



HAL
open science

Premières molaires permanentes délabrées chez les sujets jeunes

Audrey Briand, Jean Ropartz

► **To cite this version:**

Audrey Briand, Jean Ropartz. Premières molaires permanentes délabrées chez les sujets jeunes. Sciences du Vivant [q-bio]. 2016. dumas-01759115

HAL Id: dumas-01759115

<https://dumas.ccsd.cnrs.fr/dumas-01759115>

Submitted on 5 Jun 2018

HAL is a multi-disciplinary open access archive for the deposit and dissemination of scientific research documents, whether they are published or not. The documents may come from teaching and research institutions in France or abroad, or from public or private research centers.

L'archive ouverte pluridisciplinaire **HAL**, est destinée au dépôt et à la diffusion de documents scientifiques de niveau recherche, publiés ou non, émanant des établissements d'enseignement et de recherche français ou étrangers, des laboratoires publics ou privés.



THÈSE D'EXERCICE / UNIVERSITÉ DE RENNES 1
sous le sceau de l'Université Bretagne Loire

Thèse en vue du
DIPLÔME D'ÉTAT DE DOCTEUR EN CHIRURGIE DENTAIRE

présentée par

Audrey Briand

Née le 8 décembre 1989 à Lannion

Jean Ropartz

Né le 10 février 1990 à Caen

**Premières molaires
permanentes délabrées
chez les sujets jeunes :
quelle attitude
thérapeutique en 2016 ?**

**Thèse soutenue à Rennes
le 9 Juin 2016**

devant le jury composé de :

Jean-Louis SIXOU

Professeur des universités, UFR
d'odontologie de Rennes / *Président*

Alexia MARIE-COUSIN

Maître de conférence des universités, UFR
d'odontologie de Rennes / *Directeur de
Thèse*

Anne LE GOFF

Maître de conférence des universités, UFR
d'odontologie de Rennes / *Juge*

Jonathan GUEDON

Assistant hospitalier universitaire,
UFR d'odontologie de Rennes / *Juge*



THÈSE D'EXERCICE / UNIVERSITÉ DE RENNES 1
sous le sceau de l'Université Bretagne Loire

Thèse en vue du

DIPLÔME D'ÉTAT DE DOCTEUR EN CHIRURGIE DENTAIRE

présentée par

Audrey Briand

Née le 8 décembre 1989 à Lannion

Jean Ropartz

Né le 10 février 1990 à Caen

**Premières molaires
permanentes délabrées
chez les sujets jeunes :
quelle attitude
thérapeutique en 2016 ?**

**Thèse soutenue à Rennes
le 9 Juin 2016**

devant le jury composé de :

Jean-Louis SIXOU

Professeur des universités, UFR
d'odontologie de Rennes / *Président*

Alexia MARIE-COUSIN

Maître de conférence des universités, UFR
d'odontologie de Rennes / *Directeur de
Thèse*

Anne LE GOFF

Maître de conférence des universités, UFR
d'odontologie de Rennes / *Juge*

Jonathan GUEDON

Assistant hospitalier universitaire,
UFR d'odontologie de Rennes / *Juge*

CORPS ENSEIGNANTS DE L'U.F.R. D'ODONTOLOGIE

56e SECTION : DEVELOPPEMENT, CROISSANCE ET PREVENTION

SOUS-SECTION 01 : PEDODONTIE

Professeur des Universités	:	M.	SIXOU Jean-Louis
Maître de Conférences des Universités :		Mme	MARIE-COUSIN Alexia
Assistant Hospitalier Universitaire	:	Mme	GENDRONNEAU Marion
Assistant Hospitalier Universitaire	:	Mme	PELLERIN Constance

SOUS-SECTION 02 : ORTHOPEDIE DENTO-FACIALE

Professeur des Universités	:	M.	SOREL Olivier
Maître de Conférences des Universités :		Mme	MANO Marie-Charlotte
Assistant Hospitalier Universitaire	:	M.	LEGRAND Nicolas
Assistant Hospitalier Universitaire	:	Mme	GUILLOIN Mathilde
Assistant Hospitalier Universitaire	:	M.	GUEDON Jonathan
Assistant Hospitalier Universitaire	:	M.	DUCROZ Bertrand

SOUS-SECTION 03 : PREVENTION, EPIDEMIOLOGIE, ECONOMIE DE LA SANTE, ODONTOLOGIELEGALE

Professeur des Universités	:	Mme	BERTAUD-GOUNOT Valérie
Maître de Conférences des Universités :		M.	PRIGENT Hervé
Assistant Hospitalier Universitaire	:	Mme	TROHEL Gilda
Assistant Hospitalier Universitaire	:	Mme	AMBROISE Constance

57e SECTION : SCIENCES BIOLOGIQUES, MEDECINE ET CHIRURGIE BUCCALES

SOUS-SECTION 01 : PARODONTOLOGIE

Professeur des Universités	:	Mme	JEANNE Sylvie
Assistant Hospitalier Universitaire	:	Mme	BOLLE Caroline
Assistant Hospitalier Universitaire	:	Mr	PHILIPPAKIS Alexandre
Assistant Hospitalier Universitaire	:	Mme	SOENEN Anne-Hélène

SOUS-SECTION 02 : CHIRURGIE BUCCALE, PATHOLOGIE ET THERAPEUTIQUE, ANESTHESIE ET REANIMATION

Maître de Conférences des Universités :		Mme	LEJEUNE-CAIRON Sophie
Maître de Conférences des Universités :		M.	LIMBOUR Patrick
Maître de Conférences des Universités :		M.	CLIPET Fabrice
Maître de Conférences des Universités :		M.	BADER Gérard
Assistant Hospitalier Universitaire	:	Mme	OBRY Faustine
Assistant Hospitalier Universitaire	:	Mme	THIBAUT Flora
Assistant Hospitalier Universitaire	:		

SOUS-SECTION 03 : SCIENCES BIOLOGIQUES (Biochimie, Immunologie, Histologie, Embryologie, Génétique, Anatomie Pathologique, Bactériologie, Pharmacologie)

Professeur des Universités	:	Mme	BONNAURE-MALLET Martine
Maître de Conférences des Universités :		M.	MEURIC Vincent
Maître de Conférences associé des Universités	:	Mme	MARTIN Bénédicte
Assistant Hospitalier Universitaire	:	M.	BOYER Emile
Assistant Associé Universitaire	:	Mme	LECLERC Julia
Assistant Associé Universitaire	:	Mme	DAVID Sandrine

58e SECTION : SCIENCES PHYSIQUES ET PHYSIOLOGIQUES ENDODONTIQUES ET PROTHETIQUES

SOUS-SECTION 01 : ODONTOLOGIE CONSERVATRICE, ENDODONTIQUE

Professeur des Universités	:	M.	VULCAIN Jean-Marie
Maître de Conférences des Universités	:	Mme	DAUTEL-MORAZIN Anne
Maître de Conférences des Universités	:	Mme	LE GOFF Anne
Maître de Conférences des Universités	:	M.	TURPIN Yann-Loïg
Maître de Conférences des Universités	:	M.	PERARD Matthieu
Maître de Conférences des Universités	:	Mme	LE CLERC Justine
Assistant Hospitalier Universitaire	:	M.	GICQUEL Pierre-Etienne
Assistant Hospitalier Universitaire	:	Melle	DUMONT Laure-Anne
Assistant Hospitalier Universitaire	:	Mr	DEMOY Julien

SOUS-SECTION 02 : PROTHESES (Conjointe, Adjointe Partielle, Complète, Maxillo-Faciale)

Maître de Conférences des Universités	:	M.	RAVALEC Xavier
Maître de Conférences des Universités	:	M.	BEDOUIN Yvan
Assistant Hospitalier Universitaire	:	Mme	BARRAU-VASLIN Lorianne
Assistant Hospitalier Universitaire	:	M.	CARDONA Julien
Assistant Hospitalier Universitaire	:	M.	PLARD Hervé
Assistant Hospitalier Universitaire	:	M.	POIRIER Charles-Edouard
Assistant Hospitalier Universitaire	:	M.	VASLIN Marc

SOUS-SECTION 03 : SCIENCES ANATOMIQUES ET PHYSIOLOGIQUES, OCCLUSODONTIQUES, BIOMATERIAUX, BIOPHYSIQUE, RADIOLOGIE

Professeur des Universités	:	M.	CATHELINÉAU Guy, Président de l'Université
Maître de Conférences des Universités	:	Mme	CHAUVEL-LEBRET Dominique
Maître de Conférences des Universités	:	Mme	MEARY Fleur
Assistant Hospitalier Universitaire	:	Mr	LE PADELLEC Clément

ENSEIGNANTS AUTRES SECTIONS

41° section : Sciences Biologiques

Maître de Conférences	:	Mme	TAMANAI-SHACOORI Zohreh
-----------------------	---	-----	-------------------------

64°/65° section : Biochimie et Biologie Moléculaire/Biologie Cellulaire

Maître de Conférences	:	Mme	GAUTIER-COURTEILLE Carole
-----------------------	---	-----	---------------------------

A notre président de jury,

Monsieur le Professeur Jean-Louis SIXOU

Sous-section pédodontie

Pour l'honneur que vous nous faites en ayant accepté la présidence de ce jury.

*Nous vous remercions pour la transmission de votre passion, la richesse de
votre enseignement et pour votre gentillesse.*

*Veillez trouver ici l'expression de nos sincères remerciements et de notre
profond respect.*

A notre directrice de thèse,

Madame le Docteur Alexia MARIE-COUSIN

Sous-section pédodontie

Nous vous remercions d'avoir accepté de diriger ce travail qui nous a passionné tout au long de nos recherches. Vous avez su nous guider, nous fixer des objectifs tout au long de nos recherches, et j'espère que le résultat saura vous satisfaire.

Nous vous sommes reconnaissants pour tout le soutien, la grande disponibilité et l'aide précieuse que vous nous avez apportés.

Veillez trouver ici le témoignage de notre estime et de notre gratitude.

A notre Juge,

Madame le Docteur Anne LE GOFF

Sous-section odontologie conservatrice, endodontique

Nous vous remercions d'avoir accepté de juger notre travail. Vos enseignements pratiques et cliniques ont été très enrichissants, ainsi que le soin que vous portez à chacun.

Veillez recevoir l'expression de notre profonde considération.

A notre Juge,

Monsieur le Docteur Jonathan GUEDON

Sous-section orthopédie dento-faciale

Vous nous avez fait l'honneur d'accepter de siéger dans ce jury. Nous vous remercions pour votre disponibilité et pour votre sympathie.

Veillez recevoir l'expression de notre profonde considération.

A ma Maman et mon Papa,

Je vous remercie de m'avoir soutenu et accompagné pendant toutes mes études. Merci de m'avoir encouragé, poussé depuis le début et toujours au bon moment.

A Hélène,

Merci de me soutenir et de m'encourager dans tous mes/nos projets. Tes encouragements, ton aide et ta patience ont été précieux pendant la réalisation de cette thèse.

A Gwenaëlle, Claire-Marie, Sébastien et Frédéric,

Je vous remercie d'être toujours là pour moi. Vos encouragements ont toujours été très motivant pour moi. J'essaierai désormais de répondre plus régulièrement à vos sms.

A mes neveux, Tuteur, Juju, Gabou et mes nièces, Liloutche et Gaga,

Malgré les nombreux bruits que vous avez pu faire tout au long de mes séances de révisions, je vous aime bien quand même !

A mes grands-parents,

Merci pour vos nombreux encouragements et votre soutien durant toutes ces années.

Aux familles Ropartz et Leprovost,

Je vous remercie de m'épauler dans tout ce que j'entreprends.

A Audrey,

Une belle amitié, qui n'aura jamais flanchée face à cette « vilaine » thèse. Je te remercie pour les nombreuses fiestas que nous avons pu faire et surtout ferons. Nos nombreux sms, mails, « réunions », auront permis de nous motiver mutuellement à avancer.

A tous les copinoux de promo avec notamment, Pierre, Mathieu, Elise, Laëtitia, Clémence, Anne-Gaëlle et bien sûr les pièces rapportées,

Merci pour toutes nos belles soirées, nos vacances aux soleils, aux skis, pour tous les bons mojitos que nous avons pu boire. Nous avons passé de superbes années ensemble. J'espère bien voir votre frimousse en pays granvillais très prochainement.

A tous mes copains de la petite bourgade Avranchinaise, Antoine et Jeanne, Max et Mélanie, Maxime, Vianney, Florent, Nathan

Merci pour toutes ces années d'amitiés.

A mes camarades de travail, Dr Juin, Régine, Laurence,

Je vous remercie pour cette bonne ambiance au travail.

Jean.

À mes parents, pour n'avoir jamais cessé de croire en moi et pour m'avoir toujours encouragée à aller toucher les étoiles. Merci pour m'avoir transmis l'amour des bonnes choses, le goût de la lecture, de la musique et de la photographie. J'ai toujours trouvé en vous tout le soutien, l'amour et le réconfort dont j'avais besoin. Je vous dédie cette thèse. Je vous aime.

À mon frère, Gogome, pour avoir toujours veillé sur moi. J'aime notre grande complicité. Tu es mon pilier, ma force, mon confident, mon meilleur ami. Je t'aime.

À mon grand-père, pour m'avoir transmis le gène de la pétanque. J'espère que là-haut, tu es fier de moi.

À mes B.C.C, Sarah et Perrine, pour les merveilleux moments que nous avons partagés durant ces treize dernières années. Les années passent, les kilomètres qui nous séparent se multiplient mais mon amitié pour vous deux, n'a pas pris une ride.

À mon étoile, Pauline, pour cette si belle amitié née dans une salle de danse. Merci pour ta franchise, ton dynamisme, ta présence et nos innombrables péripéties. Tu me manques mais je suis si fière de toi, Doc.

À ma Sophie, pour tout ce que tu as fait pour moi depuis notre rencontre. J'aime notre belle complicité et ne raterais nos rendez-vous « gueuletons » pour rien au monde. Ton amitié m'est précieuse.

À Jean-Brice, mon Jibounet, pour m'avoir si souvent volé ma poisse.

À Mathieu, Gaele, Dorian, Fanny, pour tous ces moments de détente et de franche rigolade.

À Origène, pour ta bonne humeur, ton réconfort et tous les bons moments passés à tes côtés.

À Pierre, Jean, Mathieu, Laetitia, Elise, Anne-Gaëlle et Clémence, pour tous les bons moments que l'on a partagés durant ces années d'études. **Mon Jeannot**, merci pour avoir mené à bien cette thèse avec moi tout en gardant ta légendaire bonne humeur.

À la fine équipe de la rue l'Ecuyère, Quentin, Kevin et Ophélie, pour ces bonnes soirées after-work. **Ophélie**, je suis heureuse d'avoir trouvé une amie si précieuse autour d'une bonne bête.

À mes ex-binômes, Thibault et Arthur, pour votre gentillesse et votre bonne humeur.

Au Dr Martin et à ses assistantes de choc, Nelly, Anne, Sylvie et Annie, pour m'avoir chaleureusement accueillie au sein de leur équipe. Merci pour votre soutien et votre confiance.

Audrey.

« Nous certifions sur l'honneur ne pas avoir repris pour notre compte des propos, citations,
ou illustrations déjà publiées »

**Premières molaires permanentes délabrées
chez les sujets jeunes :
quelle attitude thérapeutique en 2016 ?**

TABLE DES MATIERES

LISTE DES ABREVIATIONS	15
INTRODUCTION	16
1- PRINCIPALES CARACTERISTIQUES DES PREMIERES MOLAIRE PERMANENTES : RELATION AVEC LEUR VULNERABILITE.....	18
1.1- Morphogénèse des germes dentaires	18
1.2- Anatomie des premières molaires permanentes.....	19
1.2.1- Morphologie des premières molaires maxillaires.....	19
1.2.2- Morphologie des premières molaires mandibulaires.....	19
1.2.3- Anatomie occlusale et vulnérabilité des PMP : sillons, fissures et puits	20
1.2.3.1- Histologie	20
1.2.3.2- Anatomie morphologique	20
1.2.3.2.1- Définitions des sillons, puits et fissures. Mise en relation avec la vulnérabilité de la face occlusale.....	20
1.2.3.2.2- Différents types de sillons.....	22
1.3- La PMP et l’immaturité de ses composants histologiques	23
1.3.1- Une immaturité de l’émail	23
1.3.2- Une immaturité de la dentine.....	25
1.3.3- Une immaturité radicaire.....	27
1.3.3.1- Vulnérabilité de l’organe pulpaire	27
1.3.3.2- Une extrémité apicale non achevée	27
1.4- L’éruption de la PMP	29
1.4.1- La localisation : clef de l’occlusion mais situation à haut risque.....	29
1.4.2- Une éruption lente.....	29
1.4.3- Une période et un contexte hostiles.....	29
1.4.3.1- Une hygiène bucco-dentaire perfectible	29
1.4.3.2- Un environnement défavorable.....	30
1.4.3.3- Une flore bactérienne atypique	30
2- LES PATHOLOGIES AFFECTANT LES PREMIERES MOLAIRE PERMANENTES	31
2.1- Le processus carieux	31
2.1.1- Etiologie et pathogénie de la carie.....	31
2.1.2- Epidémiologie.....	32
2.1.3- Classification.....	33
2.1.4- Formes cliniques	36
2.1.4.1- Carie évolutive des sillons, puits et fissures.....	36
2.1.4.2- Phénomène des caries cachées	37
2.1.4.3- Carie mésiale arrêtée	37

2.2- MIH et DMH	37
2.2.1- Prévalence.....	38
2.2.2- Etiologies	40
2.2.3- Diagnostic.....	41
2.2.4- Différents aspects cliniques	42
3- LES TRAITEMENTS CONSERVATEURS DES PREMIERES MOLAIRES PERMANENTES	44
3.1- Délabrements de faible à moyenne étendue permettant des techniques de restauration directe	44
3.1.1- Les amalgames dentaires	44
3.1.2- Restaurations partielles collées directes en résine composite.....	44
3.1.2.1- Indications/Contre-indications.....	44
3.1.2.2- Avantages/Inconvénients.....	45
3.1.2.3- Etudes.....	45
3.1.3- Restaurations partielles collées directes par techniques sandwichs.....	46
3.1.3.1- Indications	46
3.1.3.2- Etudes.....	46
3.2- Délabrements de grande étendue nécessitant des restaurations en techniques directes/semi-directes/indirectes	47
3.2.1- Les coiffes préformées	47
3.2.1.1- Indications et contre-indications	47
3.2.1.2- Avantages/Inconvénients.....	48
3.2.1.3- Etudes.....	48
3.2.2- Les Inlays/Onlays/Overlays	49
3.2.2.1- Indications/Contre-indications.....	50
3.2.2.2- Quels matériaux choisir ?.....	50
3.2.2.2.1- Les matériaux	50
3.2.2.2.2- Avantages et inconvénients	53
3.2.2.2.3- Critères décisionnels	53
3.2.2.2.4- Etudes.....	54
3.3- Traitements des premières molaires délabrées présentant une atteinte du tissu pulpaire	55
3.3.1- Le coiffage direct/Indirect.....	55
3.3.1.1- Indications/Contre-indications.....	55
3.3.1.2- Matériaux de coiffages.....	55
3.3.1.3- Etudes.....	56
3.3.2- Les pulpotomies partielle et totale	59
3.3.2.1- Indications/Contre-indications.....	59
3.3.2.2- Matériaux de coiffages.....	59
3.3.2.3- Etudes.....	60
3.3.3- La pulpectomie.....	61

3.3.3.1- Indications/Contre-Indications	62
3.3.3.2- Etudes.....	62
3.3.4- Traitement de la première molaire immature : Bouchon de MTA/Revascularisation	63
3.3.4.1- Traitement par mise en place d'un bouchon de MTA	63
3.3.4.1.1- Indications/Contre-indications.....	63
3.3.4.1.2- Etudes.....	63
3.3.4.2- Traitement par revascularisation.....	64
3.3.4.3- Autres procédés	65
4- EXTRACTIONS ET TRAITEMENTS CONSECUTIFS	67
4.1- Indications/Contre-indications.....	67
4.2- Conséquences consécutives à l'extraction d'une PMP sans précautions particulières.....	69
4.2.1- Conséquence de la perte d'une PMP mandibulaire	69
4.2.1.1- Avulsion à « l'âge idéal ».....	69
4.2.1.2- Avulsion avant la période idéale (<8 ans)	71
4.2.1.3- Avulsion après la période idéale (>10 ans)	72
4.2.2- Conséquence de la perte d'une PMP maxillaire	75
4.2.3- Conséquence sur l'éruption des dents de sagesse	76
4.2.4- Conséquences au niveau parodontal.....	77
4.2.5- Conséquences au niveau des rapports occlusaux et des fonctions orales	77
4.3- Extraction des PMP suivie d'un traitement orthodontique	78
4.3.1- Indications/Contre-indications.....	78
4.3.2- Traitements envisageables.....	78
4.4- Extraction des PMP suivie de l'autotransplantation des DDS.....	80
4.4.1- Indications et contre-indications	80
4.4.2- Description	81
4.4.3- Qu'elle est l'évolution espérée du transplante ?.....	81
4.4.4- Etudes.....	82
5- CRITERES DECISIONNELS ET PLAN DE TRAITEMENT	85
5.1- Critères de décision concernant la conservation, la temporisation ou l'extraction	85
5.1.1- Critères suivant le stade d'évolution dentaire du patient : le bon timing	85
5.1.1.1- Age dentaire.....	85
5.1.1.2- La présence de la 3 ^{ème} molaire.....	86
5.1.2- Sévérité des lésions et état pulpaire	86
5.1.2.1- Etendue, type de délabrement et état pulpaire	86
5.1.2.2- Nombre de PMP à extraire.....	87
5.1.2.3- Etat général de la denture.....	88
5.1.3- Critères d'ordre psycho-sociaux.....	88
5.1.3.1- L'hygiène bucco-dentaire et la susceptibilité à la carie	88
5.1.3.2- La compliance et le degré de motivation du patient et de ses parents.....	88

5.1.4- Critères d'ordre orthodontiques.....	90
5.1.4.1- La typologie : croissance et divergence faciale.....	90
5.1.4.2- La présence d'un encombrement ou de dysharmonie dento-maxillaire (DDM) antérieur.....	90
5.1.4.3- La relation inter-arcade et l'encombrement.....	91
5.2- Plan de traitement suivant les différentes situations cliniques.....	92
5.2.1- Dent conservable à moyen/long terme.....	94
5.2.2- Dent conservable à court/moyen terme, nécessité de retarder l'extraction.....	97
5.2.3- Situation où l'extraction est indiquée.....	97
5.2.3.1- Attitude en fonction de la classe d'Angle.....	97
5.2.3.1.1- Quelle attitude adopter lors de PMP nécessitant d'être extraite chez un patient en classe I ?.....	97
5.2.3.1.2- Quelle attitude adopter lors de PMP délabrée chez un patient en classe II ?.....	98
5.2.3.1.3- Quelle attitude adopter lors de PMP délabrée chez un patient en classe III ?...	100
5.2.3.2- Synthèse.....	101
CONCLUSION	106
BIBLIOGRAPHIE.....	107
TABLE DES ILLUSTRATIONS.....	119

LISTE DES ABREVIATIONS

Abréviation	Libellé
PMP	Première molaire permanente
PMPI	Première molaire permanente immature
DMP	Deuxième molaire permanente
DDM	Dysharmonie dento-maxillaire
JCD	Jonction cémento-dentinaire
PAE	Pellicule acquise exogène
MIH	Molar Incisor Hypomineralization
DMH	Deciduous Molar Hypomineralization
EAPD	European Academy of Paediatric Dentistry
CVI	Ciment verre ionomère
CVIMAR	Ciment verre ionomère modifié par adjonction de résine
PM	Prémolaire
Mx/Md	Maxillaire/Mandibulaire
Nr	Non renseigné
DMT	Deuxième molaire temporaire

INTRODUCTION

La première molaire permanente (PMP) constitue la pierre angulaire de l'appareil manducateur. Surnommée « la clef de la dentition » par Edwards H. Angle, elle est une véritable clé de voûte de l'arcade dentaire de par son implantation osseuse typique, tant au niveau maxillaire que mandibulaire. Cependant, cette dent est la plus atteinte par la maladie carieuse, représentant à elle seule 73,7% de l'index CAO des dents permanentes évoluées en 1998 (1) chez les enfants de 12 ans, ce même indice diminuant pourtant d'année en année puisque à 1,23 en 2006 (2). En effet, sa précocité d'émergence, sa situation postérieure sur l'arcade, l'immaturation de l'émail et de la dentine, sa morphologie occlusale complexe, des habitudes alimentaires néfastes et une hygiène bucco-dentaire encore en apprentissage à cet âge, en font « un carrefour de tous les dangers », malgré de nombreuses démarches en santé publique de prévention et d'hygiène bucco-dentaire.

Certes le processus carieux reste la principale pathologie affectant les PMP, mais un autre type d'atteinte est grandissant : l'Hypominéralisation des Incisives et Molaires (MIH). Ce défaut de structure amélaire a une prévalence croissante d'année en année en Europe et est estimée entre 15 et 20% actuellement (3). Cette pathologie affecte au moins l'une des premières molaires permanentes, associée fréquemment à une atteinte des incisives permanentes. La MIH est encore mal connue et la sévérité d'atteinte est variable d'une dent à l'autre comme d'un patient à l'autre. Suite au congrès annuel de l'European Academy of Paediatric Dentistry en 2003, des critères cliniques ont été clairement établis. Il s'agirait d'un trouble systémique au cours des toutes premières années de la vie de l'enfant, entre 0 et 4 ans, qui provoquerait ces hypominéralisations.

Il est certain que notre panel thérapeutique est très vaste dans le soin apporté aux dents permanentes : des soins conservateurs directs et indirects et des soins endodontiques pouvant y être associés. Pourtant se pose la question de la pérennité de tels soins. En effet, les conditions particulières de réalisation chez l'enfant (contraintes techniques, relationnelles, temporelles...) et la multiplicité des soins rendent le pronostic de ces derniers incertain et compliquent le choix thérapeutique pour le praticien (4).

Dès les années 1960, de nombreux auteurs s'intéressent au bien fait ou non de l'avulsion des premières molaires délabrées. Nous sommes passés d'une attitude dogmatique où celles-ci étaient extraites quasiment automatiquement, à une réflexion beaucoup plus nuancée : chaque cas est unique et demande un diagnostic individualisé en se reportant à des critères de jugement universels. Ainsi la perte de substance, l'état pulpaire, la susceptibilité carieuse, le stade d'édification radiculaire

de la seconde molaire permanente, la présence du germe de la troisième molaire, l'âge dentaire du patient, les besoins orthodontiques, l'hygiène bucco-dentaire autant que la compliance/coopération de l'enfant et des parents sont autant de paramètres à enregistrer. Se pose donc la question de l'attitude thérapeutique face aux molaires très délabrées. Doit-on les conserver à tout prix, temporiser ou les extraire ? Quels critères doivent prédominer ?

Dans ce travail nous étudierons les caractéristiques des premières molaires et ferons le lien avec leur vulnérabilité. Puis nous rappellerons les pathologies, les différents soins possibles et leur pérennité potentielle. Enfin nous évoquerons les conséquences d'une éventuelle extraction, les thérapeutiques consécutives possibles et les critères décisionnels à retenir pour définir notre choix.

1- PRINCIPALES CARACTERISTIQUES DES PREMIERES MOLAIRES PERMANENTES : RELATION AVEC LEUR VULNERABILITE

1.1- Morphogénèse des germes dentaires

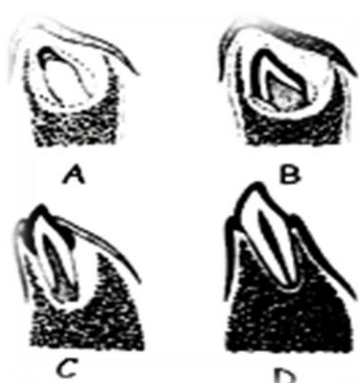
Les bourgeons des molaires permanentes sont issus de la prolifération distale du bord libre de la lame dentaire ; bourgeon de la première molaire permanente apparaît en distal de la deuxième molaire temporaire au 3^e-4^e mois. Le développement des molaires permanentes (tableau 1) diffère de celui des autres dents permanentes par deux spécificités :

- Ces dents n'apparaissent pas au niveau de la lame dentaire, mais de son prolongement distal et apparaissent au fur et à mesure que la branche montante recule et que la cavité buccale s'agrandit.
- Les molaires sont dites monophysaires car elles n'ont pas de dents remplaçantes même si une lame dentaire remplaçante, transitoire, apparaît au-dessus de cette dernière sans donner de bourgeon, et dégénère.

	Première molaire maxillaire	Première molaire mandibulaire
Début de calcification coronaire	Naissance	Naissance
Fin de la calcification coronaire	3 à 4 ans	2,5 à 3 ans
Eruption	6 ans	6 à 7 ans
Fin de la calcification apicale	9 à 10 ans	9 à 10 ans

Tableau 1 : Formation des premières molaires permanentes et temps d'éruption (5)

La dent permanente se développe sur plusieurs années, depuis sa position intra-osseuse jusqu'à sa position fonctionnelle dans la cavité buccale et ceci en passant par plusieurs situations anatomiques, qui peuvent être schématiquement résumées en quatre stades comme évoqué par Lautrou en 2006 (6)(figure 1).



- A : Début de calcification de la couronne
 B : Achèvement de la couronne
 C : Apparition de la dent dans la cavité buccale (dent immature)
 D : Calcification complète de la racine (formation de la JCD)

Figure 1 : Schématisation des 4 principaux stades de développement (6)

1.2- Anatomie des premières molaires permanentes

1.2.1- Morphologie des premières molaires maxillaires

Les mensurations moyennes de la première molaire maxillaire permanente sont :

- longueur moyenne : 20,5mm, dont 13mm pour la racine
- diamètre mésio-distal en coronaire : 10mm en vestibulaire et 11mm en palatin
- diamètre vestibulo-lingual : 11 mm

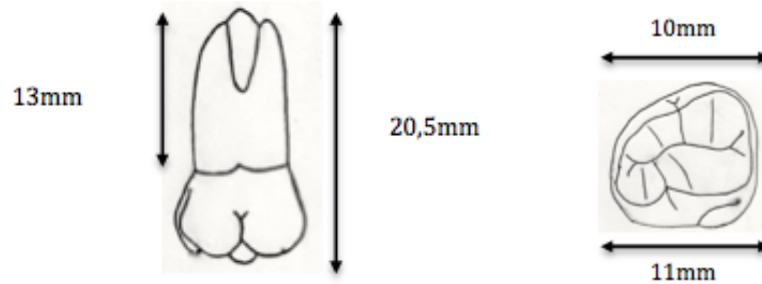


Figure 2 : Mensurations moyennes de la PMP maxillaire(6)

Sa particularité tient au fait que c'est l'unique dent dont la face palatine est plus large que la face vestibulaire. Elle possède également 2 éléments anatomiques marquants : un pont d'émail sur la face occlusale et un tubercule de Carabelli situé sur la face mésio-linguale de cette dent.

Les racines sont au nombre de 3 : palatine, mésio-vestibulaire et disto-vestibulaire. Chaque racine présente un canal dont le palatin est plus large. La racine mésio-vestibulaire présente une particularité : dans 40% des cas, un deuxième canal est présent.

1.2.2- Morphologie des premières molaires mandibulaires

Les mensurations moyennes de la première molaire mandibulaire permanente sont :

- longueur moyenne : 21,5mm, dont 7,5mm de hauteur coronaire
- diamètre mésio-distal : 11mm
- diamètre vestibulo-lingual : 10,5mm

La couronne a une forme de trapèze à grande base occlusale. Le sillon inter-cuspidien lingual descend jusqu'à la moitié de la hauteur coronaire. Les racines sont au nombre de deux : mésiale et distale. La racine mésiale est la plus longue et la plus large. Elle présente en général 2 canaux qui se rejoignent ou non à l'apex et il arrive qu'il n'y ait qu'un seul canal mésial laminaire avec 2 renflements vestibulaire et lingual. La racine distale ne présente qu'un canal large, et exceptionnellement 2 canaux.

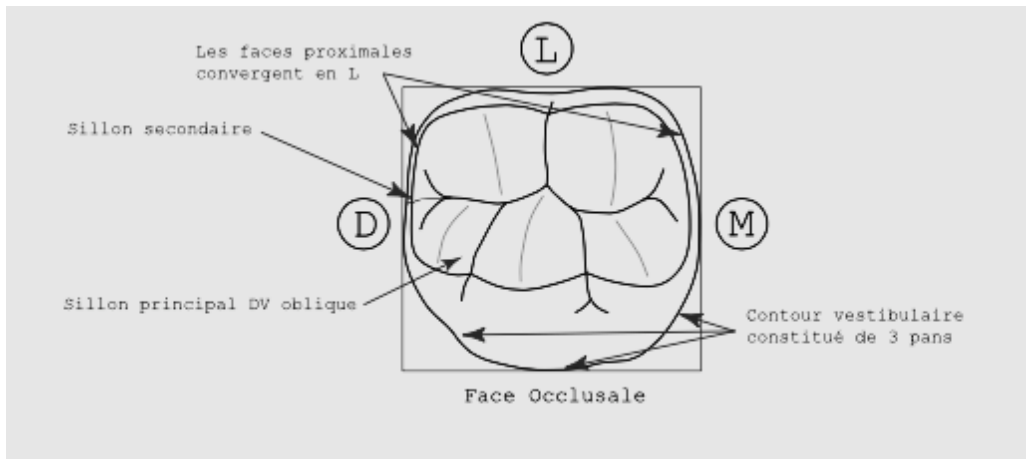


Figure 3 : Anatomie de la face occlusale PMP mandibulaire(6)

1.2.3-Anatomie occlusale et vulnérabilité des PMP : sillons, fissures et puits

Bien que les surfaces occlusales ne représentent que 12,5% des surfaces dentaires totales, celle de la première molaire permanente est la plus étendue(6). Il s'avère que près de 90% des lésions carieuses concernent les puits et fissures des dents permanentes et 100% des caries occlusales débutent au fond d'un sillon anfractueux (7). Plus la dent est large, plus l'accumulation de plaque y est importante. De même, ces dents sont souvent légèrement inclinées ou en rotation, rendant le brossage plus compliqué (8). La susceptibilité des sillons occlusaux repose donc sur plusieurs aspects.

1.2.3.1- Histologie

Le terme « puits et fissures » désigne des défauts de congruence anatomo-histologique de la surface amélaire situés au niveau des sillons intercuspidiens. Ces derniers sont issus, lors de leur minéralisation, d'une zone de jonction et non d'une zone de synthèse. Cette réunion est réalisée par coalescence des prismes d'émail. Or la présence de défauts de coalescence prismatique est fréquente à ce niveau et entraîne parfois une exposition directe de la dentine au fond des sillons(8–10).

1.2.3.2- Anatomie morphologique

1.2.3.2.1- Définitions des sillons, puits et fissures. Mise en relation avec la vulnérabilité de la face occlusale

Dans la littérature, les termes de « sillons » et de « fissures » sont parfois utilisés indistinctement pour désigner la région adamantine située au fond des dépressions intercuspidiennes des prémolaires et molaires. Ils sont la traduction du terme anglais « pits and fissures », et devraient

plutôt être traduits par « sillons et fossettes » selon la description anatomique (11). KLEES, en 1981 a tenté d'appliquer à chacun de ces termes une forme et un mode de développement bien définis de la région adamantine en question (12). Il a admis que, si la soudure des cuspidés (qui se développent indépendamment les unes des autres) est réalisée avec une parfaite coalescence de l'émail, il se forme un sillon dit intercuspidien et non une fissure. En revanche lorsque cette coalescence est imparfaite (suite à des troubles trophiques des adamantoblastes qui apposent progressivement les couches d'émail sur les versants internes des cuspidés), il va persister une fente plus ou moins étroite au fond du sillon. Cette fente, résultant d'un défaut de coalescence de l'émail, est désignée par le terme de fissure. Il y a alors, une exposition directe de la dentine au fond de ces fissures.

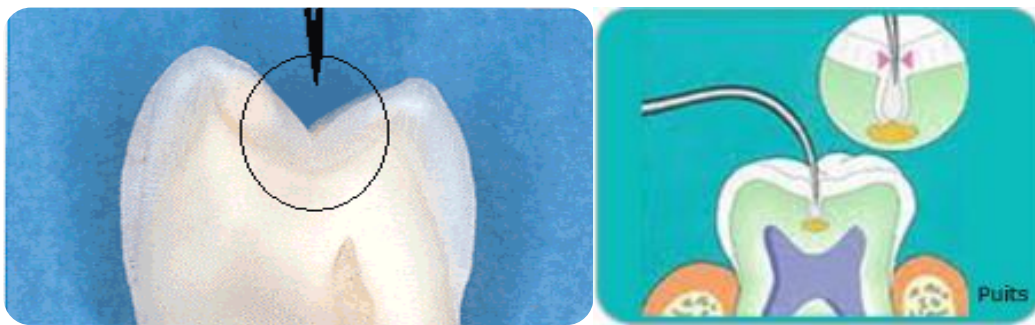


Figure 4 :Dent avec sillons sans fissure(13)Figure 5 : Dent avec fissures et puits

Enfin, la profondeur et l'étroitesse de ces sillons occlusaux (10 à 20 μ m) favorisent l'accumulation de débris alimentaires et de bactéries. Cette zone, en comparaison aux surfaces lisses, ne reçoit ni le même taux de fluor exogène, ni l'effet de chasse du fluxsalivaire. Elle échappe également aux poils les plus fins de la brosse à dents et au pouvoir tamponde la salive (8,14,15). Ces anfractuosités, niches idéalespour les bactéries, constituent donc dessites privilégiés pour ledéveloppement de la maladie carieuse (figure 6).

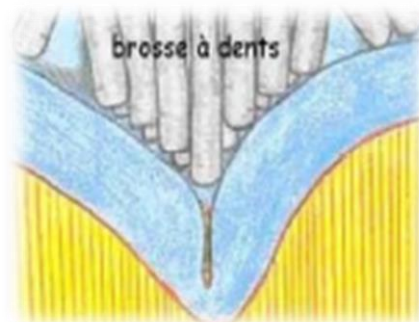


Figure 6 : Les poils de la brosse à dent ne peuventatteindre le fond des sillons les plus étroits

1.2.3.2.2- Différents types de sillons

Fortier et Demars (1987)(16) ont établi une classification en 3 types des puits et fissures (figure 7). Ces divers types se présentent souvent combinés au niveau de la surface occlusale.

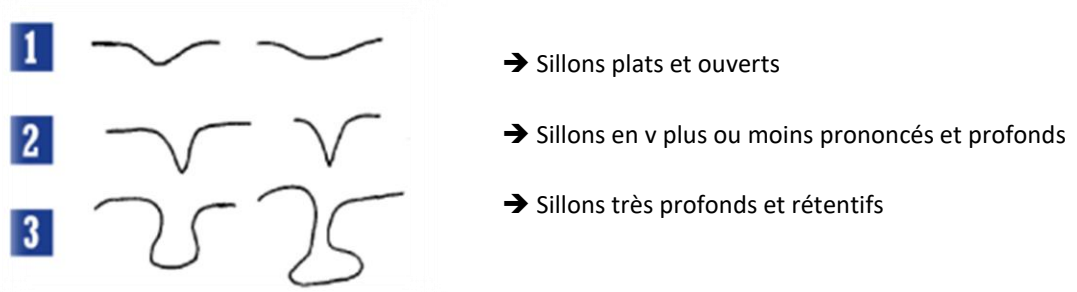


Figure 7 : Les différents types de sillons(16)

Le développement des caries dépend davantage de l'angle d'ouverture des sillons que de la profondeur des fissures. Les sillons dont les parois forment un angle ouvert se carient moins souvent que les sillons dont les parois forment un angle plus petit ($<70^\circ$). Les caries se développent par prédilection dans les régions qui sont caractérisées par un croisement de sillons.

POINTS ESSENTIELS :

- Les fosses et sillons sont créés par jonction et non via une synthèse. Or, les défauts de coalescence sont fréquents et entraînent l'exposition de la dentine.
- Cette zone étroite, nommée fissure ou puits en fonction de la forme, est plus perméable. Elle favorise l'accumulation de débris alimentaires, de bactéries et n'autorise pas l'accès au brossage, ni à la chasse salivaire.
- Différents types de sillons existent et cohabitent souvent sur une même face occlusale, leur profondeur et l'angle des parois conditionnent la susceptibilité carieuse.

1.3- La PMP et l'immaturation de ses composants histologiques

La connaissance approfondie de l'ensemble des caractéristiques histologiques, structurales et biologiques de la première molaire permanente permet de comprendre sa vulnérabilité post-éruptive. En effet, cette susceptibilité aux atteintes carieuses est accrue pendant 3 ans après l'éruption. Ceci s'explique notamment par un émail poreux et des tubulis dentinaires larges.

1.3.1- Une immaturité de l'émail

Lors de son éruption, l'émail de la PMP est immature. Or cette composition diffère grandement de celle du stade mature (figure 8).

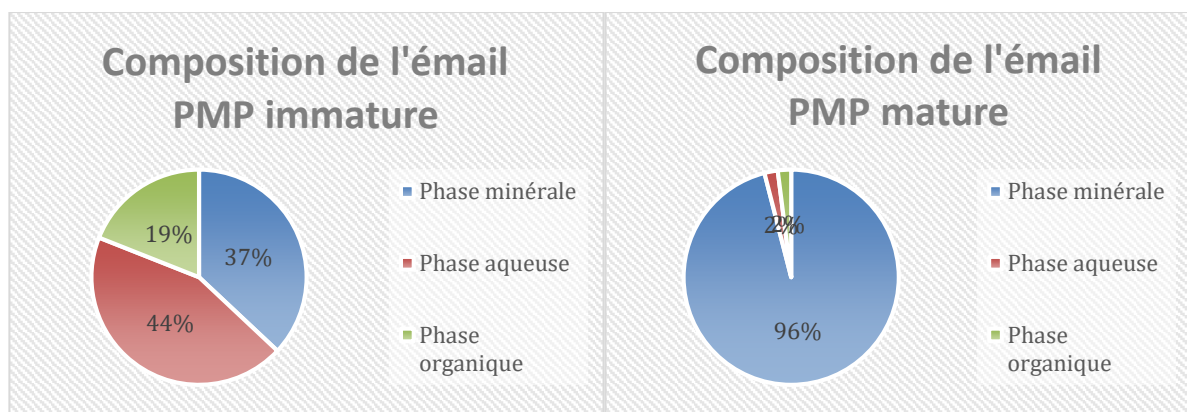


Figure 8 : Comparaison de la composition de l'émail d'une PMP entre les stades immature et mature(17)

L'émail post-éruptif, immature, présente une structure beaucoup moins minéralisée, avec de nombreux défauts structuraux et doit subir des modifications de sub-surface. Ces différences expliquent la structure poreuse favorisant la rétention de plaque bactérienne propice au développement des lésions carieuses.




Figure 9 : Email immature, structure poreuse(18)

De par son mode de construction, l'émail présente une surface primaire rugueuse. En effet, lors de son édification, les améloblastes forment des lignes de croissance appelées « les stries de Retzius »,

conférant à l'émail une structure en « pelure d'oignon » (figure 10). A la surface amélaire, les extrémités de ces stries dépriment la surface et forment de fins sillons ou périkyaties, un important réseau poreux qui disparaît au fil du temps par érosion ou abrasion (14).

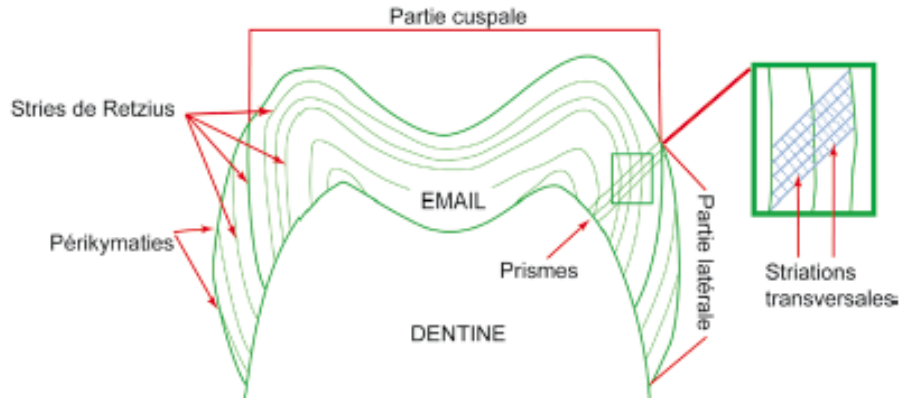


Figure 10 : Coupe schématique d'une molaire montrant la disposition des lignes de croissance (24)

Au cours des 2-3 années suivant l'éruption, de nombreuses protéines amélaire vont disparaître au profit de la charge minérale. La maturation post-éruptive comprend l'incorporation de calcium, de phosphate et de fluor, via des cycles de déminéralisation-reminéralisation(19,20). En permanence se jouent des échanges d'ions phosphates, calcium et fluor à l'interface émail/biofilm. Ceci varie en fonction des concentrations locales de ces différents ions et du pH environnant.

Comme l'illustre la courbe de Stephan, immédiatement après un apport sucré le pH de la plaque tombe brutalement à la valeur de 5, c'est-à-dire en dessous du pH critique, 5.5, valeur à partir de laquelle l'hydroxyapatite de l'émail commence à être dissoute. Cet abaissement du pH persiste environ 20 minutes et il faudra attendre 40 minutes pour que le pH remonte à sa valeur initiale.

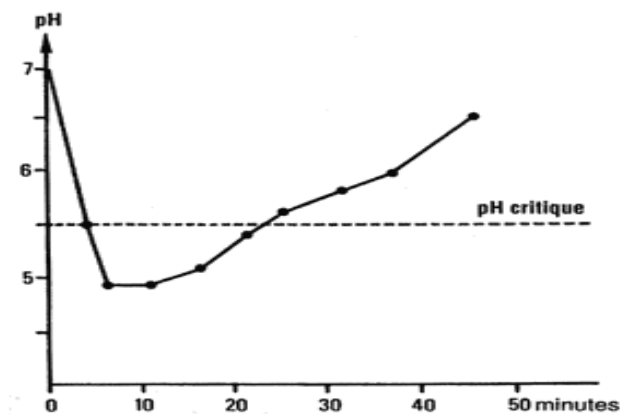


Figure 11 : Courbe de Stephan

Ce laps de temps après une prise sucrée correspond à la phase de déminéralisation : l'émail se dissout et les ions sont libérés. Lorsque le pH remonte au-dessus de sa valeur critique, la perte minérale est compensée par une phase de reminéralisation, qui se traduit par l'obturation des pores à la surface de l'émail via une précipitation d'ions phosphocalciques, provenant de la salive et du biofilm (14). Ces phénomènes liés au pH sont également les fondements physico-chimiques de l'apparition et de la progression des lésions carieuses ou de leur stabilisation et réparation. Même si cette immaturité est préjudiciable pour la PMP, elle peut également être un avantage si l'enfant et le parent utilisent des thérapeutiques de prévention primaire. L'usage de fluoruration topique permet « d'accélérer » la maturation post-éruptive. En effet, les fluorures exercent 2 types d'effets sur les dents (tableau 2).

Ils limitent la déminéralisation et favorisent la reminéralisation :	Ils inhibent le métabolisme des bactéries cariogènes :
<ul style="list-style-type: none"> • L'émail est composé d'hydroxyapatite en équilibre avec sa forme dissoute. • Au cours de la phase de reminéralisation, les ions fluor peuvent s'insérer dans les cristaux en cours de formation, contribuant à la formation de cristaux enrichis en hydroxyapatite fluorée, plus résistant à l'attaque acide. • Les ions fluor ayant la même charge et approximativement la même taille que les ions hydroxydes, ils peuvent les remplacer, entraînant la formation de fluoroapatite. 	<ul style="list-style-type: none"> • Lorsque le pH au sein de la plaque dentaire diminue la sensibilité des bactéries aux fluorures est accrue. • Ainsi plus le pH extracellulaire est bas, plus les ions fluorures pénètrent facilement dans la cellule : la tolérance à un environnement acide des bactéries cariogènes est ainsi diminuée.

Tableau 2 : Effets bénéfiques du fluor topique sur la PMP (21)

1.3.2- Une immaturité de la dentine

La dentine présente une composition voisine de celle de l'os, 70% de minéral, 20% de matrice organique et 10% d'eau, mais sa structure en est très différente. Elle est formée essentiellement de collagène de type I et d'hydroxyapatite carbonatée. La compréhension des étapes de création de la dentine tout au long de la vie, la dentinogenèse, permet de mieux appréhender la susceptibilité accrue de cette dernière dans les premières années post-éruptives. Ainsi trois types de dentine sont formés et apposés à différentes périodes du développement : la dentine primaire, la dentine secondaire et la dentine tertiaire (14). La mise en place de la dentine primaire s'effectue avant la mise en fonction de la dent, du début du développement dentaire jusqu'à l'édification radiculaire. Il s'agit d'une dentine contenant des canalicules (tubules) dont la trajectoire est incurvée en S, ce qui correspond au mouvement de translation centrifuge des corps cellulaires des odontoblastes et à

l'allongement potentiel des prolongements cellulaires (22). Quand la dent rencontre son antagoniste et devient fonctionnelle, la trajectoire en S des canalicules s'accroît. On est alors en présence de dentine secondaire comme le montre la figure 12. Cette dentine se forme théoriquement pendant toute la vie, sans limite dans le temps, mais sa production chez l'homme âgé va toutefois en se réduisant graduellement. Ces deux types de dentine sont adjacents et se forment en continuité. Toutes deux sont physiologiques (22). Enfin il peut se former une dentine tertiaire en réponse à une agression, il s'agit de dentine réactionnelle ou de réparation.

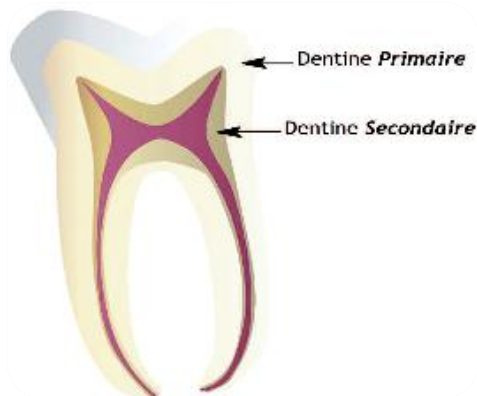
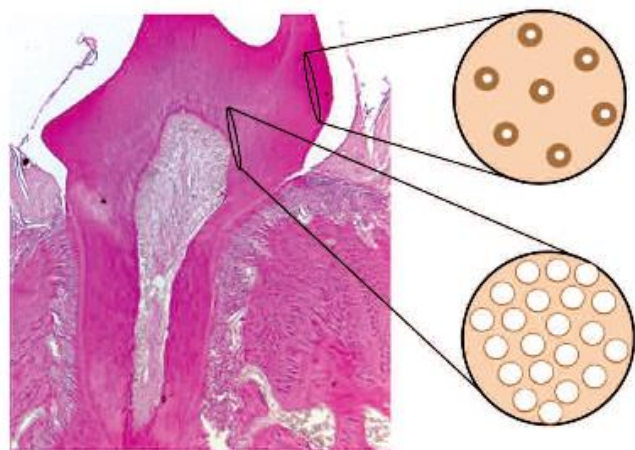


Figure 12 : Deux types de dentine physiologique, primaire et secondaire (23)

D'un point de vue morphologique, la dent post-éruptive présente donc une absence de dentine secondaire, ce qui implique un volume pulpaire important, sans rétraction des parois de la chambre pulpaire et des cornes pulpaire. La dentine primaire est composée d'un réseau de canalicules dont le nombre augmente de la jonction amélo-dentinaire vers la pulpe (figure 13). Au sein de ces canalicules cheminent les prolongements odontoblastiques. La dentine péri-canaliculaire n'est pas encore hyper minéralisée. Ainsi l'absence d'oblitération des canalicules, le plafond pulpaire constitué à 80% de canalicules ouverts et les larges espaces péri-odontoblastiques envahis par les fluides tissulaires, rendent la dentine très perméable. Ceci se traduisant cliniquement par une progression rapide de la lésion carieuse dans la dentine lorsque la jonction amélo-dentinaire est atteinte(7,24).

Figure 13 : La densité des tubulis dentinaires varie en fonction de la profondeur de la dentine et de sa proximité avec la cavité endodontique(23)



1.3.3- Une immaturité radulaire

La racine apparaît mince et plus ou moins courte selon son stade d'évolution. Ses parois dentinaires sont fines et fragiles. Le paquet vasculo-nerveux est volumineux dans un canal endodontique évasé s'élargissant à l'extrémité apicale, laissant apparaître un apex largement ouvert, appelé « entonnoir apical » (17).

1.3.3.1- Vulnérabilité de l'organe pulpaire

L'immaturité pulpaire se caractérise par plusieurs éléments, ceci expliquant le retard de symptomatologie envers les atteintes carieuses profondes et le très grand potentiel de réparation pulpaire :

- Existence d'une importante vascularisation
- Innervation encore immature
- Présence de nombreuses communications pulpo-desmodontales

L'innervation immature rend la dent moins sensible aux stimuli externes et aux lésions carieuses même profondes. Du fait de l'absence de constriction apicale, lors d'inflammation pulpaire, les voies nerveuses ne sont pas comprimées.

1.3.3.2- Une extrémité apicale non achevée

Les stades du développement des dents permanentes ont été établis par Nolla en 1960 en fonction des aspects radiologiques de minéralisation, s'étendant de la formation de la crypte dentaire à la fin de l'édification radulaire.

La formation radulaire se fait par prolifération épithéliale dans le tissu conjonctif via la gaine de Hertwig. Cette gaine permet la différenciation des cellules de la pulpe radulaire en odontoblastes assurant la dentinogenèse de l'extrémité apicale de la racine (17). La dent fait son éruption au stade 8 de Nolla. L'édification radulaire sera complète environ 3-4 ans après l'éruption de la dent au stade 9 de Nolla. S'ensuit la désintégration de la gaine d'Hertwig mettant ainsi la dentine à nu en contact direct avec le conjonctif environnant. Cet événement entraîne la formation de cémentoblastes élaborant le cément primaire qui participe à la fermeture des orifices apicaux et la formation du cément secondaire qui, lui, couvre la partie apicale de la racine.

STADE 6	Début d'édification radiculaire.
STADE 7	Un tiers de la racine est minéralisé.
STADE 8	Deux tiers de la racine sont minéralisés, la dent fait son éruption.
STADE 9	La racine est édifiée. Apex non fermé.
STADE 10	L'extrémité apicale de la racine est achevée. La jonction cémento-dentinaire est en place.

Tableau 3 : Les stades 6 à 10 de Nolla

Il sera donc primordial d'intégrer dans la décision thérapeutique le degré de formation radiculaire et apicale. Les thérapeutiques entreprises auront pour objectifs la préservation de l'organe pulpaire pour obtenir une édification dentaire et alvéolaire la plus physiologique possible. En effet, la dent permanente immature présente un potentiel de réparation plus important.

POINTS ESSENTIELS :

- **L'émail post-éruptif présente une trame minérale immature, rendant sa structure poreuse. Une maturation post-éruptive, qui dure 2 à 3 ans, est nécessaire. Il présente des stries de Retzius, favorisant la rétention de plaque.**
- **L'usage de fluorures topiques en post-éruptif semble le plus adapté et « renforce » l'émail.**
- **Chez le sujet jeune, la dentine primaire est très perméable avec une maturation lente et progressive. Les espaces périodontoblastiques collagéniques sont initialement non minéralisés, rendant la PMPI sensible aux agressions bactériennes (25).**
- **Les tubulis largement ouverts, au nombre croissant en direction pulpaire, rendent l'évolution carieuse très rapide sur la dent immature.**
- **L'organe pulpaire est hyper-vascularisé, présente une innervation immature et possède de multiples communications avec l'environnement desmodontal.**
- **La propagation carieuse est rapide mais aussi souvent asymptomatique du fait de l'immaturité et de l'absence de compression nerveuse lors de l'inflammation pulpaire.**

1.4- L'éruption de la PMP

L'éruption dentaire est un phénomène complexe qui conduit à l'établissement de la denture temporaire puis permanente. La PMP constitue la clef de voûte de l'occlusion dentaire. Bien que fondamentale, son contexte d'éruption, sa localisation et sa lenteur à s'ériger, en font une cible parfaite pour les attaques carieuses.

1.4.1- La localisation : clef de l'occlusion mais situation à haut risque

A 6 ans, la PMP perce la gencive et débute son éruption. Il faut remarquer que l'éruption se fait sans perte de dent temporaire puisqu'elle se situe en arrière de la deuxième molaire temporaire. Souvent, parents, et surtout enfants concernés, ne se rendent pas compte de l'arrivée de cette nouvelle dent en bouche. Le brossage est donc souvent déficient à ce niveau.

1.4.2- Une éruption lente

La PMP évolue très lentement. Entre l'apparition des pointes cuspidiennes dans la cavité buccale et la mise en occlusion fonctionnelle, il s'écoule une durée s'étalant de 5 à 32 mois avec une moyenne de 15 mois (26). Pendant ce laps de temps, les surfaces occlusales restent sous le plan d'occlusion des molaires temporaires. L'auto-nettoyage salivaire est nettement moins efficace, la dent ne participant pas à la mastication, et le brossage beaucoup plus délicat du fait de la situation « en sous-occlusion »(27).

1.4.3- Une période et un contexte hostiles

1.4.3.1- Une hygiène bucco-dentaire perfectible

A l'âge de 6 ans, l'indice carieux est passé de 3,73 en 1987 à 1,38 en 2006(données de la sécurité sociale les plus récentes). Ceci constitue une très nette amélioration. De même le taux d'enfants totalement indemnes de carie est passé de 30% en 1987 à 63,4% en 2006.Cependant,l'hygiène bucco-dentaire est estimée insuffisante chez un quart des enfants de 6 ans et chez un tiers des enfants de 12 ans (28).À 6 ans, les enfants n'ont pas toujours une dextérité manuelle adaptée à une élimination correcte de la plaque au niveau des dents postérieures. De nombreux travaux ont montré que l'accumulation de plaque était importante en début de denture mixte et ceci d'autant plus que les premières molaires permanentes sont en cours d'éruption(14). De l'éruption jusqu'à l'établissement de l'occlusion, la plaque recouvre donc une bonne partie de la surface amélaire, pour ensuite se limiter de façon préférentielle le long du rebord gingival, dans les zones interproximales et anfractueuses(14). De plus, la gencive en cours d'éruption est inflammatoire. Elle peut saigner et être douloureuse au brossage, ce qui n'incite pas l'enfant à intensifier le brossage à ce niveau. La dent

immature est donc soumise à une accumulation de micro-organismes pendant de longs mois, avant qu'elle ne soit en occlusion fonctionnelle.

1.4.3.2- Un environnement défavorable

Fréquemment, chez l'enfant et l'adolescent, persistent des habitudes alimentaires nocives telles que le grignotage entre les repas, la consommation fréquente de sucres fermentescibles, bonbons, chocolateries, de boissons sucrées et acides, jus de fruit...

Le faible niveau de recours aux actes de prophylaxie comme les vernis, le scellement des sillons anfractueux et aux soins précoces, peuvent également favoriser l'évolution rapide des caries.

1.4.3.3- Une flore bactérienne atypique

Les molaires permanentes au cours de leur éruption semblent présenter une flore bactérienne spécifique, en particulier avec une proportion importante d'*Actinomyces israelii*, alors que ces bactéries sont en faible proportion au niveau des molaires en occlusion(29,30). Toutefois, les bactéries retrouvées dans les prélèvements de plaque des premières molaires en éruption et affectées par des caries initiales sont les *Streptococcus oralis* et *Streptococcus salivarius* alors que, lorsqu'elles sont en occlusion, l'espèce bactérienne majoritairement identifiée est le *Streptococcus mutans* (29). La présence de dents temporaires cariées, lors de l'éruption des molaires permanentes encore immatures, représente également un foyer bactérien potentiel non négligeable.

POINTS ESSENTIELS :

- **L'éruption des PMP se fait sans bruit : elles émergent postérieurement, ne remplacent aucune dent et restent un certain temps « cachées » sous le plan d'occlusion donc difficilement accessibles à l'hygiène.**
- **L'environnement dans lequel émerge la PMP peut être défavorable. L'alimentation riche en sucre, l'auto-nettoyage moins efficace, et le faible recours aux thérapeutiques préventives, font de la première molaire immature une cible privilégiée.**
- **La flore bactérienne est différente lorsque la PMP est en éruption, tant lorsqu'elle est saine que lorsqu'elle est atteinte par un processus carieux. Aussi les foyers carieux sur dents temporaires contaminent le milieu buccal dans lequel évolue cette dent immature.**

2- LES PATHOLOGIES AFFECTANT LES PREMIERES MOLAIRES PERMANENTES

Nous rencontrons essentiellement deux pathologies affectant la PMP : la maladie carieuse et l'hypominéralisation des molaires et incisives. En marge, nous retrouvons les traumatismes, les problèmes de fluorose et le phénomène d'érosion pouvant considérablement léser les tissus dentaires. Ces derniers points ne seront pas abordés dans cette thèse.

2.1- Le processus carieux

Le terme de carie est souvent utilisé pour désigner la maladie et la cavitation. Il semble actuellement préférable d'utiliser les termes de « maladie carieuse » pour désigner la pathologie et de « lésion carieuse » pour ses conséquences(31).

La maladie carieuse est une pathologie infectieuse multifactorielle résultant d'un déséquilibre entre les cycles de déminéralisation-reminéralisation qui se produisent en permanence à la surface de la dent, au profit de la déminéralisation (32). Ce processus conduit à la destruction progressive des tissus durs de la dent. Concernant le mécanisme d'atteinte lui-même : les bactéries cariogènes adhèrent à la plaque dentaire, elles fermentent les sucres apportés par l'alimentation, ce qui leur permet de survivre. Les déchets métaboliques rejetés par ces dernières sont des acides, en particulier l'acide lactique. Il s'ensuit une baisse du pH local entraînant une phase de déminéralisation lorsqu'il passe en dessous du seuil critique, c'est-à-dire un $\text{pH} < 5,5$. L'évolution du processus carieux dépendra donc de l'équilibre entre ces facteurs pathologiques et les paramètres physiologiques de défense de l'hôte. La lésion carieuse progressera donc lorsque le phénomène de déminéralisation sera supérieur à celui de reminéralisation.

2.1.1- Etiologie et pathogénie de la carie

Cette maladie a une origine multifactorielle (figure 14) correspondant essentiellement à une combinaison :

- D'un facteur intrinsèque, le terrain ou l'hôte : la qualité de l'émail et de la salive, l'hygiène bucco-dentaire. La salive participe à l'auto-nettoyage des surfaces dentaires, contribue à l'inhibition acide via son pouvoir tampon et favorise la reminéralisation grâce aux ions calcium et phosphate. Sa qualité est primordiale : si le flux salivaire est diminué, le risque carieux augmente.

- De facteurs extrinsèques tels que la présence obligatoire de bactéries cariogènes, la composition en sucres de l'alimentation, la consistance des aliments plus ou moins molle et collante, la fréquence et la répétition des apports alimentaires.
- Et enfin le facteur temps, indispensable pour l'adhésion des bactéries à l'émail et la mise en place de leurs activités métaboliques.

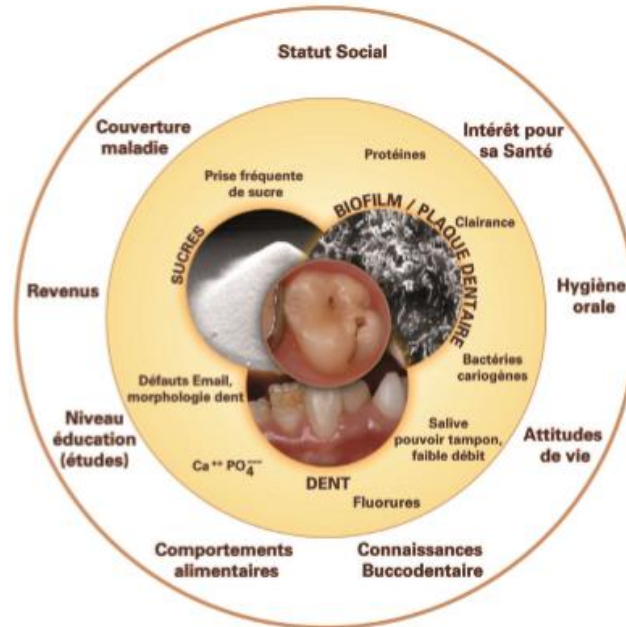


Figure 14 : Schéma de Keyes modifié, représentation graphique de la maladie carieuse d'origine multifactorielle(33)

2.1.2- Epidémiologie

La maladie carieuse a été et reste encore à nos jours un problème majeur de santé publique dans de nombreux pays. En effet selon les données de l'OMS en 2012, 60 à 90% des enfants scolarisés dans le monde ont des caries (34). La prévalence de cette maladie a atteint son niveau maximal dans les années 1970 dans les pays industrialisés. Ainsi, en France l'indice CAOD à 12 ans atteignait 5,4 en 1974. Depuis ces valeurs se sont améliorées de 4,2 en 1987 à 1,23 en 2006. De plus toutes les enquêtes épidémiologiques montrent une diminution notable de la prévalence de la carie dentaire dans les pays développés et une augmentation du nombre d'enfants indemnes de carie sur les dents permanentes(35,36). Cependant un nombre non négligeable d'enfants est très atteint par la carie : les enquêtes montrent que 60 % des caries sont observées chez 20 % des enfants(37,38). Egalement des modifications dans la nature des faces dentaires atteintes sont observées, les caries se développant de plus en plus au niveau des faces occlusales des molaires permanentes(39,40).

La première molaire est la dent la plus précocement, la plus lourdement et la plus fréquemment atteinte par la maladie(41). En effet, l'indice CAOen1998de cette dernière à 12 ans représente 70 % de celui de la bouche entière. En 2000, elle représentait plus d'un quart des dépenses bucco-dentaires remboursables pour l'ensemble des dents permanentes et ce souvent avant l'âge de 20 ans.

2.1.3- Classification

En 1904, Black a établi une classification topographique, qui a longtemps été référence en cariologie. Mais elle n'évoquait pas la gravité ni l'étendue des lésions.

En 1997, Mount et Hume établissent une nouvelle classification des lésions carieuses, définie par trois sites correspondant aux zones de rétention de la plaque bactérienne, et par quatre tailles de lésions déterminées par l'extension de la carie. Cette dernière a été modifiée par Lasfargue en 2000 et a été présentée sous le concept SiSta (Site et Stade) qui repose sur 3 principes : principe d'économie tissulaire, principe d'adhésion, et principe de bio-intégration. Cette classification a pour but de guider le praticien dans son choix thérapeutique (tableau 4).

En 2001, une conférence de consensus a proposé de rationaliser les signes visuels de détection des lésions carieuses sous forme d'un système codifié, l'ICDAS (International Caries Detection and Assessment System), qui donne une idée des tissus déminéralisés et qui permet donc une thérapeutique adaptée à l'atteinte tissulaire. Ce système a évolué en 2005 avec une deuxième version, l'ICDAS II, qui concerne les lésions des surfaces lisses et occlusales (33). Le système ICDAS est fondé sur l'inspection visuelle des surfaces dentaires nettoyées et séchées. Les caries de l'émail sont détectées par les changements visuels de coloration amélaire de type tâche blanche et tâche brune. Ce système contient sept codes de 0 (dent saine) à 6 (carie dentinaire étendue) et est présenté dans le tableau 5.

Le système ICDAS est considéré comme la référence actuelle.

	Puits ou fissure Site 1	Zone de contact Site 2	Cervicale Site 3
Initiale 0 Lésion active sans cavitation ne nécessitant pas une intervention chirurgicale.	1.0	2.0	3.0
Minimale 1 Lésion avec des altérations de surface ayant progressé dans la dentine (1/3 externe) ayant dépassé les possibilités de recristallisation et nécessitant une intervention opératoire.	1.1	2.1	3.1
Modérée 2 Lésion cavitaire localisée et peu étendue, ayant progressé dans la dentine (1/3 médian) sans toutefois fragiliser les structures cuspidiennes et nécessitant une intervention restauratrice.	1.2	2.2	3.2
Elargie 3 Lésion cavitaire étendue ayant progressée dans la dentine au-delà du 1/3 interne au point de fragiliser les structures cuspidiennes et nécessitant une intervention restauratrice.	1.3	2.3	3.3
Etendue 4 Lésion ayant progressé au point de détruire une partie des structures cuspidiennes et une intervention restauratrice	1.4	2.4	3.4

Tableau 4 : Classification SiSta (42)







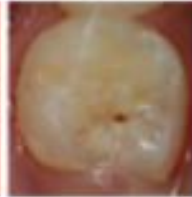








<p>1</p> <p>Changements visibles après séchage</p> <p>1w: blanc 1b: marron</p>		<p>Démérialisation limitée à la moitié externe de l'épaisseur de l'émail</p>		<p>Démérialisation dans la moitié interne de l'épaisseur de l'émail</p> <p>Atteinte de la JAD</p>	
<p>2</p> <p>Changements visibles sans séchage</p> <p>2w: blanc 2b: marron</p>		<p>Atteinte de la JAD</p> <p>Début de déminéralisation de la dentine dans le tiers externe</p>		<p>Démérialisation du tiers externe de la dentine</p> <p>Début de déminéralisation dans le tiers moyen possible</p>	
<p>3</p> <p>Rupture localisée de l'émail sans déminéralisation de la dentine sous jacente visible</p>		<p>Démérialisation de la dentine visible par transparence sans ou avec rupture localisée de l'émail</p>		<p>Micro cavité avec dentine visible et fait de la perte d'intégrité de surface</p>	
<p>4</p> <p>Dentine cariée visible par transparence sans ou avec rupture localisée de l'émail</p>		<p>Démérialisation de la dentine visible et fait de la perte d'intégrité de surface</p>		<p>Démérialisation du tiers moyen de la dentine</p>	
<p>5</p> <p>Micro cavité avec dentine visible et fait de la perte d'intégrité de surface</p>		<p>Démérialisation de la dentine visible et fait de la perte d'intégrité de surface</p>		<p>Démérialisation du tiers moyen de la dentine</p>	

Tableau 5 : Classification ICDAS II(33)

2.1.4- Formes cliniques

La première molaire permanente est la dent la plus atteinte par la carie. Les PMP mandibulaires sont statistiquement plus atteintes que les PMP maxillaires. La carie se situe essentiellement sur les faces occlusales. Il existe notamment 2 formes cliniques de lésions carieuses prédominantes : les caries des sillons, puits et fissures et les caries cachées ou surprises, appelées « hidden carie » dans les ouvrages anglo-saxons. En marge, une importante fréquence de caries mésiales sont présentes sur les premières molaires, souvent contaminées par une carie initiale sur la face distale de la deuxième molaire temporaire.

2.1.4.1- Carie évolutive des sillons, puits et fissures

Elle se localise comme son nom l'indique au niveau des puits et fissures de la surface occlusale des dents permanentes immatures. Elle débute au fond des sillons anfractueux. Elle se développe en direction pulpaire en s'étendant en largeur sous la surface de l'émail. Cette évolution se fait très souvent sans signe clinique douloureux. La détection, fréquemment très tardive, se fait lors d'un examen clinique de routine, à la vue d'un petit pertuis qui accroche à la sonde et se traduit régulièrement par une zone d'émail non soutenu très importante. Quasiment invisible cliniquement et radiologiquement au stade initial, les techniques modernes comme la fluorescence pourront être des outils complémentaires intéressants pour le dépistage précoce de ces lésions. Comme l'illustre la figure 15, cliniquement il n'apparaît qu'un sillon infiltré, et ce n'est que radiographiquement que nous découvrons une carie largement étendue dans la dentine.

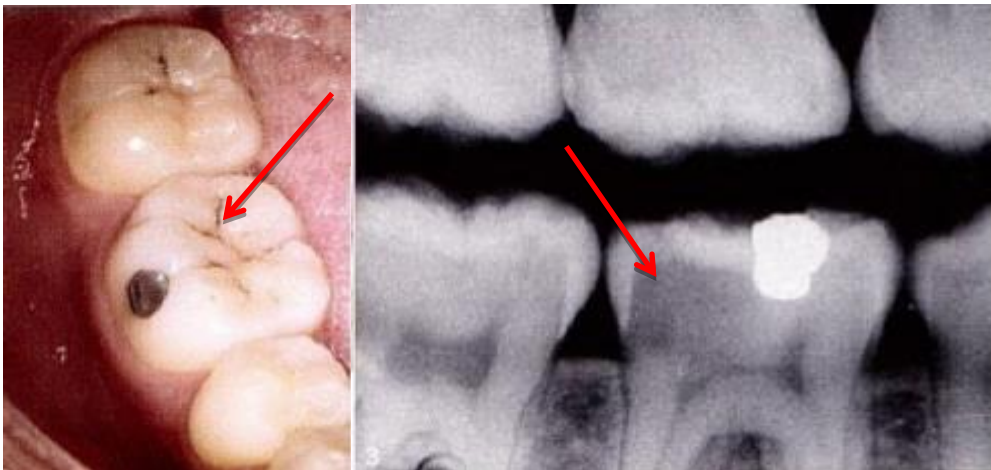


Figure 15 : L'infiltration du sillon (33)

2.1.4.2- Phénomène des caries cachées

La carie cachée est une spécificité de la dent permanente immature, par le degré de minéralisation de l'émail voilant l'évolution carieuse sous-jacente (Ricketts *et al.*, 1997)(43). La déminéralisation dentinaire se produit en direction de la pulpe et sous les cuspidés ce qui entraîne une destruction coronaire presque totale en trois ans, sans signe clinique. La table occlusale s'effondre dans un second temps, lors de la mastication, lorsque toute la dentine est détruite(14). C'est notamment à cette période, entre 7 et 11 ans que nous pouvons observer des atteintes dentinaires très importantes sans signes cliniques majeurs. Il s'agit souvent d'une découverte fortuite à l'issue d'un examen radiologique de routine.

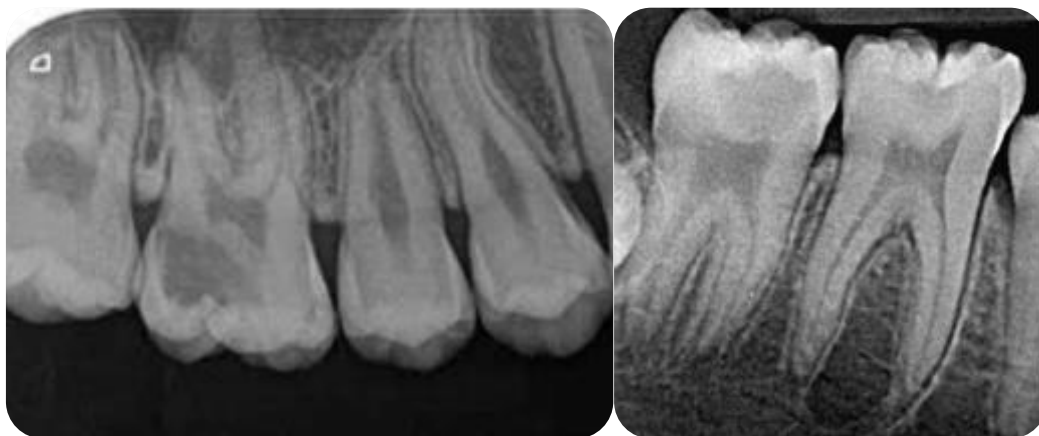


Figure 16 : Caries cachées PMP mandibulaires et maxillaires (25,44)

2.1.4.3- Carie mésiale arrêtée

Elle succède à une carie évolutive survenant au point de contact en relation avec la deuxième molaire temporaire. La chute ou la perte de cette dernière permettra une meilleure hygiène de la région et la lésion carieuse se transformera en lésion arrêtée. Elle se présente donc sur la face proximale mésiale par une tâche marron au niveau de l'émail limitée à la surface de contact sans perte de substance.

2.2- MIH et DMH

Dès 1912, Turner décrivait des cas « d'hypominéralisation idiopathique ». Ces dernières années le nombre d'études à ce sujet a considérablement augmenté. On rencontre dans la littérature différents termes tels que(45) :

- Email tacheté non endémique, énoncé par Jackson en 1961 (45)

- Hypominéralisation idiopathique de l'émail des premières molaires énoncé par Koch et al. en 1987 (46)
- Cheese molars d'après Van Amerongen et Kreulen en 1995(47)
- Hypominéralisation des premières molaires permanentes non provoquée par le fluor, d'après Leppaniemi et al. en 2001(48)
- Et enfin Hypominéralisation Molaires-Incisives établie par Weerheijm et al. en 2001 (45)

Les Hypominéralisations Molaires-Incisives ont initialement été décrites comme des anomalies qualitatives de l'émail intéressant au moins une molaire permanente, associées ou non à des hypominéralisations des incisives permanentes (49).Aujourd'hui, on constate l'atteinte d'autres dents telle que la canine permanente, ou encore des hypominéralisations des deuxièmes molaires temporaires appelées DMH (Deciduous Molar Hypomineralization). Plusieurs études décrivent les DMH, et en 2012,Elfrink et al (50) ont démontré que les enfants présentant une DMH possédaient un risque accru de présenter une MIH.

2.2.1- Prévalence

En 2003, Weerheijm et Mejare mettent en place une étude qui démontre que l'ensemble des 31 pays membres de l'European Academy of Paediatric Dentistry (EAPD), à l'exception de la République Tchèque, sont concernés par ce phénomène dit MIH (51). Bien que la plupart des études soit menées en Europe, d'autres plus récentes ont montré que cette atteinte s'étendait bien au-delà. Ainsi, une étude réalisée en Malaisie révélait que la présence des MIH atteignait 16,9% en 2015 tandis qu'au Niger celle-ci atteignait 17.7%.

On note d'importants écarts entre les différentes études. La prévalence diffère selon les pays, les régions et les cohortes de naissances. Ces différences s'expliquent, entre autres, par des facteurs environnementaux et héréditaires qui participeraient à l'apparition de ces MIH, mais également du fait de critères d'inclusions ou de diagnostics non standardisés donc difficilement interprétables. Avant 2003, année durant laquelle l'EAPD publie des éléments de diagnostic, les praticiens devaient établir leurs propres critères ou bien se baser sur des indices inadaptés proposés par la Fédération Dentaire Internationale.

La plupart des études cible une partie de la population, ce n'est donc pas à proprement parler la prévalence de l'ensemble du pays. On peut également penser que des enfants atteints ne sont pas systématiquement détectés. Pour ce qui est de la prévalence des MIH en France, aucune étude n'a été faite à ce jour.

PAYS	ETUDE	AGE	ECHANTILLONS	PREVALENCE
Suède	Koch et al 1987	8-13 ans	2252	3.6-15.4% *
Finlande	Alaluusua et al 1996	6-7 ans	102	17%
Suède	Jälevik et al 2001	8 ans	519	18.4%
Finlande	Leppaniemi et al 2001	7-13 ans	488	19.3%
Pays-bas	Weerheijm et al 2001	11 ans	497	9.7%
Angleterre	Zagdown et al 2002	7 ans	307	14,6%
Allemagne	Dietrich et al 2003	10-17 ans	2408	5.6%
Italie	Calderara et al 2005	7-8 ans	227	13.7%
Libye	Fteita et al 2006	7-9 ans	378	2.9%
Allemagne	Preusser et al 2007	6-12 ans	1022	5.9%
Bosnie-Herzégovine	Muratbegovic et al 2007	12 ans	560	12.3%
Lituanie	Jasulaityte et al 2007	7-9 ans	1277	9.7%
Kenya	Kemoli 2008	6-8 ans	3591	13.73%
Australie	Arrow et al 2008	7 ans	511	22%
Hong Kong	Cho et al 2008	11-14 ans	2635	2.8%
Grèce	Lygidakis et al 2008	5-12 ans	3518	10.2%
Turquie	Kusku et al 2008	7-9 ans	147	14.9%
Brésil	Soviero et al 2009	7-13 ans	249	40.2%
Inde	Parikh et al 2012	8-12 ans	1366	9.2%
Slovénie	Groselj et al 2013	6-11 ans	558	21.4%
Iran	Ghanim et al 2014	9-11 ans	810	20.2%
Malaisie	Hussein et al 2015	7-12 ans	154	16.9%
Inde	Kirthiga et al 2015	11-16 ans	2000	8.9%
Niger	Oyedel et al 2015	8-10 ans	469	17.7%

* prévalence selon les années de naissance.

Tableau 6 : Prévalence de MIH selon les pays (46,48,52-71)

2.2.2-Etiologies

L'étiologie responsable de perturbations du métabolisme améloblastique et de la maturation matricielle aboutissant aux MIH est encore inconnue à ce jour. L'ensemble des auteurs s'accordent sur le fait que cette pathologie est multifactorielle, causée par des facteurs intrinsèques et extrinsèques ainsi que des prédispositions génétiques. Ces facteurs interviendraient durant les 4 premières années de l'enfant. Certains auteurs ont également montré une variabilité de l'atteinte de la MIH chez un même patient, ce qui impliquerait une susceptibilité variable des différentes molaires et incisives permanentes(72).Ceci suggère l'influence de paramètres locaux ou épigénétiques (73). Ainsi, il existe de nombreuses hypothèses sur des troubles intervenant à différents stades du développement de l'enfant, comme résumées dans le tableau 7.

ETIOLOGIES	PRECISIONS
Affections touchant la mère de l'enfant	<ul style="list-style-type: none"> • Des fièvres maternelles prolongées lors des derniers mois de gestation (51) • Le diabète maternel entraînerait une hypocalcémie ou une asphyxie à la naissance (74) • Des carences nutritionnelles ou des déséquilibres hydro-électrolytiques dans les derniers jours de grossesse (75) • En 2008, Lygidakis et al rajoutent la varicelle, l'insuffisance rénale et l'hypertension maternelle (70)
Affections touchant l'enfant	<ul style="list-style-type: none"> • L'ensemble des pathologies des voies aériennes • Des épisodes fiévreux prolongés (70) • Certaines pathologies comme la gastro-entérite ou la méningite (76) • Un trouble du métabolisme phosphocalcique (77)
L'accouchement	<ul style="list-style-type: none"> • Lors des naissances prématurées (souvent associées à une hypoxie et une hypocalcémie) • Lors des accouchements par césarienne (75) • En 2008, Lygidakis et al démontrent une prévalence des MIH supérieure chez les jumeaux et particulièrement chez ceux issus d'une fécondation in vitro (70)
Des molécules toxiques	<ul style="list-style-type: none"> • Une hypothèse vise l'amoxicilline (78) • La dioxine (79) • Des bisphénol A (80)

Tableau 7 : les différentes étiologies possibles dans les MIH(51,70,74–80)

Enfin, en 2013, une étude a mis en évidence des gènes impliqués dans les MIH. Certains allèles augmenteraient la susceptibilité tandis que d'autres diminueraient ce risque (81).

2.2.3- Diagnostic

Le diagnostic des MIH repose sur l'examen clinique mis en parallèle avec une recherche des étiologies précédemment évoquées. En 2003, l'EAPD a établi à Athènes des critères diagnostiques de cette pathologie dans les secteurs antérieurs et postérieurs. Lors de la consultation, le praticien pourra détecter différents éléments comme des opacités bien délimitées de couleurs blanche, jaune, marron circonscrites à la moitié occlusale d'une ou des couronnes des premières molaires permanentes et/ou des incisives permanentes. Du fait de la variabilité de l'atteinte, celles-ci pourront être inégales sur une même dent. Il pourra également se trouver en présence d'éclats amélaire post éruptifs, résultant des effets de contraintes chimiques et mécaniques sur une dent hypominéralisée donc fragile. Des restaurations de formes atypiques, des échecs précoces de restaurations, des restaurations sur les incisives permanentes sans antécédents de traumatisme ainsi que des extractions inexplicables de molaires permanentes chez des sujets à faible risque carieux, pourront orienter le praticien vers le diagnostic d'une MIH (82). Il est à noter que la sévérité des molaires induit l'atteinte des incisives. Une étude montre que lorsque les molaires permanentes présentent une MIH sévère, 70% des incisives permanentes montrent également des signes de cette atteinte (70).

Critères diagnostiques de la MIH dans les secteurs postérieurs	Critères diagnostiques de la MIH dans les secteurs antérieurs
<ul style="list-style-type: none"> • Hypominéralisations ou hypoplasies d'au moins une molaire permanente • Atteinte asymétrique et de taille variable • Hypominéralisations bien circonscrites et démarquées sur les faces occlusales • Défauts amélaire de couleur blanchâtre, jaune ou brune • Désintégration amélaire post-éruptive liée à une forte porosité de l'émail • Présence éventuelle de pertes de substance coronaire liées au clivage de l'émail pathologique • Exposition de la dentine sous-jacente • Hyperesthésie dentinaire • Restaurations coronaires atypiques • Antécédents d'avulsions précoces 	<ul style="list-style-type: none"> • Hypominéralisations dans plus de 70% des cas d'une ou plusieurs incisives permanentes • Opacités de taille variable allant de 1 mm de diamètre à l'atteinte de l'ensemble de la face vestibulaire • Opacités localisées sur les faces vestibulaires et les pointes canines • Défauts amélaire de couleur blanchâtre • Restaurations atypiques

Tableau 8 : Critères diagnostiques de la MIH définis par l'EAPD (82,83)

2.2.4- Différents aspects cliniques

Certains auteurs classent les MIH en trois niveaux d'atteinte : légère, modérée et sévère.




<p>MIH légère</p>		<ul style="list-style-type: none"> • Opacités isolées • Opacités délimitées non soumises à l'occlusion • Absence de sensibilité • Absence de caries associées • Atteinte incisive peu sévère si présente
<p>MIH modérée</p>		<ul style="list-style-type: none"> • Restaurations atypiques intactes si présentes • Opacité délimitée située au niveau du tiers occlusal, sans éclat amélaire post-éruptif • Eclat amélaire post-éruptif/caries limité(e)s à 1 ou 2 faces sans atteinte cuspidienne • Sensibilités dentaires rapportées comme normales • Gêne esthétique fréquemment exprimée par le patient
<p>MIH sévère</p>		<ul style="list-style-type: none"> • Eclat amélaire post-éruptif • Hypersensibilité dentaire • Caries étendues associées aux défauts amélaire • Délabrement coronaire avec effraction pulpaire possible • Restaurations atypiques défectueuses • Gêne esthétique exprimée par le patient

Tableau 9 : Niveaux d'atteinte en cas de MIH, d'après (84)

Illustration des différents stades : photos du Pr Jean Louis Sixou, Université de Rennes 1.

Nous pouvons aussi souligner l'existence de caries secondaires à l'hypoplasie de l'émail, comme l'illustre la figure 17. Elles sont la conséquence d'une spirale d'éléments concourant à l'apparition de lésion carieuse très délabrante (immaturité tissulaire physiologique, fragilité amélaire, défaut d'hygiène buccodentaire dû au jeune âge du patient mais aussi aux sensibilités associées à cette pathologie).

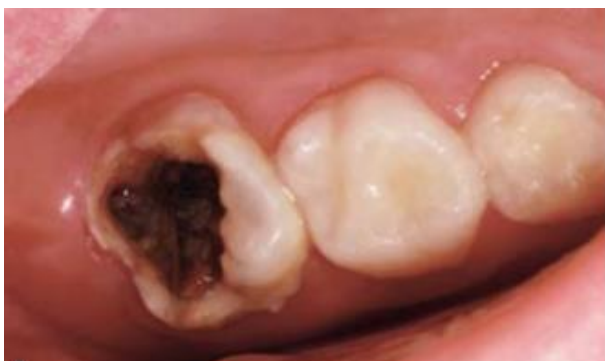

Figure 17 : Lésion carieuse importante sur une molaire atteinte de MIH (83)

POINTS ESSENTIELS :

- La maladie carieuse a une origine multifactorielle. Des facteurs liés à l'hôte, à ses habitudes alimentaires, aux différentes bactéries, s'entremêlent pendant un temps donné.
- Désormais, c'est la classification ICDAS qui fait référence pour la détection des lésions carieuses en s'appuyant sur les changements visuels. Concernant les PMP, différentes formes cliniques peuvent apparaître avec les caries de sillons masquant souvent des « caries cachées » avec une importante atteinte dentinaire, et les caries mésiales arrêtées.
- La MIH est une maladie à l'échelle mondiale : aucun pays n'est épargné. L'étiologie semble être multifactorielle : les affections de la mère et l'enfant, les pathologies de l'accouchement et les molécules « toxiques » consommées lors de la grossesse pourraient être en lien direct avec l'émergence des MIH.

Trois niveaux d'atteinte sont établis : légère, modérée, sévère. Cependant au sein d'une même bouche des niveaux d'atteinte différents peuvent cohabiter et les atteintes sur une même sont souvent inégales.

3- LES TRAITEMENTS CONSERVATEURS DES PREMIERES MOLAIRES PERMANENTES

Le soin des premières molaires délabrées chez le sujet jeune peut s'avérer difficile du fait de l'étendue du délabrement (ICDAS) et de l'accessibilité de ces dents dans la cavité buccale, de l'immaturité radiculaire et de la compliance de l'enfant. Il est important d'essayer de préserver au maximum l'ensemble des tissus dentaires, et en particulier la vitalité pulpaire, afin d'assurer la fin de l'apexogénèse(85).

3.1-Délabrements de faible à moyenne étendue permettant des techniques de restauration directe

3.1.1- Les amalgames dentaires

L'amalgame dentaire n'est plus recommandé aujourd'hui(86). Il reste cependant un matériau adapté pour la restauration des dents permanentes postérieures chez le patient poly carié.

3.1.2- Restaurations partielles collées directes en résine composite

Ces nouveaux matériaux sont apparus dans les années 60. Depuis leur création, les laboratoires ne cessent d'en produire de nouveaux. Ils sont tous constitués d'une matrice organique résineuse à laquelle viennent s'ajouter des charges. Un agent de couplage de type silane assure leur cohésion. Les composites micro ou nano-chargés présentent les meilleures qualités mécaniques, physico-chimiques et esthétiques pour restaurer les molaires permanentes.

3.1.2.1- Indications/Contre-indications

Indications	Contre-indications
<ul style="list-style-type: none"> • Délabrements occlusaux de faible à moyenne étendue : Site 1, Stade 1 et 2. • Délabrements proximaux de faible à moyenne étendue à condition qu'il reste au moins 3 parois résiduelles et une crête marginale intacte : Site 2, Stade 1 et 2. • Sujet jeune : Du fait, de canalicules dentinaires larges, les techniques adhésives sont plus efficaces que chez les seniors. Leur réalisation nécessite cependant une isolation parfaite, qui n'est pas toujours simple à obtenir chez l'enfant. • Dent faiblement ou moyennement corrodée. 	<ul style="list-style-type: none"> • Intercuspitation maximale instable, bruxisme, occlusion postérieure unilatérale inversée, béance antérieure, fonction groupe. • Molaires présentant un angle cuspidien fermé. • Isolation impossible à obtenir.

Tableau 10 : Indications et contre-indications des restaurations directes (87)

3.1.2.2- Avantages/Inconvénients

Avantages	Inconvénients
<ul style="list-style-type: none"> • Conservation tissulaire maximale. • Propriétés optiques proches de celui du tissu dentaire. • Vaste choix de teintes. • Propriétés mécaniques se rapprochant de la dentine. 	<ul style="list-style-type: none"> • La contraction de prise lors de la photopolymérisation du matériau. • Des sensibilités post-opératoires. • L'apparition de caries secondaires. • La décohésion de la restauration. • La fragilisation des structures dentaires résiduelles. • La coloration et l'usure occlusale avec le temps.

Tableau 11 : Avantages et inconvénients des composites(88,89)

3.1.2.3-Etudes

En 2014, Opdam et al (90) publient une revue de littérature composée de 12 études ; soit 2 816 restaurations postérieures (2585 de classe II et 231 de classe I). La durée d'observation de ces études varie de 6 à 22 ans et les âges de patients ne sont pas précisés. Les résultats indiquent un taux moyen annuel d'échec des restaurations postérieures en composite (en majorité de classe II) de 1.8% à 5ans et de 2.4% à 10 ans. Ils mettent en évidence que les restaurations étendues présentent un risque d'échec plus grand puisqu'il augmente de 30 à 40% à chaque surface supplémentaire. La comparaison des graphiques de Kaplan-Meier prémolaires vs molaires montre que le risque d'échec des restaurations postérieures en composite est plus élevé lorsqu'il s'agit de molaires.

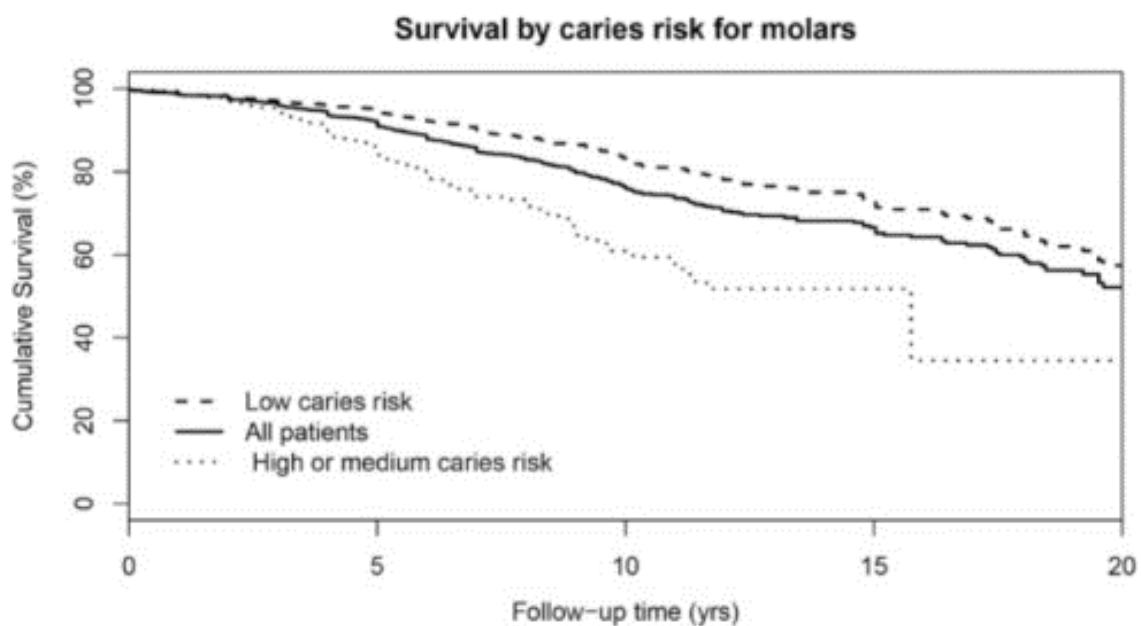


Figure 18 : Courbe de survie des soins sur les molaires par Kaplan-Meier (90)

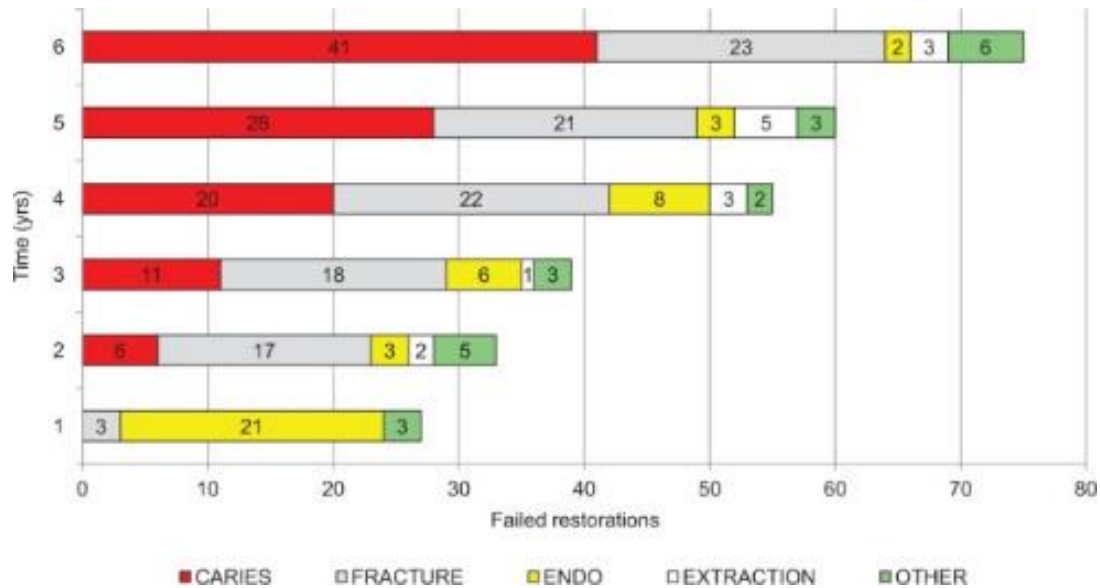


Figure 19 : Graphique présentant le devenir des restaurations postérieures au fil des années(90)

Ce graphique bien que présentant la totalité des restaurations postérieures (prémolaires et molaires confondues) permet de constater que, la première année, les échecs sont liés à des fractures ou à des douleurs post opératoires entraînant la dévitalisation de la dent. Il faut attendre la deuxième année pour observer les premiers échecs liés à des caries secondaires. Ils augmentent en quantité au fil du temps.

3.1.3- Restaurations partielles collées directes par techniques sandwiches

Dans cette technique, des ciments verres ionomères modifiés par addition de résine ne présentant pas de contraction de prise sont utilisés en remplacement de la dentine tandis que le composite se substitue à l'émail (91).

3.1.3.1- Indications

Dans le cas de molaires présentant une chambre pulpaire profonde : on réalisera une technique « sandwich fermé » qui permettra de diminuer le stress de polymérisation en profondeur tout en conservant les propriétés mécaniques et optiques du composite en surface.

Dans le cas de molaires présentant une perte de substance proximale avec perte de l'émail cervical : on réalisera une technique « sandwich ouvert ». Le CVI est alors à la fois en contact avec la dentine et la cavité orale(87).

3.1.3.2- Etudes

En plus d'un gain de temps, non négligeable chez de jeunes enfants, des études montrent que ce type de restauration réduit le phénomène de rétraction lors de la photo polymérisation en diminuant le nombre d'incrémets nécessaire (92).

En 2007, Opdam et al (197) publient une étude comparant le taux de survie de restaurations postérieures (classe II) réalisées chez 248 patients. 376 dents ont été restaurées par un composite après mordançage, et 82 dents ont été restaurées par une technique sandwich. Les résultats de cette étude montrent qu'au bout de 9 ans, le taux de survie du premier groupe est de 88.1% et celui du second groupe, de 70,5%.

3.2-Délabrements de grande étendue nécessitant des restaurations en techniques directes/semi-directes/indirectes

3.2.1-Les coiffes préformées

Les coiffes préformées permettent la restauration de molaires temporaires ou permanentes, maxillaires ou mandibulaires délabrées(93,94). Elles peuvent être en acier inoxydable avec ou sans facette céramique et sont désormais commercialisées en zircone. Les coiffes en acier inoxydable avec facette céramique et en zircone ne sont pas commercialisées en France (95).

3.2.1.1- Indications et contre-indications

Indications	Contre-indications
<ul style="list-style-type: none"> • Dent en cours d'éruption (restauration provisoire en attendant la fin de la maturation dentaire et de la croissance faciale) • Dent présentant d'importantes lésions carieuses intéressant plusieurs faces • Dent ayant été traitée par pulpotomie ou pulpectomie • Dent présentant des défauts amélaire (MIH) • Risque carieux élevé 	<ul style="list-style-type: none"> • Allergie (coiffe en acier inoxydable) • Bruxisme (coiffes esthétiques)

Tableau 12 : Indications et contre-indications des coiffes préformées (93–96)

3.2.1.2- Avantages/Inconvénients

	Avantages	Inconvénients
Coiffe en acier inoxydable	<ul style="list-style-type: none"> • Protection de l'ensemble de la surface dentaire et risque de carie secondaire moindre. • Peu sensible à la contamination salivaire lors du scellement. • Préparations peu mutilantes permettant le maintien de la vitalité pulpaire. • Maintien de la hauteur d'occlusion et de la longueur d'arcade. • Coût peu élevé. 	<ul style="list-style-type: none"> • Inesthétique
Coiffe en acier inoxydable avec recouvrement partiel de résine	<ul style="list-style-type: none"> • Protection de l'ensemble de la surface dentaire et risque de carie secondaire moindre. • Peu sensible à la contamination salivaire lors du scellement. • Maintien de la hauteur d'occlusion et de la longueur d'arcade. • Esthétique 	<ul style="list-style-type: none"> • Préparation plus délabrante • Fracture fréquente de la facette céramique • Coût
Coiffe en Zircone	<ul style="list-style-type: none"> • Protection de l'ensemble de la surface dentaire et risque de carie secondaire moindre. • Peu sensible à la contamination salivaire lors du scellement. • Maintien de la hauteur d'occlusion et de la longueur d'arcade. • Très esthétique 	<ul style="list-style-type: none"> • Préparation la plus délabrante (97) • Coût

Tableau 13 :Avantages et inconvénients des coiffes préformées (94,95)

3.2.1.3- Etudes

Les études concernant les coiffes préformées sont menées pour la plupart sur des molaires temporaires. En 2005, une étude longitudinale, rétrospective et contrôlée, menée par Hickel et al regroupe 57 articles de 1971 à juillet 2003. Elle compare, sur une période de deux ans, le taux d'échec annuel de restaurations réalisées sur des molaires temporaires par des coiffes préformées métalliques (0 à 14%), des amalgames (0 à 35.3%), des ciments verre ionomères (0 à 25.8%), des composites (0 à 15%) et des compomères (0 à 11%). A l'exception des compomères, les coiffes préformées métalliques présentent un taux d'échec annuel plus faible que les autres restaurations directes (98).

En 2014, une étude menée par Townsend et al, réalisées sur 20 premières molaires mandibulaires temporaires, compare la résistance à la fracture des coiffes préformées en zircone des marques EZ différents Pedo (EZP), NuSmile (NSZ), et Kinder Krowns (KK) à celle des coiffes préformées métalliques Pre-veneered (Kinder Krowns). Les résultats montrent qu'aucune coiffe en zircone n'est aussi résistante à la fracture que les coiffes métalliques et que la résistance à la rupture est positivement corrélée à l'épaisseur de la zircone(99).

En 2015, Tonmukayakul et al, ont réalisé une revue de littérature regroupant 220 études portant sur le traitement par technique de Hall de molaires temporaires cliniquement asymptomatiques, présentant des lésions carieuses ne s'étendant pas au-delà du tiers médian, et chez des enfants de 3 à 7 ans. Cette revue met en évidence que les coiffes préformées présentent un taux d'échec significativement plus faible que celui des autres restaurations. Ce résultat s'explique par le recouvrement complet et étanche de la dent, leur durabilité et leur longévité (100).

En 2016, une étude de Choi et al, réalisée sur 40 canines temporaires, compare l'effet de restaurations par des coiffes préformées métalliques et des recouvrements complets (en zircone, en vitrocéramique à base de leucite et en vitrocéramique à base de disilicate de lithium), en quantité égale, sur les dents antagonistes. Le résultat de cette étude, bien que n'étant pas menée sur des molaires permanentes immatures, est intéressant puisqu'il montre que l'usure de la dent antagoniste est moindre en présence de coiffes préformées en métal plutôt qu'en zircone (101).

3.2.2-Les Inlays/Onlays/Overlays

Un inlay est une pièce prothétique assemblée par collage ou scellement, destinée à restaurer une perte de substance dentaire ne nécessitant pas de recouvrement de cuspide. Un onlay restaure, quant à lui, une ou plusieurs cuspides. On parlera d'overlay lorsque l'onlay comprendra un recouvrement cuspidien complet. Bien qu'ayant fait leurs preuves, dans un souci d'économie tissulaire, de simplification des préparations et d'esthétique, les inlays-onlays-overlays métalliques ont été remplacés par des restaurations indirectes collées. Nous ne développerons pas dans cette partie les restaurations métalliques.

Les Inlays/Onlays/Overlays sont réalisés en méthode indirecte (par le prothésiste selon un modèle en plâtre obtenu à l'aide d'une empreinte au fauteuil) ou directe (par une machine-outil selon une empreinte optique prise au fauteuil et conceptualisée par un ordinateur). Ils offrent une économie tissulaire mais aussi une certaine qualité esthétique(102).

3.2.2.1-Indications/Contre-indications

Indications	Contre-Indications
<ul style="list-style-type: none"> • Molaire ayant perdu ses deux parois proximales (cavité en MOD) • Molaire ayant perdu au moins une cuspide (cavité SISTA 1.4 ; 2.3 ; 2.4) • Technique directe impossible à réaliser pour des raisons techniques ou esthétiques • Echec d'une restauration en technique directe 	<ul style="list-style-type: none"> • Risque carieux élevé avec une mauvaise hygiène bucco-dentaire • Parafonctions sévères • Dents dépulpées trop délabrées • Cavité avec des limites ne permettant pas une isolation suffisante des fluides buccaux pour garantir le bon collage de la pièce

Tableau 14 : Indications et contre-indications des inlays/onlays/overlays (87,103)

3.2.2.2- Quels matériaux choisir ?

3.2.2.2.1- Les matériaux

Les céramiques

La céramique peut être feldspathique stratifiée ou bien pressée ou usinée par CFAO. Ces procédés entraînent des différences de composition entre-elles. On sait que plus la proportion de défauts ou de porosités est grande, plus la céramique contient des sites susceptibles d'initier une fracture. A contrario, les cristaux s'opposent à ces fractures. Aujourd'hui les céramiques les plus utilisées sont celles à matrice vitreuse (vitrocéramique et céramique d'émaillage). L'ensemble des céramiques sont biocompatibles et présentent de bonnes aptitudes de collage. Mieux vaut préférer les vitrocéramiques obtenues par technique pressée ou CFAO aux céramiques d'émaillage (plus fragiles) (104). Certains critères orienteront notre choix :

- Critère mécanique : plus il y a de contraintes, plus on choisira une céramique riche en cristaux et une restauration monolithique.
- Critère esthétique : préférer une restauration pressée stratifiée à une restauration monolithique avec une couche de maquillant s'usant rapidement.

Les composites

Avec différents procédés, on obtient des composites avec un degré de conversion et un taux de charges différents. Certains critères orienteront notre choix :

- Critère mécanique : les molaires étant soumises à d'importantes contraintes, on privilégiera les composites usinés ou avec un taux de conversion élevé obtenu par un traitement au

laboratoire. Ils sont obtenus par un traitement thermique, une polymérisation à l'abri de l'oxygène ou par une polymérisation sous pression.

- Critère biocompatible : on privilégiera un composite avec un taux de charges et de conversion élevé.
- Critère esthétique : les restaurations stratifiées sont les plus esthétiques.

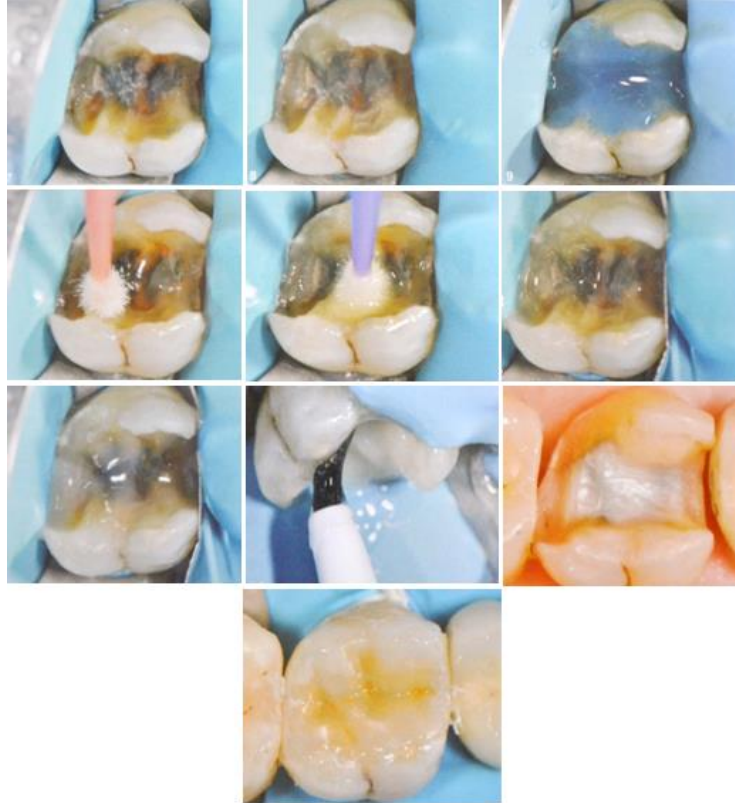


Figure 20 : Pose d'un onlay en céramique sur une molaire(105)

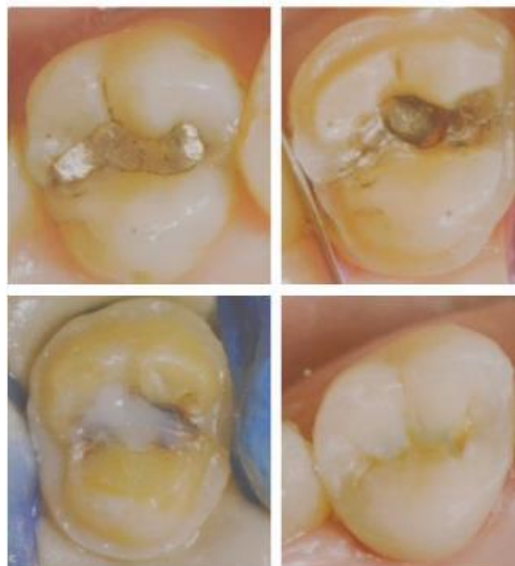


Figure 21 : Pose d'un onlay en composite sur une molaire(106)

3.2.2.2- Avantages et inconvénients

	Avantages	Inconvénients
Céramique	<ul style="list-style-type: none"> Bonne résistance mécanique notamment à l'abrasion et bon état de surface Très esthétique et stabilité de la teinte Biocompatible Adaptation marginale 	<ul style="list-style-type: none"> Fragilité Technique plus onéreuse Préparation plus mutilante Dureté du matériau pouvant mener à l'abrasion de la/des dents antagonistes.
Composites	<ul style="list-style-type: none"> Esthétique, technique qui propose un large choix de teintes Matériau moins cassant que la céramique, permettant une ré-intervention et/ ou une réparation ultérieure Réalisation simple Coût modéré 	<ul style="list-style-type: none"> Des monomères toxiques peuvent subsister après polymérisation Moins bonne résistance mécanique que la céramique à l'abrasion et aux forces masticatoires Etat de surface plus sensible aux colorations exogènes Usure plus importante avec le temps

Tableau 15 : Avantages et inconvénients des différents matériaux (103)

3.2.2.2.3- Critères décisionnels

	En faveur de la céramique	En faveur du composite
Facteurs fonctionnels	<ul style="list-style-type: none"> Antagoniste restaurée en céramique Nécessité de stabiliser l'occlusion ou les contacts proximaux 	<ul style="list-style-type: none"> Antagoniste restaurée au composite Perte de substance essentiellement Epaisseurs fines Nécessité potentielle de réparation ou d'ajustement de la face occlusale après collage Bruxisme léger ou modéré.
Facteurs biologiques	<ul style="list-style-type: none"> Terrain allergique 	<ul style="list-style-type: none"> Dent pulpée symptomatique ou avec un risque de nécessité de traitement endodontique.
Facteurs techniques	<ul style="list-style-type: none"> Réalisation par le prothésiste 	<ul style="list-style-type: none"> Mise en forme par CFAO

Tableau 16 : Critères décisionnels en faveur de la céramique ou du composite(106)

3.2.2.2.4- Etudes

Bien qu'inférieurs à ceux des inlays/onlays en or, les taux de survie des inlays/onlays en céramique sont très satisfaisants. Du fait, de l'évolution des techniques et des matériaux utilisés, les études concernant la longévité des inlays/onlays en composite ou en céramique sont peu nombreuses. Ce sont les matériaux les plus fragiles qui bénéficient du plus grand recul clinique.

En 2008, une étude de Zimmer et al(107) montre que les inlays en céramique mis en forme par CFAO présentent un taux de survie de 94.7% après 5 ans et de 85.7% après 10 ans. En 2012, une étude de Beier et al (108), montre que les inlays en céramique mis en forme par technique pressée présentent un taux de survie de 99% après 5 ans, de 97% à 10 ans et de 82% après 20 ans. Les onlays mis en forme par cette technique présentent eux aussi un taux de survie de 99% après 5 ans. Au bout de 10 ans ce taux diminue à 92% et reste à 92% au bout de 20 ans. En 2013, une étude de Cetin et al(109), montre que les inlays en composite présentent un taux de survie de 97.5% après 5 ans. Le principal facteur d'échec rapporté est la complication pulpaire associée à une sensibilité post-opératoire plus fréquente. Une altération globale est notée avec cependant peu de fractures observées. Des études montrent que plus la restauration en céramique est volumineuse, moins les tensions sont élevées. Les restaurations à recouvrement total (onlay-overlay), du fait d'un travail essentiellement en compression, présentent des tensions quasiment nulles (110,111). Le risque de décollement et la flexion cuspidienne diminuent également (112). Au contraire, les restaurations composite présentent des contraintes de tensions importante à l'interface de collage, réduites en surface (110) ce qui implique un stress plus important distribué aux surfaces dentaires (113). La flexion cuspidienne est légèrement plus importante qu'en présence de céramique (112).

L'ensemble des études s'accordent sur l'importance de l'isolation du flux salivaire pour la réussite du traitement. Chez le jeune enfant, la pose de la digue n'est pas toujours facile. Les restaurations composites sont moins coûteuses, répondent bien à la notion de gradient thérapeutique avec une préservation tissulaire maximale, diminuent le temps de travail au fauteuil et plus important permettent une ré-intervention ultérieure.

3.3-Traitements des premières molaires délabrées présentant une atteinte du tissu pulpaire

3.3.1-Le coiffage direct/Indirect

Le coiffage indirect est une technique qui consiste à recouvrir la plaie dentinaire afin de préserver le potentiel pulpaire(114). Le coiffage indirect se fera en un temps, ou en deux temps : technique « stepwise ». Lors d'une « stepwise » une couche de dentine dite affectée sera préservée partiellement après curetage afin d'éviter toute effraction pulpaire et sera recouverte d'un matériau de coiffage.

Le coiffage direct est une thérapeutique qui consiste à placer un matériau directement au contact de la pulpe sans éviction pulpaire (114).

3.3.1.1-Indications/Contre-indications

Indications	Contre-indications
<ul style="list-style-type: none"> • Pulpe asymptomatique (catégorie I et II de Baume) exposée de façon minime et récente et dans un environnement favorable(115) 	<ul style="list-style-type: none"> • Pulpe symptomatique (catégorie III et IV de Baume) • Hémostase impossible à obtenir • Pulpe présentant des calcifications

Tableau 17 : Indications et contre-indications des coiffages(116)

3.3.1.2-Matériaux de coiffages

Hydroxyde de calcium

Il a longtemps été considéré comme le matériau « gold standard ». Aujourd'hui, on sait qu'au contact de la pulpe, par son pH, il induit une irritation pulpaire et une brûlure superficielle de la zone d'exposition qui entraîne une diminution de la survie pulpaire dans le temps. Sa dissolution dans le temps et sa nature non adhésive peuvent induire des microporosités et une contamination bactérienne. De plus, on observe, au niveau du pont dentinaire formé secondairement, des « defaults tunnels » qui sont des inclusions cellulaires favorisant cette contamination(115).

Les ciments à base de silicate tricalcique

Au début des années 90, des matériaux à base de silicate et d'oxydes (Mineral Trioxide Aggregate ou MTA) ont été proposés :

- Le MTA est un ciment composé de silicate tricalcique, silicate dicalcique, oxyde de bismuth, aluminate tricalcique et de sulfate calcique déshydraté (115). Des études sur l'animal, ont démontré la qualité structurelle du pont dentinaire et son étanchéité (117).

Comparé à l'hydroxyde de calcium, le MTA induit la formation de dentine réparatrice à un taux plus élevé et un pont dentinaire présentant une intégrité structurale supérieure(118,119). Son inconvénient majeur est son temps de prise très long (supérieur à 3 heures).

- La Biodentine, ciment à base de silicate de calcium, possède, elle, un temps de prise court (12 minutes)(115). Ce matériau permet la différenciation de cellules pulpaire en cellules sécrétrices, favorise la biominéralisation et agit également sur la régulation de facteur de croissance (120,121). Selon une étude in vivo menée par Tran XV et al, comparée à l'hydroxyde de calcium, la Biodentine induit la formation d'un pont dentinaire plus homogène, plus étanche et plus dense. Ce pont serait comparable à celui formé en présence de MTA (119). Les réponses cellulaires en présence de ces deux matériaux seraient similaires (122). Récente et encore à l'étude, nous ne possédons pas assez de recul clinique sur la Biodentine, mais cette technique semble prometteuse.

Les systèmes adhésifs

Des études ont montré qu'en leur présence la formation de dentine réparatrice est moins importante (115). En l'absence de cette barrière, les adhésifs pénètrent dans la pulpe et induisent une réponse cytotoxique entraînant des lésions et des nécroses pulpaires (123). Cette technique est à proscrire.

Biomatériaux			
Adhésif dentinaire	Ca(OH) ₂	MTA	Biodentine
+/-	+/-	++	++

Tableau 18 : Tableau récapitulatif des différents matériaux utilisés lors d'un coiffage direct (115,118,119)

3.3.1.3- Etudes

En 2015, une étude randomisée menée par Franzon et al, sur des enfants âgés de 3 à 8ans, compare le taux de survie des restaurations en composite réalisées après le curetage partiel (PCR ; N=66) ou total(TCR ; N=54) de la carie sur des molaires temporaires délabrées(N=120). Elle montre que l'exposition pulpaire est plus fréquente lorsque l'éviction carieuse est complète (rapport 1/15). Au bout de 24 mois, les composites réalisés sur les dents ayant reçu un curetage complet, présentent un taux de survie supérieur (86%) aux autres dents (66%). Les composites réalisés sur les 16 dents

soignées par pulpotomie présentent un taux de survie identique à 92%. Dans le groupe TCR, le taux de survie est le plus bas pour les restaurations occluso-proximales. Enfin en considérant la pulpotomie comme un échec, les deux groupes ne présentent plus de différences significatives (64%(PCR) contre 61%(TCR))(124).

Bjorndal et al, lors de leur comparaison entre le coiffage direct, indirect et l'excavation raisonnée lors du traitement de molaires permanentes immatures, ont montré qu'éviter une exposition pulpaire augmentait le pronostic de la survie de la dent à moyen et long terme. Le taux de succès de ce traitement pour les molaires immatures est de 90% (125). Ainsi, en 2010, ils comparaient dans une étude à un an, le taux de succès de ces deux techniques. Sur 314 sujets, lors de la première phase, ils constataient un risque moins élevé de créer une exposition pulpaire avec la technique du stepwise (différence de 11,4%, avec un intervalle de confiance estimé à 95%)(126). Un an après, les dents soignées par «stepwise» présentaient un taux de succès plus élevé (11,7 % toujours avec un intervalle de confiance de 95%) (126). En 2002, ils avaient révélé dans une autre étude (127) un taux de succès de 92 % pour cette technique, trois à quatre années et demie plus tard. Une revue de littérature publiée dans la revue Cochrane en mars 2013 par Ricketts et al(128) regroupant 8 études (tableau19), montre qu'il y a un risque plus élevé d'une exposition pulpaire lorsque l'on réalise un curetage total des tissus carieux. Elle montre que l'excavation progressive ne présente pas d'effets néfastes.

Nombre d'études	Type de dents	Age des patients
4	Dents temporaires	3-11ans
3	Dents permanentes	6-89 ans
1	Dents temporaires et permanentes	4-15ans

Tableau 19 : Etudes sélectionnées(128)

Nombre d'études	Technique utilisée
3	Technique stepwise
1	Comparaison technique stepwise/Evictions partielle/totale de la carie
2	Eviction partielle de la carie
2	Absence d'éviction du tissu carieux dentinaire

Tableau 20 : Détails des études incluses(128)

La comparaison de la technique stepwise par rapport à l'éviction complète du tissu carié a montré que l'élimination progressive diminuait de 56% le risque d'exposition pulpaire. La comparaison de l'éviction partielle de la carie à l'éviction totale a montré que l'éviction partielle diminuait de 77% le risque d'exposition pulpaire. La dernière comparaison entre une éviction complète de la carie par rapport à une technique n'impliquant pas d'éviction du tissu carieux dentinaire, ne montrait pas de différences.

Les auteurs regrettent que les études ne ciblent pas d'avantage les patients (âge), les délabrements plus importants et qu'il n'y ait pas de recul suffisant portant sur l'effet de chaque thérapeutique (129,128).

En 2015, une étude de Poggio et al, compare l'activité anti-microbienne de six matériaux de coiffage par le test de diffusion sur disque d'Aga : le Dycal (Dentsply ; Hydroxyde de calcium), le Calcicur (Voco ; Hydroxyde de calcium), le Calcimol LC (Voco ; Hydroxyde de calcium photopolymérisable), le TheraCal LC (Bisco ; silicate de calcium modifié à la résine), le MTA Angelus (Angelus) et la Biodentine (Septodont). Les résultats sont illustrés dans la figure 22.

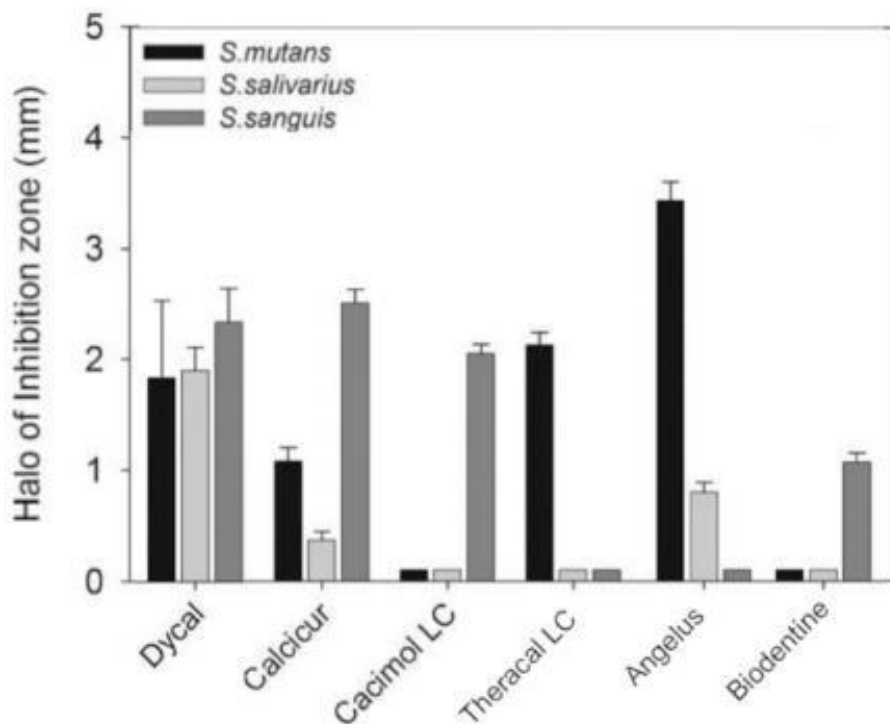


Figure 22 : Graphique présentant l'activité antibactérienne des différents matériaux de coiffage pulpaire évaluée par un test de diffusion sur gélose (130)

On note que l'hydroxyde de calcium possède une activité anti-microbienne plus élevée et plus variée que celle du MTA et de la Biodentine, ces derniers ayant un effet plus ou moins important en fonction des espèces bactériennes (*S.mutans* pour le MTA et *S.sanguis* pour la Biodentine)(130). Dans une autre étude in vitro de 2015, Poggio et al (136) comparaient cette fois-ci la biocompatibilité de ces mêmes six matériaux auxquels s'ajoutait le ProRoot MTA. Ils ont évalué, à l'aide du test bleu d'Alamar, la cytocompatibilité de ces matériaux envers les cellules murines des odontoblastes. Les résultats montrent que le MTA et la Biodentine présentent une cytotoxicité similaire et que celle-ci est inférieure à celle des matériaux composés à base d'hydroxyde de calcium (131).

3.3.2-Les pulpotomies partielle et totale

Stratégie thérapeutique de choix, lors d'une exposition pulpaire lors du curetage de la carie, cette technique consiste en une éviction du tissu pulpaire inflammé dans le but de préserver la vitalité pulpaire. L'épaisseur du tissu lésé ne pouvant être quantifiée, le Dr Cvek a proposé une amputation pulpaire de 2 mm (132). Cette technique permettra ainsi la poursuite de la radicologénèse et la formation d'une barrière tissulaire résistante (132). Lorsque la pulpe présente une inflammation étendue et un volume pulpaire caméral réduit, on préférera une pulpotomie totale (115).

3.3.2.1-Indications/Contre-indications

Indications	Contre-indications
<ul style="list-style-type: none"> Exposition pulpaire importante et ancienne d'une dent immature et vivante ou présentant une nécrose au niveau du site exposé. 	<ul style="list-style-type: none"> Pulpe symptomatique (catégorie III et IV de Baume). Hémostase impossible à obtenir. Pulpe présentant des calcifications. Dent présentant une résorption. Pose de digue impossible.

Tableau 21 :Indications et contre-indications des pulpotomies (133,134)

3.3.2.2-Matériaux de coiffages

Thérapeutiques	Biomatériaux			
	Adhésif dentinaire	Ca(OH) ₂	MTA	Biodentine
Pulpotomie partielle	-	+	++	++
Pulpotomie complète	-	+/-	+	+++

Tableau 22 : Tableau récapitulatif des différents matériaux utilisés lors d'une pulpotomie (133,134)

3.3.2.3- Etudes

Auteurs	Nombre et type de dents Intervalle d'âge	Matériaux de coiffage	Durée du suivi en mois	Taux de succès
Zilberman et al. 1989	15 molaires 7-17 ans	CaOH(2)	12-99	93%
Mass et al. 1993	35 molaires 7-25 ans	CaOH(2)	48	91%
Mejare et al. 1993	35 molaires 6-15 ans	CaOH(2)	24-140	94%
Calışkan 1993	24 molaires 10-24 ans	CaOH(2)	12-48	93%
Calışkan 1994	1 molaire 15 ans	CaOH(2)	84	100%
Waly 1994	15 molaires NC	CaOH(2)	60	93%
Calışkan 1995	26 molaires 10-24 ans	CaOH(2)	16-48	92%
Waly 1995	20 molaires NC (chez l'enfant)	CaOH(2)	60	80-100%
Mass et al. 1995	1 molaire 8 ans	CaOH(2)	41	100%
Nosrat et al. 1998	6 molaires 10-27 ans	CaOH(2)	26	100%
Barrieshi -Nusair et al. 2006	28 « jeunes » molaires 7.2-13.1 ans	MTA	12-26	79%
Qudeimat et al 2007	51 molaires 6,8-13,3 ans	CaOH(2) MTA	25.4 – 45.6	91% 93%
Nosrat, Asgary 2010	1 molaire immature 12 ans	CEM	12	100%
Mass, Zilberman 2011	49 « jeunes » molaires 6,9-17,7 ans	CaOH(2)	7-154	93.3%
Asgary, Eghbal 2012	208 molaires ; NC 205 molaires ; NC	MTA CEM	12 12	95-98% 92-97%
Nosrat, et al 2013	25 molaires ; NC 26 molaires ; NC	MTA CEM	12 12	73.8% 76,8%

Tableau 23 : Présentation des résultats d'études menées au cours du temps sur les molaires(135–150)

CEM : calcium-enriched mixture

Une étude réalisée sur les molaires maxillaires de 18 rats par Jia et al, compare la formation, après pulpotomie, de dentine réparatrice en présence de MTA ou de Biodentine ou de BioAggregate (nouveau matériau biocéramique). Les résultats indiquent que le MTA et la Biodentine possèdent une activité sur la dentinogenèse qui est supérieure à celle du BioAggregate. L'histologie ne montre pas d'inflammation aigue ou de nécrose pulpaire, peu importe le matériau utilisé. Ils permettent la formation d'une barrière étanche ; la barrière formée en présence de MTA possède de meilleures caractéristiques plus proches de la dentine, tandis que les barrières formées en présence de Biodentine et de Bioaggregate se rapprochent davantage de l'ostéodentine. Cette étude montre que malgré le peu de recul, la Biodentine possède les propriétés permettant, tout comme le MTA, la guérison et la réparation pulpaires (151).

En 2016, Kunert et al, réalisent une des rares études menées sur des dents permanentes, soignées par une pulpotomie réalisée à l'hydroxyde de calcium par un seul praticien endo-exclusif. Au total, l'étude inclue 273 dents. L'âge (8 à 79 ans) et le sexe des patients, le type de dent et de restauration, varient. La période de suivi s'étend de 1 à 29 ans. Après analyse des résultats, l'étude montre que l'âge au moment de la réalisation de la pulpotomie n'a pas influencé le taux de réussite du traitement. Elle montre aussi que le plus petit taux d'échec du traitement était obtenu, lorsque la dent soignée par pulpotomie, était recouverte d'une coiffe préformée métallique. Au contraire, une restauration en composite augmentait de 26,3% le risque d'échec (152).

En 2014, une étude randomisée, comprenant 80 patients âgés de 7 à 10 ans, compare les résultats obtenus après la réalisation de pulpotomies au MTA ou à l'hydroxyde de calcium, sur 84 molaires permanentes présentant une pulpite réversible ou une exposition pulpaire carieuse. Des observations ont été réalisées au bout de 24 heures, 3mois, 6 mois, 1 an et 2 ans. Durant cette période, trois dents ont présenté des résultats défavorables, avec un taux d'incidence s'élevant à 0.2% pour le MTA et à 0.11% pour l'hydroxyde de calcium. L'étude montre que l'incidence des résultats défavorables est plus élevée (2.38%) pour les cavités supérieures à 5 mm ; contre 0.05% lorsqu'elles sont inférieures à 5 mm (153).

3.3.3- La pulpectomie

Cette technique consiste en l'élimination complète du contenu canalaire puis à l'obturation définitive à la Gutta Percha. Chez le sujet jeune, les PMP terminent leur apexogenèse vers 9-10 ans. Cependant, les dents alors matures gardent un diamètre canalaire relativement large pendant quelques années.

3.3.3.1-Indications/Contre-Indications

Indications	Contre-indications
<ul style="list-style-type: none"> • Pulpite irréversible ou pulpe nécrosée avec ou sans signes cliniques/radiographiques de parodontite apicale. • Pronostic défavorable de la vitalité pulpaire, coiffage direct impossible, amputation ou hémisection radiculaire. 	<ul style="list-style-type: none"> • Cardiopathie à haut risque d'endocardite infectieuse lorsque la pulpe est nécrosée. • Dent sans avenir fonctionnel. • Dent avec un support parodontal insuffisant.

Tableau 24 : Indications et contre-indications de la pulpectomie (154)

3.3.3.2- Etudes

En 2010, Balto et al (155) publient une revue de littérature portant sur le taux de survie des dents présentant un traitement canalaire. Cette revue inclue 17 études publiées de 1993 à 2007 sur les 31 articles trouvés. La plupart sont rétrospectives et portent sur la survie des traitements par pulpectomie des incisives, canines, prémolaires et molaires. Les âges des patients ne sont pas précisés.

Comparisons (test versus reference categories)	No. of studies	Odds ratio	95% CI	Heterogeneity	
				χ^2 value	P value
Anterior versus premolar teeth	5	1.29	0.91, 1.84	763.9	<0.001
Anterior versus molar teeth	5	1.28	0.91, 1.82	1058.8	<0.001
Premolar versus molar teeth	7	1.19	1.01, 1.41	245.4	<0.001
Non-molar versus molar teeth	7	1.26	1.00, 1.58	799.8	<0.001

Tableau 25 : Etudes incluses dans la revue de littérature (155)

Durée de suivi	Taux de survie	Intervalle
2-3 ans	86%	75-98%
4-5 ans	93%	92-94%
8-10 ans	87%	82-92%

Tableau 26 : Taux de survie, traitement par pulpectomie(155)

Balto et al identifient quatre conditions influençant la survie de ces dents, par ordre d'importance :

- La mise en place d'une couronne après le traitement endodontique.
- Des points de contacts proximaux conservés.
- La dent ne sert pas d'appui pour une prothèse fixe ou amovible.
- La dent n'est pas une molaire.

En effet, la complexité anatomique des molaires complique les procédures et donc influe sur le taux de survie (155).

3.3.4-Traitement de la première molaire immature : Bouchon de MTA/Revascularisation

3.3.4.1-Traitement par mise en place d'un bouchon de MTA

Cette technique consiste en la mise en place de MTA à l'apex de la dent pour créer un bouchon apical étanche. Dans un deuxième temps, la dent est obturée à l'aide de gutta-percha.

3.3.4.1.1-Indications/Contre-indications

Indications	Contre-indications
<ul style="list-style-type: none"> • Dents immatures symptomatiques. 	<ul style="list-style-type: none"> • D'ordre générales/médicales (dont endocardite infectieuse) • Apex peu ouvert • Dent présentant une infection ou une inflammation trop importante

Tableau 27 : Indications et contre-indications de la revascularisation (156)

3.3.4.1.2- Etudes

En 2014, Woelber et al ont réalisé une étude sur 901 patients âgés de 32 à 68 ans. Parmi ces patients, ils ont recherché ceux présentant des molaires ayant des canaux en forme de C. Ils ont ainsi trouvé 15 molaires (1.66%) répondant à ce critère, la majorité étant des molaires mandibulaires (73.3%). Les 15 molaires ont été obturées de deux façons différentes :

- Gutta-percha et ciment (5 dents)
- Bouchon apical de MTA puis obturation à la Gutta-percha (10 dents)

La période d'observation s'est fait d'août 2001 à mai 2008. Après une analyse rétrospective des données collectées (tests cliniques, radiographie post-opératoire d'un à quatre ans), quatre groupes ont pu être formés : dents guéries, dents ne présentant pas d'amélioration de l'image apicale, dents présentant une augmentation de l'image apicale et dents présentant une image apicale non observée auparavant. Les résultats indiquent que l'ensemble des dents soignées sont cliniquement asymptomatiques et 14 dents montrent une cicatrisation apicale (157).

En 2009, une étude (173) rapporte le cas d'une patiente âgée de 30 ans présentant une sévère douleur en regard de la 47, traitée précédemment lorsqu'elle avait 13 ans. A l'examen radiographique, on constate que le traitement canalaire est incomplet avec présence d'une parodontite apicale associée.

Après retrait du matériau d'obturation et assainissement de la dent, un bouchon de MTA est placé à l'apex. Une semaine après, l'obturation définitive à la gutta percha est réalisée. Le suivi clinique et radiologique réalisé au bout d'un, deux et cinq ans montre, qu'en plus d'une absence de symptomatologie, on note la formation de tissus durs dans la région apicale.

Une autre étude (158) rapporte le cas d'un garçon de 13 ans présentant une douleur depuis trois semaines sur l'une de ses deuxième molaires mandibulaires. La dent présentait une importante lésion carieuse et ne répondait pas aux tests électriques et thermiques. Après 2 semaines d'assainissement à l'hydroxyde de calcium, un traitement par la technique du bouchon apical au MTA a été effectué sous digue. Au bout de 8 mois, la radiographie montre une continuité de la lamina dura et une largeur constante de l'espace desmodontal suggérant la cicatrisation de la lésion apicale. La dent est cliniquement asymptotique. Les auteurs concluent sur le fait que malgré les difficultés rencontrées lors du traitement des molaires permanentes immatures (mauvaise visibilité, ouverture buccale réduite, accessibilité réduite du fait de canaux étroits), il est possible de surmonter le défi de mettre en place un bouchon apical de MTA.

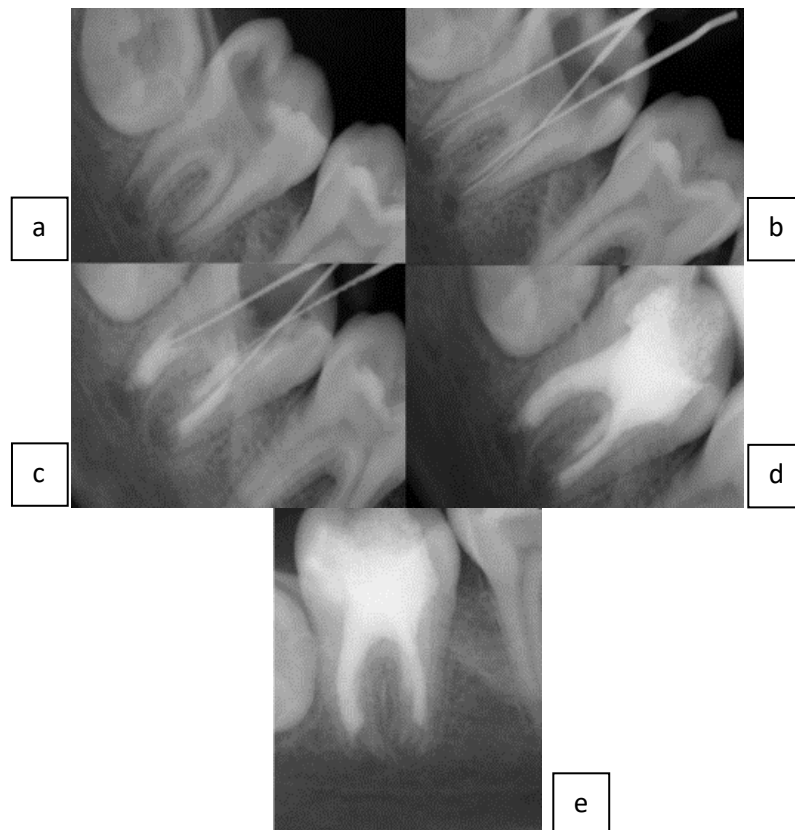


Figure 23 : Mise en place d'un bouchon de MTA sur une 47(158)

(a) radiographie pré-opératoire ; (b) détermination de la longueur de travail ; (c) Bouchon apical de MTA d'épaisseur de 4-5 mm ; (d) Obturation finale ; (e) Réévaluation 8 mois après.

3.3.4.2-Traitement par revascularisation

Cette technique consiste à créer un caillot sanguin, au sein du canal préalablement vidé de son contenu et désinfecté. Ce traitement de la dent immature a pour objectif d'obtenir une régénération de novo d'un tissu pulpaire, avec reprise d'une activité dentinogénétique, afin que l'apexogenèse arrêtée prématurément se termine et qu'il y ait un épaissement des parois radiculaires (133,159). Des études histologiques montrent qu'en réalité le tissu formé est de type ostéoïde et est séparé des parois radiculaires par un ligament néoformé. On trouve aussi de l'ostéopontine (protéine exprimée dans le ligament) à l'interface dentine/tissu néoformé(160). Le tissu régénéré est donc d'avantage de nature parodontale que pulpaire.

Les critères de réussite sont les suivants :

- Le sujet doit être jeune, entre 8 et 13 ans (156)
- Les apex doivent être ouverts (diamètre apical compris entre 0.7 et 1.1 mm en fonction des études) (156)
- Les parois doivent être fines
- La dent ne doit pas présenter d'inflammation et d'infection

Cette technique prometteuse a donné lieu à de nombreuses publications. Cependant la plupart, pour ne pas dire la totalité des articles, ne concerne que les dents monoradiculées. Du fait de la complexité de l'anatomie radiculaire des molaires, ces nouveaux procédés semblent difficiles à mettre en œuvre avec rigueur et succès. On trouve néanmoins quelques articles dans la littérature montrant que cela semble possible. En 2011, Zafer et al (198) publiait un article portant sur 6 premières molaires permanentes, immatures et nécrosées, traitées par un protocole de revascularisation incluant une désinfection à l'hydroxyde de calcium ; chez des patients âgés de 8 à 11ans. Au bout de dix mois, l'ensemble des dents présentaient des signes radiologiques d'une guérison apicale complète, un épaissement des parois dentinaires et la poursuite de leur développement radiculaire. Une autre étude publiée en 2011 par Nosrat et al (199) montrait le succès de la revascularisation de deux premières molaires mandibulaires permanentes immatures nécrosées chez un garçon de 9 ans et une fille de 8 ans. Dans cette étude la désinfection se faisait à l'aide d'une pâte tri antibiotiques posée trois semaines.

3.3.4.3- Autres procédés (156)

D'autres techniques non développées dans cette partie ont montré des résultats prometteurs ou sont à l'étude. Elles font appel aux concentrés plaquettaires (Membrane Platelet Rich Fibrin, Membrane Platelet Rich Protein) ainsi qu'aux nombreuses techniques d'ingénierie tissulaire (Cellules

souches, Implant cellulaire, Matrices, Impression cellulaire en trois dimensions et la Thérapie génique).

4- EXTRACTIONS ET TRAITEMENTS CONSECUTIFS

La première molaire est une dent « pilier » de l'appareil manducateur. Cette dent préfigure les rapports maxillo-mandibulaires, ainsi son extraction n'est jamais un choix évident. Ceci doit relever d'une décision globale et raisonnée, fondée sur un plan de traitement général, élaboré via l'étroite collaboration entre le praticien traitant et l'orthodontiste.

4.1- Indications/Contre-indications

L'état pathologique, les possibilités de traitement orthodontique, l'âge d'intervention, la coopération du patient et l'assurance absolue de la pérennité de la reconstitution à long terme devront permettre le choix entre extraction et conservation. Il convient de distinguer 2 types d'indications selon que le patient présentera ou non une anomalie orthodontique.

Indications basées sur l'odontologie conservatrice et endodontique (161)

Il s'agit des situations d'échecs du traitement endodontique ou du soin conservateur. Un pronostic défavorable à court terme, en relation avec l'âge dentaire du patient favorable à une mésialisation des 2^{èmes} molaires quasiment spontanées, incite à l'extraction plus précoce. Les principales indications sont :

- Lorsque la reconstitution corono-radulaire présente un volume disproportionné par rapport au tissu de soutien radulaire
- Les dents nécrosées dont la morphologie radulaire tourmentée interdit un accès suffisant des canaux, empêchant la stérilisation et l'obturation totale
- Les dents infectées avec perforation du plancher caméral associée à une lyse de l'os de soutien
- Les dents infectées en rapport avec des trajets fistuleux inaccessibles ou provoquant une lyse radulaire
- Les dents fracturées au niveau radulaire dont la partie radulaire est de longueur inférieure à celle de la couronne

En corrélation avec ces différentes indications, il faut toujours avoir à l'esprit que : plus la restauration d'une PMP est volumineuse, plus la force nécessaire pour fracturer le soin est faible. Le pronostic de maintien sur l'arcade d'une dent immature dépulpée est également compromis car les tissus dentinaires radulaires demeurent de faible épaisseur et la racine se fracture ainsi plus aisément.

Indications basées sur l'odontologie conservatrice-endodontiques et sur l'orthodontie :

En présence d'une anomalie orthodontique pour laquelle il est nécessaire de pratiquer des avulsions, l'extraction des premières molaires délabrées présentent une alternative très favorable versus l'avulsion de prémolaires saines.

Contre-indications d'extraction des PMP (24,161,162)

- Microdontie, anomalie ou agénésie de la 3^{ème} molaire et de la 2^{ème} prémolaire comme l'illustre la figure 24 (à noter qu'il est possible que le germe de la dent de sagesse ne soit radiologiquement visible que vers 13-14 ans)
- Agénésie d'une prémolaire
- Malposition du germe de la deuxième molaire ou de la dent de sagesse, surtout mandibulaire, bien que des redressements inattendus puissent se produire
- Proximité du sinus maxillaire, surtout lorsqu'à ce niveau la hauteur osseuse est réduite
- Croissance horizontale avec diminution de l'étage inférieur
- Hygiène bucco-dentaire médiocre ajoutée à l'absence de motivation des parents, ceci pouvant compromettre le plan de traitement défini, vis-à-vis d'un traitement « conventionnel » plus court avec avulsion des prémolaires pouvant être mieux suivi
- A un âge plus avancé, lorsque les dents de sagesse ont fait leur éruption, le déplacement de celles-ci et des deuxièmes molaires peut se révéler aléatoire et les résultats inconstants

Bien sûr ces contre-indications restent relatives puisque face à des PMP à l'état de racine résiduelles, fracturées ou ayant une énième infection, il faudra extraire.

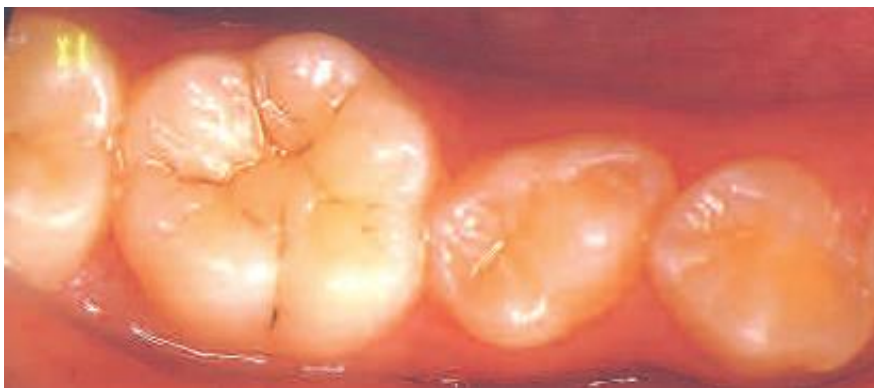

Figure 24 : Atypie de forme de la 35 qui constituerait une contre-indication si la 36 devait être extraite(162)

4.2- Conséquences consécutives à l'extraction d'une PMP sans précautions particulières

4.2.1-Conséquence de la perte d'une PMP mandibulaire

4.2.1.1- Avulsion à « l'âge idéal »

La période la plus favorable pour l'avulsion d'une PMP mandibulaire délabrée est comprise entre l'âge de 8 et 10 ans (163), comme l'évoque la figure 25.

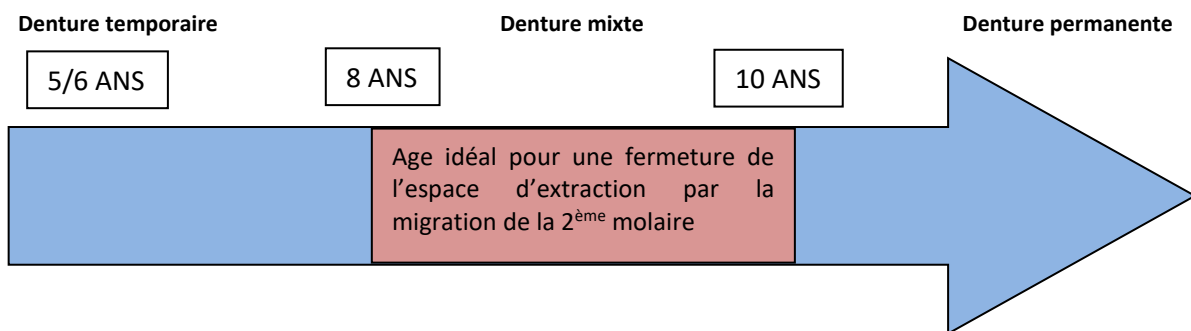


Figure 25 : Illustration de la période idéale d'avulsion à la mandibule

Cette période se situe donc après l'éruption de l'incisive latérale mandibulaire mais avant l'éruption de la deuxième molaire permanente (DMP), et/ou de la seconde prémolaire. En effet la DMP apparaîtra sur l'arcade plus tôt et pourra établir un point de contact convenable avec la deuxième prémolaire.

Parfois une importante translation distale de la deuxième prémolaire peut survenir (164), laissant un diastème de la taille d'une prémolaire et empêchant une mésialisation spontanée de la seconde molaire (figure 26). Cependant en cas d'encombrement dans cette région, cette dérive distale permet une résolution de ce problème.

Concernant la résolution des encombrements incisifs mandibulaires, certains auteurs (166) ont démontré que l'encombrement diminue dans l'année qui suit l'avulsion, tandis que d'autres pensent que l'amélioration de l'encombrement n'est pas significative (163).



Figure 26 : Distalisation spontanée de 35 après extraction de 36, isthme alvéolaire entre 34 et 35

Il est également nécessaire de rappeler qu'en plus de l'intervalle de temps idéal, trois autres critères radiographiques sont aussi à respecter pour permettre d'obtenir plus fréquemment une fermeture spontanée de l'espace extractionnel (165) comme l'illustre la figure 27 :

- La seconde prémolaire doit être engagée dans la bifurcation radulaire de la première molaire temporaire : élément 1.
- La DMP doit avoir une angulation mésiale en relation avec la PMP : élément 2.
- La troisième molaire permanente doit être présente : élément 3.

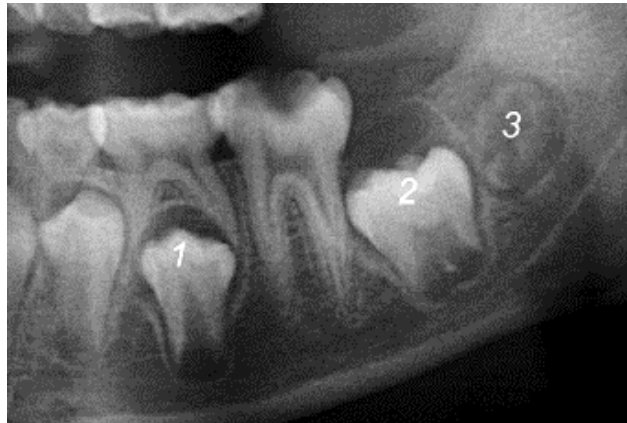


Figure 27 : 3 autres facteurs qui affectent la fermeture spontanée de l'espace (165)

La figure 28 présente un cas clinique où l'extraction précoce des PMP délabrées a permis une translation des germes des DMP, avec un minimum de version au niveau de la mandibule.

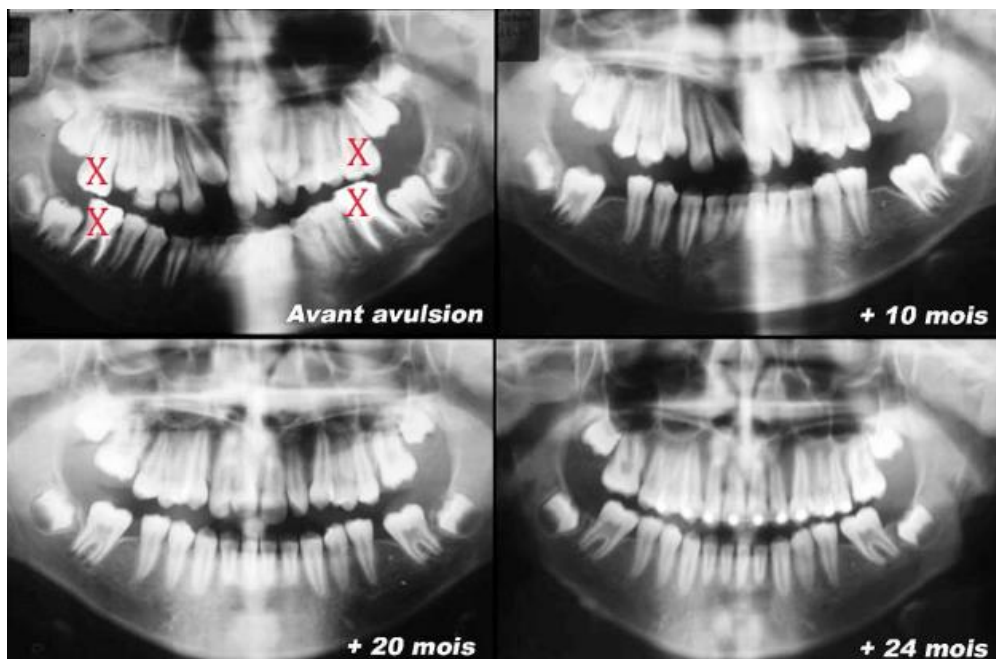


Figure 28 : Extraction précoce des PMP et translation des germes de DMP en place des PMP (93)

4.2.1.2-Avulsion avant la période idéale (<8 ans)

A cette période il est peu fréquent que la troisième molaire soit visible radiographiquement, ne permettant pas de juger de son potentiel à remplacer de manière fonctionnelle une molaire manquante. Pour un positionnement optimal de la seconde molaire, il est nécessaire d'adopter un traitement orthodontique, or à cet âge, la dent de sagesse étant immature et la gaine de Hertwig non encore constituée, il n'est pas possible d'avoir une mésialisation spontanée de ce germe (162).

Les conséquences les plus importantes concernent la seconde prémolaire. Il est très fréquent que la seconde prémolaire prenne une dérive distale, accompagnée d'une version et d'une rotation, surtout si l'arcade ne présente pas d'encombrement, avec la présence de diastèmes simiens « physiologiques » (94). A cette étape du développement dentaire, la seconde prémolaire n'est pas encore enchâssée entre les racines de la deuxième molaire temporaire, elle n'a pas la racine distale de cette dernière comme guide d'éruption. C'est pourquoi, elle peut avoir une éruption distale, cherchant la voie d'éruption la moins résistante, constituée par l'alvéole vide de la PMP(94), comme le montre la figure 29. De plus le germe de la DMD étant dans 25% des cas disto-versé, c'est un axe naturel qui s'offre à elle. En conséquence un diastème se forme entre les deux prémolaires, et la migration mésiale de la DMP est compromise. Il y a également un risque que la seconde prémolaire vienne s'impacter contre les racines de la DMP, lorsque radiographiquement son angulation est très distal, s'échappant des racines guides de la DMD (94,167).

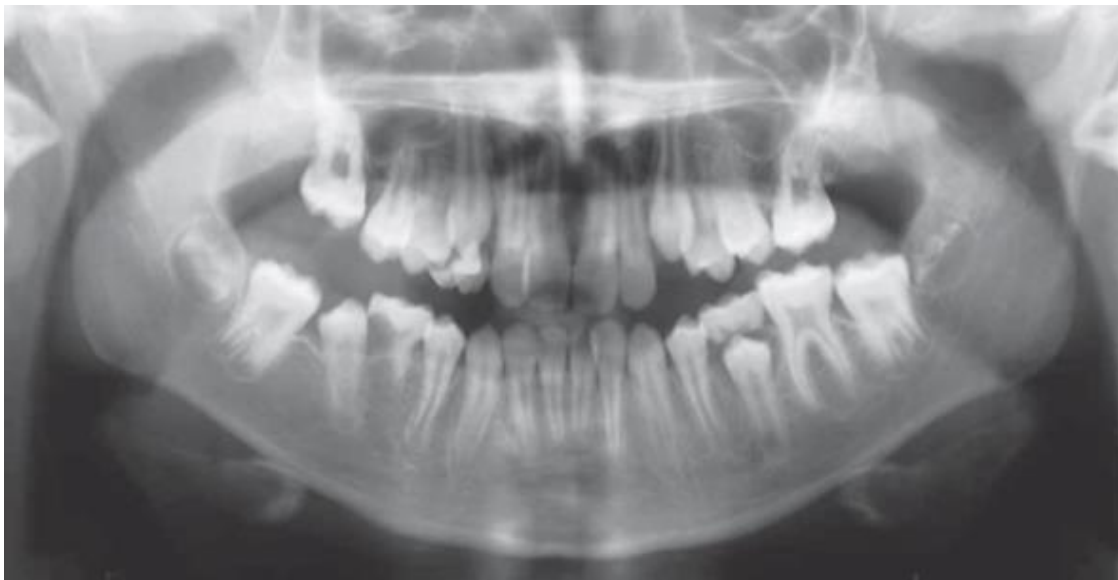

Figure 29 : Eruption distale de la 45(167)

Lors de l'extraction précoce d'une première molaire permanente mandibulaire, il est donc approprié d'extraire en même temps la deuxième molaire temporaire pour encourager la 2^{ème} PM, afin qu'elle emprunte la voie d'éruption la plus verticale possible (94).

Des conséquences sont aussi présentes sur le segment labial : la perte des premières molaires permanentes mènerait à une version linguale des incisives inférieures et provoquerait une augmentation du surplomb et du recouvrement incisif (169,170).

4.2.1.3- Avulsion après la période idéale (>10 ans)

Lors de l'extraction d'une PMP pendant ou après l'éruption de la DMP, la fermeture de l'espace par la DMP n'est pas satisfaisante et ceci s'accompagne de conséquences occlusales majeures (94) illustrées par la figure 30 :

- Une version mésiale, associée à une version linguale et rotation méso-linguale de la DMP car la table osseuse linguale est plus fine que la vestibulaire.
- Une égression de la PMP antagoniste : l'interférence occlusale ainsi créée empêchera la DMP inférieure de se mésialer et ceci peut prédisposer plus tard à des dysfonctionnements temporo-mandibulaires.
- La fermeture spatiale incomplète ou la formation d'une surface de contact anormale, entraînant la stagnation de plaque dentaire et des conséquences parodontales.
- La migration et la version distale de la deuxième prémolaire.
- Une atrophie de l'os alvéolaire si l'espace n'est pas totalement fermé.

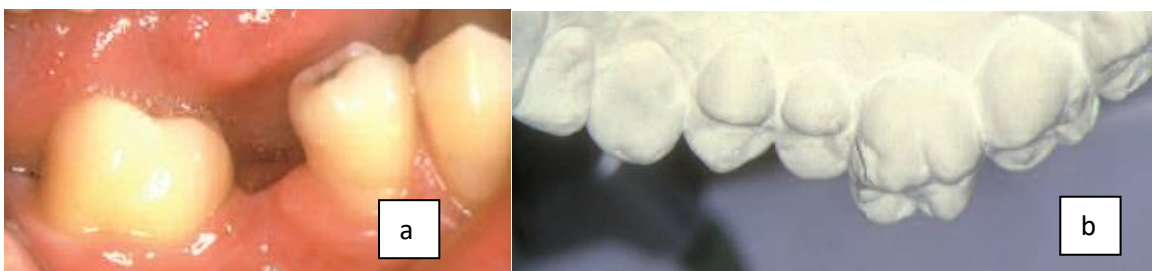

Figure 30 : Mouvements indésirables lors d'extractions précoces de PMP(162)

- (a) Mésoversion de 47 associée à une version linguale et une rotation méso-linguale ;
 (b) Egression importante de la 16 après extraction de la 1ère molaire antagoniste

La figure 31 présente une parfaite illustration d'une fermeture incomplète de l'espace, avec un espace accru à la mandibule, suite aux extractions des 4 premières molaires après la période « idéale »(167).

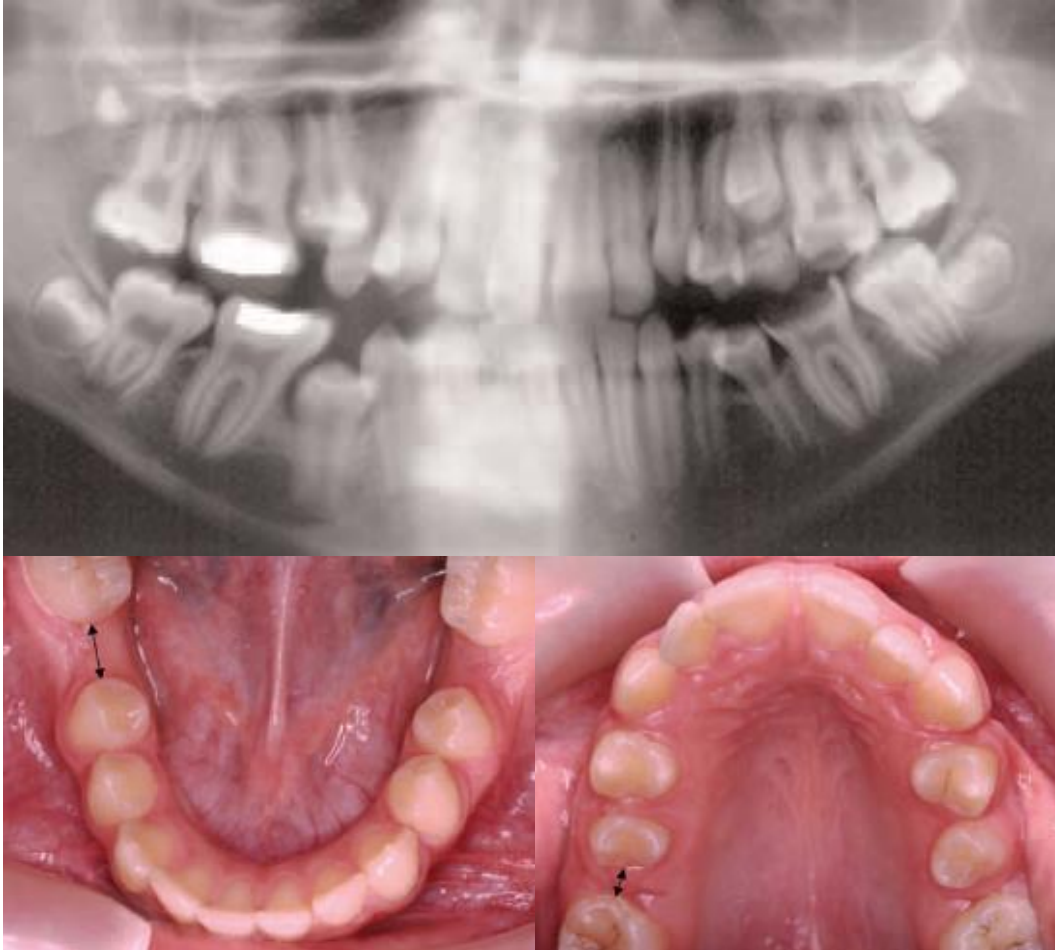


Figure 31 : Cas clinique avec extractions des PMP (167)

Ceci illustre parfaitement la différence entre l'évolution au niveau de l'arcade maxillaire et mandibulaire : l'éruption de la DMP mandibulaire est beaucoup plus variable et moins prédictible quant à sa position. Le « timing » pour l'extraction de la PMP mandibulaire est beaucoup plus restreint pour une éruption réussie de la seconde molaire, comparé à l'arcade maxillaire où les résultats sont plus facilement prédictibles (169).

Dans le cas d'avulsions tardives des PMP mandibulaires, il sera donc préférable d'associer un traitement orthodontique pour obtenir des résultats satisfaisants et une translation acceptable des DMP (figure 32).

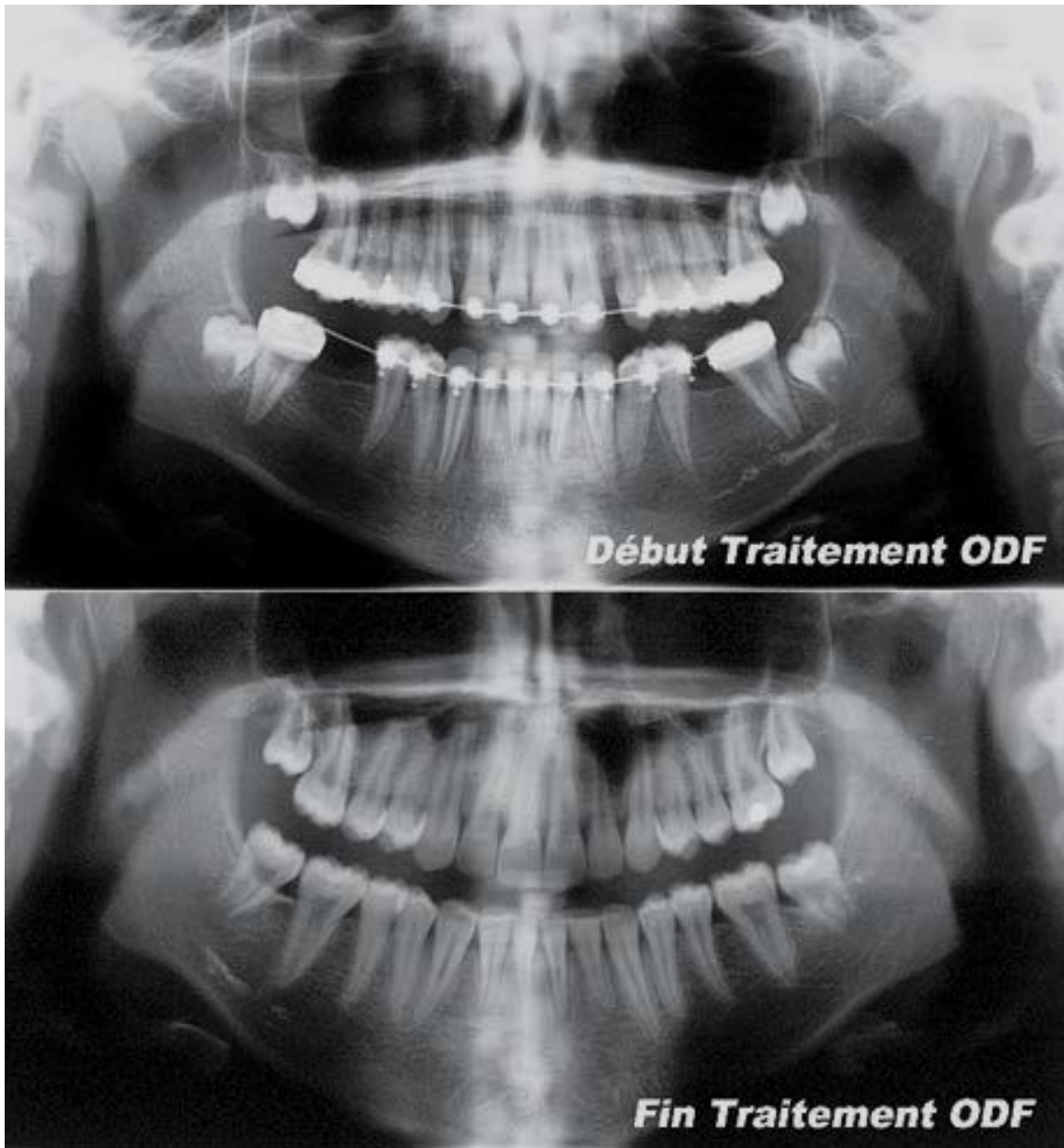


Figure 32 : Avulsion tardive des PMP mandibulaires et traitement orthodontique associé(93)

4.2.2- Conséquence de la perte d'une PMP maxillaire

La période « idéale » est plus large au maxillaire puisque la DMP a une mésialisation spontanée satisfaisante si l'extraction est pratiquée entre 6 ans et demi et l'âge de 12 ans (162).

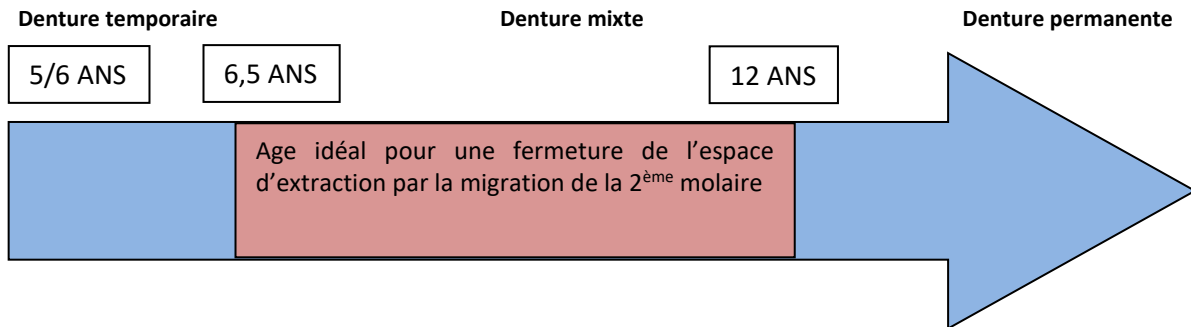


Figure 33 : Illustration de la période idéale d'avulsion au maxillaire

Il est à noter qu'une angulation distale des secondes molaires maxillaires favorise la fermeture spontanée de l'espace laissé libre par l'avulsion (94), comme ceci est illustré par la figure 34.

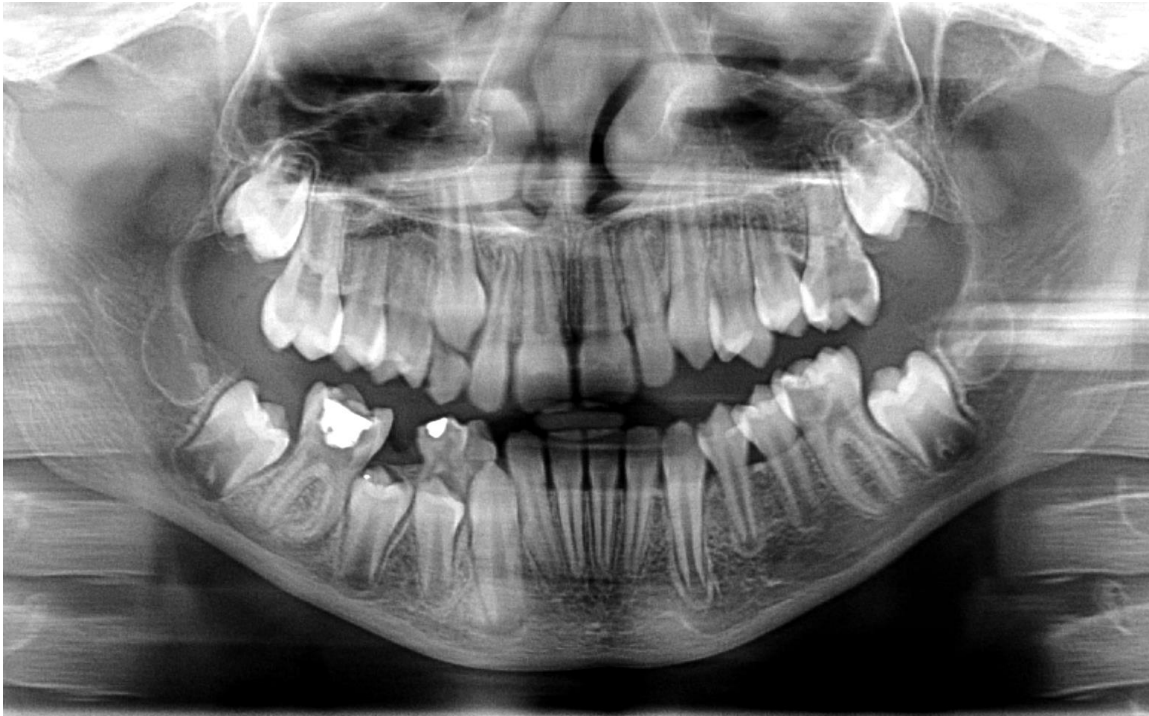

Figure 34 : Angulation distale favorable des DMP maxillaires
Panoramique du Dr Damien Brézulier, Université de Rennes 1.

Une extraction à un âge précoce, c'est-à-dire avant l'âge de 8 ans, peut également donner un résultat satisfaisant.

Aussi, un contact acceptable entre la deuxième molaire et la deuxième prémolaire peut être réalisé même si la PMP est extraite peu après l'éruption de la deuxième molaire. Dans une telle situation, la deuxième molaire aura une légère version mésiale, et une rotation méso-vestibulaire autour de la racine palatine.

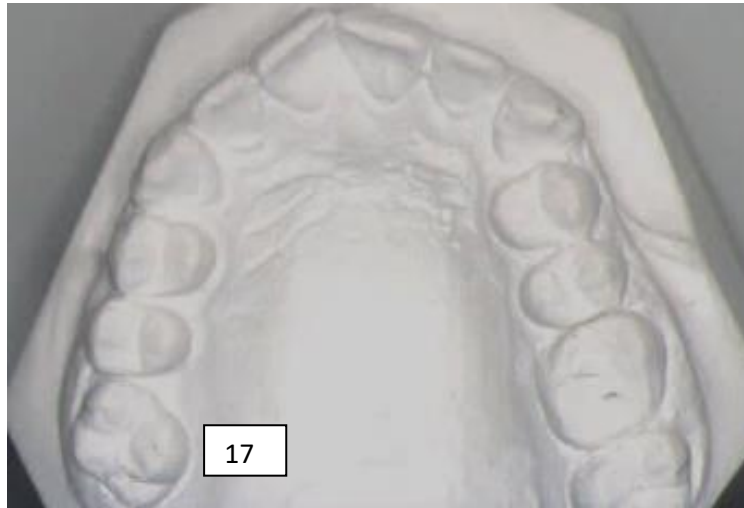

Figure 35 : la 16 a été extraite tardivement, la 17 s'est mésialée avec une rotation méso-vestibulaire (162)

Une égression de la molaire mandibulaire antagoniste est très rare, en classe 1 d'Angle, puisque sa cuspide mésiale est en occlusion avec la DMD ou la PM2 maxillaire. De plus, même en l'absence d'un tel stop occlusal, la fermeture de l'espace au maxillaire est plus rapide que l'égression de la molaire mandibulaire (94).

4.2.3- Conséquence sur l'éruption des dents de sagesse

A la mandibule comme au maxillaire, l'éruption des dents de sagesse(DDS)est facilitée par l'extraction des PMP plutôt que celle des prémolaires. L'espace d'éruption est ainsi augmenté et l'éruption plus mésiale de la DMP diminue considérablement l'impaction de la DDS contre sa racine distale.

De nombreuses études ont démontré que l'extraction d'une première molaire permanente accélère le développement et l'éruption de la DDS et ceci tant au maxillaire qu'à la mandibule (170).

En revanche, il ne peut y avoir de mésialisation spontanée de la DDS que si celle-ci est en phase d'éruption active. Si la mésialisation de la DMP est trop précoce, la dent de sagesse sera encore immature avec une gaine de Hertwig non encore constituée et elle ne suivra pas ce mouvement.

4.2.4- Conséquences au niveau parodontal

Il est certain que dans les cas où un contact inter-dentaire déficient se crée par version mésiale de la seconde molaire, un espace accru est obtenu avec la 2^{ème} prémolaire. Ainsi s'ensuivent des conséquences parodontales par tassement alimentaire, rétention de plaque et alvéolyse. Aussi, les dents voisines peuvent avoir des mouvements de version, d'égression et de translation, favorisant la rétention de plaque et autres problèmes parodontaux. De plus, l'extraction d'une première molaire engendre une perte de 50% du niveau de l'os qui supportait la dent dans les 12 mois suivant dont les 2/3 se produiront lors des 3 premiers mois.

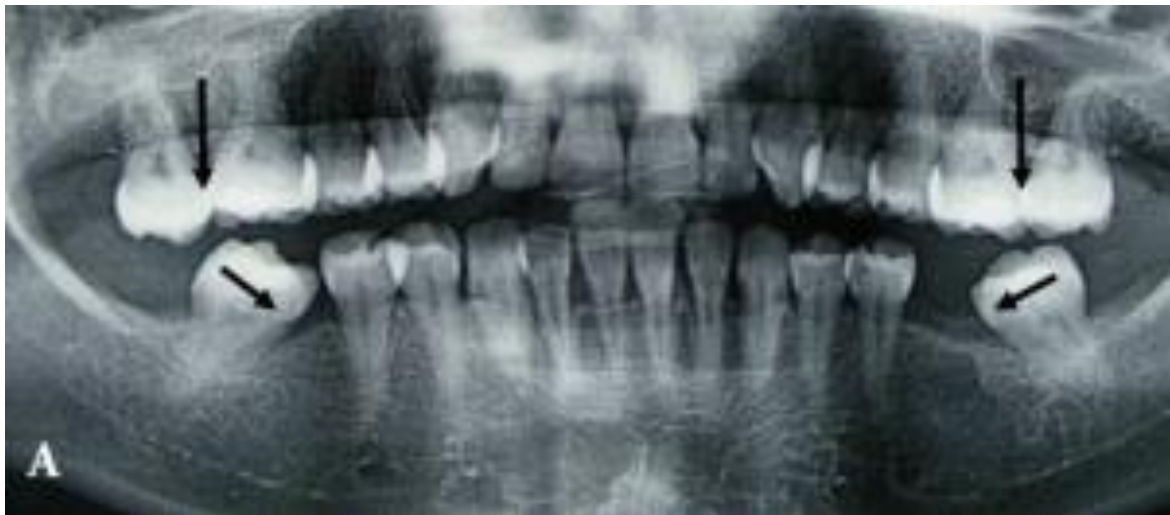

Figure 36 : Illustration de la migration dans les trois sens de l'espace des dents adjacentes et antagonistes: version sagittale ou transversale et égression

4.2.5- Conséquences au niveau des rapports occlusaux et des fonctions orales

Les déplacements des dents voisines et antagonistes vont provoquer un déséquilibre occlusal et parodontal. On constate des interférences non travaillantes, des troubles articulaires inconstants, des troubles musculo-squelettiques (94) et une diminution de l'efficacité masticatoire. Selon GLICKMAN, la dent de six ans fournit 36,7 % de l'efficacité totale d'une zone de mastication (171).

4.3- Extraction des PMP suivie d'un traitement orthodontique

Dans cette partie nous aborderons principalement les cas d'extractions après la période idéale, c'est-à-dire après 10 ans à la mandibule et après 12 ans au maxillaire mais avant la fin de la croissance (16 ans chez la femme et 18 ans chez l'homme). Ici ne sera considérée que la résolution de l'édentement consécutif à l'extraction d'une PMP. Bien sûr souvent cohabitent d'autres malocclusions autant dans le sens sagittal que transversal, tant au niveau dentaire qu'osseux. Pour simplifier, nous allons présenter quelques thérapeutiques orthodontiques visant, selon l'indication, à fermer l'espace avec la mésialisation de la DMP, ou à maintenir l'espace en vue d'une pose d'implant futur ou pour la résolution d'une malocclusion associée.

4.3.1- Indications/Contre-indications

Indications	Contre-indications
<ul style="list-style-type: none"> • Lésion dentaire telle que la conservation ne semble pas raisonnable • Traitement orthodontique pour lequel il est prévu des extractions : avulsion d'une prémolaire versus une première molaire très délabrée 	<p>Contre-indications partielles</p> <ul style="list-style-type: none"> • Enclavement de la dent de sagesse, qui peut cependant être corrigé • Extraction ancienne avec rapprochement de corticales (une ROG pourrait résoudre le problème) <p>Contre-indications absolues</p> <ul style="list-style-type: none"> • Hygiène bucco-dentaire défailante • Refus du traitement multibague • Agénésie de la dent de sagesse dans le secteur de la première molaire délabrée ou extraite • Agénésie ou atypie de forme de la deuxième prémolaire • Microdontie de la dent de sagesse corrélée à une tendance de la microdontie de la deuxième molaire

Tableau 28 : Indication et contre-indication de l'orthodontie (162)

4.3.2- Traitements envisageables

Fermer l'espace : mésialisation ou protraction molaire

La protraction molaire est un mouvement difficile à réaliser. Elle nécessite un ancrage important pour limiter l'apparition d'effets indésirables au niveau de la dent à déplacer ou des dents antérieures. Une technique permettant maintenant de fermer des espaces très larges, comme la

dimension d'une molaire, est l'utilisation de mini-vis d'ancrage(172). Ce système peut être utilisé comme un ancrage direct ou indirect.

Si le déplacement se déroule sur une longue période, lors de corrections dento-alvéolaires associées, l'utilisation d'un ancrage indirect est préférable pour sa meilleure stabilité.

Conserver l'espace

Lorsque l'espace libéré par l'extraction d'une PMP est bénéfique pour corriger les malocclusions pré-existantes, un traitement multi-bagues associé plus ou moins à des minivis d'ancrage permettra de reculer le bloc antérieur et de « refermer » cet espace.

Lorsque l'adolescent présente des contre-indications d'ordre orthodontique, ou que la dent de sagesse s'avère absente ou inexploitable, l'option thérapeutique s'orientera vers un maintien de l'espace en vue d'une thérapeutique prothétique ou implantaire en fin de croissance. Différents systèmes vont permettre de figer la situation comme le présentent les figures 37 et 38, ou encore des prothèses amovibles en résine reconstituant deux premières molaires permettront de stabiliser l'occlusion et d'améliorer la fonction.

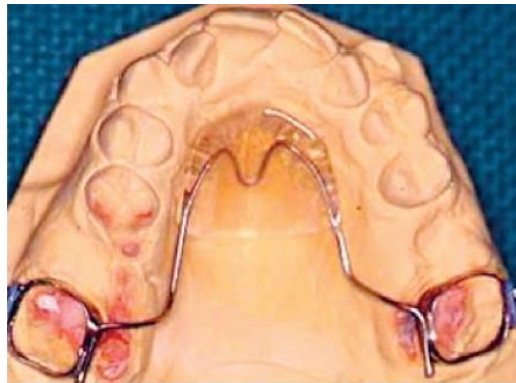


Figure 37 : Extraction de 16 et 26 ; arc de Nance d'ancrage sur 17 27

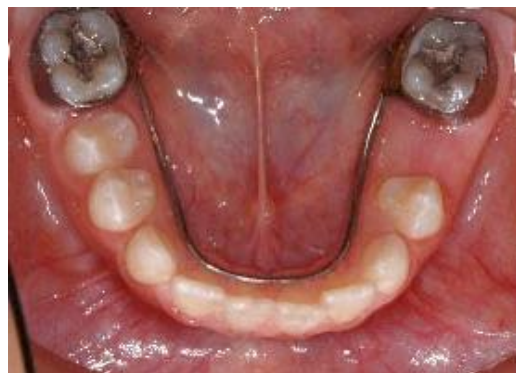

Figure 38 : Arc lingual en U qui devra être fixé sur les DMP

4.4- Extraction des PMP suivie de l'autotransplantation des DDS

Il s'agit ici d'une transposition d'un organe dentaire, il est donc plus judicieux de parler de transplantation que de greffe dentaire (175). Concernant le domaine de la chirurgie dentaire, il convient de citer l'explication de Vincent et Merle-Béral, la transplantation dentaire est une « opération qui consiste à placer dans une cavité alvéolaire naturelle ou préparée artificiellement une dent récemment extraite, une dent conservée ou un germe dentaire ». Nous n'aborderons ici que les auto-transplantations, de loin les plus pratiquées en France.

4.4.1-Indications et contre-indications

Indications	Contre-indications
<ul style="list-style-type: none"> • Fort délabrement dû à processus carieux, MIH, lorsque d'autres traitements sont devenus impossibles. • Atteinte parodontale sévère (parodontite pré-pubertaire et/ou parodontite juvénile) • Lors de PMP absente où la fermeture orthodontique des espaces est contre-indiquée, les restaurations prothétiques fixes et implantaires n'étant pas recommandées chez les sujets en cours de croissance 	<ul style="list-style-type: none"> • Risque oslérien • Pathologies endocriniennes (diabète, pathologie de l'axe surrénalien, hyperthyroïde) • Patient immunodéprimé • Pathologie cancéreuse de la sphère orofaciale (ostéoradionécrose) • Hémopathies (hémophilie, maladie de Willebrand) • Insuffisance rénale • Patient atteint de troubles neurologiques (entraînant des tics faciaux, brycomanie) • Risques infectieux (VIH, Hépatites virales) • Manque d'hygiène bucco-dentaire. • Un manque d'espace qui pourra avant tout être traité par orthodontie. • Infection sur le site de la greffe ou parodontite nécessitant une temporisation suite à l'extraction de la PMP

Tableau 29 : Indications et contre-indications de l'auto-transplantation(175–177)

4.4.2-Description

Le principe de la technique est d'utiliser une 3^{ème} molaire en remplacement d'une première molaire très délabrée, le plus souvent chez un adolescent ou un adulte jeune. Cette opération sera réalisée lorsque la dent « perdue » ne pourra plus être utilement restaurée et laissée en fonction.

Au préalable, un examen clinique permettra d'étudier la qualité du parodonte, le volume des crêtes, l'espace interproximal disponible, la distance avec la dent antagoniste, les courbes de Spee, de Wilson, et l'occlusion.

Des examens complémentaires sont nécessaires. Une radiographie panoramique et un cliché rétro-alvéolaire semblent suffisants pour les cas les plus simples. En revanche, un examen 3D, de type cône beam sera nécessaire dans des cas où des complications anatomiques sont envisagées. Il permet d'étudier la morphologie du transplante, des zones de résorptions, la position du transplante vis-à-vis du sinus maxillaire ou du canal alvéolaire inférieur. Cet examen facilite également l'appréciation de l'état d'évolution du transplante, en observant le degré d'ouverture ou de fermeture de son apex.

Lors de la chirurgie, concernant le positionnement du transplante, 2 options sont envisagées :

- Si la dent est mature ou édifiée au moins à ses 2/3, elle doit être placée dans une position aussi proche que possible de celle qui lui est destinée.
- Si le transplante est à l'état de germe, alors il doit être enfoui en position pré-éruptive.

Les contrôles sont fréquents dans les semaines suivant l'intervention. Ils sont à la fois cliniques et radiographiques. S'il s'agit d'un germe, il faut veiller à ce que le transplante reste en sous-occlusion jusqu'à sa stabilisation complète. Ensuite les contrôles sont plus espacés : à trois mois, à six mois puis annuellement.

4.4.3-Qu'elle est l'évolution espérée du transplante ?

Le rôle des restes desmodontaux est bien mis en évidence par les travaux de Andreasen (178), Saffar et Garcia : si le ligament est conservé, s'ensuit une revascularisation des restes desmodontaux au bout de quelques jours, et ceci empêche les ostéoclastes de pénétrer le tissu dentinaire et de résorber la surface radiculaire (179,180).

L'activité pulpaire dans le cas d'une 3^{ème} molaire immature constitue le cas le plus favorable. La revascularisation est induite dès le 4^{ème} jour dans 80% des cas et entre 1 et 8 mois, une régénération de fibres nerveuses peut être observée.

Le stade de croissance radulaire du greffon conditionne également la réussite de la transplantation.

Stade 1	Formation radulaire initiale
Stade 2	Le premier quart radulaire est formé
Stade 3	La moitié radulaire est formée
Stade 4	Les $\frac{3}{4}$ du développement radulaire sont élaborés
Stade 5	Longueur radulaire complète avec un apex largement ouvert
Stade 6	L'apex est à moitié fermé
Stade 7	L'apex est fermé

Tableau 30 : Les stades de croissance radulaire (182)
selon la classification de Moorrees, Fanning et Hunt de 1963

Au stade 1 la transplantation est contre-indiquée du fait d'une fragilité excessive du germe. Elle devient donc possible à partir du stade 2. Selon Garcia, le potentiel d'édification radulaire d'un germe transplanté à un stade très immature est affaibli, il considère que le greffon perd environ 50% de son édification radulaire lorsque la transplantation est réalisée à des stades trop précoces (stade 2 et 3) (175). Un germe à un stade entre 3 et 4 présente la situation la plus favorable.

Lors d'une autotransplantation, nous chercherons à obtenir une dent totalement asymptomatique que ce soit sur le plan clinique et radiographique. Elle devra donc répondre à certains critères (182):

- aucune gêne
- pas d'inflammation
- un sondage parodontal normal
- une mobilité physiologique identique aux dents voisines
- une interligne radio-claire péri-radulaire associée à une ligne radio-opaque à sa proximité immédiate (lamina dura)
- aucun signe radiologique d'infection apicale, d'ankylose ou de résorption
- dans le cas d'une transplantation d'un germe, il faut aussi contrôler le développement radulaire, qui doit être suffisant pour assurer une fonction correcte

4.4.4-Etudes

Plusieurs études, portant sur des troisièmes molaires immatures, retrouvent en général un taux de survie du transplant de l'ordre de 90 à 100 % à 5 ans (176). Les études présentées dans le tableau 30 ne constituent qu'une infime partie des travaux réalisés sur l'autotransplantation dentaire. La

conception des études est hétérogène, c'est pourquoi donner des chiffres fiables concernant le taux de succès s'avère compliqué. En effet la plupart des études sur le sujet n'incluent qu'un faible nombre de dents, très souvent moins de 100.

Etude (année)	Patients – molaires ou DDS	Age moyen en année (variation)	Type de dent	Développement radiculaire selon la classification de Moorrees, Fanning et Hunt	Suivi moyen en année (variation)	Taux de succès	Niveau de preuve scientifique selon HAS
Andreasen et al (1970) (182)	69 76 DDS	22.5 (11-43)	DDS	1-6	3.7 (1-6)	31%	C
Bauss et al (2004) (183)	79 85 DDS	17.1 (16.1-20.3)	DDS	3-4	3.4 (1-6.3)	86%	B
Reich (2008) (181)	32 44 DDS	11-25	DDS	4-6	1.6	95.5%	B
Bauss et Kiliaridis (2009) (184)	136 139 DDS	17.6 (16.1-20.3)	DDS	3-4	4,4 (1.8-8.3)	81%	B
Yoshino et al (2012) (185)	552 226 DDS mx et 228 DDS md	44.1 (17-79)	DDS mx et md	nr	13.8	90.1% à 5 ans 70.5% à 10ans 55,6% à 15ans	C
Schütz (2013) (186)	46 57 DDS	17.2 (14-21)	DDS	21%<stade 4 46% stade 4 33% stade 5	2.2 (0.7 – 5.3)	94.7%	C
Nagori et al (2014) (187)	NR 57 DDS	15-25	DDS	3-6	1.65	86%	C

Tableau 31 : Différentes études d'auto-transplantation et leur taux de succès(182–188)

(DDS = Dents de sagesse, Mx = maxillaire, Md = mandibulaire, Nr = non renseigné)

Aujourd'hui, avec un taux de réussite oscillant entre 80 et 95%, la transplantation dentaire, qu'elle soit consécutive à l'extraction de la dent délabrée ou qu'elle concerne un site édenté, reste une technique qui offre des résultats satisfaisants, surtout lorsqu'il s'agit de dents immatures. Autant chez l'adulte elle reste discutable (ankylose, nécrose, le meilleur recul sur les thérapeutiques implantaire), autant chez l'enfant et l'adolescent, la technique d'auto-transplantation doit être considérée comme la solution de choix. Comme l'illustre la figure 39, avant 20 ans le taux de réussite atteint un niveau proche de 100% s'expliquant par :

- des individus en croissance possèdent des possibilités cicatricielles supérieures à celles des adultes. En effet, dans ce cas le risque moindre d'ankylose radiculaire évite l'ingression passive de la dent remplacée et l'action ostéogénique de son desmodonte permet une formation normale de l'os alvéolaire qui l'entoure (194).
- les greffons utilisés chez les moins de 20 ans présentent souvent des racines en cours d'édification avec des possibilités régénératrices supérieures à celles des dents matures et des conditions d'extraction moins traumatisantes pour le desmodonte(188).

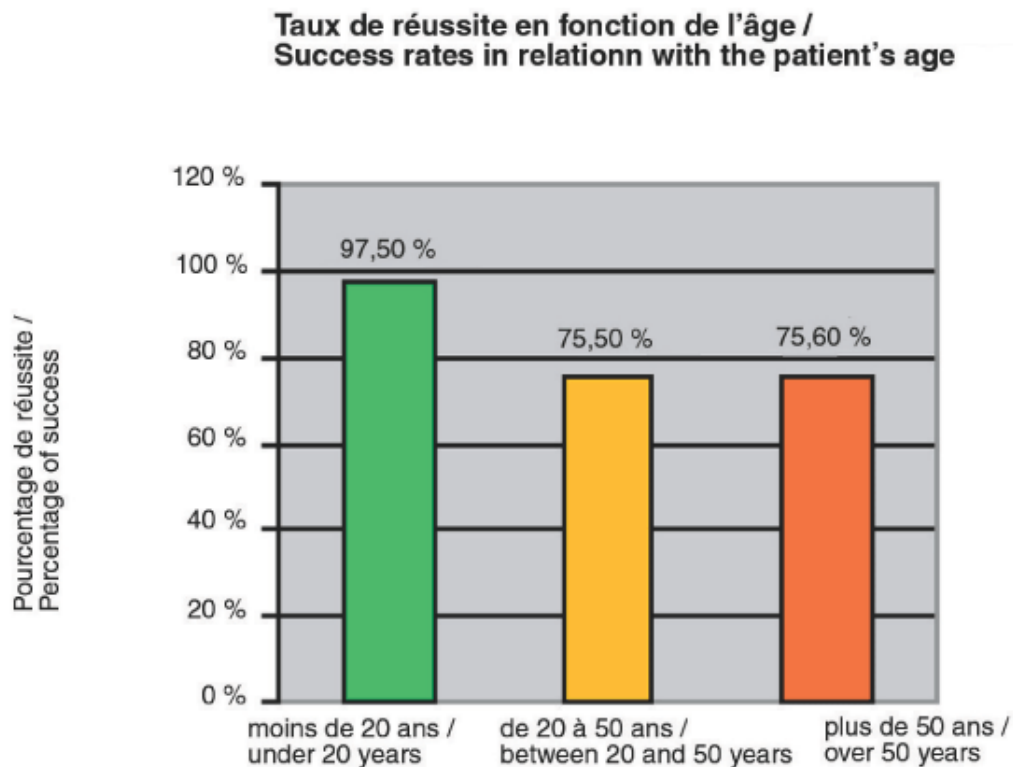


Figure 39 : Taux de réussite en fonction de l'âge (188)

5– CRITERES DECISIONNELS ET PLAN DE TRAITEMENT

Tout d'abord, il semble opportun d'aborder la notion de pronostic concernant une molaire avec un délabrement plus ou moins conséquent. Le pronostic est la prédiction de la durée, de l'évolution d'une pathologie et de sa réaction probable au traitement. C'est une évaluation globale d'une affection à traiter, basée sur la connaissance des facteurs étiologiques, sur les diverses thérapeutiques existantes et des possibilités de maintien après traitement. Le pronostic conditionne l'élaboration du plan de traitement.

Selon le cas clinique, il sera parfois possible de temporiser l'avulsion jusqu'à l'âge adulte, gardant ainsi la dent comme un mainteneur d'espace et permettant la préservation du volume osseux. Il faudra tenir compte de différents critères fondamentaux conditionnant notre attitude : pour 2 situations identiques de délabrement, nous préférerons extraire dans certains cas, tandis que dans des conditions plus favorables, il sera possible de conserver la dent jusqu'à l'âge adulte.

5.1- Critères de décision concernant la conservation, la temporisation ou l'extraction

5.1.1- Critères suivant le stade d'évolution dentaire du patient : le bon timing

5.1.1.1- Age dentaire

Une prise de décision précoce d'extraction peut permettre une fermeture spontanée de l'espace extractionnel en l'absence d'encombrement ou de malocclusion associée.

A la mandibule la période la plus favorable pour l'avulsion d'une PMP délabrée est comprise entre l'âge de 8 et 10 ans (165), après l'éruption de l'incisive latérale mandibulaire mais avant l'éruption de la DMP. Radiologiquement ceci correspond au stade 7 de Nolla lorsque le germe de la seconde molaire permanente arrive au premier tiers de son édification radiculaire.

Au maxillaire, la période « idéale » est plus large puisque la mésialisation spontanée de la 2ème molaire est satisfaisante si l'extraction est pratiquée entre 6 ans et demi et 12 ans (162), avant l'éruption de la deuxième molaire permanente. Si l'extraction est retardée, la fermeture de l'espace risque d'être incomplète et le point de contact entre la deuxième molaire permanente et la 2^{ème} prémolaire sera déficient.

5.1.1.2- La présence de la 3^{ème} molaire

C'est le critère considéré comme le plus important selon les données acquises de la science (190).

Un cliché panoramique permettra de vérifier la présence des DDS, de s'assurer de leur anatomie, de leur axe d'éruption et aussi de leurs stades de développement afin d'établir la date optimale d'extraction. La dent de sagesse doit être au stade d'éruption « active » (162) pour suivre la mésialisation orthodontique de la DMP. La présence de cette dent, associée à une morphologie et une orientation favorables permettra de s'affranchir d'artifice prothétique. La mésialisation orthodontique de la DMP suivie par la 3^{ème} molaire permettra le remplacement de la PMP délabrée et la formation d'une occlusion acceptable. Cette dent « de secours » est aussi à considérer pour les situations où il est nécessaire de conserver l'espace. Une auto-transplantation sera alors envisageable en remplacement de la PMP au pronostic défavorable.

Pour autant faut-il s'abstenir d'extraire une PMP fortement atteinte si la DDS n'est pas encore visible radiographiquement ou si elle est véritablement absente (190) ? Non. Ceci ne contre-indique pas nécessairement l'extraction d'une PMP compromise. La décision d'extraire une PMP quand les dents de sagesse ne sont pas présentes est dépendante du cas clinique rencontré. Pour une PMP avec un délabrement très étendu et un pronostic négatif à moyen terme, il faut l'extraire pour profiter de la translation mésiale de DMP. Si la DDS s'avère véritablement absente, une autotransplantation ou un implant en fin de croissance pourront être envisagés. Pour une PMP avec un pronostic acceptable à long terme dans le cas où la fermeture de l'espace n'est pas recommandée, l'extraction n'est pas indiquée. Citons les patients en classe II division 2, chez qui, il est vivement conseillé d'éviter l'extraction des PMP mandibulaires.

5.1.2- Sévérité des lésions et état pulpaire

5.1.2.1- Etendue, type de délabrement et état pulpaire

L'extraction d'une PMP atteinte est à discuter lors de la dentition mixte. A ce stade, la correction spontanée du diastème ainsi créé est encore possible. L'extraction sera envisagée lorsque la PMP présente l'un des critères suivants :

- Une reconstitution coronaire volumineuse, englobant ou non une face proximale, et ne présentant pas des critères de pérennité ni de fiabilité suffisants.
- Une association d'une pathologie carieuse étendue avec une pulpite irréversible (94).
- Une dent présentant une infection péri-radulaire. La gravité de la pathologie infectieuse installée (image apicale étendue, atteinte de la furcation...) prime devant tout autre critère.
- Lors de PMP avec une hypoplasie sévère. Si le traitement restaurateur a un bon pronostic à long terme et suffit à assurer la conservation d'une telle dent, il s'agit du meilleur traitement.

En revanche lors de malocclusion où de l'espace est nécessaire au traitement, ces dents hypoplasées doivent être les seules et uniques candidates si une extraction est nécessaire (94).

5.1.2.2- Nombre de PMP à extraire

Il existe des situations où des extractions équilibrées (extraction d'une dent controlatérale afin de prévenir la déviation des milieux inter-incisifs) ou encore des extractions compensées (extraction d'une PMP maxillaire antagoniste pour éviter son égression et donc permettre la mésialisation de la DMP mandibulaire pour la fermeture de l'espace) sont à envisager, surtout lorsque les dents correspondantes présentent un état de délabrement laissant à penser qu'elles auront un mauvais pronostic de survie à moyen terme. Ces extractions sont à réaliser dans les situations où les possibilités thérapeutiques sont très limitées mais elles méritent d'être reconsidérées car nous disposons de nouveaux outils thérapeutiques, tels que les mini-vis d'ancrage, permettant par exemple l'ingression des molaires, leur mésialisation ou distalisation. Voici les différentes situations :

- Si 3 ou 4 PMP sont atteintes, il est nécessaire d'extraire les 4 molaires lorsqu'une pathologie orthodontique y est associée (93). Si seulement 3 PMP sont atteintes en l'absence d'anomalies complémentaires, avec un patient compliant, il faut extraire seulement les 3 PMP.
- Si 2 PMP maxillaires sont atteintes, il faut juste extraire ces 2 dents. Les extractions compensées des molaires mandibulaires en regard ne sont pas recommandées (169).
- Si 2 PMP mandibulaires sont atteintes, 2 possibilités :
 - S'il s'agit d'un patient et de parents compliants, des thérapeutiques pourront être entreprises. Dans ce cas il n'est pas recommandé d'extraire les 2 PMP maxillaires.
 - Soit il est certain que ces PMP maxillaires vont rester sans opposition pendant une durée significative, il est alors recommandé de pratiquer les extractions compensées de 2 PMP maxillaires (169).
- Si 1 seule PMP est atteinte, en l'absence de pathologie orthodontique et occlusale associées, il n'est pas recommandé d'extraire la PMP controlatérale car des études démontrent que la ligne médiane inter-incisive n'est pas affectée. En revanche dans le cadre de pathologie orthodontique associée où il est nécessaire d'extraire une dent, il n'est pas concevable d'extraire une prémolaire saine mais il est préférable d'extraire une PMP dans le cadre d'une extraction balancée.

Le tableau suivant présente un récapitulatif de la conduite à tenir en fonction du nombre de PMP compromises (93).

PMP compromises	Critères complémentaires à considérer		Conduite à tenir
3 ou 4 PMP	Avec pathologie ODF associée	OUI	Extraction de 4 PMP
		NON	Si seulement 3 PMP atteintes, n'en extraire que 3
2 PMP maxillaires			Extraction des 2 PMP maxillaires
2 PMP mandibulaires	Compliance et traitement ODF possible	OUI	Extraction 2 PMP mandibulaires
		NON	Extractions des 4 PMP
1 PMP atteinte	Avec pathologie ODF associée	OUI	Extraction de la PMP controlatérale
		NON	Uniquement extraction de la PMP atteinte

Tableau 32 : Extractions équilibrées ou compensées en présence de PMP à extraire(93,94,169,190)

5.1.2.3- Etat général de la denture

Un examen radiographique de type panoramique est indispensable lors du bilan initial. Il permet de vérifier la présence, l'anatomie et l'état des autres dents permanentes et temporaires. Il est important de repérer les éventuelles agénésies ou les dents de morphologie atypique : l'avulsion d'une PMP sera à éviter dans la mesure du possible.

5.1.3- Critères d'ordre psycho-sociaux

5.1.3.1- L'hygiène bucco-dentaire et la susceptibilité à la carie

La cario-susceptibilité est un facteur important à considérer car il est le témoin de la coopération de l'enfant et de ses parents. Si un changement de comportement s'avère difficile, il faut alors savoir adapter son plan de traitement pour ne pas aller au-devant d'importants échecs thérapeutiques. De plus une hygiène déficiente est une contre-indication au traitement orthodontique (162).

5.1.3.2- La compliance et le degré de motivation du patient et de ses parents

La compliance et la motivation sont des critères importants lors de l'élaboration du plan de traitement, souvent long et complexe. Bien qu'une des bonnes solutions soit la fermeture de

l'espace d'extraction par mésialisation des 2^{èmes} et 3^{èmes} molaires, elle ne se fera pas toujours spontanément. Si le moment

d'extraction ou la malocclusion existante n'autorisent pas une mésialisation spontanée, un traitement orthodontique relativement long et ne devant pas être interrompu doit être mis en place. Celui-ci doit être scrupuleusement respecté par le patient avec un suivi régulier et une hygiène irréprochable. Le manque de motivation et la non acceptation d'un traitement orthodontique peuvent indiquer la conservation de la dent ou de l'espace avec une réhabilitation implanto-portée ultérieure (189).

5.1.4- Critères d'ordre orthodontiques

5.1.4.1- La typologie : croissance et divergence faciale

Avant tout extraction, une étude céphalométrique et orthodontique complète devra être effectuée. Des signes simples permettent un premier dépistage des anomalies basales du sens vertical. L'examen de profil peut rapidement permettre de distinguer les défauts ou les excès verticaux. Par excès, l'angle goniale sera ouvert, le profil aura une tendance à la convexité et la distance cervico-mentonnaire sera réduite. Par défaut, l'angle goniale sera fermé, le menton sera prononcé et volumineux et la croissance aura une rotation antérieure. Il est important d'évaluer le type de croissance chez le patient. En effet, dans un schéma de croissance horizontale, les extractions sont à éviter car elles entraînent un effondrement de l'étage inférieur (10). L'extraction sera d'autant plus contre-indiquée pour un patient hypodivergent en classe II division 2, car la diminution du recouvrement et la fermeture de l'espace seront alors difficiles à obtenir, en particulier au niveau de l'arcade mandibulaire (189). Si la temporisation est impossible, et l'extraction inévitable, il sera nécessaire de réaliser la mise en place d'un mainteneur d'espace en attendant une future réhabilitation prothétique. Dans d'autres cas, avec des encombrements postérieurs pour les classe I et II, l'extraction de PMP à l'âge idéal permettra la résolution spontanée du problème occlusal.

5.1.4.2- La présence d'un encombrement ou de dysharmonie dento-maxillaire (DDM) antérieur

La présence de DDM est un facteur important pour décider du moment de l'extraction. Dans les cas d'encombrement important avec des PMP compromises, l'extraction de dents permanentes sera exigée pour l'alignement dentaire. Il sera justifié d'extraire les PMP délabrées plutôt que d'enlever des prémolaires saines. Et la fermeture de l'espace d'extraction sera plus facile lors d'un encombrement intra-arcade significatif.

- Le cas **d'encombrement postérieur** est fréquemment associé à la perte prématurée de la deuxième molaire temporaire qui entraîne la migration mésiale de la PMP. Son avulsion

permet donc de récupérer l'espace nécessaire à l'éruption de la deuxième PM et de résoudre l'encombrement.

- Dans le cas d'**encombrement antérieur**, il faudra conserver les PMP jusqu'à la complète éruption des DMP afin que cette dernière n'empiète pas sur l'espace nécessaire à l'alignement du secteur antérieur.

Dans les cas d'encombrement minimal, il faut extraire la ou les PMP compromises dans la période idéale de façon à avoir une fermeture optimale du grand espace extractionnel. Cependant, la fermeture de grands espaces résiduels lors d'encombrements minimaux peut avoir une répercussion négative sur l'esthétique du profil, au niveau des tissus mous, à cause de la rétraction indésirable du segment dentaire antérieur(189).

5.1.4.3- La relation inter-arcade et l'encombrement

La figure 40 présente un rappel des trois types de classes définis par Angle.

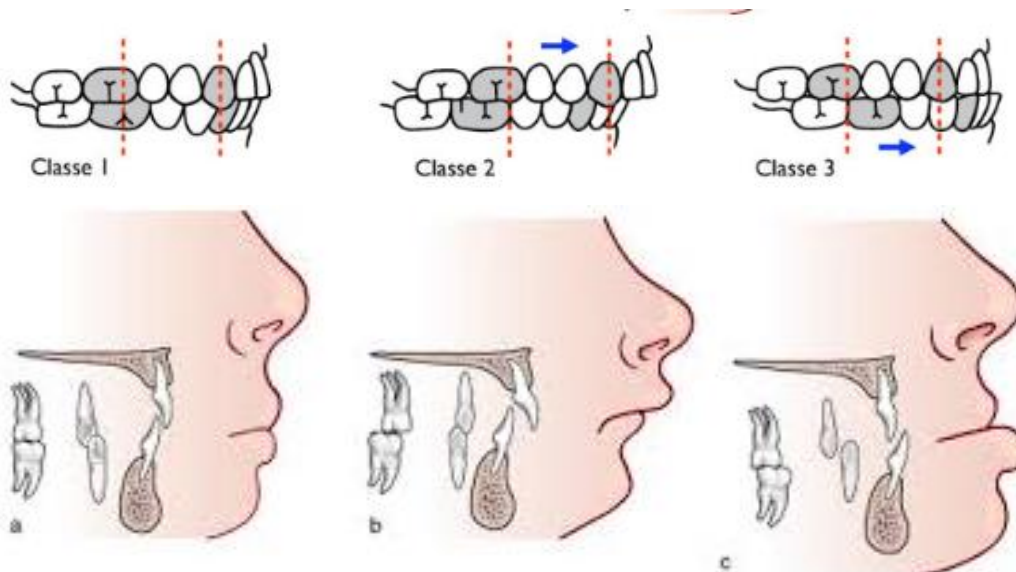


Figure 40 : Illustration de la classification de E.H.Angle

En règle générale, les extractions sont à éviter dans un schéma de croissance horizontale notamment chez les patients hypodivergents en classe II division 2, où l'extraction pourrait entraîner une diminution de l'étage inférieur (24). Dans les classes III, il faut impérativement consulter un orthodontiste pour déterminer un plan de traitement en vue d'une éventuelle chirurgie orthognathique. Normalement la décompensation orthodontique passe par l'extraction des premières prémolaires mandibulaires et des secondes prémolaires maxillaires, or en présence de PMP délabrées, l'avulsion de ces dernières peut être une alternative intéressante.

Cependant certaines anomalies orthodontiques pourront être corrigées en profitant de l'extraction des PMP délabrées : c'est le cas des extractions bilatérales de PMP maxillaires de classe II division 1 où l'espace gagné sera bénéfique pour obtenir une relation occlusale de classe I ou encore dans les situations de classe I avec encombrement postérieur.

Si des extractions sont nécessaires, menées à un âge dentaire favorable, la résolution de l'édentement sera d'autant plus simple. Le tableau suivant explicite les différentes situations.

PMP délabrée	Classe I	Classe II	Classe III
PMP maxillaire	Extraction à l'âge optimal	Temporiser pour extraire lorsque DMP aura fait son éruption complète	A éviter, consulter un orthodontiste pour définir le plan de traitement
PMP mandibulaire	Extraction à l'âge optimal	Extraction à l'âge optimal, sauf en cas de classe II division 2 où il faut éviter les extractions	Possibilité d'extraire mais en accord avec l'orthodontiste

Tableau 33 : Classe d'Angle et extraction de PMP délabrée(94,169)

Ces situations seront plus approfondies lors des différentes situations cliniques abordées dans la partie suivante.

5.2- Plan de traitement suivant les différentes situations cliniques

En présence de PMP délabrées avec un pronostic réservé à plus ou moins court terme, l'extraction devra être envisagée. Il existe rarement de plan de traitement type, mais comme nous pouvons l'imaginer à travers la figure 41, savoir extraire à l'âge idéal peut simplifier la résolution de l'édentement consécutif.

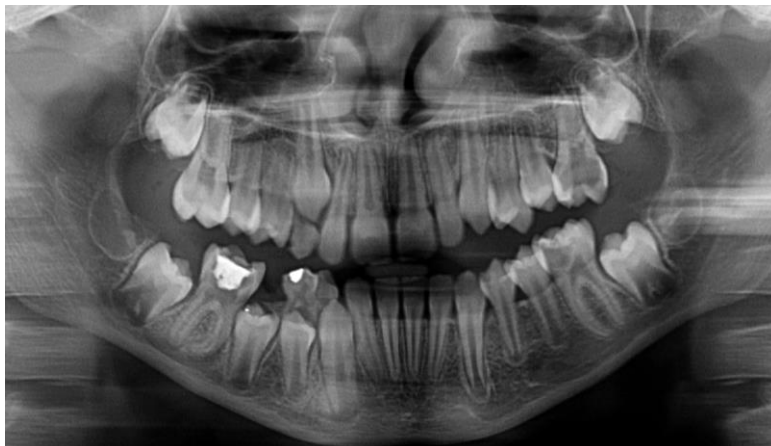

Figure 41 : Délabrement des PMP chez une enfant de 10 ans

Panoramique du
Dr Damien Brézulier,
Université de Rennes 1

Toutefois, il est primordial d'étudier à l'avance l'ensemble des critères précédemment cités car, en fonction des différents cas, il pourra être nécessaire de temporiser l'extraction au maximum pour permettre une résolution plus aisée des anomalies occlusales ainsi créées. A l'inverse, dans d'autres situations, il sera possible de restaurer durablement une PMP délabrée mais vitale. Si le patient est motivé et l'hygiène bucco-dentaire en nette amélioration, il sera intéressant de mettre en œuvre les techniques les plus abouties pour restaurer durablement cette dent. La figure suivante montre la conduite à tenir détaillée dans les parties suivantes.

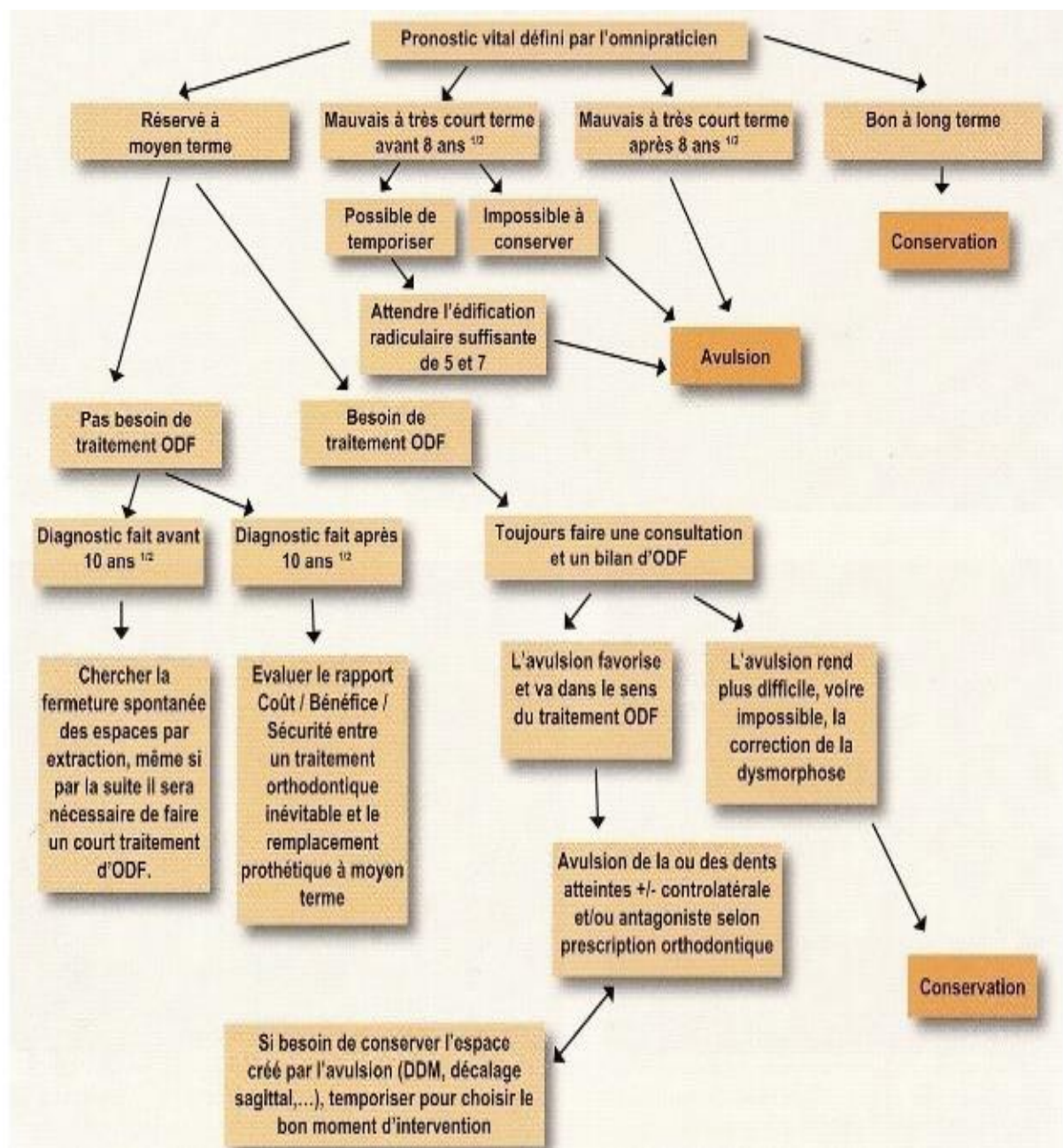


Figure 42 : Arbre décisionnel montrant la conduite à tenir face à une première molaire permanente délabrée(191)

5.2.1- Dent conservable à moyen/long terme

Lorsqu'une PMP immature et vitale est délabrée, l'objectif principal est de conserver la vitalité pulpaire afin de préserver la fin de l'édification radiculaire. La technique utilisée dans ce but dépendra de l'état inflammatoire pulpaire dépendant lui-même des différents critères énoncés dans la partie 2.

La technique *stepwise* permettra d'éviter l'exposition pulpaire ce qui augmentera significativement la durée de vie de la PMP.

Dans le cas contraire, en cas d'exposition pulpaire, les ***coiffages*** ou les ***pulpotomies*** au **MTA** montrent de bons résultats pour les molaires immatures. Le MTA et la Biodentine permettent la cicatrisation et la guérison pulpaire. Ceci autorisant la poursuite de l'apexogénèse. La **Biodentine** semble être une alternative intéressante au MTA mais est encore à l'étude.

En cas d'atteinte pulpaire avérée, **la revascularisation**, bien que prometteuse, semble encore peu appliquée du fait de la difficulté anatomique liée aux molaires.

Le succès de ces thérapeutiques repose sur la coopération du patient et sur l'isolation du flux salivaire. Les études s'accordent sur le fait que le succès de ces thérapeutiques dépend de la qualité et de l'étanchéité de la restauration coronaire réalisée par la suite. Elles montrent que les **composites** sont indiqués pour restaurer des petites cavités. Dès lors que la dent est très délabrée, qui plus est si c'est une molaire, le taux d'échec augmente. Ils nécessitent la pose d'un champ opératoire et d'une coopération, pas toujours facile à obtenir chez le jeune enfant.

Les **techniques *sandwichs*** semblent pallier aux inconvénients des composites. Ils permettent la restauration de cavités plus étendues, avec une rapidité d'exécution non négligeable chez le jeune patient. Grace aux ciments verre ionomère, ces restaurations sont moins sensibles au flux salivaire.

Les ***inlays-onlays-overlays en composite***, bien qu'il n'y ait pas d'études publiées à ce jour sur les molaires immatures, semblent être des thérapeutiques envisageables à condition que la pose d'un champ opératoire étanche soit possible. Ils permettraient une diminution du temps de travail au fauteuil, une préparation à *minima* et une réintervention ultérieure possible.

Les ***inlays-onlays-overlays en céramique*** semblent être trop délabrants et coûteux pour être entrepris sur des enfants.

Période d'observation	Taux de survie				
	Composite	Technique sandwich	Coiffe préformée métallique	Inlay-Onlay-Overlay	
0-5 ans	98.2% 5 ans	-	86% 2 ans	Inlay	94.7% CFAO 99% Pressée 97.5% Composite 5 ans
				Onlay	99% Pressée 5 ans
6-10 ans	97.6% 10 ans	70.5% 9 ans	-	Inlay	85.7% CFAO 97% Pressée 10 ans
				3Onlay	92% Pressée 10 ans
11-20 ans	52% 20 ans	-	-	Inlay	85.7% CFAO 82% Pressée 20 ans
				Onlay	92% Pressée 20 ans

Tableau 34: Taux de survie des différentes restaurations coronaires (90,98,107-109)

Enfin les **coiffes préformées métalliques** (avec ou sans facette céramique) présentent le taux de succès le plus important, du fait de leur étanchéité, leur durabilité et leur longévité. Elles peuvent temporairement restaurer une molaire immature très délabrée. Scellées au ciment verre ionomère, elles sont moins sensibles au flux salivaire. Elles augmentent le taux de survie des dents soignées par pulpotomie et bien qu'elles nécessitent une préparation plus importante des tissus, elles pérennisent la situation sur le long terme.

Paramètres cliniques à évaluer		Restaurations directes		Restaurations indirectes				
		Composite	Amalgame	Inlay/onlay composite	Inlay/onlay céramique	Inlay/onlay métallique	Couronne	
Hygiène	Mauvaise							
	Bonne							
Cario-susceptibilité	Elevée							
	Faible							
Motivation du patient	Faible							
	Grande							
Allergie à l'un des constituants		du matériau						
Age du patient	Sujet jeune							
	Sujet âgé							
Exigence esthétique	Faible							
	Elevée						Si céramique Si métallique	
Possibilités financières	Faible							
	Elevée							
Perte de substance	SiSta 1/1 ou 2/1							
	SiSta 1/2 ou 2/2							
	SiSta 1/3 ou 2/3							
	SiSta 1/4 ou 2/4							
	Limite cervicale	supra gingivale						
		Infra gingivale						
	Email en cervical	oui						
		non						
Nature du matériau sur les dents antagonistes restaurées	Composite						Si céramique Si métallique	
	Amalgame						Si céramique Si métallique	
	Céramique							
	Alliage précieux							si précieux si non précieux
								si précieux si non précieux
	Alliage non précieux						si non précieux	
Bruxisme							Si céramique Si métallique	

Dans ce tableau le « critère occlusal », pourtant primordial à évaluer n'a pas été rapporté, car ce paramètre intervient beaucoup plus dans la décision des formes de contour des préparations pour une solution donnée que dans le choix entre deux thérapeutiques.

Indication favorable Paramètre à discuter selon les autres paramètres Indication défavorable

Figure 43 : Tableau récapitulatif des critères à prendre en compte lors du traitement d'une molaire immature (192)

5.2.2- Dent conservable à court/moyen terme, nécessité de retarder l'extraction

Lorsque la PMP présente un délabrement très important, que sa vitalité pulpaire est compromise ou qu'il y a présence d'une pathologie infectieuse installée, il peut être nécessaire de temporiser la situation lorsque cela est possible. L'atteinte de la vitalité pulpaire compromet considérablement la conservation de la dent sur l'arcade ; elle entraîne l'arrêt de l'élongation et de l'épaississement des parois radiculaires, fragilisant ainsi la PMP. **La technique du bouchon de MTA** ou **le traitement endodontique** (si celui-ci est possible) prolongeront la durée de vie de la dent sur l'arcade, avec un taux de succès favorable. Cependant, les auteurs s'accordent sur la difficulté de réaliser ces soins du fait du jeune âge du patient, de la faible visibilité, de l'immaturation et de l'anatomie des racines. Ils regrettent que les études réalisées sur la molaire immature restent rares. Ces techniques permettront dans l'absolu, de conserver la dent le plus longtemps possible sur l'arcade, de façon à réaliser l'extraction au moment opportun.

5.2.3- Situation où l'extraction est indiquée

L'extraction immédiate est requise lorsque la PMP présente une nécrose avec une infection étendue, rendue « intraitable » et/ou lors d'impossibilité de reconstitution corono-radiculaire étanche et pérenne.

5.2.3.1- Attitude en fonction de la classe d'Angle

5.2.3.1.1- Quelle attitude adopter lors de PMP nécessitant d'être extraite chez un patient en classe I ?

Classe I sans encombrement (ou < à 3mm) :

Dans une telle situation occlusale, l'objectif est d'extraire la PMP à la période optimale pour permettre l'éruption de la DMP dans une position occlusale satisfaisante :

- Il n'est pas nécessaire de pratiquer une extraction balancée que ce soit à la mandibule ou au maxillaire lorsque la PMP est saine. En effet la déviation du milieu inter-incisif est rare ou minime dans une denture sans encombrement (166,169).
- S'il s'agit d'une PMP mandibulaire extraite, il pourra être nécessaire de pratiquer l'extraction compensée de la PMP maxillaire en regard, seulement si celle-ci reste sans antagoniste pendant une longue période, pour prévenir son égression (169).
- Dans le cas d'une PMP maxillaire extraite, il n'est pas indiqué d'extraire la PMP mandibulaire en regard.

Classe I avec encombrement (surplomb acceptable) :

Il faut distinguer les cas d'encombrement postérieur (encombrement dans le segment buccal), des cas d'encombrement antérieur (encombrement dans le segment labial) :

- Si l'encombrement est postérieur bilatéral, l'avulsion à la période idéale de la PMP pour permettre l'éruption de la DMP dans une bonne position, devrait permettre une résolution spontanée de l'encombrement et une fermeture spontanée de l'espace. Il sera nécessaire d'envisager l'extraction de la PMP controlatérale pour permettre la résolution de l'encombrement, seulement si le pronostic de cette autre PMP est questionnable à long terme (169). Il pourra être également envisagé, dans le cas de PMP mandibulaire délabrée, d'extraire les PMP maxillaires si un encombrement est présent dans la région prémolaire maxillaire.
- Si l'encombrement est antérieur, l'extraction des PMP n'a qu'un effet minime sur la réduction de l'encombrement labial. Ainsi l'extraction devra être retardée jusqu'à ce que les DMP fassent leur éruption et ensuite l'espace d'extraction sera exploité pour l'alignement dentaire à l'aide d'appareils fixes (169). Une alternative serait de traiter l'encombrement dans un second temps, en denture définitive. Si l'extraction des prémolaires est exigée à cette étape, les troisièmes molaires permanentes doivent être présentes (169).

5.2.3.1.2- Quelle attitude adopter lors de PMP délabrée chez un patient en classe II ?

La planification des extractions peut être plus difficile dans les cas de classe II. Notamment, en ce qui concerne le moment clef pour extraire la PMP maxillaire. Les facteurs de complications les plus couramment rencontrés impliquent l'arcade maxillaire à cause du besoin d'espace pour corriger la relation incisive(169).

Classe II sans encombrement :

Concernant l'extraction de PMP mandibulaires, elle devra être effectuée au temps idéal pour permettre l'éruption réussie de la DMP et contrôler l'éruption de la deuxième prémolaire. L'extraction balancée de la PMP mandibulaire controlatérale n'est pas indiquée. Au niveau de l'arcade maxillaire, l'espace est souvent exigé pour corriger la relation incisive. Si l'extraction de la PMP maxillaire doit être exécutée immédiatement, 2 solutions sont possibles :

- Mettre en place immédiatement un traitement orthodontique pour corriger la relation incisive. Il est possible d'avoir recours à des appareils fonctionnels et/ou amovibles suivis d'appareils fixes si nécessaire.

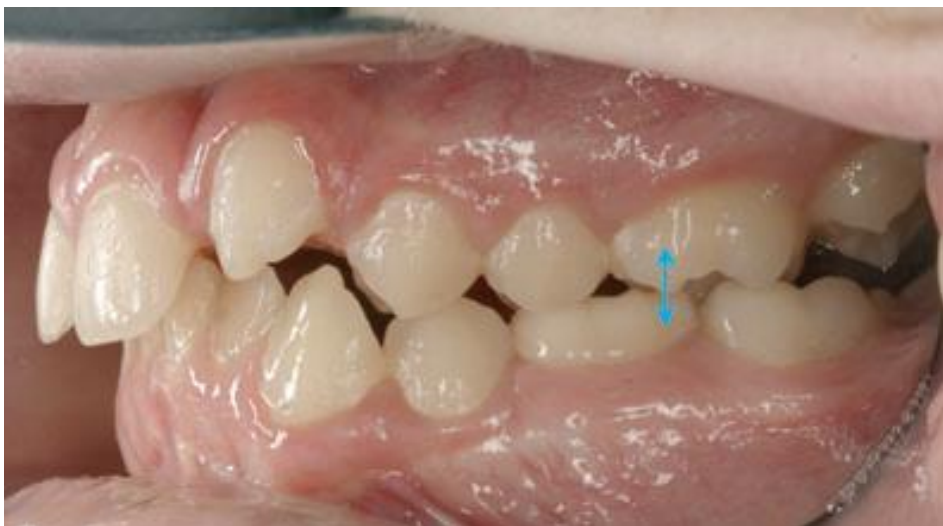- Suite à l'extraction de la PMP, il est possible d'attendre l'éruption de la DMP et seulement ensuite corriger la relation incisive. S'il y a preuve radiographique du développement d'une troisième molaire, il sera aussi possible d'extraire 2 prémolaires maxillaires pour créer de l'espace en vue de corriger la relation incisive.

En revanche si l'extraction peut être différée, il est intéressant de restaurer la PMP pour attendre que la DMP ait fait son éruption. Si les PMP maxillaires sont saines, l'extraction peut être indiquée en cas de danger d'égression importante, si d'autres solutions ne sont pas acceptées. Cependant, il est primordial de pouvoir observer radiographiquement la présence de la 3^{ème} molaire. Si les PMP maxillaires ont un pronostic réservé, leur extraction immédiate pourra permettre de gérer la classe II.

Classe II avec encombrement :

Classe II division 1 :

- S'il s'agit d'une PMP mandibulaire compromise, la PMP maxillaire peut être en occlusion avec la deuxième molaire temporaire ou la 2^{ème} prémolaire mandibulaire. Ce contact évite donc l'égression de la PMP maxillaire et il n'est alors pas indiqué de réaliser l'extraction compensée de cette dernière.
- Dans une situation où la PMP maxillaire pourrait s'égresser, il faut mettre en place un appareil amovible ou un arc transpalatin pour figer la position.



**Figure 44 : illustration d'une malocclusion de classe II division 1 où la 26 est bloquée par la 75.
Dans le cas où la 36 devrait être extraite, la 26 ne pourrait pas s'égresser (189)**

- S'il s'agit d'une PMP maxillaire compromise, il est idéal de la maintenir sur l'arcade jusqu'à ce que la DMP maxillaire ait fait intégralement son éruption. Il faut ainsi, dans certains cas, réaliser une restauration provisoire ou le traitement endodontique suivant les symptômes associés. Une fois les DMP mises en place, l'espace gagné par l'extraction bilatérale pourra être utilisé pour la réduction du surplomb, la correction de la malocclusion de classe II et l'alignement dentaire. Cependant, une analyse orthodontique et céphalométrique complète de la malocclusion est recommandée avant d'exécuter n'importe quelles extractions (189).

Classe II division 2 :

- S'il s'agit d'une PMP mandibulaire compromise, en général les extractions devraient être évitées dans la mesure du possible. En effet le contrôle de la position du segment labial, du recouvrement incisif et la fermeture de l'espace d'extraction peuvent être extrêmement difficiles. Il sera alors essentiel de consulter un orthodontiste avant toute extraction pour établir le plan de traitement le plus adapté.
- S'il s'agit d'une PMP maxillaire compromise, il est préférable de la conserver jusqu'à l'éruption complète de la DMP.

5.2.3.1.3- Quelle attitude adopter lors de PMP délabrée chez un patient en classe III ?

Les malocclusions de classe III sont souvent encore plus difficiles à gérer, et requièrent idéalement l'avis d'un orthodontiste avant n'importe quelle extraction. En règle générale, l'extraction de PMP maxillaire devrait être évitée, et il n'est pas recommandé de pratiquer des extractions équilibrées ou compensées. Lors d'extraction de PMP à la mandibule, une tendance à un espace résiduel accru a été observée(193). L'extraction inopportune d'une PMP mandibulaire peut, par exemple, compliquer la décompensation orthodontique future si une chirurgie orthognathique est exigée (189).

Le traitement de ces malocclusions est un véritable challenge clinique et fera intervenir deux solutions thérapeutiques : l'orthopédie dento-faciale et/ou la chirurgie orthognathique. En règle générale, pour la première solution, les extractions des premières prémolaires mandibulaires et deuxièmes prémolaires maxillaires sont réalisées associées au traitement orthodontique fixe. Néanmoins, en présence de délabrement important des PMP, l'avulsion de ces dernières est une alternative intéressante pour résoudre la malocclusion, et obtenir une relation occlusale de classe I d'Angle.

5.2.3.2- Synthèse

Extractions équilibrées et compensées

Le tableau suivant résume, en fonction des malocclusions et des encombrements, les situations où il est nécessaire de pratiquer des extractions compensées ou équilibrées.

PMP condamnée	Classe I sans encombrement	Classe I avec encombrement	Classe II sans encombrement	Classe II avec encombrement		Classe III
				Div 1	Div 2	
Maxillaire	Ni C, ni E	E si encombrement bilatéral	E	E	Ni C, ni E	Extractions à éviter*.
Mandibulaire	C si absence de compliance	E si encombrement bilatéral, C si absence de compliance	Ni C, ni E	Ni C, ni E	Extractions à éviter*.	E

Tableau 35 : Récapitulatifs des cas où les extractions balancées et compensées sont requises

C = compensation ; E = équilibrage ; * = Se référer aux spécialistes.

Protraction de seconde molaire, auto-transplantation ou solution implantaire ?

Nous sommes dans une situation de classe I d'Angle et squelettique. Lors de malocclusions associées, l'espace libre pourra être exploité pour corriger la pathologie pré-existante :

- Par exemple lors de PMP maxillaires extraites en classe II, l'espace extractionnel sera exploité pour reculer le bloc antérieur par un traitement orthodontique.
- Ou encore en classe III lors de PMP mandibulaires extraites, le bloc antérieur pourra exploiter cet espace.

La solution implantaire est écartée, car les différentes études montrent qu' avant la fin de la croissance, l'implant se comporte comme une dent ankylosée et ne suit pas la croissance verticale des maxillaires (194). Même si de nouvelles techniques avec des mini-implants ont pu être proposées chez l'enfant, les études concluent toutes que l'implant à l'âge adulte sera enfoui, il n'a pas suivi la croissance osseuse et engendre des problèmes fonctionnels et esthétiques (195).

Situation où l'extraction est pratiquée avant la période idéale (<8 ans à la mandibule et <6,5ans au maxillaire) :	Orthodontie nécessaire
--	-------------------------------

- C'est la période où il faut au maximum temporiser l'extraction de la PMP : les procédés modernes précédemment cités peuvent souvent nous permettre de temporiser pour reculer l'extraction.
- Cependant, parfois la gravité de la pathologie infectieuse installée (image apicale étendue, atteinte de la furcation) nous contraint à extraire de prématurément cette dent.
- La DDS n'étant souvent pas visible (le début de sa minéralisation correspond à 9 ans d'âge dentaire) ou à un stade où la transplantation n'est pas indiquée, il n'est pas question de prévoir une autotransplantation.
- Par contre, si la fermeture de l'espace est recherchée, il est possible de favoriser la future mésialisation de la DMP et le bon positionnement de la 2^{ème} prémolaire (PM2) en extrayant de manière anticipée la deuxième molaire temporaire. Ainsi la PM2 aura une plus grande facilité à émerger verticalement et la DMP pourra fermer l'espace laissé vacant par la PMP.

Toutefois un traitement multi-attache sera souvent requis ensuite pour corriger les axes et les rotations (193).

Situation où l'extraction est réalisée dans l'intervalle de temps idéal	+/- orthodontie
--	------------------------

- La mésialisation de la seconde molaire, suivie par la dent de sagesse, sera quasiment spontanée ; une légère correction orthodontique pourra être nécessaire pour obtenir une situation idéale.
- Parfois la DDS peut ne pas être visible à la radiographie. Dans le cas où la PMP doit être absolument extraite, on laissera se mésialer la DMP, et si vraiment la DDS est absente, elle sera soit remplacée par un implant, soit par la transplantation d'une DDS d'un autre cadran.

Situation où l'extraction est pratiquée après la période idéale (>10 ans à la mandibule et >12 ans au maxillaire) :	Orthodontie ou autotransplantation
---	---

- En cas d'absence de DDS au niveau du secteur édenté, il faudra envisager soit l'autotransplantation car l'orthodontie ne permettra pas de rétablir une formule dentaire complète, soit maintenir l'espace et attendre une solution prothétique ou implantaire.

Cependant dans une telle situation, « tenter » l'autotransplantation trouve parfaitement son sens. Rappelons la règle du « tout à gagner, rien à perdre », qui doit guider les praticiens, car même si l'autotransplantation n'est efficace que 5 ou 10 ans, elle aura permis de repousser la mise en place de l'implant. Chez l'enfant, l'absence d'une dent lors de croissance de l'os alvéolaire provoque un déficit de volume osseux plus ou moins important, or l'autotransplantation peut engendrer une croissance osseuse par effet ostéo-inducteur (175).

- Si la DDS est présente, 2 alternatives sont possibles : réaliser préférentiellement une protraction orthodontique de la DMP déjà en occlusion, ou réaliser une autotransplantation.

Le tableau suivant synthétise les attitudes adopter en fonction des 3 temps d'extraction possible.

	Extraction avant la période idéale	Extraction lors de la période idéale	Extraction après la période idéale
Faut-il préférer temporiser ?	<ul style="list-style-type: none"> • Temporiser au maximum pour extraire lors de la période idéale. • Si cela est impossible : voir en dessous. 	<p>Si pronostic à court ou moyen terme défavorable : extraction souhaitée.</p>	<ul style="list-style-type: none"> • Si absence de coopération et possibilité de temporiser, attendre la fin de croissance pour solution implantaire à l'âge adulte si acceptation. • Si temporisation impossible : voir en dessous.
Choix thérapeutique envisagé	<ul style="list-style-type: none"> • Extraire la DMT pour éruption la plus verticale de la PM2 • Evolution spontanée de la DMP • +/- légères corrections ODF • Si agénésie DDS ou si évolution impossible : solution implantaire en fin de croissance. 	<ul style="list-style-type: none"> • Evolution spontanée de la DMP suivi par la DDS • +/- légères corrections ODF • Si la DDS s'avère effectivement absente, il faudra pratiquer une autotransplantation en site de DMP. 	<ul style="list-style-type: none"> • Protraction orthodontique de la DMP suivie par la DDS, si le patient est motivé et accepte un traitement relativement long. • Autotransplantation de DDS en site de PMP si le patient présente des contre-indications au traitement ODF ou ne l'accepte pas.

Tableau 36 : Résumé des attitudes thérapeutiques en fonction des périodes d'extractions

Pour faire ce choix objectivement, le tableau 37 confronte différents critères qui, suivant le profil psycho-social du patient et de ses parents, nous permettront de prendre une décision thérapeutique.

Facteurs	Autotransplantation dentaire	Orthodontie
Coût et durée du traitement	<ul style="list-style-type: none"> • HBED022, autogreffe d'un germe ou d'une dent retenue, dans un site naturel ou préparé chirurgicalement ; 209,00 €. • Concernant la durée : l'intervention puis contrôle à 10 jours, à 1 mois, à 3 mois, à 6 mois puis annuellement. 	<ul style="list-style-type: none"> • En moyenne un semestre d'orthodontie est facturé 650 € (selon la société française d'orthopédie dento-faciale), l'assurance maladie prend en charge le semestre d'orthodontie sur une base forfaitaire de 193,50 €. • Entre 15 et 30 mois (189) de traitement.
Résultat sur le long terme	Taux de réussite oscillant entre 80 et 95%, mais les études analysent les résultats rarement au-delà de 4 ans (177).	Certains auteurs notamment Bassigny ou encore Ong et Bleakley, constate que les traitements restent stables, avec des reculs souvent à 25 ans ou plus.
Thérapeutiques complémentaires ?	Oui, nécessité d'une légère correction orthodontique post-autotransplantation (184).	Non
En fonction de l'âge du patient	Pas avant 11/12 ans, il faut que le développement radiculaire de la DDS soit entre $\frac{1}{2}$ et $\frac{3}{4}$ de sa longueur.	Possible orthodontie interceptive dès l'âge de 7/8 ans pour conditionner l'arcade.
Esthétique et fonction	<ul style="list-style-type: none"> • L'auto-transplantation peut avoir un rôle ostéo-inducteur dans certains cas. • Eruption normale possible • Position ajustable après chirurgie. 	<ul style="list-style-type: none"> • Perte de 50% du niveau de l'os qui supportait la dent dans les 12 mois suivant l'extraction. • Résultat esthétique optimal.
Réversibilité	Oui, si échec de la transplantation à plus ou moins long terme, nous pouvons passer à une solution implantaire.	Elle ne sera pas nécessaire, car l'orthodontie vise à rétablir une certaine « normalité ».

Tableau 37 : Synthèse des critères de choix entre l'auto transplantation et l'orthodontie

Actuellement, il n'existe pas de règle absolue permettant le choix entre l'orthodontie et l'autotransplantation, lorsque les deux techniques sont indiquées et peuvent être acceptées. Cependant, le recul scientifique sur les techniques orthodontiques, la pérennité à long terme du traitement une fois achevé, ainsi que l'essor des mini-vis d'ancrage facilitant et standardisant les techniques de protraction, en font un traitement de choix. De plus de nombreuses études témoignent de la nécessité d'un traitement orthodontique complémentaire après une transplantation (184).

Certes le traitement sera plus court, mais a un coût, argument qui peut être en faveur de l'utilisation de la technique orthodontique directement.

Pourtant, fréquemment le traitement orthodontique n'est pas accepté, en effet l'étude de Houston et al suggère que les enfants subissant des extractions de PMP ont souvent un environnement social défavorisé, avec un intérêt réduit pour les soins dentaires, que ce soit la durée du traitement ou son coût (196). Dans une telle situation, où un traitement orthodontique ne sera pas suivi, n'est-il pas préférable de tenter une autotransplantation dentaire chez un enfant ?

CONCLUSION

La première molaire permanente délabrée, du fait de son immaturité, place le chirurgien-dentiste dans un contexte de réflexion thérapeutique complexe. Chaque patient et chaque situation sont uniques. S'il est impossible de standardiser la prise en charge, les études montrent que certains traitements présentent un taux de succès plus favorable. Après une concertation entre le praticien, l'orthodontiste, l'enfant et les parents, il sera nécessaire d'établir rapidement un plan de traitement en fonction des différentes thérapeutiques envisageables. Lorsque cela est possible, la préservation maximale des tissus devra être l'objectif principal à appliquer chez le jeune enfant. De nouvelles thérapeutiques comme la revascularisation du complexe dentino-pulpaire sont encore à l'étude et permettraient d'augmenter la durée de vie de la dent sur l'arcade.

Dans le cas contraire, réaliser une extraction anticipée en denture mixte stable, limitera les besoins orthodontiques et prothétiques. Elle permettra le rétablissement de la formule dentaire et d'une occlusion stable. Il sera nécessaire de différencier les cas sans malocclusion orthodontique et les cas avec malocclusions orthodontiques : les protocoles étant notoirement différents. Malgré l'évolution des techniques et des thérapeutiques, la prévention reste une priorité dans notre pratique. Sans prévention, la carie restera un fléau majeur dans notre société.

« Le jour viendra sûrement où nous serons plus engagés dans la prévention que dans la dentisterie réparatrice » Black, 1908.

BIBLIOGRAPHIE

1. Bourgeois DM, Roland E, Desfontaine J. Caries prevalence 1987-1998 in 12-year-olds in France. *Int Dent J*. 2004;54(4):193-200.
2. La prévention bucco-dentaire en France, un tournant à prendre. Ufsbd, novembre 2012. [Internet]. [cité 15 mai 2016]. Disponible sur: <http://www.ufsbd.fr/wp-content/uploads/2014/06/Dossier-UFSBD-La-Pr%C3%A9vention-bucco-dentaire-en-France-un-tournant-%C3%A0-p-.pdf>
3. D'arboneau F, Foray H. Hypominéralisation molaire et incisives. EMC, Paris (Elsevier Masson SAS), Médecine buccale, 28-270-C-10, 2010.
4. Douyere D, Courson F. La première molaire délabrée chez l'enfant : conserver, temporiser ou extraire ? *Rev Francoph Odontol Pédiatr*. 2008;3(3):103-110.
5. Romerowski J, Bresson G. Morphologie dentaire adulte. EMC, Paris (Elsevier Masson SAS), Médecine buccale, 28-005-H, 2011.
6. Lautrou A. Anatomie dentaire. 2ème éd, Masson . Paris, Milan, Barcelone, 1998.
7. Gouvernaire A. La dent de 6 ans... ou la difficulté à gérer la pathologie de la première molaire permanente chez l'enfant... *Rev Odontostomatol Paris*. 2001;30(1):35-40.
8. Droz D, Blique M. Réflexion sur le scellement des puits et fissures. *J Odonto-Stomatol Pédiatr*. 2004;11(4):211-222.
9. Belhaissi FE, Ramdi H, Ameziane R. Le scellement de puits et fissures. *J Odonto-Stomatol Pédiatr*. 2004;11(4):205-210.
10. Droz D, Courson F, Muller-Bolla M, Nancy J, Terrie B. Recommandations sur la pratique de scellement des puits et fissures. *J Odonto-Stomatol Pédiatr*. 2004;11(4):223-228.
11. Haute Autorité de Santé, service des recommandations professionnelles, service évaluation médico-économique et santé publique. Appréciation du risque carieux et indication du scellement prophylactique des sillons des premières et deuxième molaire permanentes chez les sujets de moins de 18 ans. [Internet]. c2005 [cité 20 févr 2016]. Disponible sur: http://www.has-sante.fr/portail/upload/docs/application/pdf/Puits_Sillons_recos.pdf
12. Klees L. Contribution clinique et histologique à l'étude des caries des sillons et fissures. *Bull Group Int Rech Sci Stomatol Odontol*. 1981;24:103-105.
13. Paterson RC, Pitts NB, Watts A, Saunders WP. Modern concepts in the diagnosis and treatment of fissure caries. A review of clinical techniques and materials for the busy practitioner. Quintessence Publishing, 1991.
14. Opsahl Vital S. Formation et physiologie de la dent permanente immature : les répercussions cliniques. *Réal Clin*. 2012;23(4):253-259.

15. Ninawe N, Khandelwal V, Ullal NA. A 1-year clinical evaluation of fissure sealants on permanent first molars. *Contemp Clin Dent*. 2012;3(1):54-59.
16. Fortier JP, Demars C. *Abrégé de pédodontie*. Masson, Paris. 1987.
17. Cauwels R. Physiologie de l'apexogénèse. *Rev Francoph Odontol Pediatr*. 2008;3(2):86-88.
18. Atlas d'histologie humaine et animale. [Internet]. [cité le 5 Mai 2016]. Disponible sur: <http://webapps.fundp.ac.be/umdb/histohuma/>
19. Featherstone JD. The science and practice of caries prevention. *J Am Dent Assoc*. 2000;131:887-899.
20. Driessens FC, Heijligers HJ, Borggreven JM, Woltgens JH. Post-eruptive maturation of tooth enamel studied with the electron microprobe. *Caries Res*. 1985;19:390-385.
21. Mise au point, Utilisation du fluor dans la prévention de la carie dentaire avant l'âge de 18 ans. Agence française de sécurité sanitaire des produits de santé. 2008. [Internet]. [cité 21 févr 2016]. Disponible sur: http://aspsbd.free.fr/IMG/pdf/fluor_AFSSAPS_2008.pdf
22. Goldberg M. *Histologie du complexe dentinopulpaire*. EMC, Paris (Elsevier Masson SAS), Médecine buccale, 28-115-B-10, 2008.
23. Simon S, Cooper P, Berdal A, Machtou P, Smith AJ. *Biologie pulpaire : comprendre pour appliquer au quotidien*. *Rev Odontostomatol Paris*. 2008;37:209-235.
24. Saih H, Bensouda S, Ousehal L, Elarabi S. Extraction « raisonnée » des dents de six ans en denture mixte : à propos d'un cas clinique. *Rev Francoph Odontol Pediatr*. 2009;4(4):178-183.
25. Courson F., Vital S., Muller-Bolla M. *Restaurations coronaires sur les molaires permanentes immatures*. EMC, Paris (Elsevier Masson SAS), Médecine Buccale, 28-725-F-11, 2013.
26. Ekstrand K.R, Christiansen J, Christiansen M.E. Time and duration of eruption of first and second permanent molars : a longitudinal investigation. *Community Dent Oral Epidemiol*. 2003;31:344-350.
27. Carvalho J.C, Thylstrup A, Ekstrand K.R. Results after 3 years of non-operative occlusal caries treatment of erupting permanent first molars. *Community Dent Oral Epidemiol*. 1992;20:187-192.
28. La santé bucco-dentaire des enfants de 6 et 12 ans en France, en 2006. Union Française de Santé Bucco-Dentaire. [Internet]. [cité 28 févr 2016]. Disponible sur: http://social-sante.gouv.fr/IMG/pdf/La_sante_buccodentaire_des_enfants_de_6_et_12_ans_en_France_en_2006.pdf
29. Brailsford S.R, Sheehy E.C, Gilbert S.C, Clark D.T, Kidd E.A, Zoitopoulos L., et al. The microflora of the erupting first permanent molar. *Caries Res*. 2005;39:78-84.
30. Tanner A.C, Milgrom P.M, Kent R, Mokeem S.A, Page R.C, Riedy C.A., et al. The microbiota of young children from tooth and tongue samples. *J Dent Res*. 2002;81:53-57.
31. Lasfargues J, Colon P. *Odontologie conservatrice et restauratrice*. CdP. 2010.

32. Marie-Cousin A, Huet A, Robert J.C, Sixou J.L. Le fluor chez l'enfant en 2010. *Inf Dent.* 2010;92(9):63-70.
33. Muller-Bolla M, Courson F, Doméjean S. Comprendre les bases de la cariologie en 10 points. *Inf Dent.* 2015;20:16-23.
34. Petersen P.E, Bourgeois D, Ogawa H, Estupinan-Day S, Ndiaye C. The global burden of oral diseases and risks to oral health. *Bull WHO.* 2005;83:661-669.
35. Anderson R.J, Bradnocks G, Beal J.F, James M.C. The reduction of dental caries prevalence in English schoolchildren. *J Dent Res.* 1982;61:1311-1316.
36. Cahen P.M, Ory-Musset A.M, Grange D, Franck R.M. Caries prevalence in 6 to 15-year-old French children based on the 1987 and 1991 national surveys. *J Dent Res.* 1993;72(12):1581-1587.
37. Dargent-Pare C, Azogui-Levy S. La carie est-elle en voie de disparition en Europe ? *Réal Clin.* 1993;4(3):269-274.
38. Mandel I.D. Caries prevention : current strategies, new direction. *J Am Dent Assoc.* 1996;127:1477-1488.
39. Bohannon H.M. The impact of decreasing caries prevalence : implications for dental education. *J Dent Res.* 1982;61:1369-1377.
40. Brown L.J, Selwitz R.H. The impact of recent changes in the epidemiology of dental caries on guidelines for the use of dental sealants. *J Public Health Dent.* 1995;55:274-291.
41. Bizouard F, Gebeile-Chauty S. Est-il coût-efficace de sceller systématiquement les sillons des premières molaires permanentes chez l'enfant ? *Rev Francoph Odontol Pediatr.* 2012;7(2):89-95.
42. Lasfargues J, Louis J, Kaleka R. Classifications des lésions carieuses. De black au concept actuel par sites et stades. EMC, Paris (Elsevier Masson SAS), Médecine buccale, 28-260-G-10, 2008.
43. Ricketts D, Kidd E, Weerheijm KL, de Soet H. Hidden caries : What is it ? Does it exist ? Does it matter ? *Int Dent J.* 1997;47:259-265.
44. Bimboire J. Première molaire permanente immature : mise à jour des connaissances actuelles. [Diplôme d'état de docteur en chirurgie dentaire]. Université de Bordeaux Segalen ; 2013.
45. William V, Messer L.B, Burrow M.F. Molar incisor hypomineralization : review and recommendations for clinical management. *Pediatr Dent.* 2006;28(3):224-232.
46. Koch G, Hallonsten AL, Ludvigsson N, Hansson BO, Holst A, Ullbro C. Epidemiologic study of idiopathic enamel hypomineralization in permanent teeth of Swedish children. *Community Dent Oral Epidemiol.* 1987;15(5):279-285.
47. Amerongen Van We, Kreulen CM. Cheese molars : a pilot study of the etiology of hypocalcifications in first permanent molars. *J Dent Child.* 1995;62:266-269.
48. Leppaniemi A, Lukinmaa PL, Alauusua S. Non fluoride hypomineralizations in the permanent first molars and their impact on the treatment need. *Caries Res.* 2001;35:36-40.

49. Jung S, Huckert M, Clauss F, Manière MC. Traitement conservateur des dents atteintes d'hypominéralisations molaires-incisives (MIH). *Réal Clin.* 2012;23(4):271-280.
50. Elfrink M.E, Ten Cate J.M, Jaddoe V.W, Hofman A, Moll H.A. Deciduous molar hypomineralization and molar incisor hypomineralization. *J Dent Res.* 2012;91(6):551-555.
51. Weerheijm K.L, Mejàre I. Molar incisor hypomineralization : a questionnaire inventory of its occurrence in member countries of the European Academy of Paediatric Dentistry (EAPD). *Int J Paediatr Dent.* 2003;13:411-416.
52. Alaluusua S, Lukinmaa PL, Vartiainen T, Partanen M, Torppa J, Tuomisto J. Polychlorinated dibenzo-p-dioxins and dibenzofurans via mother's milk way cause developmental defects in the child's teeth. *Env Toxicol Pharmacol.* 1996;1:193-197.
53. Jalevik B, Klingberg G, Barregard L, Noren JG. The prevalence of demarcated opacities in permanent first molars in a group of Swedish children. *Acta Odontol Scand.* 2001;59:255-260.
54. Weerheijm KL, Groen HJ, Beentjes VE, Poorterman JH. Prevalence of cheese molars in 11-year-old Dutch children. *J Dent Child.* 2001;68:259-262.
55. Zagdwon AM, Toumba KJ, Curzon ME. The prevalence of developmental enamel defects in permanent molars in a group of English school children. *Eur J Paediatr Dent.* 2002;3(2):91-96.
56. Cho SY, Ki Y, Chu V. Molar incisor hypomineralization in Hong Kong Chinese children. *Int J Paediatr Dent.* 2008;18(5):348-352.
57. Calderara PC, Gerthoux PM, Mocarelli P, Lukinmaa PL, Tramacere PL, Alaluusua S. The prevalence of Molar Incisor Hypomineralisation (MIH) in a group of Italian school children. *Eur J Paediatr Dent.* 2005;6(2):79-83.
58. Soviero V, Haubek D, Trindade C, Da Matta T, Poulsen S. Prevalence and distribution of demarcated opacities and their sequelae in permanent 1st molars and incisors in 7 to 13-year-old Brazilian children. *Acta Odontol Scand.* 2009;67(3):170-175.
59. Parikh DR, Ganesh M, Bhaskar V. Prevalence and characteristics of Molar Incisor Hypomineralisation (MIH) in the child population residing in Gandhinagar, Gujarat, India. *Eur Arch Paediatr Dent.* 2012;13(1):21-26.
60. Groselj M, Jan J. Molar incisor hypomineralisation and dental caries among children in Slovenia. *Eur J Paediatr Dent.* 2013;14(3):241-245.
61. Ghanim A, Bagheri R, Golkari A, Manton D. Molar-incisor hypomineralisation: a prevalence study amongst primary schoolchildren of Shiraz, Iran. *Eur Arch Paediatr Dent.* 2014;15(2):75-82.
62. Kirthiga M, Poornima P, Praveen R, Gayathri P, Manju M, Priya M. Prevalence and severity of molar incisor hypomineralization in children aged 11-16 years of a city in Karnataka, Davangere. *J Indian Soc Pedod Prev Dent.* 2015;33(3):213-217.
63. Oyedele TA, Folayan MO, Adekoya-Sofowora CA, Oziegbe EO, Essan TA. Prevalence, pattern and severity of molar incisor hypomineralisation in 8- to 10-year-old school children in Ile-Ife, Nigeria. *BMC Oral Health.* 2015;30:15-73.

64. Fteita D, Ali A, Alaluusua S. Molar-Incisor hypomineralization (MIH) in a group of school-aged children in Benghazi, Libya. *Eur Arch Paediatr Dent*. 2006;7(2):92-95.
65. Jasulaityte L, Veerkamp JS, Weerheijm KL. Molar incisor hypomineralization: review and prevalence data from the study of primary school children in Kaunas/Lithuania. *Eur Arch Paediatr Dent*. 2007;8(2):87-94.
66. Preusser SE, Ferring V, Wleklinski C, Wetzel WE. Prevalence and severity of molar incisor hypomineralization in a region of Germany - a brief communication. *J Public Health Dent*. 2007;67(3):148-150.
67. Kemoli AM. Prevalence of molar incisor hypomineralisation in six to eight year-olds in two rural divisions in Kenya. *East Afr Med J*. 2008;85(10):514-519.
68. Arrow P. Prevalence of developmental enamel defects of the first permanent molars among school children in Western Australia. *Aust Dent J*. 2008;53(3):250-259.
69. Muratbegovic A, Markovic N, Ganibegovic Selimovic M. Molar incisor hypomineralisation in Bosnia and Herzegovina: aetiology and clinical consequences in medium caries activity population. *Eur Arch Paediatr Dent*. 2007;8(4):189-194.
70. Lygidakis N.A, Dimou G, Marinou D. Molar-incisor-hypomineralisation (MIH). A retrospective clinical study in Greek children. II. Possible medical aetiological factors. *Eur Arch Paediatr Dent*. 2008;9(4):207-217.
71. Kusku OO, Caglar E, Sandalli N. The prevalence and aetiology of molar-incisor hypomineralisation in a group of children in Istanbul. *Eur J Paediatr Dent*. 2008;9(3):139-144.
72. Weerheijm KL. Molar-Incisor-Hypomineralisation: site specific or a world wide problem? *Eur Arch Paediatr Dent*. 2008;9:165.
73. Mathu-Muju K, Wright J.T. Diagnosis and treatment of molar incisor hypomineralization. *Compend Contin Dent*. 2006;27(11):604-610.
74. Alam M, Raza S.J, Sherali A.R, Akhtar A.S. Neonatal complications in infants born to diabetic mother. *J Coll Physicians Surg Pak*. 2006;16(3):212-215.
75. Cyna A.M, Andrew M, Emmett R.S, Middleton P, Simmons S.W. Techniques for preventing hypotension during spinal anaesthesia for caesarean section. *Cochrane Databas Syst Rev*, 2006.
76. Baines P.B, Thomson A.P, Fraser W.D, Hart C.A. Hypocalcaemia in severe meningococcal infections. *Arch Dis Childhood*. 2000;83(6):510-513.
77. Tung K, Fujita H, Yamashita Y, Takagi Y. Effect of turpentine-induced fever during the enamel formation of rat incisor. *Arch Oral Biol*. 2006;51(6):464-470.
78. Kuscu O.O, Sandalli N, Dikmen S, Ersoy O, Tatar I, Turkmen I, et al. Association of amoxicillin use and molar incisor hypomineralization in piglets: visual and mineral density evaluation. *Arch Oral Biol*. 2013;58(10):1422-1433.
79. Maurin J.C, Bleicher F, Magloire H. Clinical consequences of dioxins exposure during tooth development. *Arch Pediatr*. 2005;12(11):1636-1640.

80. Jedeon K, De la Dure-Molla M, Brookes S.J, Loidice S, Marciano C, Kirkham J, et al. Enamel defects reflect perinatal exposure to bisphenol A. *Am J Pathol.* 2013;183(1):108-118.
81. Jeremias F, Koruyucu M, K uchler E.C, Bayram M, Tuna E.B, Deeley K, et al. Genes expressed in dental enamel development are associated with molar-inisor hypomineralization. *Arch Oral Biol.* 2013;58(10):1434-1442.
82. Denis M, Atlan A, Vennat E, Tirlet G, Attal J.P. T ches blanches de l' mail ; diagnostic et anatomopathologie : deux donn es indispensables pour bien les traiter (partie 1). *Int Orthod.* 2013;11(2):139-165.
83. Rouas P, Bandon Daniel, Vaysse F. Les hypomin ralisations molaires-incisives. Diagnostic et prise en charge adapt e. *Inf Dent.* 2010;9:13-19.
84. Guillemin B. Hypomin ralisations molaires-incisives : actualisation des donn es scientifiques en 2014. [Dipl me d' tat de docteur en chirurgie dentaire]. Universit s de Rennes 1, facult  de chirurgie dentaire ; 2014.
85. Courson F, Sma l-Faugeron V, Muller-Bolla M. Prise en charge th rapeutique de la premi re molaire permanente immature. *Inf Dent.* 2014;3:22-27.
86. Recommandations : rapport amalgames dentaires. Agence fran aise de s curit  sanitaire des produits de sant .2005. [Internet]. [cit  le 19 avr 2016]. Disponible sur: http://www.ordre-chirurgiens-dentistes.fr/fileadmin/user_upload/pdf/Afssaps_rapport_amalgames_2005.pdf
87. Emmanuel I, Soenen A, Pia JP. Restaurer sans tenon et sans couronne les dents post rieurs. *Fil Dent.* 2014;98:20-26.
88. Maz  L. Vers une optimisation de l'assemblage des inlays-onlays en r sine composite sur dent vivante. [Dipl me d' tat de docteur en chirurgie dentaire]. Universit  de Rennes 1 ; 2015.
89. Lehmann N. La premi re molaire permanente. Pr server... Restaurer... Remplacer. 2008;19(4):333.
90. Opdam NJM, Van de Sande FH, Bronkhorst E, Cenci MS, Bottenberg P, Pallesen U, Lindberg A, Huysmans MCDNJM, Van Dijken JW. Longevity of posterior composite restorations : A Systematic Review and Meta-analysis. *J Dent Res.* 2014;93(10):943-949.
91. Ngo NC, Opsahl Vital S. Intervention minimale en cariologie. La place des ciments verre ionom re. *R al Clin.* 2012;23(3):237-239.
92. Andersson-Wenckert IE, Vand Dijken JW, Kieri C. Durability of extensive Class II open-sandwich restorations with a resin-modified glass ionomer cement after 6 years. *Am J Dent.* 2004;17:43-50.
93. Bonnet AL, Lopez I, Berthet A, Jacquelin LF. Conserver ou extraire une dent de 6 ans « compromise » chez l'enfant. *Fil Dent.* 2013;82:36-37.
94. Gill DS, Lee RT, Tredwin CJ. Treatment planning for the loss of first permanent molars. *Dent Update.* 2001;28(6):304-308.
95. Ouatik N. Int r t des couronnes pr fabriqu es en zircone pour la restauration des dents temporaires. *Rev Francoph Odontol Pediatr.* 2013;8(4):156-161.

96. Vallauris KS. Prise en charge prothétique des dents temporaires chez l'enfant.[Diplôme d'état de docteur en chirurgie dentaire]. Universités Paul Sabatier Toulouse, faculté de chirurgie dentaire ; 2012.
97. Clark L, Wells MH, Harris EF, Lou J. Comparison of Amount of Primary Tooth Reduction Required for Anterior and Posterior Zirconia and Stainless Steel Crowns. *Pediatr Dent*. 2016;38(1):42-46.
98. Hickel R, Kaaden C, Paschos E, Buerkle V, Garcia-Godoy F, Manhart J. Longevity of occlusally-stressed restorations in posterior primary teeth. *Am J Dent*. 2005;18(3):198-211.
99. Townsend JA, Knoell P, Yu Q, Zhang JF, Wang Y, Zhu H, et al. In vitro fracture resistance of three commercially available zirconia crowns for primary molars. *Pediatr Dent*. 2014;36(5):125-129.
100. Tonmukayakul U, Martin R, Clark R, Brownbill J, Manton D, Hall M, et al. Protocol for the HallTechnique study: A trial to measure clinical effectiveness and cost-effectiveness of stainless steel crowns for dental caries restoration in primary molars in young children. *Contemp Clin Trials*. 2015;44:36-41.
101. Choi JW, Bae IH, Noh TH, Ju SW, Lee TK, Ahn JS, et al. Wear of primary teeth caused by opposed all-ceramic or stainless steel crowns. *J Adv Prosthodont*. 2016;8(1):43-52.
102. L.Dahan, F.Raux. Pourquoi et quand faire un inlay-onlay ? *Inf Dent*. 2010;34:1-5.
103. Chambraud D. Les indications des Inlays-Onlays . [Diplôme d'état de docteur en chirurgie dentaire]. Université de Nantes ; 2013.
104. Denry I, Holloway JA. Ceramics for dental applications : a review. *Materials*. 2010;3(1):351-368.
105. Decup F, Gaucher C. Approche bioconservatrice des tissus pour les restaurations indirectes. *Réal Clin*. 2014;25(4):279-287.
106. Fron Chabouis H, Prot C, Attal JP. Restauration partielle indirecte : composite ou céramique. *Réal Clin*. 2014;25(4):297-306.
107. Zimmer S, Gohlich O, Ruttermann S, Lang H, Raab WH, Barthel CR. Long-term survival of cerec restorations: a 10-year study. *Oper Dent*. 2008;33(5):484-487.
108. Beier US, Kapferer I, Burtscher D, Giesinger JM, Dumfahrt H. Clinical performance of all ceramic inlay and onlay restorations in posterior teeth. *Int J Prosthodont*. 2012;25(4):395-402.
109. Cetin AR, Unlu N, Cobano-glu N. A five year clinical evaluation of direct nanofilled and indirect composite resin restorations in posterior teeth. *Oper Dent*. 2013;38(2):1-11.
110. Magne P, Belser UC. Porcelain versus composite inlays/onlays :effect of mechanical loads on stress distribution, adhesion and crown flexure. *Int J Periodontics Restor Dent*. 2003;23(6):543-555.
111. Dejak B, Mlotkoski A, Romanowicz M. Strength estimation of different designs of ceramic inlays and onlays in molars based on the Tsai-wu failure criterion. *J Prosthet Dent*. 2007;98(2):89-100.
112. Magne P. Efficient 3D finite element analysis of dental restorative procedures using micro-CT data. *Dent Mater*. 2007;23(5):539-548.

113. Yamanel K, Caglar A, Gulsahi K, Ozden UA. Effects of different ceramic and composite materials on stress distribution in inlay and onlay cavities : 3D finite element analysis. *Dent Mater J.* 2009;28(6):661-670.
114. Simon S, Naulin-Ifi C. Conservation de la vitalité pulpaire et traitement de la dent immature. *Réal Clin.* 2012;23(4):285-295.
115. Boukpepsi T, Clot D, Lasfargues J. Gérer l'exposition pulpaire sur une dent permanente. *Réal Clin.* 2013;24(4):265-276.
116. Guyomard M. Le coiffage pulpaire direct : Aspects histophysiologiques, facteurs de succès et biomatériaux actuels. [Diplôme d'état de docteur en chirurgie dentaire]. Université d'odontologie de Brest ; 2012.
117. Nair PN, Duncan HF, Pitt Ford TR, Luder HU. Histological, ultrastructural and quantitative investigations on the response of healthy human pulps to experimental capping with Mineral Trioxide Aggregate: a randomized controlled trial. *Int Endod J.* 2009;42(5):422-44.
118. Ford TR, Torabinejad M, Abedi HR, Bakland LK, Kariyamasam SP. Using mineral trioxide aggregate as a pulp-capping material. *J Am Dent Assoc.* 1996;127:1491-1494.
119. Tran XV, Gorin C, Willig C, Baroukh B, Pellat B, Decup F, et al. Effect of a calcium-silicated-based restorative cement on pulp repair. *J Dent Res.* 2012;91(12):1166-1171.
120. Laurent P, Camps J, About I. Biodentine(TM) induces TGF- β 1 release from human pulp cells and early dental pulp mineralization. *Int Endod J.* 2012;45(5):439-48.
121. Simon S, Berdal A, Sautier JM, Zanini M. Biodentine induces immortalized murine pulp cell differentiation into odontoblast-like cells and stimulates biomineralization. *J Endod.* 2012;38(9):1220-1226.
122. Nowicka A, Lipski M, Parafiniuk M, Sporniak-Tutak K, Lichota D, Kosierkiewicz A, Kaczmarek W, Buczkowska-Radlinska J. Response of human dental pulp capped with biodentine and mineral trioxide aggregate. *J Endod.* 2013;39(6):743-747.
123. Tuncer S, Demirci M, Scheikl H, Erguven M, Bilir A, Kara Tuncer A. Inhibition of cell survival, viability and proliferation by dentin adhesives after direct and indirect exposure in vitro. *Clin Oral Investig.* 2012;16(6):1635-1646.
124. Franzon R, Opdam NJ, Guimarães LF, Demarco FF, Casagrande L, Haas AN, Araujo FB. Randomized controlled clinical trial of the 24-months survival of composite resin restorations after one-step incomplete and complete excavation on primary teeth. *J Dent.* 2015;43(10):1235-1241.
125. Leksell E, Ridell K, Cvek M. Pulp exposure after stepwise versus direct complete excavation of deep carious lesions in young posterior permanent teeth. *Endod Traumatol.* 1996;12(4):192-196.
126. Bjørndal L. In deep cavities stepwise excavation of caries can preserve the pulp. *Evid Based Dent.* 2011;12(3):68.
127. Bjørndal L, Reit C, Bruun G, Markvart M, Kjaeldgaard M, Näsman P, Thordrup M, Dige I, Nyvad B, Fransson H, Lager A, Ericson D, Petersson K, Olsson J, Santimano EM, Wennström A, Winkel P, Glud C. Treatment of deep caries lesions in adults : randomized clinical trials comparing

- stepwise vs direct complete excavation, and direct pulp capping vs partial pulpotomy. *Eur J Oral Sci.* 2010;118(3):290-297.
128. Bjorndal L. Dentin and pulp reactions to caries and operative treatment : biological variables affecting treatment outcome. *Endod Top.* 2002;2:10-23.
 129. Ricketts D, Lamont T, Innes NPT, Kidd E, Clarkson JE. Operative caries management in adults and children. *Cochrane Libr.* 2013;3:1-52.
 130. Poggio C, Beltrami R, Colombo M, Ceci M, Dagna A, Chiesa M. In vitro antibacterial activity of different pulp capping materials. *J Clin Exp Dent.* 2015;7(5):584-588.
 131. Poggio C, Ceci M, Dagna A, Beltrami R, Colombo M, Chiesa M. In vitro cytotoxicity evaluation of different pulp capping materials: a comparative study. *Arh Hig Rada Toksikol.* 2015;66(3):181-188.
 132. I.Abu-Tahun, M.Torabinejad. Management of teeth with vital pulps and open apices. *Endod Top.* 2010;23(1):79-104.
 133. Simon L, Aucler C. « Le traitement pulpaire des dents permanentes immatures. ». [Diplôme d'état de docteur en chirurgie dentaire]. Faculté de Chirurgie Dentaire de Nice ; 2014.
 134. Keskesabdel H, Haroun Z, Herizi H. Traitements des dents immatures permanentes. [Diplôme d'état de Docteur en chirurgie dentaire]. Université De Ferhzat Abes Sétif ; 2013.
 135. Zilberman U, Mass E, Sarnat H. Partial pulpotomy in carious permanent molars. *Am J Dent.* 1989;4:147-150.
 136. Mass E, Zilberman U. Clinical and radiographic evaluation of partial pulpotomy in carious exposure of permanent molars. *Pediatr Dent.* 1993;4:257-259.
 137. Mejare J, Cvek M. Partial pulpotomy in young permanent teeth with deep carious lesions. *Endod Dent Traumatol.* 1993;9:238-242.
 138. Calışkan MK. Success of pulpotomy in the managment of hyperplastic pulpitis. *Int Endod J.* 1993;26:142-148.
 139. Caliskan MK. Clinical reliability of the dentine bridge formed after pulpotomy: a case report. *Int Endod J.* 1994;27:52-55.
 140. Wali NG. Long-term follow-up of glutaraldehyde pulpotomies in young permanent molars. *Egypt Dent J.* 1994;40:927-932.
 141. Caliskan MK. Pulpotomy of carious vital teeth with periapical involment. *Int Endod J.* 1995;28:172-176.
 142. Mass E, Zilberman U, Fuks A. Partial pulpotomy: Another treatment option for cariously exposed permanent molars. *ASDC J Dent Child.* 1995;62:342-345.
 143. Wali NG. A five-year comparative study of calcium hydroxide-glutaraldehyde pulpotomies versus calcium hydroxide pulpotomies in young permanent molars. *Egypt Dent J.* 1995;41:993-1000.

144. Nosrat IV, Nosrat CA. Reparative hard tissue formation following calcium hydroxide application after partial pulpotomy in cariously exposed pulps of permanent teeth. *Int Endod J.* 1998;31:221-226.
145. Barrieshi-Nusair KM, Qudeimat MA. A prospective clinical study of mineral trioxide aggregate for partial pulpotomy in cariously exposed permanent teeth. *J Endod.* 2006;32:731-735.
146. Qudeimat MA, Barrieshi-Nusair KM, Owais AI. Calcium hydroxide vs mineral trioxide aggregates for partial pulpotomy of permanent molars with deep caries. *Eur Arch Paediatr Dent.* 2007;8:99-104.
147. Nosrat A, Asgary S. Apexogenesis of a symptomatic molar with calcium enriched mixture. *Int Endod J.* 2010;43:940-944.
148. Mass E, Zilberman U. Long-term radiologic pulp evaluation after partial pulpotomy in young permanent molars. *Quintessence Int.* 2011;42:547-554.
149. Asgary S, Eghbal MJ. Treatment outcomes of pulpotomy in permanent molars with irreversible pulpitis using biomaterials: a multi-center randomized controlled trial. *Acta Odontol Scand.* 2013;71(1):130-136.
150. Nosrat A, Seifi A, Asgary S. Pulpotomy in caries-exposed immature permanent molars using calcium-enriched mixture cement or mineral trioxide aggregate: a randomized clinical trial. *Int J Paediatr Dent.* 2013;23:56-63.
151. Jia K, Young-Sang S, Kyung-San M, Sun-Hum K, Jeong-Tae K, Bin-Na L, et al. Evaluation of reparative dentin formation of ProRoot MTA, Biodentine and BioAggregate using micro-CT and immunohistochemistry. *Restor Dent Endod.* 2016;41(1):29-36.
152. Kunert GG, Kunert IR, da Costa Filho LC, de Figueiredo JA. Permanent teeth pulpotomy survival analysis: retrospective follow-up. *J Dent.* 2015;43(9):1125-1131.
153. Chailertvanitkul P, Paphangkorakit J, Sooksantisakoonchai N, Pumas N, Pairojamornyoot W, Leela-Apiradee N, Abbott PV. Randomized control trial comparing calcium hydroxide and mineral trioxide aggregate for partial pulpotomies in cariously exposed pulps of permanent molars. *Int Endod J.* 2014;47(9):835-842.
154. Traitement endodontique. Haute autorité de Santé, service des recommandations professionnelles, service évaluation médico-économique et santé publique. [Internet]. [cité le 18 mai 2016]. Disponible sur: http://www.has-sante.fr/portail/upload/docs/application/pdf/2009-01/fiche_butm_traitement_endodontique.pdf
155. Balto K, Ng YL, Mann V, Gulabivala K. Tooth survival following non-surgical root canal treatment: a systematic review of the literature. *Int Endod J.* 2010;43:171-189.
156. Lelong Y. Revascularisation endodontique : le point en 2015. [Diplôme d'état de docteur en chirurgie dentaire]. Université de Lyon ; 2015.
157. Woelber JP, Bruder M, Tennert C, Wrbas KT. Assessment of endodontic treatment of c-shaped root canals. *Swiss Dent J.* 2014;124(1):11-15.
158. Kumar V, Zameer M, Prasad V, Mahantesh T. Boon of MTA Apexification in Young Permanent Posterior Teeth. *Case Rep Dent.* 2014:1-5.

159. Simon S. Régénération en endodontie, regeneration ou reparation ? *Inf Dent.* 2013;43:32-35.
160. Shimizu E, Ricucci D, Albert J, Alobaid As, Gibbs JL, Huang GTJ. Clinical, radiographic and histological observation of a human immature permanent tooth with chronic apical abscess after revitalization treatment. *J Endod.* 2013;39:1078-1083.
161. Tauch N, Danan M. Extraire ou préserver : facteurs décisionnels. *J Parodontol Implantol Oral.* 2013;32(3):163-173.
162. Bassigny F. Que faire en présence d'une première molaire très délabrée ou déjà extraite ? Plaidoyer pour l'option orthodontique. *Rev Odontostomatol Paris.* 2008;37:135-148.
163. Thunold K. Early loss of the first molars 25 years after. *Rep Congr Eur Orthod Soc.* 1970:349-365.
164. Extreme distal migration of the mandibular second bicuspid. *Angle Orthod.* 1978;1:11-18.
165. Teo TK, Ashley PF, Derrick D. Lower first permanent molars : developing better predictors of spontaneous space closure. *Eur J Orthod.* 2015;38:90-95.
166. Travess H, Roberts-Harry D, Sandy J. Extractions in orthodontics. *Br Dent J.* 2004;196(4):195-203.
167. Conway M, Petrucci D. Three cases of first permanent molar extractions where extraction of the adjacent second deciduous molar is also indicated. *Dent Update.* 2005;32(6):338-342.
168. Richardson A. Spontaneous changes in the incisor relationship following extraction of lower first permanent molars. *Br J Orthod.* 1979;6:85-90.
169. An Update of the 2009 Guidelines written by MT Cobourne, A Williams and R McMullen. [Internet]. [cité le 28 mars 2016]; Disponible sur: https://www.rcseng.ac.uk/fds/publications-clinical-guidelines/clinical_guidelines/documents/a-guideline-for-the-extraction-of-first-permanent-molars-in-children
170. Halicioglu K, Toptas O, Akkas I, Celikoglu M. Permanent first molar extraction in adolescent and young adults and its effect on the development of third molar. *Clin Oral Investig.* 2014;18(5):1489-1494.
171. Glickman I. Parodontologie clinique, prévention, diagnostic et traitement des parodontopathies dans le cadre de la dentisterie générale. Julien Prélat, Paris. 1972.
172. Lee JS, Kim JK, Park YC et al. Applications cliniques des mini-implants en orthodontie. Quintessence International, Paris. 2008.
173. Raldi D, Mello I, Habitante SM, Lage-Marques JL, Coil J. Treatment options for teeth with open apices and apical periodontitis. *JCDA.* 2009;75(8):591-596
174. Hamburger J. Dictionnaire de médecine. Flammarion, Paris. 1975.
175. Garcia A. Apport des techniques d'autogreffes dentaires à l'orthodontie. *Int Orthod.* 2005;3:221-234.
176. Garcia A. Autogreffes dentaires et orthodontie. *J Edge.* 1996;33:39-48.
177. Andreasen J. Atlas de réimplantation et de transplantation dentaire. Masson, Paris, 1993.

178. Andreasen JO. Periodontal healing after replantation and auto-transplantation of incisors in monkeys. *Int J Oral Surg.* 1981;10:54-61.
179. Garcia A, Saffar JL. Bone reactions around transplanted roots : a five-month quantitative study in dogs. *J Clin Periodontol.* 1990;7:211-216.
180. Recoing J. Transplantation et réimplantation dentaire. *EMC-Dent.* 2004;1(4):429-452.
181. Reich PP. Autogenous transplantation of maxillary and mandibular molars. *J Oral Maxillofac Surg.* 2008;66(11):2314-2317.
182. Andreasen JO, Hjorting-Hansen E, Jolst O. A clinical and radiographic study of 76 autotransplanted third molars. *Scand J Dent Res.* 1970;78(6):512-523.
183. Bauss O, Engelke W, Fenske C et al. Autotransplantation of immature third molars into edentulous and atrophied jaw sections. *Int J Oral Maxillofac Surg.* 2004;33(6):558-563.
184. Bauss O, Kiliaridis S. Evaluation of tooth position, occlusion, and interproximal contacts after transplantation of immature third molars. *Eur J Orthod.* 2009;31(2):121-128.
185. Yoshino K, Kariya N, Namura D, Noji I, Mitsuhashi K, et al. A retrospective survey of autotransplantation of teeth in dental clinics. *J Oral Rehabil.* 2012;39(1):37-43.
186. Schütz S, Beck I, Kühl S, Filippi A. Results after Wisdom Tooth Transplantation. *Schweiz Monatsschr Zahnmed.* 2013;123(4):303-313.
187. Nagori SA, Bhutia O, Roychoudhury A, Pandey RM. Immediate autotransplantation of third molars: an experience of 57 cases. *Oral Surg Oral Med Oral Pathol Oral Radiol.* 2014;118(4):400-407.
188. Garcia A. L'autogreffe dentaire est-elle toujours d'actualité ? *Rev Odont Stomatol.* 2002;31:177-190.
189. Ong DC-V, Bleakley JE. Compromised first permanent molars : an orthodontic perspective. *Aust Dent Journa.* 2010;55:2-14.
190. Sayagh M, Maniere-Ezvan A, Vernet C, Muller-Bolla M. Therapeutic decisions in the presence of decayed permanent first molars in young subjects : A descriptive inquiry. *Int Orthod.* 2012;10:318-336.
191. Douyère D, Verthier M. L'orthodontie face à la première molaire permanente délabrée chez le jeune. *Réal Clin.* 2008;19(4):363-369.
192. Lehmann N. Restaurations coronaires partielles de la molaire. *Réal Clin.* 2009;19(24):323-337.
193. Teo TK, Ashley PF, Parekh S. The evaluation of spontaneous space closure after extraction of first permanent molars. *Eur Arch Paediatr Dent.* 2013;14(4):207-212.
194. Brugnolo E, Mazzocco C, Cordioli G, Majzoub Z. Résultats cliniques et radiographiques après la pose d'implants unitaires chez de jeunes patients. *Rev Int Paro Dent.* 1996;16(5):421-432.
195. Jofré J, Werner A. Use of mini implants to replace a missing tooth in a growing patient : a six-year follow up case report. *Eur J Paediatr Dent.* 2015;16(4):284-286.

196. Houston WJB, Stephens CD, Tulley WJ. A textbook of orthodontics, 2nd edition, Oxford : John Wright; 1992.
197. Opdam NJ, Bronkhorst EM, Roeters JM, Loomans BA. Longevity and reasons for failure of sandwich and total-etch posterior composite resin restorations. *J Adhes Dent.* 2007;9(5):469-475.
198. Cehreli Z, Isbitiren B, Sara S, Erbas G. Regenerative endodontic treatment (revascularization) of immature necrotic molars medicated with calcium hydroxide: a case series. *J Endod.* 2011;37(9):1327-30.
199. Nosrat A, Seifi A, Asgary S. Regenerative endodontic treatment (revascularization) for necrotic immature permanent molars: a review and report of two cases with a new biomaterial. *J Endod.* 2011;37(4):562-7.

TABLE DES ILLUSTRATIONS

Figures

Figure 1 : Schématisation des 4 principaux stades de développement (6).....	18
Figure 2 : Mensurations moyennes de la PMP maxillaire (6).....	19
Figure 3 : Anatomie de la face occlusale PMP mandibulaire (6).....	20
Figure 4 : Dent avec sillons sans fissure (13)	21
Figure 5 : Dent avec fissures et puits (http://centredentairetheriault.ca/scellant-de-puits-de-fissure.php).....	21
Figure 6 : Les poils de la brosse à dent ne peuvent atteindre le fond des sillons les plus étroits (http://www.drsoehne.de/html/le_scellement_de_sillons.html)	21
Figure 7 : Les différents types de sillons (16)	22
Figure 8 : Comparaison de la composition de l'émail d'une PMP entre les stades immature et mature (17)	23
Figure 9 : Email immature, structure poreuse (18).....	23
Figure 10 : Coupe schématique d'une molaire montrant la disposition des lignes de croissance (24)	24
Figure 11 : Courbe de Stephan.....	24
Figure 12 : Deux types de dentine physiologique, primaire et secondaire (23)	26
Figure 13 : La densité des tubulis dentinaires varie en fonction de la profondeur de la dentine et de sa proximité avec la cavité endodontique (23)	26
Figure 14 : Schéma de Keyes modifié, représentation graphique de la maladie carieuse d'origine multifactorielle (33).....	32

Figure 15 : L'infiltration du sillon (33)	36
Figure 16 : Caries cachées PMP mandibulaires et maxillaires (25,44)	37
Figure 17 : Lésion carieuse importantesur une molaire atteinte de MIH (83).....	42
Figure 18 : Courbe de survie des soins sur les molaires par Kaplan-Meier (90)	45
Figure 19 : Graphique présentant le devenir des restaurations postérieures au fil des années (90)...	46
Figure 20 : Pose d'un onlay en céramique sur une molaire (105).....	52
Figure 21 : Pose d'un onlay en composite sur une molaire (106).....	52
Figure 22 : Graphique présentant l'activité antibactérienne des différents matériaux de coiffage pulpaire évaluée par un test de diffusion sur gélose (130).....	58
Figure 23 : Mise en place d'un bouchon de MTA sur une 47 (158)	64
Figure 24 : Atypie de forme de la 35 qui constituerait une contre-indication si la 36 devait être extraite (162).....	68
Figure 25 : Illustration de la période idéale d'avulsion à la mandibule	69
Figure 26 : Distalisation spontanée de 35 après extraction de 36, isthme alvéolaire entre 34 et 35 ..	69
Figure 27 : 3 autres facteurs qui affectent la fermeture spontanée de l'espace (165)	70
Figure 28 : Extraction précoce des PMP et translation des germes de DMP en place des PMP (93) ...	70
Figure 29 : Eruption distale de la 45 (176)	71
Figure 30 : Mouvements indésirables lors d'extractions précoces de PMP (162).....	72
Figure 31 : Cas clinique avec extractions des PMP (167)	73
Figure 32 : Avulsion tardive des PMP mandibulaires et traitement orthodontique associé (93).....	74
Figure 33 : Illustration de la période idéale d'avulsion au maxillaire.....	75
Figure 34 : Angulation distale favorable des DMP maxillaires	75
Figure 35 : la 16 a été extraite tardivement, la 17 s'est mésialée avec unerotation mésio-vestibulaire (162)	76
Figure 36 : Illustration de la migration dans les trois sens de l'espace des dents adjacentes et antagonistes: version sagittale ou transversale et égression (http://www.dentalespace.com/praticien/formationcontinue/orthodontie-premiere-molaire-mandibulaire)	77
Figure 37 : Extraction de 16 et 26 ; arc de Nance d'ancrage sur 17 27 (https://www.orthodontisteenligne.com/enfants/gestion-de-lespace-pendant-le-developpement-de-la-dentition).....	79
Figure 38 : Arc lingual en U qui devra être fixé sur les DMP https://www.orthodontisteenligne.com/enfants/gestion-de-lespace-pendant-le-developpement-de-la-dentition/	79
Figure 39 : Taux de réussite en fonction de l'âge (187)	84

Figure 40 : Illustration de la classification de E.H.Angle (http://www.orthodontiste-rabat.ma/classification-des-malocclusions-definition.html)	91
Figure 41 : Délabrement des PMP chez une enfant de 10 ans	92
Figure 42 : Arbre décisionnel montrant la conduite à tenir face à une première molaire permanente délabrée (191)	93
Figure 43 : Tableau récapitulatif des critères à prendre en compte lors du traitement d'une molaire immature (192)	96
Figure 44 : Illustration d'une malocclusion de classe II division 1 où la 26 est bloquée par la 75. Dans le cas où la 36 devrait être extraite, la 26 ne pourrait pas s'égresser (189)	99

Tableaux

Tableau 1 : Formation des premières molaires permanentes et temps d'éruption (5)	18
Tableau 2 : Effets bénéfiques du fluor topique sur la PMP (21)	25
Tableau 3 : Les stades 6 à 10 de Nolla (http://www.lafedum1.fr/statique/upload/tuteur/ue_mcf_formation_de_la_racine_dentaire_233adac82b.pdf)	28
Tableau 4 : Classification SiSta (42)	34
Tableau 5 : Classification ICDAS II (33)	35
Tableau 6 : Prévalence de MIH selon les pays (46,48,52-71)	39
Tableau 7 : les différentes étiologies possibles dans les MIH (51,70,74-80)	40
Tableau 8 : Critères diagnostiques de la MIH définis par l'EAPD (82,83)	41
Tableau 9 : Niveaux d'atteinte en cas de MIH, d'après (84)	42
Tableau 10 : Indications et contre-indications des restaurations directes (87)	44
Tableau 11 : Avantages et inconvénients des composites (88,89)	45
Tableau 12 : Indications et contre-indications des coiffes préformées (93-96)	47
Tableau 13 : Avantages et inconvénients des coiffes préformées (94,95)	48
Tableau 14 : Indications et contre-indications des inlays/onlays/overlays (87,103)	50
Tableau 15 : Avantages et inconvénients des différents matériaux (103)	53
Tableau 16 : Critères décisionnels en faveur de la céramique ou du composite (106)	53
Tableau 17 : Indications et contre-indications des coiffages (116)	55
Tableau 18 : Tableau récapitulatif des différents matériaux utilisés lors d'un coiffage direct (115,118,119)	56
Tableau 19 : Etudes sélectionnées (129)	57
Tableau 20 : Détails des études incluses (129)	57
Tableau 21 : Indications et contre-indications des pulpotomies (133,134)	59

Tableau 22 : Tableau récapitulatif des différents matériaux utilisés lors d'une pulpotomie (133,134)	59
Tableau 23 : Présentation des résultats d'études menées au cours du temps sur les molaires (135-150).....	60
Tableau 24 : Indications et contre-indications de la pulpectomie (154).....	62
Tableau 25 : Etudes incluses dans la revue de littérature (155).....	62
Tableau 26 : Taux de survie, traitement par pulpectomie (155).....	62
Tableau 27 : Indications et contre-indications de la revascularisation (156)	63
Tableau 28 : Indication et contre-indication de l'orthodontie (162)	78
Tableau 29 : Indications et contre-indications de l'auto-transplantation (174-176).....	80
Tableau 30 : Les stades de croissance radulaire (180)selon la classification de Moorrees, Fanning et Hunt de 1963.....	82
Tableau 31 : Différentes études d'auto-transplantation et leur taux de succès(180-186)	83
Tableau 32 : Extractions équilibrées ou compensées en présence de PMP à extraire (93,94,169,190)	88
Tableau 33 : Classe d'Angle et extraction de PMP délabrée (94, 169)	92
Tableau 34 : Taux de survie des différentes restaurations coronaires(90,98,107-109)	95
Tableau 35 : Récapitulatifs des cas où les extractions balancées et compensées sont requises	101
Tableau 36 : Résumé des attitudes thérapeutiques en fonction des périodes d'extractions	103
Tableau 37 : Synthèse des critères de choix entre l'auto transplantation et l'orthodontie	104

Serment d'Hippocrate modifié et actualisé pour les Médecins dentistes

Au moment d'être admis à exercer une profession médicale, je promets et je jure d'être fidèle aux lois de l'honneur et de la probité.

Mon premier souci sera de préserver, de promouvoir ou de rétablir la santé dans toutes ses dimensions, physique et mentale, personnelle et sociale.

Pour cela, je travaillerai en partenariat respectueux avec mes confrères et avec toutes les autres professions qui partagent les mêmes objectifs.

J'aiderai les autorités sanitaires dans leurs efforts pour préserver et améliorer la santé de la population.

Je ne permettrai pas que des considérations de religion, d'ethnie, de classe sociale ou de revenus viennent s'interposer entre mes patients et moi.

Je donnerai mes soins à l'indigent et à quiconque me les demandera.

J'aurai comme objectif de prodiguer à mes patients les soins reconnus comme les plus efficaces par les sciences médicales du moment.

Je ne me laisserai pas influencer par la soif du gain.

Je préserverai l'indépendance nécessaire à l'accomplissement de ces missions.

Je n'entreprendrai rien qui dépasse mes compétences et je considérerai comme un devoir absolu de perfectionner sans cesse celles-ci.

Je respecterai toutes les personnes, et leur autonomie.

J'informerai les patients des décisions envisagées, de leurs raisons et de leurs conséquences. Je tiendrai compte de leurs choix et de leurs préférences pour leur procurer la qualité de vie la meilleure. Je ne ferai rien pour forcer leur conscience.

Je garderai à mes maîtres le respect et la reconnaissance qui leur sont dus.

J'apporterai mon aide à mes confrères ainsi qu'à leurs familles dans l'adversité.
Que les hommes et mes confrères m'accordent leur estime si je suis fidèle à mes promesses.

Que je sois couvert d'opprobre et méprisé si j'y manque.

BRIAND, Audrey - ROPARTZ, Jean. Premières molaires permanentes délabrées chez les sujets jeunes : quelle attitude thérapeutique en 2016 ?

132 f., 44 ill., 37 tabl., 30 cm.- Thèse : Odontologie ; Rennes 1; 2016 ; N° 42.20.16.

Résumé français

Chez le sujet jeune, la première molaire permanente reste la dent la plus touchée par la maladie carieuse. Ceci s'explique par sa morphologie occlusale complexe, sa situation postérieure sur l'arcade, l'immaturité de ses tissus dentaires et une émergence précoce, au moment où l'hygiène bucco-dentaire est encore en apprentissage chez l'enfant. Une atteinte de l'émail dite « Hypominéralisation des Incisives et des Molaires » touche également, avec plus ou moins de sévérité, cette pierre angulaire de l'appareil manducateur. Face à un important délabrement, le choix thérapeutique du chirurgien dentiste peut s'avérer complexe : faut-il conserver à tout prix ou vaut-il mieux extraire ? S'il est impossible de standardiser la prise en charge, les études montrent que parmi les traitements conservateurs, endodontiques ou chirurgicaux, certains présentent un taux de succès plus favorable. Lorsque cela est possible, la préservation maximale des tissus devra être l'objectif principal à appliquer chez le jeune enfant. Dans le cas contraire, réaliser une extraction anticipée en denture mixte stable, limitera les besoins orthodontiques et prothétiques. Elle permettra le rétablissement de la formule dentaire et d'une occlusion stable. Il sera nécessaire de différencier les cas sans malocclusions orthodontiques des cas avec malocclusions orthodontiques, les protocoles étant notoirement différents. Malgré l'évolution des techniques et des thérapeutiques, la prévention reste une priorité dans notre pratique. Sans prévention, la carie restera un fléau majeur dans notre société.

Rubrique de classement : ODONTOLOGIE
ORTHODONTIE

Mots-clés : Première molaire permanente
Traitements conservateurs
Extractions
Odontologie pédiatrique
Orthodontie

Mots-clés anglais MeSH : Permanent first molar
Conservative treatments
Extractions
Pediatric Dentistry
Orthodontics

Président : Monsieur le Professeur Jean-Louis Sixou

JURY : Assesseurs : Madame le Docteur Alexia Marie-Cousin

Madame le Docteur Anne Le Goff

Monsieur l'Assistant Hospitalier Universitaire Jonathan Guedon