



HAL
open science

Gestion esthétique des lésions cervicales en odontologie restauratrice : possibilités actuelles et mise en œuvre thérapeutiques

Maëva Queyrel

► To cite this version:

Maëva Queyrel. Gestion esthétique des lésions cervicales en odontologie restauratrice : possibilités actuelles et mise en œuvre thérapeutiques. Médecine humaine et pathologie. 2018. dumas-01762268

HAL Id: dumas-01762268

<https://dumas.ccsd.cnrs.fr/dumas-01762268v1>

Submitted on 9 Apr 2018

HAL is a multi-disciplinary open access archive for the deposit and dissemination of scientific research documents, whether they are published or not. The documents may come from teaching and research institutions in France or abroad, or from public or private research centers.

L'archive ouverte pluridisciplinaire **HAL**, est destinée au dépôt et à la diffusion de documents scientifiques de niveau recherche, publiés ou non, émanant des établissements d'enseignement et de recherche français ou étrangers, des laboratoires publics ou privés.

Université de Nice – Sophia Antipolis
UFR d'odontologie – Faculté de chirurgie dentaire
24 Avenue des Diables Bleus - 06357 Nice Cedex 04

**GESTION ESTHETIQUE DES LESIONS CERVICALES EN
ODONTOLOGIE RESTAURATRICE : POSSIBILITES ACTUELLES
ET MISE EN ŒUVRE THERAPEUTIQUE**

Année 2018

Thèse n° 42.57.18.07

THESE

Présentée et publiquement soutenue devant

La faculté de Chirurgie Dentaire de Nice

Le 16 mars 2018

Par

Mademoiselle Maëva QUEYREL

Née le 9 décembre 1992 à Nice (06)

Pour obtenir le grade de

Docteur en Chirurgie Dentaire (Diplôme d'Etat)

Examineurs :

Madame le Professeur
Madame le Professeur
Monsieur le Docteur
Monsieur le Docteur
Madame le Docteur

L. LUPI
M-F. BERTRAND
Y. ALLARD
R. CEINOS
C. PESCI

Présidente du Jury
Assesseur
Assesseur
Directeur de thèse
Membre invité

CORPS ENSEIGNANT

56^{ème} section : DEVELOPPEMENT, CROISSANCE ET PREVENTION

Sous-section 01 : ODONTOLOGIE PEDIATRIQUE ET ORTHOPEDIE DENTO-FACIALE

Professeur des Universités : Mme MANIERE-EZVAN Armelle

Professeur des Universités : Mme MULLER-BOLLA Michèle

Maître de Conférences des Universités : Mme JOSEPH Clara

Assistant Hospitalier Universitaire : M. BUSSON Floriant

Assistant Hospitalier Universitaire : Mme PIERRE Audrey

Assistante Associée-Praticien Associé : Mme OUEISS Arlette

Sous-section 02 : PREVENTION, EPIDEMIOLOGIE, ECONOMIE DE LA SANTE, ODONTOLOGIE LEGALE

Professeur des Universités : Mme LUPI-PEGURIER Laurence

Assistant Hospitalier Universitaire : Mme SOSTHE Anne Laure

Assistant Hospitalier Universitaire : Mme BORSA Leslie

57^{ème} section : CHIRURGIE ORALE ; PARODONTOLOGIE ; BIOLOGIE ORALE

Sous-section 01 : CHIRURGIE ORALE ; PARODONTOLOGIE ; BIOLOGIE ORALE

Professeur des Universités : Mme PRECHEUR-SABLAYROLLES Isabelle

Professeur Associé des Universités : Mme MERIGO Elisabetta

Maître de Conférences des Universités : M. COCHAIS Patrice

Maître de Conférences des Universités : Mme DRIDI Sophie Myriam

Maître de Conférences des Universités : Mme RAYBAUD Hélène

Maître de Conférences des Universités : M. SAVOLDELLI Charles

Maître de Conférences des Universités : Mme VINCENT-BUGNAS Séverine

Maître de Conférences des Universités : Mme VOHA Christine

Assistant Hospitalier Universitaire : M. BORIE Gwenaël

Assistant Hospitalier Universitaire : M. CHARBIT Mathieu

Assistant Hospitalier Universitaire : M. PAUL Adrien

58^{ème} section : REHABILITATION ORALE

Sous-section 01 : REHABILITATION ORALE

Professeur des Universités : Mme BERTRAND Marie-France

Professeur des Universités : M. BOLLA Marc

Professeur des Universités : Mme LASSAUZAY Claire

Professeur des Universités : M. MAHLER Patrick

Professeur des Universités : M. MEDIONI Etienne

Professeur Emérite : M. ROCCA Jean-Paul

Maître de Conférences des Universités : M. ALLARD Yves

Maître de Conférences des Universités : Mme BRULAT-BOUCHARD Nathalie

Maître de Conférences Associé des Universités : M. CEINOS Romain

Maître de Conférences des Universités : Mme EHRMANN Elodie

Maître de Conférences des Universités : M. LAPLANCHE Olivier

Maître de Conférences des Universités : M. LEFORESTIER Eric

Maître de Conférences des Universités : Mme POUYSSEGUR-ROUGIER Valérie

Assistant Hospitalier Universitaire : Mme AZAN Cindy

Assistant Hospitalier Universitaire : Mme CERETTI Léonor

Assistant Hospitalier Universitaire : Mme DEMARTY Laure

Assistant Hospitalier Universitaire : Mme DUVERNEUIL Laura

Assistant Hospitalier Universitaire : M. GANDJIZADEH GHOUCHANI Mir-Payam

Assistant Hospitalier Universitaire : M. MORKOWSKI-GEMMI Thomas

Assistant Hospitalier Universitaire : M. PARNOT Maximilien

Assistant Hospitalier Universitaire : Mme PETITTI-MASSIERA Marine

REMERCIEMENTS

A Madame Le Professeur Laurence LUPI

Docteur en Chirurgie Dentaire
Professeur des Universités – Praticien Hospitalier
Directrice de l'UFR Odontologie de Nice

Je vous remercie de m'avoir fait l'honneur aussi spontanément de présider ce jury de thèse. Votre joie de vivre, votre bonne humeur, votre gentillesse et votre bienveillance furent très agréables durant mes années d'études. Je vous remercie pour tout ce que vous avez pu m'apporter. Veuillez trouver dans ce travail le témoignage de toute ma reconnaissance et de mes sincères remerciements.

A Madame Le Professeur Marie-France BERTRAND

Docteur en Chirurgie Dentaire
Professeur des Universités – Praticien Hospitalier
Directrice Adjointe de l'UFR Odontologie de Nice chargée de la Recherche

C'est avec une joie immense que je vous compte parmi les membres de ce jury. Je vous remercie sincèrement pour la qualité de votre enseignement, pour votre sens de l'humour et pour votre gentillesse qui ont su ensoleiller mes études. Veuillez trouver dans ce travail toute ma reconnaissance.

A Monsieur Le Docteur Yves ALLARD

Docteur en Chirurgie Dentaire
Maître de Conférences des Universités – Praticien Hospitalier

Je ne vous remercierai jamais assez pour m'avoir fait partager votre passion et votre savoir-faire durant mes vacances hospitalières. Votre franc parlé, contre toute attente, m'a permis de progresser. Vous avez su me donner une perception de cette profession que je garderai en mémoire. Pour tout cela, et bien d'autres choses encore, je vous suis reconnaissante. Veuillez accepter ma gratitude et mon profond respect.

A Monsieur Le Docteur Romain CEINOS

Docteur en Chirurgie Dentaire
Maître de Conférences Associé des Universités

Ce fut un honneur pour moi de pouvoir réaliser ce travail avec vous. Votre amour pour l'enseignement, votre dévouement auprès des étudiants et votre gentillesse sont remarquables. Votre patience et votre rigueur m'ont été très précieuses tout au long de ces années. Je vous remercie pour votre grande disponibilité sans laquelle cette thèse n'aurait jamais abouti. Je vous demande d'accepter mes sincères remerciements.

A Madame Le Docteur Catherine PESCI

Docteur en Chirurgie Dentaire
Praticien Hospitalier

Je vous remercie d'avoir accepté de siéger dans ce jury. J'en suis honorée, d'autant plus que votre présence en ce jour est symbolique pour moi : vous avez commencé vos études aux côtés de mon père et je termine les miennes à vos côtés. C'est grâce à ma dernière année d'étude que j'ai eu la chance de travailler avec vous, et je n'oublierai jamais votre bonne humeur et votre savoir qui m'ont permis d'apprendre et d'évoluer dans une ambiance plus qu'agréable. Veuillez trouver dans ce travail l'expression de ma plus grande estime.

Sommaire

1. Introduction	1
2. Généralités	2
2.1. Définitions	2
2.1.1. Lésions cervicales non-cariées	2
2.1.2. Lésions cervicales cariées	4
2.2. Problématiques	5
3. Classifications et formes cliniques de la perte de substance	6
3.1. Classifications des étiologies des LCU et formes cliniques	6
3.1.1. Biocorrosion	6
3.1.2. Abrasion	7
3.1.3. Abfraction	7
3.2. Classifications des atteintes cariées et formes cliniques	9
3.2.1. Classifications historiques	9
3.2.1.1. Black	9
3.2.1.2. Mount et Hunt	9
3.2.2. Classifications modernes	10
3.2.2.1. SiSta	10
3.2.2.2. ICDAS	10
4. Les difficultés opératoires spécifiques à la zone cervicale	11
4.1. Les substrats d'adhésion	11
4.2. L'isolation	13
4.3. Morphologie et colorimétrie	16
5. Les thérapeutiques	17
5.1. Les traitements préventifs	17
5.1.1. Non-spécifiques	17
5.1.2. Spécifiques	18
5.2. Abstention/Surveillance	18
5.3. Les traitements curatifs	19
5.3.1. Les thérapeutiques parodontales	19
5.3.2. Les thérapeutiques conservatrices	22
5.3.2.1. Remarque sur l'hypersensibilité dentinaire	23
5.3.2.2. Traitement des résorptions cervicales	24
5.3.2.3. En technique directe	25
5.3.2.4. En technique semi-directe	29
5.3.2.5. En technique indirecte	31
6. Présentation d'un cas clinique : pas à pas	32
7. Conclusion	34
Références bibliographiques	35
Table des illustrations / Tableau / Annexe	40

1. Introduction

La prévalence des lésions cervicales est en forte hausse dans notre population. Cette augmentation s'explique par un vieillissement de la population, une longévité accrue fonctionnelle de l'organe dentaire ainsi que par le changement de nos modes de vie (habitudes alimentaires, technique de brossage inadéquate, stress...).

Les motifs de consultations en cabinet dentaire inhérents à la perte de substance cervicale peuvent être de divers ordres :

- symptomatique : hypersensibilité dentinaire, douleurs
- fonctionnelle : rétention alimentaire
- esthétique

Les restaurations des pertes de substance cervicale par le chirurgien-dentiste sont fréquentes en omni-pratique mais elles sont cependant réputées pour être peu durables dans le temps. L'échec potentiel sur le long terme du traitement d'une lésion cervicale trouve plusieurs explications :

- une difficulté à cerner avec exactitude leur(s) étiologie(s) afin de réaliser un diagnostic correct, permettant d'appliquer un traitement adéquat
- la méconnaissance par le praticien des diverses thérapeutiques existantes pour s'adapter à tous les contextes cliniques
- des difficultés locales spécifiques à la zone cervicale (qualité d'adhésion, isolation complexe, morphologie du collet)

Dans un premier temps ce travail de thèse exposera de manière exhaustive les différents facteurs étiologiques aboutissant à une perte de substance cervicale. Il est en effet primordial d'appliquer une analyse approfondie du patient, pour une bonne compréhension des facteurs étiologiques afin d'intercepter ces lésions le plus précocement possible ⁽¹⁾.

Dans un deuxième volet, l'ensemble des techniques de prise en charge (étiologique, préventive, thérapeutique) sera détaillé. Parmi les objectifs fixés, cette thèse a pour but d'actualiser le panorama des méthodes de traitements conservatrices rencontrées dans la littérature. L'accent sera notamment mis sur l'instrumentation spécifique censée répondre aux problématiques cliniques liées à la zone cervicale.

2. Généralités

2.1. Définitions

La lésion cervicale trouve son origine au collet dentaire dans la zone marginale gingivale. Ce type de lésion se situe au carrefour de plusieurs tissus et peut toucher l'émail, la dentine et le cément. Ces lésions intéressent potentiellement différentes topographies anatomiques : la portion coronaire ou corono-radulaire ou radulaire de l'organe dentaire. Il existe deux types de lésion cervicale :

- non-carieuse (traumatique, d'usure, résorption externe)
- carieuse

2.1.1. Lésion cervicale non-carieuse

2.1.1.1. Lésion Cervicale d'Usure = LCU

La LCU implique la perte des tissus durs au niveau de la zone cervicale par des processus pathologiques non liés à la carie ⁽²⁾. Il est généralement admis que les lésions ne sont pas générées par une seule étiologie mais résultent d'une combinaison de facteurs :

- *l'érosion* (biocorrosion) : causée par des acides intrinsèques et extrinsèques et des enzymes protéolytiques
- *l'abrasion* (friction) : causée par un ou plusieurs corps (ex : brossage traumatique)
- *l'abfraction* (contraintes) : provoquées par une para-fonction, une occlusion traumatique et une application de charge.

La structure, la composition dentaire (microstructure de l'émail et de la dentine) ainsi que leur environnement sont d'autres facteurs déterminants dans la formation de ces lésions (diminution quantitative/qualitative de la salive). D'autre part, les récessions gingivales exposant davantage les surfaces radulaires augmentent le risque d'apparition des LCU.

La prévalence de ces lésions varie profondément d'une étude à une autre (entre 5% et 85%). Cette grande variation peut être due au large éventail d'âge des participants des deux sexes dans les populations étudiées, ainsi qu'aux divers critères utilisés pour distinguer les lésions ⁽³⁾, ⁽⁴⁾. La prévalence, la gravité et la progression des LCU augmentent avec l'âge en raison d'une exposition prolongée aux divers facteurs étiologiques ⁽³⁾, ⁽⁵⁾, ⁽⁶⁾.

Les LCU sont presque exclusivement situées sur les faces vestibulaires, rarement sur les faces linguales et proximales [Fig.1]. Elles sont plus marquées sur les incisives, les canines et les prémolaires et elles sont plus fréquentes au maxillaire qu'à la mandibule.

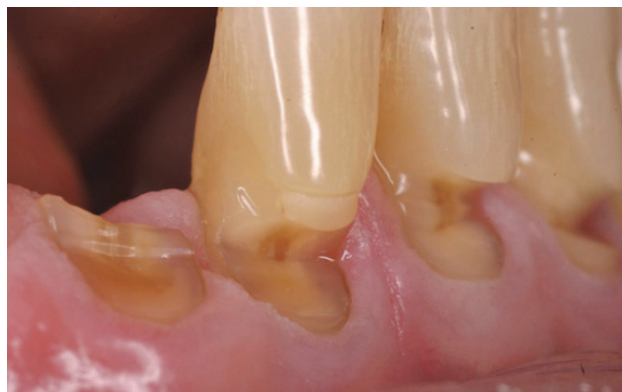

Figure 1 : Lésions Cervicales d'Usure situées en secteur antérieur au niveau des faces vestibulaires dentaires.

2.1.1.2. La résorption radiculaire externe cervicale

La résorption radiculaire est un phénomène pathologique faisant intervenir des cellules clastiques et des monocytes qui résorbent successivement le cément, l'émail et la dentine. Elle débute par une destruction du cément au-dessous de l'attache épithéliale et au-dessus du septum inter-dentaire. La résorption radiculaire cervicale est une forme rare mais à processus rapide et important. Il existe différentes étiologies :

- iatrogénique : traitement orthodontique, chirurgical ou parodontal et produits chimiques liés à un acte dentaire pouvant amorcer un phénomène de résorption (endodontie, éclaircissement)
- physique : choc, para-fonction (bruxisme)

Le diagnostic de la résorption radiculaire peut s'avérer difficile en raison de l'absence de douleur et du peu de signes cliniques associés. A la radiographie, une ligne radio-opaque séparant une zone radio-claire de la pulpe [Fig.2] signe souvent cette pathologie^{(7), (8)}.

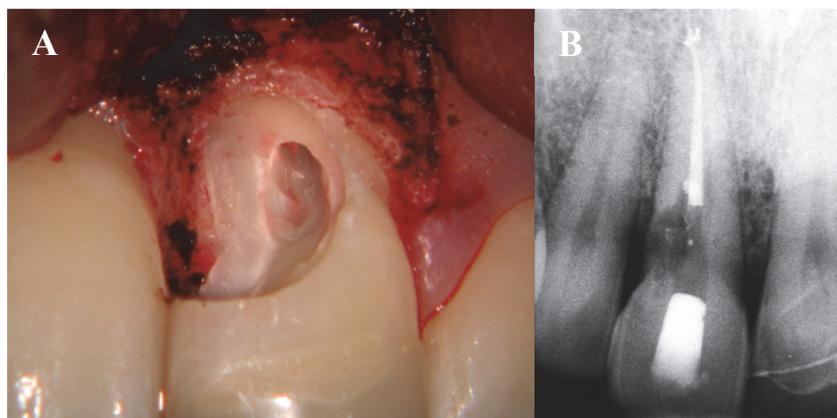


Figure 2 : A- élévation d'un lambeau mettant en évidence la résorption cervicale ; B- aspect radiographique de la lésion

2.1.1.3. Le trauma cervical

Le traumatisme dentaire peut en raison de l'orientation et de l'intensité du choc engendrer différentes formes et degrés de perte tissulaire. Les tissus intéressés sont donc potentiellement l'émail (chips d'émail délamинées), l'émail et la dentine/cément (avec ou sans exposition pulpaire). Les lésions traumatiques cervicales seules ne sont que très rarement rencontrées, elles sont plus volontiers associées à d'autres zones coronaires et/ou radiculaires [Fig.3].

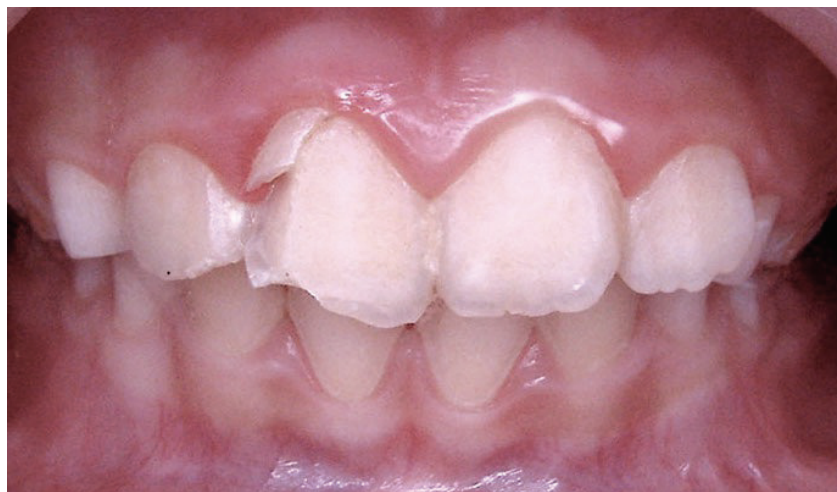

Figure 3 : trauma amélo-dentinaire lésant les trois étages coronaires de la 11 avec une atteinte cervicale, proximale et du bord libre.

2.1.2. Lésion cervicale carieuse

Le diagnostic clinique de ce type de lésion repose principalement sur l'observation directe. Ces lésions correspondent à une zone bien définie située à proximité de la jonction émail-dentine. Le pH critique pour amorcer la déminéralisation est de 4,4 à 5,5 pour l'émail et de 6 à 6,6 pour la dentine. Les étiologies de la pathologie carieuse sont multifactorielles et les facteurs de risques associés nombreux [Fig.4] :

- traitements : médicamenteux (neuroleptiques), radiothérapie
- alimentaire et comportementales : alimentation, hygiène, habitudes vicieuses (tabac...)
- physiologiques : qualité des tissus, salive

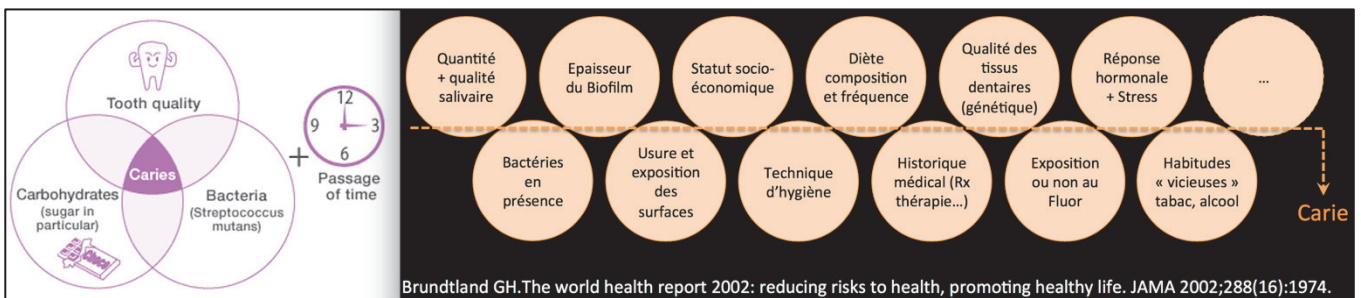


Figure 4 : étiologies et facteurs de risques de la pathologie carieuse selon Brundtland.

La lésion carieuse cervicale se caractérise par :

- une situation sous ou sus gingivale avec un aspect clinique noir, jaune/brunâtre [Fig.5]
- un examen radiographique peu spécifique si ce n'est pour les atteintes radiculaires (difficilement détectables à l'examen clinique)
- une colonisation bactérienne de type *streptocoque mutans*, *sanguis* et *lactobacilles*

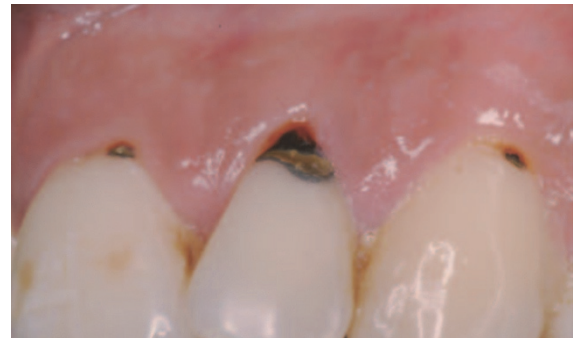

Figure 5 : caries cervicales en secteur incisivo-canin

Il est important de faire la distinction entre les lésions carieuses actives et inactives [Tab.1] :

Caractéristiques	Lésions carieuses actives	Lésions carieuses inactives
Surface	Avec ou sans cavité	Avec ou sans cavité
Coloration	Jaunâtre ou brunâtre claire	Brunâtre claire ou noire
Etat de surface	Consistance molle, collante, ou résistance au sondage Présence de plaque visible	Surface lisse ou brillante, sensation dure au sondage

Tableau 1 : caractéristiques des lésions carieuses actives et inactives

2.2. Problématiques

Le traitement de la lésion cervicale est, à tort, un soin sous-estimé par de nombreux praticiens dans leur pratique quotidienne.

De multiples problèmes sont rencontrés lors de la prise en charge de ces lésions et sont de deux ordres :

1. Les difficultés liées au diagnostic étiologique :

Il s'avère délicat et complexe de par la multiplicité des facteurs mis en jeu dans les lésions cervicales.

Des questionnaires sur-mesure pour ce type de lésion devront être utilisés pour cibler au mieux les étiologies mises en cause.

2. Les difficultés d'ordre technique qui comprennent :

- le choix du matériau de restauration
- l'obtention d'un champ opératoire étanche, difficile à obtenir à cause de la position (juxta ou sous gingivale) de la lésion cervicale
- l'obtention d'une restauration aux proportions harmonieuses (respect du bombé cervical), esthétique (aspect de surface et respect de l'intégration colorimétrique) et fonctionnelle (déflexion alimentaire facilitée). En effet, l'accès instrumental est limité, la proximité de la gencive complexifie d'autre part les phases de finitions qui devront néanmoins être parfaites en veillant à ne pas léser les tissus mous ^{(1), (9)}.

L'absence de prise en charge étiologique et/ou une restauration en non-adéquation avec les conditions sine qua non d'adhésion (étanchéité optimale, choix réfléchi du système adhésif mis en œuvre) et du respect parodontal aboutira nécessairement à un échec thérapeutique.

3. Classifications et formes cliniques de la perte de substance

3.1. Classifications des étiologies des LCU et formes cliniques

Les lésions cervicales d'usure trouvent une origine multifactorielle, c'est la raison pour laquelle elles se présentent sous une combinaison de différentes formes géométriques. En général, les LCU varient de la cannelure peu profonde ou de la lésion aux bords mal définis (signe pathognomonique d'usure érosive) au gros défaut cunéiforme à angles vifs (mécanisme d'abfraction). Un lien entre les caractéristiques morphologiques des lésions et le principal facteur étiologique a été suspecté ^{(10), (2), (3), (4), (5), (6), (11)}.

Le développement d'une LCU est censé être le résultat de l'action synergique de deux ou trois des mécanismes étiologiques propres à ce cas particulier : biocorrosion (érosion), friction (abrasion), et contrainte (abfraction) [Fig.6] ⁽¹²⁾.

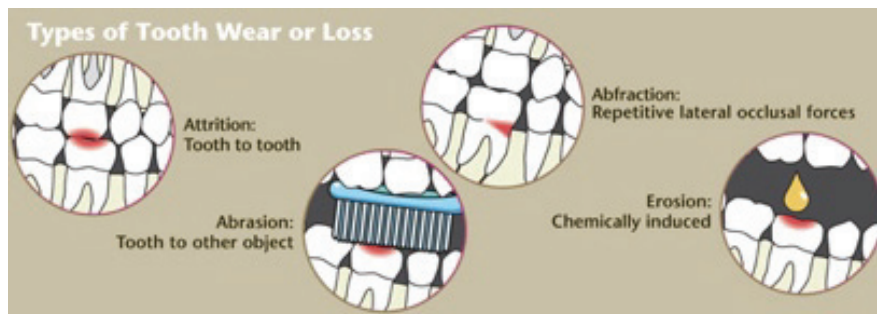

Figure 6 : les phénomènes d'usure sont de quatre ordres : attrition, abrasion, érosion et abfraction

3.1.1. Biocorrosion

La biocorrosion des dents est un processus chimique sans action bactérienne qui peut provenir :

- d'acides extrinsèques : boissons et aliments acides, bain de bouche acide, médicaments acides...
- d'acides intrinsèques : acide gastrique, reflux œsophagiens
- d'enzymes protéolytiques du liquide crévulaire ⁽¹³⁾ ainsi que des enzymes protéolytiques de l'estomac (pepsine) et du pancréas (trypsine) ⁽¹⁴⁾ qui sont libérées lors de vomissements, peuvent altérer la matrice organique dentinaire déminéralisée ^{(15), (16), (12)}.

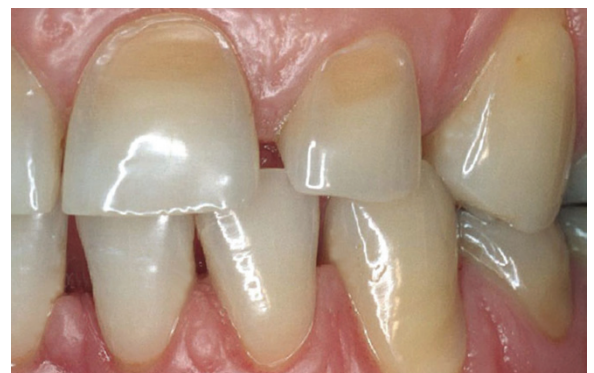

Figure 7 : LCU d'origine érosive situées en secteur antérieur au niveau des faces vestibulaires dentaires.

Définition de forme : lésion large et superficielle en forme de disque, aux bords mal définis avec une bordure d'émail adjacente lisse) [Fig.7].

3.1.2. Abrasion

L'abrasion est une usure physique des dents, résultant d'un processus mécanique (friction : causée par des contacts dynamiques) impliquant des objets étrangers (corps abrasifs) tels que :

- Pâte dentifrice abrasive
- Brossage inadéquat avec une technique horizontale et une force excessive
- Fréquence de brossage
- Rigidité des poils
- Habitudes alimentaires particulières
- Particules aéroportées (poussière, sable) dans certains environnements^{(12), (10), (17), (9)}

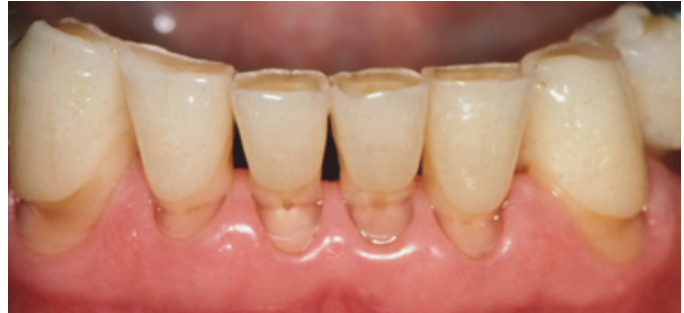

Figure 8 : LCU d'origine abrasive situées en secteur antérieur au niveau des faces vestibulaires dentaires.

Définition de forme : lésion cunéiforme, en coup d'ongle à fond lisse [Fig.8].

3.1.3. Abfraction

La théorie de l'abfraction se fonde sur le principe de forces biomécaniques exercées sur la zone cervicale d'une dent qui devient point d'appui lors de la fonction occlusale, du bruxisme et de l'activité parafunctionnelle, provoquant ainsi des contraintes de traction dans la zone où surviennent les LCU [Fig.9].

Les forces biomécaniques peuvent être : ^{(18), (19)}

- endogènes : parafunctions, occlusion, déglutition
- exogènes : mastication, habitudes du patient

Ces contraintes affecteraient la structure des cristaux d'émail, minces à cet endroit, ainsi que la dentine sous-jacente par une fatigue cyclique entraînant des fissures. L'émail finit par se fragmenter dans la région cervicale et expose progressivement la dentine où se poursuit le processus.^{(20), (21), (22), (23)}

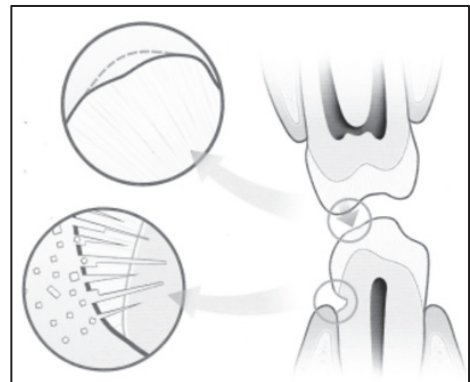


Figure 9 : schématisation du phénomène d'abfraction entre deux dents

Définition de forme : lésion cunéiforme avec des angles de lignes internes et externes bien marqués

Certains facteurs de risque peuvent jouer un rôle dans ce type de LCU :

- les contraintes qui en résultent à l'intérieur des dents dépendent de l'importance, du sens, de la fréquence, du site d'application et de la durée de la force de même que de son orientation par rapport aux axes principaux des dents, ainsi que de la forme, de la composition et de la stabilité de celle-ci.
- l'effet amortisseur du ligament parodontal : il existe une corrélation négative entre mobilité et LCU.
- une restauration occlusale fragilise la dent et peut contribuer au développement d'une lésion d'abfraction.
- la proéminence positionnelle occlusale des dents est également un facteur important qui permet d'identifier des contraintes excessives et des traumatismes éventuels. ^{(24), (10), (25)}

Les facteurs étiologiques de ces lésions cervicales sont multiples et souvent intriqués les uns aux autres [Fig.10], rendant difficile toute classification, tout diagnostic exact et donc le traitement. ^{(26), (12)}

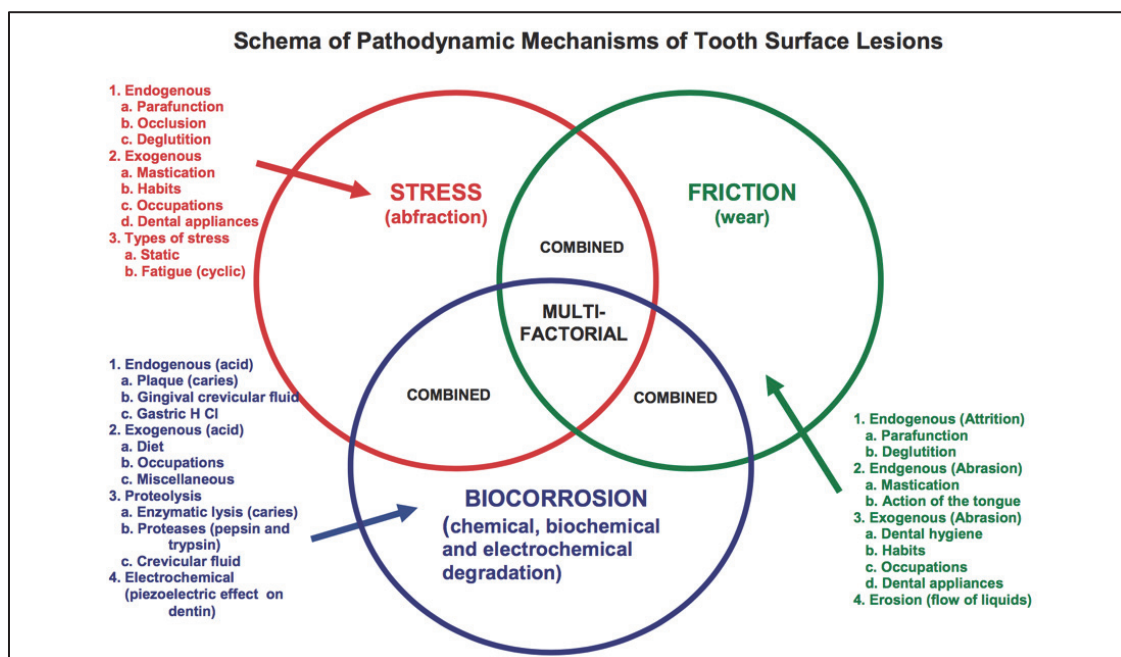


Figure 10 : schéma des mécanismes pathodynamiques indiquant les facteurs étiologiques à l'origine des LCU

Le chirurgien-dentiste doit prendre en considération l'ensemble des facteurs étiologiques et facteurs de risque afin de poser un diagnostic pertinent et ce avant d'initier toute thérapeutique. Une check-list aidant au diagnostic étiologique est présentée dans l'annexe 1.

3.2. Classifications des atteintes carieuses et formes cliniques

De nombreux auteurs ont réalisé des classifications afin de pouvoir répertorier les différents types de lésions dentaires. Ces classifications ont pour but de localiser l'atteinte carieuse dans la géographie anatomique dentaire mais aussi plus récemment de guider le praticien dans sa démarche thérapeutique en corrélant le « stade » de la perte tissulaire avec le traitement en adéquation. Historiquement, nous citerons les classifications de *Black* et *Mount&Hunt*. Les classifications modernes présentées sont celles de *SiSta* et *ICDAS*.

3.2.1. Classifications historiques

3.2.1.1. Black

Au début du XXe siècle, Black est le premier à publier une classification des lésions carieuses : strictement topographique, c'est-à-dire qu'elle est uniquement fonction de la situation de la lésion carieuse sur la dent. La taille ou le stade atteint par la lésion n'est pas pris en compte.

Classe V : carie des collets dentaire = sous la ligne de plus grand contour des faces vestibulo-linguales palatines de toutes les dents [Fig.11].

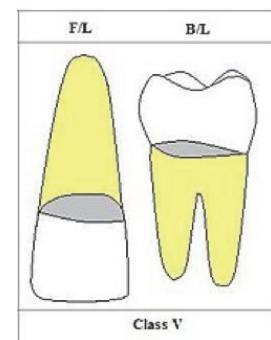


Figure 11 : schéma représentant la topographie de la classe V de Black

Si les principes de Black sont aujourd'hui abandonnés, sa classification semble devoir défier le temps et reste une référence commode largement usitée par les praticiens, alors qu'elle n'est plus conforme ni aux données cariologiques scientifiquement établies ni aux concepts d'intervention à minima et de restauration adhésive qui prévalent aujourd'hui. ⁽²⁷⁾

3.2.1.2. Mount et Hunt

Mount et Hunt ont re-classifié les lésions carieuses en fonction du degré d'atteinte des tissus amérodentaires, en distinguant les stades de déminéralisation de ces tissus. L'objectif étant de favoriser les approches non invasives pour les stades réversibles ou débutants, au détriment des approches plus conventionnelles pour les stades cavitaires avancés.

Dans la classification de Mount et Hume, le Site 3 concerne le tiers cervical.

La faiblesse de ces deux classifications est qu'elles concernent uniquement les lésions cervicales d'origines carieuses. Or il faut en distinguer les lésions d'origine non-cariéeuse car elles nécessitent des approches préventives et curatives différentes : il s'agit en effet de pathologies dont les mécanismes sont sans rapport. D'autre part l'accent n'est pas suffisamment mis dans ces classifications sur la quantité de perte tissulaire ni sur le stade d'avancement de la pathologie.

3.2.2. Classifications modernes

3.2.2.1. SiSta

Le concept SI/STA classe les lésions carieuses en fonction de leur site de cariosusceptibilité et de leur stade évolutif.

Ici le site de cariosusceptibilité nous intéressant et le site 3 ou cervical : lésions carieuses initiées au niveau des aires cervicales, sur tout le périmètre coronaire et/ou radulaire [Fig.12] ⁽²⁷⁾

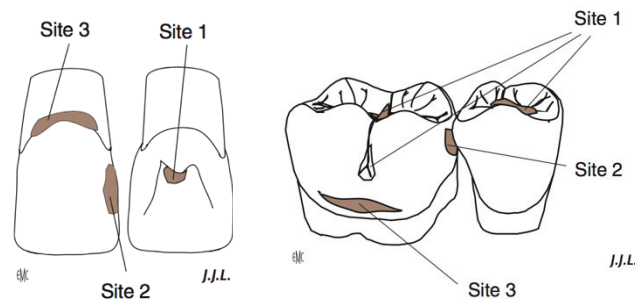


Figure 12 : schématisation des trois sites de cariosusceptibilité au niveau des dents antérieures et postérieures

3.2.2.2. International Caries Detection and Assessment System

La classification ICDAS permet de quantifier l'état initial ou actif de la lésion ainsi que de mesurer le changement de surface et la profondeur histologique des lésions carieuses. Elle est appliquée uniquement sur des dents propres et sèches [Tab.2]. ^{(7), (28), (29), (30)}

ICDAS 0	ICDAS 1	ICDAS 2	ICDAS 3	ICDAS 4	ICDAS 5	ICDAS 6
Surface dentaire saine	Changement visible après séchage	Changements visibles sans séchage	Rupture localisée de l'émail sans déminéralisation de la dentine sous jacente visible	Dentine cariée visible par transparence sans ou avec rupture localisée de l'émail	Micro cavité avec dentine visible	Cavité dentinaire étendue
Pas de déminéralisation	Déminéralisation limitée à la moitié externe de l'épaisseur de l'émail	Déminéralisation dans la moitié interne de l'émail Atteinte de la JAD	Début déminéralisation dans le tiers externe dentinaire Atteinte de la JAD	Déminéralisation du tiers externe dentinaire Début déminéralisation du tiers moyen	Déminéralisation du tiers moyen dentinaire	Déminéralisation du tiers interne dentinaire
<ul style="list-style-type: none"> ✓ Coloration ivoire translucide ✓ Coloration noire brillante 	<ul style="list-style-type: none"> ✓ Aspect brillant, état de surface lisse ✓ Aspect mat, état de surface poreux, accumulation de plaque 		<ul style="list-style-type: none"> ✓ Couleur brune, état de surface dure ✓ Fond dentinaire ramolli, de couleur jaune, présence de plaque et de débris alimentaires 			

Tableau 2 : ICDAS classe les lésions carieuses en fonction de la perte de substance

4. Les difficultés opératoires spécifiques à la zone cervicale

4.1. Les substrats d'adhésion

Les lésions cervicales d'usure présentent une dentine sclérotique définie par le Collège National des Enseignants en Odontologie Conservatrice et Endodontie comme « l'évolution tissulaire liée au vieillissement et aux agressions, aboutissant à une dentine hyperminéralisée, dans laquelle les prolongements odontoblastiques ont disparu par atrophie et les lumières canalaire se sont comblées par précipitation et minéralisation »^{(8), (31)}

L'adhérence est le problème majeur dans la reconstitution des lésions cervicales d'usure.

Les Drs Roulet et Desgrange définissent l'adhésion comme l'union d'une surface à une autre avec laquelle elle est en contact intime.

L'adhésion dépend de la viscosité de l'adhésif, de la morphologie et de la rugosité du substrat ainsi que de sa mouillabilité.

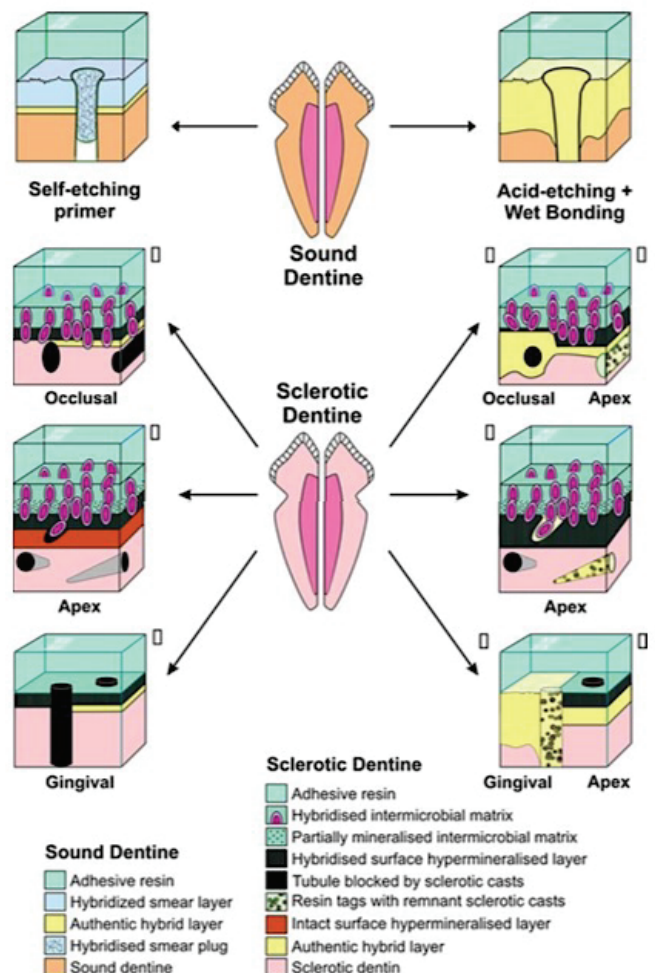
En ce qui concerne l'adhérence de la dentine sclérotique des lésions cervicales d'usure :

Ce tissu est une dentine sclérotique hyperminéralisée, résistante aux attaques acides et dépourvue de collagène. Cette dentine est formée en réponse aux agressions pulpo-dentaires. Elle est caractérisée par l'oblitération partielle ou totale du réseau de tubuli par apposition de dentine péri-tubulaire et formations minérales intratubulaires par précipitation [Fig.13].

Ceci réduit de plus de 20% la capacité d'adhésion.

Figure 13 : représentation schématique des facteurs de dissuasion potentiels pour l'infiltration de la résine dans la dentine saine et sclérotique.

Le côté gauche illustre les réponses à la liaison avec un système d'adhésif primaire auto-mordant, tandis que le côté droit illustre les réponses à la pré-gravure de la dentine sclérotique avec 40% d'acide phosphorique avant collage avec le même adhésif primaire auto-mordant.



Trois phénomènes sont en cause dans la difficulté de collage :

- la réduction de l'épaisseur de la couche hybride
- la réduction en nombre et en longueur des digitations d'adhésion
- les modifications structurelles du treillis collagénique

Dentine sclérotique → occlusion des tubules → surface hyperminéralisée
acido résistante → surface de liaison matériau/dent diminuée. ⁽³²⁾

Le choix du meilleur système adhésif va donc dépendre de cette surface ayant subi des modifications structurales.

La réalisation d'un protocole de collage sur une dentine sclérotique, à la différence d'une dentine saine, doit mettre en place une « stratégie adaptative » pour tenter d'augmenter l'adhésion et rendre cette dentine plus réceptrice à une rétention micromécanique. ⁽³³⁾

Deux études cliniques conduites sur treize ans portant sur des classes V non-cariées ont enregistré des taux d'adhésion les plus élevés pour le système adhésif « etch and rinse » en trois étapes OptiBond FL (Kerr) et le système adhésif auto-mordant en deux étapes Clearfil SE Bond (Kuraray Noritake). En effet, les résultats d'une vaste revue systématique évaluant l'efficacité clinique des adhésifs dans la prise en charge des LCU montrent que le système adhésif à proprement parler est un facteur-clé dans la pérennité de la restauration. ⁽³⁴⁾

L'étiologie de la couche bactérienne lors d'une lésion cervicale d'origine carieuse :

Les réactions histologiques, consécutives à l'agression multi-factorielle du complexe pulpodentinaire, amènent à la formation de dentine réactionnelle et/ou réparatrice. De récentes études nous ont éclairé sur la composition exacte de ce substrat, mettant en évidence les difficultés rencontrées pour la réalisation d'un collage optimal. Substrat sus-jacent à la dentine sclérotique : il consiste en trois zones réfractaires au collage qui ont été mises en évidence par étude au microscope électronique à balayage : ⁽⁹⁾

- *Zone de surface - zone 1* : c'est une zone constituée de colonies bactériennes, non minéralisée. Cette première barrière au collage est facilement extirpable par des solutions de nettoyage à base de chlorhexidine (type « *cavity cleaner* » ou « *concepsis* » (Bisico[®])).
- *Zone de matrice intermicrobienne minéralisée - zone 2* : c'est une zone minéralisée, caractérisée par la présence de « fantômes » de bactéries minéralisées, emprisonnées dans cette couche et fermement ancrées en elle. Cette zone est poreuse et permet à tout système adhésif de s'infiltrer en elle. Pour le praticien qui utilise un adhésif automordant et qui n'effectue qu'un nettoyage de surface, le risque de n'atteindre que la zone 1 est réel, ce qui se traduit cliniquement par un ancrage insuffisant du matériau. En effet dans ce cas, la zone sclérotique sous-jacente ne participe pas à la formation de la couche hybride.
- *Zone hyperminéralisée de subsurface - zone 3* : c'est une zone hyperminéralisée, également pourvue en bactéries et caractérisée par son épaisseur fluctuante, en fonction du site, variant de 1 à 3 µm. L'image au microscope électronique à transmission montre que cette zone hyperminéralisée est parfaitement identifiable et respecte la dentine sclérotique sous-jacente. Elle est résistante aux acides doux (ceux inclus dans les automordants).

4.2. L'isolation

Une des difficultés majeures rencontrée dans la restauration des zones cervicale est l'obtention d'un champ opératoire étanche propice à une adhésion de qualité.

Les caractéristiques anatomiques et morphologiques de la zone cervicale rendent ardue la pose d'un champ opératoire de type digue caoutchoutée. Seule la digue dentaire permet d'annihiler tout risque de contamination salivaire et autres fluides sulculaires (non négligeables dans cette zone) venant perturber la procédure adhésive.

La difficulté à isoler correctement le champ opératoire sera en corrélation directe avec la localisation de la ligne cavitaire marginale qui peut être de trois types :

- supra gingivale
- juxta gingivale
- infra gingivale

La stratégie d'isolation peut revêtir différentes formes [Fig.14] avec sa cohorte d'avantages et d'inconvénients [Tab.3]. Les lésions juxta et infra-gingivales sont les plus difficiles à appréhender, cependant l'isolation via la digue dentaire devra toujours chercher à être privilégiée. Il existe désormais de nombreuses techniques et accessoires permettant d'aider le praticien dans ce challenge.

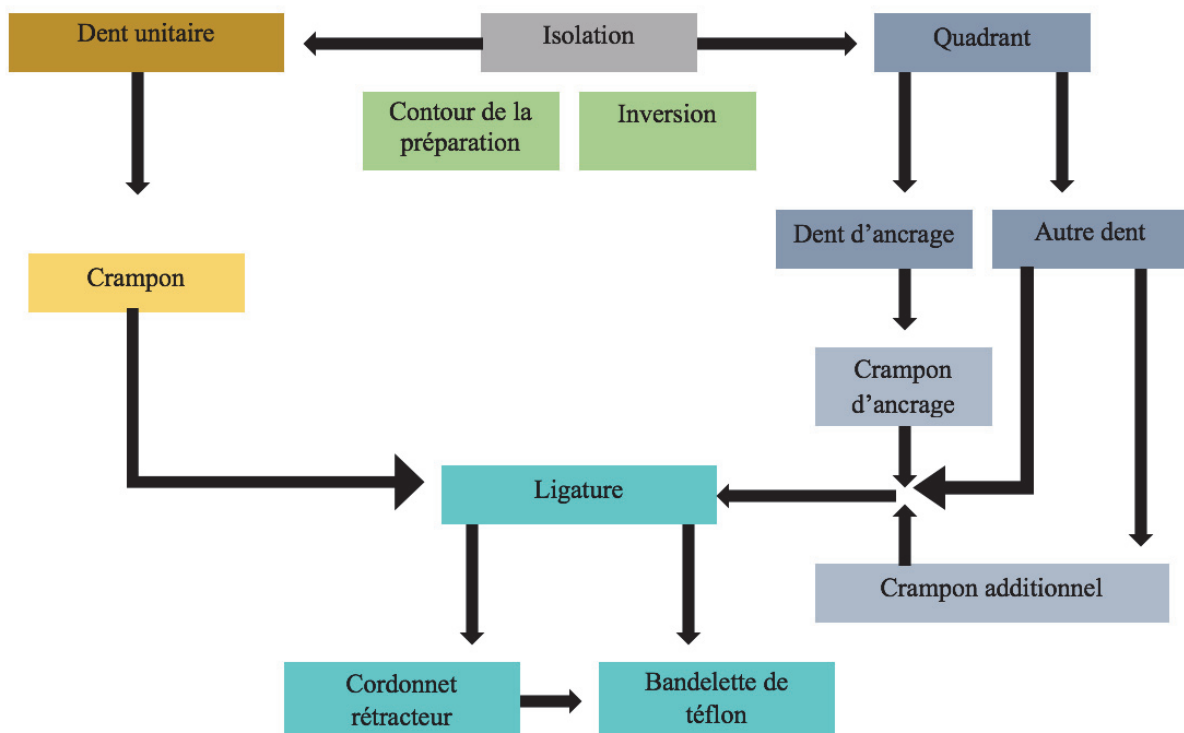


Figure 14 : stratégie d'isolation en fonction de la situation clinique

Techniques d'isolation







Techniques alternatives :		Avantages	Inconvénients
Digue liquide seule		<ul style="list-style-type: none"> ▪ Moins de risque de dommage de la gencive ▪ Meilleure transmission de lumière 	<ul style="list-style-type: none"> ▪ Inadaptée en présence d'anatomie complexe ▪ Faible étanchéité
Contour strip : matrice celluloïde prédecoupée, très fine		<ul style="list-style-type: none"> ▪ Adaptation à la morphologie du bombé cervical ▪ Protège les dents adjacentes du conditionnement tissulaire ▪ Meilleure transmission de lumière 	<ul style="list-style-type: none"> ▪ Contre indiqué sur un parodonte pathologique car le saignement empêche l'adhésion du strip ▪ Le fluide sulculaire peut venir polluer la surface à traiter par capillarité
Téflon en nappage gingivale		<ul style="list-style-type: none"> ▪ Objectivisation des limites dentaires, le téflon venant se « packer » dans le sulcus ▪ Faible coût 	<ul style="list-style-type: none"> ▪ Fastidieux et chronophage ▪ Faible étanchéité ▪ Le téflon disposé en bande fine peut se déchirer
Mini Dam		<ul style="list-style-type: none"> ▪ Protège la zone proximale ▪ Mise en place facile, rapide ▪ S'utilise sans pince ▪ Le « bouclier » en silicone protège la gencive ▪ Non allergène 	<ul style="list-style-type: none"> ▪ Faible étanchéité ▪ Coût
Rouleaux salivaires		<ul style="list-style-type: none"> ▪ Facile d'utilisation ▪ Faible coût 	<ul style="list-style-type: none"> ▪ Faible étanchéité ▪ Efficacité limitée dans le temps ▪ Gène l'accès à la zone opératoire
Fils rétracteurs + additifs / ExpasyI®		<ul style="list-style-type: none"> ▪ Capacité à s'adapter à toutes les situations (différents diamètres disponibles) ▪ Gestion de l'hémostase sulculaire 	<ul style="list-style-type: none"> ▪ Faible étanchéité ▪ Risque d'allergie aux divers additifs (adrénaline, chlorure de Zn/Al, alun, sulfate d'Al/Fe, sous sulfate Fe⁺⁺⁺, acide tannique...)

Tableau 3 : avantages et inconvénients des diverses méthodes d'isolation

La mise en place d'un champ opératoire de type digue doit toujours être privilégiée. La digue peut être précédée dans les cas de limite sus-gingivale par des procédures d'électrochirurgie⁽³⁵⁾, de gingivoplastie, de traction orthodontique et à l'extrême de la réalisation d'un lambeau parodontal d'épaisseur total (les tissus étant repositionnés secondairement par sutures au contact de la restauration fraîchement polie).⁽³⁶⁾⁽³⁷⁾

Les techniques de rétraction gingivale dans le cas d'isolation complexe sont combinables : les pâtes de rétraction (type Expasyl[®]) peuvent être utilisées seules ou en combinaison avec des fils de rétraction.⁽³⁵⁾

L'isolation de la cavité buccale est également indispensable afin d'éviter les risques de contamination hydrique par l'humidité respiratoire⁽³⁶⁾, de déglutition d'instruments ou de produits toxiques/allergisants et amène un confort opératoire avec un meilleur accès. Le patient a la bouche maintenue ouverte et l'on obtient une meilleure visibilité du site en écartant les tissus mous.⁽³⁸⁾

L'ampleur de la rétraction gingivale à obtenir peut nécessiter l'aide de crampons spécifiques dits « additionnels ou complémentaires » [Fig.15]. Le crampon est ici positionné d'emblée afin de repousser la feuille de digue le plus apicalement possible. Différents moyens sont mis en œuvre pour garantir cette inversion de la feuille de digue, parmi lesquels l'ajout de ligatures, cordonnets rétracteurs et bandes de téflon (offrent une rétraction verticale et horizontale additionnée à une meilleure gestion des reflux de fluides salivaires/sanguins) [Fig.16].

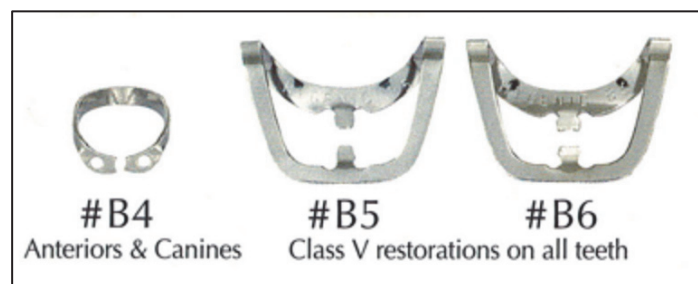

Figure 15 : exemples de crampons rétracteurs utilisés en compléments des crampons classiques de maintien du champ opératoire

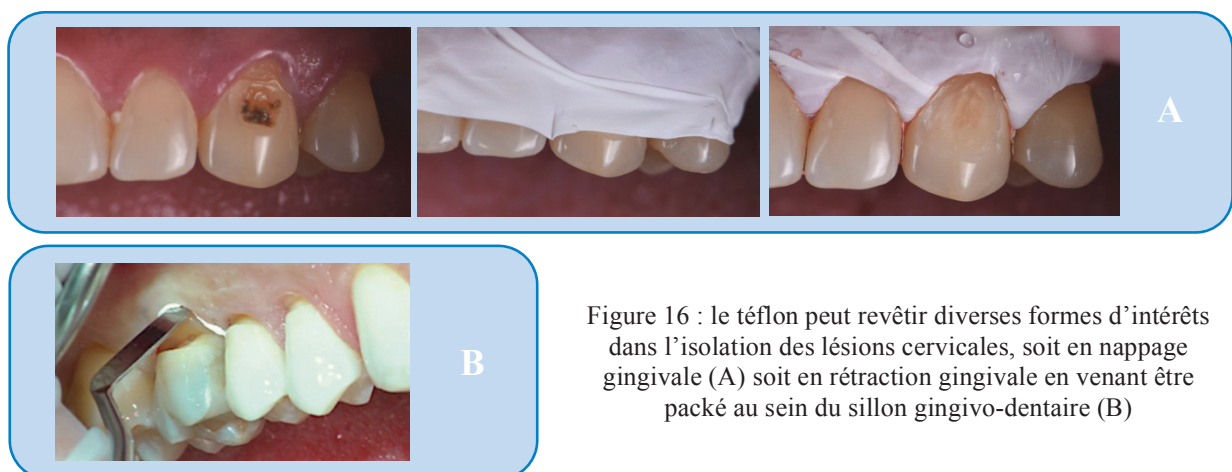


Figure 16 : le téflon peut revêtir diverses formes d'intérêts dans l'isolation des lésions cervicales, soit en nappage gingivale (A) soit en rétraction gingivale en venant être packé au sein du sillon gingivo-dentaire (B)

4.3. Morphologie et colorimétrie

La particularité de la région cervicale d'une dent est son bombé divisible en 4 plans d'orientations différentes dans l'espace. La topographie cervicale est convexe et n'est pas une surface plane. On distingue une ligne centrale verticale (pouvant revêtir la forme d'une arête centrale pour les canines et prémolaires), ainsi qu'une ligne horizontale de plus grand contour dans sa partie la plus coronaire [Fig.17]. Une mauvaise gestion de cette morphologie peut engendrer des problèmes parodontaux et une accentuation de la rétention de plaque et d'aliments (zone cervicale plane ou à contrario bombé excessif). Cette zone se révèle être particulièrement difficile d'accès pour l'instrumentation et complique les phases d'insertion du matériau de restauration, de sculpture et de polissage. Un ensemble d'outils spécifiques permettent cependant d'obtenir la forme idéale du bombé cervical (*voir chapitre 5.3.2.2.*).

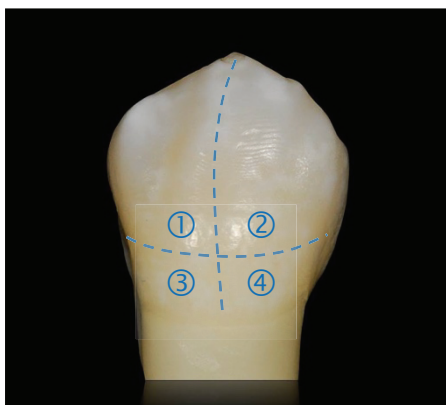


Figure 17 : l'étage cervical se subdivise en 4 plans d'orientations différentes, l'ensemble formant une zone « bombée »

La colorimétrie de cette zone représente un challenge dans la réalisation des restaurations par méthode de stratification anatomique aux résines composites [Fig.18]. En effet son aspect plus saturé eu égard aux autres étages dentaires est due à un émail plus fin et à une dentine plus saturée. La répercussion clinique va être une difficulté à correctement appréhender l'épaisseur des divers incréments de résines composites (la masse de composite amélaire sera ici particulièrement fine).

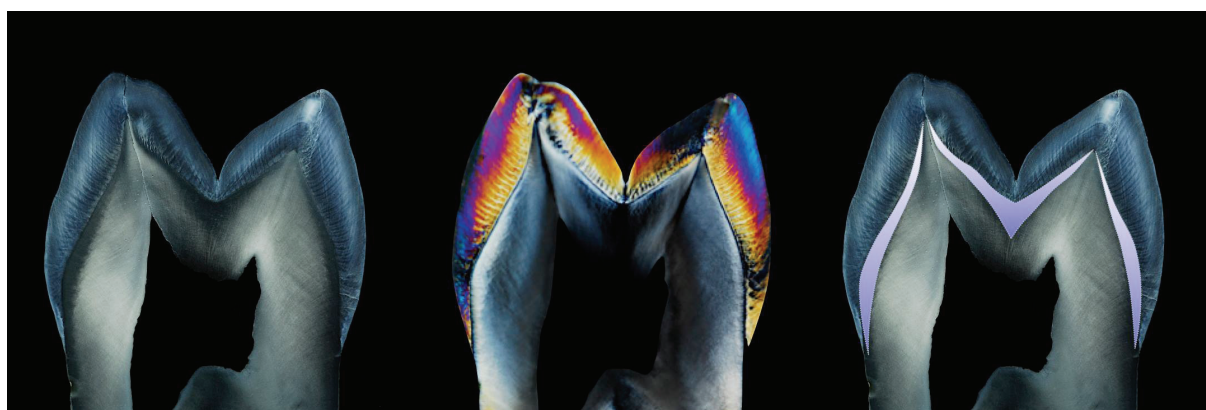


Figure 18 : illustration de la nature stratifiée de la dent en imagerie polarisée-croisée objectivant les épaisseurs de dentine, d'émail et la JAD. L'émail se retrouve en quantité la plus faible dans la zone cervicale.

5. Les thérapeutiques

Il est nécessaire de réaliser le diagnostic étiologique avant d'entreprendre toute thérapeutique. En effet la suppression de la/les étiologie(s), permet de stopper l'évolution de la lésion, d'éviter l'apparition de nouvelles et réduire la vitesse de dégradation des traitements restaurateurs.

Une prévention et une prise en charge efficaces des lésions cervicales nécessitent une bonne compréhension de l'étiologie et des facteurs de risque qui, il convient de le garder à l'esprit, évoluent avec le temps pour chaque patient.

La décision de surveiller attentivement les lésions cervicales plutôt que d'intervenir doit reposer sur la vitesse d'évolution de ces lésions. Il convient alors d'observer de quelle manière la lésion compromet la vitalité, la fonction et l'esthétique de la dent atteinte.

Les options thérapeutiques peuvent comprendre des techniques visant à soulager l'hypersensibilité dentinaire, la mise en œuvre de restaurations adhésives ainsi que plusieurs méthodes chirurgicales de recouvrement radiculaire associées ou non aux restaurations.

Jusqu'à présent il n'existe aucune preuve concrète retrouvée dans la littérature de l'existence de protocoles de traitements sûrs, efficaces, prédictibles et pérennes dans la prise en charge des lésions cervicales. Chaque stratégie thérapeutique sera donc le fruit d'une réflexion par le praticien s'articulant entre le contexte clinique (stade d'évolution et degré des pertes tissulaires), les étiologies mises en jeu et les doléances du patient (niveau d'exigence esthétique).

5.1. Les traitements préventifs

La thérapie préventive consiste à éliminer tous les agents responsables de l'apparition des lésions cervicales, à freiner l'évolution des lésions existantes, à empêcher l'apparition de nouvelles lésions ainsi qu'à assurer la longévité des restaurations dans les zones de lésions traitées.

La prise en charge préventive prévoit un dispositif de conseils auprès du patient qui se voit contraint de changer certaines de ces habitudes, en fonction de l'étiologie : abrasion, érosion et/ou abfraction.^{(12), (3), (39)}

Pour tout traitement, l'information et la motivation sont primordiales.

Le moyen préventif le plus important est la rééducation aux méthodes d'hygiène, qui d'autre part, freine/empêche l'apparition des récessions gingivales.

5.1.1. Non-spécifiques

Elle se déroule en trois étapes :

- ① L'examen du patient.
- ② L'information et la motivation du patient : faire prendre conscience au patient de ses « mauvaises habitudes de vie ».
- ③ Les mesures prophylactiques : le praticien donne au patient une liste d'informations concernant les habitudes d'alimentation et d'hygiène, application de vernis fluoré sur les lésions débutantes...^{(40), (41)}

5.1.2. Spécifiques

Elle se déroule en cinq étapes :

- ① Suppression des facteurs d'érosion extrinsèques : le pH de dissolution critique de l'émail est de 5,5. Le but de la prévention est de maintenir le pH vers une zone neutre. ^{(42), (43)}
- ② Suppression des facteurs d'érosion intrinsèques : le rôle du praticien est alors de mettre le patient en contact avec un médecin spécialisé pour tenter de soigner la maladie.
- ③ Suppression des facteurs abrasifs. ^{(42), (44), (40), (45)}
- ④ Modification du facteur salivaire : la salive a un rôle très important dans la protection de la dent face aux lésions cervicales d'usure. Lorsqu'elle est déficiente tant par son débit que par son pouvoir tampon, son action est amoindrie. ^{(42), (44), (40)}
- ⑤ Suppression des contraintes occlusales : il est important de supprimer les para fonctions et de rétablir une occlusion plus fonctionnelle et moins traumatique ⁽⁴³⁾
Chez un patient bruxomane, des gouttières de libération occlusale peuvent être prescrites. ^{(46), (47), (9)}

5.2. Abstention/Surveillance

L'évolution des lésions cervicales doit être évaluée et prise en compte dans le cadre du processus thérapeutique. On sait que leur progression est généralement lente, mais on remarque des différences importantes entre les patients. ^{(48), (49), (50)} Par conséquent, un protocole de surveillance personnalisé doit être établi, évaluant la gravité des lésions existantes, leur âge ainsi que les facteurs de risque et les facteurs étiologiques.

Chez les patients exposés à des acides d'origine intrinsèque ou présentant des lésions à évolution rapide, le procédé d'évaluation de l'activité de ces lésions doit être répété tous les six mois en respectant une hygiène minutieuse. Dans la plupart des autres cas, un bilan annuel est suffisant.

Les techniques mises en œuvre pour évaluer l'activité des lésions incluent l'utilisation de clichés photographiques intrabuccaux standards, de modèles d'études si nécessaire et de contrôle des dimensions de la lésion (largeur/longueur) au fil du temps.

Avec les récents progrès de la dentisterie numérique, l'enregistrement par scannage intra-oral et l'archivage des diverses images numérisées peuvent se révéler utiles dans le diagnostic et la surveillance de l'activité des lésions cervicales. ^{(50), (51)}

5.3. Les traitements curatifs

Les indications des techniques thérapeutiques pour des lésions cervicales d'origine carieuse sont corrélées aux stades des lésions carieuses :

- stade 0 : ce stade correspond à la mise en œuvre de techniques prophylactiques de reminéralisation (exemple : vernis fluorés) ou de sealants. De plus, un suivi régulier du patient est indispensable.
- stade 1 : il convient d'effectuer des cavités très conservatrices et d'utiliser des matériaux d'obturation adhésifs injectés. Ceci doit s'accompagner d'un traitement prophylactique des surfaces adjacentes à la lésion.
- stade 2 : la préparation d'une cavité en vue d'une obturation adhésive doit être relativement conservatrice.
- stade 3 : la préparation cavitaire doit préserver et renforcer les structures dentaires résiduelles affaiblies.
- stade 4 : la préparation est effectuée en vue d'une obturation indirecte et doit protéger par recouvrement les structures dentaires résiduelles. ⁽⁵²⁾

Les premières indications de traitement des lésions cervicales sont :

- La sensibilité dentinaire
- La protection de l'organe dentaire
- Le caractère inesthétique des pertes de substance
- L'accumulation de plaque bactérienne dans ces lésions

Les complications liées à leur évolution impliquent une obligation de restaurer ces pertes de substance. Ainsi, en présence d'une exposition pulpaire, d'une santé parodontale fragilisée par l'accumulation de plaque au niveau cervical, et d'une possibilité de fracture future de l'organe dentaire, il convient de traiter ces lésions. ⁽¹⁷⁾

5.3.1. Les thérapeutiques parodontales

Les lésions cervicales peuvent être associées à une récession gingivale exposant les surfaces radiculaires à la cavité orale [Tab.4]. La mise en place d'une restauration composite est possible, mais dans des zones visibles et pour des patients ayant de grandes exigences esthétiques, le résultat se révèle parfois décevant. Lorsque le critère esthétique joue un rôle important, le traitement idéal concernant la prise en charge des lésions cervicales, notamment en cas d'atteintes profondes, associées à une récession gingivale doit s'orienter vers une approche à la fois restauratrice et parodontale. ^{(53), (39), (54)}

La restauration devra être réalisée avant l'intervention chirurgicale pour une meilleure visibilité du champ opératoire. Afin de restaurer correctement les tissus dentaires affectés par l'usure, il est nécessaire de définir préalablement le niveau maximum de recouvrement radiculaire. La restauration doit non seulement recréer le contour du collet dentaire mais également le contour de la jonction amélo-cémentaire au niveau radiculaire.

Il reste toutefois nécessaire de conduire une évaluation clinique à long terme afin de démontrer la stabilité de l'approche associant traitement parodontal et traitement restaurateur. Récemment, des revues systématiques ont montré que l'association de deux techniques, celle du lambeau déplacé coronairement et celle de la greffe de tissus conjonctif, a donné les meilleurs résultats cliniques pour le recouvrement radiculaire lorsque ces techniques sont correctement réalisées. ^{(53), (54)}

Les indications d'une chirurgie parodontales sont au nombre de quatre :

- Esthétique (surtout pour un sourire gingival),
- Hypersensibilité dentinaire,
- Evolution anticipée de la récession,
- Impossibilité de réaliser des soins restaurateurs (esthétiques et mauvais collage). ^{(55), (56)}





Classification de MILLER : se fait en fonction du pronostic de recouvrement et du potentiel de réparation		
Classe 1	<ul style="list-style-type: none"> ▪ Récession du tissu marginal ne dépassant pas la ligne de jonction mucogingivale ▪ Pas de perte des tissus parodontaux proximaux (présence de papilles au niveau proximal et de septum osseux) ▪ Recouvrement de 100% envisageable 	
Classe 2	<ul style="list-style-type: none"> ▪ Récession du tissu marginal atteignant ou dépassant la ligne de jonction mucogingivale ▪ Pas de perte des tissus parodontaux proximaux ▪ Recouvrement de 100% envisageable 	
Classe 3	<ul style="list-style-type: none"> ▪ Récession du tissu marginal atteignant ou dépassant la ligne de jonction mucogingivale ▪ Perte de tissus parodontaux proximaux due à une malposition dentaire ▪ Seul un recouvrement partiel est envisageable 	
Classe 4	<ul style="list-style-type: none"> ▪ Récession du tissu marginal atteignant ou dépassant la ligne de jonction mucogingivale ▪ La perte des tissus parodontaux proximaux et/ou la malposition est trop importante pour espérer un recouvrement radiculaire. 	

Tableau 4 : classification de Miller et potentiel de réparation de la perte tissulaire

Plusieurs techniques chirurgicales [[Tab.5](#)] sont répertoriées dans la littérature pour venir solutionner les récessions gingivales. ^{(57), (58), (59), (60)}

Techniques chirurgicales dans le traitement des récessions gingivales






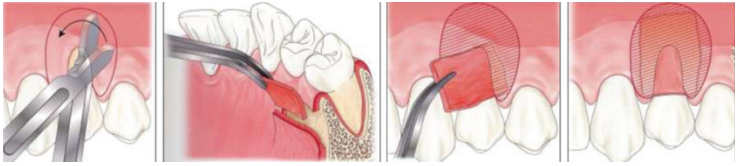
Lambeaux	Lambeau déplacé latéralement	
	Lambeau transpositionné	
	Lambeau double papille	
Autogreffe gingivale libre		
Les greffes conjonctives	Dans certains cas cliniques précis, on peut utiliser des greffons de tissu conjonctif sous épithélial pour traiter des lésions cervicales. En effet lorsque que l'étendue de la récession parodontale (classe I ou II de Miller), que la zone où se trouve la lésion et sa relation avec la ligne amélo cémentaire est apicalement située, une greffe est recommandée, ayant de meilleurs résultats clinique au niveau de la santé du parodonte à la suite du traitement (61)0 (62)1	Technique de Langer&Langer
		 <p>Greffe conjonctive avec lambeau dit « en enveloppe »</p> <ul style="list-style-type: none"> ▪ Greffe conjonctive sous lambeau pédiculé ▪ Greffe conjonctive sous lambeau en croissant ▪ Technique de tunnélisation et greffon conjonctif enfoui 

Tableau 5 : techniques chirurgicales envisageables en présence de récessions radiculaires

Les options biologiques utilisant des greffes de tissu conjonctif pour remplacer les tissus mous perdus sont des très bonnes alternatives dans le traitement des classe V grâce à leur longévité approuvée ainsi qu'à leur fort bénéfice esthétique [Fig. 19].

Selon Winter et Allen il ne devrait y avoir que des traitements parodontaux lorsque ceux-ci sont possibles. Harris constate un taux de réussite du recouvrement complet de la racine de 97,7% dans les classe I et II de Miller. (59), (60), (63), (64), (65), (66), (67)

Selon Zuccheli et Al le ré-attachement gingival se fait aussi bien sur la surface radiculaire exposée que sur le composite. (54)

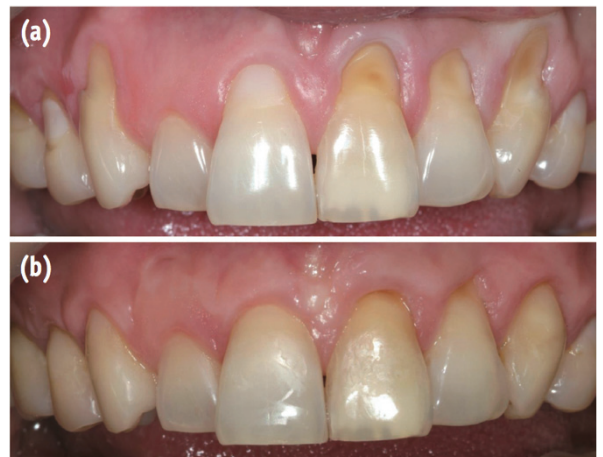

Figure 19⁽⁶⁹⁾ : vue initiale (a), vue post-opératoire après greffe parodontale (b)

5.3.2. Les thérapeutiques conservatrices

Il n'existe pas de recommandations d'intervention consensuelles, communément admises dans la littérature, indiquant à quel moment la restauration des lésions cervicales est indiquée. La restauration des lésions cervicales non-carieuses doit être envisagée lorsqu'une ou plusieurs des conditions suivantes sont réunies :⁽³⁹⁾

- Marges cervicales ou marges affectées sous-gingivales, irritant la gencive et empêchant le contrôle de la plaque
- Perte importante de la structure dentaire compromettant l'intégrité de la dent, ou lésion proche de la pulpe
- Hypersensibilité dentinaire persistante qu'aucun traitement non invasif n'a pu soulager
- Pilier prothétique
- Restauration esthétique à la demande du patient

La longévité et la qualité de toute restauration dépend du matériau de restauration utilisé, du type de lésion (dimension...) et du protocole mis en œuvre (praticien-dépendant).⁽⁶⁸⁾

Tous les composites de restauration polymérisables subissent deux modifications lorsqu'ils sont photopolymérisés :

- Ils créent un stress (ou force de contraction)
- Leur volume change (rétraction)

Le stress de contraction et la rétraction volumétrique engendrés peuvent affaiblir ou briser l'adhésion dentinaire. Le matériau idéal minimisera ces deux facteurs afin de prévenir le plus de problèmes possibles.

L'ampleur des défis reliés à la polymérisation des composites est exacerbée par la configuration de la cavité, le « facteur C ». Le facteur C se définit comme un ratio, soit celui de la surface d'adhésion par rapport à la surface non adhéree ou exempte de composite dans la préparation de la cavité. Les impacts de la rétraction volumétrique et du stress de contraction sont plus considérables dans les préparations de cavités profondes.

Les forces générées durant la polymérisation du composite sont susceptibles de réduire l'adhésion de l'adhésif/du composite à la dentine, ce qui peut causer une sensibilité postopératoire et une adhésion défailante.⁽⁶⁹⁾⁽⁷⁰⁾

La réaction de polymérisation implique une conversion de molécules monomères en un réseau de polymères et la formation de liaisons covalentes plus courtes, entraînant des microfissures. Cette réaction est influencée par la fluidité interne du matériau et la vitesse de polymérisation. Le défi le plus important en dentisterie adhésive est de diminuer ce retrait lors de la polymérisation.

La pénétration d'acides, d'enzymes, d'ions, de bactéries dans les marges de la restauration dû aux fissures pourrait être responsable d'une décoloration, d'une sensibilité postopératoire, de caries secondaires et de sensibilité pulpaire.

La dimension du micro-gap est l'un des facteurs les plus importants dans l'évaluation à long terme de la restauration.⁽⁷¹⁾

En ce qui concerne la vitesse de polymérisation, les restaurations traitées avec un mode de durcissement « rapide » de la lampe à photopolymériser entraîne une augmentation de ce micro-gap au niveau de la gencive des cavités de classe V à facteur C élevé. Ces résultats peuvent être expliqués par le fait que le mode de durcissement rapide produit des contraintes plus élevées au niveau du système adhésif. Des recherches en laboratoire ont montré que la polymérisation par démarrage progressif soulage partiellement la contrainte de retrait et améliore l'intégrité marginale de la restauration.⁽⁷²⁾

5.3.2.1. Remarque sur l'hypersensibilité dentinaire

L'hypersensibilité dentinaire est souvent un symptôme associé aux phases précoces des lésions cervicales. Si la sensibilité persiste et que les lésions sont de petites tailles, peu profondes et ne nécessitent aucun traitement restaurateur, la dent hypersensible doit d'abord être traitée à l'aide d'une méthode non invasive : il existe un large choix d'agents désensibilisants efficaces, utilisables à domicile.

Ces agents présentent différents mécanismes d'action :

- désensibilisation du nerf (nitrate de potassium),
- précipitation de protéines (glutaraldéhyde, nitrate d'argent, chlorure de zinc, chlorure de strontium hexahydraté)
- blocage des tubules dentinaires (fluorure de sodium, fluorure d'amines, chlorure de strontium, oxalate de potassium, phosphate de calcium, carbonate de calcium, verres bioactifs).⁽⁷³⁾

On trouve ces agents désensibilisants utilisables à domicile dans des dentifrices, des bains de bouches et des chewing-gums. Les résultats de ces traitements de désensibilisation à domicile doivent être évalués à l'issue de 3 à 4 semaines.

Si aucun soulagement de l'hypersensibilité dentinaire n'est observé, un traitement en cabinet doit être mis en place : application de système à base de phosphate de calcium pour diminuer l'hypersensibilité et déclencher un processus de reminéralisation de la surface dentaire (Teeth Mate Desensitizer, Kuraray Noritake), aéropolissage des surfaces avec le verre bioactif Sylec (veloplex) [Fig. 20].^{(74),(75),(76)}

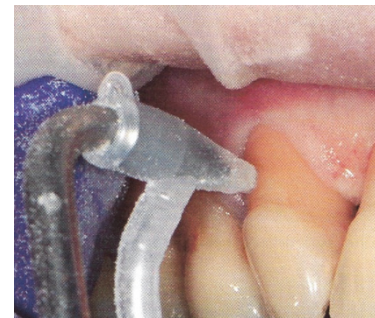

Figure 20 : pulvérisation de verre bioactif Sylec

Réagissant au contact des fluides corporels, ces produits entraînent la formation de cristaux d'hydroxyapatite, proches des minéraux composant la dentine.

Enfin, les systèmes adhésifs dentaires à base de résine peuvent avoir un effet désensibilisant plus durable que les agents de désensibilisation utilisables à domicile.^{(73),(3),(77),(4)}

En effet, les résines adhésives obturent les tubules dentinaires en formant une couche hybride. Plusieurs études cliniques ont démontré l'efficacité des adhésifs dans la prise en charge de l'hypersensibilité dentaire jusqu'à six mois.^{(78),(77)}

5.3.2.2. Traitement des résorptions cervicales

Lorsque la résorption cervicale de la dent n'est pas à un stade trop avancé, un traitement conservateur peut être réalisé [Fig. 21]. Il comporte deux phases, l'exérèse complète du tissu de granulation et la reconstitution de la perte de substance.

Il y a deux approches cliniques bien distinctes en fonction de la localisation de la résorption :

- *La voie simple* lorsque la partie cervicale de la dent est directement accessible et que l'accès à la résorption est total.
- *La voie complexe* nécessitant un lambeau pour pouvoir accéder à la résorption qui est découverte à un stade assez avancé avec une atteinte de la dentine profonde. On procède alors à une technique de lambeau d'épaisseur totale permettant un accès et une visibilité complète du site opératoire.

En l'absence d'atteinte pulpaire (la pulpe peut rester protégée par une couche de prédentine, stade 1) et de symptôme douloureux, la vitalité pulpaire est alors conservable.

Plusieurs techniques peuvent être utilisées afin d'éliminer le tissu clastique présent autour de la résorption tout en étant le moins invasif pour la dentine résiduelle. Cette étape reste primordiale, si le tissu de granulation n'est pas entièrement retiré, la résorption continuera d'évoluer.

En cas d'atteinte pulpaire (de manière directe ou indirecte, stade 2-3), un traitement endodontique devra être réalisé. De même, dans certaines situations il faudra réaliser une pulpectomie pour avoir un accès complet au tissu clastique, même si la pulpe est asymptomatique.

Une fois le site nettoyé et le traitement endodontique réalisé si besoin, la perte de substance peut alors être remplacée avec un matériau compatible avec les tissus parodontaux permettant de reconstituer fonctionnellement et esthétiquement la dent. Dans la grande majorité des situations cliniques le composite reste le matériau de choix, mais on pourra également utiliser des matériaux récents permettant de reconstituer la dentine radiculaire en milieu humide tels que le Mineral Trioxy Aggregate et la Biodentine. ⁽⁷⁹⁾⁽⁸⁰⁾

Lorsque la lésion est située trop apicalement pour être accessible mais que la dent reste conservable avec une longueur de racine acceptable, la traction orthodontique permet de remonter plus coronairement la racine afin de la traiter et la reconstituer correctement.

Si la résorption cervicale est à un stade trop avancée et que la reconstitution de la dent est impossible, celle-ci devra être extraite (stade 4).

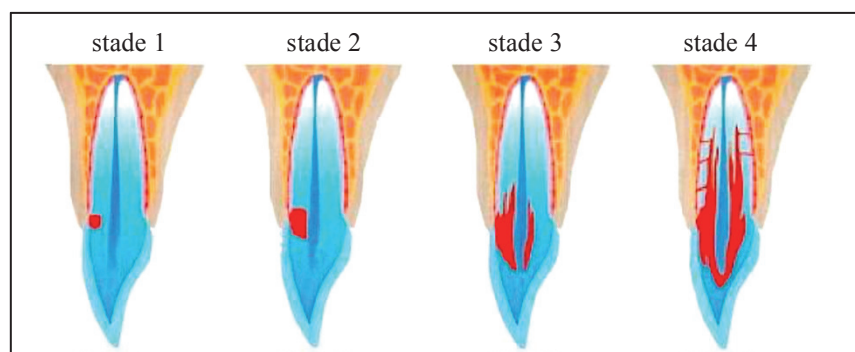


Figure 21 : les différents stades de la résorption cervicale. Lésion de taille réduite affectant superficiellement la dentine (1), lésion para-pulpaire affectant la dentine (sans extension vers la dentine radiculaire) (2), lésion profonde affectant la dentine cervicale et radiculaire (3), lésion de stade avancé s'étendant au-delà du tiers coronaire radiculaire (4)

5.3.2.3. En technique directe

La restauration aux résines composites en technique directe compte parmi les méthodes les moins invasives dans le traitement des lésions cervicales.

La concentration des contraintes générées au niveau des lésions cervicales au cours de la charge occlusale disparaît après la mise en place de la restauration composite, permettant un retour au comportement biomécanique similaire à celui des dents saines.^{(81),(20)}

Cependant, comme il l'a été mentionné (*voir chapitres 1. et 2.2*), la revue de la littérature suggère que la longévité de ces restaurations directes en résine composite n'est guère probante.^{(82),(83)} Idéalement, les restaurations de pertes tissulaires en l'absence de processus carieux sont réalisées à l'aide de matériaux adhésifs sans préparation mécanique de la cavité (ou avec un simple « effeuillage superficiel » du substrat par brossage à l'aide de fraise à granulométrie fine ou un microsablage).⁽⁸⁴⁾

Différents matériaux au fil de ces dernières décennies ont été envisagés dans la reconstitution des lésions cervicales :

- les amalgames
- les composites micro-chargés
- les composites micro/nano-hybrides
- les composites fluides
- les CVI et les CVIMAR
- les compomères

Le matériau restaurateur de choix devra être suffisamment souple et élastique pour compenser les forces de plicature exercées dans la zone cervicale de la dent, c'est-à-dire avoir un module d'élasticité faible ; posséder une résistance à l'abrasion élevée (présenter de bonnes propriétés physico-mécaniques) pour assurer la pérennité de la restauration, avoir des qualités d'opalescence de l'émail et de fluorescence de la dentine et être biocompatible. Ce matériau idéal n'existant pas, il a longtemps été question d'aborder les lésions cervicales en « technique sandwich » en couplant les propriétés de différents matériaux.

A l'heure actuelle, l'utilisation de verres ionomères ou de résine composite micro/nano-hybrides couplée à un système adhésif est recommandée.^{(31),(85)}

Les CVI peuvent apporter une réponse intéressante dans le traitement de certaines formes de lésions cervicales mais ils ne seront pas traités dans ce travail de thèse en raison de leur inadéquation avec leur qualité optique qui ne répond pas au sujet.^{(86),(87),(88),(89),(90),(91)}

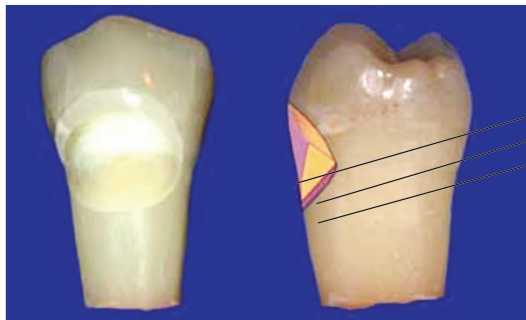
Le choix du matériau dépendra de la quantité de structure dentaire à remplacer, de l'épaisseur de dentine restante, de la proximité pulpaire, de la limite de la lésion avec le parodonte et les autres dents et de la préoccupation esthétique en fonction de la demande du patient et de la localisation de la lésion sur l'arcade.⁽⁶⁸⁾

Les cavités de petit volume peuvent être traitées par injection de résine composite fluide [Fig. 22]. Les résines composites à faible viscosité (microcharges de 0,7-1 μ m) disposent d'un certain nombre d'avantages : leur excellente mouillabilité permet de les injecter au niveau cervical sulculaire ainsi qu'au fond de la lésion sans bulle sans pour autant que la manipulation soit réalisée avec minutie. Mais la teneur élevée en matière organique des résines composites fluides et leur plus grande rétraction de prise entraînent une grande absorption de l'eau et une décoloration dans le temps.⁽⁹²⁾

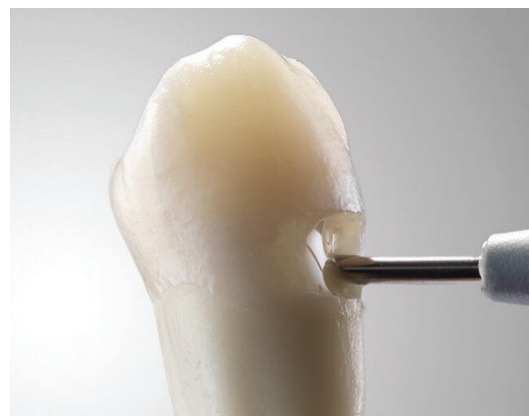

Figure 22 : injection de résine composite fluide au sein d'une cavité cervicale réduite

Les cavités de moyen à grand volume peuvent être traitées par résines composites micro/nano-hybrides seules ou en association en fond de cavité d'un « liner » (dans sa partie la plus profonde sans contact avec la cavité buccal) de résine composite fluide (comportement « amortisseur » grâce aux propriétés rhéologiques de ce biomatériau). Pour obtenir la quintessence esthétique de ce type de restauration, les incréments de résines composites peuvent être stratifiés en technique anatomique centrifuge : masse(s) dentine(s) apportant la saturation cervicale et masse amélaire superficielle apportant le degré de luminosité souhaité [Fig. 23].^{(93), (94)}



masse de résine composite amélaire
masse de résine composite dentinaire
liner de résine composite fluide

Figure 23 : prémolaire présentant une cavité cervicale améلودentinaire, la charte colorimétrique par technique de stratification implique diverses couches de résines composites dentinaires de saturation décroissante de la partie coronaire vers la partie apicale et une couche périphérique de résine composite amélaire.

Le système adhésif de choix à utiliser dans ce type de lésion (« Gold standard ») est le système à mordantage complet en trois temps⁽⁹⁵⁾ : le système présentant les meilleures valeurs d'adhésion dans la littérature est l'Optibond™ FL (Kerr Dental).

En plus de la résistance mécanique et de la stabilité à long terme de ces adhésifs, il existe également des différences dans leur capacité à se lier simultanément à l'émail et à la dentine.

La liaison dentine-adhésif efficace dépend des caractéristiques de mouillage et de pénétration du système adhésif dentinaire et de la réactivité de la surface dentinaire traitée. La structure du collagène dans la couche dentinaire déminéralisée semble également influencer le comportement de la liaison. Les systèmes adhésifs qui ne déminéralisent pas excessivement la dentine, exposant les fibres de collagène et laissant le collagène entrelacé dans la couche déminéralisée, produisent des forces d'adhérence supérieures.

Asmussen et Peutzfeldt confirment dans leur étude que l'adhésion de la résine dans la dentine est loin d'être idéale même avec des systèmes adhésifs plus moderne. Les adhésifs se comportent comme des membranes perméables après la polymérisation car ils n'ont pas de couches hydrophobes expliquant donc l'absence de joint hermétique, accélérant la dégradation de l'interface adhésive et amenant à un manque élevé de rétention.^{(96), (97)}

Il a été suggéré que la dégradation de l'interface résine-dentine se fait en trois étapes : l'eau est absorbée dans le composant polymère du système adhésif, puis la résine est éluée de la couche hybride ou adhésive et enfin, les fibrilles de collagène exposées sont dégradées par des métalloprotéines provenant soit du liquide dentinaire, soit de la salive.

Biomatériaux de choix dans le traitement esthétique des lésions cervicales en technique directe :

- Système adhésif : M&RIII (conseillé : Optibond™ FL) + stratégie adaptative en amont du traitement de l'émail/dentine (conseillé en présence de dentine sclérotique : effeuillage à la fraise à polir ou microsablage 30 µm d'oxyde d'alumine, nettoyage cavitaire à la Chlorhexidine 2%)
- Combinaison de résines composites micro/nano hybrides : résine composite fluide en fond de cavité associé à une méthode de stratification masses émail/dentine.

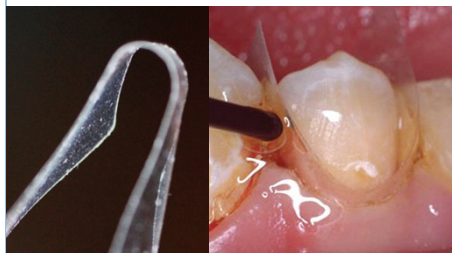
Afin de répondre conjointement à la problématique de la morphologie et de la difficulté d'accès instrumental propre à la zone cervicale, une instrumentation spécifique a été élaborée pour aider le praticien dans la réalisation de restauration cervicale en technique directe. On retiendra les systèmes de matricage dédiés et les rétracteurs de gencive qui facilitent les phases d'isolation (en permettant de rétracter la digue en position la plus apicale du collet dentaire), d'exérèse carieuse et de finitions (en protégeant la gencive lors du polissage et brillantage) [Tab.6].

Instrumentation spécifique aux restaurations cervicales directes

Systèmes matriciels

Rétracteurs gingivaux

Margin Perfect Matrix (MPM) : la matrice est transformée à partir d'une bande bidimensionnelle en un moule tridimensionnel (en utilisant la pression du doigt pour former un contour en « U »). La MPM permet un enroulement de 270° autour de la dent. Le bord gingival guidera la matrice sous les papilles interdentaires dans le sulcus et sera plaquée contre la dent. Une résine Bis-GMA est appliquée à l'extérieur de la matrice, sur les dents adjacentes et sur les tissus gingivaux puis photopolymérisé. Une des caractéristique clé du MPM est sa flexibilité pour se conformer à la forme souhaitée par le praticien. (98)



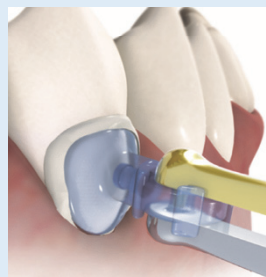
Protecteur gingival Zekrya :



Instrument en acier inoxydable disposant d'une pointe interchangeable en forme de croissant attachée à une poignée en métal pour en faciliter la manipulation.

360° cervical matrix quick guide (Dentsply®) : les matrices cervicales en polyester transparentes fournissent :

- * flexibilité : la matrice est courbée le long de son axe vertical
- * rigidité : la matrice est capable d'exercer la bonne pression lors de la polymérisation en évitant les bulles d'air et les porosités
- * adaptabilité : la matrice peut être remodelée avec des ciseaux
- * multifonctionnalité : la matrice protège dans une certaine mesure la dent contre l'humidité

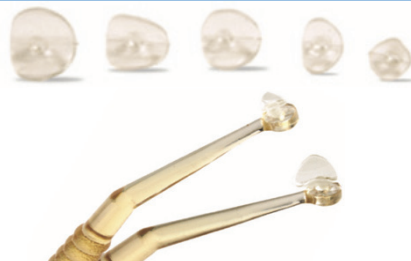

Kincheloe gingival retractor (Hu-Friedy) :

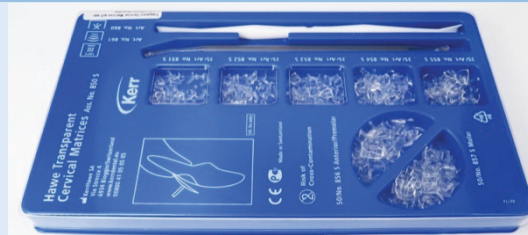

Instrument en acier à double extrémité en forme en croissant concave (existe en deux tailles, secteur antérieur et secteur postérieur).

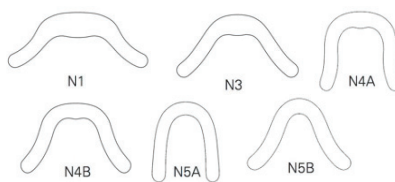
Cervical Matrix (TDV) : instrument utilisé pour la modélisation des composites dans les restaurations cervicale, composé de 5 tailles différentes et des formes de coque modulable. Il assure une bonne adaptation sous-gingivale lorsqu'il est maintenu sous pression, en plus de permettre la visualisation et la polymérisation du composite grâce à sa transparence.



Matrice cervicale transparente Hawe (Kerr Dental) : la cassette de matrices cervicales Hawe comporte des matrices comparables aux systèmes « 360° cervical matrix quick guide de Dentsply » et « cervical matrix de TDV » mais contient de plus un styilet de rétraction gingival en plastique blanc.



Dentatus matrix bands (Dentatus) : fabriquées en acier inoxydable, les bandes de forme standards sont disponibles en deux épaisseurs (0,050 et 0,040mm) et 6 formes pour correspondre à un maximum de situations cervicales. La matrice est disposée de telle manière à cercler le collet dentaire en ménageant un puit d'accès permettant l'insertion du composite. Leur rigidité permet un bon sertissage de la zone du collet et un coffrage du matériau de restauration mais ne facilite pas l'isolation de la résine composite au sein de la cavité.



LM-gingiva retractor (LM) :

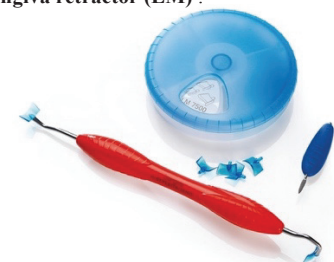


Tableau 6 : instrumentation spécifique pour la réalisation de restaurations aux résines composites cervicales

Illustration d'une restauration cervicale par méthode directe à l'aide d'un rétracteur gingival (LM-gingiva retractor), cas clinique du Dr Losada Katherine. [Fig. 24] :

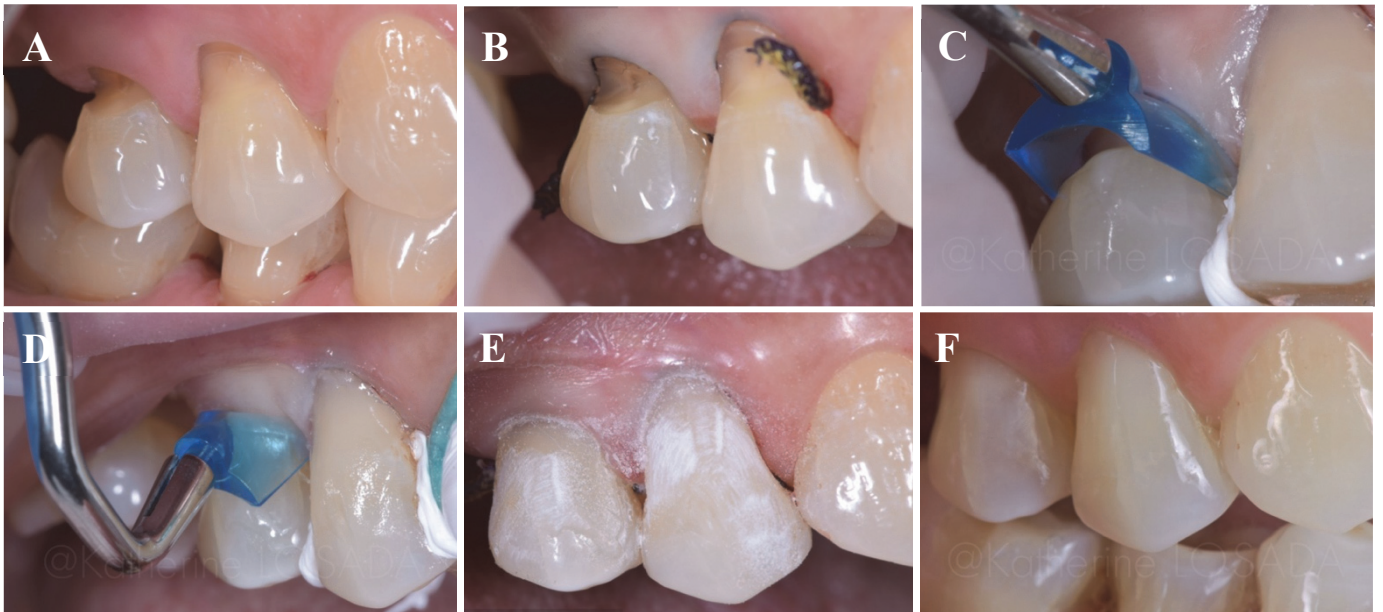

Figure 24 : situation initiale (A), application d'un cordon de rétraction dans le sulcus gingival (B), essai de la pointe de l'instrument LM-gingiva retractor (C), pression de l'instrument sur le tissu gingival (D), après restauration à la résine composite les surfaces sont polies et le cordonnet rétracteur retiré (E), intégration de la restauration à 6 semaines post-opératoires (F). ⁽¹⁰⁴⁾

Illustration d'une restauration cervicale par méthode directe à l'aide d'un crampon additionnel rétracteur, cas clinique du Dr Salat Anna. [Fig. 25] :

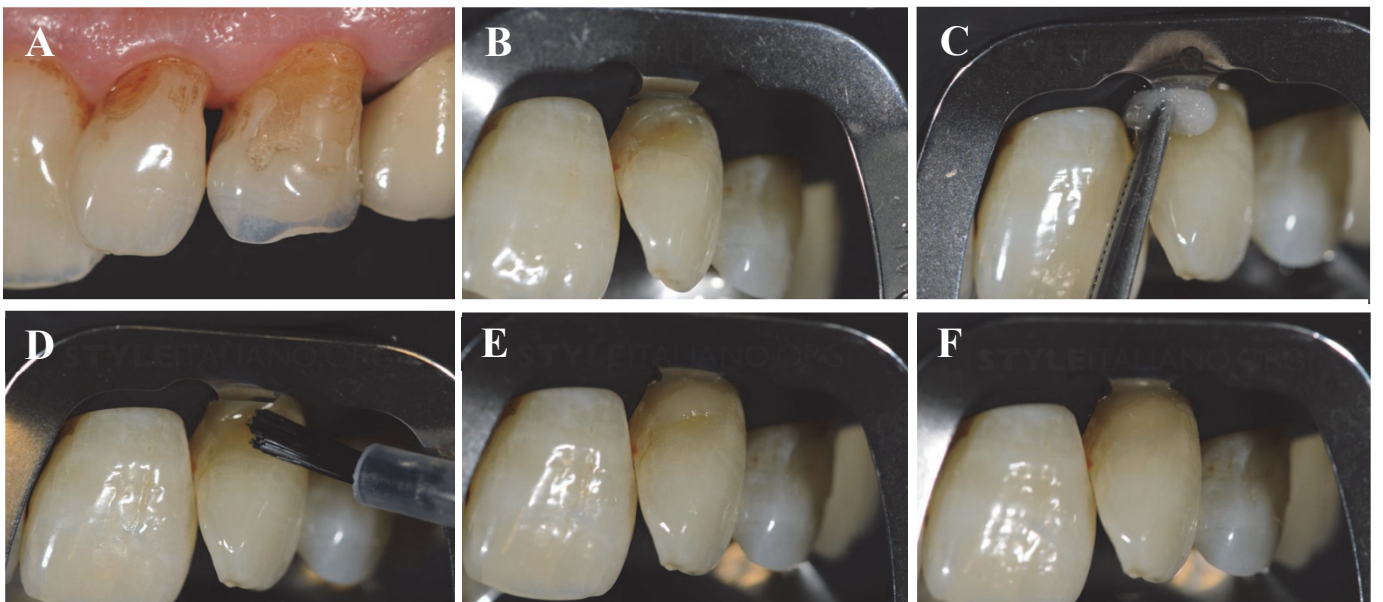


Figure 25 : situation initiale (A), nettoyage par air abrasion et mise en place de la digue avec crampon rétracteur (B), nettoyage de la cavité à la Chlorhexidine a 2% (C), conditionnement tissulaire (D), application d'un incrément de résine composite (E), restauration après polissage (F).

5.3.3.4. En technique semi-directe

Les techniques de restaurations semi-directes impliquent une étape intermédiaire eu égard à la méthode directe mais ne font pas intervenir de technicien laboratoire. Dans cette catégorie, nous retiendrons :

- la facette semi-directe cervicale en résine composite
- la facette préfabriquée cervicale

▪ *La facette semi-directe cervicale :*

Cette méthode consiste à préformer en amont du collage une facette en résine composite en l'insérant à nu dans la cavité sans traitement préalable de la dent [Fig. 26].

Une fois la forme de la facette grossièrement façonnée en bouche, celle-ci est photopolymérisée puis délicatement retirée de la cavité. La pièce ainsi obtenue est ensuite complétée dans sa photopolymérisation, polie et brillantée au niveau de l'extrados hors de la bouche du patient. Cette technique permet de contourner les difficultés d'accès de la zone cervicale en autorisant le praticien à parfaire les limites et la morphologie de la restauration. La facette cervicale en résine composite vient dans un second temps être assemblée sur la cavité conditionnée via un composite de collage (un composite de faible viscosité pour le collage des facettes conventionnelles ou un composite de restauration réchauffé identique à celui utilisé dans la constitution de la facette semi-directe façonnée).^{(99), (100)}

Les avantages de cette technique sont donc :

- des propriétés physiques améliorées (contrôle du facteur de rétraction)
- un meilleur contrôle par le praticien des résultats anatomiques et colorimétriques
- gestion parodontale facilitée

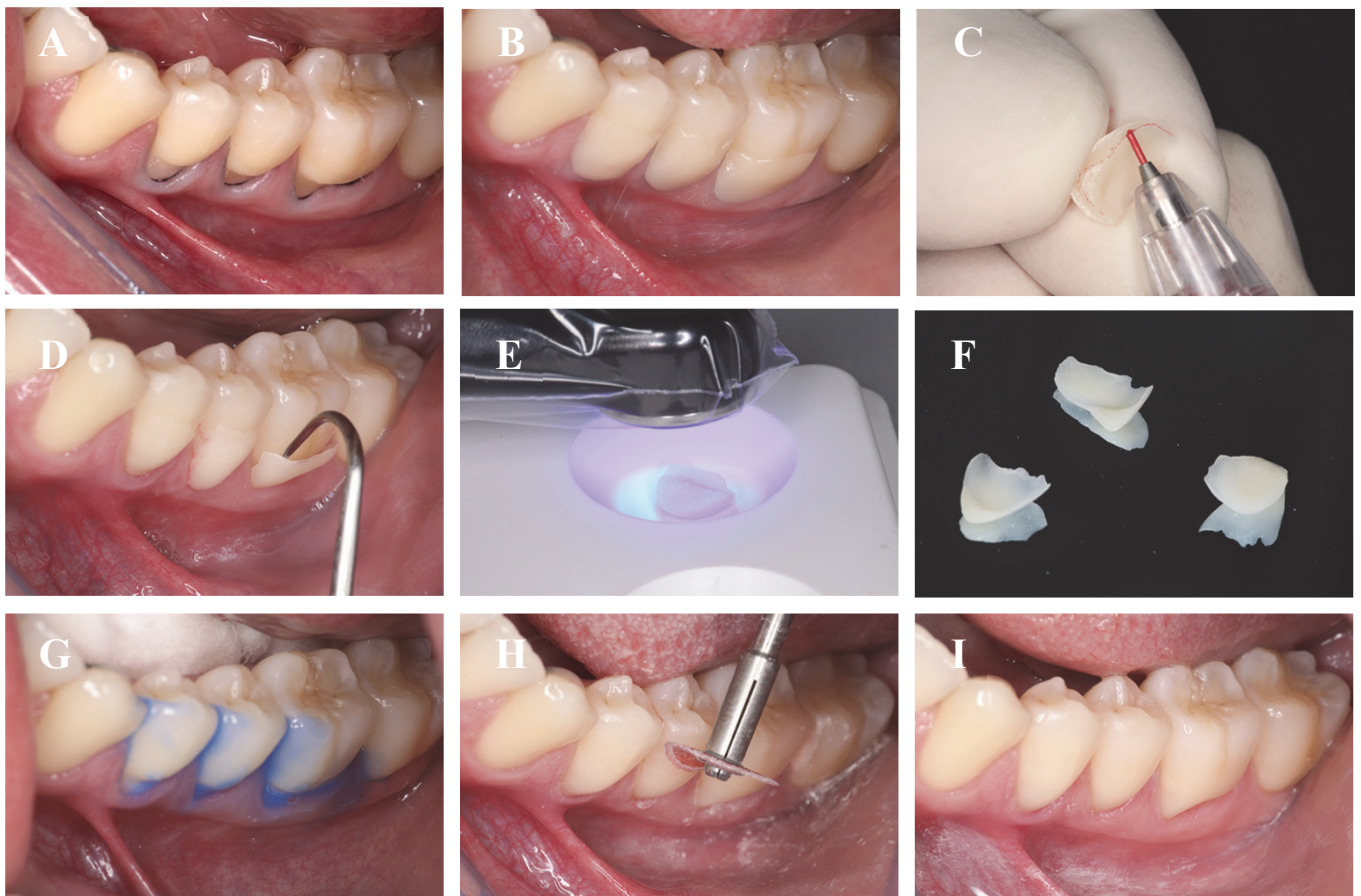


Figure 26 : pose de cordonnets rétracteurs (A), insertion en excès de la résine composite sur les préparations non traitées pour enregistrer une marge gingivale nette (B), les marges de la facette sont marquées au crayon rouge pour une visualisation facile lors de la finition (C), essai (D), polymérisation, finition extrabuccales supplémentaires (E), facettes semi-directes obtenues (F), conditionnement des cavités cervicales (G), assemblage et finitions des facettes semi-directes collées (H), résultat final (I).

▪ *La facette préfabriquée cervicale Compeer® :*

Les facettes préfabriquées « Compeer® Class V » (composite nano-hybride polymérisées préformées) présente une fine épaisseur de 0,3 à 0,5mm dont la mise en œuvre préserve la substance dentaire. Leur surface interne micro-rétentive améliore la moullabilité du composite d'assemblage dans l'intrados et augmente la longévité d'adhésion.

Quatre tailles différentes sont disponibles (S, L, S/L, L/L) [Fig. 27] et plusieurs choix de couleurs sont envisageables pour venir correspondre à un maximum de contextes cliniques.

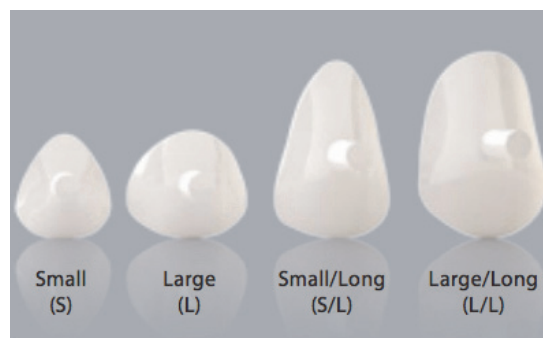

Figure 27 : tailles et formes des facettes Compeer® class V

Le traitement des surfaces dentaires reste le même que pour une restauration conventionnelle. Une résine composite de restauration (Synergy®, aux propriétés optiques proche de la dentine naturelle) vient être chargée dans la cavité conditionnée puis la facette préfabriquée (dont l'intrados est enduit d'adhésif non-photopolymérisé pour une meilleure cohésion avec le composite) est positionnée à l'aide de sa tige de préhension [Fig. 28]. Une pression homogène vient être appliquée sur le collet lors de la pose de la facette préfabriquée pour l'obtention d'une bonne adaptation marginale. Après élimination des excès de Synergy®, la tige de préhension est coupée et les limites polies.

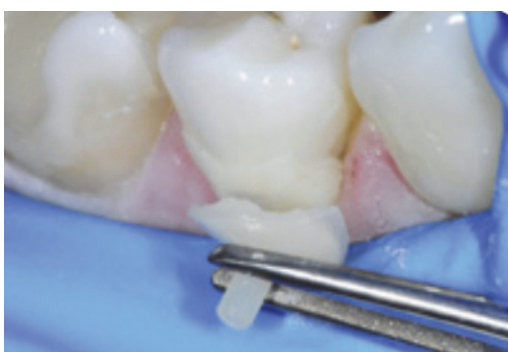


Figure 28 : la tige d'aide au positionnement permet une application précise plus aisée de la facette préfabriquée cervicale Compeer®

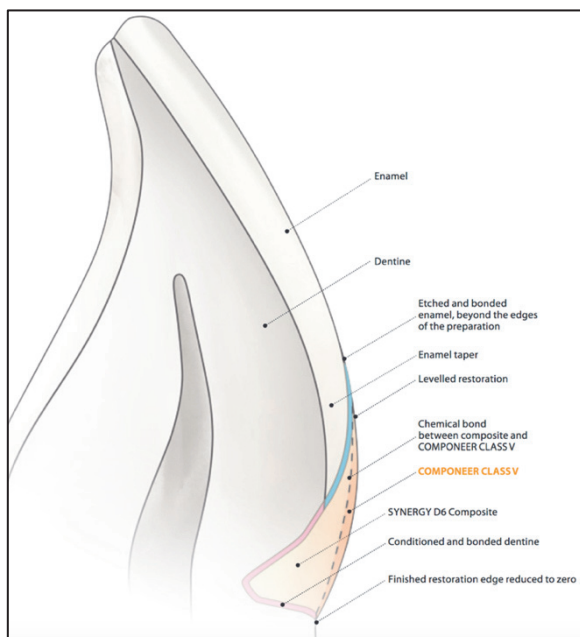


Figure 29 : schéma en coupe d'une facette préfabriquée cervicale Compeer® collée

La bonne adaptation marginale couplée à la surface lisse de la facette préfabriquée minimisent les risques d'accumulation de plaque dentaire, de décolorations et de formations de caries secondaires. Les principaux avantages de cette méthode sont : le contrôle de rétraction de prise, le gain de temps sur les phases de sculpture et de finitions (restitution esthétique en termes de forme et de couleur facilitée) et l'homogénéité physico-chimique entre le composite de collage Synergy® et la facette préfabriquée Compeer® [Fig. 29].⁽¹⁰¹⁾

5.3.2.5. En technique indirecte

Les techniques indirectes nécessitent une prise d'empreinte (conventionnelle ou numérique par scannage intra-oral) de la cavité préparée à restaurer afin de fabriquer une pièce prothétique (par le technicien laboratoire ou en méthode « chair-side » en faisant appel à la Conception et Fabrication Assistées par Ordinateur à l'aide d'une machine-outil).^{(102), (103), (104)}

Historiquement nous retiendrons les inlays en or qui bien que présentant d'excellents résultats en termes d'adaptation et de pérennité sont désormais obsolètes eu égard à leur rendu esthétique.

Les techniques indirectes de restaurations actuelles de la zone cervicale sont :

- les facettes cervicales céramiques conventionnelles collées
- les facettes cervicales usinées en CFAO

▪ *L'inlay cervical aurifère :*

Ce type de restauration historiquement pratiquée dans le traitement des pertes cervicales de grand volume présente de bons résultats cliniques dans le temps grâce à l'excellente adaptation par brunissage des limites de la restauration [Fig. 30].⁽¹⁰²⁾

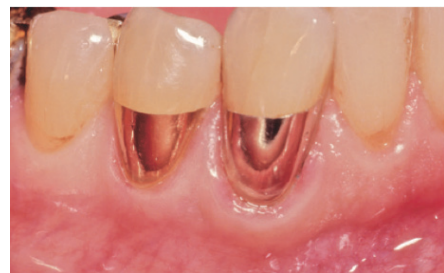

Figure 30 : inlays en or restaurant deux zones cervicales

▪ *La facette cervicale céramique collée :*

Bien qu'il soit techniquement possible de réaliser ce type de facette partielle, les avantages (excellent comportement entre la céramique conditionnée et la résine composite de collage, contrôle de la rétraction de prise, pérennité du joint de collage, esthétique, adaptation de la pièce...) ne semblent pas contrebalancer les défauts inhérents à la méthode (coût élevé, procédure de fabrication délicate pour le technicien laboratoire, assemblage fastidieux). Ainsi, les facettes partielles en céramique collées [Fig. 31] ne sont que peu usitées dans la restauration des lésions cervicales.⁽¹⁰³⁾

Figure 31 : facettes partielles cervicales en disilicate de lithium



▪ *La facette cervicale CFAO :*

Une alternative numérique à l'approche précédemment décrite peut s'avérer intéressante dans la mesure où elle diminue les temps de fabrication et les coûts en conservant bon nombre des avantages de la facette céramique collée conventionnelle [Fig. 32].⁽¹⁰⁴⁾

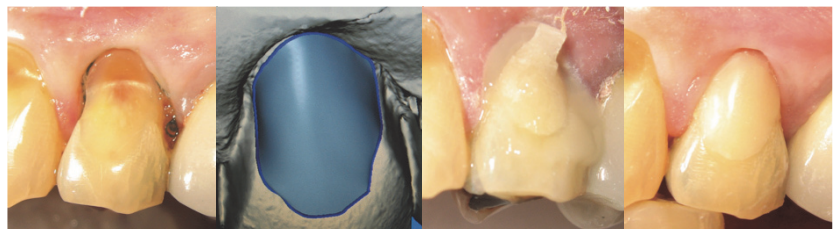


Figure 32 : facette cervicale réalisée en CFAO

6. Présentation d'un cas clinique : pas à pas

(Opérateur : Mlle. Queyrel M. ; Superviseur : Dr. Ceinos R.)

Un patient de 31ans vient consulter au Centre Hospitalier Universitaire St Roch à Nice. La présence d'une « tâche brune » sur sa canine supérieure droite motive sa visite pour des raisons esthétiques. L'interrogatoire spécifique mené (*voir Annexe 1*) nous informe sur une consommation importante en termes de quantités et de fréquences de soda. Après examen clinique et radiographique, il s'avère que le patient présente une lésion carieuse cervicale SiSta 3.2, la vitalité pulpaire est positive et la dent est asymptotique. Un examen approfondi de la cavité buccale révèle un certain nombre de zones de déminéralisation et pertes de substance minimales (LCU débutantes en secteur antérieur), d'autre part la présence de plaque nous indique une hygiène bucco-dentaire inadaptée.

Les consignes d'une technique de brossage adaptée et les conseils de modifications alimentaires sont délivrés. Eu égard à la situation clinique et aux doléances du patient, il est décidé de traiter 13 par une restauration stratifiée aux résines composites (Ceram.X Duo, Dentsply®) et d'appliquer une phase de surveillance sur l'évolution des LCU débutantes [Fig. 33].

- La couleur dentaire est enregistrée avant la mise en place du champ opératoire (afin d'éviter la modification colorimétrique engendrée par la déshydratation tissulaire) : masse émail = E2 et masse dentinaire = D3.
- En raison de la proximité gingivale de la lésion, la technique d'isolation permettant d'appliquer une digue caoutchoutée (Dental Dam, Coltene/Whaledent®) étanche a été la suivante : pose d'un champ opératoire libérant une ergonomie de travail en secteur incisivo-canin maxillaire avec mise en place de crampons sur les 14 et 24. Un crampon accessoire rétracteur vient secondairement refouler le champ opératoire le plus apicalement possible dans la zone du collet anatomique puis une ligature au fil dentaire vient « packer » la digue au sein du gingivo-dentaire en-deçà du crampon rétracteur. L'isolation complète est obtenue par l'application de bandelettes de polytétrafluoroéthylène (PTFE) au sein des espaces interdentaires.
- L'exérèse carieuse est effectuée à la fraise boule sur contre-angle sous irrigation et les substrats dentaires sont polis et nettoyés (Chlorhexidine à 2%) avant conditionnement : attaque acide en deux temps à l'acide orthophosphorique à 37% (30s émail, 15s dentine), rinçage, séchage (les plages dentinaires sont séchées par tamponnement au pellet de coton) et application d'un système adhésif M&RIII (Optibond™ FL, Kerr Dental), le primer est vigoureusement frotté durant 30s avant d'être séché à la seringue à air puis l'adhésif est pinceauté sur les surfaces à restaurer avant d'être légèrement étalé par la seringue à air maintenu à 10cm de distance de la dent. Le conditionnement dentaire se termine par la photopolymérisation durant 40s de la cavité.
- Un liner fin de résine composite fluide (X-Flow™, Dentsply®) est déposé en fond de cavité et réparti à la sonde en évitant de revenir sur le bandeau amélaire de la cavité puis photopolymérisé. Un premier incrément de résine composite D3 vient restaurer la cavité en ménageant un espace périphérique d'environ 0,5mm. Après photopolymérisation de ce premier incrément, la restauration vient être complétée par l'application de la masse amélaire E2.
- La restauration est finalisée par un polissage et un brillantage des surfaces par des polissoirs associés à des pâtes à polir fine et extra-fine (Enhance®, Dentsply®).

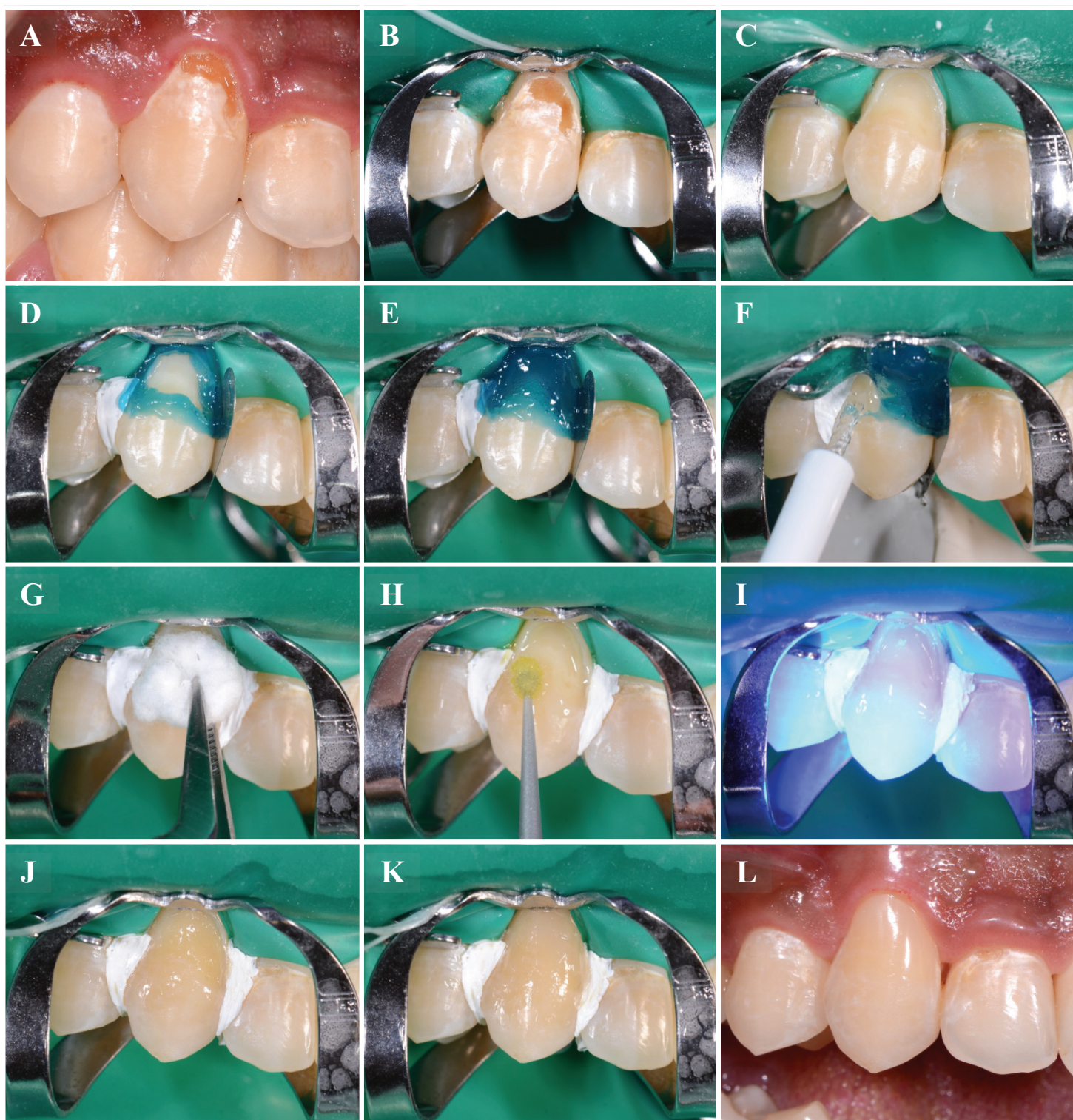


Figure 33 : situation initiale (A), mise en place d'un champ opératoire étanche (B), curetage de la lésion carieuse et nettoyage de la cavité (C), conditionnement à l'acide orthophosphorique à 37% d'abord amélaire durant 15s (D) puis amélo-dentinaire durant 15s (E), rinçage (F), séchage (G), application d'un système adhésif M&RIII avec le brossage du primer puis de l'adhésif à l'aide de microbrushs (H), photopolymérisation 40s (I), liner de résine composite fluide en fond de cavité, stratification aux résines composites de la restauration par masse dentinaire D3 (J) puis par masse amélaire E2 (K), résultat final après polissage et réhydratation tissulaire (L)

7. Conclusion

Le traitement des lésions cervicales implique nécessairement une identification de l'étiologie de la pathologie. Les thérapeutiques et protocoles opératoires à mettre en œuvre sont en corrélation directe avec le type de lésion à traiter (cariéuse, non-cariéuse) et du stade d'évolution de la lésion (degré de perte cavitaire, qualité des substrats en présence).

Le praticien doit après un diagnostic pertinent reposant sur un interrogatoire spécifique et un examen clinique pouvoir adopter la bonne conduite à tenir : élimination du/des facteur(s) étiologique(s), surveillance et, si nécessaire, une phase de traitement.

Chaque situation clinique doit être abordée de manière spécifique. Le chirurgien-dentiste adoptera des approches différentes (traitement étiologique, stratégie adaptative des substrats à conditionner) et par voie de conséquence proposera au patient un traitement personnalisé. ⁽¹⁰⁵⁾

La plus grande attention sera apportée à la phase de soins préventifs, cette étape déterminera également la longévité du traitement paro-restaurateur s'il a lieu. La relation initiale entre les tissus mous et les tissus durs ainsi que leur structure peuvent être réhabilitées au plan esthétique et fonctionnel par un traitement à la fois parodontal et restaurateur. L'arsenal thérapeutique présente plusieurs possibilités aussi bien sur le plan chirurgical (lambeaux, greffes), orthodontique (traction) que restaurateur (techniques directes, semi-directes et indirectes). La bonne connaissance des protocoles cliniques, des biomatériaux mis en œuvre et de l'instrumentation dédiée est un préalable indispensable à la réalisation de traitements pérennes dans la zone cervicale dentaire.

Références bibliographiques

1. Perez C dos R, Gonzalez MR, Prado NAS, de Miranda MSF, Macêdo M de A, Fernandes BMP. Restoration of Noncarious Cervical Lesions: When, Why, and How. *Int J Dent*. 2012;2012:1–8.
2. Levitch LC, Bader JD, Shugars DA, Heymann HO. Non-carious cervical lesions. *J Dent*. 1994 Aug;22(4):195–207.
3. Pecie R, Krejci I, Garcia-Godoy F, Bortolotto T. Noncarious cervical lesions--a clinical concept based on the literature review. Part 1: prevention. *Am J Dent*. 2011 Feb;24(1):49–56.
4. Wood I, Jawad Z, Paisley C, Brunton P. Non-carious cervical tooth surface loss: a literature review. *J Dent*. 2008 Oct;36(10):759–66.
5. Daley TJ, Harbrow DJ, Kahler B, Young WG. The cervical wedge-shaped lesion in teeth: a light and electron microscopic study. *Aust Dent J*. 2009 Sep;54(3):212–9.
6. Michael JA, Townsend GC, Greenwood LF, Kaidonis JA. Abfraction: separating fact from fiction. *Aust Dent J*. 2009 Mar;54(1):2–8.
7. Shivakumar K, Prasad S, Chandu G. International Caries Detection and Assessment System: A new paradigm in detection of dental caries. *J Conserv Dent JCD*. 2009;12(1):10–6.
8. Kaleka R, Bonte E, Lasfargues JJ. « Lésions cervicales d'usure (LCU) : Diagnostic ». *Realites cliniques*. 2001;12(4):387-400.
9. Koubi S-A, Tassery H, Bukiet F. Lésions cervicales. Des problématiques cliniques au traitement.
10. Bartlett DW, Shah P. A critical review of non-carious cervical (wear) lesions and the role of abfraction, erosion, and abrasion. *J Dent Res*. 2006 Apr;85(4):306–12.
11. Walter C, Kress E, Götz H, Taylor K, Willershausen I, Zampelis A. The anatomy of non-carious cervical lesions. *Clin Oral Investig*. 2014 Jan;18(1):139–46.
12. Grippo JO, Simring M, Coleman TA. Abfraction, abrasion, biocorrosion, and the enigma of noncarious cervical lesions: a 20-year perspective. *J Esthet Restor Dent Off Publ Am Acad Esthet Dent Al*. 2012 Feb;24(1):10–23.
13. Hara AT, Ando M, Cury JA, Serra MC, González-Cabezas C, Zero DT. Influence of the organic matrix on root dentine erosion by citric acid. *Caries Res*. 2005 Apr;39(2):134–8.
14. Schlueter N, Hardt M, Klimek J, Ganss C. Influence of the digestive enzymes trypsin and pepsin in vitro on the progression of erosion in dentine. *Arch Oral Biol*. 2010 Apr;55(4):294–9.
15. Young WG, Khan F. Sites of dental erosion are saliva-dependent. *J Oral Rehabil*. 2002 Jan;29(1):35–43.
16. Ganss C. Definition of erosion and links to tooth wear. *Monogr Oral Sci*. 2006;20:9–16.
17. J Elias JJ Bonnin. Principes d'obturation des cavités relatifs à la reconstitution de la région cervicale et du tiers cervical. *Encyclopédie Médico-Chirurgicale* 23-071-A-50.
18. Santamaria MP, Suaid FF, Nociti FH, Casati MZ, Sallum AW, Sallum EA. Periodontal surgery and glass ionomer restoration in the treatment of gingival recession associated with a non-carious cervical lesion: report of three cases. *J Periodontol*. 2007 Jun;78(6):1146–53.
19. Kaleka R, Comprendre l'usure des dents: la clé du diagnostic, JSOP n7 sept2012 -.
20. Soares PV, Santos-Filho PCF, Soares CJ, Faria VLG, Naves MF, Michael JA, et al. Non-carious cervical lesions: influence of morphology and load type on biomechanical behaviour of maxillary incisors. *Aust Dent J*. 2013 Sep;58(3):306–14.
21. Senna P, Del Bel Cury A, Rösing C. Non-carious cervical lesions and occlusion: a systematic review of clinical studies. *J Oral Rehabil*. 2012 Jun;39(6):450–62.
22. Silva AG, Martins CC, Zina LG, Moreira AN, Paiva SM, Pordeus IA, et al. The association between occlusal factors and noncarious cervical lesions: a systematic review. *J Dent*. 2013 Jan;41(1):9–16.
23. Grippo JO. Abfractions: a new classification of hard tissue lesions of teeth. *J Esthet Dent*. 1991

- Feb;3(1):14–9.
24. Azzopardi A, Bartlett DW, Watson TF, Sherriff M. The measurement and prevention of erosion and abrasion. *J Dent*. 2001 Aug;29(6):395–400.
 25. Eisenburger M, Shellis RP, Addy M. Comparative study of wear of enamel induced by alternating and simultaneous combinations of abrasion and erosion in vitro. *Caries Res*. 2003 Dec;37(6):450–5.
 26. Cesar dos Reis Perez, Mariana Rodrigues Gonzalez, Natália Araújo Silva Prado, Marianna Sorozini Ferreira de Miranda, Mariana de Andrade Macêdo, and Bárbara Monteiro Pessôa Fernandes. Restoration of Noncarious Cervical Lesions: When, Why, and How. Hindawi Publishing Corporation International Journal of Dentistry Volume 2012, Article ID 687058, 8 pages :10.1155/2012/687058.
 27. Lasfargues J-J, Louis J-J, Kaleka R. Classifications des lésions carieuses. De Black au concept actuel par sites et stades. *Datatraitesod*123-39904.
 28. Ismail AI, Sohn W, Tellez M, Amaya A, Sen A, Hasson H, et al. The International Caries Detection and Assessment System (ICDAS): an integrated system for measuring dental caries. *Community Dent Oral Epidemiol*. 2007 Jun;35(3):170–8.
 29. Fisher J, Glick M. A new model for caries classification and management: The FDI World Dental Federation Caries Matrix. *J Am Dent Assoc*. 2012 Jun 1;143(6):546–51.
 30. Perno Goldie M; International Caries Detection and Assessment System (ICDAS).03/01/2011 [Internet]. [cited 2018 Jan 21].
 31. Tay FR, Pashley DH. Resin bonding to cervical sclerotic dentin: A review. *J Dent*. 2004 Mar 1;32(3):173–96.
 32. Franco EB, Benetti AR, Ishikiriyama SK, Santiago SL, Lauris JRP, Jorge MFF, et al. 5-year clinical performance of resin composite versus resin modified glass ionomer restorative system in non-cariou cervical lesions. *Oper Dent*. 2006 Aug;31(4):403–8.
 33. Terry, Leinfelder, Managing Stress With Composite Resin, Part 2: The Class V Restoration | *Dentistry Today*. 2007.
 34. Peumans M, De Munck J, Mine A, Van Meerbeek B. Clinical effectiveness of contemporary adhesives for the restoration of non-cariou cervical lesions. A systematic review. *Dent Mater Off Publ Acad Dent Mater*. 2014 Oct;30(10):1089–103.
 35. Nino A, Tosches Giovanni E, Salvi, Méthodes de rétraction gingivale, Une revue de la littérature, *Rev Mens Suisse Odontostomatol*, Vol.119, 2/2009.
 36. Plasmans PJMM, Creugers NHJ, Hermsen RJ, Vrijhoef MMA. Intraoral humidity during operative procedures. *J Dent*. 1994 Apr 1;22(2):89–91.
 37. Franco E, Benetti A, Ishikiriyama S, Santiago S, Lauris J, Jorge M, Navarro M, Isolation of cervical dental lesions , *Operative dentistry*, July 2006, Vol. 31, No. 4, pp. 403-408.
 38. Weisrock G, Brouillet JL, Le champ opératoire évidemment, *L'Information Dentaire* n° 42, 3 décembre 2008.
 39. Terry DA, McGuire MK, McLaren E, Fulton R, Swift EJ. Perioesthetic approach to the diagnosis and treatment of carious and noncarious cervical lesions: Part II. *J Esthet Restor Dent Off Publ Am Acad Esthet Dent Al*. 2003;15(5):284–96.
 40. Wiegand A et Attin T. Stratégies préventives chez les patients présentant une érosion dentaire. *Prophylaxie Info* 2007;1(2):12-13.
 41. Saporta S, Kaleka R et Bouter D. Prévention des lésions cervicales d'usure. *Réal Clin* 2001;12(4):415-426.
 42. Benmehdi S. Erosion dentaire : une pathologie en progression. *Clinic* 2008;29(1):577-585.
 43. Lussi A, Hellwig E. Risk assessment and preventive measures. *Monogr Oral Sci*. 2006;20:190–9.
 44. Gaucher C et Nguyen P. Les lésions cervicales d'usure : prise en charge des personnes âgées. *Chir Dent Fr* 2008;1363:33-39. -.

45. Zero D et Lussi A. Erosion - Facteurs chimiques et biologiques importants pour le praticien dentaire. *Int Dent J* 2005;55(4):285-290. -.
46. Mount GJ, Hume WR, Préservation et restauration de la structure dentaire, 2002, vol1, 54-65.
47. Kersten S. Réhabilitation orale d'une patiente boulimique. *Schweiz Monatsschr Zahnmed* 2000;110(2):137-141 -.
48. Aw TC, Lepe X, Johnson GH, Mancl L. Characteristics of noncarious cervical lesions: a clinical investigation. *J Am Dent Assoc* 1939. 2002 Jun;133(6):725-33.
49. Sawlani K, Lawson NC, Burgess JO, Lemons JE, Kinderknecht KE, Givan DA, et al. Factors influencing the progression of noncarious cervical lesions: A 5-year prospective clinical evaluation. *J Prosthet Dent*. 2016 May;115(5):571-7.
50. Sugita I, Nakashima S, Ikeda A, Burrow MF, Nikaido T, Kubo S, et al. A pilot study to assess the morphology and progression of non-carious cervical lesions. *J Dent*. 2017 Feb;57:51-6.
51. Guimaraes JC, Soella GG, Durand LB, Horn F, Baratieri LN, Monteiro S, Belli R. Stress amplifications in dental non-carious cervical lesions. *J Biomech* 2014 ;47(2) :410-6 -.
52. Masson E. Étude clinique de la carie. EM-Consulte. 1995.
53. Bignozzi I, Littarru C, Crea A, Vittorini Orgeas G, Landi L. Surgical treatment options for grafting areas of gingival recession association with cervical lesions: a review. *J Esthet Restor Dent Off Publ Am Acad Esthet Dent Al*. 2013 Dec;25(6):371-82.
54. Zucchelli G, Gori G, Mele M, Stefanini M, Mazzotti C, Marzadori M, et al. Non-carious cervical lesions associated with gingival recessions: a decision-making process. *J Periodontol*. 2011 Dec;82(12):1713-24.
55. Borghetti A, Monnet-Corti V, Chirurgie plastique parodontale, Cdp, JPIO, 06/2017, 67-83.
56. Mattout P et Mattout C. Le traitement parodontal des récessions gingivales associées aux lésions cervicales d'usure. *Inf Dent*, 2005;87(35):2133-2138.
57. Romagna Genon C et Genon P. Esthétique et parodontologie. *Encycl Méd Chir (Paris), Odontologie*, 2002, 23-447-F-10.
58. Sato N. Atlas de chirurgie parodontale. Paris :Quintessence, 2002, 65-90.
59. Nordland WP, de Souza LM, Swift EJ Jr, A Connective Tissue Graft as a Biologic Alternative to Class V Restorations in Miller Class I And II Recession Defects: Case Series , *The International Journal of Periodontics & Restorative Dentistry*, 01 jan 2016, 36(1): 21-27.
60. Kissa J, El Kholti W, Le lambeau déplacé latéralement dans le traitement des récessions gingivales localisées, *Le fil dentaire*, 18 mars 2016.
61. Leybovich M, Bissada NF, Teich S, Demko CA, Ricchetti PA. Treatment of noncarious cervical lesions by a subepithelial connective tissue graft versus a composite resin restoration. *Int J Periodontics Restorative Dent*. 2014 Oct;34(5):649-54.
62. Efeoglu A, Hanzade M, Sari E, Alpay H, Karakas O, Koray F, Combined Periodontal and Restorative Approach to the Treatment of Gingival Recessions with Noncarious Cervical Lesions: A Case Treated with Acellular Dermal Matrix Allograft and Compomer Restorations, *Int J periodontics Restorative Dent*, 2012 Aug, 32(4): 441-8.
63. Santamaria MP, Ambrosano GMB, Casati MZ, Nociti FH, Sallum AW, Sallum EA. The influence of local anatomy on the outcome of treatment of gingival recession associated with non-carious cervical lesions. *J Periodontol*. 2010 Jul;81(7):1027-34.
64. Cairo F, Nieri M, Pagliaro U. Efficacy of periodontal plastic surgery procedures in the treatment of localized facial gingival recessions. A systematic review. *J Clin Periodontol*. 2014 Apr;41 Suppl 15:S44-62.
65. Cairo F, Cortellini P, Tonetti M, Nieri M, Mervelt J, Pagavino G, et al. Stability of root coverage outcomes at single maxillary gingival recession with loss of interdental attachment: 3-year extension results from a randomized, controlled, clinical trial. *J Clin Periodontol*. 2015 Jun;42(6):575-81.
66. Pini-Prato G, Magnani C, Zaheer F, Rotundo R, Buti J. Influence of inter-dental tissues and

- root surface condition on complete root coverage following treatment of gingival recessions: a 1-year retrospective study. *J Clin Periodontol*. 2015 Jun;42(6):567–74.
67. Cairo F, Pini-Prato GP. «A Technique to Identify and Reconstruct the Cementoenamel Junction Level Using Combined Periodontal and Restorative Treatment of Gingival Recession. A Prospective Clinical Study». *International J Periodontics Restorative Dent*. 2010;30(6):573-81.
 68. Loomba K, Bains R, Bains VK, Loomba A. Proposal for clinical classification of multifactorial noncarious cervical lesions. *Gen Dent*. 2014 Jun;62(3):39–44.
 69. Bulk vs wedge shape layering techniques in V class cavities: marginal infiltration evaluation. *G Ital Endodonzia*. 2017 Nov 1;31(2):73–7.
 70. Alomari QD, Barrieshi-Nusair K, Ali M. Effect of C-factor and LED Curing Mode on Microleakage of Class V Resin Composite Restorations. *Eur J Dent*. 2011 Oct;5(4):400–8.
 71. Ghulman MA. Effect of Cavity Configuration (C Factor) on the Marginal Adaptation of Low-Shrinking Composite: A Comparative Ex Vivo Study. *Int J Dent*. 2011;2011.
 72. Mattei FP, Prates LHM, Chain MC. Class I and Class V composite restorations: Influence of light-curing techniques on microleakage. *Rev Odonto Ciênc*. 2009 Mar 6;24(3):299–304.
 73. Miglani S, Aggarwal V, Ahuja B. Dentin hypersensitivity: Recent trends in management. *J Conserv Dent JCD*. 2010 Oct;13(4):218–24.
 74. Endo H, Kawamoto R, Takahashi F, Takenaka H, Yoshida F, Nojiri K, Takamizawa T, AndoS, Miyazaki M. Evaluation of a calcium phosphate desensitizer using an ultrasonic device. *Dent Mater J* 2013 ;32(3) :456-61 -.
 75. Sauro S, Watson TF, Thompson I. Dentine desensitization induced by prophylactic and air-polishing procedures: an in vitro dentine permeability and confocal microscopy study. *J Dent*. 2010 May;38(5):411–22.
 76. Zhu M, Li J, Chen B, Mei L, Yao L, Tian J, et al. The Effect of Calcium Sodium Phosphosilicate on Dentin Hypersensitivity: A Systematic Review and Meta-Analysis. *PloS One*. 2015;10(11):140–76.
 77. Veitz-Keenan A, Barna JA, StroberB, Matthews AG, Collie D, Vena D, Curro AF, Thompson VP. Treatment for hypersensitive non carious cervical lesions. A practitioners engaged in applied research and learning (PEARL) network randomized clinical effectiveness study. *J Am Dent Assoc* 2013 ;144(5) :495-506 -.
 78. Prati C, Cervellati F, Sanasi V, Montebugnoli L. Treatment of cervical dentin hypersensitivity with resin adhesives: 4-week evaluation. *Am J Dent*. 2001 Dec;14(6):378–82.
 79. Kumar SS, Kumar NSM, Karunakaran JV, Nagendran S. Management of invasive cervical resorption in a maxillary central incisor. *J Pharm Bioallied Sci*. 2015 Aug;7(Suppl 2):S712–7.
 80. Gürsoy H, Tanalp J, Yurdagüven H, Kayahan MB. Treatment of a cervical resorptive defect in a mandibular first premolar: An 18-month follow-up. *J Dent Sci*. 2014 Dec 1;9(4):412–6.
 81. Soares PV, Machado AC, Zeola LF, Souza PG, Galvão AM, Montes TC, et al. Loading and composite restoration assessment of various non-carious cervical lesions morphologies - 3D finite element analysis. *Aust Dent J*. 2015 Sep;60(3):309–16.
 82. Pecie R, Krejci I, Garcia-Godoy F, Bortolotto T. Noncarious cervical lesions-a clinical concept based on the literature review. Part 2 : restoration. *Am J Dent* 2011 ;24(3) :183-92.
 83. Stojanac IL, Premovic MT, Ramic BD, Drobac MR, Stojasin IM, Petrovic LM. Noncarious cervical lesions restored with three different tooth-colored materials: two-year results. *Oper Dent*. 2013 Feb;38(1):12–20.
 84. Ilday N, Güngör H, Duymuş ZY. Dentine treatment effects on bonding strength of adhesive resin cements. *Mater Res Innov*. 2011 Jun 1;15(3):202–7.
 85. Kubo S, Kawasaki K, Yokota H, Hayashi Y. Five-year clinical evaluation of two adhesive systems in non-carious cervical lesions. *J Dent*. 2006 Feb;34(2):97–105.
 86. Fabián Molina G, Cabral RJ, Mazzola I, Brain Lascano L, Frencken JE. Biaxial flexural

- strength of high-viscosity glass-ionomer cements heat-cured with an LED lamp during setting. *BioMed Res Int*. 2013;2013:838460.
87. Sidhu SK, Nicholson JW. A Review of Glass-Ionomer Cements for Clinical Dentistry. *J Funct Biomater*. 2016 Jun 28;7(3):16.
 88. Dursun E, Nguyen J-F, Tang M-L, Attal J-P, Sadoun M. HEMA release and degree of conversion from a resin-modified glass ionomer cement after various delays of light activation. *Dent Mater Off Publ Acad Dent Mater*. 2016 May;32(5):640–5.
 89. Cheetham JJ, Palamara JEA, Tyas MJ, Burrow MF. A comparison of resin-modified glass-ionomer and resin composite polymerisation shrinkage stress in a wet environment. *J Mech Behav Biomed Mater*. 2014 Jan;29:33–41.
 90. Mickenautsch S. High-viscosity glass-ionomer cements for direct posterior tooth restorations in permanent teeth: The evidence in brief. *J Dent*. 2016 Dec;55:121–3.
 91. Van Duinen RNB, Kleverlaan CJ, de Gee AJ, Werner A, Feilzer AJ. Early and long-term wear of “fast-set” conventional glass-ionomer cements. *Dent Mater Off Publ Acad Dent Mater*. 2005 Aug;21(8):716–20.
 92. Loguercio A, Zago C, Leal K, Ribeiro NR, Reis A, One-year clinical evaluation of a flowable resin liner associated with a microhybrid resin in non-carious cervical lesions, *Clinical Oral Investigation*, March 2005, Volume 9, Issue 1, pp 18-20.
 93. Milnard FJ, *Restorative Dentistry: Using a Simplified Composite System to Esthetically Restore Non-Carious Class V Lesions*, *Inside Dentistry*, July/August 2009, Volume 5, Issue 7.
 94. Celik, Uzer E, Aka, Betul, Yilmaz, Fatma, Six-month Clinical Evaluation of a Self-adhesive Flowable Composite in Noncarious Cervical Lesions, *Journal of Adhesive Dentistry*, 2015, Volume 17, Issue 4, p361-368.
 95. Bortolotto T, Doudou W, Kunzelmann KH, Krejci I. The competition between enamel and dentin adhesion within a cavity: an in vitro evaluation of class V restorations. *Clin Oral Investig*. 2012 Aug;16(4):1125–35.
 96. Umer F, Naz F, Khan FR. An in vitro evaluation of microleakage in class V preparations restored with Hybrid versus Silorane composites. *J Conserv Dent JCD*. 2011;14(2):103–7.
 97. Fagundes T, Barata T, Bresciani E, Santiago S, Franco E, Lauris J, et al. Seven-Year Clinical Performance of Resin Composite Versus Resin-Modified Glass Ionomer Restorations in Noncarious Cervical Lesions. *Oper Dent*. 2014 May 8;39(6):578–87.
 98. Paul C, Belvedere, DDS, Douglas L, Lambert, Creating the “Perfect” Class V Composite: The Matrix Is Key, *Dentistry Today*, 01 fevrier 2016.
 99. Fahl N. Direct-Indirect Class V Restorations: A Novel Approach for Treating Noncarious Cervical Lesions. *J Esthet Restor Dent Off Publ Am Acad Esthet Dent Al*. 2015 Oct;27(5):267–84.
 100. Ritter AV, Fahl N, Vargas M, Maia RR, The Direct-Indirect Technique for Composite Restorations Revisited, *Compendium of Continuing Education in Dentistry*, June 2017, Volume 38, Issue 6.
 101. Besek M, Une solution fiable pour restaurer les lésions cervicales; *Compte rendu clinique*, avril 2013.
 102. Tucker RV, Tucker RD, Gold Inlay Procedures for Extensive Cervical Lesions, *Operative Dentistry*, 2012, 37-5, 449-452.
 103. Boston DW, Kerzie M. An improved technique for Class V composite resin inlays. *Quintessence Int Berl Ger* 1985. 1993 Jan;24(1):19–24.
 104. Staninec M, Tsuji GH. Restoration of non-carious cervical lesions with ceramic inlays: A possible model for clinical testing of adhesive cements. *Dent Hypotheses*. 2012 Oct 1;3(4):155.
 105. Peumans M, Politano G, Les lésions cervicales non carieuses; *Options thérapeutiques*, *idMagazine*, 31 janvier 2018, n°4, 36-42.

Table des illustrations

- Fig. 1 :** Lésions Cervicales d'Usure situées en secteur antérieur au niveau des faces vestibulaires dentaires
- Fig. 2 :** A- élévation d'un lambeau mettant en évidence la résorption cervicale ; B- aspect radiographique de la lésion
- Fig. 3 :** trauma amélo-dentinaire lésant les trois étages coronaires de la 11 avec une atteinte cervicale, proximale et du bord libre
- Fig. 4 :** étiologies et facteurs de risques de la pathologie carieuse selon Brundtland.
- Fig. 5 :** caries cervicales en secteur incisivo-canin
- Fig. 6 :** les phénomènes d'usure sont de quatre ordres : attrition, abrasion, érosion et abfraction
- Fig. 7 :** LCU d'origine érosive situées en secteur antérieur au niveau des faces vestibulaires dentaires.
- Fig. 8 :** LCU d'origine abrasive situées en secteur antérieur au niveau des faces vestibulaires dentaires
- Fig. 9 :** schématisation du phénomène d'abfraction entre deux dents
- Fig. 10 :** schéma des mécanismes pathodynamiques indiquant les facteurs étiologiques à l'origine des LCU
- Fig. 11 :** schéma représentant la topographie de la classe V de Black
- Fig. 12 :** schématisation des trois sites de cariosusceptibilité au niveau des dents antérieures et postérieures
- Fig. 13 :** représentation schématique des facteurs de dissuasion potentiels pour l'infiltration de la résine dans la dentine saine et sclérotique. Le côté gauche illustre les réponses à la liaison avec un système d'adhésif primaire auto-mordançant, tandis que le côté droit illustre les réponses à la pré-gravure de la dentine sclérotique avec 40% d'acide phosphorique avant collage avec le même adhésif primaire auto-mordançant.
- Fig. 14 :** stratégie d'isolation en fonction de la situation clinique
- Fig. 15 :** exemples de crampons rétracteurs utilisés en compléments des crampons classiques de maintien du champ opératoire
- Fig. 16 :** le téflon peut revêtir diverses formes d'intérêts dans l'isolation des lésions cervicales, soit en nappage gingivale (A) soit en rétraction gingivale en venant être packé au sein du sillon gingivo-dentaire (B)
- Fig. 17 :** l'étage cervical se subdivise en 4 plans d'orientations différentes, l'ensemble formant une zone « bombée »
- Fig. 18 :** illustration de la nature stratifiée de la dent en imagerie polarisée-croisée objectivant les épaisseurs de dentine, d'émail et la JAD. L'émail se retrouve en quantité la plus faible dans la zone cervicale.
- Fig. 19 :** vue initiale (a), vue post-opératoire après greffe parodontale (b)
- Fig. 20 :** pulvérisation de verre bioactif Syle
- Fig. 21 :** les différents stades de la résorption cervicale. Lésion de taille réduite affectant superficiellement la dentine (1), lésion par-pulpaire affectant la dentine (sans extension vers la dentine radiculaire) (2), lésion profonde affectant la dentine cervicale et radiculaire (3), lésion de stade avancé s'étendant au-delà du tiers coronaire radiculaire (4)
- Fig. 22 :** injection de résine composite fluide au sein d'une cavité cervicale réduite
- Fig. 23 :** prémolaire présentant une cavité cervicale amérodentinaire, la charte colorimétrique par technique de stratification implique diverses couches de résines composites dentinaires de saturation décroissante de la partie coronaire vers la partie apicale et une couche périphérique de résine composite amélaire.
- Fig. 24 :** situation initiale (A), application d'un cordon de rétraction dans le sulcus gingival (B), essai de la pointe de l'instrument LM-gingiva retractor (C), pression de l'instrument sur le tissu gingival (D), après restauration à la résine composite les surfaces sont polies et le cordonnet rétracteur retiré (E), intégration de la restauration à 6 semaines post-opératoires (F).
- Fig. 25 :** situation initiale (A), nettoyage par air abrasion et mise en place de la digue avec crampon rétracteur (B), nettoyage de la cavité à la Chlorhexidine a 2% (C), conditionnement tissulaire (D), application d'un incrément de résine composite (E), restauration après polissage (F).
- Fig. 26 :** pose de cordonnets rétracteurs (A), insertion en excès de la résine composite sur les préparations non traitées pour enregistrer une marge gingivale nette (B), les marges de la facette sont marquées au crayon rouge pour une visualisation facile lors de la finition (C), essai (D), polymérisation, finition extrabuccales supplémentaires (E), facettes semi-directes obtenues (F), conditionnement des cavités cervicales (G), assemblage et finitions des facettes semi-directes collées (H), résultat final (I).
- Fig. 27 :** tailles et formes des facettes Composeer® class V
- Fig. 28 :** la tige d'aide au positionnement permet une application précise plus aisée de la facette préfabriquée cervicale Composeer®
- Fig. 29 :** schéma en coupe d'une facette préfabriquée cervicale Composeer® collée
- Fig. 30 :** inlays en or restaurant deux zones cervicales
- Fig. 31 :** facettes partielles cervicales en disilicate de lithium
- Fig. 32 :** facette cervicale réalisée en CFAO
- Fig. 33 :** situation initiale (A), mise en place d'un champ opératoire étanche (B), curetage de la lésion carieuse et nettoyage de la cavité (C), conditionnement à l'acide orthophosphorique à 37% d'abord amélaire durant 15s (D) puis amélo-dentinaire durant 15s (E), rinçage (F), séchage (G), application d'un système adhésif M&RIII avec le brossage du primer puis de l'adhésif à l'aide de microbrushs (H), photopolymérisation 40s (I), liner de résine composite fluide en fond de cavité, stratification aux résines composites de la restauration par masse dentinaire D3 (J) puis par masse amélaire E2 (K), résultat final après polissage et réhydratation tissulaire (L)

Table des tableaux

Tableau 1 : Caractéristiques des lésions carieuses actives et inactives

Tableau 2 : ICDAS classe les lésions carieuses en fonction de la perte de substance

Tableau 3 : Avantages et inconvénients des différentes techniques d'isolations

Tableau 4 : Classification de Miller et potentiel de réparation de la perte tissulaire

Tableau 5 : Techniques chirurgicales envisageables en présence de récessions radiculaires

Tableau 6 : Instrumentation spécifique pour la réalisation de restaurations aux résines composites cervicales

ANNEXE 1 : version simplifiée du schéma proposé par Grippo et al. (12)

Étiologie des LCU – Check-list

Contrôle	Facteurs étiologiques	Facteurs de risque
Biocorrosion-Erosion : dégradation chimique, biochimique et électrochimique de l'émail et de la dentine		
Régime	-boissons et aliments acides -agrumes et jus d'agrumes	-composition et fréquence d'ingestion de boissons et d'aliments acides
Activité professionnelle	-dégustation de vins -exposition aux gaz industriels acides -activité entraînant la déshydratation (sports, etc.)	-pouvoir tampon, composition, flux, pH, viscosité de la salive -position et forme des dents sur l'arcade dentaire -récessions gingivales
Antécédents médicaux	-maladie gastro-oesophagienne avec reflux -anorexie, boulimie nerveuse -facteurs prédisposant au reflux gastrique (hernie hiatale, activités sportives) -médicaments acides (vitamine C) -bains de bouche acides -médicaments diminuant le flux salivaire	
Abrasion-friction : usure physique résultant d'un processus mécanique impliquant des objets étrangers		
Régime	-mastication d'aliments bruts	
Hygiène bucco-dentaire	-dentifrice abrasif -technique de brossage -raideur des poils -fréquence de brossage -pratiques d'hygiène incorrectes	-amplitudes, direction, fréquence, site et durée de la force appliquée au brossage -position, forme des dents sur l'arcade dentaire -récessions gingivales
Appareils dentaire	-crochets de prothèse	
Abfraction-Stress : contrainte de traction au niveau de la région cervicale pendant la charge occlusale		
Examen occlusal	-parafonction : bruxisme-serrement de dents -charge fonctionnelle excessive -malocclusion -contacts prématurés -charge excentrée -tics, morsures d'objets durs -mastication de substances alimentaires dures et résistantes	-amplitude, direction, fréquence, site et durée des forces appliquées -mobilité des dents -présence de restaurations occlusales

Serment d'Hippocrate

En présence des Maîtres de cette Faculté, de mes chers condisciples, devant l'effigie d'Hippocrate,

Je promets et je jure, au nom de l'Être Suprême, d'être fidèle aux lois de l'Honneur et de la probité dans l'exercice de La Médecine Dentaire.

Je donnerai mes soins gratuits à l'indigent et n'exigerai jamais un salaire au-dessus de mon travail, je ne participerai à aucun partage clandestin d'honoraires.

Admis dans l'intérieur des maisons, mes yeux ne verront pas ce qui se passe, ma langue taira les secrets qui me seront confiés et mon état ne servira pas à corrompre les mœurs ni à favoriser le crime.

Je ne permettrai pas que des considérations de religion, de nation, de race, de parti ou de classe sociale viennent s'interposer entre mon Devoir et mon patient.

Je garderai le respect absolu de la vie humaine dès sa conception.

Même sous la menace, je n'admettrai pas de faire usage de mes connaissances médicales contre les lois de l'Humanité.

Respectueux et reconnaissant envers les Maîtres, je rendrai à leurs enfants l'instruction que j'ai reçue de leurs pères.

Que les hommes m'accordent leur estime si je suis fidèle à mes promesses,

Que je sois couvert d'opprobre et méprisé de mes confrères si j'y manque.

Approbation – Improbation

Les opinions émises par les dissertations présentées, doivent être considérées comme propres à leurs auteurs, sans aucune approbation ou improbation de la Faculté de Chirurgie dentaire (1).

Lu et approuvé,

Vu,
Nice, le

Le Président du jury,

Le Doyen de la Faculté de
Chirurgie Dentaire de l'UNS

Professeur

Professeur Laurence LUPI

(1) Les exemplaires destinés à la bibliothèque doivent être obligatoirement signés par le Doyen et par le Président du Jury.