



HAL
open science

Corrélations de la fibrose myocardique focale et diffuse chez les patients suivis pour tétralogie de Fallot corrigée : une étude IRM

Antoine Allain-Nicolaï

► **To cite this version:**

Antoine Allain-Nicolaï. Corrélations de la fibrose myocardique focale et diffuse chez les patients suivis pour tétralogie de Fallot corrigée : une étude IRM. Médecine humaine et pathologie. 2018. dumas-01766672

HAL Id: dumas-01766672

<https://dumas.ccsd.cnrs.fr/dumas-01766672v1>

Submitted on 13 Apr 2018

HAL is a multi-disciplinary open access archive for the deposit and dissemination of scientific research documents, whether they are published or not. The documents may come from teaching and research institutions in France or abroad, or from public or private research centers.

L'archive ouverte pluridisciplinaire **HAL**, est destinée au dépôt et à la diffusion de documents scientifiques de niveau recherche, publiés ou non, émanant des établissements d'enseignement et de recherche français ou étrangers, des laboratoires publics ou privés.

U.F.R DES SCIENCES MÉDICALES

N° 3010

ANNÉE 2018

Thèse pour l'obtention du

DIPLOME D'ETAT DE DOCTEUR EN MEDECINE

SPÉCIALITÉ : Radiodiagnostic et imagerie médicale

Par Antoine ALLAIN-NICOLAÏ

Né le 24 janvier 1988 à Saint-Pierre de la Réunion

**Corrélations de la fibrose myocardique focale et diffuse
chez les patients suivis pour tétralogie de Fallot corrigée :
une étude IRM**

Sous la direction du Dr Hubert COCHET

Présentée et soutenue publiquement le 02 mars 2018

Membres du jury :

M. LAURENT François, Professeur des universités - Praticien hospitalier * Président du jury
M. THAMBO Jean-Benoît, Professeur des universités - Praticien hospitalier † Examineur
M. MONTAUDON Michel, Professeur des universités - Praticien hospitalier * Examineur
M. COCHET Hubert, Maître de conférences des universités - Praticien hospitalier * Directeur
M. IRIART Xavier, Praticien hospitalier † Examineur

* Unité d'imagerie thoracique et cardiovasculaire, hôpital cardiologique du Haut-Lévêque, CHU de Bordeaux, Pessac.

† Unité des maladies cardiovasculaires congénitales de l'enfant et de l'adulte, hôpital cardiologique du Haut-Lévêque, CHU de Bordeaux, Pessac.

Corrélations de la fibrose myocardique focale et diffuse chez les patients suivis pour Tétralogie de Fallot corrigée : une étude IRM.

Résumé :

Introduction : les mécanismes à l'origine du remodelage des ventricules droit (VD) et gauche (VG) chez les patients suivis pour tétralogie de Fallot (TOF) corrigée sont incomplètement compris.

Objectifs : identifier les corrélations fonctionnelles et cliniques de la fibrose myocardique focale et de la fibrose diffuse, évaluées en imagerie par résonance magnétique (IRM) cardiaque, chez les patients suivis pour TOF corrigée.

Méthodes : des patients avec antécédent de TOF corrigée ont bénéficié d'une IRM cardiaque comprenant des séquences dynamiques (ciné) pour évaluation des volumes ventriculaires et de leurs fractions d'éjection (FE), des séquences de cartographie T1 (T1 mapping) pour évaluation de la fibrose diffuse du VG et du VD, ainsi qu'une séquence de rehaussement tardif (RT) haute résolution pour quantification de la fibrose focale cicatricielle. Les données de caractérisation tissulaire ont été corrélées aux marqueurs d'imagerie fonctionnelle et aux données cliniques. Chez 40 patients, les résultats des séquences ciné et de T1 mapping ont été comparés à ceux obtenus chez 40 sujets contrôles, appariés selon l'âge et le sexe.

Résultats : soixante-quatre patients porteurs d'une TOF corrigée ont été inclus (âge 25 ± 14 ans, 19 femmes), dont 18 avec un antécédent de remplacement valvulaire pulmonaire (RPV). Comparativement aux sujets contrôles, les patients suivis pour TOF présentaient de plus faibles valeurs de FEVG et de FEVD et de plus grandes valeurs de volumes du VD, d'épaisseur pariétale du VD, de T1 natifs et de fraction de volume extra-cellulaire (ECV) au sein des deux ventricules. La surface de fibrose cicatricielle était corrélée à la FEVG et à la FEVD tandis que les temps T1 natifs du VG et du VD étaient corrélés à la dilatation ventriculaire droite. Les patients avec antécédents d'arythmie ventriculaire présentaient une fibrose cicatricielle plus étendue et des temps T1 natifs plus longs. Les patients avec antécédent de RVP présentaient une fibrose cicatricielle plus étendue sur la voie de chasse du VD (VCVD) mais des temps T1 natifs du VG et du VD plus courts.

Conclusions : une fibrose focale cicatricielle et une fibrose diffuse bi-ventriculaire sont détectées par IRM cardiaque chez les patients suivis pour TOF corrigée. La surface cicatricielle est corrélée à la dysfonction systolique et la fibrose diffuse à la dilatation ventriculaire droite. Les deux types de fibrose pourraient être impliquées dans la survenue d'arythmie ventriculaire. La découverte de temps T1 natifs plus courts chez les patients avec antécédent de RVP suggère le caractère potentiellement réversible de la fibrose diffuse après traitement.

Mots clés : Tétralogie de Fallot ; IRM cardiaque ; imagerie de rehaussement tardif ; T1 mapping ; fibrose myocardique.

Correlates of focal scar and diffuse myocardial fibrosis in patients with history of repaired Tetralogy of Fallot : a magnetic resonance study.

Abstract :

Background : left and right ventricular (LV and RV) remodeling in repaired tetralogy of Fallot (TOF) is poorly understood.

Objectives : to identify correlates of focal scar and diffuse fibrosis in patients with history of TOF repair by using cardiac magnetic resonance (CMR).

Methods : patients with prior TOF repair underwent CMR including cine imaging to assess ventricular volumes and ejection fraction (EF), T1 mapping to assess LV and RV diffuse fibrosis, and high resolution late gadolinium-enhanced (LGE) imaging to quantify scar size. Structural imaging data were related to clinical characteristics and functional imaging markers. In 40 patients, cine and T1 mapping results were compared to 40 age- and sex-matched controls.

Results : sixty-four patients with TOF repair were enrolled (age 25 ± 14 years, 19 women), including 18 with prior pulmonary valve (PV) replacement. Compared to controls, TOF patients showed lower LV and RVEF and higher RV volume, RV wall thickness, and native T1 and ECV values on both ventricles. Scar size related to LVEF and RVEF while LV and RV native T1 related to RV dilatation. Patients with history of ventricular arrhythmia showed larger scars and longer native T1. Patients with history of PV replacement showed larger scar on RV outflow tract but LV and RV native T1 were shorter.

Conclusions : focal scar and biventricular diffuse fibrosis are detected on CMR after TOF repair. Scar size relates to systolic dysfunction, and diffuse fibrosis to RV dilatation. Both may be implicated in ventricular arrhythmias. The finding of shorter T1 after PV replacement suggests that diffuse fibrosis may reverse with therapy.

Keywords : Tetralogy of Fallot ; Cardiac magnetic resonance ; Late gadolinium-enhanced imaging ; T1 mapping ; Myocardial fibrosis.

Unité de recherche

Unité d'Imagerie Thoracique et Cardiovasculaire, Hôpital Cardiologique du Haut-Lévêque Avenue de Magellan, 33604, Bordeaux-Pessac, France.

Remerciements

Je voudrais tout d'abord remercier messieurs les professeurs François LAURENT, Michel MONTAUDON et Jean-Benoit THAMBO ainsi que le docteur Xavier IRIART.

Je tiens aussi à remercier tout particulièrement mon directeur, le docteur Hubert COCHET pour m'avoir accordé sa confiance en me permettant de réaliser cette thèse et de m'avoir accompagné et aidé de ses conseils.

Je souhaiterais ensuite remercier le docteur Karine WARIN-FRESSE pour son rapport et ses remarques.

Enfin, je tiens à remercier ma famille : ma mère et ma soeur avec une pensée toute particulière pour mon père et mes grands-parents NICOLAÏ. Merci d'avoir été là avec moi toutes ces années et d'avoir supporté mes sautes d'humeur et mes indisponibilités.

Merci à Oriane pour sa présence, sa patience et son soutien.

Je n'oublie pas mes amis qui m'ont encouragé pendant toutes mes études, m'ont permis de m'évader bien souvent et dont la présence a été un réel support.

TABLE DES MATIÈRES

❖ Première partie : généralités

I. Tétralogie de Fallot : diagnostic, traitement, complications tardives et modalités de suivi

A. Introduction.....	10
B. Anatomie pathologique.....	11
1. Sténose infundibulaire.....	11
2. Communication interventriculaire.....	11
3. Chevauchement de l'aorte.....	11
4. Anomalies associées.....	11
C. Physiopathologie.....	12
D. Etiologie.....	12
E. Diagnostic.....	13
1. Manifestations cliniques.....	13
2. Imagerie préopératoire.....	14
a. Radiographie du thorax.....	14
b. Echocardiographie-Doppler.....	15
c. Tomodensitométrie (TDM).....	16
d. Imagerie par résonance magnétique (IRM).....	18
e. Cathétérisme et angiographie.....	19
F. Traitement.....	19
1. Traitement médical.....	19
2. Chirurgie palliative.....	20
3. Cathétérisme interventionnel.....	21
4. Réparation chirurgicale complète.....	22

G. Résultats et complications.....	26
1. <i>Période post-opératoire précoce.....</i>	<i>26</i>
2. <i>Complications tardives.....</i>	<i>27</i>
a. Insuffisance valvulaire pulmonaire, dilatation et dysfonction contractile du ventricule droit.....	27
b. Anévrisme infundibulaire pulmonaire.....	31
c. Sténose résiduelle de l'infundibulum, de la valve et des artères pulmonaires.....	32
d. Sténose des tubes ventricule droit-artère pulmonaire.....	34
e. Insuffisance tricuspидienne.....	35
f. Communication interventriculaire résiduelle.....	35
g. Dilatation de la racine de l'aorte et insuffisance valvulaire aortique.....	36
h. Dysfonction du ventricule gauche.....	36
i. Troubles du rythme cardiaque et mort subite.....	37
j. Insuffisance cardiaque.....	40
3. <i>Modalités de suivi.....</i>	<i>40</i>
a. IRM cardiaque.....	40
b. Echocardiographie-Doppler.....	46
c. Epreuve d'effort.....	47
d. Electrocardiogramme (ECG), Holter et tests électrophysiologiques.....	47
e. TDM cardiaque.....	47
f. Cathétérisme cardiaque.....	48

II. Fibrose myocardique : physiopathologie, méthodes d'évaluation et applications cliniques

A. Histopathologie - Physiopathologie.....	49
1. <i>Histologie et physiologie du myocarde sain.....</i>	<i>49</i>
2. <i>Fibrose myocardique : physiopathologie et conséquences.....</i>	<i>49</i>
a. Fibrose focale cicatricielle.....	50
b. Fibrose interstitielle diffuse.....	50

3.	<i>Evaluation de la fibrose par biopsie endomyocardique.....</i>	51
4.	<i>Histopathologie du myocarde dans la tétralogie de Fallot...</i>	52
B.	Evaluation de la fibrose myocardique par IRM.....	56
1.	<i>Introduction : bases physiques de caractérisation tissulaire.....</i>	56
2.	<i>Imagerie de rehaussement tardif.....</i>	57
a.	Technique des séquences de rehaussement tardif.....	57
b.	Applications cliniques diagnostiques et pronostiques.....	65
c.	Applications actuelles de l'imagerie de rehaussement tardif haute résolution.....	71
d.	Corrélations cliniques et pronostiques chez les patients suivis pour tétralogie de Fallot corrigée.....	72
3.	<i>Cartographie de la relaxation longitudinale du myocarde.....</i>	78
a.	T1 mapping : définition.....	79
b.	Séquences de T1 mapping.....	80
c.	Fraction de volume extracellulaire.....	84
d.	Performances diagnostiques, controverses et considérations techniques.....	87
e.	Applications cliniques diagnostiques et pronostiques.....	91
f.	Applications cliniques chez les patients suivis pour tétralogie de Fallot corrigée.....	97



Deuxième partie : article

Corrélations de la fibrose myocardique focale et diffuse chez les patients suivis pour tétralogie de Fallot corrigée : une étude IRM

Résumé.....	103
-------------	-----

Introduction.....	105
-------------------	-----

Méthodes	106
<i>Patients et modalités du recueil des données</i>	106
<i>Données cliniques et paracliniques (hors IRM)</i>	106
<i>Acquisitions des IRM</i>	107
<i>Analyse des IRM</i>	107
<i>Analyse statistique</i>	110
Résultats	110
<i>Caractéristiques des patients</i>	110
<i>Comparaisons entre patients suivis pour tétralogie de Fallot et patients contrôles</i>	114
<i>Corrélations de la fibrose cicatricielle et de la fibrose diffuse chez les patients suivis pour tétralogie de Fallot</i>	115
<i>Caractéristiques des patients avec antécédent de remplacement de la valve pulmonaire</i>	119
<i>Caractéristiques des patients avec antécédent d'arythmie ventriculaire</i>	121
Discussion	123
<i>Patients et méthodes</i>	123
<i>Corrélations de la fibrose cicatricielle et de la fibrose diffuse</i>	124
<i>Caractéristiques des patients avec antécédent de remplacement de la valve pulmonaire</i>	125
<i>Limites de l'étude</i>	126
Conclusion	126

❖ Références bibliographiques



Première partie : généralités

I. Tétralogie de Fallot : diagnostic, traitement, complications tardives et modalités de suivi

A. Introduction

La tétralogie de Fallot (TOF) est la plus fréquente des cardiopathies congénitales cyanogènes. Elle représente de 3 à 10 % des cardiopathies congénitales, soit 1 naissance vivante sur 3600, affectant de manière égale filles et garçons (1-3).

Elle associe quatre anomalies : une communication inter-ventriculaire (CIV), une sténose de la voie de chasse ventriculaire droite (VCVD), une dextroposition de l'aorte et une hypertrophie du ventricule droit (VD). Il s'agit en fait fondamentalement d'une seule anomalie embryologique, à savoir le déplacement en avant et à droite du septum conal (infundibulaire), entraînant une partition inégale des voies de chasse droite et gauche. Il en résulte un rétrécissement de la VCVD, une CIV par mal alignement et le chevauchement du septum inter-ventriculaire par l'orifice aortique (Fig. 1).

D'un point de vue physiopathologique, elle se caractérise par une égalisation des pressions dans les deux ventricules et l'existence d'un shunt droite-gauche exclusif ou prédominant, responsable d'une contamination du sang artériel normalement saturé en oxygène par du sang veineux désaturé.

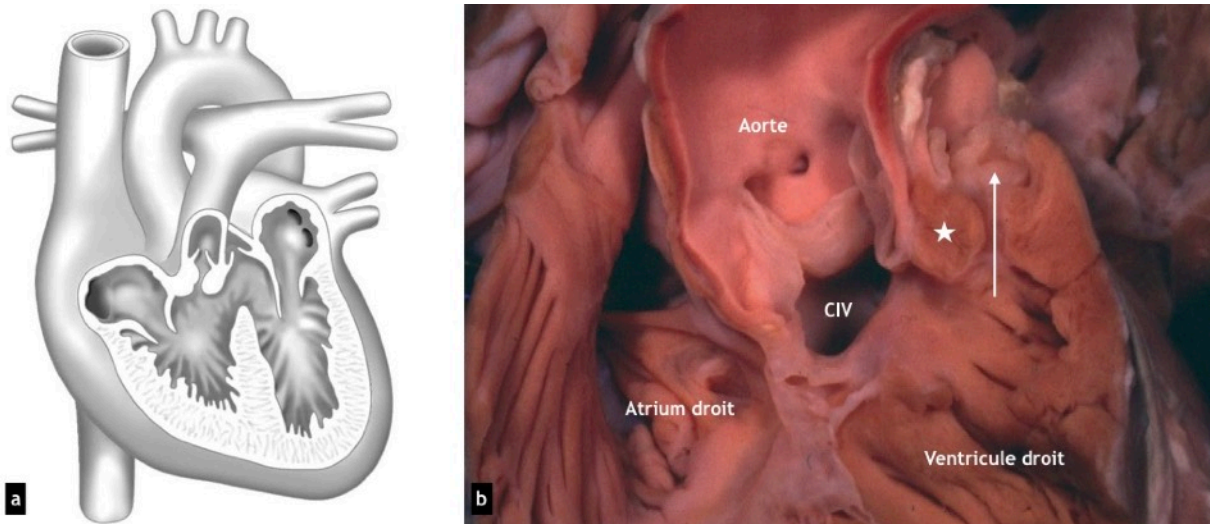


Figure 1 : a : schéma de la TOF (2) et b : signes anatomo-pathologiques de la TOF (1). La sténose sous valvulaire (flèche) se situe entre le septum infundibulaire mal aligné (étoile) et les trabéculations musculaires septo-pariétales hypertrophiques. Valve pulmonaire sténosée et dysplasique. Large CIV et aorte chevauchant le septum inter ventriculaire.

B. Anatomie pathologique

La TOF possède un large spectre anatomique, toujours caractérisée, en raison du déplacement du septum conal, ne fusionnant pas avec le septum interventriculaire, par une sténose infundibulaire et une large CIV. A cela s'ajoute des anomalies très variables concernant en particulier l'anatomie de la valve et des artères pulmonaires, de l'aorte thoracique et des artères coronaires. L'hypertrophie du VD est réactionnelle, résultante de la surcharge de pression.

1. Sténose infundibulaire

La sténose infundibulaire est constante, de longueur variable, essentiellement musculaire mais pouvant être complétée par un anneau fibreux. Trois types anatomiques sont décrits (2) :

- une sténose infundibulaire basse, avec une chambre infundibulaire large en aval ; la valve pulmonaire est alors souvent normale ;
- une sténose infundibulaire distale avec valve souvent sténosée ;
- un infundibulum long et hypoplasique se terminant par un anneau valvulaire pulmonaire hypoplasique.

La sténose valvulaire pulmonaire s'observe dans deux tiers des cas. La valve est souvent bicuspidée avec des feuillets épaissis et fusionnés responsable à l'extrême d'une atrésie valvulaire. Il s'y associe un degré variable d'hypoplasie de l'anneau. Les artères pulmonaires proximales peuvent être sténosées, hypoplasiques ou à l'extrême atrétiques et discontinues.

2. Communication inter ventriculaire

Il s'agit d'une CIV par mal alignement, haut située, large et non restrictive. Le plus souvent, elle est de type péri membraneuse et unique (2). Bordée par le septum trabéculé, le corps central fibreux, le septum infundibulaire déplacé, elle est chevauchée par l'aorte. Une deuxième communication, musculaire, est observée dans 3 à 15 % des cas (4).

3. Chevauchement de l'aorte

Le chevauchement de l'aorte résulte du mal alignement entre le septum conal et le septum trabéculé. Il s'accompagne d'une rotation de la racine aortique qui amène le sinus de Valsalva non coronarien plus en avant et le sinus de Valsalva coronarien droit vers la gauche (2). Le chevauchement est de degré très variable : il peut être minime ou atteindre 50 %, voire plus. Il s'agit alors de formes de passage vers le VD à double issue. La continuité mitro-aortique est cependant conservée dans la TOF.

4. Anomalies associées

L'arc aortique est à droite dans 25 % des cas, avec une disposition de la gerbe aortique le plus souvent en « miroir ». Des anomalies des artères coronaires sont retrouvées dans 5% des cas et importantes pour le chirurgien. Les plus problématiques sont une artère interventriculaire antérieure naissant de l'artère coronaire droite et une branche conale proéminente de la coronaire droite, toutes deux cir-

culant à la face antérieure de l'infundibulum (5). Une communication inter auriculaire (CIA) peut être présente dans 5% des cas. La simple perméabilité du foramen ovale est bien plus fréquente. Une veine cave supérieure gauche est retrouvée dans 11% des cas. Les collatérales aorto-pulmonaires (MAPCA) sont retrouvées dans les formes sévères de TOF avec artères pulmonaires absentes ou très hypoplasiques. Des artères bronchiques hypertrophiques peuvent également participer à l'irrigation pulmonaire (6).

C. Physiopathologie

La CIV étant non restrictive, les pressions systoliques s'égalisent dans le ventricule gauche (VG), le VD et l'aorte. La surcharge ventriculaire droite, responsable de son hypertrophie, reste donc modérée dans la forme la plus classique et il n'y a pas d'insuffisance cardiaque.

Le shunt droite-gauche est la caractéristique physiopathologique principale de la TOF (Fig. 2). L'importance du shunt est dépendante avant tout du degré de la sténose de la VCVD et, dans une moindre mesure, des résistances systémiques. La sténose infundibulaire a une composante musculaire et donc dynamique, son degré peut varier en fonction de plusieurs paramètres. D'abord, la sténose a tendance à s'aggraver avec l'âge. Ainsi, la cyanose s'installe en général progressivement au cours de la première année de vie. Ensuite, la sténose infundibulaire peut varier sous l'effet de la fréquence cardiaque et de la force de contraction myocardique, toutes deux sous l'influence du système nerveux autonome. Le shunt droite-gauche augmente donc à l'effort et lors d'émotions (1,2).

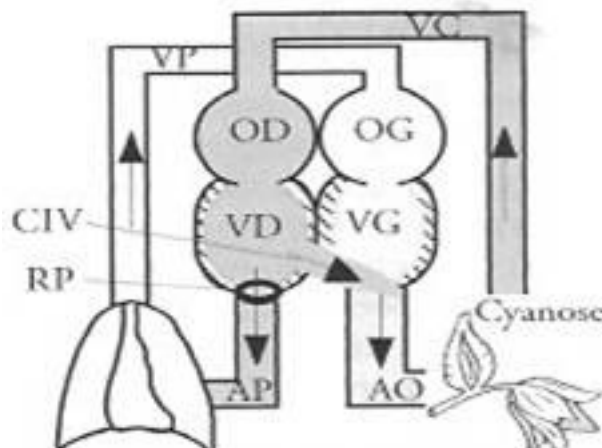


Figure 2 : schéma explicatif du shunt droite-gauche dans la TOF. La sténose pulmonaire crée une résistance importante à l'éjection du sang dans la circulation pulmonaire. Le flux va donc se diriger préférentiellement vers le VG au travers de la CIV.

D. Etiologie

L'étiologie de la TOF est probablement multifactorielle. Il existe une reconnaissance croissante d'un substrat génétique et chromosomique. Le risque de récurrence dans la famille d'un patient porteur d'une TOF est de 3%. Jusqu'à 25% des patients porteur d'une TOF présentent une anomalie chromosomique, le plus

souvent une trisomie 21 ou une micro délétion 22q11, également rencontrée dans le syndrome de Di George ou le syndrome vélo-cardio-facial. La prévalence de la micro délétion 22q11 est plus élevée dans les cas de TOF avec arc aortique droit et/ou atrésie ou sténose artérielle pulmonaire et peut être associée à une absence de thymus (1,2,6). Plusieurs mutations génétiques ont été associées à la survenue d'une TOF, les plus fréquentes concernant les gènes TBX1, JAG1, NKX2.5 (7). Certaines de ces anomalies génétiques et chromosomiques ont été associées à un défaut de migration des cellules de la crête neurale intervenant dans la septation des voies d'éjection (« wedging ») au cours de l'embryogénèse cardiaque et aboutissant à un défaut d'orientation du septum conal, anomalie commune à l'ensemble des malformations de la région cono-troncale.

E. Diagnostic

1. Manifestations cliniques

Comme d'autres cardiopathies congénitales complexes, la TOF est fréquemment diagnostiquée durant la vie fœtale au cours d'une échocardiographie obstétricale (Fig.3), permettant alors une meilleure prise en charge de la période périnatale. Néanmoins, la plupart des diagnostics se font après la naissance (1).

Chez le nouveau-né, la TOF ne s'accompagne souvent d'aucun symptôme. En effet dans sa forme classique, la sténose infundibulaire est relativement peu serrée, si bien que le shunt droite-gauche ne s'installe pas. Lorsque baissent les résistances pulmonaires, cette sténose modérée peut empêcher l'établissement d'un shunt gauche-droite par la CIV, protégeant la circulation pulmonaire d'un grand débit. Ainsi s'installe un état d'équilibre où il n'y a ni cyanose, ni insuffisance cardiaque et le diagnostic s'établit lors de l'auscultation, qui révèle un long souffle systolique de haute fréquence en rapport avec la sténose infundibulaire.

Dans les formes de TOF avec sténose infundibulaire minime, il peut s'établir un shunt gauche-droite à travers la CIV non restrictive, permettant même l'évolution vers l'insuffisance cardiaque après la chute des résistances pulmonaires. Un traitement anti congestif peut être alors nécessaire.

À l'inverse, dans les cas de TOF avec sténose de la VCVD d'emblée très sévère et shunt droite-gauche exclusif, la circulation artérielle pulmonaire est entièrement dépendante de la perméabilité du canal artériel (et d'éventuelles MAPCA), permettant de modérer l'hypoxémie. Si le canal artériel se ferme, une cyanose et une hypoxémie sévères apparaissent brutalement, menaçant le pronostic vital. Un traitement par prostaglandines est nécessaire pour maintenir le canal ouvert, dans l'attente d'une chirurgie.

Chez le nourrisson, à l'exception de ces formes extrêmes, les premiers mois de vie se passent souvent normalement, sans retentissement staturo-pondéral. C'est au cours des 6 premiers mois qu'apparaît une cyanose lentement progressive. Les premières crises hypoxiques peuvent apparaître avant l'âge de 1 an.

Chez l'enfant, les manifestations cliniques de l'évolution spontanée de la TOF sont moins souvent observées de nos jours dans les pays dotés de systèmes de santé développés, en raison d'une réparation chirurgicale de plus en plus précoce. Elles comprennent principalement (2) :

- Une cyanose
- Un hippocratisme digital
- Un retard staturo-pondéral

- Une intolérance à l'effort due à l'impossibilité d'accroître le débit pulmonaire à l'effort et, de ce fait, à l'augmentation du shunt droite-gauche. En récupération d'effort s'observe souvent un accroupissement instinctif (« squatting »), permettant une légère augmentation des résistances périphériques et une diminution du shunt droite-gauche.
- Des crises hypoxiques : dues à un spasme de l'infundibulum fermant l'accès à la circulation pulmonaire, avec accentuation rapide de la cyanose, tachypnée et possible perte de connaissance. Elles peuvent être déclenchées par une émotion ou une angoisse. La baisse des résistances systémiques peut également être le facteur déclenchant. En effet, l'aorte chevauchant le ventricule droit, une hypotension artérielle ou une baisse des résistances périphériques favorisent le shunt droite-gauche, du VD vers l'aorte.

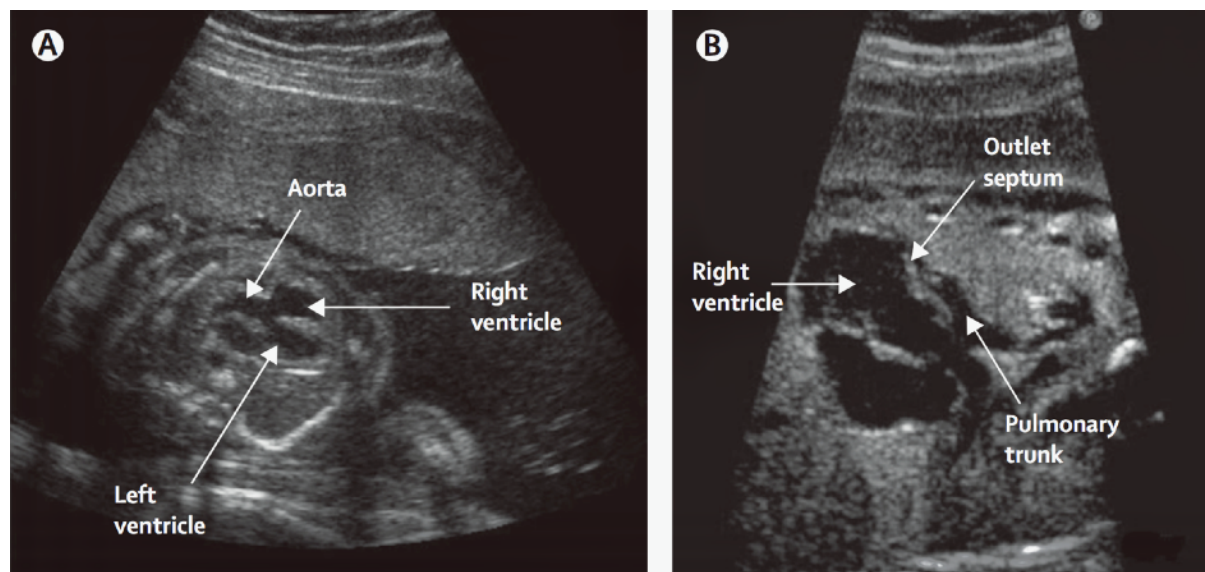


Figure 3 (1) : Diagnostic prénatal d'une TOF. Coupe long axe d'une échocardiographie fœtale (A) montrant une large CIV avec chevauchement de l'aorte. La déviation antérieure typique du septum infundibulaire est visualisée (B), entraînant une obstruction du flux dans le tronc pulmonaire.

2. Imagerie préopératoire

a. Radiographie du thorax

Chez le nouveau-né, seuls une hypo perfusion pulmonaire et un éventuel arc aortique droit peuvent orienter le diagnostic. La silhouette typique du cœur en « sabot » (Fig. 4) s'observe plus volontiers chez l'enfant et se caractérise par une pointe surélevée (hypertrophie ventriculaire droite) et un arc moyen concave (hypoplasie du tronc pulmonaire). Le bouton aortique peut être proéminent (dilatation de l'aorte). La cardiomégalie est absente ou peu importante.

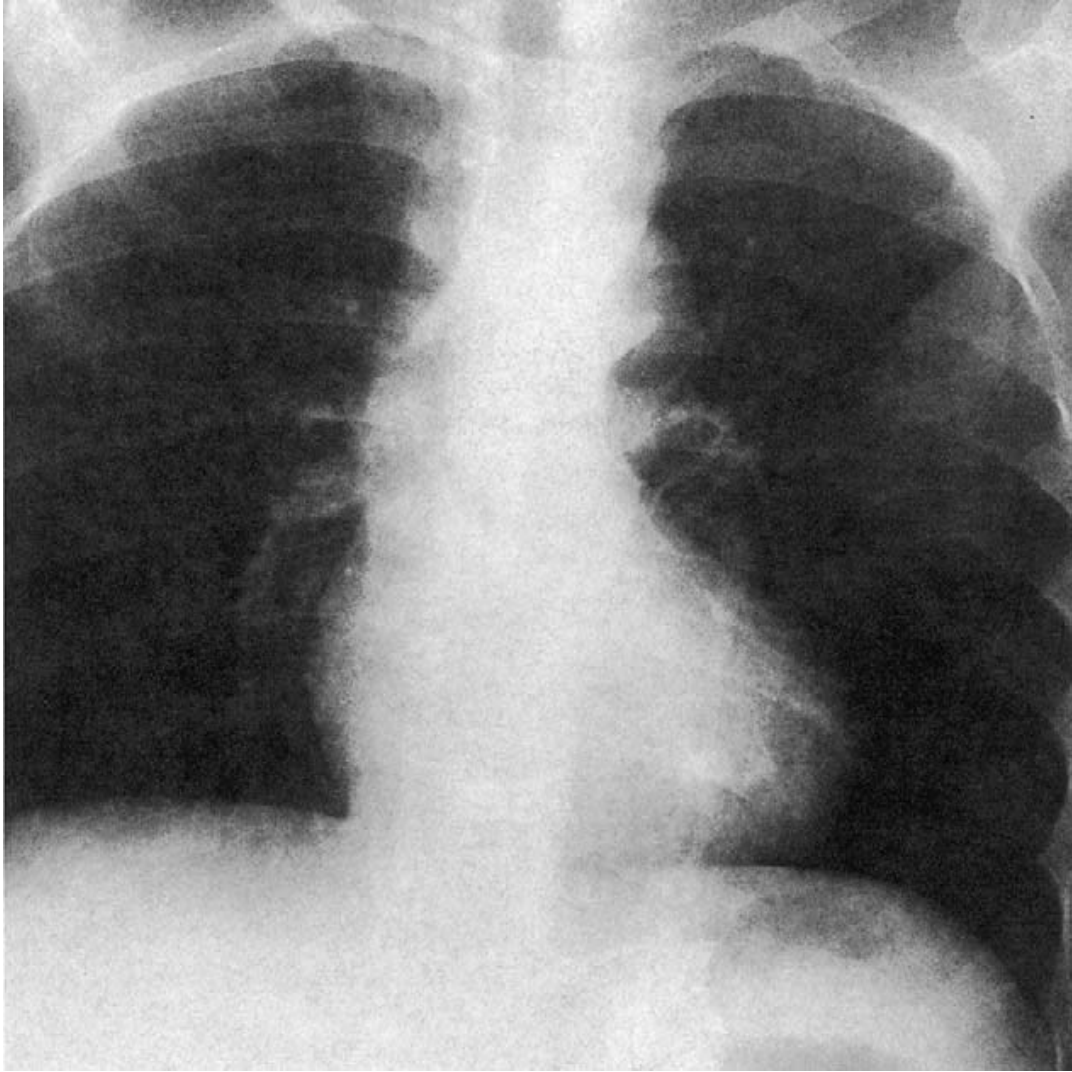


Figure 4 (2) : *Radiographie du thorax : cœur en «sabot» typique. Arbre vasculaire pulmonaire raréfié.*

b. Echocardiographie-Doppler

Chez le nourrisson, l'échocardiographie analyse parfaitement les points suivant (Fig. 5) : la CIV (unique ou multiples), le chevauchement de l'aorte, la taille de l'anneau pulmonaire, la morphologie valvulaire pulmonaire, l'anatomie de la voie d'éjection droite (jusqu'au tronc artériel pulmonaire et ses branches proximales). La continuité mitro-aortique est démontrée. On peut noter également une dilatation et une hypertrophie du VD. Le doppler permet d'estimer le gradient de pression sur la VCVD. Cet examen permettra au chirurgien de savoir s'il pourra ou non conserver l'anneau (qui sera systématiquement remesuré durant l'intervention).

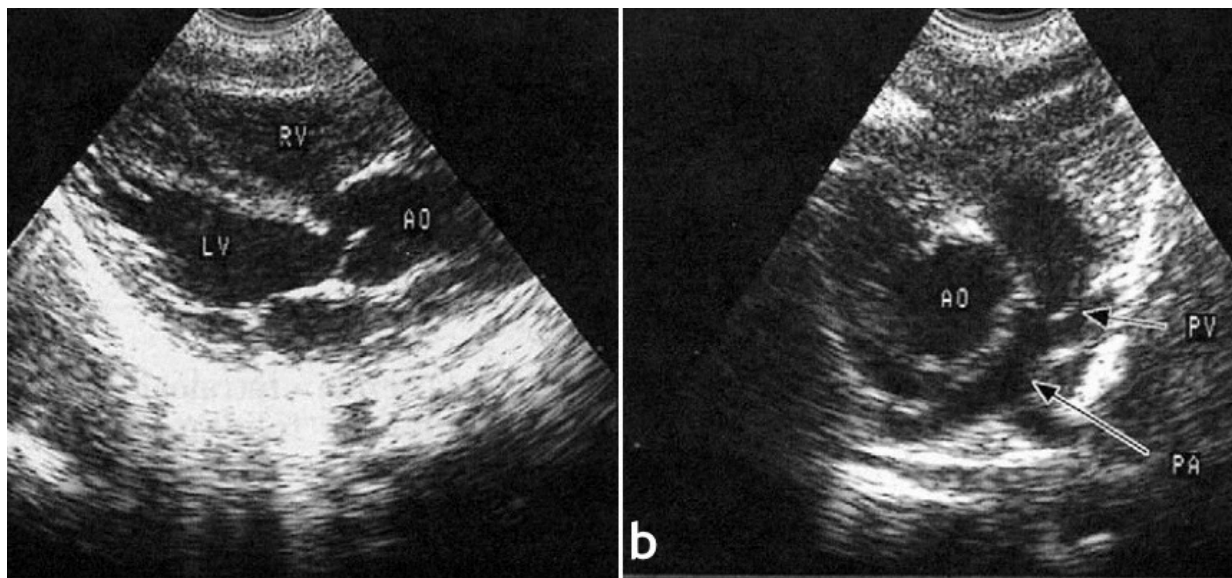


Figure 5 (2) : Echocardiographie a. coupe long axe montrant la CIV et le chevauchement de l'aorte (AO). RV : ventricule droit ; LV : ventricule gauche. b. Coupe en petit axe montrant l'artère pulmonaire (PA) et sa bifurcation. La valve pulmonaire (PV) est épaissie. Le diamètre de l'artère pulmonaire est la moitié du diamètre de l'aorte (AO).

c. Tomodensitométrie (TDM)

Avec l'amélioration des résolutions spatiale et temporelle des scanners multi-barrettes, la capacité à produire des images statiques du cœur et des gros vaisseaux et à réaliser des reconstructions en 3D a rendu cette technique utile à l'évaluation de l'anatomie intra et extra cardiaque des patients porteurs de TOF, indispensable à une bonne prise en charge chirurgicale (8). Un angioscanner cardiaque et artères pulmonaires, en général non synchronisé à l'électrocardiogramme (ECG) (irradiation plus faible), est actuellement prescrit de manière quasi systématique, le plus souvent entre 3 et 6 mois de vie. Il peut être réalisé sans sédation, en particulier avant l'âge de 1 an. Il permet d'une part d'analyser de manière précise l'anatomie de la voie d'éjection droite (degré et niveau d'obstruction), en particulier la taille et la confluence du tronc des branches artérielles pulmonaires proximales et distales (Fig. 6). Il permet d'autre part de rechercher une anomalie de naissance ou de trajet des artères coronaires bien que cette analyse soit parfois délicate en raison de l'absence de synchronisation ECG et d'une fréquence cardiaque élevée chez le nourrisson. L'anomalie coronaire la plus importante pour le chirurgien est l'existence d'un tronc coronaire croisant la face antérieure de l'infundibulum (Fig. 7). L'angioscanner permet enfin d'analyser l'arc aortique, l'arbre trachéo-bronchique, de cartographier d'éventuelles MAPCA afin de guider un cathétérisme cardiaque et d'évaluer la perméabilité du canal artériel ou de shunts chirurgicaux palliatifs (6,9).

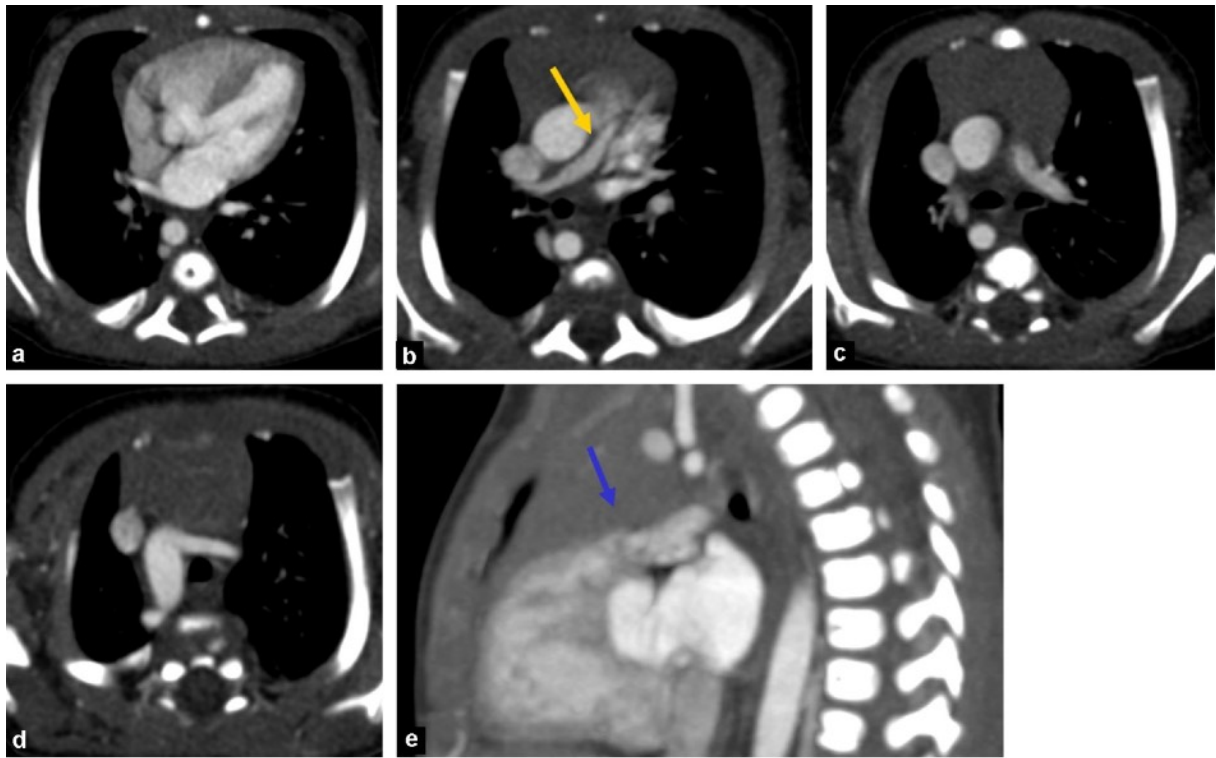


Figure 6 (6) : *Forme extrême de TOF. Angioscanner thoracique. Les coupes axiales montrent : a : une hypertrophie ventriculaire droite et une CIV par mal alignement ; b et c : atrésie pulmonaire avec hypoplasie sévère du tronc artériel pulmonaire (flèche jaune) et hypoplasie modérée des artères pulmonaires droite et gauche, qui sont confluentes ; d : arc aortique droit ; reconstruction sagittale oblique : e montrant l'atrésie valvulaire pulmonaire avec anneau pulmonaire légèrement hypoplasique (flèche bleue) et sténose infundibulaire modérée.*

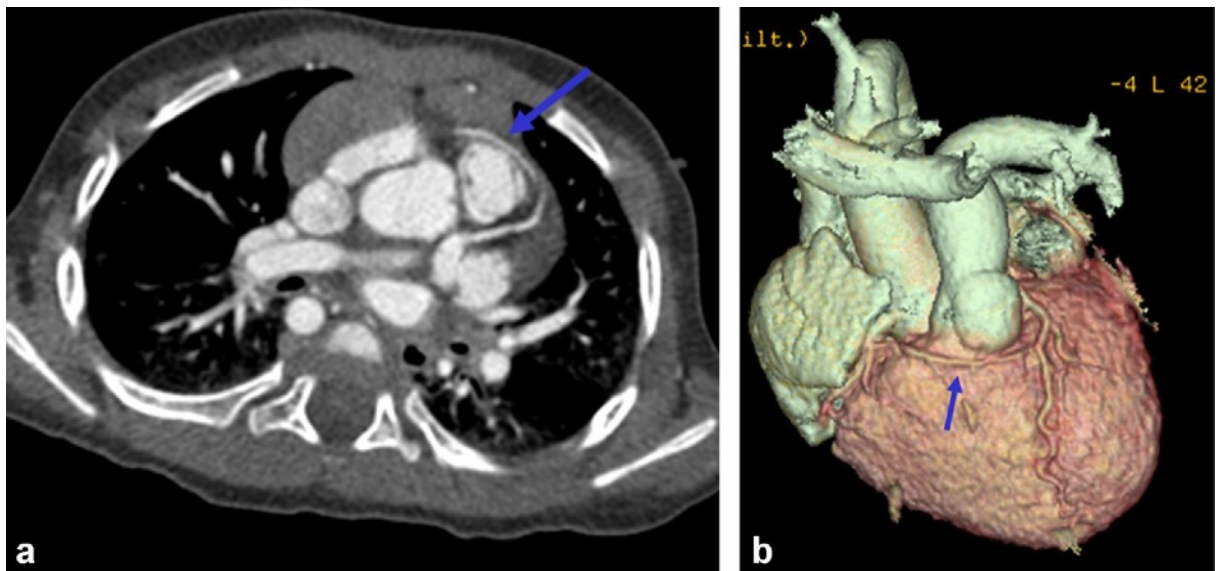


Figure 7 (6) : *TOF et branche conale proéminente de la coronaire droite. a : coupe axiale. b : reconstruction en rendu de volume démontrant le trajet coronaire antérieur à l'infundibulum ventriculaire droit (flèche).*

d. Imagerie par résonance magnétique (IRM)

Bien que cet examen trouve toute sa valeur dans le suivi au long cours des patients opérés, certaines équipes utilisent les informations anatomiques et fonctionnelles fournies par l'IRM dans le bilan pré opératoire.

Comme l'angioscanner, l'IRM est particulièrement utile pour évaluer l'anatomie vasculaire extracardiaque qui n'est pas facilement analysable par échocardiographie (Fig. 8) (5,6). L'angio-IRM 3D après injection de gadolinium est une technique robuste et efficace. En comparaison avec l'angiographie conventionnelle, elle a montré une grande précision dans l'identification des sources de flux sanguin pulmonaire chez les patients porteurs de sténose pulmonaire complexe ou d'atrésie (10). L'angio-IRM permet l'évaluation de la taille et de la confluence du tronc artériel pulmonaire et de ses branches, de la perméabilité du canal artériel et la détection de MAPCA. Des séquences en respiration libre 3D SSFP ou d'écho de spin "sang noir" permettent d'évaluer les artères coronaires proximales lorsqu'elles ne peuvent pas être évaluées par d'autres techniques.

Malgré les avancées technologiques et son caractère non irradiant, l'IRM compte certaines limites dans cette indication (6,11). Chez les nourrissons et les jeunes enfants, une anesthésie générale pour des acquisitions faites en apnée ou une sédation profonde pour des acquisitions faites en respiration libre sont le plus souvent nécessaires. La plupart des séquences disponibles ne possèdent pas la résolution spatiale requise pour évaluer des structures anatomiques de petite taille. L'arbre trachéo-bronchique est aussi mieux évalué par scanner que par IRM. De plus, un temps d'examen plus long peut être un facteur limitant chez des patients instables hémodynamiquement.

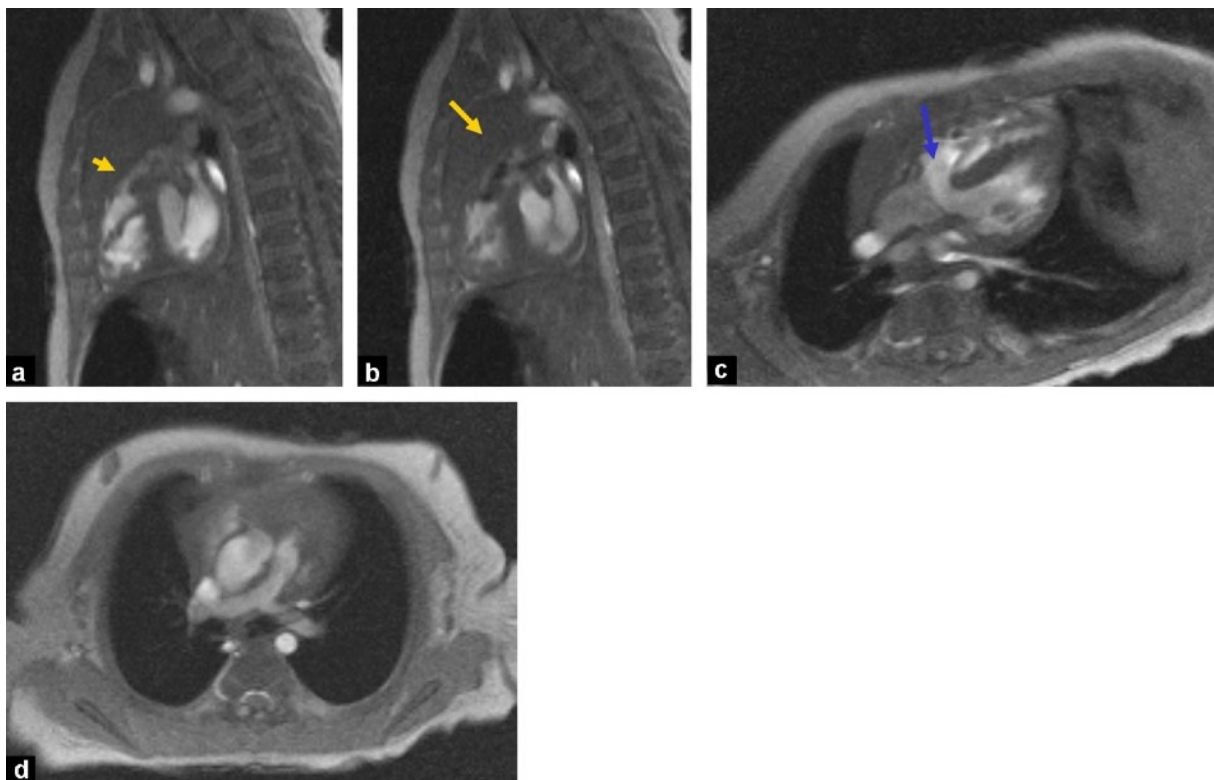


Figure 8 (6) : Forme classique de TOF. IRM préopératoire révélant une obstruction infundibulaire, valvulaire et artérielle pulmonaire. Images de ciné IRM 2D. a et b: coupes sagittales obliques montrant le déplacement antéro-supérieur du septum conal provoquant une sténose modérée à sévère de la VCVD, plus prononcée à sa portion proximale (flèche

jaune) avec "flow void" éjectionnel observé à ce niveau ainsi qu'au niveau de la valve; c et d: coupes axiales obliques montrant une CIV par mal alignement (flèche bleue), une aorte chevauchante, une hypertrophie ventriculaire droite et une hypoplasie diffuse modérée des artères pulmonaires.

e. Cathétérisme et angiographie

Le cathétérisme cardiaque à visée diagnostique n'est en général plus nécessaire en cas de bilan échocardiographique et tomodensitométrie contributif. Cet examen s'accompagne d'un risque de complication non négligeable lié à la nature invasive du geste, en particulier en cas de crises hypoxiques mal contrôlées. Une anesthésie générale est souvent nécessaire. Le volume de produit de contraste nécessaire et la dose d'irradiation sont plus élevés qu'un scanner.

Il garde en revanche toute sa valeur dans les formes sévères de TOF où il existe une hypoplasie marquée des artères pulmonaires avec des MAPCA significatives afin d'identifier l'apport artériel de chacun des segments pulmonaires. Il peut être aussi requis si un geste thérapeutique palliatif est indiqué (2,6).

F. Traitement

Avant l'avènement de la réparation chirurgicale complète, environ 50% des patients porteurs de TOF mourraient dans l'enfance et une survie au-delà de l'âge de 30 ans était rare. Les principales complications qui émaillent l'évolution naturelle de la TOF sont l'aggravation progressive de la cyanose avec développement d'une polyglobulie en réponse à l'hypoxémie chronique, une fréquence accrue de crises hypoxiques, l'accident vasculaire cérébral, l'abcès cérébral et l'endocardite infectieuse (1,2).

La réparation chirurgicale complète, ayant fait des progrès constants depuis ces 60 dernières années, est indiquée dans tous les cas. Elle est réalisée aujourd'hui avec un faible taux de mortalité précoce (<2%) et un pronostic à long terme transformé, le taux de survie des patients âgés de 30 à 40 ans atteignant 85 à 90 % (3,12-15). Cette chirurgie a idéalement lieu entre 3 et 6 mois de vie et peut être repoussée jusqu'à 11 mois selon les centres (1,7). Les interventions avant 3 mois sont réservées aux cas présentant une cyanose sévère ou des crises hypoxiques précoces. La réparation complète peut être réalisée le plus souvent d'emblée ou après recours à des procédures palliatives, chirurgicales ou par cathétérisme interventionnel, qui sont surtout indiquées en cas d'anatomie défavorable (atrésie pulmonaire, hypoplasie sévère des artères pulmonaires) (12).

1. Traitement médical

Chez le nouveau-né présentant une sténose sévère de la VCVD, l'administration intra veineuse de prostaglandines assure l'ouverture du canal artériel et ainsi la perfusion pulmonaire. Le traitement d'une carence martiale est nécessaire en cas d'hypochromie fréquemment associée à la polyglobulie adaptative. Le propranolol est particulièrement utile dans la prévention des crises hypoxiques. Cependant, il ne doit pas s'agir d'un traitement de longue durée. En effet, les crises hypoxiques doivent être considérées comme une indication à une réparation chirurgicale urgente (2).

2. Chirurgie palliative

Cette intervention est réalisée lorsque l'hypoplasie des artères pulmonaires est sévère, que le poids du nouveau-né est inférieur à 2kg et/ou que le risque chirurgical est élevé. Elle a lieu dans les premières semaines de vie et a pour but de réduire l'hypoxémie, de développer et de faire croître les artères pulmonaires. Les anastomoses directes entre l'aorte ascendante et l'artère pulmonaire droite (Waters-ton) et celles entre l'aorte descendante et l'artère pulmonaire gauche (Potts) sont abandonnées car responsables d'une déformation importante de l'arbre vasculaire pulmonaire et d'une hypertension pulmonaire par hyper débit. L'anastomose de Blalock-Taussig modifiée est l'opération palliative la plus fréquente actuellement. Elle réalise une anastomose entre le tronc artériel brachio-céphalique ou une artère sous-clavière et l'artère pulmonaire homolatérale par l'interposition d'un tube prothétique via habituellement une thoracotomie. Cette anastomose a l'avantage de pouvoir être calibrée selon l'âge du patient et de laisser intact l'apport artériel du membre supérieur (6,12). Les complications sont : les fuites, les thromboses, mais de façon plus fréquente des sténoses pulmonaires (Fig.9) dues soit à la technique chirurgicale, soit à une prolifération endothéliale interne excessive ou encore à une plicature secondaire à la croissance du patient (16).

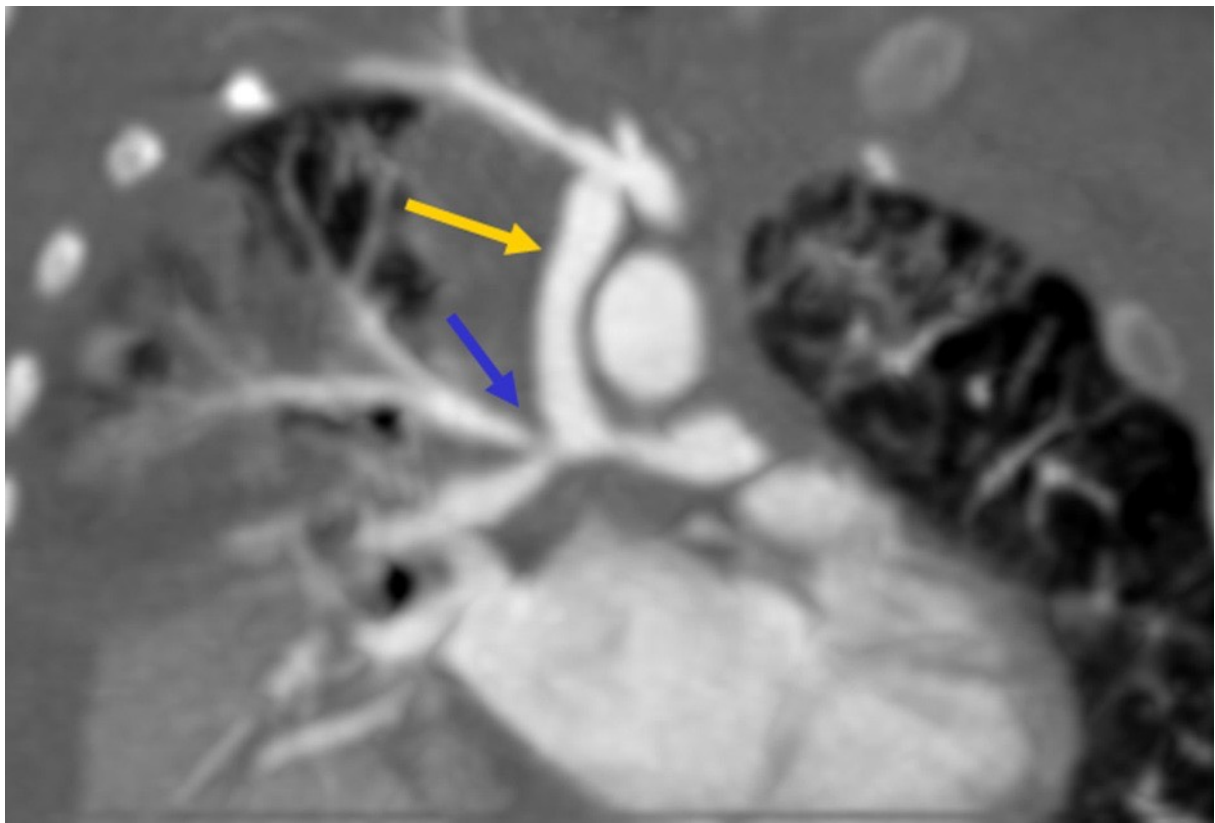


Figure 9 (6) : Shunt de Blalock-Taussig modifié. Angioscanner thoracique. Coupe en plan coronal démontrant le shunt (flèche jaune) entre l'artère sous-clavière droite et l'artère pulmonaire droite avec des sténoses anastomotiques proximale légère et distale modérée qui implique aussi l'origine de l'artère pulmonaire lobaire supérieure (flèche bleue).

3. Cathétérisme interventionnel

En alternative au shunt chirurgical palliatif, la dilatation au ballonnet et/ou le « stenting » de la VCVD sont effectués dans plusieurs centres (17) (Fig.10). Le risque de crise hypoxique lors de ce geste n'est pas négligeable, mais une amélioration des saturations artérielles, un développement de la taille de l'anneau pulmonaire et des artères pulmonaires sont notés par la suite, constituant un bénéfice additionnel en vue de la correction définitive.

Le cathétérisme interventionnel peut être également indiqué dans le traitement des sténoses pulmonaires périphériques et dans l'embolisation de MAPCA ; ces deux anomalies se rencontrant dans les formes sévères de TOF. L'embolisation des MAPCA, dans des territoires où la perfusion pulmonaire est double, systémique et pulmonaire, permet d'augmenter le flux dans les artères pulmonaires natives et de favoriser ainsi leur croissance (18).

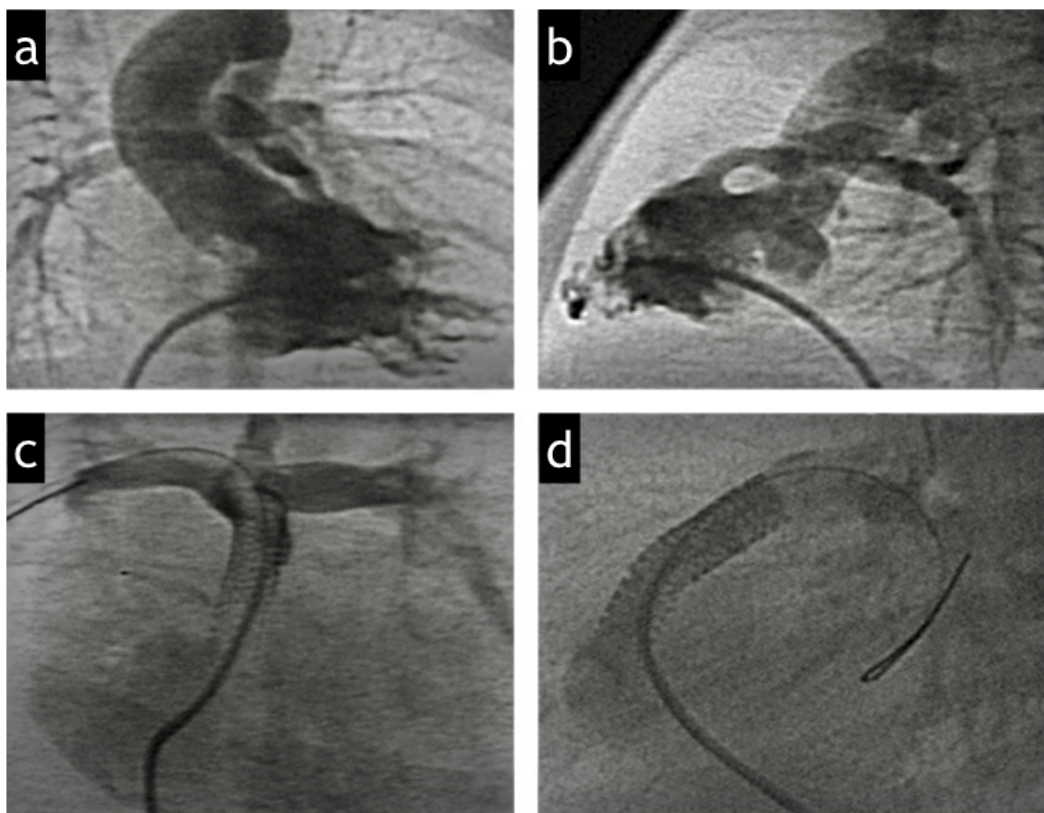


Figure 10 (17) : *Stenting de la VCVD. (a) Angiographie du VD en vue antérieure montrant une obstruction sévère de la VCVD et une hypoplasie de la valve pulmonaire, du tronc artériel pulmonaire et de ses branches de division. (b) Vue latérale de (a). (c) Angiographie pulmonaire montrant la croissance des artères pulmonaires et le stent déployé au sein de la VCVD, de la valve pulmonaire et du tronc artériel pulmonaire. (d) Vue latérale de (c) montrant deux stents au sein de la VCVD couvrant la totalité de l'infundibulum.*

4. Réparation chirurgicale complète

La réparation chirurgicale complète s'effectue sous circulation extracorporelle et hypothermie modérée. Elle comprend la fermeture de la CIV et l'élargissement de la voie d'éjection pulmonaire.

L'abord classique était une large ventriculotomie droite au niveau de l'infundibulum mais les résultats précoces et à moyen terme de cette chirurgie ont bénéficié des progrès de l'abord par l'oreillette droite et par l'artère pulmonaire, permettant d'éviter cette large infundibulotomie, source d'importante fibrose cicatricielle, de dysfonction et d'arythmie ventriculaire (1).

La fermeture de la CIV peut être réalisée à travers une incision de l'oreillette droite ou du ventricule droit (Fig.11). Un patch prothétique est suturé sur la CIV en prenant soin de ne pas léser le faisceau de His qui chemine le long du bord inférieur de la communication et sans traction excessive sur l'anneau tricuspide, qui peut altérer la fonction de la valve (4) (Fig.12).

La technique chirurgicale d'élargissement de la voie d'éjection pulmonaire dépend du niveau et du degré d'obstruction (19).

Si l'anneau pulmonaire est de taille adéquate, tous les efforts sont aujourd'hui faits pour préserver la valve pulmonaire. Cette attitude permet de réduire les effets indésirables tardifs de l'insuffisance valvulaire pulmonaire, même au prix d'une sténose modérée persistante. Une valvuloplastie est réalisée par voie pulmonaire, plus ou moins extensive en fonction du degré de sténose et d'hypoplasie valvulaire, et consiste en une commissurotomie associée à une dilatation à la bougie ou au ballonnet.

En cas d'hypoplasie modérée à sévère du tronc artériel pulmonaire, une artérioplastie est réalisée consistant en l'incorporation d'un patch d'élargissement sus valvulaire (4,20) (Fig.11c et 13). Il s'y associe une résection de faisceaux musculaires infundibulaires, qui peut être réalisée au travers d'une incision atriale, surtout si l'obstruction est modérée. Cette attitude permet de conserver la contractilité de la chambre de chasse ventriculaire droite et d'éviter ainsi les dilatations anévrismales tardives de l'infundibulum. En revanche, en cas d'obstruction infundibulaire plus sévère, une résection musculaire plus agressive est nécessaire, ce qui est source de fibrose cicatricielle endocardique extensive. Certains préfèrent alors réaliser une infundibulotomie limitée avec incorporation d'un patch d'élargissement appelé patch « infundibulaire non transannulaire » (4,12) (Fig.13b). Dans les deux cas, la contractilité de la VCVD est altérée.

En cas d'hypoplasie trop importante de l'anneau pulmonaire, une incision longitudinale est réalisée à travers le tronc pulmonaire, l'anneau pulmonaire, jusque dans l'infundibulum. Puis la voie d'éjection est reconstruite et élargie par incorporation d'un patch (prothétique, péricardique ou mixte) appelé patch « trans annulaire », entraînant de manière inévitable une insuffisance valvulaire pulmonaire libre et une akinésie ou dyskinésie de l'infundibulum (12) (Fig 11b et 14). Cette attitude est préférable à la persistance d'un gradient de pression important. Si l'hypoplasie de l'anneau pulmonaire s'associe à l'existence d'un tronc coronaire croisant la face antérieure de l'infundibulum, le chirurgien ne pourra pas ouvrir l'anneau en raison du risque d'ischémie myocardique et devra procéder à la mise en place d'un tube valvé connectant le VD aux artères pulmonaires (tube VD-AP).

En cas d'atrésie pulmonaire, l'approche chirurgicale dépend de la taille et de la confluence des artères pulmonaires centrales ainsi que de la présence de MAPCA. Un tube valvé VD-AP est mis en place lorsque des artères pulmonaires centrales sont de calibre suffisant et la CIV est fermée (12,19). Lorsque les artères pulmonaires centrales sont hypoplasiques, non confluentes et qu'il existe des MAPCA significatives, la réparation complète est bien plus complexe et se fait en plusieurs étapes. Le premier temps est une reconstruction des artères pulmonaires via une procédure « d'uni focalisation », consistant en l'isolement des MAPCA de leur origine systémique et leur connexion aux artères pulmonaires centrales (6,19). Ensuite l'obstruction infundibulaire est levée à l'aide d'un tube VD-AP rétablissant une continuité et un flux antérograde entre le ventricule droit et les artères pulmonaires uni focalisées, permettant un développement harmonieux de l'arbre vasculaire pulmonaire. La dernière étape consiste en la fermeture de la CIV, lorsque les artères pulmonaires reconstruites ont atteint un calibre suffisant. Le tube VD-AP deviendra éventuellement de trop petite taille avec la croissance de l'enfant et deux ou trois remplacements seront nécessaires avant l'âge adulte.

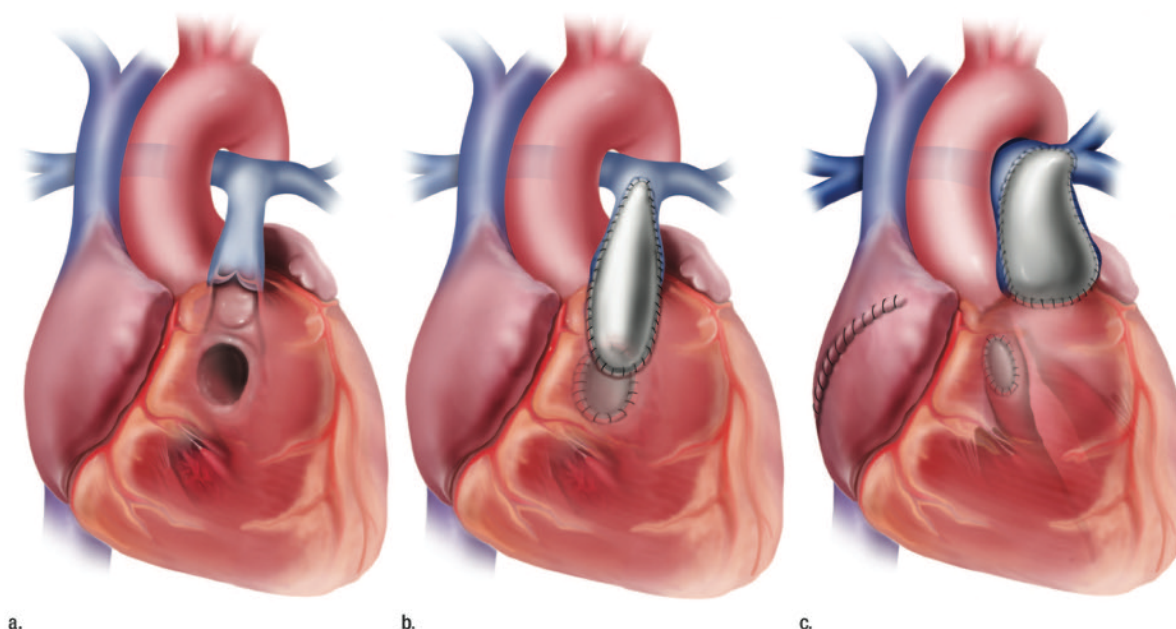
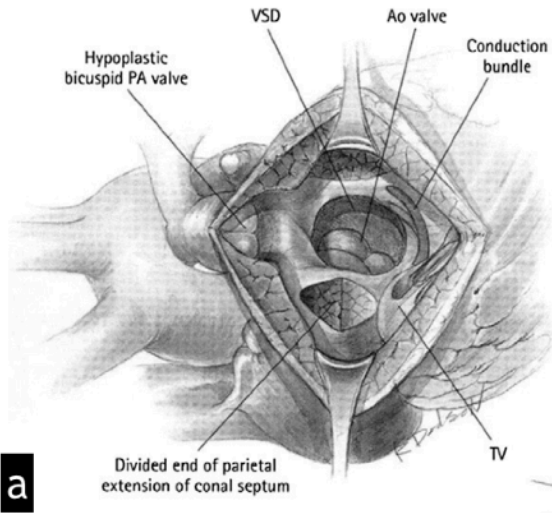


Figure 11 (19) : illustrations montrant une TOF (a) avant réparation, (b) après réparation par patch trans-annulaire dans laquelle la CIV a été fermée à travers l'incision du ventricule droit et (c) après réparation par abord trans-atrial-trans pulmonaire dans laquelle la CIV a été fermée à travers l'incision atriale et une sténose supra valvulaire a été traité par patch d'élargissement.



Divided end of parietal extension of conal septum

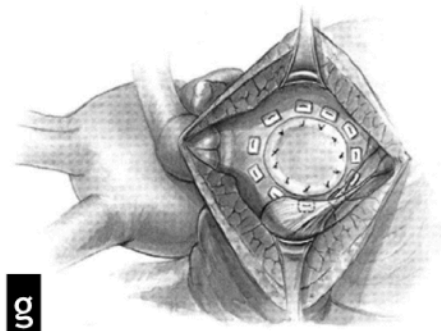
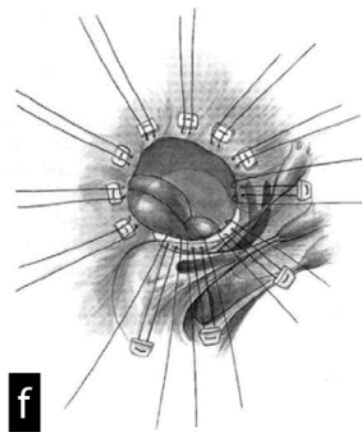
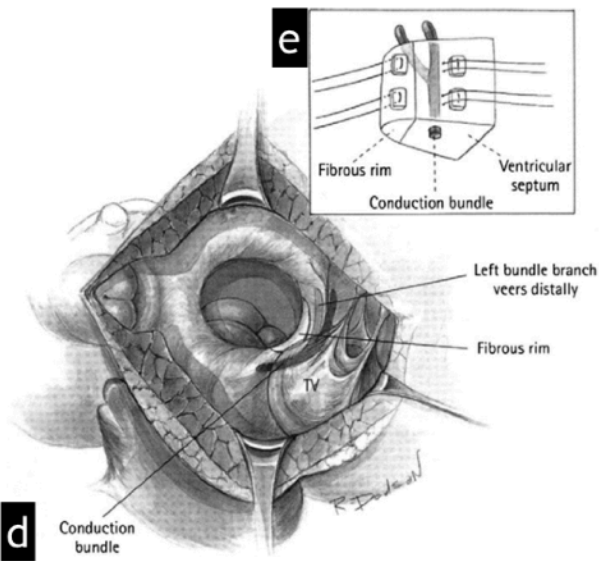
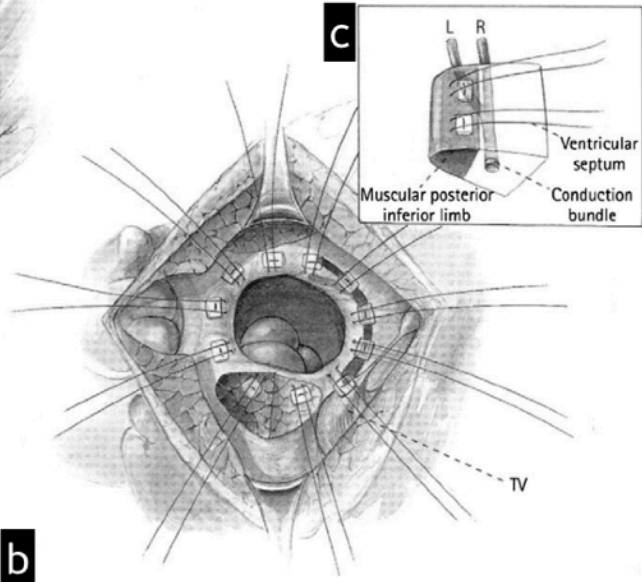


Figure 12 (4) : Fermeture de CIV à travers une incision ventriculaire droite. (a) La section des extensions pariétales et septales du septum conal permettront le déplacement vers l'arrière de ce dernier lorsque le patch de fermeture de CIV y sera ancré. (b) Disposition des sutures pour la fermeture de la CIV. Chez ce patient, il existe une séparation musculaire suffisante entre les valvules tricuspide et aortique, de sorte que des sutures peuvent être placées dans la crête musculaire à cet endroit. L'encart (c) montre que les sutures sont placées sur le versant ventriculaire droit du septum. La crête musculaire sépare le bord de la CIV du faisceau de His. (d) Il peut exister un rebord fibreux entre les valves aortique et tricuspide, représentant un résidu du septum membraneux. (e) Les sutures peuvent être placées dans ce rebord fibreux ou dans le septum à une certaine distance du bord de la CIV pour éviter de léser le faisceau de His. (f) Placement des sutures y compris sur le résidu de septum membraneux. (g) Fermeture complète de la CIV à l'aide d'un patch prothétique.

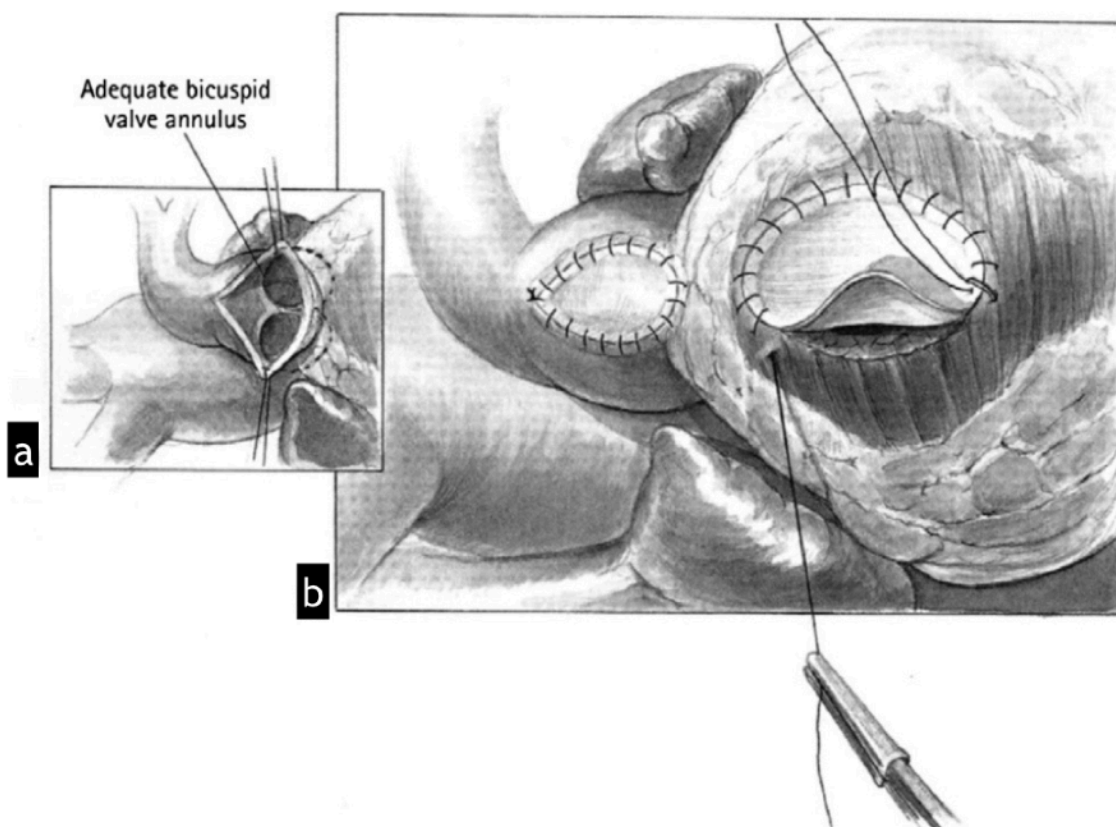


Figure 13 (4) : (a) Abord trans-pulmonaire : cas où les dimensions de l'anneau pulmonaire sont suffisantes mais avec hypoplasie modérée à sévère du tronc artériel pulmonaire. (b) Deux patchs distincts sont placés, sans ouverture de l'anneau, l'un dans le tronc artériel pulmonaire pour le traitement de la sténose supra-valvulaire et l'autre dans l'infundibulum pour le traitement de l'obstruction infundibulaire (patch infundibulaire non transannulaire).

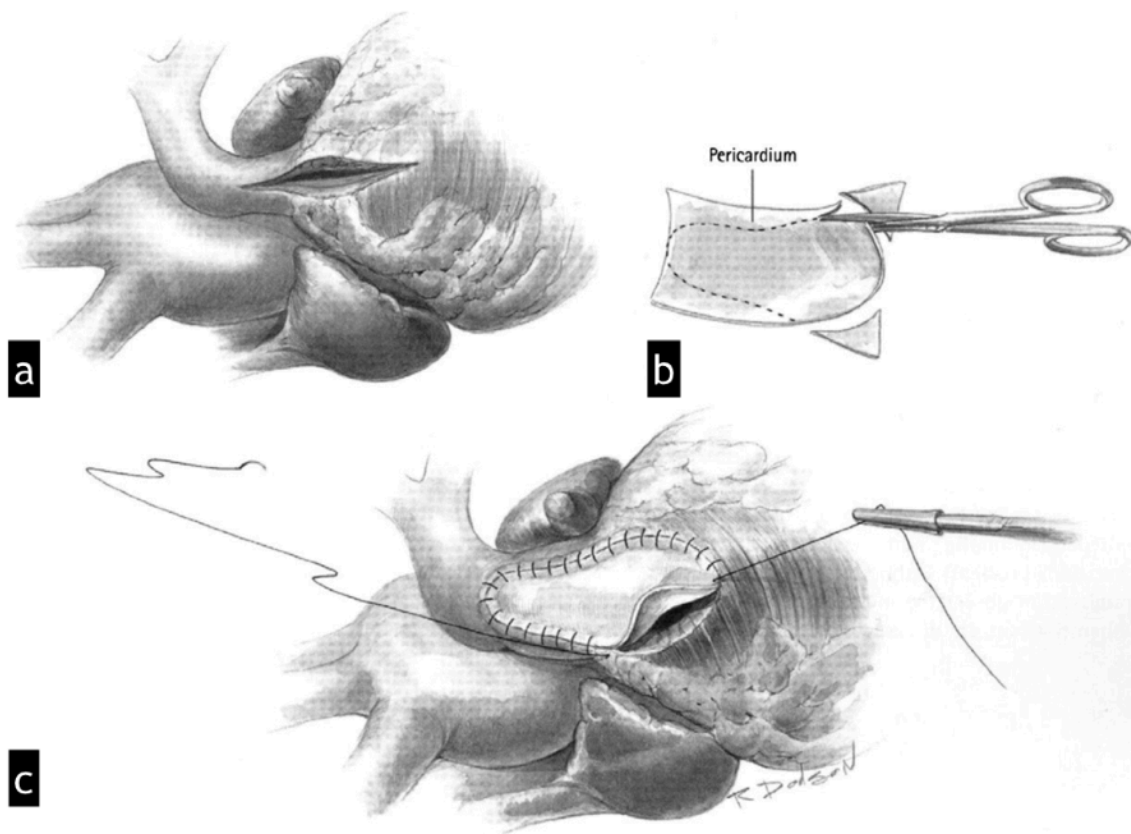


Figure 14 (4) : (a) Une incision du tronc artériel pulmonaire jusque dans l'infundibulum, ouvrant l'anneau pulmonaire (incision transannulaire) est nécessaire lorsque l'hypoplasie de l'anneau pulmonaire est sévère. (b) Découpe d'une pièce de péricarde autologue traité par glutaraldéhyde pour réalisation de la plastie de la voie de chasse ventriculaire droite. (c) Placement du patch d'élargissement de la VCVD transannulaire.

G. Résultats et complications

1. Période post-opératoire précoce

La plupart des nourrissons chez qui une réparation complète est effectuée ont des suites post opératoires simples avec une hospitalisation de sept jours en moyenne après la chirurgie. L'hospitalisation est en général plus longue, en particulier en soins intensifs, si l'intervention a lieu avant 3 mois.

Pour une minorité de patients, et ce quel que soit l'âge au moment de l'intervention, les suites opératoires sont compliquées d'une insuffisance cardiaque malgré une réparation apparemment correcte et une fonction systolique bi ventriculaire préservée. Les études d'échocardiographie-doppler chez ces patients ont mis en évidence une dysfonction diastolique restrictive du VD (21). Cette physiologie restrictive est corrélée à l'importance des dommages myocardiques durant l'intervention et est plus fréquente après mise en place d'un patch transannulaire (22). Cette complication nécessite un support inotropique et une hospitalisation plus longue en soins intensifs ainsi que de plus fortes doses de diurétiques. Il s'agit d'un phénomène transitoire, la plupart du temps résolutif en 72 heures, une récurrence ultérieure pouvant cependant survenir (23).

2. Complications tardives

La réparation chirurgicale complète a radicalement changé le pronostic à long terme des patients porteurs de TOF et, d'une manière générale, les patients adultes porteurs d'une cardiopathie congénitale sont désormais plus nombreux que ceux âgés de moins de 18 ans (24-28). La plupart des patients porteurs d'une TOF corrigée dans l'enfance mène une vie normale 20 à 30 ans après l'intervention. Néanmoins, leur espérance de vie reste réduite par rapport à la population normale appariée selon l'âge, avec un taux de mortalité tardive semblant s'accroître à partir de la 25^e année post-opératoire (13). Les responsables de la morbidité et de la mortalité tardives sont d'une part les anomalies anatomiques et hémodynamiques résiduelles, pratiquement constantes après réparation d'une TOF et d'autre part les troubles du rythme cardiaque. Les principales causes de décès tardif sont la mort subite, les réinterventions pour lésions résiduelles et l'insuffisance cardiaque (29,30).

La compréhension des causes de ces complications tardives, leur reconnaissance et leur traitement, montrent que le suivi de ce nombre croissant de patients doit être un processus continu, nécessitant les compétences d'une équipe multidisciplinaire, non seulement en raison des besoins de cette population adulte mais également des répercussions possibles sur la prise en charge initiale actuelle des enfants porteurs de TOF.

a. Insuffisance valvulaire pulmonaire (IP), dilatation et dysfonction contractile du ventricule droit

La présence d'une IP après réparation chirurgicale d'une TOF est très fréquente : 60 à 80 % des patients présenteront une IP au moins modérée à sévère, entraînant une surcharge volumique chronique du VD puis à terme une dilatation et une dysfonction contractile progressives du VD (2,12,31). En effet, la sévérité de l'IP, mesurée par IRM, a été étroitement associée au degré de dilatation du VD (32-34). Le degré d'IP est déterminé par les éléments suivants :

- La surface de l'orifice régurgitant,
- La compliance du VD,
- La différence de pression diastolique entre le tronc pulmonaire et le VD,
- La capacitance des artères pulmonaires,
- La durée de la diastole.

La mise en place lors de l'intervention d'un patch transannulaire laissant une partie de l'orifice pulmonaire non gardé est le principal facteur responsable de ces régurgitations. Son importance et son retentissement sur le VD sont également aggravés par des conditions concomitantes augmentant la post charge du VD, comme une sténose des artères pulmonaires ou une dysfonction ventriculaire gauche.

L'IP a tendance à se majorer avec l'âge (35). Plusieurs études cliniques ont indiqué que l'IP était bien tolérée, sans dysfonction symptomatique du VD ni traitement pendant plusieurs années, ceci s'expliquant par l'installation de mécanismes compensatoires permettant au VD de supporter la surcharge volumique chronique (35). Cet état compensé est caractérisé par une augmentation du volume télédiastolique (VTDVD), une hypertrophie pariétale, à la fois excentrique et concentrique, et une augmentation du volume d'éjection du VD lui permettant de maintenir dans les limites de la normale le ratio masse/volume, le stress pariétal, la fonction systolique globale et le volume d'éjection pulmonaire antérograde.

Cependant, les études de suivi à long terme font état d'une morbidité considérable, résultant d'une faillite de ces mécanismes compensatoires, se traduisant par une dilatation progressive du VD avec diminution du ratio masse/volume, une augmentation du stress pariétal puis une dysfonction contractile du myocarde ventriculaire droit, aboutissant à une intolérance à l'effort, une insuffisance cardiaque, une augmentation du risque d'arythmie ventriculaire maligne et de mort subite. En effet, la présence d'une dilatation et d'une dysfonction du VD à l'IRM ont été identifiées comme marqueurs prédictifs de survenue d'évènements défavorables tels qu'une insuffisance cardiaque droite, une arythmie maligne et un décès (36,37). La dysfonction contractile du VD est d'abord réversible et susceptible de récupérer si la surcharge volumique est éliminée ou réduite. Par conséquent, un remplacement de la valve pulmonaire (RVP) doit être programmé afin d'améliorer les propriétés hémodynamiques cardiaques et constitue l'indication la plus fréquente de réintervention chez les patients suivis pour TOF corrigée. Il a été montré qu'un RVP, effectué à temps, améliore les symptômes (classe NYHA), réduit les volumes du VD, améliore sa fonction systolique et son indice de performance, réduit l'importance d'une insuffisance tricuspide (13,38,39). Il existe en revanche des données discordantes concernant la stabilisation de la durée des QRS, l'amélioration des performances à l'effort, l'amélioration de la fonction systolique du VG et la réduction de l'incidence de survenue de tachycardie ventriculaire (TV) (3,40). L'amélioration de la survie par le RVP n'est pas prouvée. Harrild et al. (41) n'ont rapporté aucune différence quant à la survenue d'un critère de jugement composite, comprenant TV et mort subite, entre les patients suivis pour TOF opérés d'un RVP et ceux n'en ayant pas bénéficié.

La détermination du moment du RVP est primordiale. Effectuée trop tardivement, après l'apparition de dommages myocytaires irréversibles et d'une fibrose myocardique diffuse, l'intervention ne pourra restaurer les dimensions et la fonction du VD (42). A l'inverse, une intervention réalisée prématurément pose le problème du risque de nouvelle réintervention pour RVP à cause de la durabilité limitée des bioprothèses et son indication doit être soigneusement pesée, en particulier chez les sujets jeunes.

Dans la mesure où aucun critère n'est consensuellement accepté pour déterminer le moment idéal d'un RVP, la décision est basée sur l'évaluation approfondie de la sévérité de l'IP, des éventuelles lésions concomitantes, de leur retentissement fonctionnel, des risques et des bénéfices potentiels de l'intervention (35). Les patients doivent être suivis sur le plan clinique, mais également par la réalisation périodique d'ECG, d'échocardiographies, d'IRM et d'épreuves d'effort. Les données de l'IRM cardiaque sont essentielles cette prise de décision. Cet examen constitue le « gold standard » de l'analyse des séquelles anatomiques et fonctionnelles après réparation d'une TOF et est devenue la modalité privilégiée de suivi de ces patients (7,35). Elle permet une mesure fiable et reproductible des volumes et de la fonction du VD (36), ainsi que de la fraction de régurgitation (FR) pulmonaire (Fig. 15). L'anatomie vasculaire pulmonaire peut également être évaluée au cours du même examen.

Un RVP permet d'obtenir la normalisation des volumes du VD lorsqu'il est effectué avant que :

- le volume télédiastolique du VD indexé (VTDVDi) atteigne 160 ml/m² selon Oosterhof (43) ou 170 ml/m² selon Therrien (44),
- le volume télésystolique du VD indexé (VTSVDi) atteigne 82 ml/m² (43) ou 85 ml/m² (44).

Selon Geva (35), les indications d'un RVP comprennent une IP modérée ou sévère ($FR \geq 25\%$) et :

- Pour les patients asymptomatiques, au moins deux des critères suivants :
 - Un $VTDVDi > 150 \text{ ml/m}^2$ (ou ratio $VTDVDi/VTDVGi > 2$)
 - Un $VTSVDi > 80 \text{ ml/m}^2$
 - Une fraction d'éjection ventriculaire droite (FEVD) $< 47\%$
 - Une fraction d'éjection ventriculaire gauche (FEVG) $< 55\%$
 - Un large anévrisme de la VCVD
 - Une durée du complexe QRS à l'ECG $> 140 \text{ ms}$
 - Une tachyrythmie prolongée liée à la surcharge volumique du cœur droit
 - d'autres anomalies hémodynamiques significatives : une obstruction de la VCVD (avec une pression systolique $\geq 2/3$ de la pression systémique), une sténose sévère des artères pulmonaires ($< 30\%$ du débit vers le poumon affecté) non accessible à une prise en charge par traitement endovasculaire, une insuffisance tricuspéenne modérée à sévère, un shunt gauche-droite secondaire à une CIA ou une CIV résiduelles (ratio débit pulmonaire/débit systémique $\geq 1,5$), une insuffisance aortique sévère ou une dilatation aortique sévère (diamètre $\geq 50 \text{ mm}$).
- Pour les patients symptomatiques, seul un critère quantitatif est nécessaire en plus de l'IP. Les exemples de symptômes sont les suivants : intolérance à l'effort et/ou signes et symptômes d'insuffisance cardiaque non expliqués par des causes extra cardiaques, syncope attribuable à une arythmie.

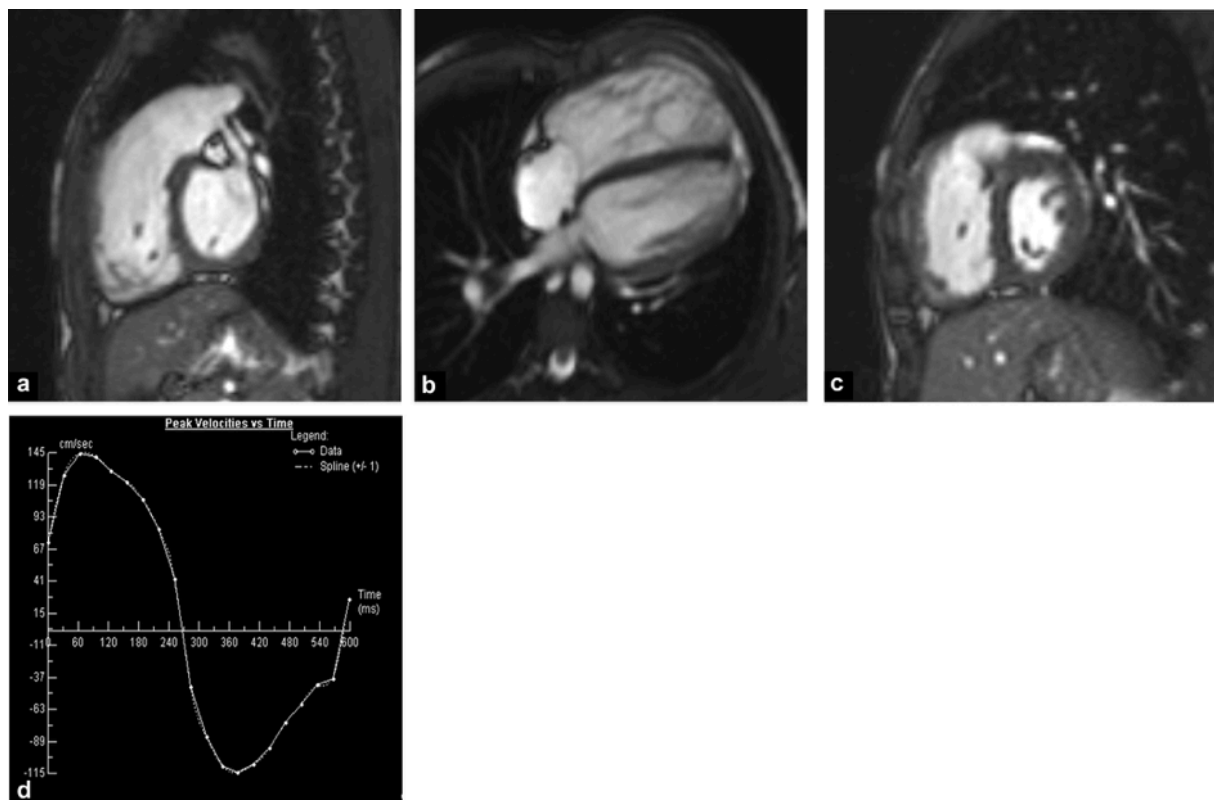


Figure 15 (12) : Patient de 15 ans suivi pour TOF corrigée. Les coupes (a) sagittale de la VCVD (b) quatre cavités, en séquence ciné SSFP, montrent une dilatation du VD et de la VCVD. Aucun feuillet de la valve pulmonaire ne peut être identifié en (a). (c) : coupe petit axe ciné SSFP montrant un septum inter ventriculaire rectiligne. (d) : graphique issu d'une séquence de vélocimétrie par contraste de phase sur la voie d'éjection pulmonaire, représentant l'évolution du débit (ml/s) en fonction du temps (ms) des flux antérograde (positif) et rétrograde (négatif), démontrant une insuffisance pulmonaire sévère.

A noter qu'une étude (45) a démontré l'impact de la prise en compte du sexe et de l'âge dans l'évaluation de la fonction cardiaque par IRM chez les patients suivis pour TOF corrigée, et a montré des différences significatives entre sexes en termes de volumes indexés, de masses indexés et de fraction d'éjection du VD et du VG. Dans un autre travail, les mêmes auteurs ont rapporté que les femmes suivies pour TOF corrigée présentaient une détérioration significativement plus marquée de la fonction systolique du VD et des performances à l'effort, comparativement à celles des hommes (46). Ces résultats suggèrent que l'âge et le sexe ne peuvent être ignorés lors de la discussion de seuils et limiteraient la valeur des seuils volumétriques actuellement proposés ainsi que la précision du suivi individuel. L'utilisation de percentiles spécifiques à chaque sexe constituerait un cadre de référence plus pertinent pour un patient donné à un âge donné et permettrait un dépistage plus précoce du déclin de la fonction ventriculaire.

Les options chirurgicales de RVP comprennent des bioprothèses stentées, des prothèses bivalvées en polytétrafluoroéthylène, des tubes valvés avec ou sans homogreffe. Les bioprothèses sont préférées chez l'adulte (47), en particulier en raison de la possibilité de réintervenir ensuite par voie percutanée. Les tubes avec homogreffe sont préférés chez l'enfant en raison d'une plus longue durabilité dans ce groupe de patients (48). L'avènement du RVP par voie percutanée (Fig. 16) a permis de sursoir à la chirurgie dans certaines indications, leur implantation étant limitée par les dimensions et la géométrie de la VCVD. Cette procédure était initialement réservée aux patients porteurs de tube VD-AP avec IP modérée à sévère ou sténose du tube (gradient ≥ 35 mmHg) (49). Ces indications peuvent être aujourd'hui étendues aux cas où il n'existe pas de tube mais des conditions similaires permettant l'implantation de la valve tels qu'une bioprothèse défaillante, la présence d'un stent au sein de la VCVD ou la persistance d'une sténose native de la VCVD. Le développement de cette technique pourrait réduire le besoin de réopérer les patients ayant déjà bénéficié d'un RVP chirurgical et pourrait probablement réduire l'âge seuil d'intervention chez les patients présentant une IP chronique.

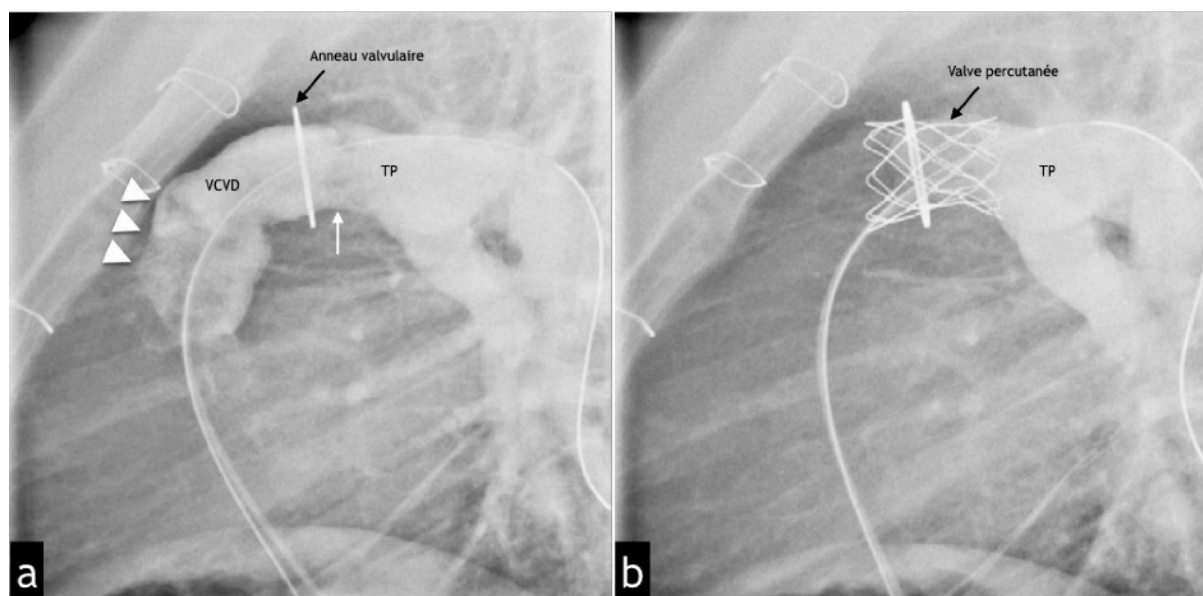


Figure 16 (1) : RVP par voie percutanée. Angiographie de l'artère pulmonaire montrant le tronc pulmonaire (TP) et la voie de chasse du ventricule droit (VCVD) avant (a) et après (b) le RVP percutané. (a) Le patient a déjà subi l'implantation chirurgicale d'un tube valvulaire

entre le VD et l'artère pulmonaire. Notez l'obstruction résiduelle à hauteur des feuillets valvulaires (flèche blanche), juste au-dessus de l'anneau valvulaire. Il y a aussi une opacification dense de la VCVD due à la régurgitation pulmonaire (têtes de flèche) sur l'image préimplantatoire. (b) Désobstruction complète et absence de régurgitation résiduelle après implantation percutanée d'une valve stentée au sein du tube VD-AP.

b. Anévrisme infundibulaire pulmonaire

L'incorporation d'un patch infundibulaire ou transannulaire, responsable d'une akinésie ou d'une dyskinésie de la VCVD, est à l'origine de la plupart des cas d'anévrisme infundibulaire. Les autres facteurs favorisant la formation d'anévrisme sont une augmentation de la pression intra ventriculaire due à une obstruction persistante de la VCVD, un shunt gauche-droite résiduel, une IP significative, une résection trop agressive des faisceaux musculaires infundibulaires et des lésions ischémiques (50). La paroi de ces anévrismes est formée par du myocarde fin ou du matériel de patch, avec élargissement progressif de la structure concernée. Sur le plan hémodynamique, la présence d'un anévrisme infundibulaire pulmonaire aggrave la dysfonction systolique globale du VD (diminution de la FEVD) (50-52) et pourra jouer un rôle dans la réduction du débit cardiaque et dans l'intolérance à l'effort. Sa présence a été corrélée à la survenue d'arythmie ventriculaire (53,54). La reconnaissance de la dilatation anévrismale par échocardiographie est fréquemment limitée chez l'adulte en raison d'une faible fenêtre acoustique. Le diagnostic peut être confirmé par angio-TDM ou IRM (Fig. 17). Un anévrisme du patch de la VCVD est une indication de réintervention après une correction complète de TOF chez 4,5 % des patients, avec un taux de mortalité précoce faible et de bons résultats à long terme.

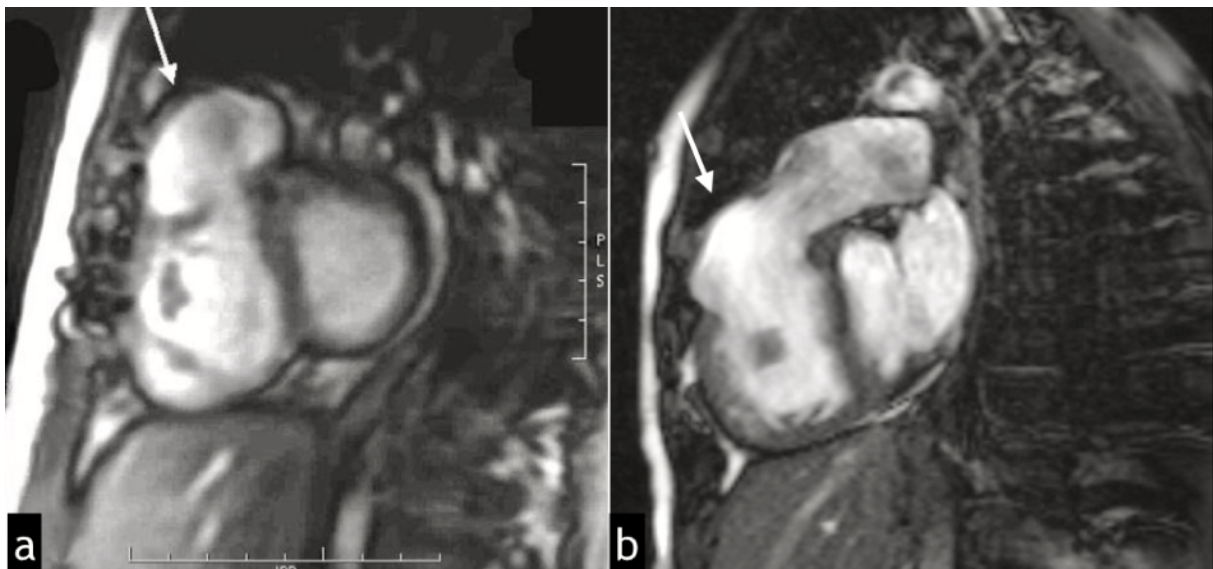


Figure 17 : a (14) : anévrisme de la VCVD chez une patiente de 10 ans avec antécédent de TOF corrigée. Séquence de ciné IRM SSFP en coupe petit axe révélant une dilatation anévrismale dyskinétique de la VCVD (flèche). b : IRM d'un autre patient suivi pour TOF corrigé avec mise en place d'un patch infundibulaire. Séquence de ciné IRM SSFP, coupe dans le plan de la VCVD en systole montrant un anévrisme dyskinétique de l'infundibulum (flèche).

c. Sténose résiduelle de l'infundibulum, de la valve et des artères pulmonaires

Une sténose significative résiduelle ou récurrente, pouvant se situer de la VCVD jusque dans les branches pulmonaires distales, survient chez 10 à 15 % des patients (14). Après réparation complète, le gradient pulmonaire devrait idéalement se situer en dessous de 25 mmHg, mais il est plus important dans environ 30 % des cas. Un gradient maximal modéré, se situant entre 25 et 50 mmHg, est tolérable. Deux études récentes (55,56) ont rapporté l'effet bénéfique d'une obstruction résiduelle modérée de la VCVD, protégeant le VD d'un remodelage défavorable causé par une IP significative ($FR \geq 20\%$) : comparativement aux patients présentant une IP isolée, les patients présentant une obstruction modérée de la VCVD associée à une IP avaient une FR moindre, des dimensions du VD et de la VCVD plus faibles, de meilleures FEVD et FEVG ainsi qu'une meilleure tolérance à l'effort.

Au-delà d'un gradient maximal de 50 mmHg, la sténose doit en général être traitée, car susceptible d'aggraver la dysfonction du VD en présence d'une IP, avec un risque important de morbidité (diminution significative de la tolérance à l'effort, survenue plus fréquente de troubles du rythme) et de mortalité tardive.

Les modalités d'imagerie non invasives (angio-TDM et angio-IRM) sont fréquemment nécessaires pour visualiser les artères pulmonaires et identifier la localisation, la sévérité et l'étendue de la sténose. L'IRM est la méthode privilégiée pour documenter la morphologie infundibulaire et des artères pulmonaires. Les séquences de vélocimétrie par contraste de phase peuvent mesurer la vitesse maximale à travers la surface sténosée et un gradient peut être calculé en utilisant l'équation de Bernoulli modifiée, comme avec un Doppler pulsé. Le principal avantage de l'IRM, par rapport à l'échocardiographie-Doppler, est le choix illimité de plans d'imagerie permettant l'évaluation de l'anatomie pulmonaire et du jet accéléré, quelle que soit sa direction (Fig. 18), ce qui est souvent difficile à obtenir par échocardiographie-Doppler, en particulier en cas de sténose et/ou de distorsion des artères pulmonaires (Fig.19). L'évaluation du débit dans les artères pulmonaires gauche et droite peut également être réalisée, apportant des informations sur la perfusion de chaque poumon (57).

Une sténose de la VCVD, de la valve ou des artères pulmonaires périphériques peuvent être prises en charge par cathétérisme interventionnel avec dilatation au ballonnet et/ou mise en place d'un stent. Des précautions doivent être prises lors du stenting de la VCVD à cause du risque de compression coronaire.

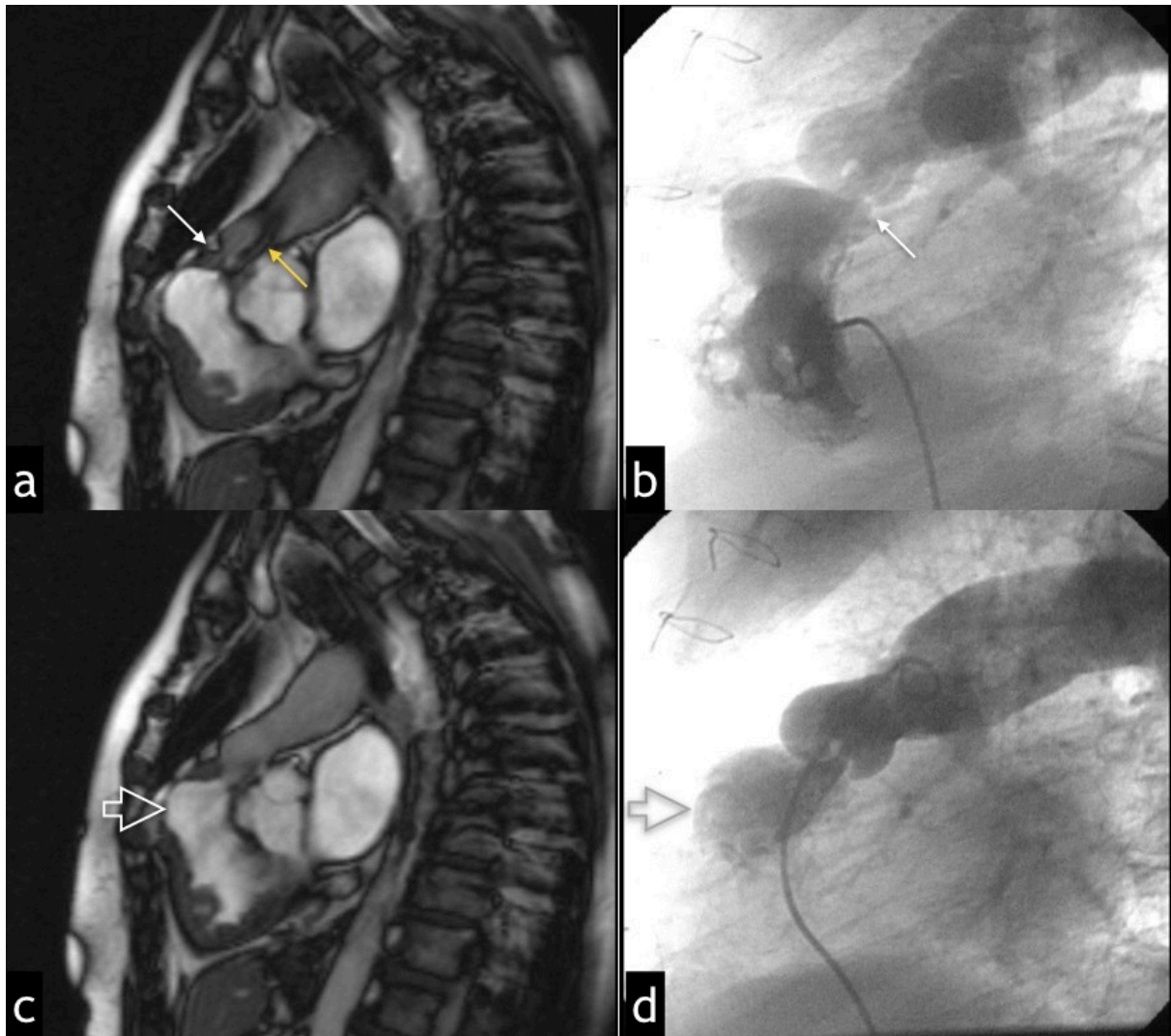


Figure 18 : Patient porteur d'une TOF corrigée dans l'enfance présentant une sténose résiduelle de la valve pulmonaire avec IP. a, c : séquence de ciné IRM SSFP, coupes dans le plan de la VCVD mettant en évidence en (a) systole une sténose valvulaire pulmonaire serrée (flèche blanche) avec « flow void » éjectionnel marqué (flèche jaune) et en (c) diastole une IP d'allure modérée avec discret « flow void » de régurgitation (flèche ouverte). b et d : images obtenue lors du cathétérisme interventionnel réalisé au décours de l'IRM mettant en évidence (b) lors de l'opacification de la VCVD la sténose valvulaire pulmonaire serrée (gradient = 60 mmHg) (flèche blanche) et (d) lors de l'opacification du tronc artériel pulmonaire la régurgitation diastolique (IP de grade 2) (flèche ouverte).

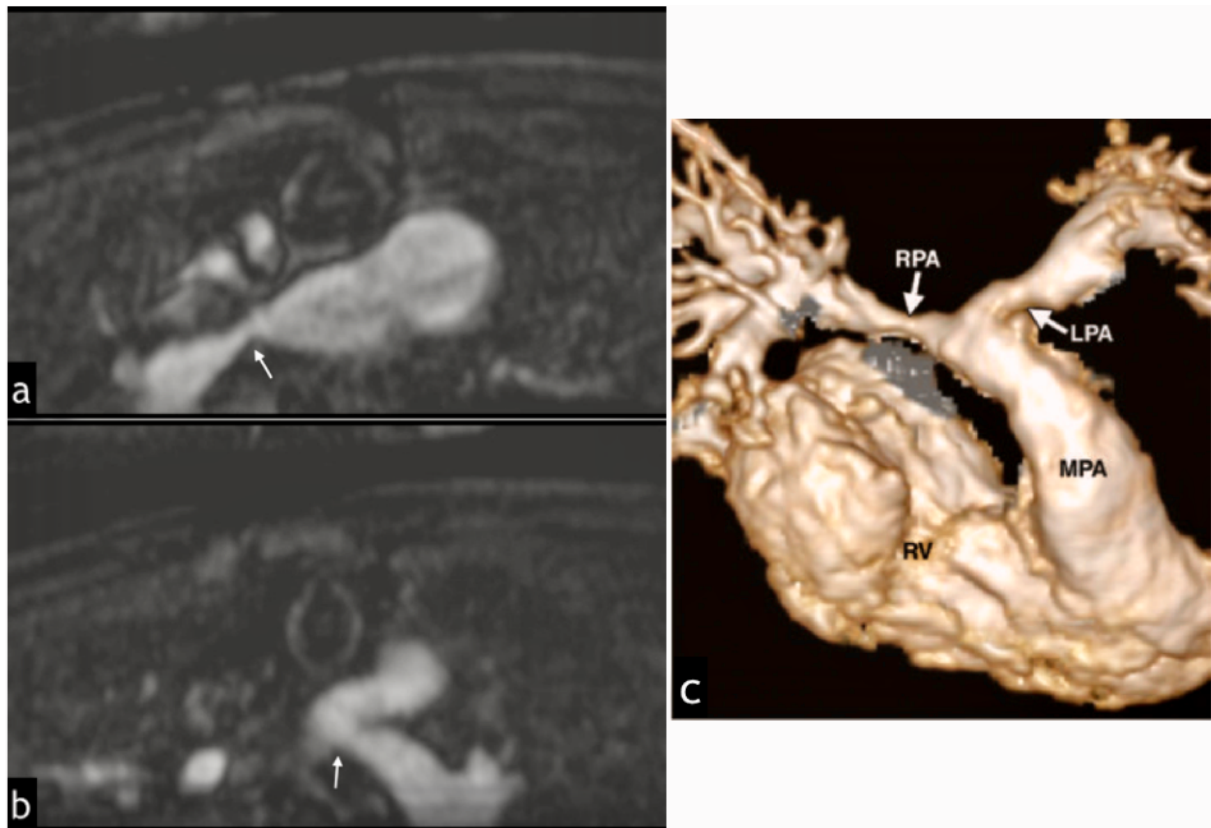


Figure 19 (5) : IRM de surveillance chez un patient porteur de TOF traité dans l'enfance par shunts palliatifs bilatéraux suivis d'une réparation complète. Coupes axiales mettant en évidence des sténoses proximales (flèches blanches) des branches pulmonaires (a) droite et (b) gauche en regard des cicatrices anastomotiques des shunts palliatifs (Blalock-Taussig). (c) Reconstruction VR de l'angio-IRM 3D après injection de gadolinium. MPA = tronc de l'artère pulmonaire, RPA = artère pulmonaire droite, LPA = artère pulmonaire gauche, RV = ventricule droit.

d. Sténoses des tubes VD-AP

Différents types de conduits (ou « tubes ») sont utilisés pour la réparation de la TOF, le choix dépendant principalement de leur disponibilité, de l'âge et de la taille du patient. Il existe trois types de conduits valvés fréquemment utilisés : les homogreffes, les xéno greffes avec stent et les xéno greffes sans stent. Les résultats post-opératoires immédiats sont généralement satisfaisants, mais de multiples réinterventions sont nécessaires, principalement à cause de l'obstruction progressive du conduit due à une disparité de taille entre les structures anatomiques croissantes du patient et la prothèse (Fig.20), une plicature du conduit, une prolifération intimale importante, des calcifications, une compression sternale extrinsèque ou une détérioration valvulaire. La prolifération de l'intima se produit principalement au niveau de l'anastomose distale et de la zone péri valvulaire. Elle entraîne une obstruction et une dysfonction du conduit ainsi qu'une distorsion et une rigidité des feuillets. Avec le temps, il en résultera une insuffisance prothétique secondaire. Les calcifications sont détectées au cours de la deuxième année postopératoire, évoluant progressivement vers une dilatation anévrysmale de l'extrémité proximale du greffon. Une endocardite du greffon et la formation de thrombus à l'intérieur du conduit sont d'autres complications significatives potentielles.

Une angio-TDM ou une IRM peuvent être effectuées pour évaluer le niveau, le degré et l'étendue de la sténose. L'IRM peut cependant être limitée dans cette indi-

cation en raison d'artéfacts de susceptibilité magnétique. Le gradient trans conduit est alors mieux évalué par Doppler (14). L'IRM permet d'évaluer une IP associée et la fonction du VD.

En général, une réintervention est indiquée lorsque le gradient trans-conduit dépasse 50 mmHg, mais elle est également déterminée par les symptômes cliniques et la dysfonction du VD.

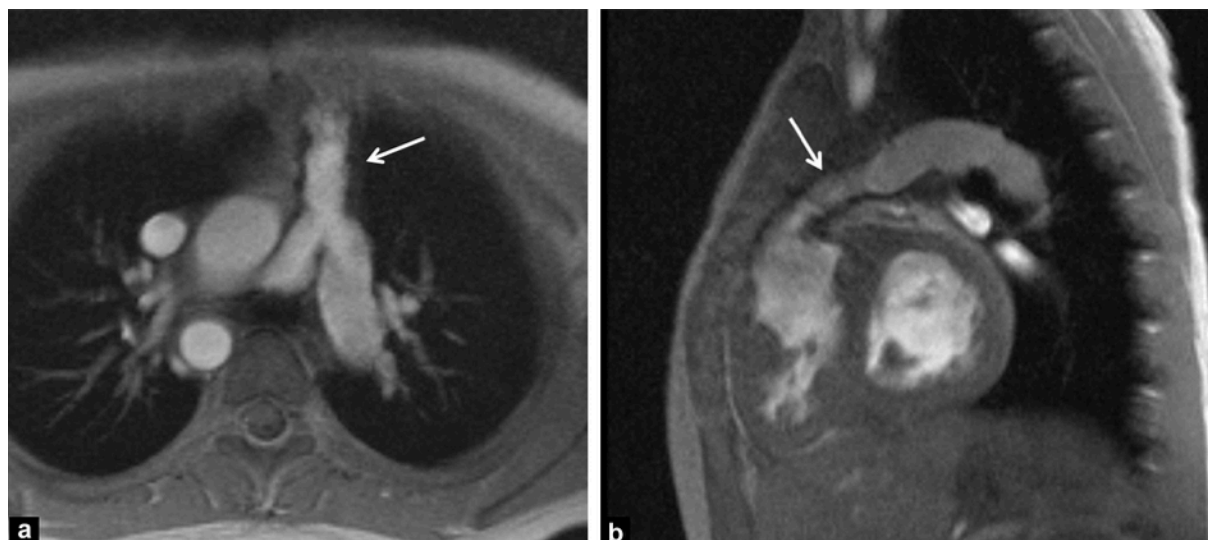


Figure 20 (12) : Sténose d'un conduit VD-AP. Les coupes (a) axiale oblique et (b) sagittale oblique en mode ciné écho de gradient montrent une sténose diffuse du conduit VD-AP (flèches), une crosse aortique droite et des artères pulmonaires de bonne taille chez un patient de 10 ans suivi pour TOF corrigée.

e. Insuffisance tricuspidiennne

La prévalence d'une insuffisance tricuspidiennne (IT) modérée à sévère est estimée à environ 10% (14) chez les patients suivis pour TOF corrigée. Une IT sévère a été associée à un plus mauvais pronostic chez ces patients concernant la survenue de tachyarythmie, d'insuffisance cardiaque et de décès (58). Elle est le plus souvent la conséquence d'une dilatation progressive du VD responsable d'une insuffisance valvulaire par dilatation de l'anneau tricuspide, laquelle aggrave à son tour la dilatation du VD. La fermeture de la CIV par patch lors de la réparation complète peut également altérer la fonction de la valve tricuspide.

L'importance de la régurgitation tricuspide est quantifiée en routine par échographie-Doppler. Elle peut également être quantifiée par les données volumétriques du VD (volume éjecté du VD comparé au débit dans l'artère pulmonaire) seules ou en combinaison avec les séquences de contraste de phase bien que le risque d'erreur soit plus important comparativement à l'évaluation des valves aorto-pulmonaires et qu'il n'existe actuellement pas de données validées dans la littérature.

f. CIV résiduelle

Des CIV postopératoires significatives sur le plan hémodynamique se manifestent rapidement après la réparation et nécessitent une révision chirurgicale immédiate. Les petites CIV résiduelles sont assez fréquentes et n'altèrent en général pas le pronostic. Elles se localisent le plus souvent à hauteur de la zone supérieure du

patch et doivent être suivies avec soin afin de détecter un élargissement ultérieur et un shunt tardif significatif.

Une CIV peut être diagnostiquée avec précision et suivie par échocardiographie-Doppler trans-thoracique. L'évaluation par IRM de la TOF post réparation doit inclure la recherche d'une CIV sous forme d'un flow void sur les séquences ciné SSFP correspondant au jet du flux turbulent au travers de la petite communication résiduelle. L'importance de ce shunt peut également être quantifiée par les séquences de vélocimétrie par contraste de phase qui permettent un calcul du rapport entre le débit pulmonaire et le débit systémique (rapport Q_p/Q_s).

g. Dilatation de la racine de l'aorte et insuffisance valvulaire aortique

Une dilatation progressive de la racine aortique, laquelle peut conduire à une insuffisance valvulaire et prédisposer à une dissection et à une rupture, peut nécessiter une chirurgie de la racine et/ou de la valve aortiques. Cette situation est plus souvent décrite chez l'adulte que chez l'enfant.

Elle est due à des anomalies intrinsèques de la média et/ou secondaire à une surcharge volumique chronique de l'aorte ascendante (59). Une récente étude a indiqué qu'après une réparation de TOF, tous les patients présentaient des caractéristiques hémodynamiques artérielles anormales, avec une augmentation de l'impédance et de la vitesse de l'onde du pouls, et une diminution de la compliance artérielle périphérique totale, suggérant une augmentation de la rigidité des parois artérielles centrales et périphériques (60). L'augmentation de la rigidité de la paroi aortique est étroitement associée à l'augmentation du diamètre de sa racine (60). Les facteurs de risque d'une dilatation et d'une insuffisance aortique comprennent : une atrésie pulmonaire initiale, une crosse aortique droite, des antécédents de shunt aorto-pulmonaire, un sexe masculin et une délétion du chromosome 22q11.

Une chirurgie de la racine de l'aorte doit être envisagée chez les patients présentant une dilatation rapide (augmentation de diamètre > 0,5 cm par an) ou un diamètre supérieur à 55 mm. En outre, une insuffisance aortique avec réduction concomitante de la fonction du VD peut entraîner une altération de la fonction systolique du VG. Par conséquent, un suivi méticuleux de la racine aortique après réparation d'une TOF est recommandé.

h. Dysfonction ventriculaire gauche

La FEVG a été rapportée comme anormale chez 21% des patients issus d'une grande cohorte d'adultes suivis pour TOF corrigée (61). Dans une autre étude, une dysfonction diastolique du VG a été retrouvée chez 13,8% des adultes suivis pour TOF corrigée (62). De plus, une dysfonction du VG modérée ou sévère chez ces patients a été associée à une altération de l'état clinique et constitue un facteur prédictif d'un pronostic défavorable à long terme, en particulier concernant le risque de mort subite (36,63).

Les mécanismes responsables d'une dysfonction du VG décrits dans la littérature comprennent, entre autre, une surcharge volumique chronique résultant d'un shunt palliatif précoce, des lésions myocardiques au moment de la réparation chirurgicale, une anomalie de la cinétique et une fibrose cicatricielle septales résultant de la fermeture de la CIV par patch (14). La survenue d'une dysfonction du VG a été associée à des facteurs prédictifs tels qu'une réparation chirurgicale com-

plète à un âge avancé, la longue durée d'un shunt palliatif, la présence d'une insuffisance aortique et surtout une altération de la FEVD (36,50). Une interdépendance biventriculaire est en effet fréquemment rapportée comme principale cause de la dysfonction du VG (64). Une forte corrélation existe entre les volumes et les fractions d'éjection du VD et du VG chez les patients porteurs d'une TOF corrigée (36,50,55). Le VD est anatomiquement intégré au VG par l'intermédiaire de faisceaux myocytaires subépicaux reliant la paroi libre du VD aux parois du VG. De plus, les 2 ventricules partagent le septum inter ventriculaire, le flux sanguin coronaire, le système de conduction électrique et sont contenus dans la même cavité péricardique.

Des études expérimentales ont montré qu'une partie de l'activité mécanique externe générée par le VD est une conséquence directe de la contraction du VG (65) et qu'une altération des dimensions et de la fonction du VG affecte la géométrie et la fonction du VD. A l'inverse, il a également été montré qu'une dilatation et une dysfonction du VD conduisent à une dysfonction du VG (66). Plusieurs études échocardiographiques chez des patients suivis pour TOF corrigée ont corrélié la fraction de régurgitation pulmonaire, la dilatation du VD et des anomalies du « strain » du VD à un asynchronisme global de contraction du VG, à une altération du « strain », du « strain rate » ou de la torsion du VG (67-70). L'impact délétère de cette interaction pourrait également être lié à un retard de conduction croissant intra et inter ventriculaire. Tzemos et al.(71) ont corrélié l'allongement du QRS, en rapport avec un bloc de branche droit, à l'augmentation des volumes et à la diminution des fractions d'éjection du VD et du VG chez les patients suivis pour TOF corrigée. Dans cette étude, les analyses échocardiographiques ont corrélié l'allongement du QRS à un asynchronisme de contraction et à une diminution du « strain » pariétal du VG. De plus, il a été montré que les patients ayant le plus long retard entre la contraction des 2 ventricules avaient une tolérance à l'effort moindre et un risque majoré d'arythmie ventriculaire (72). Des améliorations fonctionnelles encourageantes ont été démontrées après resynchronisation ventriculaire chez les patients porteurs d'une TOF corrigée avec asynchronisme avéré (73,74).

La précision et la fiabilité de l'IRM cardiaque pour la mesure de la fonction systolique du VG ont été bien établies. De plus, la FEVG mesurée par IRM conserve sa précision en présence d'une surcharge volumique du VD ou d'anomalie de la cinétique septale, à la différence de la fraction de raccourcissement mesurée par échocardiographie (75).

i. Troubles du rythme cardiaque et mort subite

• Troubles de la conduction

Autrefois fréquent, le bloc auriculo-ventriculaire (BAV) complet, conséquence d'une lésion chirurgicale directe du faisceau de His, est devenu rare. Actuellement, le risque de BAV complet permanent est de 1 % environ (2). Tout BAV complet permanent doit être appareillé par un stimulateur cardiaque.

Les troubles de la conduction intraventriculaire sont en revanche fréquents. L'apparition progressive d'un bloc de branche droit est presque la règle chez les patients suivis pour TOF corrigée et à l'origine d'un allongement du QRS à l'ECG. Ce bloc de branche droit est attribué aux anomalies progressives de forme et de fonction du VD (interaction mécano-électrique) et l'allongement du temps de conduction intra ventriculaire aggrave à son tour l'asynchronisme de la contraction ventriculaire droite, contribuant à la dysfonction systolique du VD. L'implantation d'un pacemaker resynchronisant la contraction ventriculaire droite peut améliorer la

performance contractile du VD après correction d'une TOF (76). Plus qu'un témoin de la dysfonction ventriculaire droite, l'allongement du QRS semble également être un indicateur d'interaction inter-ventriculaire délétère : il a été associé à une dysfonction du VG et à un risque de décès plus précoce chez ces patients (36,63,71). Une durée de QRS ≥ 180 ms a été associée à la survenue d'arythmie ventriculaire maligne et de mort subite (77).

• Troubles du rythme

Les mécanismes pourvoyeurs d'arythmie chez les patients porteurs d'une TOF corrigée impliquent des obstacles à la conduction créés par la dilatation progressive du VD et par les cicatrices chirurgicales prédisposant au développement de circuits de macro-réentrée (78).

Une tachycardie atriale par réentrée est le trouble du rythme atrial le plus fréquent, survenant chez plus de 30% des patients (79,80), suivi de la fibrillation atriale. Les sites potentiels de macro-ré-entrée atriale chez les patients porteurs de TOF ont été définis. Deux circuits dominants sont reconnus :

- Une rotation le long du bord de la valve tricuspide, avec un étroit couloir de conduction situé au niveau de l'isthme entre la veine cave inférieure et l'anneau tricuspide (flutter atrial).
- Une rotation autour d'une cicatrice d'atriotomie latérale, avec un étroit couloir de conduction entre le bord inférieur de l'incision et la veine cave inférieure (tachycardie «incisionnelle») (81).

L'ablation ciblée de ces sites, chirurgicale ou percutanée, est une approche thérapeutique efficace chez les patients présentant une tachycardie atriale récurrente fréquente ou hautement symptomatique (82,83).

Les arythmies ventriculaires non soutenues sont très fréquentes. Sur un enregistrement Holter de 24 heures, on les retrouve chez 40 à 50 % des patients opérés. La fréquence de ces troubles du rythme augmente avec l'âge. Il s'agit d'extrasystoles, de doublets ou de courtes salves, de signification pronostique incertaine, surtout si asymptomatiques.

Les arythmies ventriculaires de haut grade sont rencontrées chez environ 10% des patients. L'incidence de mort subite est estimée à 0,2%/année de suivi. La plupart des cas de mort subite est due à une TV soutenue, les autres cas étant causés par une tachycardie atriale à conduction rapide et, rarement, à un BAV d'apparition brutale (77,84,85). Les cartographies chirurgicales ou par cathétérisme des TV monomorphes chez les patients porteurs de TOF ont mis en évidence de multiples circuits de macro-réentrée au sein du VD opéré (53,86-89). Les circuits les plus fréquemment retrouvés sont situés :

- À la surface antérieure du VD, autour d'une incision de ventriculotomie
- De la surface septale à la paroi libre du VD, à travers le septum conal.
- La géométrie complexe du VD, en particulier dans le cadre d'une hypertrophie avancée, permet le développement d'autres circuits.

L'utilisation seule de traitements médicamenteux a été abandonnée chez les patients souffrant de TV soutenue et/ou chez ceux considérés comme à haut risque. Un défibrillateur automatique implantable (DAI) est recommandé pour la plupart de ces patients, bien que l'ablation chirurgicale ou par cathétérisme puisse être utile (90). Le taux de succès précoce de l'ablation est maintenant d'environ 90%, mais un taux de récurrence de 5% à 20% limite l'application généralisée de cette technique. L'ablation est souvent utilisée chez les receveurs de DAI pour réduire le nombre de chocs appropriés.

La chirurgie de RVP seule n'a pas d'impact majeur sur le risque de TV, du moins lorsqu'elle est réalisée trop tardivement, chez des adultes ayant une surcharge hémodynamique de longue date. La réversibilité du remodelage ventriculaire et la réduction du risque de TV pourraient être obtenus si la chirurgie est effectuée plus tôt au cours de la maladie. Des données préliminaires suggèrent qu'il existe un potentiel d'amélioration du statut rythmique des patients si l'intervention de RVP est combinée à une cartographie et une ablation des circuits de TV (40,41).

La stratification du risque de TV et de mort subite chez les patients porteurs de TOF est imparfaite (40,63,77). Plusieurs variables ont été identifiées (3,7,91,92), avec une forte valeur prédictive négative mais une valeur prédictive positive modérée :

- Âge avancé (> 20 ans)
- Réparation chirurgicale complète à un âge avancé
- Multiples chirurgies cardiaques dont les shunts palliatifs
- Syncope récurrente
- Insuffisance pulmonaire modérée à sévère (FR pulmonaire mesurée à l'IRM)
- Dilatation sévère du VD (volumes ventriculaires droits mesurés à l'IRM)
- Fonction ventriculaire droite altérée (FEVD < 45%)
- Fonction ventriculaire gauche altérée (FEVG < 55%)
- Hypertrophie ventriculaire droite décelée à l'IRM (ratio masse/volume $\geq 0,3$)
- Allongement du QRS à l'ECG (≥ 180 ms)
- Tachyarythmie atriale
- Arythmie ventriculaire non soutenue symptomatique
- Arythmie ventriculaire de haut grade décelée au Holter ou lors de test d'effort
- Stimulation ventriculaire positive lors de tests électro-physiologiques
- Détection de potentiels tardifs ventriculaires

Ces imprécisions dans la stratification clinique du risque sont devenues problématiques, les options thérapeutiques actuelles chez les patients considérés à haut risque impliquant donc des procédures invasives (DAI, ablation chirurgicale ou percutanée des circuits de réentrée). Dans une étude multicentrique concernant 121 implantations de DAI chez des patients atteints de TOF en préventions primaire et secondaire, Khairy et al. (93) ont constaté des décharges appropriées allant de 7,7% à 9,8%/an. Les facteurs prédictifs indépendants d'une décharge appropriée comprenaient des conditions hémodynamiques défavorables, comme l'augmentation des pressions télédiastoliques du VG. Chez les patients traités en prévention primaire, les facteurs prédictifs de décharge appropriée comprenaient un antécédent de shunt palliatif, une arythmie ventriculaire induite et spontanée, un allongement du QRS, un antécédent de ventriculotomie et des pressions télédiastoliques du VG élevées. Cependant, les patients présentaient un risque élevé de complications (30%) et de décharges inappropriées (environ 6%/an). Witte et al.(94) ont comparé les receveurs de DAI porteurs d'une TOF corrigée aux receveurs de DAI porteurs d'une cardiomyopathie dilatée (CMD). Les patients atteints de CMD étaient plus âgés et étaient plus susceptibles d'avoir eu un DAI implanté en prévention secondaire. Il est intéressant de constater qu'au cours des 2 années de suivi, les patients atteints de TOF étaient moins susceptibles d'avoir reçu une décharge appropriée (5% contre 23%) et étaient plus susceptibles d'avoir reçu une décharge inappropriée (20% contre 4%). Ces résultats mettent en évidence les problématiques de l'implantation de défibrillateurs automatiques dans cette population complexe, dues à une stratification imparfaite du risque rythmique et expliquent la nécessité de recourir à des tests électro-physiologiques et à l'IRM cardiaque pour améliorer la fiabilité de cette stratification (37,95,96).

En plus de fournir des indicateurs pronostiques participant à la stratification du risque rythmique (FR, FEVD, FEVG, volumétrie et masse du VD), l'IRM permet de visualiser les foyers de fibrose myocardique cicatricielle, fréquemment retrouvés au sein des sites opératoires d'élargissement de la VCVD et de fermeture de la CIV (51,52,97,98), grâce aux séquences de rehaussement tardif après injection de gadolinium. Une plus grande étendue de cette fibrose cicatricielle a été associée à un statut clinique défavorable (51,52,98) et sa quantification pourrait constituer un marqueur pronostique supplémentaire de survenue d'arythmie ventriculaire (98) chez ces patients. De plus, l'imagerie de rehaussement tardif permet une représentation spatiale de la distribution des cicatrices, potentiellement utile dans le guidage de procédure d'ablation percutanée (99).

j. Insuffisance cardiaque

D'une manière générale, l'insuffisance cardiaque chez les adultes porteurs de cardiopathie congénitale est une complication de plus en plus fréquente et potentiellement mortelle pour une part substantielle de ces patients (100-102). Au moins 14% des adultes suivis pour TOF présente une dyspnée de stade NYHA ≥ 2 (103). Le taux sérique de biomarqueurs neuro-hormonaux, tel que le Brain Natriuretic Peptide (BNP), est élevé chez les patients porteurs de TOF et pourrait avoir une valeur pronostique. Le taux de BNP chez ces patients a été corrélé à la fonction et au volume du VD ainsi qu'aux performances à l'effort (104-108).

La fonction ventriculaire est affectée par la précharge, la postcharge et la contractilité myocardique, ainsi que par le synchronisme de contraction et l'interdépendance bi ventriculaire. L'effet délétère d'une élévation chronique et sévère de la postcharge due à une obstruction persistante de la VCVD sur la fonction du VD est important. De même, une IP significative, une akinésie ou un anévrysme de la VCVD participent à la diminution du débit cardiaque (50). Comme décrit précédemment, une surcharge volumique chronique du VD pourrait altérer la fonction des deux ventricules en raison de leur interdépendance. La surveillance continue de la fonction bi ventriculaire est donc un élément crucial du suivi de ces patients par échocardiographie et IRM.

La stratégie actuelle pour préserver la fonction ventriculaire droite est avant tout basée sur un « timing » optimal du RVP, qu'il soit chirurgical ou percutané. Aucun traitement médicamenteux n'a prouvé son efficacité une fois qu'une dysfonction du VD est apparue (109,110), alors qu'une resynchronisation bi ventriculaire a montré une amélioration de l'index cardiaque et de la contractilité myocardique (76,111).

3. Modalités de suivi

Les guidelines de l'American College of Cardiology/American Heart Association de 2008 concernant la prise en charge des adultes porteurs d'une cardiopathie congénitale proposent un cadre général de surveillance des adultes porteurs d'une TOF corrigée, incluant au minimum la réalisation annuelle d'un examen clinique, d'un ECG et d'une échocardiographie (3).

a. IRM cardiaque

Parce que cette technique n'est pas limitée par une mauvaise fenêtre acoustique, est non invasive, n'expose pas aux radiations ionisantes et parce qu'elle fournit des

données quantitatives utiles à la prise de décision thérapeutique ainsi qu'une information pronostique, l'IRM cardiaque est l'examen le plus adapté au suivi à long terme des patients porteurs d'une TOF corrigée dans l'enfance (14,35,112).

L'IRM cardiaque est reconnue comme la technique de référence pour l'évaluation des volumes, masse et fonction du VG et du VD, car elle s'est révélée exacte, précise, hautement reproductible et exempte d'extrapolations géométriques (113). Ceci est particulièrement important pour l'évaluation du VD, le plus impliqué dans la dysfonction cardiaque chez les patients porteurs de TOF et le plus affecté par la réparation chirurgicale (114). Malgré sa géométrie complexe et ses riches trabéculation, les mesures de volumes et de fonction du VD par IRM ont montré une bonne reproductibilité intra et inter observateur, même en cas de dilatation ventriculaire et ce, que l'acquisition soit faite dans les plan axial ou petit axe (115-119). La séquence de ciné IRM standard est une séquence SSFP bidimensionnelle (2D) synchronisée à l'ECG. Une série d'images 2D SSFP est obtenue de façon à couvrir l'ensemble des cavités ventriculaires, de l'apex à la base, et permettre des mesures fiables des volumes télé diastolique et télé systolique ainsi que de la fraction d'éjection des deux ventricules (Fig. 21). Des valeurs normales de volumes, masses et fonctions du VG et du VD ont été publiées pour l'adulte (120,121) et l'enfant (122).

Des séquences de ciné IRM 2D SSFP, réalisées dans plusieurs plans de coupes, fournissent des informations dynamiques importantes sur l'anatomie et la fonction du cœur et des gros vaisseaux (Fig. 22a).

Des images anatomiques statiques de haute résolution du cœur et des gros vaisseaux peuvent également être obtenues par des séquences d'écho de spin "sang noir", préparées par double inversion-récupération pour supprimer le signal provenant du sang.

L'angio-IRM haute résolution après injection de gadolinium permet une analyse détaillée des branches artérielles pulmonaires, de l'aorte, des veines systémiques et pulmonaires (14). Il s'agit d'une séquence d'écho de gradient 3D réalisée au moment de l'injection d'un bolus intraveineux de gadolinium. Une acquisition 3D permet d'obtenir des coupes fines et contiguës, une nette amélioration de la résolution spatiale dans la direction de la coupe, de la qualité du reformatage multiplannaire (MPR) ainsi que des reconstructions en projections d'intensité maximale (MIP) et rendu de volume (VR). Le MPR peut être réalisé pour générer des images 2D dans n'importe quel plan. Des reconstructions en modes MIP et VR peuvent être effectuées afin d'obtenir des représentations 3D, facilitant ainsi la visualisation de structures anatomiques se chevauchant (Fig. 23).

Les séquences de vélocimétrie par contraste de phase permettent une cartographie des vitesses, une quantification des volumes et débits des flux au sein des vaisseaux sanguins thoraciques et au travers des valves cardiaques. Des études in vivo et in vitro ont montré que les mesures de débit sanguin obtenues par ces séquences sont exactes, précises et reproductibles (123,124). Ces séquences sont utilisées pour quantifier la FR pulmonaire (125,126) et estimer un gradient de pression en présence d'une sténose résiduelle. La FR de la valve pulmonaire, exprimée en %, est obtenue en calculant le rapport entre le volume antérograde et le volume rétrograde circulants au travers de l'orifice pulmonaire (Fig. 24). Le gradient de pression peut être estimé en mmHg en utilisant l'équation de Bernoulli modifiée $4 \cdot v^2$, où v est la vitesse maximale du flux au sein de la surface sténosée, en $m \cdot s^{-1}$. Ces séquences permettent également de quantifier des shunts résiduels intra et extracardiaques, par la mesure du rapport Q_p/Q_s , et de mesurer des débits au sein des artères pulmonaires droite et gauche.

Les séquences de rehaussement tardif après injection de gadolinium, dont la technique sera détaillée ultérieurement, permettent une caractérisation tissulaire, en particulier une évaluation de la viabilité myocardique par la mise en évidence de foyers de fibrose cicatricielle du myocarde ventriculaire, au sein et en dehors des sites opératoires (52,98) (Fig.22b et 25).

L'IRM cardiaque constitue donc le gold standard de l'évaluation des volumes et des fonctions bi ventriculaires, de la viabilité myocardique et de la mesure des flux (35,125). En association avec les données cliniques et électro-physiologiques, les informations qu'elle apporte (présence et sévérité d'une IP, dimensions et fonction des VD et VG, présence et étendue d'un anévrisme de la VCVD, présence et sévérité d'une sténose artérielle pulmonaire) sont utilisées pour décider du moment d'une intervention, qu'il s'agisse d'un RVP, d'une angioplastie pour sténose ou du contrôle d'une arythmie. L'IRM s'est imposée comme un outil robuste dans la stratification du risque d'arythmie ventriculaire grave ou de mort subite chez ces patients. Une dilatation sévère du VD et une dysfonction du VD ou du VG, évaluées par IRM, ont été rapportées comme étant des facteurs prédictifs indépendants d'insuffisance cardiaque, de TV soutenue et de mort subite (37). Ses objectifs dans le suivi des patients porteurs d'une TOF corrigée sont donc :

- La quantification des volumes et masses du VD et du VG, de leurs fractions d'éjection et du débit cardiaque,
- L'évaluation des anomalies de cinétique globale et segmentaire,
- L'évaluation de l'anatomie de la VCVD, des artères pulmonaires avec description d'une éventuelle obstruction ou dilatation anévrismale.
- La quantification de la régurgitation pulmonaire, de la régurgitation tricuspiddienne,
- La quantification du débit des flux au sein du tronc et des artères pulmonaires droite et gauche,
- L'évaluation d'éventuels shunts intra ou extra cardiaques résiduels (ratio Q_p/Q_s),
- La description d'éventuelles MAPCA,
- L'évaluation de la viabilité myocardique avec description de la distribution et de l'étendue des foyers de fibrose myocardique cicatricielle,
- L'évaluation de la valve aortique à la recherche d'une insuffisance et la mesure du diamètre de l'aorte,
- L'évaluation des artères coronaires.

Les indications de l'IRM cardiaque chez les patients porteurs de TOF corrigée varient avec l'âge. Durant les 8 à 10 premières années de vie, l'IRM est en général indiquée en seconde intention, en particulier s'il existe modification substantielle de la symptomatologie clinique ou des signes échographiques. Une IRM de référence devrait être réalisée vers la fin de l'enfance (8-10 ans), lorsque la sédation n'est plus nécessaire. Puis une IRM systématique est indiquée pour la surveillance de l'IP, des volumes et fonctions bi ventriculaires, la recherche d'une dysfonction des autres valves et l'évaluation de la viabilité myocardique. Il n'existe pas de consensus concernant la fréquence optimale de suivi par IRM. Chez la plupart des patients, les volumes et fonctions ventriculaires restent stables durant de nombreuses années. Chez d'autres, le VD se dilate et sa fonction se détériore plus rapidement. Il semble raisonnable de répéter l'IRM tous les 1 à 4 ans, en fonction des signes initiaux retrouvés et de la symptomatologie clinique (3,5,7).

L'IRM est contre indiquée chez les patients porteurs de pacemakers même si cette contre-indication est de plus en plus relative avec l'avènement de dispositifs IRM compatibles. Certains types de stents et coils métalliques peuvent être responsables d'artéfacts de susceptibilité magnétique et dégrader la qualité de l'image.

Les séquences d'écho de spin « sang noir » ont l'avantage d'être moins sensibles à ce type d'artefacts. Une arythmie ou un faible signal ECG peuvent empêcher un « gating » adéquat. L'IRM cardiaque est un examen de longue durée (comparativement au scanner) et nécessite une bonne coopération du patient, en particulier une capacité à rester immobile et maintenir des apnées répétées. Certains paramètres techniques peuvent cependant être modifiés pour les patients moins coopérants tels que les jeunes enfants.

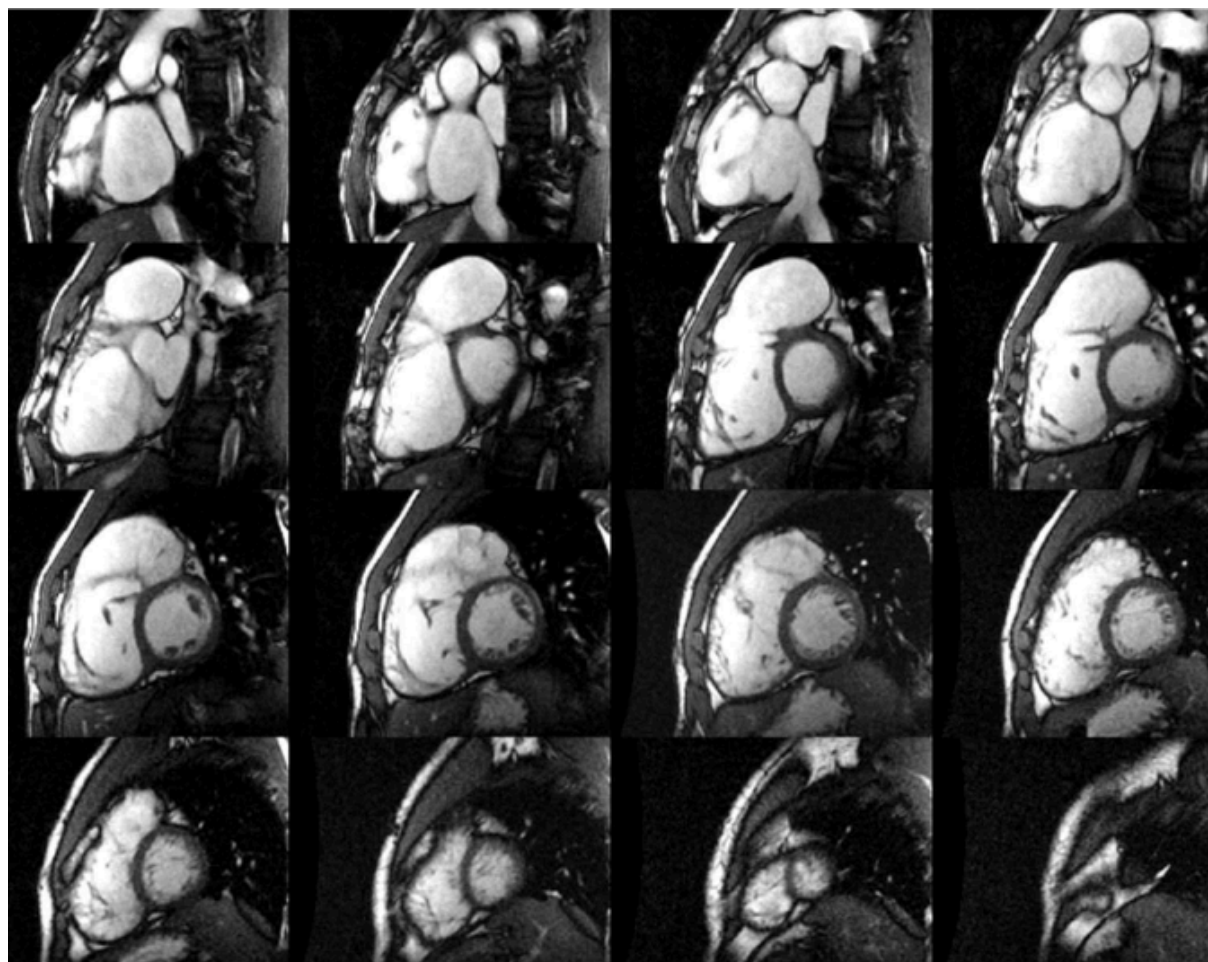


Figure 21 (35) : *Evaluation des volumes et fonctions bi ventriculaires par séquence de ciné IRM SSFP synchronisée à l'ECG chez un patient à l'antécédent de TOF corrigée : 16 coupes contiguës selon le petit axe du cœur ont été nécessaires pour complètement couvrir le volumineux VD dilaté en télédiastole. Anévrisme de la VCD. Le calcul de la surface télédiastolique des cavités ventriculaires droite et gauche, sur chacune des coupes, est obtenu à partir d'un contourage de la frontière entre endocarde et pool sanguin. L'épaisseur de coupe étant connue, le volume télédiastolique de chaque coupe peut être calculé. Le volume télédiastolique total (VTD) peut ensuite être obtenu en additionnant les volumes des coupes contiguës. La même procédure est réalisée en télésystole pour obtenir le volume télésystolique (VTS) et la fraction d'éjection (FE) en %, de chaque ventricule, calculée par $FE = (VTD - VTS) / VTD$.*

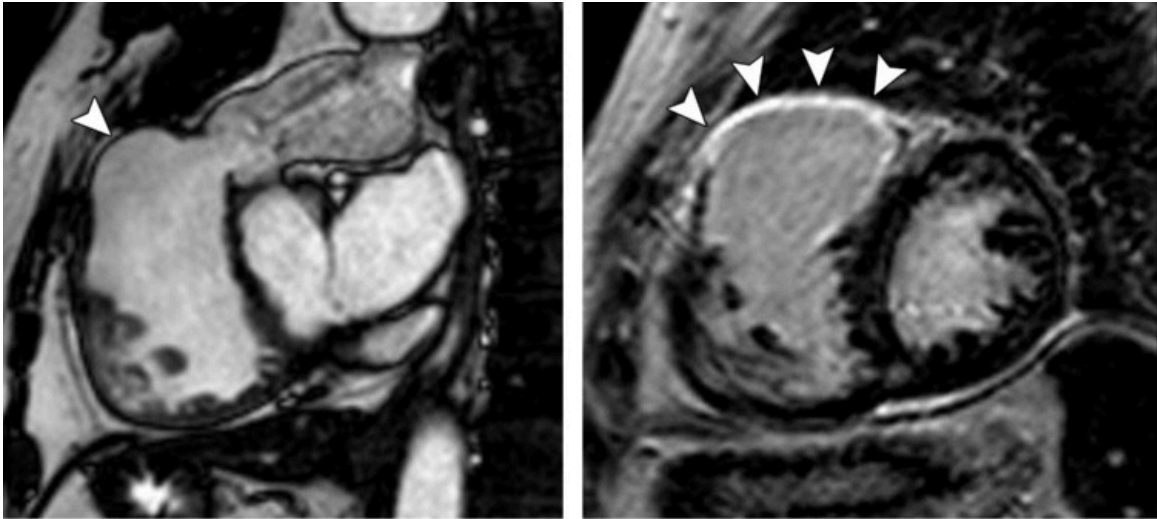


Figure 22 (5) : anévrisme de la VCVD et rehaussement tardif après réparation d'une TOF chez un homme de 35 ans. (a) Coupe de ciné IRM SSFP dans le plan de la VCVD, obtenue en systole, montrant un anévrisme de la VCVD au niveau du patch d'élargissement (tête de flèche). Une sténose valvulaire pulmonaire est détectée par un flow void correspondant au jet turbulent au-dessus du niveau de la valve. (b) Image de rehaussement tardif après injection, en coupe petit axe, montrant un rehaussement de la paroi de la VCVD élargie (têtes de flèche).

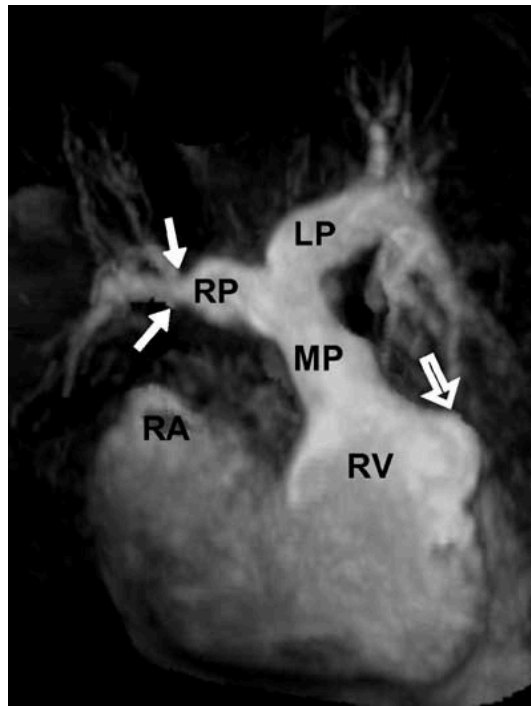


Figure 23 (112) : reconstruction MIP d'une angio-IRM chez un patient suivi pour TOF corrigée. Noter la sténose de l'artère pulmonaire droite (flèches blanches) et un anévrisme de la VCVD (flèche ouverte). Concernant l'artère pulmonaire gauche, aucune sténose résiduelle n'est observée. MP : tronc artériel pulmonaire ; RP : artère pulmonaire droite ; LP : artère pulmonaire gauche.

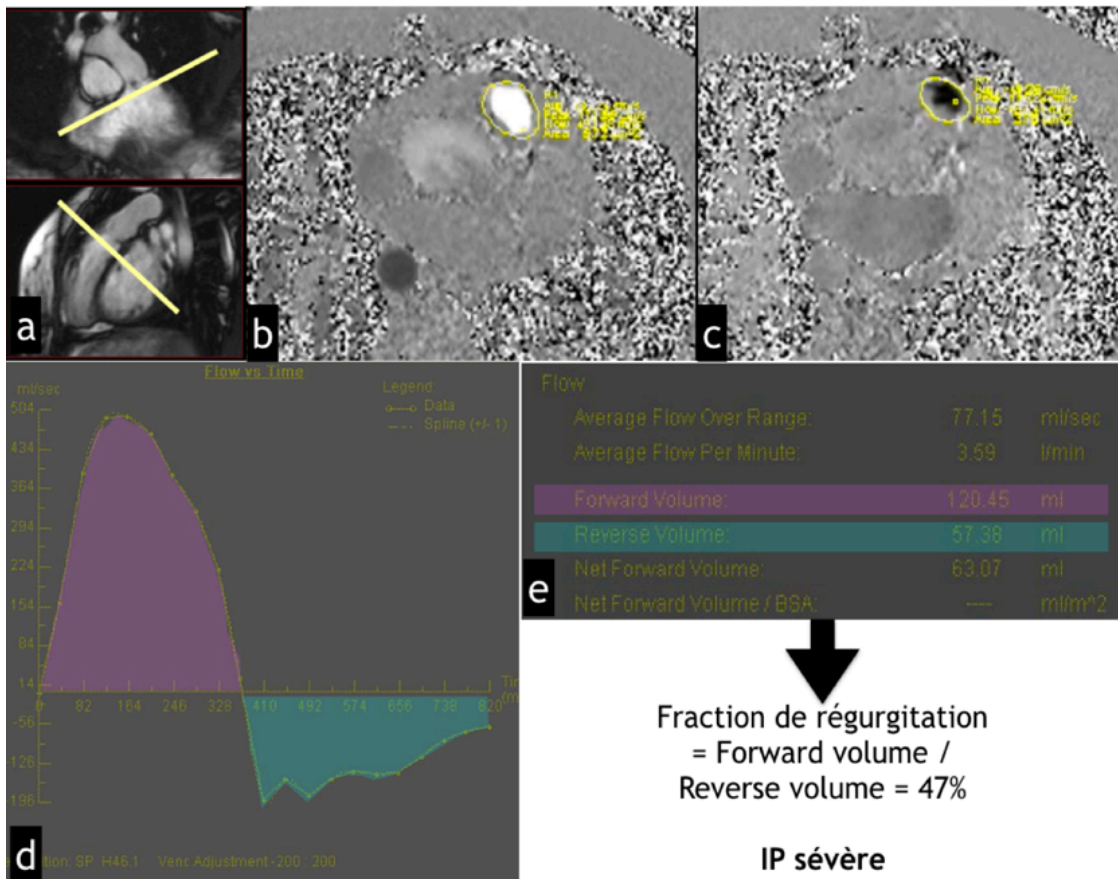


Figure 24 : séquence de vélocimétrie par contraste de phase réalisée lors d'une IRM de surveillance chez un patient suivi pour TOF corrigée et IP. (a) : sélection d'un plan de coupe sous valvulaire parallèle à l'anneau pulmonaire. (b et c) : séquence de contraste de phase mettant en évidence les flux (b) antérograde (blanc) et (c) rétrograde (noir), l'intensité du signal étant proportionnelle à la vitesse perpendiculaire au plan. Cercle jaune : région d'intérêt délimitant l'orifice pulmonaire pour mesure des flux de direction perpendiculaire au plan sélectionné. (d) : courbe représentant l'évolution des débits (en ml/s) antérograde (violet) et rétrograde (vert) en fonction du temps (en ms). (e) : Calcul de la fraction de régurgitation (FR) pulmonaire retrouvant une IP sévère (FR > 40%).

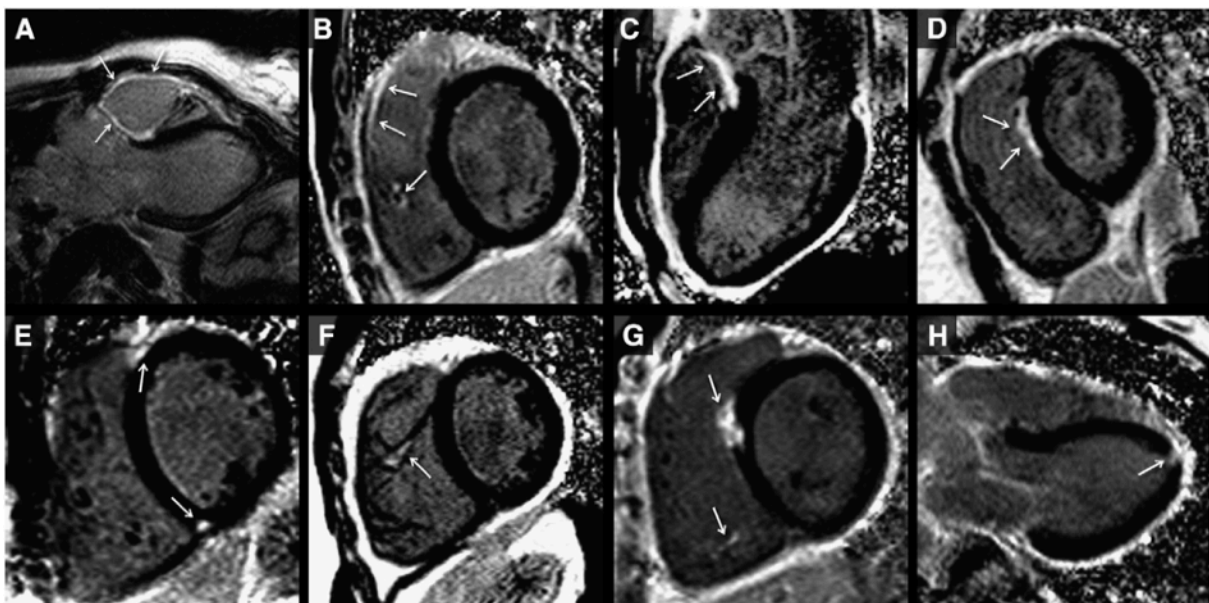


Figure 25 (127) : zones de rehaussement tardif typiques (flèches) chez des patients suivis pour TOF corrigée intéressant les régions : (A,B) de la VCVD élargie, (C,D,G) du patch de fermeture de la CIV, (E) des jonctions VD-VG supérieure et inférieure, (B,F,G) des trabéculations ventriculaires droites et (H) de l'apex du VG. Les images A, C et H correspondent au plan de la voie de chasse du VG, et les images restantes au plan petit axe du VG.

b. Echocardiographie-Doppler

L'échocardiographie-Doppler constitue l'autre modalité d'imagerie utilisée en routine pour le suivi des patients porteurs d'une TOF corrigée. Elle permet une détection et une quantification sommaire du degré de l'IP et de la dilatation du VD. Elle constitue surtout une technique complémentaire de l'IRM en ce qui concerne la recherche d'une éventuelle CIA ou CIV résiduelles, l'évaluation d'une insuffisance tricuspide et l'évaluation de la pression intraventriculaire droite par mesure de la vitesse du jet de régurgitation tricuspide, ce dernier paramètre ayant été rapporté comme étant celui influençant le plus la capacité d'exercice maximale (128) chez les patients porteurs d'une TOF corrigée.

Cet examen est souvent limité par une moins bonne fenêtre acoustique chez ces sujets plus âgés, une imprécision quant à la quantification des dimensions et de la fonction du VD ainsi que de la fraction de régurgitation pulmonaire.

L'évaluation de la fonction du VD s'est cependant améliorée avec l'utilisation du mode tridimensionnel (écho 3D), permettant en particulier de mesurer les volumes du VD et la FEVD. Plusieurs autres méthodes permettant d'évaluer les fonctions globale et régionale du VD chez les patients porteurs d'une TOF ont été étudiées.

Le TAPSE (« Tricuspid Annular Peak Systolic velocity ») est une mesure simple et reproductible de la performance systolique du VD. Le TAPSE et la FEVD ont été fortement corrélées dans des cohortes d'adultes non porteurs de TOF (129). Cependant, une étude suggère que la corrélation entre TAPSE et FEVD chez les enfants porteurs de TOF est faible (130). Les patients suivis pour TOF ont des anomalies de la cinétique segmentaire, telle qu'une contractilité diminuée de la VCVD. Ainsi, des mesures globales de la performance du VD, comme celle que fournit le TAPSE, ne reflètent pas précisément la véritable fonction ventriculaire droite.

L'accélération myocardique iso volumique peut être utile à la détection d'une dysfonction ventriculaire droite précoce. C'est une mesure relativement indépendante des conditions de charge et qui reflète la contractilité du VD. Des études ont démontré que l'accélération myocardique était plus faible chez les patients avec une IP sévère que chez ceux avec une IP légère à modérée. L'accélération myocardique a aussi été inversement corrélée à l'allongement du QRS (131,132).

Des mesures de la cinétique segmentaire, utilisant le « strain » (déformation régionale du tissu myocardique) et le « strain rate » (SR = vitesse de déformation), peuvent être intéressantes chez les patients suivis pour TOF car ces méthodes évitent les extrapolations géométriques et permettent l'évaluation de régions myocardiques individuelles. Une réduction du strain régional du VD a été associée à une IP sévère (133-135). Une étude (135) a rapporté que le strain pariétal du VD continuait de se détériorer au cours d'évaluations successives chez des adultes suivis pour TOF corrigée, tandis que la FEVD restait stable. Deux autres travaux (70,136) ont rapporté la présence de dysfonctions systolique et diastolique du VD et du VG par mesure du strain ou du strain rate chez des enfants et adolescents porteurs d'une TOF corrigée asymptomatiques. Ces résultats suggèrent que l'évaluation de la cinétique pariétale par mesure du strain et du strain rate constitue-

rait une méthode sensible et permettrait la détection pré-clinique d'une dysfonction biventriculaire chez les patients suivis pour TOF corrigée.

c. Epreuve d'effort

Il existe des preuves quant à la relation entre une IP sévère, une dilatation du VD et des performances à l'effort altérées chez les patients suivis pour TOF corrigée.

Une dysfonction du VD, globale ou segmentaire, a été corrélée à une intolérance à l'effort et à la survenue de mort subite (52,77).

Il n'y a pas de recommandations formelles concernant la fréquence de réalisation d'épreuve d'effort chez ce groupe de patients (3). Cet examen est utile non seulement dans l'évaluation du statut global du patient et de ses capacités fonctionnelles, mais aussi parce qu'il aide à déterminer le moment d'un RVP, en particulier dans les cas où la symptomatologie est discordante avec les mesures objectives réalisées. Une dysfonction ventriculaire droite peut en effet ne se manifester qu'à l'effort et un asynchronisme électromécanique bi ventriculaire peut s'aggraver (137). Au pic de l'effort, les patients suivis pour TOF corrigée ont le plus souvent un index cardiaque et un volume d'éjection diminué (138). La consommation maximale en oxygène durant le stress métabolique approche les deux tiers de la normale (106). Une consommation maximale en oxygène basse (36% de la valeur prédite) a été corrélée à la survenue d'hospitalisation et de décès chez ces patients (139,140). Enfin, la réalisation d'épreuve d'effort permet la détection d'arythmie induites par l'effort.

d. ECG, Holter et tests électro-physiologiques

L'ECG chez les patients porteurs d'une TOF corrigée retrouve de manière quasi constante un bloc de branche droit avec allongement variable du complexe QRS. La valeur pronostique des arythmies ventriculaires non soutenues asymptomatiques reste incertaine (77,141) et il n'existe pas de recommandations formelles concernant leur dépistage par Holter et leur prise en charge. Certains opteront pour un traitement médicamenteux, d'autres pour des tests électro-physiologiques avec stimulation ventriculaire programmée. Il n'existe cependant pas suffisamment de preuve pour recommander la réalisation de ces tests invasifs en routine chez des patients à bas risque (142).

e. Scanner cardiaque

Dans le suivi des patients porteurs d'une TOF corrigée, cet examen peut être indiqué en cas de contre-indication à l'IRM ou s'il existe d'importants artéfacts de susceptibilité magnétique en IRM (Fig. 26) (143). Il permet de quantifier les dimensions du VD et sa fonction, d'évaluer l'anatomie de la VCVD, des branches artérielles pulmonaires, d'analyser les tubes VD-AP. Avec une synchronisation à l'ECG, il permet également une analyse des artères coronaires (bilan pré RVP percutané), de l'aorte ascendante.

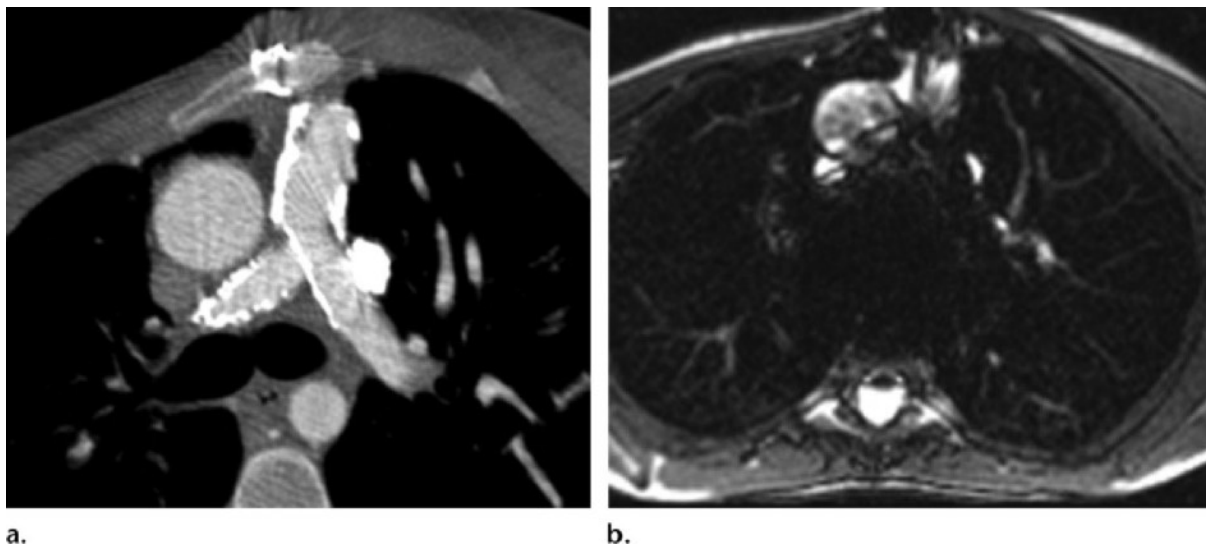


Figure 26 (143) : (a) coupe axiale d'un scanner réalisé chez une patient de 36 ans à l'antécédent de TOF corrigée montrant la perméabilité de stents au sein des artères pulmonaires. (b) coupe axiale IRM correspondante non interprétable en raison d'importants artéfacts de susceptibilité magnétique générés par les stents.

f. Cathétérisme cardiaque

Cet examen invasif est plus souvent réalisé si un geste thérapeutique est envisagé dans le même temps, chez des patients sélectionnés (35).

En cas d'hyperpression intraventriculaire droite avec obstruction de la VCVD ou sténose d'une branche artérielle pulmonaire proximale, cet examen permettra d'estimer le bénéfice potentiel d'un RVP percutané ou d'une angioplastie par ballonnet et/ou stenting. En cas d'hyperpression intraventriculaire droite sans obstruction de la VCVD ou sténose artérielle proximale, il permettra de rechercher des sténoses artérielles distales et d'évaluer les résistances vasculaires pulmonaires. Une angioplastie pourra également être envisagée en cas de sténose d'une artère pulmonaire responsable d'une réduction significative du flux destiné au poumon concerné ($\leq 35\%$ du flux total). Un cathétérisme est également nécessaire pour évaluation hémodynamique avant fermeture d'une CIA significative. Enfin, une coronarographie peut être indiquée avant RVP, en particulier après 40 ans.

II. Fibrose myocardique : physiopathologie, méthodes d'évaluation et applications cliniques

A. Histopathologie - Physiopathologie

1. Histologie et physiologie du myocarde sain

Le myocarde normal est composé d'un réseau de cardiomyocytes intégrés dans une matrice extracellulaire principalement composée de collagène fibrillaire. Cette matrice de collagène est un composant essentiel du myocarde sain : elle ancre les cardiomyocytes et participe ainsi à la force de contraction myocardique, régule la mécanique tissulaire en maintenant forme, taille et fonction des ventricules, constitue un réseau de communication entre les différentes cellules du myocarde (cardiomyocytes, mais également myofibroblastes, macrophages, mastocytes, cellules endothéliales...) et stocke les facteurs de croissance (144). Normalement, le collagène fibrillaire ne représente que 2 à 4 % de l'espace structural du cœur, le reste de l'interstitium myocardique étant composé de myofibroblastes, de cellules immunitaires et de vaisseaux (Fig.27). Cette fraction volumique de collagène augmente de manière physiologique avec l'âge.

2. Fibrose myocardique : physiopathologie et conséquences

La fibrose myocardique est définie par une augmentation pathologique de la fraction volumique du collagène du myocarde. Il s'agit d'un signe histopathologique commun jouant un rôle essentiel dans le développement de diverses cardiomyopathies et constamment retrouvé dans l'insuffisance cardiaque terminale (145).

Elle entraîne une raideur et une contractilité myocardiques anormales ainsi qu'une perturbation du réseau de communication intercellulaire. Les résultats d'études animales et cliniques indiquent que la fonction diastolique est initialement affectée, suivie d'une détérioration de la fonction systolique (146-148), responsables à terme de la progression d'une insuffisance cardiaque et de la survenue d'arythmies malignes et de mort subite (149,150). En effet, de nombreuses études cliniques ont montré que la fibrose myocardique était un prédicteur indépendant majeur d'événements cardiaques défavorables (151-155), dont la survenue d'un décès par insuffisance cardiaque, arythmie maligne et mort subite (156-159).

Les mécanismes physiopathologiques conduisant à cette fibrose sont divers, certains étant aigus et d'autres plus progressifs et potentiellement réversibles. Ils impliquent une altération du « turnover » du collagène : une cascade de cytokines pro-inflammatoires, de dérivés réactifs de l'oxygène et de facteurs neuro-hormonaux, déclenchée par un facteur initiateur (par exemple un stress métabolique, mécanique ou toxique...), conduit à une activation locale des myofibroblastes et à une synthèse accrue de collagène (160,161), dépassant les capacités de dégradation des cellules et protéases présentes dans l'interstitium.

La répartition de la fibrose myocardique varie selon le processus pathologique en cause : elle peut être distribuée sous forme d'une cicatrice régionale (fibrose fo-

cale dite « de remplacement ») ou de manière plus diffuse (fibrose dite « interstitielle »)(162) (Fig.27). Ces 2 types de fibrose se produisent indépendamment l'un de l'autre ou, dans certaines affections, représentent des degrés de sévérité différents d'un même processus pathologique.

a. Fibrose focale cicatricielle

L'installation d'une fibrose plexiforme cicatricielle, riche en collagène, survient à la suite de dommages tissulaires (d'origine ischémique, infectieuse, inflammatoire...) entraînant une nécrose myocytaire (lyse des parois cellulaires) (163). Elle apparaît dès que l'intégrité des myocytes est affectée. A cette fibrose de « remplacement » des cellules nécrosées, s'associe le développement d'une néo vascularisation au sein du foyer cicatriciel.

La cause la plus fréquente de fibrose de remplacement est la cicatrisation d'un infarctus du myocarde (164), mais ce type de fibrose se retrouve dans une grande variété d'affections et peut avoir une distribution localisée (cardiopathie ischémique, myocardite, cardiomyopathie hypertrophique, sarcoïdose, séquelles de chirurgie cardiaque...) ou plus diffuse (insuffisance rénale chronique, cardiopathies toxiques, diverses maladies inflammatoires...) selon l'étiologie sous-jacente (165). Les séquences IRM de rehaussement tardif après injection de gadolinium constituent un moyen valide et non invasif d'identifier la fibrose de remplacement (166,167) (Fig.22b et 25).

b. Fibrose interstitielle diffuse

Ses sous-types comprennent la fibrose interstitielle « réactive » et « infiltrante ».

La fibrose interstitielle réactive présente une distribution diffuse dans l'interstitium, mais peut être aussi plus spécifiquement péri vasculaire. Ce type de fibrose s'installe progressivement et est causé par l'augmentation de la synthèse de collagène par les myofibroblastes en réponse à différents stimuli, comme précédemment décrit. Il a surtout été rapporté dans l'hypertension artérielle et le diabète où l'activation du système rénine-angiotensine-aldostérone, du système bêta-adrénergique, l'excès de dérivés réactifs de l'oxygène et les troubles métaboliques induits par l'hyperglycémie sont des facteurs déclencheurs majeurs (146,168,169).

Mais ce type de fibrose se développe également au cours du vieillissement et est retrouvé dans une grande variété de pathologies : insuffisance rénale chronique, cardiopathies ischémiques (myocarde non nécrosé à distance d'un foyer d'infarctus) (170), cardiopathies valvulaires (171), toxiques, cardiomyopathies hypertrophiques et dilatées non ischémiques (172,173), dysplasie arythmogène du VD, rejet après transplantation cardiaque, atteinte cardiaque de sarcoïdose, de lupus, de sclérose systémique (149)...

La fibrose interstitielle constitue un marqueur de gravité d'une cardiopathie, comme cela a été démontré dans la cardiopathie hypertensive (146,174).

A la différence de la fibrose cicatricielle de remplacement, elle peut être réversible et la cible potentielle de traitement médicamenteux spécifiques, interrompant par exemple le système rénine-angiotensine-aldostérone (175-183).

La fibrose infiltrante est plus rare et causée par le dépôt progressif de protéines insolubles dans l'interstitium, comme dans l'amylose (184). Même s'il ne s'agit pas primitivement d'une production excessive de collagène, la physiopathologie de ces

maladies suit un modèle similaire et la détection précoce d'une atteinte cardiaque est d'une importance cruciale pour la prise en charge de ces patients.

Enfin, la fibrose interstitielle, qu'elle soit réactive ou infiltrante, entraîne à un stade avancé une apoptose des cardiomyocytes pouvant aboutir à la formation de fibrose focale de remplacement (146).

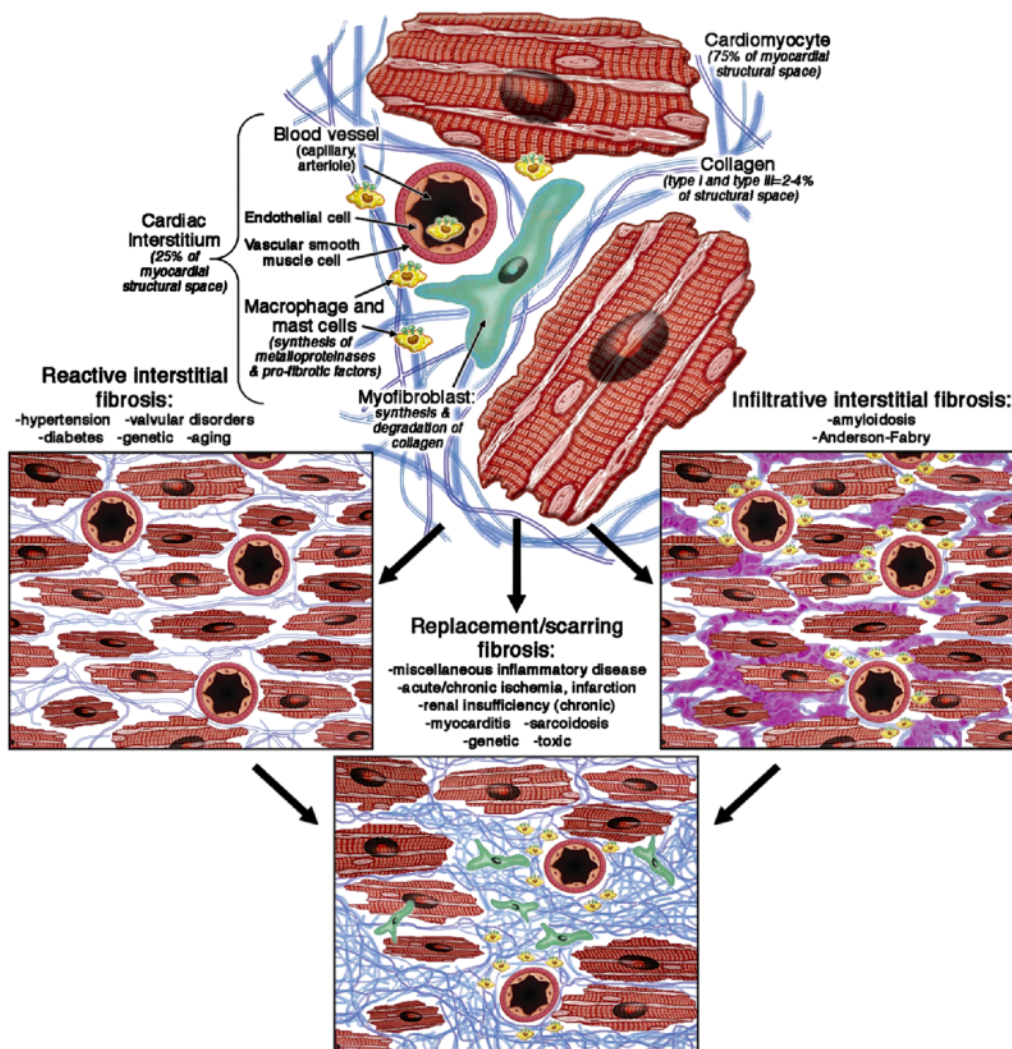


Figure 27 (185) : *physiopathologie de la fibrose myocardique. La fibrose myocardique est un processus complexe faisant intervenir chaque type cellulaire présent dans le myocarde. Le myofibroblaste a un rôle central dans ce processus en augmentant la production de collagène et des autres composants de la matrice extracellulaire sous l'influence de divers facteurs (système rénine-angiotensine-aldostérone, apoptose/nécrose myocytaire, cytokines pro inflammatoires, dérivés réactifs de l'oxygène).*

3. Evaluation de la fibrose par biopsie endomyocardique

Historiquement, la biopsie endomyocardique, dans laquelle un petit échantillon (<1 mm³) est prélevé lors d'un cathétérisme cardiaque droit à la partie distale du septum interventriculaire ou lors d'un cathétérisme cardiaque gauche sur la paroi libre du VG, était la principale méthode de diagnostic de la fibrose myocardique.

La coloration au trichrome de Masson permet une évaluation qualitative du type de fibrose (Fig.28) et la morphométrie quantitative au rouge Picrosirius, qui colore spécifiquement le collagène fibrillaire sous lumière polarisée, peut être utilisée pour quantifier la fraction de volume de collagène (172,186) présente dans les échantillons myocardiques. Cette méthode diagnostique présente des inconvénients évidents : la nature invasive des prélèvements biopsiques, leur risque inhérent de complications, les erreurs d'échantillonnage qui en limitent l'exactitude diagnostique et la reproductibilité en cas de fibrose localisée (187) et l'impossibilité d'évaluer l'atteinte fibreuse de l'ensemble des ventricules.

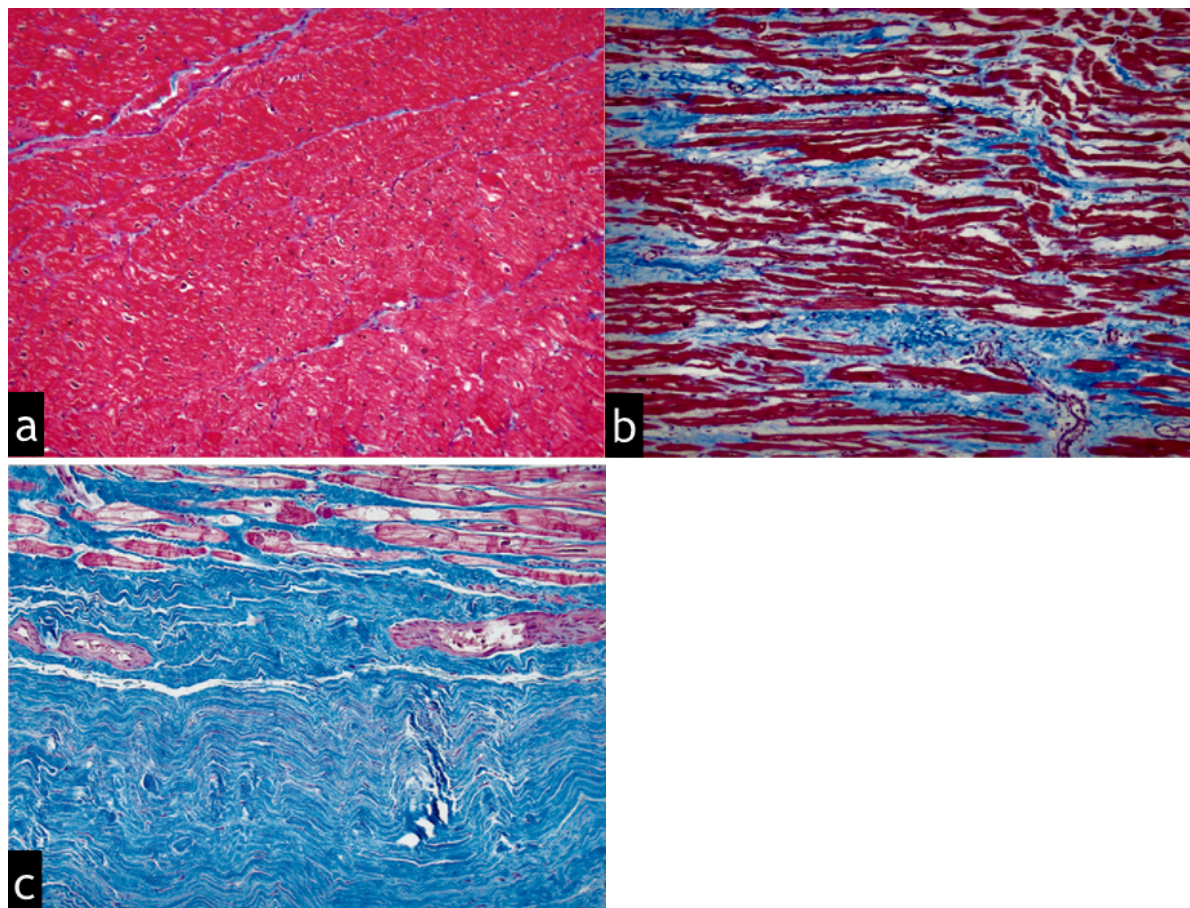


Figure 28 (149) : coloration trichrome de Masson de biopsies myocardiques chez trois patients. Zones rouges = cardiomyocytes, zones bleues = réseau de collagène fibrillaire. (a) Photomicrographie (grossissement $\times 10$) montrant le myocarde normal. (b) Photomicrographie (grossissement $\times 10$) obtenue chez un patient présentant une cardiomyopathie dilatée non ischémique montrant une fibrose interstitielle diffuse réactive. (c) Photomicrographie (grossissement $\times 10$) obtenue chez un patient présentant un infarctus du myocarde montrant une fibrose de remplacement cicatricielle.

4. Histopathologie du myocarde dans la tétralogie de Fallot

L'histopathologie du myocarde chez les patients porteurs de TOF non corrigée a suscité un intérêt considérable depuis la fin des années 1960 (188).

Des études ont montré une hypertrophie, une désorganisation et une dégénérescence des cardiomyocytes ainsi que des degrés et des types divers de fibrose myocardique du VD, se développant de manière prédominante au cours des deux premières décennies, et que l'on pense être la conséquence de l'élévation des pres-

sions du VD et de l'hypoxémie chroniques (188-191), ainsi que d'une prédisposition génétique (192). D'autres travaux ont rapporté une hypertrophie et une fibrose myocardiques du VD mais également du VG chez les patients porteurs de TOF non corrigée, se majorant avec l'âge et s'associant à une dysfonction cardiaque et à de mauvais résultats précoces après réparation chirurgicale (54,193-195).

Après chirurgie, des preuves histologiques de formation de fibrose ont été rapportées à la surface d'homogreffes et de patches artificiels chez l'homme (196).

Au début des années 1980, un travail (197) portant sur l'analyse histopathologique du myocarde ventriculaire de patients porteurs de TOF corrigée décédés de mort subite, a rapporté la présence d'une fibrose extensive de remplacement au sein des sites opératoires de ventriculotomie, d'élargissement de la VCVD et de fermeture de CIV. Cette fibrose était considérée comme le probable substrat de l'arythmie ventriculaire à l'origine de la mort subite de ces patients.

Misaki et al.(88) ont décrit des lésions histologiques de dégénérescence myocytaires, d'infiltration adipeuse, fibreuse et inflammatoire avec îlots épars de cardiomyocytes au sein de cicatrices de ventriculotomie prélevées lors de l'ablation de TV. Ces lésions correspondaient aux zones anatomiques de myocarde au sein desquelles était retrouvée une activation retardée lors de la cartographie épicaudique et faisaient partie du circuit de réentrée de la TV.

Une autre étude plus récente (188) a porté sur l'analyse histopathologique post mortem du myocarde du VD et du VG de patients porteurs de TOF corrigée (8 patients, âge médian = 35 ans, intervalle d'âges [14-57]), la cause du décès étant pour la quasi-totalité des cas une mort subite. Cette analyse était comparée à celles réalisées chez des patients porteurs de TOF non corrigée (6 patients, décès par complications post opératoires précoces) et de sujets témoins (11 patients, décès de cause non cardiaque), appariés selon l'âge du décès.

L'analyse macroscopique retrouvait :

- une hypertrophie du VD chez tous les patients porteurs de TOF, une dilatation et une hypertrophie de l'oreillette droite chez la plupart d'entre eux,
- une hypertrophie et une dilatation du VG chez la plupart des patients porteurs de TOF non corrigée.
- Chez les patients porteurs de TOF corrigée, une hypertrophie du VG et une hypertrophie avec dilatation de l'oreillette gauche étaient retrouvées chez les patients étant décédés plus de 15 ans et plus de 30 ans après la réparation chirurgicale, respectivement.

Les prélèvements histologiques au sein du VD et du VG des patients porteurs de TOF corrigée étaient réalisées à distance des sites chirurgicaux (Fig.29) afin d'éviter les zones de fibrose cicatricielle :

- Une hypertrophie significative des cardiomyocytes et un pourcentage significativement plus élevé de fibrose interstitielle myocardique étaient retrouvés au sein du VD et du VG des patients porteurs de TOF (corrigée et non corrigée) comparativement aux sujets contrôles (Fig.30).
- Les pourcentages de fibrose myocardique du VD et du VG étaient significativement plus élevés chez les patients porteurs de TOF non corrigée que chez ceux ayant bénéficié d'une correction, appariés selon l'âge. Cette différence est en faveur de l'effet bénéfique de la chirurgie sur le myocarde bi ventriculaire. Elle suggère que la réparation de la TOF améliore la pathologie myocardique qui caractérise la maladie, sans cependant la guérir. En effet, l'hypertrophie et la fibrose myocardiques du VD et du VG progressaient au cours du temps de la même

manière chez les patients porteurs de TOF non corrigée et chez ceux ayant bénéficié d'une correction.

- Chez les patients porteurs d'une TOF corrigée, il y avait une corrélation significative entre le pourcentage de fibrose du VD et l'âge du décès ainsi qu'entre le pourcentage de fibrose du VG et l'âge du décès.
- Le degré d'hypertrophie et le pourcentage de fibrose myocardiques du VD étaient significativement corrélés à ceux du VG chez tous les patients porteurs de TOF.

L'hypertrophie progressive du VD et la fibrose interstitielle réactive retrouvées chez les patients ayant bénéficié d'une réparation chirurgicale pourraient être liées à la surcharge volumique chronique due à l'IP, comme suggéré par les modèles animaux (198,199). Comme décrit précédemment, l'IP progresse avec l'âge, entraînant une surcharge volumique croissante du VD. L'hypertrophie du VD maintient un ratio masse/volume normal au début de l'évolution clinique (200), puis apparaît une défaillance des mécanismes compensatoires se traduisant par une dilatation progressive du VD avec diminution du rapport masse/volume, augmentation du stress pariétal et déclenchement d'une fibrogénèse. Là encore, une prédisposition génétique régulant la réponse myocardique à la surcharge hémodynamique a été impliquée (192).

Les raisons pour lesquelles le VG présente une hypertrophie et une fibrose progressives dans la TOF, avant ou après réparation, ne sont pas clairement établies. La fibrose du VG est présente précocement, au début de la première décennie et se majore ensuite. Les hypothèses comprennent :

- les effets chroniques d'une hypoxémie de longue durée (192),
- les effets néfastes de la circulation extra-corporelle avec phénomènes d'ischémie-reperfusion,
- l'interaction ventriculaire délétère avec le VD dilaté et siège d'une surcharge volumique (35,201),
- un myocarde intrinsèquement anormal (202,203),
- les effets d'une régurgitation aortique chronique (61,204).

La forte corrélation observée concernant le degré de fibrose et d'hypertrophie entre les deux ventricules soutient le rôle délétère d'une interaction bi ventriculaire. Les mécanismes de cette interaction restent incomplètement compris, les médiateurs possibles étant une interdépendance mécanique à travers le septum inter ventriculaire, une activation électromécanique anormale en raison du bloc de branche droit (205) à l'origine d'un asynchronisme de contraction intra et inter ventriculaire ainsi qu'une stimulation neurohormonale néfaste déclenchée par la surcharge hémodynamique chronique et la dysfonction du VD (206).

De plus, étant donné le nombre croissant de patients atteignant un âge avancé, le risque de développer une maladie coronarienne augmente et est susceptible de contribuer davantage à la formation de fibrose myocardique dans cette population (207).

L'hypertrophie et la fibrose myocardiques constituent donc le probable substrat tissulaire de la dysfonction et de l'arythmie ventriculaires observées chez ces patients à distance de la correction chirurgicale.

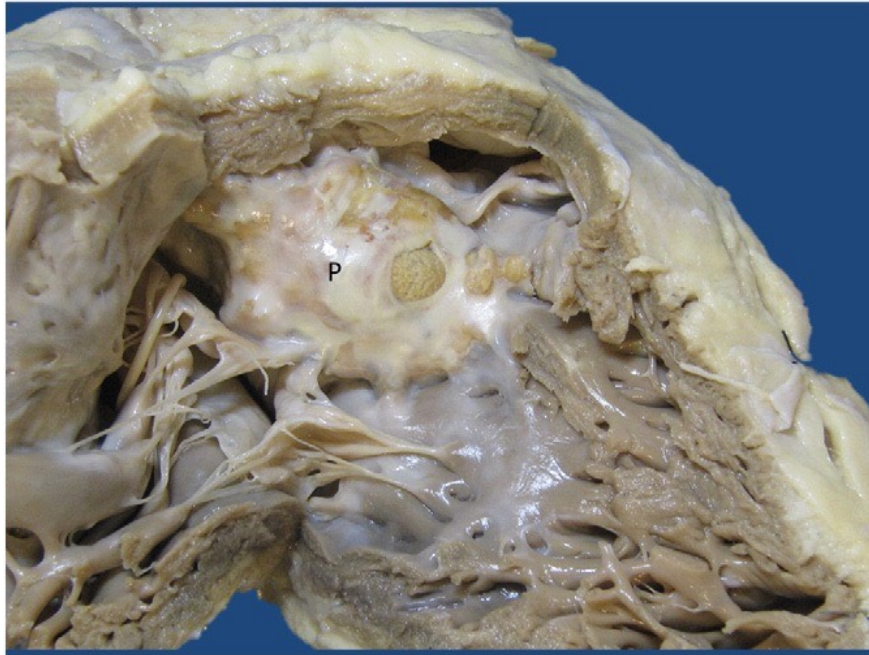


Figure 29 (188) : cœur d'un patient porteur d'une TOF corrigée avec ouverture du VD montrant l'emplacement du patch de fermeture de la CIV (P).

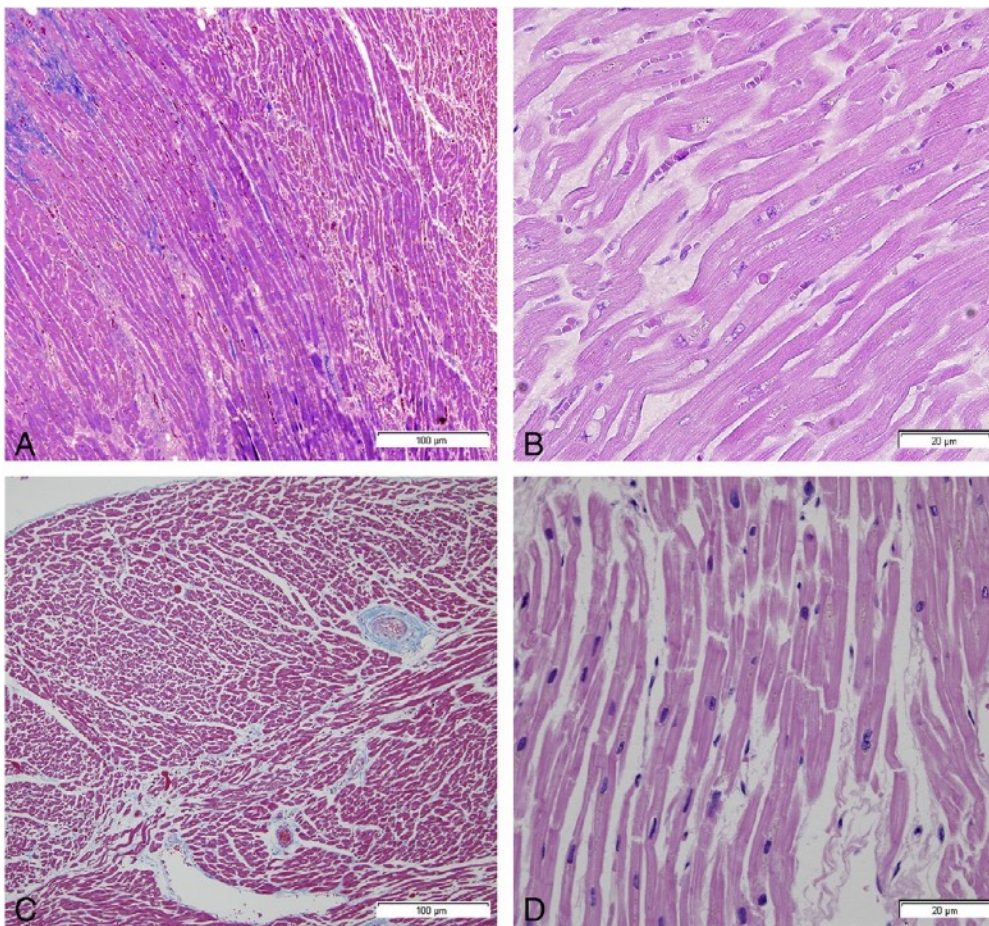


Figure 30 (188) : myocarde du VD d'un homme de 55 ans porteur d'une TOF corrigée : (A) coloration au trichrome de Masson (TM), grossissement x 10, montrant un excès de fibrose interstitielle (en bleu). (B) Coloration à l'hématoxyline et éosine (H&E), au grossissement x 40, montrant l'hypertrophie des cardiomyocytes. Myocarde du VD chez un

homme de 51 ans indemne de pathologie cardiaque pour comparaison : (C) coloration au TM, grossissement x10 (D) coloration au H&E, grossissement x 40.

B. Evaluation de la fibrose myocardique par IRM

1. Introduction : bases physiques de la caractérisation tissulaire

L'IRM est la technique d'imagerie de référence pour l'évaluation de l'anatomie et de la fonction du VG et du VD ainsi que pour l'évaluation de la viabilité myocardique (113,208,209). Le champ d'application de l'IRM évolue rapidement avec les progrès technologiques continus et le développement de séquences qui ont encore renforcé sa capacité à caractériser le tissu myocardique.

Contrairement à la biopsie endomyocardique, les erreurs d'échantillonnage sont évitées, l'IRM permettant une caractérisation tissulaire de l'ensemble myocarde ventriculaire.

Deux familles de séquences IRM permettent la caractérisation des différents types de fibrose myocardique et de leur étiologie : l'imagerie de rehaussement tardif après injection de gadolinium et la cartographie du temps de relaxation longitudinale du myocarde (T1 mapping).

Un des principes fondamentaux de l'IRM est que l'intensité du signal des pixels de l'image est fonction de la relaxation des protons des noyaux d'hydrogène présents dans les voxels tissulaires correspondants. La relaxation correspond au retour à l'équilibre de l'aimantation tissulaire, soumise à champ magnétique statique (B_0), après excitation par une onde de radiofréquence (RF) (ou B_1). Elle s'accompagne d'une restitution d'énergie sous la forme d'ondes RF, constituant le signal recueilli en IRM.

La relaxation se décompose en 2 phénomènes obéissant à des mécanismes très différents : la relaxation longitudinale qui correspond à la repousse de la composante longitudinale de l'aimantation, et la relaxation transversale qui correspond à la chute de l'aimantation transversale des protons excités (ou spins) :

- La repousse longitudinale correspond au retour au niveau de basse énergie des protons excités. C'est la relaxation spin-réseau. La croissance de l'aimantation longitudinale lors de la relaxation suit une courbe exponentielle. Elle est caractérisée par le temps T_1 , qui correspond au temps (en ms) nécessaire pour que l'aimantation longitudinale (M_z) retrouve 63 % de sa valeur à l'équilibre (M_0). Il est caractéristique des tissus et dépend de la mobilité des molécules où sont engagés les noyaux d'hydrogène.
- La relaxation transversale est due au déphasage des spins : le déphasage est lié aux interactions spins-spins qui créent des hétérogénéités de champ et donc de fréquence de précession. Les spins n'ayant pas exactement la même fréquence, ils se déphasent rapidement. Cette chute de l'aimantation transversale suit une courbe exponentielle décroissante caractérisée par le temps T_2 . Le T_2 correspond au temps (en ms) mis par l'aimantation transversale (M_{xy}) pour revenir à 37 % de sa valeur initiale.

La relaxation transversale est beaucoup plus rapide que la relaxation longitudinale (210).

Les temps de relaxation T_1 et T_2 sont constants pour un tissu donné. Ils dépendent de sa composition et le caractérisent donc de façon très spécifique. Ces temps T_1 et T_2 varient significativement d'un type de tissu à l'autre, mais aussi pour un

même tissu selon la présence de divers processus pathologiques (œdème, fibrose, infiltration adipeuse...), qui modifient la « relaxivité » du tissu.

Ces propriétés constituent la base du développement des séquences de rehaussement tardif après injection de gadolinium et de T1 mapping : d'une part, sur une image dite pondérée T1, la « repousse » de l'aimantation longitudinale est plus ou moins rapide selon le tissu concerné, ce qui est à l'origine du contraste tissulaire de l'image. Ce contraste est renforcé par l'utilisation d'un produit de contraste paramagnétique : le gadolinium. D'autre part, une modification du temps T1 intrinsèque du tissu myocardique peut servir de marqueur d'apparition ou de progression d'une maladie cardiaque (211,212).

2. Imagerie de rehaussement tardif

L'imagerie de rehaussement tardif (RT) est l'une des principales applications de l'IRM cardiaque et a été largement validée dans les études cliniques (213-215).

Elle constitue un outil performant pour l'évaluation de l'infarctus du myocarde aigu (nécrose et œdème) et chronique (fibrose cicatricielle) ainsi que d'une grande variété de pathologies cardiaques provoquant nécrose, inflammation ou fibrose « macroscopique » du myocarde : myocardite, cardiomyopathie hypertrophique (CMH), cardiomyopathie dilatée (CMD), amylose, sarcoïdose... (216,217).

Dans plusieurs de ces maladies, la présence et l'étendue de zones de rehaussement tardif ont des implications pronostiques.

a. Technique des séquences de rehaussement tardif

- **Pharmacocinétique et propriété paramagnétique du gadolinium**

Bien que des différences de T1 natifs existent entre le myocarde normal et les régions affectées par différents processus pathologiques, elles sont cependant subtiles et difficiles à mettre en évidence en utilisant les séquences conventionnelles non injectées.

La technique d'imagerie de RT nécessite l'injection intraveineuse (IV) de gadolinium, qui est un produit de contraste intravasculaire diffusant progressivement dans l'espace extracellulaire d'un tissu et est exclu du compartiment intracellulaire si les membranes cellulaires sont intègres.

Le gadolinium possède une propriété paramagnétique : il induit une relaxation longitudinale accélérée des protons environnants et donc un raccourcissement du T1 natif du tissu dans lequel il diffuse, et ce d'autant plus que sa concentration tissulaire est élevée. Cela se traduira, sur des images pondérées T1, par une augmentation de l'intensité du signal du tissu siège d'une rétention de gadolinium.

La concentration tissulaire locale de gadolinium change au cours du temps suivant l'administration d'un bolus IV. La vitesse de ce changement est directement liée à plusieurs variables physiologiques, en particulier à l'hémodynamique tissulaire locale. Tout d'abord, le gadolinium doit atteindre le myocarde via la circulation systémique et coronaire (afflux artériel), avant d'être distribué dans le réseau capillaire myocardique. Une augmentation transitoire brusque du signal sanguin (« arterial input function peak ») est suivie par plusieurs oscillations (« recirculation peaks »). Les zones myocardiques irriguées par un réseau capillaire dense présenteront une forte augmentation du signal pendant le premier passage du produit de contraste, la concentration locale de gadolinium transporté par le sang provoquant

un fort raccourcissement du T1 et par conséquent, une augmentation de l'intensité de signal des pixels myocardiques sur les images pondérées T1. Un autre processus a lieu en même temps : l'extravasation tissulaire du gadolinium et son accumulation dans l'espace extravasculaire extracellulaire (interstitiel) avec installation progressive d'un équilibre stationnaire : la concentration de gadolinium dans le sang circulant s'équilibre avec la concentration dans le compartiment interstitiel myocardique. Cet équilibre dynamique se produit en moyenne 8,5 minutes après l'administration du bolus et reste à l'état stable jusqu'à 50 minutes après injection (218).

Un processus tissulaire pathologique, telle qu'une fibrose myocardique cicatricielle retarde le temps auquel cet équilibre stationnaire local est atteint, du fait d'un volume interstitiel accru, donc d'un volume de distribution du gadolinium plus important, et d'une densité capillaire diminuée, donc d'une extravasation (« wash in ») plus lente et d'une réabsorption vasculaire (« wash out ») retardée (Fig. 31) (219). C'est pourquoi le tissu cicatriciel contient une concentration de gadolinium significativement plus élevée que celle du myocarde normal environ 10 à 15 minutes après l'administration du bolus.

Cette différence de concentration interstitielle retardée donne lieu au contraste de l'image de RT : le myocarde cicatriciel, siège d'une rétention accrue et prolongée de produit de contraste, apparaît en hyper signal relatif par rapport au myocarde sain environnant sur les images pondérées T1.

Pour maximiser l'effet de ces différences de concentration de gadolinium, l'acquisition de l'image doit coïncider avec le moment où la différence entre la concentration tissulaire du myocarde sain et celle du myocarde cicatriciel est la plus importante et une pondération T1 optimale doit être obtenue pour traduire ces différences de concentration par un fort contraste sur l'image.

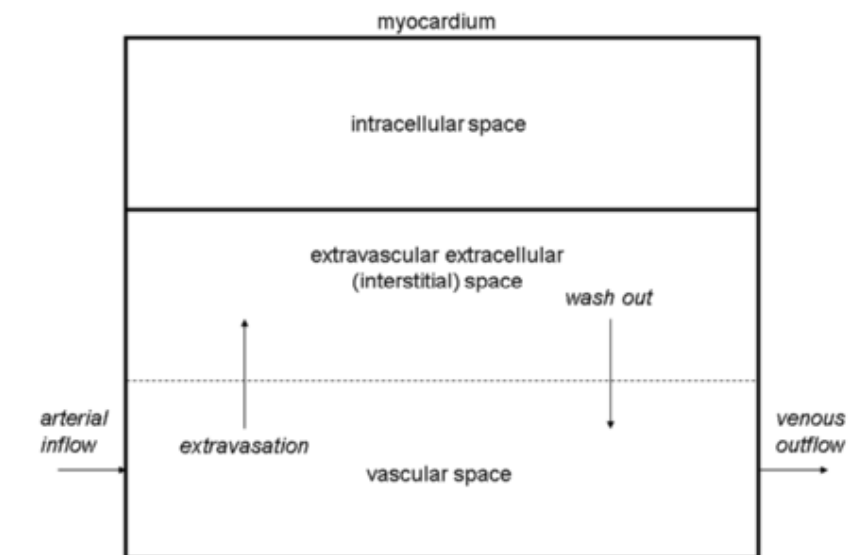


Figure 31 (219) : illustration schématique de la cinétique du gadolinium à l'intérieur du tissu myocardique. Après l'administration IV, le gadolinium entre dans le réseau micro vasculaire du myocarde via l'apport artériel (à gauche). Il est extravasé dans l'espace interstitiel (espace extracellulaire extravasculaire), est graduellement réabsorbé par le flux veineux (à droite) et éliminé par la filtration glomérulaire.

- **Imagerie de « premier passage »**

Le contraste de l'imagerie de premier passage (phase d'accès) est influencé par les différences d'apport de la microcirculation sanguine, le signal étant fonction de la « richesse » et de la « qualité » du réseau capillaire du myocarde. Par conséquent, à la suite d'une injection IV, le gadolinium raccourcit le T1 de zones myocardiques normalement perfusées, mais aura peu ou pas d'effet sur les zones présentant une vascularisation altérée ou inexistante, comme une zone d'obstruction micro vasculaire dans un foyer d'infarctus.

Sur l'imagerie dite de "premier passage", environ 5 minutes après injection, tous les tissus présentent un raccourcissement significatif de leur T1, mis à part les zones d'obstruction micro vasculaire, où une quantité très modeste de gadolinium est présente et dont le T1 reste élevé comparativement à celui du myocarde cicatriciel, du myocarde sain et du pool sanguin.

- **Imagerie de rehaussement tardif**

La rapidité de récupération du T1 de chaque tissu après injection, qui augmente progressivement jusqu'à revenir à sa valeur de base (celle avant injection : T1 natif) reflète, de manière indirecte, le volume de son secteur interstitiel et la rapidité avec laquelle le gadolinium interstitiel est réabsorbé par le secteur vasculaire (wash out). Tandis que les valeurs de T1 du myocarde normal et du pool sanguin continuent d'augmenter entre 5 et 15 minutes après injection, du fait du wash out myocardique et de la clairance rénale du gadolinium, le tissu cicatriciel conserve un T1 raccourci, en raison de l'extravasation retardée et de l'accumulation du produit de contraste dans un compartiment interstitiel augmenté de volume. Le maintien de faibles valeurs de T1 est d'autant plus prolongé que le wash out de gadolinium du tissu cicatriciel est lent. Entre 10 et 15 minutes après injection, les différences de T1 entre le myocarde normal et la fibrose cicatricielle commencent à émerger (219).

- **Optimisation du contraste T1 et séquence de rehaussement tardif**

Les images de RT après injection de gadolinium sont généralement acquises en utilisant une séquence d'écho de gradient rapide préparée par inversion-récupération (IR-FGE), synchronisée à l'ECG (Fig. 32) (219).

L'impulsion d'inversion-récupération (IR) non sélective, précédant chaque acquisition de données, bascule l'aimantation longitudinale des protons tissulaires à 180°. Comparativement à une impulsion de saturation (bascule à 90°), la relaxation longitudinale des protons qui suit chaque inversion est « observée » sur une période plus longue, ce qui favorise l'émergence des différences de relaxation longitudinale entre protons appartenant à des tissus différents. Une séquence préparée par IR permet donc d'obtenir une pondération T1 plus importante qu'après préparation par saturation-récupération (SR).

En plus de produire un fort contraste T1, la technique d'IR a l'avantage supplémentaire de pouvoir supprimer le signal provenant d'un tissu choisi. En effet, le choix d'un délai précis après l'impulsion d'inversion (appelé le temps d'inversion : TI) pour le déclenchement de l'acquisition du signal permet d'optimiser le contraste entre les tissus en supprimant de manière sélective le signal de l'un d'entre eux. La différence d'intensité du signal entre le myocarde viable et la fibrose cicatricielle est majorée par la sélection d'un TI qui annule le signal provenant du myocarde viable au moment de l'acquisition des données. Sur l'image de RT ainsi obtenue,

une cicatrice focale, siège d'une rétention pathologique de gadolinium, apparaît en hyper signal franc comparativement au myocarde viable adjacent en asignal (Fig. 33).

Le recueil du signal est effectué pendant la phase d'équilibre de la distribution du gadolinium, lorsque sa concentration tissulaire change relativement lentement (entre 10 et 15 minutes après injection). Les données servant à la constitution d'une image (= une coupe) peuvent donc être recueillies sur plusieurs battements cardiaques, ce qui permet d'obtenir une résolution spatiale suffisante, essentielle à une délimitation précise de la taille des cicatrices, en particulier de leur étendue transmurale. La synchronisation ECG permet une acquisition des données à un moment constant du cycle cardiaque (milieu ou fin de diastole) pour minimiser les artefacts cinétiques.

Pour réaliser une imagerie de RT 2D classique, 10 à 12 coupes sont acquises dans les plans petit axe, long axe 2 cavités et long axe 4 cavités.

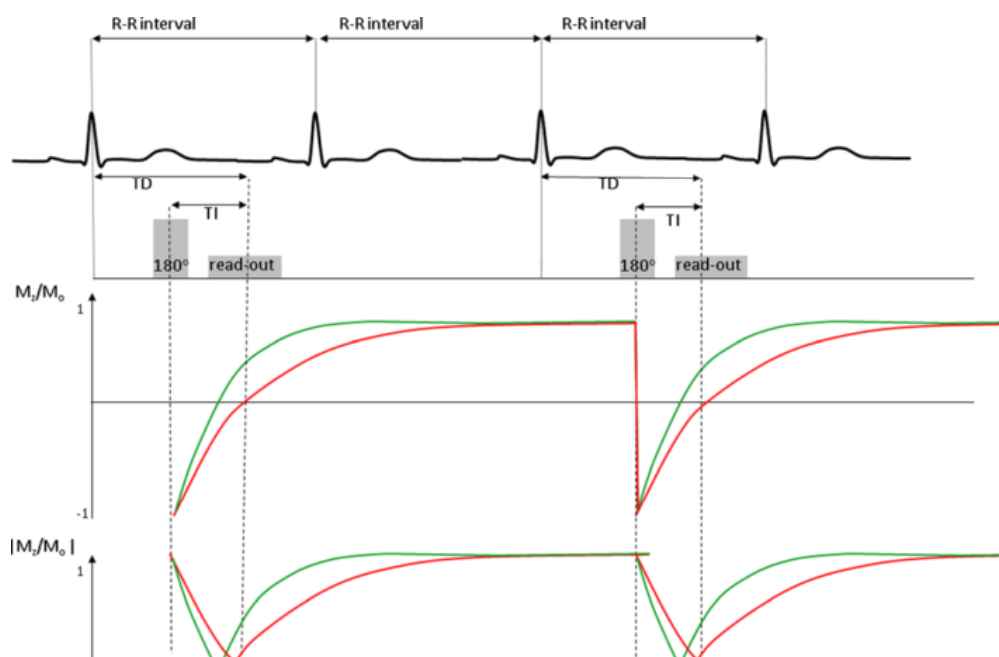


Figure 32 (219) : Diagramme de la séquence d'IR-GRE représentant deux segments consécutifs. Les paramètres de déclenchement de la séquence sont configurés pour acquérir des données tous les 2 battements cardiaques, afin de permettre une récupération de signal suffisante sur 2 intervalles RR. En cas de tachycardie ou de bradycardie, l'acquisition des données peut être espacée tous les 3 battements cardiaques ou à chaque battement, respectivement.

La limitation principale dans le choix des paramètres d'imagerie pour cette séquence est la longueur de l'apnée que le patient peut supporter. Cela détermine le nombre d'intervalles RR qui peuvent être utilisés pour le recueil de données, qui dépend donc aussi de la fréquence cardiaque du patient. Au cours de l'acquisition d'une seule coupe (en une apnée), 8 à 10 segments sont acquis pour remplir ~ 192 à 240 lignes de l'espace k.

Les courbes représentent l'évolution au cours du temps de la magnétisation M_z exprimée en fraction de l'aimantation à l'équilibre M_0 (M_z/M_0) et du module de cette valeur ($|M_z/M_0|$), représentatif de l'intensité du signal effectivement affichée, avec des courbes vertes et rouges représentant le M_z/M_0 dans les tissus à T1 court et long, respectivement. En choisissant un moment précis pour déclencher l'impulsion d'inversion (déterminé par le choix du TI), la magnétisation M_z pour le tissu dont le T1 est le plus long (ligne rouge) sera proche de zéro au moment du recueil de données. Les voxels occupés par le tissu avec cette valeur T1 auront donc un signal très faible sur les images (cette valeur T1 sera "supprimée").

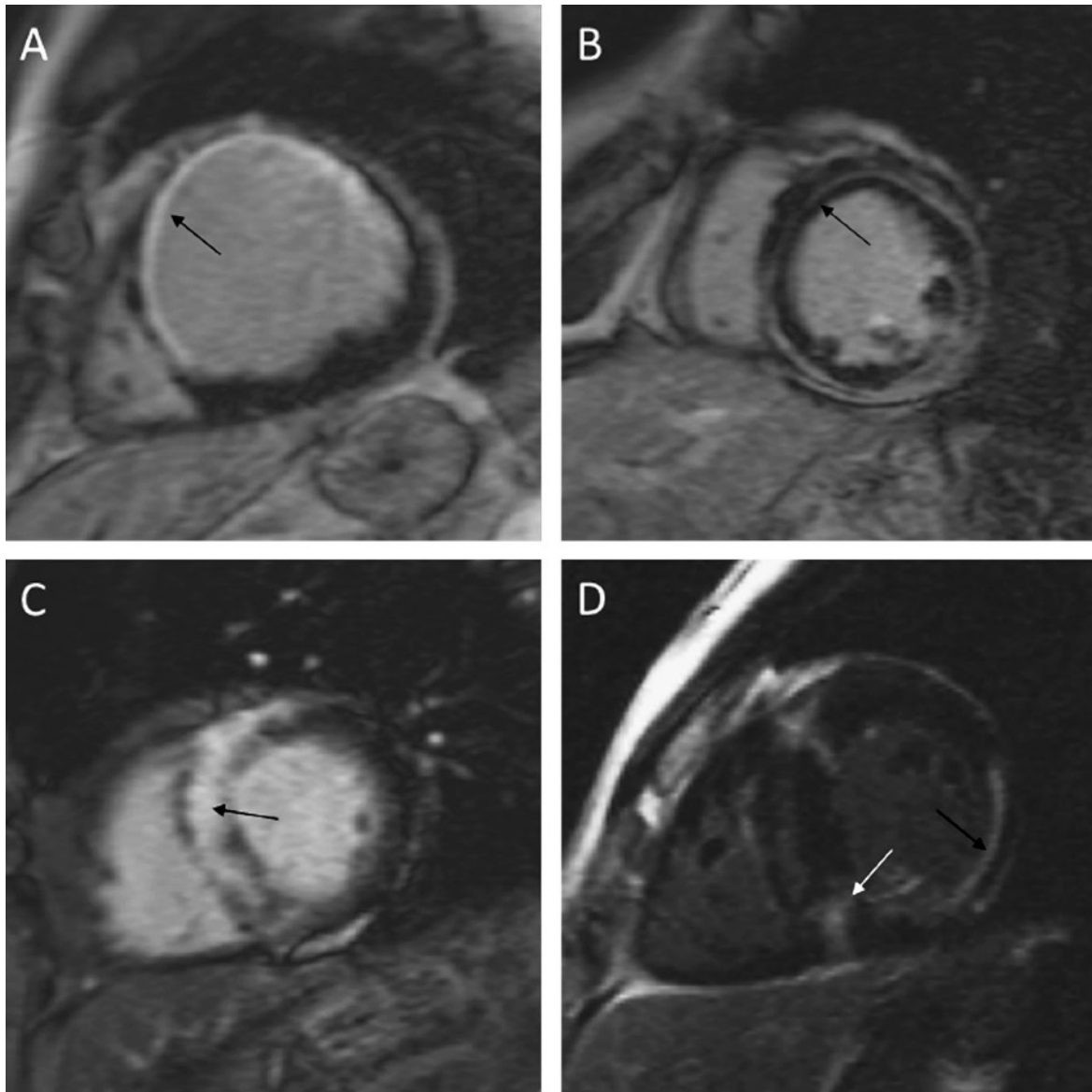


Figure 33 (220) : images de RT de quatre patients illustrant la valeur diagnostique de la technique.

(A) Rehaussement sous endocardique chez un patient présentant un infarctus dans le territoire de l'artère interventriculaire antérieure (flèche).

(B) Rehaussement linéaire médio-pariétal étendu (flèche) chez un patient présentant une cardiomyopathie dilatée non ischémique.

(C) Rehaussement dense et diffus médio pariétal (fibrose focale) chez un patient présentant une cardiomyopathie hypertrophique (flèche).

(D) Rehaussement "patchy" médio-pariétal septal (fibrose focale, flèche blanche) associé à un rehaussement sous endocardique de la paroi latérale (infarctus, flèche noire) chez un patient présentant une cardiomyopathie hypertrophique et une séquelle d'infarctus.

- Sélection d'un TI optimal : « TI scout »

Comme décrit précédemment, afin de maximiser le contraste entre la fibrose cicatricielle et le myocarde sain, un TI optimal est choisi de façon à annuler le signal du myocarde sain lors de l'acquisition des images de RT.

La valeur de ce TI ne peut pas être connue à l'avance pour un patient donné et doit être déterminée empiriquement. L'acquisition des images de RT est donc précédée d'une séquence de TI-scout, dite "Look Locker" permettant un "balayage" de

plusieurs valeurs de TI et la sélection d'un TI optimal permettant d'annuler le signal du myocarde sain. Dans cette séquence, les valeurs de TI sont modifiées progressivement avant chaque acquisition d'image et les images résultantes permettent à l'opérateur d'identifier le TI qui minimise le mieux le signal du myocarde normal. Ce TI optimal change avec le temps, le T1 du myocarde sain revenant progressivement à sa valeur de base au fur et à mesure du wash out myocardique et de la clairance rénale du gadolinium. Le choix de TI doit donc être périodiquement redéterminé si l'examen est prolongé afin de maintenir un contraste optimal (Fig. 34).

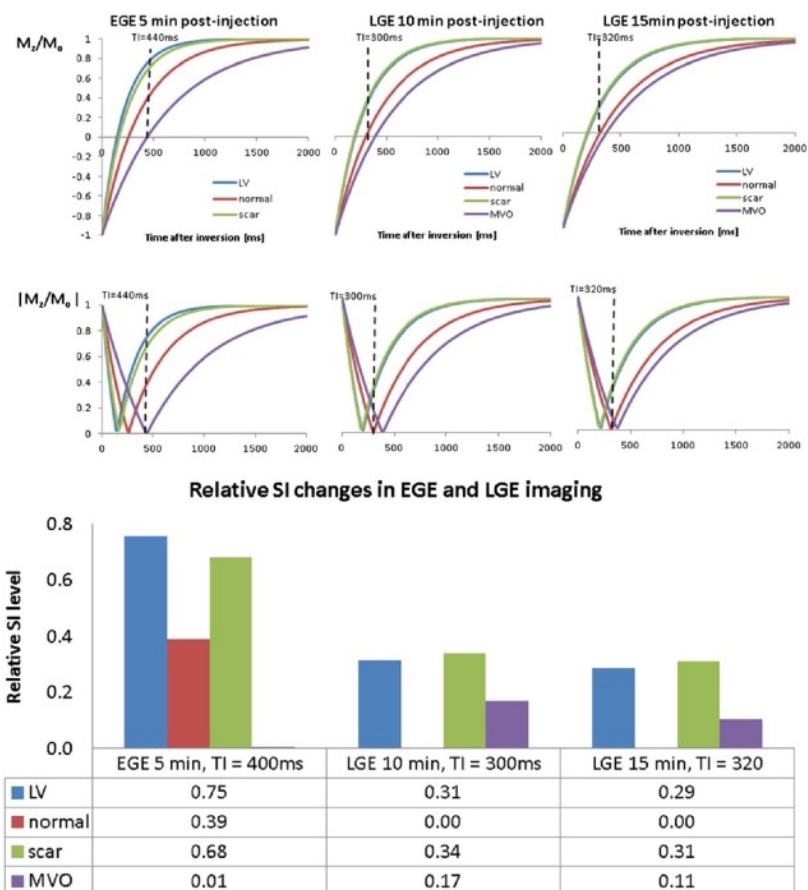


Figure 34 (219) : les courbes d'IR à 5, 10 et 15 minutes après injection et les niveaux de signal relatif obtenus en choisissant des valeurs de TI visant à supprimer le signal des zones d'obstruction micro vasculaire (MVO) (courbes mauves) 5 minutes après injection et le signal du myocarde normal (courbes rouges) à 10 et 15 minutes après injection.

Les courbes représentent à la fois la magnétisation M_z exprimée en fraction de l'aimantation à l'équilibre M_0 (M_z/M_0) et le module de cette valeur ($|M_z/M_0|$), représentatif de l'intensité du signal effectivement affichée.

Dans l'imagerie de premier passage (EGE), on optimise les différences de T1 entre la MVO, la cicatrice environnante et le myocarde normal en utilisant un TI long (400 ms) qui minimise le signal provenant de la MVO. Avec ce choix de TI, la cicatrice environnante et le myocarde normal sont en hypersignal relatif, permettant ainsi l'identification de la MVO (panneau de gauche).

À 10 minutes après l'injection, afin de maximiser le contraste entre la cicatrice et le myocarde normal, un TI de 300 ms est choisi pour annuler le signal du myocarde normal (panneau du milieu).

Comme les valeurs de T1 continuent de changer entre 10 et 15 minutes après injection, le TI optimal pour l'annulation du signal du myocarde normal s'élève à 320 ms à 15 minutes après injection pour l'exemple présenté ci-dessus (panneau de droite).

- **Autres séquences de RT**

Bien que l'imagerie de RT 2D utilisant la séquence d'IR-FGE soit la plus utilisée en pratique clinique, il existe d'autres approches qui visent à corriger les différentes lacunes de cette séquence standard.

- **Séquence PSIR :**

La séquence d'IR-FGE utilise une reconstruction d'image basée sur le module (ou "valeur absolue") de l'intensité des signaux recueillis et le contraste de l'image est très sensible au choix du TI. De petites variations de TI peuvent causer des distributions significativement différentes de l'intensité de signal des différents tissus et altérer le contraste de l'image. Une séquence et une reconstruction d'image pouvant prendre en compte le signe de l'aimantation longitudinale au moment de l'acquisition des données ont été développées pour répondre à ce problème. Cette séquence est appelée "Phase Sensitive Inversion Recovery" (PSIR). Lorsque la polarité du signal est rétablie, les différences d'intensité de signal entre le myocarde normal et le myocarde cicatriciel peuvent être imagées sur un large intervalle de temps d'inversion et une estimation précise de TI via une séquence de TI Scout n'est plus nécessaire.

- **Imagerie de RT 3D :**

L'imagerie classique de RT, utilisant la séquence d'IR-FGE 10 à 15 minutes après injection, consiste une acquisition 2D multi-coupes nécessitant des apnées répétées pour obtenir une couverture complète du cœur et pour acquérir plusieurs plans de coupe, en raison de l'impossibilité de réaliser des reconstructions multi planaires. Plus le nombre d'images nécessaires est important, plus le temps d'acquisition est long. Du fait du wash out progressif de gadolinium pendant l'acquisition, il peut être alors difficile d'obtenir une annulation adéquate du signal du myocarde sain durant tout l'examen (modification du TI), ce qui peut entraîner une perte de contraste des images. De plus, parce que l'imagerie de RT est réalisée en fin d'examen, la réalisation d'apnées répétées peut être difficile pour les patients âgés, en particulier ceux souffrant d'insuffisance cardiaque ou d'insuffisance respiratoire et être source d'une détérioration supplémentaire de la qualité d'image. Enfin, l'imagerie de RT 2D présente une résolution spatiale limitée en raison d'un écart inter-coupes, soit du fait du choix de l'opérateur visant à réduire le temps d'acquisition, soit du fait d'un déplacement de coupes voisines acquises lors d'apnées différentes (Fig. 35).

Une imagerie de RT tridimensionnelle (3D) acquise en une seule apnée est possible. Son protocole utilise une acquisition des données à chaque intervalle RR et la durée d'apnée nécessaire est plus longue. Cependant l'épaisseur de coupe est similaire (6-8 mm) aux séquences 2D et la résolution spatiale (non isotropique) des images obtenues est modérée (221-224).

L'imagerie 3D isotropique, utilisant une acquisition en respiration libre avec gating respiratoire (échos de navigation), peut atteindre une résolution spatiale beaucoup plus élevée, au détriment du rapport signal sur bruit et du temps d'acquisition (221,225-228). Ces séquences peuvent atteindre une épaisseur de coupe de 1,5 à 2 mm permettant de visualiser de petites structures à parois fines telles que les oreillettes (225) ou d'analyser de manière détaillée la morphologie et l'homogénéité d'un foyer de fibrose cicatricielle (229) (Fig. 36). A partir d'une acquisition dans le plan axial, les données isotropes permettent une reconstruction d'images dans n'importe quel plan par reformatage multi planaire, sans perte de résolution spa-

tiale. Une visualisation du rehaussement dans n'importe quelle orientation est possible. Une quantification précise du volume cicatriciel est permise par la réduction des effets de volume partiel.

Le rapport signal sur bruit pour des coupes fines (1,5 mm) est réduit et peut nécessiter une intensité de champ plus élevée (3T) pour une qualité acceptable (226). Pour les acquisitions 3D segmentées avec une résolution spatiale élevée, la durée d'acquisition est généralement de 5 à 10 minutes selon la fréquence cardiaque du patient, sa régularité, le protocole spécifique utilisé (temps de répétition, durée de la fenêtre d'acquisition des données, nombres de phases encodées, taille de la matrice, facteur d'accélération de l'imagerie parallèle, nombre de coupes...) et l'efficacité de l'écho-navigateur.

Cette longue durée d'acquisition peut être responsable d'une détérioration de la qualité de l'image. Comme mentionnée précédemment, une modification du TI peut altérer le contraste de l'image. D'autre part, la sensibilité aux variations de la fréquence cardiaque est majorée et source d'artefacts. Une acquisition accélérée est donc nécessaire et peut être obtenue en utilisant une acquisition partielle du plan de Fourier (230), en optimisant les techniques d'imagerie parallèle ou en incorporant une correction de mouvement qui améliore l'efficacité de l'écho-navigateur.

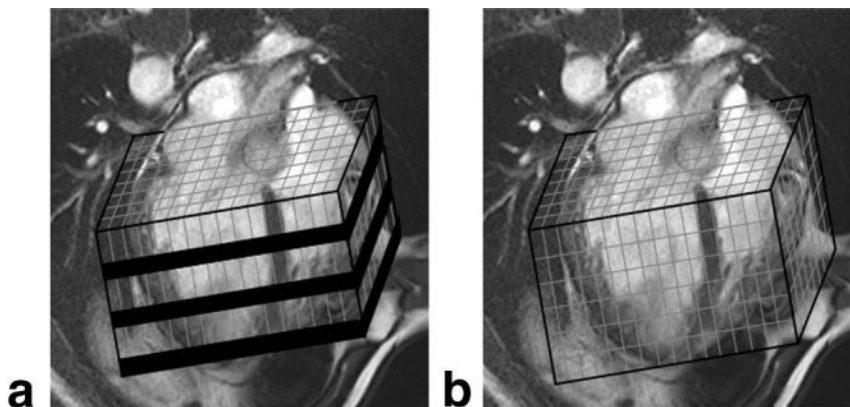


Figure 35 (228) : illustration de la résolution spatiale et de la couverture ventriculaire d'une (a) séquence classique de RT 2D et d'une (b) séquence de RT 3D isotropique acquise en respiration libre. Notez les écarts inter-coupes dans l'imagerie 2D (représentés en noir) par opposition à la couverture ventriculaire contiguë de l'imagerie 3D.

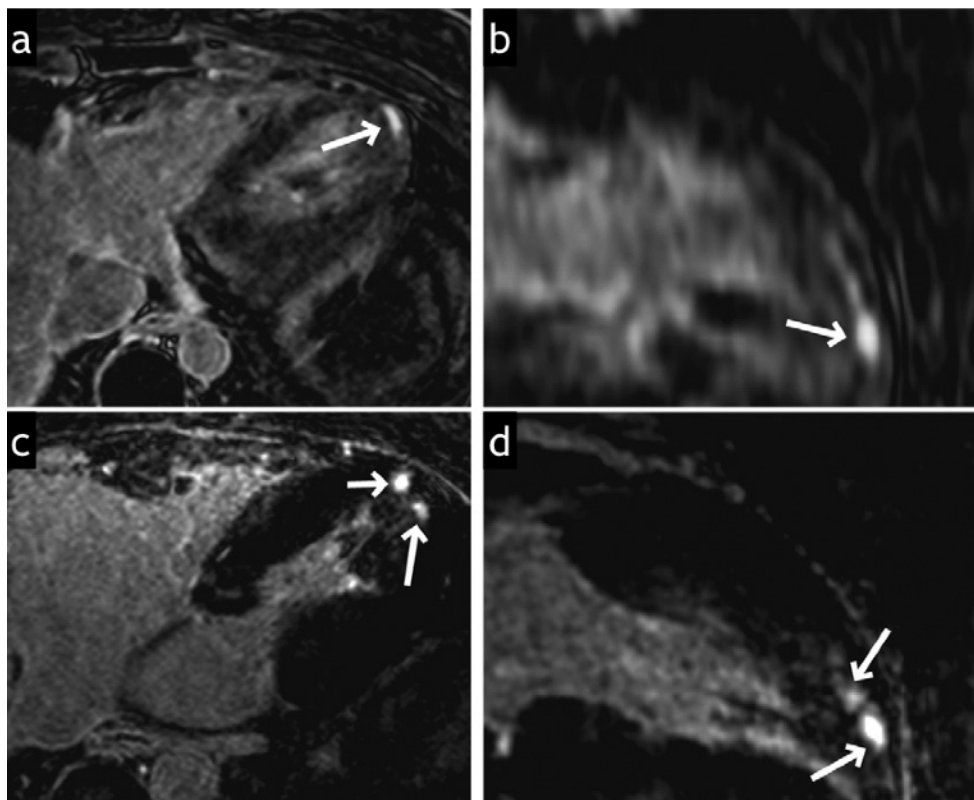


Figure 36 (230) : (a et c) acquisition en coupes axiales et (b et d) reconstructions en coupes long axe 2 cavités de séquences de RT 3D obtenues avec une résolution spatiale non isotropique (a et b, résolution de $1,7 \times 1,7 \times 4 \text{ mm}^3$) et isotropique (c et d, résolution de $1,2 \text{ mm}^3$) chez un homme de 32 ans porteur d'une CMH.

Le rehaussement apical est visible sur les coupes axiales dans les deux cas (flèches). Les images reconstruites en long axe sont floues avec la résolution non isotropique (b). La morphologie des foyers de fibrose est visualisée plus nettement et plus en détail sur les images isotropes (c et d).

b. Applications cliniques diagnostiques et pronostiques

Les séquences de rehaussement tardif après injection de gadolinium permettent l'identification in vivo d'une expansion « macroscopiquement » anormale du compartiment interstitiel myocardique, qu'elle soit en rapport avec une fibrose de remplacement, ou d'autres processus pathologique (nécrose, inflammation, œdème...), et constitue un outil diagnostique robuste largement utilisé en pratique clinique pour la caractérisation tissulaire de nombreuses cardiopathies.

L'analyse de la distribution du rehaussement myocardique peut être considérée comme une véritable « signature phénotypique » laissée par une maladie et permet une discrimination relativement fiable de l'étiologie d'une cardiopathie (Fig.37 et tableau 1).

De plus, le rôle pronostique des données de cette imagerie est de plus en plus rapporté. Un grand nombre d'études ont corrélé la présence et/ou l'étendue de la fibrose myocardique détectée par rehaussement tardif à la survenue d'évènements cliniques défavorables.

Les avancées techniques ont conduit à l'obtention d'un contraste exceptionnel entre tissus normaux et pathologiques, permettant d'effectuer une interprétation visuelle rapide et une planimétrie manuelle de la surface de myocarde rehaussé.

Des efforts visant à standardiser les mesures de volume cicatriciel, afin de disposer d'un biomarqueur reproductible, ont conduit à l'utilisation d'algorithmes de segmentation informatisés basés sur un seuillage de signal (231).

Bien que des études de suivi multicentriques portant sur de plus grandes cohortes et un consensus quant à la méthode optimale de quantification de la fibrose soient nécessaires, un nombre croissant d'études appuient que l'imagerie de RT constitue à terme un outil robuste de stratification de risque d'évènements cardiaques défavorables, contribuant à la prise de décision thérapeutique chez les patients atteints de cardiopathie ischémique et non ischémique.

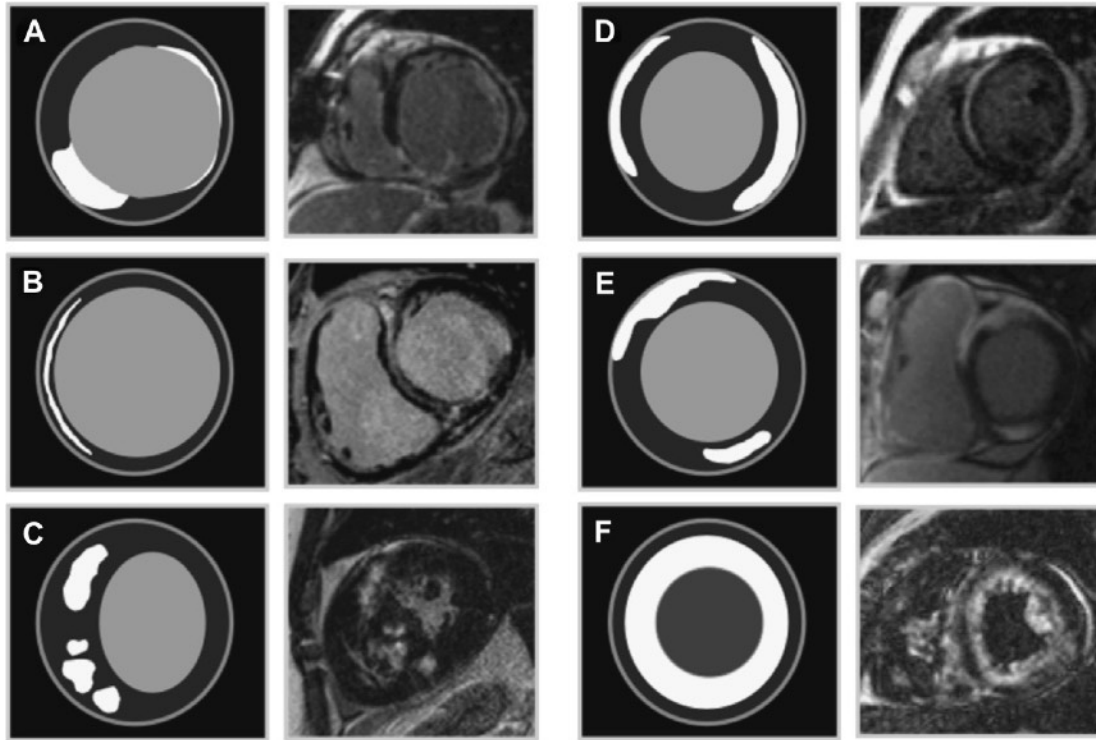


Figure 37 (232) : Schéma des "patterns" typiques de rehaussement tardif chez les patients atteints de cardiopathie ischémique et non ischémique.

(A) Cardiopathie ischémique : malade présentant un rehaussement transmural inféro-septal et un rehaussement non transmural latéral, représentant des infarctus dans les territoires respectifs de l'artère coronaire droite et de l'artère circonflexe.

(B) Cardiomyopathie dilatée : malade présentant un rehaussement linéaire (« strie ») médio-pariétal de tout le septum interventriculaire.

(C) Cardiomyopathie hypertrophique : rehaussement "patchy" médio-pariétal au sein des segments hypertrophiés du septum interventriculaire.

(D) Myocardite virale : rehaussements sous épicaudiques des parois antéro-septale et inféro-latérale.

(E) Sarcoïdose : rehaussements sous épicaudique dense de la paroi antéro-septale et médio-pariétal de la paroi inférieure. Il existe également une atteinte ventriculaire droite.

(F) Amylose : rehaussement diffus, global, sous-endocardique, impliquant à la fois le ventricule gauche et le ventricule droit.

Cardiopathie	Distribution pariétale du rehaussement	Région préférentiellement atteinte
Cardiopathie ischémique	Sous-endocardique avec extension plus ou moins transmurale	Atteinte systématisée à un territoire vasculaire coronaire
Cardiopathie diabétique (152)	Non spécifique, pattern ischémique	Variable
Cardiopathie hypertensive (233,234)	« patchy », non spécifique, pattern ischémique	Variable
Hémodialyse chronique (235)	Pattern ischémique, diffuse, focale médio-pariétale	Variable
Valvulopathie aortique (233,236,237)	Médio-pariétale multifocale	Variable, septum basal, paroi inférieure
Myocardite	Sous épicardique ou médio-pariétale ; diffuse, régionale ou multifocale	Variable, paroi latérale, septum
Cardiomyopathie dilatée	Médio-pariétale ; linéaire	Variable, septum
Cardiomyopathie hypertrophique	Médio-pariétale ou sous épicardique ; « patchy »	Régions où l'hypertrophie est la plus sévère. Zones de jonction entre le septum et les parois ventriculaires
Hypertension artérielle pulmonaire	Médio-pariétale, non spécifique	Zones de jonction entre le septum et les parois ventriculaires
Transplantation cardiaque (238)	Pattern ischémique, médio-pariétale, diffuse ou « patchy »	Paroi inféro-septale
Thalassémie majeure (239)	Multifocale, épicardique, médio-pariétale	Paroi inféro-septale, septum
Sarcoïdose	Sous épicardique ou médio-pariétale ; diffuse ou « patchy »	Septum, segments antéro-latéral et antéro-septal de la base, possible atteinte du VD
Amylose	Sous endocardique, médio-pariétale ou sous épicardique	Global quand sous endocardique
Dysplasie arythmogène du ventricule droit	Transmurale, sous épicardique ou sous endocardique	Parois libres du ventricule droit, versant ventriculaire droit du septum
Anderson-Fabry (240)	Médio-pariétale	Segment inféro-latéro-basal
Chagas	Transmurale, sous épicardique	Segments apical et inféro-latéro-basal
Churg-Strauss (241-243)	Sous endocardique, médio-pariétale ou sous épicardique ; « patchy » ou diffus	Septum
Lyme (244,245)	Médio-pariétale	Segment antéro-septo-basal

Fibrose endomyocardique (246-250)	Sous endocardique	Variable, fréquemment biventriculaire
-----------------------------------	-------------------	---------------------------------------

Tableau 1 (185,251) : "patterns" typiques de rehaussement tardif chez les patients atteints de cardiopathie ischémique et non ischémique.

- **Cardiopathie ischémique**

L'imagerie de RT démontre la présence, la localisation et l'étendue transmurale des infarctus aigus (nécrose et œdème) et chroniques (fibrose cicatricielle) du myocarde (214,215,252-262). Une étude multicentrique internationale (263) a révélé une sensibilité de 99% pour la détection de l'infarctus aigu et de 94% pour la détection d'un infarctus chronique. Des infarctus de petite taille, même ceux sans ondes Q, ont été aisément détectés (264-267).

L'imagerie de RT est devenue un standard accepté pour l'évaluation de la viabilité myocardique. La récupération de la fonction contractile après revascularisation d'un territoire présentant un trouble de la cinétique segmentaire a été corrélée à l'extension transmurale du rehaussement au sein de ces segments aussi bien dans l'infarctus aigu (215,262) que dans la cardiopathie ischémique chronique (214,215,254-259,268).

Chez les patients atteints d'infarctus aigu, la taille de l'infarctus définie par l'étendue du rehaussement tardif est corrélée aux marqueurs cliniques de gravité tels que le pic maximal de la troponinémie et la FEVG mesurée au cours du suivi (258). Un infarctus aigu avec zone d'obstruction micro vasculaire est associé à une plus grande masse de myocarde infarcté, à une réduction plus marquée de la FEVG, à un remodelage tardif du VG plus sévère et à la survenue plus fréquente d'évènements cardiaques défavorables précoces et tardifs (253,269-273).

A la phase chronique, la taille et l'extension transmurale du RT sont prédictifs d'un remodelage défavorable du VG (214,274).

De nombreuses études (275-288) ont rapporté que la mesure quantitative de l'étendue des zones de rehaussement tardif (volume de l'infarctus à la phase aiguë ou volume cicatriciel à la phase chronique) constitue un marqueur prédictif de survenue d'un décès d'origine cardiaque (dont mort subite), d'une hospitalisation pour insuffisance cardiaque, d'une arythmie ventriculaire inductible et d'une implantation appropriée de DAI. Ce biomarqueur a montré une signification pronostique supérieure à d'autres variables cliniques telle que la FEVG.

L'imagerie de RT permet également la détection fréquente de séquelles d'infarctus chez des patients suspects de pathologie coronarienne athéromateuse mais sans histoire clinique d'infarctus (151,289-291). Dans ce groupe de patients, les études ont montré que la présence de séquelles d'infarctus « silencieux » détectées par RT est un facteur prédictif indépendant de survenue de décès et d'autres évènements cardiaques défavorables.

- **Myocardite**

A la phase aiguë, les zones de RT sont en rapport avec des foyers de nécrose et d'œdème myocardiques tandis qu'à la phase tardive, elles sont en rapport avec une fibrose séquellaire (292).

Plusieurs études ont montré une spécificité élevée de l'imagerie de RT pour le diagnostic de myocardite (292-296) avec des différences en ce qui concerne le stade aigu ou chronique.

Cependant, la sensibilité est variable dans la littérature (292-294,297-299). Une étude a montré une corrélation entre l'étendue de zones de RT et la survenue d'une dysfonction cardiaque après un suivi de 3 ans (300). Dans un travail plus récent, la présence de zones de RT résiduelles chez des patients suivis pour myocardiopathie virale a été identifiée comme meilleur prédicteur indépendant de mortalité toutes causes confondues et de mortalité d'origine cardiaque (301).

- **Cardiomyopathie dilatée**

L'imagerie de RT est utile dans la distinction d'une cardiopathie dilatée d'origine ischémique et d'une cardiomyopathie dilatée idiopathique (302).

Des études (153,278,281,303-305) ont montré que chez les patients porteurs de cardiomyopathie dilatée, la présence et/ou l'extension d'un rehaussement tardif de « pattern » non ischémique, correspondant en histologie à une fibrose de remplacement irréversible, constituent un marqueur prédictif de survenue d'évènements défavorables, tels qu'un décès (de toute cause et d'origine cardiaque, dont une mort subite), une hospitalisation pour cause cardiaque, une tachycardie ventriculaire, une implantation appropriée de DAI. L'extension de la zone de RT a aussi été associée à la présence d'un asynchronisme systolique intraventriculaire (306).

- **Cardiomyopathie hypertrophique (CMH)**

La présence de zones de RT a été rapporté chez 81% des patients porteurs de CMH (251), le plus souvent de type « patchy » au sein de régions hypertrophiques ou aux sites de jonction VG-VD. Bien que non pathognomoniques, ces signes permettent d'aider au diagnostic différentiel entre CMH sarcomérique et hypertrophie ventriculaire adaptative comme rencontrée dans l'hypertension artérielle, où le rehaussement tardif est le plus souvent de pattern ischémique.

Dans la CMH, les zones de RT sont associées à la présence de fibrose focale à l'examen histopathologique (307), signe considéré comme étant progressif au court de la maladie (308). Des études ex vivo ont montré une association entre la présence de ces foyers de fibrose et une mort subite chez les patients porteurs de CMH (309-311).

Des études cliniques (312-314) ont montré que la présence et l'extension des zones de RT est associée à des maladies plus évoluées : classe NYHA plus sévère, présence de facteurs de risque de mort subite, dilatation ventriculaire gauche plus importante, altération de la fonction globale ventriculaire gauche, troubles de la conduction. Ces mêmes études, confirmées par d'autres travaux (156,313-318), ont montré que la présence et l'extension de ces zones de RT identifient parmi les patients porteurs de CMH, ceux à haut risque d'arythmie maligne (tachycardie ventriculaire). Une méta-analyse de ces résultats (319) a mis en évidence une association entre la présence de zones de RT et un risque plus élevé de décès d'origine cardiaque, de décès par insuffisance cardiaque et une tendance à un risque plus élevé de mort subite.

- **Hypertension artérielle pulmonaire**

Une étude (320) a montré que la présence d'un RT des jonctions VD-VG, fréquemment rencontré en cas d'hypertension artérielle pulmonaire, était un marqueur de maladie évoluée car associé à une élévation plus importante de la pression artérielle pulmonaire moyenne, des volumes ventriculaires droits indexés et à une diminution plus marquée de la FEVD.

- **Valvulopathie aortique**

Une étude (321) a montré qu'une plus grande étendue de fibrose myocardique, qu'elle soit évaluée par histologie ou par imagerie de RT, est associée à une moins bonne récupération fonctionnelle du VG et à la survenue d'un décès toutes causes confondues après remplacement de la valve aortique chez des patients atteints de valvulopathie aortique sévère.

- **Sarcoïdose cardiaque**

L'imagerie de RT permet une caractérisation in vivo de l'expansion interstitielle granulomateuse du myocarde et est devenue un outil diagnostique privilégié pour la détection d'une atteinte cardiaque de sarcoïdose. Sa sensibilité est variable dans la littérature, allant de 42% (322) à 91% (323).

L'extension des zones de RT dans la sarcoïdose cardiaque a été associée à une durée d'évolution plus longue de la maladie, à des dimensions ventriculaires augmentées, à une fonction ventriculaire altérée et à la présence d'arythmie ventriculaire (323,324). D'autres études ont également montré que la présence de zones de RT est associée à un risque majoré de survenue d'événements cardiaques défavorables, tels qu'une tachycardie ventriculaire non soutenue et un décès d'origine cardiaque (325,326).

- **Amylose cardiaque**

L'imagerie de RT est devenue la modalité diagnostique non invasive privilégiée pour la détection de l'atteinte cardiaque de l'amylose avec une sensibilité de 80 % et une spécificité de 94 % (327-329). Le dépôt de substance amyloïde, responsable d'une expansion marquée du compartiment interstitiel myocardique, s'associe à une fibrose, tous deux à l'origine d'une rétention pathologique de gadolinium (184,217). L'impact pronostique de la présence de zones de RT dans l'amylose cardiaque est débattu dans la littérature. Trois études n'ont rapporté aucune corrélation entre la présence de zones de RT et le statut clinique et fonctionnel ou la survie des patients (329-331). Une étude plus récente a montré que la présence d'un rehaussement diffus chez les patients porteurs d'amylose cardiaque était le seul facteur prédictif indépendant de mortalité (332).

- **Dysplasie arythmogène du ventricule droit (DAVD)**

Chez les patients porteurs d'une DAVD, les régions présentant des troubles de la cinétique segmentaire sont également fréquemment le siège d'un rehaussement tardif. La présence de ces zones de rehaussement a été rapporté dans 88% des cas (333) et ont été bien corrélées à des zones d'infiltration fibro-adipeuse à l'analyse histopathologique.

Une étude a montré que la présence de ces zones de RT est un facteur prédictif de tachycardie ventriculaire inductible aux stimulations électro-physiologiques programmées (334).

- **Maladie de Chagas**

Des zones de RT chez les patients porteurs d'une atteinte cardiaque chronique de maladie de Chagas, en rapport avec des zones d'infiltration lymphocytaire et de

fibrose myocardique séquellaire, sont plus souvent observées chez les patients atteints de maladie évoluée avec statut clinique altéré que chez les patients porteurs d'une atteinte cardiaque plus récente (335,336).

De plus, tous les patients présentant une tachycardie ventriculaire due à l'atteinte cardiaque de la maladie présentaient un rehaussement myocardique tardif, ce qui suggère un rôle pronostique de l'imagerie de RT dans cette maladie.

c. Applications actuelles de l'imagerie de rehaussement tardif haute résolution

La présence et l'extension de zones hétérogènes au sein de foyers de fibrose myocardique mis en évidence par rehaussement tardif ont été associées de manière indépendante à un risque majoré d'arythmie ventriculaire et de mortalité chez les patients porteurs de cardiopathie ischémique. Ces zones d'intensité de signal intermédiaire correspondraient à des substrats arythmogènes constitués d'îlots de myocytes viables au sein de fibrose cicatricielle (276,277,337-339).

La caractérisation précise de ces zones dépend de la résolution spatiale de l'image. L'imagerie de RT 3D isotropique, de haute résolution spatiale, peut être utilisée chez les patients porteurs de cardiopathie ischémique et non ischémique pour une caractérisation plus détaillée de la morphologie et du signal des cicatrices ventriculaires (230).

Des études récentes ont démontré l'utilité de l'imagerie de RT pour évaluer l'efficacité de procédures d'ablation par radiofréquence chez les patients bénéficiant d'isolement des veines pulmonaires pour le traitement de fibrillation auriculaire (225,340-342). Chez les patients porteurs de fibrillation auriculaire, l'imagerie de RT peut également être utilisée pour identifier la fibrose pariétale préexistante, permettant une stratification du risque et la sélection des patients éligibles à une ablation (341) ainsi que pour prédire le risque d'AVC (343).

Cette imagerie nécessite une acquisition spatiale tridimensionnelle isotropique avec une résolution spatiale nettement plus élevée que celle de l'imagerie 2D standard pour évaluer les fines parois auriculaires et des veines pulmonaires (Fig. 38). Une analyse précise, multi planaire de l'étendue des cicatrices après ablation est ainsi permise, de même que la détection de zones de rehaussement œsophagienne ou aortique correspondant à des dommages iatrogènes (344-346).

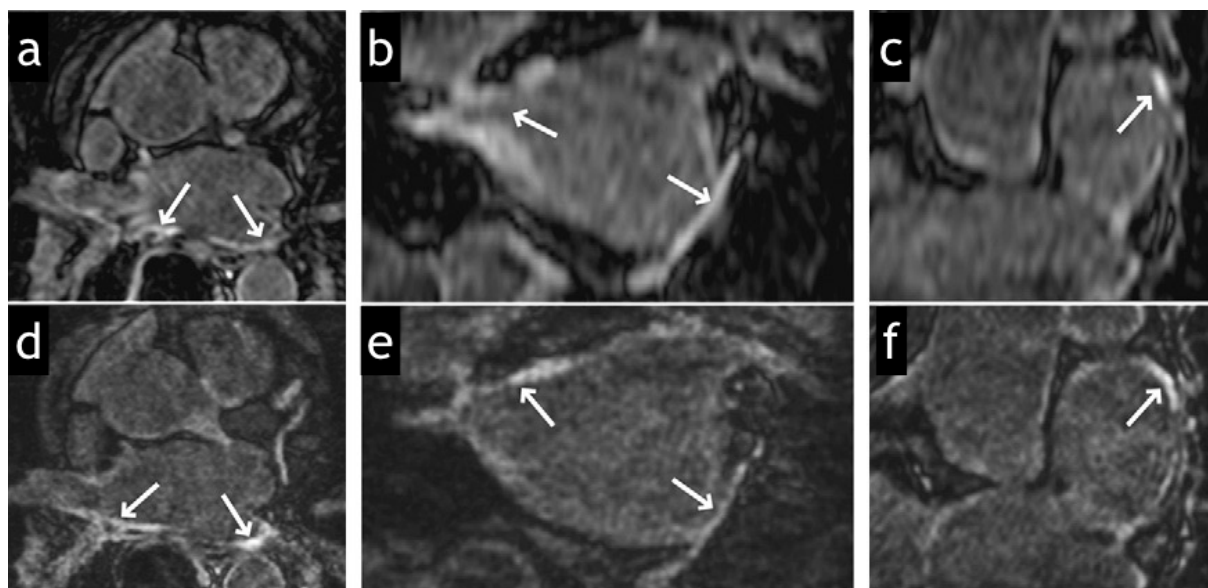


Figure 38 (230) : coupes axiales (a et d) avec reconstruction dans les plan coronal (b et e) et sagittal (c et f) de séquences de RT 3D obtenues avec résolutions non isotropique (a,b,c) (épaisseur de coupe = 4mm) et isotropique (d,e,f) (épaisseur de coupe = 1,4 mm) chez un homme de 54 ans ayant subi un isolement des veines pulmonaires (flèches : cicatrices d'ablation par radiofréquence). Les images de résolution isotropique permettent une meilleure visualisation des cicatrices dans les différents plans. Les images de résolution non isotropique sont dégradées par un flou sur les reconstructions sagittales et coronales.

d. Corrélations cliniques et pronostiques chez les patients suivis pour tétralogie de Fallot corrigée

Les séquences de RT permettent de visualiser des foyers de fibrose cicatricielle au sein du myocarde des patients suivis pour TOF corrigée, aussi bien dans l'enfance qu'à l'âge adulte. Ces foyers de fibrose sont le plus souvent retrouvés au sein des sites opératoires, c'est-à-dire au niveau du patch de fermeture de la CIV et au niveau de la VCVD, qu'elle soit élargie par seule infundibulectomie ou reconstruite par incorporation d'un patch (infundibulaire ou transannulaire) ou d'un tube VD-AP (51,52,97,98,347). Le rehaussement de la VCVD est généralement observé au sein d'une paroi fine, hypo-, a- ou dyskinétique.

Des zones de RT ont également été identifiées à distance de ces sites, en particulier à l'apex du VG, correspondant au site de cannulation ventriculaire réalisée chez certains patients au cours de la correction chirurgicale, et aux jonctions VD-VG antérieure et inférieure, signe fréquemment retrouvé en cas de surcharge volumique et d'hypertrophie du VD, sans corrélation clinique démontrée (51,98) (Fig. 39). Un rehaussement des feuillets valvulaires et de la paroi de l'aorte ascendante a aussi été rapporté (97), cette dernière localisation pouvant être expliquée par les anomalies histopathologiques intrinsèques retrouvées au sein de la paroi et des sinus aortiques des patients atteints de TOF (59), moins probablement par des séquelles de cannulation ou de clampage aortique. Enfin, deux études (98,348) ont rapporté des zones de RT typiques de séquelles d'infarctus au sein du VG et du VD d'adultes suivis pour TOF corrigée.

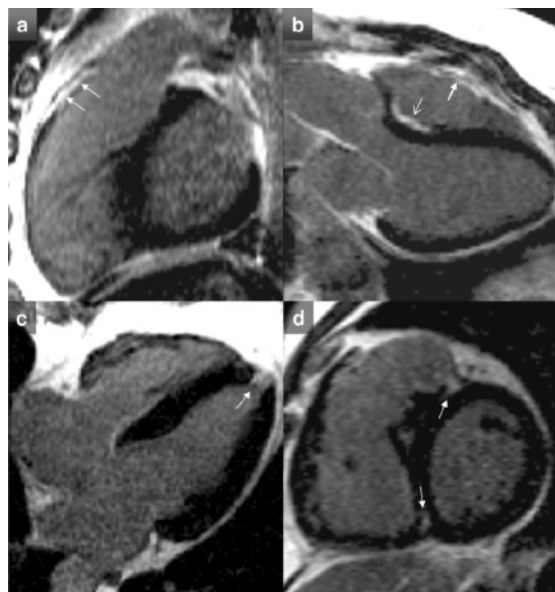


Figure 39 (70) : sites typiques de RT (flèches) après réparation de TOF comprenant : (a et b) la paroi antérieure de la VCVD, (b) le patch de la CIV, (c) le site de cannulation apical et (d) les jonctions VD-VG antérieure et inférieure.

Plusieurs études, utilisant des séquences de rehaussement tardif 2D, se sont intéressées aux corrélations cliniques et au rôle pronostique de la présence et/ou de l'extension de ces foyers de fibrose cicatricielle.

Oosterhof et al. (51) ont évalué la présence de fibrose focale par RT chez 24 patients suivis pour TOF corrigée (intervalle d'âges [13-47 ans], âge moyen = 25 ans). Un RT du patch de fermeture de CIV était identifié chez 21 patients (88%). Un RT de la VCVD était identifié chez 17 patients (71%) et était associé à des paramètres morphologiques et fonctionnels plus défavorables telle qu'une dilatation plus importante de la VCVD, des volumes TDVD et TSVD augmentés, une FEVD diminuée et une durée de QRS allongée.

Babu-Narayan et al. (98) ont évalué l'extension de la fibrose cicatricielle par mesure semi-quantitative de l'extension des zones de RT chez 92 patients suivis pour TOF corrigée (intervalle d'âges [13-60 ans], âge moyen = 32 ans).

Un RT du VD était retrouvé chez tous les patients, aux niveaux des sites opératoires de la VCVD et de la fermeture de CIV dans 99% et 98% des cas respectivement, mais aussi à distance, au sein des trabéculations ventriculaires incluant la bandelette modératrice dans 24% des cas, d'origine vraisemblablement ischémique (Fig.40). L'étendue du RT du VD était corrélée à des marqueurs cliniques et biologiques défavorables tels qu'une dyspnée plus sévère (NYHA \geq II), une moindre tolérance à l'effort, une fréquence accrue d'arythmies soutenues symptomatiques (atriales et ventriculaires), une dysfonction du VD plus importante (augmentation du VTSVD, diminution de la FEVD), une élévation des marqueurs neuro-hormonaux. L'étendue du RT du VD était identifié comme facteur prédictif indépendant de survenue d'arythmies soutenues symptomatiques.

Des zones de RT étaient également identifiées au sein du VG chez 53% des patients, la plupart à l'apex (49%), correspondant au site de cannulation, mais également au sein des parois inférieure et latérale en rapport avec des cicatrices d'infarctus typiques (5%) ou sous formes de foci dans d'autres localisations (8%). Ces petits foci de RT, localisés et discrets, pouvaient être dus à des micro infarctus emboliques péri opératoires. Concernant les patients présentant des séquelles d'infarctus, les mécanismes possibles comprenaient une lésion périopératoire d'une artère coronaire ou un infarctus myocardique silencieux dans le cadre d'une coronaropathie athéromateuse acquise. L'étendue du RT du VG (en dehors des sites de cannulation) était également corrélée à des marqueurs clinico-biologiques défavorables, tels qu'une fréquence accrue d'arythmies soutenues symptomatiques, une moindre tolérance à l'effort, une dysfonction du VG plus importante (augmentation des VTDVG et VTSVG, diminution de la FEVG), une élévation des marqueurs neuro-hormonaux.

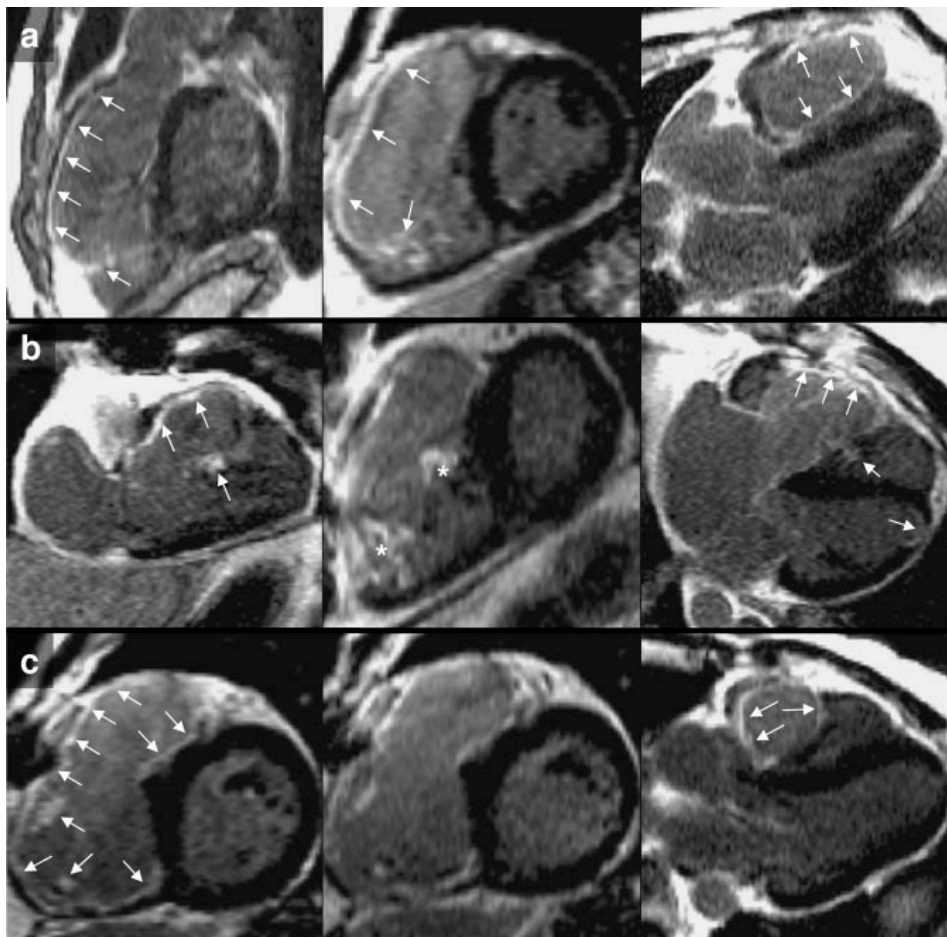


Figure 40 (98) : exemples de RT extensifs du VD observés dans des cas de TOF corrigée. Les rangées a, b et c sont des images de RT sélectionnées de 3 individus différents, de gauche à droite : (a) plans de la VCVD, petit axe (PA) et de la voie de chasse du VG (VCVG) : la grande étendue du rehaussement de la VCVD et de la paroi antérieure du VD correspondait à des segments akinétiques en ciné IRM. Le RT s'étend au myocarde trabéculé, y compris à la bandelette modératrice. (b) plans long axe du VD, PA et 4 cavités : le RT de la paroi antérieure, akinétique en ciné IRM, s'étend plus bas que ce que l'on voit couramment. Un RT du myocarde ventriculaire trabéculé est visible (astérisques). (c) les images de gauche et du milieu montrent la même coupe PA avec RT sous-endocardique étendu. A droite, plan de la VCVG montrant le RT de la VCVD (flèches).

Wald et al. (52) ont évalué l'extension de la fibrose cicatricielle de la VCVD par mesure quantitative de l'extension des zones de RT chez 62 patients suivis pour TOF corrigée (intervalle d'âges [9-67 ans], âge médian = 20 ans).

L'extension du RT était bien corrélée à l'extension des segments dyskinétiques de la VCVD. Une plus grande étendue de rehaussement de la VCVD était significativement associée à une diminution de la fonction systolique globale du VD et de celle de la VCVD (mesurée par leurs fractions d'éjection respectives) et à des symptômes d'insuffisance cardiaque plus sévères (classe fonctionnelle NYHA \geq II).

La diminution de la fonction systolique de la VCVD était à son tour significativement associée à une réduction de la capacité à l'effort et à une prévalence accrue de tachycardie ventriculaire soutenue.

Harris et al. (97) ont évalué la présence d'une fibrose focale par RT chez une population pédiatrique (34 patients, intervalle d'âges [10 mois-20 ans], âge moyen = 10 ans) suivie après correction d'anomalies conotroncales (reconstruction de la VCVD

et fermeture de CIV) et ont décrit un rehaussement tardif de la VCVD chez 31 patients (91%) et du patch de fermeture de CIV chez 14 patients (41%).

Cette étude portant sur des patients plus jeunes souligne que les dépôts de tissu fibreux sont suffisamment importants pour être imagés même chez les nourrissons, les enfants et les adultes jeunes. Les patients présentant un RT de la VCVD possédaient une FEVD moyenne conservée (61%) pour une fraction de régurgitation moyenne de 30%.

Ceci contraste avec les études portant sur des populations adultes (51,52,98) qui ont rapporté une FEVD plus faible chez les patients présentant un RT de la VCVD, indépendamment de la fraction de régurgitation. Ces différences suggèrent que le RT de la VCVD a un impact clinique différent dans les populations pédiatrique et adulte.

Dans l'étude de Babu-Narayan et al., les patients présentant une plus grande étendue de fibrose du VD et du VG étaient significativement plus âgés et avaient bénéficié d'une correction complète plus tardive, ce qui a également été retrouvé dans un travail plus récent (348). Ceci suggère d'une part que la cyanose préopératoire et la surcharge chronique de pression peuvent avoir prédisposé à des dommages myocardiques plus importants lors d'une réparation chirurgicale réalisée tardivement. D'autre part, une plus grande étendue de fibrose peut refléter une ère chirurgicale antérieure comprenant un abord par large ventriculotomie, une résection musculaire infundibulaire plus agressive et une utilisation plus fréquente de patch transannulaire. Des lésions iatrogènes péri opératoires, tels que des lésions des artères coronaires ou l'effet néfaste de la circulation extracorporelle, peuvent également être impliqués. Les patients plus jeunes, en revanche, ont pu bénéficier des améliorations techniques de la chirurgie et de la circulation extracorporelle, y compris les techniques de protection du myocarde, et présentent une fibrose d'étendue moindre.

Comme rapporté précédemment, au cours des premières années postopératoires, les patients ne présentent généralement pas de dysfonction ventriculaire droite en raison de l'installation de mécanismes adaptatifs compensant la surcharge volumique chronique due à l'IP. La progression de la fibrose ventriculaire avec l'âge peut également résulter de la défaillance de ces mécanismes compensatoires entraînant un remodelage délétère du VD avec dysfonction et génération d'arythmie, en particulier au sein de zones frontières vulnérables entre myocarde viable et myocarde fibrotique.

En résumé, les études précédemment citées ont montré qu'une plus grande étendue de RT du VD était associée à des marqueurs de dysfonction du VD (dilatation anévrysmale de la VCVD, augmentation des volumes ventriculaires, diminution de la FEVD), à des signes d'insuffisance cardiaque plus sévères (classe NYHA \geq II, diminution de la tolérance à l'effort, activation neurohormonale accrue) ainsi qu'à une survenue plus fréquente d'arythmies soutenues symptomatiques, impliquant donc un pronostic plus défavorable.

Ces données font donc la lumière sur un substrat physiopathologique potentiel de la dysfonction ventriculaire et des arythmies survenant chez ces patients. La quantification in vivo de la fibrose myocardique par imagerie de RT, à l'image du rôle pronostique qu'elle joue dans les cardiopathies ischémiques et non ischémiques (153,156,288), pourrait contribuer à une meilleure stratification du risque d'arythmie maligne chez un patient suivi pour TOF corrigée et à une prise de décision plus adéquate concernant le moment optimal d'une intervention pour RVP ou de l'implantation préventive d'un DAI.

De plus, les techniques de segmentation volumique des zones de RT, générant une représentation spatiale précise des cicatrices myocardiques, ont un potentiel particulièrement intéressant dans le traitement des arythmies ventriculaires, en permettant le guidage des procédures d'ablation percutanée (99).

Compte tenu de l'incidence croissante des patients atteints de cardiopathie congénitale corrigée dans l'enfance (25) et du rôle potentiel de l'imagerie de RT à la fois pronostique et dans le bilan pré-thérapeutique, le développement et la validation d'outils visant à caractériser et quantifier la fibrose myocardique cicatricielle dans cette population revêtent une importance clinique.

Les études précédemment citées ont démontré la capacité de l'imagerie de RT à identifier les cicatrices chirurgicales du VD et du septum interventriculaire en utilisant des techniques conventionnelles 2D. La quantification du volume cicatriciel s'est révélé cependant particulièrement difficile, en raison de la faible épaisseur des parois du VD et de son architecture complexe. En effet, le myocarde ventriculaire droit est habituellement fin, de l'ordre de quelques millimètres d'épaisseur, y compris chez la plupart des patients porteurs de TOF ayant bénéficié d'une correction chirurgicale précoce. L'intervention chirurgicale aboutit à un amincissement marqué de la paroi libre, remplacée par du matériel de patch et par la fibrose cicatricielle. De plus, le myocarde ventriculaire et la cicatrice chirurgicale sont en rapports étroits avec la graisse péricardique et la face postérieure du sternum. En cas de voxels de grande taille et anisotropes, des effets de volume partiel peuvent limiter la discrimination entre le signal cicatriciel et le signal provenant des tissus environnants sur des images de RT 2D. Ces artéfacts de volumes partiels sont accentués par l'architecture complexe de la VCVD.

La technique d'imagerie 3D isotropique permet une réduction significative du volume du voxel et élimine efficacement le signal de graisse adjacente par l'application d'une impulsion de saturation de graisse. Stirrat et al. (349) ont montré que l'utilisation de séquences de rehaussement tardif 3D isotropiques haute résolution chez les patients suivis pour TOF corrigée, améliorerait considérablement la visualisation des foyers de fibrose cicatricielle (Fig. 41 et 42), permettait une évaluation précise et reproductible du volume cicatriciel (potentiellement utile dans la stratification du risque d'arythmie) ainsi qu'une représentation volumique en 3D de la distribution des cicatrices (potentiellement utile dans le guidage de procédure d'ablation percutanée) (Fig. 43).

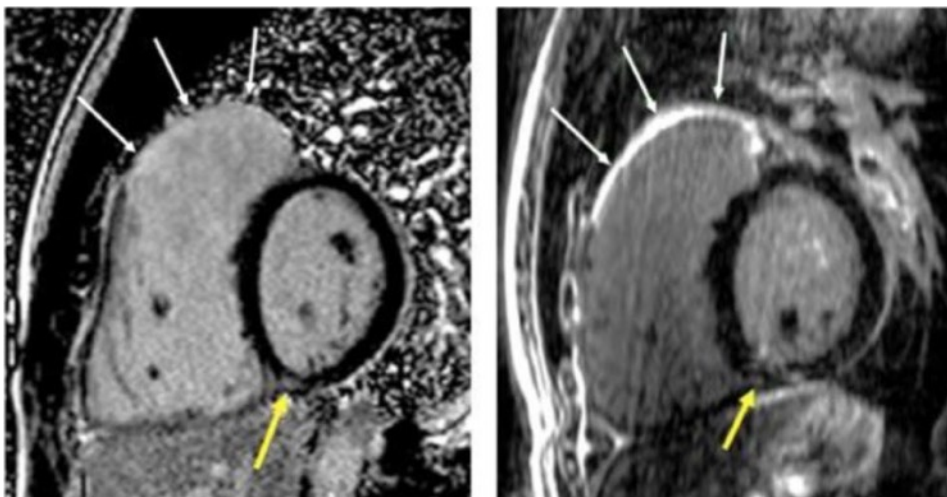


Figure 41 (349) : comparaison entre l'imagerie de RT tardif 2D (à droite, taille du voxel = 2,9 x 1,9 x 6 mm) et l'imagerie de RT 3D haute résolution (à gauche, taille du voxel = 1,3 x 1,3 x 1,3 mm) chez un patient suivi pour TOF corrigée. Les flèches blanches indiquent la région d'infundibulotomie avec meilleure caractérisation de la fine cicatrice chirurgicale en utilisant l'imagerie de RT 3D. Les flèches jaunes indiquent un RT aspécifique de la jonction VD-VG inférieure.

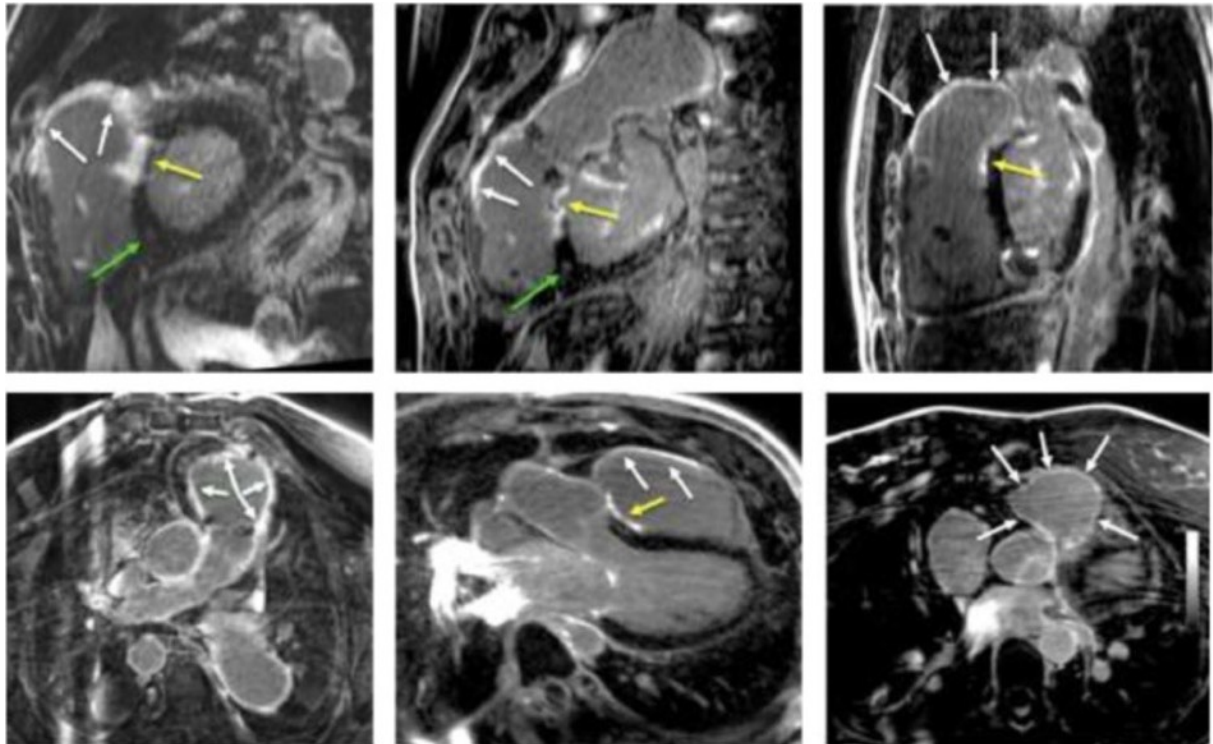


Figure 42 (349) : séquences de rehaussement tardif 3D isotropiques haute résolution chez des patients suivis pour TOF corrigée. Flèches blanches : cicatrice d'infundibulotomie, flèches jaunes : cicatrice de fermeture de CIV, flèches vertes : fibrose focale à la jonction VD-VG inférieure.

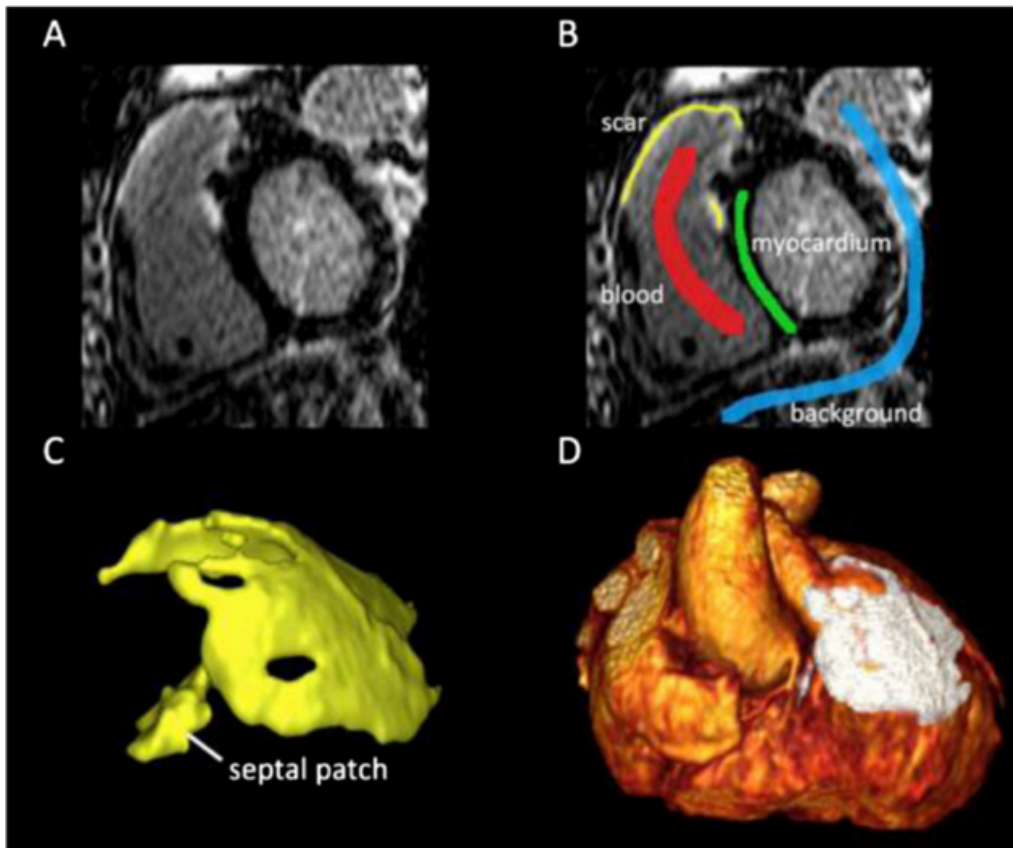


Figure 43 (349) : logiciel utilisant un algorithme de segmentation de cicatrice semi-automatique. (A) Série d'images brutes de RT 3D dans le plan petit axe à hauteur de la VCVD. (B) cette méthode utilise un outil permettant d'obtenir un échantillon unique de quatre régions distinctes : le myocarde normal (vert), le pool sanguin (rouge), la cicatrice (jaune) et le tissu de fond (bleu). Des histogrammes d'intensité de signal de ces régions respectives sont utilisés pour classer tous les voxels restants dans une de ces catégories en utilisant une approche probabiliste. (C) Les résultats de la segmentation des cicatrices en 3D sont représentés en rendu de volume. La cicatrice infundibulaire et celle de la cloison septale sont toutes deux clairement visibles. (D) Représentation 3D en rendu de volume d'une fusion entre le cœur (angio IRM cardiaque 3D) et les cicatrices.

3. Cartographie de la relaxation longitudinale du myocarde

Bien que l'imagerie de rehaussement tardif soit actuellement le principal outil de caractérisation des tissus à l'IRM, permette une excellente mise en évidence de la fibrose focale de remplacement et soit devenue un standard accepté pour l'évaluation de la viabilité myocardique, sa sensibilité est limitée pour l'évaluation de la fibrose interstitielle diffuse.

Le contraste de l'imagerie de RT repose sur la différence de rehaussement du signal entre fibrose focale et myocarde « normal » et varie selon le fenêtrage utilisé (Fig. 44). En revanche, le myocarde siège d'un processus pathologique diffus et de répartition plus uniforme peut ne pas être mis en évidence sur ces séquences, où il apparaît quasiment iso intense au myocarde sain. L'utilisation d'impulsions d'IR avec sélection d'un TI adéquat supprime uniformément le signal d'un myocarde apparemment « sain » malgré une rétention diffuse anormale de gadolinium, visuellement indétectable. Ainsi, il existe de multiples situations où l'imagerie de RT n'est pas suffisamment sensible pour détecter une pathologie du myocarde parce qu'elle n'est pas encore, ou pas du tout, caractérisée par une accumulation régio-

nale suffisante de fibrose cicatricielle. Dans les cardiomyopathies non ischémiques par exemple, la présence de zones de RT est un marqueur reconnu de lésions irréversibles et de maladies avancées, cliniquement manifestes. En revanche, les stades précoces sont caractérisés par une multitude de processus interstitiels diffus comprenant inflammation, fibrose ou infiltration responsables d'une expansion de l'espace extracellulaire. Ces processus, qui sous-tendent la physiopathologie myocardique dans ces maladies, ont une évolution pré-clinique prolongée et ne sont pas détectés de manière fiable par l'imagerie de RT.

La cartographie du temps de relaxation longitudinale du myocarde (ou « T1 mapping ») surmonte ces limites en mesurant directement le temps T1 intrinsèque (en ms) du tissu myocardique. Elle constitue une méthode non invasive précise qui permet de détecter précocement la présence d'un processus pathologique diffus, de quantifier sa sévérité et potentiellement d'aider à l'établissement d'un pronostic et d'une stratégie thérapeutique dans certaines affections.

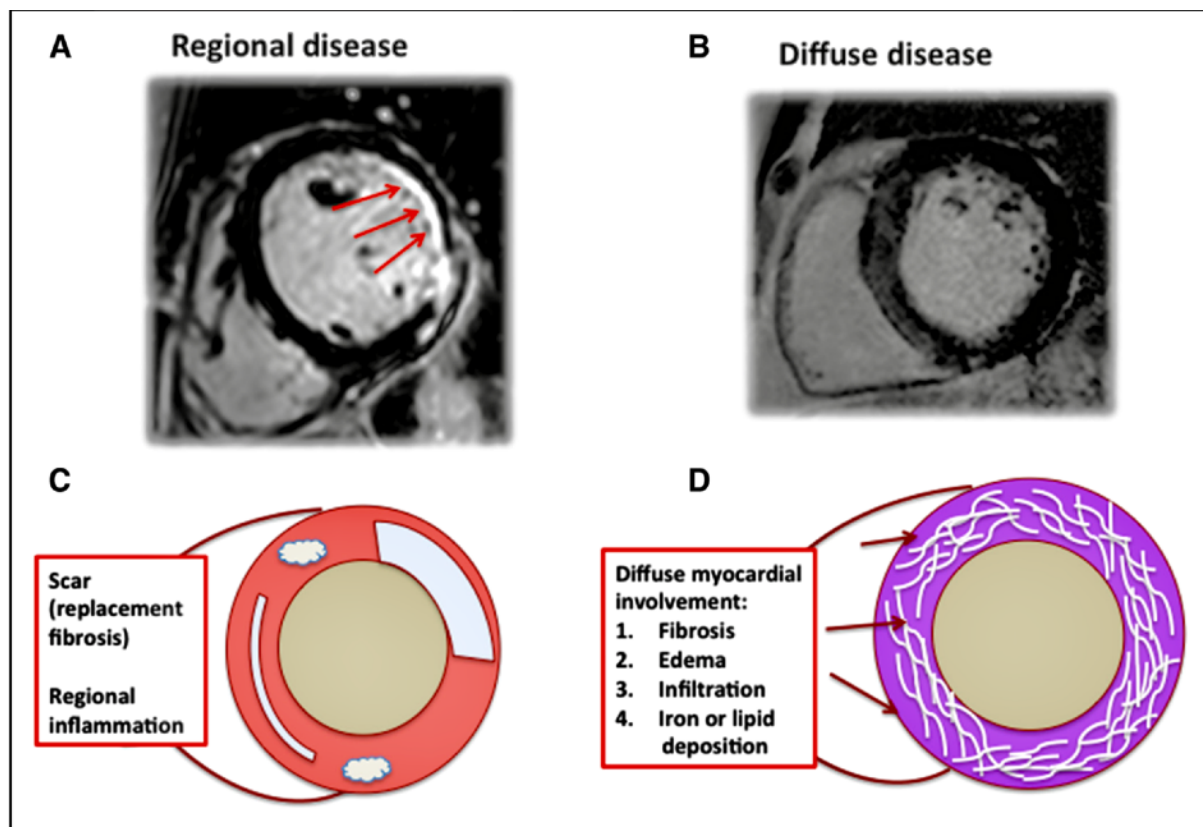


Figure 44 (350) : concepts de maladies myocardiques régionales et diffuses. (A) Exemple de cicatrice régionale post-infarctus (flèches), siège d'une rétention accrue de gadolinium comparativement au reste du myocarde, donnant lieu au contraste de l'image de RT. (B) Exemple de cardiomyopathie non ischémique où le myocarde est le siège d'une atteinte diffuse, difficilement appréciée par l'imagerie de RT. (C) et (D) représentations schématiques d'une atteinte myocardique régionale et d'une atteinte diffuse avec listes de causes communes respectives.

a.T1 mapping : définition

Après perturbation de l'aimantation longitudinale (par une impulsion RF d'inversion ou de saturation), la cartographie T1 consiste à calculer la constante de temps T1 des différents tissus compris dans le volume d'exploration à partir d'intensités de signal recueillies ponctuellement au sein de chaque voxel au cours du temps, ce

qui revient à échantillonner la courbe de relaxation de l'aimantation longitudinale de chaque tissu revenant progressivement à son niveau d'origine.

Physiologiquement, le temps T1 du myocarde normal avant injection est beaucoup plus long que le temps T1 après injection, la faible quantité résiduelle de gadolinium dans l'interstitium myocardique étant responsable d'une « repousse » accélérée de l'aimantation longitudinale. Pour exemple, selon Messroghli et al. (351), la valeur moyenne du T1 natif du myocarde normal est de 982 +/- 46 ms, et sa valeur moyenne entre 10 et 15 min après injection est de 483 +/- 20 ms à 1,5 T. Cette accélération de la relaxation longitudinale est amplifiée au sein d'un myocarde présentant une fibrose, diffuse ou focale, du fait d'une augmentation du volume de distribution extracellulaire du gadolinium et donc d'une concentration interstitielle accrue.

Des modifications à la fois du T1 natif (avant injection) et du T1 post-injection de gadolinium sont considérées comme des biomarqueurs importants et permettent une caractérisation quantitative du tissu myocardique. La mesure du T1 natif myocardique constitue une valeur de référence et reflète la relaxation combinée des protons des myocytes et de l'interstitium. Elle peut être utilisée pour détecter des processus pathologiques divers, affectant les compartiments intra ou extra cellulaires : il est allongé en cas d'excès de production de collagène (fibrose), d'œdème ou de dépôts protéiques et raccourci en cas de surcharge myocardique en lipides ou en fer. La mesure de T1 après injection reflète plus spécifiquement l'influence du gadolinium diffusant dans le compartiment extracellulaire et est plus particulièrement utile dans l'évaluation des maladies interstitielles diffuses. Un temps T1 natif allongé et un temps T1 post-injection raccourci, mesurés dans des régions myocardiques ne présentant pas de rehaussement tardif focal pathologique (c'est-à-dire des régions qui ne sont pas le siège d'une fibrose de remplacement), suggèrent un processus pathologique extracellulaire diffus tel qu'une fibrose interstitielle. Ces mesures ont montré une bonne corrélation avec le degré de fibrose diffuse du VG mesuré en histologie chez des patients porteurs de cardiopathie ischémique, d'insuffisance cardiaque ou de rétrécissement aortique sévère (211,352-356).

b. Séquences de T1 mapping

De multiples méthodes ont été suggérées pour quantifier le T1 myocardique in vivo (357). Pour réaliser cette mesure, des coupes medio-ventriculaires long axe 4 cavités ou petit axe sont comparables (358). Certains préfèrent acquérir trois coupes petit axe, passant par la base, la région médio-ventriculaire et l'apex pour échantillonner un volume plus important.

En général, les méthodes de mesure du T1 myocardique nécessitent trois étapes : Premièrement une perturbation de l'aimantation longitudinale, c'est à dire une impulsion RF non sélective d'inversion ou de saturation faisant basculer l'aimantation longitudinale à 180° ou 90°, respectivement. Deuxièmement l'obtention d'images par l'application sélective et répétée dans le temps (c'est-à-dire à différents TI) d'une séquence de "lecture" permettant d'échantillonner la courbe de relaxation de l'aimantation longitudinale de chaque voxel revenant progressivement à son niveau d'origine. Enfin, l'utilisation d'un modèle de courbe pour ajuster les valeurs de signal échantillonnées au sein de chaque voxel et en extraire une valeur de T1 (359). Les images sont acquises en une seule apnée avec une synchronisation à l'ECG afin de s'affranchir des mouvements cardiaques.

Les méthodes les plus communément utilisées sont dérivées de la séquence standard dite « Look-Locker » préparée par une impulsion initiale d'IR (Fig.45). La séquence d'IR Look Locker modifiée (MOLLI) (360) est la plus décrite, testée, utilisée

et optimisée. Elle permet d'obtenir une cartographie T1 haute résolution du myocarde et a inspiré plusieurs nouvelles méthodes. Une version raccourcie de la séquence MOLLI (ShMOLLI) (361) permet une acquisition moins dépendante de la fréquence cardiaque et une apnée plus courte. D'autres optimisations ont eu pour but de raccourcir encore la durée d'apnée et d'améliorer l'exactitude ou la précision de la séquence (362). La correction du mouvement (MOCO) a été développée pour atténuer le mouvement respiratoire chez les sujets ayant une mauvaise tenue de l'apnée (363).

D'autres techniques existent, basées sur une préparation par « saturation-récupération » (SR) (séquence SASHA (364)) ou sur des schémas hybrides combinant IR et SR (séquence SAPPHIRE (365)) et ne seront pas détaillées ici.

Le schéma original de la séquence MOLLI est illustré dans la figure 46 (359). Pour chaque inversion, la méthode MOLLI échantillonne la courbe d'IR à des temps d'inversion croissants en utilisant une séquence de lecture rapide (Single Shot) permettant d'acquérir une image à chaque battement cardiaque, à un moment constant du cycle cardiaque (milieu de diastole). De multiples impulsions d'inversion sont utilisées avec différents délais de déclenchement afin d'acquérir des mesures à différents temps d'inversion pour échantillonner la courbe d'IR plus uniformément. Des périodes de récupération sont nécessaires entre les inversions pour s'assurer que les échantillons des différentes inversions proviennent de la même courbe de récupération, c'est-à-dire que chaque inversion commence à la même aimantation initiale. Les images ainsi obtenues à différents TI sont fusionnées en un ensemble unique de données par un logiciel de post-traitement. Après ajustement des courbes échantillonnées au sein de chaque voxel et une correction des mouvements (363), les valeurs de T1 pour chaque voxel peuvent être représentées par une intensité du signal et affichées sous la forme d'une carte paramétrique en pixels de couleurs pouvant être visionnée sur des postes de travail avec un logiciel PACS (Picture Archiving and Communication System).

La précision et l'exactitude de cette carte T1 sont liées au nombre et à la position des mesures le long de la courbe d'IR, à la qualité de la méthode d'ajustement des courbes obtenues et à l'influence de la séquence de lecture sur la récupération apparente du signal. La méthode MOLLI utilise une séquence de lecture de type SSFP. En raison d'un transfert de magnétisation, l'application de cette séquence de lecture induit une "repousse" plus rapide de la courbe d'IR qui atteint un état stationnaire inférieur à la véritable aimantation d'équilibre (M_0). Cette lecture a donc pour effet d'obtenir un temps de récupération apparent appelé $T1^*$ inférieur au temps de récupération longitudinal réel T1, qui est la caractéristique tissulaire désirée. En conséquence, la courbe d'IR suit un modèle de signal exponentiel à 3 paramètres : $S(t) = A - B \exp(-t / T1^*)$, où t représente le temps d'inversion et $T1^*$ est le T1 apparent. Les valeurs mesurées peuvent être adaptées au modèle à 3 paramètres pour estimer A, B et $T1^*$ qui peuvent à leurs tours être utilisés pour approcher le T1 réel : $T1 \approx T1^* (B / A - 1)$, où $(B / A - 1)$ est le facteur de correction « Look Locker » (Fig. 47). Le logiciel d'analyse de la carte T1 applique automatiquement cet algorithme et permet d'afficher une valeur moyenne du T1 myocardique en réalisant un simple contourage manuel de l'épicarde et de l'endocarde du VG ou en traçant une région d'intérêt (ROI) au sein d'une paroi du myocarde ventriculaire gauche (Fig.48 et Fig. 49).

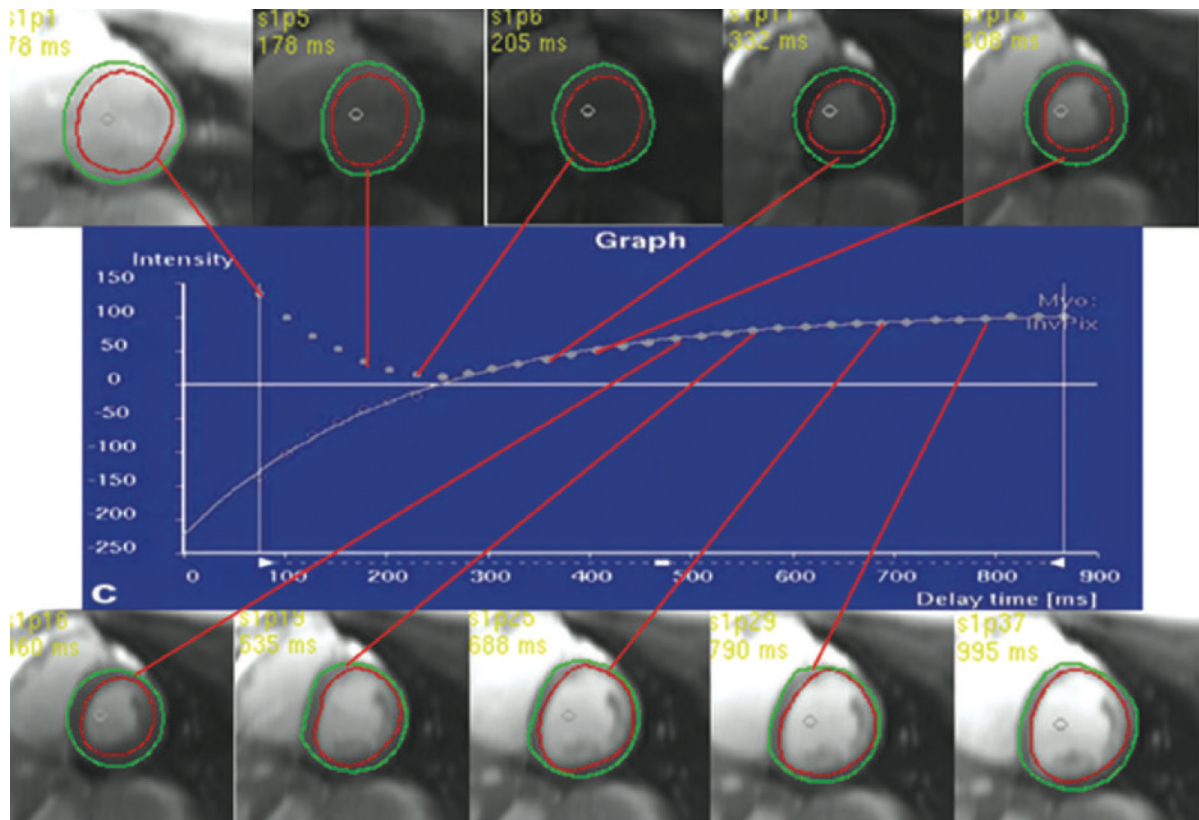


Figure 45 (149) : Séquence Look Locker. Le graphique représente l'échantillonnage de la courbe d'IR du myocarde ventriculaire gauche par la mesure répétée de l'intensité moyenne du signal myocardique à des temps d'inversion (TI) croissants, sur une coupe petit axe. Les TI sont affichés dans le coin supérieur gauche de chaque image.

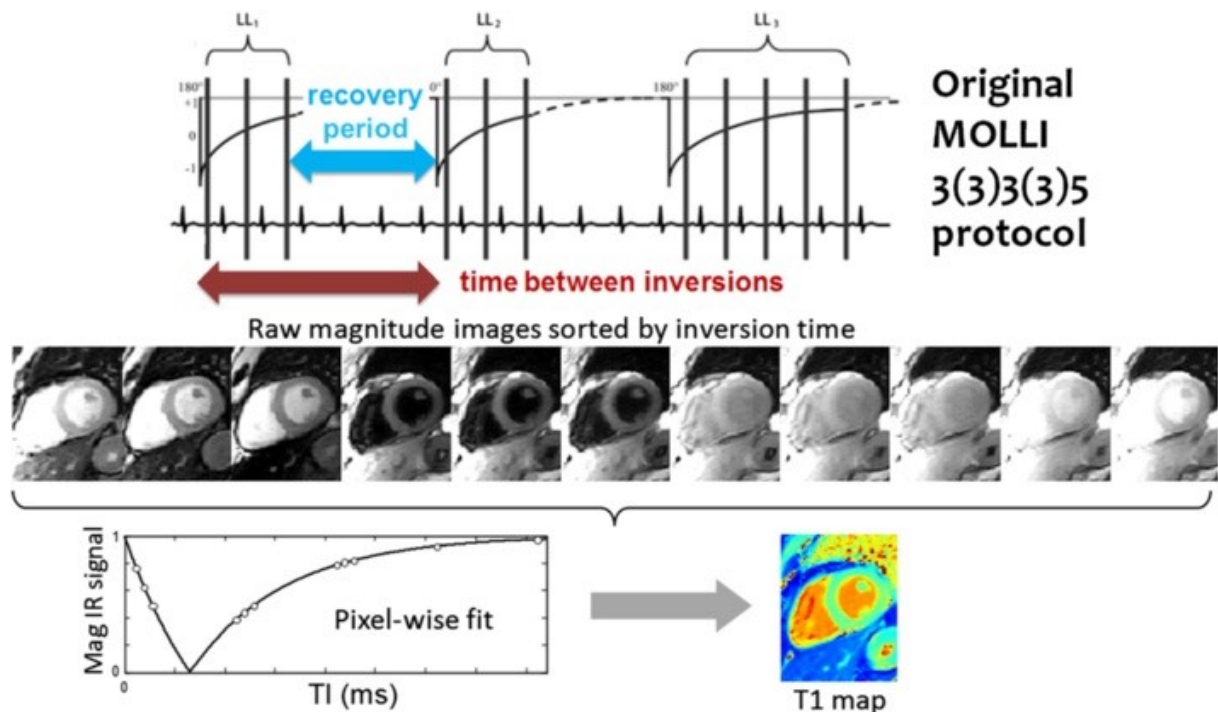


Figure 46 (359) : MOdified Look-Locker Inversion-recovery (MOLLI) pour cartographie T1 du cœur. Le protocole initial utilise 3 inversions avec 3, 3 et 5 images acquises au cours des battements cardiaques suivant chaque inversion et une période de récupération de 3 battements cardiaques entre chaque inversion. Ce schéma est décrit par la nomenclature 3(3)3(3)5. Toutes les images sont acquises au même délai après l'onde R pour imager de

manière constante le milieu de la diastole. L'ajustement de la courbe est effectué, pixels par pixels, en utilisant les intensités de signal recueillies au sein de chaque voxel aux différents temps d'inversion.

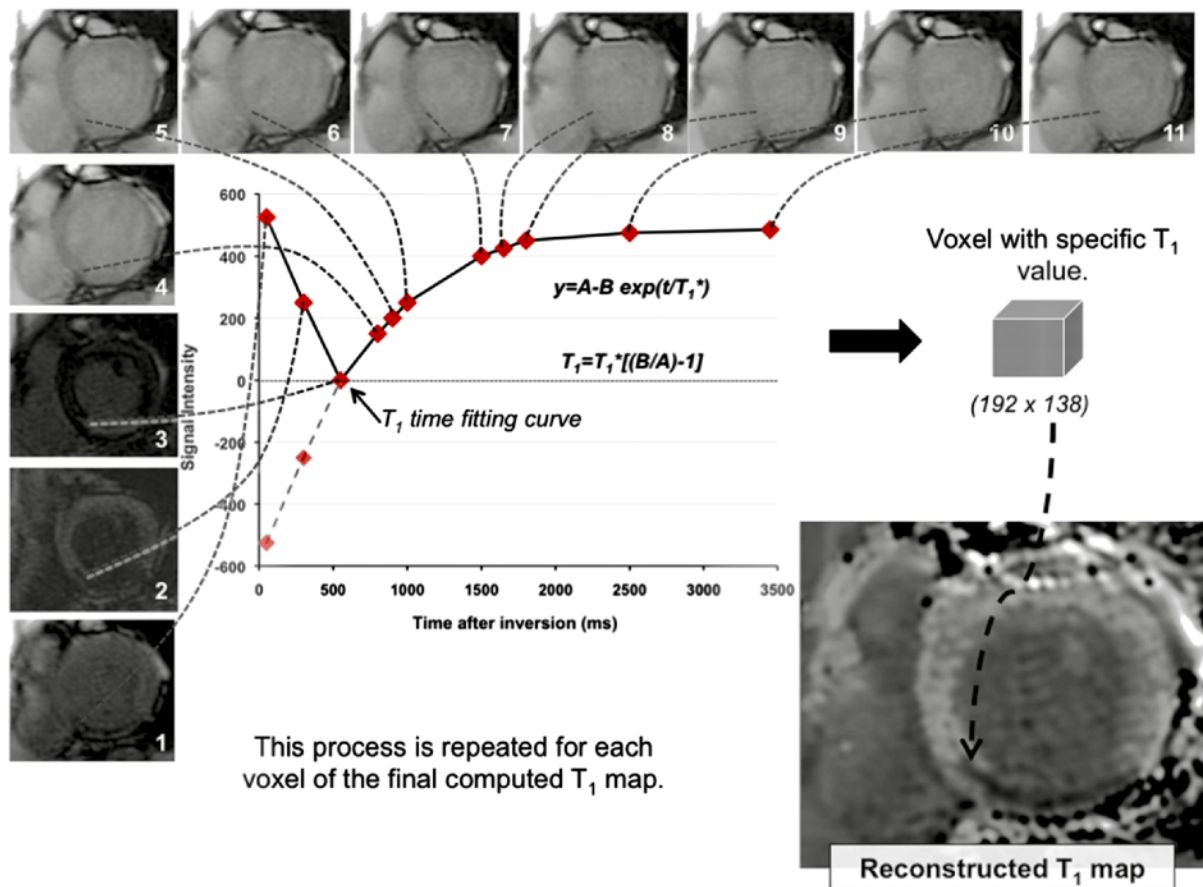


Figure 47 (185) : Construction d'une carte des valeurs de T1 15 min après injection de gadolinium dans le cas d'un infarctus inférieur. Séquence MOLLI utilisant 17 battements cardiaques pour reconstruire 11 images acquises durant la mi-diastole, à différents T1. Toutes les images sont combinées pour générer la carte T1 finale. Pour cela, il est nécessaire d'appliquer au sein de chaque voxel un algorithme définissant la meilleure courbe d'ajustement des 11 valeurs de signal échantillonnées au cours du temps. Ces algorithmes d'ajustement sont très sensibles aux mouvements et aux artefacts altérant la qualité de l'image. Le résultat est une carte T1 où le temps T1 global ou segmentaire du VG peut être évalué.

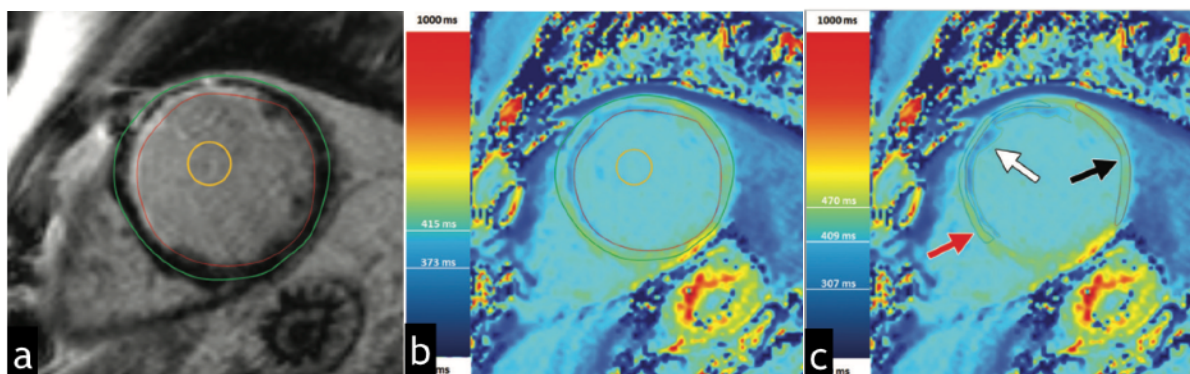


Figure 48 (149) : T1 mapping chez un patient atteint d'infarctus du myocarde. (a) séquence de rehaussement tardif après injection de gadolinium montrant une prise de contraste sous-endocardique de la paroi antéro-septale, les contourages endocardique (ligne rouge) et épicaudique (ligne verte) ainsi qu'une ROI au sein du pool sanguin (ligne jaune). (b) Carte paramétrique couleur créée par une séquence MOLLI 12 minutes après injection de gadolinium avec correction de mouvement, montrant l'échelle de couleur T1 et les temps T1 moyens du myocarde ventriculaire gauche et du pool sanguin. (c) Carte paramétrique couleur montrant un contourage de l'infarctus (flèche blanche), du myocarde environnant péri infarctus (flèche rouge) et du myocarde à distance (flèche noire), ainsi que l'échelle de couleur avec les temps T1 correspondants aux régions contourées. Les contours ont été dessinés manuellement sur la base de la prise de contraste pathologique visualisée sur la séquence de rehaussement tardif.

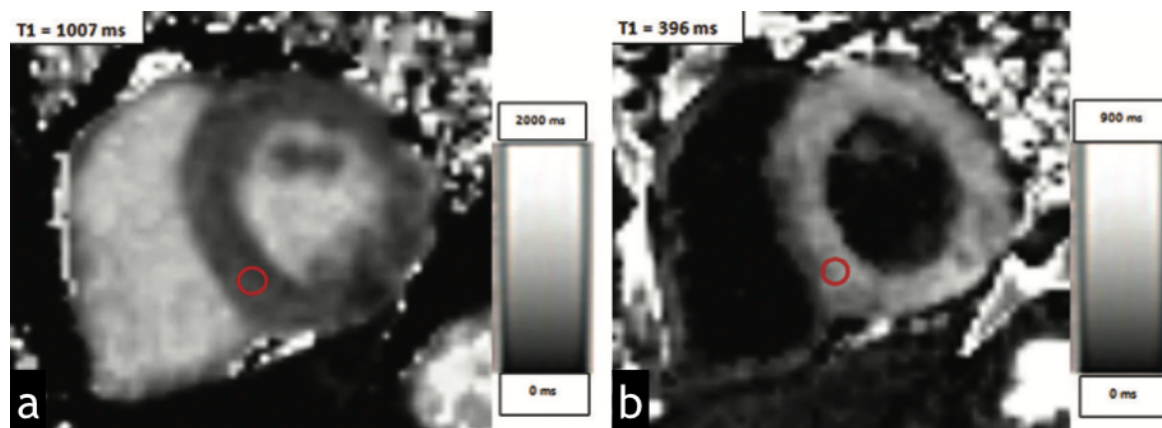


Figure 49 (149) : Utilisation de régions d'intérêt pour dériver les valeurs de T1 myocardique chez un patient présentant une cardiomyopathie hypertrophique (CMH). Cartes T1 paramétriques à échelle de gris obtenues par des séquences MOLLI avec correction de mouvement avant (a) et 12 minutes après (b) injection de gadolinium montrant les régions d'intérêt (cercle rouge) et les temps T1. Normalement, les temps de T1 post-injection sont de 450-475 ms. Dans ce cas, le temps T1 était de 396 ms, ce qui est en faveur d'une fibrose myocardique diffuse, qui, dans la CMH, est associée à une dysfonction diastolique du VG.

c. Fraction de volume extracellulaire

Une application essentielle de cette imagerie quantitative est la comparaison des temps T1 calculés avec des valeurs témoins normalisées pour déterminer la présence et la sévérité d'une maladie. La comparaison des temps T1 myocardiques entre différents patients doit cependant être prudente :

- Plusieurs paramètres techniques d'acquisition (machine utilisée, intensité du champ magnétique, type de séquence...) influencent l'exactitude et la précision des mesures de T1 (366).
- Plusieurs autres facteurs de confusion spécifiques aux patients sont susceptibles d'entraîner des variations significatives dans les temps T1 mesurés.

La mesure seule des temps T1 après injection de gadolinium est limitée pour la distinction de tissus normaux et pathologiques et ne constitue pas une méthode de choix pour l'évaluation de la fibrose myocardique (367). En effet, en raison de la réabsorption continue du gadolinium de l'interstitium myocardique vers le secteur vasculaire (wash-out) et de l'excrétion rénale de gadolinium, le temps T1 du myocarde après injection varie en fonction du temps (368) (Fig.50). Pour un patient donné, le T1 myocardique post-injection dépend donc du type de produit de contraste gadoliné injecté, de sa dose et de sa concentration, de la vitesse d'injec-

tion, du délai entre l'injection et l'acquisition de la séquence, de la composition corporelle du patient et de son niveau d'hématocrite ainsi que de son débit de filtration glomérulaire. Ce temps est également dépendant de l'intensité du champ magnétique B0 (369).

Gai et al (370) ont rapporté que les temps T1 natifs sont dépendant de la fréquence cardiaque du patient, de manière forte et linéaire. Le T1 natif varie également significativement avec l'intensité du champ B0 (218) avec des valeurs plus grandes à 3T qu'à 1,5T.

Des modèles mathématiques ont été élaborés, utilisant des valeurs de correction pour les plus importantes de ces variables. Cependant, ces modèles complexes ne tiennent pas compte de l'ensemble des facteurs spécifiques aux patients et leur validation histologique ne s'est limitée qu'aux études animales et aux échantillons de tissus ex vivo.

La mesure de la fraction de volume extracellulaire (ECV) a été développée pour quantifier le volume de distribution extracellulaire du myocarde et a été proposée comme moyen de détection et de quantification de la fibrose myocardique diffuse (218,371-375). Comparativement aux valeurs de T1, l'ECV n'est pas affectée par plusieurs des facteurs spécifiques aux patients précédemment décrits, ni par l'intensité du champ et permet des comparaisons plus fiables et reproductibles entre patients. Cette valeur est calculée à partir de la variation entre le T1 myocardique avant et le T1 myocardique après administration de gadolinium, rapportée à la variation du T1 du pool sanguin et multiplié par le volume de distribution sanguin du gadolinium (1-hématocrite), selon la formule suivante (362), où :

- « T1 myopre/T1 bloodpre » est le rapport entre les T1 natifs du myocarde et du sang
- « T1 myopost/T1 bloodpost » est le rapport entre les T1 post-injection du myocarde et du sang :

$$\text{CMR} - \text{ECV} = (1 - \text{hematocrit}) \times \frac{\left(\frac{1}{T1 \text{ myo post}} \right) - \left(\frac{1}{T1 \text{ myo pre}} \right)}{\left(\frac{1}{T1 \text{ blood post}} \right) - \left(\frac{1}{T1 \text{ blood pre}} \right)}$$

L'ECV reflète le volume de distribution du gadolinium au sein du myocarde et est exprimée comme le pourcentage de myocarde constitué de matrice extracellulaire. Cette valeur a été bien corrélée à la fraction volumique de collagène mesurée par histologie au sein du VG de patients porteurs d'insuffisance cardiaque, de rétrécissement aortique sévère et de CMH (372,373,376-381) (Fig. 51). Certains logiciels de post-traitement permettent d'obtenir des cartes paramétriques quantitatives de l'ECV myocardique à partir de séquences MOLLI acquises avant et après injection (374) (Fig. 52).

A noter que l'ECV, introduite pour pallier aux limites des mesures de T1 post-injection pour la recherche d'anomalies interstitielles diffuses, peut tout de même être affectée par certains facteurs. L'ECV est influencée par toute erreur commise dans la mesure de l'une de ses composantes (T1 natif du myocarde et du sang, T1 du myocarde et du sang post-injection, hématocrite) et par des différences entre les acquisitions avant et après injection. Le calcul de l'ECV nécessite l'absence de mouvement entre deux acquisitions distinctes typiquement obtenues à au moins 15 minutes d'intervalle. Des mouvements (arythmie, mouvements respiratoires, mouvements du patient) peuvent être sources d'erreurs, influençant la combinaison des

images individuelles, la qualité d'ajustement des courbes de relaxation et la qualité de la soustraction des cartes T1 pré et post injection.

Pour que la mesure d'ECV soit exacte, la distribution du gadolinium entre les barrières tissulaires (c'est-à-dire entre le pool sanguin et le myocarde) doit avoir atteint un équilibre au moment de la mesure du T1 post-injection, ce qui est en général obtenu entre 12 et 25 minutes après l'administration du gadolinium. Un délai de 15 minutes a permis d'obtenir les valeurs ECV ayant la meilleure corrélation avec le degré de fibrose histologique (379). La comparaison entre une injection lente et continue et une technique de bolus (méthode d'équilibre dynamique) n'a montré aucune différence significative concernant les valeurs d'ECV obtenues (378). L'approche du bolus est celle la plus souvent privilégiée car plus facile à intégrer en pratique clinique (357). Il est important de noter que ces techniques de bolus et de perfusion lente ne semblent être équivalentes que pour des valeurs d'ECV < 40 %, ce qui doit être pris en considération chez les patients présentant un degré élevé de fibrose (378).

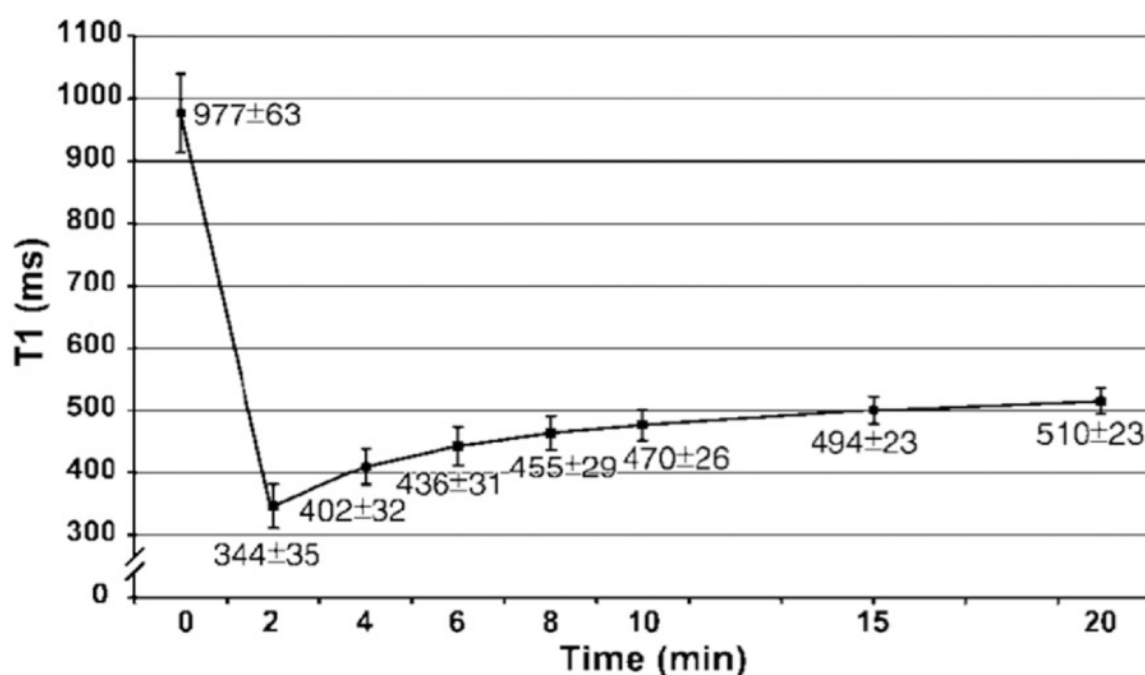


Figure 50 (185) : graphique montrant la récupération de la valeur du T1 myocardique dans un cœur sain (coupe petit axe, médio-ventriculaire) à différents moments avant et après injection de gadolinium (0, 2, 4, 6, 8, 10, 15 et 20 minutes). Les valeurs T1 sont exprimées en moyenne +/- DS. Les valeurs T1 moyennes globales et régionales varieront de façon significative avec le moment de l'évaluation.

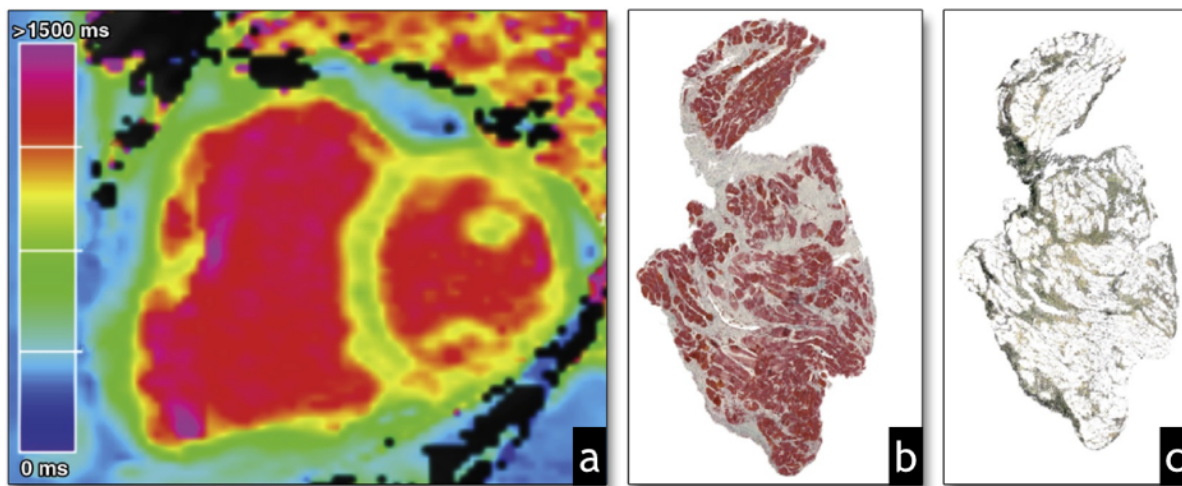


Figure 51 (376) : (a) Carte T1 chez un patient atteint d'insuffisance cardiaque à fraction d'éjection préservée. L'ECV calculé par cartographie T1 était de 26,5%. (b) Echantillon histologique ventriculaire gauche du même patient. (c) Même échantillon après exclusion des cardiomyocytes pour visualiser et quantifier la matrice extracellulaire (ECV déterminé par la méthode TissueFAXS = 30,7%).

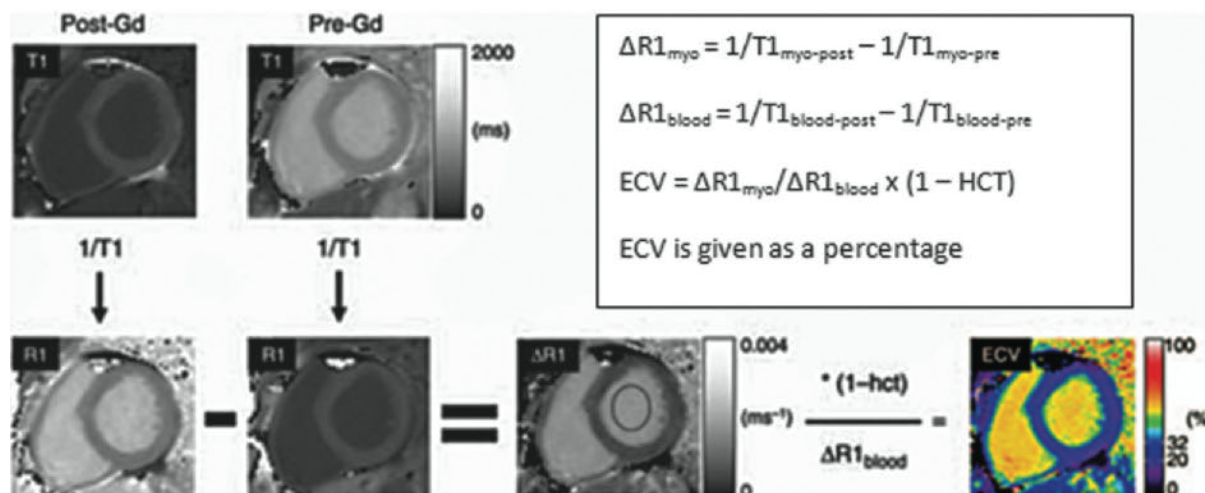


Figure 52 (149) : Figure illustrant le calcul de l'ECV, dans lequel l'inverse du signal dans chaque pixel ($1/T1$) est utilisé pour générer une carte R1. La carte R1 avant injection est soustraite de la carte R1 après injection pour générer une carte $\Delta R1$. Une valeur moyenne $\Delta R1$ du pool sanguin ($\Delta R1_{blood}$) est mesurée en plaçant une ROI dans le pool sanguin ventriculaire gauche. Pour calculer l'ECV myocardique, les valeurs des pixels de la carte $\Delta R1$ sont multipliées par 1, le niveau d'hématocrite étant soustrait, puis divisé par la moyenne $\Delta R1_{blood}$. Le résultat final est une carte paramétrique qui affiche les valeurs d'ECV pixel par pixel, selon une échelle de couleur.

d. Performances diagnostiques, controverses et considérations techniques

Les différences en termes de types de séquences, de post-traitement et d'indices (T1 natif, T1 post-injection ou ECV) utilisés dans la littérature sont une source importante de variation dans les résultats rapportés par différentes études et posent des limites techniques à l'application clinique de la cartographie T1.

- **Performances diagnostiques des différentes séquences de T1 mapping**

Les séquences de T1 mapping, basées sur une impulsion initiale d'IR ou de SR, diffèrent en termes d'exactitude, de précision et de reproductibilité de leurs mesures. Selon le processus pathologique en cause, elles peuvent ne pas avoir la même valeur discriminative (capacité à différencier un myocarde pathologique d'un myocarde sain).

En raison d'une modification et d'une optimisation continues de leurs paramètres, il existe, de plus, de nombreuses variantes de ces séquences, se distinguant par différents schémas d'acquisition (nombre de pré-impulsions/d'images/de périodes de récupération) et de paramètres de lecture (angle de bascule, échelonnement des TI), influençant leurs performances diagnostiques. D'autres différences considérables concernant les logiciels supportant l'exécution de ces séquences, spécifiques aux fournisseurs, rendent difficile l'harmonisation des diverses techniques de T1 mapping.

L'exactitude et la précision des séquences de cartographie T1 diffèrent selon leur sensibilité à l'effet T2 et au transfert de magnétisation. Certaines variantes de la séquence MOLLI sont considérablement influencées par les effets de l'eau myocardique (par exemple, via des angles de bascule plus grands), ainsi que par l'effet du transfert de magnétisation et de l'échange rapide d'eau tissulaire non liée. Une sensibilité T2 élevée explique leur capacité à détecter des altérations myocardiques cliniquement pertinentes telles qu'un œdème ou une inflammation, sans nécessiter d'injection de gadolinium. Il en résulte un signal plus élevé et plus homogène, permettant des mesures plus précises et reproductibles, en particulier concernant les mesures de T1 natifs. Les méthodes MOLLI ont démontré des niveaux élevés de concordance intra et inter observateurs (360,382,383). Comme précédemment mentionné, l'exactitude de cette technique est en revanche affectée de manière significative par le transfert de magnétisation. Les méthodes de SR sont moins sensibles à l'effet T2 et au transfert de magnétisation et fournissent des mesures de T1 plus exactes. Elles sont plus adaptées à l'évaluation des effets du gadolinium dans les acquisitions T1 post-injection et au calcul de l'ECV. Ces séquences de SR sont cependant plus bruitées et plus exposées aux artéfacts. Elles tendent à avoir une plus grande dispersion des mesures (précision moindre), n'ont pas démontré le même niveau de reproductibilité que les séquences MOLLI et ont une mauvaise valeur discriminative pour les acquisitions de T1 natifs (359).

Il n'existe pas à l'heure actuelle de consensus concernant le choix d'une technique optimale de cartographie T1. Le groupe de travail sur la cartographie T1 fournit un cadre général de recommandations (357). L'utilisation de protocoles bien contrôlés et optimisés, tenant compte des facteurs susceptibles d'influencer la précision et la reproductibilité des mesures est essentielle, en particulier dans les applications visant à détecter un processus pathologique subtil et à dépister des maladies pré cliniques.

- **Gammes de valeurs normales**

Chaque séquence nécessite la détermination d'une gamme de valeurs normales spécifique. C'est une condition préalable à la détermination de la dispersion des valeurs mesurées par une séquence donnée, qui influence la performance de discrimination entre myocarde sain et pathologique. Chaque changement de paramètres et optimisation d'une séquence nécessite un processus de validation similaire. Il est important de noter cependant que pour la plupart des séquences utilisées, et à l'exception de l'amylose cardiaque, il existe un important chevauche-

ment important des valeurs de T1 natifs et d'ECV mesurées au sein de myocardes sains et pathologiques (384). Les résultats des études rapportant des gammes de valeurs normales pour différentes variantes de la séquence MOLLI sont résumés dans le tableau 2.

Etude (n=nombre de participants)	Indice	1,5 T		3 T	
		Myocarde	Sang	Myocarde	Sang
Messroghli et al. (n=43) (351)	T1 natif (ms)	982 ± 46			
Piechnik et al. (n=342) (385)	T1 natif (ms)	962 ± 25	1535 ± 76		
Dabir et al. (n=102) (386)	T1 natif (ms)	950 ± 21	1551 ± 23	1052 ± 23	1736 ± 139
	ECV (%)	25 ± 4		26 ± 4	
Liu et al. (n=1231) (387)	T1 natif (ms)	977 ± 42			
	ECV (%)	26,9 ± 2,8			
Von Knobelsdorff et al. (n=60) (388)	T1 natif (ms)			1159 ± 73	
Kellman et al. (n=62) (389)	ECV (%)	25,4 ± 2,5			

Tableau 2 (350) : études rapportant des gammes de valeurs normales de T1 natifs et d'ECV mesurées par différentes variantes de la séquence MOLLI. Valeurs moyennes ± DS. Les mesures de T1 post-injection étaient pour l'ensemble réalisées >15 minutes après injection de gadolinium.

- **Résolution spatiale et effets de volume partiel**

Un paramètre particulièrement important à apprécier lors de l'analyse d'une carte T1 est la résolution spatiale de l'image. Les méthodes de cartographie T1 supposent en effet que le pixel est constitué d'une seule sorte de tissu, par exemple de myocarde ou de sang, mais pas d'un mélange. Par conséquent, il est impératif d'avoir une résolution spatiale adéquate pour éviter les effets de volume partiel entre myocarde, cavité sanguine et graisse épicaudique, pouvant aboutir à des mesures faussement élevées de T1 natif ou d'ECV myocardique. La limite entre ces 3 composants peut être significativement floue en raison d'une épaisseur de coupe trop importante. Une perte de résolution supplémentaire peut se produire en raison d'un mouvement cardiaque pendant l'acquisition, en particulier si la fréquence cardiaque est élevée ou pour des sujets ayant un intervalle RR variable, ou encore en raison d'un mouvement respiratoire résiduel non corrigé.

Pour limiter les erreurs de mesure liées à ces artefacts, les protocoles d'imagerie doivent adapter la taille de la matrice à la fréquence cardiaque du patient afin d'atténuer le flou cinétique d'origine cardiaque. Une résolution spatiale plus élevée peut être obtenue par l'utilisation des techniques d'imagerie parallèle. Il a été proposé de mesurer les valeurs T1 dans la région médiane de la paroi ventriculaire (390) ou de définir manuellement les limites du myocarde par un contourage le séparant de la cavité sanguine et de la graisse épicaudique (385).

Ces recommandations de mesure sont valables, mais ne permettent pas de s'affranchir complètement de la contamination du signal myocardique par le sang ou la graisse. Il en résulte une impossibilité de réaliser des mesures précises en cas de paroi myocardique trop fine : les mesures de T1 au sein d'une paroi auriculaire, de la paroi libre du VD ou encore des parois myocardiques d'un nouveau-né ou d'un nourrisson représentent encore un défi important. Des mesures de T1 et d'ECV dans les parois ventriculaires droites et atriales ont été rapportées, mais leur corrélation histologique n'a pas été démontrée (391-394). La résolution spatiale des séquences actuelles étant limitée par leur méthode d'acquisition des données « single-shot », une méthode récente a été proposée, utilisant une acquisition segmentée du plan de Fourier, permettant d'obtenir la résolution spatiale nécessaire à l'évaluation des parois ventriculaires droites avec des durées d'examen acceptables (395).

Des précautions doivent également être prises si la mise en évidence d'une fibrose diffuse est recherchée, les ROIs myocardiques devant alors exclure, en plus du pool sanguin et de la graisse épicaudique, les zones de myocarde où il existe une fibrose focale, que l'on peut délimiter en s'aidant des images de rehaussement tardif. En effet, l'inclusion des zones de RT ont montré une influence significative sur la valeur de T1 globale du tissu myocardique et interfèrent avec le diagnostic de fibrose interstitielle diffuse (211).

A l'inverse, pour la mesure des valeurs T1 du pool sanguin, les ROIs doivent être suffisamment distantes de l'endocarde (exclusion des muscles papillaires, des trabéculations...).

- **Variation des valeurs en fonction de la phase du cycle cardiaque**

La plupart des études publiées ont mesuré les temps T1 en diastole. Le sang dans les artères coronaires et les capillaires influence donc le temps T1 et l'ECV du myocarde, ces vaisseaux traversant la région d'intérêt. L'afflux sanguin coronaire variant avec le cycle cardiaque, des valeurs d'ECV plus élevées en diastole qu'en systole ont été rapportées dans certaines études (396), bien que ces résultats soient controversés (379).

- **Variations des performances diagnostiques et des valeurs mesurées en fonction de la région myocardique considérée**

Les mesures de T1 au sein des segments septaux se sont montrées hautement précises et reproductibles, alors qu'au sein de la paroi libre du VG, plus susceptible aux artefacts (bruit, volume partiel...), une plus forte dispersion des mesures a été rapportée. La mesure de T1 au sein du septum aurait donc une plus grande valeur discriminative pour la détection d'une maladie myocardique diffuse que le T1 moyen du VG mesuré sur l'ensemble d'une coupe petit axe, l'inclusion des valeurs des segments latéraux pouvant réduire la performance diagnostique de la mesure. Il est à noter également que les valeurs de T1 natif et d'ECV ont été rapportées comme étant plus élevées dans le septum interventriculaire par rapport à la paroi libre du VG (369,379,383,386), bien que ces résultats soient controversés (351). Même si les valeurs de T1 myocardique se sont montrées être similaires entre les coupes basale, médio-ventriculaire et apicale du VG chez des volontaires sains (351), on ignore si la totalité d'un ventricule est affectée de manière uniforme en cas de fibrose interstitielle diffuse. Pour des raisons pratiques dans la plupart des études, les valeurs de T1 myocardique sont mesurées au niveau d'une seule coupe du VG (habituellement médio-ventriculaire). Par conséquent, cet échantillonnage limité pourrait affecter la sensibilité de la cartographie T1 myocardique si le pro-

cessus de fibrose diffuse n'est pas réparti de manière homogène au sein du ventricule.

- **Variations des valeurs en fonction du sexe et de l'âge**

Les effets réels de l'âge et du sexe restent controversés dans la littérature. Les valeurs de T1 natif et/ou d'ECV ont été rapportées comme diminuant (385), augmentant (387,388), ou n'ayant pas de relation avec l'âge (386). De même, certaines études indiquent que ces valeurs sont plus élevées chez la femme que chez l'homme (385,387), tandis que d'autres ne rapportent aucune relation avec le sexe (386). A noter que les différences de T1 myocardiques natifs entre sexe peuvent disparaître lorsqu'on les rapporte aux T1 du pool sanguin, probablement en raison des différences d'hématocrite entre hommes et femmes (396).

e.Applications cliniques diagnostiques et pronostiques

Étant donné le rôle central de la fibrose myocardique, constituant un processus pathologique commun à bon nombre de cardiopathies, la cartographie T1 du myocarde a un potentiel diagnostique important :

- Elle complète et précise davantage les informations de caractérisation tissulaire fournies par l'imagerie de RT.
- Elle permet la détection non invasive d'altérations myocardiques diffuses dont la fibrose interstitielle, y compris à un stade pré clinique, les mesures de T1 et d'ECV constituant des marqueurs précoces de lésion du tissu myocardique précédant l'apparition d'altérations fonctionnelles substantielles.
- En tant que mesure quantitative, elle permet une évaluation de la sévérité/de l'activité de ces maladies ainsi qu'un suivi de leur évolution. De plus, en raison du caractère potentiellement réversible de la fibrose interstitielle diffuse, elle pourrait permettre une évaluation de la réponse à un traitement spécifique anti-fibrotique.
- Un dépistage et un traitement précoce de la fibrose myocardique diffuse pourraient alors modifier l'évolution à long terme de cardiopathies, en particulier chez l'enfant, dont le potentiel de régénération myocardique semble être plus élevé que celui de l'adulte (397).

La fibrose myocardique constituant le substrat d'arythmies malignes, de morts subites, de l'aggravation d'une insuffisance cardiaque et étant reconnue comme facteur prédictif indépendant majeur d'évènements cardiaques défavorables, les mesures de T1 et d'ECV ont également le potentiel d'être des marqueurs pronostiques importants dans certaines affections, participant à une meilleure stratification du risque et pouvant guider une décision thérapeutique.

Des valeurs anormales de T1 et d'ECV ont été retrouvées dans une grande variété de cardiopathies, aussi bien à des stades avancés qu'à des stades pré-cliniques.

- **Infarctus aigu et cardiopathie ischémique**

La cartographie T1 a montré sa capacité à détecter un infarctus du myocarde en phase aiguë, sans utilisation de produit de contraste (398-402). En effet, la mesure de T1 natif a permis de détecter la zone de myocarde infarcté ainsi que la zone à

risque œdémateuse périphérique (401). Cette mesure s'est révélée équivalente à l'imagerie T2 et de RT pour l'évaluation de la gravité de l'atteinte myocardique (402).

Les indices de cartographie T1 ont également été capables de détecter une fibrose cicatricielle de remplacement (400,403) bien que la délimitation exacte de la cicatrice ait été difficile en raison d'une résolution spatiale insuffisante et d'un faible rapport signal/bruit.

Plus important encore, des valeurs anormales de T1 natif, de T1 post-injection et d'ECV ont permis de détecter in vivo la présence d'une fibrose interstitielle diffuse myocardique à distance des cicatrices d'infarctus, confirmée par histologie, constituant le substrat du remodelage ventriculaire pathologique survenant progressivement chez les patients porteurs de cardiopathies ischémiques (211,374,400,404). Enfin, la mesure de T1 natif a pu être corrélée à une augmentation du volume sanguin myocardique au repos, mécanisme compensant une résistance accrue au flux sanguin causée par une sténose coronaire, permettant potentiellement la reconnaissance de régions myocardiques soumises à une sténose hémodynamiquement significative et éligible à une revascularisation (405).

- **Cardiomyopathie dilatée non ischémique (CMD)**

Dans la CMD, plusieurs processus physiopathologiques complexes sont à l'origine de l'altération intrinsèque du myocarde et de son remodelage global, et comprennent une expansion diffuse de la matrice extracellulaire en rapport avec une inflammation et une fibrose interstitielle, une transformation des myofibroblastes et une apoptose des cardiomyocytes. La plupart de ces processus ont une évolution préclinique prolongée, l'apparition de symptômes, le plus souvent sous la forme d'insuffisance cardiaque ou d'arythmie, correspondant à une maladie avancée.

Chez des patients suivis pour CMD, des valeurs anormales de T1 natif, de T1 post-injection et d'ECV ont été rapportées et corrélées à la présence d'une fibrose interstitielle diffuse retrouvée en histologie (353,380), ainsi qu'à un remodelage ventriculaire progressif (212,374,380,404,406-410). En raison de sa capacité à reconnaître précocement une atteinte myocardique diffuse, la cartographie T1 est une méthode potentiellement prometteuse pour la détection de ces modifications physiopathologiques à un stade préclinique, permettant ainsi une prise en charge efficace et une amélioration du cours de la maladie.

Dans une étude observationnelle multicentrique, les valeurs de T1 natif et d'ECV myocardiques se sont révélés être d'importants facteurs prédictifs d'évènements défavorables chez des patients suivis pour CMD (407). Le T1 natif était identifié comme le prédicteur indépendant le plus puissant de mortalité toutes causes confondues et de survenue d'insuffisance cardiaque. L'âge, la classe NYHA, la FE et la présence de zones de RT étaient moins fortement corrélées à la survie que le T1 natif, mais restaient des facteurs prédictifs indépendants d'insuffisance cardiaque. Ces résultats permettent d'affiner l'approche actuelle de la stratification du risque chez les patients atteints de CMD, où la cartographie T1 pourrait jouer un rôle central.

- **Rétrécissement aortique (RAo)**

Le RAo, responsable d'une augmentation chronique de la post charge du VG, conduit à l'apparition d'une fibrose myocardique diffuse associée à la survenue d'évènements cliniques défavorables. Des valeurs anormalement élevées de T1 natifs et d'ECV ont été rapportées chez des patients suivis pour RAo modéré à sévère,

qu'ils soient symptomatiques ou non (355,356,411,412). Ces valeurs étaient d'autant plus élevées que les patients étaient symptomatiques, étaient corrélées au degré de remodelage ventriculaire et auriculaire (masse du VG, volume auriculaire gauche), aux paramètres échocardiographiques de fonctions systolique et diastolique, ainsi qu'au degré de fibrose quantifié par histologie (355,356). Les valeurs de T1 natif et d'ECV peuvent donc également servir de marqueurs du remodelage ventriculaire gauche associé à un RAO modérée ou sévère, y compris à un stade précoce infra clinique, et potentiellement participer à la décision d'une chirurgie pour remplacement valvulaire aortique.

- **Cardiopathie hypertensive**

L'apparition d'une fibrose interstitielle diffuse au sein du VG de patients hypertendus peut également être expliquée par l'augmentation chronique de la post charge du VG liée à l'hypertension.

Une élévation anormale des valeurs de T1 natif et d'ECV a été rapportée chez des patients hypertendus présentant une hypertrophie ventriculaire gauche, comparativement aux valeurs de patients hypertendus sans hypertrophie et de sujets contrôles (413,414). L'élévation des valeurs de T1 natifs et d'ECV était corrélée à une altération des fonctions systolique et diastolique du VG mesurées par échocardiographie (413).

Neilan et al.(415) ont étudié 145 patients présentant une hypertension artérielle associée à une fibrillation auriculaire récurrente et ayant subi un isolement de veine pulmonaire. Ils ont rapporté que la valeur de l'ECV myocardique du VG constituait un facteur prédictif indépendant de récurrence de fibrillation auriculaire post procédure.

- **Cardiomyopathie hypertrophique (CMH)**

La CMH est caractérisée par des altérations myocardiques diffuses comprenant une dysmorphie des cardiomyocytes, une perte de l'architecture parallèle et une désorganisation des myofibres, ainsi que des altérations génétiquement déterminées de la matrice extracellulaire avec accumulation de fibrose interstitielle.

Plusieurs études de cartographie T1 chez des patients atteints de CMH ont révélé des indices T1 significativement anormaux (élévation des T1 natifs et ECV, raccourcissement des T1 post-injection), à des stades cliniquement manifestes mais également dans une proportion considérable de sujets présentant un stade pré-clinique, c'est-à-dire porteur d'une mutation génétique sarcomérique mais n'exprimant pas d'hypertrophie significative du VG (212,377,408,416-420). Ce constat est d'une grande importance en pratique clinique. Bien qu'un diagnostic génétique aide à identifier la présence de mutations sarcomériques dans la famille d'un patient porteur de CMH et qu'un suivi par échographie et IRM permette la détection d'une hypertrophie ventriculaire, cette stratégie reste limitée pour détecter la maladie à un stade pré clinique ou pour prédire l'expression phénotypique d'une mutation génétique et le pronostic défavorable qui lui est associé.

La cartographie T1 peut permettre d'identifier les patients présentant des altérations myocardiques diffuses sub-cliniques. Ce remodelage tissulaire étant un phénomène dynamique, la cartographie T1 peut également permettre le suivi de ces patients afin de juger de la progression de la maladie et de mieux prédire le risque de développer un phénotype défavorable.

Enfin, la mesure de T1 natif myocardique a montré une bonne valeur discriminative pour le diagnostic différentiel entre CMH sarcomérique et hypertrophie ventricu-

laire adaptative liée à une hypertension artérielle (416).

- **Amylose cardiaque, maladie d'Anderson-Fabry et maladies de surcharge en fer**

La cartographie T1 a montré sa capacité à détecter et à caractériser une cardiopathie infiltrative. Des indices T1 anormaux ont été rapportés dans l'amylose cardiaque, les maladies de surcharge en fer et dans la maladie d'Anderson-Fabry (421-431). Ces indices aident au diagnostic différentiel devant une hypertrophie ventriculaire suspecte d'atteinte infiltrative, des indices normaux pouvant pratiquement exclure la présence d'une amylose cardiaque. Au contraire, des valeurs de T1 natif et d'ECV significativement élevées orientent vers une amylose cardiaque (425,426) et dans une moindre mesure vers une CMH, alors que des valeurs de T1 natif diminuées orientent vers une maladie d'Anderson-Fabry. La cartographie T1 a également permis la détection d'une atteinte myocardique sub-clinique dans les maladies de surcharge en fer et la maladie d'Anderson-Fabry respectivement (421-423). Chez des patients atteints d'amylose cardiaque avérée, les indices T1 ont été corrélés à une évolution clinique défavorable, même en cas de pronostic déjà médiocre (428).

- **Myocardite**

L'IRM constitue une méthode diagnostique non invasive de la myocardite virale couramment utilisée en raison de sa capacité à détecter l'œdème et des cicatrices myocardiques typiques par des séquences T2 et de RT, respectivement. Bien que cette combinaison de séquences fournisse une excellente valeur prédictive positive, elle n'exclut pas de façon fiable la maladie et, en l'absence de ces signes, le diagnostic reste incertain. Un autre inconvénient de cette approche est son incapacité à évaluer de manière fiable la sévérité ou l'activité de la maladie. Ces limites sont importantes : la présence d'un RT résiduel dans la myocardite chronique ayant été corrélée à un pronostic défavorable (301), la détection et le traitement de la maladie au stade aigu précoce pourraient potentiellement réduire l'apparition ultérieure de lésions irréversibles et ainsi améliorer le pronostic. Plusieurs études soutiennent une modification de l'approche diagnostique actuelle de l'IRM dans la myocardite par l'utilisation de la cartographie T1. Elles ont rapporté des valeurs anormales de T1 et d'ECV, en rapport avec un œdème myocardique dans la myocardite aiguë (398,432) et chronique (432-434). La détection d'une inflammation aiguë par cartographie T1 s'est révélée supérieure à celle des séquences T2 (398,432,434) et de RT (432,435). Les mesures de T1 natif ont fourni d'excellentes valeurs prédictives positive et négative pour la détection de l'œdème myocardique, permettant ainsi la confirmation ou l'exclusion de la maladie. De plus, cette méthode pourrait permettre de mieux appréhender l'activité de la maladie, la résolution de l'inflammation étant corrélée à la normalisation des indices T1 (435).

- **Maladies inflammatoires systémiques**

L'atteinte inflammatoire du myocarde peut également être la conséquence de maladies inflammatoires systémiques, tels que le lupus érythémateux systémique, la polyarthrite rhumatoïde, la sclérose systémique et la sarcoïdose, et peut aboutir dans certains cas à un remodelage du VG et à une insuffisance cardiaque. La cartographie T1 a permis de détecter une inflammation myocardique de bas

grade, correspondant à une atteinte cardiaque sub-clinique chez des patients souffrant de maladies inflammatoires systémiques (436-438), ne présentant pas de dysfonction cardiaque manifeste ou d'anomalies sur les autres séquences IRM réalisées. Elle constitue un outil potentiel de dépistage d'une atteinte cardiaque chez ces patients. Elle pourrait également permettre d'évaluer l'activité de la maladie, la résolution de l'inflammation ayant été corrélée à la normalisation des indices T1 chez des patients atteints de sarcoïdose cardiaque (439).

- **Cardiopathie toxique**

Des valeurs anormalement élevées d'ECV myocardiques ont été rapportées chez des patients traités par anthracyclines (440,441). Chez ces patients, l'ECV myocardique était corrélée aux doses cumulatives d'anthracyclines, aux volumes atriaux et inversement corrélée au rapport masse/volume du VG, à la fonction diastolique du VG et à la consommation maximale en oxygène pendant l'effort. Selon les auteurs, l'ECV myocardique pourrait être un indicateur pré-clinique sensible de remodelage ventriculaire précoce, précédant l'apparition d'altérations fonctionnelles substantielles (441).

- **Syndrome métabolique et cardiopathie diabétique**

Une fibrose interstitielle infra-clinique est fréquemment retrouvée au sein du myocarde de patients asymptomatiques atteints de diabète de type 2 (442). Une étude portant sur des adolescents obèses a rapporté une ECV myocardique significativement plus élevée que chez des volontaires sains, les valeurs les plus élevées étant retrouvées chez les obèses atteints de diabète de type 2 (443). Wong et al. (390) ont également rapporté une association significative entre la présence d'un diabète et une élévation anormale de l'ECV. La prise d'un traitement bloquant le système rénine-angiotensine-aldostérone était significativement associée à de plus faibles valeurs d'ECV, suggérant le potentiel de la cartographie T1 dans le suivi de l'efficacité d'un traitement anti-fibrotique. Dans cette même étude, l'ECV chez les patients diabétiques était corrélée à la mortalité et à la survenue d'une hospitalisation pour insuffisance cardiaque.

- **Cardiopathie congénitale (hors TOF)**

Dans la plupart des études portant sur des patients suivis pour cardiopathie congénitale, les indices T1 mesurés (T1 natif et/ou post injection, coefficient de partage du gadolinium, ECV) étaient significativement différents des valeurs mesurées chez les sujets témoins. Ces marqueurs de fibrose étaient significativement associés à une altération de la fonction myocardique ou du statut clinique, aussi bien chez les adultes que chez les enfants (444).

Dans l'étude de Broberg et al.(371), l'ECV du ventricule systémique de patients adultes présentant différentes formes de cardiopathie congénitale était corrélée au VTDi de ce ventricule et inversement corrélé à sa fraction d'éjection.

Les patients porteurs d'une transposition des gros vaisseaux avec VD systémique, suivis tardivement après chirurgie de redirection atriale, présentaient une ECV plus élevée dans le septum interventriculaire comparativement aux sujets témoins et l'ECV était corrélée au taux sérique de peptide natriurétique (NT-proBNP) et inversement corrélée à l'index chronotrope lors de l'épreuve d'effort (393).

Chez les enfants et les adolescents atteints de sténose aortique congénitale, l'ECV myocardique était significativement élevée comparativement aux sujets témoins et était corrélée aux index échocardiographiques de dysfonction diastolique (445).

- **Transplantation cardiaque**

Une étude a rapporté des temps T1 natifs et un coefficient de partage tissu-sang significativement plus élevés chez des enfants ayant bénéficié d'une transplantation cardiaque comparativement à des sujets témoins. Ces marqueurs de fibrose étaient de plus corrélés à la présence d'une dysfonction diastolique (446). Chez ces patients, la cartographie T1 myocardique pourrait potentiellement détecter un rejet précoce, permettant ainsi de sursoir à une biopsie endomyocardique invasive.

- **Signification pronostique des mesures de T1 et d'ECV**

Plusieurs études ont étudié le rôle pronostique des valeurs T1 et d'ECV myocardique et ont rapporté leur corrélation avec la survenue d'événements cliniques défavorables (354,390,428,447-449).

Mascherbauer et al.(354) ont montré que l'expansion de la matrice extracellulaire, reflétée par des temps T1 post-injection raccourcis, était significativement associée à la survenue d'une hospitalisation pour insuffisance cardiaque ou d'un décès d'origine cardiaque chez des patients souffrant d'insuffisance cardiaque à fraction d'éjection préservée.

Wong et al.(447) ont étudié 793 patients admis pour réalisation d'une IRM cardiaque, à l'exclusion des cas d'amylose cardiaque ou de CMH, et ont signalé un impact pronostic significatif de l'ECV myocardique (après ajustement pour l'âge, la FEVG et la taille d'un éventuel infarctus) sur la survenue d'un décès ou d'un critère composite comprenant décès, transplantation cardiaque ou implantation d'un matériel d'assistance ventriculaire gauche.

Schelbert et al.(449), ont étudié 1172 patients admis pour réalisation d'une IRM cardiaque, à l'exclusion des cas d'amylose cardiaque ou de CMH, et ont signalé un impact pronostic significatif de l'ECV myocardique (après ajustement pour l'âge, la fonction rénale, la taille d'un éventuel infarctus, la FEVG et le stade d'insuffisance cardiaque) sur la survenue d'une hospitalisation pour insuffisance cardiaque, d'un décès ou les deux.

Ghosn et al.(448) ont récemment présenté des données préliminaires sur une association indépendante entre l'ECV myocardique et la survie sans événement (hospitalisation ou décès d'origine cardiaque) chez 1 247 patients admis pour réalisation d'une IRM cardiaque.

Kammerlander et al.(376) ont étudié la valeur pronostique de l'ECV myocardique chez 473 patients consécutifs admis pour IRM cardiaque, à l'exclusion des cas d'amylose cardiaque, de CMH et de maladie d'Anderson-Fabry, et après correction pour un grand nombre de comorbidités cardiovasculaires. Ils ont montré que, parmi les variables d'imagerie, l'ECV était associée de façon indépendante à la survenue d'une hospitalisation ou d'un décès d'origine cardiaque. Cependant, lorsque les variables cliniques étaient incluses dans l'analyse multivariée, l'ECV n'était plus significativement associée à la survie sans événement. Pour les auteurs, la valeur pronostique ajoutée de l'ECV, en conjonction avec les facteurs pronostiques cliniques établis, n'a pas encore été définie.

La plupart des études pré citées portait sur des patients ayant une indication clinique d'IRM, à l'exclusion des sujets atteints de CMH ou d'amylose, mais avec inclusion de patients atteints de cardiopathie ischémique, non ischémique et valvulaire,

mélangeant ainsi diverses physiopathologies de remodelage ventriculaire. La contribution de la survenue d'accidents ischémiques au pronostic des patients a pu être significative. En outre, en raison de l'accent mis sur les paramètres d'imagerie (ECV, FE et RT), ces études n'ont pas permis de comparaisons avec les marqueurs traditionnels d'insuffisance cardiaque, tels que les taux de BNP ou d'autres scores pronostiques établis, interdisant des comparaisons directes avec les recommandations de pratique clinique actuelles pour la prise en charge de l'insuffisance cardiaque. Des travaux supplémentaires, multicentriques et sur de longues périodes de suivi sont nécessaires pour statuer sur l'impact pronostique réel de la cartographie T1.

f. Applications cliniques chez les patients suivis pour tétralogie de Fallot corrigée

La présence d'une fibrose interstitielle diffuse ayant été démontrée histologiquement au sein du myocarde bi ventriculaire de patients porteurs d'une TOF corrigée (188) et constituant, au même titre que la fibrose de remplacement, un probable substrat de la dysfonction et des arythmies ventriculaires survenant à distance de la chirurgie, plusieurs travaux ont porté sur la recherche in vivo de fibrose myocardique diffuse par technique de T1 mapping au sein du VD et/ou du VG de patients porteurs d'une TOF corrigée. Ces études se sont également intéressées aux corrélations cliniques et hémodynamiques de la présence de ce type de fibrose.

Broberg et al.(371) ont quantifié l'ECV myocardique du ventricule systémique sur une unique coupe médio-ventriculaire petit axe, par séquence Look-Locker réalisée avant puis après injection de gadolinium, chez 50 patients adultes porteurs de cardiopathies congénitales (âge moyen = 37 ans, intervalle d'âges [18-71]) : 11 patients porteurs d'un ventricule droit systémique, 17 porteurs d'une TOF corrigée, 10 porteurs d'une autre cardiopathie cyanogène (dont syndrome d'Eisenmenger) et 12 porteurs d'autres cardiopathies congénitales.

Ces mesures d'ECV myocardique étaient comparées à celles de volontaires sains (contrôles normaux = 14 patients) et celles de patients atteints d'insuffisance cardiaque sur cardiomyopathie dilatée ou cardiopathie ischémique, présentant une fibrose myocardique de remplacement visible sur les séquences de RT (contrôles positifs = 4 patients). L'ECV myocardique était significativement plus élevée chez les patients porteurs de cardiopathies congénitales que chez les contrôles normaux (ECV moyenne \pm DS = $31,9 \pm 4,9\%$ versus $24,8 \pm 2,0\%$; $p = 0,001$) et était comparable à l'ECV moyenne mesurée chez les contrôles positifs ($36,2 \pm 5,7\%$; $p = 0,1$), témoignant d'une expansion diffuse de la matrice extracellulaire du myocarde ventriculaire en rapport avec une probable fibrose interstitielle. De plus, chez les patients porteurs de cardiopathies congénitales, l'ECV était significativement corrélée au volume télédiastolique indexé du ventricule systémique et inversement corrélée à sa fraction d'éjection. Les différences observées ne pouvaient pas être expliquées par la présence de zones de rehaussement tardif au sein des régions myocardiques étudiées. Car la valeur moyenne d'ECV + 2DS chez les contrôles normaux était de 28,8%, une valeur d'ECV $\geq 29\%$ était considérée comme anormale.

En revanche, l'analyse du sous-groupe de 17 patients porteurs d'une TOF corrigée (âge moyen \pm DS = $34,1 \pm 11,7$ ans) retrouvait une ECV myocardique moyenne du VG ($29,2 \pm 3,4\%$) plus élevée que celle des contrôles normaux sans toutefois atteindre une différence statistiquement significative ($p = 0,051$). Il n'existait pas non plus dans ce sous-groupe de patients de corrélation significative entre l'ECV

myocardique du VG et le VTDVGi, la FEVG, les volumes et la fonction du VD ou la fraction de régurgitation pulmonaire. L'ECV myocardique du VG était considérée comme anormale chez 9 des 17 patients. L'ECV myocardique du VD n'était pas mesurée. Les patients dont l'ECV myocardique du VG était anormale (9 patients), comparativement à ceux dont l'ECV était normale (8 patients), présentaient une IP significativement plus sévère et un moins grand nombre de chirurgies cardiaques antérieures. Il n'existait en revanche pas de différence significative concernant un antécédent de shunt palliatif, l'âge au moment du shunt ou l'âge au moment de la réparation complète. Chez les patients porteurs de TOF corrigée, il y avait une variation significative de l'ECV myocardique moyenne en fonction du segment ventriculaire gauche considéré, les segments inférieurs présentant des valeurs d'ECV significativement plus élevées comparativement aux autres segments.

Dans une étude plus récente, Broberg et al.(450), ont quantifié l'ECV myocardique globale du VG sur une unique coupe médio-ventriculaire petit axe, par séquence Look-Locker réalisée avant puis après injection de gadolinium, chez 52 patients adultes suivis pour TOF corrigée (âge moyen \pm DS = 40 ± 14 ans). Ces mesures d'ECV myocardique étaient comparées à celles de 22 patients témoins sains. L'ECV du VG était significativement plus élevée chez les patients suivis pour TOF que chez les sujets témoins ($28,2 \pm 3,9\%$ vs $26,1 \pm 2,8\%$, $p = 0,026$) et significativement plus élevée chez les femmes que chez les hommes ($30,0 \pm 3,8\%$ vs $26,5 \pm 3,3\%$, $p = 0,001$ chez les patients suivis pour TOF et $28,5 \pm 1,4\%$ vs $24,4 \pm 2,2\%$, $p < 0,001$ chez les sujets témoins).

Chez les sujets suivis pour TOF, l'ECV du VG était corrélée à l'âge, à l'âge à la correction complète, à la durée du QRS, au taux sanguin de BNP, aux volumes de l'oreillette gauche et de l'oreillette droite, et était inversement corrélée à la distance parcourue lors d'un test de marche de 6 minutes. 15 patients suivis pour TOF (29%) présentaient des valeurs d'ECV du VG $\geq 30\%$. Ces patients différaient significativement des autres en termes d'âge, d'âge à la réparation complète, de nombre de chirurgies antérieures, d'antécédent d'arythmie atriale, de durée de QRS, de distance parcourue au test de marche de 6 minutes, de taux de BNP et de volume auriculaire gauche. Ils ne présentaient en revanche pas de différence significative en termes de dimensions et de fonctions ventriculaires, ou de fraction de régurgitation pulmonaire. Les différences observées ne pouvaient pas être expliquées par la présence de zones de rehaussement tardif au sein des régions myocardiques étudiées.

De plus, 48 patients porteurs de TOF ont été suivis pendant $3,5 \pm 1,5$ ans. Chez les patients ayant une ECV du VG $\geq 30\%$, 5 (33%) ont présenté des événements cliniques significatifs (2 nouveaux épisodes d'arythmies auriculaires et 3 décès d'origine cardiovasculaire) contre seulement 2 patients (arythmie auriculaire) chez ceux ayant une ECV du VG $< 30\%$ ($p=0,024$).

Ainsi, une fibrose interstitielle diffuse du VG a été retrouvée chez plus de 25% des patients et associée à des marqueurs cliniques et événements défavorables, ces résultats confirmant l'idée que la fibrose myocardique contribue de manière significative au statut clinique de ces patients. L'ECV du VG n'a cependant pas été corrélée à la fraction de régurgitation pulmonaire, aux volumes ventriculaires, ni à la présence d'une dysfonction systolique. Ces résultats suggèrent, selon les auteurs, que l'apparition de cette fibrose précède la survenue d'un remodelage "macroscopique" et d'une dysfonction substantielle. D'autres paramètres peuvent être plus sensibles pour la détection d'une dysfonction contractile, en particulier le strain et le strain rate peuvent présenter des modifications plus précoces avec l'apparition d'une fibrose du VG. D'autre part, la surcharge hémodynamique chronique du VD

étant sans doute, par le biais d'une interaction interventriculaire délétère, un facteur initiant la fibrogénèse et la dysfonction du VG, l'absence de mise en évidence de cette relation peut être expliquée par la relative courte période de suivi et la faible taille de l'échantillon.

Kozak et al. (392) ont mesuré le T1 myocardique après injection de gadolinium au sein du VG et du VD, sur une unique coupe médio-ventriculaire petit axe, par séquence MOLLI réalisée chez 18 enfants porteurs d'une TOF corrigée et n'ayant pas bénéficié d'un RVP (âge moyen \pm DS = 13,4 \pm 2,7 ans). Des ROIs étaient dessinées au sein des parois septale et latérale du VG et au sein des parois antérieure et inférieure du VD, en évitant les zones présentant un rehaussement tardif (en particulier au sein de la VCVD). Ces mesures étaient comparées à celles réalisées chez 12 enfants indemnes de cardiopathies appariés selon l'âge (sujets contrôles). Les temps T1 post-injection de la paroi latérale du VG (T1 moyen \pm DS = 443 \pm 54 ms versus 510 \pm 77 ms ; $p = 0,0168$) et de la paroi antérieure du VD (333 \pm 62 ms versus 392 \pm 72 ms ; $p = 0,0423$) étaient significativement plus courts chez les patients porteurs d'une TOF corrigée que chez les sujets contrôles, indiquant une rétention pathologique de gadolinium évocatrice de fibrose diffuse. Parmi les patients porteurs de TOF corrigée, les T1 post-injection des parois du VD étaient significativement plus courts que ceux des parois du VG, indiquant une fibrose diffuse plus sévère au sein du VD. De même, le T1 de la paroi antérieure du VD était significativement plus court que celui de la paroi inférieure du VD.

Le T1 post-injection de la paroi antérieure du VD était significativement corrélé au VTSVDi. En revanche, aucune autre corrélation entre le T1 myocardique et des paramètres cliniques et hémodynamiques n'était retrouvée, en particulier l'âge, le sexe, la tolérance à l'effort, le VTDVDi, la FEVD, des marqueurs de dysfonction diastolique du VD (ouverture retardée de la valve tricuspide, flux antérograde télédiastolique au sein des artères pulmonaires), le VTDVGi, le VTSVGi, la FEVG, la masse du VG indexée, la fraction et le volume de régurgitation pulmonaires. Selon les auteurs, l'absence de corrélation entre le T1 myocardique et la tolérance à l'effort pouvait être due au statut cardiopulmonaire relativement préservé de ce groupe de patients relativement jeune (le degré de dilatation du VD n'était pas sévère et la fonction systolique du VD conservée chez la plupart des patients) ainsi qu'à la petite taille de l'échantillon.

Chen et al. (394), ont mesuré l'ECV myocardique du VG et du VD, sur une unique coupe médio-ventriculaire petit axe, par séquence Look-Locker réalisée avant puis après injection, chez 84 patients porteurs d'une TOF corrigée et n'ayant pas bénéficié d'un RVP (âge médian = 23,3 ans, intervalle interquartile [16,3-32,8]). L'ECV du VG était obtenue en moyennant les valeurs mesurées au sein de 6 segments et l'ECV du VD en moyennant les valeurs mesurées au sein des parois antérieure et inférieure, en excluant les zones présentant un rehaussement tardif (en particulier au sein de la VCVD). Sur la base d'études publiées antérieurement, utilisant la même technique de T1 mapping, une élévation anormale de l'ECV du VG était définie par une ECV > 28%. Une mesure d'ECV du VD était réalisée chez 20 sujets témoins avec une IRM normale pour obtenir des valeurs de référence : la valeur moyenne de l'ECV du VD était de 28,4 \pm 6,3% et en y ajoutant 2 écarts-types, une élévation anormale de l'ECV du VD était définie par une ECV > 41%.

Chez les patients porteurs de TOF corrigée, l'ECV moyenne du VG était de 24,3 \pm 3,3% (intervalle de valeurs [16,7%-32,7%]) et 11 patients (13,1%) présentaient une ECV anormalement élevée. L'ECV moyenne du VD était de 34,2 \pm 5,6% (intervalle de valeurs [20,7%-47,4%]), significativement plus élevée que l'ECV du VG ($p < 0,001$) et

significativement plus élevée que l'ECV du VD des sujets témoins ($p < 0,001$) ; 9 patients (10,7%) présentaient une ECV anormalement élevée. Les valeurs d'ECV du VD ($36,8 \pm 5,8\%$ vs $32,2 \pm 4,5\%$, $p < 0,001$) et d'ECV du VG ($25,2 \pm 3,0\%$ vs $23,5 \pm 3,4\%$, $p = 0,017$) étaient plus élevées chez les femmes que chez les hommes.

Chez les patients atteints de TOF corrigée, l'ECV du VG était corrélée positivement et de manière linéaire à l'ECV du VD. Cela confirme, à l'étage tissulaire, le concept selon lequel la dysfonction ventriculaire gauche provient d'une interdépendance délétère avec le VD et que des modifications de la matrice extracellulaire myocardique jouent un rôle important dans sa physiopathologie.

Des différences notables d'ECV myocardique des 2 ventricules étaient observées chez les patients présentant différents types de surcharge hémodynamique du VD. Concernant le VD, les patients présentant une surcharge volumique prédominante avaient une ECV significativement plus élevée que ceux ayant une surcharge mixte (de volume et de pression) ($36,3 \pm 5,3\%$ contre $31,8 \pm 5,0\%$, $p < 0,001$). De plus, l'analyse de l'ensemble de la cohorte révélait que l'ECV du VD était inversement corrélée au gradient de pression sur la VCVD, au rapport masse/volume et à la masse indexée du VD. Concernant le VG, les patients présentant une surcharge volumique prédominante avaient une ECV tendant à être plus élevée que celle des patients ayant une surcharge mixte ($24,9 \pm 3,1\%$ contre $23,5 \pm 3,4\%$, $p = 0,057$) et significativement plus élevée que celle des patients avec une surcharge de pression prédominante ($24,9 \pm 3,1\%$ vs. $20,9 \pm 3,0\%$, $p = 0,016$). L'ECV du VG était également inversement corrélée au gradient de pression sur la VCVD et au rapport masse/volume du VG. De plus, une élévation anormale de l'ECV du VG ($>28\%$) était associée de manière indépendante à la survenue d'arythmies atriales ou ventriculaires (odds ratio = 5,7, intervalle de confiance à 95% [1,2-27,6], $p = 0,031$). Aucune corrélation n'était retrouvée entre les valeurs d'ECV du VD ou VG et la forme anatomique initiale de TOF, l'âge à la correction complète, l'extension des zones de RT et la performance à l'effort.

Dans cette étude, les ECV des 2 ventricules étaient associées à la surcharge volumique du VD et inversement corrélées au gradient de pression sur la VCVD, ce qui corrobore les résultats de 2 études antérieures (55,56) démontrant qu'une obstruction résiduelle modérée de la VCVD protégeait le VD d'un remodelage défavorable causé par une IP significative et était associée à de moindres volumes ventriculaires droits ainsi qu'à de meilleures FEVD, FEVG et tolérance à l'effort comparativement aux patients présentant une IP isolée. Il faut cependant noter que la gamme des gradients indiqués est relativement modeste et que chez les patients porteurs d'une TOF corrigée, un gradient de pression augmenté sur la VCVD est également associé à un volume de régurgitation pulmonaire plus faible. Il faut donc faire preuve de prudence en concluant qu'une hypertension artérielle pulmonaire sévère, due à une sténose pulmonaire ou à d'autres anomalies, n'est pas un facteur d'augmentation de l'ECV. Des études cliniques et animales ont d'ailleurs montré une corrélation positive entre hypertension artérielle pulmonaire et extension de la fibrose myocardique (320,451).

L'ECV VD était inversement corrélée à la masse indexée du VD et au rapport masse/volume, la diminution de ce rapport témoignant d'une défaillance de l'hypertrophie compensatoire du VD permettant de répondre à la surcharge hémodynamique et maintenant le stress pariétal dans les limites de la normale. Ces résultats suggèrent que chez les patients suivis pour TOF corrigée, la combinaison de la diminution du rapport masse/volume du VD et de l'augmentation de l'ECV myocardique du VD traduit une défaillance des mécanismes adaptatifs à l'étage cellulaire, se caractérisant par une atrophie des cardiomyocytes et l'apparition d'une fibrose interstitielle diffuse.

Riesenkampff et al. (452) ont mesuré le T1 natif et l'ECV myocardique du VG, sur 2 coupes petit axe (basale et médio-ventriculaire) par séquence MOLLI réalisée chez 31 enfants et adolescents porteurs d'une TOF corrigée et n'ayant pas bénéficié d'un RVP (âge moyen \pm DS = 13,9 \pm 2,4 ans). Des ROIs étaient placées sur les coupes basale et médio-ventriculaire au sein des parois septale et libre du VG ainsi que sur la totalité du myocarde du VG. Aucun patient ne présentait de rehaussement tardif du VG. Ces mesures étaient comparées à celles réalisées chez 15 enfants « contrôles » indemnes de cardiopathies (âge moyen \pm DS = 13,4 \pm 2,6 ans).

Comparativement aux sujets contrôles, les patients suivis pour TOF présentaient de manière significative une élévation des volumes ventriculaires droits, une réduction des fractions d'éjection biventriculaires et un allongement du QRS. Chez les patients suivis pour TOF, le VTDVDi était corrélé au VTDVGi. Il n'y avait en revanche pas de corrélation entre la FEVD et la FEVG. Il n'y avait pas de différence significative concernant les temps T1 natifs et les valeurs d'ECV du VG entre les patients suivis pour TOF et les sujets contrôles.

Chez les patients suivis pour TOF, les valeurs de T1 natifs et d'ECV étaient significativement plus élevées au sein du septum que de la paroi libre et les valeurs d'ECV globales étaient plus élevées chez les filles que chez les garçons (25,2 \pm 2,9% vs 22,7 \pm 3,3%, $p < 0,05$). Une élévation des valeurs de T1 natif et d'ECV du VG était corrélée à une élévation des Z-scores des VTDVG, VTDVD et VTSVD mais n'était pas corrélée à une réduction des FEVG et FEVD ou à une élévation de la FR pulmonaire. Cependant, les valeurs de T1 natifs et d'ECV du VG étaient significativement moindres chez les patients ayant bénéficié de procédure de préservation de la valve pulmonaire ou de conduit VD-AP comparativement à ceux ayant bénéficié d'un patch transannulaire et dont la FR pulmonaire était significativement plus élevée. L'élévation des temps T1 natifs était inversement corrélée au strain longitudinal et au strain circonférentiel du VG. Ceci confirme que les marqueurs de fibrose diffuse sont associés à une altération de la contractilité myocardique et que le strain constitue une méthode plus sensible que la fraction d'éjection pour la détection d'une dysfonction systolique. La charge de travail maximale lors de tests d'effort était inversement corrélée à l'ECV du VG. Les garçons présentaient des valeurs de consommation en oxygène et de seuil anaérobie (en % de la valeur prédite) significativement supérieures à celles des filles. Des durées plus longues de circulation extracorporelle et de clampage aortique au moment de la chirurgie initiale étaient associées de manière indépendante à une élévation des valeurs de T1 natifs et d'ECV du VG.

Les résultats de ces études ont plusieurs implications cliniques potentielles en termes de pronostic et de prise en charge thérapeutique des patients suivis après correction d'une TOF, en particulier concernant les indications d'interventions pour correction de lésion résiduelle sur la VCVD ou pour contrôle d'une arythmie. Ils suggèrent que la fibrose interstitielle diffuse est un élément clé du remodelage inadapté du myocarde des 2 ventricules en réponse à la surcharge hémodynamique chronique du VD et que son apparition est probablement antérieure à l'apparition d'une dysfonction ventriculaire substantielle. Bien que le VG ne soit pas directement exposé à une surcharge hémodynamique chronique, les volumes, la dysfonction et la fibrose ventriculaires gauches semblent être corrélées aux volumes, à la dysfonction et à la fibrose du VD, confirmant la présence d'une interaction biventriculaire délétère, y compris à l'étage tissulaire.

Ces résultats suggèrent également que la fibrose myocardique diffuse est corrélée au statut clinique des patients et prédictive des complications tardives observées (intolérance à l'effort et survenue d'arythmie). Étant donné les incertitudes persis-

tantes quant à notre capacité à déterminer le moment optimal d'une intervention pour RVP, avant l'apparition de lésions myocardiques irréversibles, ainsi que la nécessité d'améliorer la stratification du risque d'arythmie chez ces patients, il est tentant de penser que la surveillance non invasive et le dépistage précoce de la fibrose myocardique diffuse puissent permettre des interventions plus opportunes, qu'il s'agisse de rétablir des conditions hémodynamiques favorables à une préservation de la fonction cardiaque ou de prévenir des arythmies graves. Une autre voie potentielle de prise en charge de ces patients est l'administration de traitement anti-fibrotique, ayant le potentiel de ralentir ce processus myocardique néfaste (183,453).

A noter que les populations étudiées par ces études sont cependant relativement différentes, ce qui peut affecter les résultats et les conclusions. Les 2 études de Broberg et al. concernent des groupes de patients adultes plus âgés (âges moyens de 34 et 40 ans) que la cohorte de Chen et al. (âge moyen de 23 ans) tandis que les études de Kozak et al. et Riesenkauff et al. portent sur des populations pédiatriques. L'âge au moment de la réparation initiale est également considérablement plus tardif dans les cohortes de Broberg et al., reflétant donc une prise en charge plus ancienne, tandis que les cohortes des autres études reflètent plutôt une prise en charge contemporaine, avec réparation chirurgicale précoce. La cohorte de Broberg et al. avait un pourcentage significativement plus élevé de patients présentant une ECV du VG «anormale» que la cohorte de Chen et al. De plus, dans la population pédiatrique de Riesenkauff et al., aucune différence significative concernant les valeurs d'ECV du VG n'était retrouvée entre patients et sujets contrôles. Ceci peut donc être expliqué :

- D'une part par la différence d'âge entre ces cohortes de patients, le développement d'une fibrose diffuse se majorant avec la durée d'évolution et la sévérité de la surcharge hémodynamique, responsable à terme d'une dilatation et d'une dysfonction du VD avec interaction biventriculaire délétère.
- D'autre part par les répercussions d'une ère chirurgicale ancienne. Du fait d'une réparation chirurgicale tardive, une longue durée d'hypoxémie a pu prédisposer à une fibrogénèse myocardique plus sévère. Les performances moindres des techniques de circulation extracorporelle ont pu être à l'origine de lésions myocardiques peropératoires plus importantes. Enfin, l'utilisation plus fréquente de patch transannulaire a pu être responsable d'IP plus évoluée chez ces patients.

Les femmes suivies pour TOF ont présenté des marqueurs de fibrose myocardique plus élevés que les hommes, aussi bien chez l'adulte que chez l'enfant. Il est intéressant de noter que les filles dans l'étude de Riesenkauff et al. avaient également une tolérance plus faible à l'effort, ce qui a également été retrouvé dans d'autres études (46,137). Ensemble, ces données suggèrent une détérioration plus rapide des performances cardiovasculaires chez les femmes suivies pour TOF corrigée.



Corrélations de la fibrose myocardique focale et diffuse chez les patients suivis pour tétralogie de Fallot corrigée : une étude IRM

Résumé

Introduction : les mécanismes à l'origine du remodelage des ventricules droit (VD) et gauche (VG) chez les patients suivis pour tétralogie de Fallot (TOF) corrigée sont incomplètement compris.

Objectifs : identifier les corrélations fonctionnelles et cliniques de la fibrose myocardique focale et de la fibrose diffuse, évaluées en imagerie par résonance magnétique (IRM) cardiaque, chez les patients suivis pour TOF corrigée.

Méthodes : des patients avec antécédent de TOF corrigée ont bénéficié d'une IRM cardiaque comprenant des séquences dynamiques (ciné) pour évaluation des volumes ventriculaires et de leurs fractions d'éjection (FE), des séquences de cartographie T1 (T1 mapping) pour évaluation de la fibrose diffuse du VG et du VD, ainsi qu'une séquence de rehaussement tardif (RT) haute résolution pour quantification de la fibrose focale cicatricielle. Les données de caractérisation tissulaire ont été corrélées aux marqueurs d'imagerie fonctionnelle et aux données cliniques. Chez 40 patients, les résultats des séquences ciné et de T1 mapping ont été comparés à ceux obtenus chez 40 sujets contrôles, appariés selon l'âge et le sexe.

Résultats : soixante-quatre patients porteurs d'une TOF corrigée ont été inclus (âge 25 ± 14 ans, 19 femmes), dont 18 avec un antécédent de remplacement valvulaire pulmonaire (RPV). Comparativement aux sujets contrôles, les patients suivis pour TOF présentaient de plus faibles valeurs de FEVG et de FEVD, et de plus grandes valeurs de volumes du VD, d'épaisseur pariétale du VD, de T1 natifs et de fraction de volume extracellulaire (ECV) au sein des deux ventricules. La surface de fibrose cicatricielle était corrélée à la FEVG et à la FEVD tandis que les temps T1 natifs du VG et du VD étaient corrélés à la dilatation ventriculaire droite. Les patients avec antécédents d'arythmie ventriculaire présentaient une fibrose cicatricielle plus étendue et des temps T1 natifs plus longs. Les patients avec antécédent de RVP présentaient une fibrose cicatricielle plus étendue sur la voie de chasse du VD (VCVD) mais des temps T1 natifs du VG et du VD plus courts.

Conclusions : une fibrose focale cicatricielle et une fibrose diffuse biventriculaire sont détectées par IRM cardiaque chez les patients suivis pour TOF corrigée. La surface cicatricielle est corrélée à la dysfonction systolique et la fibrose diffuse à la dilatation ventriculaire droite. Les deux types de fibrose pourraient être impliqués dans la survenue d'arythmie ventriculaire. La découverte de temps T1 natifs

plus courts chez les patients avec antécédent de RVP suggère le caractère potentiellement réversible de la fibrose diffuse après traitement.

Mots clés : Tétralogie de Fallot, IRM cardiaque, imagerie de rehaussement tardif, T1 mapping, fibrose myocardique.

Liste des abréviations

TOF : tétralogie de Fallot

RVP : remplacement de la valve pulmonaire

DAI : défibrillateur automatique implantable

IRM : imagerie de résonance magnétique

VG : ventricule gauche

VD : ventricule droit

T1 mapping : cartographie T1

RT : rehaussement tardif

2D : bi dimensionnel

ECG : électrocardiogramme

ETT : échocardiographie trans thoracique

VCVD : voie de chasse ventriculaire droite

SSFP : steady state free precession

MOLLI : modified look-locker inversion recovery

T1 mapping post-Gd : séquence T1 mapping réalisée après injection de gadolinium

3D : tri dimensionnel

VTD : volume télé diastolique

VTS : volume télé systolique

FE : fraction d'éjection

ROI : région d'intérêt

ECV : fraction de volume extra cellulaire

DS : déviation standard

NYHA : New York Heart Association

CIV : communication inter ventriculaire

Introduction

Au cours de ces dernières décennies, les progrès de la prise en charge chirurgicale de la tétralogie de Fallot (TOF) ont significativement amélioré la survie des patients. Les patients adultes suivis pour TOF corrigée dans l'enfance représentent de nos jours une population croissante (28). Cependant, ces patients développent fréquemment des complications hémodynamiques et électrophysiologiques, conduisant à une élévation substantielle de la morbidité et de la mortalité au cours des 3^e et 4^e décennies de vie (15,30,77). Ces complications peuvent être traitées par des interventions spécifiques, comme un remplacement de la valve pulmonaire (RVP) (39), une ablation percutanée de circuit de réentrée ou l'implantation d'un défibrillateur automatique (DAI) (90). Toutefois, les mécanismes impliqués dans la progression de la maladie sont encore incomplètement compris et la sélection adéquate des patients éligibles à un traitement spécifique demeure un défi important. Dans cette perspective, l'intérêt d'un suivi en imagerie par résonance magnétique (IRM) cardiaque est aujourd'hui bien établi, étant donné la capacité de cet examen à évaluer précisément la dilatation ventriculaire, l'altération de la fonction systolique et la dysfonction de la valve pulmonaire (35).

Les progrès récents des techniques IRM de caractérisation tissulaire ont fait la lumière sur de nouveaux concepts susceptibles d'expliquer les mécanismes du remodelage du ventricule gauche (VG) et du ventricule droit (VD). Plusieurs études ont utilisé les séquences de cartographie T1 (T1 mapping) pour quantifier la fibrose myocardique diffuse au sein du VG et du VD de patients suivis pour TOF corrigée (371,392,394,450,452,454). Une fibrose diffuse, à la fois du VG et du VD, semble être présente chez ces patients, en particulier à l'âge adulte. Ces marqueurs de fibrose ont été associés à la présence d'une arythmie (394) et, bien qu'il n'existe pas encore d'étude de suivi longitudinal, pourraient devenir des prédicteurs prometteurs de survenue d'événement clinique défavorable. D'autre part, les séquences de rehaussement tardif (RT) après injection de gadolinium peuvent être utilisées pour caractériser la fibrose focale cicatricielle (51), dont l'étendue a été associée à une dysfonction systolique, une intolérance à l'effort et une arythmie chez ces patients (98). Cependant, les études antérieures ont utilisé des séquences de RT bi dimensionnelle (2D), dont la résolution spatiale (épaisseur de coupe > 6mm) peut être insuffisante pour une caractérisation précise des cicatrices sur la fine paroi du VD, et la charge cicatricielle a seulement été estimée par méthodes semi-quantitatives (scores segmentaires). De plus, l'impact délétère des cicatrices focales en fonction de leurs localisations anatomiques n'a pas fait l'objet d'une étude approfondie. Le développement récent des séquences de RT acquises en respiration libre a considérablement amélioré la résolution spatiale des images (341). Ces techniques, initialement élaborées pour l'imagerie des oreillettes, ont été appliquées avec succès pour la détection et la quantification absolue de la fibrose cicatricielle focale chez les patients suivis pour TOF corrigée (349). Toutefois, les corrélations d'une telle caractérisation détaillée des cicatrices n'ont pas encore été étudiées.

L'objectif de cette étude était d'identifier les corrélations fonctionnelles et cliniques de la fibrose focale cicatricielle et de la fibrose myocardique diffuse chez les patients suivis pour TOF corrigée, évaluées par une approche quantitative combinant des séquences innovantes de RT haute résolution et de T1 mapping.

Méthodes

Patients et modalités du recueil des données

De mai 2015 à décembre 2016, ont été inclus de manière consécutive des patients suivis pour TOF corrigée adressés à l'hôpital universitaire de Bordeaux pour bilan de routine. Les critères d'inclusion comprenaient un antécédent de TOF, y compris les formes associées à une atrésie pulmonaire, avec informations disponibles concernant le diagnostic initial et la technique de réparation chirurgicale. Les patients ayant bénéficié par la suite d'un RVP étaient également inclus si la durée depuis l'intervention de RVP était supérieure à 2 ans. Les critères de non-inclusion comprenaient les contre-indications à la réalisation d'une IRM cardiaque, dont le port de DAI et de pace-makers, et l'impossibilité de réaliser l'examen sans anesthésie générale. Durant une hospitalisation de 48 heures, tous les patients ont bénéficié d'un électrocardiogramme (ECG), d'un enregistrement Holter-ECG de 24 heures, d'une échocardiographie trans-thoracique (ETT), d'une épreuve d'effort et d'une IRM cardiaque. Les examens d'IRM comprenaient des séquences dynamiques (séquences « ciné »), de vélocimétrie par contraste de phase, de T1 mapping, ainsi qu'une séquence de RT haute résolution réalisée à partir de janvier 2016. Les marqueurs IRM de fibrose diffuse ainsi que de charge et de distribution de fibrose focale cicatricielle ont été corrélés à des paramètres cliniques et fonctionnels. De plus, les données des séquences ciné et de T1 mapping de 40 patients ont été comparées à celles obtenues chez 40 patients contrôles appariés selon l'âge et le sexe. La population contrôle était composée de patients ayant bénéficié d'une IRM cardiaque de dépistage en raison d'un antécédent familial de cardiomyopathie arythmogène ou de cardiomyopathie hypertrophique et chez lesquels le bilan s'était avéré négatif (N=22), ainsi que de patients explorés pour le suivi d'une dilatation de l'aorte ascendante, sans dysfonction de la valve aortique ni signe IRM d'anomalie structurelle du cœur (N = 18). L'étude a été approuvée par le comité institutionnel d'éthique et tous les participants ont fourni un consentement éclairé.

Données cliniques et paracliniques (hors-IRM)

Les données cliniques recueillies incluaient l'âge, le sexe, l'âge au moment de la réparation chirurgicale et le type de chirurgie, un antécédent éventuel de RVP, d'arythmie et la présence d'éventuels symptômes cliniques. Un ECG était réalisé pour mesurer la durée du complexe QRS et un enregistrement Holter-ECG de 24h pour documenter une éventuelle arythmie. Les patients étaient considérés comme ayant une arythmie ventriculaire s'ils avaient un antécédent ou une preuve au Holter-ECG d'extrasystoles ventriculaires précoces fréquentes (>500/24h), de tachycardie ventriculaire non soutenue (<30s), de tachycardie ventriculaire soutenue (>30s), de fibrillation ventriculaire ou de mort subite récupérée. Une arythmie atriale était retenue s'il y avait un antécédent ou une preuve ECG de tachycardie supra-ventriculaire, de flutter atrial ou de fibrillation atriale. Une ETT était réalisée pour rechercher une dysfonction de la valve pulmonaire, une sténose étant quantifiée par la mesure des gradients de pression trans-valvulaires et une insuffisance étant quantifiée par l'estimation du grade de régurgitation. Une épreuve d'effort cardio-respiratoire était réalisée sur bicyclette ergométrique pour documenter la capacité d'exercice maximale.

Acquisition des IRM

Les examens d'IRM ont été réalisés sur une machine de 1,5 Tesla (MAGNETOM Avanto, Siemens Healthineers, Erlangen, Germany) équipée d'une antenne cardiaque à 32 canaux. L'imagerie dynamique se composait de 2 séries de coupes contiguës incluant la totalité des deux ventricules, acquises selon les plans petit axe et axial strict, ainsi que 2 coupes perpendiculaires alignées le long de la voie de chasse du ventricule droit (VCVD), utilisant une séquence ciné SSFP (Steady State Free Precession) avec synchronisation ECG rétrospective et les paramètres suivants : TR/TE 20/1,4 ms, angle de bascule 60°, épaisseur de coupe 6 mm, dimensions du pixel 1,6 x 1,4 mm, 30 images par cycle cardiaque. La vélocimétrie par contraste de phase était acquise selon un plan perpendiculaire à l'artère pulmonaire, positionné 1 cm au-dessus de la valve pulmonaire, en utilisant une séquence d'écho de gradient sensible à la phase avec synchronisation ECG rétrospective et les paramètres suivants : TR/TE 22/2,8 ms, temps d'écho 3 ms, angle de bascule 30°, dimensions du pixel 1,1 x 1,3 mm, épaisseur de coupe 5 mm, 30 images par cycle, vitesses d'encodage allant de 150 à 550 cm/s choisie selon la vitesse maximale estimée. L'imagerie de T1 mapping était acquise selon 2 coupes petit axe positionnées à la base et à la partie moyenne des ventricules, en utilisant une séquence MOLLI (Modified Look-Locker Inversion Recovery) avec les paramètres suivants : 2 impulsions d'inversions suivies par 5 et 3 images acquises par une séquence de lecture rapide (« single shot ») en diastole, respectivement. L'intervalle entre chaque impulsion d'inversion était adapté à la fréquence cardiaque du patient pour permettre une récupération de la relaxation longitudinale du myocarde avant chaque nouvelle inversion. Les images étaient acquises en apnée. Les autres paramètres de la séquence comprenaient TR/TE 2,68/1,13 ms, épaisseur de coupe 8 mm, angle de bascule 35°, résolution spatiale dans le plan 1,4 x 1,4 mm. Les séquences MOLLI étaient réalisées avant (T1 natif) puis 15 minutes après injection (T1 post-Gd) intraveineuse de 0,2 mmol/kg de produit de contraste gadoliné (gadoterate meglumine, Guerbet, Aulnay-sous-Bois, France). L'imagerie de RT haute résolution était acquise immédiatement après la séquence T1 mapping post-Gd, c'est-à-dire débutée environ 17 minutes après l'injection de gadolinium, en utilisant une séquence d'écho de gradient tri dimensionnelle (3D) préparée par inversion-récupération, avec saturation du signal de la graisse, synchronisation ECG et synchronisation respiratoire par écho-navigateur. Les paramètres d'acquisition étaient : TR/TE 6,1/2,4 ms, angle de bascule 22°, dimensions du voxel 1,25 x 1,25 x 2,5 mm ; temps d'inversion 260-320 ms choisi selon les résultats d'une séquence de TI-scout réalisée immédiatement avant l'acquisition, technique d'imagerie parallèle GRAPPA avec R = 2, 42 lignes de références, temps d'acquisition allant de 5 à 10 minutes, dépendant de la fréquence cardiaque et de la fréquence respiratoire du patient.

Analyse des IRM

Le post-traitement des images ciné, de vélocimétrie et de T1 mapping a été réalisé à l'aide du logiciel Argus (Siemens Healthineers, Erlangen, Germany). Un observateur de 15 ans d'expérience en IRM cardiaque a réalisé toutes les mesures. Les volumes télédiastolique (VTD), télésystolique (VTS) et la fraction d'éjection (FE) étaient dérivés de la segmentation des images ciné acquises dans le plan petit axe pour le VG et dans le plan axial pour le VD. L'épaisseur de la paroi du VD était évaluée sur une coupe ciné petit axe médio-ventriculaire, en télédiastole et obtenue en faisant la moyenne de 4 mesures d'épaisseur réalisées sur les parois latérale et inférieure du VD, dans des régions exemptes de rehaussement tardif et en excluant les trabéculations ventriculaires. Sur les images de vélocimétrie, les contours de l'artère pulmonaire étaient dessinés manuellement sur toutes les phases et la frac-

tion de régurgitation pulmonaire était calculée en divisant le volume régurgité par le volume total antérograde. Les cartes paramétriques T1 ont été automatiquement calculées en utilisant un algorithme d'enregistrement élastique disponible dans le commerce (technique de correction des mouvements MoCo, Siemens Healthineers, Erlangen, Germany). La précision de l'enregistrement était contrôlée en examinant la série d'images initiales enregistrées et les mesures étaient effectuées sur cette série en cas d'alignement myocardique sous-optimal. Des régions d'intérêt identiques étaient dessinées au sein de la paroi myocardique et du pool sanguin du VG, à la fois sur les cartes de T1 natif et sur les cartes de T1 post-Gd. Pour le VG, le T1 myocardique était obtenu en faisant la moyenne des valeurs mesurées au sein de 2 régions d'intérêt (ROI) circonférentielles médio-pariétales positionnées sur les coupes basale et médio-ventriculaire. Pour le VD, le T1 myocardique n'était mesuré que dans des régions où l'épaisseur pariétale était supérieure à 2,8 mm (2 pixels). Il était calculé en faisant la moyenne d'au minimum 4 mesures faites sur les parois latérale et inférieure du VD. Pour toutes les mesures de T1 myocardique, des précautions étaient prises afin d'exclure toute région présentant une fibrose focale sur l'imagerie de RT, un signal ou un bruit trop important comparativement au reste du myocarde sur les cartes T1. La fraction de volume extra cellulaire (ECV) n'était calculée qu'en cas d'hématocrite disponible prélevé dans les 48 heures précédant ou suivant la réalisation de l'IRM. Les mesures de T1 du VD et du VG sont illustrées dans la Figure 1.

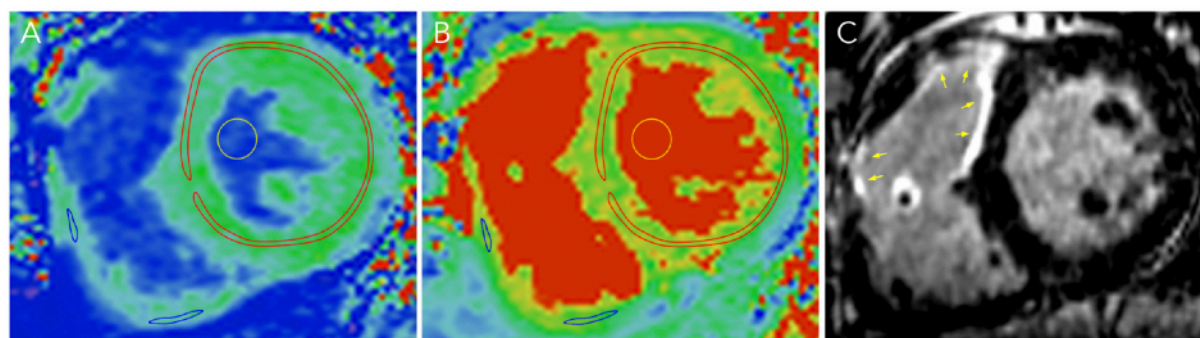


Figure 1 : Mesures de T1 sur le VG et le VD. Des ROIs identiques étaient dessinées sur des cartes de T1 natif (A) et post-Gd (B). Le T1 du VG était calculé en faisant la moyenne des valeurs de 2 ROIs dessinées manuellement au sein de la couche médio-pariétale du myocarde sur les cartes basale et médio-ventriculaire (contours rouges en A et B). Le T1 du VD était calculé en faisant la moyenne des valeurs d'un minimum de 4 ROIs myocardiques dessinées manuellement sur les cartes basale et médio-ventriculaire (contours bleus en A et B), les mesures étant effectuées uniquement dans les zones où l'épaisseur pariétale était > 2,8 mm. Pour les ROIs myocardiques du VG et du VD, des précautions étaient prises afin de ne pas inclure les zones présentant une fibrose focale sur les images de RT (flèches jaunes en C) et les zones présentant un signal ou un bruit trop important comparativement au reste du myocarde sur les cartes T1. Des mesures de T1 natif et de T1 post-Gd étaient également réalisées dans le pool sanguin (cercles jaunes) pour permettre le calcul de la fraction de volume extracellulaire.

Le post-traitement des images de RT haute résolution a été réalisé à l'aide du logiciel MUSIC (IHU Liryc, Université de Bordeaux et Inria Sophia Antipolis, France). Une méthode d'interpolation parallèle et perpendiculaire au plan était appliquée pour ré-échantillonner le volume acquis à une taille de voxel de 0,625 x 0,625 x 1 mm. Des outils de segmentation semi-automatiques étaient utilisés pour réaliser un contourage de l'endocarde et de l'épicarde du VD et du VG. Une méthode de seuillage itératif était appliquée sur l'histogramme du signal des voxels myocar-

diques afin de segmenter la fibrose myocardique cicatricielle, le seuil étant fixé 3 déviations standards (DS) au-dessus de l'intensité moyenne du myocarde « normal », elle-même déterminée en traçant une région d'intérêt de référence au sein d'une partie du septum apparemment saine. La segmentation endocardique était utilisée pour générer une maille 3D de la surface endocardique de haute densité (minimum de 50 000 triangles par maille). Les cicatrices myocardiques étaient projetées sur cette surface endocardique afin d'obtenir une cartographie des cicatrices du VD et du VG, carte sur laquelle la surface cicatricielle était automatiquement mesurée et exprimée en cm². Afin de caractériser la distribution des cicatrices, des mesures de surface étaient faites séparément pour la VCVD, le septum et les autres localisations au sein du VD et du VG. La quantification de la surface cicatricielle à partir des images de RT haute résolution est illustrée dans la Figure 2.

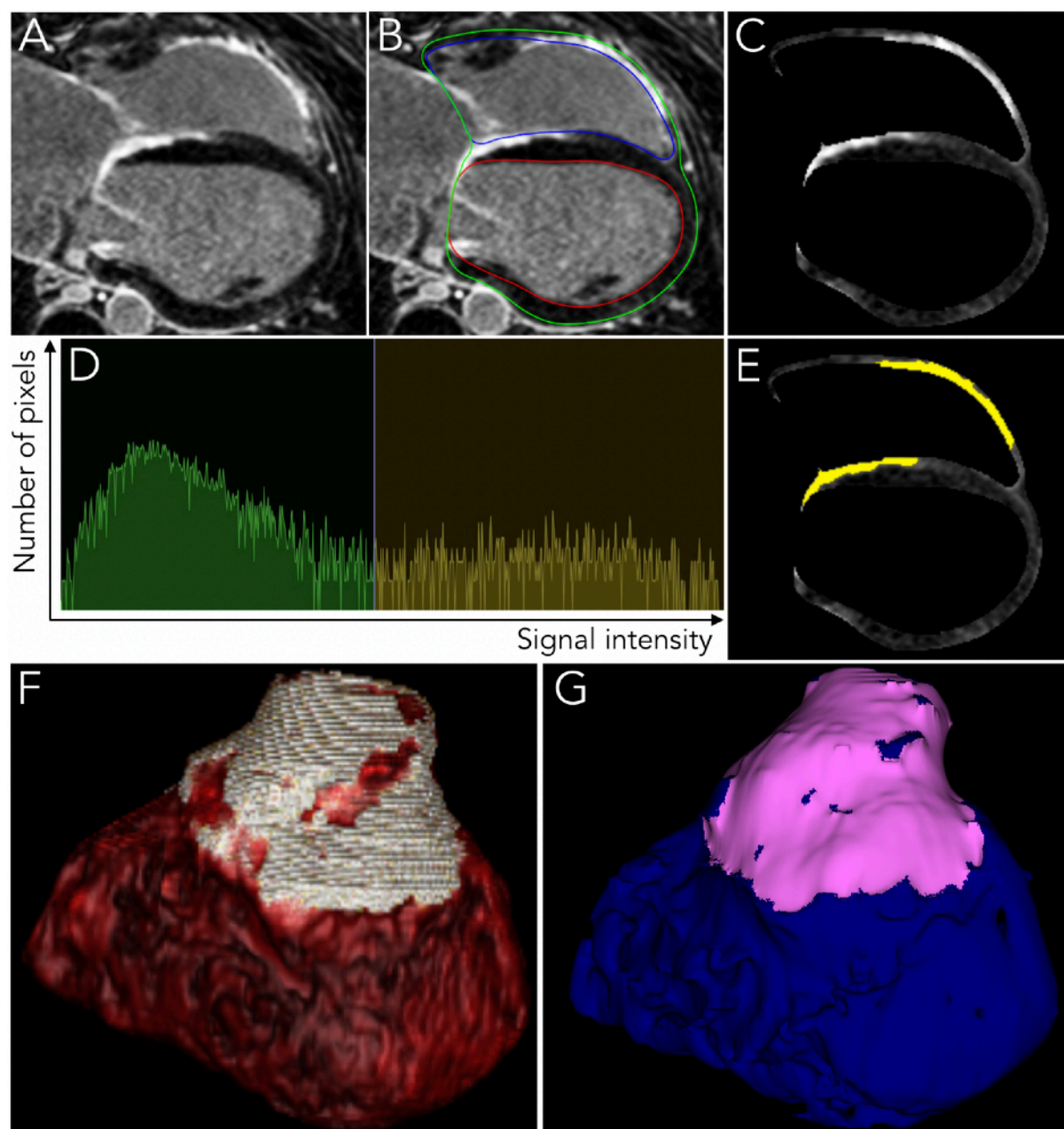


Figure 2 : Quantification de la surface de fibrose cicatricielle à partir des images de RT haute résolution chez des patients suivis pour TOF corrigée. Sur les images de RT acquises en respiration libre, de haute résolution spatiale (A), les contours endo- et épi-

cardiques étaient dessinés (B) pour segmenter le myocarde biventriculaire (C). L'histogramme des intensités de signal myocardique était analysé (D), le seuil de fibrose focale étant fixé 3 DS au-dessus de l'intensité moyenne du myocarde normal. Cela permettait une segmentation automatisée des cicatrices au sein du myocarde (régions jaunes en E). La distribution des cicatrices était affichée sur les reconstructions en rendu de volume (F) et projetée sur une maille de surface endocardique (G) pour calculer automatiquement la surface de fibrose cicatricielle, exprimée en cm^2 .

Analyse statistique

Le test de Shapiro-Wilk a été utilisé pour déterminer si les données quantitatives suivaient une distribution normale. Les données continues sont exprimées par la moyenne \pm DS quand elles suivent une distribution normale et sinon, par la médiane [écart interquartile Q1-Q3]. Les données catégorielles sont exprimées par la fraction (%). Les variables continues indépendantes ont été comparées à l'aide de tests pour échantillons indépendants, paramétrique (test-t de Student non apparié) ou non paramétrique (test U de Mann-Whitney) selon la distribution normale ou non des données. Les variables continues dépendantes ont été comparées à l'aide de tests pour échantillons dépendants, paramétrique (test-t de Student apparié) ou non paramétrique (test des rangs signés de Wilcoxon) selon la distribution normale ou non des données. Les variables catégorielles indépendantes ont été comparées à l'aide du test du Chi^2 lorsque les fréquences attendues étaient ≥ 5 et du test exact de Fisher lorsqu'elles étaient < 5 . Les corrélations entre variables continues ont été évaluées en calculant les coefficients de corrélation de Pearson ou de Spearman, selon le cas. Les corrélations entre variables catégorielles et continues ont été évaluées en utilisant le ratio de corrélation η , défini comme la racine carrée de la somme des carrés entre groupes divisée par la somme totale des carrés. Tous les tests statistiques étaient bilatéraux et une valeur de $p < 0,05$ était considérée comme statistiquement significative. Les analyses ont été réalisées à l'aide du logiciel NCSS 8 (NCSS Statistical Software, Kaysville, UT, USA) à l'exception du ratio de corrélation (R statistical software, Foundation for Statistical Computing, Vienna, Austria).

Résultats

Caractéristiques des patients

Les caractéristiques de la population étudiée sont fournies dans le Tableau 1. Soixante-quatre patients ont été inclus (âge 25 ± 14 ans, 19 femmes). L'âge médian au moment de la réparation chirurgicale était de 20 [11-36] mois. La réparation consistait en un élargissement de la VCVD par patch transannulaire chez la majorité des patients (72%). Dix-huit (28%) avait également bénéficié d'un RVP (âge moyen au moment du RVP 22 ± 9 ans). Un antécédent d'arythmie était rapporté chez 18 patients (28% de la population). La classe fonctionnelle NYHA moyenne était de $1,6 \pm 0,6$, et seulement 2 (3%) patients montraient des signes cliniques d'insuffisance cardiaque droite. La durée moyenne des QRS était de 141 ± 27 ms. A l'épreuve d'effort, la capacité maximale d'exercice moyenne était de 112 ± 34 Watts. L'ETT révélait une sténose pulmonaire chez 33 (52%) patients et une insuffisance pulmonaire chez 48 (75%) patients. A l'IRM, le VTDVG et la FEVG étaient en moyenne de 78 ± 16 mL/ m^2 et 58 ± 10 %, respectivement. Le VTDVD et la FEVD étaient en moyenne de 131 ± 39 mL/ m^2 et 49 ± 11 %, respectivement. L'imagerie vélocimétrique révélait une régurgitation pulmonaire significative chez 50 (78%) patients avec une fraction de régurgitation médiane de 32 [12-43] %. Le T1 natif était évaluable chez tous les patients pour le VG (T1 natif moyen du VG de $1014 \pm$

52 ms) et chez 58 (91 %) patients pour le VD (T1 natif moyen du VD de 1037 ± 78 ms). Le niveau d'hématocrite était disponible pour le calcul de l'ECV chez 50 (78%) patients pour le VG (ECV moyen du VG de $27,4 \pm 3,3$ %) et chez 44 (69%) patients pour le VD (ECV moyen du VD de $33,8 \pm 4,5$ %). L'imagerie de RT en respiration libre était réalisée chez 40 (63%) patients. Une fibrose cicatricielle de la VCVD était retrouvée chez 35 (88%) patients avec une surface médiane de 7 [4-11] cm². Une fibrose cicatricielle septale était retrouvée chez tous les patients avec une surface médiane de 4 [3-8] cm². Chez 5 (13%) patients étaient également retrouvées d'autres localisations de fibrose cicatricielle (cicatrice supplémentaire sur le VG chez 3 patients, sur le VD chez 1 patient, sur les 2 ventricules chez 2 patients). En incluant toutes les localisations, la surface médiane cicatricielle totale était de 13 [8-17] cm². Des exemples de distribution de fibrose cicatricielle sur les images de RT haute résolution sont fournis dans la Figure 3.

Caractéristiques démographiques	
- Age (années)	25 ± 14
- Sexe féminin	19 (30%)
Antécédents cliniques	
- Age au moment de la réparation (mois)	20 [11-36]
- Type de réparation	
• Patch transannulaire	46 (72%)
• Patch sous valvulaire	10 (16%)
• Pas de patch / infundibulectomie	4 (6%)
• Tube VD-AP	4 (6%)
- Antécédent de RVP	18 (28%)
- Age au moment du RVP (années)	22 ± 9
- Antécédent d'arythmie	18 (28%)
• ESV précoces fréquentes	9 (14%)
• TV non soutenue	4 (6%)
• TV soutenue/FV	3 (5%)
• Tachycardie supra ventriculaire	5 (8%)
• Flutter atrial	4 (6%)
• Fibrillation atriale	1 (2%)
Symptômes cliniques	
- Classe NYHA	1,6 ± 0,6
- Symptômes d'insuffisance cardiaque droite	2 (3%)

- Antécédent de palpitations	19 (30%)
- Antécédent de lipothymie	13 (20%)
- Antécédent de syncope	6 (9%)
- Antécédent de douleur thoracique	14 (22%)
ECG	
- Durée du QRS (ms)	141 ± 27
Test d'effort	
- Capacité d'exercice maximale (Watts)	112 ± 34
ETT (valve pulmonaire)	
- Sténose pulmonaire	33 (52%)
- Gradient moyen trans valvulaire (mmHg)	12 ± 5
- Gradient maximal trans valvulaire (mmHg) *	28 ± 8
- Insuffisance pulmonaire	48 (75%)
- Grade de régurgitation pulmonaire	2,3 ± 1,4
IRM	
- Ciné (N = 64)	
• VTDVG (mL/m ²)	78 ± 16
• FEVG (%)	58 ± 10
• VTDVD (mL/m ²)	131 ± 39
• FEVD (%)	49 ± 11
• Epaisseur pariétale du VD (mm)	3,6 ± 1,0
- Vélocimétrie (N = 64)	
• Insuffisance pulmonaire	50 (78%)
• Fraction de régurgitation (%)	32 [12-43]
- T1 mapping (N = 64)	
• T1 natif VG (ms)	1014 ± 52
• ECV VG (%) †	27,4 ± 3,3
• T1 VD mesurable	58 (91%)
• T1 natif VD (ms)	1037 ± 78
• ECV VD (%) †	33,8 ± 4,5

- Réhaussement tardif (N = 40)	
• Fibrose cicatricielle sur la VCVD	35 (88%)
• Surface cicatricielle de la VCVD (cm ²)	7 [4-11]
• Fibrose cicatricielle septale	40 (100%)
• Surface cicatricielle septale (cm ²)	4 [3-8]
• Autres localisations de fibrose cicatricielle sur le VG ou le VD	5 (13%)
• Surface des autres localisations de fibrose cicatricielle (cm ²) †	10 ± 5
• Surface cicatricielle totale (cm ²)	13 [8-17]

Tableau 1 : caractéristiques des patients porteurs d'une TOF corrigée (N= 64). Données exprimées par la moyenne ± DS lorsqu'elles suivent une distribution normale, et si non par la médiane [écart interquartile Q1-Q3].

* Seulement disponible chez 29 patients avec sténose de la valve pulmonaire.

† Seulement chez 50 patients avec hémocrite disponible le jour de l'IRM.

‡ Seulement chez 44 patients avec T1 du VD mesurable et hémocrite disponible le jour de l'IRM.

§ Uniquement calculée chez les patients présentant une fibrose focale dans d'autres localisations du VD ou du VG.

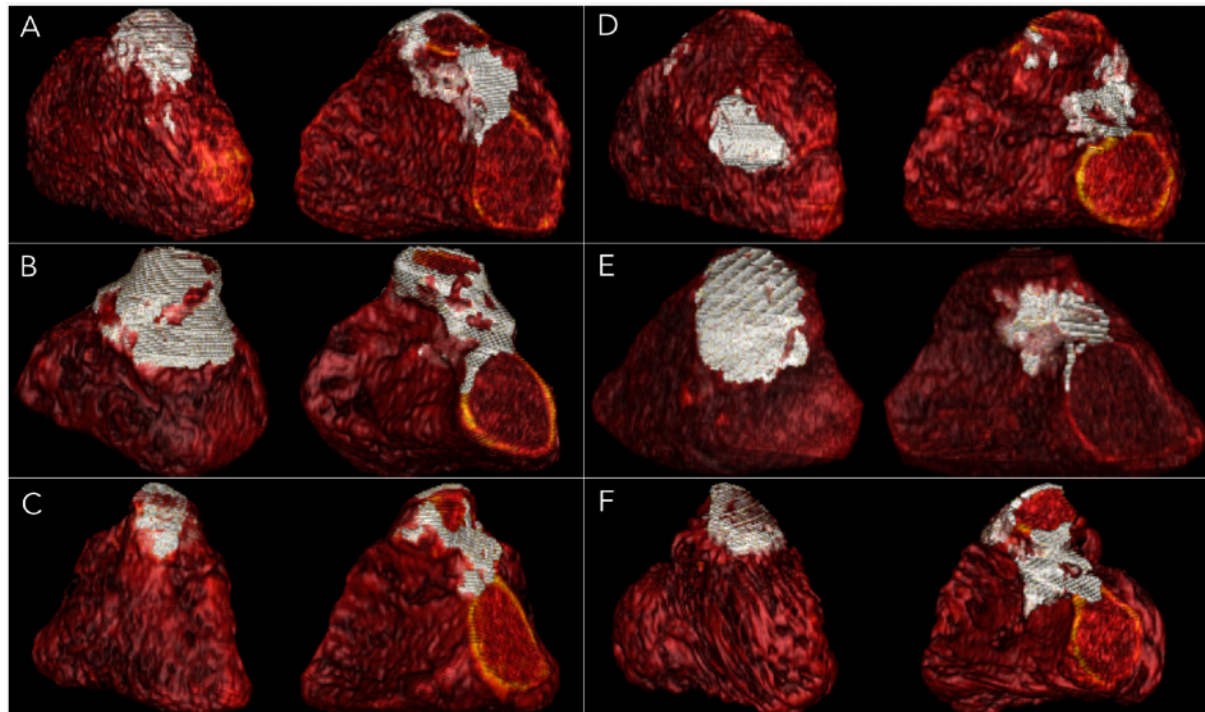


Figure 3 : Exemples de distribution de fibrose cicatricielle sur des images de RT haute résolution chez des patients porteurs d'une TOF corrigée. Les distributions de fibrose cicatricielle sont illustrées sur des vues de la VCVD et du septum (images gauche et droite, respectivement) chez 6 patients avec antécédent de réparation de TOF. A : Homme de 27 ans avec une cicatrice de la VCVD (patch transannulaire) de taille moyenne

(8 cm²) et une grande cicatrice septale (11 cm²). B : Homme de 29 ans avec de grandes cicatrices sur la VCVD et le septum (24 cm² et 12 cm², respectivement). C : Femme de 26 ans avec de petites cicatrices sur la VCVD et le septum (3 cm² et 4 cm², respectivement). D : Homme de 33 ans avec infundibulectomie sans patch (cicatrice sur la VCVD de 4 cm²) et une cicatrice septale de taille moyenne (5 cm²). E : Homme de 25 ans avec une très grande cicatrice sur la VCVD (20 cm²) et une grande cicatrice septale (10 cm²). F : Femme de 40 ans avec une petite cicatrice sur la VCVD (5 cm²) et une grande cicatrice septale (9 cm²).

Comparaisons entre patients suivis pour TOF et patients contrôles

Les résultats des séquences ciné et de T1 mapping de 40 patients suivis pour TOF et de 40 patients contrôles appariés selon l'âge et le sexe sont comparés dans le Tableau 2. Comparativement aux sujets contrôles, les patients suivis pour TOF corrigée montraient une FEVG plus basse ($p < 0,001$), une FEVD plus basse ($p = 0,02$), un VTDVD plus élevé ($p < 0,001$). Le T1 natif du VD était plus souvent évaluable chez les patients suivis pour TOF que chez les sujets contrôles (90% vs 60%, $p = 0,001$) en raison d'une paroi ventriculaire droite plus épaisse ($3,5 \pm 1,1$ vs $2,7 \pm 0,8$ mm, $p < 0,001$). Les patients suivis pour TOF présentaient un T1 natif plus long à la fois sur le VG (1014 ± 51 vs 975 ± 38 ms, $p < 0,001$) et sur le VD (1039 ± 67 vs 937 ± 118 ms, $p < 0,001$), ainsi que de plus grandes valeurs d'ECV sur le VG ($27,2 \pm 3,5$ vs $23,9 \pm 2,0$ %, $p < 0,001$) et sur le VD ($34,0 \pm 4,6$ vs $29,2 \pm 4,2$ %, $p = 0,002$). L'ECV était plus élevée au sein du VD qu'au sein du VG, aussi bien chez les sujets suivis pour TOF que chez les sujets contrôles ($p = 0,03$ chez les sujets TOF et $p = 0,02$ chez les sujets contrôles). Les valeurs de T1 natifs du VD tendaient également à être plus longues que celles du VG, même si cette différence n'était pas statistiquement significative ($p = 0,06$ chez les sujets TOF et $p = 0,07$ chez les sujets contrôles).

	TOF (N = 40)	Contrôles (N = 40)	Valeurs de p
Âges (années)	26 ± 14	27 ± 14	NS
Sexe féminin	8 (20%)	8 (20%)	NS
Ciné IRM			
- VTDVG (mL/m ²)	79 ± 18	76 ± 12	NS
- VTSVG (mL/m ²)	35 ± 16	29 ± 8	< 0,001
- FEVG (%)	56 ± 11	62 ± 8	< 0,001
- VTDVD (mL/m ²)	136 ± 49	76 ± 13	< 0,001
- VTSVD (mL/m ²)	73 ± 30	38 ± 10	< 0,001
- FEVD (%)	48 ± 13	52 ± 9	0,02
- Épaisseur pariétale du VD (mm)	3,5 ± 1,1	2,7 ± 0,8	< 0,001
T1 mapping			
- T1 natif VG (ms)	1014 ± 51	975 ± 38	< 0,001
- ECV VG (%) *	27,2 ± 3,5	23,9 ± 2,0	< 0,001
- T1 VD mesurable	36 (90%)	24 (60%)	0,001

- T1 natif VD (ms) ‡	1039 ± 67	937 ± 118	< 0,001
- ECV VD (%) ‡	34,0 ± 4,6	29,2 ± 4,2	0,002

Tableau 2 : Caractéristiques IRM des patients porteurs de TOF corrigée et des patients contrôles appariés selon l'âge et le sexe. NS : Non significatif.

* Seulement disponible chez 32 (80%) des patients porteurs de TOF et 27 (68%) des patients contrôles avec hématokrite le jour de l'IRM.

‡ Seulement disponible chez 36 (90%) des patients porteurs de TOF et 24 (60%) des patients contrôles avec T1 du VD mesurable.

‡ Seulement disponible chez 28 (70%) des patients porteurs de TOF et 14 (35%) des patients contrôles avec hématokrite le jour de l'IRM et T1 du VD mesurable.

Corrélations de la fibrose cicatricielle et de la fibrose diffuse chez les patients suivis pour TOF

Les corrélations des marqueurs IRM de fibrose cicatricielle et de fibrose diffuse issues de l'analyse univariée sont fournies dans le Tableau 3. Une bonne corrélation était retrouvée entre les valeurs de T1 natif du VD et celles du VG ($R = 0,66$, $p < 0,001$), comme illustrée dans la Figure 4. Il n'y avait pas d'association significative entre l'étendue de la fibrose cicatricielle et les marqueurs IRM de fibrose diffuse ($R = 0,02$, $p = NS$ pour le T1 natif du VD, et $R = 0,13$, $p = NS$ pour le T1 natif du VG). Parmi les marqueurs d'imagerie fonctionnelle, la surface cicatricielle totale était inversement corrélée à la FEVD ($R = -0,61$, $p < 0,001$) et à la FEVG ($R = -0,49$, $p = 0,004$), tandis que le T1 natif du VD et du VG étaient tous les deux positivement corrélés au VTDVD ($R = 0,36$, $p = 0,02$ pour le T1 du VD, et $R = 0,41$, $p = 0,006$ pour le T1 du VG) ainsi qu'à la fraction de régurgitation pulmonaire ($R = 0,32$, $p = 0,03$ pour le T1 du VD, et $R = 0,34$, $p = 0,02$ pour le T1 du VG). Cette association entre marqueurs IRM de fibrose cicatricielle et de fibrose diffuse d'une part et dysfonction systolique et dilatation du VD d'autre part est illustrée dans la Figure 5. Parmi les caractéristiques cliniques, la surface cicatricielle totale était corrélée à la présence d'une arythmie ventriculaire ($R = 0,56$, $p = 0,002$), à un antécédent de RVP ($R = 0,34$, $p = 0,04$) et à la durée du QRS ($R = 0,44$, $p = 0,007$). Le T1 natif du VD était inversement corrélé à la présence d'un antécédent de RVP ($R = -0,33$, $p = 0,03$) et à la présence d'une sténose pulmonaire à l'ETT ($R = -0,31$, $p = 0,04$), et positivement corrélé à la présence d'une arythmie ventriculaire ($R = 0,30$, $p = 0,04$), d'une arythmie atriale ($R = 0,43$, $p = 0,008$) et à la classe fonctionnelle NYHA ($R = 0,32$, $p = 0,03$). Le T1 natif du VG était positivement corrélé à l'âge au moment de la réparation chirurgicale ($R = 0,34$, $p = 0,02$), à la présence d'une arythmie ventriculaire ($R = 0,34$, $p = 0,02$), d'une arythmie atriale ($R = 0,35$, $p = 0,02$) et à la classe fonctionnelle NYHA ($R = 0,39$, $p = 0,01$), et inversement corrélé à la capacité maximale d'exercice ($R = -0,32$, $p = 0,03$). L'association entre le T1 natif du VG, la classe NYHA et la capacité maximale d'exercice est illustrée dans la Figure 6.

	Relation avec la surface cicatricielle totale (N = 40)		Relation avec le T1 natif du VG (N = 64)	
	Valeurs de R	Valeurs de p	Valeurs de R	Valeurs de p
Age (années)	0,24	NS	0,21	NS
Sexe féminin	-0,08	NS	0,24	NS

Age au moment de la réparation (mois)	0,07	NS	0,34	0,02
Antécédent de RVP	0,34	0,04	-0,25	NS
Antécédent d'arythmie ventriculaire	0,56	0,002	0,34	0,02
Antécédent d'arythmie atriale	0,07	NS	0,35	0,02
Classe NYHA	-0,04	NS	0,39	0,01
Durée du QRS (ms)	0,44	0,007	0,03	NS
Capacité d'exercice maximale (Watts)	0,20	NS	-0,32	0,03
Surcharge en pression à l'ETT	0,27	NS	-0,18	NS
Ciné IRM (N = 64)				
- VTDVD (mL/m ²)	0,11	NS	0,20	NS
- FEVG (%)	-0,49	0,004	-0,22	NS
- VTDVD (mL/m ²)	0,16	NS	0,41	0,006
- FEVD (%)	-0,61	< 0,001	-0,09	NS
- Epaisseur pariétale du VD (mm)	0,22	NS	-0,08	NS
Vélocimétrie (N = 64)				
- Fraction de régurgitation pulmonaire (%)	-0,15	NS	0,34	0,02
T1 mapping (N = 64)				
- T1 natif VG (ms)	0,13	NS	X	NA

- T1 natif VD (ms)	0,02	NS	0,66	< 0,001
Rehaussement tardif (N = 40)				
- Surface cicatricielle de la VCVD (cm ²)	X	NA	0,01	NS
- Surface cicatricielle septale (cm ²)	X	NA	0,12	NS
- Surface cicatricielle totale (cm ²)	X	NA	0,13	NS

Tableau 3 : Corrélations des marqueurs IRM de fibrose cicatricielle et de fibrose diffuse issues de l'analyse univariée. NS = non significatif. NA = non accessible.

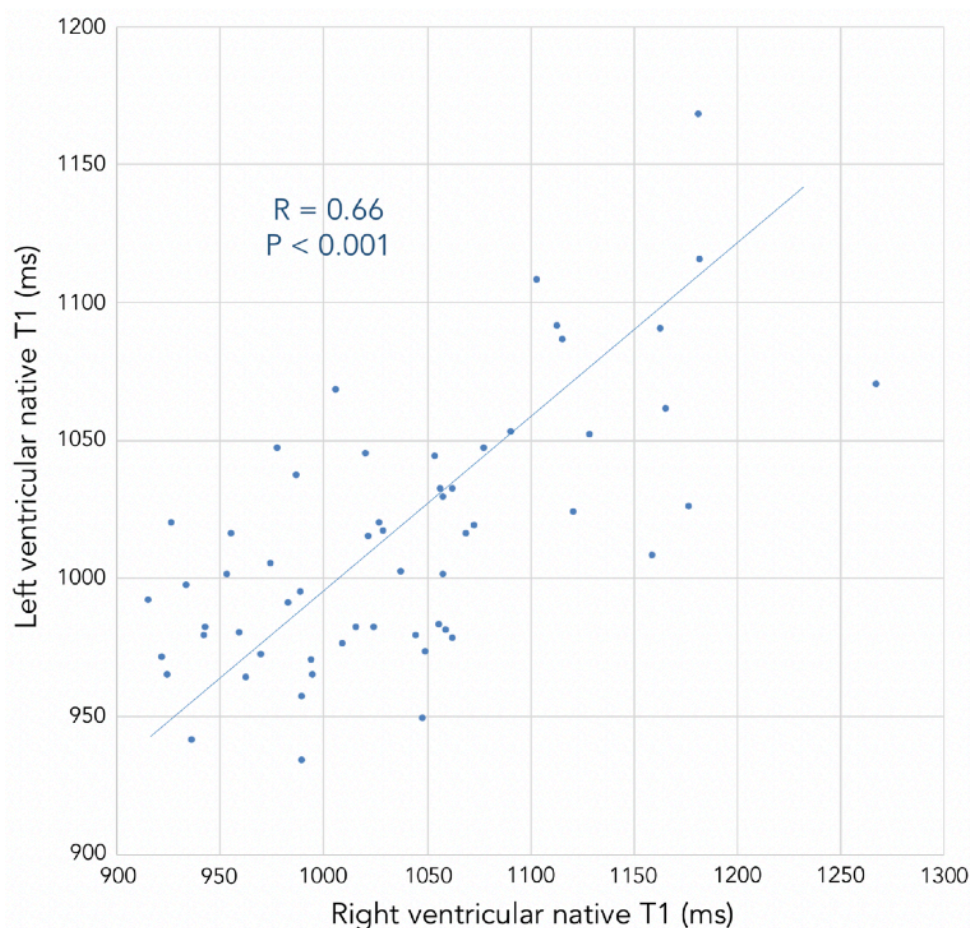


Figure 4 : corrélations entre les mesures de T1 natif du VD (« Right ventricular native T1 ») et celles du VG (« Left ventricular native T1 »).

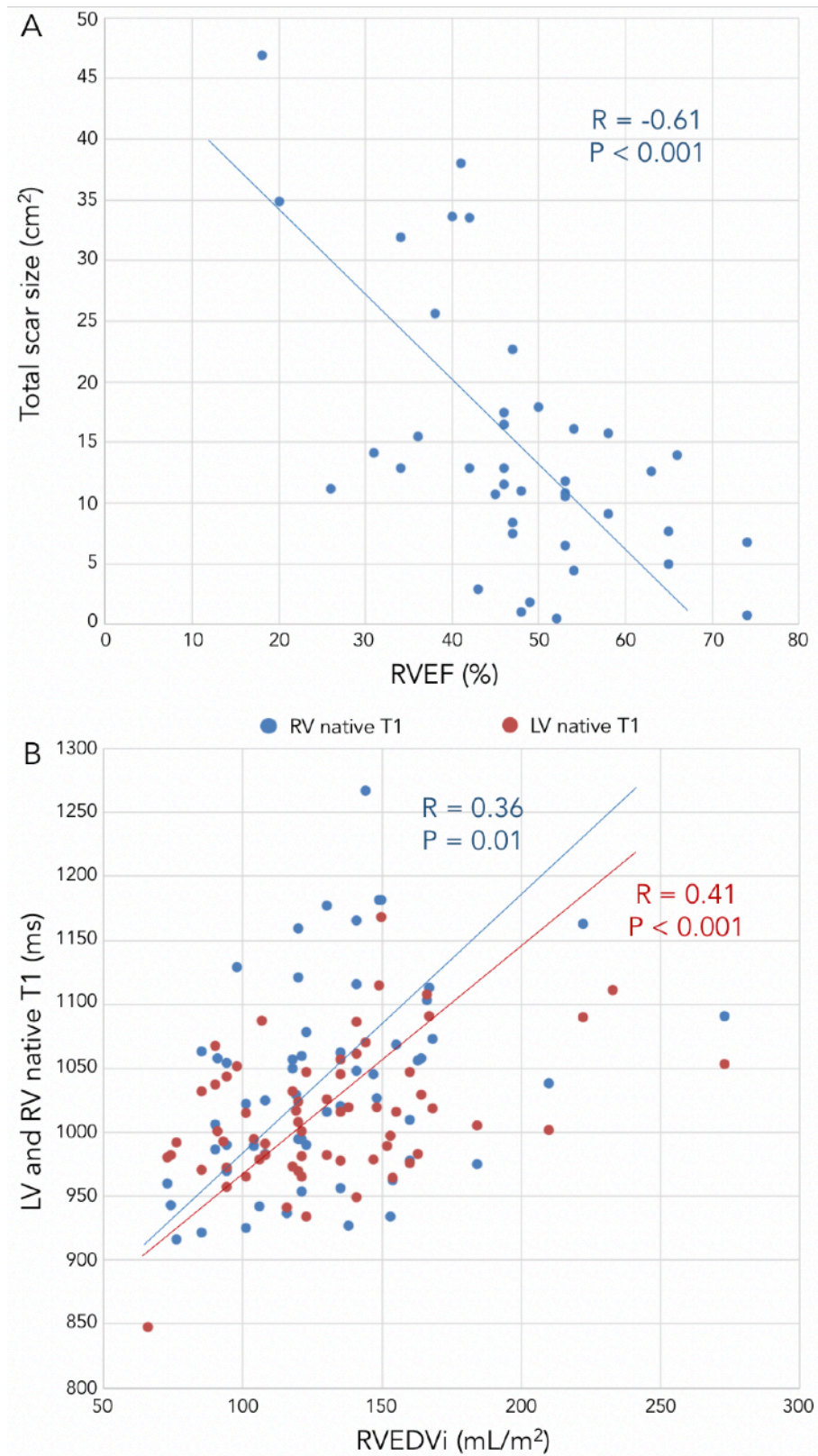


Figure 5 : Corrélations entre les marqueurs IRM de caractérisation tissulaire et la dilatation ventriculaire droite d'une part, la dysfonction systolique d'autre part, chez les patients suivis pour TOF corrigée. En A, illustration de la corrélation négative entre la FEVD (« RVEF ») et la surface cicatricielle totale (« total scar size »). En B, illustration de la corrélation positive entre le volume télédiastolique du VD indexé (« RVEDVi ») et les mesures de T1 natif du VD (bleues) et du VG (rouges).

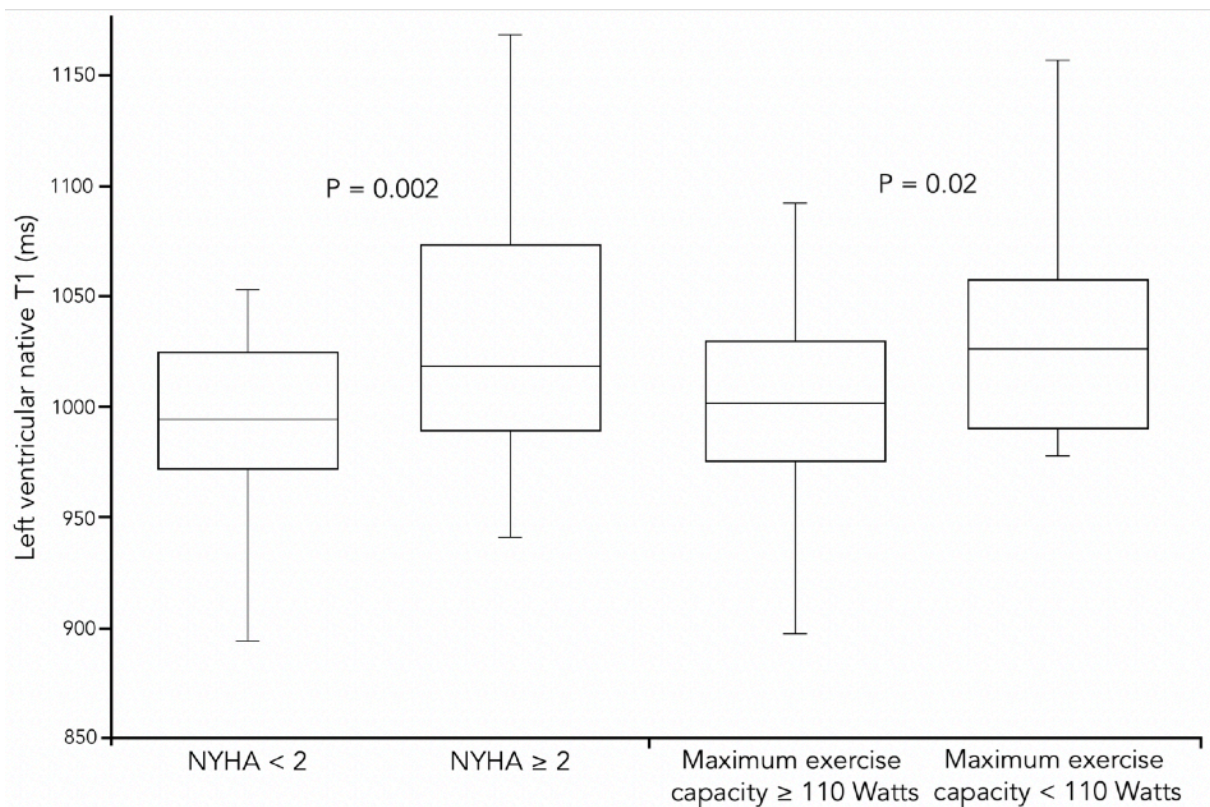


Figure 6 : associations du T1 natif du VG (« Left ventricular native T1 ») avec la classe fonctionnelle NYHA et la capacité d'exercice maximale (« Maximum exercise capacity »), chez les patients porteurs d'une TOF corrigée.

Caractéristiques des patients avec antécédent de RVP

Les caractéristiques des patients avec (N = 18) et sans (N = 46) antécédent de RVP sont comparées dans le Tableau 4. Les patients avec antécédent de RVP présentaient une fraction de régurgitation pulmonaire et un VTDVD plus faibles ($p < 0,001$ et $p = 0,002$). Ils présentaient également une plus faible FEVD (43 ± 15 vs 51 ± 9 %, $p = 0,01$), une plus grande étendue de fibrose cicatricielle sur la VCVD (11 [7-15] vs 6 [3-9] cm^2 , $p = 0,02$), ainsi qu'un T1 natif plus court aussi bien sur le VG (993 ± 49 vs 1022 ± 51 ms, $p = 0,04$) que sur le VD (996 ± 46 vs 1053 ± 83 ms, $p = 0,01$).

	Avec antécédent de RVP (N = 18)	Sans antécédent de RVP (N = 46)	Valeurs de p
Caractéristiques démographiques			
- Age (années)	27 ± 13	25 ± 15	0,50
- Sexe féminin	5 (28%)	14 (30%)	0,84
Antécédents cliniques			
- Age au moment de la réparation (mois)	22 [12-38]	17 [9-36]	0,70
- Antécédent d'arythmie atriale	2 (11%)	8 (17%)	0,61

- Antécédent d'arythmie ventriculaire	6 (33%)	10 (22%)	0,34
Symptômes cliniques			
- Classe NYHA	1,5 ± 0,8	1,6 ± 0,6	0,79
- Capacité d'exercice maximale (Watts)	113 ± 34	111 ± 35	0,84
ECG			
- Durée du QRS (ms)	144 ± 28	139 ± 26	0,55
ETT			
- Sténose de la valve pulmonaire	10 (56%)	23 (50%)	0,44
IRM			
- Ciné IRM (N = 64)			
• VTDVG (mL/m ²)	74 ± 15	78 ± 17	0,36
• FEVG (%)	56 ± 11	59 ± 9	0,32
• VTDVD (mL/m ²)	107 ± 26	140 ± 39	0,002
• FEVD (%)	43 ± 15	51 ± 9	0,01
• Epaisseur pariétale de VD (mm)	4,0 ± 1,0	3,5 ± 1,0	0,05
- Vélocimétrie (N = 64)			
• Fraction de régurgitation pulmonaire (%)	0 [0-7,5]	40 [29-48]	< 0,001
- T1 mapping (N = 64)			
• T1 natif VG (ms)	993 ± 49	1022 ± 51	0,04
• T1 natif VD (ms) *	996 ± 46	1053 ± 83	0,01
- Rehaussement tardif (N = 40)			

• Surface cicatricielle de la VCVD (cm ²)	11 [7-15]	6[3-9]	0,02
• Surface cicatricielle septale (cm ²)	5 [4-9]	4 [3-8]	0,72
• Autres localisations de fibrose cicatricielle sur le VG ou le VD	2 (11%)	3 (7%)	0,43
• Surface cicatricielle totale (cm ²)	16 [13-32]	11 [8-16]	0,03

Tableau 4 : Caractéristiques des patients porteurs de TOF corrigée sans et avec antécédent de RVP. Données exprimées par la moyenne \pm DS lorsqu'elles suivent une distribution normale, et sinon par la médiane [écart interquartile Q1-Q3].

* Seulement disponible chez 17 patients avec antécédent de RVP et 41 patients sans antécédent de RVP.

Caractéristiques des patients avec antécédent d'arythmie ventriculaire

Les caractéristiques des patients avec (N = 17) et sans (N = 47) antécédent d'arythmie ventriculaire sont comparées dans le Tableau 5. Parmi les caractéristiques cliniques, les patients avec antécédent d'arythmie ventriculaire étaient plus âgés (34 ± 14 vs 23 ± 14 ans, $p = 0,005$) et plus souvent des femmes (50 % vs 26 %, $p = 0,04$). Ils tendaient à être plus âgés au moment de la réparation chirurgicale (30 [18-42] vs 16 [9-36] mois, $p = 0,05$) et présentaient aussi beaucoup plus souvent une arythmie atriale (50 % vs 4 %, $p < 0,001$). A l'IRM, ces patients présentaient une FEVG et une FEVD plus basses (52 ± 15 vs 60 ± 6 % $p = 0,003$ et 42 ± 12 vs 51 ± 10 % $p = 0,006$, respectivement). Les patients avec arythmie ventriculaire présentaient également un T1 natif plus long à la fois sur le VG (1044 ± 48 vs 1004 ± 46 ms, $p = 0,006$) et sur le VD (1083 ± 83 vs 1025 ± 74 ms, $p = 0,02$), et une surface cicatricielle totale plus grande (20 [16-34] vs 11 [7-13] cm², $p < 0,001$), en particulier sur le septum (9 [7-12] vs 3 [2-5] cm², $p < 0,001$). Ils présentaient également plus fréquemment d'autres localisations de fibrose cicatricielle sur le VD et le VG, à distance de la VCVD et du septum (31 % vs 0 %, $p = 0,003$).

	Avec arythmie ventriculaire (N = 16)	Sans arythmie ventriculaire (N = 48)	Valeurs de p
Caractéristiques démographiques			
- Age (années)	34 ± 14	23 ± 14	0,005
- Sexe féminin	8 (50%)	11 (23%)	0,04
Antécédents cliniques			

- Age au moment de la réparation (mois)	30 [18-42]	16 [9-36]	0,05
- Antécédent de RVP	6 (38%)	12 (25%)	0,34
- Antécédent d'arythmie atriale	8 (50%)	2 (4%)	<0,001
Symptômes cliniques			
- Classe NYHA	1,8 ± 0,7	1,5 ± 0,6	0,18
- Capacité d'exercice maximale (Watts)	103 ± 29	116 ± 36	0,25
ECG			
- Durée du QRS (ms)	148 ± 34	138 ± 23	0,19
ETT			
- Sténose de la valve pulmonaire	7 (44%)	26 (54%)	0,34
IRM			
- Ciné IRM (N = 64)			
• VTDVG (mL/m ²)	84 ± 21	76 ± 14	0,08
• FEVG (%)	52 ± 15	60 ± 6	0,003
• VTDVD (mL/m ²)	141 ± 43	127 ± 37	0,24
• FEVD (%)	42 ± 12	51 ± 10	0,006
• Epaisseur pariétale du VD (mm)	3,6 ± 1,3	3,6 ± 0,9	0,83
- Vélocimétrie (N = 64)			
• Fraction de régurgitation pulmonaire (%)	28 [0-41]	33 [15-43]	0,47
- T1 mapping (N = 64)			
• T1 natif VG (ms)	1044 ± 58	1004 ± 46	0,006

• T1 natif VD (ms) *	1083 ± 83	1025 ± 74	0,02
- Rehaussement tardif (N = 40)			
• Surface cicatricielle de la VCVD (cm ²)	8 [5-13]	7 [3-9]	0,22
• Surface cicatricielle septale (cm ²)	9 [7-12]	3 [2-5]	< 0,001
• Autres localisations de fibrose cicatricielle sur le VG ou le VD	5 (31%)	0 (0%)	0,003
• Surface cicatricielle totale (cm ²)	20 [16-34]	11 [7-13]	<0,001

Tableau 5 : Caractéristiques des patients porteurs de TOF corrigée sans et avec antécédent d'arythmie ventriculaire. Données exprimées par la moyenne ± DS lorsqu'elles suivent une distribution normale, et sinon par la médiane [écart interquartile Q1-Q3].

* Seulement disponible chez 12 patients avec antécédent d'arythmie ventriculaire et 46 patients sans antécédent d'arythmie ventriculaire.

Discussion

Cette étude est, à notre connaissance, la première à analyser les corrélations fonctionnelles et cliniques de la fibrose focale et de la fibrose diffuse chez les patients suivis pour TOF corrigée évaluées par une approche quantitative basée sur une technique moderne de caractérisation tissulaire associant cartographie T1 et imagerie de RT haute résolution. Ses principaux résultats sont que (i) la fibrose focale et la fibrose diffuse chez les patients suivis pour TOF corrigée sont des marqueurs indépendants, (ii) la fibrose focale est corrélée à la dysfonction systolique biventriculaire tandis que la fibrose diffuse est corrélée à la dilatation de VD, (iii) la fibrose focale et la fibrose diffuse sont possiblement impliquées dans la survenue d'arythmie ventriculaire, et (iv) les patients avec antécédent de RVP ont une fibrose cicatricielle plus étendue sur la VCVD mais de plus faibles marqueurs de fibrose diffuse, suggérant le caractère potentiellement réversible de la fibrose diffuse après traitement.

Patients et méthodes

La population étudiée montre des caractéristiques semblables à celles d'autres grandes séries de patients suivis pour TOF corrigée publiées dans la littérature, en termes d'âge et de sexe, d'âge au moment de la réparation chirurgicale et de type de réparation, de profil de surcharge ventriculaire de volume/de pression à l'ETT. Une divergence avec les précédentes études portant sur des adultes jeunes suivis

pour TOF corrigée peut être la prévalence assez élevée d'arythmie ventriculaire (25%) qui est probablement liée à un biais de recrutement, notre site étant un centre tertiaire pour la prise en charge des arythmies. En IRM, les caractéristiques de la population étudiée sont similaires à celles de précédentes études ayant porté sur l'IRM cardiaque chez des patients suivis pour TOF corrigée, en termes de volumes ventriculaires, de dysfonction systolique et de degré de régurgitation pulmonaire (394). Concernant les marqueurs IRM de fibrose diffuse, plusieurs études ont rapporté des signes de fibrose biventriculaire chez les patients porteurs de TOF corrigée (371,392,394,450,452,454), la fibrose du VD ayant été observée assez tôt dans l'évolution de la maladie (452,454). Nos résultats sont en accord avec ces études, indiquant clairement la présence d'une fibrose diffuse à la fois du VG et du VD de patients adultes porteurs d'une TOF corrigée comparativement à des témoins appariés selon l'âge et le sexe. Nous avons rapporté des T1 plus longs et des valeurs d'ECV plus élevées que dans la plupart des études précédentes. Ceci est probablement dû à l'âge des patients, nos valeurs d'ECV étant cohérentes avec celles rapportées par Broberg et al chez des patients adultes suivis pour TOF corrigée (450). Des divergences dans les mesures de T1 peuvent aussi être expliquées par la variabilité des mesures entre machines différentes (366). Concernant l'évaluation de la fibrose focale, des études antérieures ont montré que les séquences conventionnelles de RT réalisées en apnée peuvent détecter la fibrose cicatricielle au sein de la fine paroi du VD après réparation d'une TOF, malgré une résolution spatiale limitée (épaisseur de coupe > 6 mm) (51,98,455). La quantification de la charge cicatricielle rapportée dans la présente étude ne peut être comparée aux données existantes de la littérature, car les méthodes utilisées dans les précédentes études ne permettaient qu'une évaluation semi-quantitative de la charge cicatricielle basée sur des scores segmentaires. Une étude a démontré l'utilité d'une imagerie de RT haute résolution acquise en respiration libre dans la détection et la quantification de la fibrose cicatricielle chez les patients suivis pour TOF corrigée (349). Dans la présente étude, nous avons utilisé une méthode d'acquisition similaire, bien que nous ayons choisi de quantifier la surface cicatricielle plutôt que son volume en raison de résultats préliminaires montrant une meilleure reproductibilité de cette mesure. Comme attendue, une fibrose septale a été retrouvée chez tous les patients suivis pour TOF, dans la région du patch de fermeture de la communication interventriculaire (CIV). Fait intéressant, la taille des cicatrices septales est très variable entre les patients (allant de 1 à 20 cm² dans notre série), reflétant peut-être à la fois la taille de la CIV initiale et le potentiel remodelage ultérieur, mécanique ou ischémique, du tissu myocardique adjacent au patch au cours de l'évolution de la maladie. La taille des cicatrices sur la VCVD est aussi assez variable, comme attendu, étant donné la variété des techniques chirurgicales utilisées pour la réparation de cette région anatomique. Enfin, la présence de cicatrices focales dans d'autres régions anatomiques est aussi assez fréquente (13% dans notre série), ce qui est en accord avec les précédentes études (98).

Corrélations de la fibrose focale et de la fibrose diffuse

En utilisant des scores segmentaires pour l'évaluation de la charge cicatricielle sur une imagerie de RT conventionnelle, plusieurs auteurs ont rapporté des corrélations prometteuses, comme une association avec une dysfonction systolique, une intolérance à l'effort ou la présence d'une arythmie (98,455). Cependant, la résolution spatiale de telles méthodes peut être insuffisante pour caractériser de manière précise la fine paroi du VD et la robustesse d'approches semi-quantitatives peut être sous-optimale. Des données récentes suggèrent que les scores segmentaires de fibrose cicatricielle dérivés de l'imagerie de RT conventionnelle sont des

prédicteurs d'arythmie plus faibles que le statut clinique du patient ou que la dilatation ventriculaire (455). En utilisant une approche quantitative sur des images de meilleure résolution spatiale, nos résultats indiquent que la charge cicatricielle est un déterminant majeur de la dysfonction systolique du VG et du VD, est étroitement liée à l'arythmie ventriculaire et au degré d'asynchronisme électrique. En revanche, les marqueurs IRM de la fibrose diffuse ne semblent pas être influencés par la charge cicatricielle et montrent des corrélations fonctionnelles différentes. Alors que la charge cicatricielle est associée à la dysfonction systolique, la fibrose diffuse est plutôt associée à la dilatation du VD et au degré de régurgitation pulmonaire. Ces différences suggèrent que les marqueurs IRM de fibrose focale et de fibrose diffuse pourraient avoir une valeur pronostique indépendante. Fait intéressant, les deux types de fibrose ont montré une association significative avec la présence d'une arythmie ventriculaire. Ceci peut expliquer pourquoi les cicatrices focales, qui sont présentes dès les premières années de vie, ne deviennent pourvoyeuses d'arythmie que des dizaines d'années après la chirurgie car alors associées à un remodelage interstitiel diffus du tissu myocardique adjacent, s'étant installé de manière progressive tout au long de l'évolution de la maladie. A noter que les troubles du rythme et de conduction ne semblent pas être influencés par les cicatrices de la VCVD mais plutôt par les cicatrices septales et par d'autres localisations sur le VG ou le VD. Ceci peut être dû à la grande prévalence des patchs trans-annulaires, possiblement moins arythmogènes. En effet, il a été montré que le mécanisme pourvoyeur de tachycardie par réentrée dans la TOF corrigée était lié à des isthmes de myocarde viable interposés entre les patchs et les anneaux des valves pulmonaire et tricuspide (89). Ces zones de conduction lente sont assez fréquentes au voisinage du septum mais beaucoup moins retrouvées sur la VCVD lorsqu'un patch transannulaire agit comme un bloc de conduction complet. Concernant le statut clinique des patients, nous avons rapporté que le T1 natif du VG était le marqueur d'imagerie le mieux corrélé à la classe fonctionnelle NYHA et un prédicteur significatif d'intolérance à l'effort. Ces résultats appuient l'intérêt de la recherche sur des thérapies spécifiques ciblant la fibrose myocardique chez les patients porteurs d'une TOF corrigée (183), ces traitements pouvant potentiellement améliorer leur statut clinique et prévenir la survenue d'arythmie.

Caractéristiques des patients avec antécédent de RVP

Dans la présente étude, nous avons choisi d'inclure les patients avec antécédent de RVP. En effet, un RVP est une intervention très fréquemment réalisée chez les patients adultes porteurs d'une TOF corrigée et bien que son impact sur la fonction ventriculaire et de la valve pulmonaire soit bien démontré (43), son impact sur la fibrose cicatricielle et sur la fibrose diffuse reste inconnu. Nous reconnaissons que ce sujet devrait idéalement être traité de manière longitudinale, mais à notre avis, nos résultats ouvrent des perspectives prometteuses. Comme attendu, les patients avec antécédent de RVP présentent de plus faibles volumes ventriculaires droits et une régurgitation pulmonaire moindre. Ceux-ci présentent également une charge cicatricielle plus importante sur la VCVD, ce qui est probablement la conséquence de la chirurgie supplémentaire effectuée dans cette région. De plus, nous avons trouvé des valeurs de T1 natif du VG et du VD significativement plus courtes chez les patients avec antécédent de RVP. Ceci suggère que la fibrose diffuse est un processus potentiellement réversible après traitement et ouvre des perspectives intéressantes pour la prise en charge des patients porteurs d'une TOF corrigée.

Limites de l'étude

La principale limite de cette étude est la faible taille de l'échantillon, nous ayant empêché d'effectuer des analyses multivariées, en particulier pour l'analyse des corrélations avec la présence d'une arythmie et avec le statut clinique. De plus, bien que de fortes associations aient été trouvées entre les marqueurs d'imagerie et les caractéristiques cliniques, ceux-ci ne peuvent être interprétés comme des facteurs prédictifs, étant donné l'absence de suivi prospectif à long terme. Concernant l'imagerie, nous reconnaissons que la résolution spatiale des cartes T1 peut être insuffisante pour l'étude de la paroi du VD et que les différences observées entre les valeurs de T1 natif et d'ECV du VG et celles du VD sont possiblement dues à un effet de volume partiel. Cependant, toutes les mesures sur le VD ont été effectuées dans des régions où l'épaisseur pariétale était jugée suffisante afin de minimiser cet effet de volume partiel, une bonne corrélation a été retrouvée entre les valeurs de T1 du VD et celles du VG, des différences significatives ont été observées avec les valeurs de T1 du VD mesurées chez les sujets contrôles et les corrélations du T1 natif du VD des patients porteurs de TOF corrigée sont cohérentes avec celles rapportées dans la littérature (394,452,454). Enfin, cette étude ayant porté sur la fibrose focale et la fibrose diffuse, plusieurs autres marqueurs d'imagerie prometteurs n'ont pas été étudiés, tels que la pression ventriculaire droite (128) ou la régurgitation tricuspide (58) évaluées par ETT, le mouvement ou la déformation myocardique régionale évalués par IRM (456,457).

Conclusion

La fibrose cicatricielle focale et la fibrose diffuse sont fréquemment retrouvées chez les patients suivis pour TOF corrigée et peuvent être facilement quantifiées en IRM. Ce sont des marqueurs indépendants, la surface cicatricielle étant liée à la dysfonction systolique biventriculaire, tandis que la fibrose diffuse est corrélée à la dilatation ventriculaire droite. La charge cicatricielle et le degré de fibrose diffuse sont tous deux corrélés à la présence d'une arythmie ventriculaire. Les patients avec antécédent de RVP ont une charge cicatricielle plus importante sur la VCVD mais des marqueurs de fibrose diffuse plus faibles, suggérant le caractère potentiellement réversible de ce processus pathologique après traitement.



Références bibliographiques

1. Apitz C, Webb GD, Redington AN. Tetralogy of fallot. *The Lancet*. 2009;374(9699):1462-1471.
2. Friedli B. Tétralogie de Fallot. *EMC - Pédiatrie*. nov 2004;1(4):365-78.
3. Downing TE, Kim YY. Tetralogy of Fallot. *Cardiol Clin*. nov 2015;33(4):531-41.
4. Jonas RA. Early primary repair of tetralogy of Fallot. *Semin Thorac Cardiovasc Surg Pediatr Card Surg Annu*. 2009;39-47.
5. Frank L, Dillman JR, Parish V, Mueller GC, Kazerooni EA, Bell A, et al. Cardiovascular MR Imaging of Conotruncal Anomalies <sup/>. *RadioGraphics*. juill 2010;30(4):1069-94.
6. Lapierre C, Dubois J, Rypens F, Raboisson M-J, Déry J. Tetralogy of Fallot: Preoperative assessment with MR and CT imaging. *Diagn Interv Imaging*. mai 2016;97(5):531-41.
7. Villafañe J, Feinstein JA, Jenkins KJ, Vincent RN, Walsh EP, Dubin AM, et al. Hot Topics in Tetralogy of Fallot. *J Am Coll Cardiol*. déc 2013;62(23):2155-66.
8. Hrusca A, Rachisan AL, Gach P, Pico H, Sorensen C, Bonello B, et al. Detection of pulmonary and coronary artery anomalies in tetralogy of Fallot using non-ECG-gated CT angiography. *Diagn Interv Imaging*. mai 2016;97(5):543-8.
9. Lluri G, Aboulhosn JA, Moriarty JM, Finn JP, Ruehm SG, Budoff MJ, et al. Applications of Cardiac CT in the Tetralogy of Fallot Patient. *JACC Cardiovasc Imaging*. déc 2014;7(12):1276-9.
10. Geva T, Greil GF, Marshall AC, Landzberg M, Powell AJ. Gadolinium-enhanced 3-dimensional magnetic resonance angiography of pulmonary blood supply in patients with complex pulmonary stenosis or atresia: comparison with x-ray angiography. *Circulation*. 23 juill 2002;106(4):473-8.
11. Driessen MMP, Breur JMPJ, Budde RPJ, van Oorschot JWM, van Kimmenade RRJ, Sieswerda GT, et al. Advances in cardiac magnetic resonance imaging of congenital heart disease. *Pediatr Radiol*. janv 2015;45(1):5-19.
12. Vaujois L, Gorincour G, Alison M, Déry J, Poirier N, Lapierre C. Imaging of postoperative tetralogy of Fallot repair. *Diagn Interv Imaging*. mai 2016;97(5):549-60.
13. Nollert G, Fischlein T, Bouterwek S, Böhmer C, Klinner W, Reichart B. Long-Term Survival in Patients With Repair of Tetralogy of Fallot: 36-Year Follow-Up of 490 Survivors of the First Year After Surgical Repair. *J Am Coll Cardiol*. nov 1997;30(5):1374-83.
14. Norton KI, Tong C, Glass RBJ, Nielsen JC. Cardiac MR Imaging Assessment Following Tetralogy of Fallot Repair. *RadioGraphics*. janv 2006;26(1):197-211.
15. Chiu S-N, Wang J-K, Chen H-C, Lin M-T, Wu E-T, Chen C-A, et al. Long-term survival and unnatural deaths of patients with repaired tetralogy of Fallot in an Asian cohort. *Circ Cardiovasc Qual Outcomes*. janv 2012;5(1):120-5.
16. Browne LP, Krishnamurthy R, Chung T. Preoperative and Postoperative MR Evaluation of Congenital Heart Disease in Children. *Radiol Clin North Am*. sept 2011;49(5):1011-24.
17. Dohlen G, Chaturvedi RR, Benson LN, Ozawa A, Van Arsdell GS, Fruitman DS, et al. Stenting of the right ventricular outflow tract in the symptomatic infant with tetralogy of Fallot. *Heart*. 15 janv 2009;95(2):142-7.
18. Valsangiacomo Buechel ER, Fogel MA. Congenital Cardiac Defects and MR-Guided Planning of Surgery. *Magn Reson Imaging Clin N Am*. nov 2011;19(4):823-40.
19. Gaca AM, Jagers JJ, Dudley LT, Bisset GS. Repair of Congenital Heart Disease: A Primer-Part 1. *Radiology*. juin 2008;247(3):617-31.

20. Mavroudis CD, Frost J, Mavroudis C. Pulmonary valve preservation and restoration strategies for repair of tetralogy of Fallot. *Cardiol Young*. déc 2014;24(6):1088-94.
21. Cullen S, Shore D, Redington A. Characterization of Right Ventricular Diastolic Performance After Complete Repair of Tetralogy of Fallot: Restrictive Physiology Predicts Slow Postoperative Recovery. *Circulation*. 15 mars 1995;91(6):1782-9.
22. Munkhammar P, Cullen S, Jögi P, de Leval M, Elliott M, Norgård G. Early age at repair prevents restrictive right ventricular (RV) physiology after surgery for tetralogy of Fallot (TOF). *J Am Coll Cardiol*. oct 1998;32(4):1083-7.
23. Norgard G, Gatzoulis MA, Josen M, Cullen S, Redington AN. Does restrictive right ventricular physiology in the early postoperative period predict subsequent right ventricular restriction after repair of tetralogy of Fallot? *Heart*. 1 mai 1998;79(5):481-4.
24. Ou P, Iserin L, Raisky O, Vouhe P, Brunelle F, Sidi D, et al. Post-operative cardiac lesions after cardiac surgery in childhood. *Pediatr Radiol*. juin 2010;40(6):885-94.
25. Hickey EJ, Veldtman G, Bradley TJ, Gengsakul A, Manlhiot C, Williams WG, et al. Late risk of outcomes for adults with repaired tetralogy of Fallot from an inception cohort spanning four decades. *Eur J Cardio-Thorac Surg Off J Eur Assoc Cardio-Thorac Surg*. janv 2009;35(1):156-164; discussion 164.
26. Marelli AJ, Mackie AS, Ionescu-Iltu R, Rahme E, Pilote L. Congenital heart disease in the general population: changing prevalence and age distribution. *Circulation*. 16 janv 2007;115(2):163-72.
27. Ylitalo P, Nieminen H, Pitkänen OM, Jokinen E, Sairanen H. Need of transannular patch in tetralogy of Fallot surgery carries a higher risk of reoperation but has no impact on late survival: results of Fallot repair in Finland. *Eur J Cardio-Thorac Surg Off J Eur Assoc Cardio-Thorac Surg*. juill 2015;48(1):91-7.
28. Marelli AJ, Ionescu-Iltu R, Mackie AS, Guo L, Dendukuri N, Kaouache M. Lifetime prevalence of congenital heart disease in the general population from 2000 to 2010. *Circulation*. 26 août 2014;130(9):749-56.
29. Hickey EJ, Veldtman G, Bradley TJ, Gengsakul A, Webb G, Williams WG, et al. Functional health status in adult survivors of operative repair of tetralogy of fallot. *Am J Cardiol*. 15 mars 2012;109(6):873-80.
30. Cuypers JAAE, Menting ME, Konings EEM, Opić P, Utens EMWJ, Helbing WA, et al. Unnatural history of tetralogy of Fallot: prospective follow-up of 40 years after surgical correction. *Circulation*. 25 nov 2014;130(22):1944-53.
31. Gregg D, Foster E. Pulmonary insufficiency is the nexus of late complications in tetralogy of Fallot. *Curr Cardiol Rep*. juill 2007;9(4):315-22.
32. Rebergen SA, Chin JG, Ottenkamp J, van der Wall EE, de Roos A. Pulmonary regurgitation in the late postoperative follow-up of tetralogy of Fallot. Volumetric quantitation by nuclear magnetic resonance velocity mapping. *Circulation*. nov 1993;88(5 Pt 1):2257-66.
33. Niezen RA, Helbing WA, van der Wall EE, van der Geest RJ, Rebergen SA, de Roos A. Biventricular systolic function and mass studied with MR imaging in children with pulmonary regurgitation after repair for tetralogy of Fallot. *Radiology*. oct 1996;201(1):135-40.
34. van den Berg J, Hop WC, Strengers JLM, de Jongste JC, van Osch-Gevers L, Meijboom FJ, et al. Clinical condition at mid-to-late follow-up after transatrial-transpulmonary repair of tetralogy of Fallot. *J Thorac Cardiovasc Surg*. févr 2007;133(2):470-7.
35. Geva T. Repaired tetralogy of Fallot: the roles of cardiovascular magnetic resonance in evaluating pathophysiology and for pulmonary valve replacement de-

- cision support. *J Cardiovasc Magn Reson*. 2011;13(1):1.
36. Geva T, Sandweiss BM, Gauvreau K, Lock JE, Powell AJ. Factors associated with impaired clinical status in long-term survivors of tetralogy of Fallot repair evaluated by magnetic resonance imaging. *J Am Coll Cardiol*. mars 2004;43(6):1068-74.
 37. Knauth AL, Gauvreau K, Powell AJ, Landzberg MJ, Walsh EP, Lock JE, et al. Ventricular size and function assessed by cardiac MRI predict major adverse clinical outcomes late after tetralogy of Fallot repair. *Heart*. 1 févr 2008;94(2):211-6.
 38. Eyskens B, Reybrouck T, Bogaert J, Dymarkowsky S, Daenen W, Dumoulin M, et al. Homograft insertion for pulmonary regurgitation after repair of tetralogy of Fallot improves cardiorespiratory exercise performance. *Am J Cardiol*. janv 2000;85(2):221-5.
 39. Jang W, Kim YJ, Choi K, Lim H-G, Kim W-H, Lee JR. Mid-term results of bio-prosthetic pulmonary valve replacement in pulmonary regurgitation after tetralogy of Fallot repair. *Eur J Cardio-Thorac Surg Off J Eur Assoc Cardio-Thorac Surg*. juill 2012;42(1):e1-8.
 40. Therrien J, Siu SC, Harris L, Dore A, Niwa K, Janousek J, et al. Impact of pulmonary valve replacement on arrhythmia propensity late after repair of tetralogy of Fallot. *Circulation*. 22 mai 2001;103(20):2489-94.
 41. Harrild DM, Berul CI, Cecchin F, Geva T, Gauvreau K, Pigula F, et al. Pulmonary Valve Replacement in Tetralogy of Fallot: Impact on Survival and Ventricular Tachycardia. *Circulation*. 27 janv 2009;119(3):445-51.
 42. Therrien J, Siu SC, McLaughlin PR, Liu PP, Williams WG, Webb GD. Pulmonary valve replacement in adults late after repair of tetralogy of Fallot: are we operating too late? *J Am Coll Cardiol*. nov 2000;36(5):1670-5.
 43. Oosterhof T, van Straten A, Vliegen HW, Meijboom FJ, van Dijk APJ, Spijkerboer AM, et al. Preoperative thresholds for pulmonary valve replacement in patients with corrected tetralogy of Fallot using cardiovascular magnetic resonance. *Circulation*. 31 juill 2007;116(5):545-51.
 44. Therrien J, Provost Y, Merchant N, Williams W, Colman J, Webb G. Optimal timing for pulmonary valve replacement in adults after tetralogy of Fallot repair. *Am J Cardiol*. mars 2005;95(6):779-82.
 45. Sarikouch S, Koerperich H, Dubowy K-O, Boethig D, Boettler P, Mir TS, et al. Impact of gender and age on cardiovascular function late after repair of tetralogy of Fallot: percentiles based on cardiac magnetic resonance. *Circ Cardiovasc Imaging*. nov 2011;4(6):703-11.
 46. Sarikouch S, Boethig D, Peters B, Kropf S, Dubowy K-O, Lange P, et al. Poorer right ventricular systolic function and exercise capacity in women after repair of tetralogy of fallot: a sex comparison of standard deviation scores based on sex-specific reference values in healthy control subjects. *Circ Cardiovasc Imaging*. nov 2013;6(6):924-33.
 47. Fiore AC, Rodefeld M, Turrentine M, Vijay P, Reynolds T, Standeven J, et al. Pulmonary Valve Replacement: A Comparison of Three Biological Valves. *Ann Thorac Surg*. mai 2008;85(5):1712-8.
 48. Karamlou T, Blackstone EH, Hawkins JA, Jacobs ML, Kanter KR, Brown JW, et al. Can pulmonary conduit dysfunction and failure be reduced in infants and children less than age 2 years at initial implantation? *J Thorac Cardiovasc Surg*. oct 2006;132(4):829-38.
 49. Zahn EM, Hellenbrand WE, Lock JE, McElhinney DB. Implantation of the Melody Transcatheter Pulmonary Valve in Patients With a Dysfunctional Right Ventricular Outflow Tract Conduit. *J Am Coll Cardiol*. oct 2009;54(18):1722-9.
 50. Davlouros PA, Kilner PJ, Hornung TS, Li W, Francis JM, Moon JCC, et al. Right ventricular function in adults with repaired tetralogy of Fallot assessed with car-

diovascular magnetic resonance imaging. *J Am Coll Cardiol.* déc 2002;40(11):2044-52.

51. Oosterhof T, Mulder BJM, Vliegen HW, de Roos A. Corrected tetralogy of Fallot: delayed enhancement in right ventricular outflow tract. *Radiology.* déc 2005;237(3):868-71.

52. Wald RM, Haber I, Wald R, Valente AM, Powell AJ, Geva T. Effects of Regional Dysfunction and Late Gadolinium Enhancement on Global Right Ventricular Function and Exercise Capacity in Patients With Repaired Tetralogy of Fallot. *Circulation.* 17 mars 2009;119(10):1370-7.

53. Downar E, Harris L, Kimber S, Mickleborough L, Williams W, Sevaptsidis E, et al. Ventricular tachycardia after surgical repair of tetralogy of Fallot: results of intraoperative mapping studies. *J Am Coll Cardiol.* sept 1992;20(3):648-55.

54. Chowdhury UK, Sathia S, Ray R, Singh R, Pradeep KK, Venugopal P. Histopathology of the right ventricular outflow tract and its relationship to clinical outcomes and arrhythmias in patients with tetralogy of Fallot. *J Thorac Cardiovasc Surg.* août 2006;132(2):270-277.e4.

55. Chen C-A, Chen S-Y, Wang J-K, Tseng W-YI, Chiu H-H, Chang C-I, et al. Ventricular geometric characteristics and functional benefit of mild right ventricular outflow tract obstruction in patients with significant pulmonary regurgitation after repair of tetralogy of Fallot. *Am Heart J.* avr 2014;167(4):555-61.

56. Latus H, Gummel K, Rupp S, Valeske K, Akintuerk H, Jux C, et al. Beneficial effects of residual right ventricular outflow tract obstruction on right ventricular volume and function in patients after repair of tetralogy of Fallot. *Pediatr Cardiol.* févr 2013;34(2):424-30.

57. Wu M-T, Huang Y-L, Hsieh K-S, Huang J-T, Peng N-J, Pan J-Y, et al. Influence of Pulmonary Regurgitation Inequality on Differential Perfusion of the Lungs in Tetralogy of Fallot After Repair. *J Am Coll Cardiol.* mai 2007;49(18):1880-6.

58. Woudstra OI, Bokma JP, Winter MM, Kiès P, Jongbloed MRM, Vliegen HW, et al. Clinical course of tricuspid regurgitation in repaired tetralogy of Fallot. *Int J Cardiol.* 15 sept 2017;243:191-3.

59. Tan JL. Intrinsic Histological Abnormalities of Aortic Root and Ascending Aorta in Tetralogy of Fallot: Evidence of Causative Mechanism for Aortic Dilatation and Aortopathy. *Circulation.* 16 août 2005;112(7):961-8.

60. Senzaki H, Iwamoto Y, Ishido H, Matsunaga T, Taketazu M, Kobayashi T, et al. Arterial haemodynamics in patients after repair of tetralogy of Fallot: influence on left ventricular after load and aortic dilatation. *Heart.* 1 janv 2008;94(1):70-4.

61. Broberg CS, Aboulhosn J, Mongeon F-P, Kay J, Valente AM, Khairy P, et al. Prevalence of Left Ventricular Systolic Dysfunction in Adults With Repaired Tetralogy of Fallot. *Am J Cardiol.* avr 2011;107(8):1215-20.

62. Aboulhosn JA, Lluri G, Gurvitz MZ, Khairy P, Mongeon F-P, Kay J, et al. Left and Right Ventricular Diastolic Function in Adults With Surgically Repaired Tetralogy of Fallot: A Multi-institutional Study. *Can J Cardiol.* juill 2013;29(7):866-72.

63. Ghai A, Silversides C, Harris L, Webb GD, Siu SC, Therrien J. Left ventricular dysfunction is a risk factor for sudden cardiac death in adults late after repair of tetralogy of Fallot. *J Am Coll Cardiol.* 2002;40(9):1675-1680.

64. Friedberg MK, Redington AN. Right Versus Left Ventricular Failure: Differences, Similarities, and Interactions. *Circulation.* 4 mars 2014;129(9):1033-44.

65. Damiano RJ, La Follette P, Cox JL, Lowe JE, Santamore WP. Significant left ventricular contribution to right ventricular systolic function. *Am J Physiol.* nov 1991;261(5 Pt 2):H1514-1524.

66. Brookes C, Ravn H, White P, Moeldrup U, Oldershaw P, Redington A. Acute right ventricular dilatation in response to ischemia significantly impairs left ventri-

- cular systolic performance. *Circulation*. 17 août 1999;100(7):761-7.
67. Liang X, Cheung EW, Wong SJ, Cheung Y. Impact of right ventricular volume overload on three-dimensional global left ventricular mechanical dyssynchrony after surgical repair of tetralogy of Fallot. *Am J Cardiol*. 15 déc 2008;102(12):1731-6.
 68. Cheung EWY, Liang X, Lam WWM, Cheung Y. Impact of right ventricular dilation on left ventricular myocardial deformation in patients after surgical repair of tetralogy of fallot. *Am J Cardiol*. 1 nov 2009;104(9):1264-70.
 69. Dragulescu A, Friedberg MK, Grosse-Wortmann L, Redington A, Mertens L. Effect of chronic right ventricular volume overload on ventricular interaction in patients after tetralogy of Fallot repair. *J Am Soc Echocardiogr Off Publ Am Soc Echocardiogr*. août 2014;27(8):896-902.
 70. Fernandes FP, Manlhiot C, Roche SL, Grosse-Wortmann L, Slorach C, McCrindle BW, et al. Impaired left ventricular myocardial mechanics and their relation to pulmonary regurgitation, right ventricular enlargement and exercise capacity in asymptomatic children after repair of tetralogy of Fallot. *J Am Soc Echocardiogr Off Publ Am Soc Echocardiogr*. mai 2012;25(5):494-503.
 71. Tzemos N, Harris L, Carasso S, Subira LD, Greutmann M, Provost Y, et al. Adverse left ventricular mechanics in adults with repaired tetralogy of Fallot. *Am J Cardiol*. 1 févr 2009;103(3):420-5.
 72. D'Andrea A, Caso P, Sarubbi B, D'Alto M, Giovanna Russo M, Scherillo M, et al. Right ventricular myocardial activation delay in adult patients with right bundle branch block late after repair of Tetralogy of Fallot. *Eur J Echocardiogr J Work Group Echocardiogr Eur Soc Cardiol*. mars 2004;5(2):123-31.
 73. Kirsh JA. Recovery of Left Ventricular Systolic Function After Biventricular Resynchronization Pacing in a Child With Repaired Tetralogy of Fallot and Severe Biventricular Dysfunction. *Circulation*. 11 avr 2006;113(14):e691-2.
 74. Redington AN. Physiopathology of right ventricular failure. *Semin Thorac Cardiovasc Surg Pediatr Card Surg Annu*. 2006;3-10.
 75. Bellenger NG, Burgess MI, Ray SG, Lahiri A, Coats AJ, Cleland JG, et al. Comparison of left ventricular ejection fraction and volumes in heart failure by echocardiography, radionuclide ventriculography and cardiovascular magnetic resonance; are they interchangeable? *Eur Heart J*. août 2000;21(16):1387-96.
 76. Dubin AM. Electrical Resynchronization: A Novel Therapy for the Failing Right Ventricle. *Circulation*. 13 mai 2003;107(18):2287-9.
 77. Gatzoulis MA, Balaji S, Webber SA, Siu SC, Hokanson JS, Poile C, et al. Risk factors for arrhythmia and sudden cardiac death late after repair of tetralogy of Fallot: a multicentre study. *The Lancet*. 2000;356(9234):975-981.
 78. Park S-J, On YK, Kim JS, Park SW, Yang J-H, Jun T-G, et al. Relation of fragmented QRS complex to right ventricular fibrosis detected by late gadolinium enhancement cardiac magnetic resonance in adults with repaired tetralogy of fallot. *Am J Cardiol*. 1 janv 2012;109(1):110-5.
 79. Roos-Hesselink J, Perloth MG, McGhie J, Spitaels S. Atrial Arrhythmias in Adults After Repair of Tetralogy of Fallot: Correlations With Clinical, Exercise, and Echocardiographic Findings. *Circulation*. 15 avr 1995;91(8):2214-9.
 80. Harrison DA, Siu SC, Hussain F, MacLoughlin CJ, Webb GD, Harris L. Sustained atrial arrhythmias in adults late after repair of tetralogy of fallot. *Am J Cardiol*. 1 mars 2001;87(5):584-8.
 81. Mah DY, Alexander ME, Cecchin F, Walsh EP, Triedman JK. The Electroanatomic Mechanisms of Atrial Tachycardia in Patients with Tetralogy of Fallot and Double Outlet Right Ventricle. *J Cardiovasc Electrophysiol*. sept 2011;22(9):1013-7.
 82. Triedman JK, DeLucca JM, Alexander ME, Berul CI, Cecchin F, Walsh EP. Prospective trial of electroanatomically guided, irrigated catheter ablation of atrial ta-

chycardia in patients with congenital heart disease. *Heart Rhythm*. juill 2005;2(7):700-5.

83. Nakagawa H, Shah N, Matsudaira K, Overholt E, Chandrasekaran K, Beckman KJ, et al. Characterization of reentrant circuit in macroreentrant right atrial tachycardia after surgical repair of congenital heart disease: isolated channels between scars allow « focal » ablation. *Circulation*. 6 févr 2001;103(5):699-709.

84. Rhodes LA, Walsh EP, Gamble WJ, Triedman JK, Saul JP. Benefits and Potential Risks of Atrial Antitachycardia Pacing After Repair of Congenital Heart Disease. *Pacing Clin Electrophysiol*. mai 1995;18(5):1005-16.

85. Harrison DA, Harris L, Siu SC, MacLoughlin CJ, Connelly MS, Webb GD, et al. Sustained Ventricular Tachycardia in Adult Patients Late After Repair of Tetralogy of Fallot. *J Am Coll Cardiol*. nov 1997;30(5):1368-73.

86. Zeppenfeld K, Schalij MJ, Bartelings MM, Tedrow UB, Koplan BA, Soejima K, et al. Catheter Ablation of Ventricular Tachycardia After Repair of Congenital Heart Disease: Electroanatomic Identification of the Critical Right Ventricular Isthmus. *Circulation*. 13 nov 2007;116(20):2241-52.

87. Obeyesekere MN, Mechulan A, White JA, Bergin L, Khairy P, Gula LJ. Right ventricular outflow tract ventricular tachycardia ablation post-Rastelli repair. *Eur Eur Pacing Arrhythm Card Electrophysiol J Work Groups Card Pacing Arrhythm Card Cell Electrophysiol Eur Soc Cardiol*. juill 2011;13(7):1050-2.

88. Misaki T, Tsubota M, Watanabe G, Watanabe Y, Matumoto Y, Ishida K, et al. Surgical treatment of ventricular tachycardia after surgical repair of tetralogy of Fallot. Relation between intraoperative mapping and histological findings. *Circulation*. juill 1994;90(1):264-71.

89. Kapel GFL, Sacher F, Dekkers OM, Watanabe M, Blom NA, Thambo J-B, et al. Arrhythmogenic anatomical isthmuses identified by electroanatomical mapping are the substrate for ventricular tachycardia in repaired Tetralogy of Fallot. *Eur Heart J*. 21 janv 2017;38(4):268-76.

90. Khairy P, Van Hare GF, Balaji S, Berul CI, Cecchin F, Cohen MI, et al. PACES/HRS Expert Consensus Statement on the Recognition and Management of Arrhythmias in Adult Congenital Heart Disease: developed in partnership between the Pediatric and Congenital Electrophysiology Society (PACES) and the Heart Rhythm Society (HRS). Endorsed by the governing bodies of PACES, HRS, the American College of Cardiology (ACC), the American Heart Association (AHA), the European Heart Rhythm Association (EHRA), the Canadian Heart Rhythm Society (CHRS), and the International Society for Adult Congenital Heart Disease (ISACHD). *Heart Rhythm*. oct 2014;11(10):e102-165.

91. Khairy P, Aboulhosn J, Gurvitz MZ, Opatowsky AR, Mongeon F-P, Kay J, et al. Arrhythmia Burden in Adults With Surgically Repaired Tetralogy of Fallot: A Multi-Institutional Study. *Circulation*. 31 août 2010;122(9):868-75.

92. Valente AM, Gauvreau K, Assenza GE, Babu-Narayan SV, Schreier J, Gatzoulis MA, et al. Contemporary predictors of death and sustained ventricular tachycardia in patients with repaired tetralogy of Fallot enrolled in the INDICATOR cohort. *Heart*. 1 févr 2014;100(3):247-53.

93. Khairy P, Harris L, Landzberg MJ, Viswanathan S, Barlow A, Gatzoulis MA, et al. Implantable Cardioverter-Defibrillators in Tetralogy of Fallot. *Circulation*. 22 janv 2008;117(3):363-70.

94. Witte KK, Pepper CB, Cowan JC, Thomson JD, English KM, Blackburn ME. Implantable cardioverter-defibrillator therapy in adult patients with tetralogy of Fallot. *Europace*. 19 avr 2008;10(8):926-30.

95. Khairy P. Value of Programmed Ventricular Stimulation After Tetralogy of Fallot Repair: A Multicenter Study. *Circulation*. 27 avr 2004;109(16):1994-2000.

96. Ortega M, Triedman JK, Geva T, Harrild DM. Relation of Left Ventricular Dys-synchrony Measured by Cardiac Magnetic Resonance Tissue Tracking in Repaired Tetralogy of Fallot to Ventricular Tachycardia and Death. *Am J Cardiol.* mai 2011;107(10):1535-40.
97. Harris MA, Johnson TR, Weinberg PM, Fogel MA. Delayed-enhancement cardiovascular magnetic resonance identifies fibrous tissue in children after surgery for congenital heart disease. *J Thorac Cardiovasc Surg.* mars 2007;133(3):676-81.
98. Babu-Narayan SV. Ventricular Fibrosis Suggested by Cardiovascular Magnetic Resonance in Adults With Repaired Tetralogy of Fallot and Its Relationship to Adverse Markers of Clinical Outcome. *Circulation.* 24 janv 2006;113(3):405-13.
99. Gupta S, Desjardins B, Baman T, Ilg K, Good E, Crawford T, et al. Delayed-enhanced MR scar imaging and intraprocedural registration into an electroanatomical mapping system in post-infarction patients. *JACC Cardiovasc Imaging.* févr 2012;5(2):207-10.
100. Bolger AP, Coats AJS, Gatzoulis MA. Congenital heart disease: the original heart failure syndrome. *Eur Heart J.* mai 2003;24(10):970-6.
101. Warnes CA, Liberthson R, Danielson GK, Dore A, Harris L, Hoffman JI, et al. Task force 1: the changing profile of congenital heart disease in adult life. *J Am Coll Cardiol.* avr 2001;37(5):1170-5.
102. Nieminen HP, Jokinen EV, Sairanen HI. Causes of late deaths after pediatric cardiac surgery: a population-based study. *J Am Coll Cardiol.* 25 sept 2007;50(13):1263-71.
103. Norozi K, Wessel A, Alpers V, Arnhold JO, Geyer S, Zoege M, et al. Incidence and Risk Distribution of Heart Failure in Adolescents and Adults With Congenital Heart Disease After Cardiac Surgery. *Am J Cardiol.* avr 2006;97(8):1238-43.
104. Koch AME, Zink S, Glöckler M, Seeliger T, Dittrich S. Plasma levels of B-type natriuretic peptide in patients with tetralogy of Fallot after surgical repair. *Int J Cardiol.* août 2010;143(2):130-4.
105. Çetin İ, Tokel K, Varan B, Örün UA, Gökdemir M, Cındık N, et al. Evaluation of Right Ventricular Functions and B-Type Natriuretic Peptide Levels by Cardiopulmonary Exercise Test in Patients with Pulmonary Regurgitation After Repair of Tetralogy of Fallot. *J Card Surg.* oct 2008;23(5):493-8.
106. Festa P, Ait-Ali L, Prontera C, De Marchi D, Fontana M, Emdin M, et al. Amino-Terminal Fragment of Pro-Brain Natriuretic Hormone Identifies Functional Impairment and Right Ventricular Overload in Operated Tetralogy of Fallot Patients. *Pediatr Cardiol.* oct 2007;28(5):339-45.
107. Eindhoven JA, van den Bosch AE, Ruys TPE, Opić P, Cuypers JAAE, McGhie JS, et al. N-Terminal Pro-B-Type Natriuretic Peptide and Its Relationship With Cardiac Function in Adults With Congenital Heart Disease. *J Am Coll Cardiol.* sept 2013;62(13):1203-12.
108. Heng EL, Bolger AP, Kempny A, Davlourous PA, Davidson S, Swan L, et al. Neurohormonal activation and its relation to outcomes late after repair of tetralogy of Fallot. *Heart.* 15 mars 2015;101(6):447-54.
109. Babu-Narayan SV, Uebing A, Davlourous PA, Kemp M, Davidson S, Dimopoulos K, et al. Randomised trial of ramipril in repaired tetralogy of Fallot and pulmonary regurgitation. *Int J Cardiol.* févr 2012;154(3):299-305.
110. Norozi K, Bahlmann J, Raab B, Alpers V, Arnhold JO, Kuehne T, et al. A prospective, randomized, double-blind, placebo controlled trial of beta-blockade in patients who have undergone surgical correction of tetralogy of Fallot. *Cardiol Young.* août 2007;17(4):372.
111. Thambo J-B, Dos Santos P, De Guillebon M, Roubertie F, Labrousse L, Sacher F, et al. Biventricular stimulation improves right and left ventricular function after

- tetralogy of Fallot repair: Acute animal and clinical studies. *Heart Rhythm*. mars 2010;7(3):344-50.
112. Oosterhof T, Mulder BJM, Vliegen HW, de Roos A. Cardiovascular magnetic resonance in the follow-up of patients with corrected tetralogy of Fallot: A review. *Am Heart J*. févr 2006;151(2):265-72.
113. Pennell DJ, Sechtem UP, Higgins CB, Manning WJ, Pohost GM, Rademakers FE, et al. Clinical indications for cardiovascular magnetic resonance (CMR): Consensus Panel report. *J Cardiovasc Magn Reson Off J Soc Cardiovasc Magn Reson*. 2004;6(4):727-65.
114. Greil GF, Beerbaum P, Razavi R, Miller O. Imaging the right ventricle: non-invasive imaging. *Heart Br Card Soc*. juin 2008;94(6):803-8.
115. Mooij CF, de Wit CJ, Graham DA, Powell AJ, Geva T. Reproducibility of MRI measurements of right ventricular size and function in patients with normal and dilated ventricles. *J Magn Reson Imaging*. juill 2008;28(1):67-73.
116. Sheehan FH, Kilner PJ, Sahn DJ, Vick GW, Stout KK, Ge S, et al. Accuracy of knowledge-based reconstruction for measurement of right ventricular volume and function in patients with tetralogy of Fallot. *Am J Cardiol*. 1 avr 2010;105(7):993-9.
117. Blalock SE, Banka P, Geva T, Powell AJ, Zhou J, Prakash A. Interstudy variability in cardiac magnetic resonance imaging measurements of ventricular volume, mass, and ejection fraction in repaired tetralogy of Fallot: a prospective observational study. *J Magn Reson Imaging JMRI*. oct 2013;38(4):829-35.
118. Alfakih K, Plein S, Bloomer T, Jones T, Ridgway J, Sivananthan M. Comparison of right ventricular volume measurements between axial and short axis orientation using steady-state free precession magnetic resonance imaging. *J Magn Reson Imaging*. juill 2003;18(1):25-32.
119. Strugnell WE, Slaughter RE, Riley RA, Trotter AJ, Bartlett H. Modified RV short axis series--a new method for cardiac MRI measurement of right ventricular volumes. *J Cardiovasc Magn Reson Off J Soc Cardiovasc Magn Reson*. 2005;7(5):769-74.
120. Maceira AM, Prasad SK, Khan M, Pennell DJ. Normalized left ventricular systolic and diastolic function by steady state free precession cardiovascular magnetic resonance. *J Cardiovasc Magn Reson Off J Soc Cardiovasc Magn Reson*. 2006;8(3):417-26.
121. Maceira AM, Prasad SK, Khan M, Pennell DJ. Reference right ventricular systolic and diastolic function normalized to age, gender and body surface area from steady-state free precession cardiovascular magnetic resonance. *Eur Heart J*. déc 2006;27(23):2879-88.
122. Buechel EV, Kaiser T, Jackson C, Schmitz A, Kellenberger CJ. Normal right- and left ventricular volumes and myocardial mass in children measured by steady state free precession cardiovascular magnetic resonance. *J Cardiovasc Magn Reson Off J Soc Cardiovasc Magn Reson*. 21 juin 2009;11:19.
123. Powell AJ, Maier SE, Chung T, Geva T. Phase-velocity cine magnetic resonance imaging measurement of pulsatile blood flow in children and young adults: in vitro and in vivo validation. *Pediatr Cardiol*. avr 2000;21(2):104-10.
124. Beerbaum P, Körperich H, Barth P, Esdorn H, Gieseke J, Meyer H. Noninvasive quantification of left-to-right shunt in pediatric patients: phase-contrast cine magnetic resonance imaging compared with invasive oximetry. *Circulation*. 22 mai 2001;103(20):2476-82.
125. Kilner PJ, Geva T, Kaemmerer H, Trindade PT, Schwitter J, Webb GD. Recommendations for cardiovascular magnetic resonance in adults with congenital heart disease from the respective working groups of the European Society of Cardiology. *Eur Heart J*. avr 2010;31(7):794-805.

126. Wald RM, Redington AN, Pereira A, Provost YL, Paul NS, Oechslin EN, et al. Refining the assessment of pulmonary regurgitation in adults after tetralogy of Fallot repair: should we be measuring regurgitant fraction or regurgitant volume? *Eur Heart J*. févr 2009;30(3):356-61.
127. Chen C-A, Tseng W-YI, Wang J-K, Chen S-Y, Ni Y-H, Huang K-C, et al. Circulating biomarkers of collagen type I metabolism mark the right ventricular fibrosis and adverse markers of clinical outcome in adults with repaired tetralogy of Fallot. *Int J Cardiol*. sept 2013;167(6):2963-8.
128. Meierhofer C, Tavakkoli T, Kühn A, Ulm K, Hager A, Müller J, et al. Importance of Non-invasive Right and Left Ventricular Variables on Exercise Capacity in Patients with Tetralogy of Fallot Hemodynamics. *Pediatr Cardiol*. déc 2017;38(8):1569-74.
129. Miller D, Farah MG, Liner A, Fox K, Schluchter M, Hoit BD. The relation between quantitative right ventricular ejection fraction and indices of tricuspid annular motion and myocardial performance. *J Am Soc Echocardiogr*. mai 2004;17(5):443-7.
130. Koestenberger M, Nagel B, Ravekes W, Everett AD, Stueger HP, Heinzl B, et al. Tricuspid annular plane systolic excursion and right ventricular ejection fraction in pediatric and adolescent patients with tetralogy of Fallot, patients with atrial septal defect, and age-matched normal subjects. *Clin Res Cardiol*. janv 2011;100(1):67-75.
131. Toyono M, Harada K, Tamura M, Yamamoto F, Takada G. Myocardial acceleration during isovolumic contraction as a new index of right ventricular contractile function and its relation to pulmonary regurgitation in patients after repair of tetralogy of Fallot. *J Am Soc Echocardiogr*. avr 2004;17(4):332-7.
132. Frigiola A. Pulmonary Regurgitation Is an Important Determinant of Right Ventricular Contractile Dysfunction in Patients With Surgically Repaired Tetralogy of Fallot. *Circulation*. 14 sept 2004;110(11_suppl_1):II-153-II-157.
133. Solarz DE, Witt SA, Glascock BJ, Jones FD, Khoury PR, Kimball TR. Right ventricular strain rate and strain analysis in patients with repaired tetralogy of Fallot: possible interventricular septal compensation. *J Am Soc Echocardiogr*. avr 2004;17(4):338-44.
134. Eyskens B, Brown SC, Claus P, Dymarkowski S, Gewillig M, Bogaert J, et al. The influence of pulmonary regurgitation on regional right ventricular function in children after surgical repair of tetralogy of Fallot. *Eur J Echocardiogr*. 1 mai 2010;11(4):341-5.
135. Scherptong RWC, Mollema SA, Blom NA, Kroft LJM, de Roos A, Vliegen HW, et al. Right ventricular peak systolic longitudinal strain is a sensitive marker for right ventricular deterioration in adult patients with tetralogy of Fallot. *Int J Cardiovasc Imaging*. oct 2009;25(7):669-76.
136. Friedberg MK, Fernandes FP, Roche SL, Grosse-Wortmann L, Manlhiot C, Fackoury C, et al. Impaired right and left ventricular diastolic myocardial mechanics and filling in asymptomatic children and adolescents after repair of tetralogy of Fallot. *Eur Heart J Cardiovasc Imaging*. nov 2012;13(11):905-13.
137. Roche SL, Grosse-Wortmann L, Redington AN, Slorach C, Smith G, Kantor PF, et al. Exercise induces biventricular mechanical dyssynchrony in children with repaired tetralogy of Fallot. *Heart Br Card Soc*. déc 2010;96(24):2010-5.
138. Marcuccio E, Arora G, Quivers E, Yurchak MK, McCaffrey F. Noninvasive Measurement of Cardiac Output During Exercise in Children with Tetralogy of Fallot. *Pediatr Cardiol*. oct 2012;33(7):1165-70.
139. Giardini A, Specchia S, Tacy TA, Coutsoumbas G, Gargiulo G, Donti A, et al. Usefulness of Cardiopulmonary Exercise to Predict Long-Term Prognosis in Adults

- With Repaired Tetralogy of Fallot. *Am J Cardiol.* mai 2007;99(10):1462-7.
140. Diller G-P, Dimopoulos K, Okonko D, Li W, Babu-Narayan SV, Broberg CS, et al. Exercise intolerance in adult congenital heart disease: comparative severity, correlates, and prognostic implication. *Circulation.* 9 août 2005;112(6):828-35.
141. Czosek RJ, Anderson J, Khoury PR, Knilans TK, Spar DS, Marino BS. Utility of Ambulatory Monitoring in Patients With Congenital Heart Disease. *Am J Cardiol.* mars 2013;111(5):723-30.
142. Khairy P. Programmed ventricular stimulation for risk stratification in patients with tetralogy of Fallot: a Bayesian perspective. *Nat Clin Pract Cardiovasc Med.* juin 2007;4(6):292-3.
143. Ahmed S, Johnson PT, Fishman EK, Zimmerman SL. Role of Multidetector CT in Assessment of Repaired Tetralogy of Fallot. *RadioGraphics.* juill 2013;33(4):1023-36.
144. Libby P, Lee RT. Matrix matters. *Circulation.* 17 oct 2000;102(16):1874-6.
145. Schaper J, Speiser B. The extracellular matrix in the failing human heart. *Basic Res Cardiol.* 1992;87 Suppl 1:303-9.
146. Weber KT, Brilla CG. Pathological hypertrophy and cardiac interstitium. Fibrosis and renin-angiotensin-aldosterone system. *Circulation.* juin 1991;83(6):1849-65.
147. Mohammed SF, Hussain S, Mirzoyev SA, Edwards WD, Maleszewski JJ, Redfield MM. Coronary microvascular rarefaction and myocardial fibrosis in heart failure with preserved ejection fraction. *Circulation.* 10 févr 2015;131(6):550-9.
148. Conrad CH, Brooks WW, Hayes JA, Sen S, Robinson KG, Bing OH. Myocardial fibrosis and stiffness with hypertrophy and heart failure in the spontaneously hypertensive rat. *Circulation.* 1 janv 1995;91(1):161-70.
149. Burt JR, Zimmerman SL, Kamel IR, Halushka M, Bluemke DA. Myocardial T1 Mapping: Techniques and Potential Applications. *RadioGraphics.* mars 2014;34(2):377-95.
150. Vasquez C, Morley GE. The origin and arrhythmogenic potential of fibroblasts in cardiac disease. *J Cardiovasc Transl Res.* déc 2012;5(6):760-7.
151. Kwong RY, Chan AK, Brown KA, Chan CW, Reynolds HG, Tsang S, et al. Impact of unrecognized myocardial scar detected by cardiac magnetic resonance imaging on event-free survival in patients presenting with signs or symptoms of coronary artery disease. *Circulation.* 13 juin 2006;113(23):2733-43.
152. Kwong RY, Sattar H, Wu H, Vorobiof G, Gandla V, Steel K, et al. Incidence and prognostic implication of unrecognized myocardial scar characterized by cardiac magnetic resonance in diabetic patients without clinical evidence of myocardial infarction. *Circulation.* 2 sept 2008;118(10):1011-20.
153. Assomull RG, Prasad SK, Lyne J, Smith G, Burman ED, Khan M, et al. Cardiovascular magnetic resonance, fibrosis, and prognosis in dilated cardiomyopathy. *J Am Coll Cardiol.* 21 nov 2006;48(10):1977-85.
154. Dweck MR, Joshi S, Murigu T, Alpendurada F, Jabbour A, Melina G, et al. Midwall fibrosis is an independent predictor of mortality in patients with aortic stenosis. *J Am Coll Cardiol.* 13 sept 2011;58(12):1271-9.
155. Kwon DH, Halley CM, Popovic ZB, Carrigan TP, Zysek V, Setser R, et al. Gender differences in survival in patients with severe left ventricular dysfunction despite similar extent of myocardial scar measured on cardiac magnetic resonance. *Eur J Heart Fail.* oct 2009;11(10):937-44.
156. O'Hanlon R, Grasso A, Roughton M, Moon JC, Clark S, Wage R, et al. Prognostic significance of myocardial fibrosis in hypertrophic cardiomyopathy. *J Am Coll Cardiol.* 7 sept 2010;56(11):867-74.
157. Villari B, Campbell SE, Hess OM, Mall G, Vassalli G, Weber KT, et al. In-

- fluence of collagen network on left ventricular systolic and diastolic function in aortic valve disease. *J Am Coll Cardiol*. 1 nov 1993;22(5):1477-84.
158. Becker AE, Heijmans CD, Essed CE. Chronic non-ischaemic congestive heart disease and endomyocardial biopsies. Worth the extra? *Eur Heart J*. févr 1991;12(2):218-23.
159. Speiser B, Riess CF, Schaper J. The extracellular matrix in human myocardium: Part I: Collagens I, III, IV, and VI. *Cardioscience*. déc 1991;2(4):225-32.
160. Bujak M, Frangogiannis NG. The role of TGF-beta signaling in myocardial infarction and cardiac remodeling. *Cardiovasc Res*. 1 mai 2007;74(2):184-95.
161. Delcayre C, Swynghedauw B. Molecular mechanisms of myocardial remodeling. The role of aldosterone. *J Mol Cell Cardiol*. déc 2002;34(12):1577-84.
162. Wynn TA. Cellular and molecular mechanisms of fibrosis. *J Pathol*. janv 2008;214(2):199-210.
163. Sutton MG, Sharpe N. Left ventricular remodeling after myocardial infarction: pathophysiology and therapy. *Circulation*. 27 juin 2000;101(25):2981-8.
164. Whittaker P, Boughner DR, Kloner RA. Analysis of healing after myocardial infarction using polarized light microscopy. *Am J Pathol*. avr 1989;134(4):879-93.
165. Bohl S, Wassmuth R, Abdel-Aty H, Rudolph A, Messroghli D, Dietz R, et al. Delayed enhancement cardiac magnetic resonance imaging reveals typical patterns of myocardial injury in patients with various forms of non-ischemic heart disease. *Int J Cardiovasc Imaging*. août 2008;24(6):597-607.
166. Vogel-Claussen J, Rochitte CE, Wu KC, Kamel IR, Foo TK, Lima JAC, et al. Delayed enhancement MR imaging: utility in myocardial assessment. *Radiogr Rev Publ Radiol Soc N Am Inc*. juin 2006;26(3):795-810.
167. Karamitsos TD, Francis JM, Myerson S, Selvanayagam JB, Neubauer S. The role of cardiovascular magnetic resonance imaging in heart failure. *J Am Coll Cardiol*. 6 oct 2009;54(15):1407-24.
168. Boudina S, Abel ED. Diabetic cardiomyopathy revisited. *Circulation*. 26 juin 2007;115(25):3213-23.
169. Konduracka E, Gackowski A, Rostoff P, Galicka-Latala D, Frasik W, Piwowarska W. Diabetes-specific cardiomyopathy in type 1 diabetes mellitus: no evidence for its occurrence in the era of intensive insulin therapy. *Eur Heart J*. oct 2007;28(20):2465-71.
170. Marijjanowski MM, Teeling P, Becker AE. Remodeling after myocardial infarction in humans is not associated with interstitial fibrosis of noninfarcted myocardium. *J Am Coll Cardiol*. juill 1997;30(1):76-82.
171. Weidemann F, Herrmann S, Störk S, Niemann M, Frantz S, Lange V, et al. Impact of myocardial fibrosis in patients with symptomatic severe aortic stenosis. *Circulation*. 18 août 2009;120(7):577-84.
172. Brooks A, Schinde V, Bateman AC, Gallagher PJ. Interstitial fibrosis in the dilated non-ischaemic myocardium. *Heart Br Card Soc*. oct 2003;89(10):1255-6.
173. Marijjanowski MM, Teeling P, Mann J, Becker AE. Dilated cardiomyopathy is associated with an increase in the type I/type III collagen ratio: a quantitative assessment. *J Am Coll Cardiol*. mai 1995;25(6):1263-72.
174. Martos R, Baugh J, Ledwidge M, O'Loughlin C, Conlon C, Patle A, et al. Diastolic heart failure: evidence of increased myocardial collagen turnover linked to diastolic dysfunction. *Circulation*. 20 févr 2007;115(7):888-95.
175. Pitt B, Zannad F, Remme WJ, Cody R, Castaigne A, Perez A, et al. The effect of spironolactone on morbidity and mortality in patients with severe heart failure. Randomized Aldactone Evaluation Study Investigators. *N Engl J Med*. 2 sept 1999;341(10):709-17.
176. Zannad F, Alla F, Dousset B, Perez A, Pitt B. Limitation of excessive extracel-

lular matrix turnover may contribute to survival benefit of spironolactone therapy in patients with congestive heart failure: insights from the randomized aldactone evaluation study (RALES). Rales Investigators. *Circulation*. 28 nov 2000;102(22):2700-6.

177. Díez J, Querejeta R, López B, González A, Larman M, Martínez Ubago JL. Losartan-dependent regression of myocardial fibrosis is associated with reduction of left ventricular chamber stiffness in hypertensive patients. *Circulation*. 28 mai 2002;105(21):2512-7.

178. López B, Querejeta R, González A, Sánchez E, Larman M, Díez J. Effects of loop diuretics on myocardial fibrosis and collagen type I turnover in chronic heart failure. *J Am Coll Cardiol*. 2 juin 2004;43(11):2028-35.

179. López B, González A, Beaumont J, Querejeta R, Larman M, Díez J. Identification of a potential cardiac antifibrotic mechanism of torasemide in patients with chronic heart failure. *J Am Coll Cardiol*. 28 août 2007;50(9):859-67.

180. Brown RD, Ambler SK, Mitchell MD, Long CS. The cardiac fibroblast: therapeutic target in myocardial remodeling and failure. *Annu Rev Pharmacol Toxicol*. 2005;45:657-87.

181. Towbin JA. Scarring in the heart--a reversible phenomenon? *N Engl J Med*. 25 oct 2007;357(17):1767-8.

182. Burns KM, Byrne BJ, Gelb BD, Kühn B, Leinwand LA, Mital S, et al. New mechanistic and therapeutic targets for pediatric heart failure: report from a National Heart, Lung, and Blood Institute working group. *Circulation*. 1 juill 2014;130(1):79-86.

183. Bokma JP, Winter MM, Kornaat EM, Vliegen HW, van Dijk AP, van Melle JP, et al. Right vEntricular Dysfunction in tEtalogy of Fallot: INhibition of the rEnin-angiotensin-aldosterone system (REDEFINE) trial: Rationale and design of a randomized, double-blind, placebo-controlled clinical trial. *Am Heart J*. avr 2017;186:83-90.

184. Hosch W, Kristen AV, Libicher M, Dengler TJ, Aulmann S, Heye T, et al. Late enhancement in cardiac amyloidosis: correlation of MRI enhancement pattern with histopathological findings. *Amyloid Int J Exp Clin Investig Off J Int Soc Amyloidosis*. sept 2008;15(3):196-204.

185. Mewton N, Liu CY, Croisille P, Bluemke D, Lima JAC. Assessment of Myocardial Fibrosis With Cardiovascular Magnetic Resonance. *J Am Coll Cardiol*. févr 2011;57(8):891-903.

186. Querejeta R, López B, González A, Sánchez E, Larman M, Martínez Ubago JL, et al. Increased collagen type I synthesis in patients with heart failure of hypertensive origin: relation to myocardial fibrosis. *Circulation*. 7 sept 2004;110(10):1263-8.

187. Schalla S, Bekkers SC, Dennert R, van Suylen RJ, Waltenberger J, Leiner T, et al. Replacement and reactive myocardial fibrosis in idiopathic dilated cardiomyopathy: comparison of magnetic resonance imaging with right ventricular biopsy. *Eur J Heart Fail*. mars 2010;12(3):227-31.

188. Pradegan N, Vida VL, Geva T, Stellin G, White MT, Sanders SP, et al. Myocardial histopathology in late-repaired and unrepaired adults with tetralogy of Fallot. *Cardiovasc Pathol*. mai 2016;25(3):225-31.

189. Azakie A, Fineman J, He Y. Differential responses of the right ventricle to abnormal loading conditions in vivo: possible pathophysiologic mechanisms. *J Thorac Cardiovasc Surg*. mai 2013;145(5):1335-44.

190. Reddy S, Osorio JC, Duque AM, Kaufman BD, Phillips AB, Chen JM, et al. Failure of right ventricular adaptation in children with tetralogy of Fallot. *Circulation*. 4 juill 2006;114(1 Suppl):I37-42.

191. Peters TH, Sharma HS, Yilmaz E, Bogers AJ. Quantitative analysis of collagens

- and fibronectin expression in human right ventricular hypertrophy. *Ann N Y Acad Sci.* 30 juin 1999;874:278-85.
192. Jeewa A, Manickaraj AK, Mertens L, Manlhiot C, Kinnear C, Mondal T, et al. Genetic determinants of right-ventricular remodeling after tetralogy of Fallot repair. *Pediatr Res.* oct 2012;72(4):407-13.
193. Isomura T, Hisatomi K, Inuzuka H, Suzuki S, Hayashida N, Nishimi M, et al. Ultrastructural alterations of right and left ventricular myocytes in tetralogy of Fallot. *Kurume Med J.* 1990;37(3):177-83.
194. Farah MCK, Castro CRP de, Moreira VM, Riso A de A, Lopes AAB, Aiello VD. The myocardium in tetralogy of Fallot: a histological and morphometric study. *Arq Bras Cardiol.* mars 2009;92(3):160-7, 163-71.
195. Farah MCK, Castro CRP, Moreira V de M, Binotto MA, Guerra VC, Riso A de A, et al. The impact of preexisting myocardial remodeling on ventricular function early after tetralogy of Fallot repair. *J Am Soc Echocardiogr Off Publ Am Soc Echocardiogr.* sept 2010;23(9):912-8.
196. Mitchell RN, Jonas RA, Schoen FJ. Pathology of explanted cryopreserved allograft heart valves: comparison with aortic valves from orthotopic heart transplants. *J Thorac Cardiovasc Surg.* janv 1998;115(1):118-27.
197. Deanfield JE, Ho SY, Anderson RH, McKenna WJ, Allwork SP, Hallidie-Smith KA. Late sudden death after repair of tetralogy of Fallot: a clinicopathologic study. *Circulation.* mars 1983;67(3):626-31.
198. Reddy S, Zhao M, Hu D-Q, Fajardo G, Katznelson E, Punn R, et al. Physiologic and molecular characterization of a murine model of right ventricular volume overload. *Am J Physiol Heart Circ Physiol.* 15 mai 2013;304(10):H1314-1327.
199. Kuehne T, Saeed M, Gleason K, Turner D, Teitel D, Higgins CB, et al. Effects of pulmonary insufficiency on biventricular function in the developing heart of growing swine. *Circulation.* 21 oct 2003;108(16):2007-13.
200. Köhler D, Arnold R, Loukanov T, Gorenflo M. Right ventricular failure and pathobiology in patients with congenital heart disease - implications for long-term follow-up. *Front Pediatr.* 19 nov 2013;1:37.
201. Schwartz MC, Rome JJ, Gillespie MJ, Whitehead K, Harris MA, Fogel MA, et al. Relation of left ventricular end diastolic pressure to right ventricular end diastolic volume after operative treatment of tetralogy of fallot. *Am J Cardiol.* 1 févr 2012;109(3):417-22.
202. Waldo K, Zdanowicz M, Burch J, Kumiski DH, Stadt HA, Godt RE, et al. A novel role for cardiac neural crest in heart development. *J Clin Invest.* juin 1999;103(11):1499-507.
203. Ghorbel MT, Cherif M, Jenkins E, Mokhtari A, Kenny D, Angelini GD, et al. Transcriptomic analysis of patients with tetralogy of Fallot reveals the effect of chronic hypoxia on myocardial gene expression. *J Thorac Cardiovasc Surg.* août 2010;140(2):337-345.e26.
204. Mongeon F-P, Gurvitz MZ, Broberg CS, Aboulhosn J, Opotowsky AR, Kay JD, et al. Aortic root dilatation in adults with surgically repaired tetralogy of fallot: a multicenter cross-sectional study. *Circulation.* 15 janv 2013;127(2):172-9.
205. Jing L, Haggerty CM, Suever JD, Alhadad S, Prakash A, Cecchin F, et al. Patients with repaired tetralogy of Fallot suffer from intra- and inter-ventricular cardiac dyssynchrony: a cardiac magnetic resonance study. *Eur Heart J Cardiovasc Imaging.* déc 2014;15(12):1333-43.
206. Friedberg MK, Cho M-Y, Li J, Assad RS, Sun M, Rohailla S, et al. Adverse biventricular remodeling in isolated right ventricular hypertension is mediated by increased transforming growth factor- β 1 signaling and is abrogated by angiotensin receptor blockade. *Am J Respir Cell Mol Biol.* déc 2013;49(6):1019-28.

207. Coutu M, Poirier NC, Dore A, Carrier M, Perrault LP. Late myocardial revascularization in patients with tetralogy of Fallot. *Ann Thorac Surg.* avr 2004;77(4):1454-5.
208. Mahrholdt H, Wagner A, Holly TA, Elliott MD, Bonow RO, Kim RJ, et al. Reproducibility of chronic infarct size measurement by contrast-enhanced magnetic resonance imaging. *Circulation.* 29 oct 2002;106(18):2322-7.
209. Karamitsos TD, Hudsmith LE, Selvanayagam JB, Neubauer S, Francis JM. Operator induced variability in left ventricular measurements with cardiovascular magnetic resonance is improved after training. *J Cardiovasc Magn Reson Off J Soc Cardiovasc Magn Reson.* 2007;9(5):777-83.
210. Ridgway JP. *Journal of Cardiovascular Magnetic Resonance.* *J Cardiovasc Magn Reson.* 2010;12:71.
211. Iles L, Pfluger H, Phrommintikul A, Cherayath J, Aksit P, Gupta SN, et al. Evaluation of diffuse myocardial fibrosis in heart failure with cardiac magnetic resonance contrast-enhanced T1 mapping. *J Am Coll Cardiol.* 4 nov 2008;52(19):1574-80.
212. Dass S, Suttie JJ, Piechnik SK, Ferreira VM, Holloway CJ, Banerjee R, et al. Myocardial tissue characterization using magnetic resonance noncontrast t1 mapping in hypertrophic and dilated cardiomyopathy. *Circ Cardiovasc Imaging.* nov 2012;5(6):726-33.
213. Kim RJ, Fieno DS, Parrish TB, Harris K, Chen EL, Simonetti O, et al. Relationship of MRI delayed contrast enhancement to irreversible injury, infarct age, and contractile function. *Circulation.* 9 nov 1999;100(19):1992-2002.
214. Kim RJ, Wu E, Rafael A, Chen EL, Parker MA, Simonetti O, et al. The use of contrast-enhanced magnetic resonance imaging to identify reversible myocardial dysfunction. *N Engl J Med.* 16 nov 2000;343(20):1445-53.
215. Choi KM, Kim RJ, Gubernikoff G, Vargas JD, Parker M, Judd RM. Transmural extent of acute myocardial infarction predicts long-term improvement in contractile function. *Circulation.* 4 sept 2001;104(10):1101-7.
216. Kim HW, Farzaneh-Far A, Kim RJ. Cardiovascular magnetic resonance in patients with myocardial infarction: current and emerging applications. *J Am Coll Cardiol.* 29 déc 2009;55(1):1-16.
217. Mahrholdt H, Wagner A, Judd RM, Sechtem U, Kim RJ. Delayed enhancement cardiovascular magnetic resonance assessment of non-ischaemic cardiomyopathies. *Eur Heart J.* août 2005;26(15):1461-74.
218. Lee JJ, Liu S, Nacif MS, Ugander M, Han J, Kawel N, et al. Myocardial T1 and extracellular volume fraction mapping at 3 tesla. *J Cardiovasc Magn Reson Off J Soc Cardiovasc Magn Reson.* 28 nov 2011;13:75.
219. Biglands JD, Radjenovic A, Ridgway JP. Cardiovascular magnetic resonance physics for clinicians: Part II. *J Cardiovasc Magn Reson.* 2012;14(1):1.
220. Ismail TF, Prasad SK, Pennell DJ. Prognostic importance of late gadolinium enhancement cardiovascular magnetic resonance in cardiomyopathy. *Heart.* 15 mars 2012;98(6):438-42.
221. Kellman P, Arai AE. Cardiac imaging techniques for physicians: Late enhancement. *J Magn Reson Imaging.* sept 2012;36(3):529-42.
222. Foo TKF, Stanley DW, Castillo E, Rochitte CE, Wang Y, Lima JAC, et al. Myocardial viability: breath-hold 3D MR imaging of delayed hyperenhancement with variable sampling in time. *Radiology.* mars 2004;230(3):845-51.
223. Kühl HP, Papavasiliu TS, Beek AM, Hofman MBM, Heusen NS, van Rossum AC. Myocardial viability: rapid assessment with delayed contrast-enhanced MR imaging with three-dimensional inversion-recovery prepared pulse sequence. *Radiology.* févr 2004;230(2):576-82.

224. Goetti R, Kozerke S, Donati OF, Sürder D, Stolzmann P, Kaufmann PA, et al. Acute, subacute, and chronic myocardial infarction: quantitative comparison of 2D and 3D late gadolinium enhancement MR imaging. *Radiology*. juin 2011;259(3):704-11.
225. Peters DC, Wylie JV, Hauser TH, Kissinger KV, Botnar RM, Essebag V, et al. Detection of pulmonary vein and left atrial scar after catheter ablation with three-dimensional navigator-gated delayed enhancement MR imaging: initial experience. *Radiology*. juin 2007;243(3):690-5.
226. Amano Y, Matsumura Y, Kumita S. Free-breathing high-spatial-resolution delayed contrast-enhanced three-dimensional viability MR imaging of the myocardium at 3.0 T: a feasibility study. *J Magn Reson Imaging JMRI*. déc 2008;28(6):1361-7.
227. Saranathan M, Rochitte CE, Foo TKF. Fast, three-dimensional free-breathing MR imaging of myocardial infarction: a feasibility study. *Magn Reson Med*. mai 2004;51(5):1055-60.
228. Nguyen TD, Spincemille P, Weinsaft JW, Ho BY, Cham MD, Prince MR, et al. A fast navigator-gated 3D sequence for delayed enhancement MRI of the myocardium: comparison with breathhold 2D imaging. *J Magn Reson Imaging JMRI*. avr 2008;27(4):802-8.
229. Peters DC, Appelbaum EA, Nezafat R, Dokhan B, Han Y, Kissinger KV, et al. Left ventricular infarct size, peri-infarct zone, and papillary scar measurements: A comparison of high-resolution 3D and conventional 2D late gadolinium enhancement cardiac MR. *J Magn Reson Imaging JMRI*. oct 2009;30(4):794-800.
230. Akçakaya M, Rayatzadeh H, Basha TA, Hong SN, Chan RH, Kissinger KV, et al. Accelerated late gadolinium enhancement cardiac MR imaging with isotropic spatial resolution using compressed sensing: initial experience. *Radiology*. 2012;264(3):691-699.
231. Flett AS, Hasleton J, Cook C, Hausenloy D, Quarta G, Ariti C, et al. Evaluation of techniques for the quantification of myocardial scar of differing etiology using cardiac magnetic resonance. *JACC Cardiovasc Imaging*. févr 2011;4(2):150-6.
232. Stirrat J, White JA. The Prognostic Role of Late Gadolinium Enhancement Magnetic Resonance Imaging in Patients With Cardiomyopathy. *Can J Cardiol*. mars 2013;29(3):329-36.
233. Rudolph A, Abdel-Aty H, Bohl S, Boyé P, Zagrosek A, Dietz R, et al. Noninvasive detection of fibrosis applying contrast-enhanced cardiac magnetic resonance in different forms of left ventricular hypertrophy relation to remodeling. *J Am Coll Cardiol*. 20 janv 2009;53(3):284-91.
234. Krittayaphong R, Boonyasirinant T, Chaithiraphan V, Maneesai A, Saiviroonporn P, Nakyen S, et al. Prognostic value of late gadolinium enhancement in hypertensive patients with known or suspected coronary artery disease. *Int J Cardiovasc Imaging*. févr 2010;26 Suppl 1:123-31.
235. Schietinger BJ, Brammer GM, Wang H, Christopher JM, Kwon KW, Mangrum AJ, et al. Patterns of late gadolinium enhancement in chronic hemodialysis patients. *JACC Cardiovasc Imaging*. juill 2008;1(4):450-6.
236. Nigri M, Azevedo CF, Rochitte CE, Schraibman V, Tarasoutchi F, Pommerantzeff PM, et al. Contrast-enhanced magnetic resonance imaging identifies focal regions of intramyocardial fibrosis in patients with severe aortic valve disease: Correlation with quantitative histopathology. *Am Heart J*. févr 2009;157(2):361-8.
237. Nassenstein K, Bruder O, Breuckmann F, Erbel R, Barkhausen J, Schlosser T. Prevalence, pattern, and functional impact of late gadolinium enhancement in left ventricular hypertrophy due to aortic valve stenosis. *ROFO Fortschr Geb Rontgenstr Nuklearmed*. mai 2009;181(5):472-6.
238. Steen H, Merten C, Refle S, Klingenberg R, Dengler T, Giannitsis E, et al. Pre-

- valence of different gadolinium enhancement patterns in patients after heart transplantation. *J Am Coll Cardiol*. 30 sept 2008;52(14):1160-7.
239. Pepe A, Positano V, Capra M, Maggio A, Pinto CL, Spasiano A, et al. Myocardial scarring by delayed enhancement cardiovascular magnetic resonance in thalassaemia major. *Heart Br Card Soc*. oct 2009;95(20):1688-93.
240. De Cobelli F, Esposito A, Belloni E, Pieroni M, Perseghin G, Chimenti C, et al. Delayed-enhanced cardiac MRI for differentiation of Fabry's disease from symmetric hypertrophic cardiomyopathy. *AJR Am J Roentgenol*. mars 2009;192(3):W97-102.
241. Baccouche H, Yilmaz A, Alscher D, Klingel K, Val-Bernal JF, Mahrholdt H. Images in cardiovascular medicine. Magnetic resonance assessment and therapy monitoring of cardiac involvement in Churg-Strauss syndrome. *Circulation*. 1 avr 2008;117(13):1745-9.
242. Chun W, Grist TM, Kamp TJ, Warner TF, Christian TF. Images in cardiovascular medicine. Infiltrative eosinophilic myocarditis diagnosed and localized by cardiac magnetic resonance imaging. *Circulation*. 20 juill 2004;110(3):e19.
243. Petersen SE, Kardos A, Neubauer S. Subendocardial and papillary muscle involvement in a patient with Churg-Strauss syndrome, detected by contrast enhanced cardiovascular magnetic resonance. *Heart Br Card Soc*. janv 2005;91(1):e9.
244. Naik M, Kim D, O'Brien F, Axel L, Srichai MB. Images in cardiovascular medicine. Lyme carditis. *Circulation*. 28 oct 2008;118(18):1881-4.
245. Karadag B, Spieker LE, Schwitter J, Ruschitzka F, Lüscher TF, Noll G, et al. Lyme carditis: restitutio ad integrum documented by cardiac magnetic resonance imaging. *Cardiol Rev*. août 2004;12(4):185-7.
246. Paydar A, Ordovas KG, Reddy GP. Magnetic resonance imaging for endomyocardial fibrosis. *Pediatr Cardiol*. sept 2008;29(5):1004-5.
247. Salantri GC. Endomyocardial fibrosis and intracardiac thrombus occurring in idiopathic hypereosinophilic syndrome. *AJR Am J Roentgenol*. mai 2005;184(5):1432-3.
248. Chao BH, Cline-Parhamovich K, Grizzard JD, Smith TJ. Fatal Loeffler's endocarditis due to hypereosinophilic syndrome. *Am J Hematol*. oct 2007;82(10):920-3.
249. Plastiras SC, Economopoulos N, Kelekis NL, Tzelepis GE. Magnetic resonance imaging of the heart in a patient with hypereosinophilic syndrome. *Am J Med*. févr 2006;119(2):130-2.
250. Syed IS, Martinez MW, Feng D-L, Glockner JF. Cardiac magnetic resonance imaging of eosinophilic endomyocardial disease. *Int J Cardiol*. 6 juin 2008;126(3):e50-52.
251. Ordovas KG, Higgins CB. Delayed contrast enhancement on MR images of myocardium: past, present, future. *Radiology*. 2011;261(2):358-374.
252. Fieno DS, Kim RJ, Chen EL, Lomasney JW, Klocke FJ, Judd RM. Contrast-enhanced magnetic resonance imaging of myocardium at risk: distinction between reversible and irreversible injury throughout infarct healing. *J Am Coll Cardiol*. 15 nov 2000;36(6):1985-91.
253. Lima JA, Judd RM, Bazille A, Schulman SP, Atalar E, Zerhouni EA. Regional heterogeneity of human myocardial infarcts demonstrated by contrast-enhanced MRI. Potential mechanisms. *Circulation*. 1 sept 1995;92(5):1117-25.
254. Rogers WJ, Kramer CM, Geskin G, Hu YL, Theobald TM, Vido DA, et al. Early contrast-enhanced MRI predicts late functional recovery after reperfused myocardial infarction. *Circulation*. 16 févr 1999;99(6):744-50.
255. Kramer CM, Rogers WJ, Mankad S, Theobald TM, Pakstis DL, Hu YL. Contractile reserve and contrast uptake pattern by magnetic resonance imaging and functional recovery after reperfused myocardial infarction. *J Am Coll Cardiol*. 15 nov

2000;36(6):1835-40.

256. Ramani K, Judd RM, Holly TA, Parrish TB, Rigolin VH, Parker MA, et al. Contrast magnetic resonance imaging in the assessment of myocardial viability in patients with stable coronary artery disease and left ventricular dysfunction. *Circulation*. 15 déc 1998;98(24):2687-94.

257. Ibrahim T, Bülow HP, Hackl T, Hörnke M, Nekolla SG, Breuer M, et al. Diagnostic value of contrast-enhanced magnetic resonance imaging and single-photon emission computed tomography for detection of myocardial necrosis early after acute myocardial infarction. *J Am Coll Cardiol*. 16 janv 2007;49(2):208-16.

258. Ingkanisorn WP, Rhoads KL, Aletras AH, Kellman P, Arai AE. Gadolinium delayed enhancement cardiovascular magnetic resonance correlates with clinical measures of myocardial infarction. *J Am Coll Cardiol*. 16 juin 2004;43(12):2253-9.

259. Bello D, Shah DJ, Farah GM, Di Luzio S, Parker M, Johnson MR, et al. Gadolinium cardiovascular magnetic resonance predicts reversible myocardial dysfunction and remodeling in patients with heart failure undergoing beta-blocker therapy. *Circulation*. 21 oct 2003;108(16):1945-53.

260. Klem I, Heitner JF, Shah DJ, Sketch MH, Behar V, Weinsaft J, et al. Improved detection of coronary artery disease by stress perfusion cardiovascular magnetic resonance with the use of delayed enhancement infarction imaging. *J Am Coll Cardiol*. 18 avr 2006;47(8):1630-8.

261. Ansari M, Araoz PA, Gerard SK, Watzinger N, Lund GK, Massie BM, et al. Comparison of late enhancement cardiovascular magnetic resonance and thallium SPECT in patients with coronary disease and left ventricular dysfunction. *J Cardiovasc Magn Reson Off J Soc Cardiovasc Magn Reson*. 2004;6(2):549-56.

262. Ichikawa Y, Sakuma H, Suzawa N, Kitagawa K, Makino K, Hirano T, et al. Late gadolinium-enhanced magnetic resonance imaging in acute and chronic myocardial infarction. Improved prediction of regional myocardial contraction in the chronic state by measuring thickness of nonenhanced myocardium. *J Am Coll Cardiol*. 15 mars 2005;45(6):901-9.

263. Kim RJ, Albert TSE, Wible JH, Elliott MD, Allen JC, Lee JC, et al. Performance of delayed-enhancement magnetic resonance imaging with gadoversetamide contrast for the detection and assessment of myocardial infarction: an international, multicenter, double-blinded, randomized trial. *Circulation*. 5 févr 2008;117(5):629-37.

264. Wu E, Judd RM, Vargas JD, Klocke FJ, Bonow RO, Kim RJ. Visualisation of presence, location, and transmural extent of healed Q-wave and non-Q-wave myocardial infarction. *Lancet Lond Engl*. 6 janv 2001;357(9249):21-8.

265. Wagner A, Mahrholdt H, Holly TA, Elliott MD, Regenfus M, Parker M, et al. Contrast-enhanced MRI and routine single photon emission computed tomography (SPECT) perfusion imaging for detection of subendocardial myocardial infarcts: an imaging study. *Lancet Lond Engl*. 1 févr 2003;361(9355):374-9.

266. Moon JCC, De Arenaza DP, Elkington AG, Taneja AK, John AS, Wang D, et al. The pathologic basis of Q-wave and non-Q-wave myocardial infarction: a cardiovascular magnetic resonance study. *J Am Coll Cardiol*. 4 août 2004;44(3):554-60.

267. Ricciardi MJ, Wu E, Davidson CJ, Choi KM, Klocke FJ, Bonow RO, et al. Visualization of discrete microinfarction after percutaneous coronary intervention associated with mild creatine kinase-MB elevation. *Circulation*. 12 juin 2001;103(23):2780-3.

268. Wellnhofer E, Olariu A, Klein C, Gräfe M, Wahl A, Fleck E, et al. Magnetic resonance low-dose dobutamine test is superior to SCAR quantification for the prediction of functional recovery. *Circulation*. 11 mai 2004;109(18):2172-4.

269. Wu KC, Kim RJ, Bluemke DA, Rochitte CE, Zerhouni EA, Becker LC, et al.

- Quantification and time course of microvascular obstruction by contrast-enhanced echocardiography and magnetic resonance imaging following acute myocardial infarction and reperfusion. *J Am Coll Cardiol*. 15 nov 1998;32(6):1756-64.
270. Wu KC, Zerhouni EA, Judd RM, Lugo-Olivieri CH, Barouch LA, Schulman SP, et al. Prognostic significance of microvascular obstruction by magnetic resonance imaging in patients with acute myocardial infarction. *Circulation*. 3 mars 1998;97(8):765-72.
271. Gerber BL, Rochitte CE, Melin JA, McVeigh ER, Bluemke DA, Wu KC, et al. Microvascular obstruction and left ventricular remodeling early after acute myocardial infarction. *Circulation*. 13 juin 2000;101(23):2734-41.
272. Nijveldt R, Beek AM, Hofman MBM, Umans VAWM, Algra PR, Spreeuwenberg MD, et al. Late gadolinium-enhanced cardiovascular magnetic resonance evaluation of infarct size and microvascular obstruction in optimally treated patients after acute myocardial infarction. *J Cardiovasc Magn Reson Off J Soc Cardiovasc Magn Reson*. 2007;9(5):765-70.
273. Bogaert J, Kalantzi M, Rademakers FE, Dymarkowski S, Janssens S. Determinants and impact of microvascular obstruction in successfully reperfused ST-segment elevation myocardial infarction. Assessment by magnetic resonance imaging. *Eur Radiol*. oct 2007;17(10):2572-80.
274. Orn S, Manhenke C, Anand IS, Squire I, Nagel E, Edvardsen T, et al. Effect of left ventricular scar size, location, and transmural extent on left ventricular remodeling with healed myocardial infarction. *Am J Cardiol*. 15 avr 2007;99(8):1109-14.
275. Roes SD, Borleffs CJW, van der Geest RJ, Westenberg JJM, Marsan NA, Kaandorp TAM, et al. Infarct tissue heterogeneity assessed with contrast-enhanced MRI predicts spontaneous ventricular arrhythmia in patients with ischemic cardiomyopathy and implantable cardioverter-defibrillator. *Circ Cardiovasc Imaging*. mai 2009;2(3):183-90.
276. Schmidt A, Azevedo CF, Cheng A, Gupta SN, Bluemke DA, Foo TK, et al. Infarct tissue heterogeneity by magnetic resonance imaging identifies enhanced cardiac arrhythmia susceptibility in patients with left ventricular dysfunction. *Circulation*. 17 avr 2007;115(15):2006-14.
277. Yan AT, Shayne AJ, Brown KA, Gupta SN, Chan CW, Luu TM, et al. Characterization of the peri-infarct zone by contrast-enhanced cardiac magnetic resonance imaging is a powerful predictor of post-myocardial infarction mortality. *Circulation*. 4 juill 2006;114(1):32-9.
278. Wu KC, Gerstenblith G, Guallar E, Marine JE, Dalal D, Cheng A, et al. Combined cardiac magnetic resonance imaging and C-reactive protein levels identify a cohort at low risk for defibrillator firings and death. *Circ Cardiovasc Imaging*. mars 2012;5(2):178-86.
279. Larose E, Rodés-Cabau J, Pibarot P, Rinfret S, Proulx G, Nguyen CM, et al. Predicting late myocardial recovery and outcomes in the early hours of ST-segment elevation myocardial infarction: traditional measures compared with microvascular obstruction, salvaged myocardium, and necrosis characteristics by cardiovascular magnetic resonance. *J Am Coll Cardiol*. 1 juin 2010;55(22):2459-69.
280. Cheong BYC, Muthupillai R, Wilson JM, Sung A, Huber S, Amin S, et al. Prognostic significance of delayed-enhancement magnetic resonance imaging: survival of 857 patients with and without left ventricular dysfunction. *Circulation*. 24 nov 2009;120(21):2069-76.
281. Gao P, Yee R, Gula L, Krahn AD, Skanes A, Leong-Sit P, et al. Prediction of arrhythmic events in ischemic and dilated cardiomyopathy patients referred for implantable cardiac defibrillator: evaluation of multiple scar quantification measures for late gadolinium enhancement magnetic resonance imaging. *Circ Cardiovasc*

Imaging. juill 2012;5(4):448-56.

282. Klem I, Weinsaft JW, Bahnson TD, Hegland D, Kim HW, Hayes B, et al. Assessment of myocardial scarring improves risk stratification in patients evaluated for cardiac defibrillator implantation. *J Am Coll Cardiol*. 31 juill 2012;60(5):408-20.

283. Kwon DH, Halley CM, Carrigan TP, Zysek V, Popovic ZB, Setser R, et al. Extent of left ventricular scar predicts outcomes in ischemic cardiomyopathy patients with significantly reduced systolic function: a delayed hyperenhancement cardiac magnetic resonance study. *JACC Cardiovasc Imaging*. janv 2009;2(1):34-44.

284. Scott PA, Morgan JM, Carroll N, Murday DC, Roberts PR, Peebles CR, et al. The extent of left ventricular scar quantified by late gadolinium enhancement MRI is associated with spontaneous ventricular arrhythmias in patients with coronary artery disease and implantable cardioverter-defibrillators. *Circ Arrhythm Electrophysiol*. juin 2011;4(3):324-30.

285. Yokota H, Heidary S, Katikireddy CK, Nguyen P, Pauly JM, McConnell MV, et al. Quantitative characterization of myocardial infarction by cardiovascular magnetic resonance predicts future cardiovascular events in patients with ischemic cardiomyopathy. *J Cardiovasc Magn Reson Off J Soc Cardiovasc Magn Reson*. 9 avr 2008;10:17.

286. Heidary S, Patel H, Chung J, Yokota H, Gupta SN, Bennett MV, et al. Quantitative tissue characterization of infarct core and border zone in patients with ischemic cardiomyopathy by magnetic resonance is associated with future cardiovascular events. *J Am Coll Cardiol*. 15 juin 2010;55(24):2762-8.

287. Bello D, Fieno DS, Kim RJ, Pereles FS, Passman R, Song G, et al. Infarct morphology identifies patients with substrate for sustained ventricular tachycardia. *J Am Coll Cardiol*. 5 avr 2005;45(7):1104-8.

288. Bello D, Einhorn A, Kaushal R, Kenchaiah S, Raney A, Fieno D, et al. Cardiac magnetic resonance imaging: infarct size is an independent predictor of mortality in patients with coronary artery disease. *Magn Reson Imaging*. janv 2011;29(1):50-6.

289. Barbier CE, Bjerner T, Johansson L, Lind L, Ahlström H. Myocardial scars more frequent than expected: magnetic resonance imaging detects potential risk group. *J Am Coll Cardiol*. 15 août 2006;48(4):765-71.

290. Kim HW, Klem I, Shah DJ, Wu E, Meyers SN, Parker MA, et al. Unrecognized non-Q-wave myocardial infarction: prevalence and prognostic significance in patients with suspected coronary disease. *PLoS Med*. 21 avr 2009;6(4):e1000057.

291. Schelbert EB, Cao JJ, Sigurdsson S, Aspelund T, Kellman P, Aletras AH, et al. Prevalence and prognosis of unrecognized myocardial infarction determined by cardiac magnetic resonance in older adults. *JAMA*. 5 sept 2012;308(9):890-6.

292. Mahrholdt H, Goedecke C, Wagner A, Meinhardt G, Athanasiadis A, Vogelsberg H, et al. Cardiovascular magnetic resonance assessment of human myocarditis: a comparison to histology and molecular pathology. *Circulation*. 16 mars 2004;109(10):1250-8.

293. Mahrholdt H, Wagner A, Deluigi CC, Kispert E, Hager S, Meinhardt G, et al. Presentation, patterns of myocardial damage, and clinical course of viral myocarditis. *Circulation*. 10 oct 2006;114(15):1581-90.

294. Abdel-Aty H, Boyé P, Zagrosek A, Wassmuth R, Kumar A, Messroghli D, et al. Diagnostic performance of cardiovascular magnetic resonance in patients with suspected acute myocarditis: comparison of different approaches. *J Am Coll Cardiol*. 7 juin 2005;45(11):1815-22.

295. Laissy J-P, Hyafil F, Feldman LJ, Juliard J-M, Schouman-Claeys E, Steg PG, et al. Differentiating acute myocardial infarction from myocarditis: diagnostic value of early- and delayed-perfusion cardiac MR imaging. *Radiology*. oct 2005;237(1):

75-82.

296. Ingkanisorn WP, Paterson DI, Calvo KR, Rosing DR, Schwartzentruber DJ, Fuisz AR, et al. Cardiac magnetic resonance appearance of myocarditis caused by high dose IL-2: similarities to community-acquired myocarditis. *J Cardiovasc Magn Reson Off J Soc Cardiovasc Magn Reson*. 2006;8(2):353-60.

297. Gutberlet M, Spors B, Thoma T, Bertram H, Denecke T, Felix R, et al. Suspected chronic myocarditis at cardiac MR: diagnostic accuracy and association with immunohistologically detected inflammation and viral persistence. *Radiology*. févr 2008;246(2):401-9.

298. De Cobelli F, Pieroni M, Esposito A, Chimenti C, Belloni E, Mellone R, et al. Delayed gadolinium-enhanced cardiac magnetic resonance in patients with chronic myocarditis presenting with heart failure or recurrent arrhythmias. *J Am Coll Cardiol*. 18 avr 2006;47(8):1649-54.

299. Yilmaz A, Mahrholdt H, Athanasiadis A, Vogelsberg H, Meinhardt G, Voehringer M, et al. Coronary vasospasm as the underlying cause for chest pain in patients with PVB19 myocarditis. *Heart Br Card Soc*. nov 2008;94(11):1456-63.

300. Wagner A, Schulz-Menger J, Dietz R, Friedrich MG. Long-term follow-up of patients paragraph sign with acute myocarditis by magnetic paragraph sign resonance imaging. *Magma N Y N*. févr 2003;16(1):17-20.

301. Grün S, Schumm J, Greulich S, Wagner A, Schneider S, Bruder O, et al. Long-term follow-up of biopsy-proven viral myocarditis: predictors of mortality and incomplete recovery. *J Am Coll Cardiol*. 1 mai 2012;59(18):1604-15.

302. McCrohon JA, Moon JCC, Prasad SK, McKenna WJ, Lorenz CH, Coats AJS, et al. Differentiation of heart failure related to dilated cardiomyopathy and coronary artery disease using gadolinium-enhanced cardiovascular magnetic resonance. *Circulation*. 8 juill 2003;108(1):54-9.

303. Wu KC, Weiss RG, Thiemann DR, Kitagawa K, Schmidt A, Dalal D, et al. Late gadolinium enhancement by cardiovascular magnetic resonance heralds an adverse prognosis in nonischemic cardiomyopathy. *J Am Coll Cardiol*. 24 juin 2008;51(25):2414-21.

304. Lehrke S, Lossnitzer D, Schöb M, Steen H, Merten C, Kemmling H, et al. Use of cardiovascular magnetic resonance for risk stratification in chronic heart failure: prognostic value of late gadolinium enhancement in patients with non-ischaemic dilated cardiomyopathy. *Heart Br Card Soc*. mai 2011;97(9):727-32.

305. Gulati A, Jabbour A, Ismail TF, Guha K, Khwaja J, Raza S, et al. Association of fibrosis with mortality and sudden cardiac death in patients with nonischemic dilated cardiomyopathy. *JAMA*. 6 mars 2013;309(9):896-908.

306. Tigen K, Karaahmet T, Kirma C, Dundar C, Pala S, Isiklar I, et al. Diffuse late gadolinium enhancement by cardiovascular magnetic resonance predicts significant intraventricular systolic dyssynchrony in patients with non-ischemic dilated cardiomyopathy. *J Am Soc Echocardiogr Off Publ Am Soc Echocardiogr*. avr 2010;23(4):416-22.

307. Moon JCC, Reed E, Sheppard MN, Elkington AG, Ho SY, Burke M, et al. The histologic basis of late gadolinium enhancement cardiovascular magnetic resonance in hypertrophic cardiomyopathy. *J Am Coll Cardiol*. 16 juin 2004;43(12):2260-4.

308. Quarta G, Grasso A, Pasquale F, Flett AS, Sado DM, Bonini E, et al. Evolution and clinical importance of fibrosis in HCM. *JACC Cardiovasc Imaging*. nov 2011;4(11):1221-3.

309. Basso C, Thiene G, Corrado D, Buja G, Melacini P, Nava A. Hypertrophic cardiomyopathy and sudden death in the young: pathologic evidence of myocardial ischemia. *Hum Pathol*. août 2000;31(8):988-98.

310. Shirani J, Pick R, Roberts WC, Maron BJ. Morphology and significance of the

- left ventricular collagen network in young patients with hypertrophic cardiomyopathy and sudden cardiac death. *J Am Coll Cardiol.* janv 2000;35(1):36-44.
311. Varnava AM, Elliott PM, Baboonian C, Davison F, Davies MJ, McKenna WJ. Hypertrophic cardiomyopathy: histopathological features of sudden death in cardiac troponin T disease. *Circulation.* 18 sept 2001;104(12):1380-4.
312. Moon JCC, McKenna WJ, McCrohon JA, Elliott PM, Smith GC, Pennell DJ. Toward clinical risk assessment in hypertrophic cardiomyopathy with gadolinium cardiovascular magnetic resonance. *J Am Coll Cardiol.* 7 mai 2003;41(9):1561-7.
313. Satoh H, Matoh F, Shiraki K, Saitoh T, Odagiri K, Saotome M, et al. Delayed enhancement on cardiac magnetic resonance and clinical, morphological, and electrocardiographical features in hypertrophic cardiomyopathy. *J Card Fail.* juin 2009;15(5):419-27.
314. Prinz C, Schwarz M, Ilic I, Laser KT, Lehmann R, Prinz E-M, et al. Myocardial fibrosis severity on cardiac magnetic resonance imaging predicts sustained arrhythmic events in hypertrophic cardiomyopathy. *Can J Cardiol.* mars 2013;29(3):358-63.
315. Bruder O, Wagner A, Jensen CJ, Schneider S, Ong P, Kispert E-M, et al. Myocardial scar visualized by cardiovascular magnetic resonance imaging predicts major adverse events in patients with hypertrophic cardiomyopathy. *J Am Coll Cardiol.* 7 sept 2010;56(11):875-87.
316. Rubinshtein R, Glockner JF, Ommen SR, Araoz PA, Ackerman MJ, Sorajja P, et al. Characteristics and clinical significance of late gadolinium enhancement by contrast-enhanced magnetic resonance imaging in patients with hypertrophic cardiomyopathy. *Circ Heart Fail.* janv 2010;3(1):51-8.
317. Adabag AS, Maron BJ, Appelbaum E, Harrigan CJ, Buross JL, Gibson CM, et al. Occurrence and frequency of arrhythmias in hypertrophic cardiomyopathy in relation to delayed enhancement on cardiovascular magnetic resonance. *J Am Coll Cardiol.* 8 avr 2008;51(14):1369-74.
318. Kwon DH, Smedira NG, Rodriguez ER, Tan C, Setser R, Thamilarasan M, et al. Cardiac magnetic resonance detection of myocardial scarring in hypertrophic cardiomyopathy: correlation with histopathology and prevalence of ventricular tachycardia. *J Am Coll Cardiol.* 14 juill 2009;54(3):242-9.
319. Green JJ, Berger JS, Kramer CM, Salerno M. Prognostic value of late gadolinium enhancement in clinical outcomes for hypertrophic cardiomyopathy. *JACC Cardiovasc Imaging.* avr 2012;5(4):370-7.
320. Freed BH, Gomberg-Maitland M, Chandra S, Mor-Avi V, Rich S, Archer SL, et al. Late gadolinium enhancement cardiovascular magnetic resonance predicts clinical worsening in patients with pulmonary hypertension. *J Cardiovasc Magn Reson.* 2012;14(1):11.
321. Azevedo CF, Nigri M, Higuchi ML, Pomerantzeff PM, Spina GS, Sampaio RO, et al. Prognostic significance of myocardial fibrosis quantification by histopathology and magnetic resonance imaging in patients with severe aortic valve disease. *J Am Coll Cardiol.* 20 juill 2010;56(4):278-87.
322. Matoh F, Satoh H, Shiraki K, Odagiri K, Saitoh T, Urushida T, et al. The usefulness of delayed enhancement magnetic resonance imaging for diagnosis and evaluation of cardiac function in patients with cardiac sarcoidosis. *J Cardiol.* juin 2008;51(3):179-88.
323. Ichinose A, Otani H, Oikawa M, Takase K, Saito H, Shimokawa H, et al. MRI of cardiac sarcoidosis: basal and subepicardial localization of myocardial lesions and their effect on left ventricular function. *AJR Am J Roentgenol.* sept 2008;191(3):862-9.
324. Smedema J-P, Snoep G, van Kroonenburgh MPG, van Geuns R-J, Cheriex EC,

- Gorgels APM, et al. The additional value of gadolinium-enhanced MRI to standard assessment for cardiac involvement in patients with pulmonary sarcoidosis. *Chest*. sept 2005;128(3):1629-37.
325. Patel MR, Cawley PJ, Heitner JF, Klem I, Parker MA, Jaroudi WA, et al. Detection of myocardial damage in patients with sarcoidosis. *Circulation*. 17 nov 2009;120(20):1969-77.
326. Patel AR, Klein MR, Chandra S, Spencer KT, Decara JM, Lang RM, et al. Myocardial damage in patients with sarcoidosis and preserved left ventricular systolic function: an observational study. *Eur J Heart Fail*. nov 2011;13(11):1231-7.
327. Vogelsberg H, Mahrholdt H, Deluigi CC, Yilmaz A, Kispert EM, Greulich S, et al. Cardiovascular magnetic resonance in clinically suspected cardiac amyloidosis: noninvasive imaging compared to endomyocardial biopsy. *J Am Coll Cardiol*. 11 mars 2008;51(10):1022-30.
328. Maceira AM, Joshi J, Prasad SK, Moon JC, Perugini E, Harding I, et al. Cardiovascular magnetic resonance in cardiac amyloidosis. *Circulation*. 18 janv 2005;111(2):186-93.
329. Perugini E, Rapezzi C, Piva T, Leone O, Bacchi-Reggiani L, Riva L, et al. Non-invasive evaluation of the myocardial substrate of cardiac amyloidosis by gadolinium cardiac magnetic resonance. *Heart Br Card Soc*. mars 2006;92(3):343-9.
330. Ruberg FL, Appelbaum E, Davidoff R, Ozonoff A, Kissinger KV, Harrigan C, et al. Diagnostic and prognostic utility of cardiovascular magnetic resonance imaging in light-chain cardiac amyloidosis. *Am J Cardiol*. 15 févr 2009;103(4):544-9.
331. Maceira AM, Prasad SK, Hawkins PN, Roughton M, Pennell DJ. Cardiovascular magnetic resonance and prognosis in cardiac amyloidosis. *J Cardiovasc Magn Reson Off J Soc Cardiovasc Magn Reson*. 25 nov 2008;10:54.
332. Austin BA, Tang WHW, Rodriguez ER, Tan C, Flamm SD, Taylor DO, et al. Delayed hyper-enhancement magnetic resonance imaging provides incremental diagnostic and prognostic utility in suspected cardiac amyloidosis. *JACC Cardiovasc Imaging*. déc 2009;2(12):1369-77.
333. Pfluger HB, Phrommintikul A, Mariani JA, Cherayath JG, Taylor AJ. Utility of myocardial fibrosis and fatty infiltration detected by cardiac magnetic resonance imaging in the diagnosis of arrhythmogenic right ventricular dysplasia--a single centre experience. *Heart Lung Circ*. déc 2008;17(6):478-83.
334. Tandri H, Saranathan M, Rodriguez ER, Martinez C, Bomma C, Nasir K, et al. Noninvasive detection of myocardial fibrosis in arrhythmogenic right ventricular cardiomyopathy using delayed-enhancement magnetic resonance imaging. *J Am Coll Cardiol*. 4 janv 2005;45(1):98-103.
335. Rochitte CE, Oliveira PF, Andrade JM, Ianni BM, Parga JR, Avila LF, et al. Myocardial delayed enhancement by magnetic resonance imaging in patients with Chagas' disease: a marker of disease severity. *J Am Coll Cardiol*. 18 oct 2005;46(8):1553-8.
336. Rochitte CE, Nacif MS, de Oliveira Júnior AC, Siqueira-Batista R, Marchiori E, Uellendahl M, et al. Cardiac magnetic resonance in Chagas' disease. *Artif Organs*. avr 2007;31(4):259-67.
337. Halperin HR, Nazarian S. Magnetic resonance identification of the ventricular tachycardia critical isthmus: finding the needle in the haystack. *J Am Coll Cardiol*. 11 janv 2011;57(2):195-7.
338. Perez-David E, Arenal A, Rubio-Guivernau JL, del Castillo R, Atea L, Arbelo E, et al. Noninvasive identification of ventricular tachycardia-related conducting channels using contrast-enhanced magnetic resonance imaging in patients with chronic myocardial infarction: comparison of signal intensity scar mapping and endocardial voltage mapping. *J Am Coll Cardiol*. 11 janv 2011;57(2):184-94.

339. Estner HL, Zviman MM, Herzka D, Miller F, Castro V, Nazarian S, et al. The critical isthmus sites of ischemic ventricular tachycardia are in zones of tissue heterogeneity, visualized by magnetic resonance imaging. *Heart Rhythm*. déc 2011;8(12):1942-9.
340. McGann CJ, Kholmovski EG, Oakes RS, Blauer JJE, Daccarett M, Segerson N, et al. New magnetic resonance imaging-based method for defining the extent of left atrial wall injury after the ablation of atrial fibrillation. *J Am Coll Cardiol*. 7 oct 2008;52(15):1263-71.
341. Oakes RS, Badger TJ, Kholmovski EG, Akoum N, Burgon NS, Fish EN, et al. Detection and quantification of left atrial structural remodeling with delayed-enhancement magnetic resonance imaging in patients with atrial fibrillation. *Circulation*. 7 avr 2009;119(13):1758-67.
342. Peters DC, Wylie JV, Hauser TH, Nezafat R, Han Y, Woo JJ, et al. Recurrence of atrial fibrillation correlates with the extent of post-procedural late gadolinium enhancement: a pilot study. *JACC Cardiovasc Imaging*. mars 2009;2(3):308-16.
343. Daccarett M, Badger TJ, Akoum N, Burgon NS, Mahnkopf C, Vergara G, et al. Association of left atrial fibrosis detected by delayed-enhancement magnetic resonance imaging and the risk of stroke in patients with atrial fibrillation. *J Am Coll Cardiol*. 15 févr 2011;57(7):831-8.
344. Schmidt M, Nölker G, Marschang H, Gutleben K-J, Schibgilla V, Rittger H, et al. Incidence of oesophageal wall injury post-pulmonary vein antrum isolation for treatment of patients with atrial fibrillation. *Eur Eur Pacing Arrhythm Card Electrophysiol J Work Groups Card Pacing Arrhythm Card Cell Electrophysiol Eur Soc Cardiol*. févr 2008;10(2):205-9.
345. Meng J, Peters DC, Hsing JM, Chuang ML, Chan J, Fish A, et al. Late gadolinium enhancement of the esophagus is common on cardiac MR several months after pulmonary vein isolation: preliminary observations. *Pacing Clin Electrophysiol PACE*. 1 juin 2010;33(6):661-6.
346. Tung P, Hong SN, Chan RH, Peters DC, Hauser TH, Manning WJ, et al. Aortic injury is common following pulmonary vein isolation. *Heart Rhythm*. mai 2013;10(5):653-8.
347. Etesami M, Gilkeson RC, Rajiah P. Utility of late gadolinium enhancement in pediatric cardiac MRI. *Pediatr Radiol*. juill 2016;46(8):1096-113.
348. Preim U, Sommer P, Hoffmann J, Kehrmann J, Lehmkuhl L, Daehnert I, et al. Delayed enhancement imaging in a contemporary patient cohort following correction of tetralogy of Fallot. *Cardiol Young*. oct 2015;25(7):1268-75.
349. Stirrat J, Rajchl M, Bergin L, Patton DJ, Peters T, White JA. High-resolution 3-dimensional late gadolinium enhancement scar imaging in surgically corrected Tetralogy of Fallot: clinical feasibility of volumetric quantification and visualization. *J Cardiovasc Magn Reson*. 2014;16(1):1.
350. Puntmann VO, Peker E, Chandrashekar Y, Nagel E. T1 Mapping in Characterizing Myocardial Disease. *Circ Res*. 2016;119(2):277-299.
351. Messroghli DR, Plein S, Higgins DM, Walters K, Jones TR, Ridgway JP, et al. Human myocardium: single-breath-hold MR T1 mapping with high spatial resolution-reproducibility study. *Radiology*. mars 2006;238(3):1004-12.
352. Sibley CT, Noureldin RA, Gai N, Nacif MS, Liu S, Turkbey EB, et al. T1 Mapping in cardiomyopathy at cardiac MR: comparison with endomyocardial biopsy. *Radiology*. déc 2012;265(3):724-32.
353. Iles LM, Ellims AH, Llewellyn H, Hare JL, Kaye DM, McLean CA, et al. Histological validation of cardiac magnetic resonance analysis of regional and diffuse interstitial myocardial fibrosis. *Eur Heart J Cardiovasc Imaging*. janv 2015;16(1):14-22.

354. Mascherbauer J, Marzluf BA, Tufaro C, Pfaffenberger S, Graf A, Wexberg P, et al. Cardiac magnetic resonance postcontrast T1 time is associated with outcome in patients with heart failure and preserved ejection fraction. *Circ Cardiovasc Imaging*. nov 2013;6(6):1056-65.
355. Bull S, White SK, Piechnik SK, Flett AS, Ferreira VM, Loudon M, et al. Human non-contrast T1 values and correlation with histology in diffuse fibrosis. *Heart Br Card Soc*. juill 2013;99(13):932-7.
356. Lee S-P, Lee W, Lee JM, Park E-A, Kim H-K, Kim Y-J, et al. Assessment of diffuse myocardial fibrosis by using MR imaging in asymptomatic patients with aortic stenosis. *Radiology*. févr 2015;274(2):359-69.
357. Moon JC, Messroghli DR, Kellman P, Piechnik SK, Robson MD, Ugander M, et al. Myocardial T1 mapping and extracellular volume quantification: a Society for Cardiovascular Magnetic Resonance (SCMR) and CMR Working Group of the European Society of Cardiology consensus statement. *J Cardiovasc Magn Reson Off J Soc Cardiovasc Magn Reson*. 14 oct 2013;15:92.
358. Nacif MS, Turkbey EB, Gai N, Nazarian S, van der Geest RJ, Noureldin RA, et al. Myocardial T1 mapping with MRI: comparison of look-locker and MOLLI sequences. *J Magn Reson Imaging JMRI*. déc 2011;34(6):1367-73.
359. Kellman P, Hansen MS. T1-mapping in the heart: accuracy and precision. *J Cardiovasc Magn Reson*. 2014;16(1):1.
360. Messroghli DR, Radjenovic A, Kozerke S, Higgins DM, Sivananthan MU, Ridgway JP. Modified Look-Locker inversion recovery (MOLLI) for high-resolution T1 mapping of the heart. *Magn Reson Med*. juill 2004;52(1):141-6.
361. Piechnik SK, Ferreira VM, Dall'Armellina E, Cochlin LE, Greiser A, Neubauer S, et al. Shortened Modified Look-Locker Inversion recovery (ShMOLLI) for clinical myocardial T1-mapping at 1.5 and 3 T within a 9 heartbeat breathhold. *J Cardiovasc Magn Reson Off J Soc Cardiovasc Magn Reson*. 19 nov 2010;12:69.
362. Kellman P, Wilson JR, Xue H, Ugander M, Arai AE. Extracellular volume fraction mapping in the myocardium, part 1: evaluation of an automated method. *J Cardiovasc Magn Reson Off J Soc Cardiovasc Magn Reson*. 10 sept 2012;14:63.
363. Xue H, Shah S, Greiser A, Guetter C, Littmann A, Jolly M-P, et al. Motion correction for myocardial T1 mapping using image registration with synthetic image estimation. *Magn Reson Med*. juin 2012;67(6):1644-55.
364. Chow K, Flewitt JA, Green JD, Pagano JJ, Friedrich MG, Thompson RB. Saturation recovery single-shot acquisition (SASHA) for myocardial T(1) mapping. *Magn Reson Med*. juin 2014;71(6):2082-95.
365. Weingärtner S, Akçakaya M, Basha T, Kissinger KV, Goddu B, Berg S, et al. Combined saturation/inversion recovery sequences for improved evaluation of scar and diffuse fibrosis in patients with arrhythmia or heart rate variability. *Magn Reson Med*. mars 2014;71(3):1024-34.
366. Raman FS, Kawel-Boehm N, Gai N, Freed M, Han J, Liu C-Y, et al. Modified look-locker inversion recovery T1 mapping indices: assessment of accuracy and reproducibility between magnetic resonance scanners. *J Cardiovasc Magn Reson Off J Soc Cardiovasc Magn Reson*. 26 juill 2013;15:64.
367. Barison A, Aquaro GD, Masci PG. Letter by Barison et al regarding article, « Cardiac magnetic resonance postcontrast T1 time is associated with outcome in patients with heart failure and preserved ejection fraction ». *Circ Cardiovasc Imaging*. mars 2014;7(2):414.
368. Judd RM, Kim RJ. Imaging time after Gd-DTPA injection is critical in using delayed enhancement to determine infarct size accurately with magnetic resonance imaging. *Circulation*. 9 juill 2002;106(2):e6; author reply e6.
369. Kawel N, Nacif M, Zavodni A, Jones J, Liu S, Sibley CT, et al. T1 mapping of

- the myocardium: intra-individual assessment of post-contrast T1 time evolution and extracellular volume fraction at 3T for Gd-DTPA and Gd-BOPTA. *J Cardiovasc Magn Reson Off J Soc Cardiovasc Magn Reson*. 28 avr 2012;14:26.
370. Gai N, Turkbey EB, Nazarian S, van der Geest RJ, Liu C-Y, Lima JAC, et al. T1 mapping of the gadolinium-enhanced myocardium: adjustment for factors affecting interpatient comparison. *Magn Reson Med*. mai 2011;65(5):1407-15.
371. Broberg CS, Chugh SS, Conklin C, Sahn DJ, Jerosch-Herold M. Quantification of Diffuse Myocardial Fibrosis and Its Association With Myocardial Dysfunction in Congenital Heart Disease. *Circ Cardiovasc Imaging*. 1 nov 2010;3(6):727-34.
372. Kehr E, Sono M, Chugh SS, Jerosch-Herold M. Gadolinium-enhanced magnetic resonance imaging for detection and quantification of fibrosis in human myocardium in vitro. *Int J Cardiovasc Imaging*. janv 2008;24(1):61-8.
373. Flett AS, Hayward MP, Ashworth MT, Hansen MS, Taylor AM, Elliott PM, et al. Equilibrium contrast cardiovascular magnetic resonance for the measurement of diffuse myocardial fibrosis: preliminary validation in humans. *Circulation*. 13 juill 2010;122(2):138-44.
374. Ugander M, Oki AJ, Hsu L-Y, Kellman P, Greiser A, Aletras AH, et al. Extracellular volume imaging by magnetic resonance imaging provides insights into overt and sub-clinical myocardial pathology. *Eur Heart J*. mai 2012;33(10):1268-78.
375. Flacke SJ, Fischer SE, Lorenz CH. Measurement of the gadopentetate dimeglumine partition coefficient in human myocardium in vivo: normal distribution and elevation in acute and chronic infarction. *Radiology*. mars 2001;218(3):703-10.
376. Kammerlander AA, Marzluft BA, Zotter-Tufaro C, Aschauer S, Duca F, Bachmann A, et al. T1 Mapping by CMR Imaging. *JACC Cardiovasc Imaging*. janv 2016;9(1):14-23.
377. Fontana M, White SK, Banypersad SM, Sado DM, Maestrini V, Flett AS, et al. Comparison of T1 mapping techniques for ECV quantification. Histological validation and reproducibility of ShMOLLI versus multibreath-hold T1 quantification equilibrium contrast CMR. *J Cardiovasc Magn Reson Off J Soc Cardiovasc Magn Reson*. 28 déc 2012;14:88.
378. White SK, Sado DM, Fontana M, Banypersad SM, Maestrini V, Flett AS, et al. T1 mapping for myocardial extracellular volume measurement by CMR: bolus only versus primed infusion technique. *JACC Cardiovasc Imaging*. sept 2013;6(9):955-62.
379. Miller CA, Naish JH, Bishop P, Coutts G, Clark D, Zhao S, et al. Comprehensive validation of cardiovascular magnetic resonance techniques for the assessment of myocardial extracellular volume. *Circ Cardiovasc Imaging*. 1 mai 2013;6(3):373-83.
380. aus dem Siepen F, Buss SJ, Messroghli D, Andre F, Lossnitzer D, Seitz S, et al. T1 mapping in dilated cardiomyopathy with cardiac magnetic resonance: quantification of diffuse myocardial fibrosis and comparison with endomyocardial biopsy. *Eur Heart J Cardiovasc Imaging*. févr 2015;16(2):210-6.
381. de Meester de Ravenstein C, Bouzin C, Lazam S, Boulif J, Amzulescu M, Melchior J, et al. Histological Validation of measurement of diffuse interstitial myocardial fibrosis by myocardial extravascular volume fraction from Modified Look-Locker imaging (MOLLI) T1 mapping at 3 T. *J Cardiovasc Magn Reson Off J Soc Cardiovasc Magn Reson*. 11 juin 2015;17:48.
382. Messroghli DR, Greiser A, Fröhlich M, Dietz R, Schulz-Menger J. Optimization and validation of a fully-integrated pulse sequence for modified look-locker inversion-recovery (MOLLI) T1 mapping of the heart. *J Magn Reson Imaging JMRI*. oct 2007;26(4):1081-6.
383. Rogers T, Dabir D, Mahmoud I, Voigt T, Schaeffter T, Nagel E, et al. Standardization of T1 measurements with MOLLI in differentiation between health and di-

- sease--the ConSept study. *J Cardiovasc Magn Reson Off J Soc Cardiovasc Magn Reson*. 11 sept 2013;15:78.
384. Sado DM, Flett AS, Banypersad SM, White SK, Maestrini V, Quarta G, et al. Cardiovascular magnetic resonance measurement of myocardial extracellular volume in health and disease. *Heart Br Card Soc*. oct 2012;98(19):1436-41.
385. Piechnik SK, Ferreira VM, Lewandowski AJ, Ntusi NAB, Banerjee R, Holloway C, et al. Normal variation of magnetic resonance T1 relaxation times in the human population at 1.5 T using ShMOLLI. *J Cardiovasc Magn Reson Off J Soc Cardiovasc Magn Reson*. 20 janv 2013;15:13.
386. Dabir D, Child N, Kalra A, Rogers T, Gebker R, Jabbour A, et al. Reference values for healthy human myocardium using a T1 mapping methodology: results from the International T1 Multicenter cardiovascular magnetic resonance study. *J Cardiovasc Magn Reson Off J Soc Cardiovasc Magn Reson*. 21 oct 2014;16:69.
387. Liu C-Y, Liu Y-C, Wu C, Armstrong A, Volpe GJ, van der Geest RJ, et al. Evaluation of age-related interstitial myocardial fibrosis with cardiac magnetic resonance contrast-enhanced T1 mapping: MESA (Multi-Ethnic Study of Atherosclerosis). *J Am Coll Cardiol*. 1 oct 2013;62(14):1280-7.
388. von Knobelsdorff-Brenkenhoff F, Prothmann M, Dieringer MA, Wassmuth R, Greiser A, Schwenke C, et al. Myocardial T1 and T2 mapping at 3 T: reference values, influencing factors and implications. *J Cardiovasc Magn Reson Off J Soc Cardiovasc Magn Reson*. 18 juin 2013;15:53.
389. Kellman P, Wilson JR, Xue H, Bandettini WP, Shanbhag SM, Druey KM, et al. Extracellular volume fraction mapping in the myocardium, part 2: initial clinical experience. *J Cardiovasc Magn Reson Off J Soc Cardiovasc Magn Reson*. 11 sept 2012;14:64.
390. Wong TC, Piehler KM, Kang IA, Kadakkal A, Kellman P, Schwartzman DS, et al. Myocardial extracellular volume fraction quantified by cardiovascular magnetic resonance is increased in diabetes and associated with mortality and incident heart failure admission. *Eur Heart J*. mars 2014;35(10):657-64.
391. Beinart R, Khurram IM, Liu S, Yarmohammadi H, Halperin HR, Bluemke DA, et al. Cardiac magnetic resonance T1 mapping of left atrial myocardium. *Heart Rhythm*. sept 2013;10(9):1325-31.
392. Kozak MF, Redington A, Yoo S-J, Seed M, Greiser A, Grosse-Wortmann L. Diffuse myocardial fibrosis following tetralogy of Fallot repair: a T1 mapping cardiac magnetic resonance study. *Pediatr Radiol*. avr 2014;44(4):403-9.
393. Plymen CM, Sado DM, Taylor AM, Bolger AP, Lambiase PD, Hughes M, et al. Diffuse myocardial fibrosis in the systemic right ventricle of patients late after Mustard or Senning surgery: an equilibrium contrast cardiovascular magnetic resonance study. *Eur Heart J Cardiovasc Imaging*. oct 2013;14(10):963-8.
394. Chen C-A, Dusenbery SM, Valente AM, Powell AJ, Geva T. Myocardial ECV Fraction Assessed by CMR Is Associated With Type of Hemodynamic Load and Arrhythmia in Repaired Tetralogy of Fallot. *JACC Cardiovasc Imaging*. janv 2016;9(1):1-10.
395. Mehta BB, Chen X, Bilchick KC, Salerno M, Epstein FH. Accelerated and navigator-gated look-locker imaging for cardiac T1 estimation (ANGIE): Development and application to T1 mapping of the right ventricle. *Magn Reson Med*. janv 2015;73(1):150-60.
396. Reiter U, Reiter G, Dorr K, Greiser A, Maderthaner R, Fuchsjäger M. Normal diastolic and systolic myocardial T1 values at 1.5-T MR imaging: correlations and blood normalization. *Radiology*. mai 2014;271(2):365-72.
397. Mollova M, Bersell K, Walsh S, Savla J, Das LT, Park S-Y, et al. Cardiomyocyte proliferation contributes to heart growth in young humans. *Proc Natl Acad Sci U S*

A. 22 janv 2013;110(4):1446-51.

398. Ferreira VM, Piechnik SK, Dall'Armellina E, Karamitsos TD, Francis JM, Choudhury RP, et al. Non-contrast T1-mapping detects acute myocardial edema with high diagnostic accuracy: a comparison to T2-weighted cardiovascular magnetic resonance. *J Cardiovasc Magn Reson Off J Soc Cardiovasc Magn Reson*. 21 juin 2012;14:42.

399. Messroghli DR, Niendorf T, Schulz-Menger J, Dietz R, Friedrich MG. T1 mapping in patients with acute myocardial infarction. *J Cardiovasc Magn Reson Off J Soc Cardiovasc Magn Reson*. 2003;5(2):353-9.

400. Messroghli DR, Walters K, Plein S, Sparrow P, Friedrich MG, Ridgway JP, et al. Myocardial T1 mapping: application to patients with acute and chronic myocardial infarction. *Magn Reson Med*. juill 2007;58(1):34-40.

401. Ugander M, Bagi PS, Oki AJ, Chen B, Hsu L-Y, Aletras AH, et al. Myocardial edema as detected by pre-contrast T1 and T2 CMR delineates area at risk associated with acute myocardial infarction. *JACC Cardiovasc Imaging*. juin 2012;5(6):596-603.

402. Dall'Armellina E, Piechnik SK, Ferreira VM, Si QL, Robson MD, Francis JM, et al. Cardiovascular magnetic resonance by non contrast T1-mapping allows assessment of severity of injury in acute myocardial infarction. *J Cardiovasc Magn Reson Off J Soc Cardiovasc Magn Reson*. 6 févr 2012;14:15.

403. Kali A, Choi E-Y, Sharif B, Kim YJ, Bi X, Spottiswoode B, et al. Native T1 Mapping by 3-T CMR Imaging for Characterization of Chronic Myocardial Infarctions. *JACC Cardiovasc Imaging*. sept 2015;8(9):1019-30.

404. Puntmann VO, Arroyo Ucar E, Hinojar Baydes R, Ngah NB, Kuo Y-S, Dabir D, et al. Aortic stiffness and interstitial myocardial fibrosis by native T1 are independently associated with left ventricular remodeling in patients with dilated cardiomyopathy. *Hypertens Dallas Tex* 1979. oct 2014;64(4):762-8.

405. Liu A, Wijesurendra RS, Francis JM, Robson MD, Neubauer S, Piechnik SK, et al. Adenosine Stress and Rest T1 Mapping Can Differentiate Between Ischemic, Infarcted, Remote, and Normal Myocardium Without the Need for Gadolinium Contrast Agents. *JACC Cardiovasc Imaging*. janv 2016;9(1):27-36.

406. Mordi I, Carrick D, Bezerra H, Tzemos N. T1 and T2 mapping for early diagnosis of dilated non-ischaemic cardiomyopathy in middle-aged patients and differentiation from normal physiological adaptation. *Eur Heart J Cardiovasc Imaging*. juill 2016;17(7):797-803.

407. Puntmann VO, Carr-White G, Jabbour A, Yu C-Y, Gebker R, Kelle S, et al. T1-Mapping and Outcome in Nonischemic Cardiomyopathy: All-Cause Mortality and Heart Failure. *JACC Cardiovasc Imaging*. janv 2016;9(1):40-50.

408. Puntmann VO, Voigt T, Chen Z, Mayr M, Karim R, Rhode K, et al. Native T1 mapping in differentiation of normal myocardium from diffuse disease in hypertrophic and dilated cardiomyopathy. *JACC Cardiovasc Imaging*. avr 2013;6(4):475-84.

409. Ellims AH, Shaw JA, Stub D, Iles LM, Hare JL, Slavin GS, et al. Diffuse myocardial fibrosis evaluated by post-contrast t1 mapping correlates with left ventricular stiffness. *J Am Coll Cardiol*. 25 mars 2014;63(11):1112-8.

410. Hong YJ, Park CH, Kim YJ, Hur J, Lee H-J, Hong SR, et al. Extracellular volume fraction in dilated cardiomyopathy patients without obvious late gadolinium enhancement: comparison with healthy control subjects. *Int J Cardiovasc Imaging*. juin 2015;31 Suppl 1:115-22.

411. Chin CWL, Semple S, Malley T, White AC, Mirsadraee S, Weale PJ, et al. Optimization and comparison of myocardial T1 techniques at 3T in patients with aortic stenosis. *Eur Heart J Cardiovasc Imaging*. mai 2014;15(5):556-65.

412. Singh A, Horsfield MA, Bekele S, Khan JN, Greiser A, McCann GP. Myocardial

- T1 and extracellular volume fraction measurement in asymptomatic patients with aortic stenosis: reproducibility and comparison with age-matched controls. *Eur Heart J Cardiovasc Imaging*. juill 2015;16(7):763-70.
413. Kuruvilla S, Janardhanan R, Antkowiak P, Keeley EC, Adenaw N, Brooks J, et al. Increased extracellular volume and altered mechanics are associated with LVH in hypertensive heart disease, not hypertension alone. *JACC Cardiovasc Imaging*. févr 2015;8(2):172-80.
414. Treibel TA, Zemrak F, Sado DM, Banypersad SM, White SK, Maestrini V, et al. Extracellular volume quantification in isolated hypertension - changes at the detectable limits? *J Cardiovasc Magn Reson Off J Soc Cardiovasc Magn Reson*. 12 août 2015;17:74.
415. Neilan TG, Mongeon F-P, Shah RV, Coelho-Filho O, Abbasi SA, Dodson JA, et al. Myocardial extracellular volume expansion and the risk of recurrent atrial fibrillation after pulmonary vein isolation. *JACC Cardiovasc Imaging*. janv 2014;7(1):1-11.
416. Hinojar R, Varma N, Child N, Goodman B, Jabbour A, Yu C-Y, et al. T1 Mapping in Discrimination of Hypertrophic Phenotypes: Hypertensive Heart Disease and Hypertrophic Cardiomyopathy: Findings From the International T1 Multicenter Cardiovascular Magnetic Resonance Study. *Circ Cardiovasc Imaging*. déc 2015;8(12).
417. Ellims AH, Iles LM, Ling L, Hare JL, Kaye DM, Taylor AJ. Diffuse myocardial fibrosis in hypertrophic cardiomyopathy can be identified by cardiovascular magnetic resonance, and is associated with left ventricular diastolic dysfunction. *J Cardiovasc Magn Reson Off J Soc Cardiovasc Magn Reson*. 29 oct 2012;14:76.
418. Ellims AH, Iles LM, Ling L, Chong B, Macciocca I, Slavin GS, et al. A comprehensive evaluation of myocardial fibrosis in hypertrophic cardiomyopathy with cardiac magnetic resonance imaging: linking genotype with fibrotic phenotype. *Eur Heart J Cardiovasc Imaging*. oct 2014;15(10):1108-16.
419. Brouwer WP, Baars EN, Germans T, de Boer K, Beek AM, van der Velden J, et al. In-vivo T1 cardiovascular magnetic resonance study of diffuse myocardial fibrosis in hypertrophic cardiomyopathy. *J Cardiovasc Magn Reson Off J Soc Cardiovasc Magn Reson*. 25 avr 2014;16:28.
420. Ho CY, Abbasi SA, Neilan TG, Shah RV, Chen Y, Heydari B, et al. T1 measurements identify extracellular volume expansion in hypertrophic cardiomyopathy sarcomere mutation carriers with and without left ventricular hypertrophy. *Circ Cardiovasc Imaging*. 1 mai 2013;6(3):415-22.
421. Sado DM, White SK, Piechnik SK, Banypersad SM, Treibel T, Captur G, et al. Identification and assessment of Anderson-Fabry disease by cardiovascular magnetic resonance noncontrast myocardial T1 mapping. *Circ Cardiovasc Imaging*. 1 mai 2013;6(3):392-8.
422. Sado DM, Maestrini V, Piechnik SK, Banypersad SM, White SK, Flett AS, et al. Noncontrast myocardial T1 mapping using cardiovascular magnetic resonance for iron overload. *J Magn Reson Imaging JMRI*. juin 2015;41(6):1505-11.
423. Pica S, Sado DM, Maestrini V, Fontana M, White SK, Treibel T, et al. Reproducibility of native myocardial T1 mapping in the assessment of Fabry disease and its role in early detection of cardiac involvement by cardiovascular magnetic resonance. *J Cardiovasc Magn Reson Off J Soc Cardiovasc Magn Reson*. 5 déc 2014;16:99.
424. Brooks J, Kramer CM, Salerno M. Markedly increased volume of distribution of gadolinium in cardiac amyloidosis demonstrated by T1 mapping. *J Magn Reson Imaging JMRI*. déc 2013;38(6):1591-5.
425. Fontana M, Banypersad SM, Treibel TA, Maestrini V, Sado DM, White SK, et al. Native T1 mapping in transthyretin amyloidosis. *JACC Cardiovasc Imaging*. févr

2014;7(2):157-65.

426. Karamitsos TD, Piechnik SK, Banyersad SM, Fontana M, Ntusi NB, Ferreira VM, et al. Noncontrast T1 mapping for the diagnosis of cardiac amyloidosis. *JACC Cardiovasc Imaging*. avr 2013;6(4):488-97.

427. Banyersad SM, Sado DM, Flett AS, Gibbs SDJ, Pinney JH, Maestrini V, et al. Quantification of myocardial extracellular volume fraction in systemic AL amyloidosis: an equilibrium contrast cardiovascular magnetic resonance study. *Circ Cardiovasc Imaging*. 1 janv 2013;6(1):34-9.

428. Banyersad SM, Fontana M, Maestrini V, Sado DM, Captur G, Petrie A, et al. T1 mapping and survival in systemic light-chain amyloidosis. *Eur Heart J*. 21 janv 2015;36(4):244-51.

429. Feng Y, He T, Carpenter J-P, Jabbour A, Alam MH, Gatehouse PD, et al. In vivo comparison of myocardial T1 with T2 and T2* in thalassaemia major. *J Magn Reson Imaging JMRI*. sept 2013;38(3):588-93.

430. Bandula S, Banyersad SM, Sado D, Flett AS, Punwani S, Taylor SA, et al. Measurement of Tissue interstitial volume in healthy patients and those with amyloidosis with equilibrium contrast-enhanced MR imaging. *Radiology*. sept 2013;268(3):858-64.

431. Mongeon F-P, Jerosch-Herold M, Coelho-Filho OR, Blankstein R, Falk RH, Kwong RY. Quantification of extracellular matrix expansion by CMR in infiltrative heart disease. *JACC Cardiovasc Imaging*. sept 2012;5(9):897-907.

432. Hinojar R, Foote L, Arroyo Ucar E, Jackson T, Jabbour A, Yu C-Y, et al. Native T1 in discrimination of acute and convalescent stages in patients with clinical diagnosis of myocarditis: a proposed diagnostic algorithm using CMR. *JACC Cardiovasc Imaging*. janv 2015;8(1):37-46.

433. Bohnen S, Radunski UK, Lund GK, Kandolf R, Stehning C, Schnackenburg B, et al. Performance of t1 and t2 mapping cardiovascular magnetic resonance to detect active myocarditis in patients with recent-onset heart failure. *Circ Cardiovasc Imaging*. juin 2015;8(6).

434. Radunski UK, Lund GK, Stehning C, Schnackenburg B, Bohnen S, Adam G, et al. CMR in patients with severe myocarditis: diagnostic value of quantitative tissue markers including extracellular volume imaging. *JACC Cardiovasc Imaging*. juill 2014;7(7):667-75.

435. Lurz P, Luecke C, Eitel I, Föhrenbach F, Frank C, Grothoff M, et al. Comprehensive Cardiac Magnetic Resonance Imaging in Patients With Suspected Myocarditis: The MyoRacer-Trial. *J Am Coll Cardiol*. 19 avr 2016;67(15):1800-11.

436. Puntmann VO, D'Cruz D, Smith Z, Pastor A, Choong P, Voigt T, et al. Native myocardial T1 mapping by cardiovascular magnetic resonance imaging in subclinical cardiomyopathy in patients with systemic lupus erythematosus. *Circ Cardiovasc Imaging*. 1 mars 2013;6(2):295-301.

437. Ntusi NAB, Piechnik SK, Francis JM, Ferreira VM, Rai ABS, Matthews PM, et al. Subclinical myocardial inflammation and diffuse fibrosis are common in systemic sclerosis--a clinical study using myocardial T1-mapping and extracellular volume quantification. *J Cardiovasc Magn Reson Off J Soc Cardiovasc Magn Reson*. 4 mars 2014;16:21.

438. Ntusi NAB, Piechnik SK, Francis JM, Ferreira VM, Matthews PM, Robson MD, et al. Diffuse Myocardial Fibrosis and Inflammation in Rheumatoid Arthritis: Insights From CMR T1 Mapping. *JACC Cardiovasc Imaging*. mai 2015;8(5):526-36.

439. Isted A, Grigoratos C, Bratis K, Carr-White G, Nagel E, Puntmann VO. Native T1 in deciphering the reversible myocardial inflammation in cardiac sarcoidosis with anti-inflammatory treatment. *Int J Cardiol*. 15 janv 2016;203:459-62.

440. Neilan TG, Coelho-Filho OR, Shah RV, Feng JH, Pena-Herrera D, Mandry D, et

- al. Myocardial extracellular volume by cardiac magnetic resonance imaging in patients treated with anthracycline-based chemotherapy. *Am J Cardiol.* 1 mars 2013;111(5):717-22.
441. Tham EB, Haykowsky MJ, Chow K, Spavor M, Kaneko S, Khoo NS, et al. Diffuse myocardial fibrosis by T1-mapping in children with subclinical anthracycline cardiotoxicity: relationship to exercise capacity, cumulative dose and remodeling. *J Cardiovasc Magn Reson Off J Soc Cardiovasc Magn Reson.* 10 juin 2013;15:48.
442. Jellis CL, Sacre JW, Wright J, Jenkins C, Haluska B, Jeffriess L, et al. Biomarker and imaging responses to spironolactone in subclinical diabetic cardiomyopathy. *Eur Heart J Cardiovasc Imaging.* juill 2014;15(7):776-86.
443. Shah RV, Abbasi SA, Neilan TG, Hulten E, Coelho-Filho O, Hoppin A, et al. Myocardial tissue remodeling in adolescent obesity. *J Am Heart Assoc.* 20 août 2013;2(4):e000279.
444. Riesenkampff E, Messroghli DR, Redington AN, Grosse-Wortmann L. Myocardial T1 mapping in pediatric and congenital heart disease. *Circ Cardiovasc Imaging.* 2015;8(2):e002504.
445. Dusenbery SM, Jerosch-Herold M, Rickers C, Colan SD, Geva T, Newburger JW, et al. Myocardial extracellular remodeling is associated with ventricular diastolic dysfunction in children and young adults with congenital aortic stenosis. *J Am Coll Cardiol.* 6 mai 2014;63(17):1778-85.
446. Riesenkampff E, Chen CK, Kantor PF, Greenway S, Chaturvedi RR, Yoo S-J, et al. Diffuse Myocardial Fibrosis in Children After Heart Transplantations: A Magnetic Resonance T1 Mapping Study. *Transplantation.* déc 2015;99(12):2656-62.
447. Wong TC, Piehler K, Meier CG, Testa SM, Klock AM, Aneizi AA, et al. Association between extracellular matrix expansion quantified by cardiovascular magnetic resonance and short-term mortality. *Circulation.* 4 sept 2012;126(10):1206-16.
448. Ghosn MG, Pickett S, Brunner G, Nabi F, Zoghbi W, Quinones M, et al. ASSOCIATION OF MYOCARDIAL EXTRACELLULAR VOLUME AND CLINICAL OUTCOME: A CARDIAC MAGNETIC RESONANCE STUDY. *J Am Coll Cardiol.* mars 2015;65(10):A1077.
449. Schelbert EB, Piehler KM, Zareba KM, Moon JC, Ugander M, Messroghli DR, et al. Myocardial Fibrosis Quantified by Extracellular Volume Is Associated With Subsequent Hospitalization for Heart Failure, Death, or Both Across the Spectrum of Ejection Fraction and Heart Failure Stage. *J Am Heart Assoc.* 18 déc 2015;4(12).
450. Broberg CS, Huang J, Hogberg I, McLarry J, Woods P, Burchill LJ, et al. Diffuse LV Myocardial Fibrosis and its Clinical Associations in Adults With Repaired Tetralogy of Fallot. *JACC Cardiovasc Imaging.* janv 2016;9(1):86-7.
451. García-Álvarez A, García-Lunar I, Pereda D, Fernández-Jimenez R, Sánchez-González J, Mirelis JG, et al. Association of myocardial T1-mapping CMR with hemodynamics and RV performance in pulmonary hypertension. *JACC Cardiovasc Imaging.* janv 2015;8(1):76-82.
452. Riesenkampff E, Luining W, Seed M, Chungsomprasong P, Manlhiot C, Elders B, et al. Increased left ventricular myocardial extracellular volume is associated with longer cardiopulmonary bypass times, biventricular enlargement and reduced exercise tolerance in children after repair of Tetralogy of Fallot. *J Cardiovasc Magn Reson [Internet].* janv 2017 [cité 2 mars 2017];18(1). Disponible sur: <http://jcmr-online.biomedcentral.com/articles/10.1186/s12968-016-0290-x>
453. White SK, Sado DM, Flett AS, Moon JC. Characterising the myocardial interstitial space: the clinical relevance of non-invasive imaging. *Heart.* 2012;98(10):773-779.
454. Yim D, Riesenkampff E, Caro-Dominguez P, Yoo S-J, Seed M, Grosse-Wortmann L. Assessment of Diffuse Ventricular Myocardial Fibrosis Using Native T1 in Children With Repaired Tetralogy of Fallot. *Circ Cardiovasc Imaging.* mars

2017;10(3).

455. Dobson RJ, Mordi I, Danton MH, Walker NL, Walker HA, Tzemos N. Late gadolinium enhancement and adverse outcomes in a contemporary cohort of adult survivors of tetralogy of Fallot. *Congenit Heart Dis.* janv 2017;12(1):58-66.

456. Chang M-C, Wu M-T, Weng K-P, Su M-Y, Menza M, Huang H-C, et al. Left ventricular regional myocardial motion and twist function in repaired tetralogy of Fallot evaluated by magnetic resonance tissue phase mapping. *Eur Radiol.* janv 2018;28(1):104-14.

457. Orwat S, Diller G-P, Kempny A, Radke R, Peters B, Kühne T, et al. Myocardial deformation parameters predict outcome in patients with repaired tetralogy of Fallot. *Heart Br Card Soc.* févr 2016;102(3):209-15.