



HAL
open science

**Préventions primaire et secondaire des lésions amélaire
initiales dans le cadre d'un traitement fixe
multi-attaches : revue systématique de la littérature
analysant l'efficacité des thérapeutiques professionnelles
contenant du fluorure, du CPP-ACP, ou des
antiseptiques**

Estelle Maguerro-Sarrade

► **To cite this version:**

Estelle Maguerro-Sarrade. Préventions primaire et secondaire des lésions amélaire initiales dans le cadre d'un traitement fixe multi-attaches : revue systématique de la littérature analysant l'efficacité des thérapeutiques professionnelles contenant du fluorure, du CPP-ACP, ou des antiseptiques. Chirurgie. 2018. dumas-01771572

HAL Id: dumas-01771572

<https://dumas.ccsd.cnrs.fr/dumas-01771572>

Submitted on 19 Apr 2018

HAL is a multi-disciplinary open access archive for the deposit and dissemination of scientific research documents, whether they are published or not. The documents may come from teaching and research institutions in France or abroad, or from public or private research centers.

L'archive ouverte pluridisciplinaire **HAL**, est destinée au dépôt et à la diffusion de documents scientifiques de niveau recherche, publiés ou non, émanant des établissements d'enseignement et de recherche français ou étrangers, des laboratoires publics ou privés.

Université de Bordeaux
Collège des Sciences de la Santé
UFR des Sciences Odontologiques

Année 2018

N°19

Thèse pour l'obtention du
DIPLOME d'ETAT de DOCTEUR EN CHIRURGIE DENTAIRE

Présentée et soutenue publiquement

Par Estelle MAGUERO-SARRADE

Née le 05/12/1981 à Talence (33), France

Le 27/03/2018

**Préventions primaire et secondaire des lésions
amélares initiales dans le cadre d'un traitement fixe
multi-attaches. Revue systématique de la littérature
analysant l'efficacité des thérapeutiques
professionnelles contenant du fluorure, du CPP-ACP,
ou des antiseptiques.**

Directeur de thèse

Docteur Patrick Rouas

Membres du Jury

Président	Mme Marie-Josée BOILEAU	Professeur des Universités
Directeur	M. Patrick ROUAS	Maître de Conférences des Universités
Rapporteur	Mme Marie MEDIO	Assistant Hospitalo-Universitaire
Assesseur	M. Etienne BARDINET	Maître de Conférences des Universités

UNIVERSITE DE BORDEAUX

Président
Directeur de Collège des Sciences
de la Santé

M. TUNON DE LARA Manuel
M. PELLEGRIN Jean-Luc

COLLEGE DES SCIENCES DE LA SANTE UNITE DE FORMATION ET DE RECHERCHE DES SCIENCES ODONTOLOGIQUES

Directrice	Mme BERTRAND Caroline	58-01
Directrice Adjointe – Chargée de la Formation initiale	Mme ORIEZ-PONS Dominique	58-01
Directeur Adjoint – Chargé de la Recherche	M. FRICAIN Jean-Christophe	57-01
Directeur Adjoint – Chargé des Relations Internationales	M. LASSERRE Jean-François	58-01

ENSEIGNANTS DE L'UFR

PROFESSEURS DES UNIVERSITES

Mme	Caroline	BERTRAND	Prothèses	58-01
Mme	Marie-José	BOILEAU	Orthopédie dento-faciale	56-01
M.	Sylvain	CATROS	Chirurgie orale	57-01
Mme	Véronique	DUPUIS	Prothèses	58-01
M.	Bruno	ELLA NGUEMA	Fonction-dysfonction, imagerie, biomatériaux	58-01
M.	Jean-Christophe	FRICAIN	Chirurgie orale	57-01

MAITRES DE CONFERENCE DES UNIVERSITES

Mme	Elise	ARRIVÉ	Prévention, épidémiologie, économie de la santé, odontologie légale	56-02
Mme	Cécile	BADET	Biologie orale	57-01
M.	Etienne	BARDINET	Orthopédie dento-faciale	56-01
M.	Michel	BARTALA	Prothèses	58-01
M.	Cédric	BAZERT	Orthopédie dento-faciale	56-01
M.	Christophe	BOU	Prévention, épidémiologie, économie de la santé, odontologie légale	56-02
Mme	Sylvie	BRUNET	Chirurgie orale	57-01
M.	Stéphane	CHAPENOIRE	Fonction-dysfonction, imagerie, biomatériaux	58-01
M.	Jacques	COLAT PARROS	Fonction-dysfonction, imagerie, biomatériaux	58-01
M,	Jean-Christophe	COUTANT	Fonction-dysfonction, imagerie, biomatériaux	58-01
M.	François	DARQUE	Orthopédie dento-faciale	56-01
M.	François	DE BRONDEAU	Orthopédie dento-faciale	56-01
M.	Yves	DELBOS	Odontologie pédiatrique	56-01
M.	Raphael	DEVILLARD	Dentisterie restauratrice, endodontie	58-01
M.	Emmanuel	D'INCAU	Prothèses	58-01
M.	Dominique	GILLET	Dentisterie restauratrice, endodontie	58-01
M.	Jean-François	LASSERRE	Prothèses	58-01
M.	Yves	LAUVERJAT	Parodontologie	57-01
Mme	Odile	LAVIOLE	Prothèses	58-01

M.	Jean-Marie	MARTEAU	Chirurgie orale	57-01
Mme	Javotte	NANCY	Odontologie pédiatrique	56-01
M.	Adrien	NAVEAU	Prothèses	58-01
Mme	Dominique	ORIEZ	Dentisterie restauratrice, endodontie	58-01
M.	Jean-François	PELI	Dentisterie restauratrice, endodontie	58-01
M.	Philippe	POISSON	Prévention, épidémiologie, économie de la santé, odontologie légale	56-02
M.	Patrick	ROUAS	Odontologie pédiatrique	56-01
M.	Johan	SAMOT	Biologie orale	57-01
Mme	Maud	SAMPEUR	Orthopédie dento-faciale	56-01
M.	Cyril	SEDARAT	Parodontologie	57-01
Mme	Noélie	THEBAUD	Biologie orale	57-01
M.	Eric	VACHEY	Dentisterie restauratrice, endodontie	58-01

ASSISTANTS

Mme	Audrey	AUSSEL	Fonction-dysfonction, imagerie, biomatériaux	58-01
M.	Wallid	BOUJEMAA AZZI	Dentisterie restauratrice, endodontie	58-01
Melle	Camille	BOULÉ-MONTPEZAT	Odontologie pédiatrique	56-01
Melle	Anaïs	CAVARÉ	Orthopédie dento-faciale	56-01
M.	Hubert	CHAUVEAU	Dentisterie restauratrice, endodontie	58-01
M.	Mathieu	CONTREPOIS	Prothèses	58-01
M.	Jean-Baptiste	CULOT	Fonction-dysfonction, imagerie, biomatériaux	58-01
Mme	Clarisse	DE OLIVEIRA	Orthopédie dento-faciale	56-01
M.	Cédric	FALLA	Prévention, épidémiologie, économie de la santé, odontologie légale	56-02
Mme	Mathilde	FENELON	Chirurgie orale	57-01
Mme	Elsa	GAROT	Odontologie pédiatrique	56-01
Mme	Agathe	GREMARE	Biologie orale	57-01
Mme	Olivia	KEROUREDAN	Dentisterie restauratrice, endodontie	58-01
M.	Adrien	LASTRADE	Prothèses	58-01
M.	Alexandre	MARILLAS	Dentisterie restauratrice, endodontie	58-01
M.	Emmanuel	MASSON-REGNAULT	Chirurgie orale	57-01
Mme	Marie	MÉDIO	Orthopédie dento-faciale	56-01
Mme	Meryem	MESFIOUI	Parodontologie	57-01
Mme	Darrène	NGUYEN	Biologie orale	57-01
M.	Ali	NOUREDDINE	Prothèses	58-01
Mme	Chloé	PELOURDE	Orthopédie dento-faciale	56-01
M.	Antoine	PEPELUT	Parodontologie	57-01
Mme	Charlotte	RAGUENEAU	Prothèses	58-01
Mme	Noëlla	RAJONSON	Prévention, épidémiologie, économie de la santé, odontologie légale	56-02
M.	Clément	RIVES	Dentisterie restauratrice, endodontie	58-01
M.	Thibaut	ROULLAND	Prothèses	58-01
M.	François	ROUZÉ L'ALZIT	Prothèses	58-01
Mme	Audrey	SAY LIANG FAT	Prévention, épidémiologie, économie de la santé, odontologie légale	56-02

REMERCIEMENTS

A notre Présidente de thèse

Madame le Professeur Marie-Josée BOILEAU
Professeur des Universités – Praticien Hospitalier
Sous-section Orthodontie Dento-Faciale 56-02

Merci de l'honneur que vous me faites en acceptant de présider ce jury. Je tenais à vous remercier pour l'ensemble des connaissances que vous avez pu m'apporter, pour votre gentillesse et votre disponibilité.

Veillez trouver l'expression de mes remerciements les plus sincères.

A notre Directeur de thèse

Monsieur le Docteur Patrick ROUAS
Maître de conférence des Universités – Praticien Hospitalier
Sous-section Odontologie Pédiatrique 56-01

Je vous remercie de m'avoir fait l'honneur d'accepter d'être mon directeur de thèse. Merci de m'avoir encadrée et guidée lors de ce travail mais aussi lors de mes années à l'hôpital. Je vous remercie pour vos conseils et enseignements, votre réactivité à mes sollicitations, votre gentillesse et votre bonne humeur.

Je vous prie de trouver dans ce travail toute l'expression de ma sincère gratitude.

A notre Rapporteur de thèse

Madame le Docteur Marie MEDIO
Assistant Hospitalo-Universitaire
Sous section Orthodontie Dento-Faciale 56-02

Merci d'avoir accepté d'être le rapporteur de cette thèse. Je vous remercie pour votre participation à l'évaluation de ce travail.

Veillez trouver ici le témoignage de ma sincère reconnaissance.

A notre Assesseur

Monsieur le Docteur Etienne BARDINET
Maître de Conférences des Universités
Sous section Orthodontie Dento-Faciale 56-02

Je vous remercie d'avoir accepté de faire partie de mon jury de thèse. Merci pour votre disponibilité.

Je vous prie de trouver dans ce travail toute l'expression de ma gratitude et de ma reconnaissance.

A Laurent,

Je te remercie pour ton soutien sans faille, tes encouragements, ta patience et ta confiance. Merci de m'avoir supportée, épaulée durant ces années. Sans toi, tout ceci n'aurait pas été possible. Merci d'être entré dans ma vie et de m'avoir apporté déjà tant de bonheur.

A Rosalie,

Merci pour toutes les joies que tu me procures, tu es mon bonheur, ma fierté.

A mes parents,

Pour l'amour et la confiance que vous me témoignez. Merci pour votre éternel soutien, votre écoute et vos encouragements. Merci de m'avoir supportée et tant aidé.

A ma sœur Anne-Lise,

Je suis un peu en retard mais c'est bon j'ai fini ! Merci d'être toujours présente et d'être toi. A nos délires de sœurs k-way.

**A toute ma famille,
A toute ma belle-famille,**

*Pour votre gentillesse et votre soutien.
Pour tous les moments partagés ensemble, je vous remercie profondément.*

A mes amis,

Merci pour votre amitié fidèle, et pour tous les bons moments passés ensemble et à venir.

TABLE DES MATIERES

INTRODUCTION **8**

1 NOTIONS SUR LES LESIONS AMELAIRES INITIALES ET LES TRAITEMENTS FIXES MULTI-ATTACHES **9**

1.1 LESIONS AMELAIRES INITIALES	9
1.1.1 DEFINITIONS	9
1.1.1.1 L'émail	9
1.1.1.2 La maladie carieuse	9
1.1.1.3 Le processus carieux	9
1.1.1.4 La lésion amélaire initiale	10
1.1.2 ÉVOLUTIONS DES LESIONS AMELAIRES INITIALES	11
1.1.3 MESURES PREVENTIVES : RECOMMANDATIONS DE LA HAUTE AUTORITE DE SANTE	12
1.2 LES THERAPEUTIQUES ORTHODONTIQUES PAR DISPOSITIF FIXE MULTI-ATTACHES	13
1.2.1 OBJECTIFS	13
1.2.2 COMPOSANTS D'UN APPAREIL MULTI-ATTACHES	13
1.2.3 MATERIAUX DE COLLAGE	14
1.3 INCIDENCE DU TRAITEMENT FIXE MULTI-ATTACHES SUR LE DEVELOPPEMENT DES LESIONS CARIEUSES	15
1.3.1 INCIDENCE DES LESIONS AMELAIRES INITIALES DANS LA POPULATION ORTHODONTIQUE VERSUS NON ORTHODONTIQUE	15
1.3.2 ÉTIOLOGIE DES LESIONS AMELAIRES INITIALES LORS DU TRAITEMENT FIXE MULTI- ATTACHES	16
1.3.2.1 Traitement orthodontique et protocole de mise en place	16
1.3.2.2 Traitement orthodontique et sites rétentifs aux bactéries	16
1.3.2.3 Traitement orthodontique et écosystème buccal	17
1.3.2.4 Traitement orthodontique et modification salivaire	17
1.3.2.5 Traitement orthodontique et durée	17
1.3.3 CONSEQUENCES DU DEVELOPPEMENT DES LESIONS AMELAIRES INITIALES	18

2 MATERIEL ET METHODES **19**

2.1 SCHEMA D'ETUDE	19
2.2 STRATEGIE DE RECHERCHE	19
2.3 CRITERES D'ADMISSIBILITE	19
2.3.1 CRITERES D'INCLUSION	19
2.3.1.1 Types d'études	19
2.3.1.2 Types de participants	19
2.3.1.3 Types d'interventions	19
2.3.1.4 Type de critère d'intérêt	20
2.3.2 CRITERES D'EXCLUSION	20
2.4 SELECTION DES ETUDES	20

3	RESULTATS	21
3.1	RECHERCHE ET DESCRIPTION DES ETUDES	21
3.2	LES ETUDES INCLUSES	25
3.3	LES DONNEES SELECTIONNEES	25
3.4	LES MOYENS D'EVALUATION DIAGNOSTIQUE	25
3.4.1	INSPECTION VISUELLE	25
3.4.1.1	ICDAS	26
3.4.1.2	Classification de Gorelick <i>et al.</i>	26
3.4.2	FLUORESCENCE	26
3.4.2.1	Quantitative Light Fluorescence (QLF™)	27
3.4.2.2	Laser infra-rouge : DIAGNOdent® et DIAGNOdent Pen®	27
3.4.3	AUTRES SYSTEMES D'EVALUATION	28
3.4.3.1	Examen photographique	28
3.4.3.2	Microdureté de l'émail	28
3.5	PRINCIPAUX RESULTATS	28
4	DISCUSSION	36
4.1	AGENTS REMINERALISANTS	36
4.1.1	PRODUITS FLUORES	36
4.1.1.1	Vernis fluorés	36
4.1.1.2	Résine de scellement	38
4.1.1.3	Fluorure et ligatures élastomériques	38
4.1.1.4	Fluorure et agents de liaison	38
4.1.2	LE CPP-ACP	38
4.1.2.1	CPP-ACP topique	39
4.1.2.2	CPP-ACP et matériaux de collage	40
4.2	ACTION SUR LE BIOFILM CARIOGENE	40
4.2.1	CHLORHEXIDINE	40
4.2.2	MATERIAUX DE COLLAGE	41
4.2.3	AUTRES AGENTS ACTUELLEMENT EN DEVELOPPEMENT : LES NANOPARTICULES	41
	CONCLUSION	43
	TABLE DES ILLUSTRATIONS	44
	ANNEXES	45
	BIBLIOGRAPHIE	47

INTRODUCTION

Les lésions initiales de l'émail correspondent à des lésions carieuses de stade précoce liées à un déséquilibre du cycle naturel de déminéralisation-reminéralisation des surfaces dentaires (1). D'après de nombreuses études, ces lésions initiales ou leucomes, également appelés lésions opaques blanches se développent fréquemment lors de traitements orthodontiques multi-attaches (2). La dénomination anglo-saxonne correspond à l'expression *white spot lesion* (WSL).

Ces atteintes peuvent, après dépose des attaches, se reminéraliser ou non et laisser des stigmates cicatriciels disgracieux ou évoluer en lésion carieuse cavitaire. Ceci constitue un préjudice non négligeable et dévalue le résultat esthétique du traitement orthodontique (3–5). Ce problème préoccupant, représente un véritable défi à relever pour les chirurgiens-dentistes et les orthodontistes qui prennent en charge les patients nécessitant des thérapeutiques orthodontiques multi-attaches.

Le phénomène en cours lors du développement initial de la carie est un phénomène infectieux bactérien. La maladie carieuse est une pathologie multifactorielle qui implique l'hôte, la microflore, l'alimentation et le facteur temps. Elle induit la déminéralisation des tissus durs de la surface dentaire à la suite d'attaques acides issues de la fermentation des carbohydrates par des bactéries cariogènes présentes au sein de la plaque dentaire.

Les appareils orthodontiques multi-attaches fixes modifient l'environnement buccal en créant des zones de rétention alimentaire et bactérienne supplémentaires et en augmentant la difficulté de maintenir une hygiène bucco-dentaire correcte. Ainsi, ils favorisent l'accumulation et la rétention du biofilm dentaire et gênent son élimination rendant le milieu propice au développement de lésions amélaire initiales (6,7).

Face à ce problème secondaire au traitement orthodontique, diverses méthodes sont discutées dans la littérature pour empêcher la formation de lésions initiales. Une hygiène bucco-dentaire correcte à l'aide de produits fluorés dépendant de l'observance des préconisations par les patients, la mise en place de solutions professionnelles pourraient s'avérer plus efficaces. Derks *et al.* (8) indiquent que les praticiens adoptent des moyens professionnels de prévention primaire (conseil d'hygiène orale au patient, traitement professionnel prophylactique) et /ou secondaire pour reminéraliser ou restaurer les lésions blanches apparues (éclaircissement, micro-abrasion, érosion-infiltration, restauration) sans qu'il existe aujourd'hui de consensus sur les thérapeutiques préventives dans le contexte des traitements orthodontiques.

Une prévention précoce des lésions amélaire initiales apparaît comme essentielle lors des traitements orthodontiques. Étant conscient des risques de déminéralisations, l'idéal serait en effet de pouvoir prévenir leur apparition par des méthodes professionnelles, préconisées en fonction du risque carieux, et ainsi obtenir un résultat esthétique post-orthodontique optimal.

L'objectif de cette revue systématique de la littérature est d'évaluer l'efficacité des méthodes de prévention professionnelles des lésions amélaire initiales utilisant des produits contenant des fluorures, de la phosphopeptine caséine de phosphate de calcium amorphe ou des antiseptiques durant le traitement multi-attaches par une analyse des données basée sur les preuves.

1 Notions sur les lésions amélares initiales et les traitements fixes multi-attaches

1.1 Lésions amélares initiales

1.1.1 Définitions

1.1.1.1 L'émail

L'émail constitue un revêtement de protection autour de la couronne dentaire, dont l'épaisseur varie de 100µm au niveau du bord cervical à 2,5mm au niveau des cuspides. Il se compose d'une phase minérale cristalline et d'une phase organique.

La phase minérale est majoritaire et représente 96% du poids de l'émail. Elle est constituée de phosphates de calcium. On retrouve principalement des cristaux d'hydroxyapatite. Il existe aussi d'autres types de phosphates de calcium issus de la transformation de l'hydroxyapatite par substitution de son groupement hydroxyle par d'autres ions tels que les carbonates, le sodium, les fluorures, le magnésium, le chlore ou le potassium (9). La matrice organique de l'émail contient des protéines, des traces de lipides et de l'eau.

L'émail sain a un aspect brillant, lisse, translucide et la teinte de la couronne peut varier selon l'épaisseur de l'émail, sa translucidité, son degré de minéralisation et la couleur de la dentine sous-jacente. Il se comporte comme une membrane semi-perméable où ont lieu des échanges ioniques perpétuels à l'origine des phénomènes de déminéralisation et de reminéralisation (10).

1.1.1.2 La maladie carieuse

La maladie carieuse est une maladie infectieuse transmissible ; les lésions carieuses en sont le symptôme. Cette maladie est dite multifactorielle. Son apparition et son développement sont liés à la concomitance de trois facteurs étiologiques principaux mis en évidence par Keyes en 1959. Ces trois facteurs sont représentés par la présence de bactéries cariogènes, de sucres fermentescibles par celles-ci et une réponse de l'hôte qui ne permettra pas de contrôler les deux premiers éléments (11). En 1987, König y rajoute le facteur temps pour tenir compte de la fréquence et de la durée de l'exposition aux attaques acides (12).

1.1.1.3 Le processus carieux

Le processus carieux est le processus dynamique responsable de l'apparition et du développement d'une lésion carieuse.

La lésion carieuse résulte d'une diminution du pH à la surface de la dent due au métabolisme des bactéries cariogènes de la plaque. Les acides organiques produits par les bactéries pénètrent la structure de l'émail et provoquent la dissolution des cristaux d'hydroxyapatite.

La lésion amélaire initiale se présente alors comme une déminéralisation de sub-surface recouverte par une couche d'émail apparemment saine créée par la reprécipitation de cristaux en surface de la lésion. Le phénomène de déminéralisation est un phénomène asymptomatique et réversible sous certaines conditions de pH buccal et si des ions fluorures, phosphates et calcium sont disponibles en quantité suffisante dans l'environnement de la dent (9).

La salive joue un rôle important dans ce processus de reminéralisation. Elle crée un environnement sur-saturé en calcium, phosphate et ions fluor. Ceci évite la dissolution des cristaux d'apatite de l'émail en contact avec la salive ou la plaque, sauf lorsque celles-ci sont acides. Le seuil critique en-deçà duquel l'émail se déminéralise se situe à un pH de 5,5. Lorsque le pH passe sous ce seuil, il y a une déminéralisation des tissus dentaires calcifiés et une décomposition des différents phosphates de calcium amélaire, notamment de l'hydroxyapatite, dans une cascade complexe de réactions de dissolution-précipitation-recristallisation. Tant que le pH reste sous ce seuil critique, la déminéralisation se poursuit (13). Si le débit salivaire est faible, la cario-susceptibilité augmente car le flux ne permet pas la remontée du pH au-delà du seuil critique.

Les premiers signes cliniques d'une lésion carieuse seront objectivables et apparaîtront sous formes de traces blanchâtres.

1.1.1.4 La lésion amélaire initiale

La lésion amélaire initiale correspond à une lésion carieuse non cavitaire, sans perte de tissu mais caractérisée par une déminéralisation initiale cliniquement visible.

Elles ont une apparence blanche, crayeuse, opaque, de taille et de forme variables avec des contours plus ou moins diffus. Elles sont communément localisées au niveau des puits, fissures et surfaces lisses des dents (Figure 1) (14).

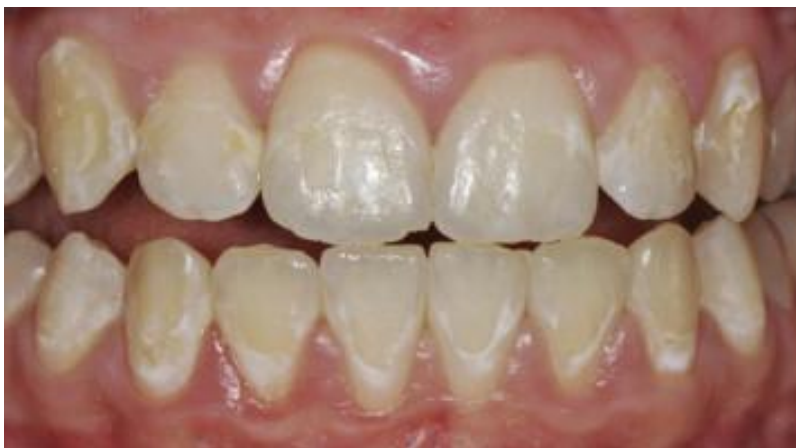

Figure 1 : Lésions non cavitaires sur surfaces lisses.

Elles constituent le premier signe visible à l'œil nu de la lésion carieuse (15). La surface de l'émail est rugueuse, poreuse et opaque. Cette lésion initiale se caractérise par une dissolution des tissus durs de la couche sub-superficielle, sans implication de la couche externe de l'émail et, en principe, sans altération particulière de l'état de surface de la dent. En effet, la couche plus superficielle est souvent plus riche en fluoroapatite, un composé cristallin semblable à l'hydroxyapatite, mais beaucoup plus résistant en raison de la présence de fluor en remplacement des ions hydroxyle (OH^-) perdus. Comme nous l'avons vu précédemment, la présence du fluor et de l'hydroxyapatite provient des échanges ioniques continus qui ont lieu entre la salive et la couche superficielle de l'émail et, par conséquent, du remplacement des cristaux d'hydroxyapatite natifs par des cristaux de fluoroapatite moins sensibles aux attaques des acides bactériens. Sous la couche superficielle, les échanges entre la structure dentaire et le milieu sont peu nombreux et les cristaux de fluoroapatite beaucoup plus rares.

L'aspect opaque, blanc de la lésion est lié à un phénomène optique causé par la perte de minéraux à la surface et la sub-surface de l'émail créant une différence entre les indices de réfraction de l'émail sain et de l'émail déminéralisé. C'est pourquoi il est conseillé, afin de faciliter leur mise en évidence, de sécher la dent avec la seringue à air, ce qui exacerbe cette différence (14).

Étant donné la nature initiale des lésions, il est possible d'inverser le processus de déminéralisation en intervenant sur les lésions blanches, en stimulant et en guidant un processus de reminéralisation.

1.1.2 Évolutions des lésions amélares initiales

Deux évolutions sont possibles pour les lésions amélares initiales: la reminéralisation ou l'évolution vers la carie cavitaire.

La lésion amélaire initiale étant réversible, si les attaques acides cèdent, la lésion initiale se reminéralise par reprécipitation cristalline et le corps de la lésion disparaît.

Dans les lésions initiales, les phénomènes de déminéralisation-reminéralisation ne sont régis que par des équilibres physico-chimiques. Lorsque les phénomènes de déminéralisation deviennent plus importants que les phénomènes de reminéralisation, le déséquilibre s'installe et la structure histologique de l'émail va se modifier, en particulier sa porosité, ce qui va largement influencer l'évolution de la lésion.

Ainsi, si les attaques persistent, la lésion s'accroît et progresse vers la dentine. La surface devient rugueuse et une tâche blanche et crayeuse apparaît à la surface de l'émail jusqu'à formation d'un pertuis. À ce stade, la reprécipitation n'est plus possible, on observe l'apparition de fissures dans lesquelles pénètrent les bactéries. Ces bactéries ne sont alors plus accessibles aux agents anti-bactériens présents dans la salive. Elles libéreront des toxines, des acides et des enzymes en direction de la dentine sous-jacente. On aboutit à terme à une lésion carieuse dentinaire qui n'est plus réversible (ICDAS 3-6).

Il existe de nombreuses classifications des lésions carieuses. Le système ICDAS II inclut les lésions initiales dans sa classification. Il s'agit d'un consensus international qui se fonde sur l'inspection visuelle des surfaces dentaires nettoyées et séchées (Tableau 1).

CODE	Système de détection ICDAS II
0	Surface dentaire saine
1	Premier changement visuel de l'émail 1w (<i>white spot</i>) ou 1b (<i>brown spot</i>)
2	Changement visuel distinct de l'émail 2w (<i>white</i>) ou 2b (<i>brown</i>)
3	Rupture localisée de l'émail due à la carie, sans exposition dentinaire visible ni transparence ombrée due à la dentine cariée sous-jacente
4	Ombres foncées provenant de la dentine cariée sous-jacente sans ou avec rupture localisée de l'émail
5	Cavité distincte avec dentine visible
6	Cavité distincte étendue à la dentine visible

Tableau 1 : Classification ICDAS II (d'après Ismail *et al.*, 2005) (16)

1.1.3 Mesures préventives : recommandations de la Haute Autorité de Santé

À la demande du ministère de la Santé et des Sports, la Haute Autorité de santé (HAS) a publié en mars 2010 des recommandations dans le domaine de la prévention de la carie (17). Chez les enfants à risque carieux élevé, la HAS recommande que les chirurgiens-dentistes réalisent les actes de prophylaxie qui ont prouvé leur efficacité : scellement des sillons, application de vernis fluoré ou de gel fluoré. Les topiques fluorés, dentifrices, bains de bouche, vernis, gels, sont des moyens efficaces de prévention de la carie en denture permanente chez les enfants et les adolescents. Selon la HAS, le niveau de preuve est élevé et le niveau d'efficacité est équivalent (25-30 %), sauf pour le vernis qui semble plus efficace (30-46 %), mais la différence n'est pas significative en comparaison directe avec le bain de bouche et le gel. Le vernis fluoré est un moyen de prévention à usage professionnel appliqué deux fois par an et qui nécessite un suivi régulier.

Les produits reminéralisants à base de phosphates de calcium et phosphopeptides de caséine ne sont pas mentionnés dans le rapport de la HAS ne bénéficiant pas d'un recul clinique suffisant en 2010 (18).

La chlorhexidine est disponible dans des produits d'hygiène bucco-dentaire sous des formes variées (dentifrices, bains de bouche, vernis, gels) et utilisée quotidiennement (usage individuel) ou périodiquement par un professionnel dentaire. La chlorhexidine en prévention de la carie dentaire ne bénéficie pas d'une efficacité démontrée en comparaison avec le fluor. Le service médical rendu par la chlorhexidine a donc été jugé faible. De plus, en raison de ses effets secondaires, la chlorhexidine ne peut être utilisée sur des périodes prolongées de plus de quelques semaines.

Enfin, selon la HAS, l'efficacité du scellement des sillons des molaires permanentes à base de résine est prouvée, avec un haut niveau de preuve et un niveau d'efficacité élevé. Le scellement des sillons est plus efficace que le vernis fluoré, appliqué deux fois par an, pour prévenir la survenue de caries. L'efficacité persiste dans le temps et dépend du taux de rétention complète du matériel. Le scellement des sillons à base de verre ionomère n'a en revanche pas fait la preuve de son efficacité.

Selon leur risque carieux individuel, la HAS recommande pour les enfants, deux stratégies de prévention. La première fait appel à la coopération des patients vis-à-vis des préconisations ambulatoires concernant l'hygiène alimentaire et bucco-dentaire (dentifrice, bain de bouche fluorés). La seconde regroupe les actes de prophylaxie directement supervisés par les professionnels (application de vernis fluoré tous les 6 mois, scellement de sillons).

Ces recommandations concernent les patients hors traitement orthodontique. Les traitements fixes multi-attaches favorisant le développement des lésions carieuses (cf chapitre 1.3), il serait intéressant de pouvoir émettre des recommandations de prévention adaptées et spécifiques à cette situation selon le risque carieux individuel des patients.

1.2 Les thérapeutiques orthodontiques par dispositif fixe multi-attaches

1.2.1 Objectifs

Le dispositif fixe multi-attaches est le traitement le plus utilisé en orthodontie car il constitue la méthode la plus efficace pour traiter les problèmes de malposition ou de malocclusion.

Les différentes étapes du traitement conduisent à une durée moyenne de traitement estimée à 18 mois (19).

1.2.2 Composants d'un appareil multi-attaches

L'appareil multi-attaches est constitué :

-d'attaches ou « brackets » qui peuvent être collées sur les faces vestibulaires ou linguales des dents. Elles sont disponibles en matériau métallique ou, à visée esthétique, en céramique à base de saphir monocristallin ou de matériau polymérique.

-éventuellement de bagues molaires : il s'agit d'une bande métallique préformée enserrant la couronne de la dent ; elles sont ajustées puis scellées.

-d'un arc, également nommé fil ou attelle, inséré dans la gorge des attaches. Il assure le déplacement des dents et leur contrôle. Les arcs peuvent être de sections ronde, carrée ou rectangulaire.

-de ligatures élastomériques ou métalliques qui maintiennent l'arc au fond de la gorge des attaches.

Une nouvelle génération d'attaches appelées brackets auto-ligaturants ont la même fonction et permettent de s'affranchir des ligatures conventionnelles.

Il existe une diversité d'alliages pour les brackets, arcs et bagues comme les alliages cobalt-chrome, les aciers inoxydables et le titane. Les différentes propriétés des brackets varient selon leur composition. A l'ensemble de ces éléments obligatoires s'ajoutent, selon les cas cliniques, différents accessoires et/ou auxiliaires : la chaînette élastique ; les modules élastiques ; les élastiques inter-maxillaires ; le ressort (Figure 2).

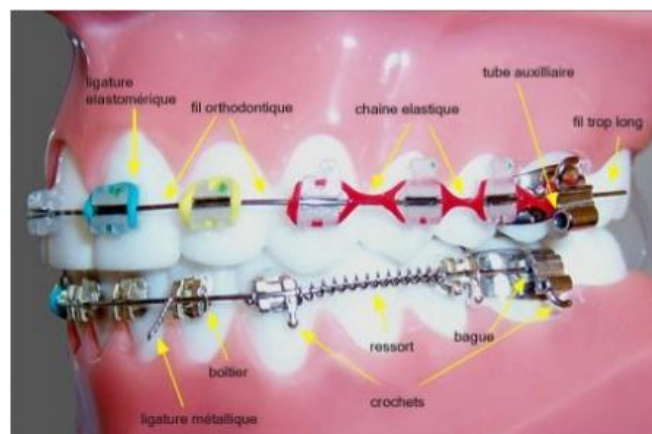


Figure 2 : Illustration de plusieurs dispositifs utilisés en orthodontie fixe

1.2.3 Matériaux de collage

Les forces de liaison recommandées pour les attaches orthodontiques sont d'environ 8MPa ou plus pour assurer une adhérence suffisante à l'émail lors des traitements orthodontiques (20).

Les bagues sont scellées.

En orthodontie, on distingue deux types de ciments : les ciments fluorés à base de polycarboxylate de zinc, et les ciments verres ionomères modifiés par adjonction de résine (CVIMAR). Les résultats de nombreuses études ont montré que le ciment verres ionomères, et plus particulièrement le CVIMAR est le meilleur ciment de scellement orthodontique (21).

Les brackets sont collés.

- Le mordantage

L'émail non traité est lisse et non rétentif. Il est donc nécessaire d'utiliser une solution acide afin de permettre la création d'un relief favorable à l'ancrage de la colle. La perte amélaire pendant le mordantage dépend du type d'acide employé, de sa concentration et de son temps d'utilisation sur la surface de l'émail (22).

Le mordantage à l'acide orthophosphorique dosé à 37% représente la technique la plus efficace et la plus précise de préparation, avec une application sélective du gel sur les futures zones de collage des résines composites. C'est également la plus agressive pour l'émail, provoquant une perte de surface d'environ 8 à 15 micromètres (23). Il est recommandé de l'appliquer pendant une durée de 30 secondes sur les surfaces amélaire ; mais lors d'un multicollage en orthodontie, il est difficile d'obtenir un temps d'attaque identique pour toutes les dents, ce qui fragilise davantage les tissus (22).

L'acide polyacrylique est employé pour la préparation des surfaces avant le collage par des ciments verres ionomères. Son utilisation à un dosage de 10%, avec un temps d'application d'une quinzaine de seconde, permet d'optimiser les forces d'adhésion du CVI à l'émail. L'acide polyacrylique ne constituerait pas un véritable mordantage ; ce traitement réalisera une légère déminéralisation et améliorera le mouillage du CVI (24). On parle de conditionnement amélaire.

Enfin, il est possible d'utiliser les adhésifs auto-mordantants. L'atteinte amélaire est beaucoup moins importante qu'avec l'acide orthophosphorique ; on a ainsi un meilleur respect de l'intégrité tissulaire.

- Le choix du matériau de collage

De nos jours, l'orthodontiste dispose de nombreux matériaux de collage présentant des caractéristiques variées. Il existe deux grandes catégories de colles : les colles composites et les ciments verres ionomères (CVI).

Parmi les colles composites, on distingue les colles hydrophobes, hydrophiles, et auto-mordantantes. Les matériaux composites hydrophobes peuvent être chétopolymérisables, en systèmes pâte-pâte (Concise[®] 3M, Phase II[®] Ormco) ou pâte-activateur (System One[®] Ormco), ou photopolymérisables (un liquide à appliquer sur la dent et une pâte à appliquer sur la base (Transbond[®] 3M, Enlight[®] Ormco). Pour les colles hydrophiles (Transbond[®] MIP 3M, Ortho Solo[®] Ormco), seul l'adhésif change. L'incorporation de monomères hydrophiles et d'un solvant permet de chasser l'humidité, rendant ainsi le collage moins sensible aux éventuelles contaminations salivaires. Enfin, le principe d'action des adhésifs auto-

mordançants repose sur une déminéralisation et une infiltration simultanée de la résine. Ce sont des systèmes photopolymérisables (Transbond Plus Self Etching Primer® 3M, Promp L-Pop® 3M) (23).

Concernant les ciments verres ionomères, seuls ceux modifiés par adjonction de résine (CVI MAR) offrent une résistance suffisante pour le collage orthodontique. Il s'agit d'un mélange liquide-poudre, le plus souvent utilisé sous forme de capsules prédosées permettant un mélange homogène.

Le traitement fixe par multi-attaches est le traitement le plus utilisé en orthodontie mais il est associé à certains effets indésirables. Les lésions initiales de l'émail constituent l'effet iatrogène le plus fréquent des traitements orthodontiques (5,6). Après avoir évoqué le stade précoce des lésions carieuses et les dispositifs multi-attaches, nous allons développer l'incidence des traitements orthodontiques fixes sur le développement des lésions amélares initiales et leurs étiologies.

1.3 Incidence du traitement fixe multi-attaches sur le développement des lésions carieuses

1.3.1 Incidence des lésions amélares initiales dans la population orthodontique *versus* non orthodontique

Il existe de nombreuses études sur l'incidence des lésions blanches chez les patients en cours de traitement orthodontique avec des résultats néanmoins variables selon les auteurs. Øgaard *et al.* et Robertson *et al.* retrouvent en moyenne 50% de patients développant plus d'une lésion initiale durant le traitement orthodontique (25,26), tandis que 24% de patients non traités en développent (Figure 3) (26).

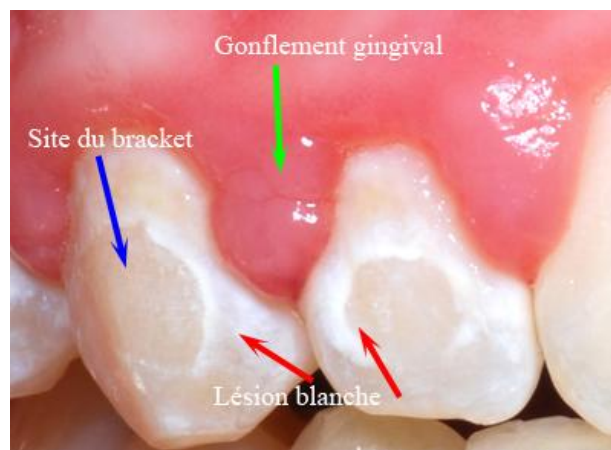


Figure 3 : Lésions amélares initiales post-orthodontique

La prévalence globale des lésions amélares initiales chez les patients avec traitement orthodontique est évaluée entre 2% (6,27–30) et 97% (14,29,31) selon les auteurs. Cette grande variabilité peut s'expliquer par la méthode de détection utilisée pour le diagnostic et la caractérisation des lésions observées (cf chapitre 3.4 : diagnostic par inspection visuelle, photographies ; méthodologies fluorescentes et optiques). Ainsi, les méthodes utilisant les techniques quantitatives par laser sont plus sensibles et révèlent une prévalence plus importante qu'une inspection visuelle.

Nous pouvons retenir que les patients ayant un traitement orthodontique fixe ont une incidence significativement plus élevée de lésions initiales comparée aux patients sans traitement orthodontique (6) et que leur prévalence chez les patients après traitement orthodontique semble élevée. De plus, leur développement est rapide. Leur présence peut être détectée dès la quatrième semaine après la mise en place des attaches orthodontiques (2,30). Quels sont les facteurs liés au traitement orthodontique associés à ce phénomène ?

1.3.2 Étiologie des lésions amélares initiales lors du traitement fixe multi-attaches

Devant la grande fréquence des lésions initiales, plusieurs études ont été réalisées afin de mettre en évidence les divers facteurs favorisant leur survenue lors des traitements orthodontiques.

1.3.2.1 Traitement orthodontique et protocole de mise en place

Les modifications amélares causées par le traitement orthodontique ont lieu avant même la pose des attaches, dès le nettoyage prophylactique permettant de retirer le biofilm buccal et d'enlever la couche d'émail aprismatique. Le mordançage, première étape du protocole de collage, induit une déminéralisation de l'émail (32).

1.3.2.2 Traitement orthodontique et sites rétentifs aux bactéries

Les dispositifs orthodontiques présentent de nombreux sites de rétention de plaque bactérienne rendant difficile le maintien d'une bonne hygiène bucco-dentaire (33). Elle requière, de la part des patients, coopération et motivation. Accompagné par les praticiens, ils doivent acquérir et maintenir des compétences spécifiques tout au long du traitement.

Le site le plus commun de développement de micro-organismes au cours du traitement orthodontique se situe au niveau de la jonction entre le bracket et la surface dentaire (34). A cet endroit, nous pouvons retrouver un hiatus entre le matériau de couplage et l'émail dû à la rétraction de prise des résines composites, mais surtout des excès de colle sur lesquels les micro-organismes s'attachent de façon rapide et croissante. Il s'agit, de ce fait, du site le plus commun pour le développement des lésions initiales de l'émail (34). La plaque bactérienne s'installe rapidement sur les excès de colle. En effet, dans les 24 heures suivant la pose de l'attache orthodontique, ces endroits pourraient déjà être couverts de micro-organismes (35). L'excès de résine composite à la base et autour des brackets, lorsqu'il n'est pas retiré, peut également faciliter une nouvelle accumulation de plaque (36).

Le collage réalisé à l'aide d'un ciment verre ionomère modifié par adjonction de résine (CVIMAR) semble plus respectueux de l'émail que les résines composites classiques et libèrent du fluor à la surface de la dent. Ils sont même capables de ré-accumuler du fluor venant du milieu extérieur pour ensuite le relarguer au contact des tissus. Ils seraient donc à privilégier aux résines composites pour le collage des attaches orthodontiques. De plus, ils ne nécessitent pas de mordançage à l'acide orthophosphorique, mais un conditionnement à l'acide polyacrylique qui est un acide plus faible.

La structure de l'appareil orthodontique constituée de brackets, de ligatures et d'élastiques est aussi propice au développement de la plaque bactérienne en augmentant la surface de rétention des bactéries (34). Elles favorisent ainsi l'accumulation et la rétention du biofilm dentaire au niveau des surfaces lisses présentant généralement un faible risque de caries (37).

Selon Lim *et al.*, les adhésifs orthodontiques constitueraient un facteur de risque cariogène plus important que celui des surfaces rétentives des brackets orthodontiques (38).

1.3.2.3 Traitement orthodontique et écosystème buccal

La difficulté d'élimination totale de la plaque bactérienne lors du traitement orthodontique peut engendrer un déséquilibre de l'écosystème buccal et du processus de déminéralisation-reminéralisation, qui va conduire à l'apparition de zones de dissolution de l'émail constituant les lésions amélares initiales.

Plusieurs études (39,40) ont montré que le traitement orthodontique favorise un changement dans l'écologie buccale. Les taux de bactéries buccales augmenteraient de cinq fois lors de l'application d'attaches fixes (39).

La flore présente une plus forte proportion de *Streptococcus mutans* et de *Lactobacilli* (41) mais aussi des bifidobactéries, des veillonelles, et *Scardovia wiggsiae*, micro-organismes également isolés dans les caries précoces de l'enfant. Tout ceci contribuerait à l'incidence élevée de la maladie carieuse chez les porteurs d'appareils orthodontiques par rapport aux non-appareillés (42).

1.3.2.4 Traitement orthodontique et modification salivaire

L'irrégularité des formes des appareils orthodontiques limite la capacité d'auto-nettoyage de la salive, des lèvres, de la langue et des joues. Ce phénomène est bien illustré par la réduction de l'incidence des lésions initiales chez les patients traités avec des appareils orthodontiques linguaux pour lesquels la langue et la salive sont capables de fournir un meilleur nettoyage des surfaces dentaires adjacentes aux appareils fixes (43).

Une étude publiée en 2011 par Lara-Carrillo *et al.* met en avant le changement du flux salivaire et du pouvoir tampon de la salive après la mise en place d'attaches orthodontiques (42). Les dispositifs multi-attaches entraîneraient une augmentation du pouvoir tampon, du pH salivaire et du flux salivaire. Ces éléments étant considérés comme des facteurs protecteurs de la pathologie carieuse. D'un autre côté, l'augmentation du nombre de surfaces de rétention liées aux dispositifs multi-attaches augmenterait le dépôt de la plaque bactérienne et provoquerait une baisse du pH, des déminéralisations et serait donc en faveur du risque carieux.

1.3.2.5 Traitement orthodontique et durée

Le temps du traitement orthodontique influe sur l'évolution et le nombre des lésions amélares initiales. Richter *et al.* retrouvent chez les patients présentant des lésions initiales de l'émail après traitement orthodontique (44) :

- au moins trois dents concernées quand la durée de traitement est de moins de 22 mois ;
- cinq dents concernées ou plus quand la durée de traitement dépasse 33 mois.

En conclusion, les facteurs de risque de la maladie carieuse lors d'un traitement orthodontique regroupent les facteurs de risque connus : une hygiène bucco-dentaire inadéquate (fréquence de brossage faible, non-utilisation de produits fluorés), des facteurs salivaires perturbés, une consommation excessive et fréquente de glucides fermentescibles, et ceux inhérents au traitement : un excès de collage, un temps de mordantage trop long (>15 secondes), la durée du traitement (45). Selon Heymann *et al.*, il faut y ajouter la présence de dents cariées/soignées (en particulier les premières molaires permanentes) ou la présence de lésions blanches avant tout traitement orthodontique (14).

Le rapport de la HAS édité en 2005 indique que les patients porteurs d'un dispositif orthodontique constituent un groupe à risque élevé. Ils présentent le facteur de risque collectif d'éléments favorisant la rétention de plaque. Ce facteur de risque collectif ne suffit pas à classer un individu en risque carieux individuel (RCi) élevé mais souligne l'importance de rechercher avec une attention particulière les facteurs de risque individuels pour identifier les individus à RCi élevé (46).

Avant la mise en place du dispositif orthodontique, il est donc important pour l'orthodontiste d'effectuer une évaluation préalable du risque carieux individuel (RCi) du patient.

La HAS classe un individu en RCi élevé si au moins un des facteurs de risque individuels suivants est présent:

- absence de brossage quotidien avec du dentifrice fluoré;
- ingestions sucrées régulières en dehors des repas ou du goûter : aliments sucrés, boissons sucrées, bonbons ;
- prise au long cours de médicaments sucrés ou générant une hyposialie ;
- indice de plaque auquel on peut préférer, par accord professionnel, la présence de plaque visible à l'oeil nu sans révélation ;
- présence de caries (atteinte de la dentine) et/ou de lésions initiales réversibles (atteinte de l'émail).

Ainsi, avant le traitement orthodontique, les facteurs de risque individuels des patients doivent être impérativement évalués et seule leur maîtrise tout au long du traitement contribuera à prévenir la maladie carieuse.

1.3.3 Conséquences du développement des lésions amélares initiales

La littérature rapporte que les lésions initiales se retrouvent en particulier sur les dents antérieures maxillaires permanentes avec une plus forte incidence au niveau du bord cervical des incisives latérales maxillaires, des canines et des prémolaires (47). Elles concernent donc principalement le secteur antérieur esthétique.

Si elles continuent leur évolution, elles peuvent s'étendre et devenir des lésions carieuses amélares et dentinaires.

Dans une étude de suivi à 12 ans, Shungin *et al.* (4) ont examiné des patients qui avaient développé des lésions amélares initiales pendant le traitement orthodontique. Ils ont constaté que même si la taille des lésions était réduite au fil du temps, elles présentaient toujours un problème esthétique pour de nombreux patients même 12 ans après le traitement orthodontique. Des résultats similaires ont été publiés dans une étude de suivi à 5 ans réalisée par Øgaard (3).

Les lésions blanches ont ainsi un impact négatif sur le résultat esthétique du traitement orthodontique et peuvent évoluer en lésions carieuses.

Durant la dernière décennie, plusieurs méthodes ont permis de diminuer ou prévenir l'apparition de lésions amélares initiales : hygiène bucco-dentaire méticuleuse, hygiène alimentaire correcte (faible en carbohydrate), traitement fluoré topique (dentifrice, bain de bouche, gel). Néanmoins l'efficacité de ces méthodes requiert la coopération des patients qui se révèle souvent peu fiable (48). Le développement de méthodes prophylactiques professionnelles est une voie qui assurerait une efficacité optimale des méthodes préventives en réduisant le rôle des patients. Les nombreuses thérapeutiques préventives trouvées dans la littérature reposent sur les agents fluorés et les non-fluorés à savoir CPP-ACP et chlorhexidine principalement.

2 Matériel et méthodes

2.1 Schéma d'étude

Nous avons réalisé une revue systématique de la littérature scientifique, menée selon les lignes directrices établies par le modèle PRISMA-P (49).

2.2 Stratégie de recherche

Les recherches systématiques d'articles ont été effectuées dans les bases de données électroniques PubMed et Cochrane Library. Les restrictions suivantes ont été prises en compte : articles de langue anglaise ou française, publiés de 2007 à 2017 uniquement pour la recherche concernant le fluorure et dont le texte intégral était accessible.

La combinaison des mots-clés pour chaque recherche se trouve en annexe :

- PubMed (Annexe 1);
- Cochrane Library (Annexe 2).

La recherche électronique finale a été conduite le 1er Octobre 2017.

Nous avons complété la recherche électronique en étudiant la liste de référence des revues et articles déjà identifiés pour sélectionner les articles pertinents.

2.3 Critères d'admissibilité

2.3.1 Critères d'inclusion

2.3.1.1 Types d'études

Nous avons cherché à identifier toutes les publications concernant toutes les thérapeutiques envisagées contenant des fluorures, du CPP-ACP ou de la chlorhexidine : essais randomisés contrôlés (ERC), études cliniques contrôlées prospectives ou rétrospectives avec un suivi durant le traitement par multi-attaches fixes dans lesquels les traitements préventifs sont comparés avec l'absence de traitement ou d'autres types de traitements préventifs des lésions initiales.

Nous incluons les *designs* d'étude en bras parallèles et en « *split mouth* ».

2.3.1.2 Types de participants

Tout âge de patients de la population générale s'apprêtant à recevoir un traitement orthodontique fixe multi-attaches au début de l'étude.

2.3.1.3 Types d'interventions

-Études évaluant l'efficacité des traitements et procédures professionnels de prévention contenant des fluorures, de la phosphopeptine caséine-phosphate de calcium amorphe ou de la chlorhexidine comparée à un groupe contrôle (placebo ou sans traitement) sur la survenue ou la progression des lésions amélaire initiales lors des traitements orthodontiques fixes multi-attaches.

-Études évaluant la relative efficacité des différents traitements et procédures professionnels de prévention à base de fluorures, CPP-ACP ou de la chlorhexidine sur la survenue ou la progression des lésions amélares initiales lors des traitements orthodontiques fixes multi-attaches.

Nous avons considéré trois types de traitements professionnels à base de fluorure : application topique de vernis fluoré, les traitements de surface des dents par application de résine de scellement fluorée ou *sealant* fluoruré et les procédures de collage des attaches relarguant du fluor.

Nous avons considéré deux types de traitements professionnels à base de produits contenant les dérivés de caséine : application topique de crème et les procédures de collage des attaches.

Nous avons considéré un type de traitement à base de chlorhexidine : application topique de gel et vernis.

Les dents contrôles ou groupes contrôles sont ceux n'ayant pas reçu de traitement préventif à base de fluorure, de CPP-ACP ou d'antiseptique.

Quand on compare l'efficacité d'un traitement avec l'efficacité d'un autre traitement préventif, le traitement préventif à base de fluorure a été considéré comme le groupe contrôle.

2.3.1.4 Type de critère d'intérêt

Les lésions amélares initiales mesurées de manière continue comme :

-nombre de lésions initiales apparues traduisant leur incidence sur les surfaces des dents traitées/non traitées ;

-changement dans l'état de surface dentaire en termes de taille ou de surface affectée, de proportion de minéral perdu ou de profondeur de lésion. La définition générale pouvant varier suivant le moyen de diagnostic utilisé dans les études (profondeur de la lésion en pourcentage de fluorescence perdue ΔF en% ; microdureté...).

Nous avons inclus les études dans lesquelles les matériaux préventifs étaient placés sur la surface des dents permanentes avant ou pendant le traitement orthodontique, avec ou sans traitement préalable de la surface amélaire.

2.3.2 Critères d'exclusion

Nous avons exclu les études portant sur l'efficacité de la prévention générale d'hygiène bucco-dentaire (études sur les dentifrices fluorés, les bains de bouche) et alimentaire.

Nous avons également exclu les études portant sur la prise en charge des lésions initiales post-orthodontiques par les techniques d'éclaircissement, de micro-abrasion, d'érosion-infiltration et restauratrices.

2.4 Sélection des études

Les titres, les mots clés et les résumés des articles obtenus ont été lus et analysés les doublons ont été éliminés, et si l'incorporation d'un article semblait possible, le texte intégral était lu. Nous avons complété la recherche électronique par une recherche manuelle s'appuyant sur la bibliographie d'articles initialement sélectionnés.

3 Résultats

3.1 Recherche et description des études

L'examen des articles et l'extraction des données ont été effectués conformément au modèle PRISMA-P.

La recherche électronique initiale a identifié un total de 185 références pour le fluorure, 50 références pour la CPP-ACP et 52 pour la chlorhexidine.

Après la sélection des titres des articles, 48 articles potentiellement pertinents ont été identifiés pour le fluorure, 7 pour la CPP-ACP et 12 pour la chlorhexidine. La lecture des résumés a entraîné la sélection de 17 d'entre eux en vue d'une éventuelle inclusion pour le fluorure, 6 pour la CPP-ACP et 6 pour la chlorhexidine.

La lecture intégrale des 17 textes avec l'application des critères d'inclusion et d'exclusion a permis de retenir 10 articles répondant aux critères prédéfinis pour le fluorure, 6 pour la CPP-ACP et 5 pour la chlorhexidine. Les 21 publications ont été incluses dans la revue systématique. Les résultats de la procédure de recherche sont présentés figures 4, 5 et 6.

Concernant les fluorures :

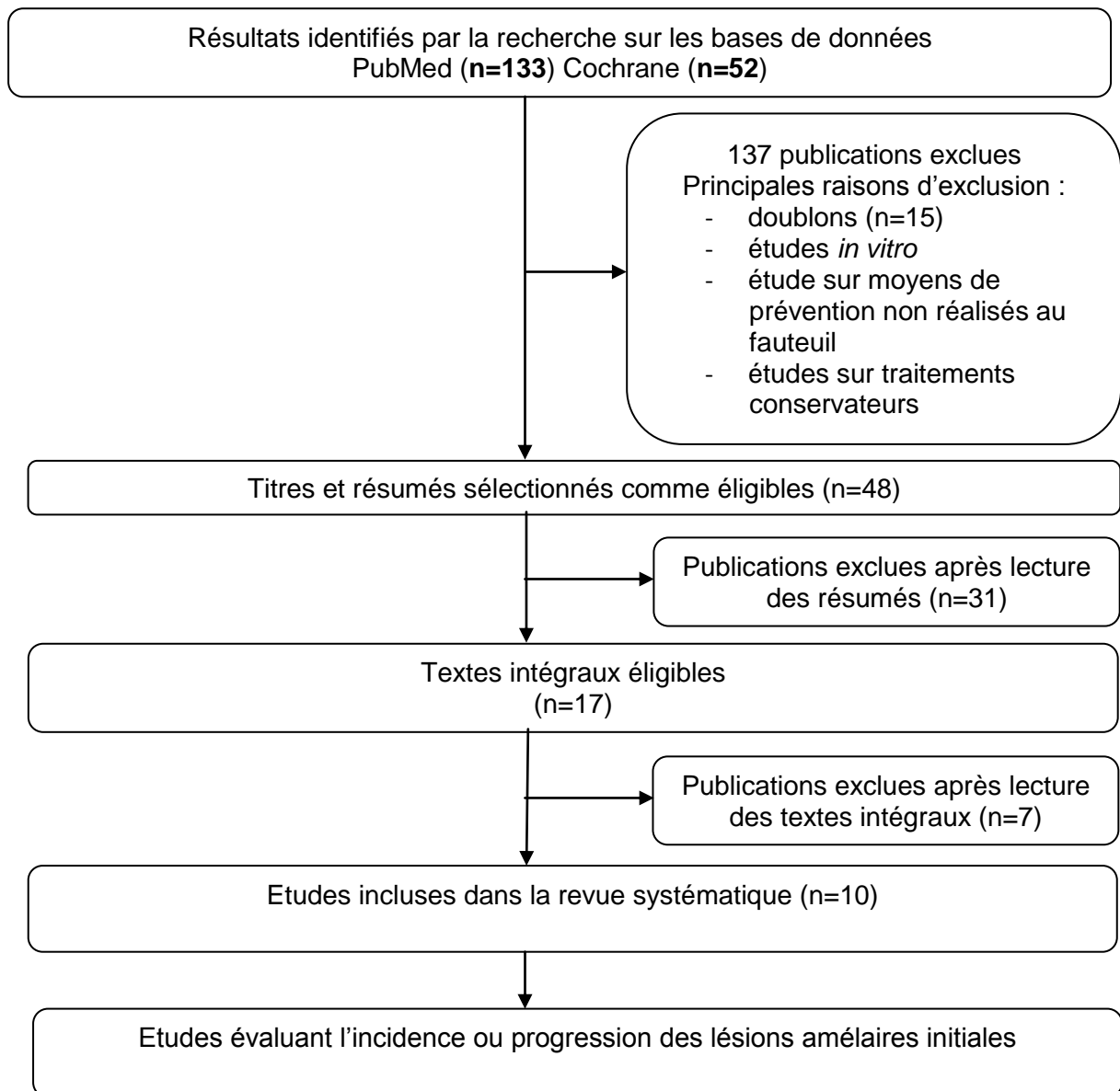


Figure 4 : Protocole de recherche PRISMA appliqué pour la revue systématique portant sur les fluorures

Concernant les dérivés de la caséine :

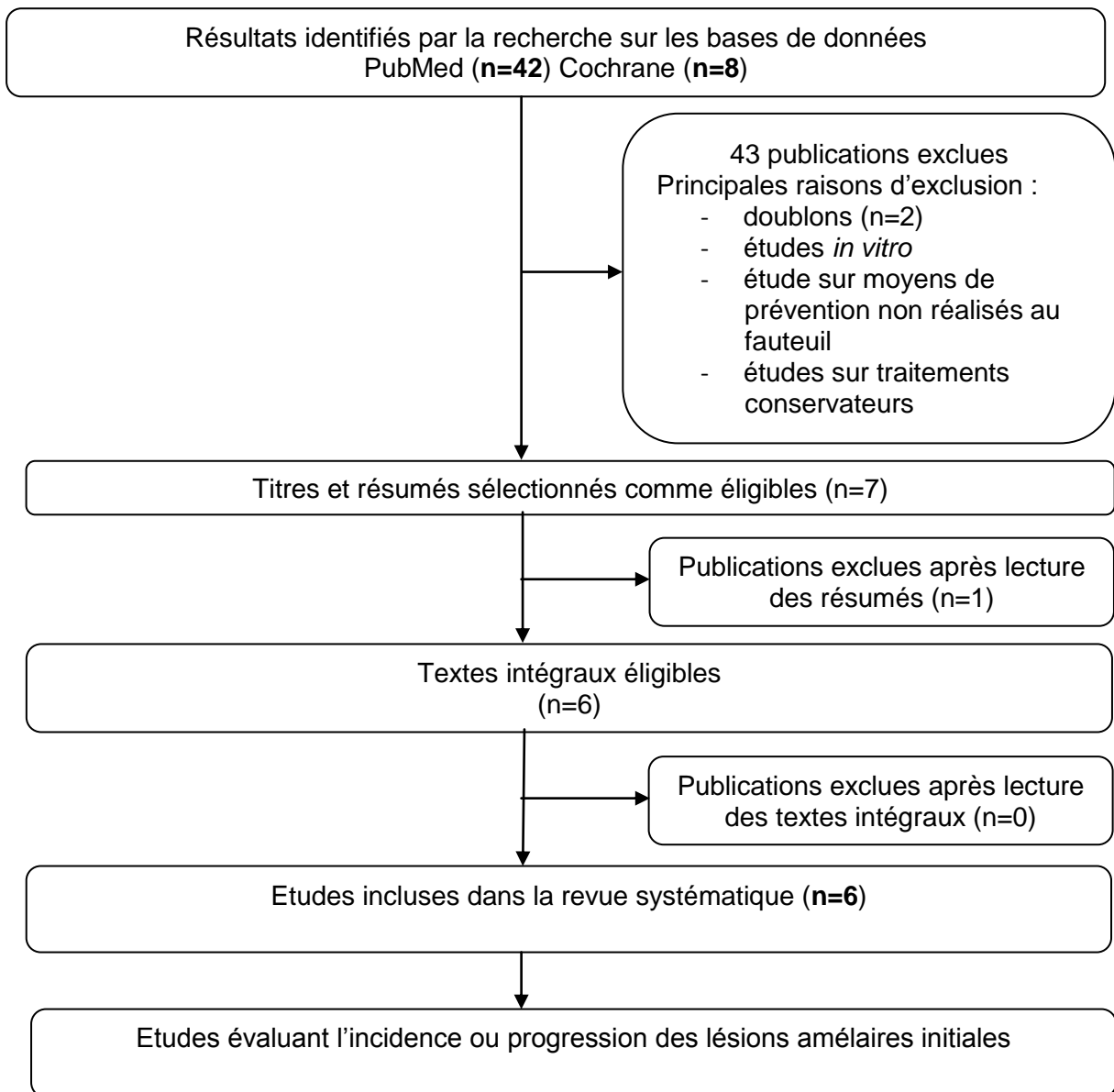


Figure 5 : Protocole de recherche PRISMA appliqué pour la revue systématique portant sur les dérivés de la caséine

Concernant la chlorhexidine :

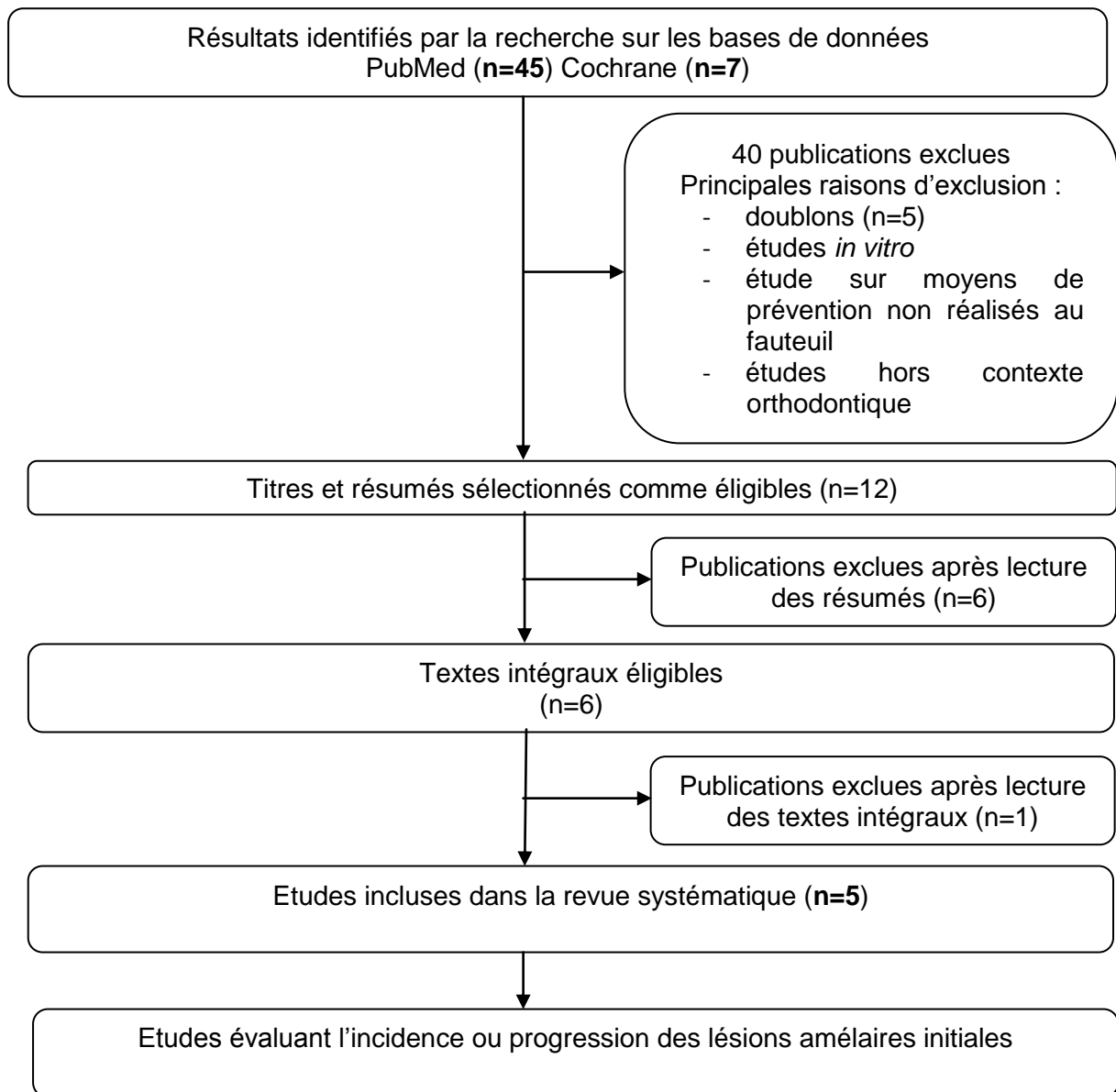


Figure 6 : Protocole de recherche PRISMA appliqué pour la revue systématique portant sur la chlorhexidine

3.2 Les études incluses

Les raisons pour exclure les études après évaluation du texte intégral étaient les suivantes: études *in vitro*, études portant sur les moyens de prévention non réalisés au fauteuil, essais concernant un traitement post-orthodontique non reminéralisant. Les rapports de cas et les revues de la littérature ne pouvaient être exclus avant une lecture attentive.

La sélection des études a permis d'analyser les données des articles de manière systématique, notamment les méthodes, les mesures réalisées ainsi que les matériaux testés. Parmi les études incluses, neuf étaient des études « *split mouth* ».

Une hétérogénéité élevée entre les études sélectionnées concernant les méthodes mises en place, les méthodes d'évaluation et les résultats a été observée. Par conséquent, une méta-analyse n'a pas été réalisable et une synthèse qualitative a été effectuée pour les données recueillies.

3.3 Les données sélectionnées

Les informations relevées de manière systématique dans chaque article sont les suivantes :

- Auteurs
- Année de publication
- Effectif et âge des patients
- Design* de l'étude (Randomisation ou sans randomisation)
- Groupe d'intervention et détails du type d'intervention (type de traitement préventif testé, composition, fréquence d'application, durée)
- Critère d'évaluation (incidence, progression, profondeur de déminéralisation)
- Méthodes d'évaluation des lésions amélairees initiales
- Durée de suivi
- Résultat statistiquement significatif.

La qualité des études incluses a été évaluée en utilisant les critères développés par la Cochrane Collaboration (74) (Annexe 3).

3.4 Les moyens d'évaluation diagnostique

Les techniques de détection des lésions carieuses initiales *in vivo* sont nombreuses. Les principales sont : l'inspection visuelle, la photographie, le QLFTM (Quantitative Light Fluorescence), la fluorescence laser, la transillumination par fibre optique.

Connaître les approches utilisées dans les études est fondamentale pour pouvoir obtenir des résultats d'étude fiables et comparables. De même, il est primordial pour le diagnostic positif des lésions initiales post-orthodontique que le diagnostic différentiel avec les autres lésions de l'émail d'origine non carieuse (fluorose, hypomineralisation molaires incisives, traumatismes et infections des dents temporaires) ou les lésions initiales pré-existantes aux études soient identifiées initialement par la réalisation d'un bilan dentaire et le recueil des antécédents médicaux.

3.4.1 Inspection visuelle

Le diagnostic des lésions carieuses initiales est principalement permis par l'observation clinique. Quelle que soit la classification utilisée, le diagnostic de lésions initiales ne peut être réalisé sans nettoyage et séchage préalable des surfaces dentaires.

Elle nécessite donc, en général, le retrait des ligatures et de l'arc orthodontique afin de passer une brosette ou une cupule pour supprimer la plaque résiduelle. Cette méthode est utilisée pour quatorze études.

3.4.1.1 ICDAS

C'est l'acronyme anglais pour *International Caries Detection and Assessment System* soit le «système international de détection et d'évaluation de la carie» (ICDAS). Il a été proposé en 2003 par un groupe de chercheurs internationaux. Cette classification a connu un remaniement en 2005, pour devenir le système ICDAS II. Il répertorie les signes visuels et les corrèle avec l'évolution histologique de la lésion pour proposer une classification en six codes (cf Tableau 1).

Il existe des classifications spécifiques aux lésions carieuses post-orthodontiques, comme la classification de Gorelick *et al.* qui a été largement reprise dans l'ensemble de la littérature sur le sujet (50).

3.4.1.2 Classification de Gorelick *et al.*

Elle a été publiée en 1982 par Gorelick L. et ses collaborateurs (50). Elle est antérieure à la classification internationale. Elle comprend une notion de surface atteinte, avec le stade 3 qui est une lésion initiale plus étendue que le stade 2. C'est une précision intéressante pour l'impact esthétique (Tableau 2).





Stade 1 : Pas de formation de lésion blanche	
Stade 2 : Formation légère de lésion blanche	
Stade 3 : Formation importante de lésion blanche	
Stade 4 : Formation de lésion blanche cavitaire	

Tableau 2 : Classification de Gorelick *et al.*

La limite de cette classification est qu'elle évalue la sévérité de l'atteinte principalement par la quantité de surface affectée. Or, ce qui est déterminant dans le choix des thérapeutiques (non invasives ou invasives), c'est la profondeur de la lésion, les deux n'étant pas forcément corrélées.

3.4.2 Fluorescence

Six études utilisent ce système d'évaluation. La fluorescence lumineuse résulte de l'interaction entre des radiations électromagnétiques et les molécules des tissus. Les dents présentent une fluorescence naturelle induite par leur composante organique (51). Elle peut aussi être émise par des métabolites dérivés des bactéries présentes dans le tissu carié. Ainsi, ce sont les différences d'intensité de fluorescence entre les tissus sains et les tissus lésés qui permettront de détecter les caries dentaires.

3.4.2.1 Quantitative Light Fluorescence (QLF™)

Ce système d'évaluation est utilisé dans une étude.

Le QLF™ est un outil permettant de mettre en évidence les lésions carieuses. C'est Bjelkhagen et Sundström (52) en 1981 qui ont montré l'intérêt de ce type de technologie : ils ont utilisé la lumière bleue-verte (488nm) d'un laser à argon et ont observé la fluorescence dans les jaunes avec un filtre passe-haut (laissant passer toutes les fréquences au-delà d'une fréquence déterminé) de 520nm pour supprimer la lumière bleue diffusée par la dent. Ils ont observé *in vitro* un bien meilleur contraste entre l'émail sain et l'émail atteint par rapport à la lumière normale : ils détectent une relation entre la quantité de perte minérale et la diminution de la fluorescence.

Après plusieurs évolutions techniques (adaptation du laser au milieu buccal, l'ajout d'une caméra, et un programme de lecture sur ordinateur), ils se rapprochent alors de produit connu sous le nom de QLF™, acronyme anglo-saxon utilisé pour *Quantitative Light Fluorescence*. Ils ont ensuite remplacé le laser à argon par une lampe halogène de forte intensité, et ont montré que cela ne changeait pas les capacités de l'appareil à détecter les lésions.

L'illumination est réalisée, aujourd'hui, avec une ampoule au xénon de 50W utilisée avec une lampe à arc associé à un filtre optique qui permet d'obtenir un pic à 370nm, produisant de la lumière bleue. Les images sont filtrées à l'aide d'un filtre passe-haut de 520nm.

Toutes ces évolutions ont permis d'obtenir l'outil actuel, Inspektor Pro (Omni OralPharmaceuticals, West Palm Beach, Floride). Cet outil permet de multiplier par environ dix, le contraste entre un tissu sain et un tissu atteint.

La surface de la lésion est exprimée en mm² et la profondeur de la lésion en pourcentage de fluorescence perdue (ΔF en%) et enfin le volume de la lésion (ΔQ en mm²x%). Ces éléments permettent de monitorer dans le temps les lésions carieuses.

Tout ceci fait du QLF™ l'outil le plus performant et le plus objectif des moyens de suivi de lésion *in vivo*. Le QLF™ permet la détection et la quantification des lésions initiales de l'émail. Elle est utile pour le suivi des processus de déminéralisation-reminéralisation (53).

3.4.2.2 Laser infra-rouge : DIAGNOdent® et DIAGNOdent Pen®

Cet outil est utilisé dans cinq études.

Cet outil fonctionne avec la fluorescence laser infra-rouge. Le principe est d'observer les variations de fluorescence retournées par la surface amélaire testée par rapport aux zones saines de la même dent.

L'outil est une diode laser d'une longueur d'onde de 655nm avec un pic de puissance de 1 mégaWatt. Cette lumière est émise par une fibre optique qui récupère aussi la fluorescence renvoyée par la surface dentaire. Ensuite, ce signal est amplifié et traité par l'outil donnant ensuite au praticien une valeur entre 0 et 99 qui indique le degré de déminéralisation du substrat testé.

DIAGNOdent® et DIAGNOdent Pen® sont donc deux outils fiables pour évaluer les atteintes carieuses des surfaces lisses et pour caractériser leur importance.

3.4.3 Autres systèmes d'évaluation

3.4.3.1 Examen photographique

L'outil photographique permet une mémorisation des situations cliniques antérieures, pendant et après traitement orthodontique. Une analyse comparative des situations cliniques pré- et post-traitements orthodontiques est possible. Elle est essentielle notamment pour exclure les lésions blanches préexistantes.

3.4.3.2 Microdureté de l'émail

En complément des examens exclusivement cliniques, le contrôle du niveau de déminéralisation peut se faire histologiquement sur la dent extraite. Ceci est le cas pour trois des études sélectionnées, le plan de traitement initial prévoyant l'extraction des prémolaires. La perte minérale est ensuite évaluée *in vitro* par l'analyse de la microdureté transversale. Cette méthode est utilisée pour évaluer la déminéralisation en raison de la forte corrélation ($r=0,91$) entre les scores de microdureté de l'émail et le pourcentage de perte minérale dans les lésions carieuses.

Dans les trois études sélectionnées utilisant ce moyen de contrôle, les appareils de test de dureté sont : Shimadzu (Kyoto, Japan) HMV-700 microhardness tester (56, 60) et Duramin-5; Struers (55).

3.5 Principaux résultats

Les informations relevées de manière systématique dans chaque article (année de publication, nombre de patients et âge, *design* d'étude, groupe et type d'intervention, critères d'évaluation, méthode d'examen et durée de suivi) sont répertoriées dans les tableaux suivants.

Les tableaux 3 et 4 résument les études évaluant les techniques utilisant des fluorures pour prévenir ou reminéraliser les lésions initiales de l'émail durant les traitements fixes multi-attaches.

Les tableaux 5 et 6 rassemblent les études évaluant les techniques utilisant du CPP-ACP ou de la chlorhexidine et celles comparant ces méthodes avec celles à base de fluorure pour prévenir ou reminéraliser les lésions initiales de l'émail durant les traitements fixes multi-attaches.

Etude Année	Taille échantillon Age	Design de l'étude	Groupe et type d'intervention	Critères d'évaluation	Méthode d'examen	Durée de suivi	Conclusion
Vernis Fluoré							
Stecksén-Blicks et al. 2007(54)	273 patients 14,3ans	Essai randomisé Double aveugle Groupes parallèles	Contrôle : Placebo Test : Vernis Fluor Protector (1000ppm) ; toutes les 6 semaines durant le traitement	Incidence/ Sévérité des lésions initiales	Photographie+ Classification Gorelick	Durée du traitement (au moins 6 mois)	Réduction significative (70% des lésions) lors de l'application de vernis toutes les 6 semaines.
Farhadian et al. 2008(55)	15 patients 14,3ans	<i>Splith mouth</i>	Contrôle Test : Vernis Bifluorid 12 (56 300ppm) ; 1 application initiale	Profondeur de déminéralisation	Photographie+ Microscope polarisé	Jusqu'à extraction des prémolaires. 85-95 jours	Réduction significative (40%).
Demito et al. 2011(56)	15 patients 12-18ans	<i>Splith mouth</i>	Contrôle Test : Duraphat (5%NaF 22600ppm) ; applications : initiale ; 3mois ; 6mois.	Sévérité lésions carieuses	Diagnodent	6 mois	Réduction significative uniquement au niveau cervical.
Jiang et al. 2013(57)	100 patients	Essai randomisé Double aveugle	Contrôle : Placebo Test : Dentology 1,23% Fluorure de Phosphate acidulé (APF) (12300ppm) ; tous les 2 mois	Incidence/ Sévérité des lésions initiales	Classification Gorelick	18 +/- 3,2mois	Réduction significative (76% versus placebo).
Kirschneck et al. 2016(58)	90 patients 10-17 ans	Essai randomisé Double aveugle	Contrôle : Placebo Test :-Elmex® Fluid (10000ppm) -Fluor Protector S (7700ppm) ; 1 application initiale	Sévérité des lésions initiales	ICDAS	20 semaines	Pas de résultat significatif d'une application initiale de fluor.
Perrini et al. 2016(59)	24 patients 14,1 ans	<i>Splith mouth</i> Randomisé	Contrôle Test : Duraphat (5%NaF 22600ppm) ; 2 fréquences d'application selon bras de randomisation : 3mois et 6mois	Sévérité des lésions initiales	Diagnodent	12 mois	Résultat significatif uniquement pour secteur antérieur pour patient avec excellente hygiène bucco-dentaire.

Tableau 3 : Études évaluant l'efficacité de produits fluorés sur la prévention ou la régression des lésions initiales lors des traitements orthodontiques fixes (1/2)

Etude Année	Taille échantillon Age	Design de l'étude	Groupe et type d'intervention	Critères d'évaluation	Méthode d'examen	Durée de suivi	Conclusion
Sealant Fluoré/ Primer Fluoré							
Benham et al. 2009(60)	60 patients	<i>Split mouth</i>	Contrôle Test : Ultraseal XT Plus	Incidence/ Sévérité des lésions initiales	Classification Gorelick Diagnodent	12-16 mois	Réduction significative de la déminéralisation avec le <i>sealant</i> .
Leizer et al. 2010(61)	118 patients 17,6ans	<i>Splith mouth</i>	Contrôle Test : ProSeal	Incidence/ Sévérité des lésions initiales	Photographie (évaluation sur 3 points)	12-18mois	Pas de différence significative contrôle <i>versus sealent</i> fluoré.
Bechtold et al. 2013(62)	40 patients 13,4 ans	Randomisé	Contrôle Test : -Protecto -Light bond	Incidence/ Sévérité des lésions initiales	Diagnodent (4 cadrants)	6 mois	Pas de résultat significatif d'une application les 6 premiers mois.
Tüfekçi et al. 2014(63)	22 patients 10-20 ans	<i>Splith mouth</i>	Contrôle : Transbond XT Test : OpalSeal (<i>Primer</i>)	Incidence des lésions initiales	Examen visuel	Durée du traitement	Pas de résultat significatif sur durée du traitement.

Tableau 4 : Études évaluant l'efficacité de produits fluorés sur la prévention ou la régression des lésions initiales lors des traitements orthodontiques fixes (2/2)

Étude Année	Taille échantillon Age	Design de l'étude	Groupe et type d'intervention	Critères d'évaluation	Méthode d'examen	Durée de suivi	Conclusion
CPP-ACP							
Uysal et al. 2010(64)	21 patients 13-17 ans	Groupe parallèle	Contrôle Test : 1 application initiale -Tooth Mousse -Fluoridin N5 (22600ppmF)	Déminéralisation de l'émail	Microdureté	60 jours	Résultats significatifs : produits testés préviennent les déminéralisations sur 60jours. Pas de différence significative d'effet entre les 2 produits testés.
He et al. 2010(65)	75 patients	Randomisé Groupe parallèle	Contrôle Test :-Fluor Protector ; application tous les 3 mois par un professionnel. -Tooth Mousse ; application quotidienne ; une fois par jour.	Déminéralisation de l'émail	Photographie	Durée du traitement	Incidence de déminéralisation 60% contrôle, 36% vernis fluoré, 32% CPP-ACP. Pas de différence significative d'effet entre les 2 produits testés.
Robertson et al. 2011(66)	50 patients	Essai randomisé contrôlé Groupe parallèle Double aveugle	Contrôle : Placebo Test : MiPaste Plus (CPP-ACP avec 900ppmF) ; 3-5min/soir après brossage durant 3 mois.	Déminéralisation de l'émail	Photographie+ ICDAS II	3 mois	Résultat significatif pour patients MiPaste Plus:diminution de 53,5% des lésions et régression des lésions existante comparé au placebo.
Esenlik et al. 2016(67)	57 patients 17 ans	Essai randomisé contrôlé	Contrôle Test :Tooth Mousse ; application :par le praticien lors de la visite mensuelle.	Incidence et sévérité des lésions initiales	Classification Gorelick	2 ans	Réduction significative de l'incidence des lésions (-46% <i>versus</i> contrôle) ; pas de résultat significatif sur la profondeur.
Matériau de collage CPP-ACP							
Uysal et al. 2010(68)	14 patients 12-17 ans	Essai randomisé contrôlé Groupe parallèle Double aveugle	Contrôle : Concise (composite classique) Test : Aegis Ortho®	Déminéralisation de l'émail	Microdureté	30jours	Résultat significatif de l'adhésif testé pour réduire les déminéralisations <i>versus</i> contrôle après 30 jours autour des attaches orthodontiques.
Jahanbin et al. 2017(69)	24 patients 13-18 ans	Essai randomisé contrôlé Groupe parallèle	Contrôle : Transbond Test : NACP-composite (1,5% ou 2,5% ou 5%)	Déminéralisation de l'émail et quantité <i>Streptococcus mutans</i>	Vista Cam Fluorescence	6 mois	Résultat significatif de l'adhésif testé pour réduire les déminéralisations <i>versus</i> contrôle après 6mois.

Tableau 5 : Études évaluant l'efficacité des dérivés de la caséine sur la prévention ou la régression des lésions initiales lors des traitements orthodontiques fixes

Étude Année	Taille échantillon Age	Design de l'étude	Groupe et type d'intervention	Critères d'évaluation	Méthode d'examen	Durée de suivi	Conclusion
Chlorhexidine							
Twetman et al. 1995(70)	18 patients	<i>Splith mouth</i>	Contrôle : Placebo Test : Cervitec (1% Chlorhexidine, 1%thymol)	Incidence des lésions initiales	Classification Gorelick	24 semaines	Pas de résultat significatif.
Medléna et al. 2000(71)	48 patients	<i>Splith mouth</i>	Contrôle : Placebo Test : Cervitec (1% Chlorhexidine, 1%thymol)	Incidence des lésions initiales	Index DMFS	54 semaines	Résultat significatif, nombre de caries dans le groupe test moins élevé que pour le groupe contrôle.
Jenatschke et al. 2001(72)	33 patients	Essai randomisé	Contrôle : Placebo Test : EC-40 (40% Chlorhexidine)	Incidence des lésions initiales	Index DMFS	103 semaines	Pas de résultat significatif.
Øgaard et al. 2001(73)	22 patients 12-15ans	Essai randomisé	Contrôle : Placebo +Vernis fluoré Test : Cervitec (1% Chlorhexidine, 1%thymol)+ Vernis Fluor Protector (1000ppm) ; applications alternées toutes les 6 semaines.	Incidence des lésions initiales	Classification Gorelick	75 semaines	Pas de résultat significatif. Tendence de la combinaison vernis chlorhexidine-verniss fluoré à diminuer la survenue des lésions carieuses.
Skold-Larsson et al. 2004(74)	32 patients 12-18 ans	<i>Splith mouth</i>	Contrôle : Placebo Test : Cervitec (1% Chlorhexidine, 1%thymol) ; application toutes les 6 semaines.	Incidence des lésions initiales	Diagnodent	42 semaines	Réduction significative des caries dans le groupe test.

Tableau 6 : Études évaluant l'efficacité de la chlorhexidine sur la prévention ou la régression des lésions initiales lors des traitements orthodontiques fixes

Ces tableaux résument les résultats des 10 études évaluant les techniques utilisant des fluorures pour prévenir ou reminéraliser les lésions amélaire initiales et des 11 études évaluant ou comparant les techniques utilisant du CPP-ACP ou de la chlorhexidine avec celle à base de fluorure.

Au total, 21 études ont rempli les critères d'éligibilité et ont été incluses dans la revue systématique.

Six d'entre elles évaluent la présence de fluorure dans les vernis ; quatre évaluent la présence de fluorure dans les résines de scellement et une évalue la présence de fluorure dans les matériaux de couplage.

Quatre d'entre elles évaluent la présence de CPP-ACP dans les gels et vernis et deux dans les matériaux de couplage ; quatre évaluent la présence de chlorhexidine dans les gels et une dans le vernis.

L'ensemble des études rassemble 1164 patients avec des périodes de suivi de 30 jours à 2 ans. La plupart des évaluations sont effectuées par méthode visuelle (14 études) et par méthode basée sur la fluorescence (6 études). La taille des échantillons varie de 14 à 273 patients.

On observe une hétérogénéité élevée entre ces études concernant les méthodes de mises en place, les méthodes d'évaluation et les résultats. Par conséquent, une méta-analyse n'est pas réalisable.

Nous avons également réalisé une évaluation de la qualité méthodologique des études en utilisant les critères développés par la Cochrane Collaboration (75) (Annexe 3). Cet outil permet de coter chaque étude sélectionnée selon 6 types de biais (Figures 7, 8, 9). Pour chaque étude et chaque type de biais : la pastille rouge indique un risque de biais élevé, la pastille verte un risque minime, et la pastille jaune un risque incertain.

Ainsi, nous observons de nombreuses données évaluées comme à fort risque de biais (rouge) ou à risque incertain (jaune). Par conséquent, le niveau de preuve de notre étude apparaît nettement diminué.

	Randomisation	Distribution à l'aveugle test contrôlé	Double aveugle participant et personnel	Evaluation des résultats à l'aveugle	Données de résultats incomplets	Rapport sélectif	Autre biais
Stecksén-Blicks <i>et al.</i>	+	+	+	+	+	+	+
Farhadian <i>et al.</i>	-	-	-	-	+	+	-
Demito <i>et al.</i>	-	-	-	-	+	+	-
Jiang <i>et al.</i>	+	+	+	+	-	+	-
Kirschneck <i>et al.</i>	+	+	+	+	+	+	+
Perrini <i>et al.</i>	+	-	-	-	+	-	-
Benham <i>et al.</i>	-	-	-	-	+	+	-
Leizer <i>et al.</i>	-	-	+	+	-	+	-
Bechtold <i>et al.</i>	+	-	?	?	+	+	-
Tüfeçi <i>et al.</i>	-	-	-	+	+	?	-

Figure 7 : Évaluation du risque de biais pour chaque étude incluse concernant les fluorures.

	Randomisation	Distribution à l'aveugle test contrôlé	Double aveugle participant et personnel	Evaluation des résultats à l'aveugle	Données de résultats incomplets	Rapport sélectif	Autre biais
Uysal <i>et al.</i>	+	+	+	?	+	+	+
He <i>et al.</i>	+	?	?	?	-	+	+
Robertson <i>et al.</i>	+	+	+	+	-	+	-
Esenlik <i>et al.</i>	+	-	?	?	+	+	+
Uysal <i>et al.</i>	+	+	+	?	+	+	+
Jahanbin <i>et al.</i>	+	+	-	+	-	+	-

Figure 8 : Évaluation du risque de biais pour chaque étude incluse concernant les dérivés de caséine.

	Randomisation	Distribution à l'aveugle test contrôlé	Doubleaveugle participant et personnel	Évaluation des résultats à l'aveugle	Données de résultats incomplets	Rapport sélectif	Autre biais
Skold-Larsson <i>et al.</i>	+	?	?	?	-	+	-
Øgaard <i>et al.</i>	+	?	?	?	?	+	-
Jenatschke <i>et al.</i>	+	+	+	?	?	+	+
Madléna <i>et al.</i>	-	-	+	?	?	+	+
Twetman <i>et al.</i>	-	-	+	?	+	+	?

Figure 9 : Évaluation du risque de biais pour chaque étude incluse concernant la chlorhexidine.

4 Discussion

Comme nous l'avons vu précédemment, les lésions amélaire initiales autour des attaches orthodontiques sont un problème clinique fréquent qui influe sur le résultat esthétique du traitement orthodontique.

Plusieurs stratégies sont possibles pour traiter ce problème : les preventions primaire, secondaire ou les traitements restaurateurs. Suivant la situation de chaque patient, le choix d'une de ces méthodes doit être réalisé dans le respect du gradient thérapeutique. Dans un premier temps, la stratégie préventive est celle vers laquelle tout praticien devrait tendre en début de traitement.

De nombreuses études ont montré l'efficacité des produits topiques contenant du fluor, tels que le dentifrice, les bains de bouche et les gels (76,77). Ainsi, le premier rôle des praticiens est de motiver les patients à adopter une bonne hygiène bucco-dentaire par l'utilisation quotidienne de produits fluorés. Malheureusement, compte tenu de la faible coopération des patients, l'efficacité de ces produits est amoindrie et la recherche de moyens de prévention professionnels s'avère nécessaire.

Le but de cette revue systématique est d'évaluer l'efficacité des méthodes préventives primaires et secondaires permettant de s'affranchir de la coopération des patients.

Ces méthodes comprennent principalement deux aspects :

- prévenir la déminéralisation à l'aide d'agents reminéralisant (cf chapitre 4.1) ;
- lutter contre la formation du biofilm dentaire (cf chapitre 4.2).

4.1 Agents reminéralisants

4.1.1 Produits fluorés

Le rôle des fluorures dans la prévention des déminéralisations de l'émail et des caries est reconnu (17); c'est pourquoi, différents matériaux libérant du fluorure ont été développés pour réduire l'incidence de lésions initiales de l'émail lors des traitements orthodontiques avec des appareils fixes. Le fluorure peut être rajouté au système de collage, à une résine de scellement ou au vernis utilisé pour protéger les interfaces de collage.

4.1.1.1 Vernis fluorés

Les vernis fluorés sont des systèmes à libération prolongée composés d'ions fluorures et d'une base résineuse ou synthétique, cette dernière permettant une adhérence aux tissus dentaires.

La recherche systématique menée sur les dix dernières années révèle 6 études en lien avec les vernis fluorés (Tableau 3).

Une grande disparité existe entre les différents protocoles de recherche : trois études ont un *design* en groupe parallèle, les trois autres en « *split mouth* ». Parmi les 6 études incluses : deux évaluent l'effet du Fluor Protector (1% Difluorosilane, 1000 ppm F, Ivoclar-Vivadent), une évalue l'effet du Bifluorid 12 (6%NaF et 6%CaF₂, 56 300 ppm F, Voco), deux évaluent l'effet du Duraphat (5% NaF, 22 600 ppm F, Colgate) et une évalue l'effet du 1,23% fluorure de phosphate acidulé (APF). Ainsi, la composition, les concentrations, les fréquences d'application des vernis sont différentes, les durées de suivi et les méthodes d'examen le sont également.

Effet protecteur (prévention primaire)

L'étude présentant le plus haut niveau de preuve est celle de Stecksén-Blicks *et al.* (54). Il s'agit d'un essai clinique randomisé effectué chez 273 enfants (12-15ans). Les sujets sont assignés soit dans un groupe test avec une application de vernis fluoré toutes les 6 semaines (Fluor Protector, 1% Difluorosilane, 1000 ppm F, Ivoclar-Vivadent) soit dans un groupe témoin, avec un vernis placebo. Les auteurs ont analysé uniquement les dents antérieures (de prémolaire à prémolaire) et ont obtenu une incidence des lésions initiales de 7,4% dans le groupe test et de 25,3% dans le groupe témoin. Cela correspond à une diminution de 70% des lésions amélares initiales.

L'application d'un vernis fluoré de basse concentration (Fluor Protector, 1000 ppm) toutes les 6 semaines durant la durée du traitement orthodontique est ainsi conseillé.

Ce résultat est l'unique étude sur laquelle se fonde la dernière revue Cochrane de Benson *et al.* en 2013 (47) pour émettre ses recommandations favorables à l'utilisation du fluor sous forme de vernis pour prévenir le développement de lésions initiales durant le traitement orthodontique.

Cependant, d'autres études tendent à montrer qu'aucun effet protecteur des vernis n'existe (44). Des études récentes (56,59) limitent l'effet protecteur du vernis Duraphat (22 600ppm) appliqué régulièrement (tous les 3 mois) au secteur antérieur (59) au niveau cervical (56). Ces résultats plus restrictifs que l'étude de Stecksén-Blicks *et al.*(54) pourraient être liés au *design* des études en *split mouth*. Ce type d'étude ne peut exclure la possibilité d'une contamination des secteurs contrôle par le relargage de fluorure présent dans les secteurs testés. Selon ces auteurs, l'application périodique de vernis fluorés peut fournir une certaine protection contre les lésions initiales pour les patients présentant un défaut d'hygiène bucco-dentaire. Pour les patients présentant une excellente hygiène buccale, l'effet se limiterait au secteur antérieur (59).

Une autre approche consiste en l'application unique d'un vernis fluoré fortement concentré en début de traitement orthodontique. Dans ce domaine, les résultats sont également contradictoires. Alors que Kirschneck *et al.* (58) ne trouvent pas d'effet de protection contre la déminéralisation pour les patients à risque modéré de caries, Farhadian *et al.* constatent une réduction de la profondeur des atteintes d'approximativement 40% lors de l'application initiale de Bifluorid 12 (56 300 ppm F) (55).

Ainsi, le vernis fortement concentré appliqué une seule fois en début de traitement multi-attaches, sans prévenir totalement la survenue des lésions initiales, permettrait de minimiser la profondeur des atteintes.

En conclusion, des résultats contradictoires mettent en avant la nécessité d'un plus grand nombre d'études bien menées pour pouvoir émettre des recommandations avec un fort niveau de preuve sur l'effet protecteur de l'application de vernis fluorés, mais surtout pour pouvoir préciser la concentration et la fréquence d'application selon le risque carieux individuel.

Effet reminéralisant (prévention secondaire)

Selon la revue de Nascimento *et al.* (78) parue en 2016, le vernis fluoré à faible concentration ne présente pas d'effet significatif sur la reminéralisation des lésions amélares initiales.

Seul un vernis fortement concentré pourrait reminéraliser les lésions initiales par hyperminéralisation (79,80). Néanmoins l'hyperminéralisation ne se produit qu'en surface et inhibe le mouvement des ions en sub-surface ce qui conduit au maintien de l'aspect blanc des lésions avancées (80,81). Ainsi, Chen *et al.* (81) ne recommandent pas l'usage de ce traitement pour le secteur esthétique antérieur.

En conclusion, les applications initiales de vernis fluoré à concentration élevée pourraient être adaptées aux patients à risque carieux individuel élevé pour éviter les déminéralisations quand il n'y a pas de lésions amélaire (55) car ils augmentent la résistance de l'émail contre la décalcification. *A contrario*, cette application n'a pas fourni d'avantages préventifs supplémentaires chez les patients à risque modéré de caries (58). Dans le cadre d'une hygiène bucco-dentaire bonne à modérée, l'application d'un vernis fluoré (1000ppm) toutes les 6 semaines est recommandé (47).

4.1.1.2 Résine de scellement

La résine de scellement fluorée se lie à l'émail mordancé et agit comme une barrière physique contre les attaques acides.

La recherche systématique menée sur les dix dernières années révèle 3 études concernant les résines de scellement (Tableau 4). Les résultats portant sur leur efficacité sont contradictoires, certaines études démontrant un effet inhibiteur de la carie (60), et d'autres ne trouvant que peu d'efficacité (61,62,82).

Par ailleurs, ces produits d'étanchéité ne peuvent pas être éliminés facilement et nécessitent un polissage soigneux après dépose ce qui rend leur utilisation fastidieuse.

Ainsi, le scellement prophylactique des surfaces lisses autour des attaches orthodontiques ne semble pas être une technique simple et efficace pour prévenir les lésions initiales de l'émail.

4.1.1.3 Fluorure et ligatures élastomériques

La libération de fluorure à partir de ligatures élastomères pourrait aider à réduire la prévalence de la déminéralisation (83). Toutefois, l'incorporation de fluor dans des élastiques affecterait leurs propriétés physiques, entraînant une détérioration plus rapide dans la cavité buccale (84).

Les études récentes ne répondant pas aux critères d'inclusion de notre revue systématique, aucune nouvelle étude n'a été incluse sur ce sujet dans notre revue depuis la dernière revue Cochrane datant de 2013 (47). Aucune recommandation sur l'utilisation de ligatures libérant du fluor ne peut être formulée par manque de preuve.

4.1.1.4 Fluorure et agents de liaison

Meng et ses collaborateurs ont montré en 1997 qu'avec un mordantage à l'acide orthophosphorique concentré à 1,23% de fluorure de sodium, on retrouvait du fluor dans l'émail sans modifier la qualité du collage des brackets (85). Ainsi, son utilisation pourrait être intéressante en prévention primaire. Néanmoins, d'autres auteurs rapportent que le fluor appliqué entre le mordantage et le collage engendrerait une liaison néfaste avec le bracket à l'origine de fractures amélaire lors de décollements ultérieurs (86). D'autre part, les adhésifs fluorés ne se sont pas révélés efficaces pour diminuer la déminéralisation (63,87), mais les compomères et les ciments verre-ionomère (88) ont été prometteurs dans ce contexte (cf chapitre 4.2.2).

4.1.2 Le CPP-ACP

Le potentiel du phosphopeptide de caséine-phosphate de calcium amorphe ou CPP-ACP, est d'augmenter la concentration de calcium et de phosphate disponible et de favoriser ainsi le processus de reminéralisation de l'émail (89). Il n'existe pas de revue Cochrane disponible sur le rôle du CPP-ACP dans la déminéralisation et la reminéralisation. Néanmoins,

plusieurs études *in vitro* et *in vivo* ont montré que les produits contenant du CPP-ACP diminuent la déminéralisation et favorisent la reminéralisation (19,90,91). Le CPP-ACP se lie à la paroi bactérienne et aux surfaces dentaires (92). Dans le cas d'une attaque acide, les ions calcium et phosphate sont libérés, atteignant un état sursaturé d'ions dans la salive, puis précipitent en un composé de phosphate de calcium sur la surface de la dent exposée à la déminéralisation (93). Par ailleurs, la décomposition du CPP peut aider à augmenter le pH en produisant de l'ammoniac. Il pourrait empêcher l'adhérence bactérienne aux surfaces dentaires et retarder la formation de biofilms (94).

La recherche systématique menée sur les dix dernières années révèle six études concernant le CPP-ACP (Tableau 5). Trois évaluent l'effet du Tooth Mousse[®] (GC), une, du MI Paste Plus[®] (GC) et deux concernent des matériaux composites contenant du phosphate de calcium amorphe (ACP).

4.1.2.1 CPP-ACP topique

Effet protecteur (prévention primaire)

Les quatre études qui examinent l'effet du CPP-ACP sur la prévention ou la reminéralisation des lésions amélaire initiales durant le traitement orthodontique utilisent soit du Tooth Mousse[®] (10% CPP-ACP, GC) (64,65) soit du MI Paste Plus[®] (10% CPP-ACP, 900 ppm de fluorure, GC) en crème (66) appliqués quotidiennement (une fois par jour). Deux de ces études ont comparé le CPP-ACP à un traitement témoin positif au fluorure et à un contrôle «sans traitement» (64,65). Le traitement au fluorure était un vernis fluoré (Fluor Protector, 1% de Difluorosilane, Ivoclar-Vivadent) (64) ou un gel de fluorure (Fluoridin N5, 5% NaF, Voco) (65). Ces deux études ont montré que le traitement par CPP-ACP était aussi efficace que le traitement au fluor et significativement plus efficace que l'absence de traitement pour réduire l'incidence de la déminéralisation de l'émail (65) ou réduire la perte de microdureté autour des attaches (64).

Roberston et ses collaborateurs (66) ont comparé l'application d'une crème contenant du CPP-ACP et 900 ppm de fluorure (MI Paste Plus[®], GC) avec une crème placebo appliquée après le brossage du soir. Il a été constaté que les sujets utilisant MI Paste Plus[®] présentaient moins de lésions et plus de régression des lésions présentes par rapport à ceux qui utilisaient le produit placebo. Cette étude montre l'effet synergique du CPP-ACP et du fluorure présentant une réduction de 53,5% du nombre de déminéralisation (90).

Lors d'une étude menée sur deux ans avec une application de CPP-ACP lors des visites mensuelles chez le praticien, Esenlik *et al.* ont montré une réduction de 46% du nombre de déminéralisation. Cette étude appuie la capacité du CPP-ACP associé au fluor à prévenir, sur le long terme, la formation de lésions initiales par des applications répétées réalisées par un professionnel (67).

Effet reminéralisant (prévention secondaire)

Les études portant sur l'effet reminéralisant du CPP-ACP sont limitées et comportent toutes d'importants risques de biais (91). Néanmoins, elles présentent une action synergique du CPP-ACP et du fluor sur la réduction des lésions amélaire initiales (66). Le mécanisme d'action du CPP-ACP ouvrirait la voie à une pénétration plus profonde des ions que le fluor, entraînant une reminéralisation du corps entier de la lésion et non uniquement de la couche superficielle améliorant ainsi l'apparence esthétique des lésions rendues inactives (81).

L'application de CPP-ACP semble prometteuse par son action synergique avec le fluor en augmentant la concentration d'ions calcium et phosphate délivrés au niveau des lésions amélaire initiales ou en augmentant leurs concentrations dans la plaque et la salive.

4.1.2.2 CPP-ACP et matériaux de collage

Une autre approche préventive concerne l'utilisation des matériaux de collage des attaches orthodontiques auxquels sont rajoutés des dérivés de caséine. Uysal et ses collaborateurs ont ainsi trouvé, *in vivo*, une efficacité significative du matériau composite contenant du phosphate de calcium amorphe (Aegis Ortho) sur la réduction des déminéralisations autour des attaches après 30 jours (68). Lors de cette étude, une période de 30 jours est utilisée pour des raisons éthiques et parce que la mesure des déminéralisations peut être observée autour des attaches orthodontiques un mois après leur mise en place en utilisant la méthode d'analyse de microdureté superficielle. Néanmoins, davantage d'études menées à plus long terme seraient nécessaires.

En conclusion, la capacité du CPP-ACP à prévenir à long terme la formation des lésions initiales lors des traitements orthodontiques doit encore être approfondie. La quantité et la qualité des études cliniques *in vivo* n'étant pas suffisantes pour aboutir à des recommandations fiables sur leur action préventive sur les lésions carieuses.

4.2 Action sur le biofilm cariogène

4.2.1 Chlorhexidine

La chlorhexidine est un agent antiseptique utilisé pour contrôler le développement du biofilm et prévenir les gingivites. Il est disponible sous la forme de bains de bouche, de gels ou de vernis et à diverses concentrations. La chlorhexidine a une action bactériostatique à faible concentration et bactéricide à haute concentration. Son mode d'action affecte la flore cariogène et entraîne une diminution du nombre de *Streptococcus mutans*.

En 2004, une revue systématique de Derks *et al.* a évalué l'efficacité des vernis à la chlorhexidine sur la prévention de la carie durant le traitement orthodontique multi-attaches. Compte tenu du nombre limité d'étude, Derks et ses collaborateurs concluent sur une tendance des vernis à la chlorhexidine à réduire l'incidence des caries (95).

Depuis 2004, de nouvelles recherches ont été conduites. Néanmoins, un certain nombre d'entre elles portent sur l'effet antibactérien des vernis à la chlorhexidine. Les résultats évalués ne portant pas sur la carie mais sur la quantité de *Streptococcus mutans*, nous avons exclu ces articles de la revue. En effet, l'étiologie de la maladie carieuse est plurifactorielle, les *Streptococcus mutans* ne peuvent refléter à eux seuls l'incidence des lésions initiales. Notons toutefois que dans leur revue de synthèse, Tang et ses collaborateurs concluent sur une tendance de l'effet antibactérien du vernis lorsqu'il est appliqué toutes les 3-4 semaines (96).

La recherche systématique révèle cinq études cliniques portant sur l'efficacité des vernis à base de chlorhexidine sur l'incidence des caries (Tableau 6).

Parmi les articles sélectionnés, différentes fréquences d'application et concentrations de vernis sont utilisées. Jenatschke *et al.* (72) concluent en l'absence d'efficacité d'un vernis de chlorhexidine à 40% appliqué toutes les 8 semaines tandis que les études de Medléna *et al.* et Skold-Larsson *et al.* montrent une réduction significative des déminéralisations chez des sujets utilisant un vernis à 1% de chlorhexidine toutes les 6 ou 13 semaines (71,74).

Cependant, les résultats de l'étude menée par Øgaard *et al.* soulignent que comparativement à l'application de vernis fluoré, le vernis à la chlorhexidine ne bénéficie pas d'une efficacité démontrée. Seule une tendance à diminuer les lésions amélaire est montrée lors de l'association vernis fluoré (Fluor Protector, 1000 ppm F, Ivoclar-Vivadent) et vernis à la chlorhexidine (Cervitec, 1% chlorhexidine, 1% thymol, Ivoclar-Vivadent) appliqués toutes les 6 semaines comparé à l'application d'un vernis fluoré seul (73).

Ainsi, malgré le nombre croissant d'étude en faveur d'un effet antibactérien du vernis à la chlorhexidine sur les *Streptococcus mutans* lors du traitement orthodontique, d'autres études seraient nécessaires pour confirmer si cet effet sur les *Streptococcus mutans* contribue à diminuer significativement l'incidence des lésions carieuses durant le traitement orthodontique.

4.2.2 Matériaux de collage

Les effets cariogènes du collage sont indéniables, et s'expriment à chaque étape de la pose du bracket orthodontique.

La polymérisation de la résine de collage est inhomogène et pose un problème important. En effet, plusieurs études ont démontré que les monomères non liés, tant au niveau des résines que des CVI, constituent d'excellents substrats pour les bactéries cariogènes (97,98). Ils peuvent être métabolisés par les micro-organismes oraux, et ainsi favoriser le développement de lésions initiales.

La zone marginale, à la jonction entre l'attache et l'émail, constitue la zone la plus sensible à la déminéralisation. L'élimination des excès de colle avant la prise est indispensable afin qu'ils ne constituent pas un facteur de rétention de plaque bactérienne supplémentaire (22). Des efforts considérables ont été déployés pour améliorer les propriétés des matériaux dentaires de collage.

Dans ce contexte, les avantages des CVIMAR sont multiples : une bonne adhésion chimique à l'émail (99), une tolérance à l'humidité et la capacité de se charger/décharger en fluor. Cette propriété des CVIMAR permet de réduire le risque de décalcification de l'émail et en fait un système de collage orthodontique intéressant (100,101). Néanmoins, ce système reste sous utilisé par les orthodontistes, selon Chambers *et al.* (102) comparativement aux colles composites.

En résumé, toutes les colles sont utilisables et efficaces. Cependant, certaines présentent des particularités qui les rendent plus intéressantes, notamment les CVIMAR, dont la biocompatibilité et la capacité d'échanges ioniques en font un matériau de choix (101).

4.2.3 Autres agents actuellement en développement : les nanoparticules

Les nanoparticules (NPs) sont des particules insolubles de taille inférieure à 100 nm. Afin d'empêcher l'adhésion microbienne ou la déminéralisation de l'émail lors des traitements orthodontiques, deux stratégies générales ont été utilisées :

- incorporer certaines nanoparticules dans des adhésifs, ciments orthodontiques ou des résines acryliques (nanocharges, argent, TiO₂, SiO₂, hydroxyapatite, fluorapatite, fluorohydroxyapatite) ou
- recouvrir les surfaces d'appareils orthodontiques avec des nanoparticules (film mince de TiO₂ dopé à l'azote).

Dans ce domaine, des études menées *in vitro* sur l'efficacité de nanoparticules de phosphate de calcium amorphe (NACP) sont prometteuses. Selon les études, elles ont été incorporées dans des composites de collage (68,69,103) ou des CVIMAR (104,105).

S'appuyant sur des recherches récentes sur les matériaux composites à nanoparticules de phosphate de calcium amorphe rechargeables (106,107), Xie et ses collaborateurs développent, dans une étude menée *in vitro*, un matériau composite de collage orthodontique rechargeable en ions calcium et phosphate (103).

Les résultats sont prometteurs quant à sa capacité à inhiber les déminéralisations de l'émail et éviter le développement des lésions initiales lors des traitements orthodontiques. Les simulations de recharges ne présentent pas de diminution de l'efficacité de charge/décharge au cours des cycles et le test de durée et de fréquence entre deux recharges s'établit à une semaine d'intervalle à l'aide d'une solution assimilable à un bain de bouche. Les limites de cette innovation seraient ainsi la nécessité à terme, de la coopération du patient pour effectuer un bain de bouche matin, midi et soir, un jour par semaine durant 1 minute. Néanmoins, Jahanbin et ses collaborateurs, lors d'une étude « *split mouth* » *in vivo* trouvent également une efficacité du composite NACP sur la déminéralisation de l'émail après 6 mois de suivi (69).

D'autres recherches se focalisent sur l'incorporation de nanoparticules dans les CVIMAR déjà reconnus pour leur effet reminéralisateur grâce à leur capacité de relargage de fluor (104,108).

La nanotechnologie offre une approche prometteuse. Pour les matériaux de collage elle semble permettre de combiner des propriétés mécaniques acceptables et des capacités de prévention des lésions initiales autour des attaches orthodontiques intéressantes. Néanmoins, les informations sur les performances à long terme des matériaux orthodontiques utilisant la nanotechnologie manquent et nécessitent des investigations plus approfondies. De même, des études sur la tolérance et les problèmes de toxicité possibles liés aux tailles des nanoparticules seraient à mener (109).

CONCLUSION

Le contexte particulier du traitement orthodontique fixe favorise le développement des lésions initiales de l'émail. Leur développement est rapide et se caractérise par un aspect blanc crayeux. Pour lutter contre ce phénomène, qui pose fréquemment un problème esthétique au patient, la mise en place de mesures préventives est essentielle.

La prévention primaire intervient avant l'apparition de lésions. Elle consiste en premier lieu, en l'éducation personnalisée en référence aux facteurs de risque identifiés (l'hygiène alimentaire, l'hygiène bucco-dentaire). Néanmoins, le manque de coopération des patients vis-à-vis des préconisations ambulatoires rendent nécessaires l'adoption de stratégies de prévention professionnelles pour lutter efficacement contre la maladie carieuse.

L'application par un professionnel de vernis fluoré constitue la méthode présentant la plus grande efficacité (17). Les résines de scellement fluorées, les ligatures relarguant du fluor et autres matériaux de collage tels que l'adhésif fluoré ou l'application de vernis à la chlorhexidine n'ont pas démontré leur efficacité sur la prévention des lésions amélaire initiales. Seule l'utilisation des CVIMAR comme système de collage se révèle intéressante comparativement au matériau composite de collage compte tenu de sa capacité à relarguer du fluor.

Ainsi, l'application de vernis fluoré reste le standard de référence. Dans le cadre d'un risque carieux faible, l'application d'un vernis fluoré (1000ppm) toutes les 6 semaines est recommandée. Le niveau de preuve reste limité puisqu'une seule étude appuie cette recommandation (47). L'association avec un vernis à la chlorhexidine pourrait être intéressante. Pour les patients à risque carieux individuel élevé et en l'absence de lésion initiale, une étude à niveau de preuve modéré a montré une efficacité importante d'une application unique de vernis à forte concentration en début de traitement (46). Un plus grand nombre d'études serait nécessaire pour pouvoir établir des recommandations de fort niveau de preuve sur les concentrations et les fréquences d'application des vernis fluorés selon le risque carieux individuel des patients.

Par ailleurs, en augmentant la concentration d'ions calcium et phosphate disponibles, l'application de CPP-ACP en complément d'apports fluorés, semble prometteuse pour la prévention primaire. Elle permettrait également d'obtenir de meilleurs résultats en prévention secondaire pour reminéraliser des lésions initiales (ICDAS 1, 2). L'inclusion d'ACP, sous forme de nanoparticules dans les dispositifs de collage rechargeables sont des pistes de recherche actuelles intéressantes.

Table des illustrations

Liste des figures

Figure 1 : Lésions non cavitaires sur surfaces lisses.	10
Figure 2 : Illustration de plusieurs dispositifs utilisés en orthodontie fixe.....	13
Figure 3 : Lésions amélairees initiales post-orthodontique	15
Figure 4 : Protocole de recherche PRISMA appliqué pour la revue systématique portant sur les fluorures.....	22
Figure 5 : Protocole de recherche PRISMA appliqué pour la revue systématique portant sur les dérivés de la caséine	23
Figure 6 : Protocole de recherche PRISMA appliqué pour la revue systématique portant sur la chlorhexidine	24
Figure 7 : Évaluation du risque de biais pour chaque étude incluse concernant les fluorures.	34
Figure 8 : Évaluation du risque de biais pour chaque étude incluse concernant les dérivés de caséine.....	34
Figure 9 : Évaluation du risque de biais pour chaque étude incluse concernant la chlorhexidine.	35

Liste des tableaux

Tableau 1 : Classification ICDAS II (d'après Ismail <i>et al.</i> , 2005) (16).....	11
Tableau 2 : Classification de Gorelick <i>et al.</i>	26
Tableau 3 : Études évaluant l'efficacité de produits fluorés sur la prévention ou la régression des lésions initiales lors des traitements orthodontiques fixes (1/2).....	29
Tableau 4 : Études évaluant l'efficacité de produits fluorés sur la prévention ou la régression des lésions initiales lors des traitements orthodontiques fixes (2/2).....	30
Tableau 5 : Études évaluant l'efficacité des dérivés de la caséine sur la prévention ou la régression des lésions initiales lors des traitements orthodontiques fixes.....	31
Tableau 6 : Études évaluant l'efficacité de la chlorhexidine sur la prévention ou la régression des lésions initiales lors des traitements orthodontiques fixes	32

ANNEXES

Annexe 1: Stratégies de recherche PubMed MESH.

“Orthodontics”[Mesh] AND “Tooth Demineralization”[Mesh] AND “Fluorides”[Mesh]

“Orthodontics”[Mesh] AND “Tooth Demineralization”[Mesh] AND “Caseins/therapeutic use” [Mesh]

“Orthodontics”[Mesh] AND “Tooth Demineralization”[Mesh] AND “Chlorhexidine/ therapeutic use”[Mesh]

Annexe 2: Stratégie de recherche Cochrane Library.

Concernant les fluorures: (orthodontic brackets OR fixed appliances OR dental debonding OR bonding) AND (fluoride OR fluoride varnish) AND (orthodontics OR orthodontic treatment OR orthodontic treatment complications) AND (white spot lesion OR dental caries OR demineralization OR decalcification OR enamel defects)

Concernant les dérivés de la caséine et les fluorures: (casein phosphopeptide-amorphous calcium phosphate nanocomplex OR calcium phosphate OR casein phosphopeptide-amorphous OR CPP-ACP OR casein phosphopeptide amorphous calcium phosphate) AND (orthodontic brackets OR fixed appliances OR dental debonding OR bonding) AND (fluoride OR fluoride varnish) AND (orthodontics OR orthodontic treatment OR orthodontic treatment complications) AND (white spot lesion OR dental caries OR demineralization OR decalcification OR enamel defects)

Concernant les dérivés de la caséine: (casein phosphopeptide-amorphous calcium phosphate nanocomplex OR calcium phosphate OR casein phosphopeptide-amorphous OR CPP-ACP OR casein phosphopeptide amorphous calcium phosphate) AND (orthodontic brackets OR fixed appliances OR dental debonding OR bonding) AND (orthodontics OR orthodontic treatment OR orthodontic treatment complications) AND (white spot lesion OR dental caries OR demineralization OR decalcification OR enamel defects)

Concernant la chlorhexidine et les fluorures: (chlorhexidine) AND (orthodontic brackets OR fixed appliances OR dental debonding OR bonding) AND (fluoride OR fluoride varnish) AND (orthodontics OR orthodontic treatment OR orthodontic treatment complications) AND (white spot lesion OR dental caries OR demineralization OR decalcification OR enamel defects)

Concernant la chlorhexidine: (chlorhexidine) AND (orthodontic brackets OR fixed appliances OR dental debonding OR bonding) AND (orthodontics OR orthodontic treatment OR orthodontic treatment complications) AND (white spot lesion OR dental caries OR demineralization OR decalcification OR enamel defects)

Annexe 3: Outils de Cochrane Collaboration pour l'évaluation des risques de biais.

Table 8.5.a: The Cochrane Collaboration's tool for assessing risk of bias

Domain	Support for judgement	Review authors' judgement
<i>Selection bias.</i>		
Random sequence generation.	Describe the method used to generate the allocation sequence in sufficient detail to allow an assessment of whether it should produce comparable groups.	Selection bias (biased allocation to interventions) due to inadequate generation of a randomised sequence.
Allocation concealment.	Describe the method used to conceal the allocation sequence in sufficient detail to determine whether intervention allocations could have been foreseen in advance of, or during, enrolment.	Selection bias (biased allocation to interventions) due to inadequate concealment of allocations prior to assignment.
<i>Performance bias.</i>		
Blinding of participants and personnel <i>Assessments should be made for each main outcome (or class of outcomes).</i>	Describe all measures used, if any, to blind study participants and personnel from knowledge of which intervention a participant received. Provide any information relating to whether the intended blinding was effective.	Performance bias due to knowledge of the allocated interventions by participants and personnel during the study.
<i>Detection bias.</i>		
Blinding of outcome assessment <i>Assessments should be made for each main outcome (or class of outcomes).</i>	Describe all measures used, if any, to blind outcome assessors from knowledge of which intervention a participant received. Provide any information relating to whether the intended blinding was effective.	Detection bias due to knowledge of the allocated interventions by outcome assessors.
<i>Attrition bias.</i>		
Incomplete outcome data <i>Assessments should be made for each main outcome (or class of outcomes).</i>	Describe the completeness of outcome data for each main outcome, including attrition and exclusions from the analysis. State whether attrition and exclusions were reported, the numbers in each intervention group (compared with total randomized participants), reasons for attrition/exclusions where reported, and any re-inclusions in analyses performed by the review authors.	Attrition bias due to amount, nature or handling of incomplete outcome data.
<i>Reporting bias.</i>		
Selective reporting.	State how the possibility of selective outcome reporting was examined by the review authors, and what was found.	Reporting bias due to selective outcome reporting.
<i>Other bias.</i>		
Other sources of bias.	State any important concerns about bias not addressed in the other domains in the tool. If particular questions/entries were pre-specified in the review's protocol, responses should be provided for each question/entry.	Bias due to problems not covered elsewhere in the table.

<http://handbook.cochrane.org/>

BIBLIOGRAPHIE

1. Featherstone JDB. The continuum of dental caries--evidence for a dynamic disease process. *J Dent Res.* 2004;83 Spec No C:C39-42.
2. Øgaard B, Rølla G, Arends J. Orthodontic appliances and enamel demineralization: Part 1. Lesion development. *Am J Orthod Dentofacial Orthop.* 1 juill 1988;94(1):68-73.
3. Øgaard B. Prevalence of white spot lesions in 19-year-olds: A study on untreated and orthodontically treated persons 5 years after treatment. *Am J Orthod Dentofacial Orthop.* 1 nov 1989;96(5):423-7.
4. Shungin D, Olsson AI, Persson M. Orthodontic treatment-related white spot lesions: a 14-year prospective quantitative follow-up, including bonding material assessment. *Am J Orthod Dentofac Orthop Off Publ Am Assoc Orthod Its Const Soc Am Board Orthod.* août 2010;138(2):136.e1-8; discussion 136-137.
5. Miller MJ, Bernstein S, Colaiacovo SL, Nicolay O, Cisneros GJ. Demineralized white spot lesions: An unmet challenge for orthodontists. *Semin Orthod.* 1 sept 2016;22(3):193-204.
6. Sudjalim T, Woods M, Manton D. Prevention of white spot lesions in orthodontic practice: a contemporary review. *Aust Dent J.* 1 déc 2006;51(4):284-9.
7. Tufekci E, Dixon JS, Gunsolley JC, Lindauer SJ. Prevalence of white spot lesions during orthodontic treatment with fixed appliances. *Angle Orthod.* mars 2011;81(2):206-10.
8. Derks A, Kuijpers-Jagtman AM, Frencken JE, Van't Hof MA, Katsaros C. Caries preventive measures used in orthodontic practices: an evidence-based decision? *Am J Orthod Dentofac Orthop Off Publ Am Assoc Orthod Its Const Soc Am Board Orthod.* août 2007;132(2):165-70.
9. Nanci A, Goldberg M. *La dent normale et pathologique.* Masson, 2001 :39-51 ;99-110.
10. Driessens FCM; *Mineral aspects of dentistry.* Myers, Philadelphia, 1982).
11. Keyes PH. Dental Caries in the Syrian Hamster. *J Dent Res.* mai 1959;38(3):525-33.
12. König KG. Caries induced in laboratory rats. Post-eruptive effect of sucrose and of bread of different degrees of refinement. *Br Dent J.* 19 déc 1967;123(12):585-9.
13. García-Godoy F, Hicks MJ. Maintaining the integrity of the enamel surface: the role of dental biofilm, saliva and preventive agents in enamel demineralization and remineralization. *J Am Dent Assoc* 1939. mai 2008;139 Suppl:25S-34S.
14. Heymann GC, Grauer D. A Contemporary Review of White Spot Lesions in Orthodontics. *J Esthet Restor Dent.* 1 avr 2013;25(2):85-95.
15. Kidd E. The implications of the new paradigm of dental caries. *J Dent.* déc 2011;39 Suppl 2:S3-8.
16. Ismail AI, Sohn W, Tellez M, Amaya A, Sen A, Hasson H, et al. The International Caries Detection and Assessment System (ICDAS): an integrated system for measuring dental caries. *Community Dent Oral Epidemiol.* juin 2007;35(3):170-8.

17. HAS. Stratégies de prévention de la carie dentaire. Mars 2010. [Internet]. [cité 6 févr 2018]. Disponible sur: https://www.has-sante.fr/portail/upload/docs/application/pdf/2010-10/corriges_synthese_carie_dentaire_version_postcollege-10sept2010.pdf
18. Cochrane NJ, Cai F, Huq NL, Burrow MF, Reynolds EC. New approaches to enhanced remineralization of tooth enamel. *J Dent Res.* nov 2010;89(11):1187-97.
19. Morrier J-J. Leucomes et traitement orthodontique. Prévention, traitement. *Orthod Fr.* 1 sept 2014;85(3):235-44.
20. Reynolds I. A review of direct orthodontic bonding. *Br J Orthodont* 1975; 2: 171–178.
21. Gillgrass TJ, Benington PC, Millett DT, Newell J, Gilmour WH. Modified composite or conventional glass ionomer for band cementation? A comparative clinical trial. *Am J Orthod Dentofac Orthop Off Publ Am Assoc Orthod Its Const Soc Am Board Orthod.* juill 2001;120(1):49-53.
22. Akin JJ, Molle A. Attaches orthodontiques et modifications de l'émail et de l'organe pulpodentinaire. *Encycl Méd Chir.* 2005.
23. Hitmi L, Attal J-P, Degrange M. Les différentes familles de colles composites : présentation et expérimentation. *Orthod Fr.* 2002;73(1):39- 58.
24. Hitmi L, Muller C, Mujajic M, Attal J-P. An 18-month clinical study of bond failures with resin-modified glass ionomer cement in orthodontic practice. *Am J Orthod Dentofacial Orthop.* 2001;120(4):406- 415.
25. Øgaard B, Alm AA, Larsson E, Adolfsson U. A prospective, randomized clinical study on the effects of an amine fluoride/stannous fluoride toothpaste/mouthrinse on plaque, gingivitis and initial caries lesion development in orthodontic patients. *Eur J Orthod.* févr 2006;28(1):8-12.
26. Robertson MA, Kau CH, English JD, Lee RP, Powers J, Nguyen JT. MI Paste Plus to prevent demineralization in orthodontic patients: A prospective randomized controlled trial. *Am J Orthod Dentofacial Orthop.* 1 nov 2011;140(5):660-8.
27. Akin M, Basciftci FA. Can white spot lesions be treated effectively? *Angle Orthod.* sept 2012;82(5):770-5.
28. Mattousch TJH, van der Veen MH, Zentner A. Caries lesions after orthodontic treatment followed by quantitative light-induced fluorescence: a 2-year follow-up. *Eur J Orthod.* juin 2007;29(3):294-8.
29. Chapman JA, Roberts WE, Eckert GJ, Kula KS, González-Cabezas C. Risk factors for incidence and severity of white spot lesions during treatment with fixed orthodontic appliances. *Am J Orthod Dentofac Orthop Off Publ Am Assoc Orthod Its Const Soc Am Board Orthod.* août 2010;138(2):188-94.
30. Mayne RJ, Cochrane NJ, Cai F, Woods MG, Reynolds EC. In-vitro study of the effect of casein phosphopeptide amorphous calcium fluoride phosphate on iatrogenic damage to enamel during orthodontic adhesive removal. *Am J Orthod Dentofacial Orthop.* 1 juin 2011;139(6):e543-51.

31. Julien KC, Buschang PH, Campbell PM. Prevalence of white spot lesion formation during orthodontic treatment. *Angle Orthod.* juill 2013;83(4):641-7.
32. Gebeile-Chauty S, Molle A, Valéro C, Aknin J-J. Attaches orthodontiques et modifications de l'émail et de l'organe pulpodentinaire. *EMC - Orthopédie Dentofaciale.* (23- 490-A-05).
33. Meeran NA. Iatrogenic possibilities of orthodontic treatment and modalities of prevention. *J Orthod Sci.* juill 2013;2(3):73-86.
34. Gwinnett AJ, Ceen RF. Plaque distribution on bonded brackets: A scanning microscope study. *Am J Orthod.* 1 juin 1979;75(6):667-77.
35. Weitman RT, Eames WB. Plaque accumulation on composite surfaces after various finishing procedures. *J Am Dent Assoc* 1939. juill 1975;91(1):101-6.
36. Sukontapatipark W, el-Agroudi MA, Selliseth NJ, Thunold K, Selvig KA. Bacterial colonization associated with fixed orthodontic appliances. A scanning electron microscopy study. *Eur J Orthod.* oct 2001;23(5):475-84.
37. Øgaard B. White Spot Lesions During Orthodontic Treatment: Mechanisms and Fluoride Preventive Aspects. *Semin Orthod.* 1 sept 2008;14(3):183-93.
38. Lim B-S, Lee S-J, Lee J-W, Ahn S-J. Quantitative analysis of adhesion of cariogenic streptococci to orthodontic raw materials. *Am J Orthod Dentofac Orthop Off Publ Am Assoc Orthod Its Const Soc Am Board Orthod.* juin 2008;133(6):882-8.
39. Dure-Molla M de L, Artaud C, Naulin-Ifi C. Approches diagnostiques des lésions carieuses. *EMC - Médecine Buccale.* (28-110-Q-10).
40. Jordan C, LeBlanc DJ. Influences of orthodontic appliances on oral populations of mutans streptococci. *Oral Microbiol Immunol.* avr 2002;17(2):65-71.
41. Shukla C, Maurya RK, Singh V, Tijare M. Evaluation of changes in *Streptococcus mutans* colonies in microflora of the Indian population with fixed orthodontics appliances. *Dent Res J.* août 2016;13(4):309-14.
42. Lara-Carrillo E, Montiel-Bastida N-M, Sánchez-Pérez L, Alanís-Tavira J. Effect of orthodontic treatment on saliva, plaque and the levels of *Streptococcus mutans* and *Lactobacillus*. *Med Oral Patol Oral Cirurgia Bucal.* 1 nov 2010;15(6):e924-9.
43. Wiechmann D, Klang E, Helms H-J, Knösel M. Lingual appliances reduce the incidence of white spot lesions during orthodontic multibracket treatment. *Am J Orthod Dentofac Orthop Off Publ Am Assoc Orthod Its Const Soc Am Board Orthod.* sept 2015;148(3):414-22.
44. Richter AE, Arruda AO, Peters MC, Sohn W. Incidence of caries lesions among patients treated with comprehensive orthodontics. *Am J Orthod Dentofac Orthop Off Publ Am Assoc Orthod Its Const Soc Am Board Orthod.* mai 2011;139(5):657-64.
45. Bishara SE, Otsby AW. White spot lesions: formation, prevention and treatment. *Semin Orthod* 2008;14:174-182.
46. HAS. Appréciation du risque carieux et indications du scellement prophylactique des sillons des premières et deuxième molaires permanentes chez les sujets de moins de

18 ans ; Novembre 2005. [Internet]. [cité 6 févr 2018]. Disponible sur: https://www.has-sante.fr/portail/upload/docs/application/pdf/Puits_Sillons_recos.pdf

47. Benson PE, Parkin N, Dyer F, Millett DT, Furness S, Germain P. Fluorides for the prevention of early tooth decay (demineralised white lesions) during fixed brace treatment. *Cochrane Database Syst Rev*. 12 déc 2013;(12):CD003809.
48. Geiger AM, Gorelick L, Gwinnett AJ, Griswold PG. The effect of a fluoride program on white spot formation during orthodontic treatment. *Am J Orthod Dentofac Orthop Off Publ Am Assoc Orthod Its Const Soc Am Board Orthod*. janv 1988;93(1):29-37.
49. Shamseer L, Moher D, Clarke M, Ghersi D, Liberati A, Petticrew M, et al. Preferred reporting items for systematic review and meta-analysis protocols (PRISMA-P) 2015: elaboration and explanation. *BMJ*. 02 2015;350:g7647.
50. Gorelick L, Geiger AM, Gwinnett AJ. Incidence of white spot formation after bonding and banding. *Am J Orthod*. févr 1982;81(2):93-8.
51. Oancea R, Podariu AC, Vasile L, Sava-Roșianu R, Folescu R. In vitro evaluation of laser fluorescence devices for caries detection through stereomicroscopic imaging. *Romanian J Morphol Embryol Rev Roum Morphol Embryol*. 2013;54(2):333- 341.
52. Bjelkhagen H, Sundstrom F. A clinically applicable laser luminescence method for the early detection of dental caries. *IEEE J Quantum Electron*. 1981 Dec;17(12):2580–2.
53. Pretty IA. Caries detection and diagnosis: novel technologies. *J Dent*.2006;34(10):727-739.
54. Stecksén-Blicks C, Renfors G, Oscarson ND, Bergstrand F, Twetman S. Caries-preventive effectiveness of a fluoride varnish: a randomized controlled trial in adolescents with fixed orthodontic appliances. *Caries Res*. 2007;41(6):455-9.
55. Farhadian N, Miresmaeili A, Eslami B, Mehrabi S. Effect of fluoride varnish on enamel demineralization around brackets: an in-vivo study. *Am J Orthod Dentofac Orthop Off Publ Am Assoc Orthod Its Const Soc Am Board Orthod*. avr 2008;133(4 Suppl):S95-98.
56. Demito CF, Rodrigues GV, Adilson Luiz Ramos, Bowman SJ. Efficacy of a fluoride varnish in preventing white-spot lesions as measured with laser fluorescence. *J Clin Orthod JCO*. janv 2011;45(1):25-29; quiz 40.
57. Jiang H, Hua F, Yao L, Tai B, Du M. Effect of 1.23% acidulated phosphate fluoride foam on white spot lesions in orthodontic patients: a randomized trial. *Pediatr Dent*. juin 2013;35(3):275-8.
58. Kirschneck C, Christl J-J, Reicheneder C, Proff P. Efficacy of fluoride varnish for preventing white spot lesions and gingivitis during orthodontic treatment with fixed appliances-a prospective randomized controlled trial. *Clin Oral Investig*. déc 2016;20(9):2371-8.
59. Perrini F, Lombardo L, Arreghini A, Medori S, Siciliani G. Caries prevention during orthodontic treatment: In-vivo assessment of high-fluoride varnish to prevent white spot lesions. *Am J Orthod Dentofac Orthop Off Publ Am Assoc Orthod Its Const Soc Am Board Orthod*. févr 2016;149(2):238-43.

60. Benham AW, Campbell PM, Buschang PH. Effectiveness of pit and fissure sealants in reducing white spot lesions during orthodontic treatment. A pilot study. *Angle Orthod.* mars 2009;79(2):338-45.
61. Leizer C, Weinstein M, Borislow AJ, Braitman LE. Efficacy of a filled-resin sealant in preventing decalcification during orthodontic treatment. *Am J Orthod Dentofac Orthop Off Publ Am Assoc Orthod Its Const Soc Am Board Orthod.* juin 2010;137(6):796-800.
62. Bechtold TE, Sobiegalla A, Markovic M, Berneburg M, Göz GR. In vivo effectiveness of enamel sealants around orthodontic brackets. *J Orofac Orthop Fortschritte Kieferorthopadie Organ Official J Dtsch Ges Kieferorthopadie.* nov 2013;74(6):447-57.
63. Tüfekçi E, Pennella DR, Mitchell JC, Best AM, Lindauer SJ. Efficacy of a fluoride-releasing orthodontic primer in reducing demineralization around brackets: an in-vivo study. *Am J Orthod Dentofac Orthop Off Publ Am Assoc Orthod Its Const Soc Am Board Orthod.* août 2014;146(2):207-14.
64. Uysal T, Amasyali M, Koyuturk AE, Ozcan S. Effects of different topical agents on enamel demineralization around orthodontic brackets: an in vivo and in vitro study. *Aust Dent J.* sept 2010;55(3):268-74.
65. He W, Liu Y, Xu Y, Chen D. Study on application of CPP-ACP on tooth mineralization during orthodontic treatment with fixed appliance. *Shanghai Kou Qiang Yi Xue Shanghai J Stomatol.* avr 2010;19(2):140-3.
66. Robertson MA, Kau CH, English JD, Lee RP, Powers J, Nguyen JT. MI Paste Plus to prevent demineralization in orthodontic patients: a prospective randomized controlled trial. *Am J Orthod Dentofac Orthop Off Publ Am Assoc Orthod Its Const Soc Am Board Orthod.* nov 2011;140(5):660-8.
67. Esenlik E, Uzer Çelik E, Bolat E. Efficacy of a casein phosphopeptide amorphous calcium phosphate (CPP-ACP) paste in preventing white spot lesions in patients with fixed orthodontic appliances: A prospective clinical trial. *Eur J Paediatr Dent Off J Eur Acad Paediatr Dent.* déc 2016;17(4):274-80.
68. Uysal T, Amasyali M, Ozcan S, Koyuturk AE, Akyol M, Sagdic D. In vivo effects of amorphous calcium phosphate-containing orthodontic composite on enamel demineralization around orthodontic brackets. *Aust Dent J.* sept 2010;55(3):285-91.
69. Jahanbin A, Farzanegan F, Atai M, Jamehdar SA, Golfakhrabadi P, Shafae H. A comparative assessment of enamel mineral content and *Streptococcus mutans* population between conventional composites and composites containing nano amorphous calcium phosphate in fixed orthodontic patients: a split-mouth randomized clinical trial. *Eur J Orthod.* févr 2017;39(1):43-51.
70. Twetman S, Hallgren A, Petersson LG. Effect of an antibacterial varnish on *mutans streptococci* in plaque from enamel adjacent to orthodontic appliances. *Caries Res.* 1995;29(3):188-91.
71. Madléna M, Vitalyos G, Márton S, Nagy G. Effect of chlorhexidine varnish on bacterial levels in plaque and saliva during orthodontic treatment. *J Clin Dent.* 2000;11(2):42-6.
72. Jenatschke F, Elsenberger E, Welte HD, Schlagenhauf U. Influence of repeated chlorhexidine varnish applications on *mutans streptococci* counts and caries increment in

- patients treated with fixed orthodontic appliances. *J Orofac Orthop Fortschritte Kieferorthopadie Organ Official J Dtsch Ges Kieferorthopadie*. janv 2001;62(1):36-45.
73. Øgaard B, Larsson E, Henriksson T, Birkhed D, Bishara SE. Effects of combined application of antimicrobial and fluoride varnishes in orthodontic patients. *Am J Orthod Dentofac Orthop Off Publ Am Assoc Orthod Its Const Soc Am Board Orthod*. juill 2001;120(1):28-35.
 74. Sköld-Larsson K, Fornell A-C, Lussi A, Twetman S. Effect of topical applications of a chlorhexidine/thymol-containing varnish on fissure caries assessed by laser fluorescence. *Acta Odontol Scand*. déc 2004;62(6):339-42.
 75. *Cochrane Handbook for Systematic Reviews of Interventions* [Internet]. [cité 29 janv 2017]. Disponible sur: <http://handbook.cochrane.org/>.
 76. Geiger AM, Gorelick L, Gwinnett AJ, Benson BJ. Reducing white spot lesions in orthodontic populations with fluoride rinsing. *Am J Orthod Dentofac Orthop Off Publ Am Assoc Orthod Its Const Soc Am Board Orthod*. mai 1992;101(5):403-7.
 77. Boyd RL. Comparison of three self-applied topical fluoride preparations for control of decalcification. *Angle Orthod*. 1993;63(1):25-30.
 78. Nascimento PL de MM, Fernandes MTG, Figueiredo FED de, Faria-E-Silva AL. Fluoride-Releasing Materials to Prevent White Spot Lesions around Orthodontic Brackets: A Systematic Review. *Braz Dent J*. févr 2016;27(1):101-7.
 79. Paula ABP, Fernandes AR, Coelho AS, Marto CM, Ferreira MM, Caramelo F, et al. Therapies for White Spot Lesions-A Systematic Review. *J Evid-Based Dent Pract*. mars 2017;17(1):23-38.
 80. Ferreira JMS, Aragão AKR, Rosa ADB, Sampaio FC, Menezes VA de. Therapeutic effect of two fluoride varnishes on white spot lesions: a randomized clinical trial. *Braz Oral Res*. déc 2009;23(4):446-51.
 81. Chen H, Liu X, Dai J, Jiang Z, Guo T, Ding Y. Effect of remineralizing agents on white spot lesions after orthodontic treatment: a systematic review. *Am J Orthod Dentofac Orthop Off Publ Am Assoc Orthod Its Const Soc Am Board Orthod*. mars 2013;143(3):376-382.e3.
 82. O'Reilly MT, De Jesús Viñas J, Hatch JP. Effectiveness of a sealant compared with no sealant in preventing enamel demineralization in patients with fixed orthodontic appliances: a prospective clinical trial. *Am J Orthod Dentofac Orthop Off Publ Am Assoc Orthod Its Const Soc Am Board Orthod*. juin 2013;143(6):837-44.
 83. Ristic M, Vlahovic Svabic M, Sasic M, Zelic O. Effects of fixed orthodontic appliances on subgingival microflora. *Int J Dent Hyg*. mai 2008;6(2):129-36.
 84. Joss-Vassalli I, Grebenstein C, Topouzelis N, Sculean A, Katsaros C. Orthodontic therapy and gingival recession: a systematic review. *Orthod Craniofac Res*. août 2010;13(3):127-41.
 85. Meng CL, Wang WN, Yeh IS. Fluoridated etching on orthodontic bonding. *Am J Orthod Dentofacial Orthop*. sept 1997;112(3):259-62.

86. Meng CL, Li CH, Wang WN. Bond strength with APF applied after acid etching. *Am J Orthod Dentofacial Orthop.* nov 1998;114(5):510-3.
87. Banks PA, Burn A, O'Brien K. A clinical evaluation of the effectiveness of including fluoride into an orthodontic bonding adhesive. *Eur J Orthod* 1997;19:391-5.
88. Vahid-Dastjerdi E, Borzabadi-Farahani A, Pourmofidi-Neistanak H, Amini N. An in-vitro assessment of weekly cumulative fluoride release from three glass ionomer cements used for orthodontic banding. *Prog Orthod* 2012;13:49-56.
89. Reynolds EC. Casein phosphopeptide-amorphous calcium phosphate: The scientific evidence. *Adv Dent Res* 2009;21:25-9.
90. Cochrane NJ, Reynolds EC. Calcium phosphopeptides -- mechanisms of action and evidence for clinical efficacy. *Adv Dent Res.* sept 2012;24(2):41-7.
91. Paula ABP, Fernandes AR, Coelho AS, Marto CM, Ferreira MM, Caramelo F, et al. Therapies for White Spot Lesions-A Systematic Review. *J Evid-Based Dent Pract.* mars 2017;17(1):23-38.
92. Cross K, Huq N, Stanton D, Sum M, Reynolds E. NMR studies of a novel calcium, phosphate and fluoride delivery vehicle- α S1-casein (59-79) by stabilized amorphous calcium fluoride phosphate nanocomplexes. *Biomaterials* 2004;25:5061-9.
93. Lijima Y, Cai F, Shen P, Walker G, Reynolds C, Reynolds EC. Acid resistance of enamel subsurface lesions remineralized by a sugar-free chewing gum containing casein phosphopeptide-amorphous calcium phosphate. *Caries Res* 2004;38:551-6.
94. Cochrane NJ, Cai F, Huq NL, Burrow MF, Reynolds EC. New approaches to enhanced remineralization of tooth enamel. *J Dent Res* 2010;89:1187-97.
95. Derks A, Katsaros C, Frencken JE, van't Hof MA, Kuijpers-Jagtman AM. Caries-inhibiting effect of preventive measures during orthodontic treatment with fixed appliances. A systematic review. *Caries Res.* oct 2004;38(5):413-20.
96. Tang X, Sensat ML, Stoltenberg JL. The antimicrobial effect of chlorhexidine varnish on mutans streptococci in patients with fixed orthodontic appliances: a systematic review of clinical efficacy. *Int J Dent Hyg.* févr 2016;14(1):53-61.
97. Matasa CG. Microbial attack of orthodontic adhesives. *Am J Orthod Dentofacial Orthop.* 1995;108(2):132- 141.
98. Goldberg M. In vitro and in vivo studies on the toxicity of dental resin components: a review. *Clin Oral Investig.* 2008;12(1):1- 8.
99. Cheng H Y, Chen C H, Li C L, Tsai H H, Chou T H, Wang W N. Bond strength of orthodontic light-cured resin-modified glass ionomer cement. *Eur J Orthod* 2011; 33: 180–184.
100. Marcusson A, Norevall L I, Persson M. White spot reduction when using glass ionomer cement for bonding in orthodontics: a longitudinal and comparative study. *Eur J Orthod* 1997; 19: 233–242.
101. Mano M-C, Mehdi S. Les systèmes de collage à l'émail en orthodontie. *Orthod Fr.* 2009;80(2):153- 165.

102. Chambers C, Stewart S, Su B, Sandy J, Ireland A. Prevention and treatment of demineralisation during fixed appliance therapy: a review of current methods and future applications. *Br Dent J.* nov 2013;215(10):505-11.
103. Xie X-J, Xing D, Wang L, Zhou H, Weir MD, Bai Y-X, et al. Novel rechargeable calcium phosphate nanoparticle-containing orthodontic cement. *Int J Oral Sci.* mars 2017;9(1):24-32.
104. Ma Y, Zhang N, Weir MD, Bai Y, Xu HHK. Novel multifunctional dental cement to prevent enamel demineralization near orthodontic brackets. *J Dent.* sept 2017;64:58-67.
105. Melo MAS, Weir MD, Passos VF, Powers M, Xu HHK. Ph-activated nano-amorphous calcium phosphate-based cement to reduce dental enamel demineralization. *Artif Cells Nanomedicine Biotechnol.* déc 2017;45(8):1778-85.
106. Zhang L, Weir MD, Chow LC et al. Novel rechargeable calcium phosphate dental nanocomposite. *Dent Mater* 2016 ; 32 (2): 285–293.
107. Zhang L, Weir MD, Hack G et al. Rechargeable dental adhesive with calcium phosphate nanoparticles for long-term ion release. *J Dent* 2015; 43 (12): 1587–1595.
108. Zhang N, Weir MD, Chen C, Melo MAS, Bai Y, Xu HHK. Orthodontic cement with protein-repellent and antibacterial properties and the release of calcium and phosphate ions. *J Dent.* juill 2016;50:51-9.
109. Borzabadi-Farahani A, Borzabadi E, Lynch E. Nanoparticles in orthodontics, a review of antimicrobial and anti-caries applications. *Acta Odontol Scand.* août 2014;72(6):413-7.

Vu, Le Président du Jury,

Date, Signature:

Vu, la Directrice de l'UFR des Sciences Odontologiques,

Date, Signature:

Vu, le Président de l'Université de Bordeaux,

Date, Signature:

Estelle MAGUERO-SARRADE

Thèse pour l'obtention du DIPLOME d'ETAT de DOCTEUR en CHIRURGIE DENTAIRE 2018 - n°19

Discipline: Odontologie Pédiatrique

Préventions primaire et secondaire des lésions amélares initiales dans le cadre d'un traitement fixe multi-attaches. Revue systématique de la littérature analysant l'efficacité des thérapeutiques professionnelles contenant du fluorure, du CPP-ACP, ou des antiseptiques.

Résumé

Objectif: Evaluer l'efficacité des méthodes de prévention professionnelles des lésions amélares initiales utilisant des produits contenant des fluorures, de la phosphopeptine caséine de phosphate de calcium amorphe ou des antiseptiques durant les traitements fixes multi-attaches. **Matériels et méthodes:** Revue systématique de la littérature avec les bases de données électroniques PubMed et Cochrane Library. **Résultats:** A partir de 287 articles, 21 études scientifiques ont été sélectionnées pour notre revue systématique (10 études pour le fluorure, 6 pour la CPP-ACP et 5 pour la chlorhexidine). L'ensemble des études rassemble 1164 patients avec des périodes de suivi de 30 jours à 2 ans. Les études incluses ont montré une grande diversité dans les résultats. **Conclusion:** L'application par un professionnel de vernis fluoré constitue la méthode présentant la plus grande efficacité. L'association avec un vernis à la chlorhexidine ou l'application de CPP-ACP pourrait être intéressante. Un plus grand nombre d'études serait nécessaire pour pouvoir établir des recommandations de fort niveau de preuve sur les concentrations et les fréquences d'application selon le risque carieux individuel des patients.

Mots-clés

Prévention, Déminéralisation dentaire, Traitement orthodontique, Fluorure, Caséine, Chlorhexidine.

Primary and secondary prevention of initial enamel lesions in fixed appliances therapy. Systematic review of the efficacy of professional therapies containing fluoride, CPP-ACP, or antiseptics.

Summary

Objective: To evaluate the efficiency of professional prevention methods for white spot lesion using fluoride-containing products, amorphous calcium phosphate casein phosphopeptin or antiseptics during multi-attachment treatments. **Materials and Methods:** Systematic review of the literature with the electronic databases PubMed and Cochrane Library. **Results:** Among 287 articles, 21 scientific studies were selected for our systematic review (10 studies for fluoride, 6 for CPP-ACP and 5 for chlorhexidine). All 21 studies collected 1164 patients with follow-up periods of 30 days to 2 years. The included studies present an important diversity of results. **Conclusion:** The professional application of fluoride varnish is the most efficient method. The association with a chlorhexidine varnish or the application of CPP-ACP could be interesting. More studies would be needed to establish high-level recommendations on concentrations and frequencies of application according to the individual carious risk of patients.

Key words

Prevention, Tooth demineralization, Orthodontic treatment, Fluoride, Caseine, Chlorhexidine.

Université de Bordeaux – Collège des Sciences de la Santé
UFR des Sciences Odontologiques
16-20 Cours de la Marne
33082 BORDEAUX CEDEX