



HAL
open science

Complications de l'explantation juxta-sinusienne en présence d'une péri-implantite : à propos d'un cas clinique et d'une revue de littérature

Violaine Nicolas

► **To cite this version:**

Violaine Nicolas. Complications de l'explantation juxta-sinusienne en présence d'une péri-implantite : à propos d'un cas clinique et d'une revue de littérature. Chirurgie. 2018. dumas-01771611

HAL Id: dumas-01771611

<https://dumas.ccsd.cnrs.fr/dumas-01771611v1>

Submitted on 19 Apr 2018

HAL is a multi-disciplinary open access archive for the deposit and dissemination of scientific research documents, whether they are published or not. The documents may come from teaching and research institutions in France or abroad, or from public or private research centers.

L'archive ouverte pluridisciplinaire **HAL**, est destinée au dépôt et à la diffusion de documents scientifiques de niveau recherche, publiés ou non, émanant des établissements d'enseignement et de recherche français ou étrangers, des laboratoires publics ou privés.

Université de Bordeaux
Collège des Sciences de la Santé
U.F.R des Sciences Odontologiques

Année 2018

N° 23

Thèse pour l'obtention du
DIPLOME D'ETAT DE DOCTEUR EN CHIRURGIE DENTAIRE

Présentée et soutenue publiquement

Par Violaine NICOLAS

Née le 17/06/1991 à Sainte Foy la Grande (33)

Le 3 Avril 2018

**Complications de l'explantation juxta-sinusienne en
présence d'une péri-implantite : à propos d'un cas clinique
et d'une revue de littérature**

Directeur de thèse :

M. Jean-Marie MARTEAU

Membres du jury :

Président	M. Sylvain CATROS	Professeur des Universités
Directeur	M. Jean-Marie MARTEAU	Maître de Conférences des Universités
Rapporteur	M. Jean-Christophe COUTANT	Maître de Conférences des Universités
Assesseur	Mme Mathilde FENELON	Assistante Hospitalo-Universitaire

UNIVERSITE DE BORDEAUX

MAJ
25/09/2017

Président M. TUNON DE LARA Manuel
Directeur de Collège des Sciences de la Santé M. PELLEGRIN Jean-Luc

COLLEGE DES SCIENCES DE LA SANTE UNITE DE FORMATION ET DE RECHERCHE DES SCIENCES ODONTOLOGIQUES

Directrice Mme BERTRAND Caroline 58-01
Directrice Adjointe – Chargée de la Formation initiale Mme ORIEZ-PONS Dominique 58-01
Directeur Adjoint – Chargé de la Recherche M. FRICAIN Jean-Christophe 57-01
Directeur Adjoint – Chargé des Relations Internationales M. LASSERRE Jean-François 58-01

ENSEIGNANTS DE L'UFR

PROFESSEURS DES UNIVERSITES

Mme	Caroline	BERTRAND	Prothèses	58-01
Mme	Marie-José	BOILEAU	Orthopédie dento-faciale	56-01
M.	Sylvain	CATROS	Chirurgie orale	57-01
Mme	Véronique	DUPOIS	Prothèses	58-01
M.	Bruno	ELLA NGUEMA	Fonction-dysfonction, imagerie, biomatériaux	58-01
M.	Jean-Christophe	FRICAIN	Chirurgie orale	57-01

MAITRES DE CONFERENCES DES UNIVERSITES

Mme	Elise	ARRIVÉ	Prévention, épidémiologie, économie de la santé, odontologie légale	56-02
Mme	Cécile	BADET	Biologie orale	57-01
M.	Etienne	BARDINET	Orthopédie dento-faciale	56-01
M.	Michel	BARTALA	Prothèses	58-01
M.	Cédric	BAZERT	Orthopédie dento-faciale	56-01
M.	Christophe	BOU	Prévention, épidémiologie, économie de la santé, odontologie légale	56-02
Mme	Sylvie	BRUNET	Chirurgie orale	57-01
M.	Stéphane	CHAPENOIRE	Fonction-dysfonction, imagerie, biomatériaux	58-01
M.	Jacques	COLAT PARROS	Fonction-dysfonction, imagerie, biomatériaux	58-01
M,	Jean-Christophe	COUTANT	Fonction-dysfonction, imagerie, biomatériaux	58-01
M.	François	DARQUE	Orthopédie dento-faciale	56-01
M.	François	DE BRONDEAU	Orthopédie dento-faciale	56-01
M.	Yves	DELBOS	Odontologie pédiatrique	56-01
M.	Raphael	DEVILLARD	Dentisterie restauratrice, endodontie	58-01
M.	Emmanuel	D'INCAU	Prothèses	58-01
M.	Dominique	GILLET	Dentisterie restauratrice, endodontie	58-01
M.	Jean-François	LASSERRE	Prothèses	58-01
M.	Yves	LAUVERJAT	Parodontologie	57-01
Mme	Odile	LAVIOLE	Prothèses	58-01
M.	Jean-Marie	MARTEAU	Chirurgie orale	57-01
Mme	Javotte	NANCY	Odontologie pédiatrique	56-01
M.	Adrien	NAVEAU	Prothèses	58-01
Mme	Dominique	ORIEZ	Dentisterie restauratrice, endodontie	58-01

M.	Jean-François	PELI	Dentisterie restauratrice, endodontie	58-01
M.	Philippe	POISSON	Prévention, épidémiologie, économie de la santé, odontologie légale	56-02
M.	Patrick	ROUAS	Odontologie pédiatrique	56-01
M.	Johan	SAMOT	Biologie orale	57-01
Mme	Maud	SAMPEUR	Orthopédie dento-faciale	56-01
M.	Cyril	SEDARAT	Parodontologie	57-01
Mme	Noélie	THEBAUD	Biologie orale	57-01
M.	Eric	VACHEY	Dentisterie restauratrice, endodontie	58-01

ASSISTANTS

Mme	Audrey	AUSSEL	Fonction-dysfonction, imagerie, biomatériaux	58-01
M.	Wallid	BOUJEMAA AZZI	Dentisterie restauratrice, endodontie	58-01
Melle	Camille	BOULÉ-MONTPEZAT	Odontologie pédiatrique	56-01
Melle	Anaïs	CAVARÉ	Orthopédie dento-faciale	56-01
M.	Hubert	CHAUVEAU	Dentisterie restauratrice, endodontie	58-01
M.	Mathieu	CONTREPOIS	Prothèses	58-01
M.	Jean-Baptiste	CULOT	Fonction-dysfonction, imagerie, biomatériaux	58-01
Mme	Clarisse	DE OLIVEIRA	Orthopédie dento-faciale	56-01
M.	Cédric	FALLA	Prévention, épidémiologie, économie de la santé, odontologie légale	56-02
Mme	Mathilde	FENELON	Chirurgie orale	57-01
Mme	Elsa	GAROT	Odontologie pédiatrique	56-01
Mme	Agathe	GREMARE	Biologie orale	57-01
Mme	Olivia	KEROUREDAN	Dentisterie restauratrice, endodontie	58-01
M.	Adrien	LASTRADE	Prothèses	58-01
M.	Alexandre	MARILLAS	Dentisterie restauratrice, endodontie	58-01
M.	Emmanuel	MASSON-REGNAULT	Chirurgie orale	57-01
Mme	Marie	MÉDIO	Orthopédie dento-faciale	56-01
Mme	Meryem	MESFIOUI	Parodontologie	57-01
Mme	Darrène	NGUYEN	Biologie orale	57-01
M.	Ali	NOUREDDINE	Prothèses	58-01
Mme	Chloé	PELOURDE	Orthopédie dento-faciale	56-01
M.	Antoine	PEPELUT	Parodontologie	57-01
Mme	Charlotte	RAGUENEAU	Prothèses	58-01
Mme	Noëlla	RAJONSON	Prévention, épidémiologie, économie de la santé, odontologie légale	56-02
M.	Clément	RIVES	Dentisterie restauratrice, endodontie	58-01
M.	Thibaut	ROULLAND	Prothèses	58-01
M.	François	ROUZÉ L'ALZIT	Prothèses	58-01
Mme	Audrey	SAY LIANG FAT	Prévention, épidémiologie, économie de la santé, odontologie légale	56-02

Remerciements

A notre Président de thèse

Monsieur le Professeur Sylvain CATROS
Professeur des Universités – Praticien Hospitalier
Sous-section Chirurgie orale 57-01

Merci de l'immense honneur que vous me faites en acceptant de présider le jury de cette thèse. Je vous remercie de l'investissement et de l'engagement que vous avez accordé aux étudiants, dont j'ai fait partie. J'ai eu la chance de pouvoir assister à quelques-unes vos interventions, dont je tire des bénéfices certains pour ma future vie professionnelle.

Je vous prie d'accepter, Monsieur, l'expression de ma sincère gratitude et l'assurance de mes sentiments respectueux.

A notre Directeur de thèse

Monsieur le Docteur Jean-Marie MARTEAU
Maître de Conférences des Universités – Praticien Hospitalier
Sous-section Chirurgie orale 57-01

Je vous suis infiniment reconnaissante d'avoir accepté si spontanément de diriger cette thèse. Il me tenait particulièrement à cœur de clôturer ces études en travaillant avec vous, et j'espère que vous serez fier du résultat. Vous avez été, tout au long de mes trois années d'externat au sein de l'hôpital Pellegrin, un modèle en termes de professionnalisme et de bienveillance. La manière dont vous exercez cette profession est une réelle source d'inspiration pour moi.

Veillez trouver dans ce travail, l'expression de toute ma considération et de ma sympathie, ainsi que l'assurance de mon profond respect.

A notre rapporteur de thèse

Monsieur le Docteur Jean-Christophe COUTANT

Professeur des Universités – Praticien Hospitalier

Sous-section Fonction-dysfonction, imagerie, biomatériaux 58-01

Je suis très honorée de vous compter parmi les membres du jury de cette thèse. Je tiens à vous exprimer ma reconnaissance et mon estime, pour votre enseignement de qualité et votre implication auprès des étudiants, à l'image de la faveur que vous m'avez faite en acceptant de rapporter cette thèse dans l'urgence.

Veillez trouver ici le témoignage de mes sincères remerciements.

A notre Assesseur

Madame le Docteur Mathilde FENELON

Assistante Hospitalo-Universitaire

Sous-section Chirurgie orale 57-01

Je tiens à vous témoigner toute ma reconnaissance et ma sympathie, pour avoir très rapidement accepté de siéger à ce jury de thèse et pour avoir porté un intérêt certain à ce travail.

Veillez recevoir mes remerciements les plus sincères, pour votre disponibilité et votre spontanéité.

Je dédie ce travail...

À mes parents,

Pour cet amour indéfectible que l'on se porte... Ces quelques lignes ne suffiront pas pour faire la liste de tout ce que j'ai à vous dire. Grâce à vous, nous formons une famille si unie, une vraie tribu ! Vous êtes mes modèles, et voir aujourd'hui la fierté se refléter dans vos yeux est une immense satisfaction. Je ne pourrai jamais assez vous remercier pour tout ce que vous avez fait, et ferez encore pour moi.

À Pierre, mon grand frère,

Avec qui j'ai partagé toutes ces années d'études en collocation... Nous sommes si différents et pourtant tellement soudés. Sans toi, je ne serais peut-être pas arrivée jusque-là. On ne se le dit jamais, mais je t'aime infiniment.

À mon Papou,

Pour qui j'ai une tendre pensée. Je suis certaine que tu es fier de moi.

À Mamou,

Nous avons fait beaucoup de jaloux, Pierre et moi, avec tous les petits plats que tu nous as concoctés avec amour lorsqu'on était étudiants ! Je te remercie pour tout.

À mon parrain, ma marraine, Sarah et Lisa,

Vous êtes comme une seconde famille pour moi.

À tous les membres de ma famille,

Mamie, oncles, tantes, cousins, cousines mais aussi petit(e)s cousin(e)s auxquels je tiens énormément ! Vous êtes trop nombreux pour que je vous cite tous mais je n'oublie aucun d'entre vous.

À Evan,

Mon frère d'accueil ! Tu fais partie de notre famille et je tenais à t'adresser toute mon affection.

À tous mes amis :

Marion R.,

Mon amie de toujours, un quart de siècle déjà ! La vie fait que l'on se voit parfois moins mais les moments de retrouvailles sont toujours agréables et signes d'une sincère et profonde amitié.

Sara,

Ma copine de handball, et bien plus encore ! Certaines de l'équipe nous appelaient les inséparables, elles n'avaient pas tort ! C'est toujours la bonne humeur qui règne entre nous, et j'ai trouvé en toi une amie fidèle.

Virginie,

Ces études ont été pour nous une chance de nous rencontrer et de partager tellement de choses. Depuis les tout premiers TP où l'on s'est retrouvées côte à côte, on est devenues un binôme indissociable ! Au-delà d'avoir passé beaucoup de moments à travailler, tu es devenue une personne extrêmement précieuse à mes yeux. Merci pour ton immense générosité.

Juliette,

On a eu la chance de se connaître dès la première année de médecine, et depuis, on ne s'est plus quittées ! J'apprécie le respect que l'on se porte, jamais un mot plus haut que l'autre ! Tu fais partie des personnes sur qui je peux toujours compter. On ne se le dit pas mais ça va de soi, je sais que l'on sera toujours là l'une pour l'autre.

Mélanie,

Tu es notre boute-en-train, l'hyperactive du groupe ! Mais sache que l'image que j'ai de toi est celle d'une personne extrêmement brillante. Je suis fière de te connaître, d'être ton amie et du parcours que tu es en train d'accomplir.

Tom,

Tu as le mérite de nous supporter depuis plusieurs années et pour ça tu ne peux qu'être un ami exceptionnel ! La vie t'a envoyé dans les Caraïbes mais profite du calme, car je suis sûre que l'on débarquera bientôt pour te retrouver !

Marion S.,

L'orthodontiste du groupe ! Encore une amie en or rencontrée grâce à ces études. Tu es toujours de bons conseils, douce et appréciée de tout le monde. Tu es devenue une personne très chère à mes yeux (et à ceux d'Emilie...).

Aux amis rencontrés pendant ces études,

Benjamin, Maxime, Théo, Pierre-Axel, Julien, Dudu, Jachon, Adrien, etc..., pour toutes ces années d'études, ces galas, ces soirées dentaires et tous les bons moments passés ensemble !

À mes amis de longue date,

Eddy, Jonathan, Hélène, Alice, Camille, Estelle, Marine, Nico, Hugo, Adrien, Renan..., et j'en oublie sûrement d'autres !

Au Docteur Christelle Roubenne,

Merci de m'avoir fait confiance pour mon premier remplacement, et pour tous ceux qui ont suivi. Je t'adresse toute ma sympathie.

Au Docteur Jean-Baptiste Prudentos,

Je vous remercie pour ces précieux conseils pendant mes remplacements au sein de votre cabinet.

Aux Docteurs Jérôme Leclair, Jean-Baptiste Laran et Jean-Pascal Gaudrie,

Vous m'avez permis de réaliser mon stage actif dans votre cabinet, où la bonne humeur qui y régnait ne m'a pas empêchée d'apprendre de vos expériences professionnelles et de votre travail.

Table des matières

Introduction..... 13

1 La péri-implantite : du diagnostic à la décision d'explantation . 16

1.	A propos de la péri-implantite	16
1.1	Définitions	16
1.2	Prévalence	17
1.3	Microbiologie.....	17
1.4	Etiologies	18
1.4.1	Tabac	18
1.4.2	Hygiène, maintenance et terrain parodontal.....	18
1.4.3	Résidus de ciment de scellement	19
1.4.4	Contraintes occlusales.....	19
2.	Diagnostic clinique	20
3.	Prise en charge de la péri-implantite	22
3.1	Importance de la prévention et de la maintenance.....	22
3.2	Traitements non chirurgicaux	22
3.2.1	Antibiothérapie	23
3.2.2	Décontamination antiseptique.....	23
3.2.3	Traitements mécaniques.....	23
3.2.4	Le laser.....	24
3.3	Traitements chirurgicaux.....	25
3.3.1	La chirurgie résectrice	25
3.3.2	La régénération osseuse guidée (ROG)	26
3.3.3	L'explantation.....	26
3.4	Stratégies thérapeutiques	26

2 Paramètres influençant la création d'un défaut sinusien..... 29

1.	Etroite proximité anatomique.....	29
1.1	Développement et pneumatization des sinus maxillaires (39,40).....	30
1.1.1	Période embryonnaire et foetale.....	30
1.1.2	Période post-natale	30
1.2	Relations entre os et sinus maxillaires	31
1.2.1	Anatomie de l'os maxillaire(41).....	31
1.2.2	Les sinus maxillaires	31
1.3	Paroi inférieure sinusienne, interface entre membrane sinusienne et os alvéolaire	33

2.	Influence de la qualité et de la quantité osseuses.....	34
2.1	Qualité osseuse	34
2.2	Résorption et remodelage osseuse post-extractionnels au maxillaire	35
2.3	Qualité d'une apposition osseuse après élévation du plancher sinusien	36
3.	Geste chirurgical iatrogène de dépose implantaire.....	37
3.1	Le davier	37
3.2	Le porte-implant et la clé dynamométrique	37
3.3	Le tourne à gauche.....	37
3.4	Le trépan (ou tréphine)	38
3.5	La piézo-chirurgie	38
3.6	Tableau récapitulatif des différentes méthodes de dépose implantaire.....	39
4.	Comportement réactionnel de la muqueuse et du sinus après effraction.....	40
4.1	Rappels histologiques de la muqueuse sinusienne (64).....	40
4.1.1	L'épithélium.....	40
4.1.2	Le chorion	40
4.1.3	Le mucus.....	41
4.2	Réaction pathologique du sinus lésé.....	41
3	Cas clinique.....	45
1.	Anamnèse et motif de consultation.....	45
2.	Diagnostic et décision thérapeutique	45
3.	Explantation et objectivation d'une CBS.....	45
4.	Prise en charge par le chirurgien ORL	47
4	Revue de la littérature.....	57
1.	Matériel et méthode	57
2.	Résultats.....	59
2.1	Quelle est la fréquence et les sites principaux des communications bucco-sinusiennes après avulsion dentaire et/ou dépose implantaire ?.....	59
2.2	Qu'en est-il du développement des sinusites chroniques après création d'une communication bucco-sinusienne lors de l'avulsion dentaire et/ou lors de la dépose implantaire ?	60
2.3	Quelle(s) est (sont) la ou les technique(s) de dépose implantaire les moins iatrogènes à mettre en œuvre en regard du sinus maxillaire ?.....	61
2.4	Existe-t-il un intérêt d'anticiper la dépose d'un implant, par la mise en place préventive per-opératoire d'un matériau d'obturation ?.....	62
3.	Discussion.....	63
4.	Conclusion	65

Conclusion	67
Tables des illustrations	70
Liste des abréviations	71
Bibliographie.....	72

Introduction

Le succès de l'implantologie s'est forgé sur plus de 60 ans d'expériences grâce aux travaux révolutionnaires de Per-Ingvar Brånemark. Il découvre, dans les années 1950, l'exceptionnelle affinité du titane avec l'os, qui lui permet d'élaborer, en 1969, le **principe d'ostéointégration**. Initialement chirurgien orthopédiste, il met ses recherches au service de l'odontologie et pose le premier implant en titane sur un patient en 1965. Actuellement, la technique est fiable, avec des **taux de réussite sur 10 ans proches de 98% à la mandibule, contre 77% au maxillaire supérieur**(1).

Toute chirurgie implantaire nécessite, au préalable, l'étude de l'anamnèse du patient, un examen clinique complet, et des clichés radiologiques. Ces derniers mettent en exergue les possibles obstacles anatomiques à éviter. Chaque praticien a pour obligation d'élaborer un consentement éclairé, destiné au patient. Il doit mentionner l'article L.1111-2 du Code de la Santé Publique : « toute personne a le droit d'être informée sur son état de santé. Cette information porte sur les différentes investigations, traitements ou actions de prévention qui sont proposés, leur utilité, leur urgence éventuelle, leurs conséquences, **les risques fréquents ou graves normalement prévisibles** qu'ils comportent, ainsi que sur les autres solutions possibles et sur les conséquences prévisibles en cas de refus. »

Comme la plupart des actes chirurgicaux, l'implantologie n'est pas sans risques ni complications. En raison de l'augmentation considérable du nombre d'implants posés et de l'allongement de la durée d'observation, des pathologies inflammatoires d'origine infectieuse peuvent se manifester. Il s'agit principalement de mucosites et de **péri-implantites**. Elles sont partiellement corrélées à l'aspect cicatriciel du tissu péri-implantaire dont la capacité de réaction à une agression bactérienne s'avère plus faible que celle du tissu péri-dentaire. D'après Bert et Giovannoli(2), les complications ne peuvent être résolues que dans le cas d'une perte osseuse faible ou moyenne. Il existe de multiples prises en charge, que Spiekerman et coll.(3), et Mombelli et Lang(4), ont ordonné dans leurs stratégies thérapeutiques respectives. Lorsque la perte osseuse est sévère, la décision de déposer l'implant devient inéluctable(2).

L'explantation représente un acte chirurgical souvent violent et délabrant. Lorsqu'elle doit être réalisée dans le secteur maxillaire postérieur, le sinus constitue l'obstacle anatomique majeur. Il s'agit d'une cavité aérienne complexe, extrêmement sensible aux agressions mécaniques et biologiques. A l'instar de l'avulsion d'une dent antrale ou juxta-sinusienne, le retrait de l'implant peut se compliquer par la création d'une communication bucco-sinusienne, à l'origine d'une sinusite maxillaire chronique, dont la rémission ne peut être rarement obtenue sans pratique d'une chirurgie nasale endoscopique de type méatotomie moyenne.

Un cas clinique original, permettant d'illustrer ce propos, va alors soulever des interrogations, qu'une revue de la littérature tentera d'éclaircir.

Il s'agira de rechercher la fréquence d'apparition des communications bucco-sinusiennes et des sinusites chroniques lors de l'explantation, de définir l'instrumentation la plus adéquate pour éviter d'être iatrogène en regard du sinus, et de déterminer s'il est envisageable d'anticiper en amont, ces complications à l'explantation, en effectuant une apposition osseuse préventive.

1 La péri-implantite : du diagnostic à la décision d'explantation

1. A propos de la péri-implantite

1.1 Définitions

L'European Workshop of Periodontology introduit en 1980 le terme de péri-implantite. Elle décrit un processus inflammatoire destructif qui affecte les tissus mous et durs autour d'implants ostéointégrés, conduisant à la formation de poches péri-implantaires avec perte osseuse. Depuis, plusieurs définitions se sont succédées. Pour Albrektsson en 1986, c'est une perte progressive de l'os péri-implantaire supérieure aux normes admises et simultanée à une inflammation des tissus mous. C'est en 1994 que l'European Workshop of Periodontology retient deux entités :

- la **mucosite**, une réaction inflammatoire péri-implantaire d'origine infectieuse et **réversible**, puisqu'elle affecte uniquement les tissus mous supra-crestaux.
- la **péri-implantite**(5), où une perte du support osseux péri-implantaire **irréversible** s'ajoute.

Zitmann en 2008 les remet en question, car la présence du terme « irréversible » suppose que la péri-implantite n'est pas possible à traiter. Il suggère donc de modifier ces définitions. Nous retiendrons celle de Lindhe dans le rapport du consensus du Sixth European Workshop of Periodontology en 2008 : « Les maladies péri-implantaires sont des infections. La mucosite péri-implantaire décrit une lésion inflammatoire au sein de la muqueuse, alors que la péri-implantite atteint en plus le support osseux. »

La péri-implantite est responsable d'une perte d'ostéointégration, partielle ou totale. La gravité de la maladie est dépendante du volume osseux détruit. C'est au suédois Per-Ingvar Brånemark (1929-2014) que revient l'élaboration du **principe d'ostéointégration**, grâce à ses études expérimentales sur le chien en 1969. Avec maintenant plus de 40 ans de recul, l'ostéointégration se définit scientifiquement comme :

- La « connexion structurelle et fonctionnelle directe entre un os vivant et remanié, et la surface d'un implant supportant une charge », selon Brånemark, en 1969(6).
- Le « processus par lequel est obtenue une connexion rigide et cliniquement asymptomatique entre un matériau inerte et l'os. Cette connexion est maintenue sous une charge fonctionnelle », par Zarb et Albrektsson, en 1991(7).

1.2 Prévalence

La prévalence des péri-implantites semble progresser, notamment en raison de l'augmentation considérable du nombre d'implants posés au fil des années et de l'augmentation de la durée d'observation de ces derniers. Les différences sont principalement corrélées à la subjectivité des cliniciens lors du diagnostic et à la période d'observation, plus ou moins longue.

Tableau 1 : Tableau récapitulatif de plusieurs études menées au sujet de la prévalence des péri-implantites

Auteurs	Berglundh	Renvert	Simonis	Mombelli	Derks
Articles	(8)	(9)	(10)	(11)	(12)
Parution	2002	2007	2010	2012	2015
Type d'étude	Méta-analyse	Cohorte, longitudinale prospective	Cohorte, longitudinale prospective	Méta-analyse	Méta-analyse
Résultats	Entre 5 et 8%	15%	17%	Entre 10 et 20%	Entre 14 et 30%
Période d'étude	5 ans après la pose	9 à 12 ans après la pose	10 à 16 ans après la pose	5 à 10 ans après la pose	3 à 11 ans après la pose

1.3 Microbiologie

La péri-implantite débute par une atteinte de l'os coronaire et s'étend en profondeur en direction apicale en l'absence de prise en charge. Qu'il s'agisse de dents ou d'implants, la flore d'un sillon sain est essentiellement composée de bactéries à Gram + et aérobies, alors que l'apparition de phénomènes inflammatoires est reliée à une dérive anaérobie de la flore et une augmentation de la proportion de bactéries à Gram -, principalement localisé dans le sillon gingival(13). C'est l'hypovascularisation et la richesse en collagène de la zone supra-crestale qui favorisent la création d'une véritable porte d'entrée pour la flore pathogène.

Le graphique suivant, établi par Shibli(14), compare la composition du biofilm entre des implants sains (courbe bleue) et des implants pathologiques (courbe rouge), en supra et en sous-gingival. La proportion des germes pathogènes des complexes orange et rouge, notamment *Porphyromonas gingivalis*, *Treponema denticola* et *Tanarella forsythia*, est très nettement augmentée sur les prélèvements d'implants atteints de péri-implantite.

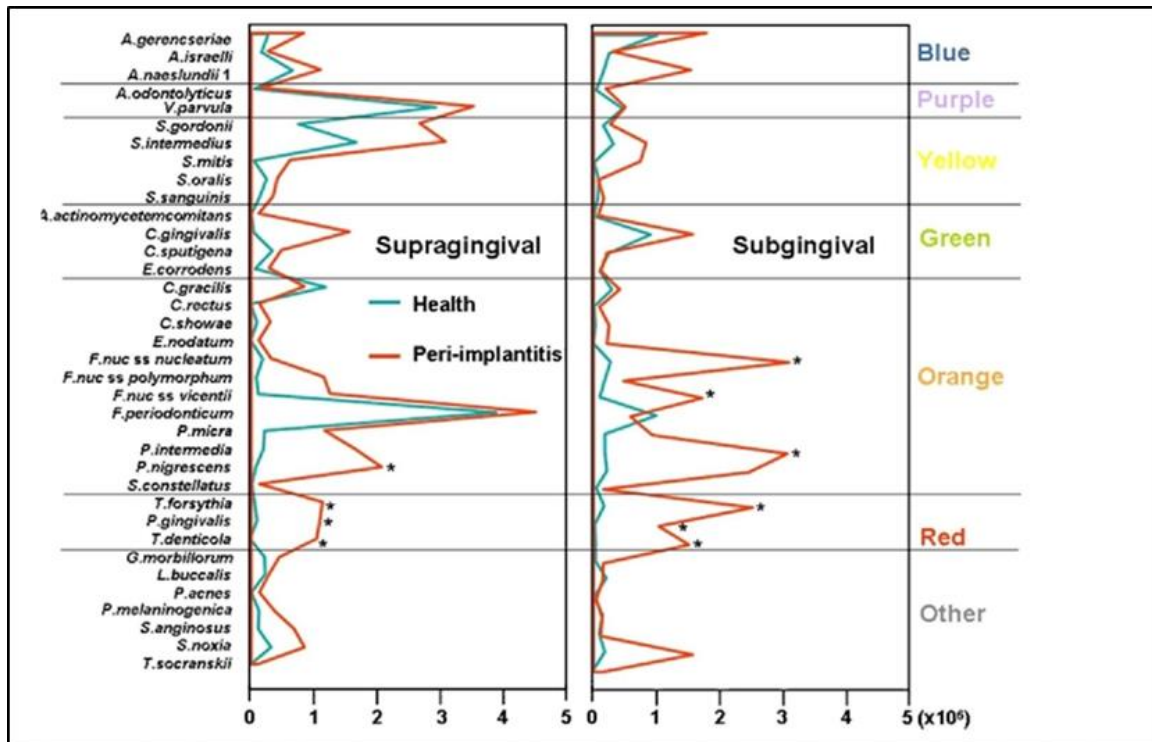


Figure 1 : Composition du biofilm entre implants sains et pathologiques(14)

1.4 Etiologies

Les étiologies de la péri-implantite sont multiples et souvent controversées. Parmi elles, les plus fréquemment citées sont la consommation tabagique, une mauvaise hygiène et l'absence d'une maintenance régulière, un terrain parodontopathogène, une conception prothétique inadéquate et des contraintes occlusales inadaptées.

1.4.1 Tabac

Une méta-analyse(15) rapporte des résultats qui révèlent que le tabac augmente le risque de développer des complications péri-implantaires au niveau des tissus durs et des tissus mous. Elle mentionne un risque d'échec implantaire 2,25 fois plus élevé. Ce résultat est proche de l'étude de Vervaeke(16), qui détermine un taux d'échec implantaire 2,5 fois plus élevé chez le fumeur. De plus, Vervaeke conclue dans le cadre de son étude rétrospective sur les 1106 implants de 300 patients, que les pertes osseuses péri-implantaires seraient plus importantes au maxillaire qu'à la mandibule chez les fumeurs.

1.4.2 Hygiène, maintenance et terrain parodontal

La durée de vie d'un implant dépend incontestablement des soins qui lui sont portés. En effet, Ferreira et al. en 2014(17), ont analysé les facteurs de risque de maladie péri-implantaire et en ont conclu qu'une très mauvaise hygiène buccale en était un.

Le biotype parodontal joue également un rôle majeur : le brossage d'une gencive peu ou pas kératinisée peut être très douloureux. Il est donc préconisé une hauteur adéquate de gencive kératinisée, 2mm au minimum(18), pour diminuer le risque d'accumulation de plaque et d'inflammation gingivale. Renvert émet dans sa revue de la littérature(19), la corrélation entre parodontite et péri-implantite : « les patients avec antécédents de parodontite ont plus de risque de développer des infections et complications péri-implantaires ». En effet, la flore bactérienne in situ pourrait influencer la composition de la flore péri-implantaire. Cela est à nuancer du fait du faible niveau de preuves des trois études ayant contribué à son travail.

Costa et al. en 2012(20) signalent que la plaque est un facteur favorisant le développement de la péri-implantite. Ils ont suivi, pendant 5 ans, un groupe de patient présentant initialement une mucosité. 43,9% des patients n'ayant pas suivi de maintenance sont atteints d'une péri-implantite. « L'absence de maintenance, chez des individus ayant une mucosité ou un indice de plaque élevé, entraîne une augmentation de l'incidence de la péri-implantite ».

1.4.3 Résidus de ciment de scellement

Dans le cas de prothèses scellées, le fait d'enduire l'intrados de ciment engendre un débordement de matériau au niveau de la jonction pilier/couronne, en juxta-gingival ou en intra-sulculaire. Les résidus constituent un support à bactéries, et sont responsables de mucosites et de péri-implantites. L'étude de Thomas et Wilson(21) sélectionne un groupe de 39 patients. Il relève un total de 49 implants avec prothèses scellées, présentant des signes de maladies implantaires. Sur ces 49 implants, du ciment de scellement a été détecté sur 34 implants (soit 80,95%). L'élimination de ce ciment a permis, un mois après, d'éliminer les signes d'inflammation sur 25 des 34 implants présentant une péri-implantite. Ces résultats concordent avec ceux établis par Korsch et coll. en 2013(22).

1.4.4 Contraintes occlusales

D'après Toubol(23) : « les forces axiales sont les seules forces acceptables ». Ainsi, il prône l'élimination de toutes les forces à composantes horizontales, afin de diminuer les contraintes osseuses et d'orienter les forces occlusales en intercuspidie maximale selon le grand axe du moignon implantaire. La surcharge occlusale est, en réalité, un facteur aggravant qui va accentuer la perte osseuse. En effet, selon l'étude de Naert et al.(24), il n'existe pas de corrélation entre la surcharge occlusale sur implants et la perte osseuse, en l'absence d'inflammation péri-implantaire. Néanmoins, dans le cas d'une inflammation péri-implantaire préexistante, la surcharge occlusale semble aggraver la perte osseuse induite par la péri-implantite.

2. Diagnostic clinique

C'est sa forme typique radiologiquement qui a permis de la caractériser comme une lésion dite « en cratère » ou « en cuvette ».

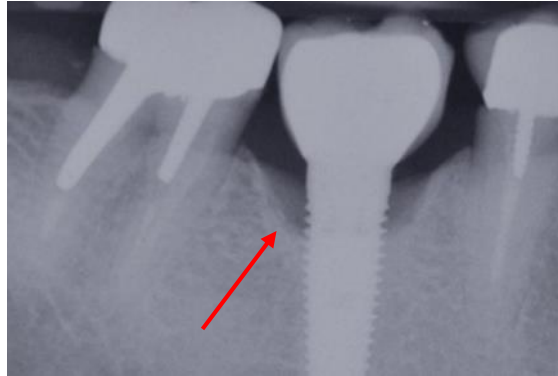


Figure 2 : Image radiologique typique d'une péri-implantite

Plusieurs classifications ont été établies. La classification de Spiekermann(3) établie en 1995 est à retenir. Elle fait référence au type de perte osseuse.

Tableau 2 : Classification des péri-implantites en fonction du type de perte osseuse

	Perte osseuse	Direction de la perte	Perte de paroi osseuse
Classe 1	Réduite, < 2mm	Horizontale	-
Classe 2	Modérée, environ 3mm	Horizontale et éventuelles lésions verticales isolées	-
Classe 3	Importante, plus du 1/3 de la hauteur implantaire	Horizontales et circulaires larges	-
Classe 4	Sévère, plus de 1/2 de la hauteur implantaire	Horizontales et larges circonférentielles	Eventuelle

Le diagnostic repose sur différents critères. **L'examen clinique**, au cours des séances de maintenance, doit s'attarder sur l'aspect des muqueuses, afin d'évaluer leur état de santé et de dépister la présence d'un œdème, d'une rougeur, d'une hyperplasie, d'une récession ou encore d'un saignement, d'un exsudat ou d'une suppuration.

La pratique d'un **sondage** utilisant une force légère en péri-implantaire (0,25N) mesure l'évolution de la profondeur de poches dans le temps, la limite marginale de la muqueuse et les effets de celui-ci sur le saignement ou la suppuration. Il faut être prudent et ne pas comparer un sondage péri-implantaire d'un sondage péri-dentaire : la résistance autour d'un implant est plus faible du fait de la nature des tissus mous et de l'absence des fibres de Sharpey.

L'examen radiographique est la méthode diagnostique la plus courante pour évaluer l'ostéointégration et les échecs implantaire. Albrektsson qualifie de normale une perte osseuse de 1,5mm la première année, puis de 0,15mm par an. C'est la comparaison des clichés pris à l'aide d'une technique reproductible et à intervalles réguliers, qui va aider au diagnostic.

La morphologie d'un défaut est caractérisée en regroupant les critères obtenus par les différents examens cités précédemment. Ils sont qualifiés en défauts horizontaux, circonférentiels dits « en cratère » à 4 murs osseux, en défauts verticaux à 1, 2 ou 3 murs ou en déhiscence osseuse(38). En cas de perte osseuse horizontale, il ne reste plus de paroi osseuse.

Des **examens bactériologiques** peuvent également être pratiqués.

Le diagnostic clinique est envisagé en présence(13) :

- D'une inflammation des tissus mous ;
- De saignements spontanés ou provoqués au sondage, même si ce paramètre doit être pris en compte avec précaution du fait de l'attache épithéliale profonde péri-implantaire et d'un tissu cicatriciel fragile où les saignements au sondage peuvent être fréquents en situation saine ;
- D'une éventuelle exsudation ou suppuration ;
- D'un indice de plaque élevé ;
- D'un approfondissement du sillon péri-implantaire à la sonde parodontale avec des poches aux valeurs supérieures à celles relevées antérieurement ;
- D'une image radio claire en périphérie implantaire à la radiographie rétro-alvéolaire ou au cone beam ;
- D'une déhiscence osseuse objectivée par lambeau d'exploration ;
- Plus rarement d'une mobilité implantaire, dans les cas de péri-implantites terminales. En effet, selon Mombelli, l'importance des lésions inflammatoires dans les tissus mous péri-implantaires n'est pas corrélée à la mobilité de l'implant.
- De peu de douleurs.

Le traitement de cette pathologie est d'autant plus complexe car son origine est souvent multifactorielle. Il est donc impératif avant toute thérapeutique, d'éliminer les facteurs favorisants ou aggravants la péri-implantite.

3. Prise en charge de la péri-implantite

Lorsque la péri-implantite est diagnostiquée, un plan de traitement est établi. L'objectif principal est d'éviter la perte de l'implant. Toute phase, chirurgicale ou non, ne doit pas commencer avant l'obtention d'une hygiène buccale stable. C'est après plusieurs échecs thérapeutiques ou en présence d'une lésion sévère, que l'explantation peut s'avérer inévitable.

3.1 Importance de la prévention et de la maintenance

La prévention est indispensable à la survie de l'implant. Elle débute par l'information délivrée au patient, qui doit être conscient que les tissus péri-implantaires répondent à l'accumulation de plaque bactérienne.

La prévention s'articule autour d'une maintenance parodontale et implantaire rigoureuse. Son objectif est de prévenir le développement d'une flore pathogène au niveau des tissus, au moyen de prophylaxie individuelle et professionnelle. Elle assure la pérennité des traitements et détermine à long terme le succès de l'ostéointégration. Il faut enseigner les techniques d'hygiène et prescrire le matériel adapté au patient, pour faciliter les gestes d'hygiène sur deux zones distinctes(25) :

- la prothèse à proprement dite, par un brossage 2 à 3 fois par jour avec une brosse manuelle souple ou électrique,
- la zone de jonction implant/ muqueuse, avec un passage régulier de brossettes interdentaires, et/ou par l'utilisation d'un jet dentaire.

L'hygiène peut être motivée en mettant, par exemple, le biofilm en évidence, à l'aide d'un révélateur de plaque. Il permet au patient une meilleure visibilité des zones à nettoyer. Selon Axelsson et coll.(26), la fréquence des maintenances varie entre 2 et 4 fois par an.

3.2 Traitements non chirurgicaux

Si le chirurgien-dentiste décèle un ou plusieurs symptômes caractéristiques d'une péri-implantite, la mise en place d'un plan de traitement aura pour objectif d'éliminer la flore bactérienne qui a colonisé la surface implantaire, et de favoriser la régénération osseuse péri-implantaire et la reformation d'une attache épithéliale autour de l'implant. Le gradient thérapeutique veut que les traitements non chirurgicaux soient prioritaires, en première intention. Toutefois, c'est la sévérité de la lésion qui guide le choix thérapeutique. Une réévaluation est indispensable après chaque traitement, chirurgical ou non.

3.2.1 Antibiothérapie

L'antibiothérapie par voie générale doit compléter un traitement mécanique, car il présente des limites(27). Ce dernier élimine la plupart des micro-organismes pathogènes, mais quelques bactéries peuvent persister dans les tissus péri-implantaires et recoloniser le site traité.

L'AFSSAPS (aujourd'hui ANSM) recommande l'administration d'une antibiothérapie curative, par voie générale, pendant 7 jours. Le métronidazole (350 mg, 2 fois par jour) est la molécule de choix dans l'éradication des germe situés dans les poches implantaires. L'association amoxicilline 500 mg et métronidazole 250 mg, 3 fois par jour, pendant une voire deux semaines, est jugée plus efficace que le métronidazole seul(28). L'association amoxicilline/ acide clavulanique 2g/jour en 2 prises (à 3g/jour en 3 prises) est recommandée en cas d'intolérance ou de résistance aux antibiotiques précédents.

D'après les dernières recommandations de l'AFSSAPS, « l'antibiothérapie par voie locale, à libération immédiate ou contrôlée, n'est pas indiquée en odontologie et stomatologie en raison de la faiblesse du niveau de preuves en termes de bénéfice thérapeutique et d'une sécurité d'emploi problématique par risque de sélection de mutants résistants ».

3.2.2 Décontamination antiseptique

Elle consiste en l'utilisation de la chlorhexidine sous forme de bains de bouche (0,1, 0,12 à 0,2%), de gel local (0,2%), ou encore en une irrigation directe sur le site concerné (0,2% à 0,5%), pour prévenir ou arrêter la croissance bactérienne. Actif sur les bactéries à Gram + et Gram -, le chlorhydrate de chlorhexidine a également une action anticollagénolytique. Son efficacité est liée à son pouvoir de rémanence. Agent le plus fréquemment évoqué, il est conseillé 2 fois par jour pendant 3 à 4 semaines pour obtenir un résultat positif. En revanche, il faut rester vigilant quant à son utilisation car il est connu que « l'usage prolongé de chlorhexidine en bain de bouche peut entraîner des colorations des dents et de langue, une altération du goût et des douleurs et des irritations des muqueuses avec les formules alcoolisées »(29).

L'application locale d'eau oxygénée à 5 Vol ou d'un rinçage à l'aide d'une seringue avec une solution iodée, après le débridement mécanique par le praticien, semblent également profitables.

3.2.3 Traitements mécaniques

Dans une revue de la littérature, Renvert et coll.(30) ont analysé 24 études à propos du traitement non chirurgical de la péri-implantite. Ils concluent que le traitement mécanique seul, et chimique seul, ne donnent pas de résultats satisfaisants, mais que leur combinaison est beaucoup plus efficace quant à la réduction de l'inflammation et de la profondeur de poche.

La thérapeutique mécanique non chirurgicale consiste principalement à décontaminer la surface implantaire, à l'image du détartrage ou du surfaçage sur dents naturelles. Elle a pour but de contrôler l'inflammation et d'arrêter l'évolution des signes cliniques. Cependant, la surface métallique implantaire contre-indique l'utilisation de curettes manuelles métalliques ou d'inserts ultrasoniques conventionnels, plus durs que le titane. En effet, détériorer la surface implantaire risque d'aggraver la situation. Le **débridement manuel** de surface utilise des curettes en fibres de carbone ou en titane(5), spécialement conçues pour le nettoyage péri-implantaire. Le **débridement mécanique** a recours à des insertes ultrasoniques en plastique, fibres de carbone ou téflon(13). Un **polissage** termine l'élimination de la plaque, à l'aide de cupules en caoutchouc montées sur contre-angle, associées à une pâte peu abrasive. Enfin, les **systèmes d'aéropolissage** ne peuvent pas être utilisés seuls, mais Tasterpe démontrent qu'ils améliorent l'état de surface du col implantaire et y réduisent le dépôt de plaque bactérienne(31).

Sur les lésions supérieures à 5mm, le débridement mécanique s'avère inefficace(32).

3.2.4 *Le laser*

Les différentes sources de rayonnement laser (CO₂, Diode, Er-Yag, Nd-Yag, etc) provoquent des effets très différents, et toutes ne sont pas adaptées au traitement des lésions péri-implantaires. Tosun et al. rapportent que les lasers CO₂, diode et Er-Yag sont extrêmement efficaces en terme de décontamination des surfaces implantaires(33). Malgré son fort pouvoir antiseptique, le laser CO₂ augmente trop la température localement. Les diodes, très utiles en chirurgie des tissus mous, ont, quant à elles, un effet négatif sur les surfaces métalliques. Le laser Er-Yag semble actuellement le plus polyvalent et le plus approprié pour le traitement de la péri-implantite(34), en raison de sa capacité d'élimination du biofilm bactérien et du tartre sans risque d'endommagement des tissus adjacents et des surfaces implantaires. Utilisé à 2940 nm de longueur d'onde, il est un outil de choix en micro-chirurgie, en raison de son niveau élevé d'absorption, de sa faible pénétration et donc de sa sûreté d'utilisation. Ses applications sont multiples : ostéoplasties, nettoyage osseux dans les procédures de régénération osseuse guidée, gingivectomies, nettoyage parodontal profond et chirurgie plastique des tissus mous. Il assure, à lui seul, le débridement chirurgical, l'action antiseptique, l'élimination des poches résiduelles et la cicatrisation des tissus mous par son action biostimulante.

Les lasers font encore l'objet de controverses. En 2008, Renvert et coll affirment que les données scientifiques sur le traitement au laser des péri-implantites sont incomplètes et doivent encore être évaluées(30). Cependant, les études portant sur leur utilisation dans le traitement de la péri-implantite sont encourageantes(35).

La réévaluation est recommandée précocement, un à deux mois suivant le débridement. Le résultat de la phase de traitement initial non chirurgical doit correspondre à une réduction des saignements au sondage et à une suppression des suppurations. Dans la plupart des cas, cette phase ralentit, ou, au mieux, stabilise l'évolution de la maladie. Selon le défaut et l'ostéointégration résiduelle de l'implant, le traitement se poursuit soit par une phase de maintenance, soit par un traitement chirurgical, soit par l'explantation.

3.3 Traitements chirurgicaux

La chirurgie est nécessaire si le traitement non chirurgical s'avère insuffisant, ou en présence d'une péri-implantite sévère. Des poches persistantes et trop profondes nécessitent un débridement et une décontamination à ciel ouvert. Les avantages des traitements chirurgicaux sont toujours une bonne visibilité de la zone à traiter, une meilleure élimination du tissu de granulation et un accès aisé à la surface implantaire. Une antibiothérapie d'une semaine est recommandée et doit encadrer le traitement chirurgical.

Ces interventions ont pour objectif de minimiser le risque de réinfection de la poche péri-implantaire, au moyen d'une résection et/ou d'une augmentation osseuse régénératrice(36).

3.3.1 La chirurgie résectrice

Elle a pour but la réduction ou l'élimination chirurgicale des poches péri-implantaires hyperplasiques ou pathologiques qui ont résisté au traitement non chirurgical et l'amélioration de l'accès au nettoyage. Elle est réalisée **avec ou sans ostéoplastie**, par repositionnement apical du lambeau.

L'ostéoplastie est indiquée en présence d'un rebord osseux proéminent. Elle permet de niveler l'os, pour une meilleure adaptation des tissus mous. La maintenance est facilitée, mais la perte osseuse est malheureusement accentuée, ce qui engendre l'exposition, plus ou moins importante, du col, voire de spires implantaires. Ces séquelles esthétiques limitent cette technique dans les secteurs antérieurs(36). De plus, l'exposition de surfaces rugueuses de l'implant peut être un facteur de recolonisation bactérienne.

Protocole simplifié :

- 1) Elévation d'un lambeau muco-périosté
- 2) Débridement de la surface implantaire et du tissu de granulation
- 3) Décontamination
- 4) +/- Ostéoplastie
- 5) Repositionnement apical du lambeau

Cette intervention peut être complétée par une chirurgie de réparation osseuse, pour pallier aux récessions inesthétiques.

3.3.2 La régénération osseuse guidée (ROG)

Les principaux objectifs du traitement sont la régénération de l'os péri-implantaire et la ré-ostéointégration de l'implant. L'indication de ces techniques est posée lorsqu'une profonde lésion infra-osseuse est présente autour de l'implant (telles que les déhiscences, fenestrations ou défauts résiduels intra-osseux(37)), ou dans les secteurs esthétiques, afin de préserver les volumes tissulaires péri-implantaires. Cette reconstruction se fait le plus souvent à l'aide d'une xéno greffe, associée ou non à une autogreffe. Une membrane résorbable peut être utilisée pour protéger la greffe.

3.3.3 L'explantation

Le retrait de l'implant peut être envisagé comme option thérapeutique au cours de tous les stades du traitement(38). Une perte osseuse sévère (plus de la moitié de l'implant exposée), un implant mobile ou une résorption osseuse à évolution rapide indiquent la dépose. L'inefficacité des traitements précédemment cités peut également être à l'origine de la décision. Les techniques d'explantation sont décrites pages 37,38 et 39. La dépose peut s'accompagner d'une ROG pour préparer le site à la mise en place d'un nouvel implant(36).

3.4 Stratégies thérapeutiques

Il existe deux grands schémas thérapeutiques, mis au point par :

- Spiekerman et coll.(3)en 1995, en fonction de la classification de la péri-implantite,
- Mombelli et Lang, en 199(4).

Tableau 3 : Schéma thérapeutique selon Spiekerman et coll.,1994

Traitement	
Classe 1	1 ^{ère} intention : Traitement non chirurgical 2 ^{ème} intention : Réduction chirurgicale de la profondeur des poches par repositionnement apical de lambeau
Classe 2	1 ^{ère} intention : Traitement non chirurgical 2 ^{ème} intention : Réduction chirurgicale de la profondeur des poches par repositionnement apical de lambeau +/- ostéoplastie de nivellement
Classe 3	1 ^{ère} intention : Réduction chirurgicale de la profondeur des poches par repositionnement apical de lambeau +/- ostéoplastie de nivellement 2 ^{ème} intention : dépose de l'implant
Classe 4	1 ^{ère} intention : Réduction chirurgicale de la profondeur des poches par repositionnement apical de lambeau +/- ostéoplastie de nivellement ou dépose directe de l'implant 2 ^{ème} intention : dépose de l'implant

Tableau 4 : Schéma thérapeutique selon Mombelli et Lang, 1998

Plaque	Saignement au sondage	Suppuration	Profondeur de poche en mm	Défaut radiologique	Thérapeutique*
+/-	-	-	< 4	-	A
+	+	-	< 4	-	A
+	+	+/-	4-5	+/-	A+B
+	+	+/-	> 5	+	A+B+C
+	+	+/-	> 5	+	A+B+C+D
+	+	+/-	> 5	+	E

Thérapeutiques* :

A = Débridement mécanique et amélioration de l'hygiène du patient

B = Thérapeutique antiseptique

C = Thérapeutique antibiotique

D = Thérapeutique chirurgicale

E = explantation

Conclusion de la partie 1

Lorsqu'une péri-implantite est diagnostiquée et que l'explantation est planifiée, le site implantaire oriente les possibles difficultés de la chirurgie. Au maxillaire postérieur, le sinus est l'obstacle anatomique majeur. Plusieurs facteurs, susceptibles d'augmenter le risque de créer un défaut sinusien, sont donc à prendre en considération.

2 Paramètres influençant la création d'un défaut sinusien

L'étroite proximité anatomique entre os alvéolaire et bas fond sinusien est le paramètre le plus évident pouvant participer à la création d'un défaut de la membrane sinusienne lors d'une chirurgie de dépose implantaire. En effet, avant même la résorption osseuse induite par une avulsion qui rapprocherait ces deux structures anatomiques, les dents en regard des sinus, majoritairement les secondes prémolaires et les premières molaires maxillaires, peuvent être antrales et communiquer directement avec le sinus. La dépose d'un implant, à l'image d'une avulsion d'une dent antrale ou proche du plancher sinusien, peut aussi générer une communication bucco-sinusienne (CBS), en raison de ses techniques chirurgicales aux effets souvent iatrogènes. Tous ces éléments, additionnés à la forte susceptibilité des sinus aux infections, sont autant de facteurs de risques d'apparition d'un défaut sinusien.

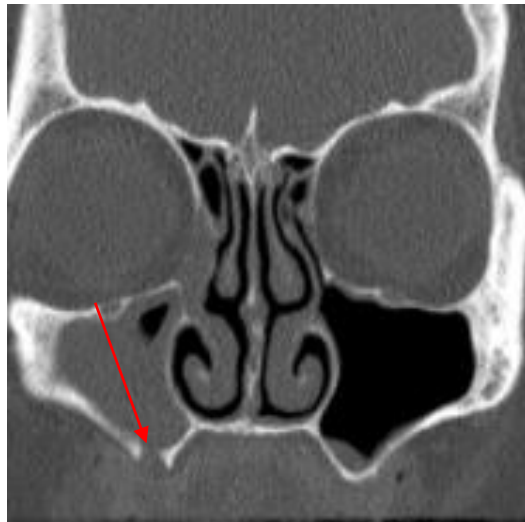


Figure 3 : TDM, coupe frontale passant par la région du méat moyen, mettant en évidence une CBS

1. Etroite proximité anatomique

De nombreux processus pathologiques rapportés aux organes dentaires sont observés au niveau des sinus maxillaires, du fait des contacts anatomiques étroits entre son plancher et les racines des dents dites sinusiennes, par l'intermédiaire de leurs apex. Ces relations, qui s'expliquent à l'origine par l'embryologie, sont alors à considérer lorsqu'un implant est positionné en remplacement d'une dent sinusienne.

1.1 Développement et pneumatisation des sinus maxillaires (39,40)

1.1.1 Période embryonnaire et fœtale

Les plicatures de l'embryon vont influencer la formation de bourrelets correspondant aux arcs branchiaux, surplombés par un volumineux bourgeon naso-frontal, proéminent en raison du développement interne du système nerveux. L'étage moyen de la face dérive, d'une part, de la partie postérieure du 1^{er} arc branchial, qui donne latéralement les bourgeons maxillaires et, d'autre part, du bourgeon frontal, médian, formé par la prolifération du mésenchyme en avant des vésicules cérébrales. Le bourgeon frontal présente un épaissement latéral, la placode olfactive. Cette capsule s'évagine et forme une gouttière primitive, qui envahit l'ébauche de l'os maxillaire. Elle est à l'origine de cavités annexes, dont les sinus maxillaires. Vers la fin de la 12^{ème} semaine de développement, certaines cellules vont s'hypertrophier et s'y développer, créant un diverticule. Le cartilage qui entoure initialement ce diverticule va se minéraliser vers la 19^{ème} semaine de développement fœtal. Jusqu'à la naissance, la pneumatisation primaire va donner au sinus sa morphologie pyramidale, à l'aide de mouvements liquidiens internes.

1.1.2 Période post-natale

Dès la naissance, le sinus est une cavité très rudimentaire. La pneumatisation secondaire lui permet de se remplir d'air. Ce sont deux cavités peu profondes, semblables à des fentes, ne mesurant que quelques millimètres. Les dents temporaires sont, quant à elles, déjà présentes dans le maxillaire. Le développement des sinus et des dents contribue à la morphologie faciale. Vers 5 ans, le maxillaire croît et les dents temporaires sont présentes sur l'arcade, laissant la place à la croissance du sinus dans un sens antéro-postérieur, et à l'apparition des germes des dents permanentes. C'est vers 6-8 ans qu'ils dessineront leur forme adulte, mais ils demeureront encore largement ouverts dans les fosses nasales. Leur croissance se termine environ à l'âge de 16 ans, lorsque la denture jeune sera en place. Seules leurs extrémités postéro-inférieures pourront subir une expansion jusqu'à la mise en place des dents de sagesse.

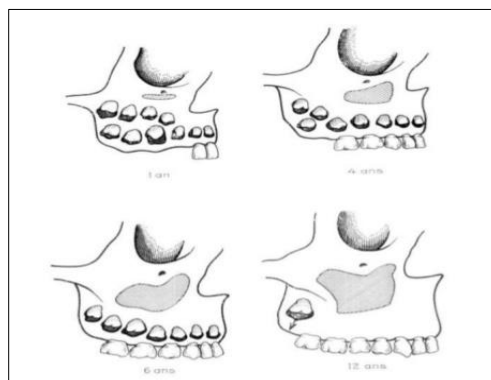


Figure 4 : Développement du sinus maxillaire

1.2 Relations entre os et sinus maxillaires

1.2.1 Anatomie de l'os maxillaire(41)

Os pair de la face, l'os maxillaire forme l'essentiel du squelette facial et contient les sinus maxillaires. S'articulant avec tous les autres os de la face, il est situé au-dessus de la cavité buccale, sous les cavités orbitaires et en dehors des fosses nasales.

Il est constitué d'un corps, triangulaire, pyramidale, à 4 faces :

- La face jugale : antérieure et latérale, sous cutanée. Elle est limitée en haut par le bord infra-orbitaire, en bas par l'arcade alvéolaire de la canine à la première molaire et en médial par l'incisure nasale.
- La face infra-temporale, postéro-latérale. Sa paroi latérale constitue la paroi antérieure de la fosse infra-temporale et la paroi postérieure la tubérosité maxillaire.
- La face orbitaire, supérieure ;
- La face nasale, médiale. Elle forme, en partie, la paroi latérale de la fosse nasale, où s'effectue le drainage des sinus maxillaires. Il s'agit de la cloison inter-sinuso-nasale. Elle est séparée en deux par le cornet inférieur qui sépare :
 - Le méat inférieur en-dessous,
 - Le méat moyen, au-dessus.

Du corps de cet os émanent différents procès, dont les procès alvéolaires, et plus particulièrement les procès alvéolaires de la deuxième prémolaire et de la première molaire maxillaire, en regard du sinus et pouvant y faire saillie.

1.2.2 Les sinus maxillaires

Les sinus maxillaires sont deux volumineuses cavités pneumatiques, paramédianes, creusées dans le corps de l'os maxillaire, plus ou moins symétriques et tapissées par la muqueuse sinusale, également appelée membrane de Schneider. Elles occupent la partie antérieure et latérale de la face. Leur volume varie entre 5 et 12cm³. Appelées aussi antres de Highmore, elles sont annexées aux fosses nasales avec lesquelles elles communiquent via un hiatus de drainage au niveau du méat moyen : l'ostium maxillaire. Cette communication est protégée par le cornet moyen et, son bon fonctionnement ainsi que sa perméabilité, sont essentiels au bon fonctionnement du sinus.

Dans 25 à 48 % des cas(6)(43)(44), les cavités sinusiennes présentent des septas osseux d'os cortical qui les renforcent. Ils sont plus fréquents sur les maxillaires édentés. Ils s'étendent depuis la paroi interne, la paroi antérolatérale ou depuis le plancher sinusien, et leur situation peut varier : antérieure, intermédiaire ou postérieure. Ces cloisons, acérées comme des lames de rasoir,

complicent les tentatives de décollement membranaire et augmentent le taux de déchirure, pouvant atteindre 52%(45).

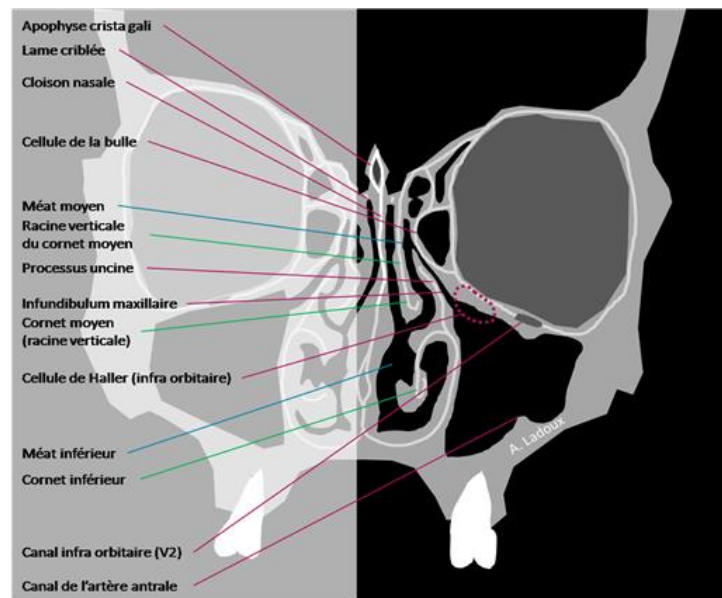


Figure 5 : Schéma d'une coupe TDM frontale des fosses nasales et des sinus maxillaires

La forme générale du sinus maxillaire est comparée à une pyramide triangulaire couchée sur le côté avec(46) :

- Une paroi interne : médiale ou nasale correspondant à la cloison inter-sinuso-nasale. Elle présente :
 - Le méat moyen, au-dessus du cornet inférieur. Trois reliefs y apparaissent : la bosse lacrymale, saillie du conduit lacrymonasal, le processus unciforme et la paroi bullaire. C'est entre l'apophyse unciforme et la bulle que se situe le hiatus semi-lunaire où s'ouvrent l'ostium du sinus maxillaire et celui des cellules ethmoïdales antérieures.
 - Le méat inférieur, sous le cornet inférieur.
- Une paroi supérieure : triangulaire. Elle est bordée en avant par la face orbitaire et prolongée par le plancher de l'orbite qui s'apparente au plafond sinusien.
- Une paroi antérolatérale : jugale. C'est une paroi d'abord chirurgical : de Caldwell-Luc.
- Une paroi postérieure : ptérygo-palatine. Elle est formée par la tubérosité maxillaire qui sépare le sinus de la fosse infra-temporale et de l'arrière fond de la fosse ptérygo-palatine. Celle-ci est camouflée par la boule graisseuse de Bichat.
- Un sommet latéral : Il correspond à l'os zygomatique et au processus zygomatique du maxillaire.
- Une face inférieure : le **plancher sinusien**, partie la plus déclive du sinus, centrée sur les apex des dents postérieures maxillaires. Ils peuvent se trouver en rapport direct avec ce

bas fond sinusien. Le chirurgien-dentiste va y intervenir dans le cas de réhabilitation d'édentements.

C'est cette face inférieure qui nous intéresse spécifiquement.

1.3 Paroi inférieure sinusienne, interface entre membrane sinusienne et os alvéolaire

La paroi inférieure du sinus se présente sous la forme d'une gouttière allongée dans le sens sagittal, à concavité supérieure. Généralement épaisse de 3 à 4mm(46) mais parfois réduite à la simple muqueuse, elle est centrée sur les apex des dents dites sinusiennes ou antrales. Ces dernières regroupent :

- les **dents sinusiennes constantes** : deuxième prémolaire, première et deuxième molaires, le plus souvent en contact avec le sinus.
- les **dents sinusiennes inconstantes** : première prémolaire et troisième molaire, moins fréquemment en rapport avec le sinus.

En fonction de son volume, le sinus peut être procident, c'est-à-dire en relation avec leurs apex. Les dents sont logées dans des alvéoles creusées dans l'os maxillaire. Le bas fond sinusien se moule littéralement sur les apex dentaires et se prolonge entre les racines, créant des dépressions. La racine dentaire reste normalement séparée de la muqueuse sinusienne par une frange plus ou moins épaisse d'os spongieux. Pour les dents sinusiennes constantes, la distance entre les apex et la paroi inférieure du sinus varie de 0,83 à 7,05mm. Cet os alvéolaire n'est pas un os compact imperméable, mais perforé de pertuis, où cheminent des ramifications vasculo-nerveuses(47). Ces dispositions favorisent la propagation d'infections d'origine dentaire aux sinus et augmentent les risques d'effraction de celui-ci.

La hauteur osseuse résiduelle (HOR) définit la distance entre la crête osseuse et le plancher sinusien. Elle varie amplement d'un individu à un autre, d'un sinus à l'autre chez un même individu et au sein d'un même sinus selon le caractère édenté ou non. Une faible HOR sous le sinus constitue une limitation principale du traitement implantaire au maxillaire postérieur. La déhiscence spontanée de l'os ou sa lyse, par un phénomène infectieux, cicatriciel post-extractionnel ou par un geste chirurgical iatrogène, explique la diffusion possible d'une infection vers les sinus.

La proximité de cette paroi sinusienne est un point de faiblesse lors des traitements endodontiques, des avulsions, de la pose et de la dépose d'implants.

2. Influence de la qualité et de la quantité osseuses

2.1 Qualité osseuse

Pour rappel, la classification selon la qualité osseuse fondée sur la distribution entre tissu osseux cortical et spongieux, par Lekholm et Zarb en 1985(48), est la suivante :

- Type 1 : os essentiellement composé d'un tissu compact homogène, très dense
- Type 2 : os cortical épais entourant un faible volume d'os spongieux dense
- Type 3 : os cortical fin et os spongieux à trabéculatation dense
- Type 4 : couche très fine d'os cortical enrobant un volumineux noyau d'os spongieux plus important, de faible densité

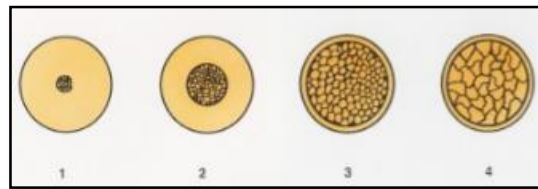


Figure 6 : Classification de l'os en fonction de la qualité osseuse selon Lekholm et Zarb

Trisi et Rao(49) l'ont facilité davantage en élaborant une classification, qui repose sur la sensation clinique du praticien lors du forage : os dense, sans modification du sens tactile entre os cortical et spongieux ; os normal, dans lequel le clinicien ressent la transition entre la corticale et un os moins résistant et os de faible densité, dont la corticale et la partie spongieuse offrent peu de résistance aux forages.

Misch décrit la distribution de ces types d'os en fonction des régions(50). selon lui, la région postérieure du maxillaire présente des densités de type 3 ou 4. Ce type d'os « mou » va être un facteur local à considérer. La faible qualité osseuse impose, en pratique, des points d'appuis stables pour maintenir un axe idéal des instruments utilisés. En effet, ils peuvent être aisément déviés et leur longueur de travail dépassée, induisant une perforation de la membrane sinusienne.

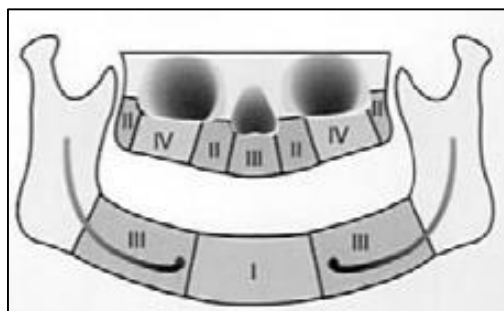


Figure 7 : Distribution des types d'os en fonction des régions, Misch

Enfin, la qualité osseuse modifie la stabilité de l'implant. Friberg et coll.(51) ont démontré que plus l'os est dense, plus la stabilité primaire est élevée. Une stabilité primaire en regard des sinus, dans un os de type 4 de faible densité, va donc être plus difficile à obtenir et se traduit par des taux de succès moins importants que sur d'autres sites. Or, cette stabilité mécanique assure une résistance élevée aux micromouvements. Ces derniers peuvent, lorsqu'ils sont supérieurs à 50-150 μm (52), engendrer des défauts d'ostéointégration, voire des pertes implantaire.



Figure 8 : Stabilité primaire en fonction du type d'os

2.2 Résorption et remodelage osseux post-extractionnels au maxillaire

Un volume osseux suffisant dans les sens mésio-distal ($\geq 7\text{mm}$) et vestibulo-lingual ou palatin ($\geq 6\text{mm}$) est indispensable pour assurer la pérennité d'un traitement implantaire.

L'avulsion dentaire génère des modifications tissulaires liées au processus de modelage/remodelage, conduisant à une résorption centripète de l'os alvéolaire maxillaire. Elle est justifiée par un manque de stimulations et de contraintes physiques, en l'absence de fonction. Cela nuit inévitablement à l'équilibre osseux et induit une diminution du volume de la crête. Cette résorption s'observe principalement dans les 6 premiers mois suivant l'extraction, et s'accompagne d'une modification de la densité osseuse. Atwood, Carlsson et Tallgren la qualifient de chronique, progressive et irréversible. Ils précisent que 21 % de la résorption est établie à 3 mois, 36 % à 6 mois et 44 % à 12 mois(53). La perte moyenne au maxillaire est de 0,1mm par an.

Dans le sens vestibulo-lingual ou palatin, la résorption de la paroi vestibulaire est toujours plus prononcée que celle de la paroi linguale. De ce fait, le centre de la crête se déplace en palatin ou en lingual après remodelage.

Dans le sens corono-apical, le sommet de la corticale vestibulaire est systématiquement situé plus apicalement que celui de la corticale linguale ou palatine, réduisant ainsi l'espace entre le sommet de la crête et le plancher sinusien. Cliniquement, cela se manifeste par une faible hauteur osseuse, préjudiciable à la pose d'un implant et accentuant la proximité sinusienne. Une chirurgie de comblement, aux dépens du sinus maxillaire, est alors souvent envisagée, avant ou pendant la pose de l'implant.

Cawood et Howell ont modélisé, en 1988(54), le caractère centripète de la résorption dans les mois suivants l'avulsion. Ils ont distingué l'évolution des crêtes osseuses dans le secteur antérieur maxillaire de celles dans le secteur postérieur maxillaire :

- Classe 1 : arcade dentée
- Classe 2 : crête en post-extraction immédiat
- Classe 3 : crête arrondie avec hauteur et largeur suffisantes
- Classe 4 : crête en lame de couteau, avec hauteur suffisante mais épaisseur insuffisante
- Classe 5 : crête insuffisante en hauteur et largeur
- Classe 6 : crête concave

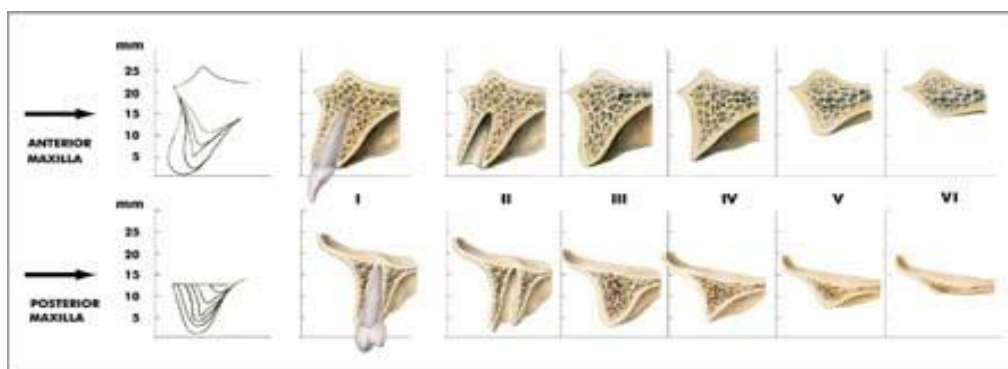


Figure 9 : Evolution du volume osseux résiduel au maxillaire suite à une avulsion, de Cawood et Howell

Cet amincissement à l'origine de la finesse des parois osseuses est fortement préjudiciable lors d'une explantation, puisqu'il augmente le rapprochement du sinus. Cela est sans compter la pneumatisation sinusienne post-extractionnelle, décrite par Sharan et al.(55).

2.3 Qualité d'une apposition osseuse après élévation du plancher sinusien

Le biomatériau de substitution a deux obligations : être biocompatible et ne pas présenter de risque infectieux. Il doit favoriser l'**ostéoinduction** et l'**ostéoconduction**.

Ostéoconduction = propriété passive d'un matériau à recevoir la repousse osseuse, par invasion vasculaire et cellulaire à partir du tissu osseux receveur, au contact de ce matériau.

Ostéoinduction = capacité d'induire une différenciation cellulaire de la matrice osseuse par des cellules ostéoformatrices.

Dans le cas d'une apposition osseuse à la recherche d'un volume osseux suffisant, la question du choix du substitut osseux se pose ; peut-il influencer la réaction de la membrane sinusienne et générer un défaut sinusien ? Historiquement et logiquement, le meilleur matériau, offrant la garantie d'une substitution complète en tissu osseux similaire à celui du site, est la greffe osseuse autologue(56).

La disponibilité limitée d'un site donneur et les problèmes liés à sa morbidité ont fait apparaître des mélanges de matériaux autogènes et exogènes (=xéno greffes, allogreffes ou greffes alloplastiques). Les résultats relatifs à la biocompatibilité sont identiques à ceux obtenus lors de greffes autologues uniques(57)(58). De la même façon, le succès est encore équivalent quant aux greffes exclusivement exogènes. Il est donc actuellement admis que, quel que soit l'origine du matériau utilisé, les résultats sont semblables. Un rapport édité par l'ADF(59) nuance tout de même cette conclusion, en raison du risque potentiel de transmission de Creutzfeld-Jacob qui ne peut être totalement exclu dans le cas d'allogreffes.

3. Geste chirurgical iatrogène de dépose implantaire

Un geste chirurgical inadapté peut léser la membrane sinusienne. Il est donc primordial d'être vigilant quant à la manipulation de l'instrumentation. Parmi ces instruments, ceux permettant couramment la dépose des implants sont : **le davier, le porte-implant et la clé dynamométrique, le tourne à gauche, la fraise à os, le trépan et la piezochirurgie.**

3.1 Le davier

Habituellement employé pour les avulsions dentaires, il peut être d'une grande utilité pour déposer un implant, à condition que ce dernier ne soit plus ostéointégré.

3.2 Le porte-implant et la clé dynamométrique

Ils sont principalement utilisés pour retirer un implant mis en place récemment, voire au cours de la séance de pose. En ce qui concerne le porte-implant, il suffit de mettre le moteur chirurgical en position de dévissage. Il est conseillé de ne pas dépasser une vitesse de rotation de 40 tours/minute et d'appliquer une irrigation abondante, pour éviter un échauffement osseux.

3.3 Le tourne à gauche

Il présente à son extrémité un filetage inversé et conique qui vient s'insérer dans le filetage intérieur de l'implant. Sa tête comprend un carré et un hexagone adaptés à la plupart des clés, mais aussi un pertuis, afin d'y placer un manche d'instrument. Les clés ou manches d'instruments exercent une force importante en rotation dans le sens du dévissage. Cela aboutit à la rupture de la liaison os-implant, et au dévissage de ce dernier. La condition à son utilisation est un filetage intact de l'implant. La force exercée peut aller jusqu'à 300kg/cm³.

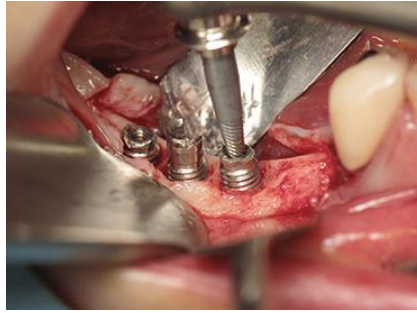


Figure 10 : Dépose d'un implant à l'aide d'un tourne à gauche

3.4 Le trépan (ou tréphine)

Pour déposer un implant encore ostéointégré ou en l'absence d'un filetage disponible, le tourne à gauche n'est plus efficace. Il s'avère nécessaire d'employer un trépan. C'est un instrument rotatif, cylindrique et creux, de forage, à l'extrémité coupante, et qui agit tel un emporte-pièce autour des implants. Il est utilisé sur un contre angle à basse vitesse (jusqu'à 1000 tours/minute), en maintenant une irrigation abondante. Il faut choisir un trépan dont le diamètre est très proche de celui de l'implant pour minimiser le délabrement osseux.

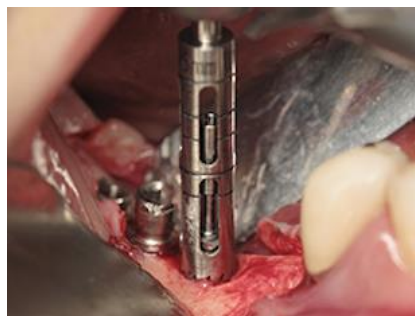


Figure 11 : Dépose d'un implant à l'aide d'un trépan

3.5 La piézo-chirurgie

Seule ou combinée aux autres instruments, elle permet de léser les tissus durs à une fréquence comprise entre 27 et 29 kHz, selon Fusari P. et al(60). Son incision précise et oscillante, facilitant l'irrigation et la visibilité, limite les dommages infligés aux tissus. Elle réalise des tranchées, qui vont assouplir l'os et diminuer la force nécessaire au dévissage de l'implant, réduisant ainsi le taux de fractures de l'os péri-implantaire. Cependant, il faut être attentif à ne pas appliquer une pression excessive, au-delà de 400g(61).

3.6 Tableau récapitulatif des différentes méthodes de dépose implantaire

Tableau 5 : Tableau récapitulatif des avantages, inconvénients et indications des différentes méthodes de dépose implantaire

Instrument	Avantages	Inconvénients	Indications
Davier	<ul style="list-style-type: none"> - Technique simple - Conservateur - Ne nécessite pas l'achat de matériel spécifique à l'implant et souvent coûteux 	<ul style="list-style-type: none"> - Ne s'utilisent que pour les implants non ostéo-intégrés - Peut obliger l'application d'une certaine force - Risque de fracture osseuse ou implantaire 	<ul style="list-style-type: none"> - Implants non ostéo-intégrés ou perte osseuse importante - Peut être utilisé combiné à une autre technique
Porte-implant/clé dynamométrique	<ul style="list-style-type: none"> - Rapide - Simple - Conservateur - Ne nécessite pas l'achat de matériel spécifique à l'implant et souvent coûteux 	<ul style="list-style-type: none"> - Utilisation très limitée du fait des faibles couples et de la faible vitesse de rotation du porte-implant 	<ul style="list-style-type: none"> - Limitées pour le porte-implant : si besoin de dépose précoce au cours de la chirurgie de pose ou dans les jours suivants la pose
Tourne-à-gauche	<ul style="list-style-type: none"> - Conservateur - Manipulation aisée - Précis 	<ul style="list-style-type: none"> - Plus efficace au maxillaire qu'à la mandibule - Risque de fracture du filetage interne - Risque de fracture osseuse - Risque de CBS et de perforation membranaire si fracture de l'os sous le plancher sinusien - Coûteux - Souvent à usage unique 	<ul style="list-style-type: none"> - Dans les jours ou les quelques mois après mise en place de l'implant - En présence d'une perte osseuse importante - Filetage accessible - Implants maxillaires ++ - Implants mandibulaires très faiblement ostéointégrés
Trépan	<ul style="list-style-type: none"> - Faible risque de fracture osseuse - Manipulation aisée pour le clinicien 	<ul style="list-style-type: none"> - Non conservateur : délabrement osseux important - Echauffement osseux - Difficulté de trouver le bon axe implantaire - Risques de léser des structures anatomiques importantes : sinus et nerf alvéolaire inférieur 	<ul style="list-style-type: none"> - Implants mandibulaires ++ - Filetage indisponible - Implants présentant une ostéointégration totale ou partielle
Piézo-chirurgie	<ul style="list-style-type: none"> - Plus conservateur que le trépan - Moins d'échauffement osseux - Combine incisions et vibrations - Peu de risques de fractures - Permet une meilleure cicatrisation du site 	<ul style="list-style-type: none"> - Moins conservateur que le tourne-à-gauche ou le davier - Nécessite l'achat du matériel 	<ul style="list-style-type: none"> - Implants ostéo-intégrés - Implants proches d'éléments nobles (NAI, artère linguale, membrane sinusienne) - Peut être utilisé sur le tiers coronaire et combiné au davier ou au tourne-à-gauche plus conservateurs sur les deux tiers apicaux

4. Comportement réactionnel de la muqueuse et du sinus après effraction

Pendant de nombreuses années, le sinus était un obstacle à éviter, au détriment d'une réhabilitation prothétique qualitative. Pourtant, selon Wolf(62), l'engagement léger d'un implant dans la corticale osseuse de la base du sinus apporterait un blocage primaire de meilleure qualité et Reiser(63) démontre que la membrane de Schneider a la propriété de se soulever sur 4 à 5 mm sans se perforer. Malheureusement, une pénétration instrumentale trop importante peut la léser et entraîner des complications.

4.1 Rappels histologiques de la muqueuse sinusienne (64)

La cavité endo-sinusienne saine est régulière, tapissée d'une muqueuse comprenant un épithélium, une membrane basale et un chorion. Son épaisseur varie de 0,3 à 1,3 mm(65), entre individus mais aussi chez un même individu, d'un sinus à l'autre. Elle peut être qualifiée de fine, normale, épaisse ou hypertrophique. Identifiable radiologiquement, elle détermine le niveau de difficulté de la chirurgie. Le risque de perforation est accru en présence d'une membrane de faible épaisseur.

4.1.1 *L'épithélium*

L'épithélium est de type respiratoire, pseudo-stratifié cylindrique cilié, facilement décollable et pouvant former des prolongements, des cloisonnements. De même nature que l'épithélium des fosses nasales, il constitue une barrière physiologique contre un grand nombre de substances volatiles. Parmi les cellules épithéliales(64), les cellules caliciformes ou cellules muqueuses synthétisent, stockent et excrètent des mucines, constituant important du mucus. Les cellules ciliées, représentant près de 80 % de la population cellulaire, permettent le déplacement du mucus. Leurs mouvements se décomposent en une phase active de propulsion et une phase de relaxation. C'est la phase active qui permet aux cils de se déployer, d'atteindre leur longueur maximale et de propulser le mucus.

4.1.2 *Le chorion*

Le chorion contient une matrice extracellulaire aux multiples fibres de collagène, vaisseaux, glandes et cellules inflammatoires. Les glandes séro-muqueuses proviennent de l'invagination des cellules caliciformes de l'épithélium. Elles participent à la production de mucus au même titre que les cellules épithéliales. La faible quantité de fibres élastiques explique l'aisance avec laquelle il est possible de la détacher de la paroi osseuse.

4.1.3 *Le mucus*

Produit par les cellules caliciformes et les glandes séro-muqueuses du choroion, le mucus se présente sous deux formes :

- une couche superficielle, très épaisse, visqueuse et élastique, la couche «gel», qui est en rapport avec la partie distale des cils et la lumière sinusienne ;
- une couche profonde, très fine, aqueuse, péri-ciliaire, qui est en rapport avec le pôle apical des cellules et la partie basse des cils et qui est appelée la couche «sol».

Le mucus est en perpétuel mouvement, en raison de l'activité des cils sous-jacents, dont la tâche est d'évacuer les sécrétions de la muqueuse au travers de l'ostium principal(66). Il a pour fonctions de tapisser, lubrifier et protéger l'épithélium sous-jacent contre les irritants, certains virus et certaines bactéries. Il « trappe » les molécules étrangères et les inactive grâce à ses propriétés antibactériennes, anti-protéasiques et anti-oxydantes.

Toute agression de la membrane de Schneider provoque une altération de ces activités cellulaires et, par voie de conséquence, perturbe l'homéostasie sinusienne.

4.2 Réaction pathologique du sinus lésé

Lorsqu'un praticien réalise un acte chirurgical à proximité du sinus, il est indispensable de se renseigner sur les antécédents sinusiens du patient et d'effectuer des clichés radiologiques pour analyser leur volume et leur proximité anatomique avec la zone chirurgicale.

Lors de l'intervention, l'intégrité de la membrane sinusienne est cliniquement mise en évidence par la manœuvre dite de Valsalva(45). Elle consiste à faire inspirer et souffler le patient tout en lui pinçant le nez. En cas de perforation, la membrane n'effectue aucun mouvement d'aller et retour. La gestion de la lésion recourt à différentes techniques, guidée par la taille de la lésion. La prise en charge des perforations consiste à refermer l'orifice pour empêcher l'intrusion de germes pathogènes ou de tout autre corps étrangers, à l'origine d'une sinusite. Si la perforation lors de l'explantation est de petite taille, il n'existe pas d'aménagement particulier et une fermeture hermétique de la gencive suffit. Dans le cas d'une perforation plus large, il est prudent d'effectuer un décollement complet de la membrane. Puis, il existe alors une multitude de solutions thérapeutiques :

- Utilisation de tissus autogènes : lambeaux vestibulaires et palatins, Boule graisseuse de Bichat
- Greffes osseuses autogènes
- Utilisation de matériaux allogènes : colle de fibrine
- Xénogreffes : membranes de collagène, substituts osseux

- utilisation de matériaux synthétiques : gazes hémostatiques, blocs d'hydroxyapatites

Lors d'une perforation membranaire, la projection d'organismes pathogènes présents sur le site peut se produire. De même, en mettant en relation le sinus avec un milieu septique comme la cavité buccale, une CBS sera susceptible d'engendrer une inflammation de la muqueuse. Lorsque la perforation est passée inaperçue ou si la fermeture du site a été inefficace, c'est principalement les caractéristiques de la sémiologie d'une **sinusite maxillaire d'origine dentaire**(67) que le patient va présenter :

- Des symptômes unilatéraux,
- Des douleurs sous orbitaire irradiantes vers l'arcade dentaire ou l'orbite homolatérale, augmentées lors des efforts ou de la mise en position déclive de la tête et en période nocturne et provoquées à la pression de la face antérieure du sinus,
- Une fièvre inconstante,
- Un écoulement nasal purulent, fétide, intermittent,
- Un mouchage homolatéral purulent, mêlé parfois à quelques filets sanglants,
- Une obstruction nasale.

L'examen tomodensitométrique permettra de compléter le diagnostic de sinusite en présence d'un épaissement de la muqueuse, à l'origine d'une opacité sinusienne, complète ou non(68). En effet, sous l'influence d'un processus inflammatoire ou infectieux, la muqueuse devient le siège d'une réaction œdémateuse à l'origine d'une obstruction de l'orifice de drainage du sinus, entraînant la stagnation des sécrétions muqueuses à l'origine des proliférations bactériennes.

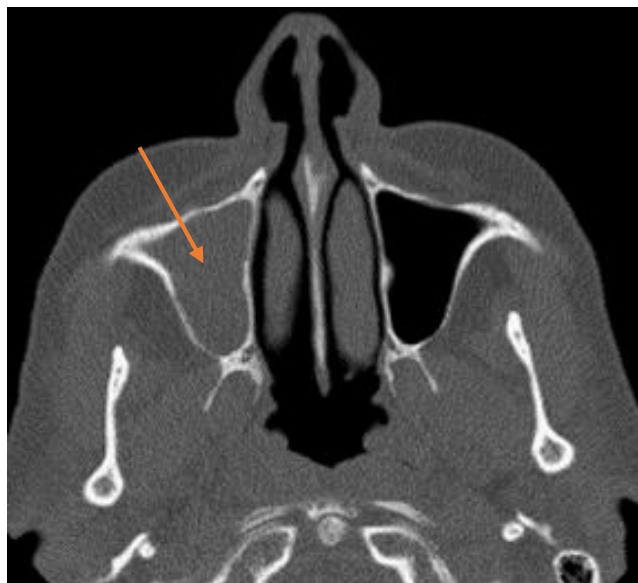

Figure 12 : TDM, coupe transversale : opacité du bas fond sinusien maxillaire droit compatible avec le diagnostic d'une sinusite maxillaire chronique

Le traitement de première intention va consister à administrer une antibiothérapie, plus ou moins associé à une corticothérapie et à l'administration de décongestionnants. L'AFSSAPS recommande l'association amoxicilline-acide clavulanique, 2g/jour en deux prises ou 3g/jour en trois prises(69). Dans le contexte d'une résistance à ce traitement, la thérapeutique chirurgicale est indiquée et le patient doit être adressé à un chirurgien ORL. Elle consiste en une chirurgie endonasale micro-invasive de type méatotomie moyenne(70). Le principe est simple : il s'agit de créer une ouverture chirurgicale du sinus maxillaire dans le méat moyen en y incluant l'ostium sinusien, pour obtenir un drainage suffisant, aboutissant à une ventilation correcte et à une aération du sinus. L'intervention repose sur une ouverture d'un à deux centimètres de diamètre du méat moyen dans la fosse nasale sous contrôle endoscopique. Elle impose des contacts sur les structures endonasales, souvent douloureux ; l'anesthésie générale sera donc majoritairement retenue.

Les principaux temps opératoires de la méatotomie moyenne(71) sont :

- La préparation de la fosse nasale (tampons d'anesthésiques locaux) ;
- La luxation du cornet moyen en dedans ;
- La résection de la composante maxillaire du processus unciforme ;
- L'agrandissement des berges de la méatotomie en avant et en haut ;
- L'éventuelle mise en place d'un méchage hémostatique.

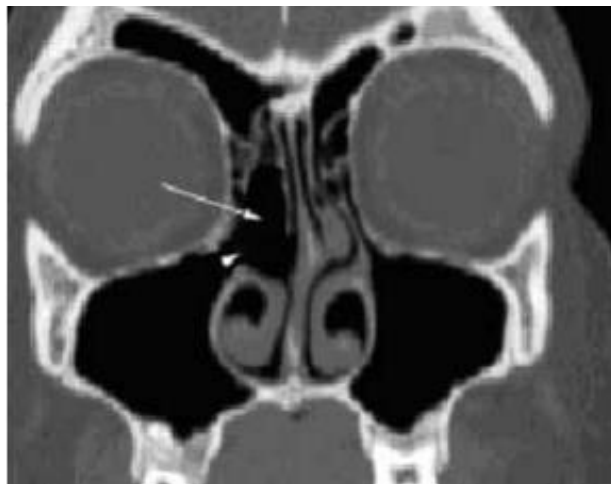


Figure 13 : Modélisation TDM d'une méatotomie moyenne montrant l'ablation du cornet moyen (flèche) et l'ablation du processus unciforme (tête de flèche)

Conclusion de la partie 2 :

A l'image du nerf alvéolaire inférieur à la mandibule, le sinus est au maxillaire postérieur l'obstacle anatomique majeur. Il est fortement exposé lors d'une explantation, et son atteinte peut engendrer des complications infectieuses. Le cas clinique suivant en est un exemple.

3 Cas clinique

1. Anamnèse et motif de consultation

La patiente, Madame A., âgée de 61 ans, consultait pour la première fois au service d'Odontologie du CHU de Pellegrin de Bordeaux, en mai 2014. Fumeuse, sans antécédents médicaux importants, elle était porteuse d'une prothèse amovible totale stabilisée par deux implants, approximativement en position 14 et 24. Elle souhaitait une réhabilitation prothétique fixe au maxillaire supérieur, car elle ne supportait plus le caractère amovible et contraignant de sa prothèse.

2. Diagnostic et décision thérapeutique

L'examen clinique a mis en évidence une péri-implantite importante, de classe 3. Le sondage indiquait une profondeur de poches de 5mm. La décision d'explantation fut rapidement optée, pour deux raisons :

- La **cratérisation** déjà sévère de la lésion.
- La **malposition** de l'implant : son axe était incompatible avec le nouveau projet prothétique.

Après dépose de l'implant et cicatrisation, il était prévu une élévation sinusienne et un comblement avec biomatériau, dans l'optique d'une nouvelle réimplantation.

3. Explantation et objectivation d'une CBS

L'explantation a été effectuée un mois après la première consultation, en juin 2014. Malgré la perte d'ostéointégration partielle autour de l'implant, sa stabilité empêchait une mobilisation aisée au davier et a nécessité l'utilisation d'un trépan. Au retrait de l'implant, une communication bucco-sinusienne extemporanée fut cliniquement mise en évidence, par la manœuvre de Vasalva. Les précautions nécessaires ont été mises en place pour refermer le site hermétiquement :

- Insertion d'une compresse hémostatique de contact résorbable de type Pangen®
- Sutures
- Rebasage au Fitt de Kerr de la prothèse totale de la patiente

Un contrôle a été effectué trois semaines après, pendant lequel la patiente a décrit des signes de sinusites subaigües, malgré une fermeture muqueuse de la CBS.

Une antibiothérapie lui a été administrée : association d'Amoxicilline et d'Acide clavulanique 2g/jour, en deux prises, pendant 7 jours. 3 mois après, un nouveau contrôle objectiva le caractère chronique de la sinusite. En novembre 2014, la patiente fut orientée vers un chirurgien ORL.

Pièce 1 : Courrier du 12/11/2014 adressé au chirurgien ORL



PÔLE ODONTOLOGIE ET SANTÉ BUCCALE

Bordeaux, le 12 novembre 2014

Pr Véronique DUPUIS
Professeur des universités
Praticien hospitalier
Chef de pôle
Tél. 05 57 82 09 89
Fax 05 56 79 47 70

Pr Marie-José BOILEAU
Professeur des universités
Praticien hospitalier
Responsable d'unité médicale
Tél. 05 56 79 48 65

Orthopédie dento-faciale

Pr Marie-José BOILEAU ⁽¹⁾
Dr Etienne BARDINET ⁽²⁾
Dr Cédric BAZERT ⁽²⁾
Dr Maud SAMPEUR ⁽²⁾

Pathologie - chirurgie buccale

Pr Jean-Christophe FRICAIN ⁽¹⁾
Pr Jacques JEANDOT ⁽²⁾
Dr Sylvain CATROS ⁽²⁾
Dr Stéphane CHAPENOIRE ⁽²⁾
Dr Jean-Marie MARTEAU ⁽²⁾
Dr Jean-Louis MIQUEL ⁽²⁾

Prothèses

Pr Véronique DUPUIS ⁽¹⁾
Dr Jacques COLAT-PARROS ⁽²⁾
Dr Emmanuel D'INCAU ⁽²⁾
Dr Jean-François LASSERRE ⁽²⁾
Dr Odile LAVIOLE ⁽²⁾

Odontologie conservatrice

Pr André ROUAS ⁽¹⁾
Dr Raphaël DEVILLARD ⁽²⁾
Dr Eric VACHEY ⁽²⁾

Odontologie pédiatrique

Dr Yves DELBOS ⁽²⁾
Dr Patrick ROUAS ⁽²⁾

Parodontologie

Dr Reynald DA COSTA NOBLE ⁽²⁾
Dr Yves LAUVERJAT ⁽²⁾

Assistants hospitaliers universitaires

Praticiens attachés

Evelyne CARUEL
Cadre de santé
Poste 94856

**Standard, secrétariat, accueil,
prise de rendez-vous**
Tél. 05 57 62 34 34
Fax 05 56 79 48 58

prenom-compose.nom-compose@chu-bordeaux.fr

⁽¹⁾ Maîtres de conférences des universités
Praticiens hospitaliers
⁽²⁾ Professeurs des universités
Praticiens hospitaliers

Cher confrère, chère consœur,

Je vous adresse Madame A [redacted] qui présente une sinusite chronique droite, probablement consécutive à la dépose d'un implant en 14.

Dans le nouveau plan de traitement, deux implants (14 et 16) doivent être posés. Une greffe sinusienne doit également être réalisée. Pourriez-vous nous tenir au courant du pronostic prévisible de votre traitement.

En vous remerciant par avance.

Bien confraternellement,

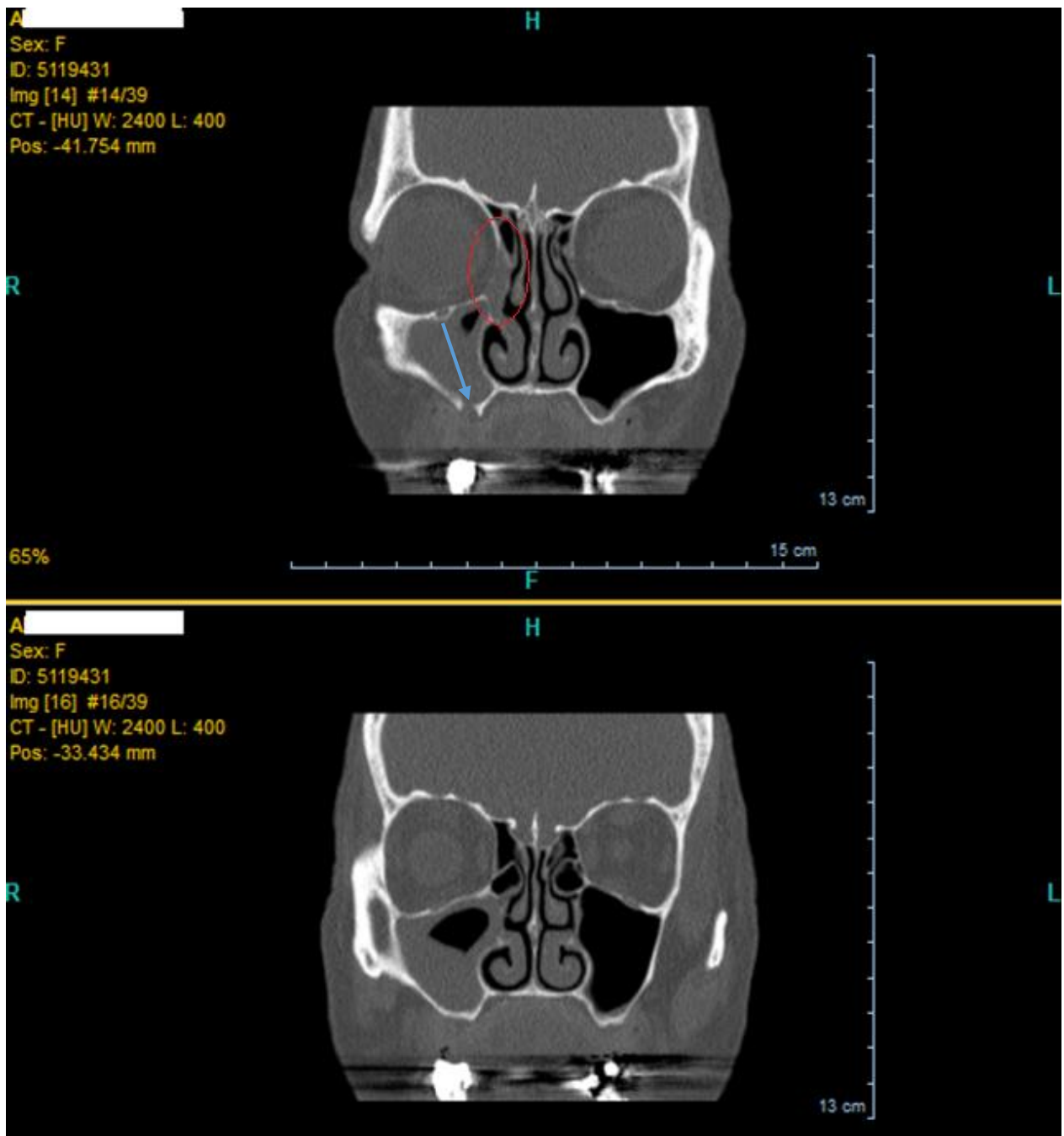

CHU de BORDEAUX
Pôle Odontologie et de santé buccale
Professeur DUPUIS
Marie-José BOILEAU, PELLEGRIN
Professeur BOILEAU
Bât. PQR 1 - 2^{ème} étage
Place Amélie Raba-Léon - 33076 BORDEAUX Cedex

GROUPE HOSPITALIER PELLEGRIN - Bâtiment PQR, entrée 1, 2e étage
Place Amélie Raba-Léon 33076 Bordeaux cedex - Tél. 05 56 79 56 79
www.chu-bordeaux.fr

4. Prise en charge par le chirurgien ORL

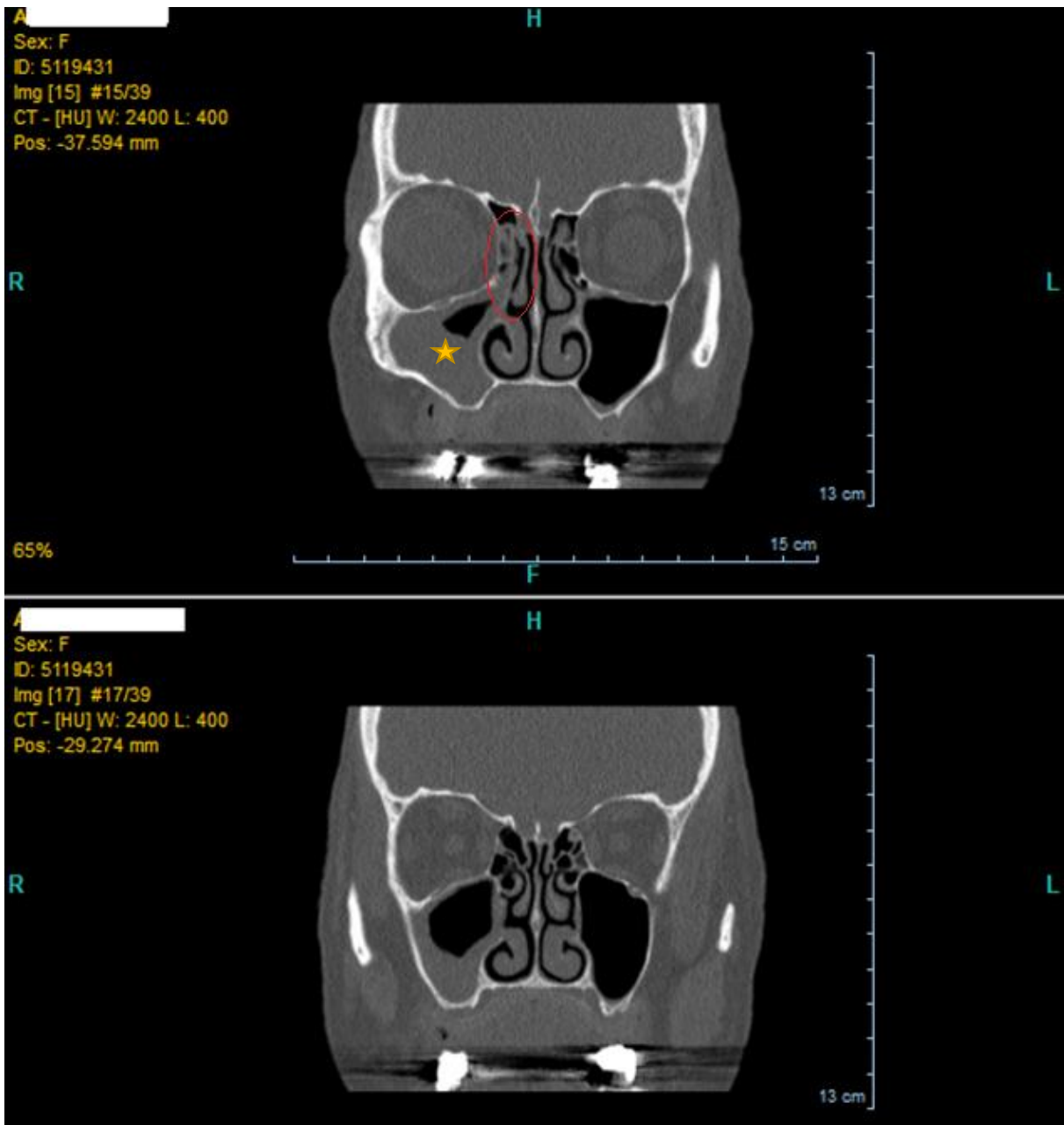
Le chirurgien ORL effectua rapidement un examen tomodensitométrique, qui mit en évidence l'interruption de la corticale avec perte de substance osseuse de la paroi antérieure et inférieure du sinus maxillaire droit, mesurant 4 mm dans le plan frontal et 5 mm de diamètre antéro-postérieur dans le plan sagittal (flèche bleue).

Pièce 2 : Coupes frontales 1 de l'examen TDM de la patiente, effectué le 16/12/2014



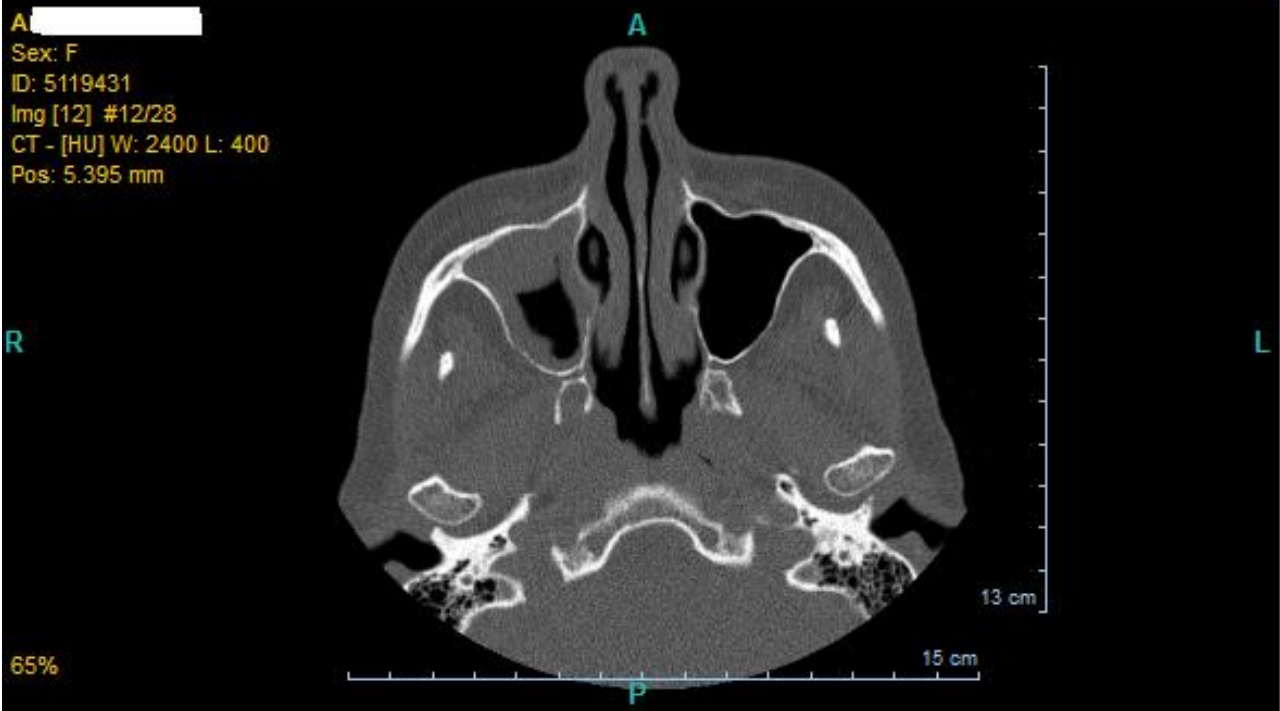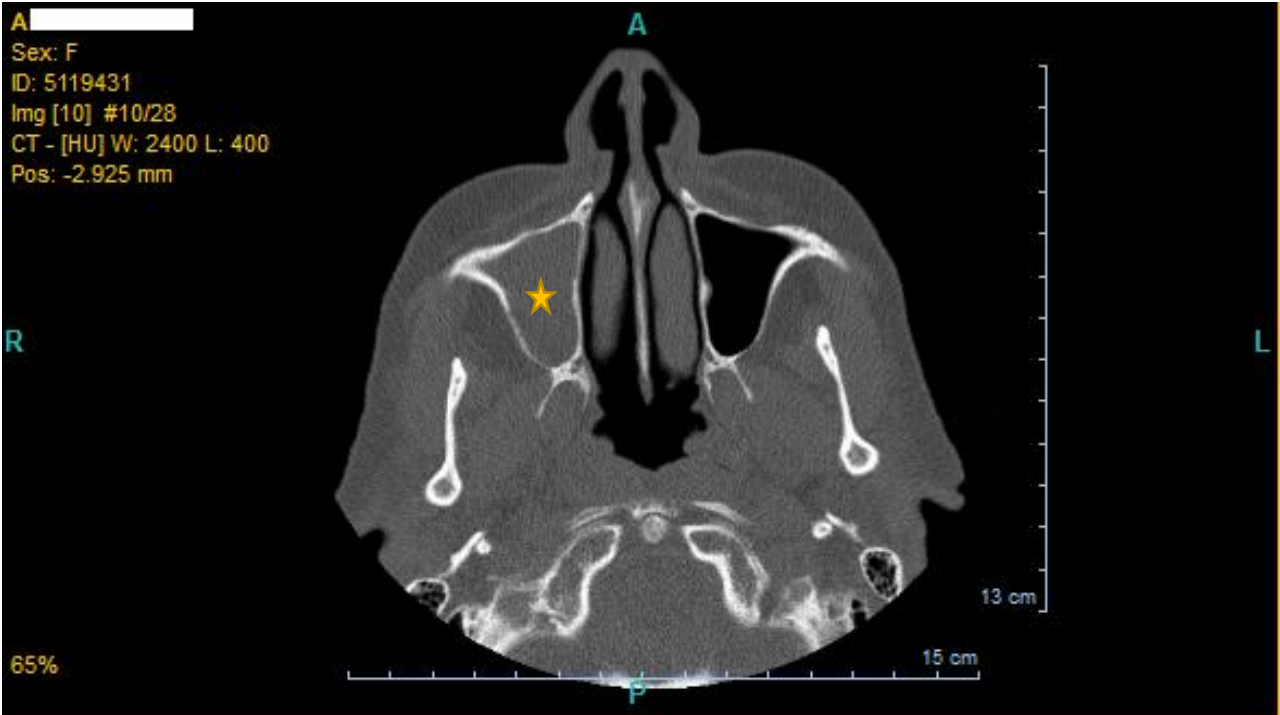
L'obstruction du méat moyen était caractérisée par la disparition radiologique de la voie de drainage du sinus (entourée en rouge).

Pièce 3 : Coupes frontales 2 de l'examen TDM de la patiente, effectué le 16/12/2014

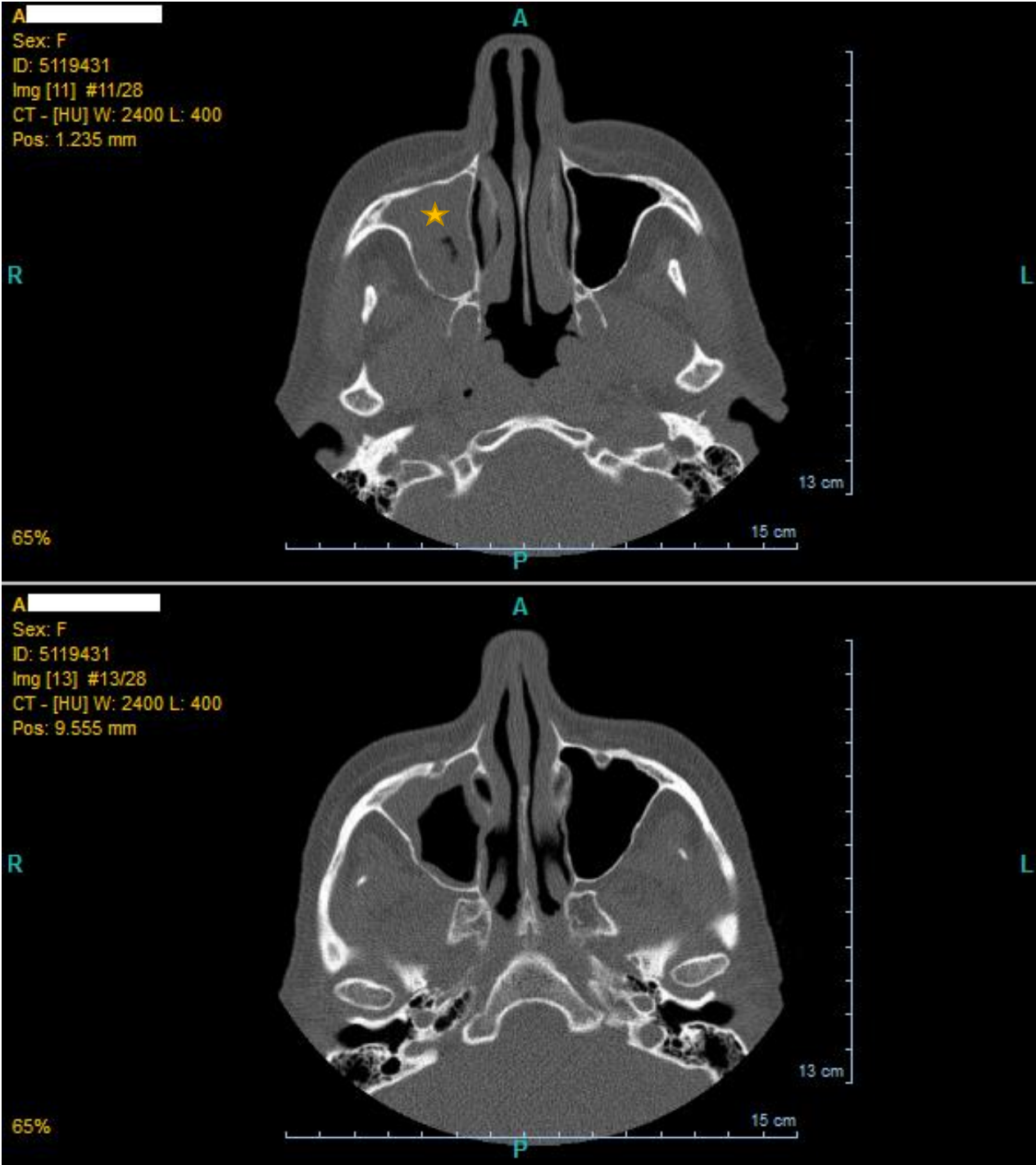


Les signes radiologiques confirmèrent le diagnostic en faveur d'une sinusite chronique unilatérale droite, avec hypertrophie de la muqueuse à l'origine d'une opacité radiologique du sinus (étoile).

Pièce 4 : Coupes transversales 1 de l'examen TDM de la patiente, effectué le 16/12/2014



Pièce 5 : Coupes transversales 2 de l'examen TDM de la patiente, effectué le 16/12/2014





CENTRE D'IMAGERIE MEDICALE
Clinique Tivoli

JBO
N° 11130947

Bordeaux, le 16/12/2014

Dr. R

Cher confrère,

Voici l'examen de votre patiente

EXAMEN TOMODENSITOMETRIQUE DES SINUS DE LA FACE

Scanner Général Electric OPTIMA CT540 (mis en service le 15.07.2013)

Indication :

Sinusite maxillaire chronique droite, chez une patiente qui présente des sinusites à répétition après ablation dentaire.

Technique :

Examen sans injection de produit de contraste, avec coupes sur les apex dentaires.

PDL : 53 mGy.cm

CTDI : 4 mGy

Résultats :

Il existe effectivement des signes en faveur d'une sinusite chronique du sinus maxillaire gauche, avec une hypertrophie de la muqueuse et comblement à ce niveau.

Présence par ailleurs d'une interruption de la corticale avec perte de substance osseuse de la paroi antérieure et inférieure du sinus maxillaire droit, mesurant 4 mm dans le plan coronal et 5 mm de diamètre antéropostérieur dans le plan sagittal.

Discrète hypertrophie de la muqueuse au niveau du fond du sinus maxillaire gauche.

Transparence normale des autres cavités aériques de la face.

CONCLUSION :

Présence de signes de sinusite maxillaire droite chronique sur interruption de la corticale de la paroi antéro-inférieure du sinus maxillaire droit qui apparaît ouverte en regard e la cavité buccale.

Discrète réaction muqueuse du côté du sinus maxillaire gauche.

Discrète déviation de la cloison nasale à convexité gauche.

Docteur
Ce cabinet dispose d'un système d'archivage d'images informatique, destiné à faciliter le diagnostic et la gestion des antécédents du patient, réservé à un usage médical conformément à la Loi n°78-17 du 6 Janvier 1978.

220, rue Mandron - 33000 Bordeaux
Tél. 05 56 29 23 23 - Fax 05 56 29 23 20
Site web : www.radiologuesassocies.com
E-mail : rx.tivoli@radiologuesassocies.com

SELARL AQUITAINE BORDEAUX CENTRE - Membre d'une association agréée, Règlement des honoraires par chèque accepté.



Group: Radiologues Associés

SCANNER
RADIOLOGIE
ECHOGRAPHIE
MAMMOGRAPHIE
DOPPLER COULEUR

Un an plus tard, une intervention chirurgicale endoscopique de type méatotomie moyenne par voie nasale fut programmée et un consentement éclairé établi. La détection d'une tumeur maligne du poumon chez notre patiente fut à l'origine du temps de latence entre le diagnostic et l'opération.

Pièce 7 : Consentement éclairé signé le 14/11/2015 (page 1)

CABINET ORL BORDEAUX-CAUDÉRAN

Oto-Rhino-Laryngologie - Explorations Fonctionnelles - Chirurgie de la Face et du Cou

Dr R

Oto-Rhino-Laryngologie
Chirurgie de la Face et du Cou

N° RPPS 10100168789
Conventionné Secteur 2

Consentement éclairé ORL
(A présenter signé, en double exemplaires, lors de la prise en charge d'hospitalisation)

Comme vous m'avez demandé de le faire et pour répondre aux obligations légales, c'est bien volontiers que:

1. je vous confirme que vous m'avez exposé les risques inhérents à toute intervention chirurgicale. S'y ajoutent:

- Un certain pourcentage de complications et de risques y compris vitaux tenant non seulement à la maladie (ou aux disgrâces pour les interventions esthétiques) dont je suis affecté(e) mais également à des réactions individuelles imprévisibles.
- Des risques particuliers liés à l'opération suivante :

Méatotomie nasale moyenne et inférieure, par endoscopie

2. Je reconnais aussi que j'ai pu vous poser toutes les questions concernant cette intervention et que j'ai pris note, outre les risques précédemment cités, qu'il existe une imprévisibilité de durée, des aspects et des différentes formes telles que: d'anatomie loco-régionale, de cicatrisations, etc.; ainsi que des risques exceptionnels, voire même inconnus. Vous m'avez informé(e) des bénéfices attendus de cette intervention et des alternatives thérapeutiques.

3. Je vous confirme que les explications que vous m'avez fournies, l'ont été en des termes suffisamment clairs pour me permettre d'arrêter mon choix et de vous demander de pratiquer cette intervention de chirurgie.

4. J'ai également été prévenu qu'au cours de l'intervention, le chirurgien peut se trouver en face d'une découverte ou d'un événement imprévu imposant des actes complémentaires ou différents à ceux prévus initialement et j'autorise d'ores et déjà dans ces conditions, le chirurgien à effectuer tout acte qu'il estimerait nécessaire.



5. Je reconnais que, d'un commun accord, vous êtes à ma disposition pour répondre à toute interrogation et à celle de mon médecin traitant.

6. Je m'engage expressément à me rendre à vos consultations et à me soumettre à tous les soins et recommandations que vous me prescrirez en pré et post opératoire. Je vous fais confiance pour utiliser tous les moyens à votre disposition pour approcher le résultat souhaité.

Fait à Bordeaux Le 14.11.15

Nom-Prénom de l'intéressé (ou de son représentant légal si mineur ou sous tutelle)

.....

Le Médecin :  Le Patient : *Lu et approuvé*
Précédé de la mention « Lu et approuvé » 

Cabinet ORL Bordeaux-Caudéran : 9 avenue Saint Amand 33200 Bordeaux-Caudéran
Tel : 05-56-08-37-44 Fax : 05-05-05-05
Hospitalisation : Clinique Saint-Augustin 112 Avenue d'Arès 33000 Bordeaux / Tel : 05-56-00-30-30



Fiche d'information éditée par la SFORL, le Syndicat National ORL, le Collège Français des Enseignants en ORL
<http://www.orifrance.org>

INFORMATIONS MEDICALES AVANT LA REALISATION D'UNE MEATOTOMIE MOYENNE

Madame, Monsieur,

La méatotomie moyenne est l'ouverture large du sinus maxillaire dans la cavité nasale. Afin que vous soyez clairement informé du déroulement de cette intervention, nous vous demandons de lire attentivement ce document d'information. Votre chirurgien est à votre disposition pour répondre à toutes vos questions.

N'oubliez pas de dire à votre chirurgien les traitements que vous prenez régulièrement, et en particulier Aspirine, anticoagulants... N'oubliez pas de signaler si vous avez déjà présenté des manifestations allergiques, en particulier médicamenteuse. Enfin n'oubliez pas d'apporter, lors de l'hospitalisation, les documents médicaux en votre possession : prises de sang, examens radiologiques notamment.

BUT DE L'INTERVENTION

Vous présentez une infection du sinus maxillaire. Cette sinusite peut être responsable de douleurs de la face, d'une obstruction nasale, d'un mouchage purulent et parfois d'infection à distance. La chirurgie ne s'envisage qu'après échec des différents traitements médicaux, ce qui sera confirmé par un bilan radiologique, en règle un scanner. L'intervention a pour but d'ouvrir largement le sinus dans le nez, pour permettre aux sécrétions purulentes de s'évacuer dans la fosse nasale.

REALISATION DE L'INTERVENTION

Pour améliorer la tolérance de cette intervention, une anesthésie générale est souvent proposée et programmée. Il est de la compétence du médecin-anesthésiste-réanimateur, que vous verrez en consultation avant l'intervention, de répondre à vos questions relatives à sa spécialité. L'intervention est effectuée par voie endo-nasale, sans cicatrice extérieure. L'anesthésie locale peut être réalisée en complément avec de la Xylocaïne. L'intervention est réalisée avec des instruments optiques, éventuellement sous contrôle vidéo. Un méchage, ainsi qu'un traitement antibiotique, sont souvent nécessaires pendant quelques jours, ce que vous précisera votre chirurgien. La durée d'hospitalisation et les soins post-opératoires vous seront précisés par votre chirurgien.

RISQUES IMMEDIATS

En post-opératoire immédiat, une petite hémorragie peut se produire. Elle cède, en règle, rapidement à la compression. On peut noter un larmoiement lié à l'irritation des voies lacrymales pendant quelque temps. On peut observer un emphysème par passage d'air sous la peau dans la région des paupières, ou encore un petit hématome péri-orbitaire.

RISQUES SECONDAIRES

Malgré cet acte opératoire, votre pathologie sinusienne peut récidiver. Une obstruction nasale peut être observée, liée à des adhérences endonasales. Enfin, un larmoiement chronique peut persister pendant plusieurs mois.

COMPLICATIONS GRAVES ET/OU EXCEPTIONNELLES

Tout acte médical, investigation, exploration, intervention sur le corps humain, même conduit dans des conditions de compétence et de sécurité conformes aux données actuelles de la science et de la réglementation en vigueur, recèle un risque de complication.

Des troubles de la vue, par atteinte des muscles de l'oeil, ou par baisse de la vision, sont très exceptionnels, liés en règle à des difficultés chirurgicales per-opératoires. Ils surviennent précocement après l'intervention et doivent être signalés immédiatement à votre chirurgien.

Après anesthésie générale, intubation oro-trachéale et méchage des fosses nasales pour assurer une anesthésie locale supplémentaire, le chirurgien ORL rechercha à l'endoscopie les repères de la méatotomie moyenne :

- L'ostium du sinus maxillaire droit,
- le cornet moyen en haut,
- le relief du conduit lacrymo-nasal en avant,
- le processus unciforme en bas et en avant,
- la face inférieure de la bulle ethmoïdale en haut.



Figure 14 : Endoscope droit

Le processus unciforme du cornet moyen a alors été luxé avec une spatule, sectionné au bistouri falciforme et retiré avec une pince de Blakesley, en toute sécurité. Cette unciformectomie a pour objectif d'agrandir largement l'ostium.



Figure 15 : Pince de Blakesley

Les berges de la méatotomie furent ensuite régularisées à l'aide d'une pince rétrograde. Toutes les structures anatomiques ont bien été respectées.



Figure 16 : Pince rétrograde

Le chirurgien effectua alors un nettoyage abondant au sérum physiologique et mit en place un méchage hémostatique non résorbable, retiré 48 heures après intervention, pour éviter les synéchies (=adhérences cicatricielles). Les soins post-opératoires consistent à réaliser des lavages des fosses nasales deux à trois fois par jour, pendant trois semaines.

CABINET ORL

Docteur |

Oto-Rhino-Laryngologie - Explorations Fonctionnelles - Chirurgie de la Face et du Cou

Dr. |

Oto-Rhino-Laryngologie
Chirurgie de la Face et du Cou

DU Chirurgie des cancers cutanés de la face
DEU de Chirurgie réparatrice et esthétique du visage

N° RPPS

N° ADELI :

Conventionné Secteur 2

Docteur C|

175, avenue de la Libération

33110 LE BOUSCAT

Bordeaux-Caudéran, le 18 novembre 2015

COMPTE-RENDU OPERATOIRE

NOM : **Madame A**

Date de naissance : 16/10/1953

Titre de l'intervention : **MEATOTOMIE MOYENNE DROITE PAR VOIE ENDONASALE SOUS GUIDAGE ENDOSCOPIQUE**

Date de l'intervention 17/11/15

Opérateur : Dr R

Anesthésiste : Dr G.

INDICATION : sinusite maxillaire chronique
intubation orotrachéale - champagne chlorexidine - mècheage des fosses nasales à la Xylocaïne naphazolinée - repérage de l'ostium du sinus maxillaire droit - uncinectomie basse qui permet d'agrandir largement l'ostium du sinus maxillaire - régularisation des berges de la méatotomie à la pince rétrograde - la voie lacrymale, le plancher de l'orbite et l'éthmoïde antérieur sont respectés -
balle fongique : absence
examen anatomopathologique : non réalisé
examen mycologique : non réalisé
nettoyage abondant serum physiologique
méatotomie inférieure : réalisée
absence de saignement
mècheage : 1 grand merocel à droite

Dr R

N° RPPS

Cabinet ORL Bordeaux-Caudéran : 9 avenue Saint Amand 33200 Bordeaux-Caudéran
Tel : 05-56-08-37-44 Fax : 05-05-05-05

LETTRE DE SORTIE

Cabinet ORL Bordeaux-Caudéran : 9 avenue Saint Amand 33200 Bordeaux-Caudéran
Tel : 05-56-08-37-44 Fax : 05-57-22-54-10 - Prise de RDV Bordeaux possible sur www.orenard.com
Hospitalisation : Clinique Saint-Augustin 112 Avenue d'Arès 33000 Bordeaux / Tel : 05-56-00-30-30
Membre d'une société Agrée, le règlement par chèque est accepté.

Deux mois plus tard, l'endoscopie nasale de contrôle a mis en évidence le succès de l'intervention par une cavité sinusienne propre et en l'absence de signe de sinusite récidivante.

Pièce 10 : Courrier du chirurgien ORL lors du contrôle post-opératoire à 2 mois

CABINET ORL

Docteur F
Oto-Rhino-Laryngologie - Explorations Fonctionnelles - Chirurgie de la Face et du Cou

Dr. P
Oto-Rhino-Laryngologie
Chirurgie de la Face et du Cou
DU Chirurgie des cancers cutanés de la face
DIU de Chirurgie réparatrice et esthétique du visage

N° RPPS :
N° ADELI :
Conventionné Secteur 2

Docteur I
175, avenue de la Libération

33110 LE BOUSCAT
Bordeaux-Caudéran, le 26 janvier 2016

Réf/PS

Cher confrère,

J'ai vu en consultation votre patiente madame A. dans les suites de sa méatotomie moyenne droite pour sinusites à répétition.

Depuis l'intervention il n'a pas été noté de sinusite aiguë. A l'endoscopie nasale ce jour, la zone opératoire est saine, bien cicatrisée.

La cavité sinusienne est propre. On note encore quelques croûtes en rapport avec la cicatrisation. Je l'encourage à poursuivre ses lavages de nez pendant quelques jours.

Nous la reverrons au besoin.

Je vous remercie de votre confiance.

Dr I
Remplacement du Dr I

Cabinet ORL Bordeaux-Caudéran : 9 avenue Saint Armand 33200 Bordeaux-Caudéran
Tel : 05-56-08-37-44 Fax : 05-57-22-54-10 - Prise de RDV Bordeaux possible sur www.orlrenard.com
Hospitalisation : Clinique Saint-Augustin 112 Avenue d'Arès 33000 Bordeaux / Tel : 05-56-00-30-30
Membre d'une société Agrée, le règlement par chèque est accepté.

4 Revue de la littérature

1. Matériel et méthode

L'étude d'un cas clinique ne permet pas d'établir de conclusions, en raison de son faible niveau de preuve scientifique. En revanche, de nombreuses hypothèses en découlent. A l'aide d'une revue de la littérature, nous tenterons de répondre à quatre questions, que ce cas clinique a fait émerger.

Dans un premier temps, les recherches vont se focaliser sur la fréquence des communications sinusiennes post-extractionnelles ou suivant la dépose d'implants. Puis, un état des lieux sera fait sur l'apparition des sinusites chroniques après avulsions de dents infectées juxta-sinusiennes ou après la dépose d'implant. La troisième interrogation portera sur l'évaluation des différentes techniques de dépose, afin de déterminer laquelle serait la moins iatrogène en regard du sinus maxillaire. Enfin, il sera pertinent de rechercher s'il existe un intérêt d'anticiper la dépose, par la mise en place d'un matériau d'obturation lors de l'implantation.

La sélection bibliographique a été élaborée à l'aide des bases de données PubMed/Medline et du moteur de recherche Dentistry and Oral Sciences Source et Medline. Seules les références en français et en anglais ont été sélectionnées, sur les quinze dernières années. Les bibliographies des articles, trouvés à l'aide de mots clés et de leur réunion, ont permis de retenir d'autres articles supplémentaires. Ces mots clés MeSH sont :

- Extraction, dental extraction, teeth removal
- Oroantral communication, oroantral fistula
- Sinus perforation
- Sinusitis
- Dental infection
- Dental implant
- Complications
- Dental implant failure, dental implant complications
- Dental implant explantation
- Device removal/instrumentation
- Device removal/methods
- Replacement, reimplantation
- Success rate, implant survival, implant survival rate
- Prognosis
- Sinus augmentation

Tous les types publications sont retenues : méta-analyse, études cliniques randomisées ou similaires contrôlées, prospectives ou rétrospectives, séries de cas cliniques. Le tableau suivant synthétise les sélections d'articles pour les quatre questions.

Tableau 6 : Protocole appliqué pour la sélection de la revue de littérature

Sujet	Articles identifiés	Articles sans rapport	Articles potentiellement retenus	Articles exclus	Etudes incluses
Fréquence d'apparition des CBS	154	120	34	31	3
Fréquence d'apparition des sinusites	207	183	24	22	2
Techniques d'explantation	54	49	5	3	2
Taux de survie des implants avec ou sans apport de biomatériau	146	133	13	10	3

2. Résultats

2.1 Quelle est la fréquence et les sites principaux des communications bucco-sinusiennes après avulsion dentaire et/ou dépose implantaire ?

Article 1 : Khan MA, Adnan M, Mansor F. Frequency and Factors Responsible for the Formation of Oroantral Communication During Extraction of the Maxillary Posterior Teeth. Pak Oral Dent J. sept 2017;37(3):411-5. (72)

Cette étude descriptive transversale référence, sur 200 patients, âgés de 20 à 60 ans, 18 perforations sinusiennes lors de l'avulsion de dents postérieures maxillaires, soit dans 9% des cas. 16 ont eu lieu lors de l'extraction de premières molaires (16,8%), et 2 lors du retrait de deuxièmes molaires (1%). La différence est significative ($p=0,012$).

Article 2 : Franco-Carro B, Barona-Dorado C, Martínez-González M-J-S, Rubio-Alonso L-J, Martínez-González J-M. Meta-analytic study on the frequency and treatment of oral antral communications. Med Oral Patol Oral Cirugia Bucal. 1 août 2011;16(5):e682-687. (73)

Cette méta-analyse rapporte l'extraction dentaire comme le premier facteur étiologique de la communication bucco-sinusienne à 92,63%. Dans l'ordre décroissant, les dents impliquées sont la dent de sagesse (41,05%), la première molaire (26,74%), la deuxième molaire (17,7%), la deuxième prémolaire (8,67%) et la première prémolaire (1,13%).

Article 3 : Qureshi Z-U-R, Tta-Ur-Rahman, Khan S, Ansari SR. Frequency and Site Distribution of Oroantral Fistula - a Study. Pak Oral Dent J. août 2012;32(2):196-8. (74)

Cette étude rétrospective rapporte l'apparition de 60 CBS lors de l'avulsion de dents postérieures maxillaires. Elles sont réparties de la façon suivante : 60% pour les premières molaires, 30% pour les deuxième molaire, 6% pour les dents de sagesse, 2% pour les premières prémolaires et 2% pour les secondes prémolaires.

Conclusion : Aucun article sur la fréquence d'apparition des CBS lors de la dépose d'implant n'a été trouvé. La fréquence d'apparition de CBS s'élève à 9%. Les articles se contredisent quant au site le plus régulièrement mis en cause : soit la dent de sagesse, soit la première molaire.

2.2 Qu'en est-il du développement des sinusites chroniques après création d'une communication bucco-sinusienne lors de l'avulsion dentaire et/ou lors de la dépose implantaire ?

Article 4 : Troeltzsch M, Pache C, Troeltzsch M, Kaeppler G, Ehrenfeld M, Otto S, et al. Etiology and clinical characteristics of symptomatic unilateral maxillary sinusitis: A review of 174 cases. J Cranio-Maxillofac Surg. 1 oct 2015;43(8):1522-9. (75)

174 patients souffrant d'une sinusite maxillaire unilatérale sont recensés dans cette étude rétrospective. Pour 130 d'entre eux (75%), la cause est odontogène, et plus spécifiquement, pour 83 patients, l'étiologie provient d'une CBS créée lors d'une avulsion (64%).

Article 5 : Arias-Irimia O, Barona-Dorado C, Santos-Marino JA, Martínez-Rodríguez N, Martínez-González JM. Meta-analysis of the etiology of odontogenic maxillary sinusitis. Med Oral Patol Oral Cirurgia Bucal. 1 janv 2010;15(1):e70-73. (76)

Cette méta-analyse rapporte que l'acte iatrogène est l'étiologie principale de la sinusite d'origine dentaire. La création de CBS après avulsion dentaire est responsable d'une sinusite maxillaire chronique dans 47,56% des cas. Les principales dents responsables du phénomène sont : la première molaire à 22,15%, la dent de sagesse à 17,21%, la deuxième molaire à 3,97%, la seconde prémolaire à 1,98%.

Conclusion : Les actes iatrogènes sont principalement responsables des sinusites maxillaires chroniques unilatérales. Parmi eux, l'avulsion à l'origine d'une communication bucco-sinusienne est la plus fréquemment citée : 47,56 et 64%. Aucun article n'a été retrouvé quant aux possibles conséquences iatrogènes de la dépose implantaire sur le sinus.

2.3 Quelle(s) est (sont) la ou les technique(s) de dépose implantaire les moins iatrogènes à mettre en œuvre en regard du sinus maxillaire ?

Article 6 : Kalanović M, Đinić A, Divekar N, Rodić M. Removal of dental implants : review of five different techniques. Int J Oral Maxillofac Surg. mai 2016;45(5):641-8. (77)

Cette étude rétrospective recense 112 patients porteurs de 129 implants. Après exclusion de 31 patients avec 34 implants, les 95 implants restants sont déposés (53 au maxillaire contre 42 à la mandibule). La plupart sont atteints de péri-implantite. Les résultats exposent le davier (avec ou sans l'aide d'un élévateur) comme la méthode la plus efficace (38 succès, aucun échec). L'utilisation du trépan a été défailante sur 2 implants, et concluante sur 19. Avec la clé dynamométrique, l'étude compte 5 échecs sur les 32 tentatives de retrait.

Article 7 : Froum S, Yamanaka T, Cho S-C, Kelly R, St James S, Elian N. Techniques to remove a failed integrated implant. Compend Contin Educ Dent Jamesburg NJ 1995. sept 2011;32(7):22-6, 28-30; quiz 31-32. (78)

Cette méta- analyse a pour objectif d'évaluer les différentes techniques de dépose en fonction de 3 paramètres : le caractère invasif, le temps de procédure et le coût du matériel. Le résultat se résume dans ce tableau suivant.

Tableau 7 : Evaluation des techniques de dépose en fonction du caractère invasif, du temps et du coût

Technique	Invasive	Temps	Coût
Clé dynamométrique	-	-	-
Piézo-chirurgie	+	++	++
Davier	+	+	-
Fraise	++	+	-
Trépan	+++	-	-

Conclusion : Les deux articles sont contradictoires : l'article 6 favorise le davier comme instrument de choix, contre la clé dynamométrique pour l'article 7.

2.4 Existe-t-il un intérêt d'anticiper la dépose d'un implant, par la mise en place préventive per-opératoire d'un matériau d'obturation ?

Article 8 : Graziani F, Donos N, Needleman I, Gabriele M, Tonetti M. Comparison of implant survival following sinus floor augmentation procedures with implants placed in pristine posterior maxillary bone: a systematic review. Clin Oral Implants Res. déc 2004;15(6):677-82. (79)

Cette revue comparative retient 6 études. Elle compare la survie d'implants avec ou sans élévation de sinus et apposition de biomatériau. Les résultats peuvent être résumés dans le tableau suivant. La survie implantaire présente de plus grande variation dans les sinus greffés.

Tableau 8 : Résultats de l'étude de Graziani et al.

Implants en survie	Pas d'augmentation sinusienne	Augmentation sinusienne
Données basées sur le patient	73 à 100%	36 à 100%
Données basées sur les implants	75 à 100%	75 à 100%

Article 9 : Barone A, Orlando B, Tonelli P, Covani U. Survival rate for implants placed in the posterior maxilla with and without sinus augmentation: a comparative cohort study. J Periodontol. févr 2011;82(2):219-26. (80)

Dans cette étude prospective de cohorte, se définissent deux groupes : le groupe contrôle (64 patients avec 192 implants au maxillaire postérieur) et le groupe test (41 patients avec 201 implants placés après greffe d'apposition sous sinusienne). Le taux de survie est significatif entre les deux groupes : 96,4% pour le groupe contrôle contre 86,1% pour le groupe test ($p < 0,005$).

Article 10 : Corbella S, Taschieri S, Fabbro M. Long-Term Outcomes for the Treatment of Atrophic Posterior Maxilla: A Systematic Review of Literature. Clin Implant Dent Relat Res. févr 2015;17(1):120-32. (81)

Cette revue systématique rapporte un taux de survie à un an de 97,37% pour 1367 implants insérés avec apposition d'un matériau, contre 97,90% à un an pour 1764 implants insérés sans matériau. Il n'y a pas de différence significative entre ces résultats ($p = 0,32$).

Conclusion : Les taux de survie implantaire avec apposition d'un biomatériau ne présentent pas de résultats supérieurs aux taux de survie sans greffe osseuse. Les différences ne sont pas toutes significatives.

3. Discussion

La pertinence des articles précédemment sélectionnés est à prendre en compte dans l'interprétation de leurs résultats et dans l'élaboration de conclusions. C'est leur niveau de preuve scientifique, établi en fonction du type d'étude, qui les classe en trois grades :

- Grade A = niveau de preuve scientifique établi (articles 2, 5, 7 et 10)
- Grade B = présomption scientifique (articles 1, 8 et 9)
- Grade C = faible niveau de preuve scientifique (articles 3, 4 et 6)

La décision de s'intéresser à la fréquence d'apparitions des CBS et des sinusites chroniques après extractions dentaires n'a été prise qu'après une recherche infructueuse. En effet, la priorité était de récolter des informations relatives à la dépose implantaire. Sans références disponibles, nous utilisons les résultats propres aux avulsions dentaires, que nous transposons avec une certaine réserve, sur le retrait des implants dentaires sous sinusiens. L'avulsion dentaire est le principal facteur étiologique de la CBS, dans plus de 90% des cas(73). Le site de la première, voire de la deuxième molaire maxillaire, est le plus à risque. Malgré la première place de la dent de sagesse dans l'article 2, nous n'en tiendrons pas rigueur, puisque c'est un site exclu d'une possible réhabilitation implantaire. Nous extrapolons ces résultats pour en déduire que la dépose d'un implant en remplacement d'une première voire d'une deuxième molaire maxillaire serait plus à risque. Dans notre cas clinique, l'implant déposé est en position 14. Or, pour les premières prémolaires, la méta-analyse de Franco et al. et l'étude rétrospective de Qureshi y définissent des taux d'apparition de CBS compris entre 1,13 et 2%. Il est donc extrêmement délicat de conclure à une forte susceptibilité de CBS lors de la dépose implantaire sur ce site. Il faut en revanche retenir que lors d'une avulsion, la crête osseuse subit sa résorption centripète, mais elle est également accompagnée d'une pneumatisation du sinus en direction coronaire, qui peut s'étendre jusqu'au secteur canin. Un site prémolaire implanté qui a été édenté auparavant est alors rapproché du sinus par ces phénomènes et l'explantation peut donc être plus à risque qu'une avulsion dentaire.

A l'image de la création des CBS, l'absence d'études est à déplorer concernant les possibles complications infectieuses sinusiennes apparues suite aux explantations. De la même manière que précédemment, les résultats sur dents naturelles permettent d'émettre une réponse, toujours avec réserve. En présence d'une CBS, et malgré les précautions prises pour une fermeture muqueuse hermétique, une sinusite chronique maxillaire unilatérale apparaît dans environ un cas sur deux (47,56% dans la méta-analyse de l'article 5, 54% lors de l'étude rétrospective de l'article 4). Contrairement aux résultats difficiles à transposer concernant la création d'une CBS, nous pouvons imaginer la forte susceptibilité du sinus à développer une pathologie infectieuse après effraction de sa

membrane lors de l'explantation. En effet, l'apparition d'une pathologie sinusienne est plus prévisible : que la CBS apparaisse après avulsion dentaire ou dépose implantaire, les signes cliniques propres à la sinusite chronique qui la succèdent seront identiques. Le paramètre infectieux, que ce soit sur dents naturelles ou sur implants affectés de péri-implantites, peut être un facteur favorisant le développement de sinusites, par intrusion de bactéries pathogènes. Cette hypothèse émane de plusieurs études, dont celle de Jensen et al.(82), qui reportent qu'en dépit de 35% de perforations lors du temps chirurgical d'implantation, aucun signe d'infection n'a été noté car le site est, à l'inverse, initialement sain et que l'implant posé permet une fermeture hermétique du trajet de communication.

Chaque praticien va rechercher, quel que soit la finalité, la technique la plus rapide, la plus efficace et la moins coûteuse. Ce sont les critères que Froum et al. ont voulu déterminer dans leur étude concernant les différents moyens de dépose implantaire. Ils décrivent le porte implant en position de dévissage et la clé dynamométrique comme les instruments les moins invasifs et les plus performants, surtout au maxillaire. La préservation des tissus environnants et leur guérison semblent favorisées par la piézochirurgie, plutôt que par l'utilisation de fraises, malgré leur efficacité significative. Faiblement invasif et préservant le tissu osseux environnant, le trépan est en revanche iatrogène lorsqu'il arrive au tiers apical de l'implant. A l'instar des fraises à haute vitesse, il peut créer des dommages à l'approche des structures anatomiques comme le sinus. L'article 3 présente le davier (avec ou sans utilisation d'un élévateur), comme l'instrument de choix pour la dépose d'un implant. Malgré ces conclusions, chaque situation clinique est différente. Or, nous ne savons pas si les techniques de retrait ont été choisies aléatoirement ou en fonction des cas. Il est donc difficile de déterminer une instrumentation idéale de façon générale. C'est la situation clinique qui va orienter vers un système de dépose. Un implant mobile ou fibrosé ne demandera pas le même plateau technique qu'un implant immobile et/ou encore fortement ancré dans l'os. De plus, il est admis que chaque procédé s'utilise rarement exclusivement, mais plutôt en combinaison d'une ou plusieurs autres techniques. La dextérité et l'expérience du praticien n'ont pas été prises en compte dans les résultats, alors qu'elles peuvent être deux critères importants à considérer. Enfin, parmi les techniques comparées, le laser n'a pas été étudié ; certains auteurs ont pourtant, au travers d'un cas clinique, eu des résultats satisfaisants(83). Cependant, le niveau de preuve de l'article étant faible, il est impossible d'en dégager des conclusions.

La maintenance d'un implant dépend de la quantité et de la qualité d'os environnant disponible. C'est la hauteur osseuse résiduelle qui guide en amont le choix de l'implant et la décision d'effectuer une greffe osseuse ou non. Avec le temps et le développement des surfaces implantaires et des implants courts, les HOR minimales ont diminué. Les recommandations de 2008(25) indiquent la mise en place d'implant précédée d'une ostéotomie par voie crestale couplée d'une greffe osseuse

lorsque la HOR est comprise entre 5 et 8mm. Elles ont été remises en question aux vues des résultats obtenus par des implants insérés avec élévation de plancher sinusien, sans insertion de biomatériau. Les études décrites dans les articles 8, 9 et 10 confirment cela : les taux de survie des implants placés conjointement à un apport de biomatériau ne présentent pas de supériorité par rapport aux taux de survie des implants placés sans apport. Lorsqu'un implant doit être déposé, il faut une hauteur osseuse résiduelle suffisante entre l'apex de l'implant et le plancher sinusien. Alors, même si elle n'apporterait pas de bénéfices quant aux taux de survie implantaire, l'apposition osseuse pourrait avoir un intérêt préventif, en créant une hauteur osseuse confortable pour protéger le bas fond sinusien lors de l'explantation. Elle diminuerait la probabilité de création de communications bucco-sinusienne en éloignant la membrane de Schneider de l'apex de l'implant.

Certains auteurs ont démontré, quant à eux, que l'implantation couplée à la simple élévation de la membrane par voie crestale, est suffisante pour promouvoir l'ostéogénèse en apical de l'implant. Ce gain de tissu osseux est-il alors suffisant pour prévenir une possible dépose ultérieure ? Le soulèvement de la membrane induit la formation d'un caillot sanguin dans un espace clos, délimité en grande partie par des murs osseux, à l'origine du potentiel ostéogénique. Des auteurs rapportent les gains moyens de hauteur osseuse suivants : $2,5 \pm 1,5$ mm à 6 mois post-opératoires(84), $3,1 \pm 1,5$ mm à trois ans et $3,0 \pm 1,4$ mm à 10 ans post-chirurgie, selon Nedir. Cette reformation est malheureusement difficilement prévisible mais apporte une barrière osseuse à ne pas négliger.

4. Conclusion

Cette revue de la littérature est très diversifiée en raison des orientations différentes des questions émises. Le faible niveau de preuves de certains articles sélectionnés doit toujours laisser un doute quant à ces conclusions. La situation prémolaire d'implants indique un risque faible mais pas nul de perforation membranaire. En revanche, lorsqu'elle est objectivée, l'apparition d'une pathologie sinusienne chronique en regard de la CBS est non négligeable et sa résolution nécessite presque systématiquement l'intervention d'une méatotomie moyenne pour rétablir le drainage du sinus.

Concernant les techniques de dépose, aucun consensus ne peut être formulé. Les études sont contradictoires, et le Tableau 5 page 39, synthétisant les indications propres à chaque instrumentation, permettait déjà de conclure que c'est principalement la situation clinique qui guide le choix du plateau technique. Malheureusement, c'est plutôt le matériel à disposition des praticiens qui les oriente. Ils rencontrent alors des difficultés supplémentaires. Enfin, l'explantation n'est pas un geste effectué quotidiennement ; le manque d'expérience peut compliquer la chirurgie.

L'utilisation de biomatériau lors de l'implantation ne semble pas apporter de bénéfices vis-à-vis des taux de survie implantaire. Nous ne pouvons pas non plus conclure mais supposer qu'elle apporterait un profit indéniable lors de l'explantation. Enfin, nous savons qu'une simple élévation membranaire est à l'origine d'une reformation osseuse au niveau apical de l'implant. La question qui reste en suspens est de savoir si ce phénomène peut permettre une néoformation d'os en quantité suffisante pour refouler le bas fond sinusien et le protéger lors d'une dépose implantaire.

La solution la plus sûre en termes de dépose future resterait l'utilisation d'implants courts initialement, pour rester à distance du sinus. L'emploi d'un trépan calibré à un diamètre d'implant supérieur pourrait alors suffire à préparer le site et à éviter d'autres forages pour une nouvelle implantation, immédiate. Si le sinus venait à être lésé malgré ces précautions, la pose immédiate d'un nouvel implant permettrait alors une fermeture hermétique du site.

Conclusion

L'implantologie est une vaste discipline chirurgicale à haut risque de complications. Parmi elles, la péri-implantite est la complication biologique la plus fréquente, se définissant comme une inflammation de la muqueuse associée à une perte osseuse péri-implantaire. L'intérêt tardif pour cette pathologie se traduit par son apparition assez lente, parfois des années après une ostéointégration réussie. Malgré la mise en évidence de certains facteurs de risque formellement identifiés, et d'autres encore à démontrer, l'incidence de la péri-implantite est en constante augmentation. Les protocoles de prévention et de maintenance doivent être plus largement diffusés auprès des patients, souvent inconscients ou indifférents face aux explications de leurs praticiens. Le gradient thérapeutique relatif à la prise en charge de la péri-implantite oriente le plan de traitement du chirurgien-dentiste. Il ne devra pas, malgré tout, tomber dans l'acharnement thérapeutique en voulant à tout prix sauver des implants irrécupérables. Il existe de multiples outils à notre disposition pour déposer ces implants : trépan, tourne-à-gauche, daviers, piézotomes... La situation clinique guide le choix du matériel le plus adapté. Comme toute intervention chirurgicale, l'explantation n'est pas sans risque, à l'image du cas clinique illustrant cette thèse. La position au maxillaire postérieur d'un implant désigne le sinus comme obstacle anatomique majeur. Toute lésion de sa membrane s'explique en premier lieu par son étroite proximité anatomique. La résorption osseuse physiologique et post-extractionnelle est susceptible d'engendrer des défauts osseux quantitatifs et qualitatifs. Elle accentue cette proximité, tout comme l'expansion sinusienne en présence d'édentements. Lors de la création d'une communication bucco-sinusienne, et malgré tous les efforts mis en œuvre pour éviter sa persistance, des pathologies sinusiennes peuvent apparaître. Il s'agit principalement de sinusites chroniques.

Les complications induites lors de l'explantation n'ont pas encore fait l'objet d'études. C'est pourquoi une partie de la revue de littérature de cette thèse s'est orientée sur celles faisant suite à l'avulsion de dents antrales ou proches du sinus. Nous avons ensuite extrapolé les résultats à la dépose implantaire, en émettant les réserves qui s'imposent. L'objectif principal de cette recherche était de déterminer si les complications survenues chez notre cas clinique étaient isolées ou plutôt prévisibles.

Les phénomènes pathologiques du sinus sont difficilement prévisibles mais il existe une forte susceptibilité à ce qu'il développe, en suivant, une sinusite chronique. Pour pallier à cela, une apposition osseuse sous sinusienne préventive peut être décidée dès l'implantation, même si elle n'améliorera pas le taux de survie de l'implant. Elle pourrait augmenter la distance entre la partie apicale de l'implant et le bas fond sinusien, synonyme d'un peu plus de liberté de mouvement lors de la dépose. Cependant, il est extrêmement délicat d'exposer à un patient cette option thérapeutique, car il retiendra seulement que nous envisageons déjà la possibilité de perdre l'implant, à plus ou moins long terme. L'utilisation d'implants courts est donc la meilleure arme à déployer.

Toutes ces conclusions, additionnées à la faible quantité d'études à propos de l'explantation et de ses complications, remettent en cause les paradigmes actuels de l'implantologie. Notre vision est restreinte à son aspect révolutionnaire en odontologie. Il existe déjà une multitude de procédures valables et reproductibles, mais l'élaboration de nouvelles techniques et de nouveaux biomatériaux est pourtant en perpétuelle augmentation. Or, notre esprit ne doit plus se focaliser uniquement sur l'établissement du plan de traitement chirurgical et prothétique et sur la réussite de l'implantation en elle-même, mais doit envisager de façon précoce et préventive, une possible explantation future. En effet, les taux de survie implantaire sont extrêmement encourageants, mais les études font principalement l'état des lieux sur 10 à 15 ans. C'est pourquoi aucun praticien n'est capable aujourd'hui de répondre à la fréquente question des patients : « combien de temps va durer mon implant ? ».

Le choix de la longueur et du diamètre de l'implant et la décision d'une apposition osseuse sous sinusienne, ne doivent plus seulement dépendre des dimensions de l'os résiduel. Prévoir une marge de manœuvre supplémentaire, imputable à un possible geste de dépose ultérieur, diminuerait les risques de complications et optimiserait au maximum les chances de réussite d'un nouvel implant.

Tables des illustrations

Liste des figures

Figure 1 : Composition du biofilm entre implants sains et pathologiques(14).....	18
Figure 2 : Image radiologique typique d'une péri-implantite	20
Figure 3 : TDM, coupe frontale passant par la région du méat moyen, mettant en évidence une CBS29	
Figure 4 : Développement du sinus maxillaire	30
Figure 5 : Schéma d'une coupe TDM frontale des fosses nasales et des sinus maxillaires	32
Figure 6 : Classification de l'os en fonction de la qualité osseuse selon Lekholm et Zarb.....	34
Figure 7 : Distribution des types d'os en fonction des régions, Misch.....	34
Figure 8 : Stabilité primaire en fonction du type d'os.....	35
Figure 9 : Evolution du volume osseux résiduel au maxillaire suite à une avulsion, de Cawood et Howell	36
Figure 10 : Dépose d'un implant à l'aide d'un tourne à gauche	38
Figure 11 : Dépose d'un implant à l'aide d'un trépan.....	38
Figure 12 : TDM, coupe transversale : opacité du bas fond sinusien maxillaire droit compatible avec le diagnostic d'une sinusite maxillaire chronique	42
Figure 13 : Modélisation TDM d'une méatotomie moyenne montrant l'ablation du cornet moyen (flèche) et l'ablation du processus unciforme (tête de flèche	43
Figure 14 : Endoscope droit.....	54
Figure 15 : Pince de Blakesley	54
Figure 16 : Pince rétrograde.....	54

Liste des tableaux

Tableau 1 : Tableau récapitulatif de plusieurs études menées au sujet de la prévalence des péri- implantites.....	17
Tableau 2 : Classification des péri-implantites en fonction du type de perte osseuse.....	20
Tableau 3 : Schéma thérapeutique selon Spiekerman et coll.,1994.....	26
Tableau 4 : Schéma thérapeutique selon Mombelli et Lang, 1998.....	27
Tableau 5 : Tableau récapitulatif des avantages, inconvénients et indications des différentes méthodes de dépose implantaire	39
Tableau 6 : Protocole appliqué pour la sélection de la revue de littérature	58
Tableau 7 : Evaluation des techniques de dépose en fonction du caractère invasif, du temps et du coût	61
Tableau 8 : Résultats de l'étude de Graziani et al.	62

Pièces du dossier médical du cas clinique

Pièce 1 : Courrier du 12/11/2014 adressé au chirurgien ORL.....	46
Pièce 2 : Coupes frontales 1 de l'examen TDM de la patiente, effectué le 16/12/2014	47
Pièce 3 : Coupes frontales 2 de l'examen TDM de la patiente, effectué le 16/12/2014	48
Pièce 4 : Coupes transversales 1 de l'examen TDM de la patiente, effectué le 16/12/2014	49
Pièce 5 : Coupes transversales 2 de l'examen TDM de la patiente, effectué le 16/12/2014	50
Pièce 6 : Compte rendu de l'examen TDM de la patiente du 16/12/2014	51
Pièce 7 : Consentement éclairé signé le 14/11/2015 (page 1)	52
Pièce 8 : Consentement éclairé signé le 14/11/2015 (page 2)	53
Pièce 9 : Compte rendu opératoire du 18/11/2015.....	55
Pièce 10 : Courrier du chirurgien ORL lors du contrôle post-opératoire à 2 mois.....	56

Liste des abréviations

AFSSAPS = Agence Française de Sécurité Sanitaire des Produits de Santé

ANSM = Agence Nationale de Sécurité du Médicaments et des produits de santé

CBS = communication bucco-sinusienne

HOR = hauteur osseuse résiduelle

ORL = oto-rhino-laryngologue

ROG = régénération osseuse guidée

TDM = tomodensitométrie

Bibliographie

1. E. P, Sajjan S, Reddy JM. Failures in implants. *Indian J Dent Res.* 5 juin 2011;22(3):448-53.
2. Bert M, Missika P, Giovannoli J-L. Gestion des complications implantaïres. *Quintessence international*; 2004. 376 p.
3. Spiekermann H. *Implantology.* Stuttgart ; New York ; New York: G. Thieme Verlag ; Thieme Medical Publishers; 1995. 388 p. (Color atlas of dental medicine).
4. Mombelli A, Lang NP. The diagnosis and treatment of peri-implantitis. *Periodontol* 2000. 1 juin 1998;17(1):63-76.
5. Giovannoli J-L, Renvert S, Benque E-P. *Péri-implantites.* Paris: Quintessence international; 2012.
6. Zarb CA, Albrektsson T. Nature of implant attachments. In: Branemark P-I, Zarb C, Albrektsson T, editors. *Tissue-integrated prostheses osseointegration in clinical dentistry.* Chicago: Quintessence Publishing Co.; 1985. pp. 88–98.
7. Zarb GA, Albrektsson T. Osseointegration: a requiem for periodontal ligament? *Int J Periodontal Restor Dent.* 1991;11:88–91.
8. Berglundh T, Persson L, Klinge B. A systematic review of the incidence of biological and technical complications in implant dentistry reported in prospective longitudinal studies of at least 5 years. *J Clin Periodontol.* 1 déc 2002;29:197-212.
9. Renvert S, Roos-Jansåker A-M, Lindahl C, Renvert H, Rutger Persson G. Infection at titanium implants with or without a clinical diagnosis of inflammation. *Clin Oral Implants Res.* 1 août 2007;18(4):509-16.
10. Simonis P, Dufour T, Tenenbaum H. Long-term implant survival and success: a 10-16-year follow-up of non-submerged dental implants. *Clin Oral Implants Res.* juill 2010;21(7):772-7.
11. Mombelli A, Müller N, Cionca N. The epidemiology of peri-implantitis. *Clin Oral Implants Res.* 3 oct 2012;23:67-76.
12. Derks J, Tomasi C. Peri-implant health and disease. A systematic review of current epidemiology. *J Clin Periodontol.* avr 2015;42 Suppl 16:S158-171.
13. Tenenbaum H. Péri-implantites. [Httpwwwem-Premiumcomdocelec-u-Bordeauxfrdatatraitésod123-58068](http://www.em-premium.com/docelec-u-bordeauxfrdatatraitésod123-58068) [Internet]. 24 avr 2013 [cité 17 oct 2017]; Disponible sur: <http://www.em-premium.com.docelec.u-bordeaux.fr/article/791358>
14. Shibli JA, Melo L, Ferrari DS, Figueiredo LC, Faveri M, Feres M. Composition of supra- and subgingival biofilm of subjects with healthy and diseased implants. *Clin Oral Implants Res.* oct 2008;19(10):975-82.
15. Strietzel FP, Reichart PA, Kale A, Kulkarni M, Wegner B, Kùchler I. Smoking interferes with the prognosis of dental implant treatment: a systematic review and meta-analysis. *J Clin Periodontol.* juin 2007;34(6):523-44.
16. Vervaeke S, Collaert B, Vandeweghe S, Cosyn J, Deschepper E, De Bruyn H. The effect of smoking on survival and bone loss of implants with a fluoride-modified surface: a 2-year

- retrospective analysis of 1106 implants placed in daily practice. *Clin Oral Implants Res.* juin 2012;23(6):758-66.
17. Ferreira R, Sant'ana ACP, Rezende MLR de, Damante CA, Zangrando MSR. Peri-implantitis: Critical and current overview of etiological factors, clinical/ radiographic diagnosis and prognosis. A literature review. *Peri-Implant Visão Crítica E Atual Sobre Fatores Etiológicos Diagnóstico Clínicoradiográfico E Prognóstico Revisão Lit.* juill 2014;8(3):76-84.
 18. Boynueğri D, Nemli SK, Kasko YA. Significance of keratinized mucosa around dental implants: a prospective comparative study. *Clin Oral Implants Res.* 15 juill 2013;24(8):928-33.
 19. Renvert S, Persson GR. Periodontitis as a potential risk factor for peri-implantitis. *J Clin Periodontol.* juill 2009;36 Suppl 10:9-14.
 20. Costa FO, Takenaka-Martinez S, Cota LOM, Ferreira SD, Silva GLM, Costa JE. Peri-implant disease in subjects with and without preventive maintenance: a 5-year follow-up. *J Clin Periodontol.* févr 2012;39(2):173-81.
 21. Wilson Jr. TG. The Positive Relationship Between Excess Cement and Peri-Implant Disease: A Prospective Clinical Endoscopic Study. *J Periodontol.* 22 mai 2009;80(9):1388-92.
 22. Korsch M, Obst U, Walther W. Cement-associated peri-implantitis: a retrospective clinical observational study of fixed implant-supported restorations using a methacrylate cement. *Clin Oral Implants Res.* juill 2014;25(7):797-802.
 23. Zarb GA, Albrektsson T. Osseointegration: a requiem for periodontal ligament? *Int J Periodontal Restor Dent.* 1991;11:88-91.
 24. Naert I, Duyck J, Vandamme K. Occlusal overload and bone/implant loss. *Clin Oral Implants Res.* 3 oct 2012;23:95-107.
 25. Davarpanah M, Demurashvili SS-M Philippe Rajzbaum, Keyvan Davarpanah, Georgy. Manuel d'implantologie clinique. 3e édition - Editions CdP: Concepts, intégration des protocoles et esquisses de nouveaux paradigmes. Initiatives Sante; 2015. 1207 p.
 26. Axelsson P, Nyström B, Lindhe J. The long-term effect of a plaque control program on tooth mortality, caries and periodontal disease in adults. Results after 30 years of maintenance. *J Clin Periodontol.* sept 2004;31(9):749-57.
 27. Jan van Winkelhoff A. Antibiotics in the treatment of peri-implantitis. *Eur J Oral Implantol.* 2 mars 2012;5:S43-50.
 28. Astasov-Frauenhoffer M, Braissant O, Hauser-Gerspach I, Weiger R, Walter C, Zitzmann NU, et al. Microcalorimetric determination of the effects of amoxicillin, metronidazole, and their combination on in vitro biofilm. *J Periodontol.* févr 2014;85(2):349-57.
 29. Hbib A, Rhissassi M, Ennibi O. La maintenance parodontale : aspects théoriques et pratiques. *Actual Odonto-Stomatol.* mars 2014;(267):12-9.
 30. Renvert S, Roos-Jansåker A-M, Claffey N. Non-surgical treatment of peri-implant mucositis and peri-implantitis: a literature review. *J Clin Periodontol.* sept 2008;35:305-15.

31. Tastepe CS, van Waas R, Liu Y, Wismeijer D. Air powder abrasive treatment as an implant surface cleaning method: a literature review. *Int J Oral Maxillofac Implants*. déc 2012;27(6):1461-73.
32. Karring ES, Stavropoulos A, Ellegaard B, Karring T. Treatment of peri-implantitis by the Vector® system. *Clin Oral Implants Res*. juin 2005;16(3):288-93.
33. Tosun E, Tasar F, Strauss R, Kivanc DG, Ungor C. Comparative evaluation of antimicrobial effects of Er:YAG, diode, and CO₂ lasers on titanium discs: an experimental study. *J Oral Maxillofac Surg Off J Am Assoc Oral Maxillofac Surg*. mai 2012;70(5):1064-9.
34. Kreisler M, Kohnen W, Christoffers A-B, Götz H, Jansen B, Duschner H, et al. In vitro evaluation of the biocompatibility of contaminated implant surfaces treated with an Er : YAG laser and an air powder system. *Clin Oral Implants Res*. févr 2005;16(1):36-43.
35. Natto ZS, Aladmawy M, Levi PA, Wang H-L. Comparison of the efficacy of different types of lasers for the treatment of peri-implantitis: a systematic review. *Int J Oral Maxillofac Implants*. avr 2015;30(2):338-45.
36. Schwarz F, Becker J. Peri-implant infection: etiology, diagnosis and treatment. London: Quintessence; 2010.
37. Buser D, Dula K, Belser U, Hirt HP, Berthold H. Localized ridge augmentation using guided bone regeneration. 1. Surgical procedure in the maxilla. *Int J Periodontics Restorative Dent*. 1993;13(1):29-45.
38. Heitz-Mayfield L, Needleman I, Salvi G, Pjetursson B. Consensus Statements and Clinical Recommendations for Prevention and Management of Biologic and Technical Implant Complications. *Int J Oral Maxillofac Implants*. janv 2014;29(Supplement):346-50.
39. Goldberg M, Vital SO, Barbet P. Embryologie craniofaciale (II). Embryologie de la face et des structures squelettiques céphaliques : morphogenèse des maxillaires, de la mandibule et du crâne. [Httpwwwem-Premiumcomdocelec.u-Bordeauxfrdatatraitess122-57142](http://www.em-premium.com/docelec.u-bordeaux/fr/747099) [Internet]. 31 janv 2013 [cité 10 oct 2017]; Disponible sur: <http://www.em-premium.com.docelec.u-bordeaux.fr/article/747099>
40. Relations pathologiques entre dents et sinus maxillaire - EM Premium [Internet]. [cité 16 oct 2017]. Disponible sur: <http://www.em-premium.com.docelec.u-bordeaux.fr/article/1098307/resultatrecherche/4>
41. Masson E. Anatomie des cavités nasosinusiennes [Internet]. EM-Consulte. [cité 16 oct 2017]. Disponible sur: <http://www.em-consulte.com/article/1234/anatomie-des-cavités-nasosinusiennes>
42. Zijdeveld SA, van den Bergh JPA, Schulten EAJM, ten Bruggenkate CM. Anatomical and surgical findings and complications in 100 consecutive maxillary sinus floor elevation procedures. *J Oral Maxillofac Surg Off J Am Assoc Oral Maxillofac Surg*. juill 2008;66(7):1426-38.
43. Ulm CW, Solar P, Krennmair G, Matejka M, Watzek G. Incidence and suggested surgical management of septa in sinus-lift procedures. *Int J Oral Maxillofac Implants*. août 1995;10(4):462-5.
44. Rosano G, Taschieri S, Gaudy J-F, Lesmes D, Del Fabbro M. Maxillary Sinus Septa: A Cadaveric Study. *J Oral Maxillofac Surg*. 1 juin 2010;68(6):1360-4.

45. Simplification des greffes sinusiennes. Paris: Quintessence international; 2011.
46. Gaudy J-F. Atlas d'anatomie implantaire. Issy-les-Moulineaux: Elsevier-Masson; 2011.
47. van den Bergh JP, ten Bruggenkate CM, Disch FJ, Tuinzing DB. Anatomical aspects of sinus floor elevations. *Clin Oral Implants Res.* juin 2000;11(3):256-65.
48. Lekholm U, Zarb GA. In: Patient selection and preparation. Tissue integrated prostheses: osseointegration in clinical dentistry. Branemark PI, Zarb GA, Albrektsson T, editor. Chicago: Quintessence Publishing Company; 1985. p. 199–209.
49. Trisi P, Rao W. Bone classification: clinical-histomorphometric comparison. *Clin Oral Implants Res.* févr 1999;10(1):1-7.
50. Martinez H, Renault P, Pierrisnard L, Rouach T, Georges-Renaud G. Les implants : chirurgie et prothèse. Choix thérapeutique stratégique.
51. Friberg B, Sennerby L, Meredith N, Lekholm U. A comparison between cutting torque and resonance frequency measurements of maxillary implants. A 20-month clinical study. *Int J Oral Maxillofac Surg.* août 1999;28(4):297-303.
52. Elias CN, Rocha FA, Nascimento AL, Coelho PG. Influence of implant shape, surface morphology, surgical technique and bone quality on the primary stability of dental implants. *J Mech Behav Biomed Mater.* déc 2012;16:169-80.
53. Reich KM, Huber CD, Lippnig WR, Ulm C, Watzek G, Tangl S. Atrophy of the Residual Alveolar Ridge Following Tooth Loss in a Historical Population. *Oral Dis.* juin 2010;17(1):33.
54. Cawood JI, Howell RA. A classification of the edentulous jaws. *Int J Oral Maxillofac Surg.* août 1988;17(4):232-6.
55. Sharan A, Madjar D. Maxillary sinus pneumatization following extractions: a radiographic study. *Int J Oral Maxillofac Implants.* févr 2008;23(1):48-56.
56. Hallman M, Hedin M, Sennerby L, Lundgren S. A prospective 1-year clinical and radiographic study of implants placed after maxillary sinus floor augmentation with bovine hydroxyapatite and autogenous bone. *J Oral Maxillofac Surg Off J Am Assoc Oral Maxillofac Surg.* mars 2002;60(3):277-284; discussion 285-286.
57. Szabó G, Huys L, Coulthard P, Maiorana C, Garagiola U, Barabás J, et al. A prospective multicenter randomized clinical trial of autogenous bone versus beta-tricalcium phosphate graft alone for bilateral sinus elevation: histologic and histomorphometric evaluation. *Int J Oral Maxillofac Implants.* juin 2005;20(3):371-81.
58. Szabó G, Suba Z, Hrabák K, Barabás J, Németh Z. Autogenous bone versus beta-tricalcium phosphate graft alone for bilateral sinus elevations (2- and 3-dimensional computed tomographic, histologic, and histomorphometric evaluations): preliminary results. *Int J Oral Maxillofac Implants.* oct 2001;16(5):681-92.
59. Tenebaum H, Cuisinier F, Fricain JC, Lemaitre J. Les matériaux de substitution osseuse. Les dossiers de l'ADF, Paris, 2005.

60. Fusari P, Doto M, Chiapasco M. Removal of a Dental Implant Displaced into the Maxillary Sinus by Means of the Bone Lid Technique. *Case Rep Dent* [Internet]. 2013 [cité 17 janv 2018];2013. Disponible sur: <https://www.ncbi.nlm.nih.gov/pmc/articles/PMC3670559/>
61. Stelzle F, Frenkel C, Riemann M, Knipfer C, Stockmann P, Nkenke E. The effect of load on heat production, thermal effects and expenditure of time during implant site preparation - an experimental ex vivo comparison between piezosurgery and conventional drilling. *Clin Oral Implants Res*. févr 2014;25(2):e140-148.
62. Denes. *Gestion des échecs et complications post-opératoires en implantologie*. 2009.
63. Evaluation of maxillary sinus membrane response following elevation with the crestal osteotome technique in human cadavers. - PubMed - NCBI [Internet]. [cité 24 janv 2018]. Disponible sur: <https://www.ncbi.nlm.nih.gov/pubmed/11769834>
64. Eloy P, Nollevaux M-C, Bertrand B. Physiologie des sinus paranasaux. [Httpwwwem-Premiumcomdocelec-u-bordeauxfrdatatraitator20-23958](http://www.em-premium.com.docelec.u-bordeaux.fr/article/30716) [Internet]. [cité 17 oct 2017]; Disponible sur: <http://www.em-premium.com.docelec.u-bordeaux.fr/article/30716>
65. Mogensen C, Tos M. Quantitative histology of the maxillary sinus. *Rhinology*. sept 1977;15(3):129-40.
66. Lacroix J-S, Landis B-N. Physiologie de la muqueuse respiratoire rhinosinusienne et troubles fonctionnels. [Httpwwwem-Premiumcomdocelec-u-bordeauxfrdatatraitator20-46961](http://www.em-premium.com.docelec.u-bordeaux.fr/article/201170) [Internet]. 19 févr 2009 [cité 17 oct 2017]; Disponible sur: <http://www.em-premium.com.docelec.u-bordeaux.fr/article/201170>
67. Klossek J-M, Fontanel J-P. Sinusites maxillaires. [Httpwwwem-Premiumcomdocelec-u-bordeauxfrdatatraitator20-09290](http://www.em-premium.com.docelec.u-bordeaux.fr/article/1261/resultatrecherche/3) [Internet]. [cité 10 oct 2017]; Disponible sur: <http://www.em-premium.com.docelec.u-bordeaux.fr/article/1261/resultatrecherche/3>
68. Gilain L, Laurent S. Sinusites maxillaires. [Httpwwwem-Premiumcomdocelec-u-bordeauxfrdatatraitator20-35779](http://www.em-premium.com.docelec.u-bordeaux.fr/article/30717/resultatrecherche/2) [Internet]. [cité 10 oct 2017]; Disponible sur: <http://www.em-premium.com.docelec.u-bordeaux.fr/article/30717/resultatrecherche/2>
69. Afssaps, *Recommandations : Prescription des antibiotiques en pratique bucco-dentaire*. Juillet 2011
70. Facon F, Dessi P. Chirurgie endonasale micro-invasive : apport de l'endoscopie en chirurgie maxillo-faciale. [/data/revues/00351768/01060004/230/](http://www.em-consulte.com/en/article/94856) [Internet]. 22 févr 2008 [cité 16 oct 2017]; Disponible sur: <http://www.em-consulte.com/en/article/94856>
71. Michel J, Antonini F, Varoquaux A, Moreddu E, Dessi P. Chirurgie du sinus maxillaire en dehors des traumatismes et des tumeurs. [Httpwwwem-Premiumcomdocelec-u-bordeauxfrdatatraitator20-0846-51139](http://www.em-premium.com.docelec.u-bordeaux.fr/article/845357) [Internet]. 24 oct 2013 [cité 16 oct 2017]; Disponible sur: <http://www.em-premium.com.docelec.u-bordeaux.fr/article/845357>
72. Khan MA, Adnan M, Mansor F. Frequency and Factors Responsible for the Formation of Oroantral Communication During Extraction of the Maxillary Posterior Teeth. *Pak Oral Dent J*. sept 2017;37(3):411-5.
73. Franco-Carro B, Barona-Dorado C, Martínez-González M-J-S, Rubio-Alonso L-J, Martínez-González J-M. Meta-analytic study on the frequency and treatment of oral antral communications. *Med Oral Patol Oral Cirugia Bucal*. 1 août 2011;16(5):e682-687.

74. Qureshi Z-U-R, Tta-Ur-Rahman, Khan S, Ansari SR. Frequency and Site Distribution of Oroantral Fistula - a Study. *Pak Oral Dent J.* août 2012;32(2):196-8.
75. Troeltzsch M, Pache C, Troeltzsch M, Kaeppler G, Ehrenfeld M, Otto S, et al. Etiology and clinical characteristics of symptomatic unilateral maxillary sinusitis: A review of 174 cases. *J Cranio-Maxillofac Surg.* 1 oct 2015;43(8):1522-9.
76. Arias-Irimia O, Barona-Dorado C, Santos-Marino JA, Martínez-Rodriguez N, Martínez-González JM. Meta-analysis of the etiology of odontogenic maxillary sinusitis. *Med Oral Patol Oral Cirugia Bucal.* 1 janv 2010;15(1):e70-73.
77. Stajčić Z, Stojčev Stajčić LJ, Kalanović M, Đinić A, Divekar N, Rodić M. Removal of dental implants: review of five different techniques. *Int J Oral Maxillofac Surg.* mai 2016;45(5):641-8.
78. Froum S, Yamanaka T, Cho S-C, Kelly R, St James S, Elian N. Techniques to remove a failed integrated implant. *Compend Contin Educ Dent Jamesburg NJ* 1995. sept 2011;32(7):22-6, 28-30; quiz 31-32.
79. Graziani F, Donos N, Needleman I, Gabriele M, Tonetti M. Comparison of implant survival following sinus floor augmentation procedures with implants placed in pristine posterior maxillary bone: a systematic review. *Clin Oral Implants Res.* déc 2004;15(6):677-82.
80. Barone A, Orlando B, Tonelli P, Covani U. Survival rate for implants placed in the posterior maxilla with and without sinus augmentation: a comparative cohort study. *J Periodontol.* févr 2011;82(2):219-26.
81. Corbella S, Taschieri S, Fabbro M. Long-Term Outcomes for the Treatment of Atrophic Posterior Maxilla: A Systematic Review of Literature. *Clin Implant Dent Relat Res.* févr 2015;17(1):120-32.
82. Jensen J, Sindet-Pedersen S, Oliver AJ. Varying treatment strategies for reconstruction of maxillary atrophy with implants: results in 98 patients. *J Oral Maxillofac Surg Off J Am Assoc Oral Maxillofac Surg.* mars 1994;52(3):210-216; discussion 216-218.
83. Smith LP, Rose T. Laser explantation of a failing endosseous dental implant. *Aust Dent J.* juin 2010;55(2):219-22.
84. He L, Chang X, Liu Y. Sinus floor elevation using osteotome technique without grafting materials: a 2-year retrospective study. *Clin Oral Implants Res.* août 2013;24 Suppl A100:63-7.

Collège des Sciences de la Santé

UFR des Sciences Odontologiques

Serment

En présence de mes Maîtres et de mes condisciples, je promets et je jure d'être fidèle aux lois de l'honneur et de la probité dans l'exercice de l'art dentaire.


Je donnerai mes soins gratuits à l'indigent et n'exigerai jamais un honoraire au-dessus de mon travail. Ma langue taira les secrets qui me seront confiés. Admis à l'intérieur des maisons, mes yeux ne verront pas ce qui s'y passe.

Mes connaissances et mon état ne serviront ni à diffuser des propos non avérés, ni à corrompre les mœurs, ni à favoriser le crime.

Je ne permettrai pas que des conditions de croyance, de nation et de race viennent s'interposer entre mon devoir et mon patient.

Je promets et je jure de conformer strictement ma conduite professionnelle aux principes et aux règles prescrites par le code de déontologie.

Si je remplis ce serment sans l'enfreindre, qu'il me soit donné de jouir heureusement de la vie et de ma profession, honorée à jamais parmi les hommes. Si je le viole et que je me parjure, puissé-je avoir un sort contraire.



Vu, Le Président du Jury,

Date, Signature :

Vu, la Directrice de l'UFR des Sciences Odontologiques,

Date, Signature :

Vu, le Président de l'Université de Bordeaux,

Date, Signature :

Nicolas Violaine

Thèse pour l'obtention du DIPLÔME d'ETAT de DOCTEUR en CHIRURGIE DENTAIRE 2018

Discipline : Chirurgie orale

Complications de l'explantation juxta-sinusienne en présence d'une péri-implantite : à propos d'un cas clinique et d'une revue de la littérature.

Résumé

Traiter la péri-implantite s'avère complexe, en raison de son étiologie souvent multifactorielle. Sa sévérité ou de précédents échecs thérapeutiques indiquent le retrait chirurgical de l'implant. En position juxta-sinusienne, le challenge est encore plus délicat, et l'atteinte de cette cavité aérienne peut engendrer une sinusite chronique, dont la résolution est difficilement possible sans l'aide d'une méatotomie moyenne. La description d'un cas clinique est à l'origine de l'élaboration d'une revue de la littérature. Elle a cherché à mettre en évidence la fréquence de ces complications et l'implication des techniques de dépose, mais aussi les moyens de prévenir ces lésions à l'origine de communications bucco-sinusiennes. L'utilisation de références sur l'avulsion de dents naturelles s'explique par la faiblesse bibliographique à propos de l'explantation, et a permis d'extrapoler avec réserve les résultats.

Mots clés

Implant dentaire, péri-implantite, traitement, explantation, avulsion dentaire, communication bucco-sinusienne, sinusite, méatotomie moyenne.

Complications of juxta-sinus explantation in a peri-implantitis situation : about a case report and a literature review.

Summary

The treatment of a peri-implantitis is complex especially because of the multifactorial etiologies. Its severity or previous treatment failures lead to the surgical removal of the implant. A juxta-sinus position creates a challenge even more fastidious. The damage of this air cavity can cause a chronic sinusitis which often requires a middle meatal antrostomy to repair. A clinical case description made it possible to elaborate a literature review. It sought to highlight the frequency of these complications and the implication of removal techniques. The review meant to show how to prevent these injuries at the basis of oro-antral communications. The use of references about natural teeth's avulsion is understandable by the weakness in bibliography about the explantation. The results were extrapolated with caution.

Key-words

Dental implant, peri-implantitis, treatment, explantation, tooth extraction, oro-antral communication, sinusitis, middle meatal antrostomy

Université de Bordeaux – Collège des Sciences de la Santé

UFR des Sciences Odontologiques

16-20 Cours de la Marne

33082 BORDEAUX CEDEC