



HAL
open science

Comprendre et traiter les lésions cervicales d'usure (LCU)

Justine Doutriaux

► **To cite this version:**

Justine Doutriaux. Comprendre et traiter les lésions cervicales d'usure (LCU). Sciences du Vivant [q-bio]. 2017. dumas-01779820

HAL Id: dumas-01779820

<https://dumas.ccsd.cnrs.fr/dumas-01779820>

Submitted on 27 Apr 2018

HAL is a multi-disciplinary open access archive for the deposit and dissemination of scientific research documents, whether they are published or not. The documents may come from teaching and research institutions in France or abroad, or from public or private research centers.

L'archive ouverte pluridisciplinaire **HAL**, est destinée au dépôt et à la diffusion de documents scientifiques de niveau recherche, publiés ou non, émanant des établissements d'enseignement et de recherche français ou étrangers, des laboratoires publics ou privés.



Distributed under a Creative Commons Attribution - NonCommercial - NoDerivatives 4.0
International License

AVERTISSEMENT

Cette thèse d'exercice est le fruit d'un travail approuvé par le jury de soutenance et réalisé dans le but d'obtenir le diplôme d'État de docteur en chirurgie dentaire. Ce document est mis à disposition de l'ensemble de la communauté universitaire élargie.

Il est soumis à la propriété intellectuelle de l'auteur. Ceci implique une obligation de citation et de référencement lors de l'utilisation de ce document.

D'autre part, toute contrefaçon, plagiat, reproduction illicite encourt toute poursuite pénale.

UNIVERSITÉ PARIS DESCARTES

FACULTÉ DE CHIRURGIE DENTAIRE

Année 2017

N° 068

THÈSE

POUR LE DIPLÔME D'ÉTAT DE DOCTEUR EN CHIRURGIE DENTAIRE

Présentée et soutenue publiquement le : 15 novembre 2017

Par

Justine DOUTRIAUX

Comprendre et traiter les lésions cervicales d'usure (LCU)

Dirigée par Mme le Docteur Marie Sevin

JURY

Mme le Professeur Marysette Folliguet

Président

Mme le Docteur Marie Sevin

Assesseur

Mme le Professeur Marie-Laure Colombier

Assesseur

M. le Docteur Denis Bouter

Assesseur

Tableau des enseignants de la Faculté

DÉPARTEMENTS	DISCIPLINES	PROFESSEURS DES UNIVERSITÉS	MAÎTRES DE CONFÉRENCES
1	ODONTOLOGIE PÉDIATRIQUE	Mme DAVIT-BEAL Mme VITAL	M. COURSON Mme DURSUN Mme JEGAT Mme SMAIL-FAUGERON Mme VANDERZWALM
	ORTHOPÉDIE DENTO-FACIALE		Mme BENAHMED M. DUNGLAS Mme KAMOUN-GOLDRAT Mme LE NORCY
	SANTÉ COMMUNAUTAIRE ET POPULATIONS SINGULIÈRES	Mme FOLLIGUET	
2	PARODONTOLOGIE	Mme COLOMBIER Mme GOSSET	M. BIOSSE DUPLAN M. GUEZ
	MÉDECINE ET CHIRURGIE BUCCALES	M. MAMAN Mme RADOI	Mme EJEIL M. GAULTIER M. HADIDA M. MOREAU M. NGUYEN
3	ODONTOLOGIE CONSERVATRICE ENDODONTIE	Mme BOUKPESSI Mme CHEMLA	Mme BERES (MCU associée) Mme BESNAULT M. BONTE Mme COLLIGNON (MCU associée) M. DECUP Mme GAUCHER
	PROTHÈSE	M. POSTAIRE	M. CHEYLAN M. DAAS M. DOT M. EID Mme FOUILLOUX-PATEY Mme GORIN M. RENAULT M. RIGNON-BRET M. TIRLET M. TRAMBA Mme WULFMAN
4	PRÉVENTION-ÉPIDÉMIOLOGIE ÉCONOMIE DE LA SANTÉ ET ODONTOLOGIE LÉGALE		Mme GERMA M. PIRNAY M. TAVERNIER
	SCIENCES BIOLOGIQUES	Mme CHAUSSAIN M. GOGLY Mme POLIARD M. ROCHEFORT (PU associé) Mme SEGUIER	M. ARRETO Mme BARDET Mme CHARDIN Mme CHERIFI (MCU associée) M. FERRE M. LE MAY
	SCIENCES ANATOMIQUES PHYSIOLOGIQUES ET OCCLUSODONTIQUE		M. ATTAL Mme BENBELAID Mme BENOIT M. BOUTER M. CHARRIER M. CHERRUAU M. FLEITER Mme FRON M. SALMON Mme TILOTTA

Remerciements

À Mme le Professeur Marysette Folliguet

Docteur en Chirurgie dentaire

Spécialiste qualifiée en Médecine bucco-dentaire

Docteur en Sciences odontologiques

Doctorat d'État en Odontologie

Professeur des Universités, Faculté de Chirurgie dentaire Paris Descartes

Praticien Hospitalier, Assistance Publique-Hôpitaux de Paris

Vice-Doyen de la Faculté de Chirurgie dentaire Paris Descartes

Chef de Service de l'hôpital Louis Mourier

Chevalier de l'ordre national de la Légion d'honneur

Officier de l'ordre des palmes académiques

Vous me faites l'honneur de présider ce jury.

Veillez trouver ici l'expression de mon profond respect.

À Mme le Docteur Marie Sevin

Docteur en Chirurgie dentaire

Assistant Hospitalo-Universitaire, Faculté de Chirurgie dentaire Paris Descartes

Pour avoir accepté de diriger cette thèse. Vos conseils et votre écoute attentive m'ont permis de mener à bien ce travail.

Merci pour votre disponibilité et votre accompagnement tout au long de mes études.

Vous avez toute ma reconnaissance.

À Mme le Professeur Marie-Laure Colombier

Docteur en Chirurgie dentaire

Docteur de l'Université Paris Descartes

Habilitée à Diriger des Recherches

Professeur des Universités, Faculté de Chirurgie dentaire Paris Descartes

Praticien Hospitalier, Assistance Publique-Hôpitaux de Paris

Vous me faites l'honneur de participer à ce jury.

Merci pour votre pédagogie en clinique pendant mes études.

Veillez trouver ici l'expression de mes sincères remerciements.

À M. le Docteur Denis Bouter

Docteur en Chirurgie dentaire

Docteur de l'Université Paris Descartes

Maître de Conférences des Universités, Faculté de Chirurgie dentaire Paris Descartes

Praticien Hospitalier, Assistance Publique-Hôpitaux de Paris

Merci de me faire l'honneur de participer à ce jury.

Veillez trouver ici l'expression de ma sincère gratitude.

Remerciements

A mes parents, pour leur bienveillance et leur soutien tout au long de mes études. Merci papa de m'avoir donné le sens du travail et la volonté de réussir (et d'avoir eu la patience de relire ma thèse).
Merci maman pour ta douceur et ton écoute.

A mon frère, qui nous a ouvert la voie des études médicales, merci d'avoir été un exemple par ta détermination. Je suis certaine que tu seras un excellent Docteur en « parapluie dans les coronaires ».

A ma sœur, merci pour tes conseils toujours avisés que ce soit dans la vie personnelle ou dans mes études. Louve aura bien de la chance de t'avoir !

A mes grands-parents paternels, merci pour ces jolies vacances à Carnac quand nous étions petits.

A ma grand-mère, merci pour ta générosité, pour les leçons de piano, les déjeuners du mercredi, les voyages et toutes les fois où l'on s'est « tapées la cloche ».

A mon Pilou, je garde dans mon cœur ton sens de l'humour et tes petits sourires espiègles.

A mes amis de la FAC et aux colombiens, pour les moments de galère mais aussi les réussites.

A Ombe et Anne-so, merci pour cette belle amitié qui nous lie depuis le collège, pour les fous rires et les multiples situations rocambolesques dans lesquelles nous nous sommes retrouvées.

A Alexis, merci de partager ma vie, de m'encourager et de me faire rêver.

Table des matières

INTRODUCTION	3
1 : ETIOLOGIES ET DIFFICULTES THERAPEUTIQUES FACE AUX LESIONS CERVICALES D'USURE	4
1.1 GENERALITES ET ETIOLOGIES DES LCU	4
1.1.1 Généralités.....	4
1.1.2 Etiologies.....	5
1.1.3 Mécanismes de formation des LCU	15
1.2 DIFFICULTES THERAPEUTIQUES ET MATERIAUX DISPONIBLES	19
1.2.1 Quand faut-il traiter les LCU ?	19
1.2.2 Les difficultés liées à la restauration des LCU	22
1.2.3 Les moyens de restauration.....	23
2 : DEMARCHE DIAGNOSTIQUE, PREVENTION ET SOLUTIONS THERAPEUTIQUES FACE AUX LCU ...	26
2.1 DEMARCHE DIAGNOSTIQUE	26
2.1.1 L'interrogatoire.....	26
2.1.2 L'examen endobuccal	28
2.1.3 Diagnostics.....	31
2.2 PREVENTION ET TRAITEMENT DES LCU D'ORIGINE ABRASIVE	33
2.2.1 Prévention et moyens prophylactiques en cas de LCU superficielle	33
2.2.2 Moyens de restauration en cas de LCU d'origine abrasive.....	34
2.3 PREVENTION ET TRAITEMENT DES LCU D'ORIGINE EROSIVE	36
2.3.1 Prévention et moyens prophylactiques en cas de LCU superficielle	36
2.3.2 Moyens de restauration en cas de LCU d'origine érosive.....	38
2.4 PREVENTION ET TRAITEMENT DES LCU ISSUES D'UN PHENOMENE D'ABFRACTION	39
2.4.1 Solutions thérapeutiques face aux lésions d'abfraction	39
2.4.2 Restauration des lésions d'abfraction	39
2.5 VERS DE NOUVELLES TECHNIQUES DE TRAITEMENT DES LCU.....	40
3 : DISCUSSION AUTOUR D'UN CAS CLINIQUE	42
3.1 PRESENTATION DU PATIENT ET ENTRETIEN CLINIQUE	42
3.2 OBSERVATION CLINIQUE ET DIAGNOSTIC	43
3.3 PRISE EN CHARGE THERAPEUTIQUE	46
3.3.1 Thérapeutique initiale.....	46

3.3.2 Thérapeutique étiologie.....	46
3.3.3 Restauration des LCU et des fractures occlusales.....	46
3.3.4 Suivi.....	48
CONCLUSION.....	50
BIBLIOGRAPHIE	51
TABLE DES FIGURES	56
TABLE DES TABLEAUX.....	58

Introduction

Les lésions cervicales d'usure (LCU) sont de plus en plus présentes chez les patients au cabinet dentaire. Alors que la maladie carieuse est en baisse, ces lésions, principalement dues à l'évolution du mode de vie, ne cessent d'augmenter dans la population et constituent un réel challenge pour le praticien. La première difficulté est de diagnostiquer ces lésions et de mettre en évidence leurs étiologies. La seconde difficulté est de savoir comment traiter la lésion : faut-il restaurer ou non ? En cas de restauration, comment réussir à restaurer durablement et efficacement la zone cervicale altérée ? Et comment prendre en charge les douleurs engendrées par ces lésions ? Ce sont les questions auxquelles nous répondrons dans cette thèse.

Dans une première partie, nous définirons les lésions cervicales d'usure, nous expliquerons leurs étiologies multiples et les difficultés rencontrées pour la prise en charge de ces lésions.

Dans une seconde partie, nous exposerons la démarche diagnostique pour dépister les LCU ainsi que les moyens de prévention et les solutions thérapeutiques d'un point de vue conservateur.

Enfin dans une troisième partie, nous présenterons un cas clinique de lésions cervicales d'usure traité à l'hôpital Louis Mourier.

1 : Etiologies et difficultés thérapeutiques face aux lésions cervicales d'usure

1.1 Généralités et étiologies des LCU

1.1.1 Généralités

1.1.1.1 Définitions

Les lésions cervicales d'usure, anciennement appelées « mylolyses » sont définies par Kaleka et al.¹ comme « des pertes de surface progressives des tissus dentaires qui modifient le contour anatomique originel des dents » et s'inscrivent dans un mécanisme tribologique.

La tribologie est introduite par Mair² comme l'étude des relations entre la lubrification, la friction et l'usure. Dans la tribologie, les processus fondamentaux d'usure cervicale dentaire sont : l'abrasion, l'abfraction et l'érosion³.

1.1.1.2 Prévalence

Les chiffres concernant la prévalence de ces lésions sont très variables selon les auteurs.

Selon Levitch⁴, la prévalence des lésions cervicales d'usure varie de 5 à 85%.

Plus récemment, des études ont rapporté que la prévalence des ces lésions varie de 11,4% à 62,2%⁵.

Cette grande variation de pourcentage s'explique par la difficulté de diagnostic de ces lésions.

Toutefois les auteurs s'accordent sur le fait que la prévalence et la sévérité de ces lésions augmentent avec l'âge⁶.

Concernant la répartition des LCU en bouche, il existe divers avis.

¹ Kaleka, Saporta, et Lasfargues, « Lésions cervicales d'usure (LCU) : étiopathogénie ».

² Mair, « Wear in dentistry—current terminology ».

³ Ibid.

⁴ Levitch et al., « Non-cariou cervical lesions ».

⁵ Ibid.

⁶ Ibid.

Selon Borcic et al.⁷, dans une étude comprenant 1002 patients répartis dans 4 cabinets dentaires en Croatie, les dents les plus atteintes seraient les prémolaires et les molaires ; les moins atteintes seraient les incisives.

Plus récemment, il a été rapporté que les prémolaires mandibulaires sont les plus sujettes à développer des lésions cervicales d'usure, suivies par les prémolaires maxillaires⁸.

A l'inverse, selon Levitch et al.⁹, les dents maxillaires sont les plus atteintes, probablement à cause de leur inclinaison.

Tous sont néanmoins d'accord pour attester d'une atteinte concernant en priorité les prémolaires.

De plus, les LCU semblent se situer quasiment exclusivement sur les faces vestibulaires des dents.

1.1.2 Etiologies

Les mécanismes ont été décrits pour la première fois par Miller en 1905¹⁰.

Aujourd'hui, on décrit trois phénomènes principaux expliquant les lésions cervicales d'usure :

- L'abrasion
- L'érosion ou biocorrosion
- L'abfraction

1.1.2.1 L'abrasion

L'abrasion est définie pour la première fois par Pindborg en 1970¹¹ comme la perte de substance dentaire par des facteurs autres que le contact dentaire.

L'abrasion correspond à une usure mécanique des dents par le contact répété avec des corps étrangers¹².

On distingue l'abrasion à deux corps ou à trois corps.

Dans le cas des LCU, c'est l'abrasion à trois corps qui entre en jeu. On rencontre cette abrasion essentiellement chez des patients utilisant une méthode de brossage traumatique¹³.

⁷ Borcic et al., « The prevalence of non-carious cervical lesions in permanent dentition ».

⁸ Pecie et al., « Noncarious cervical lesions-a clinical concept based on the literature review. Part 1: prevention ».

⁹ Levitch et al., « Non-carious cervical lesions ».

¹⁰ Miller, « Experiments and observations on the wasting of tooth tissue variously designated as erosion, abrasion, chemical abrasion, denudation, etc. »

¹¹ Kaleka, Saporta, et Lasfargues, « Lésions cervicales d'usure (LCU) : étiopathogénie ».

¹² Ibid.

¹³ Lasfargues et al., Odontologie conservatrice et restauratrice. Tome 1, une approche médicale globale.

Plusieurs facteurs ont été étudiés concernant le brossage et le risque de formation de LCU :

- l'orientation de la brosse à dent,
- la fréquence du brossage et le temps du brossage,
- la pression exercée sur les dents lors du brossage,
- le type de dentifrice,
- la souplesse des poils de la brosse à dent.

La technique de brossage

Dès 1960, Mannerberg¹⁴ démontre que le brossage horizontal cause deux à trois fois plus de LCU que le brossage vertical.

Le brossage réalisé de manière trop fréquente pourrait accélérer la perte de tissus durs en empêchant toute re-minéralisation¹⁵.

Les LCU sont ainsi plus présentes chez les patients ayant une bonne hygiène dentaire par rapport à ceux ayant une hygiène dentaire perfectible.

De plus, le temps du brossage semble influencer la formation de LCU. Ainsi, selon une étude, 90% des patients présentant des LCU rapportaient se brosser les dents plus de une minute et certains plus de trois minutes¹⁶.

Selon Sangnes et Gjermo, si la pression exercée lors du brossage est importante, des LCU seront retrouvées en majorité du côté de la bouche opposé à celui de la main tenant la brosse à dent¹⁷. En 2003, une étude portant sur 106 sujets a montré que les droitiers présentaient davantage de LCU du côté gauche de la bouche (64%) que du côté droit, mais que cette différence n'était pas significative¹⁸.

L'abrasivité du dentifrice

La capacité du dentifrice à entraîner une abrasion amélaire et dentinaire a été démontrée pour la première fois par Miller en 1907.

¹⁴Mannerberg, « Appearance of the tooth surface of teeth showing dental fluorosis as observed by shadowed replicas ».

¹⁵Sangnes, « Traumatization of teeth and gingiva related to habitual tooth cleaning procedures ».

¹⁶Saxton et Cowell, « Clinical investigation of the effects of dentifrices on dentin wear at the cementoenamel junction ».

¹⁷Sangnes et Gjermo, « Prevalence of oral soft and hard tissue lesions related to mechanical toothcleansing procedures ».

¹⁸Oginni, Olusile, et Udoeye, « Non-carious cervical lesions in a Nigerian population ».

Les dentifrices contiennent parmi leurs excipients des abrasifs. Ces particules abrasives sont plus dures que la plaque dentaire, mais plus molles que l'émail. Ainsi, elles permettent d'éliminer la plaque présente sur les dents sans endommager la surface dentaire¹⁹.

Le niveau d'abrasivité varie selon les dentifrices ce qui a fait l'objet de nombreuses recherches. Il a été mis en place la notion de « RDA » (Radioactive Dentin Abrasivity) qui constitue un gold standard pour tester l'abrasivité d'un dentifrice. Dans ce test, le niveau d'abrasivité du dentifrice (valeur du RDA) est calculé par rapport à un abrasif standard dont la valeur arbitraire est de 100 ; plus le RDA est élevé, plus le dentifrice est abrasif.

Certaines études intra-orales ont montré une corrélation entre le taux de perte dentinaire et la valeur RDA des dentifrices²⁰.

La notion de RDA présente certaines limites pour l'étude de l'abrasion et ne peut être utilisée comme outil de prédiction de l'abrasion dentaire car elle ne prend pas en compte le complexe multifactoriel du brossage abrasif cliniquement²¹.

Aujourd'hui, le degré d'abrasivité des dentifrices que nous utilisons semble jouer un rôle insignifiant dans la progression des LCU²². Depuis 10 ans, le potentiel abrasif des dentifrices a fortement diminué et l'application de normes de certifications européennes permet de garantir l'innocuité des dentifrices utilisés²³.

Le type de brosse à dent

Pour un brossage atraumatique, il convient d'utiliser une brosse à poils souples dont les extrémités sont arrondies^{24 25}.

Certains auteurs, comme Dyer et al.²⁶, remettent en question cette affirmation. Selon eux, les brosses à poils souples causeraient davantage d'abrasion que celles à poils durs car elles supporteraient davantage de dentifrice (le diamètre des poils est plus petit et la densité de poils est plus importante). Dans cette étude, les auteurs cherchent à démontrer l'abrasion causée par un

¹⁹ Loveren, *Toothpastes*.

²⁰ Davies, Scully, et Preston, « Dentifrices-an update ».

²¹ Ibid.

²² Sangnes, « Traumatization of teeth and gingiva related to habitual tooth cleaning procedures ».

²³ Kaleka, Saporta, et Lasfargues, « Lésions cervicales d'usure (LCU) : étiopathogénie ».

²⁴ Ibid.

²⁵ Pecie et al., « Noncarious cervical lesions-a clinical concept based on the literature review. Part 1: prevention ».

²⁶ Dyer, Addy, et Newcombe, « Studies in vitro of abrasion by different manual toothbrush heads and a standard toothpaste ».

dentifrice en fonction du type de brosse à dents sur laquelle il est apporté à la surface dentaire. Les poils souples sont davantage flexibles, ce qui augmente la surface de contact avec la dent et donc, l'étalement du dentifrice.

Mais les auteurs rappellent que leur texte ne parle pas en faveur des brosses dures, notamment au regard de leurs effets nuisibles sur les tissus gingivaux.

Peu d'études existent concernant le potentiel abrasif de la brosse à dents électrique ou ultrasonique par rapport aux brosses à dents manuelles.

En 2006, une étude visant à comparer le potentiel abrasif de ces différents types de brosse à dents a été publiée et a conclu que les brosses à dents à mouvements rotatifs et les brosses à dents ultrasoniques conduisent à une usure plus importante de la dentine par rapport aux brosses manuelles²⁷. Plus récemment une étude, menée en Février 2017 comparant le potentiel abrasif de trois types de brosses à dents (rotative, sonique ou manuelle) sur la dentine, a également conclu à une usure plus importante causée par les brosses rotatives et soniques²⁸. Cela serait lié au fait que les poils des brosses à dents électriques parcourent une plus grande distance que les poils des brosses à dents manuelles, du fait de leur mouvement rotatif ou sonique.

1.1.2.2 L'érosion ou la bio-corrosion

L'érosion dentaire résulte d'un processus chimique ou physico-chimique faisant intervenir des acides exogènes ou endogènes sur les surfaces dentaires²⁹.

Elle est décrite comme mettant en jeu des facteurs biologiques, chimiques et comportementaux.

On emploie également le terme de « tribo-érosion » défini par Kaleka et al.³⁰ comme « une usure des dents par dissolution acide et/ou chélation progressive (...) combinée à l'attrition et l'abrasion répétées ».

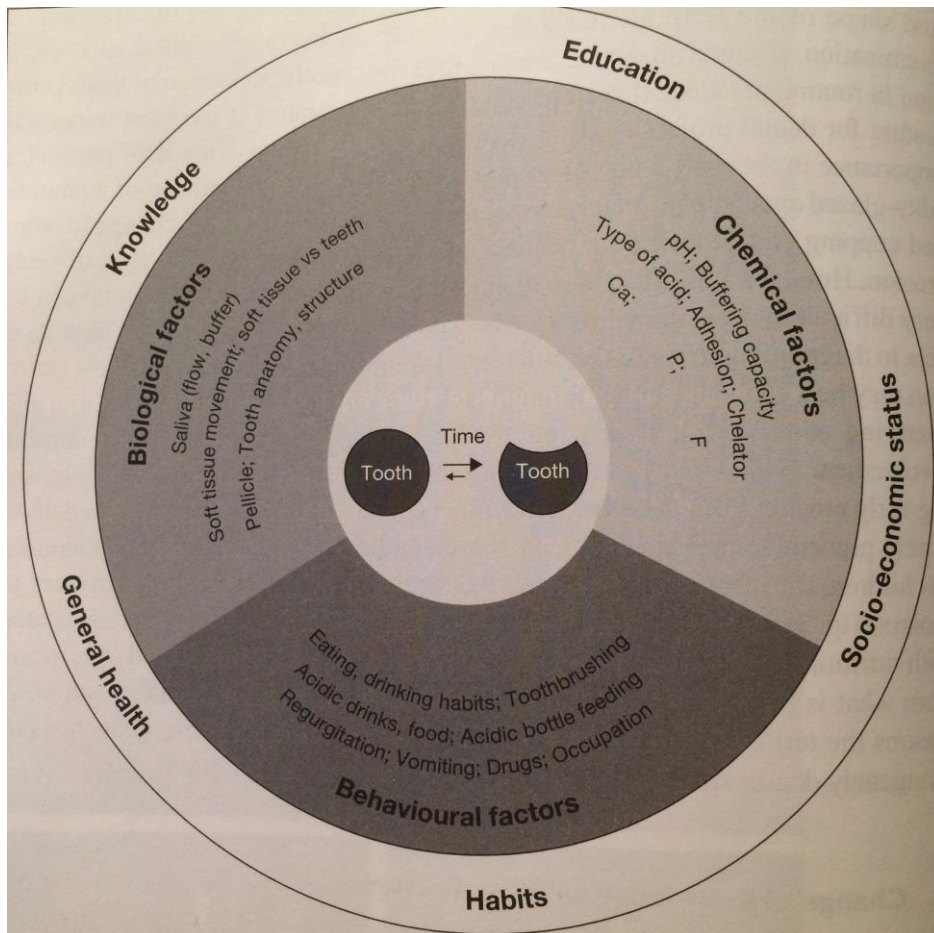
²⁷ Wiegand, Lemmrich, et Attin, « Influence of rotating-oscillating, sonic and ultrasonic action of power toothbrushes on abrasion of sound and eroded dentine ».

²⁸ Bizhang et al., « Toothbrush abrasivity in a long-term simulation on human dentin depends on brushing mode and bristle arrangement ».

²⁹ Lasfargues et al., *Odontologie conservatrice et restauratrice. Tome 1, une approche médicale globale*.

³⁰ Kaleka, Saporta, et Lasfargues, « Lésions cervicales d'usure (LCU) : étiopathogénie ».

Figure 1: Facteurs étiologies de l'érosion.



Source : Lussi, *Dental erosion from diagnosis to therapy*, 2006.

Plus récemment, Grippo et al. ont défini le terme de « bio-corrosion » pour remplacer le terme d'érosion qui ne prenait pas en compte selon eux les effets protéolytiques et piézoélectriques impliqués dans la dégradation des tissus dentaires.

La bio-corrosion correspond à l'action chimique, biochimique ou électrochimique causant une dégradation moléculaire des propriétés essentielles d'un tissu vivant³¹.

Selon ces auteurs, l'érosion n'est pas un processus chimique mais plutôt physico-chimique, causant des dégradations par friction des liquides.

³¹ Grippo, Simring, et Coleman, « Abfraction, abrasion, biocorrosion, and the enigma of noncarious cervical lesions: a 20-year perspective ».

Les acides dans le processus de bio-corrosion : rôles chimique et biochimique

On distingue :

- les acides d'origine extrinsèque : les principales sources sont l'alimentation (boissons gazeuses, jus de fruits, citron, etc.) et les médicaments (acide ascorbique)³². Ils ont un rôle chimique.
- les acides d'origine intrinsèque : issus de l'estomac et remontant dans la cavité buccale en cas de reflux gastro-oesophagien ou de trouble du comportement alimentaire avec vomissements. Ils ont un rôle biochimique.

En ce qui concerne les LCU, les acides les plus impliqués sont ceux d'origine extrinsèque³³.

Le type d'aliment ou de boisson et la manière dont ils sont ingérés peuvent causer des variations dans l'apparition de ces lésions. Ainsi, les fruits lèsent essentiellement les dents antérieures ; alors que les boissons abiment plutôt les secteurs prémolo-molaires.

Dans ce sens, Linkosalo et al. ³⁴ ont démontré que la prévalence d'érosions cervicales dans une population suivant le régime lacto-végétarien était de 33,1%.

Les enzymes protéolytiques : rôle biochimique

Alors que les acides peuvent, seuls, déminéraliser l'émail et la couche superficielle de la dentine ; la matrice organique de la dentine n'est quant à elle pas soluble dans l'eau³⁵.

Dans une étude in vitro, il a été démontré que des enzymes digestives (pepsine et trypsine) peuvent déminéraliser la matrice organique de la dentine³⁶. Ces enzymes digestives pénètrent dans la bouche lors d'un RGO, de régurgitations ou encore de boulimie caractérisée par des vomissements provoqués.

Les enzymes protéolytiques peuvent aussi être produites par les micro-organismes de la plaque dentaire³⁷.

³² Kaleka, Saporta, et Lasfargues, « Lésions cervicales d'usure (LCU) : étiopathogénie ».

³³ Levitch et al., « Non-cariou cervical lesions ».

³⁴ Linkosalo et Markkanen, « Dental erosions in relation to lactovegetarian diet ».

³⁵ Kaleka, Saporta, et Lasfargues, « Lésions cervicales d'usure (LCU) : étiopathogénie ».

³⁶ Schlueter et al., « Influence of the digestive enzymes trypsin and pepsin in vitro on the progression of erosion in dentine ».

³⁷ Kaleka, Saporta, et Lasfargues, « Lésions cervicales d'usure (LCU) : étiopathogénie ».

Les effets piézoélectriques au sein de la dentine : rôle électrochimique

La piézoélectricité est la propriété que possèdent certains corps à se polariser électriquement sous l'action d'une contrainte mécanique et réciproquement de se déformer lorsqu'on leur applique un champ électrique.

Alors que l'émail n'a pas de propriétés piézoélectriques, ce phénomène peut cependant se produire sur la dentine. Les effets piézoélectriques agissent sur la matrice organique de la dentine, au sein du collagène.

Cela a été démontré pour la première fois par Braden et coll. sur de la dentine d'éléphant en 1966³⁸. Il démontre alors que l'émail, du fait de sa forte concentration en minéraux, n'est pas piézoélectrique. Contrairement au collagène, présent au sein du tissu dentinaire.

Ces effets piezoélectriques seraient suffisants pour transporter les ions calcium de la dent vers la salive. Ces ions servant de cofacteurs dans la déminéralisation des dents³⁹.

Selon Grippo⁴⁰, il est possible que la déformation survenant au sein de la dentine, suite à une contrainte mécanique, entraîne un changement des mouvements de fluides au sein de tubules dentinaires vers l'extérieur et que le potentiel électrique, produit sous la contrainte, entraîne une modification de la localisation et de l'activité des ions calcium dans la région cervicale.

Mécanisme de l'érosion

Quand une solution arrive au contact de l'émail, elle doit d'abord traverser la pellicule acquise exogène (PAE). La PAE est un biofilm constitué de mucines, glycoprotéines et protéines, dont de nombreuses enzymes. A la surface de l'émail, l'acide avec ses ions hydrogènes va s'arrêter et dissoudre les cristaux d'émail. Dans un premier temps, la gaine de prisme et les noyaux prismatiques sont dissous, laissant une apparence en « nid d'abeille ». Les acides diffuseront ensuite dans l'espace inter-prismatique et dissoudront le minéral en sub-surface. Cela entraînera une diffusion d'ions calcium et phosphate dans le milieu environnemental et une augmentation du pH dans la cavité buccale⁴¹.

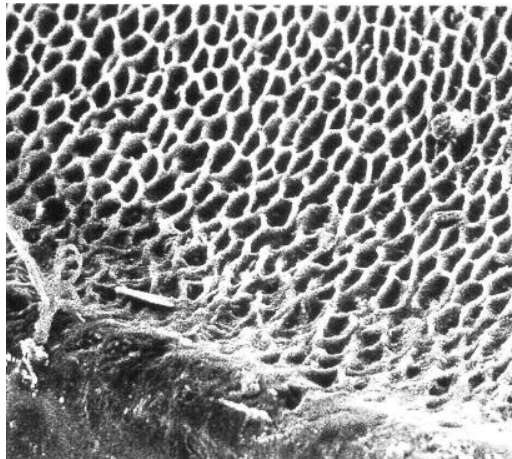
³⁸Braden et al., « Electrical and piezo-electrical properties of dental hard tissues ».

³⁹ Kaleka, Saporta, et Lasfargues, « Lésions cervicales d'usure (LCU) : étiopathogénie ».

⁴⁰ Grippo, « Biorrosion vs. erosion: the 21st century and a time to change ».

⁴¹ Grippo, Simring, et Coleman, « Abfraction, abrasion, biocorrosion, and the enigma of noncarious cervical lesions: a 20-year perspective ».

Figure 2: Structure en "nid d'abeille" de l'émail érodé.



Source : Meurman et coll., « Pathogenesis and modifying factors of dental erosion », 1996.

La dentine étant à 33% organique, la diffusion de l'acide sera plus complexe. En effet, la matrice organique joue un rôle de barrière protectrice.

La première zone atteinte dans la dentine sera la dentine périctubulaire, entraînant un élargissement de la lumière tubulaire puis la formation d'une matrice collagénique déminéralisée. Tant que cette couche persiste, la dentine résiduelle sous-jacente sera protégée. Mais cette matrice collagénique est vulnérable aux dommages mécaniques et protéolytiques et finira par être dégradée.

Ces processus stoppent lorsqu'il n'y a plus d'acides apportés à la surface de la dent.

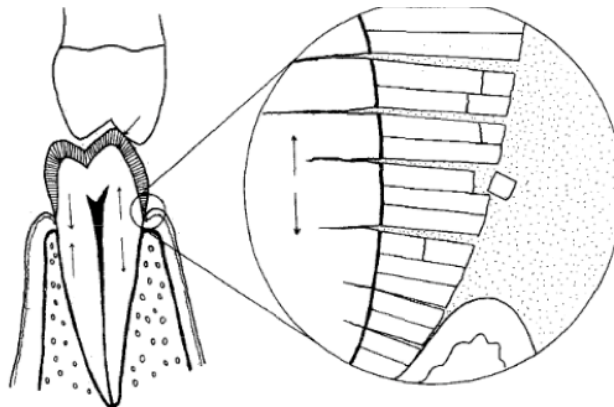
1.1.2.3 L'abfraction

Les théories

En 1984, Lee et Eakle⁴² poursuivent les travaux de McCoy et émettent l'hypothèse que des contraintes occlusales, issues de la mastication ou de malocclusions, peuvent engendrer des tensions au sein de la dent. Ils rapportent ainsi que lorsque l'occlusion est correcte, les forces de tensions se dissipent selon l'axe de la dent et seule une flexion minimale de la dentine et de l'émail en résulte. En revanche, s'il existe une malocclusion, des forces latérales existent et vont générer deux types de stress : une force compressive et une force de traction.

⁴² Lee et Eakle, « Possible role of tensile stress in the etiology of cervical erosive lesions of teeth ».

Figure 3: Schéma descriptif du phénomène d'abfraction.



Source : W.Lee et al., « Possible role of tensile stress in the etiology of cervical erosive lesions of teeth », 1984.

Comme nous pouvons le voir sur ce schéma, les forces latérales créent des régions cervicales de tension et compression (cf flèches). La section agrandie représente une dislocation de l'émail. Des petites molécules pénètrent entre les cristaux d'hydroxyapatite, empêchent le rétablissement des prismes et rendent les cristaux plus sensibles aux érosions et frictions.

Pour comprendre ce mécanisme, Lee et al. utilisent l'exemple de forces appliquées sur la pointe cuspidienne vestibulaire des dents mandibulaires. Il en résulte une flexion ad linguam ; c'est-à-dire une compression en linguale et une force de traction en vestibulaire.

L'émail et la dentine ont une bonne résistance à la compression mais une résistance limitée à la traction. Ceci entraînerait alors des perturbations au sein des prismes d'émail en région cervicale.

Puis, le terme « abfraction » est introduit pour la première fois par Grippo en 1991⁴³ comme des « pertes pathologiques de tissus durs dentaires causées par les forces biomécaniques ». Ces pertes seraient dues aux forces occlusales excessives exercées sur la dent générant un stress et une flexion au sein de la dentine et de l'émail au niveau de la région cervicale.

Ces stress causeraient une perturbation au sein des cristaux d'hydroxyapatite entraînant des fissures dans l'émail, voire des pertes d'émail.

Le phénomène d'abfraction prédisposerait davantage la dent à la dissolution par l'acide.

Les limites

Toutes ces théories ne sont pas validées par la clinique.

⁴³Grippo, « Abfractions: a new classification of hard tissue lesions of teeth ».

En effet, d'après les travaux de Michael et al.⁴⁴, toutes ces théories ont leurs limites et sont à prendre avec précaution.

1.1.2.4 Les facteurs modificateurs

Des facteurs individuels ont été mis en évidence dans le développement des LCU⁴⁵⁴⁶ :

- l'anatomie de la dent,
- l'état parodontal (récession gingivale, phénotype parodontal, mobilité dentaire),
- les propriétés de la salive (débit salivaire, pouvoir tampon, pH, viscosité, composition),
- les habitudes nocives (bruxisme, malocclusions).

Lorsque les surfaces occlusales sont usées, les forces occlusales se dissipent équitablement et uniformément sur la surface opposée de manière axiale. Cela diminue la flexion et le stress dans la région cervicale⁴⁷.

Concernant le parodonte, un morphotype fin sera plus à risque de développer des récessions parodontales. Le patient sera donc plus à risque d'exposition de la région cervicale, particulièrement fragile aux agressions.

Etonnamment, il semblerait que les dents mobiles soient moins sujettes aux LCU que les dents non mobiles. Car en cas de stress, une dent mobile s'inclinera et distribuera les forces au ligament alvéolo-dentaire et à l'os tandis qu'une dent non mobile subira une flexion dans la région cervicale et une concentration de stress à ce niveau⁴⁸.

La salive joue un rôle protecteur vis à vis de l'érosion et de l'abrasion. Elle permet de diluer et neutraliser les acides et de favoriser la re-minéralisation en produisant des ions calcium, phosphate et du fluor⁴⁹. Par son pouvoir tampon, chez un sujet sain, elle peut compenser des baisses de pH allant jusqu'à 5,5⁵⁰.

⁴⁴ Michael et al., « Abfraction: separating fact from fiction ».

⁴⁵ Pecie et al., « Noncarious cervical lesions-a clinical concept based on the literature review. Part 1: prevention ».

⁴⁶Grippio, Simring, et Coleman, « Abfraction, abrasion, biocorrosion, and the enigma of noncarious cervical lesions: a 20-year perspective »..

⁴⁷ Ibid.

⁴⁸ Ibid.

⁴⁹ Hara et Zero, « The potential of saliva in protecting against dental erosion ».

⁵⁰ Lasfargues et al., *Odontologie conservatrice et restauratrice. Tome 1, une approche médicale globale*.

De plus, la salive joue un rôle dans la formation de la pellicule acquise exogène, créant ainsi une barrière protégeant la dent des acides⁵¹.

Une altération de la salive exposerait davantage le patient à des risques de formation de LCU.

Selon Levitch et coll. les patients ayant une baisse du débit salivaire présenteraient un risque cinq fois plus élevé de développer des LCU par rapport aux patients ayant un débit salivaire normal⁵². Le débit salivaire constitue donc également un facteur de protection vis à vis de l'érosion et des LCU.

1.1.3 Mécanismes de formation des LCU

1.1.3.1 Anatomie cervicale de la dent

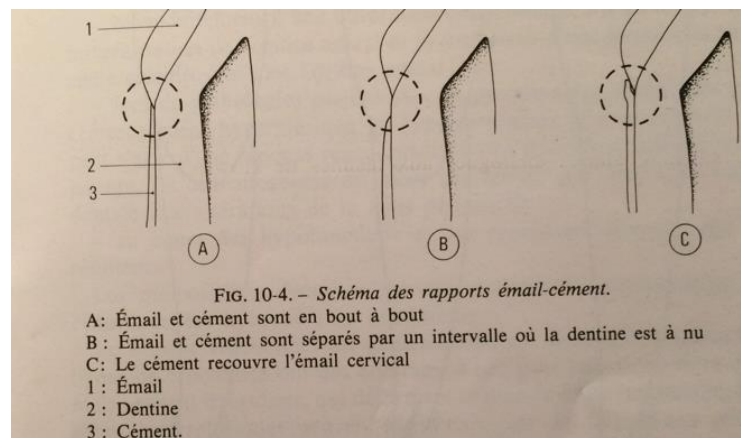
La zone cervicale de la dent correspond à la jonction entre l'émail et le ciment.

Cette jonction varie d'une dent à l'autre et au sein d'une même dent.

Historiquement, trois variations sont décrites⁵³ :

- Dans 5% des cas, l'émail et le ciment ne se rejoignent pas. La dentine est donc à nu au niveau cervical. Cette dénudation dentinaire est à l'origine d'hyperesthésie douloureuse et de vulnérabilité face à la carie.
- Dans 30% des cas, émail et ciment sont en bout à bout
- Dans 65% des cas, le ciment recouvre l'émail cervical.

Figure 4: Schéma des rapports émail-cément.



Source : Triller, *Histologie dentaire*, 1987.

⁵¹ Hara, Lussi, et Zero, « Biological factors ».

⁵² Levitch et al., « Non-carious cervical lesions ».

⁵³ Triller, *Histologie dentaire*.

La discontinuité des revêtements amélaire et cémentaire est la situation la moins favorable pour la préservation des structures dentaires car la dentine est directement exposée au milieu buccal⁵⁴.

La jonction émail-cément est la zone la plus fragile de la dent⁵⁵ :

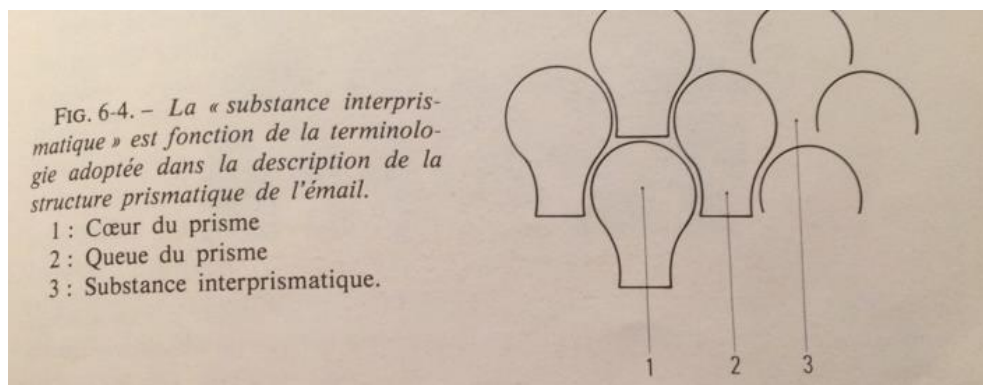
- l'émail y est présent en faible épaisseur et présente une forte porosité avec un contenu minéral réduit,
- le cément et la dentine sont des tissus peu résistants à l'environnement car ils sont « moins durs que l'émail »

L'émail est un tissu dur et vulnérable à l'attaque acide, dont l'épaisseur est maximale dans la zone occlusale et diminue progressivement lorsqu'on se rapproche du collet de la dent⁵⁶.

Il y est retrouvé dans sa plus faible épaisseur au niveau cervical.

En situation non pathologique, il se compose d'une structure prismatique. Ces prismes sont composés de cristaux alignés parallèlement au grand axe des prismes. Entre ces prismes, se trouve la substance interprismatique.

Figure 5: Schéma de la structure prismatique de l'émail.



Source :Triller, *Histologie dentaire*, 1986.

1.1.3.2 Modifications histologiques des tissus dentaires en cas de LCU

En cas d'usure, on observe la disparition des périkymaties sur les faces vestibulaires ; l'émail présente alors un aspect lisse et brillant ou givré⁵⁷.

⁵⁴ Ibid.

⁵⁵ Walter et al., « The anatomy of non-carious cervical lesions ».

⁵⁶ Triller, *Histologie dentaire*.

⁵⁷ Bohin, Kaleka, et Lasfargues, « Hyperesthésie dentinaire cervicale ».

Au niveau de la dentine, une étude menée par Walter et al.⁵⁸ sur 42 dents extraites et porteuses de LCU a démontré que sur ces 42 dents :

- 37 (88%) présentaient des tubulis obturés (« dead tracts ») ; parmi elles, 23 dents (66%) présentaient des tubulis obturés à proximité de la zone usée.
- 26 présentaient de la dentine sclérotique et celles-ci présentaient alors toutes des tubulis obturés.

De plus, sur 25 dents (59,5%) de la dentine tertiaire était visible. Sur les dents restantes, 14 présentaient un changement superficiel, non analysable et seulement 3 ne présentaient pas du tout de dentine tertiaire.

Les usures des zones cémentaires récemment dénudées sont quant à elles difficiles à objectiver, si ce n'est par une éventuelle hypersensibilité dentinaire⁵⁹.

1.1.3.3 Qu'est-ce que l'hypersensibilité dentinaire ?

L'hypersensibilité dentinaire cervicale (HDC) est définie par Bohin et al. comme « un syndrome douloureux initié au niveau des collets dentaires des dents dites sensibles en liaison avec l'exposition de la dentine cervicale dans le milieu buccal »⁶⁰.

L'exposition dentinaire peut être liée à deux différentes causes :

- une récession gingivale,
- une perte d'émail par érosion ou abrasion.

Selon plusieurs auteurs, l'hypersensibilité dentinaire serait d'avantage liée à l'érosion (seule ou associée à l'abrasion) qu'à l'abrasion seule⁶¹.

Elle provoque une douleur aiguë et vive, en réponse à une stimulation mécanique, thermique, chimique ou osmotique⁶².

Cette douleur est expliquée par la théorie des phénomènes hydrodynamiques rapportée pour la première fois par Gysi en 1900 puis démontrée par Brännström dans les années 1960^{63 64}.

⁵⁸ Walter et al., « The anatomy of non-carious cervical lesions ».

⁵⁹ Oginni, Olusile, et Udoye, « Non-carious cervical lesions in a Nigerian population ».

⁶⁰ Bohin, Kaleka, et Lasfargues, « Hyperesthésie dentinaire cervicale ».

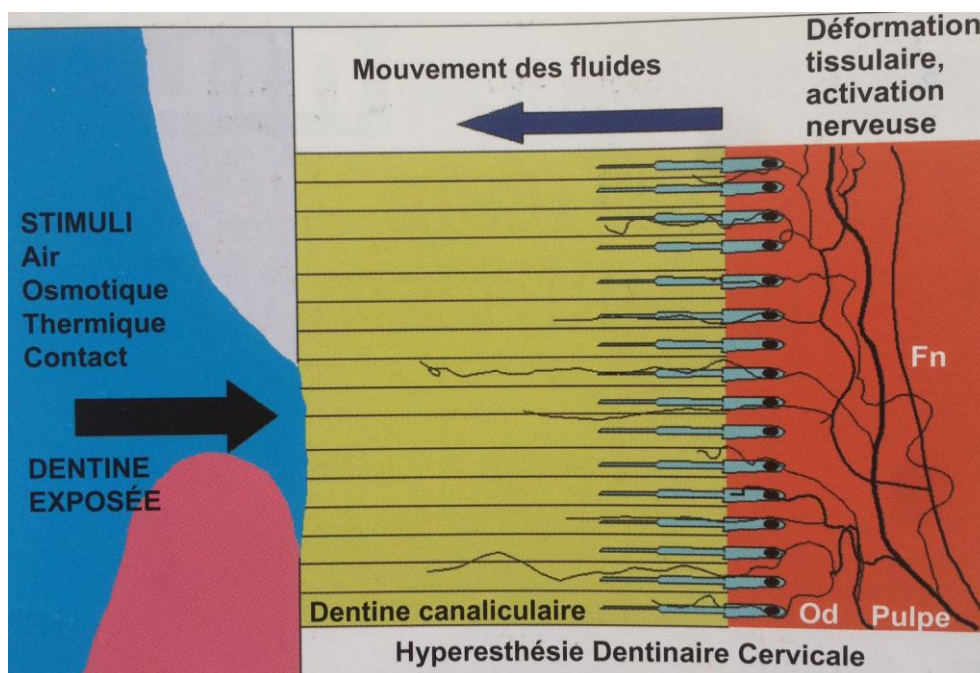
⁶¹ West et al., « Dentin hypersensitivity: pain mechanisms and aetiology of exposed cervical dentin ».

⁶² Bohin, Kaleka, et Lasfargues, « Hyperesthésie dentinaire cervicale ».

⁶³ Lasfargues et al., *Odontologie conservatrice et restauratrice. Tome 1, une approche médicale globale*.

⁶⁴ Bohin, Kaleka, et Lasfargues, « Hyperesthésie dentinaire cervicale ».

Figure 6: Schéma descriptif de la théorie hydrodynamique.



Source : Bohin et al., *Hyperesthésie dentinaire*, 2001.

Selon cette théorie, la douleur ressentie en cas d'HDC est liée à des mouvements de fluides intra canaliculaires et intra pulpaire provoqués par des stimuli thermiques ou osmotiques. Les stimuli provoquent des flux sortants entraînant des déformations tissulaires dont une aspiration possible des odontoblastes dans les canalicules. Par la suite, cela provoquerait une stimulation des terminaisons nerveuses pulpaire⁶⁵.

1.1.3.4 Mécanismes combinés

L'érosion pure peut être considérée comme l'étape initiale de la dégradation de surface complétée rapidement par un processus d'usure par frottements⁶⁶.

Biocorrosion et abfraction

Des études ont démontré les effets du stress combinés à la présence d'acides et d'enzymes protéases dans l'initiation des lésions cervicales d'usures.

Le phénomène d'abfraction/biocorrosion survient lorsqu'un agent corrosif est présent à la surface des dents soumises à des forces intenses comme lors d'un serrage des dents pendant la déglutition⁶⁷.

⁶⁵ Ibid.

⁶⁶ Lasfargues et al., *Odontologie conservatrice et restauratrice. Tome 1, une approche médicale globale*.

⁶⁷ Kaleka, Saporta, et Lasfargues, « Lésions cervicales d'usure (LCU) : étiopathogénie »..

Dans une étude menée par Mishra et al.⁶⁸, il a été démontré que l'association de stress et d'un faible pH sont associés à une augmentation de la déminéralisation de surface.

L'association de stress et d'acides peut ainsi causer plus de dommages ensemble, que séparément. C'est ce que Grippo appelle le « stress corrosion ».

Palamara et al.⁶⁹ ont mesuré la dissolution de l'émail sur des dents extraites et exposées aux acides, avec ou sans des forces occlusales cycliques. Ils ont conclu que pour les dents soumises à des forces occlusales, la profondeur de l'émail dissout varie de 50 à 200 µm selon la localisation sur la dent. Pour les dents non soumises à des forces occlusales, il n'y avait pas de différence significative de profondeur d'émail dissout. En revanche, pour les dents soumises à des forces occlusales, la zone la plus touchée par une perte d'émail se situe au niveau du tiers cervical.

Il semble donc que la biocorrosion s'accélère en présence de stress (abfraction).

Biocorrosion et abrasion

Davis et Winter sont les premiers à introduire que l'abrasion est accélérée par la dissolution acide⁷⁰. Les phénomènes de biocorrosion/abrasion surviennent dès que les surfaces dentaires sont exposées à une solution acide ou protéolytique et qu'elles sont soumises à un frottement par abrasion. Cela peut survenir lorsque les dents sont brossées immédiatement après avoir bu quelque chose d'acide ou après avoir vomi, par exemple⁷¹.

La corrosion acide joue un rôle de potentialisateur de l'abrasion.

Il a été démontré in vitro que l'usure de l'émail par le brossage (abrasion) était augmentée par la déminéralisation au contact d'une boisson acide⁷².

La biocorrosion et l'abrasion agissent donc comme des cofacteurs dans la formation de LCU.

1.2 Difficultés thérapeutiques et matériaux disponibles

1.2.1 Quand faut-il traiter les LCU ?

Avant d'entamer toute thérapeutique, il convient de se demander : faut-il traiter la lésion ou pas ?

⁶⁸ Mishra et al., « Effect of loading and pH on the subsurface demineralization of dentin beams ».

⁶⁹ Palamara et al., « Effect of stress on acid dissolution of enamel ».

⁷⁰ Davis et Winter, « The effect of abrasion on enamel and dentine and exposure to dietary acid ».

⁷¹ Kaleka, Saporta, et Lasfargues, « Lésions cervicales d'usure (LCU) : étiopathogénie ».

⁷² Attin et al., « Correlation of microhardness and wear in differently eroded bovine dental enamel ».

Selon Hand et al., le traitement restaurateur de la LCU s'avère nécessaire dans certaines situations⁷³ :

1. Si l'intégrité structurale de la dent est menacée ;
2. S'il existe des hypersensibilités dentinaires ;
3. S'il existe une demande esthétique de la part du patient ;
4. S'il existe un risque d'exposition pulpaire ;
5. Si la lésion compromet la création d'une prothèse amovible partielle.

Une restauration cervicale bien réalisée permettrait :

- une diminution du phénomène d'abfraction,
- un renforcement de la dent,
- une suppression des phénomènes érosifs,
- une suppression des hypersensibilités dentinaires,
- une amélioration esthétique,
- de diminuer le risque de carie cervicale,
- d'éviter la rétention alimentaire,
- de faciliter l'hygiène bucco-dentaire.

Selon Grippo, laisser une lésion cervicale sans restauration constitue un risque d'aggravation de la lésion⁷⁴.

Lasfargues et Colon⁷⁵, proposent en 2009 une classification des lésions non carieuses à but thérapeutique (tableau 1).

⁷³ Pecie et al., « Noncarious cervical lesions (NCCL)--a clinical concept based on the literature review. Part 2 ».

⁷⁴ Grippo et Simring, « Dental "erosion" revisited ».

⁷⁵ Lasfargues et al., *Odontologie conservatrice et restauratrice. Tome 1, une approche médicale globale*.

Tableau 1: Proposition de classification thérapeutique des lésions non carieuses.

Groupe clinique	Pertes de substance	Options thérapeutiques
Groupe 1	Superficielles Amélaire (couronne) Dentinaire (racine)	Conseils et mesures prophylactiques Restaurations contre-indiquées
Groupe 2	Modérées et isolées Amélodentinaire Sans troubles fonctionnels	Restaurations adhésives directes Recouvrements radiculaires parodontaux
Groupe 3	Prononcées Intéressant un groupe de dents Sans troubles fonctionnels	Restaurations adhésives unitaires directes et/ou indirectes Aménagement parodontal souvent nécessaire
Groupe 4 (4a et 4b)	Importantes et multiples Dégradation des rapports d'articulé Sans ADAM Sans (4a) ou avec (4b) perte de DVO	Rétablissement d'un schéma occlusal fonctionnel et équilibré Restaurations directes et indirectes collées, prothèses fixées 4a : sans rehaussement de la DVO 4b : avec rehaussement de la DVO
Groupe 5 (5a et 5b)	Sévères et généralisées Perte des rapports d'articulé Troubles fonctionnels : ADAM Sans (5a) ou avec (5b) perte de DVO	Réhabilitation orale globale en 2 phases. Phase 1 : reconstruction par restaurations adhésives des 2 arcades pour valider la fonction et l'esthétique Phase 2 : reconstruction prothétique dentoportée et/ou implantoportée 5a : sans rehaussement de la DVO 5b : avec rehaussement de la DVO

Source : Colon et Lasfargues, *Odontologie conservatrice et restauratrice. Tome 1 : une approche médicale globale*, 2010.

Selon Tassery et al., le traitement des lésions débutantes n'est pas conseillé en raison de sa difficulté d'exécution et du risque de constituer une zone de rétention de plaque⁷⁶.

1.2.2 Les difficultés liées à la restauration des LCU

Le praticien va rencontrer plusieurs difficultés pour la restauration des LCU^{77 78} :

➤ le site

Les LCU se situent à proximité de la gencive marginale, cela va rendre difficile l'accès aux lésions ainsi que la mise en place d'un champ opératoire. Le risque de contamination salivaire sera donc important dans cette zone. Si la lésion reste supra-gingivale, la pose de la digue conventionnelle ne posera pas de soucis. Si la lésion est juxta-gingivale, on utilisera plus facilement une matrice celluloïde (Contour Strip®). En cas de lésion sous-gingivale, on pourra envisager de réaliser une chirurgie muco-gingivale.

➤ le substrat

En cas de LCU, le praticien va se retrouver face à de la dentine sclérotique et à des tubuli partiellement ou totalement oblitérés. Il faudra alors trouver des stratégies pour retrouver le potentiel rétentif de la dentine.

Au dessus de la dentine sclérotique, on retrouvera trois zones néfastes au collage :

- la « zone de surface » composée de colonies bactériennes et non minéralisée ; elle est éliminable par des solutions à base de chlorhexidine.

- la « zone de matrice intermicrobienne minéralisée », il s'agit d'une zone poreuse permettant à tout adhésif de s'infiltrer.

- la « zone hyperminéralisée de surface », elle est résistante aux acides doux (automordançants). Cette couche a un ratio calcium/phosphate proche de la dentine sclérotique. C'est cette couche qui posera problème pour l'adhésion à la dentine au niveau d'une LCU. On pourra envisager de l'éliminer par un mordançage à l'acide⁷⁹.

Pour contrecarrer les difficultés rencontrées face à la dentine sclérotique lors du collage, il convient de réaliser un mordançage plus long (30 secondes) sur les LCU lorsque l'on utilise un acide orthophosphorique^{80 81}.

⁷⁶ Tassery et al., « Traitement restaurateurs des lésions cervicales d'usure (LCU) ».

⁷⁷ Koubi, Tassery, et Bukiet, « Lésions cervicales. Des problématiques cliniques au traitement ».

⁷⁸ Tassery et al., « Traitement restaurateurs des lésions cervicales d'usure (LCU) ».

⁷⁹ Pecie et al., « Noncarious cervical lesions (NCCL)--a clinical concept based on the literature review. Part 2 ».

⁸⁰ Tassery et al., « Traitement restaurateurs des lésions cervicales d'usure (LCU) ».

⁸¹ Koubi, Tassery, et Bukiet, « Lésions cervicales. Des problématiques cliniques au traitement ».

➤ le choix des matériaux de restauration

Le praticien devra choisir entre plusieurs systèmes adhésifs (adhésifs à 3 temps, à 2 temps, adhésifs à 2 temps auto-mordançants ou en 1 temps auto-mordançants) et divers matériaux de restauration (CVI, composites, compomères).

1.2.3 Les moyens de restauration

1.2.3.1 Les divers matériaux permettant la restauration des LCU

Plusieurs matériaux sont disponibles pour la restauration des LCU : le composite, le composite fluide, les ciments verre-ionomères (CVI) et les verres-ionomères modifiés par adjonction de résine⁸².

Le matériau choisi devra répondre à certains critères cliniques essentiels⁸³ :

- il devra posséder un faible module d'élasticité, c'est à dire être suffisamment souple et élastique pour compenser les forces de plicatures exercées en cervical,
- il devra posséder une résistance suffisante à l'abrasion et un bon taux de rétention,
- il devra être esthétique et éviter les colorations marginales.

De plus, le choix du matériau de restauration se fera en fonction⁸⁴ :

- de l'intégrité marginale,
- du rendu esthétique souhaité,
- des colorations marginales,
- du taux de rétention.

Nous verrons par la suite quel matériau privilégier en fonction de l'étiologie de la LCU.

1.2.3.2 Choix de l'adhésif

On distingue deux grandes classes d'adhésifs :

- les adhésifs bicomposants ou « système adhésif de 4^o génération » et les systèmes adhésifs monocomposants ou « système adhésifs de 5^o génération »⁸⁵ ; ces systèmes requièrent un mordantage préalable,

⁸² Tassery et al., « Traitement restaurateurs des lésions cervicales d'usure (LCU) ».

⁸³ Ibid.

⁸⁴ Ibid.

⁸⁵ Ibid.

- les systèmes auto-mordançants (SAM) basés sur l'utilisation de monomères d'acide doux pour dissoudre partiellement la boue dentinaire et ne nécessitant pas un mordantage préalable ; on distingue les SAM 1 et les SAM 2.

En ce qui concerne la restauration des LCU, les systèmes adhésifs en 3 temps, ou adhésifs bicomposants, et les SAM 2 permettent d'obtenir une rétention fiable⁸⁶.

Les adhésifs en 3 temps sont généralement les plus indiqués pour ce genre de restauration, de part le recul clinique que nous avons dessus et leurs excellents résultats à long terme pour certains produits (Optibond FL®).

Les adhésifs SAM 2 sont également intéressants dans certains cas de LCU car ils disposent d'une simplicité d'utilisation permettant un certain gain de temps et sont moins sensibles à la technique. Cependant, ils nécessiteront, pour améliorer leur rétention, un biseautage de l'émail.

Les adhésifs en 2 temps seront à éviter en cas de restauration de LCU car ils présentent des résultats très irréguliers selon la littérature et ils sont plus sensibles à la technique (il faut évaporer les solvants mais ne pas trop assécher la dentine).

Il en est de même pour les SAM 1 qui présentent le plus haut taux d'échecs annuels avec des résultats très irréguliers.

Pour tous ces types d'adhésifs, des études ont montré que l'efficacité clinique de la restauration serait plus due à la spécificité du produit employé qu'au type de système adhésif employé^{87 88}.

Tableau 2: Taux d'échecs annuels moyens des différents systèmes d'adhésifs.

Adhesive systems	Average annual failure rate
Glass-ionomer cement	1.9%
2-step self-etch	4.7%
3-step etch-and-rinse	4.8%
2-step etch-and-rinse	6.2%
1-step self-etch	8.1%

Source : Pecie et al. ,« Noncarious cervical lesions (NCCL) – a clinical concept based on the literature review.

Part 2 : restoration, » 2011.

⁸⁶ Pecie et al., « Noncarious cervical lesions (NCCL)--a clinical concept based on the literature review. Part 2 ».

⁸⁷ Van Meerbeek et al., « A randomized, controlled trial evaluating the three-year clinical effectiveness of two etch & rinse adhesives in cervical lesions ».

⁸⁸ Peumans et al., « Restoring cervical lesions with flexible composites ».

Récemment, il a été démontré dans plusieurs études que l'utilisation d'un adhésif à base de ciment-verre-ionomère (Fuji bond LC), à la place d'un adhésif standard à base de résine, sous un composite permettrait d'obtenir un haut niveau de rétention⁸⁹.

Mais des décolorations marginales significatives esthétiquement apparaissent avec le temps.

Des études comparatives sur la différence de rétention des composites à long terme selon le système d'adhésion utilisé (adhésif à base ou adhésif à base de CVI) seraient à mener à l'avenir.

⁸⁹ van Dijken et Pallesen, « Long-term dentin retention of etch-and-rinse and self-etch adhesives and a resin-modified glass ionomer cement in non-carious cervical lesions ».

2 : Démarche diagnostique, prévention et solutions thérapeutiques face aux LCU

2.1 Démarche diagnostique

2.1.1 L'interrogatoire

Lors de l'interrogatoire, nous cherchons à établir :

- le motif de la consultation
- un questionnaire médical
- l'anamnèse et les habitudes de vie du patient

2.1.1.1 Le motif de consultation

Dans le cas des LCU, trois circonstances de consultation sont observées⁹⁰ :

- le patient consulte suite à des sensibilités dentaires cervicales. Il s'agit d'hypersensibilités dentaires cervicales causées par l'exposition de la dentine au niveau des LCU.
- le patient consulte pour raisons esthétiques. Le patient qui consulte pour l'aspect inesthétique de ses dents présente des LCU plus importantes que le patient précédent.
- le patient consulte pour un contrôle périodique. Dans ce cas, le dépistage systématique des LCU s'inscrit dans le cadre d'une dentisterie préventive.

2.1.1.2 Le questionnaire médical

Certaines pathologies (comme le RGO et les troubles du comportement alimentaire) et médicaments (tranquillisants, antihistaminiques, vitamines par leurs actions sur le débit salivaire ou leur forme galénique) constituent des facteurs de risque d'érosion dentaire et seront à relever lors du questionnaire médical.

⁹⁰ Grippo, Simring, et Coleman, « Abfraction, abrasion, biocorrosion, and the enigma of noncarious cervical lesions: a 20-year perspective ».

2.1.1.3 L'anamnèse et les habitudes de vie

Lors de l'entretien et après avoir réalisé le questionnaire médical, le praticien devra identifier les facteurs de risques dans les habitudes de vie du patient.

Dans le cas des LCU, nous chercherons à savoir⁹¹ :

- quel est l'âge du patient ?
- quelle est la profession du patient ? (industrie chimie, vinicole, sportif)
- quelles sont les habitudes alimentaires du patient ?
- quelles sont les habitudes d'hygiène ?
- quels sont les antécédents dentaires du patient ?
- existe-t-il des perturbations de la fonction salivaire ?

Toutes ces informations nous permettront déjà d'identifier des facteurs de risques potentiels.

Pour l'érosion, plusieurs facteurs de risque sont connus⁹² :

- l'hyposialie et tous les éléments réduisant le débit salivaire vont favoriser le processus d'érosion. Cela peut être provoqué par des médicaments sialoprives ou de la radiothérapie, par exemple. En effet, la salive permet normalement la dilution des acides d'origine intrinsèque ou exogène. De plus, elle participe à la formation de la pellicule acquise exogène et donc, à la protection contre les processus acides.
- une hygiène dentaire inadaptée : un brossage traumatique réalisé peu après l'ingestion de jus de fruits, par exemple.
- une surconsommation d'aliments acides (fruits, sodas, etc.); les personnes végétariennes présentent ainsi un risque érosif important au vue du type d'aliments consommés (fruits, vinaigrette, etc.). L'alcoolisme constituera également un risque par le RGO qu'il entraîne mais aussi par l'acidité des boissons alcoolisées comme le vin, les spiritueux, le cidre.
- certaines professions sont à risques : les sportifs notamment, par la consommation de boissons énergisantes mais aussi par la respiration buccale limitant le volume salivaire. Les personnes travaillant dans le milieu vinicole sont également à risque.
- l'âge : les personnes âgées étant plus sujettes aux hyposialies ; on note également des risques différents entre l'adulte jeune et l'adulte, ces derniers ayant un émail plus usé et

⁹¹ Lasfargues et al., *Odontologie conservatrice et restauratrice. Tome 1, une approche médicale globale*.

⁹² Bizhang et al., « Toothbrush abrasivity in a long-term simulation on human dentin depends on brushing mode and bristle arrangement ».

moins résistant présenteront un phénomène érosif plus rapide par rapport au jeune adulte. Cependant, il faudra aussi prendre en compte que l'adolescence est une période à risque dues aux habitudes et troubles alimentaires.

Concernant l'abrasion, on cherchera à identifier des facteurs de risques caractéristiques aussi :

- un brossage traumatique : brosse à poils durs, brossage trop fréquent, force excessive...
- la présence de facteurs de risques érosifs, entraînant une accélération du processus abrasif.

On cherchera également à dépister la présence de parafunctions (le patient grince-t-il des dents ?) constituant un risque de survenue de l'abfraction⁹³.

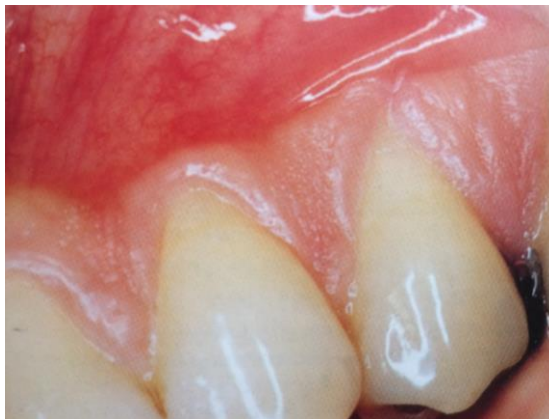Une fois ces données recueillies, nous passerons à l'examen clinique.

2.1.2 L'examen endobuccal

2.1.2.1 Au niveau muqueux

La présence d'altérations de la morphologie gingivale (présence de fissures de Stillman ou bourrelets de Mac Call) constitue un indice de dépistage d'un brossage traumatique⁹⁴.

Figure 7: Photographie d'une fissure de Stillman observée au niveau prémolaire et constituant un signe précurseur de LCU.



Source : Kaleka et al., « Lésions cervicales d'usure (LCU) : diagnostic », 2001.

⁹³ Nascimento et al., « Abfraction lesions: etiology, diagnosis, and treatment options ».

⁹⁴ Saporta, Kaleka, et Bonte, « Lésions cervicales d'usure (LCU) : diagnostic ».

2.1.2.2 Au niveau dentaire

L'hygiène

Lorsque le patient consulte pour des hyperesthésies dentinaires, on remarquera le plus souvent lors de l'examen clinique que son hygiène est très bonne voire excessive⁹⁵.

Identification des lésions

Lésions initiales débutantes ou subcliniques

Au niveau cervical, les usures cémentaires sont difficiles à objectiver cliniquement au stade débutant ou subclinique. Elles sont en général dépistées par la présence de symptômes (sensibilités).

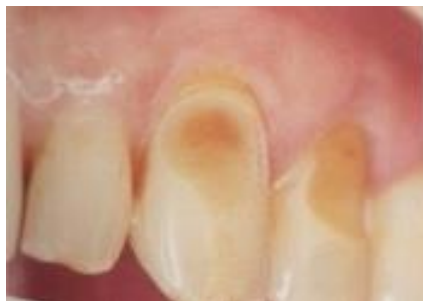Lésions établies

On décrit cliniquement trois catégories de lésions établies⁹⁶ :

- les lésions en cuvette (ou « saucer shaped »),
- les lésions en encoche (ou « wedge shaped »),
- les lésions atypiques.

Les lésions en cuvette sont plus larges que profondes. Elles se caractérisent par un amincissement de l'émail (par usure érosive) et une perte du bombé cervical (en cas de facteur abrasif associé) avec des bords mal délimités. Lorsque la dentine est exposée avec la présence d'un bandeau d'émail résiduel en cervical, on s'orientera fortement vers une étiologie érosive. Le plus souvent, ces lésions sont dépourvues de plaque bactérienne ou de lésions carieuses en raison de l'acidité du pH local, inhibant le métabolisme de *S. mutans*. Elles présentent un aspect satiné.

Figure 8: Photographie de lésion en cuvette sur 23 avec persistance d'un bandeau amélaire.



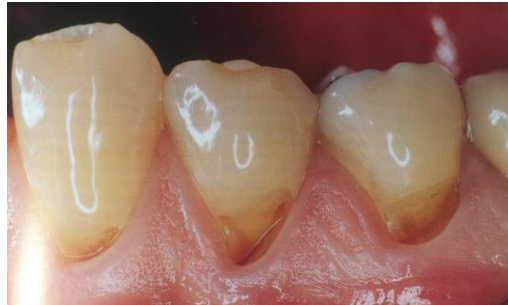Source : Kaleka et al., « Lésions cervicales d'usure (LCU) : diagnostic », 2001.

⁹⁵ Grippo, Simring, et Coleman, « Abfraction, abrasion, biocorrosion, and the enigma of noncarious cervical lesions: a 20-year perspective ».

⁹⁶ Bizhang et al., « Toothbrush abrasivity in a long-term simulation on human dentin depends on brushing mode and bristle arrangement ».

Les lésions en encoche corono-radiculaire se localisent entre la limite cervicale de l'émail et la gencive. Elles sont plus profondes que larges. Le fond paraît dur et poli et les bords sont abrupts. La présence de sillons parallèles au grand axe de la lésion confirme une étiologie abrasive.

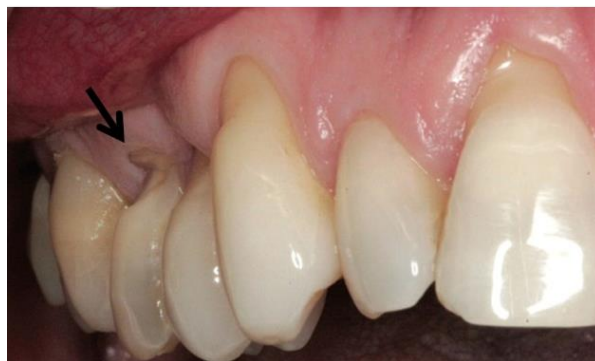Figure 9: Photographie de lésions en encoche dans le secteur prémolaire.



Source : Kaleka et al., « Lésions cervicales d'usure (LCU) : diagnostic », 2001.

Parmi les lésions dites « wedge shaped » on retrouve également les lésions d'abfraction. Les lésions d'abfraction présentent le plus souvent une forme angulaire en « V », comme nous pouvons le voir sur la photo ci-dessous. Parfois, elles présentent un plancher arrondi et semblent plutôt décrire un « C »⁹⁷.

Figure 10: Une lésion typique d'abfraction chez un patient présentant différents types de LCU.



Source : Nascimento et al., « Abfraction lesions : etiology, diagnosis and treatment options », 2016.

Lorsque des facteurs érosifs ou abrasifs sont associés, l'aspect des lésions d'abfraction sera modifié. Elles apparaîtront moins anguleuses, plus larges et en forme de cuvette.

Il faut garder en mémoire, lors de l'examen endobuccal, l'origine multifactorielle des LCU. Parfois, le praticien sera confronté à des lésions atypiques pour des raisons parodontales par exemple. En effet, si une récession parodontale existait avant un processus d'usure cervicale, la forme de la lésion s'en

⁹⁷ Nascimento et al., « Abfraction lesions: etiology, diagnosis, and treatment options ».

trouvera modifiée : les poils de la brosse à dents pourront s'étaler sur la surface radiculaire entraînant des lésions moins profondes avec des bords moins abrupts.

Examen de l'occlusion

Dans le cadre du dépistage des LCU, il sera important d'évaluer la présence de malocclusions et prématurités pouvant hypothétiquement entraîner un processus d'abfraction, comme nous l'avons expliqué dans la première partie.

2.1.3 Diagnostics

2.1.3.1 Diagnostic étiologique

Le diagnostic étiologique permettra de prévoir le pronostic des lésions. Pour cela, le praticien reprendra les données de l'interrogatoire et de l'examen afin de dépister les facteurs de risque et les facteurs étiologiques.

Les facteurs de risque

Tableau 3: Tableau récapitulatif des facteurs de risques des LCU.

	Abrasion	Erosion	Abfraction
Age		+	
Profession (sportif, vinicole,..)		+	
Médicaments		+	
Habitudes d'hygiène inadaptées	+		
Habitudes alimentaires (boissons acides, fruits..)		+	
Troubles salivaires	+	+	
Stress			+
Troubles occlusaux			+

Source : Auteur.

Aspect des lésions

Observé lors de l'examen clinique, l'aspect des lésions permet d'orienter la détection de facteurs étiologiques.

Tableau 4: Tableau récapitulatif des formes cliniques de LCU.

	Lésion en cuvette	Lésions en encoche	
Etiologie	Erosion	Abrasion	Abfraction
Etat de surface	Satiné Peu ou pas de plaque	Fond dur et poli Sillons parallèles au grand axe	
Facteurs associés	Erosions occlusales		Troubles occlusaux
Forme de la lésion	Plus large que profonde Bords mal délimités Bandeau d'émail résiduel	Plus profonde que large	Plus large que profonde En V ou en C
Répartition	Groupe de dents Symétrie Jamais en linguale des incisives mandibulaires (protection salivaire)	Asymétrie Touche majoritairement : la face vestibulaire des canines, prémolaires et premières molaires	Touche majoritairement : la face vestibulaire des prémolaires
Evolution	Approfondissement avec exposition de plages dentinaires entourées d'émail Progression vers le bord libre Perte de la hauteur coronaire	Les lésions deviennent cunéiformes Progression vers la racine	Les lésions deviennent de plus en plus profondes

Source :Auteur.

Examens complémentaires

Afin d'approfondir les éléments diagnostiques, le praticien pourra réaliser :

- des radiographies rétro-alvéolaire ou rétro-coronaire pour aider au diagnostic différentiel et supprimer toutes confusions avec une éventuelle résorption radiculaire externe cervicale,
- des moulages d'études afin de suivre l'évolution des érosions,

- des tests salivaires pour confirmer la présence d'une hyposialie ou d'une acidité buccale⁹⁸,
- une mesure du pH salivaire afin de confirmer la présence d'une acidité de la cavité buccale en cas de pH bas.

2.1.3.2 Diagnostics différentiels

Les LCU ne sont pas à confondre avec les autres lésions pouvant affecter la zone cervicale⁹⁹:

- les caries
- les résorptions inflammatoires cémento-dentinoclastiques.

Les examens complémentaires, cités plus haut, permettront au praticien d'éviter toute confusion lors du diagnostic.

Cependant, au vu de leur état de surface très particulier, ces confusions son peu fréquentes.

2.2 Prévention et traitement des LCU d'origine abrasive

2.2.1 Prévention et moyens prophylactiques en cas de LCU superficielle

La prévention a pour but d'empêcher la progression de lésions déjà présentes et d'éviter l'apparition de nouvelles lésions¹⁰⁰.

Pour tout patient présentant des LCU diagnostiquées comme étant d'origine abrasive, le praticien se devra de donner au patient des conseils de prévention afin d'éviter l'aggravation des lésions ou l'apparition de nouvelles lésions.

En ce qui concerne l'abrasion, plusieurs conseils d'hygiène seront apportés au patient^{101 102} :

- utilisation d'une brosse à dents manuelle souple avec des poils aux extrémités arrondies,
- contrôler la force lors du brossage (tenir la brosse à dent entre deux doigts),
- supprimer la composante horizontale du brossage.

De plus, comme nous l'avons vu dans la première partie, le phénomène abrasif est fortement accéléré en présence d'un processus érosif. Par conséquent, en cas de phénomène abrasif diagnostiqué, le praticien se devra de rechercher un phénomène érosif et si besoin d'agir sur la prévention et le traitement de ce dernier.

⁹⁸ Lasfargues et al., *Odontologie conservatrice et restauratrice. Tome 1, une approche médicale globale*.

⁹⁹ Saporta, Kaleka, et Bonte, « Lésions cervicales d'usure (LCU) : diagnostic ».

¹⁰⁰ Pecie et al., « Noncarious cervical lesions-a clinical concept based on the literature review. Part 1: prevention ».

¹⁰¹ Saporta, Kaleka, et Bouter, « Prévention des lésions cervicales d'usure (LCU) ».

¹⁰² Pecie et al., « Noncarious cervical lesions-a clinical concept based on the literature review. Part 1: prevention ».

2.2.2 Moyens de restauration en cas de LCU d'origine abrasive

2.2.2.1 Restauration des lésions modérées d'origine abrasive

Dans le cas des lésions présentant une petite encoche, on ne réalisera pas de préparation des tissus dentaires à la fraise. On se contentera de réaliser un mordantage à l'acide ortho-phosphorique à 37% pendant 30 secondes sur l'émail et 15 secondes sur la dentine, suivi de la mise en place d'un adhésif en 3 temps et d'un composite fluide¹⁰³.

2.2.2.2 Restauration des lésions profondes d'origine abrasive

CVI ou CVI modifiés par adjonction de résine ?

Les CVI, bien qu'ils présentent un haut taux de rétention et l'avantage de libérer du fluor, sont de moins en moins utilisés en cervical car ils présentent un rendu moins esthétique que les composites et une faible résistance mécanique à l'abrasion¹⁰⁴.

Les CVI modifiés par adjonction de résine (type fuji II LC®) présentent deux grands avantages : leur simplicité d'utilisation et leur fort taux de rétention¹⁰⁵. En revanche, ils présentent une résistance mécanique, une adaptation marginale et un rendu esthétique moins bon que les composites. Ils semblent donc inférieurs aux composites en ce qui concerne la restauration des LCU.

Composite ou composite fluide ?

Il n'existe pas de différences significatives entre les composites hybrides et microchargés concernant la restauration des LCU, quelle que soit leur étiologie¹⁰⁶.

Le choix se fera entre les composites et les composites fluides.

Concernant les composites, les échecs sont liés au rétrécissement post-polymérisation et au stress exercé par les forces occlusales¹⁰⁷. Ces deux facteurs entraîneraient un faible taux de rétention, une faible adaptation marginale et des infiltrations. C'est pour répondre à ce souci de décollement des restaurations composites suite à la photopolymérisation que les composites fluides ont été proposés comme alternative¹⁰⁸.

¹⁰³ Tassery et al., « Traitement restaurateurs des lésions cervicales d'usure (LCU) ».

¹⁰⁴ Pecie et al., « Noncarious cervical lesions (NCCL)--a clinical concept based on the literature review. Part 2 ».

¹⁰⁵ Ibid.

¹⁰⁶ Ibid.

¹⁰⁷ Tassery et al., « Traitement restaurateurs des lésions cervicales d'usure (LCU) ».

¹⁰⁸ Pecie et al., « Noncarious cervical lesions (NCCL)--a clinical concept based on the literature review. Part 2 ».

Ils présentent l'avantage d'avoir un faible module d'élasticité et pourraient ainsi absorber les stress engendrés par la photopolymérisation. En revanche, ils présentent des propriétés mécaniques plus faible que les composites.

Une solution serait d'utiliser les composites fluides en technique « sandwich » sous un composite. La restauration présenterait ainsi la souplesse du composite fluide pour résister aux contraintes qui s'exercent en cervical et la résistance mécanique du composite pour résister aux forces abrasives ainsi qu'un bon rendu esthétique¹⁰⁹.

Cependant, cette hypothèse n'a pas été confirmée par des essais cliniques pour détecter une différence significative entre l'utilisation d'un composite fluide seul ou en technique « sandwich »¹¹⁰. Pour obtenir une différence significative il faudrait que les composites fluides présentent un module d'élasticité encore plus bas que ceux utilisés actuellement¹¹¹.

Nous choisirons donc de restaurer les LCU avancées et d'origine abrasive par des composites si la pose de la digue est possible ou que l'on peut, le cas échéant, utiliser une matrice celluloïde (Contour Strip®).

Préparation des surfaces dentaires avant la restauration

1. On commencera par réaliser un nettoyage de la « zone de surface » avec une solution à base de chlorhexidine afin d'éliminer les bactéries présentes sur le site.
2. Puis, on pourra réaliser un chanfrein au niveau de la surface amélaire bordant la LCU, et c'est le seul type de préparation justifié en cas de LCU^{112 113}.

Ce type de préparation permettrait d'augmenter le potentiel de rétention de la restauration. En revanche, l'élimination par fraisage de la « zone intermicrobienne » et de la « zone minéralisée » est source de discordance^{114 115}. Selon certains auteurs, ce type de préparation est à proscrire car elle ne permettrait pas d'augmenter significativement l'adhésion et entraînerait même une diminution de l'efficacité du collage par un approfondissement de la lésion dentinaire¹¹⁶.

¹⁰⁹ Koubi, Tassery, et Bukiet, « Lésions cervicales. Des problématiques cliniques au traitement ».

¹¹⁰ Pecie et al., « Noncarious cervical lesions (NCCL)--a clinical concept based on the literature review. Part 2 ».

¹¹¹ Ibid.

¹¹² Tassery et al., « Traitement restaurateurs des lésions cervicales d'usure (LCU) ».

¹¹³ Pecie et al., « Noncarious cervical lesions (NCCL)--a clinical concept based on the literature review. Part 2 ».

¹¹⁴ Koubi, Tassery, et Bukiet, « Lésions cervicales. Des problématiques cliniques au traitement ».

¹¹⁵ Pecie et al., « Noncarious cervical lesions (NCCL)--a clinical concept based on the literature review. Part 2 ».

¹¹⁶ Ibid.

Si la lésion est trop étendue et sous-gingivale, nous pourrions soit réaliser une chirurgie parodontale suivie d'une restauration au composite, soit appliquer un CVI. Mais comme nous l'avons vu précédemment, le CVI présente de moins bons résultats qu'un composite hybride ou microchargé.

2.3 Prévention et traitement des LCU d'origine érosive

2.3.1 Prévention et moyens prophylactiques en cas de LCU superficielle

Dès que le pH buccal est en dessous de 5,5, on recommandera au patient¹¹⁷ :

- de diminuer sa consommation de vin, jus de fruits et autres boissons acides,
- de consommer les liquides acides pendant les repas (et non en dehors) et avec une paille,
- de limiter la consommation d'aliments acides (cornichons, citron...),
- d'éviter de consommer des vitamines sous forme effervescente,
- de ne pas se brosser les dents juste avant ou juste après un contact acide,
- de consommer des bains de bouche ou chewing-gums fluorés après une prise acide ou même du lait et d'éviter les bains de bouche à faible pH.

Si nécessaire, suite aux informations issues de l'interrogatoire et de l'observation, le praticien instaurera un bilan alimentaire à réaliser sur cinq jours dont un week-end. Il comprend également le relevé des mesures d'hygiène. Cela permettra au patient de prendre conscience de la nécessité d'instaurer un changement dans ses habitudes alimentaires. Ce bilan sera renouvelé tous les mois jusqu'à consolidation des changements de mode alimentaire.

Le praticien, pourra appliquer du vernis fluoré ou de l'adhésif en fonction des lésions.

Le vernis fluoré permet non seulement de reminéraliser la surface érodée mais aussi de constituer une barrière mécanique contre la diffusion d'acides et une réduction des hypersensibilités¹¹⁸. Il sera appliqué quatre fois par an.

Lors de l'application du vernis ou de l'adhésif, en cas d'hypersensibilités, on visera à respecter quatre critères instaurés par Grossman en 1935 et toujours d'actualité¹¹⁹ :

- ne pas provoquer de douleur : si un traitement acide doit être appliqué, il conviendra de réaliser au préalable une anesthésie,

¹¹⁷ Saporta, Kaleka, et Bouter, « Prévention des lésions cervicales d'usure (LCU) ».

¹¹⁸ Dantas et al., « Clinical efficacy of fluoride varnish and low-level laser radiation in treating dentin hypersensitivity ».

¹¹⁹ Bohin, Kaleka, et Lasfargues, « Hyperesthésie dentinaire cervicale ».

- ne pas irriter la pulpe : c'est-à-dire utiliser des produits biocompatibles avec l'organe dentaire,
- être efficace à long terme,
- ne pas colorer les tissus dentaires.

Les vernis et adhésifs présentent une action immédiate et une facilité d'application¹²⁰.

Cependant, ils présentent certaines limites par leurs interactions avec le brossage ou la salive, nécessitant un renouvellement fréquent¹²¹.

En cas d'hypersensibilité associée, on recommandera un dentifrice désensibilisant (Sensodyne[®]) que l'on pourra associer à un gel dentaire fluoré et/ou à une solution dentaire fluorée (Elmex sensitive[®]). Ces différents produits contiennent tous du fluor et du potassium seuls ou associés¹²².

Le fluor va permettre la reminéralisation de la lésion. Le potassium jouerait sur le seuil d'excitation des fibres nerveuses, les rendant moins sensibles aux stimuli.

L'arginine est également de plus en plus employée pour soulager les HSD. C'est un acide-aminé présent dans la salive qui se lie facilement au carbonate de calcium facilitant son adhérence à la dentine et la formation de précipités calciques dans les tubuli¹²³.

Tandis que la technologie « NovaMin » est basée sur l'utilisation d'un matériau inorganique de phosphosilicates de calcium et de sodium produisant du sodium par interaction avec la salive. Cela entraîne alors une hausse du pH salivaire et la production de calcium et phosphate précipitant sous forme d'hydroxyapatite capable d'obturer les canalicules ouverts¹²⁴.

En cas de déficit salivaire, on conseillera la consommation de chewing-gum pour stimuler la sécrétion salivaire ou, dans les cas plus sévères, de substituts salivaires. On recommandera au patient de boire régulièrement de l'eau¹²⁵.

¹²⁰ Ibid.

¹²¹ Ibid.

¹²² Ibid.

¹²³ Cunha et al., « The association between Nd:YAG laser and desensitizing dentifrices for the treatment of dentin hypersensitivity ».

¹²⁴ Ibid.

¹²⁵ Ibid.

Des moyens de prévention collective contre l'érosion ?

D'autres auteurs proposent d'agir de façon plus collective sur l'emballage des produits par :

- l'obligation de signaler sur l'emballage le risque érosif du produit¹²⁶,
- l'ajout d'une paille à l'emballage pour inciter à consommer avec et ainsi réduire le contact des boissons avec les dents¹²⁷.

Pour les boissons acides, par exemple, l'ajout de calcium ou phosphate permettrait de limiter le risque d'érosion sur l'émail¹²⁸.

D'autres auteurs, comme Kaleka et al., proposent la modification de la forme galénique des comprimés effervescents, telles que les vitamines, par des gélules ou comprimés¹²⁹.

Ces modifications permettraient ainsi une prévention plus large à l'échelle de la population.

2.3.2 Moyens de restauration en cas de LCU d'origine érosive

2.3.2.1 Traitement des lésions modérées d'origine érosive

Comme nous l'avons vu précédemment, les LCU d'origine érosive, en l'absence de phénomène abrasif associé, présenteront le plus souvent un bandeau d'émail résiduel en cervical. L'application de composite sera donc particulièrement indiquée dans ce type de lésion et le collage sera facilité par la persistance de ce bandeau.

Pour les lésions modérées, en cas de petites cuvettes nous utiliserons un adhésif en 3 temps et du composite fluide.

2.3.2.2 Restauration des lésions profondes d'origine érosive

Comme pour les LCU profondes d'origines abrasives, nous choisirons d'employer un composite comme moyen de restauration, à condition de pouvoir poser une digue, ou le cas échéant, une matrice celluloïde. Les techniques de préparation des surfaces dentaires seront similaires.

S'il est impossible de poser une digue ou une matrice, il faudra s'orienter vers un CVI et ce sera la seule indication de ce matériau¹³⁰.

¹²⁶ Saporta, Kaleka, et Bouter, « Prévention des lésions cervicales d'usure (LCU) ».

¹²⁷ Grobler, Jenkins, et Kotze, « The effects of the composition and method of drinking of soft drinks on plaque pH ».

¹²⁸ Grenby, « Lessening dental erosive potential by product modification ».

¹²⁹ Saporta, Kaleka, et Bouter, « Prévention des lésions cervicales d'usure (LCU) ».

¹³⁰ Pecie et al., « Noncarious cervical lesions (NCCL)--a clinical concept based on the literature review. Part 2 ».

2.4 Prévention et traitement des LCU issues d'un phénomène d'abfraction

2.4.1 Solutions thérapeutiques face aux lésions d'abfraction

Il existe divers avis concernant le traitement des lésions d'abfraction dans la littérature. Cette diversité est liée au manque de données cliniques concernant le pronostic de ces lésions avec ou sans intervention.

Certains auteurs préconisent une simple surveillance en cas de lésion physiologique, c'est-à-dire en cas de LCU présentes chez une personne âgée et n'entraînant pas un risque de fracture ou d'exposition pulpaire pour la dent. Dans ce cas, et à condition qu'il n'y ait pas d'hypersensibilités ou de doléances esthétiques, nous choisirons l'abstention thérapeutique et surveillerons les lésions tous les six à douze mois.

La théorie d'abfraction causant des pertes tissulaires au niveau cervical étant encore hypothétique et sujette à des controverses, de nombreux auteurs ne recommandent pas de procéder à un meulage occlusal dans le but de prévenir les LCU¹³¹.

D'autres auteurs proposent la réalisation d'une gouttière occlusale comme mesure de prévention mais insistent sur le fait que très peu d'études existent pour confirmer l'effet bénéfique d'une thérapeutique occlusale¹³².

2.4.2 Restauration des lésions d'abfraction

Pour Pecie et al., une restauration de ces lésions ne devrait être considérée seulement si au moins une des conditions suivantes est présente¹³³ :

- carie active associée à une lésion d'abfraction,
- marges cervicales, ou toutes les marges des lésions, localisées en subgingival et empêchant un bon contrôle de plaque, augmentant le risque de problèmes parodontaux et de caries,
- perte de tissu dentaire volumineuse, compromettant l'intégrité de la dent ou localisées à proximité immédiate de la pulpe, ou exposant la pulpe,
- persistance d'une hypersensibilité dentinaire pour laquelle les thérapies non invasives ont échoué,
- pilier prothétique,
- demande esthétique.

¹³¹ Saporta, Kaleka, et Bouter, « Prévention des lésions cervicales d'usure (LCU) ».

¹³² Pecie et al., « Noncarious cervical lesions (NCCL)--a clinical concept based on the literature review. Part 2 ».

¹³³ Nascimento et al., « Abfraction lesions: etiology, diagnosis, and treatment options ».

Il n'y a pas de données spécifiques aux lésions d'abfraction indiquant une supériorité de certains systèmes adhésifs ou matériaux de restauration. Le choix se fera en fonction de la situation clinique et des phénomènes associés (abrasion, érosion).

A ce jour, il n'y a pas de preuve concluante nous permettant de définir des schémas thérapeutiques fiables, efficaces et prévisibles pour les LCU issues de l'abfraction¹³⁴.

Il faut garder en mémoire que l'étiologie des LCU étant multifactorielle, les moyens de prévention, traitements et de restaurations nécessiteront souvent de combiner les solutions présentées précédemment.

2.5 Vers de nouvelles techniques de traitement des LCU

Le laser comme solution face à l'érosion et aux hypersensibilités

Plusieurs études ont démontré le potentiel des lasers à haute puissance à réduire la progression des processus érosifs au sein de l'émail en jouant sur la solubilité, la cristallinité et la perméabilité de l'émail¹³⁵¹³⁶.

Plus récemment, une étude menée en 2011 par de Melo et coll.¹³⁷ visant à étudier in vitro les effets du laser à basse intensité sur la déminéralisation dentinaire a conclu que l'irradiation de la dentine par un laser à diode de type GaAlAs (à 60J/cm²) pouvait inhiber la déminéralisation dentinaire causée par un produit acide.

Les mécanismes demeurent encore « peu clair » comme le signalent les auteurs ; ils émettent l'hypothèse que le laser utilisé à la surface de la dentine pourrait causer une dénaturation des protéines et ainsi stopper la diffusion du processus érosif.

Le laser à forte intensité Nd:YAG a également fait ses preuves pour traiter l'hypersensibilité dentinaire. Il agit en chauffant la dentine provoquant ainsi l'éclatement des joints inter-prismatiques et l'obturation des tubuli¹³⁸.

Cependant, il nécessite encore quelques mises au point pour éviter des blessures au niveau pulpaire ou des fissures tissulaires.

¹³⁴ Ibid.

¹³⁵ Vlacic et al., « Laser-activated fluoride treatment of enamel against an artificial caries challenge ».

¹³⁶ Ibid.

¹³⁷ de Melo et al., « The effect of diode laser irradiation on dentin as a preventive measure against dental erosion: an in vitro study ».

¹³⁸ Cunha et al., « The association between Nd:YAG laser and desensitizing dentifrices for the treatment of dentin hypersensitivity ».

Le traitement parodontal et restaurateur des LCU avancées

Traditionnellement, les LCU étaient traitées soit par un matériau de restauration, soit par une chirurgie parodontale.

Récemment, l'approche de ces lésions vise à combiner un meilleur rendu esthétique et une approche physiologique en combinant une restauration de la partie coronaire altérée et un recouvrement de la zone radiculaire exposée.

Les chirurgies parodontales possibles sont multiples : greffe autologue de muqueuse, greffe de tissus conjonctifs, lambeau déplacé latéralement, lambeau déplacé coronairement, régénération tissulaire guidée¹³⁹.

Une chirurgie parodontale devra être envisagée en cas d'exposition de la racine par une récession gingivale et lorsque la LCU s'étend en dessous de la jonction amélo-cémentaire.

Des études sur le résultat à long terme de ce type d'approche perio-restauratrice seraient à mener à l'avenir.

De nouveaux matériaux

Afin d'améliorer les matériaux dentaires, deux nouveaux matériaux de restauration ont été développés : les giomères et les ormocères¹⁴⁰.

Les giomères sont des composites en verre-ionomère pré-réagie.

C'est un matériau hybride entre le CVI et le composite à base de résine. Il présente un bon rendu esthétique, une diminution des microfiltrations et une amélioration de la quantité de fluor relarguée. Il présente également un meilleur état de surface que les CVI modifiés par adjonction de résine.

Les ormocères sont des céramiques organiquement modifiées. Ils sont entièrement polymérisés et donc destinés à subir un retrait de polymérisation beaucoup plus faible et leur coefficient de dilatation thermique est très proche de celui de la dent. Ces deux critères entraînent une amélioration de l'intégrité marginale de la restauration.

Cependant, le peu d'études présentes actuellement n'a pas permis de conclure à une supériorité de ces restaurations par rapport aux composites.

¹³⁹ Pecie et al., « Noncarious cervical lesions (NCCL)--a clinical concept based on the literature review. Part 2 ».

¹⁴⁰ Ibid.

3 : Discussion autour d'un cas clinique

3.1 Présentation du patient et entretien clinique

Monsieur G., 66 ans, consulte pour des douleurs dentaires provoquées au froid et au brossage des dents au niveau cervical secteur 2 et évoluant depuis plusieurs mois.

Il présente un diabète de type II équilibré et de l'hypertension artérielle traitée.

Lors de l'entretien clinique, comme présenté lors de la démarche diagnostique, nous avons cherché à répondre aux questions suivantes :

1. Quel est l'âge du patient ?

66 ans

2. Quelle est la profession du patient ?

Retraité de la fonction publique

3. Quelles sont les habitudes alimentaires ?

Forte consommation de coca-cola (midi et soir) et de fruits.

4. Quels sont les pathologies et les traitements du patient ?

Il présente un diabète de type II traité par JANUMET et AMAREL.

5. Quelles sont les habitudes d'hygiène ?

Brossage 2 fois par jour, le matin et le soir, avec une brosse à poils durs et des mouvements horizontaux

6. Quels sont les antécédents dentaires du patient ?

Antécédent de parodontite chronique modérée généralisée.

Antécédents d'extractions dentaires multiples.

7. Existe-t-il des perturbations de la fonction salivaire ?

Non

Quels sont les facteurs de risque de LCU identifiés ?

Chez monsieur G., nous avons recueilli plusieurs facteurs de risque :

- l'âge

- une surconsommation de coca-cola, boisson acide, et de fruits

- la technique de brossage horizontale

- l'utilisation d'une brosse à poils durs
- un antécédent de maladie parodontale

Nous notons donc des facteurs de risque à la fois d'érosion et d'abrasion.

3.2 Observation clinique et diagnostic

Au niveau muqueux

Le patient présente une gencive épaisse avec des récessions parodontales multiples allant de 3 à 5mm dans les secteurs prémolo-molaires.

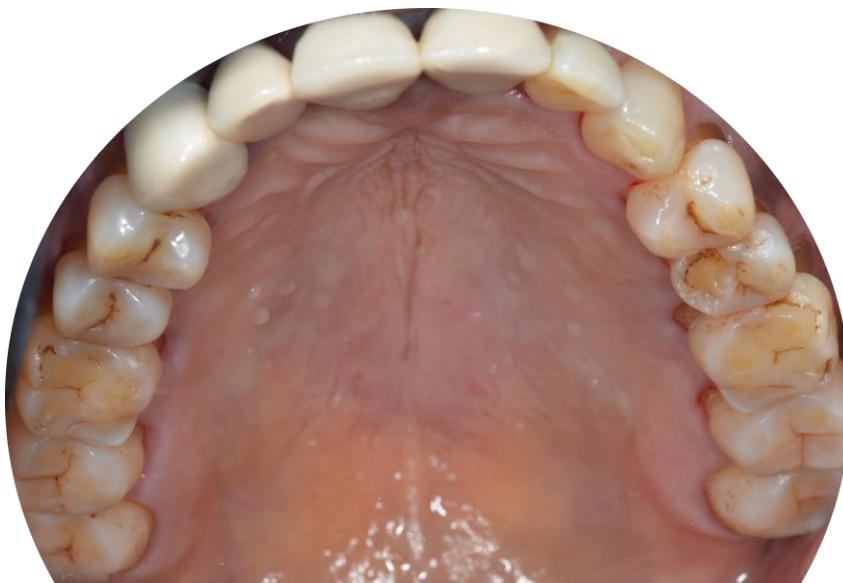Au niveau dentaire

L'hygiène du patient est correcte. Il existe des colorations dentaires dans les secteurs prémolo-molaires et du tartre dans le secteur incisif mandibulaire.

Présence d'un phénomène érosif sur les faces occlusales des secteurs prémolo-molaires au maxillaire et à la mandibule avec des pertes d'émail et une altération des cuspides des prémolaires pouvant entraîner des malocclusions et donc un phénomène d'abfraction.

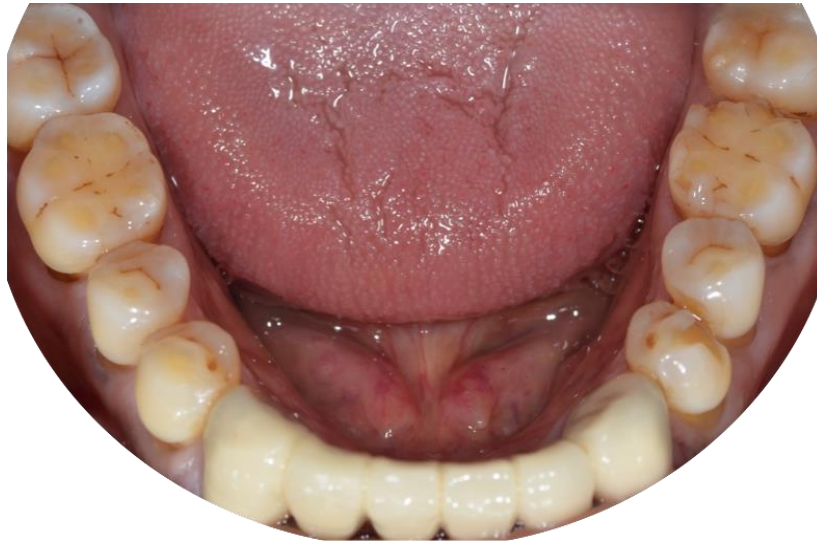Au niveau occluso-fonctionnel : fractures d'émail au niveau de 36 en distal et au niveau des cuspides de 25 et 34 laissant penser à des antécédents de troubles fonctionnels qui ont du disparaître suite à l'érosion occlusale. Il n'y a pas de perte de la dimension verticale (DV).

Figure 11: Photographie de l'arcade maxillaire chez monsieur G.



Source : Auteur.

Figure 12: Photographie de l'arcade mandibulaire chez monsieur G.

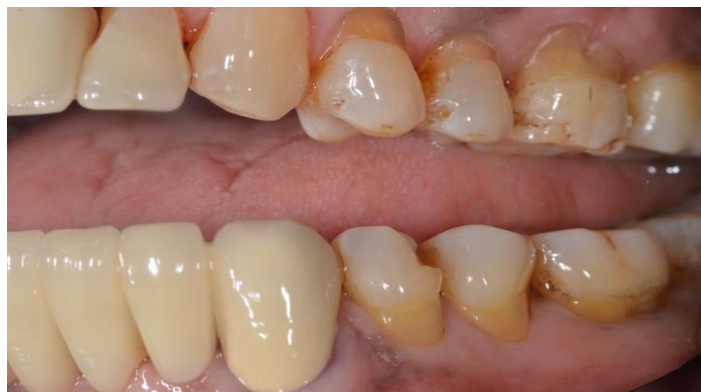

Source: Auteur.

Description des lésions

Le patient consultant essentiellement pour des hypersensibilités secteur 2. Nous allons essentiellement nous concentrer sur ce secteur.

Figure 13: Photographie des LCU secteur 2 et 3.



Source: Auteur.

Sur la 26, on constate la présence d'une lésion cervicale plus large que profonde, laissant penser à une étiologie principale d'origine érosive, en corrélation avec les lésions érosives visibles sur les surfaces occlusales. Sur les prémolaires du secteur 2, on note une perte d'émail en cervical avec une perte du bombé cervical laissant suggérer une étiologie d'origine abrasive qui a dû être accélérée par le phénomène érosif présent en bouche.

Cela est corrélé également par les mesures d'hygiènes recueillies dans l'entretien clinique.

Cependant, on note également une perte du bombé cervical, laissant suggérer qu'une composante abrasive s'ajoute au phénomène érosif.

Le patient semble donc présenter des LCU établies d'origine érosive et abrasive touchant les molaires et prémolaires des 4 secteurs.

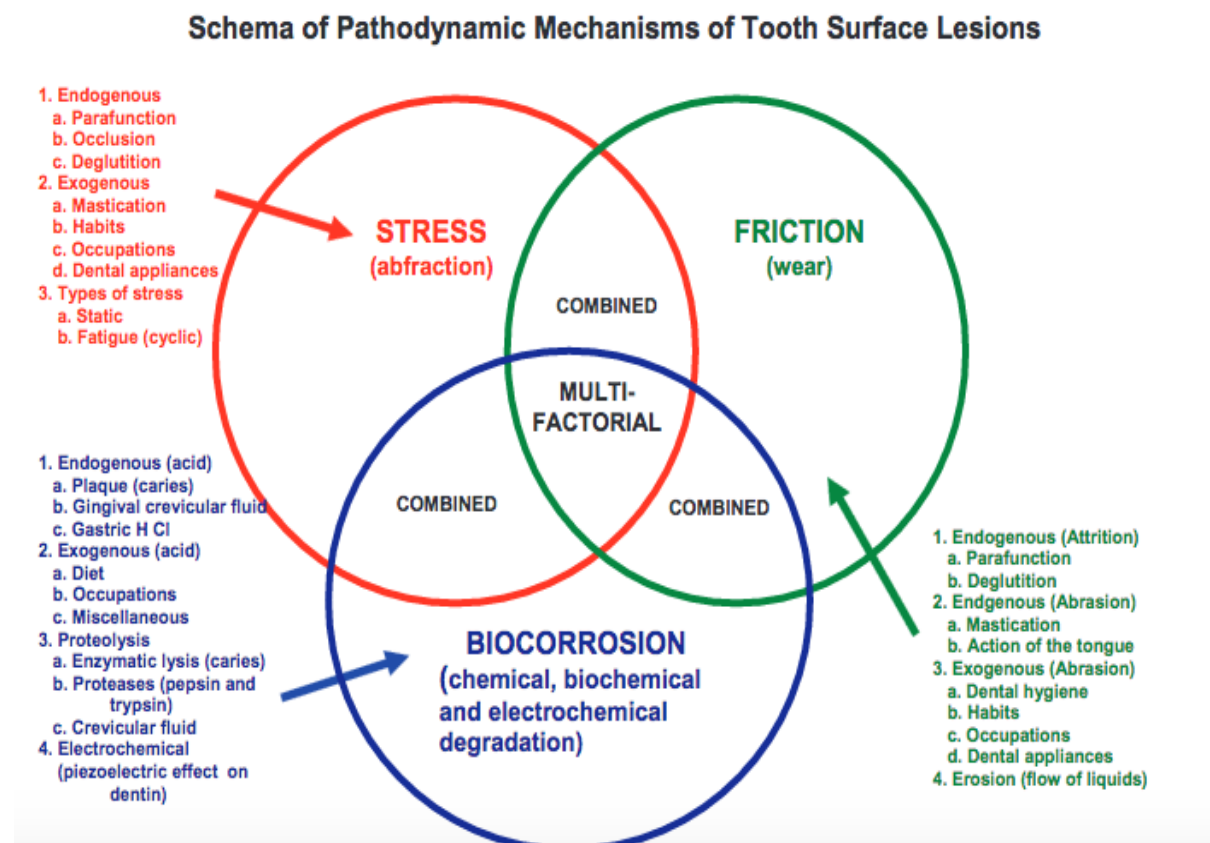
Ces lésions sont symétriques et retrouvées dans le secteur 1.

Diagnostic

Monsieur G. présente des LCU établies d'origines érosives et abrasives au niveau des prémolaires et molaires des 4 secteurs et associées à des hypersensibilités dentinaires secteur 2. Un phénomène d'abfraction est possiblement présent également.

Comme nous l'avons vu dans les précédentes parties, les LCU sont d'origine multifactorielle (cf schéma ci-dessous), la prise en charge thérapeutique de notre patient va donc nécessiter de conjuguer les différentes solutions thérapeutiques vues précédemment.

Figure 14: Schéma des facteurs étiologiques des LCU.



Source : Grippo et coll., « Abfraction, abrasion, biocorrosion, and the enigma of non carious cervical lesions : a 20-year perspective », 2012.

3.3 Prise en charge thérapeutique

3.3.1 Thérapeutique initiale

A l'issu de l'entretien clinique et de l'observation clinique, nous avons expliqué au patient le processus de formation des LCU ainsi que les facteurs de risque de formation de ces lésions.

Nous avons informé le patient sur les effets néfastes des boissons acides et de la surconsommation de fruits. Nous avons également apporté des conseils au patient pour limiter les risques érosifs d'origine alimentaire.

3.3.2 Thérapeutique étiologie

Nous avons réalisé une éducation à l'hygiène orale en apportant plusieurs conseils d'hygiène au patient :

- Passage à une brosse à dents à poils souples, moins néfaste pour les tissus dentaires et réduisant le risque d'abrasion ;
- Passage à un brossage vertical, selon la méthode de Stillman et non horizontal ;
- Utilisation d'un dentifrice pour sensibilités dentaires ;
- Ne pas se brosser les dents directement après une consommation d'aliment ou de boisson acide ; rincer la bouche à l'eau et attendre au moins 30 minutes avant le brossage des dents afin que le pouvoir tampon salivaire ait eu le temps d'agir.

Nous avons ensuite réalisé un détartrage qui a nécessité une anesthésie par para-apicale dans le secteur 2 en raison de sensibilités.

Après ré-évaluation, le patient se plaignant toujours de sensibilités, malgré la thérapeutique initiale et l'éducation à l'hygiène orale, nous avons décidé d'appliquer un vernis fluoré sur les zones cervicales exposées.

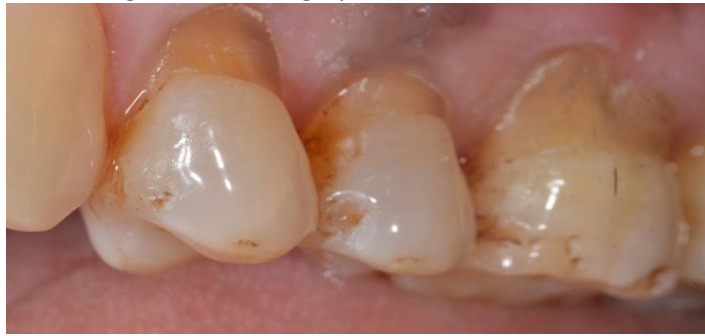3.3.3 Restauration des LCU et des fractures occlusales

Restauration des LCU secteur 1 et 2

Après ré-évaluation des sensibilités deux semaines après la pose du vernis fluoré et au vu de la taille des lésions et de la persistance des sensibilités, nous avons décidé de restaurer au composite les LCU secteurs 2. Nous avons préféré le composite à un CVI en premier lieu car ils sont plus résistants mécaniquement. Ils sont également plus esthétiques. De plus, nos lésions étaient juxta-gingivales et

nous avons considéré qu'avec un bon contrôle de l'humidité un composite serait le traitement adéquat.

Figure 15: Photographie des LCU secteur 2.



Source: Auteur.

Protocole suivi pour la réalisation de composite au niveau de 24,25 et 26 :

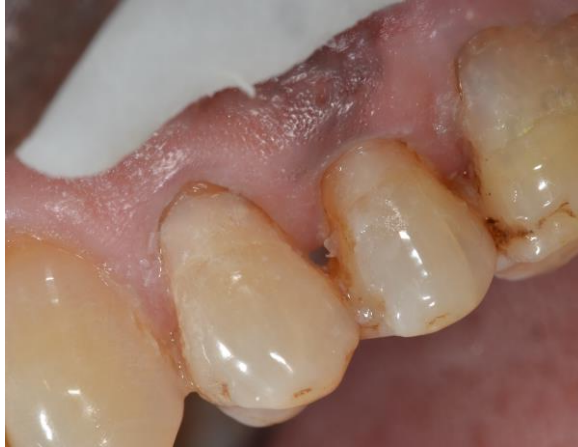1. Anesthésies para-apicales
2. Nettoyage des surfaces à l'aide d'une brosette sur contre-angle
3. Mordançage à l'acide ortho-phosphorique à 37% pendant 30 secondes
4. Rinçage pendant 15 secondes
5. Application d'adhésif de type MR2
6. Séchage doux
7. Application du composite en plusieurs incréments et photo-polymérisation
8. Polissage

Nous n'avons pas pu mettre de digue et nous n'avons pas à notre disposition de matrice celluloïde.

Nous avons donc mis en place des fils rétracteurs dans le sulcus des dents à traiter et effectué un travail à quatre mains avec aspiration en continue pour un meilleur contrôle de l'humidité.

Nous avons choisi d'utiliser un adhésif en 2 temps, bien qu'il ne corresponde pas au type d'adhésif ayant les meilleurs résultats en terme d'adhésion, pour faciliter le protocole de mise en place en l'absence de digue.

Figure 16: Photographie des restaurations des LCU au composite.



Source: Auteur.

Nous avons procédé de même secteur 1.

Restauration de la fonction occlusale

Nous avons également restauré les pertes de substances occlusales sur 25, 34, 36, afin de retrouver une occlusion satisfaisante et de supprimer les éventuels phénomènes d'abfraction. Nous avons restauré ces dents sous digue, avec un mordantage à l'acide orthophosphorique, un adhésif en 2 temps, et du composite en attendant que le patient puisse financer des onlays en composite (qui auraient constitué la solution thérapeutique idéale).

Discussion

Au vu des lésions sur 24 et 25, les recommandations nous auraient orientées vers l'utilisation d'un CVI et non d'un composite, du fait de la simplicité d'utilisation et de la proximité gingivale des lésions. Nous avons fait le choix de mettre en place des composites pour un meilleur rendu esthétique étant donné que les dents concernées étaient des prémolaires. Nous avons estimé qu'en mettant en place un bon contrôle de l'humidité les composites pourraient restaurer durablement les lésions.

3.3.4 Suivi

Un contrôle a été effectué à deux semaines de la fin du plan de traitement pour contrôler la disparition des sensibilités et la résistance des composites.

Le patient ne présentait plus de sensibilités au niveau des LCU.

Les composites étaient toujours en place sauf celui sur 24, laissant suggérer que l'application d'un CVI aurait probablement été plus durable pour cette dent. Mais comme nous l'avons vu

précédemment, cela n'aurait été que peu esthétique. Nous avons donc préféré suivre les recommandations pour restaurer à nouveau la 24 par un CVI.

Un suivi a été instauré par la suite tous les 6 mois.

Conclusion

Face aux LCU, le praticien devra, après l'entretien et l'observation clinique, établir un diagnostic étiologique puis mettre en place un plan de traitement prenant en charge les différentes étiologies mises en évidence.

Des recommandations existent afin de traiter au mieux ces lésions selon leurs étiologies. Mais une fois confronté à la réalité de la clinique, il est parfois difficile d'appliquer parfaitement ces recommandations. Certaines situations telles que la difficulté à appliquer une digue selon la sévérité des lésions, la demande esthétique du patient ou l'association de diverses étiologies peuvent rendre difficile le choix de thérapeutique idéale. Le chirurgien dentiste se retrouve à confronter son sens clinique aux recommandations.

Des recherches sont encore à mener afin de trouver le matériau idéal pour la restauration des LCU. Un matériau qui combinerait la simplicité d'utilisation des CVI, un module d'élasticité plus faible que les composites fluides (permettant une meilleure rétention des composites), le rendu esthétique et la résistance mécanique des composites.

De nouvelles techniques seront à étudier à l'avenir comme l'utilisation du laser dans le traitement de l'hypersensibilité dentinaire, peut être permettra-t-il d'obtenir pour les patients une thérapeutique plus durable que l'application de vernis.

Les LCU ne sont pas d'origine bactérienne et se forment à la suite de mauvaises habitudes alimentaires, de techniques d'hygiène traumatiques ou de troubles occlusaux. Leur formation pourrait donc simplement être évitée par le biais d'une prévention efficace visant à modifier les comportements néfastes. Malheureusement, aucune mesure de santé publique n'existe à ce jour pour informer les populations en amont des risques engendrés par certaines boissons, certains régimes alimentaires ou par une mauvaise technique de brossage.

En constante progression par rapport aux lésions carieuses, les LCU constituent donc un réel enjeu de santé publique. Il serait donc temps de s'intéresser à la mise en place d'une prévention efficace.

Bibliographie

- Attin, T., U. Koidl, W. Buchalla, H. G. Schaller, A. M. Kielbassa, et E. Hellwig. « Correlation of microhardness and wear in differently eroded bovine dental enamel ». *Archives of oral biology* 42, n° 3 (1997): 243- 50. doi:10.1016/0003-9969(06)00073-2.
- Bizhang, M., I. Schmidt, Y-H. P. Chun, W. H. Arnold, et S. Zimmer. « Toothbrush abrasivity in a long-term simulation on human dentin depends on brushing mode and bristle arrangement ». *Plos one* 12, n° 2 (2017): e0172060. doi:10.1371/journal.pone.0172060.
- Bohin, F., R. Kaleka, et J-J. Lasfargues. « Hyperesthésie dentinaire cervicale ». *Réalités cliniques* 12, n° 4 (2001): 403- 14.
- Borcic, J., I. Anic, M.M. Urek, et S. Ferreri. « The prevalence of non-carious cervical lesions in permanent dentition ». *Journal of oral rehabilitation* 31, n° 2 (2004): 117- 23. doi:10.1046/j.0305-182X.2003.01223.x.
- Braden, M., A. G. Bairstow, I. Beider, et B. G. Ritter. « Electrical and piezo-electrical properties of dental hard tissues ». *Nature* 212, n° 5070 (1966): 1565- 66.
- Cunha, S. R., S. A. Garófalo, T. Scaramucci, D. M. Zezell, et A. C. C. Aranha. « The association between Nd:YAG laser and desensitizing dentifrices for the treatment of dentin hypersensitivity ». *Lasers in medical science*, 2017. doi:10.1007/s10103-017-2187-9.
- Dantas, E. M., F. K. Amorim, F. J. Nóbrega, P. M. C. Dantas, R. G. Vasconcelos, et L. M. G. Queiroz. « Clinical efficacy of fluoride varnish and low-level laser radiation in treating dentin hypersensitivity ». *Brazilian dental journal* 27, n° 1 (2016): 79- 82. doi:10.1590/0103-6440201602422.
- Davies, R., C. Scully, et A. J. Preston. « Dentifrices-an update ». *Medicina oral, patologia oral y cirugia bucal* 15, n° 6 (2010): e976-982.
- Davis, W. B., et P. J. Winter. « The effect of abrasion on enamel and dentine and exposure to dietary acid ». *British dental journal* 148, n° 11- 12 (1980): 253- 56.
- Dijken, J. W. V. van, et U. Pallesen. « Long-term dentin retention of etch-and-rinse and self-etch adhesives and a resin-modified glass ionomer cement in non-carious cervical lesions ». *Dental materials* 24, n° 7 (2008): 915- 22. doi:10.1016/j.dental.2007.11.008.
- Dyer, D., M. Addy, et R. G. Newcombe. « Studies in vitro of abrasion by different manual toothbrush heads and a standard toothpaste ». *Journal of clinical periodontology* 27, n° 2 (2000): 99- 103.
- Grenby, T. H. « Lessening dental erosive potential by product modification ». *European journal of oral sciences* 104, n° 2 (1996): 221- 28.
- Grippio, J. O. « Abfractions: a new classification of hard tissue lesions of teeth ». *Journal of Esthetic Dentistry* 3, n° 1 (1991): 14- 19.

- — —. « Biocorrosion vs. erosion: the 21st century and a time to change ». *Compendium of continuing education in dentistry* 33, n° 2 (2012): e33-37.
- Grippo, J. O., et M. Simring. « Dental “erosion” revisited ». *Journal of the american dental association* 126, n° 5 (1995): 619- 20, 623- 24, 627- 30.
- Grippo, J. O., M. Simring, et T. A. Coleman. « Abfraction, abrasion, biocorrosion, and the enigma of noncarious cervical lesions: a 20-year perspective ». *Journal of esthetic and restorative dentistry* 24, n° 1 (2012): 10- 23. doi:10.1111/j.1708-8240.2011.00487.x.
- Grobler, S. R., G. N. Jenkins, et D. Kotze. « The effects of the composition and method of drinking of soft drinks on plaque pH ». *British dental journal* 158, n° 8 (1985): 293- 96.
- Hara, A. T., A. Lussi, et D. T. Zero. « Biological factors ». *Monographs in oral science* 20 (2006): 88- 99. doi:10.1159/000093355.
- Hara, A. T., et D. T. Zero. « The potential of saliva in protecting against dental erosion ». *Monographs in oral science* 25 (2014): 197- 205. doi:10.1159/000360372.
- Kaleka, R., S. Saporta, et J-J. Lasfargues. « Lésions cervicales d’usure (LCU) : étiopathogénie ». *Réalités cliniques* 12, n° 4 (2001): 367- 85.
- Koubi, S.-A., H. Tassery, et F. Bukiet. « Lésions cervicales. Des problématiques cliniques au traitement ». *EMC médecine buccale*. [28-646-C-10]. Issy-les-moulineaux: Elsevier Masson, 2008. <http://www.em-consulte.com/en/article/39541>.
- Lasfargues, J-J., P. Colon, G. Vanherle, et P. Lambrechts. *Odontologie conservatrice et restauratrice. Tome 1, une approche médicale globale*. Rueil-Malmaison: Éd. CdP, 2009.
- Lee, W. C., et W. S. Eakle. « Possible role of tensile stress in the etiology of cervical erosive lesions of teeth ». *The journal of prosthetic dentistry* 52, n° 3 (1984): 374- 80. doi:10.1016/0022-3913(84)90448-7.
- Levitch, L. C., J. D. Bader, D. A. Shugars, et H. O. Heymann. « Non-carious cervical lesions ». *Journal of dentistry* 22, n° 4 (1994): 195- 207. doi:10.1016/0300-5712(94)90107-4.
- Linkosalo, E., et H. Markkanen. « Dental erosions in relation to lactovegetarian diet ». *Scandinavian journal of dental research* 93, n° 5 (1985): 436- 41.
- Loveren, C. V. *Toothpastes*. Basel ; Paris: Karger, 2013.
- Mair, L. H. « Wear in dentistry—current terminology ». *Journal of dentistry* 20, n° 3 (1992): 140- 44. doi:10.1016/0300-5712(92)90125-V.
- Mannerberg, F. « Appearance of the tooth surface of teeth showing dental fluorosis as observed by shadowed replicas ». *Odontologisk revy* 19, n° 3 (1968): 271- 91.
- Melo, M. A. S. de, V. F. Passos, J. J. Alves, E. B. Barros, S. L. Santiago, et L. K. A. Rodrigues. « The effect of diode laser irradiation on dentin as a preventive measure against dental erosion: an in vitro study ». *Lasers in medical science* 26, n° 5 (2011): 615- 21. doi:10.1007/s10103-010-0865-y.

Michael, J. A., G. C. Townsend, L. F. Greenwood, et J. A. Kaidonis. « Abfraction: separating fact from fiction ». *Australian dental journal* 54, n° 1 (2009): 2- 8. doi:10.1111/j.1834-7819.2008.01080.x.

Miller, W. D. « Experiments and observations on the wasting of tooth tissue variously designated as erosion, abrasion, chemical abrasion, denudation, etc. » *The dental cosmos* 49, n° 1 (1907): 1- 23.
Mishra, P., J. E. A. Palamara, M. J. Tyas, et M. F. Burrow. « Effect of loading and pH on the subsurface demineralization of dentin beams ». *Calcified tissue international* 79, n° 4 (2006): 273- 77.
doi:10.1007/s00223-006-0050-2.

Nascimento, M. M., D. A. Dilbone, P. N. Pereira, W. R. Duarte, S. Geraldeli, et A. J. Delgado.
« Abfraction lesions: etiology, diagnosis, and treatment options ». *Clinical, cosmetic and investigational dentistry* 8 (2016): 79- 87. doi:10.2147/CCIDE.S63465.

Oginni, A. O., A. O. Olusile, et C. I. Udoye. « Non-carious cervical lesions in a nigerian population: abrasion or abfraction? » *International dental journal* 53, n° 5 (2003): 275- 79. doi:10.1111/j.1875-595X.2003.tb00759.x.

Palamara, D., J.E.A. Palamara, M.J. Tyas, M. Pintado, et H.H. Messer. « Effect of stress on acid dissolution of enamel ». *Dental materials* 17, n° 2 (2001): 109- 15. doi:10.1016/S0109-5641(00)00047-6.

Pecie, R., I. Krejci, F. García-Godoy, et T. Bortolotto. « Noncarious cervical lesions (NCCL)-a clinical concept based on the literature review. Part 2 : restoration ». *American journal of dentistry* 24, n° 3 (2011): 183- 92.

Pecie, R., I. Krejci, F. Garcia-Godoy, et T. Bortolotto. « Noncarious cervical lesions-a clinical concept based on the literature review. Part 1: prevention ». *American journal of dentistry* 24, n° 1 (2011): 49- 56.

Peumans, M., J. De Munck, K. L. Van Landuyt, P. Kanumilli, Y. Yoshida, S. Inoue, P. Lambrechts, et B.

Van Meerbeek. « Restoring cervical lesions with flexible composites ». *Dental materials* 23, n° 6 (2007): 749- 54. doi:10.1016/j.dental.2006.06.013.

Sangnes, G. « Traumatization of teeth and gingiva related to habitual tooth cleaning procedures ». *Journal of clinical periodontology* 3, n° 2 (1976): 94- 103.

Sangnes, G., et P. Gjermo. « Prevalence of oral soft and hard tissue lesions related to mechanical toothcleansing procedures ». *Community dentistry and oral epidemiology* 4, n° 2 (1976): 77- 83.

Saporta, S., R. Kaleka, et E. Bonte. « Lésions cervicales d'usure (LCU) : diagnostic ». *Réalités cliniques* 12, n° 4 (2001): 387- 400.

Saporta, S., R. Kaleka, et D. Bouter. « Prévention des lésions cervicales d'usure (LCU) ». *Réalités cliniques* 12, n° 4 (2001): 415- 26.

Saxton, C. A., et C. R. Cowell. « Clinical investigation of the effects of dentifrices on dentin wear at the cemento-enamel junction ». *Journal of the american dental association* 102, n° 1 (1981): 38- 43.

Schlueter, N., M. Hardt, J. Klimek, et C. Ganss. « Influence of the digestive enzymes trypsin and pepsin in vitro on the progression of erosion in dentine ». *Archives of oral biology* 55, n° 4 (2010):

294- 99. doi:10.1016/j.archoralbio.2010.02.003.

Tassery, H., F. Bukiet, S. Koubi, G. Aboudharam, et E. Toca. « Traitement restaurateurs des lésions cervicales d'usure (LCU) ». *Réalités cliniques* 12, n° 4 (2001): 427- 39.

Triller, M. *Histologie dentaire*. Paris; New York; Barcelone: Masson, 1987.

Van Meerbeek, B., P. V. Kanumilli, J. De Munck, K. Van Landuyt, P. Lambrechts, et M. Peumans. « A randomized, controlled trial evaluating the three-year clinical effectiveness of two etch & rinse adhesives in cervical lesions ». *Operative dentistry* 29, n° 4 (2004): 376- 85.

Vlacic, J., I. A. Meyers, J. Kim, et L. J. Walsh. « Laser-activated fluoride treatment of enamel against an artificial caries challenge: comparison of five wavelengths ». *Australian dental journal* 52, n° 2 (2007): 101- 5.

Walter, C., E. Kress, H. Götz, K. Taylor, I. Willershausen, et A. Zampelis. « The anatomy of non-carious cervical lesions ». *Clinical oral investigations* 18, n° 1 (2014): 139- 46. doi:10.1007/s00784-013-0960-0.

West, N. X., A. Lussi, J. Seong, et E. Hellwig. « Dentin hypersensitivity: pain mechanisms and aetiology of exposed cervical dentin ». *Clinical oral investigations* 17, n° Suppl 1 (2013): 9- 19. doi:10.1007/s00784-012-0887-x.

Wiegand, A., F. Lemmrich, et T. Attin. « Influence of rotating-oscillating, sonic and ultrasonic action of power toothbrushes on abrasion of sound and eroded dentine ». *Journal of periodontal research* 41, n° 3 (2006): 221- 27. doi:10.1111/j.1600-0765.2005.00850.x.

Table des figures

Figure 1: Facteurs étiologies de l'érosion.....	9
Figure 2: Structure en "nid d'abeille" de l'émail érodé.....	12
Figure 3: Schéma descriptif du phénomène d'abfraction.....	13
Figure 4: Schéma des rapports email-cément.....	15
Figure 5: Schéma de la structure prismatique de l'émail.....	16
Figure 6: Schéma descriptif de la théorie hydrodynamique.....	18
Figure 7: Photographie d'une fissure de Stillman observée au niveau prémolaire et constituant un signe précurseur de LCU.....	28
Figure 8: Photographie de lésion en cuvette sur 23 avec persistance d'un bandeau amélaire.....	29
Figure 9: Photographie de lésions en encoche dans le secteur prémolaire.....	30
Figure 10: Une lésion typique d'abfraction chez un patient présentant différents types de LCU.....	30
Figure 11: Photographie de l'arcade maxillaire chez monsieur G.....	43
Figure 12: Photographie de l'arcade mandibulaire chez monsieur G.....	44
Figure 13: Photographie des LCU secteur 2 et 3.....	44
Figure 14: Schéma des facteurs étiologiques des LCU.....	45
Figure 15: Photographie des LCU secteur 2.....	47
Figure 16: Photographie des restaurations des LCU au composite.....	48

Table des tableaux

Tableau 1: Proposition de classification thérapeutique des lésions non carieuses.....	21
Tableau 2: Taux d'échecs annuels moyens des différents systèmes d'adhésifs.....	24
Tableau 3: Tableau récapitulatif des facteurs de risques des LCU.....	31
Tableau 4: Tableau récapitulatif des formes cliniques de LCU.	32

Vu, le Directeur de thèse

Vu, le Doyen de la Faculté de Chirurgie dentaire
de l'Université Paris Descartes

Docteur Marie SEVIN

Professeur Louis MAMAN

Vu, le Président de l'Université Paris Descartes
Professeur Frédéric DARDEL
Pour le Président et par délégation,

Le Doyen Louis MAMAN

Comprendre et traiter les lésions cervicales d'usure (LCU)

Résumé :

Les lésions cervicales d'usure constituent une pathologie dentaire des « temps modernes » en forte augmentation et à laquelle le chirurgien dentiste est de plus en plus confronté du fait de la longévité fonctionnelle de l'organe dentaire.

Elles ont fait l'objet de nombreuses études durant les deux dernières décennies afin de comprendre leurs étiologies et leur progression.

D'origines multifactorielles, le praticien devra souvent combiner diverses solutions thérapeutiques afin de traiter ces lésions et prévenir leurs récives.

Nous chercherons à comprendre les mécanismes de formation de ces lésions afin de savoir les reconnaître et expliquer au patient leurs origines et nous exposerons les moyens actuels de prise en charge de ces lésions par le dentiste pour les traiter tout en prévenant leurs récives, ceci illustré par un cas clinique.

Discipline :

Odontologie conservatrice

Mots clés fMesh et Rameau :

Abrasion dentaire -- Dissertations universitaires ; Érosion dentaire -- Dissertations universitaires ; Dents -- Lésions et blessures -- Thèses et écrits académiques ; Odontostomatologie conservatrice -- Thèses et écrits académiques

Université Paris Descartes
Faculté de Chirurgie dentaire
1, rue Maurice Arnoux
92120 Montrouge