



**HAL**  
open science

# Comment la réduction de la densité de flux maculaire altère-t-elle la vision chez les jeunes diabétiques de type 1 atteints de rétinopathie diabétique floride ?

Wilfried Minvielle

## ► To cite this version:

Wilfried Minvielle. Comment la réduction de la densité de flux maculaire altère-t-elle la vision chez les jeunes diabétiques de type 1 atteints de rétinopathie diabétique floride?. Médecine humaine et pathologie. 2017. dumas-01781400

**HAL Id: dumas-01781400**

**<https://dumas.ccsd.cnrs.fr/dumas-01781400>**

Submitted on 30 Apr 2018

**HAL** is a multi-disciplinary open access archive for the deposit and dissemination of scientific research documents, whether they are published or not. The documents may come from teaching and research institutions in France or abroad, or from public or private research centers.

L'archive ouverte pluridisciplinaire **HAL**, est destinée au dépôt et à la diffusion de documents scientifiques de niveau recherche, publiés ou non, émanant des établissements d'enseignement et de recherche français ou étrangers, des laboratoires publics ou privés.



Distributed under a Creative Commons Attribution - NonCommercial - NoDerivatives 4.0 International License

# AVERTISSEMENT

Cette thèse d'exercice est le fruit d'un travail approuvé par le jury de soutenance et réalisé dans le but d'obtenir le diplôme d'Etat de docteur en médecine. Ce document est mis à disposition de l'ensemble de la communauté universitaire élargie.

Il est soumis à la propriété intellectuelle de l'auteur. Ceci implique une obligation de citation et de référencement lors de l'utilisation de ce document.

D'autre part, toute contrefaçon, plagiat, reproduction illicite encourt toute poursuite pénale.

*Code de la Propriété Intellectuelle. Articles L 122.4*

*Code de la Propriété Intellectuelle. Articles L 335.2-L 335.10*

UNIVERSITÉ PARIS DESCARTES  
Faculté de Médecine PARIS DESCARTES

Année 2017

N° 63

THÈSE  
POUR LE DIPLÔME D'ÉTAT  
DE  
DOCTEUR EN MÉDECINE

Étude par OCT-angiographie de la microvascularisation maculaire  
dans la rétinopathie diabétique Floride

Présentée et soutenue publiquement  
le 11 mai 2017

Par

***Wilfried MINVIELLE***  
Né le 21 octobre 1986 à Laxou (54)

Dirigée par Mme Le Docteur Bénédicte Dupas, PH

Jury :

M. Le Professeur Ramin Tadayoni, PU-PH ..... Président

M. Le Professeur Alain Gaudric, PU-PH

Mme Le Docteur Marie-Hélène Errera, PH



Except where otherwise noted, this work is licensed under  
<http://creativecommons.org/licenses/by-nc-nd/3.0/>

## Remerciements

### **À Monsieur le Professeur Ramin TADAYONI,**

Tu m'as fait l'honneur de présider mon jury de thèse. L'année passée dans ton service fut riche de tes enseignements cliniques, chirurgicaux et en matière d'imagerie rétinienne. Ma formation médico-chirurgicale a amplement bénéficié de ton excellence pédagogique. Reçois dans ce travail l'expression de mon profond respect et de ma très grande reconnaissance.

### **À Madame le Docteur Bénédicte DUPAS,**

Je te remercie d'avoir dirigé ce travail. Tes connaissances scientifiques et ta rigueur tant médicale que chirurgicale n'ont d'égales que ta gentillesse et ton humanité. Je mesure à chacun de nos échanges la chance d'avoir appris à tes côtés. J'admire ton expérience et espère avoir, à nouveau, l'opportunité de travailler avec toi.

### **À Monsieur le Professeur Alain GAUDRIC,**

Merci d'avoir accepté de siéger dans ce jury de thèse. Je vous remercie pour la qualité de la formation clinique et universitaire que vous m'avez apporté. Je suis très fier de pouvoir me compter parmi vos élèves. Veuillez trouver ici, l'expression de mes sincères remerciements et de ma très grande admiration.

### **À Madame le Docteur Marie Hélène ERRERA,**

Je te remercie d'avoir accepté de faire partie de ce jury. Notre collaboration fut courte mais extrêmement enrichissante. Cela a été un véritable plaisir de travailler avec toi. J'admire ton expérience et espère avoir, à nouveau, l'opportunité de travailler avec toi.

**À mes maîtres d'internat,**

Monsieur le Professeur MASQUELET,

Madame le Professeur FABIANI,

Monsieur le Docteur CARCOPINO,

Monsieur le Professeur GAGET

Monsieur le Professeur LE HOANG,

Monsieur le Professeur BODAGHI,

Monsieur le Professeur SOUIED,

A tous les médecins qui m'ont transmis leurs connaissances, nécessaires à la bonne pratique de l'ophtalmologie et tout particulièrement à ceux qui m'ont accompagné ces dernières années.

**À l'équipe de l'hôpital Avicenne, service orthopédie,**

Au Docteur Pascal OWONA, au Docteur Sébastien SENG, au Docteur Pierre Etienne BENKO, au Professeur Patricia THOREUX

**À l'équipe de l'HEGP, service de chirurgie cardio-vasculaire,**

Au Professeur Christian LATREMOUILLE, au Professeur Pierre JULIA, au Docteur Selma EL BATTI, au Docteur Jean Marc ALSAC, au Docteur Alain BEL, au Docteur Valentine BAISSAS

**À l'équipe de Montfermeil, service d'orthopédie**

Au Docteur Pascal Guillon, au Docteur Patrice Corcos, au Docteur Charaf AZMY, au Docteur Catherine MEUNIER

**À l'équipe du KB, service d'orthopédie**

Au Professeur COURT, au Docteur MOLINA, au Docteur Mathieu BEGIN, au Docteur Nathanaël WASSERMAN, au Docteur Marilyne PISSONIER

### **À l'équipe de Montreuil, service d'ophtalmologie**

Au Docteur Stéphanie CARDINE, au Docteur Corina RADOI, au Docteur Alexandra SITBON

### **À l'équipe de la Pitié Salpêtrière, service d'ophtalmologie**

Au Docteur Adil DARUGAR, au Docteur Valerie TOUITOU, au Docteur Emmanuelle CHAMPION, au Docteur Audrey FEL, au Docteur Christine FARDEAU

### **À l'équipe du CHIC, service d'ophtalmologie**

Au Professeur Salomon Yves COHEN, au Docteur Sacha GUENOUN, au Docteur Mayer SROUR, au Docteur Violaine CAILLAUX, au Docteur Rémi MASCALI, au Docteur Anne SIKORAV, au Docteur David SAYAG

### **À l'équipe du CHNO des XV-XX, service médecine interne**

Au Docteur Emmanuel HERON, au docteur Fouzia MANTOUT, au Docteur Rabah Benrabah

### **À l'équipe de Lariboisière,**

Au Docteur Elise PHILIPAKIS, je te remercie pour tes conseils et la qualité de tes enseignements. Travailler avec toi m'a guidé vers une plus grande autonomie.

Au Docteur Valérie MANE, merci pour la confiance que tu m'as accordé. Tu es un modèle à suivre !

Au Docteur Aude COUTURIER, ta disponibilité et tes conseils ont été d'une grande aide, je t'en remercie.

Au Docteur Sophie BONNIN, merci pour ton aide et ta patience.

Au Docteur Valérie KRIVOSIC et au Docteur Ali ERGINAY.

### **À l'équipe de l'Hôtel Dieu,**

Et tout particulièrement au Docteur Frédéric AZAN, ces 6 mois passés à tes côtés, ont été extrêmement riches d'apprentissages tant sur le plan chirurgical que clinique. Ta réputation te précède et je m'estime exécrément chanceux de faire partie des élus à avoir profité de ton expérience hors norme. J'espère pouvoir profiter de tes conseils encore longtemps.

Sans oublier les docteurs Mathieu LEHMANN, Pierre Raphael ROTHSCHILD, Elodie BOUSQUET, Arthur FERRERO, Naima SAIB, Aurélie PISON, Chadi MEHANNA, Raphael THOUVENIN et au Professeurs BOURGES, LEGAIS et BREZIN

À mes co-internes et amis d'ortho et d'ophtalmo, pour m'avoir accompagné dans les bons comme dans les mauvais moments :

Ianis MARCIREAU, Sofiane OUANEZAR, Alexandre PEDINIELLI, Dan CHETRIT, Myriam DUNDHASS, Hugo DISEGNI, Sami LABANI, Agnès LAVAUD, Ludovic GOMEZ, Steven NAHAISI, Raphael LEJOYEUX, Fabien ROUIMI, Samuel BOULEZZAZ, Gwenolé KERMARREC Cyrille GUILLOT TANTAY, Antoine MORVAN, Salma OTAYEK, Céline MEBSOUT, Vael SOUEDAN, Gilles MARTIN, Caroline BOTTIN, David MARCIANO, Alexandra MIERE, Jennifer MARIE LOUISE, Sarah GATOUSSI, Raphael THOUVENIN, Thibaut DEFOUR, Pierre Antoine REY, Alexandre SELLAM.

À tous les équipes para-médicales qui m'ont accompagné dans l'apprentissage du métier de soignant.

Aux patients, dont la diversité nous permet d'apprendre et de toujours nous dépasser.

**À ma famille,**

À mes parents, vous qui m'avez soutenu et accompagné depuis mon plus jeune âge, c'est un honneur pour moi d'essayer de vous rendre plus fiers chaque jour. Merci pour vos encouragements et votre amour.

À mes frères, il n'y a pas de mots pour vous exprimer mon affection. Merci pour votre soutien inconditionnel, sans oublier Isa, Elisa, Charlotte et Eliot !

À mes grands-parents, votre sagesse, votre culture ainsi que votre expérience sont un idéal qui me sera difficile d'atteindre.

À mes tantes, oncles, cousins et cousines, vous êtes trop nombreux pour que je puisse parler de chacun d'entre vous, mais sachez que je vous aime !

À toute ma famille.

À Laure, mon petit, sache que ta présence, ton écoute et ton amour depuis ces 12 dernières années, m'ont permis d'en arriver jusqu'ici. Ma reconnaissance n'en est que plus grande. Je t'aime !



## À mes amis,

Romée et Lexandre mes amis de toujours, où en serait-on sans ces innombrables soirées à regarder des navets et à glander devant la console !

A Sarace, ma sœur que je n'ai jamais eue, ton amitié m'est très chère. N'oublie jamais « sky is the limit », (sauf pour Jésus)

A Ugo, le meilleur cuisto coloc de l'histoire, en espérant que delivroo ne fasse jamais faillite.

A Chichon, l'ophtamo le plus dévoué aux patients de sa génération.

A Julio, il paraît qu'un jour on se retrouvera sur les bancs de l'assemblée.

A Francou, mon futur PUPH et co auteur préféré !

A Caula, j'espère que t'es chaud !

A Tutur, le plus DJ des biologistes.

A Soso, la seule AR que je respecte vraiment ;) Vivement qu'on se retrouve à l'autre bout du monde !

A PQ sacré Jean Michel, on n'aura pas eu la chance d'être co interne, mais on est spécialiste du co-voiturage en Ferrari.

A Toinou, j'espère qu'un jour le mot toinade arrivera dans le petit robert ! (il mérite bien ça Robert).

A Thibo et Héléna, la Bretagne ça vous gagne !

A Nicoco et Héléne, nos nouveaux indiens.

A Claire, Gautier et Bixente le futur roi de la glisse.

A Alex R, dentologue de l'extrême.

A mon Jwo.

Et à tellement d'autres Emilie, Raph D, Lucie, Claire L, Clémence et Raph, JLB, Victoire, Tiphaine, Marine, Mathias, PX, Laeti.

Merci à vous tous, pour tous ces moments partagés et encore à venir.

# Table des matières

<b>REMERCIEMENTS .....</b>	<b>2</b>
<b>ABRÉVIATIONS .....</b>	<b>9</b>
<b>INTRODUCTION.....</b>	<b>10</b>
<b>PREMIERE PARTIE : GENERALITES.....</b>	<b>12</b>
<b>CHAPITRE 1 : LA RETINOPATHIE DIABETIQUE DU SUJET JEUNE .....</b>	<b>12</b>
1.1 EPIDEMIOLOGIE.....	12
1.2 FACTEURS DE RISQUE.....	14
I. ANCIENNETE DU DIABETE .....	14
II. EQUILIBRE GLYCEMIQUE .....	15
IV. PUBERTE.....	16
V. GROSSESSE.....	17
1.3 DEFINITION ET DESCRIPTION CLINIQUE DE LA RDF .....	18
1.4 EVOLUTION ET PRONOSTIC.....	20
1.5 PRISE EN CHARGE THERAPEUTIQUE .....	20
1.6 PREVENTION.....	21
<b>CHAPITRE 2 : L'OCT ANGIOGRAPHIE DANS L'ANALYSE DU FLUX SANGUIN RETINIEN .....</b>	<b>22</b>
2.1 PRINCIPE.....	22
2.2 SSADA .....	23
2.3 ACQUISITION .....	24
2.4 SPECIFICITES LIEES A LA DECORRELATION .....	27
2.5 L'OCT-A DANS L'ETUDE DE LA RETINOPATHIE DIABETIQUE .....	28
<b>CHAPITRE 3 : ATTEINTE RETINIENNE DANS LE DIABETE.....</b>	<b>35</b>
3.1 PHYSIOLOGIE RETINIENNE .....	35
I. CELLULES RETINIENNES .....	35
II. VASCULARISATION DE LA RETINE .....	37
III. LA BARRIERE HEMATO RETINIENNE .....	40
3.2 MODIFICATIONS FONCTIONNELLES DANS LA RETINOPATHIE DIABETIQUE.....	43
I. ATTEINTE PRIMITIVE : VASCULAIRE OU NEURONALE?.....	43
II. APOPTOSE ET INSULINE DANS LA RETINOPATHIE DIABETIQUE.....	44
III. INFLAMMATION ET MICROGLIE DANS LA RETINOPATHIE DIABETIQUE .....	45
IV. PHYSIOPATHOLOGIE DE LA NON PERFUSION CAPILLAIRE RETINIENNE .....	46
V. ROLE DU VEGF DANS L'OCCLUSION VASCULAIRE.....	50
VI. ATTEINTE VASCULAIRE CHOROÏDIENNE .....	52
3.3 CORRELATION ENTRE ACUTE VISUELLE ET ALTERATIONS MORPHOLOGIQUES RETINIENNES.....	52
<b>DEUXIEME PARTIE : TRAVAIL ORIGINAL .....</b>	<b>54</b>
<b>INTRODUCTION.....</b>	<b>54</b>
<b>METHODES.....</b>	<b>55</b>
<b>RESULTATS .....</b>	<b>59</b>
<b>DISCUSSION.....</b>	<b>66</b>
<b>CONCLUSION.....</b>	<b>69</b>
<b>BIBLIOGRAPHIE .....</b>	<b>70</b>

## Abréviations

---

AV = acuité visuelle;

CSFT = central subfield thickness ;

DCP = plexus capillaire profond ;

DCM = densité capillaire maculaire ;

EP = épithélium pigmentaire ;

ETDRS = early treatment diabetes retinopathy study ;

GCL = couches des cellules ganglionnaires ;

ILM = membrane limitante interne ;

INL = couche nucléaire interne ;

IPL = couche plexiforme interne ;

IVT = injection intra vitréenne ;

OCT-A = optical coherence tomography angiography ;

OMD = œdème maculaire diabétique ;

OPL = couche plexiforme externe ;

PPR = photocoagulation pan rétinienne ;

RD = rétinopathie diabétique ;

RDF = rétinopathie diabétique floride ;

SVP = plexus capillaire superficiel ;

ZAC = zone avasculaire centrale ;

## Introduction

---

La rétinopathie diabétique floride (RDF) est une forme rare mais grave de rétinopathie diabétique (RD), qui se caractérise par une progression très rapide de l'ischémie rétinienne. Si elle n'est pas diagnostiquée suffisamment précocement, elle peut évoluer vers des complications néovasculaires potentiellement cécitantes, et ce, parfois, malgré la réalisation d'une PPR.

Elle se rencontre chez le sujet diabétique de type 1 (DT1), généralement âgé de moins de 40 ans. En effet, la RD survient rarement avant la puberté et n'est jamais proliférante chez l'enfant.<sup>1</sup> En revanche, la puberté et l'adolescence représentent des périodes à très haut risque de progression de la rétinopathie diabétique et nécessitent ainsi une surveillance ophtalmologique renforcée.

Les facteurs de risque de progression vers une RDF sont probablement multiples et incluent notamment l'ancienneté du diabète, un déséquilibre glycémique lié à l'augmentation des besoins en insuline, une plus faible observance thérapeutique ainsi que des modifications hormonales pendant l'adolescence (modifications des taux d'hormone de croissance, GH et de facteur de croissance insulin-like, IGF-1).

Les progrès en imagerie, utilisant l'OCT angiographie(OCT-A) nous permettent la visualisation des plexus capillaire rétiens superficiel (SCP) et profond (DCP) ainsi que la quantification de la densité vasculaire et des zones de non perfusion capillaires.<sup>2-6</sup>

Récemment, il a été trouvé une corrélation significative entre la AV et la zone avasculaire centrale (ZAC) mesurée avec l'OCT-A dans la rétinopathie diabétique et l'occlusion de veine rétinienne.<sup>7</sup>

Cependant, l'évaluation de la microvascularisation sur l'OCT-A peut s'avérer difficile en présence d'un œdème maculaire (OM) et / ou d'altérations rétiennes sévères, et la relation entre la VA et la morphologie rétinienne est mieux analysée en l'absence d'OM.

Dans ce travail, nous rappellerons tout d'abord l'épidémiologie, les facteurs de risques et les définitions nécessaires à la compréhension de la rétinopathie diabétique floride, puis nous décrirons le fonctionnement de l'OCT-A qui permet l'évaluation et la description du flux sanguin rétinien. Nous évoquerons par la suite, différentes hypothèses de dysfonctionnements rétiens pouvant expliquer la baisse d'acuité visuelle fréquemment

rencontrée chez ces jeunes patients diabétiques, qui développent initialement rarement un œdème maculaire.

Enfin, nous présenterons les résultats d'une étude originale dont l'objectif était d'étudier par OCT-A la densité capillaire chez les patients atteints de RDF et sa corrélation avec l'AV.

### Chapitre 1 : La rétinopathie diabétique du sujet jeune

#### 1.1Epidémiologie

Chez le diabétique âgé de 4 à 25 ans, la prévalence de la rétinopathie diabétique (RD) varie entre 9 et 42% selon les séries.<sup>1</sup>

Ces variations semblent dues à l'hétérogénéité des populations étudiées, aux différentes méthodes de dépistage employées mais aussi à la qualité de l'équilibre glycémique de la population étudiée.<sup>8-13</sup>

De plus, la définition de la puberté varie selon les études et d'entre elles se basent sur une définition physiologique de la puberté selon les stades de Tanner. Dans la majorité des études, la puberté est définie arbitrairement selon l'âge, 12 ans pour les filles et 13 ans pour les garçons. Or l'âge de la puberté est variable et dépend de l'alimentation, du sexe, de l'hérédité et de l'ethnicité.

Si l'on considère les études à base communautaire, la prévalence de la RD avant 25 ans est inférieure à 15%.<sup>9,10,12</sup> Dans une étude multicentrique à base communautaire de 557 enfants et adolescents âgés de 12 à 17 ans (moyenne de 14 ans) avec une durée de diabète de 5,4 ans (de 3,6 à 7,8 ans), Kernell rapporte une prévalence de 14,5% pour tout type de RD et de 2,3% pour les formes pré-proliférantes ou proliférantes.<sup>9</sup>

Dans une étude allemande récente de 8 784 patients diabétiques de type 1 âgés de 32 ans en moyenne, aucune rétinopathie n'était retrouvée dans 27,4% des cas et 8% des patients présentaient une rétinopathie avancée (non-proliférante sévère ou proliférante).<sup>14</sup>

Chez l'enfant, la survenue d'une RD est donc rare et elle n'est jamais proliférante. La prévalence de la RD est inférieure à 9% (6 to 9%) avant la puberté.<sup>9,10,15</sup> Elle est probablement encore plus faible car la plupart des études portent sur un petit nombre de patients, âgés de 8 à 11 ans, avec une durée de diabète supérieure ou égale à 5 ans.<sup>9,15</sup>

Chez l'adolescent, la rétinopathie diabétique est essentiellement non-proliférante minime<sup>9,12</sup> et se traduit par des micro-anévrismes dans 85% des cas.<sup>16</sup> C'est au décours de l'adolescence que le risque d'évolution vers une forme sévère est élevé.

Dans une méta-analyse de trois études portant sur 832 enfants et adolescents, un seul cas de RDP a été rapporté, chez une patiente de 21 ans.<sup>9,12,13</sup>

A l'âge adulte, la rétinopathie diabétique reste fréquente chez le DT1 et survient chez plus de 80% des patients ayant une durée de diabète de plus de 40 ans.<sup>14</sup>

## 1.2 Facteurs de risque

Chez le jeune patient diabétique, les facteurs de risque sont les mêmes que chez l'adulte (ancienneté du diabète, qualité de l'équilibre glycémique) mais sont majorés par les modifications hormonales liées à la puberté.

### i. Ancienneté du diabète

L'ancienneté du diabète représente le principal facteur de risque de RD. La forte corrélation entre la prévalence de la RD et la durée du diabète est maintenant bien établie.<sup>17,18</sup>

Cependant chez le sujet jeune, il existe une controverse sur la contribution des années pré-pubertaires du diabète au développement de la RD. En effet, avant la puberté le risque de développer une RD est faible,<sup>19-21</sup> alors que ce risque augmente de façon majeure après l'adolescence. L'impact de la durée du diabète ne serait donc pas uniforme, la prévalence de la RD étant faible avant la puberté.

Dans une étude comparant deux groupes de jeunes diabétiques dont le diabète avait été diagnostiqué avant ou après la puberté (définie par l'âge de 13 ans), Klein constate qu'à durée égale de diabète, la prévalence de la RD multipliée par quatre après la puberté.<sup>10</sup>

En revanche d'autres études ont établi une corrélation entre la durée du diabète avant la puberté et la prévalence de la RD. Ces études rapportent qu'une longue durée de diabète pré-pubertaire est associée à une apparition plus précoce de la RD.<sup>22-26</sup> Dans une étude de Holl portant sur 441 enfants et adolescents, à durée de diabète post-pubertaire égale, le délai moyen d'apparition de la RD après l'adolescence était plus court chez les enfants dont le diabète avait débuté avant la puberté que chez ceux qui étaient devenus diabétiques après celle-ci (10,9 et 15,1 ans respectivement,  $p < 0,01$ ).<sup>25</sup>

Dans une étude de 339 jeunes diabétiques de type I réalisée par Olsen et al, la durée de la maladie avant la puberté (12,9 ans pour les garçons et 11,7 ans pour les filles) contribue pour moitié au développement ultérieur d'une RD.<sup>27</sup>

L'âge de début du diabète a aussi été identifié comme un facteur de risque important dans l'étude de Hammes. Dans cette large cohorte de 8 784 patients, un âge de début du diabète compris entre 5 et 15 ans confère un risque plus élevé de RD.<sup>14</sup>



La contribution des années pré-pubertaires de diabète au développement de la RD est probablement réelle mais limitée. En effet, une RD cliniquement significative apparaît en moyenne après une durée de sept ans de diabète, tandis que la durée moyenne de diabète avant la puberté est de 4 à 6 ans.<sup>12,15,28</sup> De plus l'impact de la durée du diabète est modulé par les modifications hormonales liées à la puberté, et les années post-pubertaires seraient de ce fait plus déterminantes.

## ii. Equilibre glycémique

Chez le jeune diabétique<sup>16,25,29</sup> tout comme chez l'adulte,<sup>17</sup> le rôle de l'équilibre glycémique dans la survenue et la progression de la RD est bien établi.

Dans un sous-groupe de 195 jeunes patients diabétiques âgés de 13 à 17 ans, le Diabetes Control and Complications Trial (DCCT) a montré qu'un contrôle glycémique optimal pendant une période prolongée réduit de 53% l'incidence de la RD dans le groupe de prévention primaire (125 patients) et réduit de 70% le risque de progression de la RD dans le groupe de prévention secondaire (70 patients).<sup>16</sup> Des résultats similaires ont été rapportés par le Berlin retinopathy study group.<sup>29</sup> Dans l'étude de Hammes de 8 784 patients, de tous les facteurs de risque étudiés, le déséquilibre glycémique avec un taux d'hémoglobine glyquée (HbA1c) supérieur à 7.0% est le facteur ayant le plus grand impact sur le développement de la RD.<sup>14</sup>

Ainsi un contrôle glycémique optimal permettrait de réduire l'incidence de la RD après l'âge de 13 ans, cependant une mauvaise observance thérapeutique est fréquente à cet âge. La plupart des jeunes diabétiques de type 1 ont un taux d'HbA1c en dehors des cibles thérapeutiques. Dans l'étude de Hammes, plus de la moitié des patients (56.3%) avaient des taux d'HbA1c supérieurs à 7.5%.<sup>14</sup>

Certaines thérapies administrées chez un patient diabétique de type 1 ou 2 non équilibré peuvent induire une amélioration glycémique rapide. Il peut s'agir de la mise sous pompe à insuline chez un patient diabétique de type 1 ou de l'instauration d'une insulinothérapie chez un patient diabétique de type 2 préalablement déséquilibré, d'un greffe pancréatique ou plus récemment d'une chirurgie bariatrique.

Une aggravation de la RD est observée chez près de 10% des patients dans les 3 à 6 mois suivant l'amélioration rapide de la glycémie dans quatre situations distinctes : mise sous

pompe à insuline chez un patient diabétique de type 1, l'instauration d'une insulinothérapie chez un patient diabétique de type 2 en hyperglycémie chronique, après greffe pancréatique ou chirurgie bariatrique.<sup>30</sup>

Dans ces situations un examen ophtalmologique doit être pratiqué avant intensification thérapeutique dans ces situations d'autant plus que le diabète est déséquilibré et ancien. Un traitement par photocoagulation panrétinienne doit être réalisé rapidement s'il existe une RDNP sévère et à fortiori, une RD proliférante lors de cet examen.

Enfin la surveillance ophtalmologique est nécessaire ensuite tous les 3 mois pendant les 12 mois suivant la normalisation glycémique. Le rythme de la surveillance et le traitement seront fonction de la sévérité de l'atteinte.

Par ailleurs Il a été montré chez 2 patients présentant une RD s'étant rapidement aggravée qu'une restauration délibérée d'un diabète mal équilibré pouvait améliorer le stade de rétinopathie.<sup>31</sup>

#### iv. Puberté

La puberté apparaît comme étant en soi un facteur de risque de progression de la RD : le risque de RD après la puberté est multiplié par quatre.<sup>10,20</sup> La puberté augmenterait non seulement l'incidence mais aussi la sévérité de la rétinopathie.<sup>17,20</sup>

Différents facteurs, à la fois métaboliques, endocriniens, comportementaux et génétiques seraient impliqués. La mauvaise observance thérapeutique, les concentrations élevées d'hormone de croissance (GH) sécrétée par l'hypophyse et basses de l'insulin-like growth factor (IGF-1 scécrtée par le foie), la résistance à l'insuline ainsi que l'augmentation des stéroïdes sexuels pendant la puberté sont des facteurs de déséquilibre glycémique et augmentent le risque de RD.<sup>20,32</sup>

La physiopathogénie de cette aggravation liée à la puberté est mal connue mais semble multifactorielle. Les modifications hormonales qui accompagnent la puberté pourraient induire une susceptibilité aux altérations pathologiques du diabète.

Pour Acerini et al., les anomalies de l'axe GH/IGF-1 joue un rôle important chez le jeune diabétique de type 1. En effet, l'augmentation de GH sous l'influence des stéroïdes sexuels et la baisse de la concentration en IGF-1 réduisent la sensibilité à l'insuline.<sup>33,34</sup> Ces anomalies se traduisent par une détérioration du contrôle glycémique. Ainsi l'augmentation de la sécrétion de GH pourrait être un facteur de risque de développement ultérieur de RD.

Mais le lien entre GH, IGF-1 et RD est ambigu. En effet une élévation des taux d'IGF-1 a été retrouvée plus fréquemment chez les patients présentant une rétinopathie sévère rapidement progressive.<sup>35</sup>

Néanmoins dans une étude longitudinale de six ans, Wang ne rapporte aucune relation entre le taux d'IGF-1 et l'incidence ou la progression de la RD.<sup>36</sup> Par ailleurs, les patients acromégales diabétiques ont une concentration élevée en GH mais ils développent rarement une RD.<sup>37</sup>

L'effet des stéroïdes sexuels sur la RD reste inconnu bien que ces hormones augmentent considérablement pendant la puberté. La concentration en testostérone est plus élevée en cas de rétinopathie proliférante qu'en cas de rétinopathie non-proliférante minime ou en l'absence de RD chez les hommes, mais aucune étude ne retrouve de différence significative entre les hommes et les femmes.<sup>20,38</sup>

## v. Grossesse

La grossesse est un facteur de risque d'aggravation de la rétinopathie diabétique.<sup>39</sup> Le risque de néovascularisation est d'autant plus grand que la rétinopathie diabétique initiale est sévère. La sévérité de la rétinopathie diabétique étant liée à la durée du diabète, les jeunes femmes diabétiques devront envisager leur grossesse très tôt, si possible avant l'apparition de la rétinopathie diabétique.

Elles devront également programmer leur grossesse. En effet une prise en charge préconceptionnelle est nécessaire pour équilibrer le diabète et photocoaguler une éventuelle rétinopathie diabétique préproliférante ou proliférante, afin de débiter la grossesse dans les meilleures conditions métaboliques et oculaires possibles.

Le risque d'aggravation de la rétinopathie diabétique est maximal au deuxième trimestre (entre la vingtième et la trente cinquième semaines), avec une amélioration en post-partum.<sup>40,41</sup>

Une surveillance ophtalmologique stricte, dont la fréquence sera fonction de l'état du fond d'œil, sera assurée tout au long de la grossesse et en post-partum.

### 1.3 Définition et description clinique de la RDF

Chez l'enfant et l'adolescent, les lésions initiales de la RD ne diffèrent pas de celles de l'adulte.<sup>42</sup> Les premiers signes sont les microanévrismes et apparaissent rarement avant l'âge de 10 ans (DCCT).

Cependant l'évolution de la RD chez le sujet jeune diffère largement de celle de l'adulte et des formes très rapidement progressives peuvent survenir. Ainsi, la RD du sujet jeune se caractérise par son risque évolutif vers des formes cliniques particulièrement sévères. Les AMIRs sont très nombreuses, contrastant avec le moindre nombre d'hémorragies. Chez le jeune diabétique ayant un déséquilibre glycémique chronique, la RDP peut avoir une évolution dramatique.

La progression vers une forme floride est particulièrement redoutée. Il s'agit d'une forme rare mais extrêmement sévère : elle représente 1% des RDP.<sup>43-45</sup> C'est une urgence diagnostique et thérapeutique imposant une prise en charge rapide, parfois difficile chez ces patients peu observants.

La RDF survient préférentiellement chez les jeunes femmes diabétiques de type 1, pré-pubères, ayant un déséquilibre glycémique chronique (HbA1c >10%) et parfois déjà des complications systémiques. Le sexe ratio est de deux femmes pour un homme.<sup>46</sup> Cette différence pourrait être liée à des troubles du comportement alimentaire tels que la boulimie aggravant le déséquilibre glycémique.<sup>47-50</sup>

Les principales caractéristiques cliniques de cette forme sont le jeune âge des patients, la prédominance féminine, la bilatéralité et l'évolution rapide pouvant entraver le traitement par laser et conduire à la cécité.<sup>46,51</sup> Le contrôle métabolique est souvent mauvais et un tiers des patients sont hypertendus.<sup>36</sup> Cette forme a ainsi été caractérisée de « rapide, hémorragique et cécitante » (“rapid, bleeding and blinding”).<sup>52</sup>

Dans la RDF, des signes cliniques d'ischémie sévère contrastent avec une acuité visuelle initialement conservée. En effet, l'examen du fond d'œil objectivent, des anomalies microvasculaires et veineuses. L'extension de l'ischémie est fulminante avec une évolution rapide vers la néovascularisation pré-rétinienne et pré-papillaire, souvent exubérante, associée à une prolifération fibreuse importante et rétractile.<sup>1</sup>

La terminologie RDF n'est pas unanime à travers le monde, et fait plutôt référence à un concept européen, qui a été évoqué pour la première fois par Eva Kohner. Les principaux critères diagnostiques sont :<sup>43</sup>

- Un diabète de type 1
- Un âge inférieur à 40 ans
- Une histoire documentée de progression rapide (en quelques mois) à partir d'une forme non-proliférante ou de l'absence de lésions rétinienne de RD

La RDF est parfois associée à un œdème maculaire diffus, secondaire à une fuite massive de liquide depuis les capillaires rétinienne. Chez les patients diabétiques de type 1 ayant une RDP rapidement progressive, notamment une forme floride, l'œdème maculaire diffus semble essentiellement lié à une élévation importante du VEGF (vascular endothelial growth factor) qui augmente la perméabilité vasculaire.<sup>53</sup>

## 1.4 Evolution et pronostic

Dans la RDF, l'ischémie rétinienne s'étend rapidement, entraînant l'apparition d'une néovascularisation pré-rétinienne et pré-papillaire importante associée à une prolifération fibreuse rétractile.

Le pronostic de la RDF est très sévère et le risque de cécité par décollement de rétine tractionnel ou glaucome néovasculaire est élevé, allant de 15 à 70% selon les séries.<sup>1</sup>

La DRVS (Diabetic retinopathy Vitrectomy study) rapporte le mauvais pronostic de cette rétinopathie proliférante sévère chez les patients diabétiques de type 1. Cent yeux ayant une prolifération fibrovasculaire sévère sans décollement maculaire ont été suivis pendant 2 ans. Une vitrectomie n'était pratiquée qu'en cas de décollement de rétine atteignant la macula. Après deux ans de suivi, 26% de ces yeux avaient une acuité visuelle inférieure ou égale à 0,025.<sup>54</sup>

Les principales complications de la RDF sont l'hémorragie intra-vitréenne, le décollement de rétine tractionnel, la prolifération fibrovasculaire antérieure et le glaucome néovasculaire et peuvent se développer très rapidement, en seulement quelques semaines.<sup>46</sup>

## 1.5 Prise en charge thérapeutique

Le traitement de la RDF doit être précoce et agressif. La DRS (Diabetic Retinopathy Study) a prouvé l'efficacité de la photocoagulation pan-rétinienne sur la réduction de la progression des lésions proliférantes et la réduction du taux de cécité.<sup>55</sup>

La plupart des auteurs soulignent l'importance du diagnostic précoce et considèrent la photocoagulation pan-rétinienne (PPR) précoce au laser et/ou la vitrectomie comme les traitements de choix pour limiter le risque de cécité dans la RDF.<sup>44,56</sup>

Dans la RDF, la PPR doit être dense, confluyente et rapidement réalisée. La PPR doit donc être précoce, rapide et confluyente. Plus de spots sont en général nécessaires que dans la RDP commune et les sessions sont réalisées à intervalle rapproché (une séance par semaine ou une séance tous les quinze jours). La Manchester Pascal Study a montré, qu'il fallait adapter l'étendue de la zone à traiter, la puissance moyenne des impacts ainsi que le nombre d'impact à la sévérité de la RD.<sup>57</sup>

Le suivi doit également être rapproché, de façon à ce qu'un complément de traitement par laser ou anti-VEGF puisse être réalisé immédiatement en cas de persistance de néovaisseaux.<sup>46</sup> En cas de diagnostic précoce, la PPR rapide permet d'arrêter la progression de la RDF dans trois quarts des cas et évite l'apparition de complications néovasculaires.<sup>46</sup>

Le recours à la chirurgie est néanmoins souvent nécessaire, notamment en cas d'hémorragie intra-vitréenne persistante ou de prolifération fibrovasculaire progressant malgré le laser, et entraînant un décollement de rétine.<sup>43,44,58</sup> Les anti-VEGF, bien que n'ayant pas l'AMM dans le traitement de la RD périphérique, ont récemment montré un apport précieux dans la prise en charge chirurgicale des patients avec une RDF compliquée. Couturier et al. ont montré que les IVT d'anti-VEGF permettent de réduire la prolifération néovasculaire en pré opératoire, améliorant les résultats visuels et anatomiques post opératoires chez ces patients.<sup>59</sup>

## 1.6 Prévention

Le meilleur traitement de la RDF reste la prévention, grâce à un équilibre glycémique optimal, un suivi ophtalmologique régulier et une éducation des patients. Un dépistage systématique de la RD doit être réalisé chez l'adolescent, notamment à l'aide des rétinophotographies non-mydiatiques. De plus, l'anticipation du passage de structures pédiatriques vers des structures adultes, associée à l'information et l'éducation des parents et de leurs enfants doit permettre d'améliorer le pronostic visuel chez ces jeunes patients diabétiques.<sup>1</sup>

Cependant, la réalisation de ce dépistage reste insuffisant, et varie d'un pays à l'autre. Aux Etats Unis, Wang et al, ont récemment montré, dans une population de 5443 jeunes diabétiques de type 1 que seulement 64,9% avaient eu un examen du fond d'œil dans les 6 ans après le diagnostic initial de diabète. Il existait par ailleurs une inégalité ethnique face à ce dépistage les patients noirs et latinos ayant respectivement 11% et 18% de chance en moins d'avoir ce dépistage.

# Chapitre 2 : L'OCT angiographie dans l'analyse du flux sanguin rétinien

## 2.1 Principe

L'OCT-A est une technique développée récemment permettant d'analyser la circulation rétinienne sans injection de produit de contraste. C'est une évolution de l'OCT classique qui utilise une technique d'acquisition et un traitement de l'image modifiés permettant la détection des vaisseaux sanguins.

Le principe de base est le suivant : l'appareil réalise plusieurs A-Scan en chaque point étudié et analyse ensuite la variation d'intensité du signal OCT en chaque point. Lorsque l'amplitude varie d'une mesure à l'autre (à cause du mouvement des globules rouges dans les vaisseaux) le signal est dit décorrélé. Si la décorrélation est suffisante en un point, le logiciel considère qu'il s'agit d'un vaisseau, alors que lorsque la décorrélation est basse, donc lorsque l'intensité du signal ne varie pas, il considère qu'il s'agit d'un tissu non circulant.<sup>60</sup>

Un OCT de domaine spectral classique a une résolution axiale supérieure à la résolution transverse. Dans le prototype développé d'OCT-A, la résolution axiale initiale était de 5  $\mu\text{m}$  alors que la résolution transverse était de 18  $\mu\text{m}$ .<sup>60</sup> Si l'OCT était utilisé avec ces caractéristiques pour détecter le flux sanguin, il serait beaucoup plus sensible à la détection du flux sanguin dans la direction axiale que dans la direction transverse. Or, la rétine subit un déplacement pulsatile dans la direction axiale sous l'influence du débit cardiaque, et l'essentiel des vecteurs de flux sanguin rétinien se trouvent dans des plans transverses (perpendiculaires au rayon incident de l'OCT). Une méthode a donc été développée pour diminuer le bruit de l'image dans la direction axiale et ainsi permettre une détection du flux sanguin avec une sensibilité identique dans les directions axiale et transverse : c'est le SSADA (*Split Spectrum Amplitude Decorrelation Algorithm*).<sup>60</sup>



## 2.2SSADA

Il divise la bande spectrale de la source lumineuse de l'OCT en 4 bandes plus petites mais couvrant l'intégralité du spectre initial. La largeur de la bande spectrale détermine la résolution axiale de l'image. Chaque image en mode B est donc divisée en 4 images, obtenues simultanément, de résolution axiale volontairement dégradée mais permettant de diminuer le bruit lié au mouvement axial du globe. Plusieurs coupes en mode B successives sont réalisées en chaque position, et la décorrélation entre les différentes images en mode B de chaque position est calculée pour chacune des 4 images des 4 bandes spectrales (Figure 1). Ces résultats sont ensuite recombinaés permettant d'obtenir une image de flux dont le SNR (*Signal to Noise Ratio*) pour la détection du flux est amélioré, sans perdre d'information grâce aux 4 bandes spectrales couvrant l'intégralité du spectre initial.<sup>60</sup>

À partir de ces données, les résultats fournis permettent une analyse qualitative et quantitative du flux sanguin. L'analyse qualitative est obtenue par la visualisation d'une carte en deux dimensions représentant en chaque point la valeur maximale de la décorrélation de la colonne de voxel analysée. L'analyse quantitative est permise par la mesure de la densité vasculaire d'une surface sélectionnée sur cette carte et le calcul d'un index de flux qui représente la valeur moyenne de la décorrélation sur une surface sélectionnée. L'index de flux évalue la surface dans les gros vaisseaux et à la fois la surface et la vitesse du flux dans les petits vaisseaux<sup>61</sup>. L'index de flux n'est cependant pas encore disponible sur les appareils commercialisés.

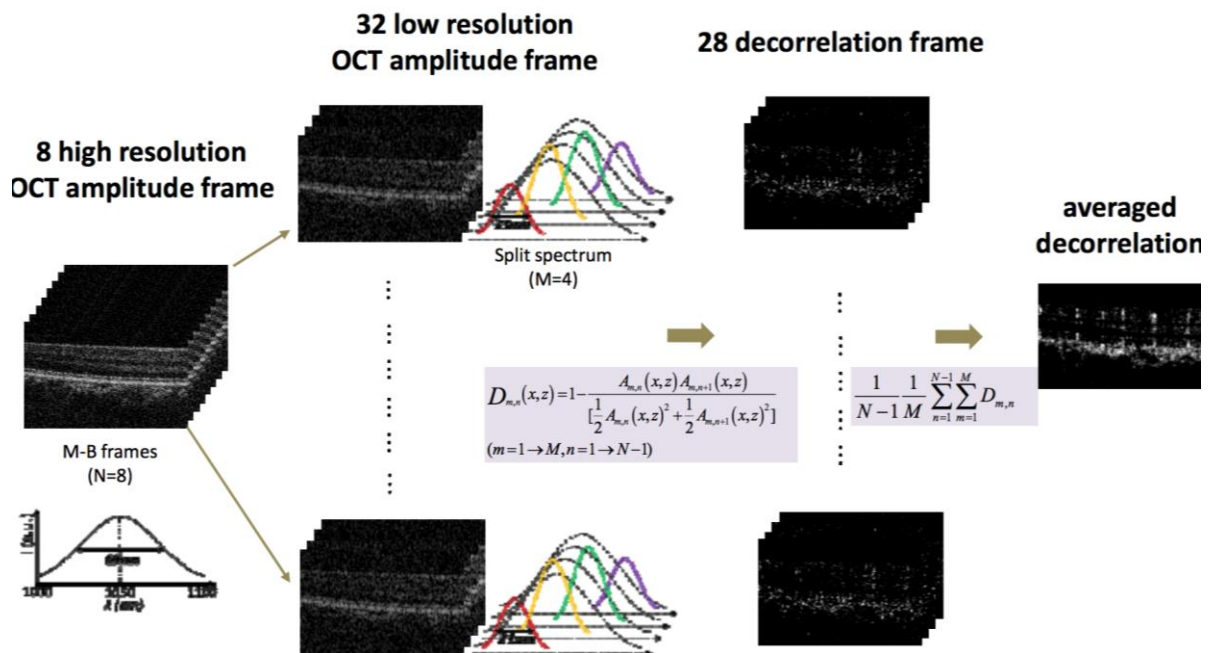
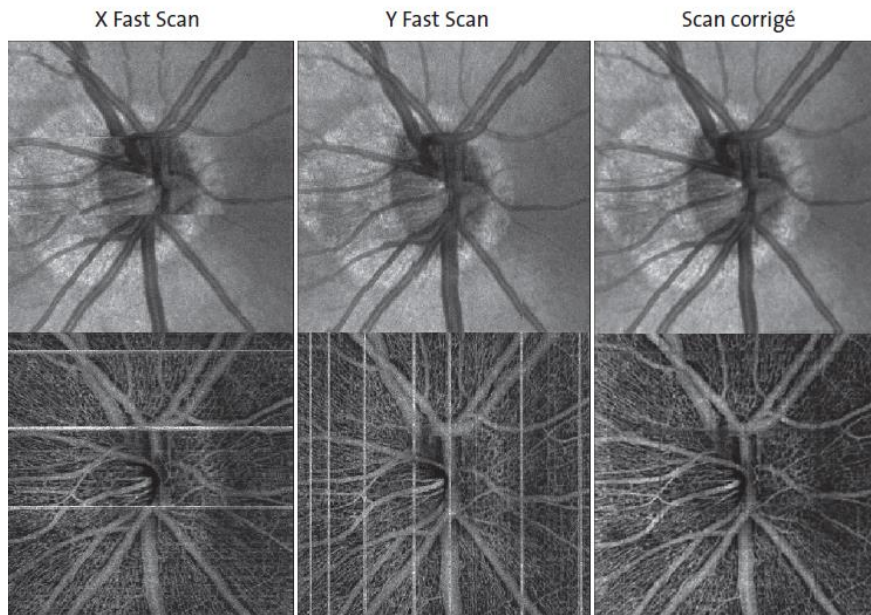


Figure 1 : Principe du SSADA (*Split Spectrum Amplitude Decorelation Algorithm*). Chaque B- Scan est divisé en 4 images définies par les 4 bandes spectrales permettant une meilleure détection du signal de flux. Le signal de décorrélation est ensuite moyenné sur l'ensemble des images. (Jia Y. Opt Express Février 2012)

### 2.3 Acquisition

#### ✓ AngioVue, XR Avanti (Optovue, EBC EUROPE)

L'acquisition est segmentée en deux temps: une première session de 304 scans horizontaux puis une deuxième de 304 scans verticaux. L'acquisition orthogonale permet d'obtenir une densité de points de mesure très importante et une correction compensatrice des saccades de fixation avec l'algorithme du MCT (Motion correction technology) (figure 2), ce qui améliore significativement la qualité des clichés et la continuité de l'aspect du réseau capillaire périfovéolaire.



**Figure 2 : L’algorithme du MCT, développé par l’équipe du Pr Fujimoto au MIT, contribue de manière importante à la qualité des clichés en compensant et corrigeant les micro-artefacts de fixation durant l’acquisition. (Fujimoto JG, MIT)**

Par ce même principe, le bruit à l’intérieur de la zone avasculaire centrale se trouve diminué. Pour chaque localisation, deux passages de coupes sont réalisés successivement au même endroit, ce qui permet d’évaluer les différences de signal entre les structures anatomiques statiques et les érythrocytes en mouvement.

Différentes fenêtres d’acquisition sont disponibles ( $3 \times 3$  mm,  $6 \times 6$  mm,  $8 \times 8$  mm) avec un temps d’acquisition total de 5,8 secondes (deux fois 2,9 secondes). Le temps d’acquisition et de traitement a été très nettement amélioré par rapport à la version prototype grâce à la diminution du nombre de passages, qui a été réduit de 5 à 2.

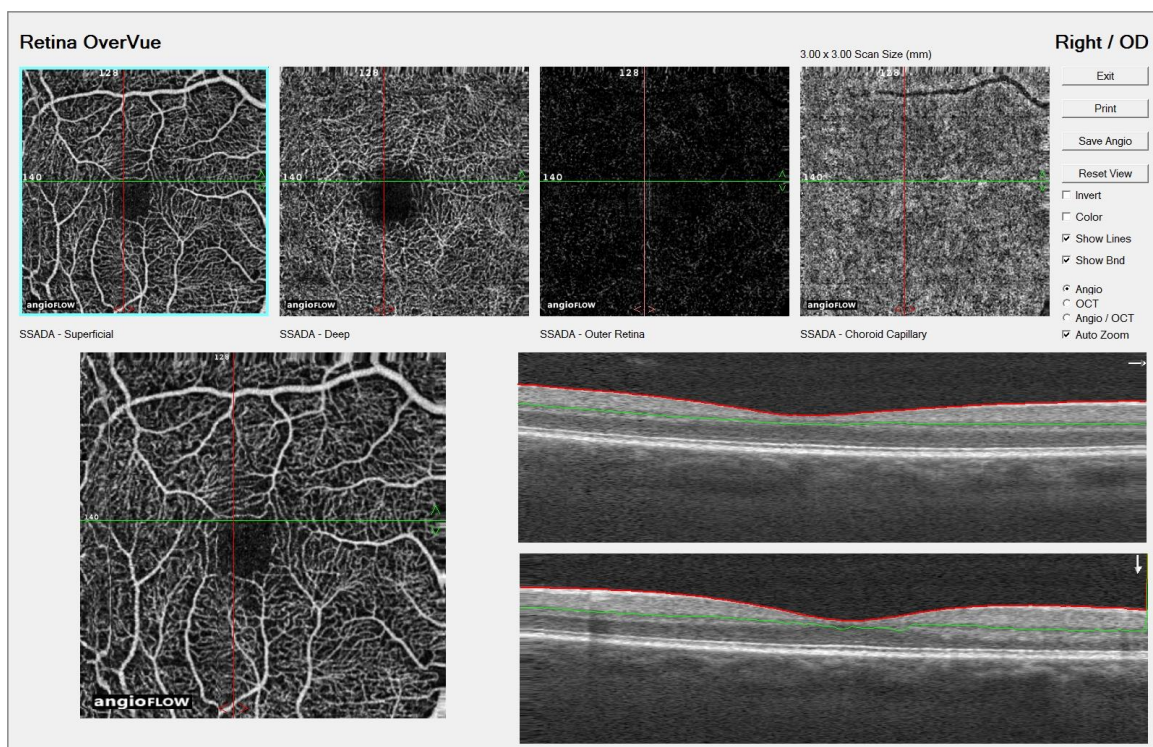
#### ✓ Procédure d’analyse des angiogrammes

Chaque projection d’OCT-A est associée à une image structurale “en face”. Les deux images doivent être analysées ensemble pour s’affranchir d’éventuels artefacts, qui peuvent également générer du signal de décorrélation.

Comme en OCT “en face”, il est possible de choisir des lignes de surface de référence pour étudier la zone d’intérêt à différentes profondeurs. L’épaisseur de segmentation (SLAB) doit être proportionnelle à la zone d’intérêt à mettre en évidence afin d’éviter toute fausse

représentation. Le logiciel « classique » AngioVue propose quatre segmentations prédéfinies (figure 3):

- **Superficial** : correspondant au plexus vasculaire superficiel: épaisseur de 60 microns à partir de la limitante interne (Internal limiting membrane [ILM]);
- **Deep** : correspondant au plexus vasculaire profond : épaisseur de 30 microns à partir de la plexiforme interne (Inner plexiform layer [IPL]);
- **Outer Retina** : de la plexiforme externe à l'épithélium pigmentaire;
- **Choroid Capillary** : de la membrane de Bruch à 10 à 20 microns en dessous de celle-ci.



**Figure 3 : OCT-A par la technique SSADA d'un carré de 3 x 3mm centré sur la fovéa d'un œil droit. En haut et de gauche à droite, visualisation de la vascularisation rétinienne de la couche superficielle, profonde, de la rétine externe et de la choroïde. Images OCT RT XR Avanti avec le logiciel AngioVue (Optovue Inc., Fremont, CA), (Pr Tadayoni Hôpital Lariboisière)**

La segmentation automatisée doit être analysée avec beaucoup de discernement, car elle peut générer des artefacts modifiant la projection de l'OCT-A. Cette analyse automatisée doit être contrôlée systématiquement sur le cliché B-scan correspondant ou, à défaut, utiliser une segmentation manuelle adaptée en épaisseur et en profondeur. Une version très récente et plus aboutie, actuellement à l'état de prototype (version bêta), permet

actuellement de mieux corriger les artefacts de projections et de distinguer 3 plexus : SVP, ICP et DCP

## 2.4 Spécificités liées à la décorrélation

### ✓ **Artefacts générant un signal de décorrélation**

Tout signal de décorrélation n'est pas forcément synonyme de flux, et il n'est pas rare d'obtenir un signal devant des exsudats, du pigment, et des hémorragies rétinienne. Ce signal de décorrélation, en l'absence de flux, est probablement initié par des microsaccades de fixation qui induiraient des changements tissulaires entre des B-scan consécutifs, produisant alors un contraste entre ces deux passages. L'OCT-A doit donc être confrontée à l'OCT structurel "en face" et aux B-scan afin de s'affranchir des faux positifs. Il existe également une projection miroir artefactuelle des vaisseaux rétiens superficiels dont on retrouve le signal au niveau de la membrane de Bruch lors de l'analyse de cette zone d'intérêt. Cette visualisation artefactuelle est liée à l'ombrage partiel des vaisseaux superficiels dont le diamètre varie en fonction du flux pulsatile. Cet ombrage partiel va produire des différences de réflectivité plus notables au niveau du complexe et plus précisément entre la couche des segments externes et la membrane de Bruch, structures qui, en règle générale, sont très réfléchives en OCT. Ce contraste entre les différents passages, lié aux modifications de la lumière vasculaire, est à l'origine de ce signal de décorrélation dans cette localisation. L'existence de cette projection artefactuelle doit être connue de tous pour éviter toute fausse analyse.

### ✓ **Avantage de la technique**

L'OCT-A nous permet de visualiser, sans injection de produit de contraste, l'arbre vasculaire maculaire superficiel et profond ainsi que les capillaires péripapillaires situés dans la couche des fibres optiques, tandis que l'angiographie à la fluorescéine met en évidence essentiellement le réseau superficiel.<sup>62</sup> Grâce à l'analyse cubique de 3 × 3 mm, l'OCT-A image, de manière très précise, les fines modifications vasculaires pathologiques mal individualisées, ou d'interprétation difficile, en angiographie à la fluorescéine où les détails structurels sont rapidement masqués par la diffusion du colorant. L'OCT-A est capable de détecter des structures néovasculaires débutantes, ce qui lui confère une grande sensibilité dans le diagnostic précoce.<sup>63</sup> Le caractère non invasif de l'OCT-A permet aussi d'envisager

des contrôles très rapprochés des patients lors du suivi sans les risques connus de l'angiographie classique.

#### ✓ **Limites de la technique**

L'OCT-A rencontre les mêmes problèmes inhérents à l'optique que l'OCT traditionnel : opacités cornéennes, troubles cristalliniens, troubles vitréens et insuffisance lacrymale. La reconstruction de l'image, à partir des multiples B-scans, est dépendante de la qualité de fixation du patient. L'absence de fixation rend quasiment impossible l'acquisition. Une mydriase est nécessaire pour optimiser la qualité des clichés. Le champ d'investigation reste relativement limité avec une fenêtre d'acquisition maximum de 8 × 8 mm, tout en sachant que la meilleure résolution de l'image est obtenue avec un champ d'acquisition de 3 × 3 mm. L'imagerie de la périphérie rétinienne est encore très limitée, contrairement à l'angiographie à la fluorescéine.

Ainsi cette technique a l'avantage d'acquérir un volume entier assez rapidement, sans injection de produit de contraste et avec une bonne résolution qui peut ensuite être analysé couche par couche après l'acquisition.

Les différentes couches de capillaires rétiniens ont pu ainsi être visualisées *in vivo* chez l'homme avec une précision inédite. <sup>62,64</sup>

### 2.5 L'OCT-A dans l'étude de la rétinopathie diabétique

La capacité de l'OCT-A à détecter des variations minimales de flux sanguin maculaire induites par la stimulation lumineuse intermittente de la rétine<sup>65</sup> et de flux sanguin péri-papillaire induit par l'hyperoxie<sup>66</sup> a été démontrée.

De ce fait, l'OCT-A permet une analyse précise des zones de non-perfusion grâce à l'absence de superposition des différents lits capillaires et des phénomènes de diffusion.

### **Anomalies microvasculaires :**

Ishibazawa et al. ont décrit que les techniques d'OCT-A pouvaient être utilisées pour étudier l'aspect des microanévrismes, en les décrivant comme des formes délimitées sacculaires ou fusiformes de vaisseaux capillaires localisés dans la rétine interne.<sup>2</sup>

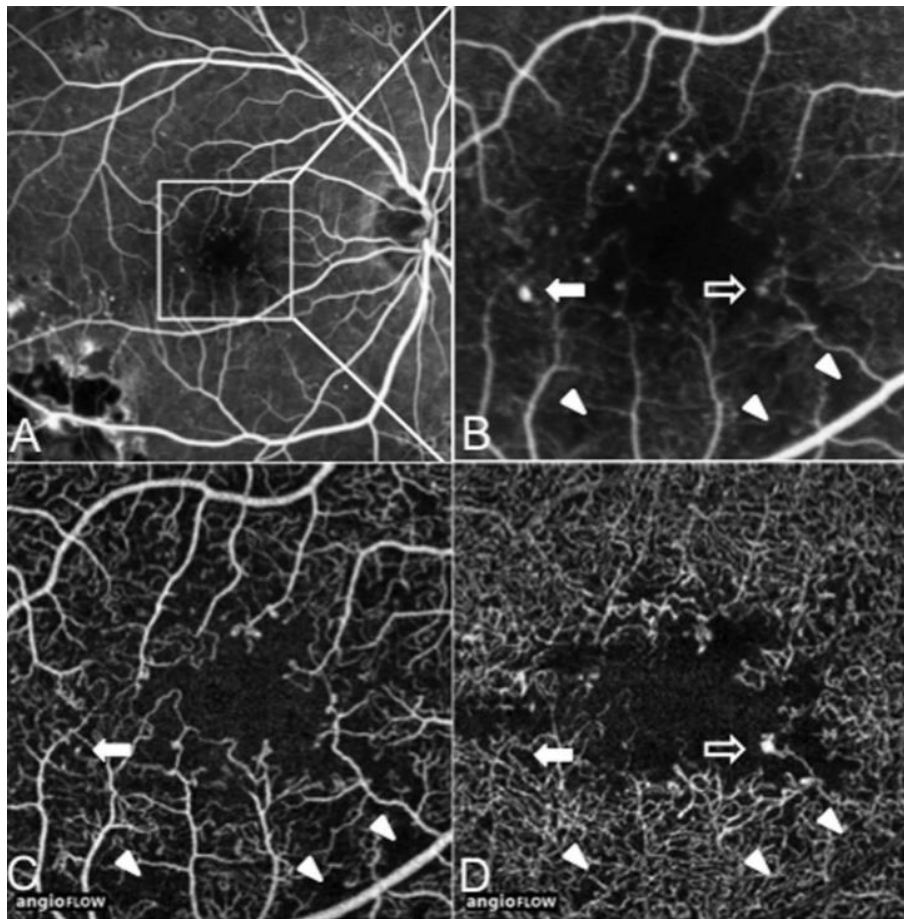
Malgré cette amélioration dans l'identification des microanévrismes, d'autres études ont montré que le nombre de microanévrismes était significativement inférieur à celui obtenu par angiographie conventionnelle (figure 4), mais que l'OCT-A avait l'avantage supplémentaire de localiser leurs profondeurs intrarétiniennes exactes.<sup>67,68</sup>

A noter qu'il y a plus de micro anévrismes détectés dans le réseau capillaire profond que dans le réseau capillaire superficiel et la plupart semblent situés sur le bord d'une zone de non-perfusion capillaire sur l'OCT angiographie (figure 5).<sup>67</sup>

Miwa et al. utilisant l'OCT-A, ont détecté seulement  $41,0 \pm 16,1\%$  des microanévrismes identifiés en AF.<sup>69</sup>

Les raisons expliquant cette différence sont probablement dû au fait de leur débit relativement faible<sup>70</sup> ainsi que par la prise de contraste focale des parois capillaires ou des tissus avoisinant les microanévrismes qui permet de les identifier clairement en angiographies à la fluorescéine contrairement à l'OCT-A, car ces facteurs sont indépendants du mouvement des érythrocytes.<sup>69</sup>

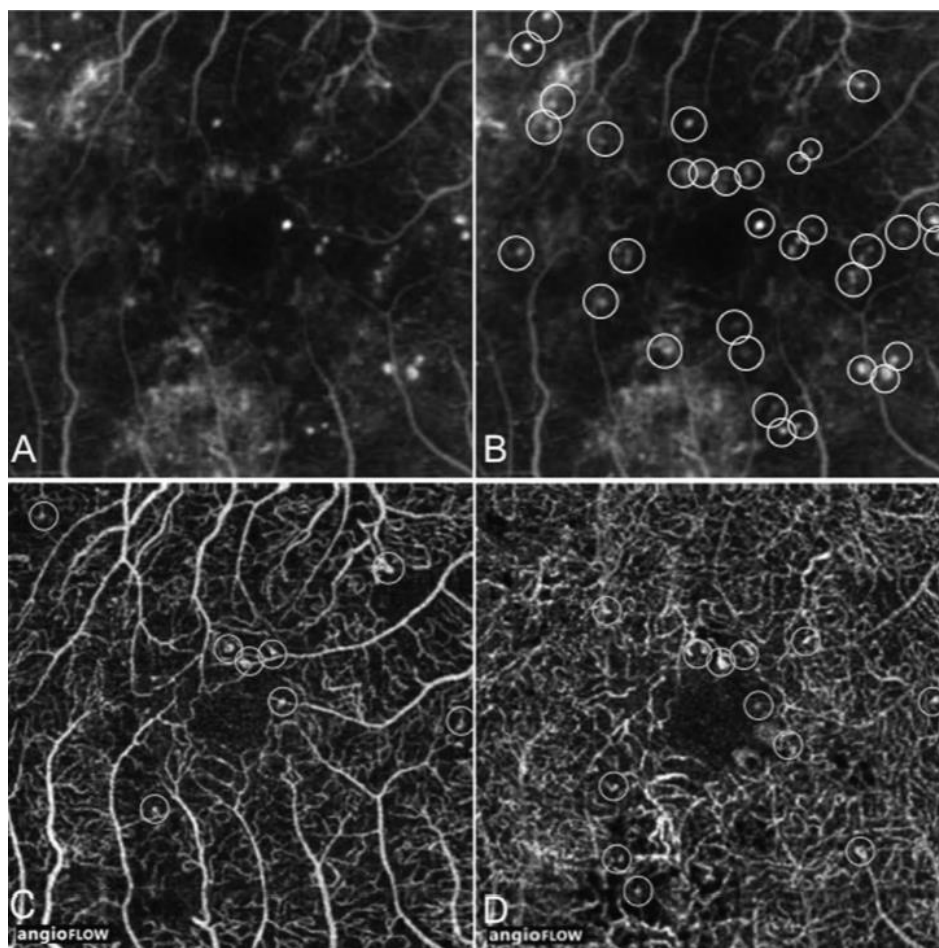
Contrairement aux microanévrismes, les anomalies microvasculaires intrarétiniennes (AMIR) semblent être très bien détectées en OCT-A.



**Figure 4 : Comparaison AF et OCT-A chez un homme de 37 ans atteint de diabète de type 2 et d'une rétinopathie non proliférative modérée.**

**A : AF précoce. Le carré blanc délimite la zone de l'OCT-A de 3 à 3 mm agrandie pour l'étude. B. Grossissement du carré de 3 - 3 mm. La flèche pleine montre un microanévrisme observé sur l'AF mais non détecté par l'OCT-A dans le SCP (C) et DCP (D); La flèche vide montre un microanévrisme dans le DCP mieux vu sur l'OCT-A que sur la FA. Les pointes de flèche indiquent les zones de non perfusion capillaires. C. OCT-A du plexus vasculaire superficiel. Les pointes de flèches montrent des zones de non perfusion capillaires plus précisément qu'en AF. D. OCT-A du plexus vasculaire profond montrant moins de zones de non perfusion capillaires que dans le SCP (flèche). Un microanévrisme profond est visible (flèche vide). (Couturier A. Retina Novembre 2015)**





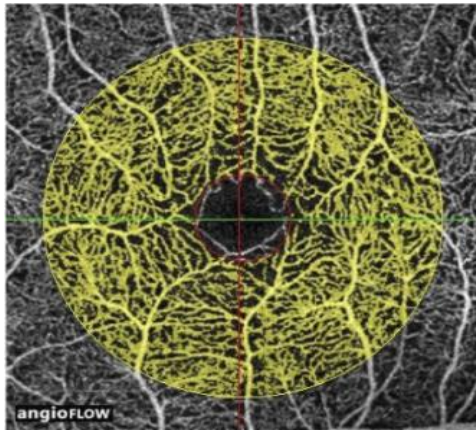
**Figure 5 : AF et OCT-A comparant la détection de microanévrismes chez une femme de 38 ans atteinte de diabète de type 2 et de rétinopathie non proliférative sévère. A et B. Vue agrandie d'un carré de 3 - 3 mm en AF à un stade précoce.**

**Les cercles blancs indiquent des anévrismes multiples. C et D. OCT-A du plexus vasculaire superficiel et profond, respectivement.**

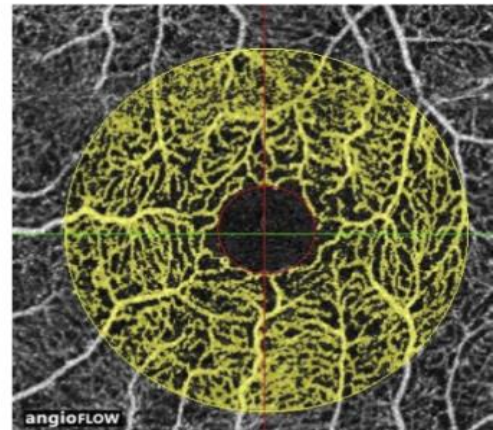
**Les cercles orangés indiquent les microanévrismes détectés par l'OCT-A. Plus de microanévrismes sont observés dans le plexus capillaire profond que dans le plexus vasculaire superficiel. (Couturier A. Retina Novembre 2015)**

### Densité capillaire périfovéolaire et zone de non perfusion capillaire :

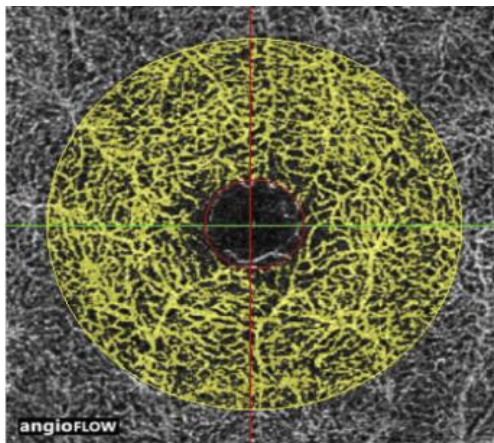
Il a été montré que la densité capillaire périfovéolaire était significativement plus faible chez les diabétiques comparés aux sujets sains (figure 6), et qu'il existait une décroissance de la densité avec la progression de la rétinopathie diabétique. <sup>71</sup>



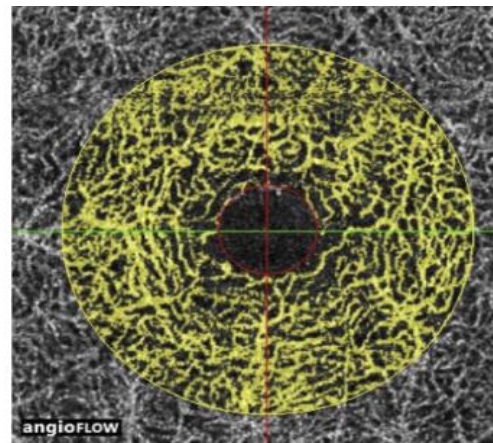
A. Témoin (Densité = 64%)



B. Patiente (Densité = 55%)



C. Témoin (Densité = 56%)

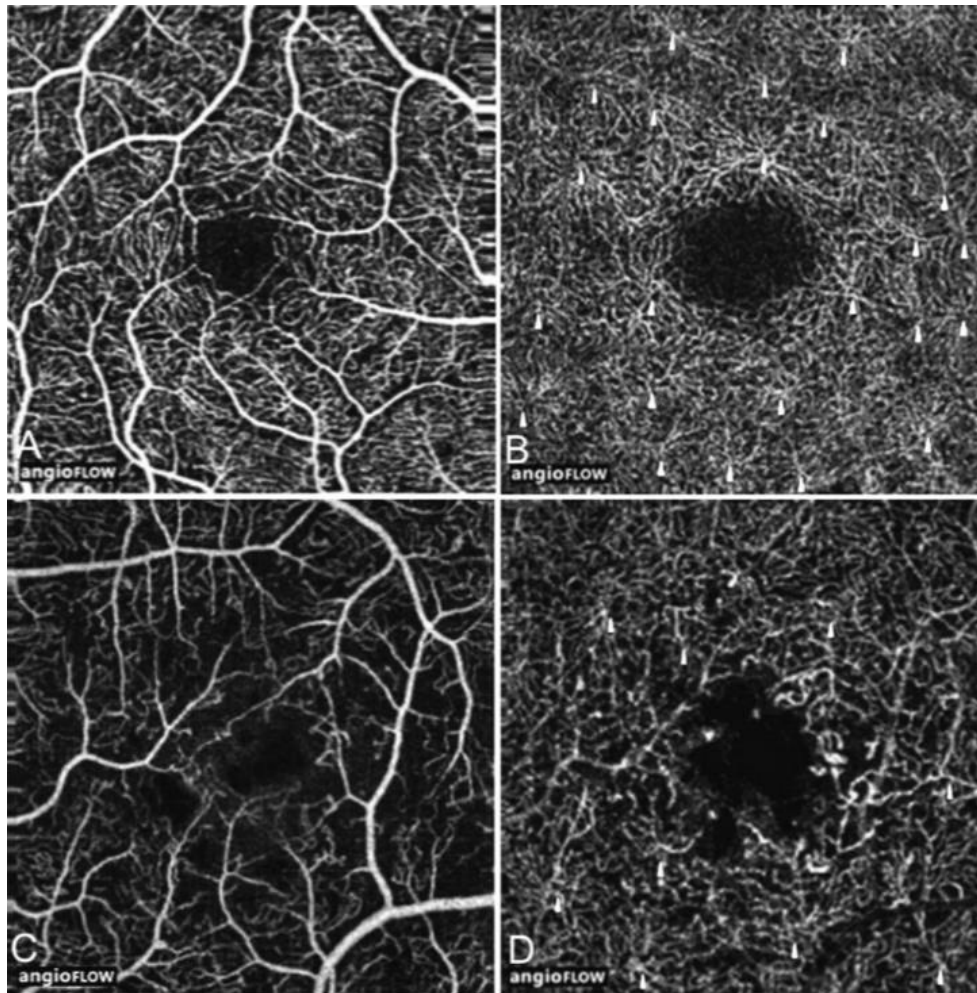


D. Patiente (Densité = 52%)

**Figure 6 : OCT-A d'un sujet témoin (homme de 64 ans) et d'une patiente atteinte de diabète sans rétinopathie diabétique (66 ans). A. Densité capillaire périfovéolaire dans le SCP chez le sujet témoin. B. Densité capillaire périfovéolaire dans le SCP chez la patiente. C. Densité capillaire périfovéolaire dans le DCP chez le sujet témoin. D. Densité capillaire périfovéolaire dans le DCP chez la patiente. (Dimitrova G. IOVS Janvier 2017)**

Les zones de non perfusion capillaire sont mieux visualisées en OCTA qu'en AF du fait de l'absence de diffusion de produit de contraste et certaines zones de non perfusion capillaires détectées en OCTA ont été visualisées comme perfusées en AF (figure 7).

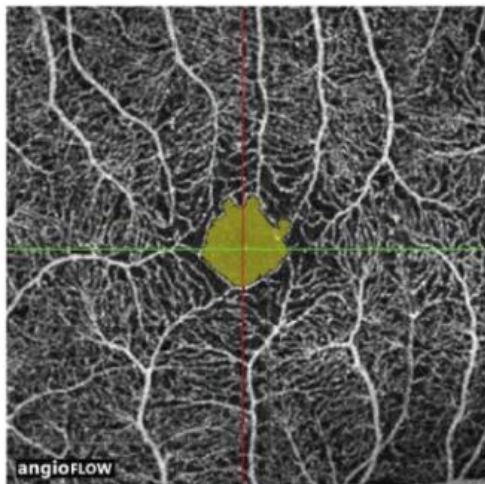
Il a également été montré que les zones de non perfusion capillaire rétinienne dans le plexus capillaire superficiel étaient plus grandes que celles dans le plexus capillaire profond.<sup>2</sup>



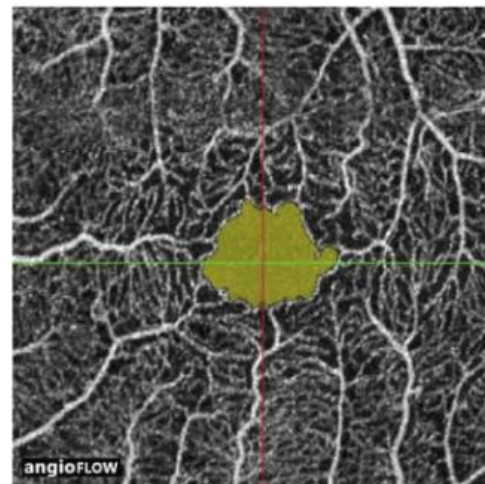
**Figure 7 : Comparaison de la densité capillaire et de l'organisation en OCT-A chez un contrôle sain et dans un cas de RDNP non proliférative. A et B. OCT-A d'un témoin sain (homme 39 ans). A. SCP avec une densité capillaire normale. B. DCP montrant le profil régulier du vortex capillaire (flèches jaunes). C et D. OCT-A d'un homme de 38 ans présentant une RDNP modérée. C. SCP montrant une raréfaction capillaire par rapport à la densité capillaire chez le témoin. D. OCT-A du DCP montrant moins de zones de non perfusion capillaires que dans le SCP. Dans le plexus capillaire profond, le profil des vortex capillaires est altéré. Seul un petit nombre de vortex capillaires (flèches jaunes) ont pu être identifiés par rapport au modèle régulier des vortex chez le témoin sain. (Couturier A. Retina Novembre 2015)**

### Zone avasculaire centrale :


La ZAC est également mieux visualisée et délimitée en OCT-A qu'en angiographie à la fluorescéine. De récentes études ont montré que la ZAC est élargie de façon significative et asymétrique chez les patients diabétiques comparés aux sujets sains en OCT-A (figure 8), et ce de façon proportionnelle à la sévérité de la rétinopathie diabétique.<sup>72,73</sup>



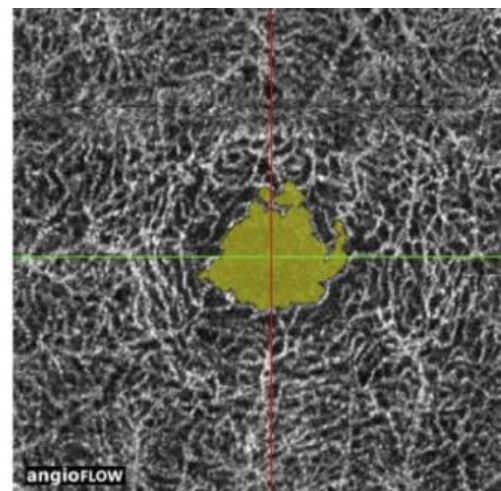
A. Témoin (surface ZAC = 0,19 mm<sup>2</sup>)



B. Patiente (surface ZAC = 0,35 mm<sup>2</sup>)



C. Témoin (surface ZAC = 0,26 mm<sup>2</sup>)



D. Patiente (surface ZAC = 0,38 mm<sup>2</sup>)

**Figure 8 : OCT-A d'un sujet témoin (homme de 64 ans) et d'une patiente atteinte de diabète sans rétinopathie diabétique (66 ans). A. Surface de la ZAC dans le SCP chez le sujet témoin. B. Surface de la ZAC dans le SCP chez la patiente. C. Surface de la ZAC dans le DCP chez le sujet témoin. D. Surface de la ZAC dans le DCP chez la patiente. (Dimitrova G. IOVS Janvier 2017)**

# Chapitre 3 : Atteinte rétinienne dans le diabète

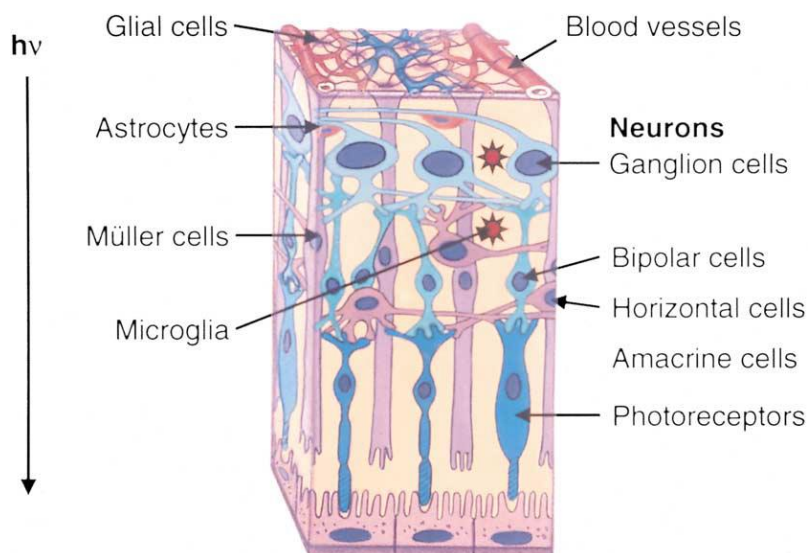
## 3.1 Physiologie rétinienne

### i. Cellules rétiniennes

En dehors des vaisseaux, la rétine est composée de 3 grandes classes de cellules (figure 9), chacune étant affectée par le diabète.

#### Les neurones :

L'information visuelle est générée par les photorécepteurs de la rétine puis acheminée jusqu'au noyau des cellules ganglionnaires rétiniennes par l'intermédiaire des cellules bipolaires. Les cellules ganglionnaires rétiniennes (CGR) représentent les premiers neurones de la voie visuelle principale. Leurs noyaux sont situés entre la couche plexiforme interne et la couche des fibres nerveuses rétinienne (RNFL), elle-même composée des axones des CGR horizontalisés. Ces axones cheminent à la surface de la rétine et convergent vers la papille optique où ils forment le nerf optique.<sup>74</sup>



**Figure 9 : Schéma des quatre principaux types de cellules rétiniennes : vasculaires (pericytes et cellules endothéliales) ; cellules macrogliales (cellules de Müller et astrocytes); Neurones (photorécepteurs, cellules bipolaires, amacrine et cellules ganglionnaires); Et la microglie.**

### **Les cellules de la macroglie :**

Les cellules gliales constituent la seconde catégorie. La macroglie sont des cellules de soutien qui régulent le métabolisme rétinien et modulent la fonction des neurones et des vaisseaux sanguins.

**Les cellules de Müller** couvrent l'épaisseur de la rétine de l'épithélium pigmentaire à la membrane limitante interne, ont leurs corps cellulaires dans la couche nucléaire interne et sont des régulateurs majeurs du métabolisme du glutamate, de l'équilibre ionique extracellulaire et de la fonction neuronale.

En revanche, **les astrocytes** sont presque exclusivement situés dans les couches nucléaires et plexiformes internes et leurs processus couvrent les vaisseaux sanguins. Les astrocytes semblent jouer un rôle central dans l'homéostasie des ions, dans la signalisation neuronale ainsi que dans la constitution de la barrière hémato rétinienne.<sup>75</sup>

Ensemble, les cellules de Müller et les astrocytes intègrent l'activité vasculaire et neuronale dans la rétine.

### **Les cellules de la microglie :**

La microglie est une quatrième classe de cellules. Ces cellules sont localisées dans les couches plexiforme interne et externe.

Les cellules de la microglie correspondent à environ 5% à 12% des cellules du SNC, et ont été décrites pour la première fois par Pio del Rio-Hortega en 1932.<sup>76</sup>

Ces cellules sont liées aux macrophages tissulaires et sont normalement quiescentes, mais elles sont sensibles aux changements de l'état homéostatique de la rétine et, lorsque l'homéostasie rétinienne est perturbée, elles deviennent rapidement phagocytaires.<sup>77</sup>

## ii. Vascularisation de la rétine

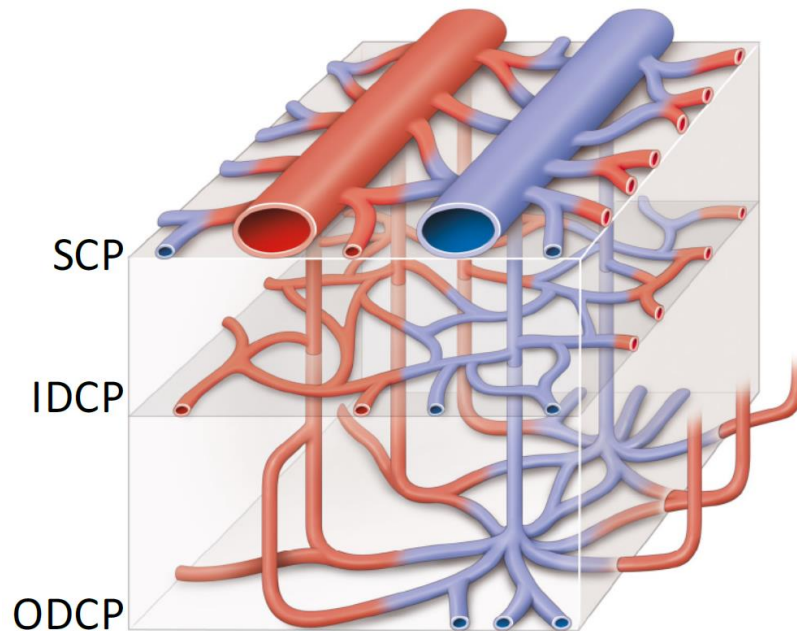
### ✓ Vascularisation des couches externes

Elle se fait par diffusion à partir de la choriocapillaire, à travers la membrane de Bruch. La choriocapillaire forme une couche unique de capillaires d'un diamètre allant de 12  $\mu$  (au niveau maculaire) à 200  $\mu$  (au niveau de l'ora serrata). Elle provient des ramifications en arrière des artères ciliaires courtes postérieures et en avant des artères récurrentes du grand cercle artériel de l'iris. Véritable sous-sol vasculaire de la rétine, la choriocapillaire est séparée de l'épithélium pigmentaire par la membrane de Bruch. De coloration rose pâle, elle est visible chez le myope où l'épithélium pigmentaire est peu pigmenté. Elle est épaisse de 10 à 30  $\mu$ . Elle vascularise les couches externes et notamment les photorécepteurs. Ce réseau capillaire joue un rôle fondamental dans la vascularisation fovéolaire.

### ✓ Vascularisation des couches internes : les capillaires rétiens

Leur principale caractéristique est d'être des capillaires continus, non fenêtrés, ce qui les oppose à ceux de la choriocapillaire. Il existe entre les artéioles et les veinules rétiennes trois réseaux étagés de capillaires rétiens : le plexus capillaire superficiel localisé dans la couche des CGR, le plexus capillaire profond intéressant la couche nucléaire interne, et le plexus des capillaires radiaires péri-papillaires (RPC), présent uniquement autour de la papille et cheminant au sein de la couche RNFL. Ce réseau provient également des branches de l'artère centrale de la rétine.<sup>74</sup> L'OCT-A a permis pour la première fois d'analyser in vivo les capillaires tels qu'ils étaient décrits sur les coupes histologiques. La première génération d'OCT-A a d'abord mis en évidence 2 plexus : le superficiel (SCP) et le profond (DCP), auxquels la majorité des publications sur l'OCT-A font jusqu'ici référence.<sup>62</sup>

Très récemment, l'évolution des logiciels et notamment le développement d'un algorithme permettant de supprimer les artefacts de projections a permis d'analyser plus finement le plexus capillaire profond et nous a permis de détecter qu'il était en fait divisé en 2 plexus interne et externe qui entourent respectivement la couche nucléaire interne. (Figure 10)

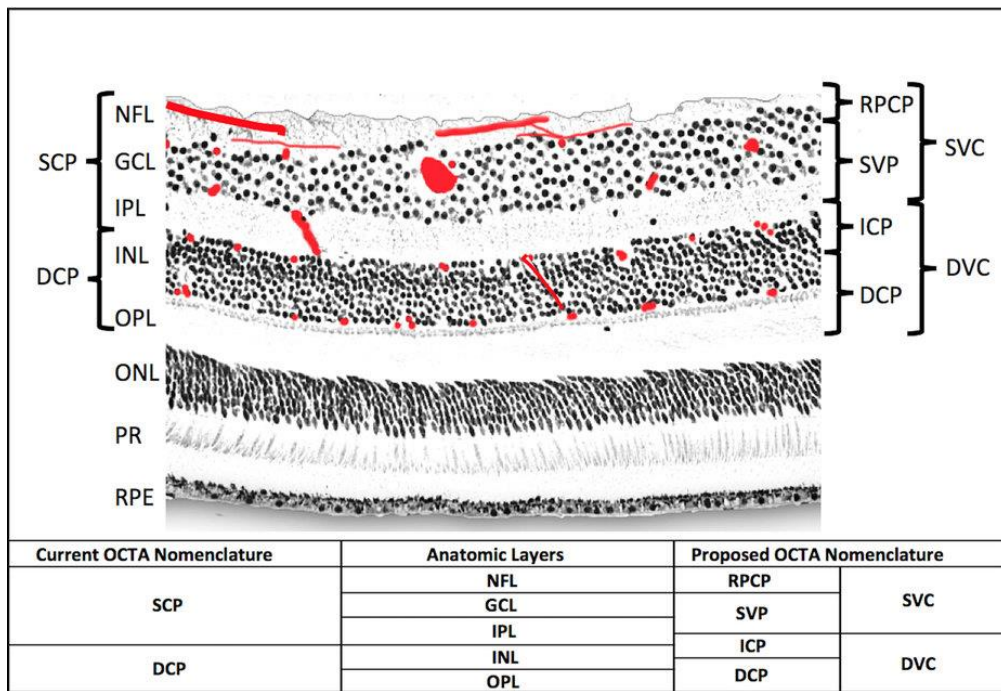


**Figure 10 : schéma du réseau capillaire rétinien avec le réseau capillaire superficielle (SVP), et les réseaux capillaire profond interne (IDCP) et externe (ODCP) (Bonnin S. Hôpital Lariboisière)**

Ainsi récemment Campbell JP et al ont proposé une nouvelle segmentation OCT-A des plexus vasculaire en décrivant (figure 11):<sup>78</sup>

- Un complexe vasculaire superficiel (SVC), comprenant le plexus des capillaires radiaires péri-papillaires (RPC) et le plexus capillaire superficiel (SVP) localisé dans la couche des couches des cellules ganglionnaires et de la partie interne de la couche plexiforme interne,
- Un complexe vasculaire profond (DVC) comprenant : le plexus capillaire intermédiaire (ICP) localisé au niveau de la partie externe de la couche plexiforme interne et de la partie interne de la couche nucléaire interne et le plexus capillaire profond (DCP) intéressant la partie externe de la couche nucléaire interne.





**Figure 11 : Schéma de la localisation anatomique des plexus vasculaires au niveau de la macula et les limites de segmentation en OCT-A actuelles à gauche et proposées par Campbel JP et al. (Campbel JP Sci Rep. Février 2017)**

### iii. La barrière hémato rétinienne

- Barrière hémato-rétinienne interne

Le réseau élaboré de jonctions serrées entre les cellules endothéliales des vaisseaux capillaires rétiens est la composante majeure de la barrière hémato-rétinienne interne (BHRI). Celle-ci est analogue à la barrière hémato-encéphalique, toutes deux séparant le flux sanguin de l'environnement neuronal. Aussi bien au niveau rétinien que cérébral, ce sont des cellules gliales qui engainent les capillaires sanguins et sont à l'origine de signaux influençant le développement et le maintien de la barrière (cf. infra). La BHRI est toutefois moins étanche que la barrière hémato-encéphalique<sup>79</sup> et plus vulnérable au stress oxydatif.<sup>80</sup>

#### **Endothélium.**

La présence d'un réseau complexe de jonctions serrées entre les cellules endothéliales des capillaires, l'absence de fenestrations et la paucité relative de vésicules de transport Trans cellulaire participent toutes à l'étanchéité de la BHRI. Des systèmes de transport spécifiques assurent la sélectivité de la barrière.<sup>81,82</sup>

#### **Péricytes.**

Une lame basale commune englobe la base des cellules endothéliales et les péricytes.<sup>83,84</sup> Les péricytes, particulièrement nombreux autour des capillaires rétiens, confèrent un support structurel à l'endothélium et participent au maintien de la paroi capillaire.<sup>85</sup> Les péricytes contiennent des protéines contractiles et des récepteurs pour des substances vasoactives, permettant une contraction ou une dilatation des capillaires qu'ils entourent. La perméabilité de la BHRI serait également modulée par les péricytes, qui sont dépourvus de jonctions serrées (passage paracellulaire). Cependant, ils ont un nombre élevé de vésicules de transport (passage transcellulaire). Le rôle des péricytes dans la sécrétion de la matrice extracellulaire (lame basale) a aussi été évoqué comme modulateur de la perméabilité. Enfin, une récente publication a montré que la délétion du gène d'une protéine contractile, la forme  $\alpha$  de l'actine des cellules musculaires lisses, augmente la perméabilité capillaire au niveau rétinien.<sup>86</sup>

## **Cellules gliales.**

L'endothélium des capillaires rétiniens, comme celui des capillaires du cerveau, n'a pas d'enveloppe conjonctive mais est au contact de prolongements de cellules gliales. Outre son rôle structural, la glie secrète des facteurs humoraux.<sup>87</sup> Ainsi, le GDNF (Glial cell line-Derived Neurotrophic Factor) augmente l'étanchéité de la barrière, tandis que le TGF $\beta$  (Transforming Growth Factor  $\beta$ ) la diminue. Le VEGF (Vascular Endothelium Growth Factor), le TNF $\alpha$  (Tumor Necrosis Factor  $\alpha$ ) et l'IL-6 (interleukine 6) sont aussi produits par la glie rétinienne et influenceraient l'étanchéité de la BHRi. Par exemple, le VEGF inhibe la synthèse des protéines structurales des jonctions serrées, causant une augmentation de la perméabilité trans-endothéliale.<sup>88</sup>

- Barrière hémato-rétinienne externe

La barrière hémato-rétinienne externe (BHRi) est composée de trois couches : l'endothélium fenestré de la choriocapillaire, la membrane de Bruch et l'épithélium pigmentaire rétinien. La perméabilité la plus élevée est située dans la choriocapillaire, la plus basse dans l'épithélium pigmentaire.

## **Épithélium pigmentaire rétinien.**

Les cellules épithéliales forment une couche monocellulaire qui est le siège de transport vésiculaire (transcellulaire) et dont les cellules sont dotées d'une ceinture de jonctions intercellulaires comportant des jonctions serrées (transport paracellulaire), des jonctions adhérentes et des jonctions de couplage (gap junction).

L'épithélium pigmentaire rétinien, en tant qu'épithélium de transport, présente une polarité apico-basale très marquée, avec de longues digitations du côté apical et des invaginations profondes du côté basal. Le transport (notamment de vitamine A destinée aux photorécepteurs) se fait en direction baso-apicale, alors que le liquide de l'espace sous-rétinien (contenant l'acide lactique résultant de la fonction des photorécepteurs) est drainé en direction apicobasale dans la couche choriocapillaire. Les cellules de Muller assurent ce drainage à l'intérieur de la rétine.

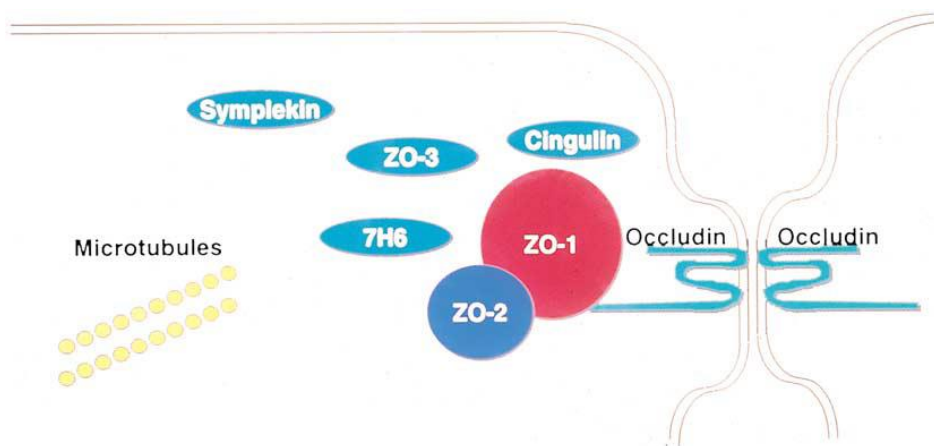
## Membrane de Bruch.

Elle est exempte de cellules, à l'exception d'une région proche de l'ora serrata, où des capillaires et des cellules sanguines en transit peuvent être observés dans la zone de collagène externe. La membrane de Bruch est dotée d'une haute résistance à la rupture. Elle est fortement chargée négativement en raison de son contenu élevé en glycosaminoglycanes et proteoglycanes (des molécules analogues à celles présentes dans le glycocalyx membranaire), donc répulsive pour les molécules anioniques.

La barrière hémato-rétinienne (BHR) sépare les éléments nerveux de la rétine de la circulation pour la protéger des cellules inflammatoires circulantes et de leurs produits cytotoxiques pour permettre à la rétine de réguler sa composition chimique extracellulaire, en particulier celle des ions importants pour l'activité neuronale.

La barrière fonctionnelle a longtemps été reconnue pour résider au niveau des jonctions serrées entre les cellules endothéliales adjacentes parce que l'endothélium vasculaire rétinien a très peu de vésicules pour transporter le fluide.<sup>89</sup>

Il a été montré qu'un assemblage de protéines uniques constitue la jonction serrée fonctionnelle (figure 12).<sup>90,91</sup>



**Figure 12 : Schéma des protéines de jonction serrée.**

Deux des protéines (occludine et claudines) couvrent la membrane plasmique tandis que les autres protéines se trouvent dans le cytoplasme périphérique. L'occludine et les claudines limitent le flux de liquide entre les cellules endothéliales. D'autres protéines, y compris zonula occludens-1 (ZO-1), zonula occludens (ZO-2), et zonula occludens-3 (ZO-3), agissant à travers plusieurs domaines d'interaction protéinique, sont pensés pour organiser des jonctions serrées.

### 3.2 Modifications fonctionnelles dans la rétinopathie diabétique

#### i. Atteinte primitive : vasculaire ou neuronale?

La RD est classiquement considérée comme la progression d'une microangiopathie initiale. Cependant, plusieurs études récentes ont suggéré que des événements neurodégénératifs pourraient précéder les changements vasculaires.<sup>92,93</sup>

Ces événements pouvant être identifiés avant le développement de la pathologie vasculaire, suggère qu'ils sont dus à un effet direct du diabète sur la rétine neurale plutôt que d'être secondaire à une rupture de la barrière hémato-rétinienne.<sup>94</sup>

Des études histopathologiques ont montré, il y a plus de 40 ans, une perte de neurones dans la RD.<sup>95,96</sup> Depuis lors, plusieurs études ont montré à l'aide de l'électrorétinogramme (ERG) et de tests de vision des couleurs que la fonction neurorétinienne est compromise avant l'apparition des lésions vasculaires décelables au FO.<sup>97-101</sup>

Une autre étude a montré que la perte du potentiel oscillatoire en ERG pouvait prédire l'apparition de la rétinopathie proliférante (RP) plus tôt que l'apparition de lésions vasculaires sur les photographies rétinienne, ou des zones de non-perfusion capillaire observées en angiofluorographie (AF).<sup>102</sup>

Enfin Gardner et al, a montré que la périmétrie FDT et d'autres tests de la fonction visuelle (rod-mediated scotopic visual field et cone-mediated photopic visual field) révèlent une gamme étendue de lésions rétinienne au niveau des couches internes, induites par le diabète même chez les patients ayant une bonne acuité visuelle et une RD à un stade peu avancé.<sup>103</sup>

Cependant, les nouvelles technologies, et notamment l'OCT-A, permettent la mise en évidence de modifications très ténues et précoces de la morphologie du flux dans les capillaires rétinienne, avant même que des anomalies soient visibles sur les rétino-graphies ; ainsi, les études ci-dessus évoquant l'absence de lésions de RD décelables au FO chez les patients étudiés, auraient potentiellement pu révéler des atteintes microvasculaires associées aux atteintes neurogliales si l'OCT-A avait été effectué. Il est donc probable que les 2 phénomènes (atteinte vasculaire et neuronale) co-existent dans les stades initiaux de RD, mais que la résolution actuelle de l'imagerie est encore insuffisante pour le démontrer clairement.

## ii. Apoptose et insuline dans la rétinopathie diabétique

Plusieurs études suggèrent que le diabète entraîne une perte chronique de neurones de la rétine interne par un taux d'apoptose accrue.<sup>104-106</sup> Des preuves histologiques de l'apoptose ont été montrées par un petit nombre d'études biochimiques qui retrouvent que l'expression de Bax (protéine pro-apoptotique) et caspases (enzymes impliquées dans l'apoptose) sont augmentés dans les rétines de rats diabétiques.<sup>107,108</sup> L'augmentation de l'apoptose dans la rétine interne est donc une composante importante de l'altération de la fonction rétinienne dans la RD.

L'insuline stimule les fonctions anabolisantes et empêche la dégradation des tissus dans le muscle squelettique. Par conséquent, la perte de l'insuline chez les patients diabétiques provoque une atrophie musculaire. De nouvelles preuves suggèrent que le récepteur de l'insuline est également responsable des fonctions trophiques dans le cerveau.<sup>109</sup> Dans la rétine, l'insuline stimule des récepteurs spécifiques qui sont diminuées chez les rats diabétiques.<sup>110</sup> Il a été montré que la suppression de ces récepteurs conduit à l'apoptose des neurones de la rétine interne et des photorécepteurs.<sup>111</sup> Par conséquent, on peut conclure que la diminution de la stimulation par l'insuline peut contribuer à la mort des cellules rétiniennes.<sup>112</sup> Les neurones rétiniens et certaines cellules vasculaires dépendent de l'activité du récepteur de l'insuline pour survivre et ces deux types de cellules meurent par apoptose dans les modèles de diabète humain et animal.<sup>113</sup>

On peut ainsi prévoir qu'à long terme, les troubles de l'action de l'insuline dans les tissus rétiniens peuvent accélérer la mort cellulaire et diminuer les activités anabolisantes insulino-dépendantes, telles que la synthèse des protéines.<sup>114</sup> Ces atteintes cellulaires pourraient précéder l'apparition d'une rétinopathie diabétique clinique.

En effet des altérations de l'électro-rétinogramme (ERG) liées à l'apoptose des cellules ganglionnaires ont été remarquées très précocement chez des patients diabétiques<sup>115</sup> même en l'absence de rétinopathie décelable au fond d'œil.<sup>116</sup>

Barber et al. ont quantifié ces pertes de cellules et observé qu'une insulinothérapie réduisait le taux d'apoptose des cellules rétiniennes.<sup>117</sup>

La variabilité glycémique pourrait également contribuer à cette neurodégénérescence précoce, comme l'ont montrée Stem et coll.<sup>118</sup>, qui ont décrit qu'une variabilité glycémique accrue était corrélée à l'amincissement de la rétine interne chez les diabétiques de type 1 avec une RD minime à modérée.

### iii. Inflammation et microglie dans la rétinopathie diabétique

Yang et al ont défini la RD comme une maladie chronique inflammatoire de la rétine.<sup>119</sup> L'activation de la microglie est due à l'apparition du cercle vicieux suivant déclenché par le fort stimulus de l'hyperglycémie chronique: recrutement de leucocytes, rupture vasculaire, libération de substances cytotoxiques, dysfonctionnement gliale et mort cellulaire neuronale. À ce jour, on sait peu de choses sur la manière exacte du mode d'activation des cellules microgliales dans l'évolution de la RD. La microglie est supposée être le premier détecteur des premiers signaux d'hyperglycémie. L'état chronique faiblement inflammatoire de la RD entraîne une augmentation de la perméabilité capillaire avec une augmentation conséquente des cytokines, des produits de glycation avancés et de stress oxydatif. En conséquence, la microglie activée commence à produire du glutamate, des métalloprotéases, de l'oxyde nitreux et du TNF $\alpha$ . Toutes ces molécules sont extrêmement toxiques pour les cellules ganglionnaires rétiniennes, provoquant un dysfonctionnement des cellules neuronales et endommageant profondément les péricytes capillaires et les cellules endothéliales.

Ces cellules dysfonctionnelles contribuent à maintenir l'état inflammatoire chronique de la RD en exprimant plusieurs molécules telles que la molécule d'adhésion intercellulaire 1, la protéine d'adhésion cellulaire vasculaire 1 et la cyclooxygénase-2.

Aux premiers stades de RD, les cellules microgliales périvasculaires se développent modérément en nombre et deviennent progressivement hypertrophiques dans les couches rétiniennes les plus internes. Dans la forme pré-proliférative, les microglies hypertrophiques entourent les nodules cotonneux et migrent ensuite dans la région du nerf optique. Dans la RD proliférante, plusieurs cellules microgliales ont été détectées autour de néovaisseaux dilatés.<sup>120</sup>

#### iv. Physiopathologie de la non perfusion capillaire rétinienne

##### **Systeme de protection**

Chez l'homme, le système vasculaire interne de la rétine est holangiotique, ce qui signifie qu'il fournit toutes les zones de la rétine interne en dehors de la région fovéale. D'un point de vue téléologique, l'existence de cette riche alimentation vasculaire doit avoir une justification, et la vision humaine normale semble reposer sur des fonctions intégratives dans des couches de synapses qui ne peuvent pas être suffisamment alimentées par la diffusion à partir de la choroïde seule.<sup>121,122</sup> Cependant, la présence de vaisseaux à la face interne de la rétine présente l'inconvénient de bloquer les photorécepteurs et de réduire ainsi la vision centrale.

Ainsi, le compromis de la nature a été de minimiser le système vasculaire interne rétinien à un niveau qui est juste suffisant pour fournir le métabolisme normal de la rétine. Cela ne laisse aucune capacité de rechange pour le recrutement substantiel de plus de vaisseaux pour augmenter le flux sanguin interne de la rétine, ce qui laisse la rétine plus vulnérable à l'ischémie.<sup>123</sup>

En conséquence, les études sur les animaux retraduisent plus fidèlement l'ischémie rétinienne telle qu'elle est observée chez l'homme, lorsqu'elles sont pratiquées sur des rétines holangiotiques, comme celles de primates, de porcs et de rongeurs.<sup>124</sup>

L'ischémie dans les couches internes de la rétine entraîne des dommages au tissu neuronal de la rétine qui s'étend jusqu'à la zone de confluence avec le système vasculaire choroïdien situé au niveau de la couche plexiforme externe.<sup>125</sup> Au cours de l'ischémie, le tissu interne de la rétine est mieux protégé contre les lésions ischémiques que, par exemple, le tissu neuronal dans le cerveau. Tout d'abord, les parties externes de la rétine, métaboliquement les plus actives, sont alimentées par le système vasculaire choroïdien, ce qui laisse la rétine interne, métaboliquement moins active, affectée par l'ischémie.<sup>126</sup> Aussi, la surface de la rétine est grande par rapport à son volume et peut donc permettre la diffusion des nutriments du corps vitré sur une grande surface. Enfin, l'œdème post-ischémique ne comprimera pas les vaisseaux sanguins rétiniens et ainsi ne provoquera pas une aggravation de l'ischémie, car le volume rétinien est faible par rapport au volume total de l'œil et le globe oculaire est légèrement élastique. La présence de ces propriétés protectrices est



étayée par la preuve que chez les singes la fonction de la rétine interne peut être restituée après un clampage de l'artère rétinienne centrale pendant 90 minutes.<sup>127</sup>

### **Composition du sang**

Les changements dans la composition du sang peuvent potentiellement conduire à la non-perfusion capillaire de plusieurs façons. Initialement, il a été suggéré que les dommages aux capillaires rétiniens chez les patients diabétiques pourraient se développer en raison d'une faible concentration de phosphate dans le sérum et une concentration fortement réduite de 2,3-diphosphoglycerate dans les érythrocytes, ce qui se traduit par une capacité réduite de transport d'oxygène.<sup>128,129</sup> Il a également été suggéré que l'augmentation de l'agrégation plaquettaire, de l'hématocrite et les changements dans la composition des protéines plasmatiques observables chez les patients diabétiques pourraient être responsables de la formation de microthromboses conduisant à l'occlusion capillaire.<sup>130,131</sup> Cependant, faute d'appui expérimental, ces hypothèses ont été plus ou moins abandonnées. Plus récemment, il a été suggéré que l'augmentation de l'agrégation des leucocytes dans le diabète peut être liée à la formation de microthrombi dans les capillaires rétiniens pouvant conduire à l'ischémie.<sup>132</sup> Cette hypothèse a été étayée par la découverte de thrombus de leucocytes rétiniens chez des animaux ayant un diabète expérimental.<sup>133</sup> Cependant, les études histologiques n'ont pas été en mesure de confirmer ces résultats chez l'homme.<sup>134</sup> Au contraire, dans la RD clinique, les agrégats de leucocytes peuvent adhérer à la paroi vasculaire des vaisseaux rétiniens, mais semblent ne pas occlure la lumière vasculaire dans ces structures.<sup>135</sup> L'absence de relation entre les agrégats de leucocytes et les zones d'occlusion capillaire chez l'homme est étayée par l'absence d'effet bénéfique du traitement de la RD avec des inhibiteurs de l'agrégation des thrombocytes.<sup>136</sup>

### **Épaississement des membranes basales vasculaires**

Il y a plus de 40 ans, Ashton a observé que le développement de la non-perfusion capillaire dans la RD et l'hypertension artérielle était plus prononcé du côté artériel du lit capillaire.<sup>137</sup> Ceci semblait être lié à l'épaississement de la membrane basale des artérioles fournissant ces zones capillaires.<sup>138,139</sup> Cependant dans les études cliniques sur la RD aucune différence n'a été trouvée entre l'épaisseur des membranes basales vasculaires dans les zones

d'occlusion capillaire et dans les capillaires rétiniens perfusés.<sup>140</sup> Par conséquent, il a été conclu que l'épaississement de la membrane basale était lié à des facteurs de risque vasculaires systémiques, tels que l'artériosclérose et l'hypertension artérielle plutôt qu'au métabolisme diabétique.<sup>141</sup>

### **Cellules murales vasculaires**

La perte des péricytes capillaires de la rétine était l'une des premières modifications histologiques à être observée chez les humains<sup>142,143</sup>; Des pertes semblables à la fois des péricytes et des cellules musculaires lisses ont été retrouvées plus tard chez les animaux souffrant de diabète expérimental.<sup>144,145</sup> Il a été tenté de faire le lien entre la perte de péricytes et le métabolisme diabétique<sup>146</sup>, mais il a été également suggéré que l'affection pourrait se développer secondairement aux lésions des cellules endothéliales vasculaires rétiniennes<sup>147,148</sup>, ce qui implique peut-être une réponse inflammatoire.<sup>149</sup> Cependant, les dommages aux cellules murales se sont également développés après une ischémie rétinienne secondaire à une augmentation expérimentale de la pression intraoculaire.<sup>150</sup> Ainsi, bien qu'il y ait une impression générale que les cellules murales vasculaires rétiniennes sont impliquées dans la pathogenèse de la non-perfusion capillaire, leur rôle exact dans ce processus reste à élucider.

### **Cellules gliales rétiniennes**

Des études histologiques réalisées sur des tissus rétiniens humains post-mortem ont montré que les processus des cellules de Müller pénètrent les parois vasculaires pour oblitérer la lumière dans les zones d'occlusion capillaire, et que l'occlusion prédomine du côté artériel du lit capillaire.<sup>134,151</sup> Des études histologiques des zones d'occlusion capillaire n'ont révélé aucune occlusion de la lumière vasculaire par des composés ou des types de cellules autres que les processus des cellules de Müller.<sup>134</sup> Une croissance similaire des cellules de Müller oblitérant la lumière vasculaire a été observée dans l'occlusion capillaire secondaire à une occlusion de branche de veine de la rétine<sup>152</sup>; Dans ce dernier cas, le profil d'occlusion était plus prononcé sur le côté veineux du lit capillaire. Ainsi, il semble que la croissance des cellules de Müller qui occlut les capillaires peut faire partie d'un modèle de réponse plus général dans la pathogenèse de la non-perfusion rétinienne.

## **La non-perfusion capillaire rétinienne précédée d'une augmentation de la pression hydrostatique intravasculaire**

Dans les maladies où la non-perfusion capillaire se développe secondairement à l'occlusion d'une veine rétinienne, le flux sanguin rétinien est réduit, mais la pression hydrostatique dans les vaisseaux rétiniens augmente.<sup>153</sup> Dans d'autres maladies où la perfusion capillaire se développe secondairement à la dilatation des vaisseaux résistants, comme dans la RD, le débit sanguin rétinien augmente, de même que la pression hydrostatique dans les vaisseaux rétiniens.<sup>154-156</sup> Par conséquent, il semble qu'une caractéristique commune précédant les dommages rétiniens dans ces maladies est que la pression hydrostatique est augmentée. Cette augmentation de la pression hydrostatique peut facilement expliquer le développement de l'œdème dans la région maculaire secondaire à l'hyperperfusion centrale dans les maladies où les artérioles rétiniennes se dilatent, telles que la RD. Cependant, il est moins évident que l'augmentation de la pression hydrostatique peut entraîner une non-perfusion capillaire et une ischémie dans la périphérie rétinienne.

## **Variation régionale des réponses rétiniennes à l'augmentation de la pression hydrostatique**

Des études récentes ont montré que les mécanismes qui contrôlent le tonus vasculaire sont différents dans les vaisseaux rétiniens de petit et grand calibre.<sup>157,158</sup> Les preuves suggèrent que les pericytes et les cellules musculaires lisses vasculaires sont impliqués dans la contraction des vaisseaux rétiniens<sup>159</sup> ; Le lactate, par exemple, semble être en mesure d'initier des réactions opposées dans les vaisseaux rétiniens de petit et grand calibre.<sup>160,161</sup> Ce potentiel de réponse différencié peut être important lorsque le débit sanguin de la rétine est altéré, et la production de lactate pourrait se produire d'abord dans la moyenne périphérie rétinienne, où la capacité de transport d'oxygène du sang est la plus faible. La contraction résultante des cellules musculaires lisses vasculaires et des péricytes pourrait être d'initier un cercle vicieux qui se traduit par une aggravation de l'ischémie. Dans l'ensemble, ces études confirment l'existence de différents potentiels de réponse à l'insuffisance vasculaire dans différentes parties de la rétine. Il existe également une altération de l'auto-régulation du flux rétinien dans la RD ; normalement pour adapter les variations de flux afin de garder le même débit, les artérioles se dilatent ou se contractent (si HypoTA : dilatation et si HTA : vasoconstriction). Or dans la RD il existe une vasoréactivité

altérée au niveau artériolaire, avec notamment une diminution de la capacité maximale de vasodilatation.<sup>162,163</sup> Les artérioles sont rigidifiées, et la rétine subit les variations qui sont délétères pour le lit capillaire d'aval. Ceci contribue à expliquer les mécanismes occlusifs, respectivement par hypo et hyperdébit.

### **Limites des études anatomopathologiques**

Il semble que le nombre important d'études structurales effectuées sur des vaisseaux rétiniens normaux et pathologiques n'a pas été en mesure d'élucider en détail la physiopathologie de la non-perfusion capillaire. Cela peut refléter le fait que les études morphologiques étudient en grande partie les changements après leur apparition, mais ne permettent pas d'élucider les facteurs déterminants possibles qui se produisent pendant le processus d'occlusion. Une compréhension plus détaillée des mécanismes sous-jacents à la non-perfusion de la rétine pourrait bénéficier de l'identification des dénominateurs communs des événements qui précèdent cette condition dans les différentes maladies occlusives de la rétine.

### **v. Rôle du VEGF dans l'occlusion vasculaire**

Le VEGF peut augmenter l'expression de l'ICAM-1 dans les cellules endothéliales capillaires in vitro et dans la vascularisation rétinienne in vivo. La concentration de VEGF requise pour augmenter l'ICAM-1 in vitro est comparable à celle mesurée dans le vitré des yeux avec une ischémie rétinienne et une néovascularisation.<sup>164</sup> Lu et al ont montré que Les effets induits par le VEGF semblent être spécifiques à ICAM-1.<sup>165</sup> Ces données sont cohérentes avec celles de Melder et al montrant une augmentation de l'ICAM-1 dans l'endothélium tumoral angiogénique en réponse au VEGF.<sup>166</sup>

En plus du VEGF, d'autres stimulants peuvent augmenter l'ICAM-1 dans le système vasculaire diabétique rétinien. Les facteurs liés au diabète, tels que la cytokine TNF- $\alpha$ ,<sup>167</sup> peuvent entraîner une augmentation de l'ICAM-1 dans d'autres systèmes. Les niveaux de TNF- $\alpha$  sont augmentés dans le sérum des diabétiques, et est un inducteur puissant de l'expression de l'ICAM-1 dans les cellules endothéliales.<sup>168</sup>

Comme dans d'autres tissus, l'induction d'ICAM-1 peut être causale dans la leucostase observée dans la RD. Dans le cerveau, ICAM-1 agit sur l'adhésion des leucocytes aux veinules

et est associée à une occlusion capillaire et à des lésions vasculaires des cellules endothéliales.<sup>169</sup>

Les niveaux de VEGF rétiens semblent être élevés au début du diabète, avant qu'il n'y ait des signes histopathologiques d'ischémie rétinienne.<sup>170</sup> Cela confirmerait que le VEGF endogène augmente le taux de l'ICAM-1 vasculaire rétinienne in vivo. Lu et al font l'hypothèse que le VEGF augmente l'expression de l'ICAM-1 dans la rétine et que l'ICAM-1 médiate la liaison des leucocytes au système vasculaire.<sup>165</sup> Avec le temps, la leucostase rétinienne devient chronique et répandue, accélérant la mort des cellules endothéliales et des pericytes. Avec le développement d'une ischémie plus vaste, les niveaux de VEGF rétiens sont encore plus élevés, provoquant une plus grande ischémie et finalement une néovascularisation.

Par ailleurs Campochiaro et al ont montré que le traitement par ranibizumab chez des patients atteints d'occlusion veineuse rétinienne ne semblait pas aggraver la non perfusion rétinienne, voire même réduirait son apparition par rapport au groupe contrôle.<sup>171</sup> Leur hypothèse est que l'occlusion initiale de la veine est un événement précipitant qui provoque une ischémie initiale et une libération de VEGF, ce qui contribue à la progression de la non perfusion rétinienne et donc à une aggravation de l'ischémie. Le blocage précoce et rapide du VEGF empêcherait l'aggravation de la non perfusion rétinienne, favorise la reperfusion et bloc le cercle vicieux de l'ischémie.

## vi. Atteinte vasculaire choroïdienne

La ZAC est une zone spécialisée de la macula qui contient la densité la plus élevée de photorécepteurs coniques.<sup>172</sup> En ce qui concerne l'activité métabolique, la consommation d'oxygène dans la macula, par gramme de tissu, est également supérieure à la plupart des autres organes du corps humain.<sup>173</sup> Les cellules de la ZAC sont principalement nourries par la choroïde et dans des conditions physiologiques, la circulation choroïdienne est capable de répondre aux exigences métaboliques de la ZAC.

Yu et al ont montré que la rétine interne était rendue relativement anoxique après une occlusion artérielle rétinienne expérimentale,<sup>126</sup> démontrant ainsi que les « vasculogenis insults to the fovea » perturbent l'équilibre délicat entre l'approvisionnement et la consommation d'oxygène de la rétine interne. La choroïde étant incapable d'oxygéner suffisamment la rétine interne après une lésion vasculaire rétinienne, il est plausible que la ZAC, et donc la zone maculaire dépourvue de perfusion sanguine, soit corrélée au degré de dysfonctionnement visuel chez les patients diabétiques.

De plus la densité de perfusion capillaire rétinienne et choroïdienne autour de la macula est en corrélation avec la sévérité de la rétinopathie périphérique.<sup>71,174</sup> Les patients présentant une densité vasculaire choriocapillaire inférieure pourraient avoir une oxygénation diminuée des cônes au niveau de la fovéa, influençant ainsi l'AV.<sup>175</sup>

### 3.3 Corrélation entre acuité visuelle et altérations morphologiques rétiniennes

Browning et al ont montré que la corrélation entre l'épaisseur rétinienne et l'AV était faible, et qu'un large éventail d'acuité visuelle pouvait être observé pour un certain degré d'œdème rétinien.<sup>176</sup> Ainsi l'épaisseur maculaire centrale ne peut être utilisée comme substitut fiable de l'acuité visuelle dans le suivi des patients diabétiques.

Par ailleurs, nous savons que la fonction visuelle ne se résume pas à la mesure de l'AV, mais que d'autres tests, telles que la micropérimétrie ou la sensibilité aux contrastes, sont utiles à l'évaluation complète de la vision.

Dès 1982, Moloney avait montré que l'électro-oculogramme et la vision des couleurs étaient altérés chez des patients diabétiques de type 1 avec une acuité visuelle normale.<sup>177</sup>

Plus récemment, de Benedetto et al ont montré que la sensibilité rétinienne, mesurée par micropérimétrie, de patients diabétiques avec une RD non proliférantes était inférieure à la sensibilité rétinienne des témoins alors même qu'il n'y avait pas de différences significatives concernant leurs AV.<sup>178</sup>

Même si des travaux récents en OCT-A semblent montrer une corrélation entre l'AV et la densité capillaire dans la RD et l'OVR,<sup>7</sup> la théorie vasculaire n'est pas suffisante pour expliquer la baisse de l'AV d'autant que l'OM transitoire chez ces patients a pu artéfacter les résultats.

Sun et al décrivent des altérations de la rétine interne (DRIL) pouvant être associées à une diminution de l'AV, et montrent qu'une aggravation de ces DRIL prédit une modification future de l'AV.<sup>179</sup> Cependant l'évaluation des DRIL semble difficile en présence d'un OM, et leur étude est plus informative après résolution de l'OM. C'est donc l'atteinte des couches internes de la rétine qui semble logiquement prégnante en cas de RD, le système vasculaire primitivement touché étant celui nourrissant la rétine interne.

Les outils actuels d'exploration morphologique rétinienne, bien que de plus en plus performants, ne sont pas à eux seuls suffisants pour établir un lien formel entre structure et fonction. Car comme nous l'avons évoqué ci-dessus, les anomalies fonctionnelles n'ont pas systématiquement de traduction ou de répercussion morphologique décelable.

Nous avons donc cherché à comprendre pourquoi l'AV était hétérogène chez nos patients présentant une RDF alors qu'ils n'avaient pas d'antécédent d'OM et des milieux clairs.

Nous avons donc étudié la densité du flux capillaire maculaire en OCT-A, ainsi que la morphologie rétinienne qualitative, afin d'explorer leur lien avec l'AV.

### Introduction

Comprendre la maculopathie diabétique, en particulier la relation entre la raréfaction capillaire, l'œdème maculaire et l'acuité visuelle (AV) reste encore difficile. Historiquement, Bresnick a observé que l'AV était diminuée lorsque le plus grand diamètre de la zone avasculaire fovéale (ZAF) était supérieur à 1000  $\mu\text{m}$ .<sup>180</sup> Ces données ont été récemment corroborées par une équipe anglaise, évoquant que l'AV était impactée uniquement en cas d'ischémie maculaire sévère.<sup>181</sup>

Dans les années 90, à l'aide de la vidéo angiographie à la fluorescéine, des données dynamiques et morphologiques du réseau capillaire maculaire ont été obtenues, montrant que la vitesse du sang capillaire était diminuée chez les patients diabétiques, et que la zone intercapillaire perifovéale (caractérisant la densité de flux) était corrélée avec l'AV.<sup>182</sup>

Les progrès en imagerie, utilisant l'OCT angiographie (OCT-A) nous permettent la visualisation des plexus capillaires rétiens superficiel (SVP) et profonds (ICP et DCP) ainsi que la quantification de la densité vasculaire et des zones de non perfusion capillaires.<sup>2-6</sup> Récemment, il a été retrouvé une modeste corrélation entre l'AV et la ZAC mesurée avec l'OCT-A dans la rétinopathie diabétique et l'occlusion de veine rétinienne.<sup>7</sup> Cependant, l'évaluation de la microvascularisation sur l'OCT-A peut s'avérer difficile en présence d'un œdème maculaire (OM) et / ou d'altérations rétiennes sévères, et la relation entre la AV et la morphologie rétinienne est mieux analysée en l'absence d'OM. Afin d'étudier la relation entre l'AV et la densité capillaire maculaire, avec peu de facteurs confondants, nous avons étudié un groupe de jeunes diabétiques de type 1 avec un contrôle glycémique chronique médiocre et une rétinopathie diabétique ischémique bilatérale identifiée comme rétinopathie diabétique floride (RDF). En effet, il a été fréquemment observé, au cours de la maladie, que les patients avaient une AV très variable, malgré l'absence d'œdème maculaire, d'hémorragie intravitréenne, de décollement de rétine tractionnel ou d'opacité cornéenne. Le but de cette étude était d'étudier par OCT-A la densité capillaire maculaire chez les patients atteints de RDF et sa corrélation avec l'AV.



## Méthodes

Les dossiers de patients consécutifs diagnostiqués avec une RDF et adressés à l'hôpital Lariboisière, Paris, France, centre de soins ophtalmologique tertiaire, entre mars 2015 à janvier 2016 ont été revus afin d'être inclus dans cette étude rétrospective et observationnelle. L'étude a été approuvée par le Comité d'Ethique de la Société Française d'Ophtalmologie (IRB 00008855 Société Française d'Ophtalmologie), et un consentement éclairé a été obtenu de tous les patients pour permettre la révision de leurs dossiers.

Les critères d'inclusion étaient les suivants: patients dont les dossiers médicaux contiennent à la fois des photographies du fond de l'œil et l'OCT-A, répondant aux critères de la RDF, tels que définis par Kohner et coll. en 1976<sup>43,44</sup>: patients atteints de diabète de type I, de moins de 40 ans, présentant une RD bilatérale très rapidement progressive, diagnostiquée sur l'imagerie du fond de l'œil à deux visites consécutives effectuées à moins de 6 mois d'intervalle.<sup>46,52</sup>

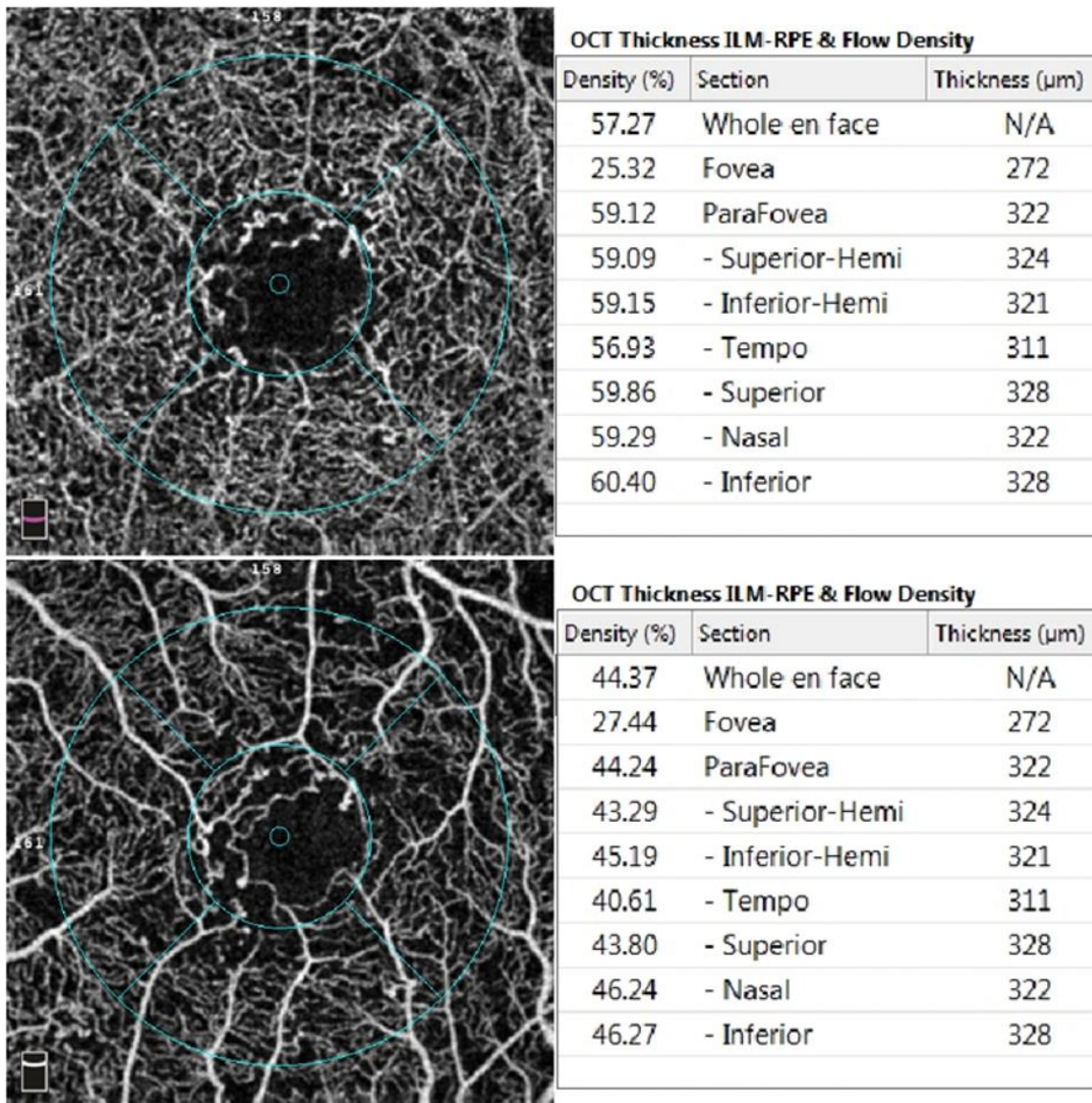
Les critères d'exclusion étaient les suivants: âge inférieur à 18 ans, opacités des milieux oculaires empêchant une imagerie détaillée (y compris une hémorragie vitrénne), une myopie forte (> 6 dioptries), toute autre maculopathie (occlusion de veine rétinienne, tractions vitreomaculaires ou anomalies de l'interface vitréo rétinienne, antécédent de laser focal ou grid, chirurgie vitréorétinienne. Les patients ayant des antécédents actuels ou passés d'œdème maculaire diabétique significatif (OMD) ont été exclus. L'OMD a été défini comme un épaissement maculaire central d'au moins 315 µm en SD-OCT, correspondant à la valeur normale + 2 écart type:  $277 + (2 \times 19) \mu\text{m}$ .<sup>183</sup>

Les patients sans OMD mais recevant un traitement par anti-VEGF pour une progression rapide de la RDP n'ont pas été exclus. Les yeux avec des images de mauvaise qualité et un score de puissance de signal OCT-A inférieur à 50 ont également été exclus.

Les résultats d'OCT-A réalisées lors d'une seule visite après la fin de la photocoagulation pan rétinienne (PPR) ont été analysés, l'AV décimale lors de cette visite a été relevée, et convertie sous forme de logarithme de l'angle minimal de résolution (logMAR). Les patients ont été imagés à l'aide d'un système d'imagerie Optos à champ ultra-large (Optos PLC, Écosse, UK) et OCT-A (Angiovue, RTVue XR, Optovue, Fremont, Californie, USA).

Pour chaque œil, un cube maculaire de 3 mm x 3 mm centré sur la fovéa, composé de 320 B-scans séparés par 9  $\mu\text{m}$ , a été acquis. L'algorithme de segmentation automatisée des couches rétiniennes disponible sur le dispositif a été utilisé pour analyser la microvascularisation rétinienne à 3 niveaux différents : le SVP, l'ICP et le DCP. L'étude de ces 3 niveaux a été permise par le développement par Zhang et al d'un algorithme supprimant l'artefact de projection de la vascularisation superficielle sur les réseaux plus profonds de l'OCT-A.<sup>184</sup>

La densité capillaire maculaire (DCM) exprimée en %, a été mesurée à la fois dans le SVP, l'ICP et le DCP en utilisant le logiciel Angiovue. Elle correspond au pourcentage de surface occupé par les capillaires dans une zone définie par un cercle de 2,50 mm de diamètre centré sur la fovéa situé au sein d'un carré de 3 mm de côté, avec un seuil de précision de 0,05. L'épaisseur maculaire centrale dans les 1000  $\mu\text{m}$  centraux (en  $\mu\text{m}$ ) a été notée. Comme l'aire de la zone avasculaire centrale (ZAC) peut varier chez les sujets sains, nous avons choisi d'analyser l'ensemble de la densité de flux (whole en face) pour réduire ce biais (Figure 1).<sup>73</sup> Les figures représentent uniquement le SVP et le DCP qui présentent les différences morphologiques les plus marquées.



**Figure 1 : Mesures automatisées de la densité des vaisseaux maculaires (DCM) par OCT-A de l'œil droit d'un patient de 32 ans avec RDF et LogMAR VA = 0. La mesure automatisée de la densité des vaisseaux maculaires (%) aux niveaux du SVP (haut) et du DCP (bas) correspond au pourcentage de surface occupé par les capillaires dans une zone maculaire définie par un cercle de 2,50 mm de diamètre centré sur la fovéa**

Nous avons également étudié l'épaisseur maculaire centrale, ainsi que l'épaisseur de la rétine interne (IPL) et l'épaisseur de la rétine externe (IPL-épithélium pigmentaire rétinien (EPR)).

Les données d'AV et d'OCT-A ont été comparées à celles mesurées chez des témoins en bonne santé, de même âge, avec logMAR AV = 0.

Pour l'analyse statistique, les variables continues sont présentées sous la forme d'une médiane (rang). Les variables continues ont été analysées à l'aide du test de Mann-Whitney. Les corrélations ont été testées en utilisant le coefficient de corrélation de Spearman. Une valeur P inférieure à 0,05 a été considérée comme significative. Les analyses statistiques ont été effectuées à l'aide du logiciel Jmp, version 11 (JMP Statistical discovery TM de SAS, Brie Comte Robert, France).

## Résultats

Les dossiers de 42 patients ont été étudiés et après l'application des critères d'exclusion, 38 yeux de 25 patients ont été inclus pour l'analyse finale, avec un âge médian de 32 ans (22 à 40 ans). Les données démographiques des patients et les données ophtalmologiques sont résumées dans le tableau 1. Tous les patients avaient un mauvais contrôle glycémique de longue date, avec des taux médians d'HbA1c de 9,9% (6,7-12) et avaient rapidement amélioré leur glycémie durant les mois précédant l'inclusion.

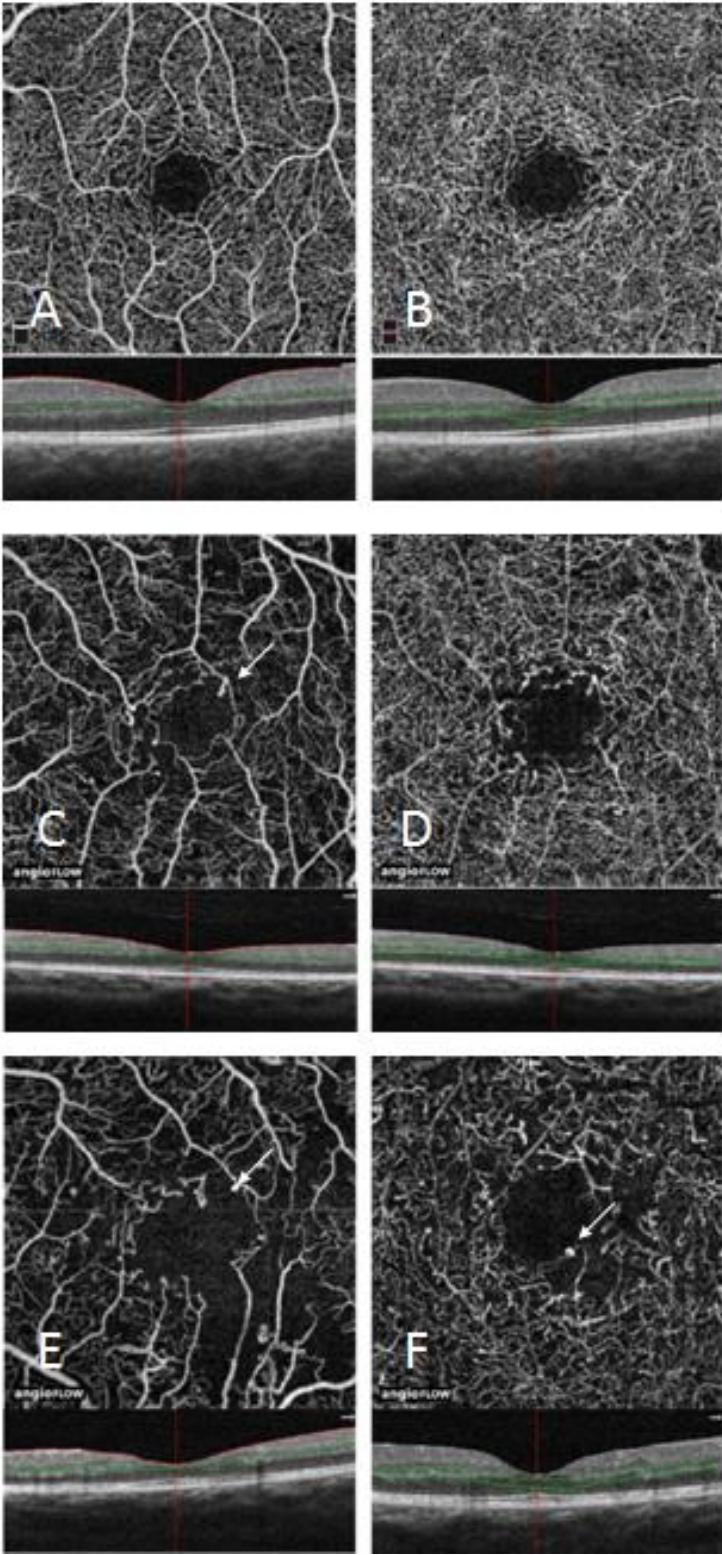
Sur la base de l'AV, les yeux ont été divisés en deux groupes: le «groupe 1» a été défini comme les yeux avec une AV normale à 10/10<sup>e</sup> (logMAR AV = 0) et le «groupe 2» comme les yeux ayant une AV < 10/10<sup>e</sup> (logMAR AV > 0). Le groupe 1 comprenait 22 yeux de 14 patients et le groupe 2 comprenait 16 yeux de 11 patients.

Les deux groupes étaient comparables concernant les données démographiques (tableau 1).

Patients	Tous les patients	Groupe 1 LogMAR VA = 0	Groupe 2 LogMAR VA >0	P
Nb. De patient/yeux	25/38	14/22	11/16	-
Homme/Femme, n	11/14	7/7	5/6	-
Age, année (mediane, range)	32 [22-40]	34 [22-40]	28 [23-40]	0.32
Durée d'évolution du diabète, année (mediane, range)	17 [2-27]	13 [2-27]	16 [11-26]	0.59
HbA1c à l'inclusion, % (mediane, range)	9.95 [6.70-12]	10 [6.7-12]	8.85 [7-10]	0.77
AV, LogMAR (mediane, range)	0.0794 [0-0.4]	0	0.10 [0.1-0.4]	<0.001
PPR (%)	100	100	100	-
IVT, n (%)	8 (21%)	3 (13,6)	5 (31.2%)	0.26
EMC, μm (mediane, range)	271 [192 - 314]	273.5 [192-312]	264 [235 - 314]	0.46
ILM-IPL, μm (mediane, range)	126 [90-158]	123.5 [90-158]	139.5 [103-155]	0.35
IPL-RPE, μm (mediane, range)	200.5 [173-243]	198.0 [173-225]	202.0 [174-243]	0.5

**Tableau 1: Résultats exprimés en médiane et range; AV = Acuité visuelle ; PPR = pan photocoagulation rétinienne ; IVT = injection intra vitréenne; EMC = épaisseur maculaire centrale; ILM = membrane limitante interne ; IPL = couche plexiforme interne; RPE = épithélium pigmentaire**

Quatorze yeux de 7 sujets sains (3 hommes et 4 femmes), avec un âge médian de 31 ans (range : 26-40 ans) et logMAR AV = 0 ont également été analysés par OCTA et utilisés comme groupe témoin. La figure 2 montre la variation qualitative sur l'OCT-A du SVP et du DCP pour le groupe témoin, Groupe 1 et Groupe 2, respectivement.

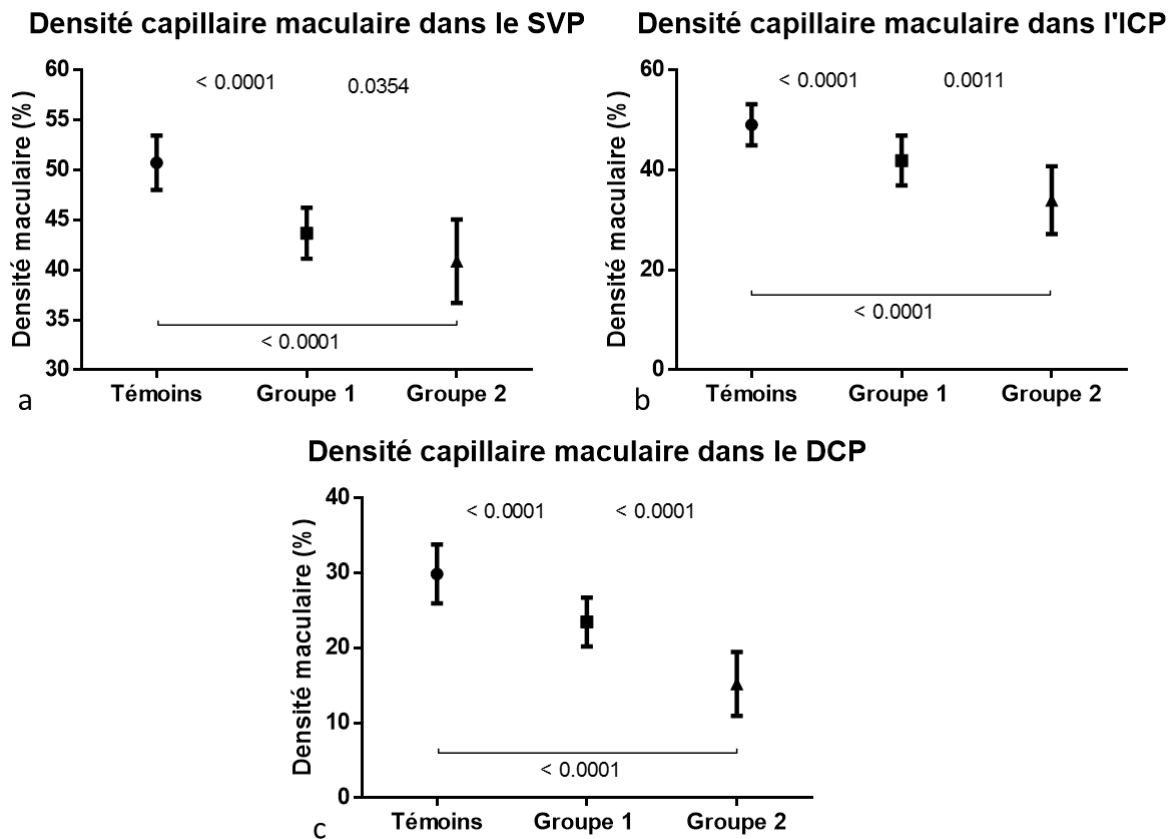


**Figure 2 : La morphologie capillaire a été évaluée par OCT-A chez les yeux RDF et les yeux témoins. Haut: OCT-A d'un témoin sain (homme de 29 ans). A. Plexus capillaire superficiel (SVP) avec une densité de flux normale. B. Plexus capillaire profond (DCP) montrant le profil régulier du vortex capillaire. Centre: OCT-A d'un homme de 28 ans RDF du groupe 1. C. SVP montrant une raréfaction capillaire par rapport à la densité de flux capillaire observée chez le témoin. Des zones de non-perfusion capillaire sont détectées en dehors de la zone avasculaire foveale (ZAC). D. DCP montrant moins de zones de non-perfusions capillaires que dans le SVP, mais une irrégularité des vortex. Bas: OCT-A d'un homme de 24 ans du groupe 2. E. SVP montrant d'importantes zones de non perfusion capillaires, et une irrégularité de l'arcade capillaire anastomotique parafoveale. F. OCT-A du DCP montrant une altération franche de l'architecture des vortex. Noter la présence de quelques microanévrismes (flèches).**

La DCM médiane dans les 3 plexus (SVP, l'ICP et le DCP) était significativement plus faible chez les patients diabétiques (groupe 1 et 2) que chez les contrôles. Et au sein des patients diabétiques, les valeurs de DCM du groupe 1 étaient plus faibles que celles du groupe 2, et ce dans les 3 plexus. (Tableau 2 ; Figure 3)

Valeur de DCM (%)	Témoins	Groupe 1	Groupe 2	P (1 vs 2)
<b>SVP</b>	50,23 (46,51-55,39)	44,61 (39,39-48,26)	40,49 (35,35-48,54)	0,035
<b>ICP</b>	49,35 (37,85-42,47)	43,7 (31,27-48,48)	35,53 (21,02-42,12)	0,001
<b>DCP</b>	31,03 (20,67-35,17)	24,42 (17,58-28,45)	16,19 (6,47-21,08)	< 0,0001

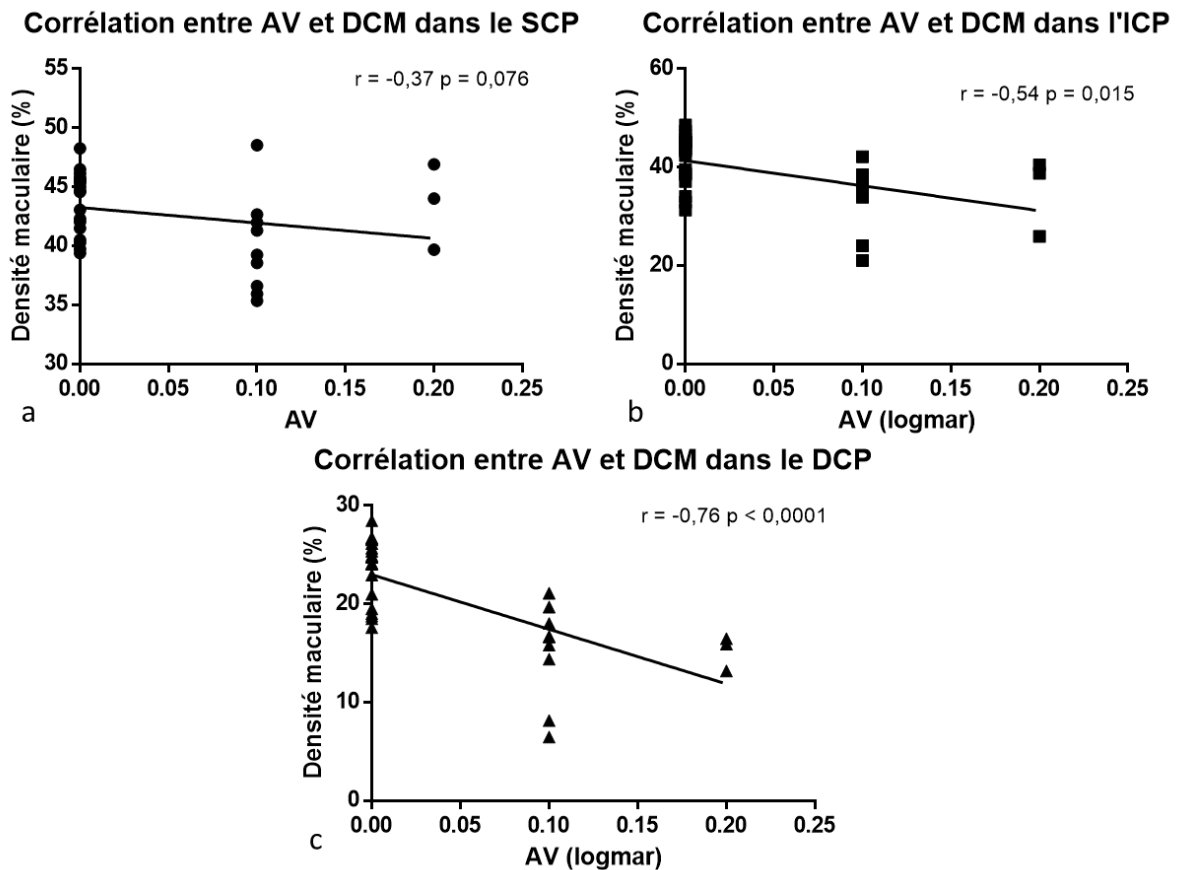
**Tableau 2 : Résultats des mesures de la DCM (%) des deux groupes de patients et du groupe témoin dans les 3 plexus capillaires (SVP, ICP et DCP)**



**Figure 3 : Comparaison de la densité capillaire maculaire (%) entre les témoins et 2 sous-groupes de patients avec RDF, selon l'AV, dans le plexus capillaire superficiel (a), le plexus capillaire intermédiaire (b) et le plexus capillaire profond (c). Groupe 1: patients avec LogMAR AV = 0; Groupe 2: patients avec LogMAR AV > 0.**

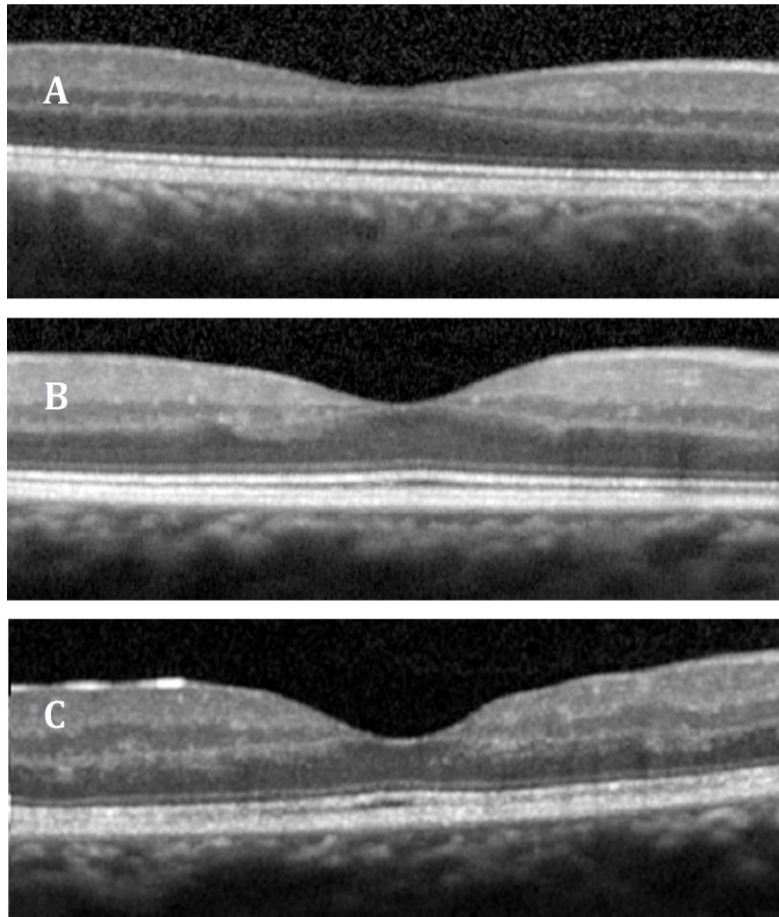
De plus, chez les patients atteints de RDF, il existait une corrélation significative entre l'AV et la DCM dans l'ICP ( $r = -0,54$  ;  $P = 0,015$ ) et dans le DCP ( $r = -0,76$ ;  $P < 0,0001$ ) (Figure 4 a et b). En revanche cette corrélation était non significative dans le SVP ( $r = -0,32$ ;  $P = 0,076$ ) (figure 4 c)





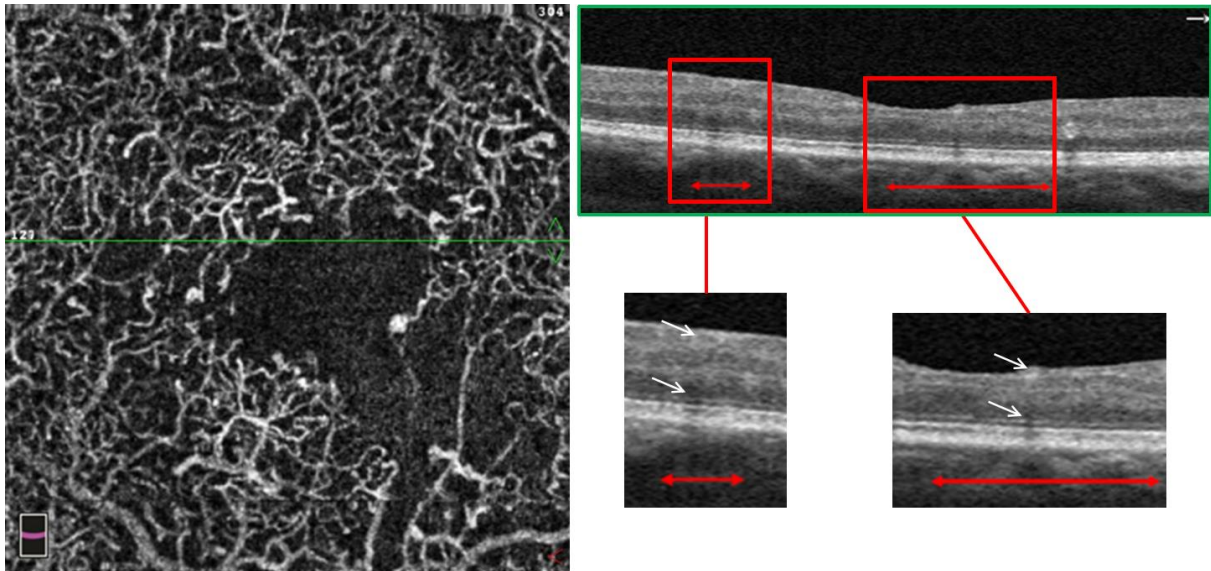
**Figure 4 : Corrélation entre l'AV et la densité capillaire maculaire (%) dans le plexus capillaire superficielle (a), intermédiaire (b) et le plexus capillaire profond (b) chez les patients atteints de rétinopathie diabétique floride.**

L'analyse qualitative réalisée sur les B-scans a révélé que tous les yeux RDF présentaient des anomalies dans la rétine interne, par rapport au groupe témoin. On observe une irrégularité du complexe, cellules ganglionnaires (GCL) / couche plexiforme interne (IPL), et de la couche nucléaire interne (INL) avec des bords irréguliers de l'IPL et de la couche plexiforme externe (OPL) (figure 5). Cependant, ces anomalies n'ont pas empêché la segmentation correcte automatisée.



**Figure 5 : OCT SD dans les yeux avec RDF et les yeux témoins. A: OCT d'un témoin sain (homme de 28 ans). B: OCT d'un homme de 32 ans avec RDF du groupe 1 (LogMAR AV = 0) et C: OCT d'un homme de 23 ans du groupe 2 (logMAR AV = 0,3). Des irrégularités de la couche de cellules ganglionnaires (GCL) et de la couche nucléaire interne (INL), avec rupture des couches plexiformes externe (OPL) et interne (IPL), sont visibles dans les deux yeux RDF et le stade d'altération est plus avancé chez le patient du groupe 2 avec la VA la plus basse.**

Les limites entre le complexe GCL / IPL et l'INL pouvaient encore être identifiées. De plus, il n'y avait pas de dommages clairement visibles dans la rétine externe, en particulier pas de perturbation de la zone ellipsoïde (Figure 6).



**Figure 6 : OCT-A du plexus capillaire superficiel (SVP). La ligne verte indique l'emplacement du balayage de l'OCT en mode B et les flèches rouges indiquent les zones de non-perfusion. L'OCT-A révèle l'agrandissement de la ZAC et de grandes zones de non-perfusions confluentes, inferotemporal à la fovéa. Les cases rouges indiquent l'emplacement des encarts agrandis visibles ci-dessus. L'OCT SD montre un amincissement et une irrégularité du complexe couche des cellules ganglionnaires et couche plexiforme interne (GCL / IPL) et de la couche nucléaire interne (INL). Les irrégularités de la zone ellipsoïde sont secondaires aux artefacts d'ombre liés au vaisseau sus-jacent (flèche).**

Aucune différence significative n'a été observée entre le groupe 1, le groupe 2 et le groupe témoin, pour la CSFT médiane, pour l'épaisseur rétinienne interne (entre IPL et ILM) et l'épaisseur rétinienne externe (entre IPL et EP).

## Discussion

Bien que plusieurs études récentes aient décrit des changements microvasculaires maculaires en utilisant l'OCT-A chez les patients diabétiques, l'originalité de notre étude est basée sur le fait que nous nous sommes intéressés à un sur un sous-groupe spécifique de jeunes diabétiques de type 1 avec une progression sévère et rapide de leur RD (rétinopathie diabétique floride). Ce groupe de patients homogènes, ayant peu d'autres complications vasculaires du diabète, des cristallins clairs et aucune histoire d'OMD, représente une population pure pour étudier l'AV et la fonction rétinienne centrale en présence de peu de facteurs confondants.

Il a été démontré, à l'aide d'une angiographie à fluorescéine et d'un ophtalmoscope à laser à balayage, que l'AV était associée à la vitesse du flux sanguin capillaire maculaire et à la sévérité de l'occlusion capillaire chez les patients diabétiques.<sup>185</sup> Des études récentes ont trouvé une corrélation significative entre AV et ZAC en utilisant l'OCT-A chez les patients ayant une occlusion de la veine centrale de la rétine ou une RD, avec ou sans œdème maculaire.<sup>7,186</sup>

De manière intéressante, nos résultats ont montré que, malgré une diminution de la DCM dans tous les yeux diabétiques comparativement aux témoins, l'AV est restée normale chez 58% des patients. De plus la DCM n'était pas corrélée à l'AV dans le plexus superficiel et était modestement corrélée à l'AV dans le plexus intermédiaire, alors qu'elle était mieux corrélée dans le plexus profond. Ces résultats soulignent la participation manifeste de la non-perfusion capillaire maculaire (notamment celle du plexus profond) dans l'altération de la fonction visuelle, tout en gardant à l'esprit que d'autres facteurs entrent en compte dans la diminution de l'AV.

Il a été démontré qu'il existe une corrélation significative entre l'activité neuronale et le flux sanguin local.<sup>187,188</sup> Il pourrait donc exister un seuil de non-perfusion maculaire, différent pour chaque patient, permettant de conserver une AV normale et au-delà duquel l'AV pourrait être affectée. L'atteinte des plexus profonds semble la première touchée chez le diabétique, même au stade de RD minime.<sup>189</sup> Ceci pourrait s'expliquer par l'architecture capillaire, qui place le plexus profond en dérivation par rapport au plexus superficiel, et le rendant potentiellement plus vulnérable aux variations de débit, comme précédemment décrit dans un cas de PAMM.<sup>190</sup>

Comme certaines modifications de la fonction rétinienne ont été rapportées avant la détection des lésions vasculaires réiniennes au FO, certains événements neurodégénératifs pourraient précéder l'apparition des modifications vasculaires.<sup>92,93</sup> La variabilité glycémique pourrait contribuer à cette neurodégénérescence précoce, comme l'ont montré Stem et coll.<sup>118</sup> qui ont décrit qu'une variabilité glycémique accrue était corrélée à l'amincissement de la rétine interne chez les diabétiques de type 1 avec une RD non proliférante modérée.

Comme nous avons montré que la DCM était la plus faible dans le DCP, une autre hypothèse consisterait à penser que la diminution de la DCM génèrerait une diminution de la perfusion des couches externes de la rétine et spécifiquement des photorécepteurs. Scarinci et al ont rapporté qu'une perturbation des photorécepteurs maculaires observée en SD-OCT chez des patients atteints de rétinopathie diabétique et sans œdème maculaire correspondait à des zones de non perfusion capillaires au niveau du DCP.<sup>191</sup>

Nos résultats n'étaient pas ces observations: en effet, l'analyse morphologique de la macula réalisée sur les OCT B scan montrent que les anomalies étaient principalement localisées dans la rétine interne, bien qu'aucune désorganisation des couches internes de la rétine (DRIL) ne soit présente.<sup>192,193</sup> En outre, aucun dommage visible n'a été observé dans la rétine externe.

Cependant, il est probable que des stades plus sévères de RD pourraient affecter les photorécepteurs, même en l'absence d'OMD et sans modifications structurelle visibles sur SD-OCT. Les changements pathologiques de la mosaïque des cônes sont observés en optique adaptative, même si aucun signe de RD n'est observé au fond d'œil.<sup>194</sup> Aussi l'étendue de la perte des photorécepteurs peut être corrélée positivement avec la sévérité de la RD.<sup>195</sup>

Enfin, la densité capillaire rétinienne et choroïdienne autour de la macula est corrélée à la sévérité de la rétinopathie périphérique.<sup>71,174</sup> Les patients présentant une densité vasculaire choriocapillaire inférieure pourraient avoir une oxygénation des cônes diminuée au niveau de la fovéa, influençant ainsi l'AV indépendamment de la DCM.<sup>175</sup>

Cette étude présente certaines limites, en raison de son caractère rétrospectif. Notamment, bien qu'il n'y ait pas de différence significative entre l'épaisseur de la rétine interne (ILM-IPL) entre les groupes RDF et le groupe témoin, l'épaisseur de GCI-IPL n'a pas été analysée (car le logiciel n'était pas disponible) et pourrait être plus sensible pour détecter des anomalies des couches internes de la rétine.

De plus, la diminution de la densité de flux capillaire pourrait être due aux effets combinés de la photocoagulation panrétinienne (PPR) et de l'utilisation d'anti-VEGF. Cependant, le nombre d'injections anti-VEGF n'a pas été différent entre les groupes 1 et 2 et de nombreuses études ont montré que les injections intravitréennes d'anti-VEGF n'ont pas entraîné de diminution d'AV ou d'élargissement de la ZAC.<sup>196,197</sup>

L'évaluation de la fonction visuelle ne doit pas se limiter à la mesure de l'AV, ainsi la périmétrie, la sensibilité aux contrastes et l'adaptation à l'obscurité font défaut dans notre étude, pour compléter le spectre d'exploration de la fonction rétinienne.

En conclusion, une diminution de la densité capillaire maculaire a été observée chez 100% des yeux avec RDF dans les 3 plexus, en l'absence d'œdème maculaire actuel ou passé. Cette diminution de la DCM était toutefois associée à une AV normale chez 58% des patients, Une corrélation forte entre l'AV et la DCM dans le plexus profond a été trouvée. Ceci suggère que dans la RD du sujet jeune, l'atteinte des trois plexus est inhomogène, et qu'elle est nécessaire, mais pas suffisante, pour aboutir à une perte de vision.

## Conclusion

---

La rétinopathie diabétique floride (RDF) représente une urgence diagnostique et thérapeutique imposant une prise en charge rapide, parfois difficile chez des patients jeunes peu observants.

Les résultats de notre étude soulignent l'atteinte précoce de la fonction visuelle chez ces patients présentant une ischémie maculaire et périphérique marquées.

Nous avons constaté que cette ischémie maculaire n'est que modérément corrélée à l'acuité visuelle, il semble donc difficile à l'heure actuelle, d'utiliser la densité de flux maculaire comme substitut d'analyse de la fonction visuelle chez les jeunes patients diabétiques de type 1. En effet, un remaniement marqué des couches rétiniennes internes est observé, témoignant du fait que l'atteinte neuronale est probablement concomitante de l'occlusion vasculaire, qui a elle seule n'est pas responsable de l'altération de la fonction visuelle.

Pour ces jeunes patients, l'évaluation de la fonction visuelle ne devrait pas se limiter à la mesure de l'AV, ainsi la micropérimétrie, la sensibilité aux contrastes et l'adaptation à l'obscurité permettent de compléter le spectre de l'analyse de la fonction rétinienne. Enfin il semble primordial de réaliser une éducation sur les risques d'un diabète mal équilibré ou trop rapidement équilibré chez ces patients DT1.

Avec l'émergence de ces nouvelles techniques d'analyse rétinienne tant sur le plan anatomique que fonctionnel, de nouvelles études prospectives pourraient permettre un dépistage plus précoce de l'atteinte visuelle chez les patients diabétiques ainsi que la réalisation de nouvelles classifications de l'atteinte oculaire.

## Bibliographie

---

1. Ben Mehidi A, Massin P, Guyot-Argenton C, et al. [Diabetic retinopathy in children and adolescents]. *Diabetes Metab* 2003;29:300-306.
2. Ishibazawa A, Nagaoka T, Takahashi A, et al. Optical Coherence Tomography Angiography in Diabetic Retinopathy: A Prospective Pilot Study. *Am J Ophthalmol* 2015;160:35-44.
3. Matsunaga DR, Yi JJ, De Koo LO, et al. Optical Coherence Tomography Angiography of Diabetic Retinopathy in Human Subjects. *Ophthalmic Surg Lasers Imaging Retina* 2015;46:796-805.
4. Takase N, Nozaki M, Kato A, et al. Enlargement of foveal avascular zone in diabetic eyes evaluated by en face optical coherence tomography angiography. *Retina Phila Pa* 2015;35:2377-2383.
5. Kim AY, Rodger DC, Shahidzadeh A, et al. Quantifying retinal microvascular changes in uveitis using spectral domain optical coherence tomography angiography (SD-OCTA). *Am J Ophthalmol* 2016;171:101-112.
6. Hwang TS, Gao SS, Liu L, et al. Automated Quantification of Capillary Nonperfusion Using Optical Coherence Tomography Angiography in Diabetic Retinopathy. *JAMA Ophthalmol* 2016:1-7.
7. Balaratnasingam C, Inoue M, Ahn S, et al. Visual Acuity Is Correlated with the Area of the Foveal Avascular Zone in Diabetic Retinopathy and Retinal Vein Occlusion. *Ophthalmology* 2016;123:2352-2367.
8. Fairchild JM, Hing SJ, Donaghue KC, et al. Prevalence and risk factors for retinopathy in adolescents with type 1 diabetes. *Med J Aust* 1994;160:757-762.
9. Kernell A, Dedorsson I, Johansson B, et al. Prevalence of diabetic retinopathy in children and adolescents with IDDM. A population-based multicentre study. *Diabetologia* 1997;40:307-310.
10. Klein R, Klein BE, Moss SE, et al. Retinopathy in Young-onset Diabetic Patients. *Diabetes Care* 1985;8:311-315.
11. Kalter-Leibovici O, Leibovici L, Loya N. The development and progression of diabetic retinopathy in type I diabetic patients: a cohort study. In: *Diabetic medicine : a journal of the British Diabetic Association* 1997;14:858-66.
12. Falck AA, Käär ML, Laatikainen LT. Prevalence and risk factors of retinopathy in children with diabetes. A population-based study on Finnish children. *Acta Ophthalmol (Copenh)* 1993;71:801-809.



13. Bonney M, Hing SJ, Fung AT. Development and progression of diabetic retinopathy: adolescents at risk. In: *Diabetic medicine : a journal of the British Diabetic Association* 1995;12:967-73.
14. Hammes HP, Kerner W, Hofer S, et al. Diabetic retinopathy in type 1 diabetes—a contemporary analysis of 8,784 patients. *Diabetologia* 2011;54:1977-1984.
15. Lund-Andersen C, Frost-Larsen K, Starup K. Natural history of diabetic retinopathy in insulin-dependent juvenile diabetics. A longitudinal study. *Acta Ophthalmol (Copenh)* 1987;65:481-486.
16. Anon. Effect of intensive diabetes treatment on the development and progression of long-term complications in adolescents with insulin-dependent diabetes mellitus: Diabetes Control and Complications Trial. *Diabetes Control Complicat Trial Res Group J Pediatr* 1994:177-88.
17. Klein R, Klein BE, Moss SE, Cruickshanks KJ. The Wisconsin Epidemiologic Study of diabetic retinopathy. XIV. Ten-year incidence and progression of diabetic retinopathy. *Arch Ophthalmol Chic Ill* 1960 1994;112:1217-1228.
18. Klein BE, Moss SE, Klein R. Is menarche associated with diabetic retinopathy? *Diabetes Care* 1990;13:1034-1038.
19. Klein R, Klein BE, Moss SE. A population-based study of diabetic retinopathy in insulin-using patients diagnosed before 30 years of age. *Diabetes Care* 1985;81:71-76.
20. Murphy RP, Nanda M, Plotnick L, et al. The relationship of puberty to diabetic retinopathy. *Arch Of ophthalmology* 1990;215-8.
21. Kostraba JN, Dorman JS, Orchard TJ, et al. Contribution of diabetes duration before puberty to development of microvascular complications in IDDM subjects. *Diabetes Care* 1989;12:686-693.
22. McNally PG, Raymond NT, Swift PG, et al. Does the prepubertal duration of diabetes influence the onset of microvascular complications? *Diabet Med J Br Diabet Assoc* 1993;10:906-908.
23. Kokkonen J, Laatikainen L, van Dickhoff K, et al. Ocular complications in young adults with insulin-dependent diabetes mellitus since childhood. *Acta Paediatr Oslo Nor* 1992 1994;83:273-278.
24. Donaghue KC, Fung AT, Hing S, et al. The effect of prepubertal diabetes duration on diabetes. Microvascular complications in early and late adolescence. *Diabetes Care* 1997;20:77-80.
25. Holl RW, Lang GE, Grabert M, et al. Diabetic retinopathy in pediatric patients with type-1 diabetes: effect of diabetes duration, prepubertal and pubertal onset of diabetes, and metabolic control. *J Pediatr* 1998;132:790-794.

26. Goldstein DE, Blinder KJ, Ide CH, et al. Glycemic control and development of retinopathy in youth-onset insulin-dependent diabetes mellitus. Results of a 12-year longitudinal study. *Ophthalmology* 1993;100:1125-1131-1132.
27. Olsen BS, Sjølie AK, Hougaard P, et al. The significance of the prepubertal diabetes duration for the development of retinopathy and nephropathy in patients with type 1 diabetes. *J Diabetes Complications* 2004;18:160-164.
28. Burger W, Hövener G, Düsterhus R, et al. Prevalence and development of retinopathy in children and adolescents with type 1 (insulin-dependent) diabetes mellitus. A longitudinal study. *Diabetologia* 1986;29:17-22.
29. Danne T, Weber B, Hartmann R, et al. Long-term glycemic control has a nonlinear association to the frequency of background retinopathy in adolescents with diabetes. Follow-up of the Berlin Retinopathy Study. *Diabetes Care* 1994;17:1390-1396.
30. Masson E. Référentiel pour le dépistage et la surveillance des complications oculaires du patient diabétique - 2016. Validé par la Société Francophone du Diabète (SFD) et par la Société Française d'Ophtalmologie (SFO). EM-Consulte.
31. Chantelau E, Meyer-Schwickerath R. Reversion of "early worsening" of diabetic retinopathy by deliberate restoration of poor metabolic control. *Ophthalmol J Int Ophtalmol Int J Ophthalmol Z Augenheilkd* 2003;217:373-377.
32. Amiel SA, Sherwin RS, Hintz RL, et al. Effect of diabetes and its control on insulin-like growth factors in the young subject with type I diabetes. *Diabetes* 1984;33:1175-1179.
33. Acerini CL, Patton CM, Savage MO, et al. Randomised placebo-controlled trial of human recombinant insulin-like growth factor I plus intensive insulin therapy in adolescents with insulin-dependent diabetes mellitus. *Lancet Lond Engl* 1997;350:1199-1204.
34. Acerini CL, Williams RM, Dunger DB, et al. Metabolic impact of puberty on the course of type 1 diabetes. *Diabetes Metab* 2001;27:S19-25.
35. Merimee TJ, Zapf J, Froesch ER. Insulin-like growth factors. Studies in diabetics with and without retinopathy. *N Engl J Med* 1983;527-30.
36. Wang Q, Dills DG, Klein R, et al. Does insulin-like growth factor I predict incidence and progression of diabetic retinopathy? *Diabetes* 1995;44:161-164.
37. Caird FI, Pirie A, Ramsell TG. *Diabetes and the eye*. Oxford, Edinburgh: Blackwell Scientific; 1969.
38. Haffner SM, Klein R, Dunn JF, et al. Increased Testosterone in Type I Diabetic Subjects with Severe Retinopathy. *Ophthalmology* 1990;97:1270-1274.
39. Klein BE, Moss SE, Klein R. Effect of pregnancy on progression of diabetic retinopathy. *Diabetes Care* 1990;13:34-40.
40. Moloney JBM, Drury MI. The Effect of Pregnancy on the Natural Course of Diabetic Retinopathy. *Am J Ophthalmol* 1982;93:745-756.

41. Phelps RL, Sakol P, Metzger BE, et al. Changes in diabetic retinopathy during pregnancy. Correlations with regulation of hyperglycemia. *Arch Ophthalmol Chic Ill* 1960 1986;104:1806-1810.
42. Verougstraete C, Toussaint D, De Schepper J, et al. First microangiographic abnormalities in childhood diabetes--types of lesions. *Graefes Arch Clin Exp Ophthalmol Albrecht Von Graefes Arch Klin Exp Ophthalmol* 1991;229:24-32.
43. Kohner EM, Hamilton AM, Joplin GF, Fraser TR. Florid diabetic retinopathy and its response to treatment by photocoagulation or pituitary ablation. *Diabetes* 1976;25:104-110.
44. Favard C, Guyot-Argenton C, Assouline M, et al. Full panretinal photocoagulation and early vitrectomy improve prognosis of florid diabetic retinopathy. *Ophthalmology* 1996;103:561-574.
45. Polkinghorne PJ, Uliss AI, Hamilton AM. Macular oedema and retinal neovascularisation in juvenile diabetics. *International ophthalmology* 1992;16:133-7.
46. Lattanzio R, Brancato R, Bandello FM, et al. Florid diabetic retinopathy (FDR): a long-term follow-up study. *Graefes Arch Clin Exp Ophthalmol Albrecht Von Graefes Arch Für Klin Exp Ophthalmol* 2001;239:182-187.
47. Bryden KS, Neil A, Mayou RA, et al. Eating habits, body weight, and insulin misuse. A longitudinal study of teenagers and young adults with type 1 diabetes. *Diabetes Care* 1999;22:1956-1960.
48. Friedman S, Vila G, Timsit J, et al. [Eating disorders and metabolic balance in a population++ of young adults with insulin-dependent diabetes]. *Ann Med Psychol (Paris)* 1995;153:282-285.
49. Engström I, Kroon M, Arvidsson CG, et al. Eating disorders in adolescent girls with insulin-dependent diabetes mellitus: a population-based case-control study. *Acta Paediatr Oslo Nor* 1992 1999;88:175-180.
50. Rydall AC, Rodin GM, Olmsted MP, et al. Disordered eating behavior and microvascular complications in young women with insulin-dependent diabetes mellitus. *N Engl J Med* 1997:1849-54.
51. HL 41. Little. *Diabetic retinopathy*. New York
52. Beaumont P, Hollows FC. Classification of diabetic retinopathy, with therapeutic implications. *Lancet Lond Engl* 1972;1:419-425.
53. Gaucher D, Fortunato P, LeCleire-Collet A, et al. Spontaneous resolution of macular edema after panretinal photocoagulation in florid proliferative diabetic retinopathy. *Retina Phila Pa* 2009;29:1282-1288.
54. Anon. Early vitrectomy for severe vitreous hemorrhage in diabetic retinopathy. Two-year results of a randomized trial. *Diabetic Retinopathy Vitrectomy Study report 2. The Diabetic Retinopathy Vitrectomy Study Research Group. Arch Ophthalmol Chic Ill* 1960 1985;103:1644-1652.

55. 46. Photocoagulation treatment of proliferative diabetic retinopathy. Clinical application of Diabetic Retinopathy Study (DRS) findings. In: DRS Report Number 8. The Diabetic Retinopathy Study Research Group. *Ophthalmology*.; 1981:583-600.
56. Coscas G, Soubrane G, Quentel G. [Panretinal photocoagulation using an argon laser in diabetic retinopathy. Initial results with remission over 2 years]. *Bull Soc Ophthalmol Fr* 1977;77:89-92.
57. Muqit MMK, Marcellino GR, Henson DB, et al. Pascal panretinal laser ablation and regression analysis in proliferative diabetic retinopathy: Manchester Pascal Study Report 4. *Eye* 2011;25:1447-1456.
58. Anon. Early vitrectomy for severe vitreous hemorrhage in diabetic retinopathy. Four-year results of a randomized trial: Diabetic Retinopathy Vitrectomy Study Report 5. *Arch Ophthalmol Chic Ill* 1990;108:958-964.
59. Couturier A, Dupas B, Guyomard J-L, Massin P. Surgical outcomes of florid diabetic retinopathy treated with antivascular endothelial growth factor. *Retina Phila Pa* 2014;34:1952-1959.
60. Jia Y, Tan O, Tokayer J, et al. Split-spectrum amplitude-decorrelation angiography with optical coherence tomography. *Opt Express* 2012;20:4710-4725.
61. Tokayer J, Jia Y, Dhalla A-H, Huang D. Blood flow velocity quantification using split-spectrum amplitude-decorrelation angiography with optical coherence tomography. *Biomed Opt Express* 2013;4:1909-1924.
62. Spaide RF, Klancnik JM, Cooney MJ. Retinal vascular layers imaged by fluorescein angiography and optical coherence tomography angiography. *JAMA Ophthalmol* 2015;133:45-50.
63. Jia Y, Bailey ST, Wilson DJ, et al. Quantitative optical coherence tomography angiography of choroidal neovascularization in age-related macular degeneration. *Ophthalmology* 2014;121:1435-1444.
64. Jia Y, Wei E, Wang X, et al. Optical coherence tomography angiography of optic disc perfusion in glaucoma. *Ophthalmology* 2014;121:1322-1332.
65. Wei E, Jia Y, Tan O, et al. Parafoveal retinal vascular response to pattern visual stimulation assessed with OCT angiography. *PLoS One* 2013;8:e81343.
66. Pechauer AD, Jia Y, Liu L, et al. Optical Coherence Tomography Angiography of Peripapillary Retinal Blood Flow Response to Hyperoxia. *Invest Ophthalmol Vis Sci* 2015;56:3287-3291.
67. Couturier A, Mané V, Bonnin S, et al. Capillary plexus anomalies in diabetic retinopathy on optical coherence tomography angiography. *Retina Phila Pa* 2015;35:2384-2391.
68. Salz DA, de Carlo TE, Adhi M, et al. Select Features of Diabetic Retinopathy on Swept-Source Optical Coherence Tomographic Angiography Compared With Fluorescein Angiography and Normal Eyes. *JAMA Ophthalmol* 2016;134:644-650.

69. Miwa Y, Murakami T, Suzuma K, et al. Relationship between Functional and Structural Changes in Diabetic Vessels in Optical Coherence Tomography Angiography. *Sci Rep* 2016;6:29064.
70. Hwang TS, Jia Y, Gao SS, et al. Optical coherence tomography angiography features of diabetic retinopathy. *Retina Phila Pa* 2015;35:2371-2376.
71. Agemy SA, Sripsema NK, Shah CM, et al. Retinal vascular perfusion density mapping using optical coherence tomography angiography in normals and diabetic retinopathy patients. *Retina Phila Pa* 2015;35:2353-2363.
72. Freiberg FJ, Pfau M, Wons J, et al. Optical coherence tomography angiography of the foveal avascular zone in diabetic retinopathy. *Graefes Arch Clin Exp Ophthalmol Albrecht Von Graefes Arch Klin Exp Ophthalmol* 2016;254:1051-1058.
73. Di G, Weihong Y, Xiao Z, et al. A morphological study of the foveal avascular zone in patients with diabetes mellitus using optical coherence tomography angiography. *Graefes Arch Clin Exp Ophthalmol Albrecht Von Graefes Arch Klin Exp Ophthalmol* 2016;254:873-879.
74. Wojtkowski M, Bajraszewski T, Targowski P, Kowalczyk A. Real-time in vivo imaging by high-speed spectral optical coherence tomography. *Opt Lett* 2003;28:1745-1747.
75. Ridet JL, Privat A, Malhotra SK, Gage FH. Reactive astrocytes: cellular and molecular cues to biological function. *Trends Neurosci* 1997;20:570-577.
76. Ginhoux F, Lim S, Hoeffel G, et al. Origin and differentiation of microglia. *Front Cell Neurosci* 2013;7:45.
77. Broderick C, Duncan L, Taylor N, Dick A. IFN-gamma and LPS-mediated IL-10-dependent suppression of retinal microglial activation. *Invest Ophthalmol Vis Sci* 2000;41:2613-22.
78. Campbell JP, Zhang M, Hwang TS, et al. Detailed Vascular Anatomy of the Human Retina by Projection-Resolved Optical Coherence Tomography Angiography. *Sci Rep* 2017;7:42201.
79. Patton N, Aslam T, Macgillivray T, et al. Retinal vascular image analysis as a potential screening tool for cerebrovascular disease: a rationale based on homology between cerebral and retinal microvasculatures. *J Anat* 2005;206:319-348.
80. Grammas P, Riden M. Retinal endothelial cells are more susceptible to oxidative stress and increased permeability than brain-derived endothelial cells. *Microvasc Res* 2003;65:18-23.
81. Bergua A, Jünemann A, Naumann GO. [NADPH-D reactive choroid ganglion cells in the human]. *Klin Monatsbl Augenheilkd* 1993;203:77-82.
82. Takata K, Hirano H, Kasahara M. Transport of glucose across the blood-tissue barriers. *Int Rev Cytol* 1997;172:1-53.
83. Rhodin JA. Ultrastructure of mammalian venous capillaries, venules, and small collecting veins. *J Ultrastruct Res* 1968;25:452-500.

84. Hughes S, Chan-Ling T. Characterization of smooth muscle cell and pericyte differentiation in the rat retina in vivo. *Invest Ophthalmol Vis Sci* 2004;45:2795-2806.
85. Cogan DG, Kuwabara T. Comparison of retinal and cerebral vasculature in trypsin digest preparations. *Br J Ophthalmol* 1984;68:10-12.
86. Tomasek JJ, Haaksma CJ, Schwartz RJ, et al. Deletion of smooth muscle alpha-actin alters blood-retina barrier permeability and retinal function. *Invest Ophthalmol Vis Sci* 2006;47:2693-2700.
87. Wolburg H, Lippoldt A. Tight junctions of the blood-brain barrier: development, composition and regulation. *Vascul Pharmacol* 2002;38:323-337.
88. Ghassemifar R, Lai C-M, Rakoczy PE. VEGF differentially regulates transcription and translation of ZO-1alpha+ and ZO-1alpha- and mediates trans-epithelial resistance in cultured endothelial and epithelial cells. *Cell Tissue Res* 2006;323:117-125.
89. Raviola G. The structural basis of the blood-ocular barriers. *Exp Eye Res* 25Suppl 1977:27-63.
90. Antonetti DA, Lieth E, Barber AJ, Gardner TW. Molecular mechanisms of vascular permeability in diabetic retinopathy. *Semin Ophthalmol* 1999;14:240-248.
91. Gardner T, Antonetti D, Barber A, et al. The molecular structure and function of the inner blood-retinal barrier. *Penn State Retina Res Group Doc Ophthalmol* 1999;97:229-37.
92. Gaucher D, Chiappore J-A, Pâques M, et al. Microglial changes occur without neural cell death in diabetic retinopathy. *Vision Res* 2007;47:612-623.
93. Gardner TW, Antonetti DA, Barber AJ, et al. Diabetic retinopathy: more than meets the eye. *Surv Ophthalmol* 2002;47:253-262.
94. Lieth E, Gardner TW, Barber AJ, et al. Retinal neurodegeneration: early pathology in diabetes. *Clin Experiment Ophthalmol* 2000;28:3-8.
95. Bloodworth J. Diabetic retinopathy. *Diabetes* 1962;2:1-22.
96. Wolter J, J. Diabetic retinopathy. *Am* 1961;51:1123-39.
97. Bearse MA, Han Y, Schneck ME, et al. Local multifocal oscillatory potential abnormalities in diabetes and early diabetic retinopathy. *Invest Ophthalmol Vis Sci* 2004;45:3259-3265.
98. Bresnick GH. Diabetic retinopathy viewed as a neurosensory disorder. *Arch Ophthalmol Chic Ill* 1960 1986;104:989-990.
99. Ghirlanda G, Di Leo MA, Caputo S, et al. From functional to microvascular abnormalities in early diabetic retinopathy. *Diabetes Metab Rev* 1997;13:15-35.
100. Greenstein VC, Shapiro A, Zaidi Q, Hood DC. Psychophysical evidence for post-receptor sensitivity loss in diabetics. *Invest Ophthalmol Vis Sci* 1992;33:2781-2790.

101. Parisi V, Uccioli L. Visual electrophysiological responses in persons with type 1 diabetes. *Diabetes Metab Res Rev* 2001;17:12-8.
102. Bresnick G, Palta M. Predicting progression to severe proliferative diabetic retinopathy. *Arch Ophthalmol* 1987;105:810-4.
103. Jackson GR, Scott IU, Quillen DA, et al. Inner retinal visual dysfunction is a sensitive marker of non-proliferative diabetic retinopathy. *Br J Ophthalmol* 2012;96:699-703.
104. Hammes HP, Federoff HJ, Brownlee M. Nerve growth factor prevents both neuroretinal programmed cell death and capillary pathology in experimental diabetes. *Mol Med Camb Mass* 1995;1:527-534.
105. Kerrigan LA, Zack DJ, Quigley HA, et al. TUNEL-positive ganglion cells in human primary open-angle glaucoma. *Arch Ophthalmol Chic Ill* 1960 1997;115:1031-1035.
106. Mizutani M, Kern TS, Lorenzi M. Accelerated death of retinal microvascular cells in human and experimental diabetic retinopathy. *J Clin Invest* 1996;97:2883-2890.
107. Mohr S, Xi X, Tang J, Kern TS. Caspase activation in retinas of diabetic and galactosemic mice and diabetic patients. *Diabetes* 2002;51:1172-1179.
108. Podestà F, Romeo G, Liu WH, et al. Bax is increased in the retina of diabetic subjects and is associated with pericyte apoptosis in vivo and in vitro. *Am J Pathol* 2000;156:1025-1032.
109. Plum L, Schubert M, Brüning JC. The role of insulin receptor signaling in the brain. *Trends Endocrinol Metab TEM* 2005;16:59-65.
110. Reiter CEN, Wu X, Sandirasegarane L, et al. Diabetes reduces basal retinal insulin receptor signaling: reversal with systemic and local insulin. *Diabetes* 2006;55:1148-1156.
111. Yi X, Schubert M, Peachey NS, et al. Insulin receptor substrate 2 is essential for maturation and survival of photoreceptor cells. *J Neurosci Off J Soc Neurosci* 2005;25:1240-1248.
112. Antonetti DA, Barber AJ, Bronson SK, et al. Diabetic retinopathy: seeing beyond glucose-induced microvascular disease. *Diabetes* 2006;55:2401-2411.
113. Kondo T, Vicent D, Suzuma K, et al. Knockout of insulin and IGF-1 receptors on vascular endothelial cells protects against retinal neovascularization. *J Clin Invest* 2003;111:1835-1842.
114. Chihara E. Impairment of protein synthesis in the retinal tissue in diabetic rabbits: secondary reduction of fast axonal transport. *J Neurochem* 1981;37:247-250.
115. Tzekov R, Arden GB. The electroretinogram in diabetic retinopathy. *Surv Ophthalmol* 1999;44:53-60.
116. Parisi V. Electrophysiological evaluation of the macular cone adaptation: VEP after photostress. A review. *Doc Ophthalmol Adv Ophthalmol* 2001;102:251-262.

117. Barber A, Lieth E, Khin S, et al. Neural apoptosis in the retina during experimental and human diabetes. *Early Onset Eff Insul Invest* 1998;102:783-91.
118. Stem MS, Dunbar GE, Jackson GR, et al. Glucose variability and inner retinal sensory neuropathy in persons with type 1 diabetes mellitus. *Eye Lond Engl* 2016;30:825-832.
119. Yang L, Sun H, Wu L, et al. Baicalein reduces inflammatory process in a rodent model of diabetic retinopathy. *Invest Ophthalmol Vis Sci* 2009;50:2319-2327.
120. Zeng H, Green WR, Tso MOM. Microglial Activation in Human Diabetic Retinopathy. *Arch Ophthalmol* 2008;126:227-232.
121. Chase J. The evolution of retinal vascularization in mammals. A comparison of vascular and avascular retinæ. *Ophthalmology* 1982;89:1518-1525.
122. Buttery RG, Hinrichsen CF, Weller WL, Haight JR. How thick should a retina be? A comparative study of mammalian species with and without intraretinal vasculature. *Vision Res* 1991;31:169-187.
123. Friedman E, Smith TR, Kuwabara T. Retinal microcirculation in vivo. *Invest Ophthalmol* 1964;3:217-226.
124. Michaelson IC. Retinal circulation in man and animals. *Thomas*; 1954;38:441
125. Birol G, Wang S, Budzynski E, et al. Oxygen distribution and consumption in the macaque retina. *Am J Physiol - Heart Circ Physiol* 2007;293:1696-1704.
126. Yu D-Y, Cringle SJ, Yu PK, Su E-N. Intraretinal oxygen distribution and consumption during retinal artery occlusion and graded hyperoxic ventilation in the rat. *Invest Ophthalmol Vis Sci* 2007;48:2290-2296.
127. Hayreh SS, Weingeist TA. Experimental occlusion of the central artery of the retina. IV: Retinal tolerance time to acute ischaemia. *Br J Ophthalmol* 1980;64:818-825.
128. Chanutin A, Curnish RR. Effect of organic and inorganic phosphates on the oxygen equilibrium of human erythrocytes. *Arch Biochem Biophys* 1967;121:96-102.
129. Ditzel J, Standl E. The Problem of Tissue Oxygenation in Diabetes Mellitus. *Acta Med Scand* 1975;197:59-68.
130. Ditzel J. Haemorheological factors in the development of diabetic microangiopathy. *Br J Ophthalmol* 1967;51:793-803.
131. Little HL. The role of abnormal hemorrheodynamics in the pathogenesis of diabetic retinopathy. *Trans Am Ophthalmol Soc* 1976;74:573-636.
132. Vermes I, Steinmetz ET, Zeyen LJ, van der Veen EA. Rheological properties of white blood cells are changed in diabetic patients with microvascular complications. *Diabetologia* 1987;30:434-436.



133. Schröder S, Palinski W, Schmid-Schönbein GW. Activated monocytes and granulocytes, capillary nonperfusion, and neovascularization in diabetic retinopathy. *Am J Pathol* 1991;139:81-100.
134. Bek T. Glial cell involvement in vascular occlusion of diabetic retinopathy. *Acta Ophthalmol Scand* 1997;75:239-43.
135. Bek T. A clinicopathological study of venous loops and reduplications in diabetic retinopathy. *Acta Ophthalmol Scand* 2002;80:69-75.
136. Bergerhoff K, Clar C, Richter B. Aspirin in diabetic retinopathy. A systematic review. *Endocrinol Metab Clin North Am* 2002;31:779-793.
137. Ashton N. Studies of the retinal capillaries in relation to diabetic and other retinopathies. *Br J Ophthalmol* 1963;47:521-538.
138. Harry J, Ashton N. The pathology of hypertensive retinopathy. *Trans Ophthalmol Soc U K* 1963;83:71-90.
139. Stitt AW, Anderson HR, Gardiner TA, Archer DB. Diabetic retinopathy: quantitative variation in capillary basement membrane thickening in arterial or venous environments. *Br J Ophthalmol* 1994;78:133-137.
140. Bek T, Ledet T. Glycoprotein deposition in vascular walls of diabetic retinopathy. A histopathological and immunohistochemical study. *Acta Ophthalmol Scand* 1996;74:385-390.
141. Gardiner TA, Archer DB, Curtis TM, Stitt AW. Arteriolar involvement in the microvascular lesions of diabetic retinopathy: implications for pathogenesis. *Microcirc N Y N* 1994 2007;14:25-38.
142. Cogan DG, Toussaint D, Kuwabara T. Retinal vascular patterns. IV. Diabetic retinopathy. *Arch Ophthalmol Chic Ill* 1960 1961;66:366-378.
143. Addison DJ, Garner A, Ashton N. Degeneration of Intramural Pericytes in Diabetic Retinopathy. *Br Med J* 1970;1:264-266.
144. vom Hagen F, Feng Y, Hillenbrand A, et al. Early loss of arteriolar smooth muscle cells: more than just a pericyte loss in diabetic retinopathy. *Exp Clin Endocrinol Diabetes Off J Ger Soc Endocrinol Ger Diabetes Assoc* 2005;113:573-576.
145. Kobayashi T, Puro DG. Loss of insulin-mediated vasoprotection: early effect of diabetes on pericyte-containing microvessels of the retina. *Invest Ophthalmol Vis Sci* 2007;48:2350-2355.
146. Hughes S-J, Wall N, Scholfield CN, et al. Advanced glycation endproduct modified basement membrane attenuates endothelin-1 induced  $[Ca^{2+}]_i$  signalling and contraction in retinal microvascular pericytes. *Mol Vis* 2004;10:996-1004.

147. Hofman P, van Blijswijk BC, Gaillard PJ, et al. Endothelial cell hypertrophy induced by vascular endothelial growth factor in the retina: new insights into the pathogenesis of capillary nonperfusion. *Arch Ophthalmol Chic Ill 1960* 2001;119:861-866.
148. Hammes H-P. Pericytes and the Pathogenesis of Diabetic Retinopathy. *Horm Metab Res* 2005;37:39-43.
149. Spijkerman AMW, Gall M-A, Tarnow L, et al. Endothelial dysfunction and low-grade inflammation and the progression of retinopathy in Type 2 diabetes. *Diabet Med J Br Diabet Assoc* 2007;24:969-976.
150. Zheng L, Gong B, Hatala DA, Kern TS. Retinal ischemia and reperfusion causes capillary degeneration: similarities to diabetes. *Invest Ophthalmol Vis Sci* 2007;48:361-367.
151. Kern TS, Engerman RL. Vascular lesions in diabetes are distributed non-uniformly within the retina. *Exp Eye Res* 1995;60:545-549.
152. Bek T. Capillary closure secondary to retinal vein occlusion. A morphological, histopathological, and immunohistochemical study. *Acta Ophthalmol Scand* 1998;76:643-648.
153. Pournaras CJ, Tsacopoulos M, Strommer K, et al. Experimental retinal branch vein occlusion in miniature pigs induces local tissue hypoxia and vasoproliferative microangiopathy. *Ophthalmology* 1990;97:1321-1328.
154. Grunwald JE, Riva CE, Sinclair SH, et al. Laser Doppler velocimetry study of retinal circulation in diabetes mellitus. *Arch Ophthalmol Chic Ill 1960* 1986;104:991-996.
155. Clermont AC, Aiello LP, Mori F, et al. Vascular endothelial growth factor and severity of nonproliferative diabetic retinopathy mediate retinal hemodynamics in vivo: a potential role for vascular endothelial growth factor in the progression of nonproliferative diabetic retinopathy. *Am J Ophthalmol* 1997;124:433-446.
156. Clermont AC, Bursell S-E. Retinal blood flow in diabetes. *Microcirc N Y N* 1994 2007;14:49-61.
157. Scholfield CN, Curtis TM. Heterogeneity in cytosolic calcium regulation among different microvascular smooth muscle cells of the rat retina. *Microvasc Res* 2000;59:233-242.
158. Jeppesen P, Sanye-Hajari J, Bek T. Increased blood pressure induces a diameter response of retinal arterioles that increases with decreasing arteriolar diameter. *Invest Ophthalmol Vis Sci* 2007;48:328-331.
159. Puro DG. Physiology and pathobiology of the pericyte-containing retinal microvasculature: new developments. *Microcirc N Y N* 1994 2007;14:1-10.
160. Kelley C, D'Amore P, Hechtman HB, Shepro D. Microvascular pericyte contractility in vitro: comparison with other cells of the vascular wall. *J Cell Biol* 1987;104:483-490.

161. Yamanishi S, Katsumura K, Kobayashi T, Puro DG. Extracellular lactate as a dynamic vasoactive signal in the rat retinal microvasculature. *Am J Physiol - Heart Circ Physiol* 2006;290:925-934.
162. Albert SG, Gomez CR, Russell S, et al. Cerebral and Ophthalmic Artery Hemodynamic Responses in Diabetes Mellitus. *Diabetes Care* 1993;16:476-482.
163. Fülesdi B, Limburg M, Bereczki D, et al. Impairment of Cerebrovascular Reactivity in Long-Term Type 1 Diabetes. *Diabetes* 1997;46:1840-1845.
164. Miller JW, Adamis AP, Shima DT, et al. Vascular endothelial growth factor/vascular permeability factor is temporally and spatially correlated with ocular angiogenesis in a primate model. *Am J Pathol* 1994;145:574-584.
165. Lu M, Perez VL, Ma N, et al. VEGF Increases Retinal Vascular ICAM-1 Expression In Vivo. *Invest Ophthalmol Vis Sci* 1999;40:1808-1812.
166. Melder RJ, Koenig GC, Witwer BP, et al. During angiogenesis, vascular endothelial growth factor and basic fibroblast growth factor regulate natural killer cell adhesion to tumor endothelium. *Nat Med* 1996;2:992-997.
167. Fabry Z, Waldschmidt MM, Hendrickson D, et al. Adhesion molecules on murine brain microvascular endothelial cells: expression and regulation of ICAM-1 and Lgp 55. *J Neuroimmunol* 1992;36:1-11.
168. Cavallo MG, Pozzilli P, Bird C, et al. Cytokines in sera from insulin-dependent diabetic patients at diagnosis. *Clin Exp Immunol* 1991;86:256-259.
169. Connolly ES, Winfree CJ, Springer TA, et al. Cerebral protection in homozygous null ICAM-1 mice after middle cerebral artery occlusion. Role of neutrophil adhesion in the pathogenesis of stroke. *J Clin Invest* 1996;97:209-216.
170. Amin RH, Frank RN, Kennedy A, et al. Vascular endothelial growth factor is present in glial cells of the retina and optic nerve of human subjects with nonproliferative diabetic retinopathy. *Invest Ophthalmol Vis Sci* 1997;38:36-47.
171. Campochiaro PA, Bhisitkul RB, Shapiro H, Rubio RG. Vascular endothelial growth factor promotes progressive retinal nonperfusion in patients with retinal vein occlusion. *Ophthalmology* 2013;120:795-802.
172. Jonas JB, Schneider U, Naumann GOH. Count and density of human retinal photoreceptors. *Graefes Arch Clin Exp Ophthalmol* 1992;30:505-510.
173. Roach ES, Betterman K, Biller J. Toole's Cerebrovascular Disorders, Sixth Edition. In: New York: Cambridge University Press; 2010:33.
174. Park JJ, Soetikno BT, Fawzi AA. Characterization of the middle capillary plexus using optical coherence tomography angiography in healthy and diabetic eyes. *Retina Phila Pa* 2016;36:2039-2050

175. Wong RLM, Lee JWY, Yau GSK, Wong IYH. Relationship between Outer Retinal Layers Thickness and Visual Acuity in Diabetic Macular Edema. *BioMed Res Int* 2015;2015:981471.
176. Diabetic Retinopathy Clinical Research Network, Browning DJ, Glassman AR, et al. Relationship between optical coherence tomography-measured central retinal thickness and visual acuity in diabetic macular edema. *Ophthalmology* 2007;114:525-536.
177. Moloney J, Drury MI. Retinopathy and retinal function in insulin-dependent diabetes mellitus. *Br J Ophthalmol* 1982;66:759-761.
178. De Benedetto U, Querques G, Lattanzio R, et al. Macular dysfunction is common in both type 1 and type 2 diabetic patients without macular edema. *Retina Phila Pa* 2014;34:2171-2177.
179. Sun JK, Lin MM, Lammer J, et al. Disorganization of the retinal inner layers as a predictor of visual acuity in eyes with center-involved diabetic macular edema. *JAMA Ophthalmol* 2014;132:1309-1316.
180. Bresnick GH, Condit R, Syrjala S, et al. Abnormalities of the foveal avascular zone in diabetic retinopathy. *Arch Ophthalmol Chic Ill* 1960 1984;102:1286-1293.
181. Sim DA, Keane PA, Zarranz-Ventura J, et al. The effects of macular ischemia on visual acuity in diabetic retinopathy. *Invest Ophthalmol Vis Sci* 2013;54:2353-2360.
182. Arend O, Wolf S, Harris A, Reim M. The relationship of macular microcirculation to visual acuity in diabetic patients. *Arch Ophthalmol Chic Ill* 1960 1995;113:610-614.
183. Wolf-Schnurrrbusch UEK, Ceklic L, Brinkmann CK, et al. Macular thickness measurements in healthy eyes using six different optical coherence tomography instruments. *Invest Ophthalmol Vis Sci* 2009;50:3432-3437.
184. Zhang M, Hwang TS, Campbell JP, et al. Projection-resolved optical coherence tomographic angiography. *Biomed Opt Express* 2016;7:816-828.
185. Sakata K, Funatsu H, Harino S, et al. Relationship of macular microcirculation and retinal thickness with visual acuity in diabetic macular edema. *Ophthalmology* 2007;114:2061-2069.
186. Casselholmde Salles M, Kvant A, Amrén U, Epstein D. Optical Coherence Tomography Angiography in Central Retinal Vein Occlusion: Correlation Between the Foveal Avascular Zone and Visual Acuity. *Invest Ophthalmol Vis Sci* 2016;57:242-246.
187. Kern TS. Interrelationships between the Retinal Neuroglia and Vasculature in Diabetes. *Diabetes Metab J* 2014;38:163-170.
188. Luu CD, Szentel JA, Lee S-Y, et al. Correlation between retinal oscillatory potentials and retinal vascular caliber in type 2 diabetes. *Invest Ophthalmol Vis Sci* 2010;51:482-486.
189. Ting DSW, Tan GSW, Agrawal R, et al. Optical Coherence Tomographic Angiography in Type 2 Diabetes and Diabetic Retinopathy. *JAMA Ophthalmol* 2017;135:306-312.

190. Philippakis E, Dupas B, Bonnin P, et al. Optical coherence tomography angiography shows deep capillary plexus hypoperfusion in incomplete central retinal artery occlusion. *Retin Cases Brief Rep* 2015;9:333-338.
191. Scarinci F, Nesper PL, Fawzi AA. Deep Retinal Capillary Non-perfusion is Associated with Photoreceptor Disruption in Diabetic Macular Ischemia. *Am J Ophthalmol* 2016;168:129-38.
192. Radwan SH, Soliman AZ, Tokarev J, et al. Association of Disorganization of Retinal Inner Layers With Vision After Resolution of Center-Involved Diabetic Macular Edema. *JAMA Ophthalmol* 2015;133:820-825.
193. Dodo Y, Murakami T, Uji A, et al. Disorganized retinal lamellar structures in nonperfused areas of diabetic retinopathy. *Invest Ophthalmol Vis Sci* 2015;56:2012-2020.
194. Lombardo M, Parravano M, Serrao S, et al. Investigation of Adaptive Optics Imaging Biomarkers for Detecting Pathological Changes of the Cone Mosaic in Patients with Type 1 Diabetes Mellitus. *PloS One* 2016;11:e0151380.
195. Soliman MK, Sadiq MA, Agarwal A, et al. High-Resolution Imaging of Parafoveal Cones in Different Stages of Diabetic Retinopathy Using Adaptive Optics Fundus Camera. *PloS One* 2016;11:e0152788.
196. Dugel PU, Hillenkamp J, Sivaprasad S, et al. Baseline visual acuity strongly predicts visual acuity gain in patients with diabetic macular edema following anti-vascular endothelial growth factor treatment across trials. *Clin Ophthalmol Auckl NZ* 2016;10:1103-1110.
197. Bong A, Doughty MJ, Button NF, Mansfield DC. On the relationship between visual acuity and central retinal (macular) thickness after interventions for macular oedema in diabetics: a review. *Clin Exp Optom* 2016;99:491-497.

Comment la réduction de la densité de flux maculaire altère-t-elle la vision chez les jeunes diabétiques de type 1 atteints de rétinopathie diabétique florissante?

**Résumé :**

**Objectif:** Comment la réduction de la densité de flux maculaire altère-t-elle la vision chez les jeunes diabétiques de type 1 atteints de rétinopathie diabétique florissante?

**Méthodes:** Etude rétrospective observationnelle de trente-huit yeux de 26 patients sans opacité cristallinienne, hémorragie intravitréenne ou antécédents d'œdème maculaire diabétique, qui ont subi une photocoagulation panrétinienne pour une rétinopathie diabétique florissante (RDF). Le groupe de contrôle comprenait 14 yeux de 7 sujets sains et appariés sur l'âge et avec une acuité visuelle (AV) normale. La densité capillaire maculaire (DCM) (%) dans les plexus capillaires superficiels (SVP) et profonds (DCP) a été mesurée par OCT-A et les coupes d'OCT B-scan ont été analysées qualitativement.

**Résultats:** Les yeux ont été divisés en deux groupes selon l'AV: "AV normale" avec logMAR AV = 0 (n = 22) et "AV diminuée" avec logMAR VA > 0 (n = 16). La DCM était plus faible dans le groupe AV diminuée que dans le groupe AV normale dans le SVP (P < 0,001) et le DCP (P < 0,001). La DCM était également significativement plus faible chez les yeux RDF que chez les témoins dans les deux plexus (P < 0,001). Une corrélation significative mais modeste a été trouvée entre l'AV et la DCM dans le SVP (r = -0,511; p < 0,001) et DCP (r = -0,578; p < 0,001). Bien qu'aucune différence dans l'épaisseur rétinienne interne n'ait été observée entre les diabétiques et les témoins, des modifications morphologiques qualitatives de la couche rétinienne interne ont été observées chez 100% des yeux diabétiques.

**Conclusion:** malgré l'absence d'œdème maculaire actuel ou passé, la DCM était réduite chez tous les yeux diabétiques par rapport aux témoins et les changements morphologiques qualitatifs de la couche de la rétine interne ont été constamment observés. Cependant, l'AV est restée normale chez 58% des patients. La modeste corrélation trouvée entre DCM et AV, suggère que la DCM est un substitut défectueux pour l'AV chez les jeunes diabétiques présentant une RDF

Mots clés : Rétinopathie diabétique, densité de flux maculaire, OCT angiographie, non perfusion capillaire, mauvais contrôle glycémique, diabète de type, déficience visuelle

How does reduced macular flow density impair vision in young type 1 diabetic patients with florid diabetic retinopathy?

**Abstract :**

**Purpose:** To assess correlation between visual acuity (VA) and macular flow density (MFD) in young type 1 diabetic patients with florid diabetic retinopathy (FDR)

**Methods:** A retrospective observational case study of thirty-eight eyes of 26 patients without lens opacity, intravitreal hemorrhage or history of diabetic macular edema, who underwent panretinal photocoagulation for FDR. Control group comprised 14 eyes of 7 age-matched healthy subjects with normal VA. MFD (%) in the superficial (SVP) and deep (DCP) capillary plexuses were measured with Optical Coherence Tomography Angiography (OCT-A) and OCT B-scans were qualitatively analyzed.

**Results:** Based on visual acuity (VA), eyes were divided into two groups: "normal VA" with logMAR VA = 0 (n=22) and "decreased VA" with logMAR VA > 0 (n=16). MFD was lower in the decreased VA group than in the normal VA group in the SVP (P < 0.001) and DCP (P < 0.001). MFD was also significantly lower in diabetic eyes than in controls in both plexus (P < 0.001). A significant but modest correlation was found between VA and MFD in the SVP (r = -0.511; p < 0.001) and DCP (r = -0.578; p < 0.001). Although no differences in inner retinal thickness were found between the diabetics and the controls, qualitative inner retinal layer's morphology changes were observed in 100% of diabetic eyes.

**Conclusion:** Despite the absence of current or past macular edema, the MFD was reduced in all diabetic eyes compared with controls, and qualitative inner retinal layer's morphology changes were constantly observed. However, VA remained normal in 58% of patients. The modest correlation found between MFD and VA, suggests that MFD is a flawed surrogate for VA in young type 1 diabetic patients with FDR.

Keywords : diabetic retinopathy, macular flow density, optical coherence tomography angiography, capillary non-perfusion, poor glycemic control, type 1 diabetes, visual impairment

Université Paris Descartes  
Faculté de Médecine Paris Descartes  
15, rue de l'Ecole de Médecine  
75270 Paris cedex 06