



HAL
open science

Intérêt de l'imagerie dans le diagnostic des lésions malignes des maxillaires

Danaé Monville

► **To cite this version:**

Danaé Monville. Intérêt de l'imagerie dans le diagnostic des lésions malignes des maxillaires . Chirurgie. 2018. dumas-01783905

HAL Id: dumas-01783905

<https://dumas.ccsd.cnrs.fr/dumas-01783905>

Submitted on 2 May 2018

HAL is a multi-disciplinary open access archive for the deposit and dissemination of scientific research documents, whether they are published or not. The documents may come from teaching and research institutions in France or abroad, or from public or private research centers.

L'archive ouverte pluridisciplinaire **HAL**, est destinée au dépôt et à la diffusion de documents scientifiques de niveau recherche, publiés ou non, émanant des établissements d'enseignement et de recherche français ou étrangers, des laboratoires publics ou privés.



Distributed under a Creative Commons Attribution - NonCommercial - NoDerivatives 4.0 International License

Intérêt de l'imagerie dans le diagnostic des lésions malignes des maxillaires

THESE

Présentée et publiquement soutenue devant la

Faculté d'Odontologie de Marseille
(Doyen : Monsieur le Professeur Jacques DEJOU)

Aix Marseille Université
(Président : Monsieur le Professeur Yvon BERLAND)

Le 23 mars 2018

par

MONVILLE Danaé

née le 06 janvier 1993
à AIX-EN-PROVENCE

Pour obtenir le Diplôme d'Etat de Docteur en Chirurgie Dentaire

EXAMINATEURS DE LA THESE :

Président	: Madame le Professeur	A. RASKIN
Assesseurs	: Monsieur le Docteur <u>Monsieur le Docteur</u> Monsieur le Docteur	P. ROCHE-POGGI <u>J.H. CATHERINE</u> P. LAURENT
Invité	: Monsieur le Docteur	J. CAMPS

Intérêt de l'imagerie dans le diagnostic des lésions malignes des maxillaires

THESE

Présentée et publiquement soutenue devant la

Faculté d'Odontologie de Marseille
(Doyen : Monsieur le Professeur Jacques DEJOU)

Aix Marseille Université
(Président : Monsieur le Professeur Yvon BERLAND)

Le 23 mars 2018

par

MONVILLE Danaé

née le 06 janvier 1993
à AIX-EN-PROVENCE

Pour obtenir le Diplôme d'Etat de Docteur en Chirurgie Dentaire

EXAMINATEURS DE LA THESE :

Président	: Madame le Professeur	A. RASKIN
Asseseurs	: Monsieur le Docteur <u>Monsieur le Docteur</u> Monsieur le Docteur	P. ROCHE-POGGI <u>J.H. CATHERINE</u> P. LAURENT
Invité	: Monsieur le Docteur	J. CAMPS

ADMINISTRATION

(mise à jour décembre 2017)

DOYENS HONORAIRES	Professeur	R. SANGIUOLO
	Professeur	H. ZATTARA
	Professeur	A. SALVADORI
DOYEN	Professeur	J. DEJOU
VICE – DOYEN CHARGÉ DES ENSEIGNEMENTS DIRECTEUR DU DÉPARTEMENT DE FORMATION INITIALE	Professeur	J.D. ORTHLIEB
VICE – DOYEN CHARGÉ DE LA RECHERCHE DIRECTEUR DU DÉPARTEMENT DE LA RECHERCHE DIRECTEUR DU DÉPARTEMENT DE FORMATION CONTINUE	Professeur	C. TARDIEU
	Professeur	V. MONNET-CORTI
CHARGÉS DE MISSION	Professeur	F. BUKIET
	Professeur	A. RASKIN
RESPONSABLE DES SERVICES ADMINISTRATIFS	Madame	C. BONNARD
PROFESSEUR ÉMÉRITE	Professeur	O. HUE

LISTE DES ENSEIGNANTS

56^{ème} SECTION : DEVELOPPEMENT, CROISSANCE ET PREVENTION

56.01 ODONTOLOGIE PÉDIATRIQUE ET ORTHOPÉDIE DENTO-FACIALE

ODONTOLOGIE PÉDIATRIQUE

Professeur	C. TARDIEU *	Assistant	I. BLANCHET
Maître de Conférences	D. BANDON	Assistant	V. MAGNAN
Maître de Conférences	A. CHAFAIE		
Maître de Conférences associé	A. CAMOIN		

ORTHOPÉDIE DENTO-FACIALE

Maître de Conférences	J. BOHAR	Assistant	M. BARBERO
Maître de Conférences	E. ERARD	Assistant	I. CAMBON
Maître de Conférences	J. GAUBERT	Assistant	L. LEVY
Maître de Conférences	M. LE GALL *	Assistant	R. MATTERA
Maître de Conférences	C. PHILIP-ALLIEZ	Assistant	C. MITTLER
		Assistant	A. PATRIS-CHARRUET

56.02 PRÉVENTION - ÉPIDÉMIOLOGIE - ÉCONOMIE DE LA SANTÉ - ODONTOLOGIE LÉGALE

Professeur	B. FOTI *	Assistant	J. SCIBILIA
Maître de Conférences	D. TARDIVO		

57^{ème} SECTION : CHIRURGIE ORALE ; PARODONTOLOGIE ; BIOLOGIE ORALE

57.01 CHIRURGIE ORALE ; PARODONTOLOGIE ; BIOLOGIE ORALE

PARODONTOLOGIE

Professeur	V. MONNET-CORTI *	Assistant	A. BOYER
		Assistant	C. DUMAS
		Assistant	V. MOLL
		Assistant	A. MOREAU

CHIRURGIE BUCCALE – PATHOLOGIE ET THÉRAPEUTIQUE - ANESTHÉSIOLOGIE – RÉANIMATION

Maître de Conférences	D. BELLONI	Assistant	E. QUINQUE
Maître de Conférences	J. H. CATHERINE *		
Maître de Conférences	P. ROCHE-POGGI		
Maître de Conférences associé	F. CAMPANA		

BIOLOGIE ORALE

Maître de Conférences	P. LAURENT	Assistant	C. LE FOURNIS
-----------------------	------------	-----------	---------------

65^{ème} SECTION : BIOLOGIE CELLULAIRE

Professeur	I. ABOUT *	(Responsable de la Biologie orale)	
------------	------------	------------------------------------	--

58^{ème} SECTION : REHABILITATION ORALE

58.01 RESTAURATRICE, ENDODONTIE, PROTHESES, FONCTION-DYSFONTION, IMAGERIE, BIOMATÉRIAUX

ODONTOLOGIE CONSERVATRICE, ENDODONTIE

Professeur	F. BUKIET *	Assistant	B. BALLESTER
Professeur	H. TASSERY	Assistant	H. DE BELENET
Maître de Conférences	G. ABOUDHARAM	Assistant	A. FONTES
Maître de Conférences	C. PIGNOLY	Assistant	M. GLIKPO
Maître de Conférences	L. POMMEL	Assistant	S. MANSOUR
Maître de Conférences	E. TERRER	Assistant	L. ROLLET
Maître de Conférences associé	M. GUIVARC'H		

PROTHÈSE

Professeur	M. RUQUET *	Assistant	M. DODDS
Maître de Conférences	G. LABORDE	Assistant	N. CHAUDESAYGUES
Maître de Conférences	M. LAURENT	Assistant	A. FERDANI
Maître de Conférences	B.E. PRECKEL	Assistant	C. MENSE
Maître de Conférences	G. STEPHAN	Assistant	C. NIBOYET
Maître de Conférences	P. TAVITIAN	Assistant	A. REPETTO
Maître de Conférences	A. TOSELLO	Assistant	A. SETTE
Maître de Conférences associé	R. LAN		
Maître de Conférences associé	G. MAILLE		

SCIENCES ANATOMIQUES ET PHYSIOLOGIQUES OCCLUSODONTOLOGIE, BIOMATÉRIAUX, BIOPHYSIQUE, RADIOLOGIE

Professeur	J. DEJOU	Assistant	M. JEANY
Professeur	J. D. ORTHLIEB *		
Professeur	A. RASKIN		
Maître de Conférences	A. GIRAUDEAU		
Maître de Conférences	B. JACQUOT		
Maître de Conférences	J. P. RÉ		
Maître de Conférences associé	T. GIRAUD		

***A notre Présidente du jury,
Madame le Professeur RASKIN Anne,***

Nous tenons à vous remercier infiniment d'avoir accepté la présidence de ce jury.

Vous avez su nous faire partager votre expérience au sein du service de l'IGH en nous maternant tout en nous responsabilisant. Nous avons quitté ce service, grandie, où régnait la bonne humeur malgré le contexte médical souvent difficile, des patients qui y séjournaient.

Des connaissances plein la tête, des estomacs remplis de petits-déjeuners, des livres échangés, c'était avec douceur et motivation que nous commençons nos semaines le lundi matin en votre présence.

C'est donc un très grand honneur de vous avoir avec nous pour ce passage de la vie étudiante à la vie professionnelle.

*A notre Directeur de thèse,
Monsieur le Docteur CATHERINE Jean-Hugues,*

Nous vous remercions tout particulièrement d'avoir accepté de diriger ce travail, d'avoir été à l'écoute et disponible.

Nous avons apprécié votre gentillesse, votre accessibilité, votre calme et la qualité de votre enseignement.

Que ce travail soit l'occasion pour nous de vous témoigner notre profond respect, notre gratitude et notre reconnaissance.

A Monsieur le Docteur ROCH-POGGI Philippe,

Nous vous remercions sincèrement pour la gentillesse avec laquelle vous avez accepté de siéger dans notre jury, c'est un honneur pour nous.

Bien que peu souvent dans le même service, nous avons apprécié votre bonne humeur constante, votre sympathie et votre générosité.

Au pavillon, vous étiez toujours volontaire pour nous venir en aide et nous faire part de votre expérience ou d'une petite astuce. Nous avons aimé la façon dont vous avez partagé vos connaissances et chaque moment passé en votre compagnie a été gratifiant.

Veillez recevoir notre profond respect et notre reconnaissance.

A Monsieur le Docteur LAURENT Patrick,

Nous vous remercions particulièrement de faire partie de ce jury.

Vous nous avez accompagnée dès nos débuts au pavillon dentaire, et vous avez su rendre ces moments stressants plus légers. C'était avec plaisir que nous nous rendions dans ce service d'urgence où se mêlaient travail, sérieux, mais aussi bonne humeur et franches rigolades.

Vous avez su vous rendre disponible pour chacun d'entre nous, et partager votre expérience et vos connaissances qui nous ont aidés tout au long de ce parcours.

Votre présence régulière aux thèses de notre vacation témoigne de notre sympathie et de notre respect à votre égard.

Veillez croire en l'expression de notre sincère et profonde gratitude.

A Monsieur le Docteur CAMPS Jean,

Votre présence au sein de ce jury est un honneur et nous vous en remercions infiniment.

Dès notre arrivée en clinique, vous nous avez suivie, et ce tout au long de notre parcours. Vous avez été un professeur apprécié de tous, dévoué, présent, rassurant, et nous savons que la joie de vous avoir ce soir est entièrement partagée.

Vous nous avez donné de votre temps et des conseils précieux lors des révisions du rattrapage du CSCT. Vous nous avez aidée dans nos moments de doute, d'hésitation, et nous avez guidée dans nos choix.

Par la suite, vous avez assisté à nos débuts professionnels et vous nous avez épaulée dans cette première étape en partageant vos expériences et vos connaissances. Nous sommes donc très reconnaissante de l'attention et de la bienveillance que vous nous avez apportées.

Veillez trouver ici le témoignage de notre sympathie et de notre profond respect.

SOMMAIRE

INTRODUCTION.....	1
1. RAPPEL SUR LES TUMEURS MALIGNES	2
1.1. Généralités	2
1.2. Classification	2
1.3. Démarche diagnostique	4
1.4. Stadification du cancer	5
2. LES DIFFERENTS EXAMENS RADIOLOGIQUES ET LEURS INTERÊTS.....	8
2.1. Panoramique dentaire	8
2.1.1. Principe.....	8
2.1.2. Avantages.....	8
2.1.3. Limites	9
2.1.4. Indications	9
2.2. Radiographie rétro-alvéolaire.....	10
2.2.1. Principe.....	10
2.2.2. Avantages.....	10
2.2.3. Limites	10
2.2.4. Indications	10
2.3. Scanner Rx ou Tomodensitométrie (TDM)	11
2.3.1. Principe.....	11
2.3.2. Reconstruction bi- et tri-dimensionnelle	11
2.3.3. Les appareils	11
2.3.4. Avantages.....	12
2.3.5. Limites	12
2.3.6. Indications	12
2.4. Le Cone Beam.....	13
2.4.1. Principe.....	13
2.4.2. Reconstruction.....	14
2.4.3. Appareils.....	14
2.4.5. Avantages.....	15
2.4.6. Limites	15
2.4.7. Indications	16
2.5. IRM	17
2.5.1. Principe.....	17
2.5.2. Avantages.....	18
2.5.3. Limites	18
2.5.4. Indications	19
2.6. La Tomographie par émission de positons	20
2.6.1. Principe.....	20
2.6.2. Avantages.....	21
2.6.3. Limites	22
2.6.4. Evolution.....	22
2.6.4.1. Association TEP/TDM.....	22
2.6.4.2. Association TEP/IRM.....	23
2.6.4.3. Nouveaux traceurs	23
2.6.5. Indications	24
2.7. Imagerie de diffusion	25
2.8. Imagerie de perfusion.....	25

2.9. La scintigraphie	26
2.9.1. Principe.....	26
2.9.2. Avantages.....	26
2.9.3. Limites	27
2.9.4. Indications	27
3. INTERÊT DE LA RADIOLOGIE DANS LE DIAGNOSTIC DES LESIONS MALIGNES DES MAXILLAIRES.....	29
3.1. Critères radiologiques à analyser.....	29
3.1.1. Siège	29
3.1.2. Taille	29
3.1.3. Nature de l'image	30
3.1.4. Limites	32
3.1.5. L'état des corticales.....	34
3.1.6. Réaction périostée.....	34
3.1.7. Envahissement des tissus mous	35
3.1.8. Rapport avec les structures adjacentes	36
3.1.9. Retentissement dentaire.....	36
3.1.10. Evolution.....	38
3.2. Critères évocateurs de malignité / bénignité.....	38
4. CARACTERISTIQUES RADIOLOGIQUES DES TUMEURS MALIGNES.....	39
4.1. Tumeurs non odontogènes	39
4.1.1. Tumeurs d'origine épithéliale.....	39
4.1.2. Tumeurs d'origine conjonctive	46
4.2. Tumeurs odontogènes	61
4.2.1. Carcinomes odontogéniques.....	61
4.2.2. Sarcomes odontogéniques.....	72
4.2.3. Carcinosarcome odontogénique.....	74
4.3. Autres tumeurs	75
4.3.1. Tumeurs d'origine hématopoïétique	75
4.3.2. Métastases	83
CONCLUSION.....	89
Table des figures.....	90
Liste des abréviations.....	94
BIBLIOGRAPHIE.....	I

INTRODUCTION

Les lésions touchant les os de la face et plus particulièrement les maxillaires sont très fréquentes et de nature diverse. Si les kystes et les tumeurs bénignes sont communément rencontrés, les tumeurs malignes sont cependant beaucoup plus rares. En revanche, elles sont représentées par de nombreuses entités. Selon l'OMS une tumeur maligne se définit comme une « apparition rapide de cellules anormales dont la croissance s'étend au-delà de leurs limites habituelles et qui peuvent alors envahir des zones voisines de l'organisme et se propager à d'autres organes. » L'exactitude et la précocité du diagnostic d'une tumeur maligne sont essentielles pour administrer un traitement adapté et efficace. A l'inverse, l'absence, le retard ou l'erreur de diagnostic entraîne un retard ou une prise en charge inadaptée, diminuant le pronostic de guérison pour le patient. Ce dernier est évoqué, la plupart du temps, par l'apparition de symptômes cliniques, mais sa découverte peut également être fortuite à l'occasion d'un examen radiologique de routine. L'imagerie semble donc être un outil précieux dans la détection précoce des lésions osseuses malignes. Cependant, la distinction classique entre tumeur bénigne et tumeur maligne, commode sur le plan didactique et thérapeutique, se heurte parfois à de grandes difficultés. De plus, de nombreux processus pathologiques malins présentent des aspects radiologiques similaires, ce qui entraîne une incertitude pour le praticien. Le but de ce travail est donc de mettre en lumière l'intérêt de l'imagerie dans la démarche diagnostique en essayant de dégager les critères radiologiques qui seraient susceptibles de guider ce processus.

Pour ce faire, des rappels sur les tumeurs malignes seront préalablement réalisés et une classification sera proposée. Les différents examens radiologiques détaillant leur principe, leurs avantages, leurs inconvénients ainsi que leurs indications seront décrits. Puis, les critères généraux à analyser à partir de l'imagerie, ainsi que ceux évocateurs de bénignité ou de malignité seront développés. Enfin, chaque tumeur sera définie, puis décrite selon ses aspects généraux, ses caractéristiques radiologiques et les examens utilisés dans son diagnostic.

1. RAPPEL SUR LES TUMEURS MALIGNES

1.1. Généralités

Définition : Une tumeur maligne est une prolifération anarchique de cellules anormales, pouvant s'étendre aux tissus voisins, et essaimer à distance. Les cancers de la cavité buccale représentent 25% des cancers des voies aéro-digestives supérieures (VADS), qui eux-mêmes représentent 10% de la totalité des cancers. Si les tumeurs osseuses des os de la face et principalement des maxillaires sont très fréquentes, plus rares sont celles qui sont malignes.

Les tumeurs malignes du maxillaire sont des entités peu fréquentes, mais très variées. Une tentative de classification est donc nécessaire pour l'étude des données histopathologiques, cliniques et radiologiques relatives à chaque type. (1–3)

1.2. Classification

La classification présentée ici est inspirée de la 4^{ème} édition de l'OMS publiée en 2017 (5) ainsi que de l'ouvrage *Les tumeurs maxillo-faciales* de Michelle AURIOL et Nadine MARTIN-DUVERNEUIL (6)

TUMEURS NON ODONTOGENES	Tumeurs d'origine épithéliale	<ul style="list-style-type: none"> ▪ (Carcinome épidermoïde) ▪ (Adénocarcinome) ▪ Carcinome adénoïde kystique ▪ Carcinome muco-épidermoïde ▪ Carcinome à cellules acineuses
	Tumeurs d'origine conjonctive	<p><i>Sarcomes osseux et cartilagineux :</i></p> <ul style="list-style-type: none"> ▪ Ostéosarcome ▪ Sarcome d'Ewing ▪ Chondrosarcome ▪ Chondrosarcome mésoenchymateux <p><i>Autres sarcomes :</i></p> <ul style="list-style-type: none"> ▪ Fibrosarcome ▪ Histiocytofibrome malin ▪ Rhabdomyosarcome ▪ Léiomyosarcome ▪ Myofibrosarcome ▪ Angiosarcome ▪ Shwanome malin ou neurofibrosarcome ▪ Liposarcome
TUMEURS ODONTOGENES	Carcinomes odontogènes	<ul style="list-style-type: none"> ▪ Carcinome améloblastique ▪ Carcinome intra-osseux primitif ▪ Carcinome odontogène à cellules claires ▪ Carcinome odontogène à cellules fantômes ▪ Carcinome odontogène sclérosant
	Sarcomes odontogéniques	
	Carcinosarcome odontogénique	
AUTRES TUMEURS	Tumeurs d'origine hémato-poïétique	<ul style="list-style-type: none"> ▪ Lymphome de hodgkin ▪ Lymphome malin non hodgkinien ▪ Lymphome de Burkitt ▪ Plasmocytome / myélome multiple ▪ Leucémie et sarcome granulocytaire
	Métastases	<ul style="list-style-type: none"> ▪ Tumeur maligne des glandes salivaires ▪ Carcinome nasal indifférencié ▪ Carcinome à petites cellules ▪ Mélanome malin ▪ Esthésioneuroblastome ▪ Métastases des cancers du sein, rein, poumons, tube digestif, thyroïde, prostate, pancréas, foie, organes génitaux

Tableau 1 : Classification des tumeurs malignes des maxillaires.

1.3. Démarche diagnostique

Le diagnostic d'une tumeur maligne est évoqué le plus souvent par les signes cliniques. Les signes d'appel des tumeurs malignes des maxillaires consistent essentiellement en (1,3,7-9) :

- Une tuméfaction ou déformation osseuse, visible ou palpable (signe le plus courant)
- Une douleur ou une gêne avec des signes fonctionnels (odynophagie, dysphonie, dyspnée etc...)
- Troubles neurogènes : paresthésie, anesthésie, dysesthésie
- Des signes inflammatoires des parties molles en regard (muqueuse, muscles, peau, conjonctive oculaire, muqueuse endonasale ou endosinusienne)
- Une adénopathie isolée
- Une altération de l'état général (fatigue, perte de poids inexpliquée...)
- Des signes ophtalmologiques (ex : exophtalmie)
- Des signes sinusiens (ex : obstruction sinusienne, anosmie, epistaxis)
- Des signes dentaires (ex : absence, malposition, mobilité ou perte dentaire)

Cependant, leur découverte peut également être fortuite, à l'occasion d'un examen radiologique dentaire de routine.

Par la suite, l'interrogatoire, l'examen clinique exo et endo-buccal, ainsi que les examens complémentaires permettront une orientation diagnostique.

Les examens radiologiques occupent une place importante dans cette étape de par la quantité et la qualité des informations qu'ils apportent en l'absence d'acte invasif. En revanche, la nature bénigne ou maligne de certaines lésions est loin d'être toujours évidente et cette distinction se heurte parfois encore à de grandes difficultés diagnostiques. Dans tous les cas, c'est l'examen anatomopathologique qui déterminera le diagnostic de certitude. (3)

Une fois ce dernier posé, un bilan d'extension pré-thérapeutique est réalisé ; local, régional et à distance selon les cas. Là encore l'imagerie est essentielle et plusieurs examens, qui seront détaillés dans la partie 2, sont nécessaires.

1.4. Stadification du cancer

Après son diagnostic, la classification TNM de la tumeur est essentielle. La 8^e et dernière édition a été publiée en décembre 2016 et est entrée en vigueur le 1^{er} janvier 2017.

Elle permet ainsi de faire un pronostic, d'établir le schéma thérapeutique le plus adapté aux conditions du patient et d'en évaluer ses résultats. Grâce à ce langage commun, tous les professionnels de santé impliqués dans la prise en charge d'un patient atteint de cancer peuvent également échanger plus facilement. (1,3,7,10–12)

Elle permet une classification selon deux systèmes distincts :

- La classification clinique (TNM) se base sur des données pré-traitement : l'examen physique du patient, l'imagerie, l'endoscopie, les biopsies et la chirurgie exploratrice.
- La classification pathologique (pTNM) se base sur les preuves acquises avant traitement, complétées ou modifiées par les résultats de l'examen histopathologique après une chirurgie.

En général, le TNM est utilisé pour déterminer la stratégie du traitement initial, tandis que le pTNM est utilisé pour guider la thérapie adjuvante et fournit des données supplémentaires pour estimer le pronostic et les résultats finaux, ainsi que pour déterminer un suivi. (11)

De façon globale, elle est basée sur l'évaluation de trois composantes :

- Le critère « T » qui correspond à l'étendue de la tumeur primaire.
- Le critère « N » qui symbolise l'absence ou la présence, et l'étendue des métastases ganglionnaires régionales
- Le critère « M » qui caractérise l'absence ou la présence des métastases à distance.

La classification varie ensuite selon le site tumoral. Il ne sera décrit ici que celle relative aux tumeurs osseuses et plus particulièrement celles atteignant les os de la face. (12)

T = Tumeur
<p>TX : La tumeur primaire ne peut pas être évaluée</p> <p>T0 : Aucune évidence de tumeur primaire</p> <p>T1 : T ≤ 8cm dans sa plus grande dimension</p> <p>T2 : T > 8cm dans sa plus grande dimension</p> <p>T3 : T discontinue dans le site osseux primitif</p>
N = Nodes (adénopathies métastatiques)
<p>NX : Les ganglions lymphatiques régionaux ne peuvent pas être évalués</p> <p>N0 : Aucune métastase ganglionnaire régionale</p> <p>N1 : Présence de métastases ganglionnaires</p>
M = Métastases
<p>M0 : Absence de métastases</p> <p>M1 : Présence de métastases</p> <p style="padding-left: 20px;">M1a : Métastases pulmonaires</p> <p style="padding-left: 20px;">M1b : Autres métastases à distance</p>

Tableau 2. Classification TNM clinique des tumeurs osseuses. (12)

Cette classification, ajoutée à la localisation de la tumeur, ainsi qu'au grade histologique détaillé ci-dessous, permettront d'établir un stade (de I à IV) plus synthétique. (12)

G = Grades histopathologiques
GX : Le degré de différenciation ne peut pas être évalué
G1 : Bien différencié
G2 : Modérément différencié
G3 : Mal différencié
G4 : Indifférencié

Tableau 3 : Grades histopathologiques. (12)

STADE	T = TUMEUR	N = NODE	M = METASTASE	G = GRADE
Stade IA	T1	N0	M0	G1, GX bas grade
Stade IB	T2, T3	N0	M0	G1, GX bas grade
Stade IIA	T1	N0	M0	G2, G3 haut grade
Stade IIB	T2	N0	M0	G2, G3 haut grade
Stade III	T3	N0	M0	G2, G3 haut grade
Stade IVA	N'importe quel T	N0	M1a	N'importe quel G
Stade IVB	N'importe quel T	N1	N'importe quel M	N'importe quel G
Stade IVC	N'importe quel T	N0	M1b	N'importe quel G

Tableau 4 : Stadification tumorale. (12)

L'intérêt des examens radiologiques est primordial à chaque étape de la prise en charge du patient qui présente une tumeur maligne. De la démarche diagnostique, en passant par le suivi du traitement thérapeutique et jusqu'à la surveillance de récurrence. Il paraît alors intéressant de les décrire, puis de déterminer leurs avantages, leurs inconvénients et leurs indications.

2. LES DIFFERENTS EXAMENS RADIOLOGIQUES ET LEURS INTERÊTS

2.1. Panoramique dentaire

Le panoramique dentaire ou orthopantomogramme est un examen initial qui permet d'offrir une vision d'ensemble des structures osseuses, dentaires, articulaires et même sinusiennes sur un même cliché.

C'est « une coupe tomographique épaisse courbe, épousant la forme de l'arcade dentaire selon un balayage continu d'une articulation temporo-mandibulaire à l'autre. » (13)

2.1.1. Principe

Le panoramique dentaire est constitué d'un générateur à rayons X qui envoie un signal photonique. Celui-ci traverse les structures anatomiques et est atténué par les tissus traversés en fonction de leur épaisseur et de leur coefficient d'atténuation. Le signal photonique est ensuite recueilli par un capteur ou transducteur, où les photons y déposent l'énergie restante. Le capteur transforme le signal photonique en signal électrique qui est envoyé vers un convertisseur analogique numérique puis traité par un système ou logiciel informatique. (13–15)

Les structures ayant absorbées le plus de photons donneront une image radio-opaque, blanche. A l'inverse, celles qui en auront peu absorbés donneront une image radio-claire, noire.

2.1.2. Avantages

Cet examen est efficace pour réaliser des bilans dentaires et plans de traitement, en ayant l'avantage d'être peu irradiant (3 à 10 μ s) (2) et en privilégiant le « global » sans occulter le « particulier ».

Il permet de replacer le système dentaire dans son environnement naturel en donnant des images correctes des dents temporaires et permanentes, de l'os alvéolaire, des différentes régions mandibulaires, des maxillaires, et des parties inférieures des sinus maxillaires et des fosses nasales. Il offre ainsi la possibilité de diagnostiquer une grande partie des lésions radio-claires ou radio-opaques mandibulaires, et certaines au niveau du maxillaire, en permettant une comparaison bilatérale. (15,16)

2.1.3. Limites

Plusieurs inconvénients découlent du fait que le panoramique dentaire est une coupe unique d'épaisseur variable :

Les superpositions avec les différents éléments anatomiques, peuvent rendre l'analyse difficile.

- Des pathologies peuvent passer inaperçues soit parce qu'elles sont hors du plan de coupe, soit parce qu'elles sont estompées dans un volume trop épais. (17)
- Elle crée des déformations qui limitent la précision des mesures dimensionnelles, en effet l'appareil est programmé pour une forme d'arcade « théorique » qui n'est pratiquement jamais exactement celle du patient. (16)
- La résolution spatiale est inférieure aux examens rétro-coronaires, notamment dans les secteurs incisifs (16)

2.1.4. Indications

Le panoramique dentaire est un examen « toujours utile, quelques fois suffisant » (13,15) Le rapport de la HAS publié en 2009 conclut sur l'imagerie panoramique qu'« Elle reste difficile à lire et doit être considérée comme un examen de débrouillage et une première étape de bilan incontournable. » (18).

Quant au Guide des indications et des procédures des examens radiologiques en odontostomatologie publié en 2006 par le code de la santé publique il est noté que :
« Les principales indications sont les maladies parodontales, le diagnostic pathologique, pré-chirurgical et traumatologique, le diagnostic implantaire, les nouveaux patients, les patients édentés, l'analyse du stade de dentition, l'analyse des articulations temporo-mandibulaires, l'analyse des sinus. » (19).

Dans le cadre de la recherche de tumeurs maxillaires, la radiographie panoramique jouera un rôle dans la découverte, fortuite ou non d'une lésion, mais n'aura pas réellement d'utilité dans la démarche diagnostique. (20) En revanche, elle aura un intérêt dans le suivi post-thérapeutique ainsi que dans le bilan bucco-dentaire associé à la prise en charge des lésions dans le cadre d'une irradiation par exemple.

2.2. Radiographie rétro-alvéolaire

2.2.1. Principe

De même que la radiographie panoramique, c'est une image de projection qui réduit un volume 3D en une image plane 2D. L'incidence peut être rétro-coronaire ou occlusale en fonction de la structure à analyser. (15, 16, 21)

2.2.2. Avantages

Avec la technique « long cône », que l'on obtient par l'orthogonalité du rayon et l'éloignement de la source de rayons X, la radiographie rétro-alvéolaire permet d'obtenir une projection d'image avec un minimum de déformation et qui devient ainsi biomensurative. (13,16) Elle est efficace pour les lésions de petites tailles, à proximité des racines dentaires, et offre dans ce cas plus de précision que le panoramique dentaire.

2.2.3. Limites

Cependant, de par son champ réduit, elle contraint l'étude dans un environnement limité. On retrouve également les inconvénients liés au 2D : malgré l'épaisseur relativement réduite du volume exploré, sa projection sur un plan entraîne une perte d'informations par perte de contraste ou par superposition. (17)

De plus, si elle n'est pas réalisée avec un angulateur de Rhin, il y a des risques de déformations de l'image finale. (15,16)

2.2.4. Indications

La HAS conclut que : « L'imagerie intra-orale est la technique de base pour l'exercice dentaire. Les clichés rétro-alvéolaires apportent les informations indispensables sur l'anatomie dentaire (canaire et radiculaire) et osseuse (alvéolaire). Les clichés occlusaux apportent des vues complémentaires maxillo-dentaires dans le plan horizontal ainsi que des informations sur les glandes salivaires, la position de dents surnuméraires ou incluses et autres anomalies (kystes, tumeurs). » (18)

2.3. Scanner Rx ou Tomodensitométrie (TDM)

Le scanner ou tomodensitomètre est, comme son nom l'indique une machine à mesurer les densités. (8,12,13)

2.3.1. Principe

Le principe du scanner est fondé sur l'acquisition de coupes dans un plan axial par la rotation continue d'un ensemble « tube à Rx - capteurs multiples », autour d'un patient se déplaçant perpendiculairement au plan d'acquisition. Le tube à Rx envoie un faisceau collimaté qui traverse les tissus et est recueilli par les différents capteurs. Au terme de la rotation, l'ordinateur affecte à chaque élément matriciel du volume (voxel) une valeur de densité moyenne à laquelle répond un équivalent d'image ou pixel.

Le résultat final correspond à un ensemble de coupes, de différentes nuances de gris, que le système informatique peut empiler, réalisant un volume. (14,22)

2.3.2. Reconstruction bi- et tri-dimensionnelle

Avant toute chose, il faut sélectionner les densités. Pour analyser les structures osseuses et dentaires, on choisira plutôt des densités élevées. En revanche, pour explorer les tissus mous comme la graisse ou les muscles, on s'orientera vers des densités faibles.

Les reconstructions sont réalisées grâce à des logiciels informatiques dits « généralistes » pour les reconstructions planes : coronales, sagittales, sagittales obliques, ou plus spécialisés comme Dentascan®, DentaCT® qui permettent des reconstructions panoramiques, sagittales-obliques ou verticales-transversales.

La reconstruction 3D est réalisée à partir des coupes initiales, qui sont superposées entre-elles afin de donner un volume. (13,14)

2.3.3. Les appareils

- Scanners multicoupes (mode incrémental) : ce sont les premiers modèles, on ne s'en sert plus de nos jours. Le mouvement de la table se faisait entre deux rotations, et l'acquisition comme le calcul étaient longs.
- Scanners hélicoïdaux : L'acquisition et le déplacement de la table sont continus et rapides grâce au déplacement du tube qui dessine une hélice autour du patient.
- Scanners multibarrettes : Leur plus grande faculté est leur rapidité, l'acquisition est de 0.5 seconde pour une rotation de 360°. Ceci permet d'avoir une couverture plus grande avec une réduction des artéfacts de mouvement et des coupes encore plus fines.

Pour la pratique odonto-stomatologique les scanners hélicoïdaux sont suffisants. (13,15,17)

2.3.4. Avantages

Offrant une image 3D, le scanner trouve ses avantages notamment dans les limites de la radiographie panoramique et rétro-alvéolaire : il n'y a plus de problème de superposition des structures anatomiques. Il permet ainsi de discriminer les éléments anatomiques superposés. Il est aussi capable de fournir le volume de la structure examinée grâce à l'outil informatique. Ceci est très utilisé en implantologie mais également en stomatologie dentaire, permettant d'avoir une idée précise sur la taille et la forme d'une tumeur et d'en faire un pronostic sur sa classification TNM.

De plus, il dispose de l'échelle de Hounsfield qui autorise des mesures de densités avec une grande précision. Elle permet de par un fenêtrage très large d'examiner diverses structures, que ce soit de l'os, de la graisse ou du muscle, et avec l'injection intra-veineuse de produits de contraste, les vaisseaux et les zones hypervascularisées. (14,15)

C'est un examen qui génère peu de bruit. Le bruit représente l'ensemble des pixels et voxels qui ne correspondent pas à l'information et qui perturbent la lecture. (14)

Il est moins sensible aux artéfacts cinétiques que le Cone beam. Le risque de « bougé » n'existe pratiquement plus en raison de la vitesse d'acquisition, surtout avec les appareils multibarrettes. (21,23)

Enfin, d'un point de vue informatique, le scanner, se contentant pour l'étude d'une arcade d'un volume facilement réduit à 3 à 10 Mo après compression pour les données Dicom®, permet ainsi un stockage moins lourd, et l'envoi de données par internet. (18)

2.3.5. Limites

Sa résolution spatiale reste variable selon l'orientation des coupes reconstruites. De par sa forte irradiation (significativement plus élevée que les autres techniques (11,13,15,17)), et ses nombreux artefacts de balayage dus au métal, son utilisation doit être limitée.

2.3.6. Indications

Dans le cadre odontologique, les recommandations nationales et internationales préconisent de le substituer dorénavant par le Cône Beam. (18,25,26)

En revanche, concernant le diagnostic de pathologies tumorales, la tomодensitométrie cervico-faciale ou scanner est l'examen de choix. Il est indiqué en première ligne dans la caractérisation de la tumeur et dans le bilan d'extension locorégional. Il permet aussi de

guider le geste chirurgical, s'il est nécessaire, et le prélèvement biopsique. Un scanner thoracique est généralement réalisé en simultané, et est indiqué dans le cadre du bilan d'extension à distance. (27–29) Un examen corps entier peut même être demandé pour les tumeurs à fort potentiel métastatique dans la recherche d'éventuels autres foyers. Il a également un intérêt dans le suivi thérapeutique afin d'analyser l'évolution et la réponse de la tumeur au traitement. Enfin, il est indiqué dans la surveillance post-thérapeutique dans le contrôle des récives.

SCANNER RX

POINTS FORTS	<ul style="list-style-type: none"> - Discrimination anatomique et caractérisation de la tumeur avec l'étude d'un volume - Echelle de Hounsfield permet l'analyse de structures aux densités différentes - Peu de bruit et d'artéfacts cinétiques - Accessibilité et coût de l'examen
POINTS FAIBLES	<ul style="list-style-type: none"> - Irradiation - Artéfacts dus aux éléments métalliques - Résolution spatiale variable
INDICATIONS	<ul style="list-style-type: none"> - Orientation diagnostique - Extension locale / régionale - Guider la biopsie - Suivi thérapeutique - Surveillance post-thérapeutique

Tableau 5 : Scanner RX

2.4. Le Cone Beam

2.4.1. Principe

Dernier né de l'imagerie sectionnelle, technique tomographique volumique numérisée, le CBCT a spécifiquement été développé pour la sphère oro-faciale et plus particulièrement l'exploration des dents dans leur environnement anatomique. Ce n'est toutefois pas son seul terrain d'application. Différent du scanner Rx dans sa conception, il lui est au moins équivalent et souvent supérieur avec des appareils respectueux de la résolution de l'image, et particulièrement économes en irradiation.

Cette technique sectionnelle autorise une imagerie de l'ensemble du complexe maxillo-facial ou une exploration complète ou limitée des structures maxillo-mandibulaires et dento-alvéolaires. (14,17,18,21,23)

Les rayons X, atténués après la traversée des différentes structures anatomiques, impressionnent le capteur plan (ou exceptionnellement l'amplificateur de brillance), puis les données sont transmises et analysées par un ordinateur. De nombreuses images planes, numérisées, se répartissent selon la trajectoire circulaire de rotation du système. A partir de ces images acquises, les algorithmes construisent d'emblée un volume, et, à l'inverse du scanner, c'est à partir du volume que sont créées les coupes dans tous les plans de l'espace. (14,17,18,21,23)

2.4.2. Reconstruction

Au terme de la rotation, les données numériques de ces projections multiangulaires d'images planes sont donc traitées par algorithmes de reconstruction volumique qui restituent l'objet selon ses voxels. L'utilisation de logiciels de reconstruction multi-planaire dédiés, assure l'obtention de coupes dans toutes les directions ou de plans curvilignes dont on pourra faire varier l'épaisseur ou l'espacement. Ils permettent aussi de naviguer dans l'espace et de générer des planches à partir d'une exposition unique. (14,23)

2.4.3. Appareils

Historiquement, Il existait deux types de machines :

- Celles avec petit champ et bonne résolution.
- Celles avec grand champ et résolution plus faible.

L'apparition des appareils multi-champs ainsi que le développement des machines hybrides (examen panoramique et cone beam sur une même machine) constitueront une avancée majeure. (23)

Aujourd'hui il existe de nombreux appareils qui varient en fonction du type de capteur utilisé, de la taille du champ exploré et de la polyvalence de l'équipement. Certains proposent une exploration sectorielle, d'autres une exploration complète. (13)

Au sein d'un même appareil, le réglage des constantes d'acquisition et du volume d'exploration ou FOV conditionne d'une part la qualité des images finales et d'autre part la dosimétrie. Il est donc important de pouvoir sélectionner différents paramètres aussi raisonnablement bas que possible afin de minimiser la dose délivrée au patient, tout en gardant une qualité d'image suffisante. (18,23)

2.4.5. Avantages

La qualité de l'image est difficile à qualifier ou à quantifier puisque c'est un critère subjectif. Cependant Liang X *et al.* (30) concluent que la qualité d'image CBCT est comparable ou même supérieure à celle du scanner, même si une certaine variabilité existe au sein des différents systèmes CBCT pour représenter des structures délicates. Plus récemment, quasiment les mêmes résultats sont obtenus par Hofmann E. *et al.*, ainsi que Blandine Ruhin-Poncet et Nadine Martin-Duverneuil, qui soulignent quant à eux une supériorité du CBCT par rapport au scanner. (8,31)

Le rapport d'évaluation technologique de la HAS conclut que « le CBCT a une résolution spatiale et une fiabilité qui semblent comparables et quelques fois supérieures à celles du scanner pour explorer des structures minéralisées telles que l'os ou les dents et pour permettre d'identifier des fractures, kystes ou lésions osseuses, corps étrangers, à l'intérieur de son champ de vue. » (18)

Les mesures dimensionnelles obtenues avec le CBCT sont fiables et suffisantes pour recourir à une utilisation dans la sphère dento-maxillo-faciale, et les outils informatiques de mieux en mieux adaptés à une lecture odontologique. (18,23)

C'est une imagerie qui génère beaucoup moins d'artéfacts métalliques que le scanner. (14,31)

Enfin la dose délivrée par les appareils CBCT est inférieure à celle du scanner, les doses peuvent considérablement varier de 1,5 à 12 par rapport au scanner selon les appareils utilisés, grand ou petit champ. Ceci tient principalement au fait de pouvoir cibler et limiter le volume d'exploration en fonction de l'indication.

Néanmoins, elle reste supérieure à l'imagerie conventionnelle (avec des variations de 4 à 42 par rapport au panoramique dentaire) et extrêmement variable d'un appareil à l'autre. Le praticien cherchera le meilleur compromis entre la qualité attendue pour un examen et la dose délivrée, ces deux critères demeurant inversement proportionnels. (14,18,23,24)

2.4.6. Limites

L'imagerie CBCT a une faible résolution en densité. En effet, il n'y a pas d'équivalent de l'échelle de Hounsfield car, à la différence du scanner, ce n'est pas une méthode densitométrique. Il faut donc se contenter de réglages en noircissement et contraste.

C'est donc un très bon outil pour examiner les tissus durs mais qui discrimine mal les composants des parties molles et pratiquement pas le rehaussement de densité après

injection de produits de contraste. Elle ne sera par conséquent jamais utilisée. (14,21)
Cependant, un constructeur a tenté récemment de calibrer les « radiodensités CBCT » en échelle de « Densités Hounsfield » utilisée en TDM, ce qui ouvre peut-être des horizons nouveaux à l'usage du cone beam. (32)

Il a été vu plus haut que le CBCT avait l'avantage de générer moins d'artefacts métalliques que le scanner. Il est cependant plus exposé aux artefacts cinétiques du patient, qui peut ne pas respecter les consignes d'immobilité requises pendant le temps de rotation de l'appareil. Ce dernier est presque équivalent à celui d'un examen panoramique.(14,21,23)
Le rapport signal/bruit et la résolution en contraste/niveau de gris restent inférieurs à la TDM. Cependant même si le bruit est supérieur à celui obtenu par le scanner, il reste toutefois tolérable. (14,23)

Enfin, plus l'image est grande et définie et plus son « poids » informatique est important. De tels « volumes » imposent l'utilisation d'ordinateurs de dernière génération, armés de mémoire vive importante (2 Gigaoctets) et d'une carte graphique puissante (au moins 256 Mo de mémoire vidéo). (18)

2.4.7. Indications

La HAS conclut que « lorsqu'une imagerie sectionnelle est nécessaire en chirurgie orthognatique, en traumatologie, pour les pathologies osseuses, le CBCT pourrait se substituer au scanner dans des cas sélectionnés à la condition :

- Qu'une exploration des tissus mous ne soit pas requise,
- Que le niveau d'irradiation soit moindre que celui obtenu avec l'imagerie scanner, au regard du principe de radioprotection et selon des règles d'optimisation. » (18)

Dans le cadre précis de la recherche de lésions tumorales, le CBCT n'est pas l'examen indiqué en première intention. Le scanner et l'IRM lui sont préférés. Il peut cependant être demandé lorsque les examens d'imagerie initiaux ne fournissent pas d'informations satisfaisantes sur l'évaluation de l'invasion osseuse. (33)

CONE BEAM

POINTS FORTS	<ul style="list-style-type: none">- Discrimination anatomique et caractérisation de la tumeur avec l'étude d'un volume- Résolution spatiale- Moins d'artéfacts dus aux éléments métalliques- Irradiation plus faible- Accessibilité et coût
POINTS FAIBLES	<ul style="list-style-type: none">- Pas d'échelle de Hounsfield donc pas de résolution en densité → discrimine mal les composants des parties molles (en évolution)- Artéfacts cinétiques
INDICATIONS	<ul style="list-style-type: none">- Usage à visée odontologique essentiellement- Si les informations sur l'invasion osseuse apportées par les examens initiaux se révèlent insatisfaisantes

Tableau 6 : Cone Beam

2.5. IRM

L'IRM est l'application destinée à la médecine d'un phénomène physique dénommé résonance magnétique nucléaire (RMN). L'imagerie RMN est actuellement fondée sur le signal du proton d'hydrogène. D'un point de vue purement morphologique, elle correspond presque à une représentation des tissus en eau.

2.5.1. Principe

L'IRM n'utilise pas de rayons X mais un champ magnétique très puissant associé à des ondes radiofréquence. Il n'y a donc pas de radiations ionisantes et le sujet devient alors son propre émetteur. Elle fait appel aux propriétés physiques du noyau de l'atome d'hydrogène (à savoir un proton). D'abord excités par le champ magnétique, les protons restituent ensuite l'énergie emmagasinée sous forme d'un « signal » (ondes de radiofréquence), capté par une ou plusieurs antennes. (14,15,28,34)

L'ordinateur recueille ces informations qui vont permettre de reconstruire le volume ligne par ligne et plan par plan. Les structures apparaissent sous forme d'hypersignal, hyposignal, ou signal intermédiaire en fonction de leur concentration en eau. On obtient alors une cartographie de la distribution de l'eau et des lipides dans l'organisme.

Il existe plusieurs séquences que l'on utilisera en fonction de l'organe à analyser et de la pathologie à rechercher. Chacune possède des caractéristiques propres et peut être obtenue en faisant varier les paramètres de l'examen :

- Séquence pondérée en T1 : sans utilisation de produits de contraste. La graisse a le signal le plus intense.
- Séquence pondérée en T2 : c'est l'eau qui a le signal le plus intense.
- Séquence dite en « fat sat » : séquence en T1 dans laquelle le signal de la graisse est effacé. Cette séquence est en général couplée à l'injection de produits de contraste (le Gadolinium est en général utilisé).

C'est l'association de différentes séquences qui va permettre la meilleure orientation diagnostique.

2.5.2. Avantages

Deux des avantages principaux de l'IRM, sont la capacité de discrimination au sein même des tissus, et l'absence d'irradiation. (14,35)

Si elle n'offre pas une résolution spatiale aussi fine que la TDM, elle a une meilleure résolution en contraste dans l'examen des tissus mous. Elle se révèle donc supérieure, à la fois, pour dissocier la tumeur de la réaction inflammatoire associée et des tissus mous, ainsi que pour mettre en évidence les extensions tumorales endocrâniennes, intra-médullaire, péri-nerveuses ou intra-sinusiennes. (34,36,37)

De par sa grande différenciation tissulaire et sa sensibilité, elle permet de bien isoler, au sein d'une anatomie complexe, des lésions souvent mal vascularisées (carcinomes épidermoïdes) donc peu rehaussées en TDM avec injection de produit de contraste iodé. (38)

Les structures vasculaires peuvent également être plus facilement identifiées et évaluées sans forcément avoir recours à des agents de contraste intraveineux. (39)

Enfin, la qualité de l'image est, en général, peu entravée par la présence de métaux dentaires. (35,40)

2.5.3. Limites

De par son temps d'acquisition long, c'est une technique sensible aux artéfacts cinétiques. (35,40)

L'IRM peut perturber de nombreux dispositifs implantables, en premier lieu les pacemakers, mais également déplacer, échauffer ou dérégler certains matériels métalliques. C'est pourquoi, elle sera contre-indiquée chez les patients porteurs d'implants métalliques : pacemakers, défibrillateurs implantables, sonde de Swan-Ganz,

certaines valves cardiaques, corps étrangers métalliques, clips d'anévrismes intracérébraux ferro-magnétiques, implants cochléaires ou pompes à insuline et autres corps métalliques ferromagnétiques mobilisables. (14,28,41)

C'est un examen qui présente un accès plus compliqué qu'un simple scanner, qui entraîne de ce fait, un temps d'attente parfois long. Il faut également prendre en compte son coût élevé. (35)

On peut considérer que seule, c'est-à-dire sans les données parfois moins fines mais néanmoins indispensables fournies par les rayons X, l'IRM est ininterprétable. Elle est donc utilisée en complément de l'imagerie sectionnelle classique. (14)

Si l'utilisation de produits de contraste peut aider à identifier certaines lésions comme malignes, son pouvoir de différenciation entre les lésions bénignes des lésions malignes reste tout de même controversé. (39)

2.5.4. Indications

L'IRM sera indiquée dans la plupart des cancers de la sphère ORL, souvent en complément de la TDM. Elle permet de préciser la caractérisation tissulaire, les extensions tumorales, et de guider à la fois la biopsie et la planification chirurgicale. (28,35,37,40) Elle trouvera également son utilité dans le suivi post-thérapeutique et en particulier la recherche de récidives tumorales. (14)

Dans la détection de métastases osseuses, l'IRM se révèle être nettement supérieure par rapport à la scintigraphie. C'est pourquoi, depuis 2000 elle est incluse dans les critères de bonnes pratiques publiés par l'Américan College of radiology. (42)

Dans le « guide du bon usage des examens d'imagerie médicale » en ligne, mise à jour régulièrement par la SFR et la SFBMN, elle est indiquée dans le bilan d'extension loco-régionale, et dans la surveillance des cancers traités. (27)

IRM

POINTS FORTS	<ul style="list-style-type: none">- Discrimination au sein d'un même tissu- Absence d'irradiation- Résolution dans l'examen des tissus mous- Peu d'artéfacts dus aux éléments métalliques
POINTS FAIBLES	<ul style="list-style-type: none">- Artéfacts cinétiques- Perturbation des dispositifs implantables → contre-indication chez certains patients- Interprétabilité seule- Accessibilité, coût, durée de l'examen
INDICATIONS	<ul style="list-style-type: none">- Caractérisation tissulaire de la lésion- Bilan d'extension locale / régionale / à distance- Guider la biopsie et la planification chirurgicale- Surveillance post-thérapeutique

Tableau 7 : IRM

2.6. La Tomographie par émission de positons

La tomographie par émission de positons (TEP), souvent désignée par PET-Scan, constitue une technique d'imagerie fonctionnelle. Elle s'intéresse davantage au fonctionnement d'un organe qu'à sa structure : elle permet de mesurer en trois dimensions son activité métabolique. (43,44)

2.6.1. Principe

Pratiquée par les spécialistes en médecine nucléaire, elle repose sur l'administration au patient d'un traceur radioactif dont la distribution dans l'organisme est détectée grâce à un tomographe ou scanner TEP. Cette technique permet une imagerie du métabolisme régional du glucose, du flux sanguin, ou de divers neurotransmetteurs. (43,44)

Le traceur le plus souvent utilisé en clinique est la molécule de fluorodésoxyglucose, marquée par l'isotope radioactif fluor-18 (18F-FDG). Son accumulation reflète la consommation en glucose et donc l'activité de la cellule. (45)

En effet, si les cellules de certains tissus normaux, comme ceux qui composent le cerveau, le cœur ou les muscles, ont une consommation en glucose naturellement élevée de par leur activité, c'est également le cas des cellules cancéreuses. De même, plus les cellules malignes sont agressives et se multiplient, plus elles captent ce radiotracer. Cependant, certaines tumeurs malignes peuvent aussi avoir une faible consommation de glucose notamment les tumeurs nécrotiques ou de bas grade. (43,46)

L'acquisition des images est réalisée par un ensemble de détecteurs répartis autour du

patient qui captent l'émission de positons. Une reconstruction informatique à partir des données recueillies, permet ensuite de visualiser la distribution tridimensionnelle du traceur. (40,44,46)

2.6.2. Avantages

La TEP est une modalité d'imagerie médicale qui permet de détecter de manière très sensible :

- Des lésions tissulaires « actives » au sens métabolique et de petites tailles.
- Des métastases ou des seconds cancers.

Elle a une sensibilité proche, voir supérieure à celle de l'imagerie anatomique concernant la détermination des atteintes ganglionnaires locorégionales. (44,46–48)

Cet examen serait même, dans certains cas, supérieur à la scintigraphie. Il permettrait une meilleure stadification tumorale avec une sensibilité significativement plus élevée des scanners par rapport aux caméras gamma. De plus, la biodistribution du FDG-18 serait plus favorable que les traceurs radioactifs utilisés dans la scintigraphie. (47,49)

Elle trouve également un intérêt dans le suivi du patient, avant, pendant et après son traitement de chimiothérapie et/ou de radiothérapie.

La dimension métabolique qu'apporte la TEP dans la détermination du volume tumoral cible, en plus des données purement anatomiques, permet d'approcher la dose de radiothérapie réellement utile. Cependant sa mise en œuvre soulève encore quelques problèmes. (46)

En cours de traitement, la TEP pourrait être une méthode d'évaluation de la diminution de l'activité métabolique néoplasique plus précoce que la réduction de la masse tumorale objectivée par l'imagerie conventionnelle (TDM et/ou IRM). (46,47,50)

Enfin, lors du suivi post-thérapeutique, elle réalise un meilleur diagnostic différentiel entre masse résiduelle et récurrence locale, par rapport à l'imagerie conventionnelle. (46)

Concernant le délai entre la fin du traitement de radiothérapie et l'examen, il varie selon les études. En effet, une évaluation trop précoce serait gênée par l'existence de phénomènes inflammatoires responsables de faux positifs. Ainsi, pour certaines études, le délai doit être de trois à quatre mois (46), pour d'autres 6 semaines suffisent. (47,51)

Selon le Guidelines de 2014 du NCCN (National Comprehensive Cancer Network) (29) et le rapport de la SFORL (Société Française d'Oto-Rhino-Laryngologie et de Chirurgie

de la Face et du Cou) (51), le premier examen doit être effectué à un minimum de 12 semaines après le traitement de radiothérapie. Cependant, après une chimiothérapie, 2 semaines suffisent en général pour évaluer une réponse thérapeutique. (47)

2.6.3. Limites

Si pour Hannah A. *et al.* (53) la TEP montre un intérêt supérieur quant au diagnostic des cancers ORL, pour la plupart des autres études réalisées, il est tout de même limité. Sa sensibilité est similaire à celle de l'imagerie anatomique mais sa spécificité est altérée par le fait que des lésions inflammatoires ou des tumeurs bénignes peuvent aussi fixer le 18F-FDG. (38,47,48)

Pour la stadification T de la tumeur, le PET conventionnel ne convient pas car il ne peut pas aider à définir anatomiquement l'étendue de la tumeur. (47)

Elle ne différencie pas les stades N1, N2a et N2b. Dans le cadre du bilan clinique et radiologique N0, elle ne permet pas non plus de révéler les micro-métastases avec une valeur prédictive négative (VPN) insuffisante, pour se passer du curage ou de l'irradiation systématique des premiers relais. (38,46,48,54)

2.6.4. Evolution

Le potentiel de la tomographie par émission de positons est considérable en oncologie, et les développements technologiques relativement récents permettent à cette technique d'être en constante évolution. (44)

2.6.4.1. Association TEP/TDM

L'association TEP/TDM en un seul examen permet maintenant d'apporter des informations cliniques significatives par rapport à la TEP et la TDM séparées. Ceci est permis grâce à une meilleure identification et localisation des lésions, et par la fusion des images fonctionnelles métaboliques et des images anatomiques. (40,46,47) Cette amélioration de la performance diagnostique a un impact supplémentaire sur la gestion clinique et la planification du traitement des patients. (55)

Outre le gain de temps évident, cette fusion permet une correction d'atténuation (nécessaire pour palier à la perte de signal des organes les plus profonds) beaucoup plus rapide que la TEP seule. (43,45,46,54)

Cependant, l'inconvénient de cette méthode reste son coût, sa durée de réalisation, et l'accès restreint aux machines. (42) Enfin, l'évaluation de l'extension d'une tumeur dans les parties molles peut être difficile par manque de contraste, et la détection de foyers au sein d'une zone qui absorbe physiologiquement le FDG peut-être altérée.

L'application la plus puissante de la TEP / TDM semble alors être la détection d'une

tumeur primaire, résiduelle ou récidivante avec une sensibilité élevée (95%), mais une spécificité encore trop faible (60%). Elle permet également la stadification de la tumeur, guide la biopsie, et est efficace dans la surveillance post-thérapeutique. (56,57)

2.6.4.2. Association TEP/IRM

Le mariage entre les deux techniques d'imagerie les plus sensibles est maintenant possible avec l'arrivée de nouvelles machines TEP-IRM, dont la France est en train de s'équiper. Cette nouvelle technique va permettre d'allier à la fois l'excellente sensibilité et le large choix de marqueurs permise par la TEP, ainsi que la résolution spatiale et anatomique de l'IRM. De plus ces informations pourront être combinées aux informations fonctionnelles obtenues en IRM. (57)

Cette avancée va permettre le développement d'un nouveau type d'imagerie : l'imagerie moléculaire. Cette dernière consiste en un mélange entre des techniques de laboratoire *in vitro* par la création de nouveaux traceurs plus spécifiques, et des techniques d'imagerie *in vivo* très sensibles, capables de détecter des très faibles quantités d'agents de contraste sur les cibles. (57)

Des travaux internationaux sont déjà en cours pour comparer les performances de la TEP-IRM à la TEP-TDM. Une revue récente conclue que la TEP-IRM semblerait être plus efficace dans la stadification de tumeur que la TEP-TDM, mais la TEP-TDM resterait supérieure dans l'évaluation des métastases pulmonaires. (59) Il en est de même pour Marcelo A. Queiroz *et al.* qui avancent que « La TEP / IRM est un nouvel outil prometteur pour l'évaluation clinique des patients atteints d'un cancer de la tête et du cou. Les premiers résultats encourageants dans la littérature indiquent que la TEP / IRM pourrait être au moins aussi précise et efficace que les normes de référence actuelles ». En revanche, il existe encore trop peu d'études cliniques pour parler de supériorité de la TEP-IRM par rapport à la TEP-TDM. (60)

2.6.4.3. Nouveaux traceurs

De nouvelles molécules sont actuellement développées et, pour certaines, déjà en phase d'évaluation clinique. Celles-ci ont pour objectif : (37,42,45)

- D'accroître la spécificité diagnostique des lésions malignes en augmentant la spécificité de fixation cellulaire (avec des acides aminés marqués ou des nucléosides).
- D'apprécier la réponse thérapeutique d'une tumeur déjà explorée (avec les traceurs de l'hypoxie (18F-fluoromisonidazole) et de l'apoptose cellulaire (annexine marquée)).

2.6.5. Indications

Si la TEP/TDM représente une avancée considérable en cancérologie, ses indications précises restent encore à définir, en tenant compte du coût de l'examen et de sa faible disponibilité dans la plupart des régions. (38)

Avec une sensibilité très satisfaisante, la TEP/TDM serait fortement indiquée dans le cadre de cancers particulièrement métastatiques, comme le mélanome, pour une analyse « corps entier ». D'autres tumeurs, comme les lymphomes hodgkiniens et non hodgkiniens, présenteraient une importante absorption du FDG et permettraient une détection à des stades initiaux. (47,50)

La SFORL soutient que « L'IRM et la TEP/FDG/TDM sont des examens performants pour le bilan d'extension ganglionnaire mais ne seront pas à réaliser en première intention ». (40) Elle y préfère l'utilisation de la TDM. Le NCCN préconise l'utilisation du TEP-scan dans le bilan d'extension initial des tumeurs ORL de stade III et IV. (29)

Dans le dernier rapport corrigé de la SFORL, il est cité : « La TEP-TDM est optionnelle. [...] Elle est indiquée pour caractériser une adénopathie clinique ou radiologique persistante. [...] Elle est actuellement recommandée dans les cas difficiles où il existe une suspicion de tumeur avec biopsie négative ou lorsque le bilan n'explique pas les symptômes du patient, surtout si la TDM ou l'IRM ne sont pas contributives. » (52)

Enfin, sur le *Guide du bon usage des examens d'imagerie médicale* en ligne, édité par la Société Française d'Imagerie (SFR) et la Société Française de Médecine Nucléaire (SFMN), la TEP n'est indiquée que pour le bilan d'extension à distance, la surveillance des cancers traités, et seulement dans certains cas particuliers pour le diagnostic. (27)

TEP-TDM

POINTS FORTS	<ul style="list-style-type: none">- Détection des lésions actives et des métastases- Sensibilité
POINTS FAIBLES	<ul style="list-style-type: none">- Spécificité- Accessibilité, durée et coût de l'examen
INDICATIONS	<ul style="list-style-type: none">- Démarche diagnostic dans les cas complexes uniquement- Bilan d'extension ganglionnaire- Bilan d'extension à distance pour les lésions à fort potentiel métastatique- Surveillance post-thérapeutique

Tableau 8 : TEP-TDM

2.7. Imagerie de diffusion

De même que le TEP scanner, l'imagerie de diffusion est une technique d'imagerie fonctionnelle. Elle permet d'apporter une information supplémentaire aux séquences d'IRM conventionnelles, par l'évaluation des mouvements microscopiques des molécules d'eau qui peuvent être modifiés en cas de processus pathologiques. (61–63)

Le degré de mobilité des molécules d'eau est quantifié grâce au coefficient de diffusion apparent (ADC) exprimé en mm^2/sec . Son calcul est représenté sur une cartographie : la cartographie d'ADC. (63)

Utilisé au cours du traitement thérapeutique (radiothérapie / chimiothérapie), ce coefficient permet une évaluation de la réponse thérapeutique plus précoce que le critère de taille obtenu par l'imagerie de coupes.

L'imagerie de diffusion trouve donc son intérêt dans le suivi, la prédiction de la réponse thérapeutique, et la surveillance après traitement. Ce sont probablement les applications les plus prometteuses de cette technique. Elle permet également le dépistage et la caractérisation des tumeurs, ainsi que le bilan d'extension régional. (64)

De plus, son faible coût et son absence d'irradiation en font un examen qui concurrence de plus en plus le TEP scanner. De ce fait, elle est également dotée d'un grand intérêt pour les cancers pédiatriques et ceux survenant en cours de grossesse. (42,63)

Si c'est une avancée considérable pour l'imagerie médicale, et que son intérêt paraît similaire voir supérieur au TEP scanner dans certains cas, elle n'apparaît cependant pas encore dans les recommandations de la SFR et de la SFMN pour les cancers de la cavité buccale et de l'oropharynx. Le TEP scanner reste l'examen de référence. (27,63)

2.8. Imagerie de perfusion

L'imagerie de perfusion est également une technique d'imagerie fonctionnelle. Aussi bien en IRM qu'en TDM, elle permet d'apprécier la micro-vascularisation tumorale en visualisant le volume sanguin en rapport avec la néo-angiogenèse. La technique utilisée en IRM ou TDM est relativement similaire. Des agents de contraste sont injectés ; en général les complexes de Gadolinium pour l'IRM, et l'iode pour la TDM, pendant qu'une acquisition dynamique est réalisée. Plusieurs paramètres sont ensuite mesurés, et pour chacun, une cartographie est reconstruite.

Cette technique récente représente une réelle avancée technologique puisqu'elle permet, non seulement l'orientation du diagnostic et du geste biopsique vers une zone hypervascularisée, mais est aussi capable de différencier une radionécrose d'une récurrence tumorale durant le suivi thérapeutique. (65) Elle permettrait également de distinguer les lésions bénignes des lésions malignes et d'appréhender la réponse aux traitements de chimiothérapie et de radiothérapie. (66,67)

Auparavant essentiellement utilisée pour les pathologies cérébrales, l'imagerie de perfusion sert à présent à étudier différents organes : le foie, les reins, le cœur, le pelvis et le cerveau. Les imageries du sein et des glandes salivaires ont également bénéficié de l'essor de cette technique, mais elle est encore peu utilisée pour la région maxillo-faciale. (68)

2.9. La scintigraphie

2.9.1. Principe

La scintigraphie est une technique d'imagerie médicale réalisée dans les services de médecine nucléaire. Elle permet une analyse fonctionnelle de différents organes, et ainsi, la mise en évidence de nombreuses affections. Elle consiste à injecter chez le patient une substance radioactive par voie intra-veineuse, appelée MRP (médicament radiopharmaceutique). Celle-ci, après s'être fixée sur certaines zones, est détectée grâce l'émission d'un rayonnement par un appareil appelé « gamma-caméra ». Une cartographie de la zone étudiée est alors obtenue. Il existe de nombreux types de scintigraphie (osseuse, pulmonaire, cardiaque, rénale etc...) et le choix du MRP variera en fonction de l'organe à analyser et de l'objectif recherché par l'exploration. (68)

Plus particulièrement, la scintigraphie osseuse est utilisée en cancérologie dans la détection de tumeurs bénignes comme malignes, ainsi que dans les bilans d'extension à la recherche de métastases osseuses. En effet, le MRP utilisé (bisphosphonates marqués par le technétium 99m ou le Gallium 67) permet la mise en évidence des zones où l'os se renouvelle de manière excessive et trop rapide.

2.9.2. Avantages

La très faible dose de rayonnements apportée par cet examen, ainsi que sa disponibilité dans la plupart des centres hospitaliers représentent un avantage considérable. (49,69)

D'autre part, un des grands intérêts de la scintigraphie osseuse réside dans le fait qu'une modification du fonctionnement osseux peut être décelée plusieurs mois avant que des modifications morphologiques ne soient visibles sur les clichés radiographiques habituels. (69)

2.9.3. Limites

La scintigraphie seule est limitée par son manque de spécificité en rapport avec une faible résolution spatiale. En outre, les performances des scanners PET en termes de résolution spatiale et de sensibilité l'emportent nettement sur celle des caméras gamma.

Cependant, l'adjonction récente de dispositifs de rayons X (capteurs plans ou tomодensitométrie-TDM) incorporés dans les gamma-caméras, permettraient d'augmenter considérablement les performances diagnostiques de l'examen grâce à l'ajout d'informations morpho-radiologiques. (49,69)

2.9.4. Indications

Selon Ogura *et al.* la scintigraphie Ga⁶⁷ est utile pour la détection des tumeurs malignes dans le maxillaire, cependant, elle n'est pas une technique efficace pour leur interprétation. (70)

Après l'étude de 83 patients atteints d'un carcinome épidermoïde dans la région de la tête et du cou, Murata Y. *et al.* concluent que la scintigraphie Ga⁶⁷ du corps entier est une technique efficace pour l'évaluation du carcinome épidermoïde de la tête et du cou, en particulier de la récurrence tumorale et des métastases à distance. (70)

C'est un examen qui est finalement surtout utilisé dans les bilans d'extension des cancers à la recherche de métastases osseuses, même si l'IRM lui est désormais souvent préférée. La scintigraphie n'est d'ailleurs pas indiquée dans le guide du bon usage des examens d'imagerie médicale en ligne pour les cancers des VADS. (27)

SCINTIGRAPHIE

POINTS FORTS	<ul style="list-style-type: none"> - Irradiation faible - Accessibilité - Analyse précoce
POINTS FAIBLES	<ul style="list-style-type: none"> - Spécificité - Résolution spatiale
INDICATIONS	<ul style="list-style-type: none"> - Bilan d'extension à distance dans certains cas - Surveillance post-thérapeutique

Tableau 9 : Scintigraphie

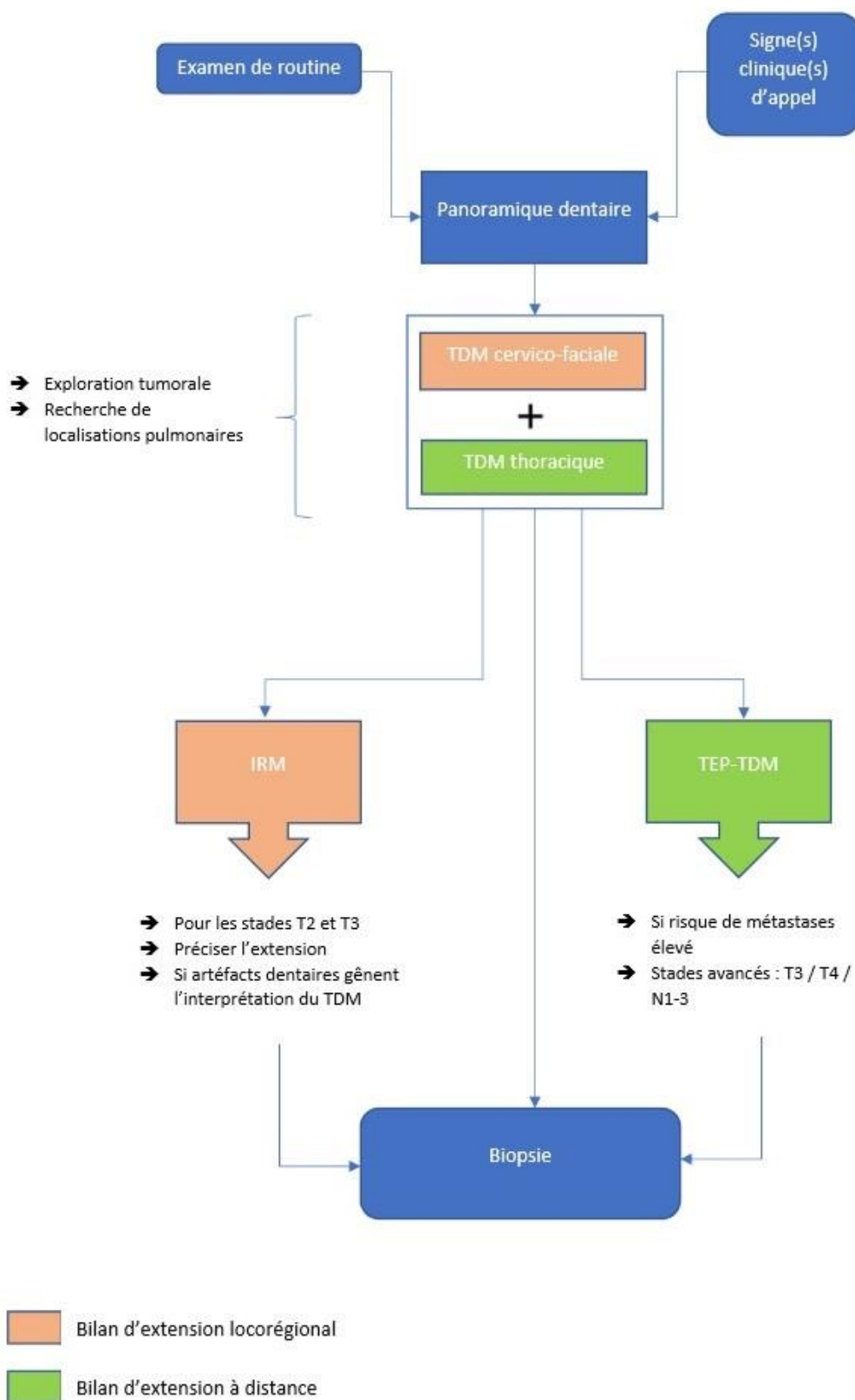


Figure 1 : Schéma récapitulatif de l'utilisation des examens radiologique dans le diagnostic de lésions malignes des maxillaires.

3. INTERÊT DE LA RADIOLOGIE DANS LE DIAGNOSTIC DES LÉSIONS MALIGNES DES MAXILLAIRES.

3.1. Critères radiologiques à analyser

Les critères radiologiques, en complétant les informations recueillies au préalable lors du questionnaire médical (âge, sexe, expositions aux facteurs de risque, antécédents etc..), permettent une première orientation diagnostique. (3,8,36,71)

3.1.1. Siège

Qu'il s'agisse d'un siège maxillaire ou mandibulaire, ou encore d'un secteur denté ou édenté, prémolo-molaire ou incisivo-canin, symphysaire ou angulaire, la localisation de la lésion est essentielle. Sans être forcément évocatrice, elle pourra néanmoins nous guider dans le diagnostic ou éliminer un diagnostic différentiel. (8)

Il convient également de mettre en relation le siège de la lésion et les antécédents dentaires du patient (présence ou absence dentaire, extraction antérieure, antécédent de kyste ou tumeur etc ...). Cela apporte des informations supplémentaires, notamment sur l'origine odontogène ou non de la lésion.

3.1.2. Taille

Avec les outils disponibles sur les logiciels informatiques des examens de coupes, il est possible d'obtenir une mesure fidèle de la taille réelle de la lésion. Ceci peut être utilisé pour faire un pronostic sur le critère « T » de la classification TNM, et est réalisé à partir du scanner ou de l'IRM.

Bien qu'elle ne soit pas un critère suffisant, dans certains cas, la taille d'une lésion peut être le reflet de son agressivité. Globalement il est établi qu'une lésion supérieure à 6cm est très suspecte de malignité. (36,72) D'autre part, dans la différenciation entre chondrome et chondrosarcome, statistiquement, les lésions de moins de 3 cm sont des chondromes essentiellement bénins, tandis que les lésions de plus de 5 cm sont généralement des chondrosarcomes malins (73)

3.1.3. Nature de l'image

Elle peut être radio-opaque, radio-claire ou mixte.

La majorité des pathologies affectant la mandibule se présente sous la forme de lésions radio-claires, synonyme de lyse osseuse. (8,20) Lodwick a décrit trois grands types d'ostéolyses (74) :

- L'ostéolyse « géographique » (type I) : son agressivité sera fonction de l'aspect de ses limites (types IA, IB, IC), il peut s'agir de tumeurs bénignes comme malignes.
- L'ostéolyse « mitée » (type II) : qui comporte de nombreuses petites lacunes irrégulières. Souvent large et mal limitée, elle est synonyme de lésion agressive évoluant rapidement, ou parfois de lésion bénigne ou infectieuse.
- L'ostéolyse perméative ou ponctuée (type III) : multiples petits trous ou bandes claires atteignant la corticale. Comme le type II elle est synonyme de malignité et d'agressivité avec un envahissement total de l'os.

Les schémas et radiographies présentés ci-dessous se basent essentiellement sur les os longs puisqu'ils sont les plus touchés par les tumeurs osseuses. En revanche, ils sont tout à fait applicables aux os du massif facial.

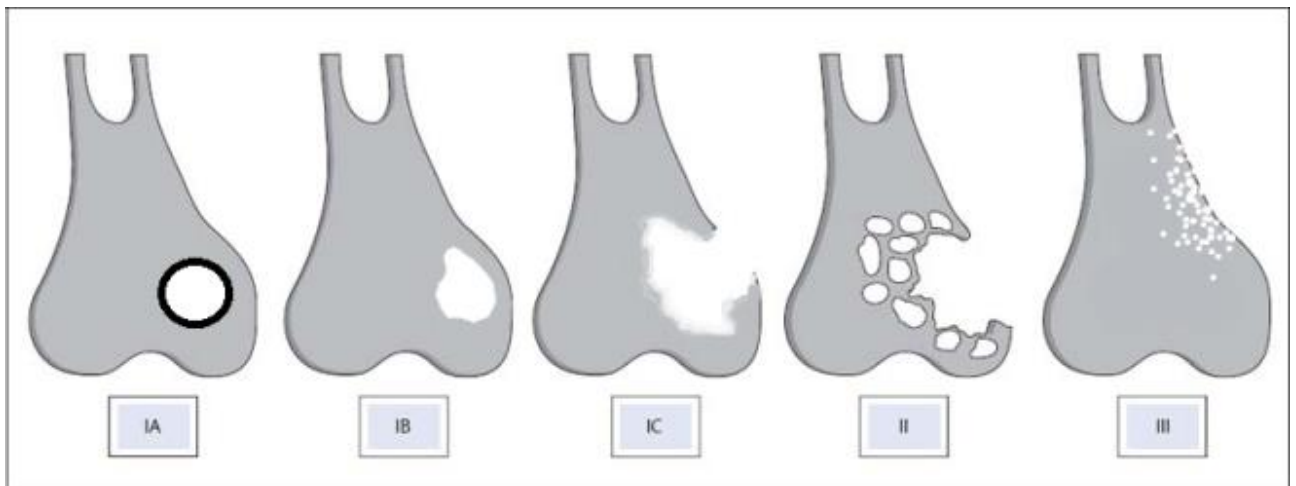


Figure 2 : Classification de Lodwick schématisée (74)

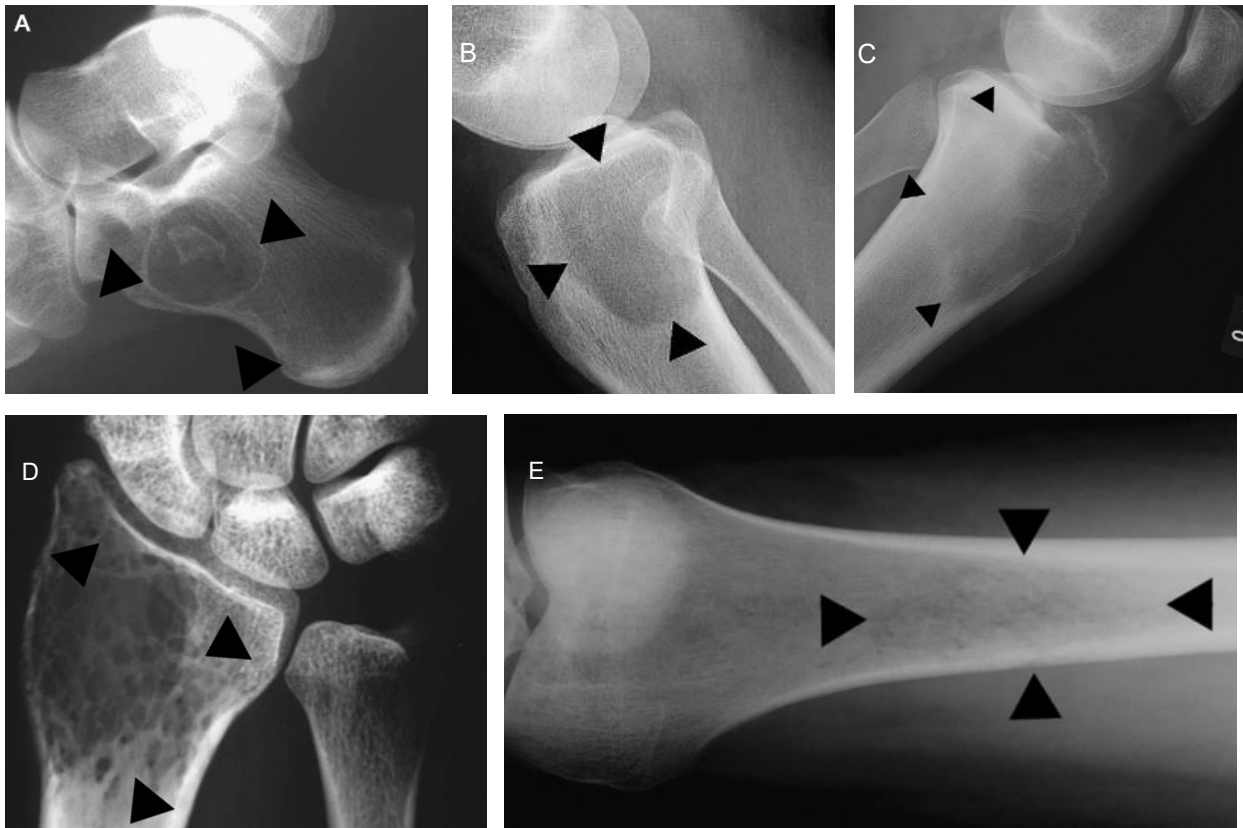


Figure 3 : Classification de Lodwick. (A) Type IA. (B) Type IB. (C) Type IC. (D) Type II. (E) Type III. D'après Nichols et Dixon (72)

Plus rarement, il peut s'agir de lésions radio-opaques dans lesquelles figurent fréquemment les lésions fibro-osseuses et certaines tumeurs, bénignes ou malignes. En outre, les nécroses osseuses et les processus inflammatoires peuvent également se manifester par des radio-opacités diffuses. (20)

Enfin, il existe des images qui présenteront à la fois des zones radio-claires et des zones radio-opaques, ce sont les lésions mixtes. Elles sont synonymes, soit de la présence dans une même lésion de plusieurs tissus d'origines différentes, soit de la présence de zones de lyse osseuse au sein même d'une lésion, soit à l'inverse, de la présence de calcifications dans une lésion radio-claire. (20)

Les calcifications peuvent provenir des cloisons d'un liseré d'ostéocondensation, ou constituer des reliquats de tissu spongieux normal au sein de la lyse tumorale, ou encore être une production de la tumeur elle-même. (72,76) Il s'agira alors d'analyser leur nature et leur localisation afin d'obtenir des indices importants pour le diagnostic. En effet, leur aspect est un bon indicateur du tissu d'origine de la tumeur, appelé aussi matrice tumorale. (73,76)

Des calcifications pleines, en forme de nuage, ou semblables à du coton ou de l'ivoire évoquent généralement une matrice osseuse. Cette caractéristique est notamment retrouvée dans 90% des ostéosarcomes. (73) Pour une matrice fibreuse, elles apparaîtront troubles, comme du « verre dépoli ». Enfin, la matrice cartilagineuse sera caractérisée par des calcifications punctiformes, floconneuses, arciformes ou en couronne. (37,72,73) Pour ce faire, un scanner sera plus adapté car les calcifications ne sont généralement pas visibles sur l'examen panoramique. (8,37,73,76)

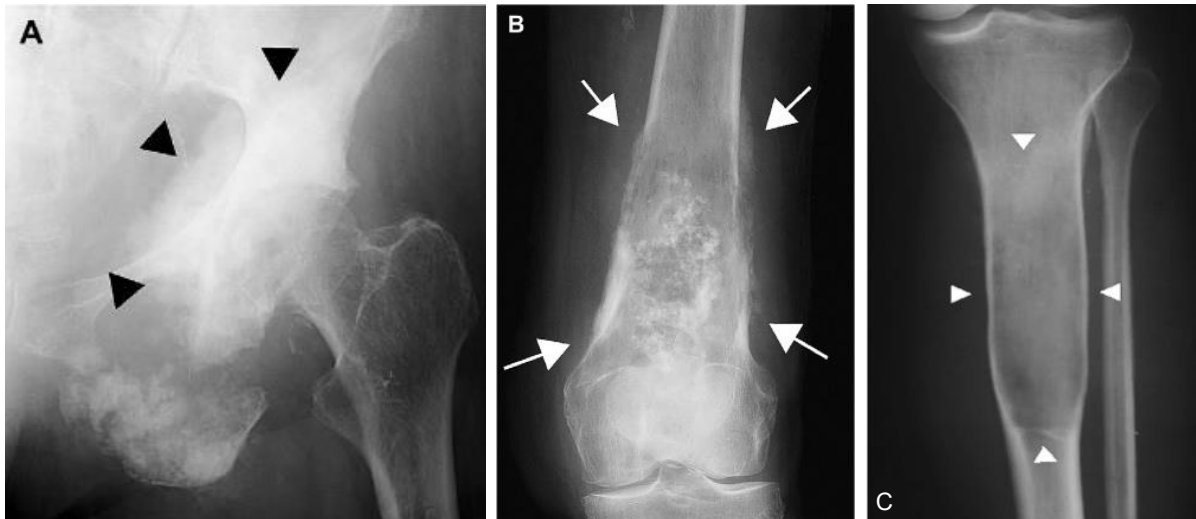

Figure 4 : Calcifications tumorales. (A) Matrice osseuse d'un ostéosarcome. (B) Matrice cartilagineuse d'un chondrosarcome. (C) Matrice fibreuse d'une dysplasie fibreuse. D'après Nichols et Dixon (72)

3.1.4. Limites

L'interface entre la tumeur et les tissus environnants est une zone d'activité cellulaire où deux phénomènes coexistent : la lyse et la production osseuse. L'aspect radiologique de cette zone d'activité est un bon indice sur l'activité biologique d'une lésion. Les limites peuvent alors être nettes ou floues, continues ou non, avec ou sans liseré périphérique, qu'il soit radio-opaque ou radio-clair. (71)

Lorsque la tumeur est bénigne, la lyse osseuse est lente. Le tissu osseux sain alentour a le temps de s'adapter avec une réaction de densification, formant ainsi un liseré d'ostéocondensation. Une limite nette indiquera donc que le processus pathologique est bien contenu par l'organisme ou que la tumeur n'a pas naturellement tendance à l'envahissement.

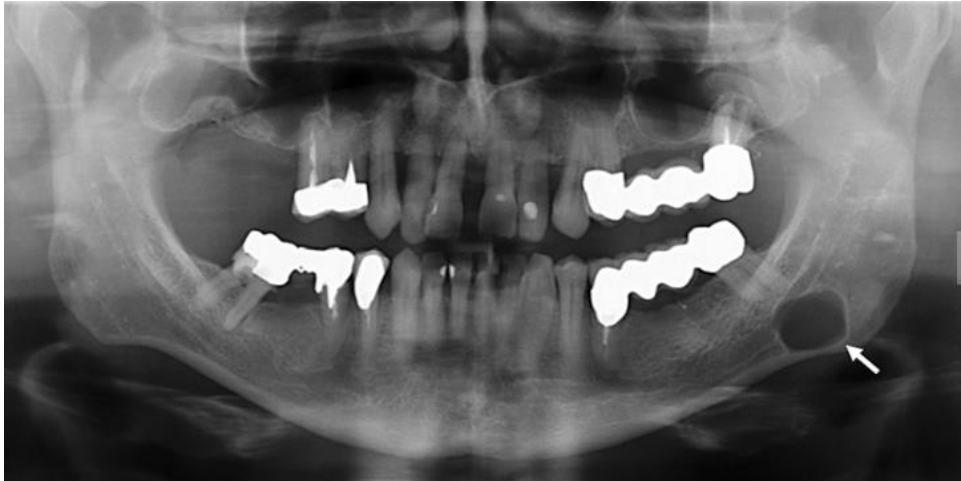

Figure 5 : Lacune de Stafne bien limitée avec liseré d'ostéocondensation. D'après Prechtl et al. (76)

En revanche, lorsque la lésion est maligne, la lyse osseuse est d'autant plus rapide que la lésion est agressive. L'os alentour a alors moins le temps de s'adapter, il n'y a donc pas toujours une réaction périphérique. De façon générale, elle est caractérisée par des contours mal définis. Pour les lésions très agressives, les limites peuvent apparaître nettes ou floues mais sans réaction périphérique. Pour les lésions d'agressivité moindre, les tissus alentours peuvent réagir en formant des images périphériques d'ostéocondensation mais souvent lysées ou perforées par le tissu tumoral en pleine évolution. Ceci donne à l'ostéolyse un aspect « mité » ou « vermoulu » ou encore une forme « perméative » si celle-ci est constituée de multiples ponctifications. (71)

Miller *et al.* ont répertorié les tumeurs malignes qui présentent généralement cette forme perméative : les métastases de neuroblastome, de rétinoblastome et de rhabdomyosarcome, les leucémies, le Sarcome d'Ewing et ses variantes. (76)

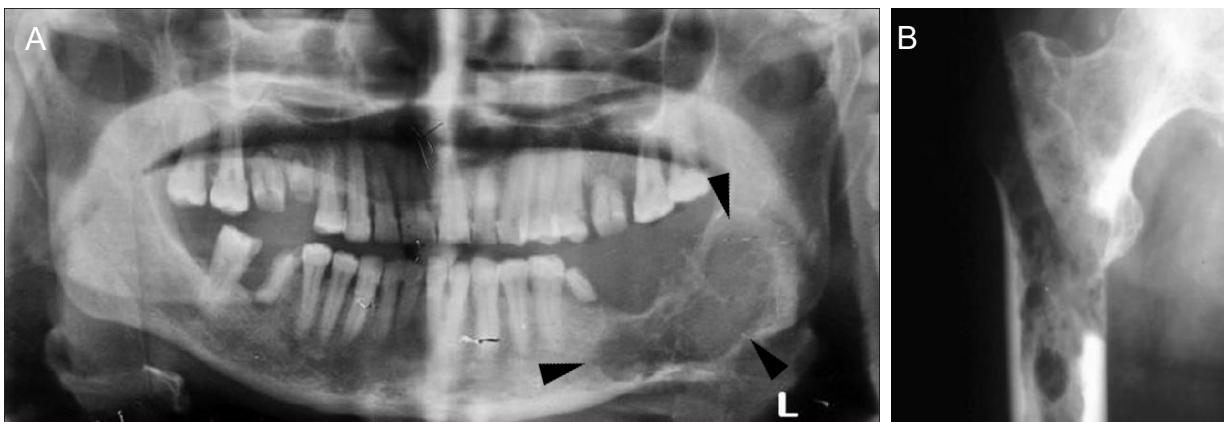


Figure 6 : (A) Lésion ostéolytique mal limitée correspondant à un carcinome thyroïdien folliculaire métastatique. D'après Bhadage et al. (77) (B) Ostéolyses donnant un aspect « vermoulu ». D'après Dujardin et al. (71)

3.1.5. L'état des corticales

La tumeur peut provoquer de nombreuses modifications sur la corticale. Elle peut être soufflée, lysée, grignotée, amincie, ou tout simplement rester intacte. En général, les lésions à croissance lente semblent pousser l'os doucement en même temps qu'une re-modélisation de la structure osseuse a lieu. (71) Tandis que les lésions agressives ont tendance à détruire les parois osseuses et à ne laisser que les fragments restants. (72,79,80) Une corticale intacte sera donc plutôt synonyme de bénignité quand une rupture ou une lyse importante seront plutôt évocatrices d'agressivité.

Cependant, dans certains cas, une tumeur même maligne peut provoquer comme une soufflure de la corticale sans s'infiltrer directement dans l'os. Yuan *et al.* ont analysé le scanner de 155 patients présentant une tumeur maligne des maxillaires. Ils cherchaient à savoir si à partir des caractéristiques radiologiques observées, ils pouvaient différencier l'origine tissulaire des différentes tumeurs. Ils concluaient que les lésions présentant une corticale soufflée étaient environ 7 fois plus susceptibles d'être épithéliales plutôt que non épithéliales, et qu'au sein du même groupe, elles étaient 14 fois plus susceptibles de provenir des glandes salivaires. (79)

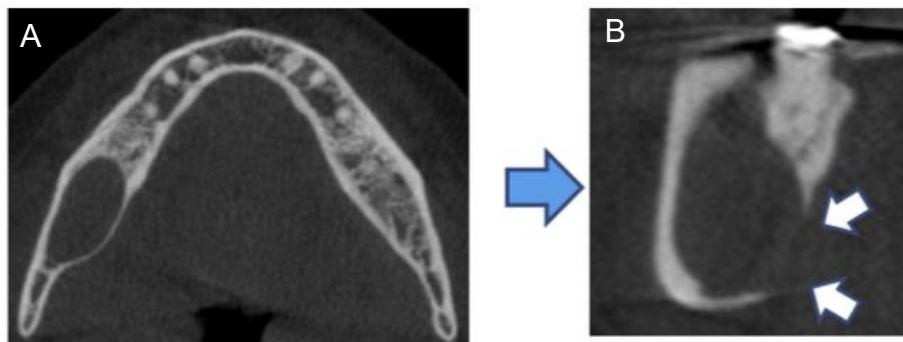


Figure 7 : CBCT en coupe axiale (A) et coronale (B).
Soufflure et lyse de la corticale osseuse en linguale provoquée par une lésion d'origine infectieuse.
D'après MacDonald *et al.* (80)

3.1.6. Réaction périostée

Le périoste, tissu conjonctif, peut lors d'une agression se minéraliser ; il devient ainsi radio-opaque et donc visible sur le plan radiologique. C'est ce qu'on appelle la réaction périostée. Son analyse donnera une indication sur l'activité biologique de la tumeur. (37,72,82)

Lorsque la tumeur est bénigne ou que le processus tumoral est lent, la réaction périostée est lente également, et l'épaississement cortical est régulier et sans érosion. Dans les cas intermédiaires où le processus est plus rapide, la réaction périostée n'a pas le temps de s'intégrer à la corticale, car repoussée sans cesse par la progression tumorale. Elle se manifeste alors par des aspects feuilletés, en « bulbe d'oignon », ou hérissés « en feu d'herbe ».

Dans les évolutions plus agressives, il peut être observé des réactions sous forme de spiculations qui se présentent en « poils de brosse », en « rayons de soleil » ou encore « en velours ». Enfin, toujours en rapport avec une lésion agressive, l'épaississement cortical plus ou moins bien intégré peut être lysé par l'expansion tumorale formant ainsi le « triangle de Codman ». (37,72,76)

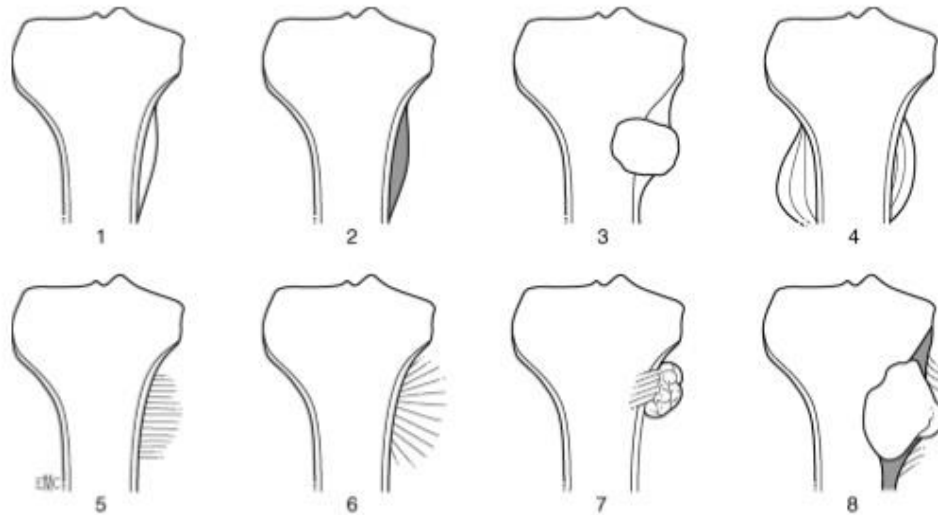


Figure 8 : Réactions périostées. 1. Unilamellaire ; 2. Pleine ; 3. Expansion corticale avec contrefort ; 4. Plurilamellaire (« bulbe d'oignon ») ; 5. Spiculaire (« poils de brosse ») ; 6. Spiculaire (« rayon de soleil ») ; 7. Spiculaire (« en velours ») ; 8. Triangle de Codman. *D'après Leflot et al.* (36)

3.1.7. Envahissement des tissus mous

Comme il a été vu précédemment, c'est l'IRM qui permet d'analyser au mieux ce critère. L'envahissement des tissus mous peut se faire soit par refoulement quand le périoste est intact, soit par infiltration en cas de rupture périostée. Il est généralement révélateur de malignité.

Si l'infiltration tumorale peut avoir lieu directement dans les tissus mous, elle peut également se disséminer par voie neurale ou vasculaire ; il s'agit de l'extension péri-neurale et de l'extension péri ou intra-vasculaire. Celles-ci sont généralement recherchées après injection de produits de contraste à partir du scanner et de l'IRM. Or, les nouvelles techniques d'imagerie de perfusion et de diffusion pourraient également avoir tout leur intérêt dans cette recherche, de par l'analyse respective de la micro-vascularisation, et des mouvements microscopiques des molécules d'eau. Ces examens pourraient alors devenir quasi systématiques dans le bilan d'extension tumorale, en particulier quand il s'agit de tumeurs sujettes à l'extension péri-neurale et/ou péri- et intravasculaire comme le carcinome adénoïde kystique.

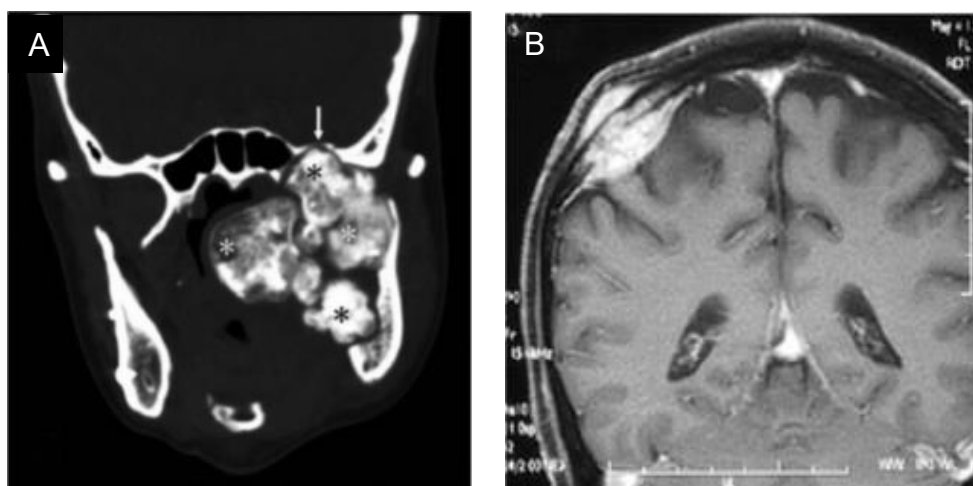


Figure 9 : (A) Scanner en coupe coronale. Envahissement de la base du crâne (flèche blanche) d'un chondrosarcome. *D'après Xu et al. (82)* (B) IRM crânienne, coupe coronale pondérée en T1 avec injection de gadolinium : processus expansif pariétal droit, d'origine extradurale, centré sur la diploë avec extension sous-cutanée et intracrânienne. *D'après Caramella et al. (83)*

3.1.8. Rapport avec les structures adjacentes

Très bien mis en évidence par l'imagerie tri-dimensionnelle, que ce soit le scanner ou l'IRM, les rapports avec les structures adjacentes sont importants. En effet, en plus d'apporter des renseignements sur l'agressivité de la tumeur, ils conditionnent les gestes chirurgicaux, que ce soit pour la biopsie ou pour une intervention thérapeutique.

Ces structures sont nombreuses dans la région des maxillaires qui présente une anatomie complexe. Il peut s'agir de nerfs, notamment le nerf alvéolaire inférieur au niveau de la mandibule. Ce dernier est refoulé lors de lésions de faible agressivité. Son envahissement et l'élargissement de son foramen reflète en revanche un signe d'agressivité. Le plancher ou le palais qui présentent tous deux une vascularisation importante, les sinus, les orbites, la base du crâne, mais aussi les organes dentaires peuvent être en rapport avec la tumeur.

3.1.9. Retentissement dentaire

La tumeur peut avoir un retentissement sur les structures dentaires adjacentes. Elle peut provoquer un déplacement dentaire, des rhizalyses, des inclusions, des pertes ou des mobilités dentaires.

Par exemple, les inclusions dentaires ne constituent pas un élément diagnostique spécifique. En revanche, elles sont plus fréquemment rencontrées dans certains types de kystes (kystes dentigères, kératekystes) ou de tumeurs (améloblastome, tumeur épithéliale de Pindborg), le plus souvent bénignes, et peuvent donc éliminer certains diagnostics différentiels. (8)

Les tumeurs bénignes ou les kystes ont plutôt tendance à déplacer les dents. Les tumeurs malignes, de par leur agressivité, les englobent, créant cet aspect de « dents flottantes ».

Les rhizalyses, qui correspondent à la résorption pathologique des racines dentaires, sont le résultat d'une usure par chronicité ou par agressivité locale. Leur aspect, leur étendue, ou au contraire leur absence, peuvent avoir une valeur d'orientation diagnostique. En effet, un aspect régulier et arrondi sera plus en faveur de bénignité, tandis qu'un aspect « grignoté » sera plutôt évocateur d'agressivité.

Les pertes osseuses aux alentours des organes dentaires, et la modification du ligament parodontal peuvent avoir de nombreuses origines (maladie parodontale, kystes, granulome, fracture dentaire). Cependant, l'élargissement irrégulier du ligament parodontal, excentré d'un apex, et non associé à une pathologie dentaire évidente peut faire évoquer un processus malin. (82)

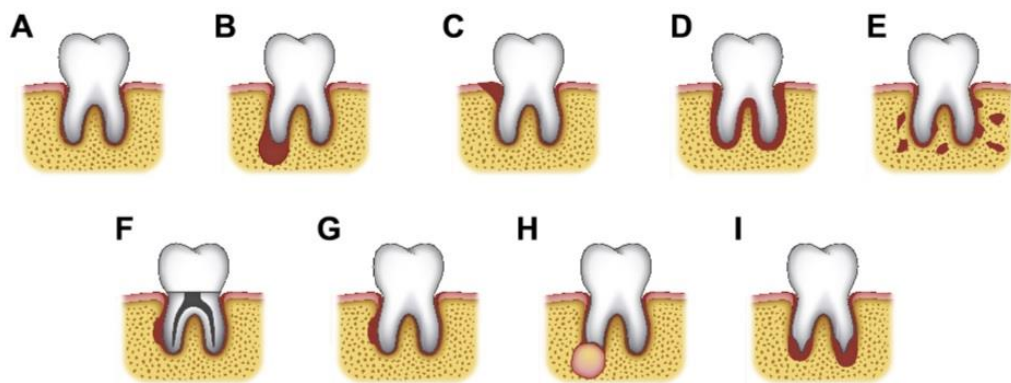


Figure 10 : Conséquences de différentes pathologies sur l'organe dentaire et son environnement.
D'après White et al. (81)

- (A) Ligament parodontal normal.
- (B) Pathologie péri-apicale (granulome ou kyste) centrée sur l'apex d'une racine.
- (C) Perte osseuse parodontale, au niveau de la crête alvéolaire, formant un défaut vertical.
- (D) Elargissement généralisé de l'espace parodontal (traumatisme occlusal ou sclérodermie).
- (E) Élargissement irrégulier de l'espace parodontal et modifications lytiques de l'os trabéculaire, **suspect de malignité**.
- (F) Elargissement latéral et localisé de l'espace parodontal sur une dent obturée, suggérant une fracture radiculaire.
- (G) Elargissement latéral et localisé de l'espace parodontal sur une dent vitale sans étiologie inflammatoire, **suspect de malignité**.
- (H) Résorption radiculaire nette, associée à une lésion bénigne.
- (I) Résorption radiculaire « en pointe » avec limites floues associées à des **lésions agressives ou malignes**.

Cet élargissement de l'espace parodontal est souvent observé dans les sarcomes osseux et cartilagineux. Il peut même être le premier élément diagnostique des ostéosarcomes. (82,85)

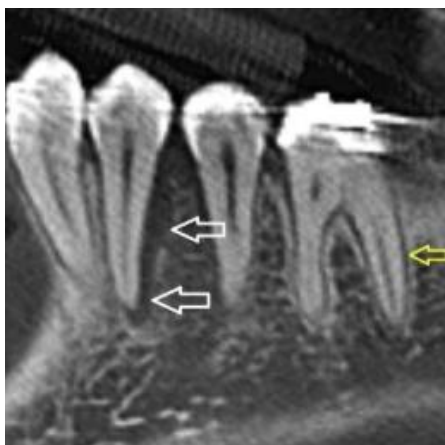


Figure 11 : Ostéosarcome chez un adulte jeune. Elargissement asymétrique de l'espace desmodontal en distal de la 35 (flèches blanches). Ligament parodontal normal (flèche jaune). *D'après White et al. (81)*

3.1.10. Evolution

La rapidité d'évolution d'une tumeur est un indice important de son agressivité. Elle peut être visible cliniquement si le patient présente une lésion muqueuse ou une tuméfaction, ou bien radiologiquement. Une évolution lente sera plus en faveur de bénignité tandis qu'une évolution rapide sera évocatrice de malignité.

3.2. Critères évocateurs de malignité / bénignité

Critères évocateurs de bénignité	Critères évocateurs de malignité
<ul style="list-style-type: none"> - Image bien limitée - Ostéolyse de type IA - Limites nettes et liseré d'ostéocondensation - Réaction périostée pleine, unilamellaire, continue - Soufflures, amincissement des corticales voir rupture mais sans envahissement - Refoulement harmonieux des éléments anatomiques alentours - Déplacements dentaires et rhizalyses « nettes » - Evolution lente 	<ul style="list-style-type: none"> - Lésion > 6 cm - Image irrégulière - Ostéolyse de type III - Limites floues ou absence de limites - Réaction périostée complexe (plurilamellaire, spiculée), interrompue - Rupture des corticales - Envahissement des tissus mous et des structures adjacentes - Aspect de dents flottantes, élargissement desmodontal irrégulier, rhizalyses « floues » - Evolution rapide - Elargissement des foramens neuraux

Tableau 10 : Critères évocateurs de malignité / bénignité

Ci-dessus un tableau récapitulatif des différents critères radiologiques qui peuvent d'ores et déjà fournir quelques indices sur une évocation bénigne ou maligne. (3,37,72,82)

4. CARACTERISTIQUES RADIOLOGIQUES DES TUMEURS MALIGNES

4.1. Tumeurs non odontogènes

4.1.1. Tumeurs d'origine épithéliale

Carcinome épidermoïde

Le carcinome épidermoïde est une tumeur épithéliale maligne. (5) C'est la tumeur la plus fréquente des tumeurs malignes du massif facial. (6) Il apparaît généralement aux alentours des 50 et 70 ans, et il existe une prédominance masculine. (5,86) L'atteinte osseuse des maxillaires n'est que le reflet de l'envahissement de la tumeur dont le site primitif se situe au niveau d'une muqueuse. Elle peut provenir de la cavité buccale, des fosses nasales, des sinus, du pharynx. La mandibule est envahie dans 12 à 56% des cas. Cette invasion a une influence considérable sur le pronostic et le traitement, c'est pourquoi il est important de la rechercher. (85)

L'extension osseuse d'un carcinome épidermoïde se présente sous la forme d'une lyse osseuse agressive. Son aspect se traduit par une absorption en forme de « cuvette » avec une ouverture concave. (88,89) L'extension péri-neurale doit être évaluée car c'est un signe de mauvais pronostic et elle augmente le risque de récurrence. (90)

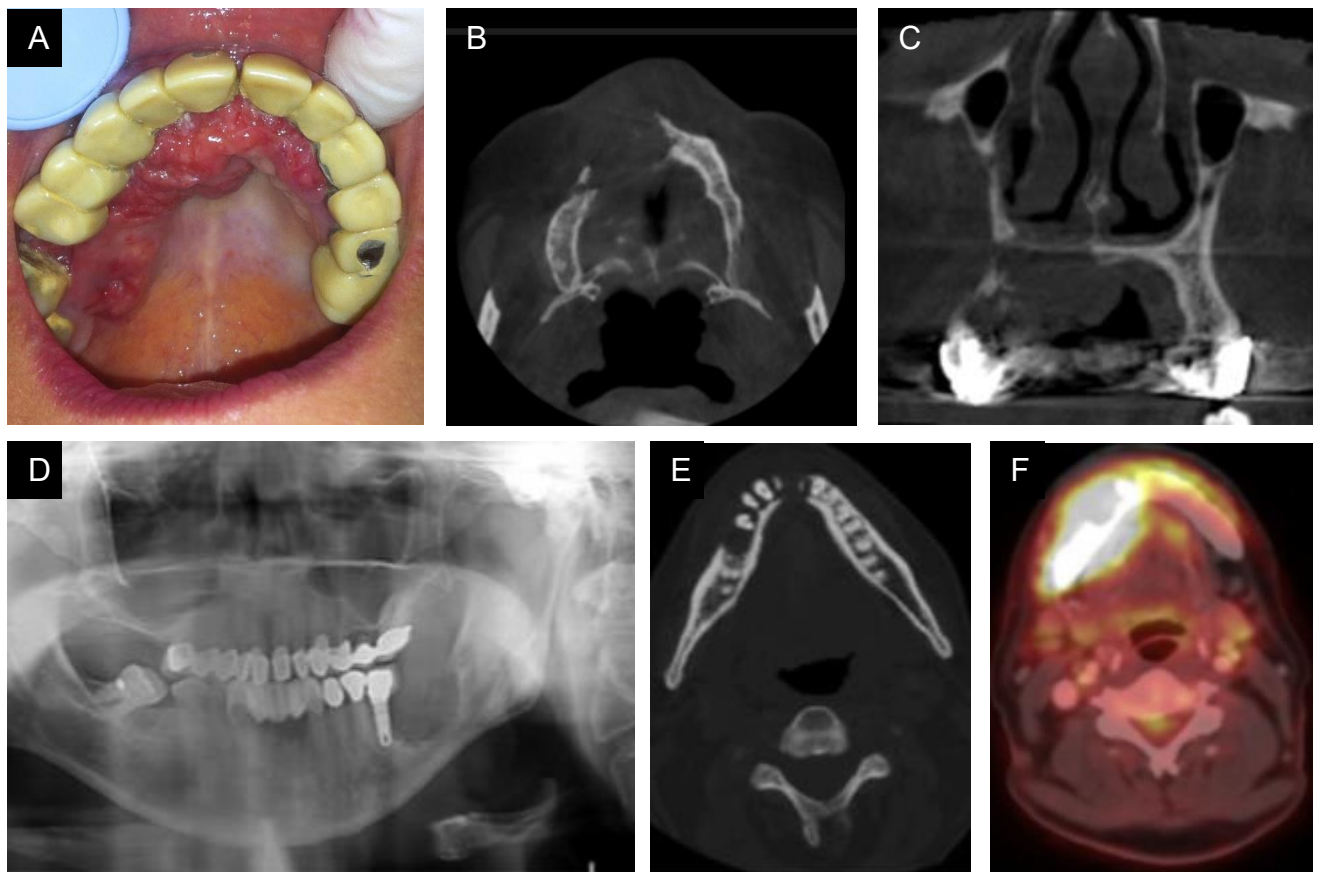


Figure 12 : (A, B, C) Envahissement osseux maxillaire d'un carcinome gingival.
 Courtoisie du Dr. Ordioni (E, F) Envahissement osseux mandibulaire d'un carcinome gingival.
 D'après Lubek et Magliocca (90)

- (A) Photo de l'examen intra-buccal.
- (B) Scanner en coupe axiale montrant la destruction des corticales internes et externes.
- (C) Scanner en coupe coronale montrant l'envahissement du palais.
- (D) Radiographie panoramique montrant la lyse osseuse en forme de « cuvette » dans la région mandibulaire postérieure gauche.
- (E) Scanner en coupe axiale montrant la destruction corticale.
- (F) PET-Scan montrant une accumulation importante de FDG dans la région mandibulaire droite.

La radiologie concerne les tumeurs T2 dans la stadification TNM car c'est à ce stade qu'elles sont susceptibles d'envahir l'os. (90) La radiographie panoramique offre une bonne visibilité surtout pour les invasions mandibulaires, cependant sa sensibilité reste trop faible et elle ne diagnostique pas les invasions débutantes. D'autres examens plus poussés sont donc nécessaires. (87,92) Elle reste cependant primordiale dans le bilan dentaire avant un éventuel traitement par radiothérapie, ainsi que dans le suivi post-thérapeutique. (91) Le scanner fournit une excellente information sur l'atteinte osseuse et peut être suffisant. L'IRM est supérieure dans l'analyse de l'envahissement local des tissus mous. Elle peut venir en complément du scanner s'il subsiste un doute, ou dans le cadre de l'évaluation d'une extension périneurale. (91,93,94) Dans le cas où aucun résultat satisfaisant n'est obtenu par les premiers examens, le TEP-scanner, et la scintigraphie couplée au scanner, peuvent être utilisés.

De par leur sensibilité élevée, ils permettent un diagnostic précoce de l'envahissement osseux, que les examens classiques ne détectent pas, ainsi que l'évaluation de l'extension régionale de la tumeur. (90,92) Le TEP-scanner permet également une délimitation précise de la tumeur, ce qui minimise l'étendue des résections chirurgicales. (57,90) Pour les patients à risque élevé de métastases, un scanner et/ou TEP-scanner corps entier doit être réalisé. (91)

Diagnostics différentiels : (90,92)

- Pathologie parodontale
- Infection dentaire
- Alvéole post-extractionnelle

Adénocarcinome

L'adénocarcinome est une tumeur maligne assez rare au niveau maxillo-facial (2.5 à 3% des cancers de la région tête et cou) qui se développe à partir d'un épithélium glandulaire. Elle est fréquemment rencontrée chez les patients travailleurs de bois, mais est aussi favorisée par les poussières de chrome, de nickel et de cuir. L'âge moyen de découverte est de 60 ans, avec une nette prédominance masculine. Dans la région maxillo-faciale, elle siège essentiellement au niveau de l'ethmoïde (point de départ lésionnel dans plus de 90% des cas), ainsi qu'au niveau des fosses nasales. (6)

L'atteinte des maxillaires par l'adénocarcinome révèle donc une extension tumorale jusqu'aux structures osseuses adjacentes et l'envahissement de celles-ci. Elle est observée dans l'atteinte des sinus et des fosses nasales où la lésion peut envahir le maxillaire par extension. (95,96) Elle ne présente pas de caractéristiques particulières. Il peut également s'agir d'une métastase d'un adénocarcinome dont le site primitif est à distance (sein, rein, thyroïde, œsophage etc..). Celles-ci seront décrites plus loin.

L'imagerie (TDM ou IRM) permet de préciser l'extension locorégionale.

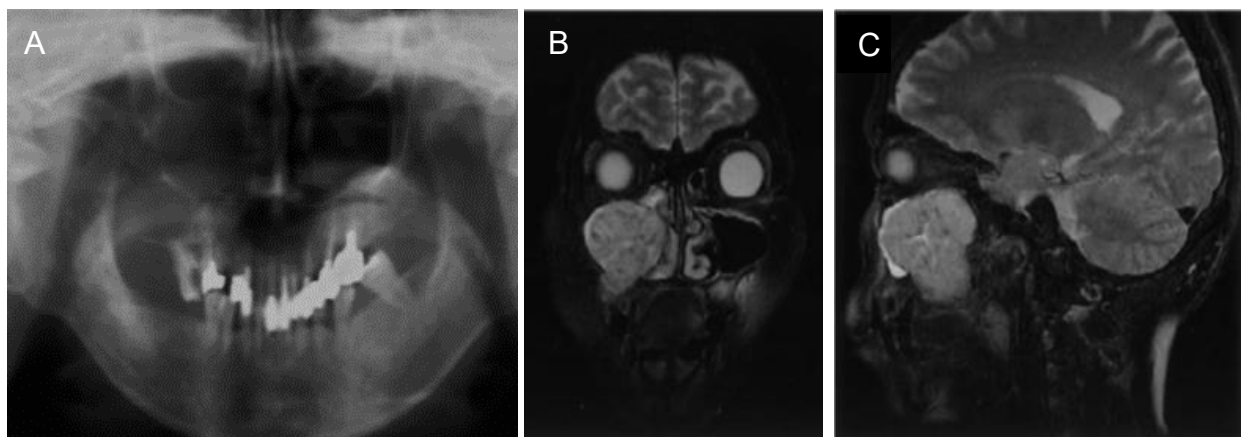


Figure 13: Adénocarcinome du sinus maxillaire droit. (A) Radiographie panoramique montrant la radiopacité du sinus maxillaire droit et le déplacement de la molaire supérieure droite. Les images d'IRM en coupes coronale (B) et sagittale (C) pondérées en T2 montrent une intensité de signal élevée non homogène ainsi que l'envahissement du maxillaire supérieur. D'après Gamoh (94)

Carcinome adénoïde kystique (CAK)

Le carcinome adénoïde kystique est une tumeur qui se développe aux dépens des glandes salivaires. Son évolution est lente, mais elle reste une tumeur agressive au pronostic réservé. L'âge moyen de découverte est de 57 ans mais elle peut toucher tout le monde, y compris les enfants. (5,6) Elle siège essentiellement au niveau du palais, plus rarement au niveau des sinus et des fosses nasales, et de façon plus exceptionnelle au niveau de la mandibule. En dehors de l'atteinte des glandes principales, le CAK touche essentiellement les glandes salivaires accessoires au niveau du palais, et plus rarement au niveau des sinus et des fosses nasales. (6,96) La mandibule est très peu touchée. (6) Il est associé à des récurrences locales et des métastases tardives. (98,99)

Au niveau maxillaire, le CAK se traduit par une masse à croissance lente, qui refoule les structures adjacentes dans un premier temps, puis qui érode progressivement l'os et s'étend aux régions voisines. (6,98) Cependant, la lyse peut aussi être plus agressive avec un envahissement sans déformation des structures environnantes. (100) L'invasion de la fosse ptérygo-palatine, par l'extension périneurale rétrograde, est caractéristique du CAK de par sa fréquence. (6,97,100) Elle se manifeste sur l'IRM par la disparition focale de la graisse foraminale, et par des épaissements associés à des prises de contraste le long des branches nerveuses. Sur le scanner avec injection de produits de contraste, elle est également identifiable par l'élargissement des foramens neuraux. Sa recherche doit être systématique et sa non reconnaissance est considérée comme un facteur d'échec thérapeutique et de récurrence. (6)

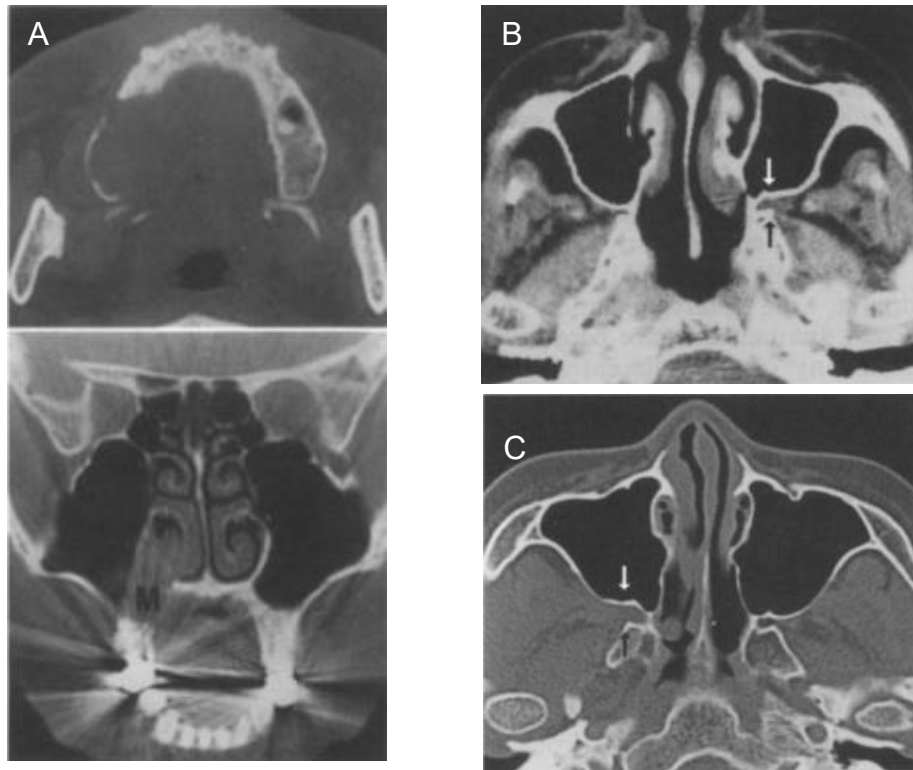


Figure 14 : (A) Scanner en coupes axiale et coronale montrant les lyses osseuses provoquées par des CAK, visibles malgré les artefacts présents sur la coupe coronale. (B & C) Scanners en coupes axiales montrant une extension tumorale dans la fosse ptérygopalatine gauche et droite respectivement (flèches) provoquée par un CAK. *D'après Kurabayashi et al. (99)*

La prise en charge des CAK du sinus maxillaire est difficile car c'est une zone complexe. Elle représente un réel carrefour vasculaire et nerveux, et présente une grande promiscuité avec la base du crâne. De plus, le diagnostic souvent tardif laisse apparaître des lésions déjà volumineuses lors de leur découverte. L'imagerie a alors un rôle essentiel dans le diagnostic, ainsi que dans la programmation chirurgicale. Le scanner est utilisé dans la recherche de l'atteinte osseuse, de l'infiltration des gaines nerveuses, et réalise un bilan d'extension locorégional précis. (100) L'IRM détecte également l'extension périneurale si aucun résultat satisfaisant n'a été obtenu avec le scanner. Elle permet aussi une caractérisation de la lésion et une isolation au sein des tissus mous. Les récentes techniques d'imagerie fonctionnelle pourraient avoir un réel intérêt, aussi bien pour la détection des extensions périneurales rétrogrades, que pour la recherche de métastases. Enfin, l'utilisation de logiciels de reconstruction 3D paraît tout à fait indiquée pour la planification chirurgicale, notamment dans ce cas où l'anatomie est complexe.

Diagnostiques différentiels : (98,100)

- Carcinome épidermoïde basaloïde
- Adénocarcinome polymorphe à bas grade
- Carcinome neuroendocrinien à petites cellules
- Carcinome à cellules adénosquameuses

Carcinome muco-épidermoïde (CME)

Le carcinome muco-épidermoïde est la tumeur la plus fréquente des tumeurs malignes salivaires. Elle touche cependant rarement le massif facial. Elle se développe à partir des glandes salivaires accessoires, du tissu salivaire ectopique, et des glandes séro-muqueuses des sinus maxillaires. Elle touche les patients entre 35 et 65 ans, mais peut survenir à tout âge, et il a été observé une petite prédominance féminine. (6,101) L'os peut être touché dans deux cas : soit le site tumoral primitif est muqueux et la tumeur envahit le maxillaire et la mandibule par extension, soit il est intra-osseux. (102–104) Dans sa forme invasive, il siège plus couramment au niveau palais / maxillaire (6,100), mais dans sa forme intra-osseuse la mandibule est plus souvent touchée. (101,102,105)

Au niveau maxillaire, le CME se manifeste le plus souvent par une masse volumineuse refoulant puis lysant les parois osseuses avoisinantes. Les extensions péri-neurales sont possibles par le nerf alvéolaire inférieur et seront recherchées. Elles sont tout de même moins courantes que pour le CAK. (6,104–106) Au niveau mandibulaire, la lésion est lytique, radio claire, uni ou multi géodique mais peut présenter différentes formes. (101–103) Au stade débutant, elle peut correspondre à une lésion bien limitée, pseudo kystique, parfois même bordée d'un liseré d'ostéocondensation. (6,105) Plus fréquemment, le scanner révèle une érosion plus irrégulière et mal limitée, évoquant le caractère agressif d'un stade plus avancé. (102,103) Enfin, une dent incluse est observée dans 30 à 50% des cas pour certains auteurs (6,105) bien que d'autres ne confirment pas cette donnée. (100,101)

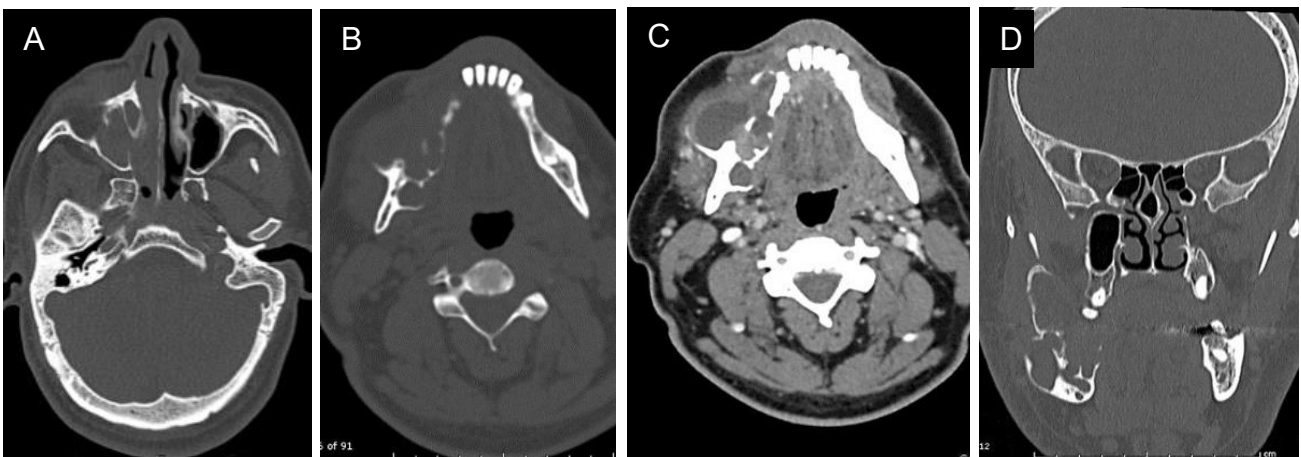


Figure 15 : (A) Scanner en coupe axiale d'un carcinome muco-épidermoïde intra-osseux du maxillaire droit, montrant la destruction osseuse provoquée par la lésion. D'après Nallamilli et al. (103) (B, C, D) carcinome muco-épidermoïde intra-osseux mandibulaire. Scanner en coupe axiale en fenêtre osseuse, axiale en fenêtre « tissus mous » et injection de produits de contraste, et coronale, montrant une lésion volumineuse mandibulaire droite, multiloculaire, lysant les corticales et repoussant les tissus mous. D'après Sepúlveda et al. (100)

Le bilan TDM et IRM est surtout celui du bilan d'extension loco-régional, dominé par la recherche de l'infiltration musculaire avoisinante, de l'extension péri-neurale rétrograde et du rapport avec les structures adjacentes dans la localisation maxillaire.

Diagnostics différentiels (103,105,106):

- Kyste odontogène
- Améloblastome
- Myxome odontogène
- Angiome
- Carcinome épidermoïde

Carcinome à cellules acineuses (CCA)

Cette tumeur maligne rare des glandes salivaires peut occasionnellement toucher les glandes salivaires accessoires. Elle prédomine chez les femmes, entre 40 et 50 ans, et siège à la fois au niveau du palais, du septum nasal, et de la mandibule, bien que ces localisations soient très rares. (5,6) Comme le CME, le CCA touche le maxillaire ou la mandibule soit par extension tumorale, (107) soit très rarement de façon primitive. Les CCA intra-osseux primitifs touchent essentiellement la mandibule (108–110) et les métastases sont inhabituelles (109)

De par le peu de cas rapportés, une caractérisation radiologique paraît difficile. Globalement il se traduirait par une lésion lytique provoquant l'érosion des corticales adjacentes. Des déplacements dentaires sont observés dans la zone concernée (6,107–110)

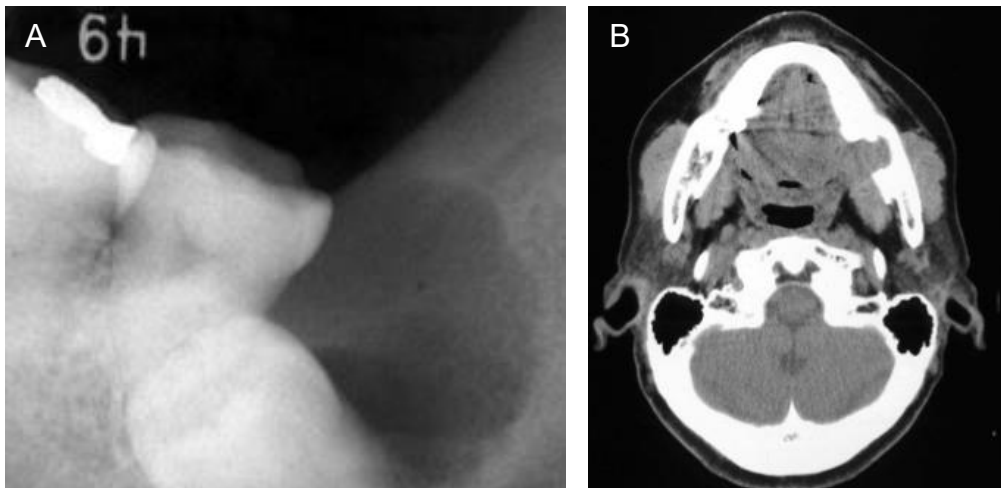


Figure 16 : (A & B) Radiographie rétro-alvéolaire et scanner en coupe axiale d'un CCA intra-osseux primitif de la zone rétro-molaire gauche. Lésion lytique détruisant la corticale linguale. *D'après Hara et al.* (108)

Diagnostics différentiels : (109,110)

- Tumeur odontogène
- Kyste dentigère
- Carcinome muco-épidermoïde

4.1.2. Tumeurs d'origine conjonctive

→ Sarcomes osseux et cartilagineux

Ostéosarcome

Si l'ostéosarcome est la 2^{ème} tumeur la plus fréquente des tumeurs osseuses malignes après le myélome multiple (111), elle n'atteint cependant le massif facial que dans 5 à 10% des cas et ne représente finalement que 0.5 à 1% des tumeurs du massif facial. (6) Elle peut survenir de novo, simultanément à une maladie de Paget, une dysplasie fibreuse ou un fibrome ossifiant, qui sont reconnus comme faisant partie des facteurs favorisants. L'âge moyen de découverte est de 35 ans avec un second pic en fréquence à 50 ans, et avec une petite prédominance masculine. Son siège est plus souvent mandibulaire, au niveau du corps de la mandibule, mais peut aussi être maxillaire au niveau de la crête alvéolaire. L'atteinte de l'antra du sinus maxillaire, et des autres structures osseuses est beaucoup plus rare voir exceptionnelle. (6,82)

Le diagnostic précoce peut être fait par la détection d'une modification irrégulière et asymétrique du ligament parodontal. (82,85) Dans un stade plus avancé, l'ostéosarcome se présente sous la forme d'une masse volumineuse, présentant à la fois des composantes ostéoblastiques et ostéolytiques qui s'expriment par la présence de calcifications irrégulières ou de trabéculations intra-tumorales. Les limites sont généralement mal définies avec une rupture de la corticale fréquente et une invasion des tissus mous. (6,81,110,111) La réaction périostée est plus courante au niveau de la mandibule qu'au niveau du maxillaire. Elle présente soit un aspect en « feu d'herbes » soit en « rayons de soleil » (6,82,85,112) ou encore, plus spécifiquement à l'ostéosarcome, un triangle de Codman. (111)

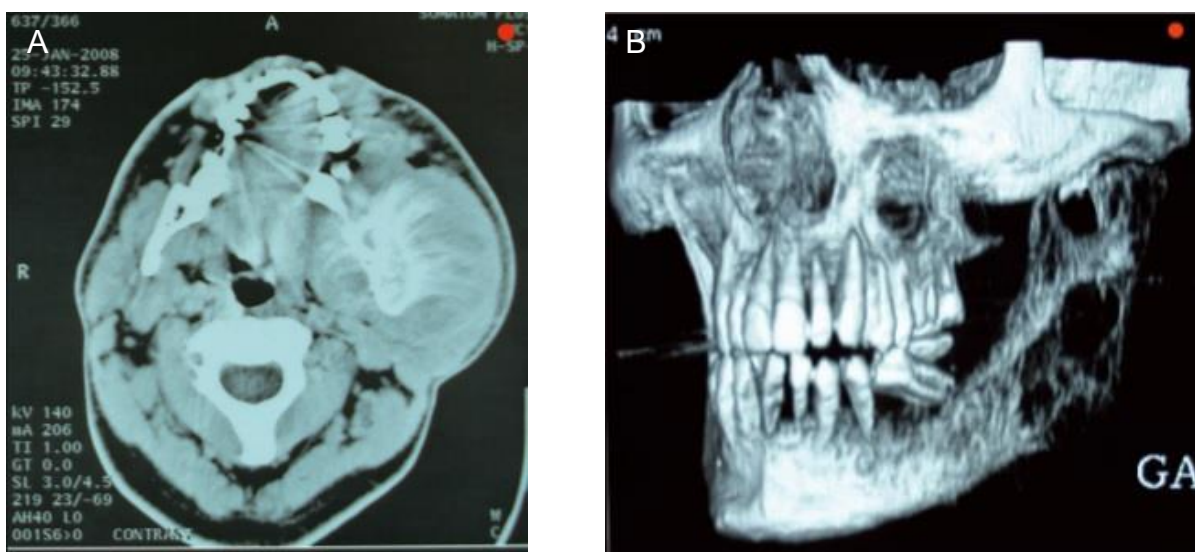


Figure 17 : Ostéosarcome. (A) CT en coupe axiale. Envahissement des tissus mous avec réaction périostée en « feu d'herbes ». (B) TDM du massif facial ; reconstruction 3D. Importante lésion ostéolytique. D'après Hajji et al. (111)

Le panoramique dentaire offre une bonne première vision d'ensemble et fait partie du bilan radiologique à réaliser dans la détection d'ostéosarcome. (84,112) La TDM évalue de façon satisfaisante la taille de la tumeur et ses limites, ainsi que la mise en évidence d'éventuelles calcifications intra-tumorales. Elle permet de poser le diagnostic dans plus de 50% des cas. (85,111) L'IRM permet une meilleure appréciation de l'extension aux parties molles. (84)

Diagnostics différentiels :

- Chondrosarcome
- Carcinome de la prostate métastatique
- Ostéomyélite

Sarcome d'Ewing

C'est une tumeur osseuse à croissance rapide, très agressive associée à un faible pronostic. (113,114) Elle survient chez les enfants et jeunes adultes et ne touche le massif facial que dans 1 à 2% des cas. (6,114,116,117) L'âge moyen de découverte est de 15ans avec une prédominance masculine. (6,114,115) C'est la mandibule dans sa portion postérieure qui est le plus souvent touchée. (6,113–117)

Radiologiquement, le sarcome d'Ewing est assez peu spécifique. McCormack et al. l'ont qualifié de « grand imitateur de la pathologie osseuse » en raison de ses présentations cliniques qui peuvent imiter la plupart des entités osseuses bénignes et malignes (114). Il correspond à une lésion mal limitée, associée à une lyse corticale, à un envahissement des tissus mous adjacents, et souvent à une masse de tissu mou. (114,115,117) Des phénomènes ostéolytiques de type perméatifs sont observés dans 90% des cas et font donc partie des caractéristiques majeures du sarcome d'Ewing (114). Une réaction périostée en « rayons de soleil » même si elle n'est pas fréquente, peut être observée (6,114,115,117,119). Les calcifications sont généralement absentes (6,73,115). Il est remarqué dans certains cas, la résorption radiculaire des dents bordantes, le déplacement, l'éruption précoce ou la destruction des germes dentaires sous-jacents et l'élargissement du ligament parodontal à la phase précoce (6,114,115).

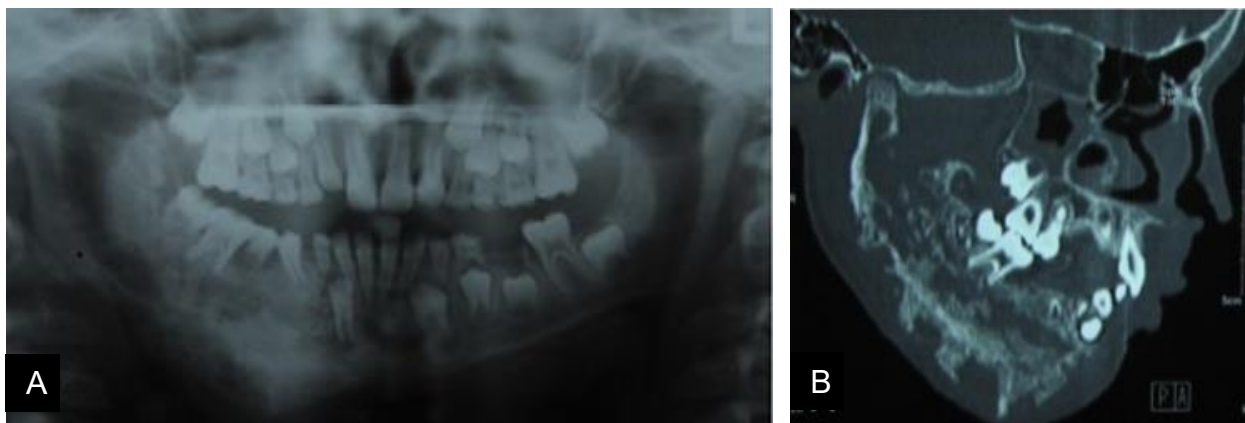


Figure 18 : (A & B) Sarcome d'Ewing de l'hémi mandibule droite. (A) Radiographie panoramique montrant la lésion d'aspect irrégulier et l'éruption prématurée des 44 et 45 comparativement au secteur controlatéral ainsi que leur résorption radiculaire. (B) Scanner en coupe sagittale montrant l'envahissement de la mandibule et du canal alvéolaire inférieure jusqu'au condyle. D'après Karimi et al. (120)

Le panoramique dentaire sera généralement le premier examen réalisé. Il sera ensuite demandé pour le suivi post-thérapeutique. Le scanner et l'IRM sont utilisés pour l'évaluation primaire de la tumeur, le bilan préopératoire et le suivi. (114,116,121). L'IRM permet plus spécifiquement d'apprécier les extensions dans la fosse infra-temporale, la région orbitaire, la base du crâne ainsi que les extensions médullaires. (6) Bien que la haute résolution du scanner soit efficace pour un bilan préopératoire, le sarcome d'Ewing est tellement invasif qu'il ne suffit parfois pas à détecter les infiltrations microscopiques au niveau des limites. Cela oblige les chirurgiens à réaliser des résections très larges même au-delà des limites radiologiquement saines. (119,120)

De par le fort potentiel métastatique de cette tumeur, il faut toujours considérer la possibilité que l'atteinte des maxillaires représente une métastase d'une tumeur originaire d'un site différent (114,119). La scintigraphie est un moyen efficace pour évaluer les métastases à distance dans le cadre du sarcome d'Ewing, elle peut être complétée par un scanner corps entier (115,119,120). Le PET-Scan peut être utilisé pour ce même objectif, mais également pour prédire la réponse thérapeutique de la radiothérapie (121)

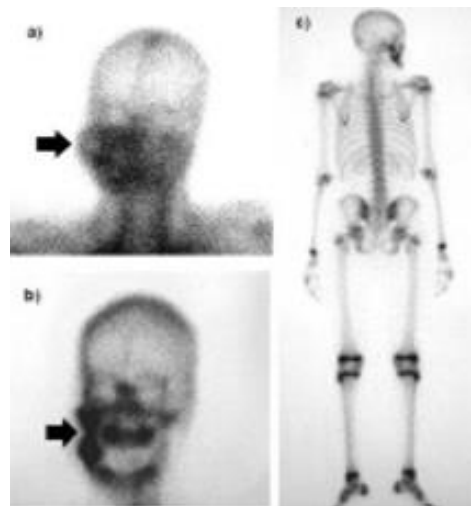


Figure 19 : Sarcome d'Ewing mandibulaire droit. (A & B) Scintigraphie osseuse révélant une accumulation de produit de contraste dans la partie mandibulaire droite. (C) Scanner corps entier ne révélant pas d'autre atteinte osseuse. D'après Lopes et al. (118)

Diagnostiques différentiels (113,114,118,119) :

- Neuroblastome métastatique
- Leucémie aiguë
- L'ostéosarcome
- Le lymphosarcome
- L'histiocytose-X
- L'ostéomyélite
- Le rhabdomyosarcome
- Le carcinome métastatique
- Infection dentaire

La présence d'une masse de tissu mou, l'âge du patient, ou encore l'inefficacité d'un traitement antibiotique pourra d'ores et déjà faciliter la différenciation.

Chondrosarcome

Le chondrosarcome se caractérise par la formation de cartilage par des cellules tumorales. (122,123) C'est une tumeur de la tête et du cou extrêmement rare car elle représente moins d'1% des tumeurs du massif facial. (6) Elle présente une croissance lente mais ses récurrences sont fréquentes et très agressives (121). Le chondrosarcome peut être primitif ou secondaire à un enchondrome ou un ostéenchondrome. (83,124) L'âge moyen de découverte est très variable, avec une moyenne entre 30 et 50 ans. (6,83,125,126) C'est le maxillaire qui est le plus souvent atteint. La symphyse, l'apophyse coronoïde et les condyles sont des zones mandibulaires qui peuvent être touchées de par leur ossification endochondrale. (6,122,126)

Radiologiquement, on retrouve une lésion radio-claire avec des limites irrégulières. (6) Les bords de la lésion se présentent comme une zone mal définie qui peut présenter des calcifications correspondant au tissu néoplasique cartilagineux. (122) Comme pour l'ostéosarcome, un élargissement du ligament parodontal peut être observé sur les zones dentées alentour, ainsi qu'une réaction périostée avec un aspect en « rayon de soleil ». Des déplacements importants et des mobilités dentaires peuvent être observées avec un aspect de « dents flottantes » (127) Ainsi, un diastème peut tout à fait être un des premiers signes cliniques (123)

Concernant l'atteinte condylienne, on aperçoit une érosion irrégulière du condyle avec des calcifications et une augmentation de l'espace articulaire. Ces caractéristiques représentent pour Garzino *et al.* (125) des signes pathognomoniques pour cette localisation.

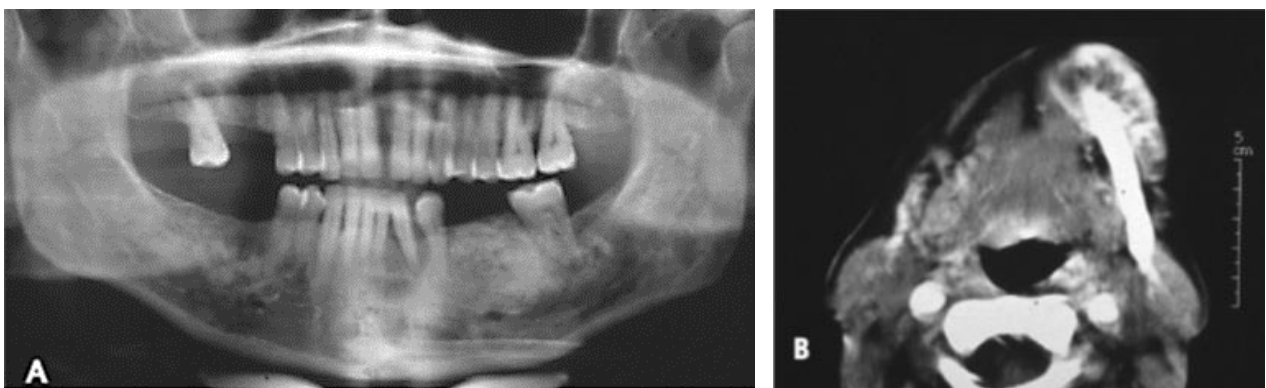


Figure 20 : (A & B) Chondrosarcome de la symphyse mandibulaire gauche. (A) Radiographie panoramique, montrant une lésion hétérogène mal limitée de la symphyse mandibulaire gauche. (B) Scanner en coupe axiale, montrant la même lésion solide, avec une matrice chondroïde, présentant des calcifications et une invasion des tissus mous. D'après Sammartino *et al.* (123)

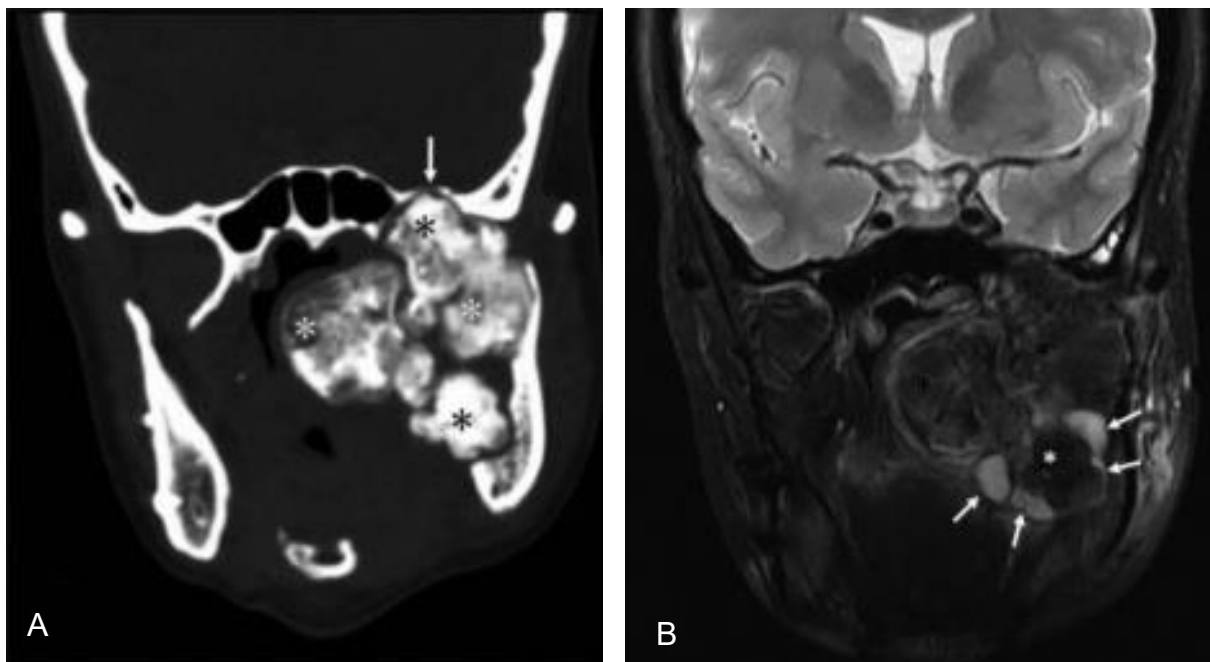


Figure 21 : (A & B) Chondrosarcome du condyle mandibulaire gauche. *D'après Xu et al. (83)*
 (A) Scanner en coupe coronale reconstruite, montrant une grande masse lobulée de densité osseuse dans l'espace ptérygo-maxillaire gauche provenant de la mandibule et qui a envahi la base du crâne (flèche blanche). Présence de calcifications irrégulières, avec un centre plus dense (astérisques noires) que la périphérie (astérisques blanches). (B) Coupe coronale d'IRM pondérée en T2 qui montre la même masse lobulée, au signal hétérogène : un hypo signal au centre correspond aux zones densément calcifiées (astérisque blanc), un hyper signal en périphérie pourrait correspondre à une partie non minéralisée du cartilage (flèches blanches).

La radiographie panoramique permet un bon premier aperçu de la tumeur mais elle n'est pas assez précise pour détecter la présence de calcifications. En revanche, elle sera nécessaire pour le suivi post-thérapeutique. Le scanner et l'IRM sont indispensables et complémentaires pour réaliser le diagnostic, le bilan d'extension locale, le bilan préopératoire et le suivi. Ils ont également un intérêt dans la différenciation des chondrosarcomes et des ostéochondromes (83). Dans les atteintes condyliennes, l'IRM est le meilleur examen pour évaluer le cartilage hyalin de l'articulation (80). Pour le bilan d'extension à distance, bien que le potentiel métastatique soit assez bas, un scanner corps entier ou une scintigraphie peuvent être réalisés. (97)

Diagnostics différentiels (127) :

Le chondrosarcome est souvent confondu avec une lésion bénigne de par sa croissance très lente.

- Dans le cas où l'aspect radiologique ne présente pas de calcifications, il peut être confondu avec une tumeur odontogène bénigne.
- Dans ses formes les plus agressives, il peut également faire penser à un ostéosarcome.
- Dans sa localisation condylienne, il peut ressembler à un ostéochondrome. C'est l'âge et la rapidité de croissance qui les différencie ; l'ostéochondrome survient chez des patients beaucoup plus jeunes et évolue beaucoup plus lentement que le chondrosarcome.

Chondrosarcome méenchymateux

Représentant 3 à 9% de l'ensemble des chondrosarcomes, le chondrosarcome méenchymateux se différencie par sa composition cellulaire biphasique. (5,6) Il se développe la plupart du temps dans les os, et préférentiellement ceux du massif facial, mais peut également survenir dans les tissus mous. Il touche le plus souvent les patients entre 20 et 40 ans avec une moyenne d'âge de 35 ans, sans différenciation significative concernant le sexe des patients atteints. (5) Il n'y a pas de site préférentiel, le maxillaire est autant impliqué que la mandibule.

Radiologiquement aspécifique, le chondrosarcome méenchymateux est très compliqué à distinguer des autres tumeurs cartilagineuses et ostéogéniques. (128,129) Il est représenté par une masse mal limitée, qui lyse les parois osseuses et envahit les régions avoisinantes. Certains auteurs soulignent des spécificités en fonction du site touché. (6,129–131) Au niveau mandibulaire, une composante lytique prédomine, plus ou moins bien limitée mais sans liseré de condensation péri lésionnel, et avec des calcifications occasionnelles. L'atteinte maxillaire se présente comme une masse radio-opaque ou mixte, envahissant volontiers l'orbite, les sinus, et surtout la base du crâne. Les calcifications y sont beaucoup plus fréquentes ; fines, punctiformes ou plus grossières en « pop corn ». (6,133,134)

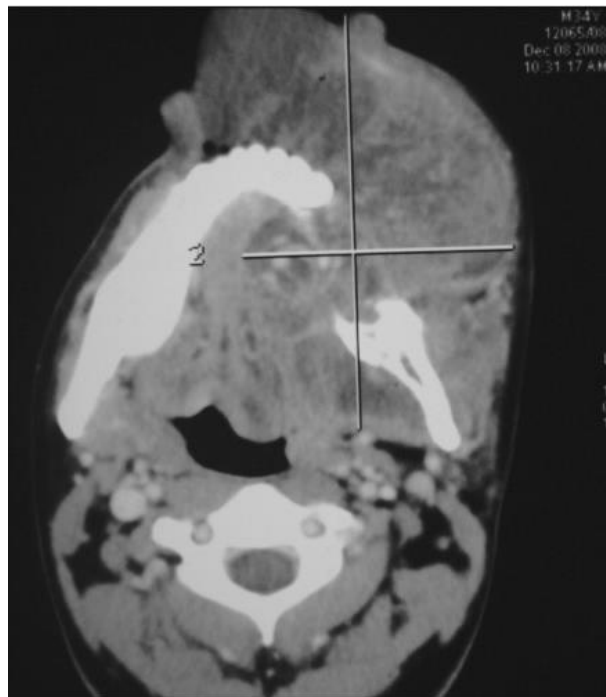


Figure 22 : Scanner en coupe axiale d'un chondrosarcome méenchymateux mandibulaire gauche. Large masse hétérogène et irrégulière lysant l'os mandibulaire et envahissant les tissus mous. D'après Krishnamurthy et al. (134)

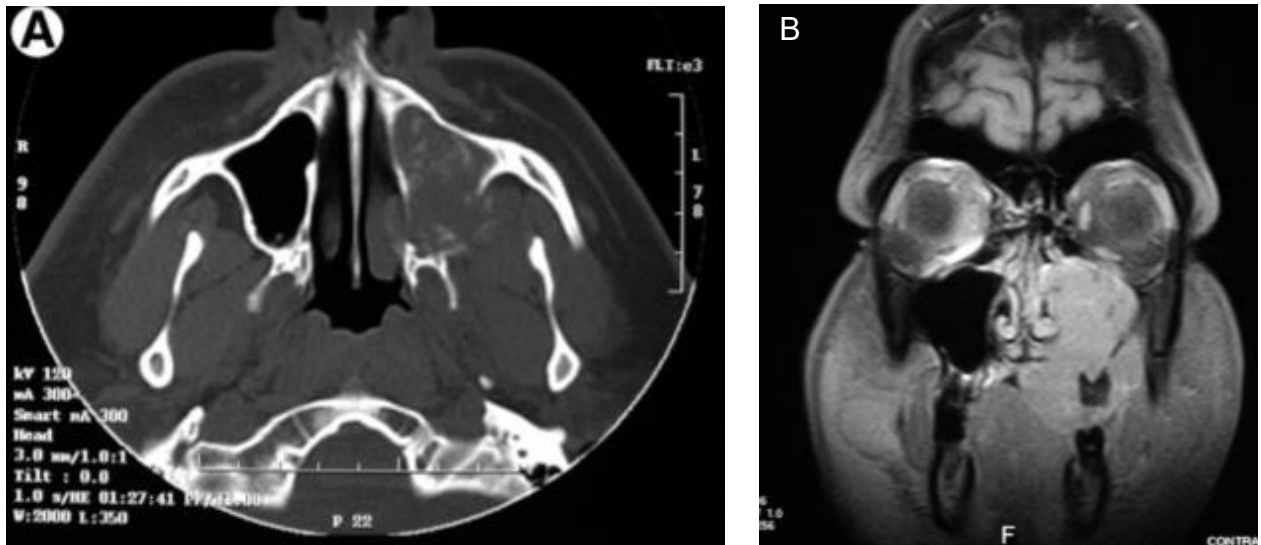


Figure 23 : Chondrosarcome mésoenchymateux du maxillaire gauche. (A) Scanner en coupe axiale montrant une lésion mixte avec calcifications, causant la destruction des parois latéro-postérieures du sinus maxillaire gauche. (B) IRM en coupe coronale, séquence en pondération T1, montrant l'invasion de la tumeur dans le palais, les cavités nasales, et le plancher de l'orbite. *D'après Tien et al. (130)*

Avec très peu d'études récentes, l'imagerie du chondrosarcome mésoenchymateux est peu référencée. Le panoramique dentaire est utilisé en première ligne, puis vient le scanner pour l'analyse de la lyse osseuse. L'IRM a un intérêt tout particulier pour cette tumeur invasive, qui touche aussi bien l'os que les tissus mous. Enfin, c'est une tumeur qui présente une vascularisation riche. (136) Par conséquent, les récentes techniques d'imagerie de perfusion pourraient être un apport considérable dans le bilan d'extension local et régional du chondrosarcome mésoenchymateux.

Diagnostics différentiels (128,136)

- Lymphome osseux primitif
- Sarcome d'ewing
- Hémangiopericytome
- Ostéosarcome
- Fibrome odontogène,
- Fibrome chondromyxoïde,
- Fibrosarcome et
- Angiosarcome

→ Sarcomes conjunctivo-musculaires et vasculaires

Fibrosarcome

Le fibrosarcome est une tumeur maligne mésenchymateuse très rare au niveau maxillo-facial. Elle atteint essentiellement les adultes entre 40 et 60 ans, hommes et femmes de façon équivalente, et peut aussi toucher les enfants. (6) Aujourd'hui c'est un diagnostic d'exclusion, c'est-à-dire qu'il n'est retenu qu'après avoir éliminé les nombreux diagnostics différentiels. La catégorie même du fibrosarcome a été démembrée en plusieurs entités « fibrosarcomateuses » qui ne seront pas détaillées ici. (137) Il existe des facteurs prédisposants reconnus à sa survenue telle que la maladie de Paget, une dysplasie fibreuse, une ostéomyélite chronique ou un antécédent d'irradiation. (6,138,139) Elle peut apparaître dans les tissus mous comme les sinus et les fosses nasales et envahir les maxillaires par extension, ou se développer dans l'os directement dans ses formes intra-osseuses primitives. (139) L'atteinte des maxillaires est rare avec une prédominance mandibulaire. (138–140) Les récives locales sont fréquentes mais les métastases peu observées. (137,140)

Radiologiquement, le fibrosarcome est représenté de façon aspécifique par une lésion ostéolytique mal limitée, sans liseré d'ostéocondensation. Elle amincie, voire lyse les corticales, et envahit les tissus mous. (6,137–140) Ces caractéristiques ne permettent pas la distinction du fibrosarcome des autres lésions osseuses. (139,140)

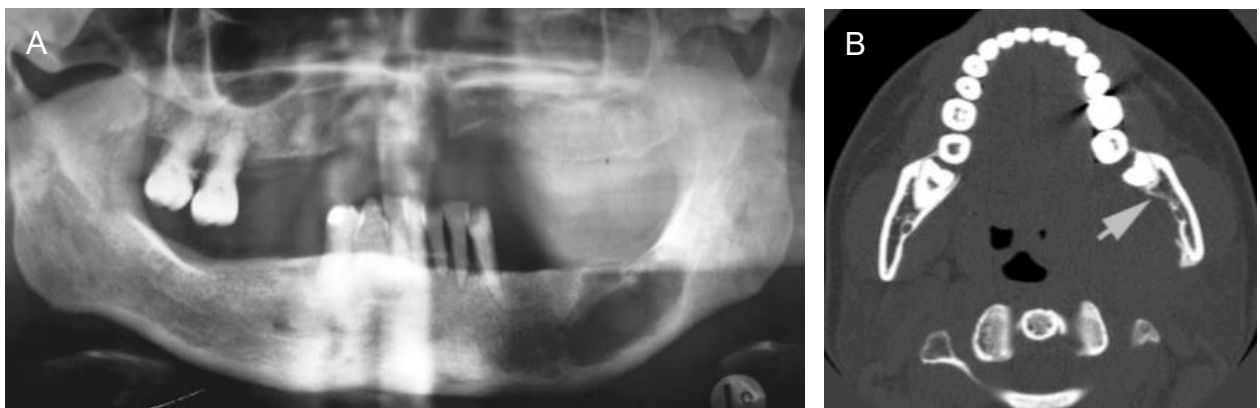


Figure 24 : (A) Panoramième dentaire montrant une lésion radio-claire, aux limites irrégulières, infiltrant la corticale mandibulaire gauche. La biopsie a par la suite révélé un fibrosarcome intra-osseux mandibulaire. *D'après Angiero et al. (139)*

(B) Scanner en coupe axiale montrant l'érosion de la corticale linguale mandibulaire gauche par un fibrosarcome de l'articulation temporo-mandibulaire. *D'après Gamoh et al. (140)*

De par les caractéristiques trop peu spécifiques et le nombre considérable de diagnostics différentiels, l'imagerie n'a pas de réel rôle dans le diagnostic du fibrosarcome. Cependant, elle permet d'évaluer le volume de la lésion, l'importance de la lyse osseuse, et l'extension dans les structures avoisinantes avec des examens tels que le scanner et l'IRM.

Diagnostics différentiels (137) :

Il y a de nombreux diagnostics différentiels, parmi eux : la fasciite nodulaire pseudosarcomateuse, le histiocytofibrome bénin et malin, le fibrome, la fibromatose profonde, le schwannome cellulaire, le sarcome synovial monophasique à cellules fusiformes, la tumeur maligne des gaines nerveuses périphériques, le léiomyosarcome, le sarcome myofibroblastique, le liposarcome, le rhabdomyosarcome et le mélanome à cellules fusiformes, le carcinome sarcomatoïde, le myélome multiple, le chondrosarcome et l'ostéosarcome.

Histiocytofibrome malin

C'est l'un des plus fréquents sarcomes des tissus mous, qui peut également atteindre l'os de façon primitive. Il peut survenir *de novo* ou sur un os pathologique (os irradié, terrain de d'infarctus osseux, de maladie de Paget, de dysplasie fibreuse, d'enchondrome...). (6,140,141) Il touche les patients entre 40 et 70 ans, avec une prédominance masculine. Il siège à la fois au niveau des orbites, des cavités naso-sinusiennes et de la mandibule, bien qu'il ne touche que très rarement le massif facial. (6,141,142) Comme pour le fibrosarcome, l'atteinte des maxillaires reflète soit un envahissement tumoral, soit une forme intra-osseuse primitive. Il est associé à un pronostic faible dans la région de la tête et du cou, en particulier au niveau des sinus maxillaires, de la mandibule, et du larynx, (141,142) avec des récurrences fréquentes et des métastases possibles. (141,143–145)

Le diagnostic radiologique spécifique de l'histiocytofibrome malin est difficile à réaliser en raison de ses degrés variables de différenciation histologique qui donnent des aspects très différents à l'imagerie. (141,143) Les lésions de bas grade correspondraient à des lésions bien limitées, amincissant les corticales osseuses sans réaction périostée associée. (6) Celles de plus haut grade, plus fréquemment rencontrées dans les études, présenteraient un caractère encore plus agressif dans cette zone que l'ostéosarcome et le fibrosarcome. (142) Elles se manifestent par une ostéolyse irrégulière, sans limites définies et de réaction d'ostéocondensation de contour, et sans réaction périostée. (6,142–145) Les corticales sont très souvent lysées et les extensions dans les parties molles sont habituelles. (6,141,143–145) Une fracture pathologique est possible (142,144) et les rhizalyses sont fréquentes. (6,141,144) Des zones de nécroses et des calcifications peuvent être observés mais elles sont rares. (140,143) Sur l'IRM, le signal est souvent hétérogène, reflétant les composants histologiques complexes de la tumeur, (141,143) mais il peut être aussi homogène. (145)

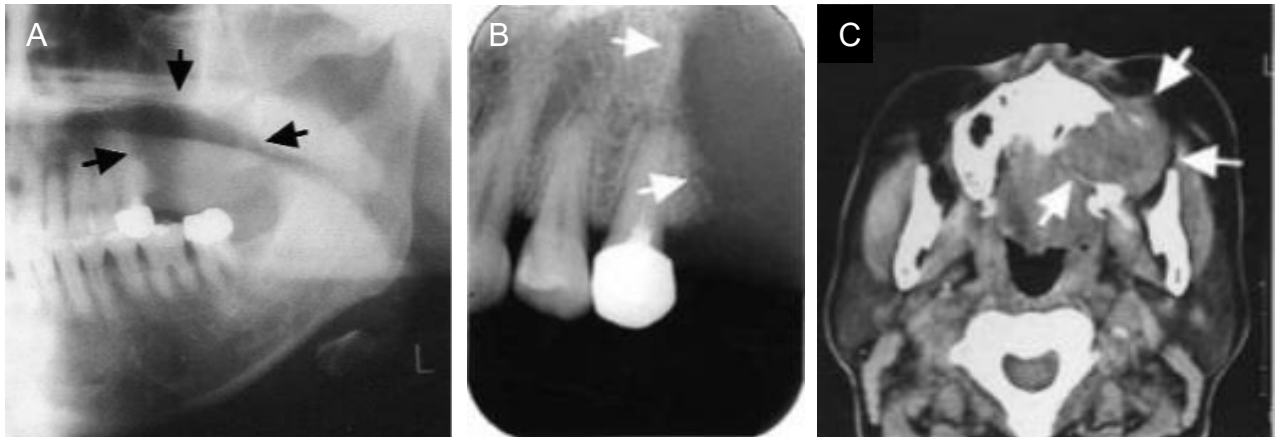


Figure 25 : (A, B, C) Histiocytome malin probablement d'origine sinusienne et infiltrant le maxillaire gauche. (A) Radiographie panoramique montrant une destruction massive de l'os maxillaire alvéolaire gauche. (B) Radiographie rétro-alvéolaire montrant la lyse osseuse assez bien limitée mais sans réaction d'ostéosclérose. (C) Scanner en coupe axiale montrant l'occupation tumorale du sinus maxillaire gauche et sa destruction du mur latéral et postérieur sinusien. Le pan médian a été soufflé mais pas envahi. D'après Sato *et al.* (145)

Bien que les résultats de l'imagerie soient plutôt non spécifiques, le scanner et l'IRM sont essentiels pour la planification préopératoire et chirurgicale. (143) En effet, le taux élevé de récurrences étant dépendant de la taille de la tumeur, de la profondeur de l'invasion, et des marges chirurgicales, il est important de bien définir tous ces critères. (141,142) La taille et l'extension sont précisés par le scanner et l'IRM afin de définir précisément le geste opératoire. Les techniques d'imagerie fonctionnelle de diffusion ou de perfusion permettraient d'affiner davantage l'analyse en repérant les zones actives non visibles radiologiquement. La résection chirurgicale serait alors peut-être plus radicale mais pourrait diminuer le risque de récurrence. Le bilan d'extension à distance peut être réalisé par un scanner thoracique et une scintigraphie Ga^{67} . Cette dernière permettrait, selon Sato *et al.* (145) de différencier l'histiocytome malin du lymphome malin qui absorberait de façon beaucoup plus importante le Ga^{67} et donnerait un signal plus intense.

Diagnostics différentiels (142,143): Ils sont très nombreux et ne seront pas tous cités ici, mais on y trouve le carcinome épidermoïde, le lymphome malin, les tumeurs malignes à cellules géantes, le fibrosarcome, l'ostéosarcome ostéolytique, la fasciite nodulaire, histiocytose à cellules de Langerhans, le rhabdomyosarcome pléomorphe, le fibromyxome, le plasmocytome.

Rhabdomyosarcome (RMS)

C'est une tumeur mésoenchymateuse maligne à différenciation musculaire striée rare. La région tête et cou est sa localisation principale. Elle touche essentiellement des enfants et adolescents ; dans 78% des cas les patients ont moins de 12 ans. Il n'y a pas de prédominance sexuelle remarquable. Les orbites, les sinus de la face et les fosses nasales sont les sites les plus atteints, il existe tout de même des formes mandibulaires mais qui restent exceptionnelles. (5,6) C'est une tumeur agressive à croissance rapide. (146) Trois formes histologiques prédominent : les RMS alvéolaires et pléomorphes de mauvais pronostic, et les RMS embryonnaires, de pronostic intermédiaire qui sont les plus fréquentes (147–149). Le taux de récurrences est d'environ 26%. (150) Le RMS peut se développer au dépend de la gencive ou dans les sinus maxillaires, puis envahir l'os sous-jacent (146,148)

Pour les atteintes de la cavité buccale envahissant l'os sous-jacent, l'aspect radiologique est assez variable. Il peut ne pas être révélateur, parfois même absent sur les radiographies conventionnelles (145,147). Par ailleurs un élargissement du ligament parodontal (146) ainsi que l'absence de dents par avulsion spontanée peuvent être observés. (151) Une lésion ostéolytique en rapport avec l'apex d'une dent peut tout aussi bien simuler un granulome péri-apical. (152) L'examen tomodensitométrique montre une masse de tissu mou de même densité que le muscle, volontiers hétérogène, et s'associe de façon variable à une érosion osseuse et une lyse corticale. (6,151) Les zones hémorragiques, les nécroses, et les calcifications sont très inhabituelles (6) La forme mandibulaire se caractérise par une lésion ostéolytique irrégulière, souvent postérieure et en rapport avec une dent (dent de sagesse). (147,149) Pour les lésions volumineuses dont le point de départ serait la sphère naso-sinuso-orbitaire, une prise de contraste « en grappe » a été décrite et pourrait être évocatrice du diagnostic. Elle correspond à plusieurs zones accolées, grossièrement arrondies, soulignées en périphérie par une zone de contraste nette, appelée signe du « botryoïde ». (6)

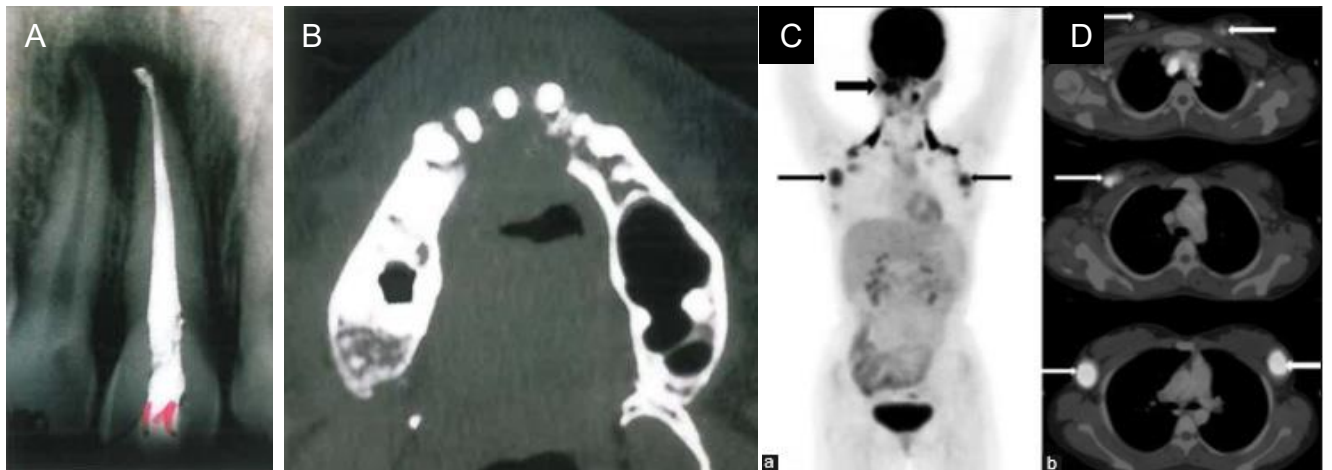

Figure 26 : (A) Cliché rétro-alvéolaire d'un RMS simulant un granulome péri-apical, après obturation de l'incisive centrale. (B) Scanner en coupe axiale environ 1 an après le (A) montrant une ostéolyse diffuse dans la région incisivo-canine. *D'après Tazi et al. (152)*

(C) Image d'un TEP réalisé lors du bilan d'extension à distance d'un rhabdomyosarcome, révélant une accumulation de FDG dans la région maxillaire droit, ainsi qu'au niveau mammaire de façon bilatérale.

(D) La fusion du TEP avec le scanner en coupe axiale montre des lésions multiples bien définies et de tailles variables dans la région mammaire. *D'après Tripathi et al. (153)*

Dans la plupart des cas, seule l'imagerie conventionnelle (radiographie rétro-alvéolaire et panoramique dentaire) était utilisée dans la démarche diagnostique. Les autres examens (scanner, IRM, scanner thoracique et scintigraphie osseuse) étaient souvent réalisés une fois le diagnostic posé par la biopsie, afin de réaliser le bilan d'extension à distance et le suivi. (147,152) En 2009, Tateishi *et al.* (150) concluaient que la TEP-TDM FDG corps entier avait une plus grande précision diagnostique que l'imagerie conventionnelle, ainsi qu'une meilleure détection des récives et des métastases. De par ces résultats, ils suggéraient donc que la TEP-TDM FDG corps entier devrait être l'examen de choix chez les patients atteints de rhabdomyosarcome.

Diagnostic différentiel (146–148):

- Lésion inflammatoire ou infectieuse
- Tumeur odontogène

Léiomyosarcome (LMS)

C'est une tumeur mésoenchymateuse maligne à différenciation musculaire lisse qui est exceptionnelle au niveau maxillo-facial. Elle touche aussi bien les hommes que les femmes entre 40 et 60 ans. (5,6) Au niveau de la cavité buccale, bien que rarement atteinte, la mandibule, le maxillaire et les sinus maxillaires semblent être les sites de prédilection du LMS. (154–156) L'atteinte osseuse peut se faire de façon primitive, métastatique, ou par envahissement d'un LMS gingival ou sinusien. (154,155) Des formes survenant après une irradiation ont également été décrites. (157) Son pronostic est assez faible en raison du nombre de récurrences et de métastases observées. (154–158)

Radiologiquement, pour les atteintes gingivales, des changements ne sont évidemment visibles que lorsque l'os sous-jacent est envahi. Ceci représente un critère évident de malignité. Le LMS peut alors simuler une atteinte parodontale ou péri-apicale s'il est en rapport avec une dent. (158)

Concernant l'atteinte mandibulaire, l'imagerie révèle une lésion ostéolytique volumineuse avec un aspect mité reflétant son caractère agressif. (155,157) Une lésion en hypo signal, sans calcifications, et détruisant les corticales est généralement observée sur la scanner. (157) Au niveau maxillaire, la même chose est observée avec un envahissement des tissus mous et des cavités nasales. (156) Au scanner, la lésion est en iso signal, massive, lobulée. (159)

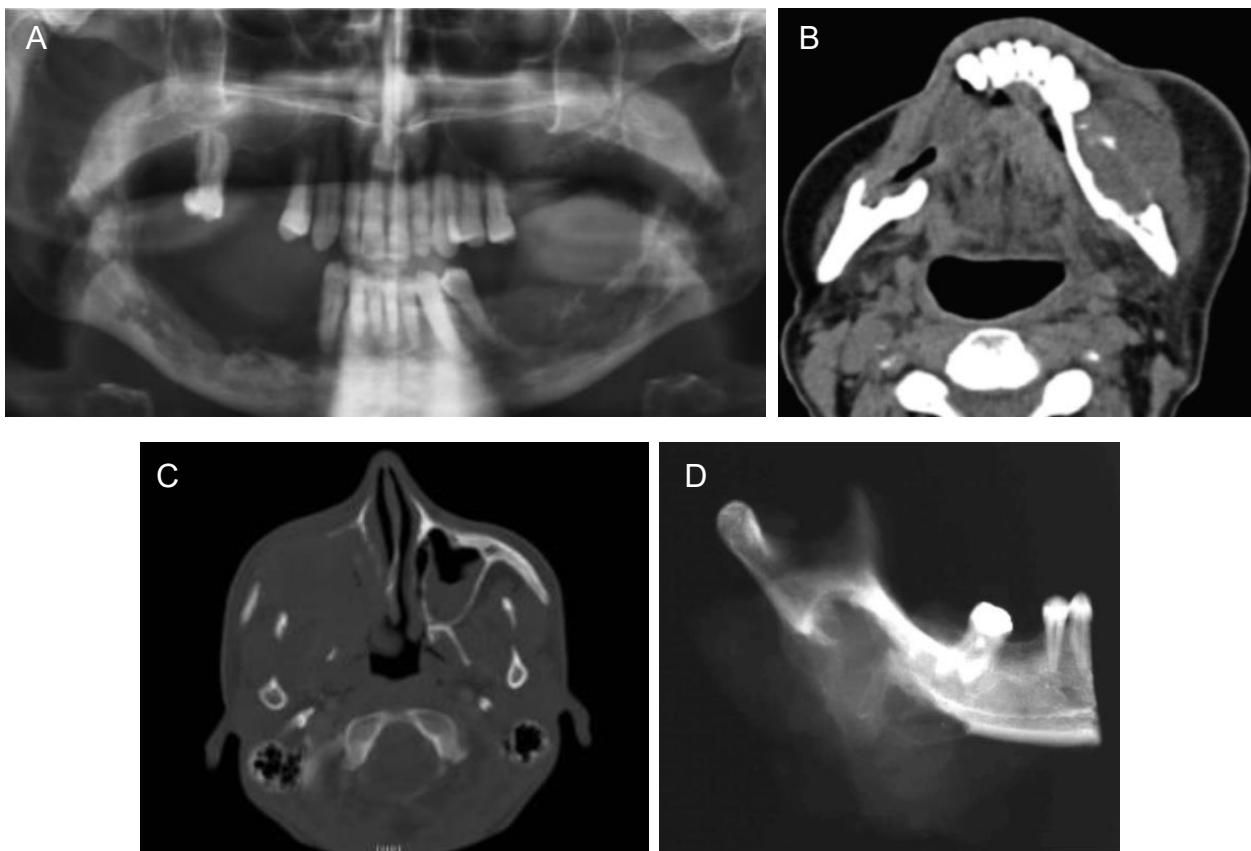


Figure 27 : (A) Radiographie panoramique d'un LMS révélant une lésion diffuse avec un aspect ostéolytique mité. (B) Image du scanner en coupe axiale montrant la masse volumineuse occupant le corps mandibulaire gauche avec une destruction corticale. *D'après Pérez Villar et al. (157)*
 (C) Scanner en coupe axiale d'un LMS, montrant une lésion mal définie en iso signal, lobulée, volumineuse et détruisant les structures osseuses adjacentes. *D'après Zahir et al. (159)*
 (D) Radiographie d'une héli-mandibule droite réséquée suite à un LMS qui s'est développé à partir du canal alvéolaire inférieur. *D'après Vilos et al. (154)*

Des examens radiologiques appropriés sont nécessaires pour évaluer avec précision la taille de la tumeur, son emplacement, et les structures anatomiques adjacentes. Vilos *et al.* (154) recommandent comme bilan d'imagerie du LMS oral :

- Un scanner tête et cou : pour décrire l'emplacement et l'étendue de la lésion, et pour rechercher une éventuelle métastase ganglionnaire.
- Un examen thoracique : pour le bilan d'extension régional.
- Un scanner ou une échographie de l'abdomen supérieur ET inférieur, en particulier chez les femmes, afin d'évaluer le tractus génital qui est souvent touché par le LMS.
- Une scintigraphie au Galium 67 ou Technétium 99, pour exclure d'éventuelles métastases osseuses.
- L'IRM peut être utilisée s'il existe une suspicion d'envahissement des tissus mous.

Diagnosics différentiels (156,157,159) :

- Ostéoradionécrose
- Infection fongique
- Carcinome adénoïde kystique
- Carcinome épidermoïde
- Carcinome muco-épidermoïde central
- Carcinome améloblastique et autres carcinomes odontogènes
- Fibrosarcome
- Ostéosarcome
- Chondrosarcome

Myofibrosarcome

Le myofibrosarcome est une tumeur de bas grade de malignité infiltrant les tissus mous profonds. Il présente une prédilection pour la région tête et cou. Il touche des patients de tout âge avec une moyenne de 40 ans et une prédominance masculine. Il siège au niveau de la cavité buccale, essentiellement au niveau des tissus mous profonds mais des formes intra-osseuses ont également été rapportées. (5) Le maxillaire est autant atteint que la mandibule. (6) Les métastases à distance sont rarement rapportées. (160)

De façon générale, le myofibrosarcome est représenté radiologiquement par une lésion lytique, dont les limites peuvent être assez nettes et généralement sans réaction périostée associée. (161,162) Les structures adjacentes sont souvent repoussées (161) mais elles peuvent également être envahies. (163) Au scanner la prise de contraste montre une masse plutôt hétérogène. (161,163) Yu *et al.* (160) ont décrit en 2016 un cas de myofibrosarcome mandibulaire qui s'est développé aux dépens du nerf alvéolaire inférieur. A l'imagerie, ils ont pu observer un net élargissement du canal mandibulaire et du foramen mentonnier.

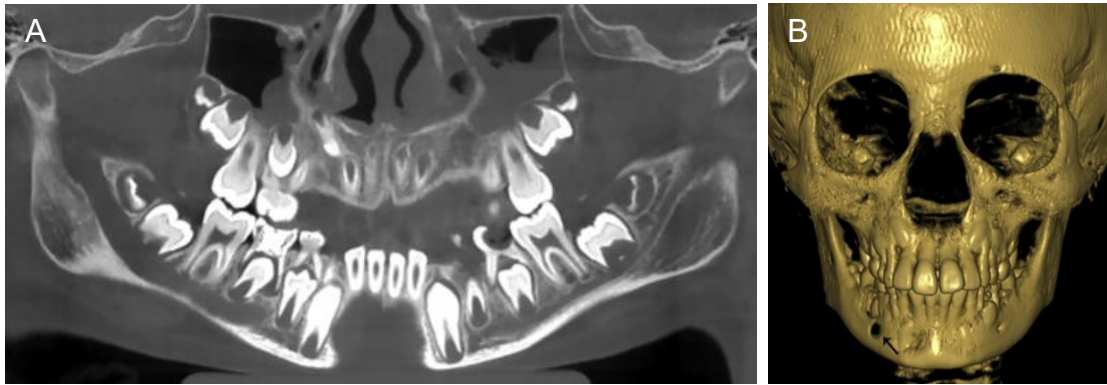


Figure 28 : Elargissement du canal mandibulaire et du foramen mentonnier visible sur une radiographie panoramique (A) et une reconstruction 3D (B). *D'après Yu et al. (160)*

Diagnostics différentiels (5,161,162) :

- Fasciite
- Fibromatose
- Fibrosarcome
- Léiomyosarcome
- Tumeur myofibroblastique inflammatoire
- Myosite proliférative

Angiosarcome

L'angiosarcome est une tumeur maligne d'origine vasculaire. Elle ne touche que très rarement le massif facial. Il existe une prédilection masculine avec une découverte entre 40 et 50 ans bien que tous les âges puissent être atteints. (5) Il existe de rares formes primitives mandibulaires et maxillaires. (6,164,165) Il s'agit le plus souvent de métastases ou d'invasions locales à partir des tissus mous de la cavité buccale. (164,165) Le pronostic est généralement faible. (164) Des taux élevés de récurrence et de métastases ont été rapportés dans la littérature. (165)

L'extrapolation des données radiologiques à partir de quelques cas rapportés d'atteinte osseuse primitive paraît compliquée. De plus, les incohérences antérieures dans la nomenclature et la classification de cette tumeur ajoutent davantage de difficultés dans la recherche avec un nombre de termes important. (164)

Généralement c'est une lésion ostéolytique, qui peut cependant présenter des zones radio-opaques. (165,166) Elle envahit de façon variable les régions avoisinantes. (6,166) Elle présente généralement un intense rehaussement après injection de produits de contraste sur l'examen tomodensitométrique. (6) Les résultats de l'IRM des angiosarcomes intra-osseux sont non spécifiques. (165) Des formes moins agressives, mieux limitées, avec une petite réaction périostée pouvant simuler une lésion bénigne, ont aussi été décrites. (6)

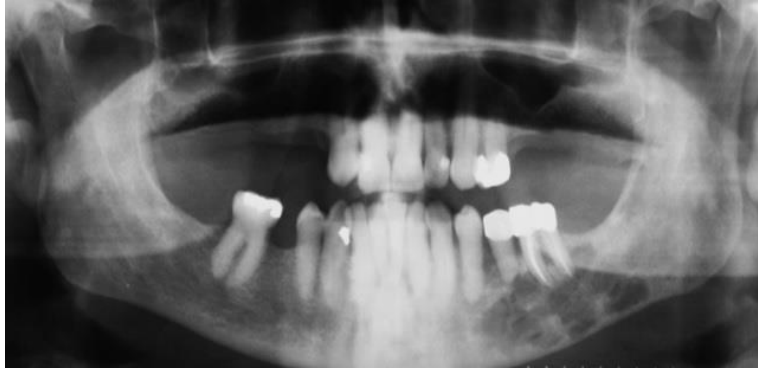

Figure 29 : Radiographie panoramique montrant une lésion au niveau du corps mandibulaire gauche, lytique, mal limitée, multiloculaire. La biopsie a révélé un angiosarcome mandibulaire primitif. *D'après Chehal et al. (165)*

Diagnostics différentiels (164,166) :

- Granulome pyogénique
- Hémangiome
- Sarcome de Kaposi
- Mélanome
- Lésions métastatiques.

4.2. Tumeurs odontogènes

4.2.1. Carcinomes odontogéniques

Carcinome améloblastique

Le carcinome améloblastique est une tumeur odontogène épithéliale maligne qui survient la plupart du temps *de novo*, pouvant aussi être l'évolution maligne d'un améloblastome bénin, souvent multi-récidivé. (5,168) L'âge de découverte varie entre 5 et 84 ans avec une moyenne de 50 ans et une légère prédominance chez les hommes. Son siège prédominant est la région mandibulaire postérieure. (5,6,169,170)

Peu d'articles développent l'aspect radiologique de cette tumeur. La plupart décrivent essentiellement les caractéristiques histologiques, seulement quelques données d'imagerie à partir d'orthopantomogrammes sont fournies. Généralement, c'est une tumeur qui apparaît comme une masse à composante solide et/ou kystique, d'aspect agressif, uni ou multiloculaire, avec des limites irrégulières et mal définies. (5,6,170–173) Les corticales sont souvent lysées et les parties molles envahies, avec une possibilité d'extension péri-neurale. (6,174) Cependant, il existe également des cas évoquant plutôt une tumeur bénigne avec des limites mieux définies. (5,174)

Les déplacements dentaires, les mobilités voire les avulsions spontanées, ainsi que les rhizalyses sont fréquentes. (6,170–172)

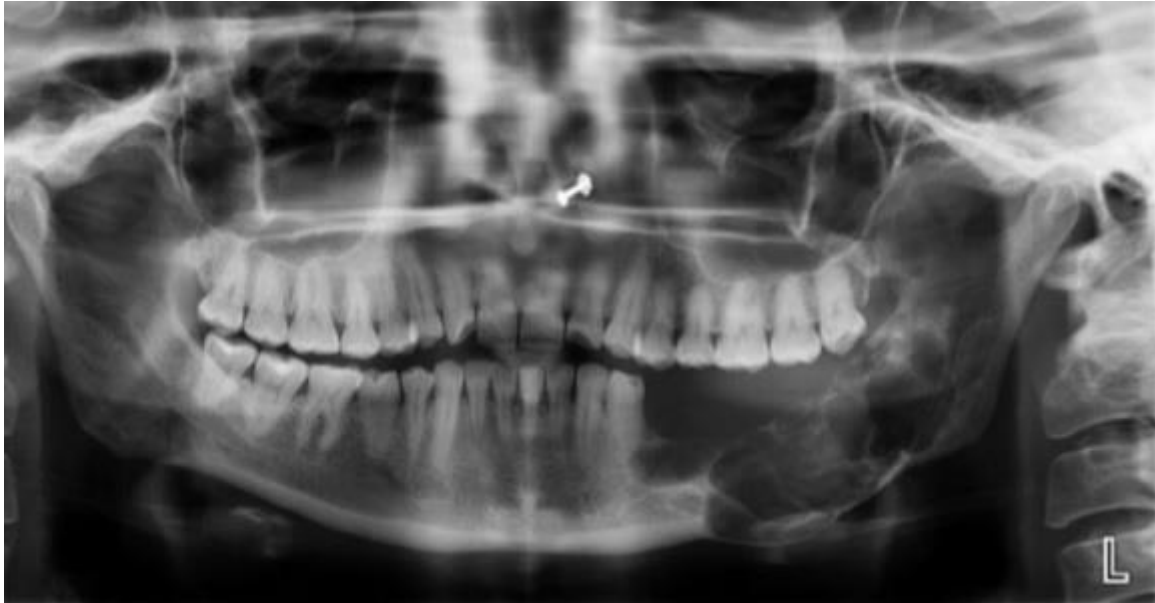

Figure 30 : Panoramique dentaire d'un carcinome améloblastique montrant une radio-clarté multiloculaire envahissant le ramus et le corps de la mandibule gauche. D'après Kodati *et al.* (170)

Ainsi, la radiographie panoramique est l'examen de première intention. Le scanner démontre le caractère agressif de la tumeur avec la destruction osseuse et dentaire. L'IRM, bien que peu rapportée dans les études, fournit des détails supplémentaires sur : l'agressivité, la composante solide de la lésion, l'implication des structures extra-osseuses adjacentes, l'extension médullaire et périneurale. Ceux-ci sont importants pour la résection chirurgicale et la planification de la reconstruction. (172–174) Un tiers des carcinomes améloblastiques développent des métastases pulmonaires, c'est pourquoi le bilan à distance paraît fondamental. (5,169,172,175) Bien que l'utilisation du TEP-scanner semble être parfaitement indiqué dans ce cas, il n'existe que très peu d'études rapportant son utilisation. Devenney-Cakir *et al.* ont été les premiers à le faire en 2010 (172) suivi de Matsuzaki *et al.* en 2011. (174) Dans ces études, le TEP scanner était utilisé dans la recherche d'adénopathies locales et de métastases à distance.

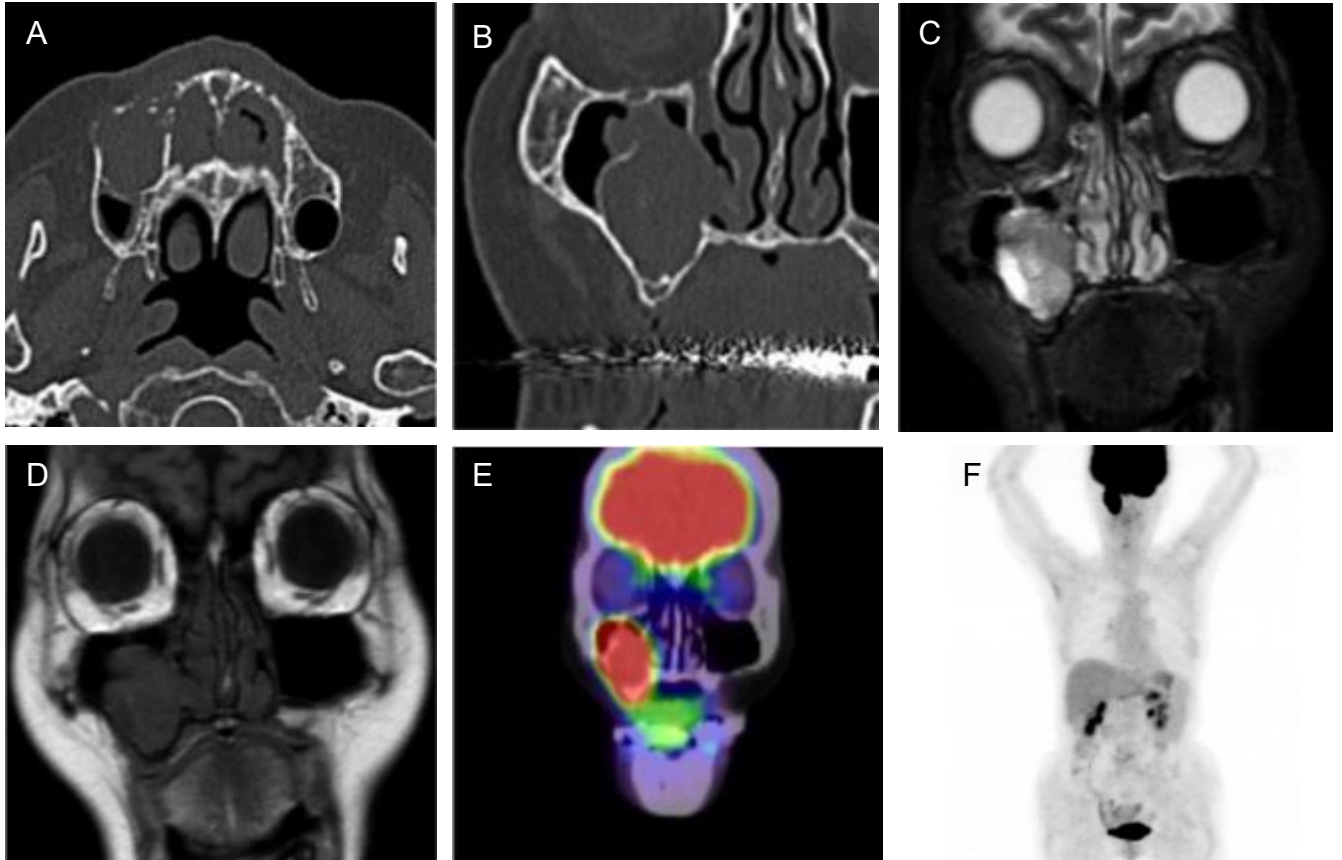


Figure 31 : (A,B,C,D,E,F) Imageries d'un carcinome améloblastique du maxillaire droit. *D'après Matsuzaki et al. (173)*

(A) Scanner en coupe axiale (en fenêtre osseuse) montrant une large masse dans le sinus maxillaire droit avec une destruction du pan antérieur du sinus et de l'os alvéolaire.

(B) Scanner en coupe coronaire reconstruite (en fenêtre osseuse) montrant la destruction du plancher du sinus et de la paroi latérale sinusienne.

(C) IRM en séquence T1 montrant la tumeur en hypo à iso signal avec une composante hétérogène.

(D) TEP-TDM montrant une accumulation de FDG dans le maxillaire droit.

(F) TEP-TDM corps entier, ne montrant pas d'accumulation anormale de FGD suggérant la présence de métastase.

Diagnostics différentiels (168,170–174) :

- Kyste résiduel
- Améloblastome
- Granulome central à cellules géantes
- Carcinome odontogène à cellules claires
- Fibrosarcome améloblastique
- Carcinome odontogène
- Carcinosarcome odontogène
- Carcinome intra-osseux primitif
- Carcinome épidermoïde
- Métastases d'autres carcinomes primaires
- Invasion osseuse d'une tumeur des tissus mous adjacents

Carcinome intra-osseux primitif (CIOP)

Probablement issu de résidus de l'épithélium odontogénique, le carcinome intra-osseux primitif est « un carcinome qui ne peut être classé dans un aucun autre type de carcinome ». (5) Il touche exclusivement les maxillaires et peut être primitif ou faire suite à un kyste ou une lésion bénigne. Les kystes radiculaires et résiduels sont les précurseurs les plus communs, suivis des kystes dentigères et des kératekystes. Tous les âges peuvent être atteints avec tout de même une moyenne à 55-60 ans ainsi qu'une prédominance masculine. (5) Dans la plupart des cas, c'est la mandibule qui est atteinte dans son secteur postérieur, plus rarement le maxillaire, avec une préférence au niveau antérieur. (5,6,176) 40% des CIOP développent des métastases, préférentiellement au niveau pulmonaire. (5,87,176)

Son aspect radiologique peut être très variable, aussi bien dans la taille et la forme de la lésion, que dans l'aspect de ses limites, ce qui rend le CIOP parfois indistinguable d'autres tumeurs bénignes ou malignes. (89) Dans les stades débutants, le CIOP apparaît comme une lésion ostéolytique bien limitée. En rapport avec une dent, il peut faire évoquer un kyste odontogénique. C'est lors de l'énucléation que le diagnostic est alors évoqué grâce aux données histologiques. (5,6)

Dans les stades plus avancés, on trouve une lésion plus irrégulière aux limites mal définies et sans réaction périostée. (5,6,88,89,177) Une lyse de la corticale est souvent observée, dans ce cas, il s'agit de différencier le CIOP d'une tumeur extérieure qui se serait infiltrée dans l'os. Pour ce faire, Swei *et al.* (89) et Huang *et al.* (88) observent la rupture de la corticale : si sa longueur est inférieure au diamètre de la lésion, alors, le site primitif de la lésion est intra-osseux. De plus la présence d'une lésion muqueuse, hors site post-extractionnel non cicatrisé, doit faire évoquer au premier abord un carcinome épidermoïde.

Une résorption radiculaire des dents adjacentes est souvent observée (5,6) bien qu'une étude de 39 patients (88) contredise ceci avec une absence totale de résorption radiculaire et un aspect quasi constant de « dents flottantes ». Dans le cas où un kyste est précurseur, la radioclarité peut avoir un caractère multiloculaire ou festonné. (5)

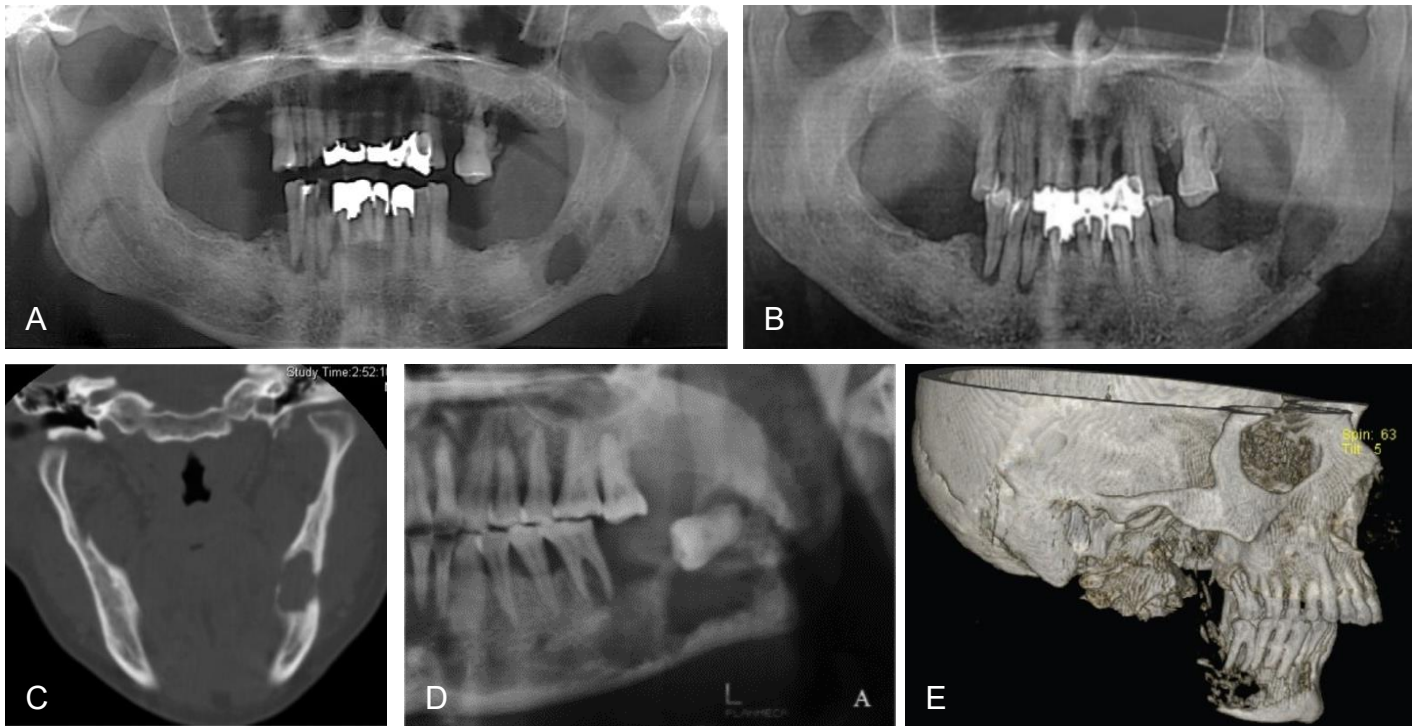


Figure 32 : (A,B,C) Imageries d'un carcinome intra-osseux primitif mandibulaire gauche.
D'après Lugakingira *et al.* (176)

(A) Radiographie panoramique montrant une lésion mandibulaire postérieure bien limitée.

(B) Radiographie panoramique 6 semaines après A, montrant une augmentation de volume et des limites beaucoup plus irrégulières.

(C) Scanner en coupe coronale reconstruite montrant la rupture des corticales.

(D) Panoramique dentaire d'un CIOP mandibulaire gauche aux limites irrégulières avec une dent incluse.

D'après Huang *et al.* (87)

(E) Scanner en reconstruction 3D d'un CIOP mandibulaire droit, montrant la destruction du corps, du ramus et du condyle mandibulaire avec séquestres osseux persistants. D'après Geetha *et al.* (177)

Le CIOP, situé dans la plupart des cas au niveau mandibulaire postérieur, peut être visible à partir du panoramique dentaire. Si le scanner est utilisé pour l'analyse de la lyse osseuse, l'IRM est quant à elle très peu rapportée dans les études. Le diagnostic du CIOP n'étant établi qu'après confirmation de l'absence d'autre tumeur primitive à l'instant T, et durant les 6 mois de suivi (89), Lugakingira *et al.* (177) soulignent l'intérêt du TEP-scanner dans le bilan d'extension régional, à distance, et dans le suivi.

Diagnostics différentiels (5,88,89,177) :

- Carcinome provenant de la muqueuse buccale
- Carcinome métastatique (son épïcentre est généralement sous le canal alvéolaire inférieur tandis que celui du CIOP est habituellement au-dessus)
- Carcinome améloblastique
- Infection post-extractionnelle
- Ostéomyélite chronique suppurative
- Tumeur des sinus maxillaires ou de la muqueuse nasale

Carcinome odontogène à cellules claires (COCC)

C'est un carcinome odontogène qui se caractérise histologiquement par la présence de petits îlots de cellules claires. (5) C'est une tumeur très rare, puisque environ une centaine de cas ont été rapportés de nos jours. La plupart touchent des patients âgés entre 40 et 70 ans avec une moyenne de 53 ans, et il existe une prédominance féminine. (5) La mandibule est touchée trois fois plus que le maxillaire, et préférentiellement dans sa portion postérieure. (5,6) En 2014, son taux de récurrence locale après résection était estimé à 34% et son taux de métastases (essentiellement pulmonaires) à 14%. (179)

En 2015, Loyola *et al.*, à partir de leurs données et de celles de la littérature, déclarent ne pas pouvoir définir de caractéristiques radiologiques typiques qui distingueraient le COCC des autres lésions ostéolytiques des maxillaires. (180) Globalement, l'image radiologique est systématiquement lytique, uni ou multiloculaire, et plus ou moins bien délimitée (6,181–184). Des résorptions radiculaires sont souvent présentes (5) et un envahissement des tissus mous peut être observé. (5,179–181,183,184)

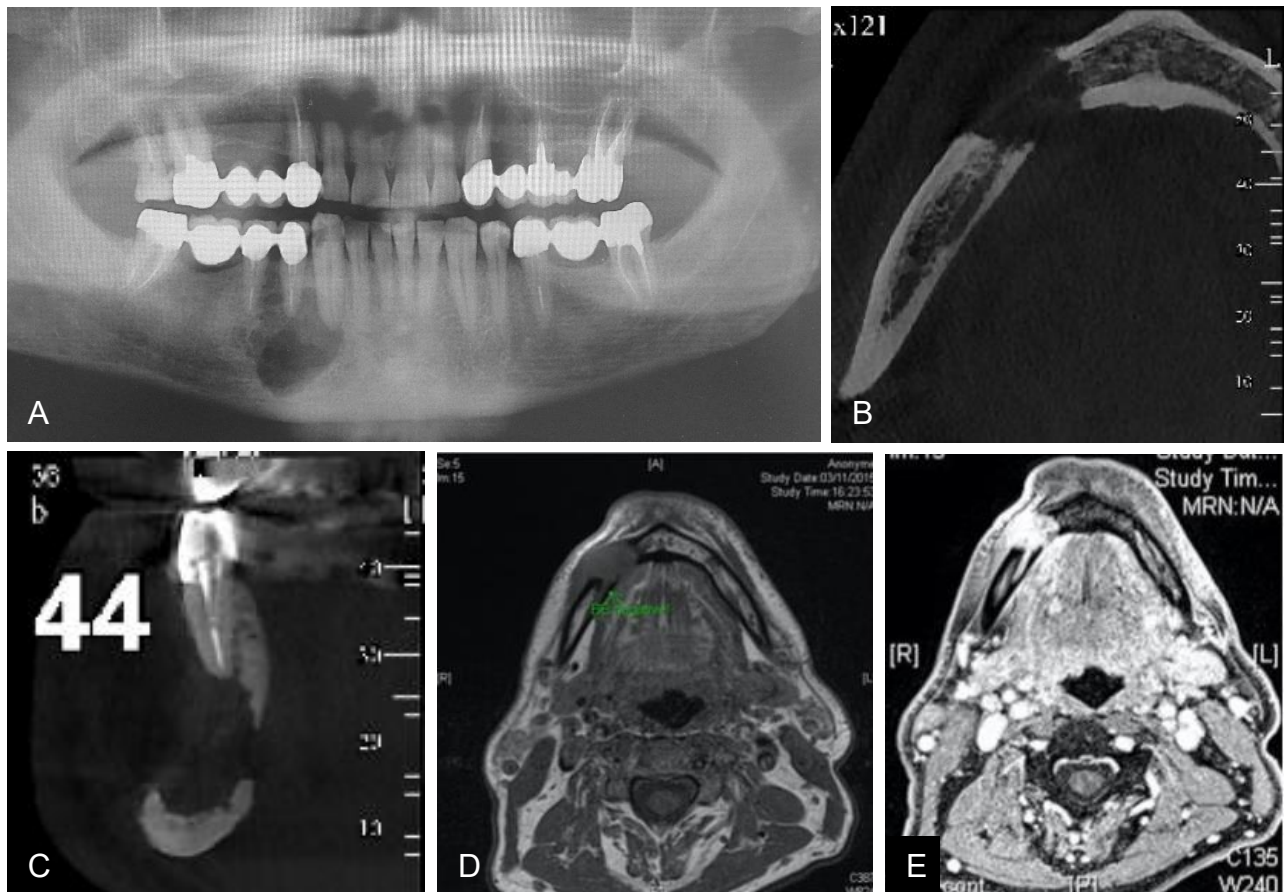


Figure 33 : Carcinome odontogène à cellules claires mandibulaire. (A) Orthopantomographie mettant en évidence une lésion ostéolytique en regard des dents 43, 44 et 45. (B & C) Scanner en coupes axiale et coronale respectivement, montrant une lésion mal délimitée, détruisant les corticales vestibulaire et linguale et envahissant le canal dentaire. (D & E) IRM. Coupes transversales en séquence T1 et T2 avec et sans injection. *Courtoisie du Dr. Ordioni (181)*

L'examen radiologique comprend un cliché panoramique et un scanner du massif facial qui permet d'orienter le diagnostic vers un processus tumoral agressif. (180,182) L'IRM permet la mise en évidence d'un envahissement des tissus mous. (181) Bien que la quantité d'accumulation de FDG semble être un prédicateur de malignité, une réserve reste à émettre quant aux faux positifs et faux négatifs. En effet, les petites tumeurs et certaines tumeurs à faible métabolisme peuvent présenter à tort une faible quantité de FDG, tandis que des phénomènes inflammatoires et infectieux peuvent révéler une importante quantité de FDG. Krishnamoorthy *et al.* (179) en ont fait l'expérience dans un de leur cas rapporté. Le TEP-scanner d'une patiente montrait une importante accumulation de FDG au niveau du maxillaire postérieur, qui s'est révélé être un granulome inflammatoire à l'analyse histopathologique (fig. 34). En revanche, la biopsie réalisée au niveau de la lésion antérieure du maxillaire repérée sur le scanner révélait la présence d'une récurrence de COCC, alors qu'il n'y avait pas d'accumulation de FDG remarquable sur le TEP-scanner (fig. 35). Cet auteur conclut, que malgré les bénéfices avérés du TEP-scanner pour certaines tumeurs de la tête et du cou, pour le COCC, sa sensibilité et sa spécificité restent encore trop incertaines. D'autres études sont nécessaires afin de démontrer un réel intérêt.

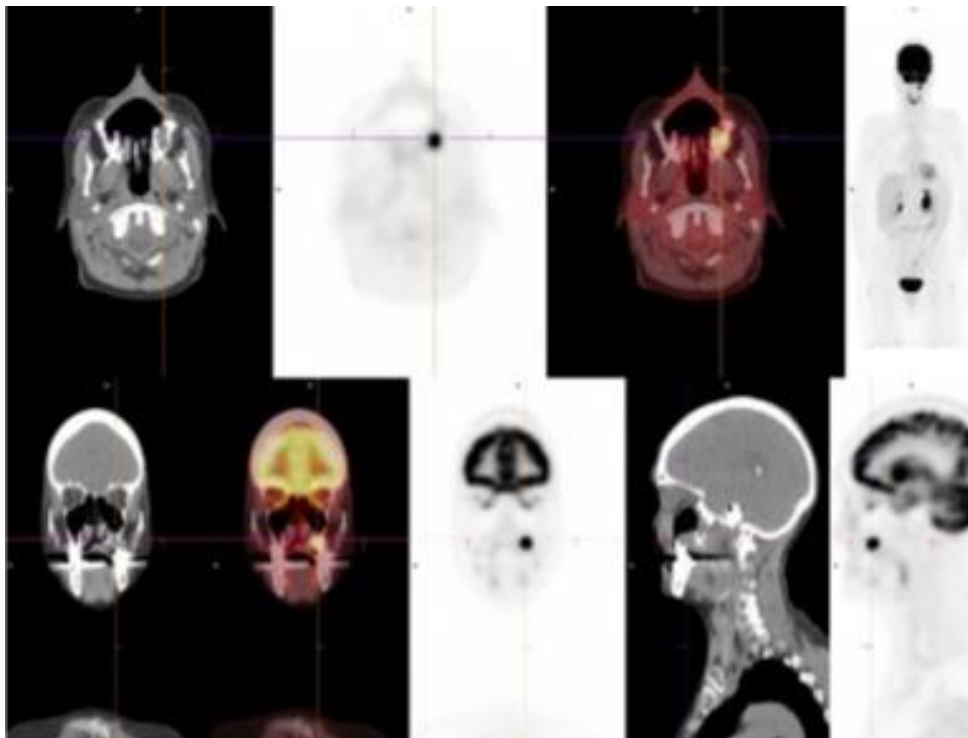


Figure 34 : TEP-scanner montrant une accumulation importante de FDG dans la région maxillaire postérieure. D'après Krishnamoorthy *et al.* (179)

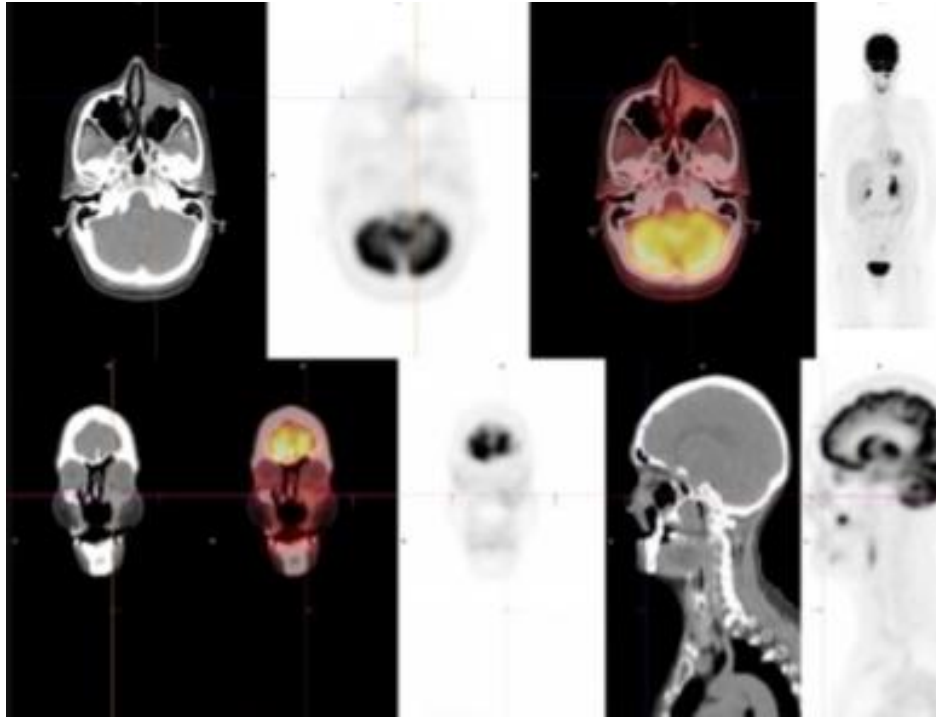


Figure 35 : TEP-scanner montrant une lésion dans la région antérieure du maxillaire sans accumulation remarquable de FDG. D'après Krishnamoorthy et al. (178)

Diagnostics différentiels : (179,180,182,184)

- Carcinome épidermoïde
- Améloblastome à cellules claires
- Les tumeurs à cellules claires des glandes salivaires
- Les métastases du carcinome rénal à cellules claires
- Les variantes à cellules claires des tumeurs odontogènes épithéliales calcifiantes
- Les tumeurs squameuses odontogènes
- Les tumeurs mélaniques

Carcinome odontogène à cellules fantômes (COCF)

C'est un carcinome odontogène, qui se caractérise par une kératinisation aberrante de cellules fantômes et un dépôt dentinoïde en quantités variables. (5) C'est une tumeur qui combine l'aspect d'un kyste épithélial odontogénique bénin calcifié avec une composante épithéliale maligne. (6) C'est une des plus rares lésions à cellules claires car elle représente un peu moins de 3% de celles-ci, avec environ 40 cas reportés en 2017. (5) Il pourrait survenir *de novo*, après récurrence d'un kyste épithélial odontogénique bénin calcifié, ou encore à partir d'une autre tumeur odontogénique. (5,6)

Les hommes sont quatre fois plus touchés que les femmes. De plus, la moitié des patients touchés sont d'origine asiatique, et tous les âges peuvent être concernés, avec un pic d'incidence entre 40 et 60 ans. (5,186) Le COCF survient préférentiellement au niveau maxillaire, la mandibule est quant à elle atteinte dans son secteur postérieur. (5,6)

Relativement aspécifique, l'imagerie montre une radio-clarté ostéolytique incluant volontiers du matériel radio-opaque. Celui-ci reflète la minéralisation des cellules fantômes, la formation dentinoïde, ou les résidus d'un précurseur bénin. (5,185–188) Le déplacement et les résorptions radiculaires sont communs. (5,186,189) Cette masse tissulaire s'accompagne généralement d'une lyse des parois ou corticales avoisinantes avec un envahissement des structures adjacentes. (6,186,187,190)

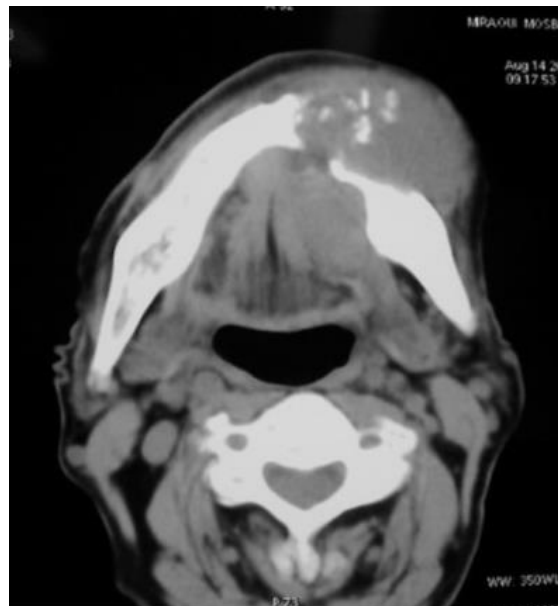


Figure 36 : Scanner en coupe axiale d'un COCF, montrant une ostéolyse étendue et mal limitée du corps mandibulaire, avec une extension tumorale aux parties molles et des calcifications intralésionnelles.
D'après Slama A. et al. (187)

Panoramique dentaire, scanner, IRM sont utilisés, même s'ils ne fournissent aucun élément diagnostique. (186) En revanche, Gomes *et al.* mettent en lumière dans leur article l'intérêt de la reconstruction 3D à partir de l'examen tomodensitométrique et à l'aide d'un logiciel spécifique (InVesalius). Cette méthodologie est capable de fournir des informations plus précises sur la position, l'extension et la taille de la lésion isolée des autres structures, mais également sur ses aspects morphologiques. Elle permet donc une meilleure compréhension clinique et la planification chirurgicale. (190)

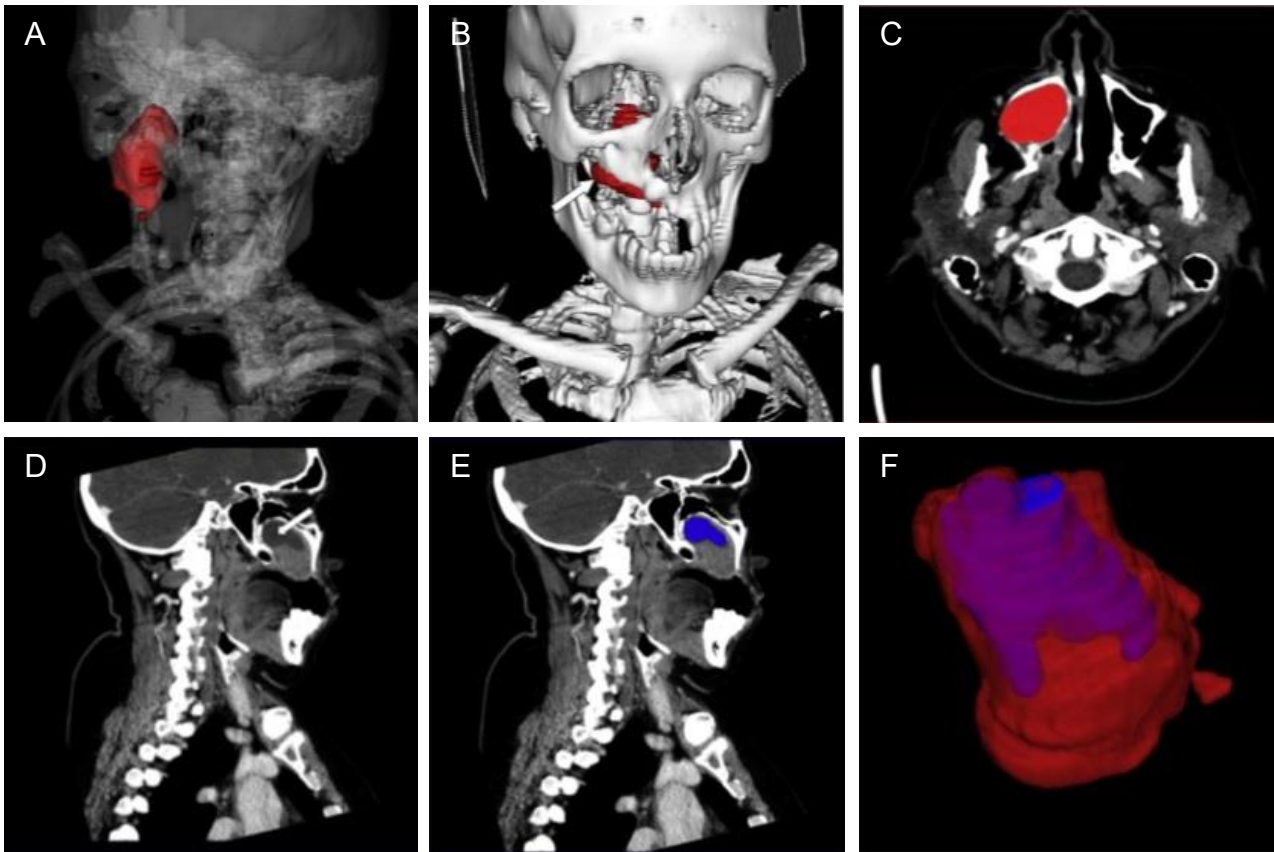


Figure 37 : Carcinome odontogène à cellules fantômes. (A) Structure du squelette dans une perspective isométrique avec une diminution de la transparence de l'os afin de mieux caractériser le néoplasme. (B) Reconstruction volumétrique de la lésion au sein de la structure osseuse après segmentation manuelle. (C) Segmentation manuelle de la lésion en filtrant le sinus maxillaire à travers le palais dans une coupe axiale du scanner. (D) Lésion montrant différents niveaux de densité dus à la présence d'une zone kystique (flèche blanche) sur une coupe sagittale du scanner. (E) Segmentation manuelle de la zone kystique dans une coupe sagittale du scanner. (F) Vue panoramique de la tumeur individualisée après segmentation manuelle avec individualisation de la zone kystique en ajustant les niveaux de transparence du modèle de tumeur 3D, ce qui permet de déterminer le pourcentage de zones solides et kystiques par leur volume. *D'après Gomes et al. (190)*

Carcinome odontogène sclérosant (COS)

Le carcinome odontogène sclérosant est un carcinome intra-osseux primitif des maxillaires. Il comprend une cytologie peu caractérisée, un stroma nettement sclérosé, et une invasion agressive. (5) Seulement une dizaine de cas de COS ont été rapportés, du fait de la rareté de la tumeur premièrement, mais aussi en raison d'erreurs diagnostiques probablement dues au fait qu'il n'a été identifié qu'en 2008 par Koutlas *et al.* (136,137) Les hommes et les femmes sont atteints de façon équivalente, et la mandibule dans son secteur prémolo-molaire est plus fréquemment touchée que le maxillaire. Aucune métastase n'a été décrite et les récurrences sont rares. (5,136,137)

Radiologiquement, il se présente comme une lésion radio-claire mal définie, avec une destruction corticale régulièrement observée, des résorptions radiculaire, ainsi qu'une extension au-delà des limites radiologiques. (5,193) Dans les survenues maxillaires, des invasions sinusiennes ont été observées. (5,192) Les extensions péri et intra-neurales et les

invasions dans les tissus mous sont caractéristiques (191–195). Une extension intra-vasculaire peut être observée. (191) Tan *et al.* (195) ont décrit un cas qui se manifestait par la présence d'une lésion ostéolytique, ronde, bien limitée, avec des radio-opacités et une réaction d'ostéosclérose périphérique. Ils ont alors émis l'hypothèse, mais sans aucune preuve, que cela pourrait correspondre à la forme débutante du COS. Pour être vérifiée, d'autres études seront nécessaires.

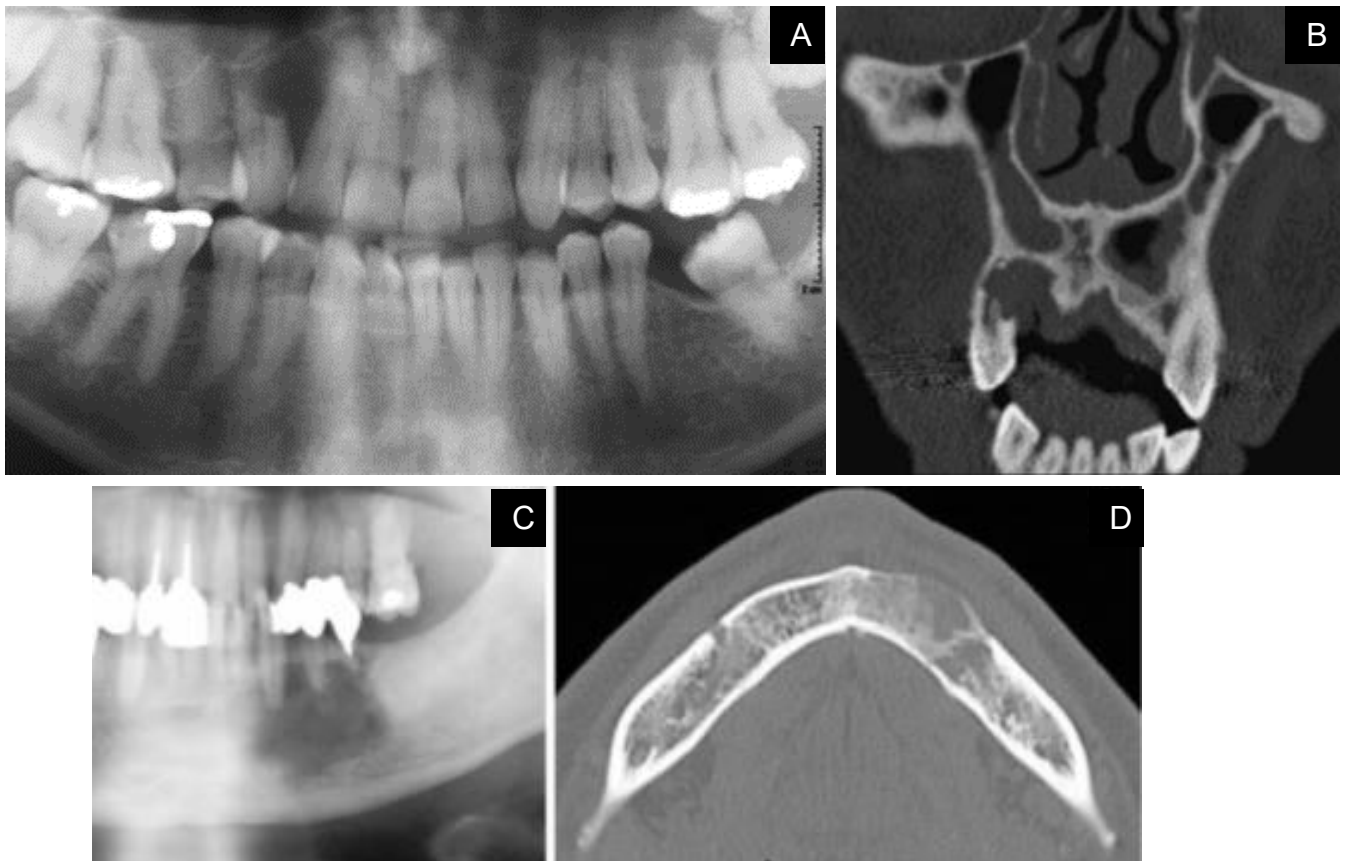


Figure 38 : (A & B) COS maxillaire droit (A) Panoramique dentaire montrant une lésion lytique au niveau du maxillaire droit, provoquant un déplacement de la 12 et la 13 et une résorption radiculaire de la 13. (B) Scanner en coupe coronale montrant la résorption irrégulière de la 13. *D'après Hussain et al.* (193)
(C & D) COS mandibulaire gauche. (C) Panoramique dentaire montrant une lésion lytique présentant à la fois des zones bien et mal définies, mêlées à des foyers radio-opaques. Pas résorption radiculaire remarquable. (D) Scanner en coupe axiale montrant l'amincissement cortical. *D'après Irié et al.* (194)

L'usage de la radiographie panoramique et du scanner a servi à analyser la lyse osseuse souvent provoquée par le COS (191,193,194). L'IRM et les scanners de la poitrine, de l'abdomen, et du bassin sont mentionnés dans le cas rapporté par Wood *et al.* (191) et Hussain *et al.* (138) En effet, le COS étant prédisposé à envahir les structures adjacentes, l'IRM y trouve tout son intérêt. Le bilan d'extension à distance paraît nécessaire également, bien qu'aucune métastase n'ait été trouvée. Devant l'importance des extensions péri et intra-nerveuses, les récentes technologies d'imagerie fonctionnelle pourraient avoir un réel intérêt mais aucun cas n'a encore été rapporté dans la littérature.

Diagnostics différentiels : (5,190–194)

- Métastase osseuse
- Fibrome odontogène
- Fibrome odontogène central riche en cellules épithéliales
- Tumeur odontogène épithéliale calcifiante
- Carcinome odontogène à cellules claires
- Améloblastome desmoplastique
- Tumeur odontogène squameuse
- Carcinome épidermoïde peu différencié,

4.2.2. Sarcomes odontogéniques

Les sarcomes odontogéniques sont un groupe de tumeurs odontogéniques mixtes dans lesquelles la composante épithéliale est bénigne, et la composante mésenchymateuse est maligne. Le fibrosarcome améloblastique est de loin le plus rencontré et est généralement considéré comme l'évolution maligne du fibrome améloblastique. Certains produisent de la dentine, ce sont les fibro-dentinosarcomes améloblastiques, d'autres produisent de l'email et de la dentine, ce sont les fibro-odontosarcomes améloblastiques. (5,6) Différenciés dans les anciennes classifications de l'OMS, ils sont maintenant regroupés au sein d'une unique entité « les sarcomes odontogéniques ». Des patients de tout âge sont atteints (3 – 89 ans) avec une moyenne de 27,3 ans. (5) Hommes et femmes sont touchés de façon relativement équitable. (196) Un fibrome améloblastique est précurseur dans la moitié des cas, la tumeur semble apparaître *de novo* le reste du temps. (5,6) La mandibule, dans sa partie postérieure, est quatre fois plus touchée que le maxillaire. (5)

Le fibrosarcome améloblastique est toujours radio-clair. En revanche, les fibro-odontosarcomes et fibro-dentinosarcomes contiennent généralement des radio-opacités correspondant à la production de dentine et d'email. (5,197) L'imagerie est relativement aspécifique, montrant une lésion de taille variable, uni ou multiloculaire, amincissant puis lysant les corticales. (6,195–199) La lésion peut être en rapport avec une dent, évoquant ainsi la possibilité d'un kyste ou d'une lésion odontogène. (137,139) Au niveau maxillaire, la masse envahit les structures et espaces adjacents en lysant les corticales. (6,196,200)

L'imagerie utilisée est constituée des examens de base, le scanner ou le cône beam pour évaluer la lyse osseuse, et l'IRM quand il s'agit d'analyser l'extension dans les tissus mous. (138) Les examens « corps entier » ne sont que très peu mentionnés dans les articles étudiés, reflétant probablement une faible survenue métastatique des sarcomes odontogéniques. (201)

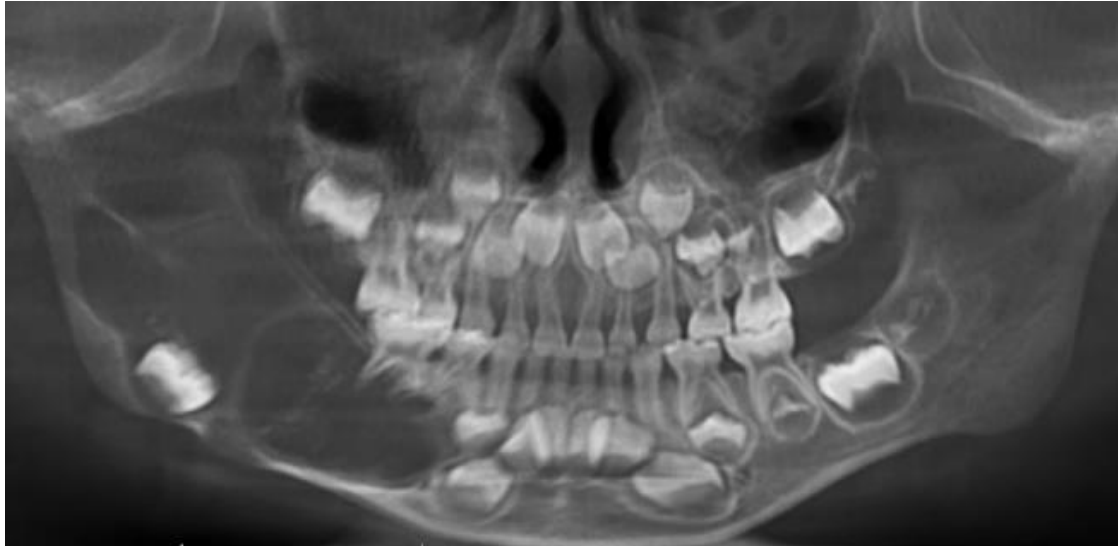

Figure 39 : Image du cône-beam d'un fibro-odontosarcome améloblastique, révélant une vaste radioclarité multiloculaire mal limitée de la mandibule droite s'étendant de la 84 au ramus et contenant des radio-opacités ainsi que le germe de la 46. D'après *Chen et al.* (197)

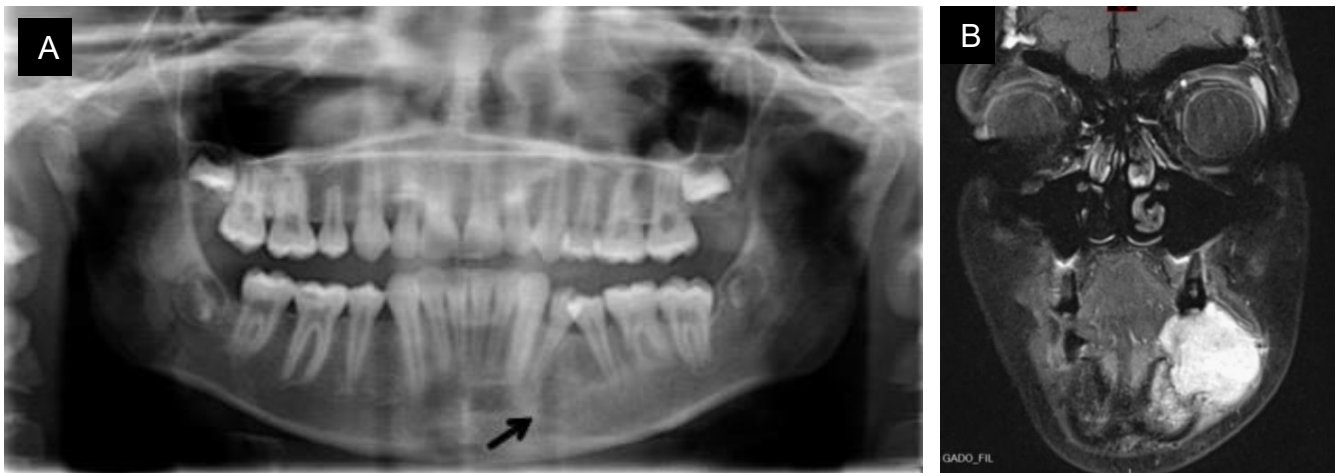

Figure 40 : (A) Orthopantomogramme d'un fibrosarcome améloblastique, montrant une radio-clarté multiloculaire au niveau mandibulaire gauche en rapport avec les racines des 34 et 35 qui sont repoussées. (B) IRM en coupe coronaire, séquence pondérée en T2 avec injection de gadolinium, montrant la lésion tumorale mandibulaire gauche. D'après *Hascoet et al.* (138)

Diagnostics différentiels : (196,198,201)

- Les sarcomes odontogènes entre eux (fibrosarcome / fibro-dentinosarcome / fibro-odontosarcome)
- Améloblastome
- Tumeur odontogène kérato-kystique
- Tumeur odontogène épithéliale calcifiante
- Kystes dentigères
- Carcinosarcome améloblastique
- Carcinome à cellules fusiformes
- Fibrome améloblastique
- Fibro-odontome améloblastique

4.2.3. Carcinosarcome odontogénique

Tumeur odontogène mixte, le carcinosarcome odontogène est quasiment similaire au fibrosarcome améloblastique, à la différence que ses deux composantes, épithéliale et mésenchymateuse, présentent toutes deux des aspects de malignité. Il est extrêmement rare puisque quelques cas seulement ont été rapportés à ce jour. De par le peu de données disponibles, son origine reste assez incertaine. Il surviendrait fréquemment après des récives répétées d'améloblastome, de fibrome améloblastique ou de fibrosarcome améloblastique. Des patients de tout âge sont atteints (19 – 63 ans) et il ne semble pas y avoir de prédilection de genre. (203) La mandibule était la plus concernée dans les études publiées, seule une atteinte maxillaire a été rapportée. (201,203,204) Son agressivité est attestée par son taux élevé de récive, la fréquence des adénopathies métastatiques et la possibilité de métastases à distance. (6,203,204)

Le carcinosarcome odontogène est difficile à caractériser avec seulement une dizaine de cas disponibles dans la littérature. (204) Radiologiquement, il semble être représenté par une lésion lytique volumineuse et expansive, aux limites mal définies. Une perforation de la corticale et des résorptions radiculaire ont été rapportées. (5,201,203)

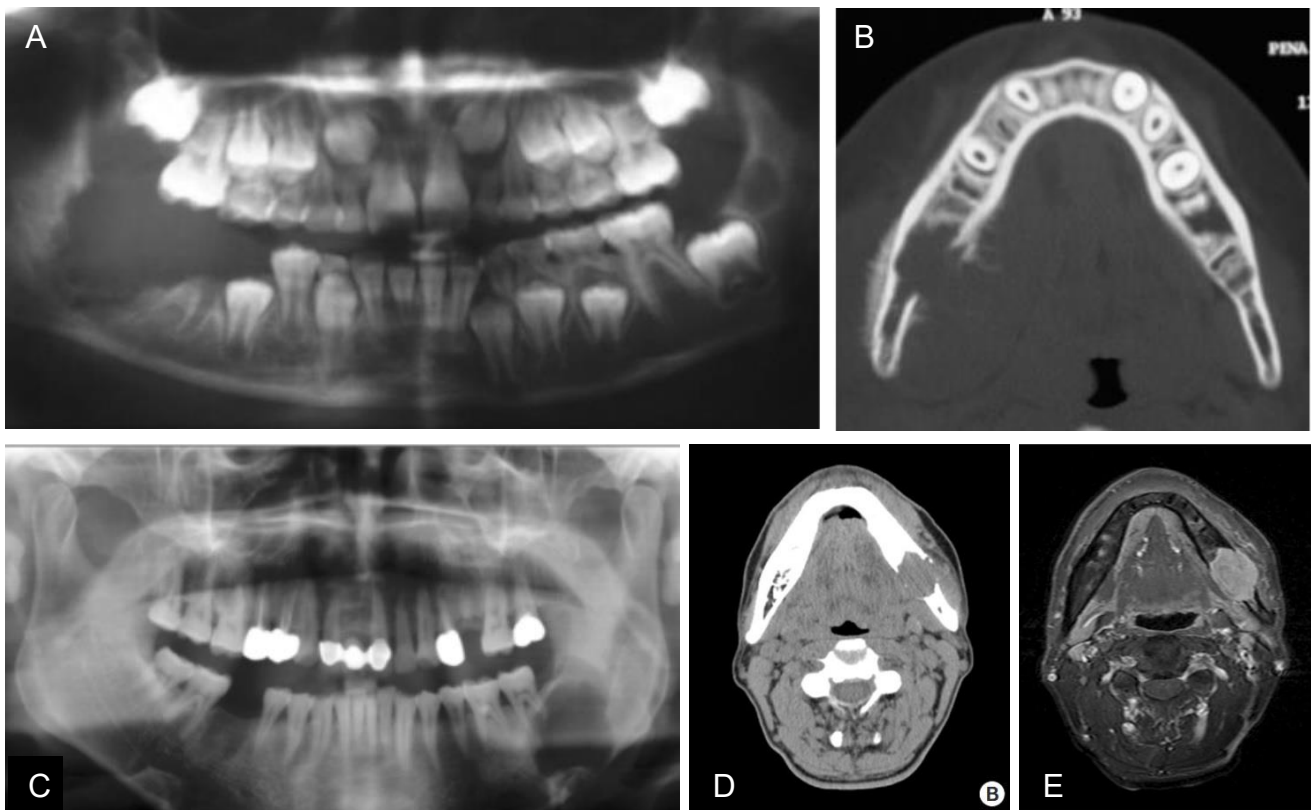


Figure 41 : (A & B) Carcinosarcome odontogène mandibulaire droit. (A) Radiographie panoramique montrant une lésion lytique volumineuse aux limites mal définies dans la région postérieure mandibulaire droite.

(B) Scanner en coupe axiale montrant la lyse de la corticale linguale. *D'après Chikosi et al. (143)*

(C, D, E) Carcinosarcome odontogène mandibulaire gauche. (C) Radiographie panoramique montrant une volumineuse radio-clarté au niveau postérieur mandibulaire gauche. (D) Scanner en coupe axiale montrant la destruction corticale mandibulaire. (E) IRM en coupe axiale montrant l'invasion tumorale dans les tissus mous. *D'après Kim et al. (144)*

Diagnostics différentiels : (200,202,203)

- Ameloblastome
- Fibrome améloblastique
- Fibrosarcome améloblastique
- Osteosarcome

4.3. Autres tumeurs

4.3.1. Tumeurs d'origine hématopoïétique

Maladie de Hodgkin

La maladie de Hodgkin est une prolifération tumorale de cellules de type B. Elle affecte les ganglions lymphatiques dans plus de 90% des cas. (5,205) Les patients sont touchés soit entre 15 et 35 ans, soit vers 65 ans et il existe une prédominance masculine. (6) L'atteinte primitive des maxillaires est tout à fait exceptionnelle. Des atteintes secondaires sont un peu plus fréquemment observées dans les stades avancés mais elles restent rares. (206) En 2003, 8 cas d'atteintes mandibulaires seulement étaient rapportés dans la littérature, dont la majorité représentait une récurrence ou une dissémination de la maladie. (206)

Les lésions qui ont été observées radiologiquement lors des atteintes osseuses étaient ostéolytiques, mais pouvaient aussi être ostéocondensantes ou d'aspect mixte. (6,206,207) Elles étaient agressives, avec une rupture de la corticale et une extension dans les parties molles adjacentes. Une réaction périostée pouvait être observée. (6,206)

Cependant, le diagnostic de la maladie de Hodgkin, se présentant comme une lésion osseuse primaire, représente un réel dilemme. En effet, ni les caractéristiques cliniques ni les apparences radiologiques ne sont pathognomoniques. (206)

Un scanner avec agents de contraste est systématiquement réalisé pour l'évaluation des ganglions lymphatiques cervicaux et la détection de la destruction osseuse. S'il existe des signes d'extension dans les tissus mous ou bien une extension intracrânienne, une IRM est réalisée. (205) Un examen radiologique thoracique simple, un scanner thoracique, de l'abdomen et du bassin sont réalisés dans le bilan d'extension à distance. (204–206) Dans la plupart des institutions, la TEP-TDM au FDG¹⁸ a remplacé la scintigraphie au Ga⁶⁷ et elle est fréquemment utilisée pour la stadification initiale et pour le suivi de nombreux types de lymphomes. En effet, la surveillance post-thérapeutique par TEP-TDM est essentielle pour détecter une maladie résiduelle ou récidivante qui peut être non spécifique sur l'imagerie anatomique classique. Plus précisément, elle peut aider à distinguer une fibrose post-thérapeutique d'une tumeur résiduelle active. (205)

Lymphome malin non hodgkinien (LNH)

Le LNH est probablement issu des cellules lymphoïdes normalement présentes dans la médullaire osseuse et la sous-muqueuse. Il survient chez des patients plus âgés que la maladie de Hodgkin, entre 50 et 60 ans, avec une prédominance masculine. (6,205) Les immunodéficiences congénitales ou acquises, et les troubles auto-immuns représentent des facteurs de risque importants du LNH. (205,208,209) Contrairement à la maladie de Hodgkin, c'est une tumeur qui atteint fréquemment les structures extra-ganglionnaires et qui peut toucher toutes les régions du massif facial, parfois de façon multifocale. Il existe plusieurs types de LNH. Le plus communément rencontré dans la région de la tête et du cou est le lymphome B à grandes cellules. Il peut toucher la mandibule, les sinus, ou l'anneau lymphatique de Waldeyer comprenant l'ensemble des amygdales. (205) Le lymphome de Burkitt est un type qui implique fréquemment les maxillaires mais il sera développé dans la chapitre suivant.

Radiologiquement le LNH est représenté par une zone d'ostéolyses mal limitées, focales ou diffuses, avec érosion de la corticale et envahissement des parties molles. (6,209–211) Un liseré d'ostéocondensation peut être présent, de même qu'une réaction périostée. (6,211) La présence de petits foyers de calcifications peut donner à la lésion un aspect mixte. L'élargissement de l'espace périodontal, la disparition de la lamina dura, (6) ainsi que des fractures pathologiques (211) ont été décrits.

Plus évocateur à la mandibule, un élargissement du canal alvéolaire inférieur et/ou du foramen mentonnier a été observé. (6,212) Il se traduit sur l'IRM par une masse tissulaire le long du nerf. Burić *et al.* (212) après une étude de cas et une analyse de la littérature, ont conclu que le LNH primitif de la mandibule doit être considéré comme une des premières causes de l'élargissement diffus du canal mandibulaire, même si elle est rare. Ce dernier est associé cliniquement à un engourdissement et une sensation de froid. Au scanner et à l'IRM le LNH correspond à un large processus expansif, multiloculaire, aux contours hétérogènes, diffus, et réhaussé par les agents de contraste. Des micro-lacunes peuvent, dans de rares cas, donner à l'os un aspect « nid d'abeilles ». (208,210)

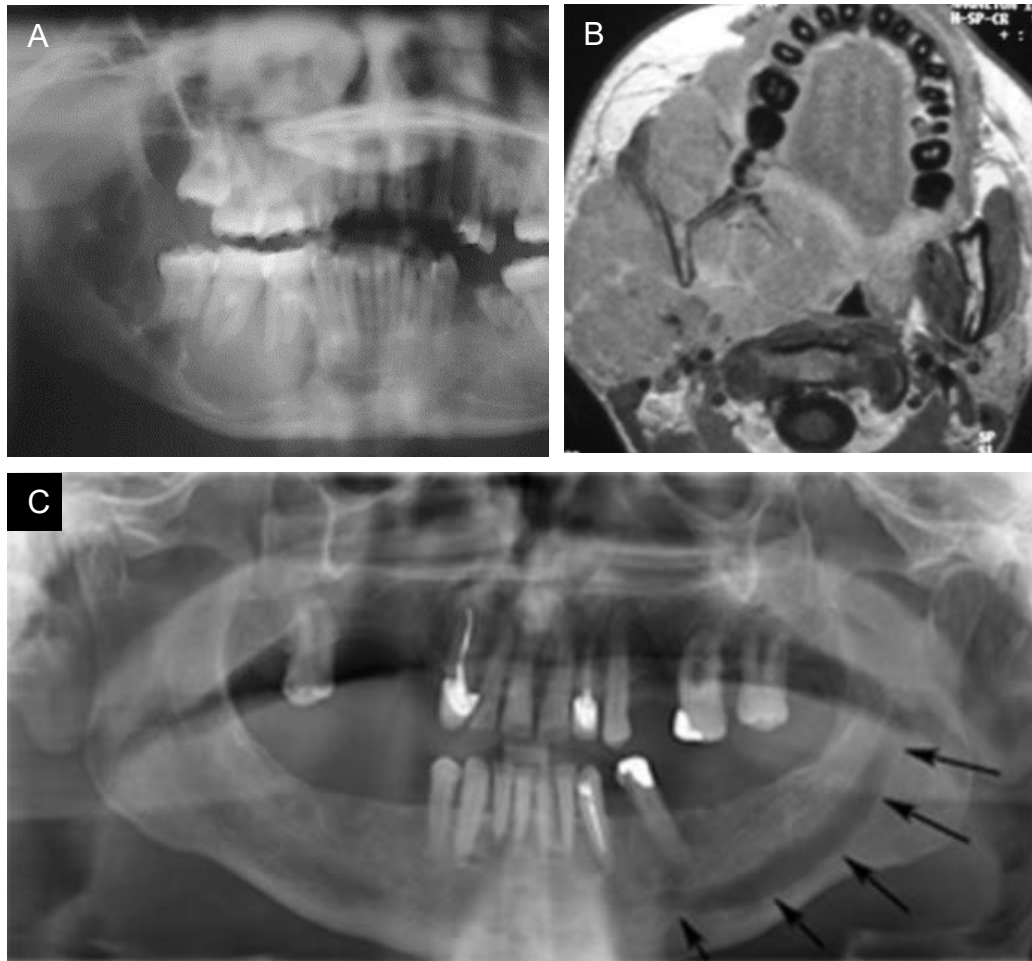

Figure 42 : (A & B) Lymphome non-Hodgkinien mandibulaire. (A) Radiographie panoramique montrant une lésion ostéolytique au niveau du corps droit de la mandibule (B) Vue d'une coupe axiale de l'IRM. Processus ostéolytique expansif, multiloculaire, de signal hétérogène, envahissant les espaces profonds. *D'après Mnejja et al. (211)* (C) Lymphome non-Hodgkinien mandibulaire primitif. Radiographie panoramique montrant un élargissement uniforme et diffus du canal alvéolaire inférieur. *D'après Burić et al. (212)*

La procédure d'imagerie utilisée dans le diagnostic et le bilan d'extension est la même que pour la maladie de Hodgkin.

Diagnosics différentiels : (205,209–212)

- Carcinome épidermoïde
- Rhabdomyosarcome
- Sarcome d'Ewing
- Tumeur neuroectodermique primitive
- Ostéomyélite chronique
- Myélome
- Métastase osseuse
- Infection d'origine odontologique

Lymphome de Burkitt

Le lymphome de Burkitt est un sous-groupe des LNH de haut grade. Il existe sous les formes endémiques et sporadiques. (5) Dans les deux cas, il touche des enfants de sexe masculin préférentiellement, jeunes pour la forme endémique (environ 6 ans), et un peu plus grands pour la forme sporadique (entre 11 et 15 ans). (6) L'Épstein-Barr virus, le paludisme et d'autres affections immunodéficientes comme le VIH pourraient être des pathologies sous-jacentes au lymphome de Burkitt. (205,213) La forme endémique atteint les maxillaires dans plus de 50% des cas, avec une prédominance maxillaire. En revanche, cette localisation est plus rare dans la forme sporadique où, dans les quelques cas rapportés, la mandibule semble tout de même être plus touchée que le maxillaire. (6,205,213)

Une importante caractéristique du Lymphome de Burkitt vient du fait que les critères radiologiques sont observables avant les signes cliniques. (213,214) Ils se traduisent par la perte de la lamina dura, suivie de l'élargissement de l'espace périodontal et des cryptes osseuses des organes dentaires en développement. (6,213–215) Ce sont des signes qui sont présents dans pratiquement toutes les localisations faciales et dans 2/3 des tumeurs exclusivement abdominales. (6) Dans un stade un peu plus avancé, l'examen radiologique montre une destruction alvéolaire qui donne un aspect de « dents flottantes » (6,215) Cette lyse osseuse se manifeste par de nombreux petits foyers ostéolytiques qui fusionnent et s'élargissent jusqu'à atteindre les structures adjacentes. (213–215) Plus tard, ce sont des masses importantes, évoluant rapidement et détruisant volontiers les corticales. (6,205) Des déplacements voir des expulsions dentaires, ainsi que des rhizalyses sont régulièrement observés. (6,215) La survenue de lésions multiples au niveau des maxillaires représente également une caractéristique du syndrome de Burkitt. (6)

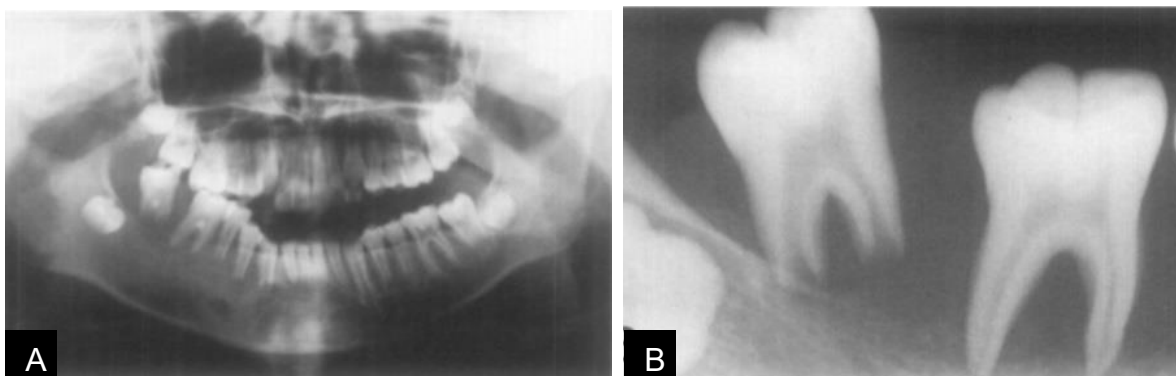


Figure 43 : Lymphome de Burkitt envahissant la mandibule. La radiographie panoramique (A) et rétro-alvéolaire (B) montrent une destruction de l'os alvéolaire avec une limite diffuse, un aspect « dents flottantes » et un déplacement des molaires inférieures. Des rhizalyses, une perte complète de la lamina dura ainsi que des cryptes osseuses des germes dentaires sont observés. D'après Hanazawa et al. (214)

Le contrôle radiologique régulier est primordial, car c'est une des tumeurs qui présente la croissance la plus rapide. Les lésions peuvent donc parfois être extrêmement volumineuses. (6,205,213) Auparavant, ces caractéristiques radiologiques faisaient de l'examen panoramique un élément essentiel pour un patient chez qui un Lymphome de Burkitt était suspecté. Aujourd'hui, la disponibilité et l'accessibilité du scanner ou de la scintigraphie osseuse rendent cette technique désuète. (213)

Diagnostics différentiels : (205,213,214)

- Carcinome épidermoïde
- Rhabdomyosarcome
- Dysplasie fibreuse
- Rétinoblastome
- Kystes dentigères
- Améloblastome
- Lésions inflammatoires
- Autres lymphomes
- Ostéomyélite
- Ostéosarcome
- Histiocytose
- Lymphome malin
- Tumeur à cellules géantes

Plasmocytome / myélome multiple

Le plasmocytome extra-médullaire (PEM), le plasmocytome solitaire osseux (PSO) et le myélome multiple sont des tumeurs malignes développées à partir des plasmocytes. Elles représentent les manifestations distinctes d'un même continuum lésionnel : les plasmocytomes représentent la forme localisée, le myélome multiple la forme généralisée. (5) L'âge de découverte est d'environ 50 ans et il est un peu plus élevé pour le myélome multiple (environ 60 ans). De façon générale, les hommes sont plus affectés que les femmes. (6,216) Le PEM touche essentiellement les fosses nasales et les sinus maxillaires et ne sera pas décrit ici. Le PSO et le myélome multiple ont une prédominance mandibulaire, préférentiellement dans sa portion postérieure. (6,217)

Le PSO

Le PSO représente 2 à 3% de l'ensemble des tumeurs plasmocytaires et la localisation mandibulaire reste très rare. (218) Il est défini par une lésion focale sans envahissement médullaire diffus. (217,218) Le bilan radiologique de la lésion ne présente aucune spécificité. (217,219) Elle apparaît sous forme d'image radio-claire bien limitée, mono ou multiloculaire, avec ou sans destruction des corticales. (6,217–219) Des déplacements dentaires, des fractures mandibulaires ou un envahissement dans les parties molles adjacentes peuvent être observés. (219)

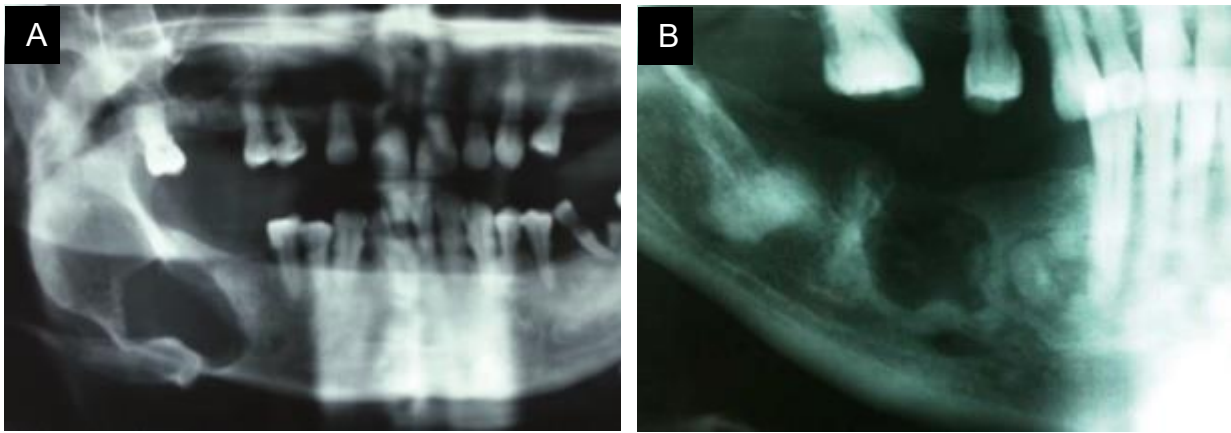


Figure 44 : (A & B) Radiographies panoramiques d'un PSO mandibulaire droit. Les images montrent une lésion ostéolytique mono-géodique de contours réguliers. *D'après Sabani et al. et Faouk et al. (216,217)*

Le diagnostic de PSO ne peut être posé qu'en l'absence de myélome multiple sous-jacent. Le bilan radiologique d'extension à distance est donc primordial puisqu'il fait parti du bilan complet, nécessaire à l'éviction du myélome multiple. Ainsi, des radiographies osseuses « corps entier » sont réalisées. (217,218) La scintigraphie osseuse n'en fait pas partie puisque les lésions myélomateuses ne fixent pas. (219)

Le myélome multiple

Le myélome multiple représente 93% des tumeurs plasmocytaires. (217) Il est avancé que le PSO pourrait en être la forme primitive mais cette donnée est encore controversée. (216,217,219) Le pourcentage de manifestations maxillaires et mandibulaires au cours de la maladie varie en fonction des études ; il va de 5.2% à 39%. (216,220,221) Cependant, la présence de ces lésions en tant que première manifestation est rare. (220) Il affecte particulièrement la région molaire, le ramus et l'angle de la mandibule. (6,220)

Les caractéristiques radiologiques des lésions mandibulaires semblent être variables et peuvent être divisées en trois catégories : les lésions radio-claires multiloculaires bien limitées, les lésions radio-claires uniloculaires bien limitées avec une apparence kystique, et plus rarement les ostéolyses destructrices mal définies. (6,216,220) Il n'y a pas de liseré d'ostéocondensation mais des septa intra-lésionnels peuvent être présents. (6,220,221) Leur taille est variable mais elles sont rarement volumineuses. (6,222) Les rhizalyses et les fractures pathologiques sont possibles. (6,221) L'extension dans les parties molles et la rupture des corticales sont également observées. (220)

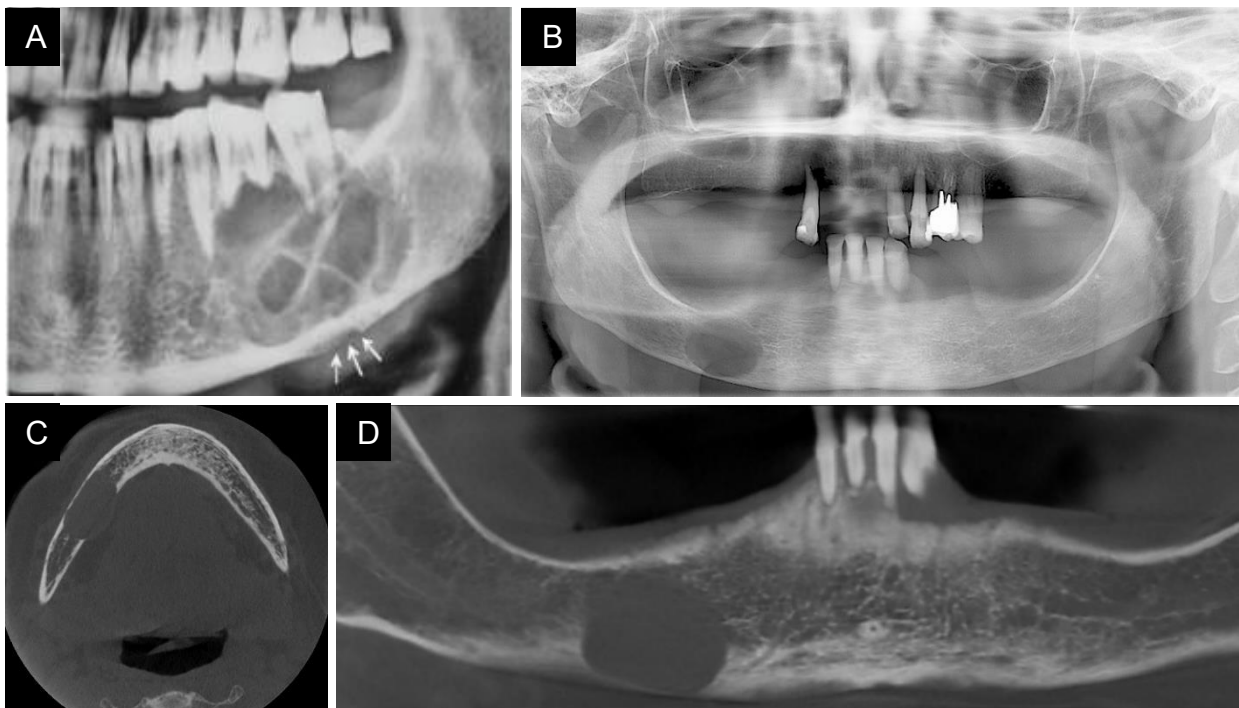


Figure 45 : (A) Radiographie panoramique d'un myélome multiple avec atteinte mandibulaire. L'image montre une radio-clarté multiloculaire avec des septa intra-lésionnels au niveau mandibulaire gauche. D'après Mohan et al. (221)

(B,C,D) Myélome multiple mandibulaire droit vu à partir d'une radiographie panoramique (B), d'un CBCT en coupe axiale (C), d'un CBCT en vue panoramique (D) montrant un lésion uniloculaire bien limitée. *Courtoisie du Dr. Massereau*

Un bilan radiologique approprié doit être réalisé pour déterminer l'existence et le degré de l'extension lésionnelle du myélome multiple. (216) En général, dans les localisations extra maxillo-faciales, les radiographies squelettiques conventionnelles sont réalisées dans le staging de la maladie, et la TDM n'est qu'optionnelle. (222) Pour la zone tête et cou qui est complexe, le scanner fait parti des examens de choix pour le staging de la tumeur et pour la qualification des lyses osseuses. L'IRM évalue mieux l'invasion dans les tissus mous, elle serait même supérieure au scanner dans la détermination de la taille de la tumeur. (221) Comme pour le PSO, en raison de l'absence de réaction ostéoblastique face à la destruction

osseuse, la scintigraphie osseuse n'est souvent pas fiable avec un nombre de faux négatifs important, c'est pourquoi elle n'est pas utilisée. L'IRM corps entier ou le scanner corps entier seront préférés dans le bilan d'extension à distance. L'utilisation du PET-Scan chez les patients atteints de myélome multiple semble très prometteur. A l'heure actuelle les principaux inconvénients à son utilisation sont son coût, sa disponibilité et sa dose d'irradiation. (222)

Diagnostics différentiels : (217–221)

- Pour le PSO, dans sa localisation mandibulaire : l'améloblastome, le fibrome améloblastique, l'ostéomyélite, le granulome, les tumeurs kystiques et pseudo-kystiques, les métastases des tumeurs malignes, la tumeur brune d'hyperparathyroïdie. Sa localisation maxillaire peut évoquer une sinusite, un mucocèle, un kyste ancien d'origine dentaire, un épithélioma du sinus, un lymphome, une métastase.
- Pour le myélome multiple : les métastases, l'ostéomyélite chronique, les malformations artério-veineuses, l'améloblastome, la tumeur odontogène kératokystique, la tumeur à cellules géantes.

Leucémie

La leucémie est une tumeur affectant les cellules de la moelle osseuse. On distingue une leucémie aiguë d'une leucémie chronique par sa rapidité d'évolution. Il existe deux formes de leucémie qui se différencient histologiquement : la myéloblastique ou la lymphoblastique (ou lymphoïde). (223) La leucémie lymphoblastique aiguë (LLA) est plus fréquente chez les enfants, représentant 50% de tous les néoplasmes et 80% de toutes les leucémies de l'enfance. (223,224) A l'inverse, l'incidence de la leucémie myéloblastique aiguë (LMA) augmente avec l'âge, en particulier chez les personnes de plus de 65 ans.

La leucémie provoque de nombreuses manifestations buccales secondaires. Au niveau osseux, il a été observé une lyse généralisée des maxillaires chez les patients atteints de LMA. Cela représentait dans certains cas, le premier signe clinique de la maladie. Cependant, le diagnostic était souvent retardé, s'apparentant aisément à une parodontite généralisée. (223)

Les cas de LLA envahissant les maxillaires sont rares. Radiologiquement elles sont caractérisées par la destruction des cryptes des germes dentaires et de la lamina dura. Des déplacements dentaires et des modifications de densité de l'os alvéolaire sont également observés. Enfin, il a souvent été rapporté l'effacement radiologique du canal alvéolaire inférieur. (225,226)

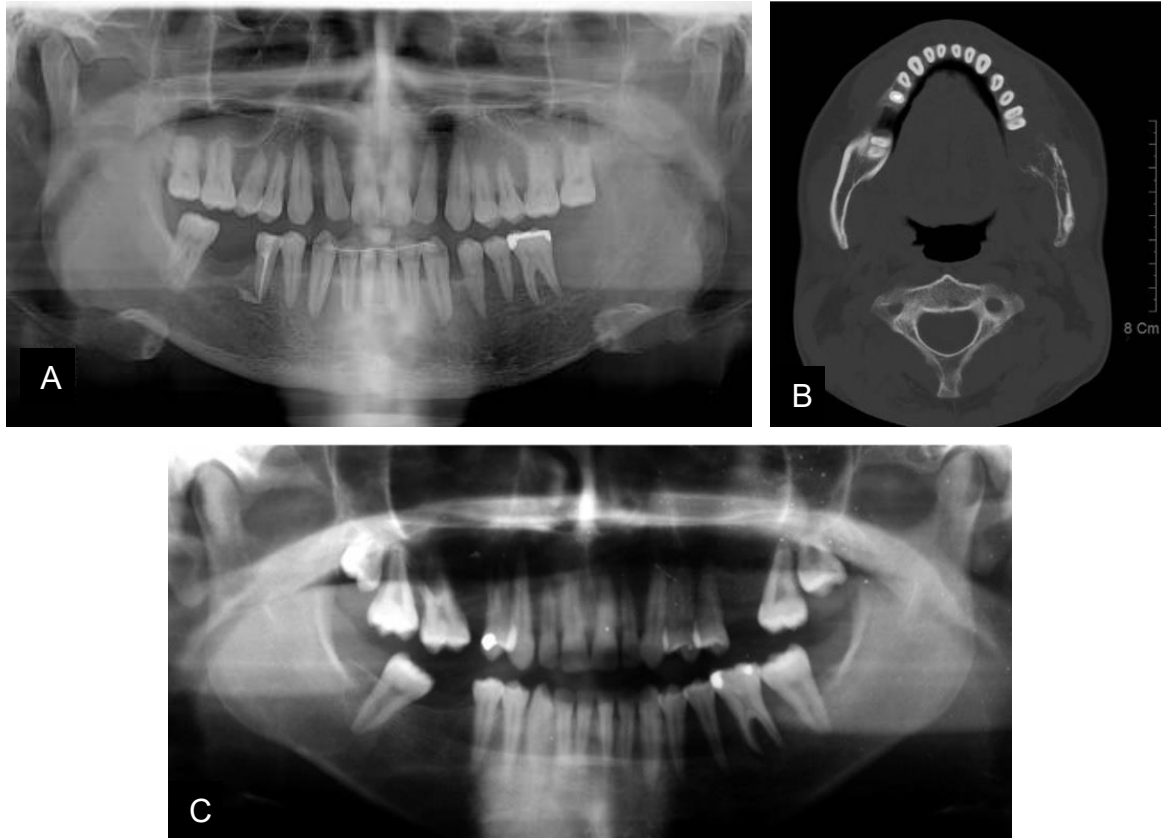


Figure 46 : (A & B) Première manifestation d'un LLA. (A) Radiographie panoramique montrant une lésion ostéolytique mandibulaire gauche au niveau du corps et du ramus avec une perte osseuse verticale importante. (B) Scanner en coupe axiale montrant la lyse osseuse sur l'entière partie gauche de la mandibule. *D'après Chung et al. (224)* (C) Radiographie panoramique montrant l'effacement bilatéral du canal alvéolaire inférieur. *D'après Bakathir et Al-hamdani (224)*

Diagnostics différentiels : (224,226)

- Ostéosarcome
- Ostéomyélite
- Ostéoradionécrose s'il s'agit d'une rechute de la maladie et qu'une radiothérapie avait été réalisée.
- Maladie parodontale

4.3.2. Métastases

De par la quantité trop importante de métastases différentes ayant des localisations mandibulaires, un simple aspect général sera décrit ici.

Les métastases surviennent rarement dans la région maxillo-faciale. Elles représentent 1% des pathologies malignes affectant la cavité buccale. (227) Dans cette infime partie, il existe une prédominance mandibulaire, et plus particulièrement dans sa portion postérieure, au niveau du ramus et du condyle. (6)

L'âge moyen de découverte est de 45 ans. Leur origine peut-être très variée. On retrouve chez les femmes des métastases du sein, des organes reproducteurs, de la glande thyroïde et des reins, tandis que chez les hommes, ce sont les poumons, la prostate, le foie, les reins, les os, le gros intestin et les glandes surrénales qui sont les plus rapportés. Histologiquement, les foyers primitifs sont généralement des carcinomes. Parmi eux les adénocarcinomes sont les plus fréquents. (227)

Dans un contexte pathologique connu, le diagnostic est assez aisé. Cependant, il est beaucoup plus compliqué lorsqu'il s'agit du premier signe clinique rencontré. La détection précoce et le traitement des métastases de la cavité buccale sont importants car ils peuvent augmenter le pronostic à long terme et améliorer la qualité de vie post-thérapeutique du patient. De plus, elle peut diagnostiquer une pathologie maligne générale si elle est détectée avant sa localisation primitive. Il est établi qu'environ 27% des métastases des maxillaires seraient observées avant le foyer principal. (227)

Dans une revue de la littérature (227) rapportant 453 patients présentant des métastases maxillaires, les auteurs ont conclu que les métastases de l'ATM étaient rares et se produisaient principalement au stade final d'un cancer. De plus, elles étaient associées à des métastases squelettiques généralisées. Les métastases des condyles provenaient le plus souvent des seins, de l'utérus, du rectum et du mélanome.

Radiologiquement, les lésions apparaissent principalement comme des zones radio-claires, de taille variable, souvent volumineuses et mal limitées. Cependant, il était noté que les métastases provenant de la prostate se présentaient comme des lésions radio-opaques ou mixtes et que celles d'origines mammaires et pulmonaires pouvaient être mixtes également. Des ruptures de corticales associées à des réactions périostées, et des extensions dans les parties molles étaient également observées. (6,227)

L'imagerie a donc une place essentielle dans le diagnostic et la caractérisation des lésions métastatiques, mais aussi dans la recherche du foyer d'origine. Les examens « corps entier » et les techniques fonctionnelles sont parfaitement indiqués pour cet usage. Ces informations sont reliées aux données histologiques mais aussi aux données cliniques. En effet, il a par exemple été observé des anesthésies ou des paresthésies dans 90% des cas de métastases affectant la mandibule. (227)

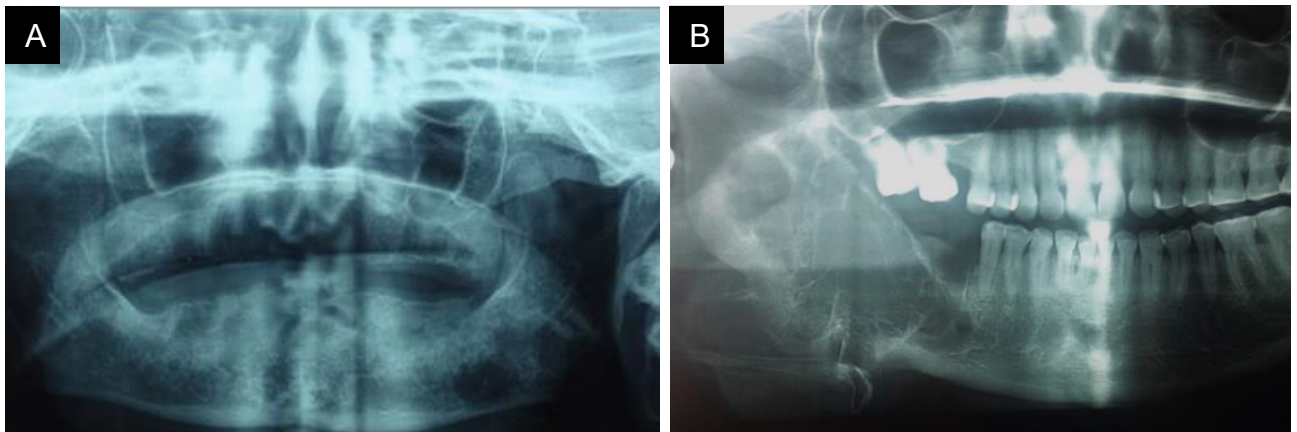
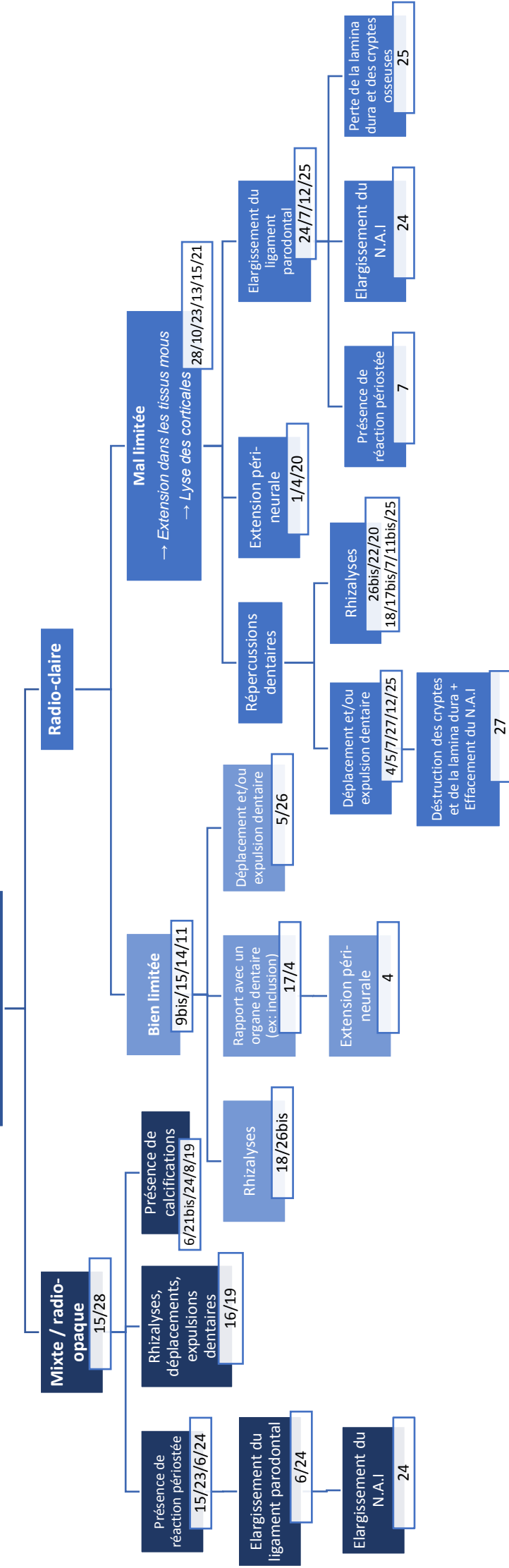


Figure 47 : Radiographies panoramiques de deux atteintes métastatiques mandibulaires différentes. L'origine primitive est un carcinome de la thyroïde pour les deux images. (A) Lacune mandibulaire irrégulière de la branche horizontale gauche. *D'après Khalfi et al. (228)* (B) Image lacunaire radio-claire, multi-géodique mandibulaire droite intéressant le ramus et le corps mandibulaire en arrière de la 45. *D'après Dikhaye et al. (229)*

Dans un but récapitulatif, un schéma regroupant les lésions malignes en fonction de leurs caractéristiques radiologiques est proposé ci-dessous. Il ne fait en aucun cas office de schéma décisionnel définitif mais permet de guider le diagnostic en fonction des données les plus fréquemment rencontrées. Or, en raison de la variabilité et de la non spécificité radiologiques de nombreuses tumeurs, celui-ci est à considérer avec précaution.

LÉSION MANDIBULAIRE

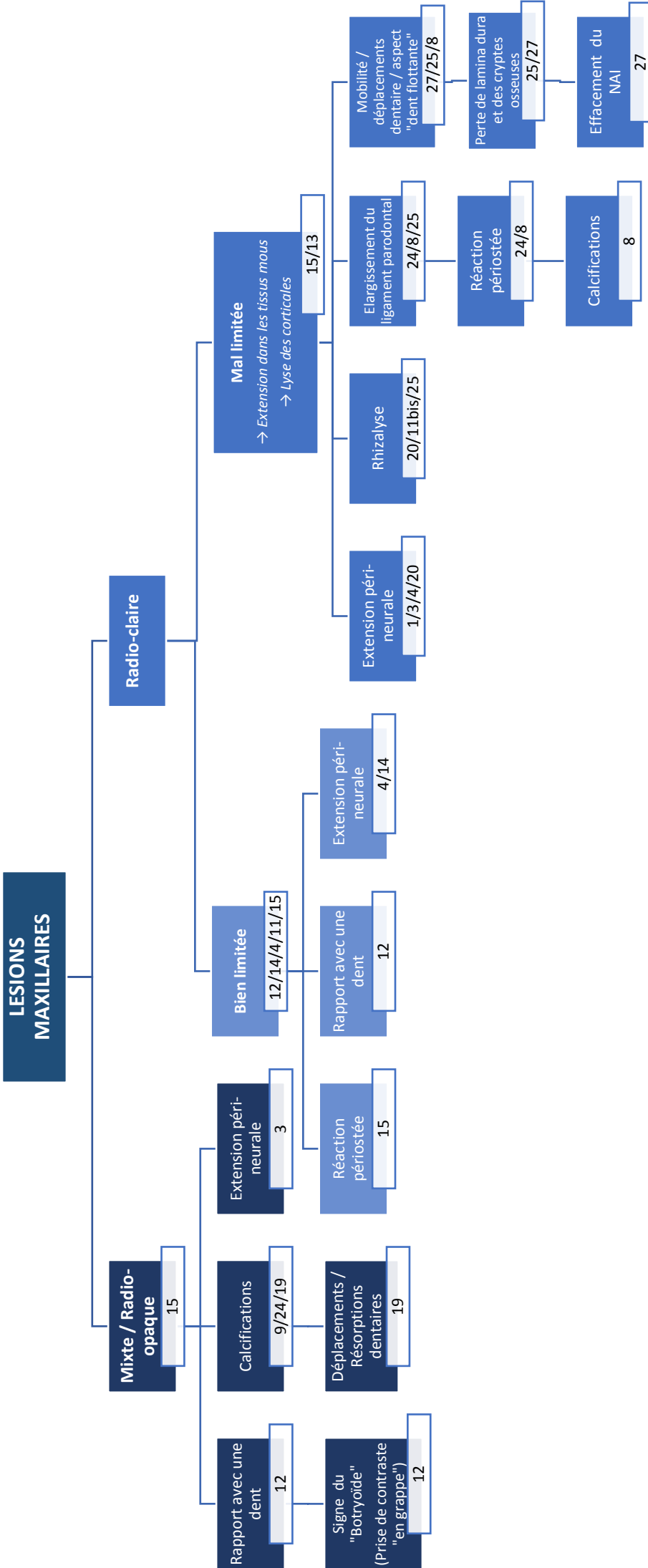


1. Carcinome épidermoïde (♂ ; 50-70ans)
2. Adénocarcinome (♂ ; ≈ 60ans)
3. Carcinome adénoïde kystique (♂ = ♀ ; 30-70ans)
4. Carcinome muco-épidermoïde (♀ ; 35-65ans)
5. Carcinome à cellules acineuses (♀ ; 40-50ans)
6. Ostéosarcome (♂ ; 35 et 50ans)
7. Sarcome d'Ewing (♂ ; enfants et ados ≈ 15ans)
8. Chondrosarcome (♂ ; 30-50ans)
9. Chondrosarcome mésenchymateux maxillaire (♀ = ♂ ; 20-40ans)

- 9bis Chondrosarcome mésenchymateux mandibulaire (idem 9)
10. Fibrosarcome (♂ = ♀ ; 40-60ans)
11. Histiocytofibrome malin de bas grade (♂ ; 40 – 70ans)
- 11bis Histiocytofibrome malin de haut grade (idem 11)
12. Rhabdomyosarcome (♂ = ♀ ; <12ans)
13. Léiomyosarcome (♀ = ♂ ; 40-60ans)
14. Myofibrosarcome (♂ ; ≈ 40ans)

15. Angiosarcome (♂ ; 40-50ans)
16. Carcinome améloblastique (♂ ; 4-84ans)
17. Carcinome intra-osseux primitif à un stade débutant (♂ ; 55-60ans)
- 17bis Carcinome intra-osseux à un stade avancé (idem 17)
18. Carcinome odontogène à cellules claires (♀ ; 40 – 70ans)
19. Carcinome odontogène à cellules fantômes (♂ ; 40 – 60ans)

20. Carcinome odontogène sclérosant (♂ = ♀)
21. Fibrosarcome améloblastique (♀ = ♂ ; 3-89ans)
- 21bis Fibro-odonto et fibro-dentinosarcome (idem 21)
22. Carcinome odontogène (♂ = ♀ ; 19-63ans)
23. Maladie de Hodgkin (♂ ; 15-35ans et 65ans)
24. Lymphome malin non Hodgkinien (♂ ; 50-60ans)
25. Lymphome de Burkitt (♂ ; 6-15ans + âge adulte)
26. Plasmocytome (♂ ; ≈ 50ans)
- 26bis Myélome multiple (♂ ; ≈ 60ans)
27. Leucémie lymphoblastique aigüe (♂ ; enfants)
28. Métastases (≈ 45ans)



CONCLUSION

Il existe de nombreuses tumeurs malignes affectant les maxillaires. Bien qu'elles soient rares, leur diagnostic précoce peut avoir un impact significatif sur la survie à long terme et la qualité de vie des patients.

L'imagerie occupe une place importante dans cette démarche puisqu'elle peut détecter des lésions encore asymptomatiques lors de la réalisation d'exams de routine. Elle permet alors une prise en charge rapide à condition que le bon diagnostic soit posé. Les critères définis dans le tableau 10 devraient permettre de différencier radiologiquement une tumeur bénigne d'une tumeur maligne. En revanche, même si ce sont des données générales qui sont observées la plupart du temps, il existe toujours des cas plus compliqués pour lesquels l'incertitude subsiste. Au sein des tumeurs malignes, bien qu'il existe peu de caractéristiques pathognomoniques qui puissent permettre un diagnostic définitif, des similarités sont retrouvées entre tumeurs de même catégorie. Cependant, nombres de lésions restent difficiles à analyser et leur détermination n'est pas toujours aisée de par la variabilité des caractéristiques clinico-radiologiques au sein même de chaque entité. De plus, la rareté des cas rapportés ne permet souvent pas l'élaboration d'un « profil type » radiologique. Par conséquent, seule une connaissance approfondie des caractéristiques sémiologiques, jointe à la confrontation clinique et radiologique permet d'établir une hypothèse diagnostique. Le dernier mot reste à l'examen anatomopathologique avec l'étude histologique.

Une fois le diagnostic posé, l'imagerie a un rôle primordial dans le bilan d'extension à distance et dans la programmation chirurgicale. Il est nécessaire également dans la prise en charge globale et dentaire d'un patient avant une radiothérapie. Pendant le traitement, il permet de contrôler l'évolution et la réponse tumorale. Enfin, il est indispensable dans le suivi post-thérapeutique afin de détecter toute éventuelle récurrence.

Les examens d'imagerie sont déjà nombreux et ne cessent de s'améliorer et de se développer. C'est un domaine qui est en constante évolution et qui nous permet aujourd'hui d'analyser en temps réel le fonctionnement d'un organe et de prédire sa réponse à un traitement afin de l'adapter au mieux. Il sera bientôt possible de faire des traitements « sur mesure » pour chaque cas.

En conclusion, bien que les résultats de l'imagerie ne conduisent pas toujours à un diagnostic spécifique, ils réduisent tout de même le diagnostic différentiel et permettent une orientation sur le type de lésion. Le chirurgien-dentiste, souvent en première ligne, doit alors connaître les caractéristiques radiologiques globales des tumeurs malignes. Il sera rarement en mesure de pouvoir poser un diagnostic définitif mais il doit être capable d'identifier les lésions suspectes afin de référer le patient chez le spécialiste (chirurgien maxillo-facial, ORL) pour une prise en charge précoce.

Table des figures

Figure 1 :	Schéma récapitulatif de l'utilisation des examens radiologique dans le diagnostic de lésions malignes des maxillaires.	28
Figure 2 :	Classification de Lodwick schématisée (72)	30
Figure 3 :	Classification de Lodwick. (A) Type IA. (B) Type IB. (C) Type IC. (D) Type II. (E) Type III. (72)	31
Figure 4 :	Calcifications tumorales. (A) Matrice osseuse d'un ostéosarcome. (B) Matrice cartilagineuse d'un chondrosarcome. (C) Matrice fibreuse d'une dysplasie fibreuse. (72)	32
Figure 5 :	Lacune de Stafne bien limitée avec liseré d'ostéocondensation (76)	33
Figure 6 :	(A) Lésion ostéolytique mal limitée correspondant à un carcinome thyroïdien folliculaire métastatique. (77) (B) Ostéolyses donnant un aspect « vermoulu ». (71)	33
Figure 7 :	CBCT en coupe axiale (A) et coronale (B). Soufflure et lyse de la corticale osseuse en linguale provoquée par une lésion d'origine infectieuse. (80)	34
Figure 8 :	Réactions périostées. 1. Unilamellaire ; 2. Pleine ; 3. Expansion corticale avec contrefort ; 4. Plurilamellaire (« bulbe d'oignon ») ; 5. Spiculaire (« poils de brosse ») ; 6. Spiculaire (« rayon de soleil ») ; 7. Spiculaire (« en velours ») ; 8. Triangle de Codman. (36)	35
Figure 9 :	(A) CT en coupe coronale. Envahissement de la base du crâne (flèche blanche) d'un chondrosarcome. (82) (B) IRM crânienne, coupe coronale pondérée T1 avec injection de gadolinium : processus expansif pariétal droit, d'origine extradurale, centré sur la diploë avec extension sous-cutanée et intracrânienne. (83)	36
Figure 10 :	Conséquences de différentes pathologies sur l'organe dentaire et son environnement. (A) Ligament parodontal normal. (B) Pathologie péri-apicale (granulome ou kyste) centrée à l'apex de la racine. (C) Perte osseuse parodontale, au niveau de la crête alvéolaire, formant un défaut vertical. (D) Elargissement généralisé de l'espace parodontal (traumatisme occlusal ou sclérodermie) (E) Elargissement irrégulier de l'espace parodontal et modifications lytiques de l'os trabéculaire. (F) Elargissement latéral et localisé de l'espace parodontal sur une dent obturée, suggérant une fracture radiculaire. (G) Elargissement latéral et localisé de l'espace parodontal sur une dent vitale sans étiologie inflammatoire, suspect de malignité. (H) Résorption radiculaire nette, associée à une lésion bénigne. (I) Résorption radiculaire « en pointe » avec limites floues associées à des lésions agressives ou malignes. (81)	37
Figure 11 :	Ostéosarcome chez un adulte jeune. Elargissement asymétrique de l'espace desmodontal en distal de la 35 (flèches blanches). Ligament parodontal normal (flèche jaune). (81)	38
Figure 12 :	(A, B, C) Envahissement osseux maxillaire d'un carcinome gingival. (E, F) Envahissement osseux mandibulaire d'un carcinome gingival. (A) Photo de l'examen intra-buccal. (B) Scanner en coupe axiale montrant la destruction des corticales internes et externes. (C) Scanner en coupe coronale montrant l'envahissement du palais. Courtoisie du Dr. Ordioni (D) Envahissement osseux mandibulaire d'un carcinome gingival. Radiographie panoramique montrant la lyse osseuse en forme de « cuvette » dans la région mandibulaire postérieure gauche. (E) Scanner en coupe axiale montrant la destruction corticale. (F) PET-Scan montrant une accumulation importante de FDG dans la région mandibulaire droite. D'après Lubek et Magliocca. (89)	40
Figure 13 :	Adénocarcinome du sinus maxillaire droit. (A) Radiographie panoramique montrant la radiopacité du sinus maxillaire droit et le déplacement de la molaire supérieure droite. Les images d'IRM en coupes coronale (B) et sagittale (C) pondérées en T2 montrent une intensité de signal élevée non homogène ainsi que l'envahissement du maxillaire supérieur. D'après Gamoh (94)	41
Figure 14 :	(A) Scanner en coupes axiale et coronale montrant les lyses osseuses provoquées par des CAK, visibles malgré les artefacts présents sur la coupe coronale. (B & C) Scanners en coupes axiales montrant une extension tumorale dans la fosse ptérygopalatine gauche et droite respectivement (flèches) provoquée par un CAK. D'après Kurabayashi et al. (99)	43
Figure 15 :	(A) Scanner en coupe axiale d'un carcinome muco-épidermoïde intra-osseux du maxillaire droit, montrant la destruction osseuse provoquée par la lésion. D'après Nallamilli et al. (103) (B, C, D) carcinome muco-épidermoïde intra-osseux mandibulaire. Scanner en coupe axiale en fenêtre osseuse, axiale en fenêtre « tissus mous » et injection de produits de contraste, et coronale, montrant une lésion volumineuse mandibulaire droite, multiloculaire, lysant les corticales et repoussant les tissus mous. D'après Sepúlveda et al. (100)	44

- Figure 16 : (A & B) Radiographie rétro-alvéolaire et scanner en coupe axiale d'un CCA intra-osseux primitif de la zone rétro-molaire gauche. Lésion lytique détruisant la corticale linguale. D'après Hara et al. (108) 45
- Figure 17 : Ostéosarcome. (A) CT en coupe axiale. Envahissement des tissus mous avec réaction périostée en « feu d'herbes ». (B) TDM du massif facial ; reconstruction 3D. Importante lésion ostéolytique (110) 46
- Figure 18 : (A & B) Sarcome d'Ewing de l'hémi mandibule droite. (119) (A) Radiographie panoramique montrant la lésion d'aspect irrégulier et l'éruption prématurée des 44 et 45 comparativement au secteur controlatéral ainsi que leur résorption radiculaire. (B) Scanner en coupe sagittale montrant l'envahissement de la mandibule et du canal alvéolaire inférieure jusqu'au condyle. 47
- Figure 19 : Sarcome d'Ewing mandibulaire droit. (118) (A & B) Scintigraphie osseuse révélant une accumulation de produit de contraste dans la partie mandibulaire droite. (C) Scanner corps entier ne révélant pas d'autre atteinte osseuse. 48
- Figure 20 : (A & B) Chondrosarcome de la symphyse mandibulaire gauche. (123) (A) Radiographie panoramique, montrant une lésion hétérogène mal limitée de la symphyse mandibulaire gauche. (B) Scanner en coupe axiale, montrant la même lésion solide, avec une matrice chondroïde, présentant des calcifications et une invasion des tissus mous. 49
- Figure 21 : (A & B) Chondrosarcome du condyle mandibulaire gauche. (82)
(A) Scanner en coupe coronale reconstruite, montrant une grande masse lobulée de densité osseuse dans l'espace ptérygo-maxillaire gauche provenant de la mandibule et qui a envahi la base du crâne. Présence de calcifications irrégulières, avec un centre plus dense que la périphérie. (B) Coupe coronale d'IRM pondéré en T2 qui montre la même masse lobulée, au signal hétérogène : un hypo signal au centre correspond aux zones densément calcifiées, un hyper signal en périphérie pourrait correspondre à une partie non minéralisée du cartilage. 50
- Figure 22 : Scanner en coupe axiale d'un chondrosarcome mésoenchymateux mandibulaire gauche. Large masse hétérogène et irrégulière lysant l'os mandibulaire et envahissant les tissus mous. (134) 51
- Figure 23 : Chondrosarcome mésoenchymateux du maxillaire. (A) Scanner en coupe axiale montrant une lésion mixte avec calcifications, causant la destruction des parois latéro-postérieures du sinus maxillaire. (B) IRM en coupe coronale, séquence en pondération T1, montrant l'invasion de la tumeur dans le palais, les cavités nasales et le plancher de l'orbite. 52
- Figure 24 : (A) Panoramique dentaire montrant une lésion radio-claire, aux limites irrégulières, infiltrant la corticale mandibulaire gauche. La biopsie a par la suite révélé un fibrosarcome intra-osseux mandibulaire. D'après Angiero et al. (138) (B) Scanner en coupe axiale montrant l'érosion de la corticale linguale mandibulaire gauche par un fibrosarcome de l'articulation temporo-mandibulaire. D'après Gamoh et al. (139) 53
- Figure 25 : (A, B, C) Histiocytose fibreuse malin probablement d'origine sinusienne et infiltrant le maxillaire gauche. (A) Radiographie panoramique montrant une destruction massive de l'os maxillaire alvéolaire gauche. (B) Radiographie rétro-alvéolaire montrant la lyse osseuse assez bien limitée mais sans réaction d'ostéosclérose. (C) Scanner en coupe axiale montrant l'occupation tumorale du sinus maxillaire gauche et sa destruction du mur latéral et postérieur sinusien. Le pan médian a été soufflé mais pas envahit. D'après Sato et al. (144) 55
- Figure 26 : (A) Cliché rétro-alvéolaire d'un RMS simulant un granulome péri-apical, après obturation de l'incisive centrale. (B) Scanner en coupe axiale environ 1 an après le (A) montrant une ostéolyse diffuse dans la région incisivo-canine. D'après Tazi et al. (151) (C) Image d'un TEP réalisé lors du bilan d'extension à distance d'un rhabdomyosarcome, révélant une accumulation de FDG dans la région maxillaire droit, ainsi qu'au niveau mammaire de façon bilatérale. (D) La fusion du TEP avec le scanner en coupe axiale montre des lésions multiples bien définies et de tailles variables dans la région mammaire. D'après Tripathi et al. (152) 57
- Figure 27 : (A) Radiographie panoramique d'un LMS révélant une lésion diffuse avec un aspect ostéolytique mité. (B) Image du scanner en coupe axiale montrant la masse volumineuse occupant le corps mandibulaire gauche avec une destruction corticale. D'après Pérez Villar et al. (156) (C) Scanner en coupe axiale d'un LMS, montrant une lésion mal définie en iso signal, lobulée, volumineuse et détruisant les structures osseuses adjacentes. D'après Zahir et al. (158) (D) Radiographie d'une hémi-mandibule droite réséquée suite à un LMS qui s'est développé à partir du canal alvéolaire inférieur. D'après Vilos et al. (153) 58

- Figure 28 : *Elargissement du canal mandibulaire et du foramen mentonnier visible sur une radiographie panoramique (A) et une reconstruction 3D (B). D'après Yu et al. (159)* 60
- Figure 29 : *Radiographie panoramique montrant une lésion lytique mal limitée, multiloculaire d'un angiosarcome mandibulaire primitif. D'après Chehal et al. (164)* 61
- Figure 30 : *Panoramique dentaire d'un carcinome améloblastique montrant une radio-clarté multiloculaire envahissant le ramus et le corps de la mandibule. (170)* 62
- Figure 31 : *(A,B,C,D,E,F) Imageries d'un carcinome améloblastique du maxillaire droit. (A) Scanner en coupe axiale (en fenêtre osseuse) montrant une large masse dans le sinus maxillaire droit avec une destruction du pan antérieur du sinus et de l'os alvéolaire. (B) Scanner en coupe coronaire reconstruite (en fenêtre osseuse) montrant la destruction du plancher du sinus et de la paroi latérale sinusienne. (C) IRM en séquence T1 montrant un hypo à iso signal avec une composante hétérogène de la tumeur. (D) TEP-TDM montrant une accumulation de FDG dans le maxillaire droit. (F) TEP-TDM corps entier, ne montrant pas d'accumulation anormale de FGD suggérant la présence de métastase. (173)* 63
- Figure 32 : *(A,B,C) Imageries d'un carcinome intra-osseux primitif mandibulaire gauche. (176) (A) radiographie panoramique montrant une lésion mandibulaire postérieure bien limitée. (B) radiographie panoramique 6 semaines après A, montrant une augmentation de volume et des limites beaucoup plus irrégulières. (C) Scanner en coupe coronaire reconstruite montrant la rupture des corticales. (D) Panoramique d'un CIOP mandibulaire gauche aux limites irrégulières avec dent incluse. (87) (E) Scanner en reconstruction 3D d'un CIOP mandibulaire droit, montrant la destruction du corps, du ramus et du condyle mandibulaire avec séquestres osseux persistants. (177)* 65
- Figure 33 : *Carcinome odontogène à cellules claires mandibulaire. Courtoisie du Dr. Ordioni (180) (A) Orthopantomographie mettant en évidence une lésion ostéolytique en regard des dents 43, 44 et 45. (B & C) Scanner en coupes axiale et coronaire respectivement, montrant une lésion mal délimitée, détruisant les corticales vestibulaires et linguale et envahissant le canal dentaire. (D & E) IRM. Coupes transversales en séquence T1 et T2 avec et sans injection.* 66
- Figure 34 : *TEP-scanner montrant une accumulation importante de FDG dans la région maxillaire postérieure.* 67
- Figure 35 : *TEP-scanner montrant une lésion dans la région antérieure du maxillaire sans accumulation remarquable de FDG.* 68
- Figure 36 : *Scanner en coupe axiale d'un COCF, montrant une ostéolyse étendue et mal limitée du corps mandibulaire, avec une extension tumorale aux parties molles et des calcifications intralésionnelles. D'après Slama A. et al. (186)* 69
- Figure 37 : *Carcinome odontogène à cellules fantômes. (A) Structure du squelette dans une perspective isométrique avec une diminution de la transparence de l'os afin de mieux caractériser le néoplasme. (B) Reconstruction volumétrique de la lésion au sein de la structure osseuse après segmentation manuelle. (C) Segmentation manuelle de la lésion en filtrant le sinus maxillaire à travers le palais dans une coupe axiale du scanner. (D) Lésion montrant différents niveaux de densité dus à la présence d'une zone kystique (flèche) sur une coupe sagittale du scanner. (E) Segmentation manuelle de la zone kystique dans une coupe sagittale du scanner. (F) Vue panoramique de la tumeur individualisée après segmentation manuelle avec individualisation de la zone kystique en ajustant les niveaux de transparence du modèle de tumeur 3D, ce qui permet de déterminer le pourcentage de zones solides et kystiques par leur volume. D'après Gomes et al. (189)* 70
- Figure 38 : *(A & B) COS maxillaire droit (A) Panoramique dentaire montrant une lésion lytique au niveau du maxillaire droit, provoquant un déplacement de la 12 et la 13 et une résorption radiculaire de la 13. (B) Scanner en coupe coronaire montrant la résorption irrégulière de la 13. D'après Hussain et al. (192) (C & D) COS mandibulaire gauche. (C) Panoramique dentaire montrant une lésion lytique présentant à la fois des zones bien et mal définies, mêlé à des foyers radio-opaques. Pas résorption radiculaire remarquable. (D) Scanner en coupe axiale montrant l'amincissement cortical. D'après Irié et al. (193)* 71
- Figure 39 : *Image du cône-beam d'un fibro-odontosarcome améloblastique, révélant une vaste radioclarité multiloculaire mal limitée de la mandibule droite s'étendant de la 84 au ramus et contenant des radio-opacités ainsi que le germe de la 46. D'après Chen et al. (196)* 73
- Figure 40 : *(A) Orthopantomogramme d'un fibrosarcome améloblastique, montrant une radio-clarté multiloculaire au niveau mandibulaire gauche en rapport avec les racines des 34 et 35 qui sont repoussées. (B) IRM en coupe coronaire, séquence pondérée en T2 avec injection de gadolinium, montrant la lésion tumorale mandibulaire gauche. D'après Hascoet et al. (138)* 73

- Figure 41 : (A & B) Carcinosarcome odontogène mandibulaire droit. (A) Radiographie panoramique montrant une lésion lytique volumineuse aux limites mal définies dans la région postérieure mandibulaire droite. (B) Scanner en coupe axiale montrant la lyse de la corticale linguale. D'après Chikosi et al. (143). (C, D, E) Carcinosarcome odontogène mandibulaire gauche. (C) Radiographie panoramique montrant une volumineuse radio-clarté au niveau postérieur mandibulaire gauche. (D) Scanner en coupe axiale montrant la destruction corticale mandibulaire. (E) IRM en coupe axiale montrant l'invasion tumorale dans les tissus mous. D'après Kim et al. (144) 74
- Figure 42 : (A & B) Lymphome non-Hodgkinien mandibulaire. (A) Radiographie panoramique montrant une lésion ostéolytique au niveau du corps droit de la mandibule (B) Vue d'une coupe axiale de l'IRM. Processus ostéolytique expansif, multiloculaire, de signal hétérogène, envahissant les espaces profonds. D'après Mnejja et al. (210) (C) Lymphome non-Hodgkinien mandibulaire primitif. Radiographie panoramique montrant un élargissement uniforme et diffus du canal alvéolaire inférieur. D'après Burić et al. (211) 77
- Figure 43 : Lymphome de Burkitt envahissant la mandibule. La radiographie panoramique (A) et rétro-alvéolaire (B) montrent une destruction de l'os alvéolaire avec une limite diffuse, un aspect « dents flottantes » et un déplacement des molaires inférieures. Des rhizalyses, une perte complète de la lamina dura ainsi que des cryptes osseuses des germes dentaires sont observés. D'après Hanazawa et al. (214) 78
- Figure 44 : (A & B) Radiographies panoramiques d'un PSO mandibulaire droit. Les images montrent une lésion ostéolytique mono-géodique de contours réguliers. D'après Sabani et al. et Faouk et al. (216,217) 80
- Figure 45 : (A & B) Radiographies panoramiques d'un myélome multiple avec atteinte mandibulaire. (A) L'image montre une radio-clarté multiloculaire avec des septa intra-lésionnels au niveau mandibulaire gauche. D'après Mohan et al. (220) (B,C,D) Myélome multiple mandibulaire droit vu à partir d'une radiographie panoramique (B), d'un CBCT en coupe axiale (C), d'un CBCT en vue panoramique (D) montrant un lésion uniloculaire bien limitée. Courtoisie Dr. Massereau E. 81
- Figure 46 : (A & B) Première manifestation d'un LLA. (A) Radiographie panoramique montrant une lésion ostéolytique mandibulaire gauche au niveau du corps et du ramus avec une perte osseuse verticale importante. (B) Scanner en coupe axiale montrant la lyse osseuse sur l'entière partie gauche de la mandibule. D'après Chung et al. (223) (C) Radiographie panoramique montrant l'effacement bilatéral du canal alvéolaire inférieur. D'après Bakathir et Al-hamdani (224) 83
- Figure 47: Radiographies panoramiques de deux atteintes métastatiques mandibulaires différentes. L'origine primitive est un carcinome de la thyroïde pour les deux images. (A) Montre une lacune mandibulaire irrégulière de la branche horizontale gauche. D'après Khalfi et al. (227) (B) Montre une image lacunaire radio-claire, multi-géodique mandibulaire droite intéressant le ramus et le corps mandibulaire en arrière de la 45. D'après Dikhaye et al. (228) 85

Table des tableaux

Tableau 1 :	Classification des tumeurs malignes des maxillaires.	3
Tableau 2.	Classification TNM clinique des tumeurs osseuses. (12).....	6
Tableau 3 :	Grades histopathologiques. (12).....	6
Tableau 4 :	Stadification tumorale. (12).....	7
Tableau 5 :	Scanner RX.....	13
Tableau 6 :	Cone Beam.....	17
Tableau 7 :	IRM.....	20
Tableau 8 :	TEP-TDM.....	24
Tableau 9 :	Scintigraphie.....	27
Tableau 10 :	Critères évocateurs de malignité / bénignité.....	38

Liste des abréviations

ADC :	Coefficient de Diffusion Apparent
ATM :	Articulation Temporo-Mandibulaire
CAK :	Carcinome Adénoïde Kystique
CBCT :	Cone Beam Computed Tomography
CCA :	Carcinome à Cellules Acineuses
CIOP :	Carcinome Intra-Osseux Primitif
CME :	Carcinome Muco-Epidermoïde
COCC :	Carcinome Odontogène à Cellules Claires
COCF :	Carcinome Odontogène à Cellules Fantômes
COS :	Carcinome Odontogène Sclérosant
FDG :	Fluorodésoxyglucose
FOV :	Field Of View
HAS :	Haute Autorité de Santé
IRM :	Imagerie par Résonance Magnétique
LLA :	Leucémie Lymphoblastique Aiguë
LMA :	Leucémie Myéloblastique Aiguë
LMS :	Léiomyosarcome
LNH :	Lymphome malin Non-Hodgkinien
MRP :	Médicament Radiopharmaceutique
NAI :	Nerf Alvéolaire Inférieur
NCCN :	National Comprehensive Cancer Network
OMS :	Organisation Mondiale de la Santé
ORL :	Oto-Rhino-Laryngologie
PEM :	Plasmocytome Extra-Médullaire
PSO :	Plasmocytome Solitaire Osseux
RMN :	Résonance Magnétique Nucléaire
RMS :	Rhabdomyosarcome
SFBMN :	Société Française de Biophysique et de Médecine Nucléaire
SFMN :	Société Française de Médecine Nucléaire
SFORL :	Société Française d'Oto-Rhino-Laryngologie
SFR :	Société Française de Radiologie
TDM :	Tomodensitométrie
TEP :	Tomographie par Emission de Positons
VADS :	Voies Aéro-Digestives Supérieures
VIH :	Virus de l'Immunodéficience Humaine
VPN :	Valeur Prédictive Négative

BIBLIOGRAPHIE

1. Davido N, Yasukawa K. Médecine orale et chirurgie orale, parodontologie. Paris : Maloine; 2016.
2. Tumeurs malignes primitives des maxillaires CNECO - 26 [En ligne]. [consulté le 4 Nov 2017]. Disponible sur : <https://cneco.education/documents-pedagogiques/show/26>
3. Brix M, Barthélémy I, Collège hospitalo-universitaire français de chirurgie maxillo-faciale et stomatologie. Chirurgie maxillo-faciale et stomatologie. Issy-les-Moulineaux: Elsevier Masson; 2017.
4. Kramer IR, Pindborg JJ, Shear M. The WHO Histological Typing of Odontogenic Tumours. A commentary on the Second Edition. Cancer. 1992;70(12): p.2988–2994.
5. El-Naggar AK, Chan JKC, Grandis JR, Takata T, Slootweg PJ. WHO classification of head and neck tumours 4th edition. Lyon : International Agency for Research on Cancer; 2017. 347.
6. Martin-Duverneuil N, Auriol M. Les tumeurs maxillo-faciales: imagerie-anatomopathologie. Montpellier : Sauramps médical; 2004.
7. Item 289 - Diagnostic des cancers: signes d'appel et investigations para-cliniques; caractérisation du stade; pronostic [En ligne]. [consulté le 4 Nov 2017]. Disponible sur: <https://ecni.fr/cours-ecni/item-289-Diagnostic-des-cancers-%3A-signes-d-appel-et-investigations-para-cliniques-%3B-caract%C3%A9risation-du-stade-%3B-pronostic>
8. Ruhin-Poncet B, Martin-Duverneuil N. Conduite à tenir devant une image radioclaire des mâchoires. Actual Odonto-Stomatol. 2014;(270): p.4–12.
9. Haute Autorité de Santé, Institut National du Cancer. Guide médecin sur le cancer des voies aérodigestives supérieures. [En ligne]. [consulté le 14 Jan 2018]. Disponible sur : https://www.has-sante.fr/portail/jcms/c_892164/fr/ald-n-30-cancer-des-voies-aero-digestives-superieures
10. TNM | UICC [En ligne]. [consulté le 13 Nov 2017]. Disponible sur : <https://www.uicc.org/resources/tnm>
11. TNM | UICC [En ligne]. [consulté le 17 Dec 2017]. Disponible sur : https://www.uicc.org/sites/main/files/private/How_to_use_TNM_0.pdf
12. Brierley J, Gospodarowicz MK, Wittekind C. TNM classification of malignant tumours. Hoboken, USA: Wiley-Blackwell; 2017. 272.
13. Cavézian R, Pasquet G. L'imagerie médicale en odontologie. Rueil-Malmaison : Éditions Cdp; 2005. 183.
14. Martin-Duverneuil N, Hodez C. Imagerie dentaire, sinusienne et maxillo-faciale : du cone beam à l'IRM. Paris : Lavoisier Médecine Sciences; 2016. 310.
15. Cavézian R, Pasquet G. Imagerie dento-maxillaire. Paris : Masson; 2001.
16. Mailland M. Techniques de radiologie dentaire. Paris: Masson; 1987.
17. Hodez C. Imagerie dento-maxillo-faciale par faisceau conique : "cone beam": journée de Nancy du 13 mars 2010. Montpellier : Sauramps médical; 2010. 251.

18. Rapport Cone Beam version finale [En ligne]. [consulté le 28 Sep 2017]. Disponible sur : https://www.has-sante.fr/portail/upload/docs/application/pdf/2009-12/rapport_cone_beam_version_finale_2009-12-28_17-27-28_610.pdf
19. Code de la Santé Publique. Guide des indications et des procédures des examens radiologiques en odontostomatologie [En ligne]. [consulté le 9 Oct 2017]. Disponible sur : http://www.fsd.fr/wp-content/uploads/2014/02/07_guide_procedure_radio.pdf
20. Harmon M, Arrigan M, Toner M, O’Keeffe SA. A radiological approach to benign and malignant lesions of the mandible. *Clin Radiol*. 2015;70(4): p.335–350.
21. Cavézian R, Pasquet G. Cone beam : imagerie diagnostique en odontostomatologie : principes, résultats et perspectives. Issy-les-Moulineaux France : Elsevier Masson; 2011. 272.
22. Pallardy G, Pallardy M-J, Wackenheim A. Histoire illustrée de la radiologie. Paris : R. Dacosta; 1989. 542.
23. Salmon B. Cone beam CT en pratique dentaire : du chirurgien-dentiste au radiologue. Montpellier : Sauramps médical; 2014. 289.
24. Suomalainen A, Kiljunen T, Käser Y, Peltola J, Kortensniemi M. Dosimetry and image quality of four dental cone beam computed tomography scanners compared with multislice computed tomography scanners. *Dentomaxillofacial Radiol*. 2009;38(6): p.367–378.
25. European Academy of Dental and Maxillofacial Radiology. Basic Principles for Use of Dental Cone Beam CT. [En ligne]. [consulté le 12 Oct 2017]. Disponible sur : http://eadmfr.eu/sites/default/files/downloads/Basic_Principles_for_Use_of_Dental_Cone_Beam_CT.pdf.
26. Horner K, Islam M, Flygare L, Tsiklakis K, Whaites E. Basic principles for use of dental cone beam computed tomography : consensus guidelines of the European Academy of Dental and Maxillofacial Radiology. *Dentomaxillofacial Radiol*. 2009;38(4): p.187–195.
27. Guide du bon usage [En ligne]. [consulté le 9 Jan 2018]. Disponible sur : <http://gbu.radiologie.fr/>
28. HAS. Indication de la radiographie du crâne et/ou du massif facial [En ligne]. [consulté le 19 Oct 2017]. Disponible sur : https://www.has-sante.fr/portail/upload/docs/application/pdf/2008-06/rapport_radiographie_crane_2008-06-30_11-52-59_159.pdf
29. National Comprehensive Cancer Network. NCCN Clinical Practice Guidelines in Oncology Head and Neck Cancers [En ligne]. [consulté le 19 Oct 2017]. Disponible sur : https://www.nccn.org/professionals/physician_gls/default.aspx
30. Liang X, Jacobs R, Hassan B, Li L, Pauwels R, Corpas L, et al. A comparative evaluation of Cone Beam Computed Tomography (CBCT) and Multi-Slice CT (MSCT). *Eur J Radiol*. 2010;75(2): p.265–269.
31. Hofmann E, Schmid M, Sedlmair M, Banckwitz R, Hirschfelder U, Lell M. Comparative study of image quality and radiation dose of cone beam and low-dose multislice computed tomography - an in-vitro investigation. *Clin Oral Investig*. 2014;18(1): p.301–311.
32. Cone beam pratique en odontostomatologie – Partie I – Principe, technique, qualité d’image, artefacts, types d’appareil, indications [En ligne]. [consulté le 6 Mar 2018]. Disponible sur : <https://fr.dental-tribune.com/clinical/cone-beam-pratique-en-odontostomatologie-partie-i-principe-technique-qualite-dimage-artefacts-types-dappareil-indications/>.
33. European Commission. Guidelines on CBCT for Dental and Maxillofacial Radiology | SEDENTEXCT [En ligne]. [consulté le 16 Jan 2018]. Disponible sur : <http://www.sedentexct.eu/content/guidelines-cbct-dental-and-maxillofacial-radiology>

34. Ferrié J, Martin-Duverneuil N, Dufour X, Klossek J. Place de l'imagerie dans le bilan préthérapeutique et la surveillance post-thérapeutique des tumeurs malignes du massif facial. *J Radiol.* 2008;89: p.984–997.
35. Hermans R. *Head and Neck Cancer Imaging.* Springer Science & Business Media; 2006. 368.
36. Zimmer WD, Berquist TH, McLeod RA, Sim FH, Pritchard DJ, Shives TC, et al. Bone tumors : magnetic resonance imaging versus computed tomography. *Radiology.* 1985;155(3): p.709–718.
37. Leflot L, Ducou Le Pointe H, Lenoir M, Ariche-Maman S, Montagne J-P. Bonnes pratiques en imagerie dans les tumeurs osseuses. *EMC - Rhumatol-Orthopédie.* 2005;2(1): p.59–79.
38. Eddine CA, Piekarski JD, Benamor M. Imagerie des tumeurs de l'oropharynx et de la cavité orale: IRM, TDM, TEP-scan. *J Radiol.* 2008;89(7): p.968–983.
39. Booth TN, Iyer RS, Falcone RA, Hayes LL, Jones JY, Kadom N, et al. ACR Appropriateness Criteria® Back Pain—Child. *J Am Coll Radiol.* 2017;14(5).
40. Société Française d'Oto-Rhino-laryngologie et de Chirurgie de la Face et du Cou. Recommandation pour la pratique clinique. Bilan préthérapeutique des carcinomes épidermoïdes des VADS [En ligne]. 2005. [consulté le 23 Oct 2017]. Disponible sur : https://www.orlfrance.org/wp-content/uploads/2017/06/Reco_bilan_pretherapeutique_KVADS_2012_TC.pdf
41. Société Française de Cardiologie. *Cardiologie et maladies vasculaires.* Issy-les-Moulineaux: Elsevier Masson; 2007.
42. La Folie T, Gabaudan C, Triaire B, Richez P, Briant JF. L'IRM corps entier avec séquence de diffusion : technique, intérêts et applications générales. *J Radiol.* 2008;89: p.603-605.
43. Boddaert N, Ribeiro M-J. La tomographie par émission de positons (ou PET scan) en pédiatrie. *Arch Pédiatrie.* 2008;15(5): p.711–712.
44. De Dreuille O, Maszelin P, Foehrenbach H, Bonardel G, Gaillard J-F. Principe et technique de la tomographie par émission de positons (TEP). *EMC - Radiol.* 2004;1(1): p.2–35.
45. Cheuk DK, Sabin ND, Hossain M, Wozniak A, Naik M, Rodriguez-Galindo C, et al. Positron emission tomography-computed tomography for staging and follow-up of pediatric nasopharyngeal carcinoma. *Eur J Nucl Med Mol Imaging.* 2012;39(7): p.1097–1106.
46. Maunoury C, Halimi P. Imagerie radiologique et TEP scanner dans les cancers ORL. *J Radiol.* 2008;89(3): p.403–412.
47. Gustav K von Schulthess, Thomas F Hany. *Imaging and PET — PET/CT imaging.* *J Radiol.* 2008;89(3): p.438–448.
48. Ng S-H, Yen T-C, Liao C-T, Chang JT-C, Chan S-C, Ko S-F, et al. 18F-FDG PET and CT/MRI in Oral Cavity Squamous Cell Carcinoma : A Prospective Study of 124 Patients with Histologic Correlation. *J Nucl Med.* 2005;46(7): p.1136–1143.
49. Zijlstra JM, Hoekstra OS, Raijmakers PG, Comans EF, Van Der Hoeven JJ, Teule GJ, et al. 18FDG positron emission tomography versus 67Ga scintigraphy as prognostic test during chemotherapy for non-Hodgkin's lymphoma. *Br J Haematol.* 2003;123(3): p.454–462.
50. Jerusalem G, Hustinx R, Beguin Y, Fillet G. The value of positron emission tomography (PET) imaging in disease staging and therapy assessment. *Ann Oncol.* 2002;13(4): p.227–234.

51. Goerres GW, Schmid DT, Bandhauer F, Huguenin PU, von Schulthess GK, Schmid S, et al. Positron emission tomography in the early follow-up of advanced head and neck cancer. *Arch Otolaryngol Head Neck Surg.* 2004;130(1): p.105-109.
52. Société Française d'Oto-Rhino-Laryngologie et de Chirurgie de la Face et du Cou. Recommandation pour la pratique clinique. Actualisation de la recommandation de 2005 sur le suivi post thérapeutique des carcinomes épidermoïdes des VADS de l'adulte [En ligne]. 2015. [consulté le 22 Oct 2017]. Disponible sur : https://www.orlfrance.org/wp-content/uploads/2017/06/reco_suivi_post_therapeutique_carcinomes_epidermoides_adulte_2015.pdf
53. Hannah A, Scott AM, Tochon-Danguy H, Chan JG, Akhurst T, Berlangieri S, et al. Evaluation of 18F-Fluorodeoxyglucose Positron Emission Tomography and Computed Tomography With Histopathologic Correlation in the Initial Staging of Head and Neck Cancer. *Ann Surg.* 2002;236(2): p.208–217.
54. Krabbe CA, Dijkstra PU, Pruim J, van der Laan BFM, van der Wal JE, Gravendeel JP, et al. FDG PET in oral and oropharyngeal cancer. Value for confirmation of N0 neck and detection of occult metastases. *Oral Oncol.* 2008;44(1): p.31–36.
55. Keidar Z, Haim N, Guralnik L, Wollner M, Bar-Shalom R, Ben-Nun A, et al. PET/CT Using 18F-FDG in Suspected Lung Cancer Recurrence: Diagnostic Value and Impact on Patient Management. *J Nucl Med.* 2004;45(10): p.1640–1646.
56. Escott EJ. Role of Positron Emission Tomography/Computed Tomography (PET/CT) in Head and Neck Cancer. *Radiol Clin North Am.* 2013;51(5): p.881–893.
57. Chen YJ, Rath T, Mohan S. PET–Computed Tomography in Head and Neck Cancer. *Magn Reson Imaging Clin N Am.* 2018;26(1): p.37–49.
58. Haute Autorité de Santé - Imagerie métabolique [En ligne]. [consulté le 9 Jan 2018]. Disponible sur : https://webzine.has-sante.fr/portail/jcms/c_2560347/fr/imagerie-metabolique
59. Szyszko TA, Cook GJR. PET/CT and PET/MRI in head and neck malignancy. *Clin Radiol.* 2018;73(1): p.60–69.
60. Queiroz MA, Huellner MW. PET/MR in Cancers of the Head and Neck. *Semin Nucl Med.* 2015;45(3):p.248–265.
61. Dubrulle F. Imagerie de diffusion en pathologie ORL. *J Radiol.* 2004;85(9):1443.
62. Kremer S, Oppenheim C, Schmitt E, Dietemann J-L. Imagerie de diffusion : principes et applications cliniques. *J Radiol.* 2007;88(3): p.428–443.
63. Jouvet J-C, Thomson V, Durupt F, Bakir M, Berthezene Y. Intérêts de l'imagerie par résonance magnétique corps entier avec séquences de diffusion en cancérologie. *Presse Médicale.* 2010;39(5): p.548–552.
64. Casselman JW, De Foer B, De Bondt BJ. Les applications de la diffusion en imagerie : tête et cou. *J Radiol.* 2010;91(3): p.369–374.
65. Grand S, Lefournier V, Krainik A, Bessou P, Tropres I, Chabardes S, et al. Imagerie de perfusion : principes et applications cliniques. *J Radiol.* 2007;88(3): p.444–71.
66. Rumboldt Z, Al-Okaili R, Deveikis JP. Perfusion CT for head and neck tumors : pilot study. *Am J Neuroradiol.* 2005;26(5): p.1178–1185.
67. Razek AAKA, Tawfik AM, Elsorogy LGA, Soliman NY. Perfusion CT of head and neck cancer. *Eur J Radiol.* 2014;83(3): p.537–544.

68. Haute Autorité de Santé - Imagerie de perfusion [En ligne]. [consulté le 9 Jan 2018]. Disponible sur : https://webzine.has-sante.fr/portail/jcms/c_2560345/fr/imagerie-de-perfusion
69. Bonardel G. La scintigraphie osseuse. [En ligne]. 2013. [consulté le 13 Jan 2018]. Disponible sur : <http://www.em-premium.com.lama.univ-amu.fr/article/856034/>
70. Ogura I, Oda T, Sue M, Sasaki Y, Hayama K. Gallium-67 Scintigraphy in Differential Diagnosis of Malignant Tumours from Non-Tumorous Lesions of the Maxilla. *Chin J Dent Res.* 2017;20(4): p.219–223.
71. Murata Y, Ishida R, Umehara I, Ishikawa N, Komatsuzaki A, Kurabayashi T, et al. 67Ga whole-body scintigraphy in the evaluation of head and neck squamous cell carcinoma. *Nucl Med Commun.* 1999;20(7): p.599–607.
72. Dujardin F. Tactique diagnostique lors de la prise en charge des tumeurs osseuses. *Rev Chir Orthopédique Traumatol.* 2009;95(4): p.114–120.
73. Nichols RE, Dixon LB. Radiographic Analysis of Solitary Bone Lesions. *Radiol Clin North Am.* 2011;49(6): p.1095–1114.
74. Lodwick GS, Wilson AJ, Farrell C, Virtama P, Dittrich F. Determining growth rates of focal lesions of bone from radiographs. *Radiology.* 1980;134(3): p.577–583.
75. Docteur A. La classification de Lodwick pour les lésions ostéolytiques [En ligne]. L'atlas de médecine nucléaire. 2017. [consulté le 27 Jan 2018]. Disponible sur : <https://medecinenucleairesite.wordpress.com/2017/10/02/la-classification-de-lodwick-pour-les-lesions-osteolytiques/>
76. Miller TT. Bone tumors and tumorlike conditions : analysis with conventional radiography. *Radiology.* 2008;246(3): p.662–674.
77. Prectl C, Stockmann P, Neukam FW, Schlegel KA. Enlargement of a Stafne cyst as an indication for surgical treatment – A case report. *J Cranio-Maxillofac Surg.* 2013;41(3): p.270–273.
78. Bhadage CJ, Vaishampayan S, Umarji H. Mandibular metastasis in a patient with follicular carcinoma of thyroid. *Contemp Clin Dent.* 2012;3(2):212.
79. Yuan Y, Wang J, Wu Y, Li G, Tao X. Can preoperative computed tomography predict tissue origin of primary maxillary cancer ? . *Medicine.* 2016;95(40).
80. Som PM, Silvers AR, Catalano PJ, Brandwein M, Khorsandi AS. Adenosquamous carcinoma of the facial bones, skull base, and calvaria : CT and MR manifestations. *Am J Neuroradiol.* 1997;18(1): p.173–175.
81. MacDonald D. Lesions of the jaws presenting as radiolucencies on cone-beam CT. *Clin Radiol.* 2016;71(10): p.972–985.
82. White SM. Malignant Lesions in the Dentomaxillofacial Complex. *Radiol Clin North Am.* 2017.
83. Xu B, Shi H, Wang S, Wang P, Yu Q. Secondary chondrosarcoma in the mandibular condyle. *Dentomaxillofac Radiol.* 2011;40(5): p.320–323.
84. Caramella C, Roujeau T, Drapé J-L, Minkin K, Krainik C, Kahan A, et al. Ostéolyse unique et limitée de la voûte crânienne révélant un ostéosarcome. *Rev Rhum.* 2006;73(7): p.760–762.
85. Steve M, Ernenwein D, Chaîne A, Bertolus C, Goudot P, Ruhin-Poncet B. Ostéosarcomes des mâchoires. *Rev Stomatol Chir Maxillofac.* 2011;112(5): p.286–292.

86. Singer SR, Creanga AG. Diagnostic Imaging of Malignant Tumors in the Orofacial Region. *Dent Clin North Am.* 2016;60(1): p.143–165.
87. Rao L., Das S., Mathews A, Naik B., Chacko E, Pandey M. Mandibular invasion in oral squamous cell carcinoma : investigation by clinical examination and orthopantomogram. *Int J Oral Maxillofac Surg.* 2004;33(5): p.454–457.
88. Huang J-W, Luo H-Y, Li Q, Li T-J. Primary intraosseous squamous cell carcinoma of the jaws : Clinicopathologic presentation and prognostic factors. *Arch Pathol Lab Med.* 2009;133(11): p.1834–1840.
89. Suei Y, Tanimoto K, Taguchi A, Wada T. Primary intraosseous carcinoma : review of the literature and diagnostic criteria. *J Oral Maxillofac Surg.* 1994;52(6): p.580–583.
90. Lubek JE, Magliocca KR. Evaluation of the Bone Margin in Oral Squamous Cell Carcinoma. *Oral Maxillofac Surg Clin N Am.* 2017;29(3): p.281–292.
91. Chi AC, Day TA, Neville BW. Oral cavity and oropharyngeal squamous cell carcinoma--an update. *CA Cancer J Clin.* 2015;65(5): p.401–421.
92. Van Cann EM, Koole R, Oyen WJG, de Rooy JWJ, de Wilde PC, Slootweg PJ, et al. Assessment of mandibular invasion of squamous cell carcinoma by various modes of imaging : constructing a diagnostic algorithm. *Int J Oral Maxillofac Surg.* 2008;37(6): p.535–541.
93. Brown JS, Lewis-Jones H. Evidence for imaging the mandible in the management of oral squamous cell carcinoma : a review. *Br J Oral Maxillofac Surg.* 2001;39(6): p.411–8.
94. Ord RA, Sarmadi M, Papadimitrou J. A comparison of segmental and marginal bony resection for oral squamous cell carcinoma involving the mandible. *J Oral Maxillofac Surg Off J Am Assoc Oral Maxillofac Surg.* 1997;55(5): p.470-477.
95. Gamoh S, Kakimoto N, Tamaki J, Ozono K, Chang Chien CC, Kishino M, et al. Adenocarcinoma in the maxillary sinus : a case report. *Oral Radiol.* 2004;20(2): p.72–75.
96. Lunt JM, Al-Tae A, Rawal R, Buckhold FR. Trigemino-cardiac Reflex as the Presentation of Maxillary Sinus Adenocarcinoma. *Am J Med.* 2017;130(11): p.505–6.
97. He S, Li P, Zhong Q, Hou L, Yu Z, Huang Z, et al. Clinicopathologic and prognostic factors in adenoid cystic carcinoma of head and neck minor salivary glands : A clinical analysis of 130 cases. *Am J Otolaryngol.* 2017;38(2): p.157–162.
98. Rahmani K, Taghipour Zahir S, Baghi Yazdi M, Navabazam A. Aggressive Adenoid Cystic Carcinoma of Maxillary Sinus in a 43-Year-Old Male : Rare Case Report and Review of Literature. *Case Rep Med.* 2017: p.1–5.
99. Andrade MF, de Faria PR, Cardoso SV, Santos MRM, Dias FL, Eisenberg ALA, et al. Adenoid cystic carcinoma of the maxillary sinus : a clinical–pathological report of 10 years of experience from a single institution. *Int J Oral Maxillofac Surg.* 2014;43(11): p.1313–8.
100. Kurabayashi T, Ida M, Yoshino N, Sasaki T, Ishii J, Ueda M. Differential diagnosis of tumours of the minor salivary glands of the palate by computed tomography. *Dento Maxillo Facial Radiol.* 1997;26(1): p.16–21.
101. Sepúlveda I, Frelinghuysen M, Platin E, Spencer ML, Compan A, Munzenmayer J, et al. Mandibular central mucoepidermoid carcinoma : a case report and review of the literature. *Case Rep Oncol.* 2014;7(3): p.732–738.
102. Li Y, Li L-J, Huang J, Han B, Pan J. Central malignant salivary gland tumors of the jaw : retrospective clinical analysis of 22 cases. *J Oral Maxillofac Surg Off J Am Assoc Oral Maxillofac Surg.* 2008;66(11): p.2247–2253.

103. He Y, Wang J, Fu H, Zhang Z, Zhuang Q. Intraosseous mucoepidermoid carcinoma of jaws : report of 24 cases. *Oral Surg Oral Med Oral Pathol Oral Radiol.* 2012;114(4): p.424–429.
104. Nallamilli S, Tatapudi R, Reddy R, Ravikanth M, Rajesh N. Primary intraosseous mucoepidermoid carcinoma of the maxilla. *Ghana Med J.* 2015;49(2):120.
105. Brookstone MS, Huvos AG. Central salivary gland tumors of the maxilla and mandible : a clinicopathologic study of 11 cases with an analysis of the literature. *J Oral Maxillofac Surg Off J Am Assoc Oral Maxillofac Surg.* 1992;50(3): p.229–236.
106. Raut D, Khedkar S. Primary intraosseous mucoepidermoid carcinoma of the maxilla : a case report and review of literature. *Dentomaxillofacial Radiol.* 2009;38(3): p.163–168.
107. Ilayaraja V, Prasad H, Anuthama K, Sruthi R. Acinic cell carcinoma of minor salivary gland showing features of high-grade transformation. *J Oral Maxillofac Pathol.* 2014;18(1):97.
108. Nakazawa M, Ohnishi T, Iwai S, Sakuda M. Central acinic cell carcinoma of the mandible : Report of a case. *Int J Oral Maxillofac Surg.* 1998;27(6): p.448–450.
109. Hara I, Ozeki S, Okamura K, Toshitani K, Taniguchi K, Honda T, et al. Central acinic cell carcinoma of the mandible. Case report. *J Craniomaxillofac Surg.* 2003;31(6): p.378–382.
110. Flood TR, MacDonald DG, Maharaja BB, Giri DD. Central acinic cell carcinoma of the mandible : report of a case. *Br J Oral Maxillofac Surg.* 1991;29(1): p.26–28.
111. Hajji F, Meziane M, Boulaadas M, Benhalima H, Kzadri M. Ostéosarcome des maxillaires : présentation de deux cas. *Médecine Buccale Chir Buccale.* 2011;17(4): p.279–82.
112. Agrawal RR, Bhavthankar JD, Mandale MS, Patil PP. Osteosarcoma of Jaw with Varying Histomorphologic Patterns : Case Report. *J Orthop Case Rep.* 2017;7(1): p.61–4.
113. Kalburge JV, Sahuji SK, Kalburge V, Kini Y. Osteosarcoma of Mandible. *J Clin Diagn Res JCDR.* 2012;6(9): p.1597–9.
114. Bimal K, Valsa T, Jayasree K, P K. A Radiological Review of Ewing’s Sarcoma of Mandible : A Case Report with One Year Follow-up. *Int J Clin Pediatr Dent.* 2013; p.109–14.
115. Margaix-Muñoz M, Bagán J, Poveda-Roda R. Ewing sarcoma of the oral cavity. A review. *J Clin Exp Dent.* 2017;9(2): p.294–301.
116. Qureshi SS, Kembhavi S, Bhagat M, Laskar S, Chinnaswamy G, Vora T, et al. Primary non-metastatic Ewing sarcoma of the jaw in children : results of surgical resection and primary reconstruction. *J Surg Oncol.* 2014;110(6): p.689–95.
117. Siegal GP, Oliver WR, Reinus WR, Gilula LA, Foulkes MA, Kissane JM, et al. Primary Ewing’s sarcoma involving the bones of the head and neck. *Cancer.* 1987;60(11): p.2829–40.
118. Whaley JT, Indelicato DJ, Morris CG, Hinerman RW, Amdur RJ, Mendenhall WM, et al. Ewing tumors of the head and neck. *Am J Clin Oncol.* 2010;33(4): p.321–6.
119. Lopes SLPC, Almeida SM de, Costa ALF, Zanardi VA, Cendes F. Imaging findings of Ewing’s sarcoma in the mandible. *J Oral Sci.* 2007;49(2): p.167–71.
120. Karimi A, Shirinbak I, Beshkar M, Abbasi AJ, Nazhvani AD, Bayat M, et al. Ewing sarcoma of the jaws. *J Craniofac Surg.* 2011;22(5): p.1657–60.
121. Qureshi SS, Bhagat M, Laskar S, Kembhavi S, Vora T, Ramadwar M, et al. Local therapy in non-metastatic primary Ewing sarcoma of the mandible and maxilla in children. *Int J Oral Maxillofac Surg.* 2016;45(8): p.938–44.

122. Pontes HAR, Pontes FSC, de Abreu MC, de Carvalho PL, de Brito Kato AM, Fonseca FP, et al. Clinicopathological analysis of head and neck chondrosarcoma : three case reports and literature review. *Int J Oral Maxillofac Surg.* 2012;41(2): p.203–10.
123. Mohammadinezhad C. Chondrosarcoma of the jaw. *J Craniofac Surg.* 2009;20(6): p.2097–100.
124. Sammartino G, Marenzi G, Howard CM, Minimo C, Trosino O, Califano L, et al. Chondrosarcoma of the jaw : a closer look at its management. *J Oral Maxillofac Surg Off J Am Assoc Oral Maxillofac Surg.* 2008;66(11): p.2349–55.
125. Garzino-Demo P, Tanteri G, Boffano P, Ramieri G, Pacchioni D, Maletta F, et al. Chondrosarcoma of the temporomandibular joint : a case report and review of the literature. *J Oral Maxillofac Surg Off J Am Assoc Oral Maxillofac Surg.* 2010;68(8): p.2005–11.
126. Prado FO, Nishimoto IN, Perez DE da C, Kowalski LP, Lopes MA. Head and neck chondrosarcoma : analysis of 16 cases. *Br J Oral Maxillofac Surg.* 2009;47(7): p.555–7.
127. Mishra N, Singh AK, Agrawal R, Singh S. Massive dedifferentiated chondrosarcoma affecting whole mandible with high recurrence potential. *Natl J Maxillofac Surg.* 2015;6(2): p.224–8.
128. Naik LK, Shetty P, Teerthanath S, Makannavar JH, Shroff SE. Mesenchymal chondrosarcoma affecting the mandible. *J Oral Maxillofac Pathol.* 2008;12(1):29.
129. Ram H, Mohammad S, Husain N, Singh G. Huge Mesenchymal Chondrosarcoma of Mandible. *J Maxillofac Oral Surg.* 2011;10(4): p.340–3.
130. Tien N, Chaisuparat R, Fernandes R, Sarlani E, Papadimitriou JC, Ord RA, et al. Mesenchymal Chondrosarcoma of the Maxilla : Case Report and Literature Review. *J Oral Maxillofac Surg.* 2007;65(6): p.1260–6.
131. Takahashi K, Sato K, Kanazawa H, Wang X-L, Kimura T. Mesenchymal chondrosarcoma of the jaw - report of a case and review of 41 cases in the literature. *Head Neck.* 1993;15(5): p.459–464.
132. Lockhart R, Menard P, Martin JP, Auriol M, Vaillant JM, Bertrand J-C. Mesenchymal chondrosarcoma of the jaws : report of four cases. *Int J Oral Maxillofac Surg.* 1998;27(5): p.358–362.
133. Ariyoshi Y, Shimahara M. Mesenchymal chondrosarcoma of the maxilla : report of a case. *J Oral Maxillofac Surg.* 1999;57(6): p.733–737.
134. Christensen RE. Mesenchymal chondrosarcoma of the jaws. *Oral Surg Oral Med Oral Pathol.* 1982;54(2): p.197–206.
135. Krishnamurthy A, Vaidhyanathan A, Srinivas S, Majhi U. A fatal case of mesenchymal chondrosarcoma of the mandible. *J Cancer Res Ther.* 2011;7(2):p.192–4.
136. Bencheikh R, Benhammou A, Benbouzid M-A, El Edghiri H, Boulaich M, Essakali L, et al. Chondrosarcome mésenchymateux de la mandibule. *Rev Stomatol Chir Maxillofac.* 2007;108(2): p.156–158.
137. Saïji E, Guillou L. Tumeurs fibroblastiques et myofibroblastiques de la tête et du cou. *Ann Pathol.* 2009;29(4): p.335–46.
138. Pereira CM, Jorge J, Di Hipólito O, Kowalski LP, Lopes MA. Primary intraosseous fibrosarcoma of jaw. *Int J Oral Maxillofac Surg.* 2005;34(5): p.579–81.

139. Angiero F, Rizzuti T, Crippa R, Stefani M. Fibrosarcoma of the jaws : two cases of primary tumors with intraosseous growth. *Anticancer Res.* 2007;27(4C): p.2573–2581.
140. Gamoh S, Nakashima Y, Akiyama H, Tsuji K, Yamada K, Suzuki M, et al. Fibrosarcoma of the temporomandibular joint area : benefits of magnetic resonance imaging and computed tomography. *Oral Surg Oral Med Oral Pathol Oral Radiol.* 2014;118(3): p.262–6.
141. Chamale JB, Bruno M, Mandojana F, José L, Armando L, Alejandro D. Malignant fibrous histiocytoma in the right portion of the mandible with metastasis in pancreas. *Int J Surg Case Rep.* 2017;41: p.71–5.
142. Lambade PN, Lambade D, Saha TK, Bande CR, Ramakrishana A. Malignant fibrous histiocytoma : an uncommon sarcoma with pathological fracture of mandible. *J Maxillofac Oral Surg.* 2015;14: p.283–7.
143. Park S-W, Kim H-J, Lee JH, Ko Y-H. Malignant Fibrous Histiocytoma of the Head and Neck : CT and MR Imaging Findings. *Am J Neuroradiol.* 2009;30(1): p.71–6.
144. Li J, Geng Z-J, Lv X-F, Zhang X-K, Xie C-M. Computed tomography and magnetic resonance imaging findings of malignant fibrous histiocytoma of the head and neck. *Mol Clin Oncol.* 2014;4(5): p.888–92.
145. Sato T, Kawabata Y, Morita Y, Noikura T, Mukai H, Kawashima K, et al. Radiographic evaluation of malignant fibrous histiocytoma affecting maxillary alveolar bone : a report of 2 cases. *Oral Surg Oral Med Oral Pathol Oral Radiol Endod.* 2001;92(1): p.116–23.
146. Motallebnejad M, Aminishakib P, Derakhshan S, Karimi A. Rhabdomyosarcoma of the maxillary gingiva. *Dent Res J.* 2018;15(1):80.
147. Miyake M, Chikami K, Ogawa T, Ohbayashi Y, Nagahata S, Haba R, et al. Rhabdomyosarcoma of the Mandible. *Asian J Oral Maxillofac Surg.* 2006;18(3): p.210–214.
148. Chi AC, Barnes JD, Budnick S, Agresta SV, Neville B. Rhabdomyosarcoma of the Maxillary Gingiva. *J Periodontol.* 2007;78(9): p.1839–45.
149. Vij H, Vij R, Rao N, Arya K. Rhabdomyosarcoma of mandible : A diagnostic predicament. *J Oral Maxillofac Pathol.* 2011;15(3):320.
150. Tateishi U, Hosono A, Makimoto A, Nakamoto Y, Kaneta T, Fukuda H, et al. Comparative study of FDG PET/CT and conventional imaging in the staging of rhabdomyosarcoma. *Ann Nucl Med.* 2009;23(2): p.155–61.
151. Sudhakar S. Alveolar Rhabdomyosarcoma on the Left Maxillary Alveolus : A Unique Presentation. *Journal of Clinical and Diagnostic Research.* [En ligne]. 2015. [consulté le 15 Fev 2018]. Disponible sur : http://jcdr.net/article_fulltext.asp?issn=0973-709x&year=2015&volume=9&issue=2&page=ZD07&issn=0973-709x&id=5582
152. Tazi M, Hafian H, Collin F, Maigon P, Bruchon Y, Perrin D. Rhabdomyosarcome du maxillaire : à propos d'une observation. *Médecine Buccale Chir Buccale.* 2002;8(2): p.81–6.
153. Tripathi M, Mahajan S, Nanda S, D'Souza M, Bhalla JS. Metastasis to bilateral breasts from maxillary embryonal rhabdomyosarcoma demonstrated on F-18 FDG PET/CECT. 2015.
154. Vilos GA, Rapidis AD, Lagogiannis GD, Apostolidis C. Leiomyosarcomas of the Oral Tissues : Clinicopathologic Analysis of 50 Cases. *J Oral Maxillofac Surg.* 2005;63(10): p.1461–77.
155. Moghadam, Mokhtari S, Khodayari A. Primary leiomyosarcoma of the mandible. *J Oral Maxillofac Pathol.* 2014;18(2):308.


156. Sandhu S, Sodhi SS, Rai S, Bansal H. Primary leiomyosarcoma of the maxilla : An investigative loom-report of a challenging case and review of literature. *J Oral Maxillofac Pathol.* 2014;18(3):453.
157. Pérez Villar Á, Sánchez Cuellar LA, Blanco Sanfrutos S, Casañas Villalba N, Molina Méndez F, García Sierra C, et al. Radiation induced leiomyosarcoma of the mandible and a short review of the literature. *J Oral Maxillofac Surg Med Pathol.* 2016;28(6): p.517–21.
158. Lo Muzio L, Favia G, Farronato G, Piattelli A, Maiorano E. Primary gingival leiomyosarcoma. A clinicopathological study of 1 case with prolonged survival. *J Clin Periodontol.* 2002;29(2): p.182–7.
159. Zahir ST, Sharahjin NS. Leiomyosarcoma of the maxilla in a 24-year-old man who initially presented with odontalgia, and suffered from tumour mismanagement. *BMJ Case Rep.* 2013.
160. Yu Y, Xiao J, Wang L, Yang G. Low-Grade Myofibroblastic Sarcoma in the Mandibular Canal: A Case Report. *J Oral Maxillofac Surg.* 2016;74(7).
161. Niedzielska I, Janic T, Mrowiec B. Low-grade myofibroblastic sarcoma of the mandible : a case report. *J Med Case Reports.* 2009;3(1).
162. Qiu J-Y, Liu P, Shi C, Han B. Low-grade myofibroblastic sarcomas of the maxilla. *Oncol Lett.* 2015;9(2): p.619–25.
163. Gangwar N, Balakrishnan R, Pujary P, Rao L, Kudva R. Myofibrosarcoma-Maxilla. 2015.
164. Doeuk C, McNamara Z, Taheri T, Batstone MD. Primary Angiosarcoma of the Mandible : A Case Report. *J Oral Maxillofac Surg.* 2014;72(12).
165. Chehal HK, Mitchell MW, Cohen DM, Bhattacharyya I. Angiosarcoma of the mandible : a case report and review of literature : Angiosarcoma of mandible. *Oral Surg.* 2013.
166. Zakrzewska JM. Angiosarcoma of the maxilla—a case report and review of the literature including angiosarcoma of maxillary sinus. *Br J Oral Maxillofac Surg.* 1986;24(4): p.286–292.
167. Sachdeva SK, Dutta S, Rout P. Angiosarcoma of mandible: An uncommon clinical entity. *Int J Appl Basic Med Res.* 2015;5(2): p.142–4.
168. Coulibaly B, Le Hémon A, Sorbier C, George L, Blanc J-L, Fernandez C. Carcinome améloblastique : primitif ou secondaire ? *Ann Pathol.* 2009;29(1): p.28–31.
169. Hall JM, Weathers DR, Unni KK. Ameloblastic carcinoma: An analysis of 14 cases. *Oral Surg Oral Med Oral Pathol Oral Radiol Endodontology.* 2007;103(6): p.799–807.
170. Yoon H-J, Hong S-P, Lee J-I, Lee S-S, Hong S-D. Ameloblastic carcinoma: an analysis of 6 cases with review of the literature. *Oral Surg Oral Med Oral Pathol Oral Radiol Endodontology.* 2009;108(6): p.904–13.
171. Kodati S. Ameloblastic Carcinoma : A Report of Three Cases. *Journal of Clinical and Diagnostic Research.* [En ligne]. 2016. [consulté le 6 Fev 2018]. Disponible sur : http://jcdr.net/article_fulltext.asp?issn=0973-709x&year=2016&volume=10&issue=10&page=ZD23&issn=0973-709x&id=8697
172. Devenney-Cakir B, Dunfee B, Subramaniam R, Sundararajan D, Mehra P, Spiegel J, et al. Ameloblastic carcinoma of the mandible with metastasis to the skull and lung : advanced imaging appearance including computed tomography, magnetic resonance imaging and positron emission tomography computed tomography. *Dentomaxillofacial Radiol.* 2010;39(7): p.449–53.

173. Benlyazid A, Lacroix-Triki M, Aziza R, Gomez-Brouchet A, Guichard M, Sarini J. Ameloblastic carcinoma of the maxilla : case report and review of the literature. *Oral Surg Oral Med Oral Pathol Oral Radiol Endodontology*. 2007;104(6): p.17–24.
174. Matsuzaki H, Katase N, Hara M, Asaumi J-I, Yanagi Y, Unetsubo T, et al. Ameloblastic carcinoma : a case report with radiological features of computed tomography and magnetic resonance imaging and positron emission tomography. *Oral Surg Oral Med Oral Pathol Oral Radiol Endodontology*. 2011;112(1): p.40–7.
175. Goldenberg D, Sciubba J, Koch W, Tufano RP. Malignant Odontogenic Tumors : A 22-Year Experience. *The Laryngoscope*. 2004;114(10): p.1770–1774.
176. Ndukwe KC, Adebisi EK, Ugboko VI, Adeyemo WL, Ajayi FO, Ladeinde AL, et al. Ameloblastic carcinoma : a multicenter Nigerian study. *J Oral Maxillofac Surg*. 2010;68(9): p.2111–2114.
177. Lugakingira M, Pytynia K, Kolokythas A, Miloro M. Primary intraosseous carcinoma of the mandible: case report and review of the literature. *J Oral Maxillofac Surg*. 2010;68(10): p.2623–2629.
178. Geetha P, Tejasvi MLA, Babu BB, Bhayya H, Pavani D. Primary intraosseous carcinoma of the mandible: A clinicoradiographic view. *J Cancer Res Ther*. 2015;11(3): p.651–651.
179. Krishnamoorthy R, Ravi Kumar AS, Batstone M. FDG-PET/CT in staging of clear cell odontogenic carcinoma. *Int J Oral Maxillofac Surg*. 2014;43(11): p.1326–9.
180. Loyola AM, Cardoso SV, de Faria PR, Servato JPS, Barbosa de Paulo LF, Eisenberg ALA, et al. Clear cell odontogenic carcinoma: report of 7 new cases and systematic review of the current knowledge. *Oral Surg Oral Med Oral Pathol Oral Radiol*. 2015;120(4): p.483–96.
181. Hadj Saïd M, Ordioni U, Benat G, Gomez-Brouchet A, Chossegras C, Catherine J-H. Clear cell odontogenic carcinoma. A review. *J Stomatol Oral Maxillofac Surg*. 2017;118(6): p.363–70.
182. Ferreira S, Faverani LP, Santos GM dos, Martins EP, Garcia Júnior IR. Clear cell odontogenic carcinoma of the mandible: a treatment strategy. *J Appl Oral Sci [En ligne]*. 2018. [consulté le 10 fev 2018]. Disponible sur : http://www.scielo.br/scielo.php?script=sci_arttext&pid=S1678-77572018000100501&lng=en&tng=en
183. Ginat DT, Villafior V, Cipriani NA. Oral Cavity Clear Cell Odontogenic Carcinoma. *Head Neck Pathol*. 2016;10(2): p.217–20.
184. Kwon IJ, Kim SM, Amponsah EK, Myoung H, Lee JH, Lee SK. Mandibular clear cell odontogenic carcinoma. *World J Surg Oncol [En ligne]*. 2015. [consulté le 10 Fev 2018]. Disponible sur : <http://www.wjso.com/content/13/1/284>
185. Kalsi AS, Williams SP, Shah KA, Fasanmade A. Clear Cell Odontogenic Carcinoma: A Rare Neoplasm of the Maxillary Bone. *J Oral Maxillofac Surg*. 2014;72(5): p.935–8.
186. Sun Z-J, Zhao Y-F, Zhang L, Li Z-B, Chen X-M, Zhang W-F. Odontogenic Ghost Cell Carcinoma in the Maxilla: A Case Report and Literature Review. *J Oral Maxillofac Surg*. 2007;65(9): p.1820–4.
187. Slama A, Boujelbène N, Ben Yacoub L, Trabelsi A, Khochtali H, Sriha B. Carcinome odontogénique à cellules fantômes de la mandibule. *Rev Stomatol Chir Maxillofac*. 2010;111(3): p.158–61.
188. Roh GS, Jeon BT, Park B-W, Kim DR, Hah Y-S, Kim JH, et al. Ghost cell odontogenic carcinoma of the mandible: A case report demonstrating expression of tartrate-resistant acid phosphatase (TRAP) and vitronectin receptor. *J Cranio-Maxillofac Surg*. 2008;36(7): p.419–23.

189. Ali EAM, karrar MA, El-Siddig AA, Gafer N, satir AA. Ghost cell odontogenic carcinoma of the maxilla: a case report with a literature review. *Pan Afr Med J* [En ligne]. 2015. [consulté le 11 fev 2018]. Disponible sur : <https://www.ncbi.nlm.nih.gov/pmc/articles/PMC4607801/>
190. Gomes JPP, Costa ALF, Chone CT, Altemani AM de AM, Altemani JMC, Lima CSP. Three-dimensional volumetric analysis of ghost cell odontogenic carcinoma using 3-D reconstruction software: a case report. *Oral Surg Oral Med Oral Pathol Oral Radiol*. 2017;123(5): p.170–5.
191. Wood A, Young F, Morrison J, Conn BI. Sclerosing odontogenic carcinoma presenting on the hard palate of a 43-year-old female: a case report. *Oral Surg Oral Med Oral Pathol Oral Radiol*. 2016;122(6): p.204–8.
192. Koutlas IG, Allen CM, Warnock GR, Manivel JC. Sclerosing odontogenic carcinoma: a previously unreported variant of a locally aggressive odontogenic neoplasm without apparent metastatic potential. *Am J Surg Pathol*. 2008;32(11): p.1613–9.
193. Hussain O, Rendon AT, Orr RL, Speight PM. Sclerosing odontogenic carcinoma in the maxilla: a rare primary intraosseous carcinoma. *Oral Surg Oral Med Oral Pathol Oral Radiol*. 2013;116(4): p.283-286.
194. Irié T, Ogawa I, Takata T, Toyosawa S, Saito N, Akiba M, et al. Sclerosing odontogenic carcinoma with benign fibro-osseous lesion of the mandible: an extremely rare case report. *Pathol Int*. 2010;60(10): p.694–700.
195. Tan SH, Yeo JF, Kheem Pang BN, Petersson F. An intraosseous sclerosing odontogenic tumor predominantly composed of epithelial cells: relation to (so-called) sclerosing odontogenic carcinoma and epithelial-rich central odontogenic fibroma. *Oral Surg Oral Med Oral Pathol Oral Radiol*. 2014;118(4): p.119-125.
196. Noordhoek R, Pizer ME, Laskin DM. Ameloblastic Fibrosarcoma of the Mandible: Treatment, Long-Term Follow-Up, and Subsequent Reconstruction of a Case. *J Oral Maxillofac Surg*. 2012;70(12): p.2930–5.
197. Chen S-J, Zheng X-W, Lin X, Liu H. Ameloblastic fibro-odontosarcoma of the mandible in a pediatric patient. *Eur Ann Otorhinolaryngol Head Neck Dis*. 2016;133(6): p.419–21.
198. Hascoet E, Cléac'h SL, Taugeron F, Bertin H, Longis J, Piot B, et al. Ameloblastic fibrosarcoma of the mandible: case report and literature review. *Médecine Buccale Chir Buccale*. 2017;23(3): p.164–8.
199. Wang S, Shi H, Wang P, Yu Q. Ameloblastic fibro-odontosarcoma of the mandible: imaging findings. *Dentomaxillofacial Radiol*. 2011;40(5): p.324–7.
200. Servato JPS, Faria PR de, Ribeiro CV, Cardoso SV, Faria PR de, Dias FL, et al. Ameloblastic Fibrosarcoma: A Case Report and Literature Review. *Braz Dent J*. 2017;28(2): p.262–72.
201. DeLair D, Bejarano PA, Peleg M, El-Mofty SK. Ameloblastic carcinosarcoma of the mandible arising in ameloblastic fibroma: a case report and review of the literature. *Oral Surg Oral Med Oral Pathol Oral Radiol Endod*. 2007;103(4): p.516–20.
202. Gilani SM, Raza A, Al-Khafaji BM. Ameloblastic fibrosarcoma: A rare malignant odontogenic tumor. *Eur Ann Otorhinolaryngol Head Neck Dis*. 2014;131(1): p.53–6.
203. Chikosi R, Segall N, Augusto P, Freedman P. Odontogenic Carcinosarcoma: Case Report and Literature Review. *J Oral Maxillofac Surg*. 2011;69(5): p.1501–7.
204. Kim I-K, Pae S-P, Cho H-Y, Cho H-W, Seo J-H, Lee D-H, et al. Odontogenic carcinosarcoma of the mandible: a case report and review. *J Korean Assoc Oral Maxillofac Surg*. 2015;41(3):139.

205. Aiken AH, Glastonbury C. Imaging Hodgkin and Non-Hodgkin Lymphoma in the Head and Neck. *Radiol Clin North Am.* 2008;46(2): p.363–78.
206. Jamshed A, Allard WF, Mourad WA, Rostom AY. Primary Hodgkin's disease of the mandible: a case report and review of the literature. *Oral Surg Oral Med Oral Pathol Oral Radiol Endod.* 1997;83(6): p.680–684.
207. Warburton G, Childs RC, Charles M, Brahim JS. Hodgkin's lymphoma: a case report involving the mandible. *J Oral Maxillofac Surg.* 2003;61(12): p.1492–6.
208. Deng D, Wang Y, Liu W, Qian Y. Oral and maxillofacial non-Hodgkin lymphomas: Case report with review of literature. *Medicine (Baltimore).* 2017;96(35).
209. Agrawal S, Agrawal M, Kambalimath D. Non-Hodgkins lymphoma of maxilla: A rare entity. *Natl J Maxillofac Surg.* 2011;2(2):210.
210. Cavalcante ASR, Anbinder AL, Pontes EM, Carvalho YR. B-cell lymphoblastic lymphoma in the maxilla of a child: a rare case report. *Int J Oral Maxillofac Surg.* 2009;38(12): p.1326–30.
211. Mnejja M, Hammami B, Kolsi N, Kallel S, Chakroun A, Charfeddine I, et al. B-cell lymphoma of the mandible. *Eur Ann Otorhinolaryngol Head Neck Dis.* 2010;127(5): p.186–8.
212. Burić N, Jovanović G, Radovanović Z, Burić M, Tijanić M. Radiographic enlargement of mandibular canal as first feature of non-Hodgkin's lymphoma. *Dentomaxillofacial Radiol.* 2010;39(6): p.383–8.
213. Tsui SHC, Wong MH, Lam WY. Burkitt's lymphoma presenting as mandibular swelling—report of a case and review of publications. *Br J Oral Maxillofac Surg.* 2000;38(1): p.8–11.
214. Bilodeau E, Galambos C, Yeung A, Potluri A, Collins B. Sporadic Burkitt lymphoma of the jaw: case report and review of the literature. *Quintessence Int.* 2012;43(4).
215. Hanazawa T, Kimura Y, Sakamaki H, Yamaguchi A, Nagumo M, Okano T. Burkitt's lymphoma involving the mandible: report of a case and review of Japanese cases. *Oral Surg Oral Med Oral Pathol Oral Radiol Endod.* 1998;85(2): p.216–220.
216. Witt C, Borges AC, Klein K, Neumann H-J. Radiographic manifestations of multiple myeloma in the mandible: a retrospective study of 77 patients. *J Oral Maxillofac Surg.* 1997;55(5): p.450–453.
217. Sabani H, Fiqhi K, Arroob A, El Khatib K. Plasmocytome osseux solitaire de la mandibule : un cas clinique et revue de la littérature. *Médecine Buccale Chir Buccale.* 2015;21(3): p.137–40.
218. Faouk M, Medaghri Alaoui O, Ben Yahya I. Le plasmocytome solitaire osseux : à propos d'une localisation mandibulaire. *Actual Odonto-Stomatol.* 2016;(277):3.
219. Bourjat P, Kahn J, Braun J. Imagerie des plasmocytomes solitaires maxillo-mandibulaires. *Journal de radiologie.* Editions françaises de radiologie. 1999;859.
220. Fregnani E, Leite A, Parahyba C, Nesrallah A, Ramos-Perez F, Perez D. Mandibular destructive radiolucent lesion: The first sign of multiple myeloma. *J Clin Exp Dent.* 2016.
221. Mohan RPS, Gill N, Verma S, Chawa VR, Tyagi K, Agarwal N. A multilocular radiolucency of mandible as the first evidence of multiple myeloma: A clinico-radiographic case report. *Dent Res J.* 2014;11(2): p.272–5.
222. Winterbottom AP, Shaw AS. Imaging patients with myeloma. *Clin Radiol.* 2009;64(1): p.1–11.

223. Lim H-C, Kim C-S. Oral signs of acute leukemia for early detection. *J Periodontal Implant Sci.* 2014;44(6):293.
224. Chung S-W, Kim S, Choi JR, Yoo T-H, Cha I-H. Osteolytic mandible presenting as an initial manifestation of an adult acute lymphoblastic leukaemia. *Int J Oral Maxillofac Surg.* 2011;40(12): p.1438–1440.
225. Bakathir AA, Al-Hamdani AS. Relapse of acute lymphoblastic leukemia in the jaw. *Oral Surg Oral Med Oral Pathol Oral Radiol Endodontology.* 2009;107(5): p.14–6.
226. Benson RE, Rodd HD, North S, Loescher AR, Farthing PM, Payne M. Leukaemic infiltration of the mandible in a young girl. *Int J Paediatr Dent.* 2007;17(2): p.145–50.
227. Irani S. Metastasis to the Jawbones: A review of 453 cases. *J Int Soc Prev Community Dent.* 2017;7(2):71.
228. Khalfi L, Ziani Y, Oukabli M, Nassih M, Abouchadi A, Khatib KE. Métastase mandibulaire d'un carcinome folliculaire de la thyroïde : un cas rare après 7 ans. *Médecine Buccale Chir Buccale.* 2014;20(3): p.189–92.
229. Dikhaye MA, Fejjal N, Benazzou S, Boulaadas M, Lahbali O, Tahiri R, et al. Métastase mandibulaire révélatrice d'un carcinome vésiculaire de la thyroïde : A propos d'un cas. *Médecine Buccale Chir Buccale.* 2017;23(1): p.33–6.



SERMENT MEDICAL

En présence des Maîtres de cette Faculté, de mes chers condisciples, devant l'effigie d'HIPPOCRATE.

Je promets et je jure, d'être fidèle aux lois de l'honneur et de la probité dans l'exercice de la Médecine Dentaire.

Je donnerai mes soins à l'indigent et n'exigerai jamais un salaire au-dessus de mon travail, je ne participerai à aucun partage clandestin d'honoraires.

Je ne me laisserai pas influencer par la soif du gain ou la recherche de la gloire.

Admis dans l'intérieur des maisons, mes yeux ne verront pas ce qui s'y passe, ma langue taira les secrets qui me seront confiés et mon état ne servira pas à corrompre les mœurs ni à favoriser le crime.

Je ne permettrai pas que des considérations de religion, de nation, de race, de parti ou de classe sociale viennent s'interposer entre mon devoir et mon patient.

Même sous la menace, je n'admettrai pas de faire usage de mes connaissances médicales contre les lois de l'humanité.

J'informerai mes patients des décisions envisagées, de leurs raisons et de leurs conséquences. Je ne tromperai jamais leur confiance et n'exploiterai pas le pouvoir hérité des connaissances pour forcer les consciences.

Je préserverai l'indépendance nécessaire à l'accomplissement de ma mission. Je n'entreprendrai rien qui dépasse mes compétences. Je les entretiendrai et les perfectionnerai pour assurer au mieux les services qui me seront demandés.

Respectueux et reconnaissant envers mes Maîtres, je rendrai à leurs enfants l'instruction que j'ai reçue de leur père.

Que les hommes m'accordent leur estime si je suis fidèle à mes promesses.

Que je sois déshonoré et méprisé de mes confrères si j'y manque.

MONVILLE Danaé – Intérêt de l'imagerie dans le diagnostic des lésions malignes des maxillaires
Th. : Chir. dent. : Marseille : Aix-Marseille Université : 2018

Rubrique de classement : Chirurgie orale

Résumé : Les tumeurs malignes des maxillaires, qu'elles soient primitives, secondaires ou métastatiques sont rares mais très variées. Leur découverte peut être liée à l'apparition de signes cliniques ou peut être fortuite à l'occasion d'un examen radiologique de routine. Si le diagnostic définitif est établi par les données histologiques, il est d'abord supposé grâce aux informations cliniques et radiologiques. La place de l'imagerie semble alors être fondamentale dans cette recherche diagnostique et le but de ce travail est de mettre en lumière son rôle.

Dans une première partie sont réalisés des rappels sur les tumeurs malignes, avec une classification qui regroupe toutes ces entités et la stadification TNM, toutes deux basées sur les dernières éditions publiées par l'OMS. Une description des différents examens radiologiques paraît ensuite nécessaire. Le principe, les avantages, les inconvénients ainsi que les indications sont détaillés pour chacun d'entre eux dans un second temps. Par la suite, les critères généraux à analyser à partir de l'imagerie, ainsi que ceux évocateurs de bénignité ou de malignité sont développés. Enfin, chaque tumeur est définie, puis décrite selon ses aspects généraux, ses caractéristiques radiologiques et les examens utilisés dans son diagnostic.

Mots clés : tumeurs de la mâchoire - tumeurs de la tête et du cou - tumeurs osseuses - tumeurs odontogènes - diagnostic - diagnostic par imagerie - imagerie tridimensionnelle

MONVILLE Danaé- Interest of imaging in the diagnosis of malignant maxillary lesions

Abstract: Malignant tumors of the jaw, whatever their state, primitive, secondary or metastatic, are rare but very varied. Their discovery may be related to the manifestation of clinical signs or during a routine radiological examination. If a definitive diagnosis is established by histological data, it is first assumed by clinical and radiological information. Medical imaging seems to be fundamental in this diagnostic research and the purpose of this work is to highlight his role.

In the first part, there are reminders on malignant tumors, with a classification including all these entities and the TNM staging, both based on the latest editions published by the WHO. In a second time, a description of various radiological examinations seems necessary. Principle, advantages, disadvantages, as well as indications are detailed for each one of them. Subsequently, general criteria from imaging are developed, as well as those suggesting benignity or malignancy. Finally, each tumor is defined and described according to its general aspects, its imaging features and the exams used to achieve his diagnostic.

MeSH : jaw neoplasms - head and neck neoplasms - bone neoplasms - odontogenic tumors - diagnosis - diagnostic imaging - imaging, Three-Dimensional

Adresse de l'auteur :
611 carraire des Artauds
13100 LE THOLONET