



**HAL**  
open science

## Erreurs diagnostiques face à des lésions péri-apicales radio-claires d'origine systémique

Giulia Arcidiacono

### ► To cite this version:

Giulia Arcidiacono. Erreurs diagnostiques face à des lésions péri-apicales radio-claires d'origine systémique. Sciences du Vivant [q-bio]. 2017. <dumas-01784100>

**HAL Id: dumas-01784100**

**<https://dumas.ccsd.cnrs.fr/dumas-01784100v1>**

Submitted on 3 May 2018

HAL is a multi-disciplinary open access archive for the deposit and dissemination of scientific research documents, whether they are published or not. The documents may come from teaching and research institutions in France or abroad, or from public or private research centers.

L'archive ouverte pluridisciplinaire HAL, est destinée au dépôt et à la diffusion de documents scientifiques de niveau recherche, publiés ou non, émanant des établissements d'enseignement et de recherche français ou étrangers, des laboratoires publics ou privés.



Distributed under a Creative Commons CC BY-NC-ND 4.0 - Attribution - Non-commercial use - No Derivative Works - International License



UNIVERSITÉ  
**PARIS**  
**DESCARTES**

MEMBRE DE

**U-S-PC**  
Université Sorbonne  
Paris Cité

## **AVERTISSEMENT**

Cette thèse d'exercice est le fruit d'un travail approuvé par le jury de soutenance et réalisé dans le but d'obtenir le diplôme d'État de docteur en chirurgie dentaire. Ce document est mis à disposition de l'ensemble de la communauté universitaire élargie.

Il est soumis à la propriété intellectuelle de l'auteur. Ceci implique une obligation de citation et de référencement lors de l'utilisation de ce document.

D'autre part, toute contre façon, plagiat, reproduction illicite encourt toute poursuite pénale.

Code de la Propriété Intellectuelle. Articles L 122.4

Code de la Propriété Intellectuelle. Articles L 335.2 - L 335.10





UNIVERSITÉ  
**PARIS  
DESCARTES**

MEMBRE DE

**USPC**  
Université Sorbonne  
Paris Cité

**UNIVERSITÉ PARIS DESCARTES**

**FACULTÉ DE CHIRURGIE DENTAIRE**

**Année 2017**

**N° 065**

**THÈSE**

**POUR LE DIPLÔME D'ÉTAT DE DOCTEUR EN CHIRURGIE DENTAIRE**

Présentée et soutenue publiquement le : 08 novembre 2017

Par

**Giulia ARCIDIACONO**

## **Erreurs diagnostiques face à des lésions péri-apicales radio-claires d'origine systémique**

Dirigée par Mme le Docteur Anne-Laure Ejeil

JURY

Mme le Professeur Loredana Radoi

Président

Mme le Docteur Anne-Laure Ejeil

Assesseur

M. le Docteur Nathan Moreau

Assesseur

Mme le Docteur Zeina Feghali

Assesseur

M. le Docteur Matthias Rzeznik

Invité





## Tableau des enseignants de la Faculté

| DÉPARTEMENTS | DISCIPLINES   | PROFESSEURS DES UNIVERSITÉS   | MAÎTRES DE CONFÉRENCES  |
|--------------|---|---|---|
| 1            | ODONTOLOGIE PÉDIATRIQUE   | Mme VITAL<br>Mme DAVIT-BEAL   | M. COURSON<br>Mme DURSUN<br>Mme VANDERZWALM<br>Mme JEGAT  |
|              | ORTHOPÉDIE DENTO-FACIALE  |   | Mme BENAHMED<br>M. DUNGLAS<br>Mme KAMOUN-GOLDRAT<br>Mme LE NORCY  |
|              | SANTÉ COMMUNAUTAIRE ET POPULATIONS SINGULIÈRES                      | Mme FOLLIGUET<br>M. PIERRISNARD   | M. NEBOT  |
| 2            | PARODONTOLOGIE  | Mme COLOMBIER   | M. BIOSSE DUPLAN<br>Mme DRIDI<br>Mme GOSSET<br>M. GUEZ  |
|              | MÉDECINE ET CHIRURGIE BUCCALES                                      | M. MAMAN  | Mme EJEIL<br>M. GAULTIER<br>M. HADIDA<br>M. NGUYEN<br>Mme RADOI   |
| 3            | ODONTOLOGIE CONSERVATRICE ENDODONTIE                                | Mme CHEMLA<br>M. LASFARGUES   | Mme BESNAULT<br>M. BONTE<br>Mme BOUKPESSI<br>M. DECUP<br>Mme GAUCHER  |
|              | PROTHÈSE  | M. POSTAIRE   | M. CHEYLAN<br>M. DAAS<br>M. DOT<br>M. EID<br>Mme FOUILLOUX-PATEY<br>Mme GORIN<br>M. RENAULT<br>M. RIGNON-BRET<br>M. TIRLET<br>M. TRAMBA<br>Mme WULFMANN |
| 4            | PRÉVENTION-ÉPIDÉMIOLOGIE ÉCONOMIE DE LA SANTÉ ET ODONTOLOGIE LÉGALE |   | Mme GERMA<br>M. PIRNAY<br>M. TAVERNIER  |
|              | SCIENCES BIOLOGIQUES  | Mme CHAUSSAIN<br>M. GOGLY<br>Mme POLIARD<br>M. ROCHEFORT<br>Mme SEGUIER | M. ARRETO<br>Mme BARDET<br>Mme CHARDIN<br>M. LE MAY<br>M. FERRE (MCU associé)<br>Mme CHERIFI (MCU associée)   |
|              | SCIENCES ANATOMIQUES PHYSIOLOGIQUES ET OCCLUSODONTIQUE              |   | M. ATTAL<br>Mme BENBELAID<br>Mme BENOIT<br>M. BOUTER<br>M. CHARRIER<br>M. CHERRUAU<br>M. FLEITER<br>Mme FRON<br>M. SALMON<br>Mme TILOTTA                |



# Remerciements

---

**À Mme le Professeur Loredana Radoi**

*Docteur en Chirurgie dentaire*

*Spécialiste qualifiée en Chirurgie orale*

*Ancien Interne des Hôpitaux*

*Docteur de l'Université Paris Sud*

*Habilitée à Diriger des Recherches*

*Maître de Conférences des Universités, Faculté de Chirurgie dentaire Paris Descartes*

Merci de m'avoir fait l'honneur de présider ce jury. Nous n'avons malheureusement pas eu la chance de nous rencontrer dans le cadre de la pratique clinique mais j'ai entendu beaucoup parler de vous les vendredis matin en consultation de dermatologie par le Docteur Ejeil et le Docteur Renoux.

Je n'oublierai pas non plus vos cours dispensés à la faculté toujours si complets et qui me donnaient l'impression d'être totalement ignorante. Il est rare qu'on ait eu des cours aussi précis et bien expliqués dans les autres disciplines. Merci de m'avoir formée à mon rôle de chirurgien-dentiste mais aussi de professionnel de santé.



**À Mme le Docteur Anne-Laure Ejeil**

*Docteur en chirurgie dentaire*

*Spécialiste qualifiée en Chirurgie orale*

*Docteur de l'Université Paris Descartes*

*Maitre de Conférences des Universités, Faculté de Chirurgie dentaire Paris Descartes*

Merci de m'avoir fait l'honneur de diriger cette thèse d'exercice, Merci de m'avoir formée comme chirurgien, comme dentiste, comme dermatologue buccale et comme personne au cours de ces années. Je vous suis à jamais reconnaissante pour tout le savoir que vous avez pu me transmettre et j'espère un jour pouvoir être comme vous sévère mais juste en toute circonstance.

Vous avez été un exemple dans bien des domaines, et si un jour j'entamais une carrière hospitalo-universitaire je sais que je vous prendrai comme référence.



**À M. le Docteur Nathan Moreau**

*Docteur en Chirurgie dentaire*

*Ancien Interne des Hôpitaux*

*Maitre des Conférences des Universités, Faculté de Chirurgie dentaire Paris Descartes*

Merci de me faire l'honneur de participer à ce jury pour ce sujet sur lequel dès le début vous avez su m'apporter une aide précieuse.

Merci de m'avoir accompagnée tout au long de mon cursus hospitalier d'abord en tant qu'interne puis comme assistant et enfin comme maître de conférences, couronnement mérité d'un effort constant pour nous enseigner et nous former à notre futur métier de demain. Merci de faire partie de ce renouveau générationnel des professeurs universitaires, vous êtes un exemple pour nous tous.



**À Mme le Docteur Zeina Feghali**

*Docteur en Chirurgie dentaire*

*Assistante Hospitalo-Universitaire, Faculté de Chirurgie dentaire Paris Descartes*

Merci de me faire l'honneur de participer à ce jury pour ce sujet qui nous tient particulièrement à cœur.

Merci d'avoir été un guide durant ces années et bien plus qu'un professeur, un membre d'une famille d'adoption.

Merci de m'avoir donné goût à l'endodontie qui fera partie de mon futur sans aucun doute.



**À Monsieur le Docteur Matthias Rzeznik**

*Docteur en Chirurgie dentaire*

*Assistant Hospitalo-Universitaire, Faculté de Chirurgie dentaire Paris Descartes*

Merci de me faire l'honneur de participer à ce jury. Merci de m'avoir enseignée tout au long de ces années avec bonne humeur et rigueur. Merci de vous être battu pour nous les étudiants, et de continuer de vous battre jour après jour pour que nous puissions exercer la dentisterie dans les meilleures conditions. J'essayerai d'apporter dans mon exercice futur votre précision, votre sens de rigueur et votre humanité avec le patient qui fait que vous êtes aimé de tous vos patients et de tous vos étudiants.



A ma famille qui m'a supporté et aimée pendant toutes ces années d'étude qui ont été loin d'être faciles, Mamma, Papa, Chiara, Paola et Nonna mi avete aiutato e dato più di quanto potevo sperare nella vita.

A mes amies de toujours : Morgane, Margaux T, Bénédicte, Héloïse, Margaux D, Caroline, Julie et Alexandra qui ont été là depuis le début malgré médecine, les redoublements, les difficultés, la distance. Je n'oublierai jamais tout l'amour que vous m'avez donné.

A mes copines de la fac : Laure, Justine et Gwen, vous m'avez rassuré quand tout semblait perdu, vous m'avez illuminé par vos conseils, vous allez m'accompagner dans ma vie de chirurgien-dentiste et j'ai hâte de voir les années à venir.

A ma binôme, nous avons tout traversé ensembles : les peurs, les réussites, les échecs, les difficultés, les bêtises, les ragots, les périodes de dépression et de joie. Tu as été l'autre partie de moi pendant ces années de clinique alors même que l'on ne se connaissait pas il y a 3 ans. Je ne peux que remercier le système de binomage d'avoir été aussi efficace avec nous. Merci pour ta patience, ton talent, ton enseignement, tes conseils et tout ce que je n'arrive à me rappeler à cet instant mais que je pense au fond de moi.

Merci à toute la promotion de Bretonneau : Aliette, Pauline, Laura, Clara, Sandrella, Vincent, Alix, Alixe, Kahina, Pauline M, Charlotte, Diane, Marouane, Léo, Jeremy, Justine, Amandine, Nemrod, Ménaché, Nathan, Samir, Mathieu B et Matthieu I, Louis, Clarisse et les Erasmus des 2 dernières années. Ainsi qu'à tous les attachés. Vous m'avez offert 3 ans de bonne ambiance, de beaux souvenirs, et j'ai hâte de nous voir évoluer ces prochaines années.

A Philippe que j'aurai voulu dans ce jury de thèse, merci de m'avoir inspirée, poussée dans mes retranchements, et de m'avoir donné le goût pour l'OCE et la rigueur. Tu as été une figure décisive de ma formation.

Une mention particulière au Professeur Pierrisnard qui profite maintenant d'un repos mérité. Vous allez nous manquer aujourd'hui, je porterai vos enseignements tout au long de ma vie professionnelle.



# Table des matières

---

|  |           |
|--|-----------|
| <b>INTRODUCTION</b> .....  | <b>3</b>  |
| <b>1 : ETIOLOGIE PRINCIPALE ET DIFFICULTES DIAGNOSTIQUES</b> .....       | <b>5</b>  |
| 1.1. LA SYMPTOMATOLOGIE ET LES TESTS DIAGNOSTICS.....                    | 5         |
| 1.1.1. <i>Première partie : entretien clinique</i> .....                 | 6         |
| 1.1.2. <i>Deuxième partie : examen clinique</i> .....                    | 7         |
| 1.1.3. <i>Troisième partie : les examens complémentaires</i> .....       | 7         |
| 1.2. LA NECROSE PULPAIRE .....   | 10        |
| 1.2.1 <i>Caracteristiques de la douleur</i> .....                        | 10        |
| 1.2.2 <i>Caracteristiques del'examen exobuccaletendobuccal</i> .....     | 10        |
| 1.2.3 <i>Caracteristiques des examens complementaires</i> .....          | 11        |
| 1.2.4 <i>Prise en charge</i> .....                                       | 11        |
| <b>2 : LES LESIONS PERI-APICALES DUES A UNE MALADIE SYSTEMIQUE</b> ..... | <b>16</b> |
| 2.1.LES LYMPHOMES .....  | 16        |
| 2.2.LES METASTASES OSSEUSES .....  | 24        |
| 2.3.LES SARCOME .....  | 30        |
| 2.3.1 <i>Le sarcome d'Ewing</i> .....                                    | 30        |
| 2.3.2 <i>Les ostéosarcomes et les chondrosarcomes</i> .....              | 31        |
| 2.4.LES HISTIOCYTOSES.....   | 34        |
| 2.5. LES INSUFFISANCES RENALES.....                                      | 39        |
| <b>3 : CAS CLINIQUES</b> .....   | <b>48</b> |
| 3.1. INSUFFISANCE RENALE.....  | 48        |
| <b>CONCLUSION</b> .....  | <b>51</b> |
| <b>BIBLIOGRAPHIE</b> .....   | <b>52</b> |
| <b>TABLE DES FIGURES</b> .....   | <b>55</b> |
| <b>TABLE DES TABLEAUX</b> .....  | <b>55</b> |
| <b>ANNEXE I – LISTE DES ABREVIATIONS EMPLOYEES DANS LA THESE</b> .....   | <b>56</b> |



# Introduction

---

Au cours de notre exercice clinique dans les services hospitalo-universitaires, nous avons été confrontés à maintes reprises à la découverte, plus ou moins fortuite, de lésions péri-apicales.

Une lésion péri-apicale se définit comme une maladie, soit l'altération de l'état de santé, du tissu péri-apical entourant la racine de la dent. Les tissus concernés par ces lésions sont le cément à l'apex de la racine, le tissu conjonctif du ligament alvéolo-dentaire, le tissu trabéculaire de l'os et ses autres composants<sup>1</sup>.

L'atteinte du péri-apex peut avoir des origines très diverses comme nous allons le démontrer dans la suite de notre exposé. Elle se traduit par une lésion radio-claire lors des imageries complémentaires. Ces lésions seront visibles aussi bien sur les radiographies rétro- alvéolaires angulées que sur les imageries tridimensionnelles telles que le scanner ou les imageries du cone-beam computed tomography (CBCT). Le panoramique dentaire ne sera pas retenu comme imagerie préférentielle dans la mise en évidence des lésions péri-apicales.<sup>2</sup>

De nombreuses études ont montré que la plupart des lésions péri-apicales avaient pour origine une nécrose pulpaire<sup>3,4</sup>. Kontogiannis et al. montrent que dans les cas où la lésion péri- apicale n'est pas d'origine pulpaire, le diagnostic réel ne faisait que rarement partie des hypothèses diagnostiques évoquées initialement, ce qui aura un préjudice certain sur la prise en charge du patient et la résolution de la situation. Ces mêmes auteurs affirment que les tumeurs odontogéniques sont la cause la plus fréquente de lésions<sup>5</sup> péri-apicales non liées à une nécrose pulpaire (34,62% des cas).

---

<sup>1</sup> Bhaskar, « Oral surgery--oral pathology conference No. 17 ».

<sup>2</sup> Mangione et Le Denmat, « Med550 : radiologie dentaire ».

<sup>3</sup> Kontogiannis et al., « Periapical lesions are not always a sequelae of pulpal necrosis ».

<sup>4</sup> Ortega et al., « Nonendodontic periapical lesions ».

<sup>5</sup> Kontogiannis et al., « Periapical lesions are not always a sequelae of pulpal necrosis ».

Ces résultats sont confirmés par l'étude de Ortega et al. où les auteurs retrouvent 26 cas sur 4006 de lésions péri-apicales non liés à la nécrose pulpaire (soit 0,65%). Les diagnostics alors évoqués ne sont pas dentaires : le granulome à cellule géante, la sinusite chronique, ainsi que des tumeurs bénignes odontogéniques<sup>6,7</sup>.

Ces autres étiologies, bien que plus rares, peuvent avoir des répercussions sévères sur la santé générale du patient. En effet, nombre de ces lésions peuvent être consécutives à des maladies générales, des maladies ayant pour origine des sites à distance de la sphère oro-buccale. Leurs manifestations, y compris les premières occurrences, sont objectivées au niveau de la cavité orale, et dans notre exposé plus précisément au niveau du péri-apex dentaire.

Nous allons donc traiter dans ce manuscrit les maladies générales pouvant se manifester sous forme de lésions péri-apicales conduisant à des faux diagnostics de nécrose dentaire et à une prise en charge non adaptée.

Dans un premier temps nous aborderons rapidement le diagnostic étiologique principal des lésions péri-apicales, ce qui nous permettra de comprendre pourquoi l'erreur diagnostique est fréquente.

Puis nous traiterons les diagnostics différentiels liés aux maladies générales les plus fréquemment rapportés dans la littérature. Pour illustrer notre propos nous présenterons le cas clinique que nous avons pu diagnostiquer dans le service d'odontologie de l'Hôpital Bretonneau. Et nous conclurons en présentant une fiche de synthèse destinée aux chirurgiens-dentistes qui pourra les aider dans leur travail diagnostique.

Ce document n'a pas vocation à être exhaustif quant aux diagnostics différentiels, il ne traitera que les pathologies les plus fréquentes et sera axé sur la prise en charge par le chirurgien-dentiste dans son exercice quotidien.

---

<sup>6</sup> Ortega et al., « Nonendodontic periapical lesions ».

<sup>7</sup> Bhaskar, « Oral surgery--oral pathology conference No. 17 ».

# 1 : Étiologie principale et difficultés diagnostiques

---

Comme nous l'avons précisé dans l'introduction, la principale étiologie des lésions péri- apicales est la nécrose pulpaire.<sup>8,9</sup>

Avant de nous pencher sur la nécrose pulpaire en tant que telle, son épidémiologie, ses conséquences et sa prise en charge, une précision sur la symptomatologie et les tests diagnostiques à réaliser seront traités.

## 1.1 La symptomatologie et les tests diagnostics

Au cours de notre parcours clinique et des articles étudiés pour ce travail, un certain nombre de signaux d'appel que nous avons pu relever vont être à l'origine de la consultation du patient. En effet, il n'est que très rare de découvrir une lésion péri-apicale de façon fortuite au cours de contrôles radiographiques exhaustifs.

Le plus souvent les motifs de consultation rencontrés sont :

- la douleur : celle-ci est décrite comme plus ou moins aiguë. En fonction de la situation elle peut être d'intensité différente. En effet la perception de la douleur est très subjective d'un patient à l'autre. Contrairement à la pulpite dont la douleur est bien caractérisée, celle de la lésion péri- apicale peut prendre des caractéristiques très diverses. Elle peut être sourde et continue, ou encore exacerbée à la mastication, provoquée par la palpation...
- la tuméfaction : celle-ci peut être plus ou moins importante voire inexistante.
- l'altération de l'état général : la fièvre associée aux symptômes précédents peut être retrouvée chez certains patients.
- l'altération de la sensibilité au niveau d'une région cutanée.
- la sinusite unilatérale n'ayant pas d'origine oto-rhino-laryngologique (ORL).

<sup>8</sup> Kontogiannis et al., « Periapical lesions are not always a sequelae of pulpal necrosis ».

<sup>9</sup> SirotheauCorrêaPontesetal.,«Nonendodontic lesions misdiagnosed asapical periodontitis lesions».

La liste est loin d'être exhaustive mais elle retrace les motifs de consultation les plus fréquents qui vont amener le patient à consulter un praticien. Il est important que lors de son entretien clinique le dentiste se renseigne sur chacun de ces symptômes ce qui permettra de réaliser un diagnostic précis. Pour ce faire, il est primordial de suivre un schéma structuré afin d'être le plus rigoureux possible et de ne pas oublier toute information qui pourrait avoir un impact sur notre hypothèse diagnostique et donc sur notre prise en charge.

Dans le cadre des lésions péri-apicales, le premier rendez-vous devrait suivre les grandes lignes décrites ci-dessous.

### 1.1.1. Première partie : entretien clinique

- Le motif de consultation : comme vu précédemment, c'est le point de départ de la consultation. Il ne faut jamais le perdre de vue : soulager le patient est l'objectif final de toute prise en charge.
- Une étude des antécédents médicaux et chirurgicaux : celle-ci doit être exhaustive afin d'éviter toute erreur médicale et de nous aiguiller éventuellement sur un diagnostic.
- Il faudra noter si le patient a une altération de son état général, de la fièvre ou une perte de poids inexpliquée.
- La liste de l'ensemble des médicaments qu'ils soient pris par le patient pour soulager la symptomatologie qui l'amène à consulter ou alors au long cours, ceux-ci pouvant avoir un impact sur la prise en charge que nous allons réaliser et sur les suites opératoires.
- L'histoire de la maladie : dans le cas des lésions péri-apicales en particulier où les symptômes sont la plupart du temps confus. Il est nécessaire de savoir retracer

Le début des douleurs

L'évolution des douleurs dans le temps La

typologie de douleur

L'intensité des douleurs

Les facteurs aggravants

Les facteurs atténuants

Les facteurs concomitants

La prise d'antibiotiques et /ou d'antalgiques et leur

effet

Souvent l'histoire de la maladie est la partie de l'entretien clinique la plus longue. Le recueil de ces informations est à mener avec précision<sup>10</sup>.

<sup>10</sup> Ibid.

La majorité des cas répertoriés dans la suite de notre exposé décrivent des dents ayant été traitées de façon endodontique dans un premier temps dans le secteur privé. Les auteurs n'ont eu de contact avec la dent qu'une fois ce premier traitement endodontique réalisé et ils n'auront donc pas la possibilité de réaliser les tests nécessaires (test de sensibilité surtout) pour poser un diagnostic positif. Les dentistes du secteur privé seront donc les premiers concernés puisqu'ils seront les seuls à pouvoir poser le diagnostic initial ainsi que la thérapeutique qu'ils jugeront nécessaire.

### **1.1.2. Deuxième partie : examen clinique**

- Examen exo-buccal : au cours de cet examen nous rechercherons la présence de tuméfactions. Le praticien notera la localisation et l'étendue de cette tuméfaction ainsi que la température de la peau la recouvrant. On recherchera également la présence d'adénopathies (en précisant si elles sont mobiles ou fixées, douloureuses ou non). Enfin on réalisera, s'il existe, une carte topographique du changement de sensibilité tactile<sup>11</sup>.
- Examen endo-buccal : il consiste en un examen complet des muqueuses, de l'état gingival, de l'état dentaire global et au niveau du site douloureux de façon plus minutieuse encore. L'observation des arcades entre-elles et des contacts dans les divers mouvements dynamiques sera également à prendre en compte.

A la fin de cette deuxième phase, plusieurs hypothèses diagnostiques peuvent être posées, elles seront confirmées ou infirmées par les examens complémentaires qui constituent la troisième partie que nous allons détailler.

### **1.1.3. Troisième partie : les examens complémentaires**

- Tests complémentaires cliniques :  
Les lésions péri-apicales font l'objet de tests spécifiques qui peuvent être réalisés le jour du premier rendez-vous. Les conclusions de ces tests devront être transcrites dans le dossier du patient afin de permettre une meilleure prise en charge.  
Le premier test, peut-être le plus important en ce qui nous concerne, est le test de vitalité pulpaire ou test de sensibilité pulpaire. Il peut être réalisé de différentes façons, soit par un test au froid, soit par un test à la chaleur, soit par un test électrique. Le test électrique

<sup>11</sup>Lecomte, «Le nerf mandibulaire et la chirurgie buccale : approche clinique, technique et radiologique».

est celui qui donnerait le diagnostic pulpaire de façon la plus fiable bien qu'il n'y ait encore aucun test diagnostique à la hauteur des attentes<sup>12</sup>. Dans tous les cas, les dents adjacentes ou les dents saines du secteur serviront de référence diagnostique et seront donc à évaluer.

Au cours de cet examen seront également réalisés le test de percussion sur toutes les dents du secteur, le test de palpation et le test de morsure. Il sera judicieux de réaliser un sondage du secteur et notamment de la dent concernée. Une fêlure-fracture, par exemple, peut ne pas être perçue cliniquement mais peut être évidente après le sondage et expliquer la nécrose d'une dent qui apparaît comme intacte. Enfin tester la mobilité de la dent et des dents adjacentes donnera aussi une indication sur le pronostic probable de la dent.

- La radiographie rétro-alvéolaire : examen radiologique complémentaire de choix dans le cadre de suspicion d'une lésion péri-apicale ; elle nous permet d'objectiver la lésion et n'a de valeur que si elle est réalisée à l'aide d'un angulateur<sup>13</sup>.

Lors de l'analyse de cette radiographie on observera :

L'état de la dent : présence et étendue d'une carie – atteinte pulpaire – fracture Les traitements déjà réalisés et leur qualité : restaurations directes ou indirectes – traitements endodontiques (TE)

L'aspect du ligament alvéolo-dentaire : recherche d'un élargissement.

L'observation de l'os adjacent à la dent : trabéculatation – continuité de la corticale osseuse.

La présence d'une lésion péri-apicale

- Le Cone-Beam Computed Tomography est l'examen radiologique 3D de référence dans le cadre des lésions péri-apicales. Il nous permettra :

D'objectiver de façon plus précise la lésion, son étendue (taille) et sa relation avec la dent et le ligament

D'exclure le diagnostic de fracture/fêlure

D'étudier la distance avec les éléments anatomiques nobles

D'observer avec plus de détail la nature de l'os

Il sera éventuellement une aide dans la réalisation d'un TE complexe.

---

<sup>12</sup>

Alghaithy et Qualtrough, « Pulp sensibility and vitality tests for diagnosing pulpal health in permanent teeth: a critical review ».

<sup>13</sup> Mangione et Le Denmat, « Med550 :radiologiedentaire »

Les examens anatomo-pathologiques : ceux-ci peuvent faire suite à une biopsie de la lésion ou au curetage de celle-ci suite à l'extraction de la dent incriminée ou à une résection apicale. Ils ne sont aujourd'hui pas recommandés de façon systématique à cause des frais qu'ils engendrent et de la relative fréquence des lésions d'origine endodontique<sup>14</sup>. Ils sont le plus souvent réalisés par les spécialistes en chirurgie orale ou les chirurgiens maxillo- faciaux, ce qui explique que ce soient eux qui diagnostiquent le plus grand nombre de lésions péri-apicales d'origine non endodontique comme le rapportent Kontogiannis et al. Ceci peut être expliqué d'une part parce que les chirurgiens-dentistes du secteur privé, en cas de lésion atypique, vont adresser le patient à un spécialiste en chirurgie maxillo-faciale d'autre part parce que ces mêmes praticiens auront tendance à réaliser des biopsies de façon plus systématique car ils pratiquent en structures hospitalières essentiellement. Ces examens sont également les seuls qui permettent de poser un diagnostic positif indiscutable<sup>15</sup>. Les données concernant les endodontistes ne sont que peu exploitables car le nombre de cas recensés semble trop faible.

Ces examens anatomo-pathologiques doivent être nécessairement réalisés en cas d'échec du traitement de première intention et dans les cas atypiques.

Tableau 1 : Pourcentage de praticiens ayant adressé des lésions péri-apicales d'origine non endodontique

|   | Nombre de cas<br>totaux | Pourcentages | Cas sans<br>séquelles de<br>nécrose pulpaire | Pourcentages |
|---|-------------------------|--------------|--|--------------|
| Chirurgiens oro-<br>faciaux et<br>stomatologues | 1223                    | 80,41        | 51   | 4,17         |
| Omnipraticiens                                  | 275                     | 18,08        | 1  | 0,36         |
| Endodontistes                                   | 24                      | 1,58         | 0  | 0            |
| <b>Total</b>                                    | 1522                    | 100          | 52   | 3,42         |

Source : Kontogiannis, « Periapical lesions are not always a sequelae of pulpal necrosis: a retrospective study of 1521 biopsies », 2015

<sup>14</sup> Kontogiannis et al., « Periapical lesions are not always a sequelae of pulpal necrosis ».

## 1.2. La nécrose pulpaire

La nécrose pulpaire représente 90% des causes de lésions péri-apicales.<sup>16</sup>

### 1.2.1 Caractéristiques de la douleur

Elle se caractérise le plus souvent comme étant sourde, décrite par le patient au niveau d'un secteur et non pas d'une dent précise. Cette douleur apparaît comme profonde, et est exacerbée à la mastication, donc au cours des repas, conduisant la plupart du temps à l'évitement alimentaire.

### 1.2.2 Caractéristiques de l'examen exobuccal et endobuccal

Une tuméfaction peut être associée à la nécrose pulpaire, notamment dans les situations aiguës ou lors des complications infectieuses telles que les cellulites d'origine dentaire.

Associée à cette tuméfaction une modification de la sensibilité peut être retrouvée, généralement à la mandibule, causée par la compression du nerf alvéolaire inférieur, celle-ci est cependant rare dans les cas de nécrose simple car les lésions se forment lentement et s'étendent alors en contournant ces obstacles anatomiques majeurs. Les sinusites unilatérales d'origine dentaire peuvent également être dues à des nécroses pulpaires maxillaires.

La nécrose pulpaire s'accompagne rarement d'adénopathies sauf en cas de cellulite.

A l'examen clinique, la nécrose pulpaire peut être due à : Une

lésion carieuse extensive

Une restauration dentaire très importante ayant causé une réponse pulpaire à bas bruit

Une dent ayant subi une surcharge occlusale répétée

Une dent fracturée

Une lésion parodontale sévère ayant entraîné la contamination du réseau pulpaire par les racines.

<sup>16</sup>Ibid

### 1.2.3 Caractéristiques des examens complémentaires

La nécrose pulpaire se caractérise toujours par un test de sensibilité négatif ; en cas de test de vitalité positif le dentiste devra considérer la possibilité d'un diagnostic non endodontique de cette lésion péri-apicale <sup>17</sup>

En général, un test de sensibilité négatif ne sera retrouvé que dans les situations de nécrose pulpaire et donc de lésion péri-apicale d'origine endodontique, néanmoins, nous devons prendre acte du fait que certaines lésions d'origine non endodontique peuvent être à l'origine de nécrose pulpaire, dans ces cas le diagnostic est d'autant plus problématique. <sup>18</sup>

Le test de percussion est généralement positif. Le test de morsure sera quant à lui positif dans les cas de nécrose pulpaire due à une fracture.

Le sondage a un rôle essentiel dans le diagnostic des fractures/fêlures des racines. Quand la dent est fracturée, la sonde parodontale plonge à un seul endroit très limité en regard de la fracture/fêlure. En cas de lésion parodontale les valeurs du sondage seront augmentées au niveau de toutes les faces de la dent. En cas de fracture transversale on trouvera deux endroits diamétralement opposés de la dent où la sonde s'enfonce plus.

Au niveau de l'examen radiographique, les lésions endodontiques montrent immanquablement une perte de continuité de la lamina dura et présentent des limites radio- opaques qui seront bien délimitées dans les cas chroniques et plus flous dans les cas aigus. <sup>19</sup>

Ces nécroses pulpaires peuvent s'exprimer sous forme chronique comme des kystes radiculaires, des granulomes, des abcès chroniques ou sous forme aiguë en tant qu'abcès péri- apical aigu ou cellulite. <sup>20</sup>

### 1.2.4 Prise en charge

Le traitement de la nécrose pulpaire passe par le traitement endodontique de la dent atteinte. Celui-ci peut suffire lorsque la lésion péri-apicale est supposée être un tissu de granulation.

<sup>17</sup>Nobuhara et del Rio, « Incidence of periradicular pathoses in endodontic treatment failures ».

<sup>18</sup>Kontogiannis et al., « Periapical lesions are not always a sequelae of pulpal necrosis »

<sup>19</sup>Nobuhara et del Rio, « Incidence of periradicular pathoses in endodontic treatment failures »

<sup>20</sup>SirotheauCorrêaPontesetal.,«Nonendodonticlesionsmisdiagnosedasapicalperiodontitislesions».

Or Seltzer et al. décrivent que l'incidence des kystes péri-apicaux est de 51% contre 45% pour les tissus de granulation.<sup>21</sup> Lin et al. et Nobuhara et al. décrivent quant à eux une prévalence de kyste de 20% environ. Ces chiffres montrent que la prévalence du tissu de granulation est supérieure à celle des kystes ce qui explique pourquoi le traitement endodontique est réalisé initialement dans les situations de nécrose pulpaire.<sup>22</sup> Pendant une période les résorptions au niveau des racines semblaient être corrélées à un diagnostic plutôt qu'à l'autre, mais l'on est revenu sur cette hypothèse.<sup>23</sup>

La localisation peut aiguiller sur la nature de la lésion, on peut noter une grande incidence de kystes au niveau du secteur antérieur entraînant une tuméfaction de la zone du fait d'une corticale osseuse très fine à ce niveau. Seule l'anatomo-pathologie permettra de poser le diagnostic positif.<sup>24</sup>

Le traitement endodontique est par nature un acte technique complexe. Il suppose un travail en aveugle avec des instruments standardisés alors que chaque dent est unique. La plupart du temps il est réalisé par un chirurgien-dentiste expérimenté mais qui ne saurait disposer du plateau technique ou du savoir-faire d'un spécialiste en endodontie. Le taux d'échec de ce traitement est assez important. La majorité des dents traitées endodontiquement (56%) qui n'ont pas cicatrisées comme attendu ont nécessité un nouveau traitement dans les deux ans suivant la fin du traitement initial.<sup>25</sup>

L'absence de guérison après le traitement endodontique initial sera caractérisée par les critères suivants : persistance ou apparition de signes ou symptômes cliniques (douleur, tuméfaction, sensibilité à la percussion ou à la palpation, présence de tissu infecté dans les sinus) et par l'absence de disparition de la lésion radio-claire, l'élargissement de la lésion préexistante ou le développement d'une lésion radio-claire pour ce qui concerne les critères radiologiques.<sup>26</sup>

<sup>21</sup> Nobuhara et del Rio, « Incidence of periradicular pathoses in endodontic treatment failures ».

<sup>22</sup> Ibid.

<sup>23</sup> Bhaskar, « Oral surgery--oral pathology conference No. 17 ».

<sup>24</sup> Sirotheau Corrêa Pontes et al., « Nonendodontic lesions misdiagnosed as apical periodontitis lesions ».

<sup>25</sup> Nobuhara et del Rio, « Incidence of periradicular pathoses in endodontic treatment failures ».

<sup>26</sup> Ibid.

Pour s'assurer du succès d'un traitement endodontique, un suivi régulier devra être mis en place pour éventuellement intercepter une erreur diagnostique, ce qui n'est réalisé que trop rarement.<sup>27</sup>

Dans les cas de kyste dont l'origine est la nécrose pulpaire, la lésion ne disparaîtra jamais entièrement, une chirurgie à rétro sera nécessaire pour éliminer le tissu formé ce qui peut entraîner un délai supplémentaire dans la prise en charge des lésions péri-apicales d'origine non endodontique. En effet l'absence de cicatrisation est souvent imputée à un traitement endodontique initial non suffisant et non à un mauvais diagnostic initial. Lors de ces chirurgies à rétro, il est nécessaire que les tissus prélevés ou à éliminer soient envoyés pour une analyse anatomopathologique de façon systématique.

Nous avons donc pu voir au cours de cette partie, les caractéristiques spécifiques des lésions péri-apicales dues à une nécrose pulpaire. Leur difficulté diagnostique, leur difficulté de traitement et leur difficulté de cicatrisation sont à l'origine de nombreux échecs.

Trop souvent les chirurgiens-dentistes se limitent au diagnostic de nécrose pulpaire quand ils observent une lésion péri-apicale, les autres hypothèses diagnostiques ne sont évoquées qu'en cas d'échec initial. Nous verrons dans la partie suivante comment dès le premier rendez-vous certains éléments peuvent nous faire douter de la nécrose et nous aiguiller vers un autre diagnostic.

<sup>27</sup> Sirotheau Corrêa Pontes et al., « Nonendodontic lesions misdiagnosed as apical periodontitis lesions ».

Tableau 2 : Pourcentage de lésions péri-apicales d'origine non endodontiques répertoriés

| Références                             | Nombre total de cas | % des cas sans séquelles de nécrose pulpaire |
|--|---------------------|--|
| <u>Bhaskar (1966)</u>                  | 2308                | 1,3  |
| <u>Seltzer et al. (1967)</u>           | 87                  | 1,15   |
| <u>Stockdale &amp; Chandler (1988)</u> | 1108                | 0,3  |
| <u>Spatafore et al. (1990)</u>         | 1659                | 4  |
| <u>Nobuhara &amp; del Rio (1993)</u>   | 150                 | 2  |
| <u>Kuc et al. (2000)</u>               | 805                 | 1  |
| <u>Ortega et al. (2007)</u>            | 4006                | 0,65   |
| <u>Becconsall-Ryan et al. (2010)</u>   | 2419                | 2  |
| <u>Present study</u>                   | 1521                | 3,42   |

Source : Kontogiannis, «Periapical lesions are not always a sequelae of pulpal necrosis: a retrospective study of 1521 biopsies », 2015

Kontogiannis et al. dans leur revue de la littérature ont rapportés les études traitant de lésions péri-apicales n'ayant pas une origine endodontique. Comme nous l'avons dit précédemment, ces lésions sont en nombre bien inférieur par rapport aux lésions péri-apicales d'origine endodontique.

Tableau 3 : Diagnostics différentiels à évoquer face à une lésion radio-claire

| Etiologie des lésions péri-apicales non liés à une nécrose pulpaire |                                 |                  |
|---|---------------------------------|------------------|
| Maladies systémiques  |                                 |                  |
|   | Métastases néoplasique          |                  |
|   | Adénocarcinome                  |                  |
|   | Lymphome                        |                  |
| Maladies non systémiques  |                                 |                  |
| lésions bénignes non inflammatoires                                 | Kyste odontogénique             | Kératokyste      |
|   |                                 | Kyste d'éruption |
|   | Kyste nasopalatin               |                  |
|   | Kyste périodontal latéral       |                  |
|   | Kyste post-traumatique          |                  |
| lésions infectieuses  | Histoplasmose                   |                  |
|   | Aspergillose                    |                  |
|   | Actinomyose                     |                  |
|   | Infection virale                |                  |
|   | Lésions fibro-osseuses bénignes |                  |
|   | Granulome à cellules géantes    |                  |
|   | Tumeur odontogénique            | Améloblastome    |
|   | Carcinome odontogène            |                  |

Source: Kontiogannis, « Periapical lesions are not always a sequelae of pulpal necrosis: a retrospective study of 1521 biopsies », 2014

## 2 : Les lésions péri-apicales dues à une maladie systémique

---

En limitant encore plus le sujet aux lésions péri-apicales induites par des maladies systémiques, on ne recense plus que quelques maladies validées par les études : les lymphomes, les métastases osseuses, les histiocytoses et les sarcomes. Nous traiterons également les insuffisances rénales, car bien qu'uniquement supportées par des études de principe et deux articles cas témoin, elles ont été retrouvées également dans le cas clinique que nous présenterons dans la troisième partie de notre exposé.

### 2.1. Les lymphomes

Les lymphomes sont des proliférations malignes qui couvrent l'ensemble de la pathologie tumorale clonale développées aux dépens des cellules du tissu lymphoïde ganglionnaire ou extra-ganglionnaire.<sup>28</sup> Pour rappel, le système lymphatique est composé des nœuds lymphatiques, de la rate, du thymus, de la moelle osseuse et des structures lymphatiques rattachées aux muqueuses respiratoires et digestives. Les lymphomes se divisent en deux sous catégories, les lymphomes Hodgkinien et non-Hodgkinien.

Ces lymphomes peuvent survenir à tout âge et sont favorisés par un terrain d'immunodépression. Ils constituent le groupe des hémopathies malignes les plus fréquentes et environ 5% des cancers rencontrés chez l'adulte.

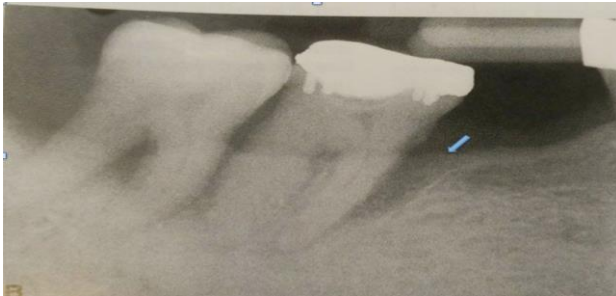
Dans la plupart des cas on retrouve des adénopathies périphériques de taille supérieure à 2 cm indolores et d'ancienneté supérieure à 1 mois plus ou moins associées à des épisodes fébriles, une asthénie et un amaigrissement. S'il s'agit de lymphome hodgkinien ces symptômes seront accompagnés d'une splénomégalie et d'un prurit nocturne au long cours.<sup>29</sup>

<sup>28</sup> Boiteux, « Item 164 : Lymphomes malins ».

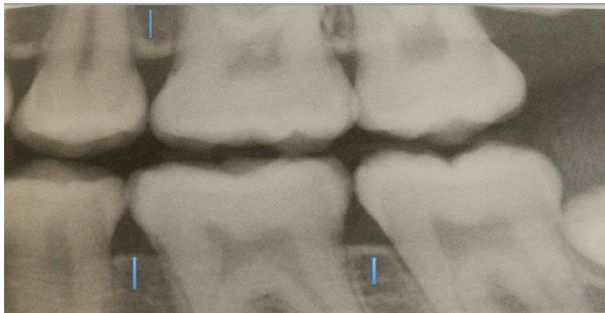<sup>29</sup> Salles G., « Les lymphomes malins, hodgkiniens et non hodgkiniens ».

Figure 1 : Photographies issues de Oral radiology

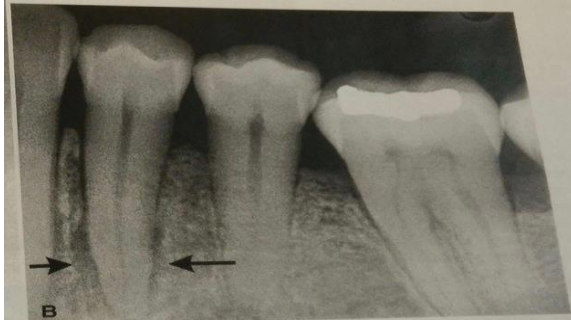L'étude de Keyes et al. a montré qu'en moyenne il faut 9 mois pour obtenir un diagnostic correct quand les lésions péri-apicales sont néoplasiques, donc non inflammatoires et non liées à une nécrose pulpaire.<sup>30</sup>



Radiographie 1 : la flèche bleue indique la perte de continuité au niveau de la corticale osseuse qui se caractérise par cet aspect non homogène et la disparition du liseré blanc lors d'une lésion d'origine parodontale



Radiographie 2 : les trois flèches bleues indiquent la continuité de la corticale osseuse. Ce sont le type d'image que l'on pourra observer lors de la stabilisation d'une parodontite.



Radiographie 3 : les deux flèches noires indiquent la lésion péri radiculaire qui dans ce cas se caractérise par une continuité de la corticale osseuse. Comme l'on pourrait le retrouver dans le cas d'un lymphome

Source : White, *Oral radiology : principles and interpretations*, 2014

<sup>30</sup> Keyes, Balaban, et Lattanzi, « Periradicular lymphoma ».

On pourrait supposer que la majorité des lymphomes soit associée à une atteinte des nœuds lymphatiques, néanmoins, des atteintes extra-nodulaires sont décrites. Environ 25% des lymphomes non Hodgkiniens ont pour manifestation un site extra-nodulaire. Le site primitif préférentiel du lymphome dans ces cas est le tube digestif.<sup>31</sup>

Les lésions péri-apicales dues à des lymphomes pourraient être confondues par leurs symptômes avec des lésions parodontales, la douleur est alors décrite dans les articles comme « vague ».<sup>32</sup>

Pour les différencier d'une lésion parodontale, une radiographie peut être réalisée. Dans les cas d'une lésion parodontale nous pourrions objectiver la perte de continuité de la corticale crestale caractérisée par un aspect non continu de la corticale visible à la radiographie. Dans les lymphomes au contraire, la corticale osseuse apparaît continue comme on peut l'observer dans les cas de parodontite stabilisée.<sup>33 34</sup>

Le diagnostic de lymphome est particulièrement complexe. A l'examen clinique les signes et symptômes décrits sont particulièrement semblables à ceux décrits pour les lésions d'origine endodontique. Très souvent la dent est nécrosée et répond négativement au test de sensibilité car la lésion lymphoïde sous-jacente aura dans ces cas déjà entraîné la perte de vitalité pulpaire.<sup>35</sup>

Les symptômes alors décrits sont : la douleur, le déplacement des dents, la mobilité de celles-ci, l'éruption anticipée des dents permanentes (lymphome de Burkitt), l'altération de la sensibilité et la tuméfaction gingivale ;<sup>36</sup> les signes cliniques et radiographiques sont très semblables à ceux des nécroses pulpaires : vitalité négative, lamina dura intacte, élargissement du ligament alvéolo-dentaire, seul l'absence de réponse au traitement de la nécrose pulpaire signera une probable origine maligne.

<sup>32</sup> Bugshan, Kassolis, et Basile, « Primary Diffuse Large B-Cell Lymphoma of the Mandible ».

<sup>33</sup> Jessri et al., « A case of primary diffuse large B-cell non-Hodgkin's lymphoma misdiagnosed as chronic periapical periodontitis ».

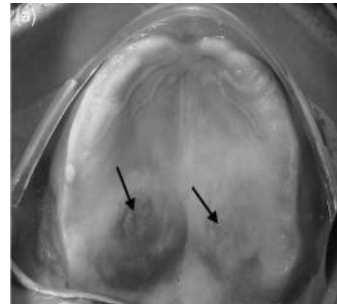
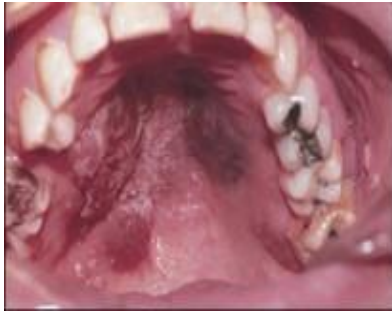<sup>34</sup> White et Pharoah, *Oral radiology*.

<sup>35</sup> Keyes, Balaban, et Lattanzi, « Periradicular lymphoma ».

<sup>36</sup> Ardekian et al., « Burkitt's lymphoma mimicking an acute dentoalveolar abscess ».

A l'examen anatomo-pathologique le diagnostic est également difficile à poser. En effet, il est très complexe de différencier les tissus lymphoïdes issus d'une réaction inflammatoire des tissus lymphoïdes malins.<sup>37</sup> Le résultat d'une seule biopsie ne suffira pas à poser le diagnostic de certitude.

Figure 2 : Un cas de sarcome de Kaposi à gauche et un cas de lymphome à droite



Source: Hartwig, « Case of bilateral non-Hodgkin lymphoma after dental extraction in a patient with the human immunodeficiency virus », 1995

Les facteurs de risque des lymphomes sont les rhumatismes articulaires, le syndrome de Sjogren, les lésions limpo-épithéliales bénignes, les traitements immunosuppresseurs, les chimiothérapies cytotoxiques,

38

les syndromes d'immunodéficience acquise et la radiothérapie. L'incidence des lymphomes peut être jusqu'à 100 fois plus importante lorsque le patient est séropositif, cela complexifie d'autant plus le diagnostic que les lésions liées au lymphome peuvent mimer celles liées à un syndrome de Kaposi également fréquent lors du stade SIDA (Syndrome de l'Immunodéficience Acquise) déclaré, néanmoins une radiographie permettra de discriminer l'origine, en effet le syndrome de Kaposi ne s'associe pas à une lésion osseuse,<sup>39</sup> contrairement au lymphome. (figure 2)

La cavité buccale est le site d'expression de la maladie ; elle représente 10% des cas de lymphome extra-nodulaire de la tête et du cou. 36% à 45%<sup>40</sup> des lésions extra-nodulaires des lymphomes non-Hodgkinien de la cavité orale peuvent atteindre les maxillaires.<sup>41</sup>

<sup>37</sup> Keyes, Balaban, et Lattanzi, « Periradicular Lymphoma ».

<sup>38</sup> Mendonça, Sousa, et Estrela, « Non-Hodgkin lymphoma in the periapical region of a mandibular canine ».

<sup>39</sup> Hartwig, Lilly, et Sarasin, « Case of bilateral non-Hodgkin's lymphoma after dental extractions in a patient with the human immunodeficiency virus ».

<sup>40</sup> Keyes, Balaban, et Lattanzi, « Periradicular lymphoma ».

<sup>41</sup> Ibid.

Selon Zapater et al. les lymphomes représenteraient 5% des néoplasies pouvant atteindre la tête et le cou<sup>42</sup>, soit la deuxième étiologie de la cavité buccale après les carcinomes.<sup>43, 44</sup>

L'atteinte des bases maxillaires dans les cas de lymphomes Hodgkiniens est très rare. Elle pourrait être associée à l'infection par le virus Epstein-Barr, par le virus responsable de l'hépatite C, par le virus de l'immunodéficience humaine (VIH) ou encore par l'hélicobacter pylori.<sup>45</sup>

Une étude récente sur les lymphomes extra-nodulaires a constaté que 37% des lymphomes étudiés étaient dus aux lymphocytes B.<sup>46 47</sup>

Microscopiquement on reconnaît les lymphomes Hodgkiniens par la présence de cellules multinucléées géantes au sein d'un tissu inflammatoire. Ces cellules appelées cellules de Reed- Sternberg mesurent 20-60µm de diamètre, elles sont le corps même de la tumeur. Ces cellules sont issues de lymphocytes B (dans 98% des cas) et T. Elles sont en général associées à des cellules présentes lors d'une réaction inflammatoire : lymphocytes, histiocytes, neutrophiles, éosinophiles, plasma, fibroblastes... Or, ces cellules de Reed-Sternberg qui sont nécessaires au diagnostic de lymphome ne représentent, lors de l'analyse du tissu, que 1% des cellules présentes. On peut donc comprendre la grande probabilité d'erreur diagnostique, que l'on retrouve dans le cas clinique évoqué par Bugshan et al.<sup>48</sup> Dans le cas clinique détaillé dans cet article, une première biopsie avait conduit, suite à l'analyse histologique, à un mauvais diagnostic. Les auteurs nous alertent sur la difficulté à diagnostiquer le lymphome dans certains cas du fait de sa similitude tissulaire avec un tissu de granulation.<sup>49</sup>

<sup>42</sup> Mendonça, Sousa, et Estrela, « Non-Hodgkin lymphoma in the periapical region of a mandibular canine ».

<sup>43</sup> Webber, Webber, et Keinan, « Extranodal large B cell lymphoma of the anterior maxilla. Case report and review of literature ».

<sup>44</sup> Bugshan, Kassolis, et Basile, « Primary Diffuse Large B-Cell Lymphoma of the Mandible ».

<sup>45</sup> Mendonça, Sousa, et Estrela, « Non-Hodgkin lymphoma in the periapical region of a mandibular canine ».

<sup>46</sup> Keyes, Balaban, et Lattanzi, « Periradicular lymphoma ».

<sup>47</sup> Mendonça, Sousa, et Estrela, « Non-Hodgkin lymphoma in the periapical region of a mandibular canine ».

<sup>48</sup> Pileri et al., « Hodgkin's lymphoma ».

<sup>49</sup> Bugshan, Kassolis, et Basile, « Primary Diffuse Large B-Cell Lymphoma of the Mandible ».

Tableau 4 : Tableau récapitulatif présentant les symptômes décrits par les patients

|   | Patients présentant un symptôme | Patient ne présentant pas de symptôme | Total |
|---|---------------------------------|---------------------------------------|-------|
| Tuméfaction   | 29                              | 11                                    | 40    |
| Tuméfaction ulcérée   | 14                              | 26                                    | 40    |
| Douleur spontanée   | 9                               | 31                                    | 40    |
| Hypo-sensibilité  | 3                               | 37                                    | 40    |
| Diffusion de la lésion au niveau des cavités de la sphère oro-faciale (sinus, orbite, fosses nasales) | 4                               | 36                                    | 40    |
| Signes généraux d'altération (perte de poids, fièvre)   | 6                               | 34                                    | 40    |

Source : Mendonça, « Non-Hodgkin lymphoma in the periapical region of a mandibular canine », 2013

Les lymphomes non-hodgkiniens seront quant à eux reconnaissables par une atteinte des lymphocytes B dont le volume sera multiplié par deux. Leur diagnostic à partir d'une biopsie apparaît donc moins susceptible d'engendrer une erreur diagnostique et devra être suivi d'une analyse immunologique pour déterminer le type de lymphome non hodgkinien en fonction des différentes protéines exprimées au <sup>50</sup> niveau des lymphocytes B.

Van Der Wall et al. ont examiné 40 patients atteints de lymphome extra-nodal exprimé au niveau de la sphère oro-buccale. <sup>51</sup>Leurs patients comprenaient des hommes et des femmes ayant en moyenne 59 ans, et sans facteurs de risque connus pour les lymphomes.

Ils concluent que les sites les plus atteints sont l'os maxillaire (28%) puis la mandibule (20%), les tissus mous du palais (20%) et enfin la gencive (17%).

<sup>50</sup> Jessri et al., « A case of primary diffuse large B-cell non-Hodgkin's lymphoma misdiagnosed as chronic periapical periodontitis ».

<sup>51</sup> Mendonça, Sousa, et Estrela, « Non-Hodgkin lymphoma in the periapical region of a mandibular canine »

Après avoir posé le diagnostic étiologique de lymphome, il est très important d'adresser le patient au plus tôt au centre d'oncologie de référence où le diagnostic sera confirmé et où il sera traité par chimiothérapie, radiothérapie et chirurgie de façon spécifique en fonction de la sévérité et de la localisation de l'atteinte.<sup>52</sup>

A 5 ans, le taux de survie des lymphomes de la sphère oro-buccale est de 60%. Ce pronostic devient compromis lorsque la prise en charge est retardée par un diagnostic tardif.<sup>53</sup> De même, ce pronostic est altéré par l'atteinte concomitante du VIH qui fait chuter ce même taux de survie (60%) à 3 ans environ.<sup>54</sup>

Un autre type de lymphome également décrit de façon spécifique par la littérature est le lymphome de Burkitt. C'est un lymphome de type B peu différencié, atteignant les zones rétro-péritonéales, il a été tout d'abord décrit chez les enfants des régions équatoriales de l'Afrique, puis chez ceux de l'Amérique du Nord et de l'Europe. L'atteinte des maxillaires, dans la version africaine, est rapportée dans 25 à 88% des cas selon les études et l'âge des enfants : plus les ils seraient atteints tôt plus les lésions seraient exprimées au niveau de la cavité buccale. Les enfants des pays occidentaux auraient une incidence de lésions maxillaires bien moindre de l'ordre de 15% quel que soit l'âge.<sup>55</sup>

Dans ce cas spécifique, la différenciation avec une lésion due à la nécrose pulpaire sera simple car l'enfant présente rarement des lésions péri-apicales extensives sans atteinte carieuse.

Lorsque nous nous rapportons les cas cliniques proposés par la littérature dans le cadre de notre recherche spécifique des lésions péri-apicales dues au lymphome non hodgkinien, nous constatons (voir tableau n° 5) :

- que pour aucun des patients le lymphome n'avait été évoqué dans les premières hypothèses diagnostiques,
- que la plupart du temps le diagnostic de lymphome est retardé de quelques semaines au moins,
- que parfois plusieurs biopsies sont nécessaires pour pouvoir obtenir le diagnostic de lymphome
- que la plupart du temps le diagnostic est posé par des chirurgiens-dentistes spécialisés qui ont été consultés suite à un premier échec thérapeutique.

<sup>52</sup> Ibid. Jessri et al. « A Case of Primary Diffuse Large B-Cell Non-Hodgkin's Lymphoma Misdiagnosed as Chronic Periapical Periodontitis ».

<sup>53</sup> Ibid.

<sup>54</sup> Hartwig, Lilly, et Sarasin, « Case of bilateral non-Hodgkin's lymphoma after dental extractions in a patient with the human immunodeficiency virus ».

<sup>55</sup> Ardekian et al., « Burkitt's lymphoma mimicking an acute dentoalveolar abscess ».

Tableau 5 : Tableau récapitulatif des cas cliniques de lymphomes reportés dans la littérature

| Auteurs         | Age           | Motif de consultation                     | Antécédents   | 1 <sup>er</sup> traitement entrepris  | 2 <sup>ème</sup> traitement entrepris                                   | Diagnostic   |
|-----------------|---------------|---|---|---|---|--|
| Keyes et al.    | 24 ans        | Tuméfaction 21 à 23<br>Douleur            | Douleur<br>Pris d'antibiotiques sans disparation de la douleur ou de la tuméfaction | Traitement endodontique à rétro sur 22 car suspicion de fracture                                      | Traitement endodontique orthograde                                      | 1 <sup>er</sup> diagnostic : fracture<br>2 <sup>ème</sup> diagnostic : nécrose pulpaire<br>3 <sup>ème</sup> diagnostic : lymphome              |
| Keyes et al.    | Non renseigné | Douleur et tuméfaction en regard 36-37-38 | Douleurs apparues il y a 2 ans<br>TEI 37 puis 36                                    | Extraction 36 suite à biopsie.<br>Une 2 <sup>ème</sup> biopsie est réalisée à l'extraction de la dent | Extraction de 33 suite à aggravation et tuméfaction des volets linguaux | 1 <sup>er</sup> diagnostic : inflammation chronique<br>2 <sup>ème</sup> diagnostic : tissu lymphoïde<br>3 <sup>ème</sup> diagnostic : lymphome |
| Jessri et al.   | 32 ans        | Douleur et tuméfaction persistantes       | 36 : TE ancien<br>37 : TE récent avec amélioration transitoire des symptômes        | Biopsie   |   | Lymphome   |
| Ardekian et al. | 16 ans        | Douleur et tuméfaction                    |   | Antibiothérapie pendant 15 jours – Pas de réponse   | Extraction et biopsie   | Lymphome de Burkitt  |
| Hartwig et al.  | 32 ans        | Douleur et tuméfaction                    | VIH+  | Antibiothérapie voie orale, aucune amélioration   | Antibiothérapie IV, drainage  | Lymphome   |
| Webber et al.   | 55 ans        | Douleur secteur antérieur maxillaire      |   | TEI 22  | Résection apicale 22 et biopsie   | Lymphome   |
| Bugshan et al.  | 53 ans        | Douleur sourde en regard 46               | HTA et hépatite   | TEI 46  | Résection apicale 46 et biopsie<br>Puis extraction 46 et 48             | 1 <sup>er</sup> diagnostic : granulome<br>2 <sup>ème</sup> diagnostic : Lymphome   |
| Wannfors et al. | 45 ans        | Douleur et tuméfaction secteur 3          | Fatigue malgré examen biologiques normaux   | TEI 36  | Biopsie en regard 36<br>Puis en regard 31-41                            | 1 <sup>er</sup> diagnostic : ostéomyélite<br>2 <sup>ème</sup> diagnostic : lymphome  |

Source: Auteur

Dans ce tableau sont résumés les cas cliniques décrits dans la littérature. En effet, la plupart des articles concernant les lymphomes se manifestant par des lésions péri-apicales sont des cas cliniques.

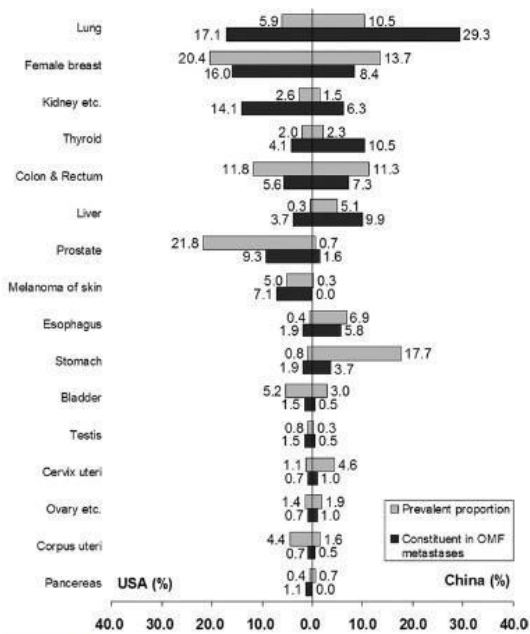
L'une des caractéristiques communes de ces cas cliniques est l'absence d'amélioration lors de la prise d'antibiotiques, ce premier élément aurait pu aiguillier le professionnel de santé sur une lésion atypique puisque dans le cas de nécrose pulpaire, la symptomatologie diminue suite à la prise d'antibiotiques.

On se rend également compte que suite à l'échec du premier traitement, la plupart des chirurgiens-dentistes adressent le patient à un spécialiste pour un traitement à rétro ou pour une prise en charge. Ceux qui ne le font pas réalisent eux-mêmes une biopsie. Dans les deux cas, ce sont des réflexes de bonne pratique qui permettront la prise en charge la plus rapide du patient dans le service le plus adapté à ses besoins.

Nous allons maintenant nous intéresser à une autre étiologie des lésions péri-apicales ayant pour origine les métastases osseuses.

## 2.2. Les métastases osseuses

Tableau 6 : Tableau associant l'incidence des cancers avec la proportion de métastases osseuses au niveau maxillaire



**FIGURE 3.** The major primary cancers' prevalent proportions in all cancers excluding non-melanoma skin cancers and their constituent ratios in OMF metastases in United States and China, respectively. (Prevalence data adapted from Ferlay et al.<sup>47,9</sup> Data shown in percentage for both genders combined by cancer sites.)

Shen et al. OMF Metastasis Review. J Oral Maxillofac Surg 2009.

Source: Shen et al., *Metastatic tumors to the oral and maxillofacial region: a retrospective study of 19 cases in West China and review of the Chinese and English literature, 2009*

La localisation maxillo-faciale des métastases est extrêmement rare, la plupart des investigateurs s'accordent à dire qu'elle représente 1% des cancers de la

Au niveau de la sphère orale les métastases seront principalement issues d'un cancer des poumons, du sein, du rein et du colon.<sup>57</sup>

Sur le tableau à gauche, on peut remarquer une différence entre les valeurs des Etats-Unis et de la Chine, cela est principalement dû à la différence dans l'incidence de certains cancers dans les deux pays. Plus un cancer est probable dans le pays plus ses métastases le seront.

Les patients atteints de métastases osseuses se plaignaient de douleur, de tuméfaction faciale, de mobilité dentaire, de saignement, de tuméfaction gingivale et de paresthésies<sup>58</sup> et représentent 69% des patients ayant une lésion osseuse mandibulaire dans l'étude menée par McClure et al.

<sup>56</sup> McClure et al., « Maxillofacial metastases ».

<sup>57</sup> Ibid.

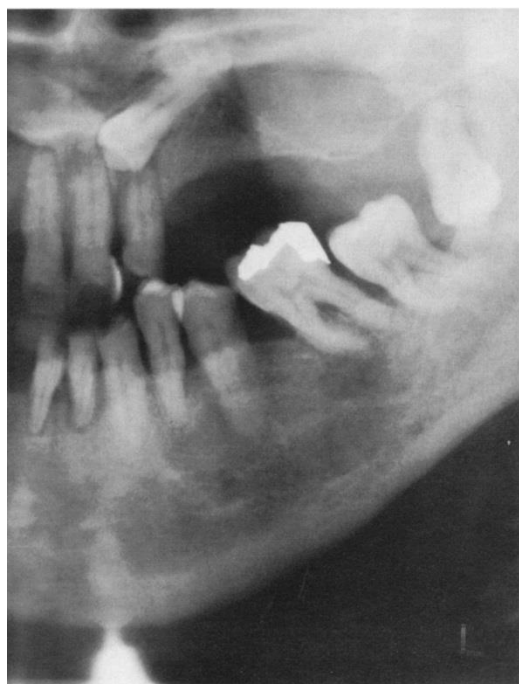<sup>58</sup> Shen et al., « Metastatic tumors to the oral and maxillofacial region ».

Tableau 7 : Symptômes décrits par les études rétrospectives

|                       | Patients décrivant ces symptômes | Patients ne décrivant ces symptômes |
|-----------------------|----------------------------------|-------------------------------------|
| Tuméfaction           | 564                              | 105                                 |
| Douleur               | 239                              | 430                                 |
| Paresthésie           | 109                              | 560                                 |
| Saignement            | 94                               | 575                                 |
| Ulcération            | 71                               | 598                                 |
| Mobilité dentaire     | 65                               | 604                                 |
| Trismus               | 44                               | 625                                 |
| Adénopathies          | 25                               | 644                                 |
| Dysphagie             | 20                               | 649                                 |
| Paralysie nerf facial | 16                               | 653                                 |

Source: Shen, Metastatic tumors to the oral and maxillofacial region : a retrospective study of 19 cases in West China and review of the Chinese and English literature, 2009

Figure 3 : Détail d'une radiographie panoramique présentant une lésion péri-apicale d'origine métastatique. La lésion apparaît monoculaire avec des limites floues. Le nerf alvéolaire est difficilement objectivable



Les symptômes tels que la paresthésie et la croissance rapide doivent toujours nous orienter vers un diagnostic de malignité.<sup>59</sup> La découverte des métastases osseuses maxillaires peut être particulièrement importante pour le patient, puisque dans 62% des cas décrits par McClure et al.<sup>57</sup> ces lésions étaient les premières atteintes malignes diagnostiquées chez le patient et ont conduit au diagnostic et au traitement du cancer primitif.<sup>60</sup> Ce chiffre chute à 29% dans l'étude de Shen et al.<sup>61</sup>

Source : review of the Chinese and English literature

<sup>59</sup> Selden et al., « Metastatic carcinoma to the mandible that mimicked pulpal/periodontal disease ».

<sup>60</sup> McClure et al., « Maxillofacial metastases ».

<sup>61</sup> Shen et al., « Metastatic tumors to the oral and maxillofacial region ».

Il est d'autant plus important d'arriver à un diagnostic précoce que dans l'étude de McClure, <sup>62</sup> ¾ des patients sont décédés des suites de leur maladie à 4 mois. La mortalité est donc très élevée dans cet échantillon, et le chirurgien-dentiste a un rôle clé dans la prévention. La plupart des patients diagnostiqués au cours des études présentées dans les articles ont été traités par une chirurgie et une radiothérapie palliative et sont morts dans l'année suivant la découverte de la métastase osseuse.

Les lésions métastatiques apparaissent à la radiographie comme des lésions ostéolytiques ayant des limites floues. Elles peuvent présenter : des aspects multiloculaires, une radio-clarté diffuse conduisant à un élargissement du ligament alvéolo-dentaire (LAD), une perte de continuité de la corticale osseuse plus ou moins associée à l'infiltration de tissu mou, un remaniement du périoste et enfin une résorption des racines dentaires (floating teeth). <sup>63</sup> Dans le cadre des lésions endodontiques on retrouve également des limites floues et une radio-clarté diffuse associé à un élargissement du LAD et pouvant conduire à la résorption des racines mais à priori sans perte de la continuité de la corticale osseuse et sans infiltration de tissus mous.

L'examen anatomopathologique permettra de déterminer la malignité ou non de la lésion, si celle-ci est métastatique ou primaire et même parfois quel est le tissu d'origine du tissu cancéreux. Il est primordial dans ce cas de bien définir les antécédents médicaux du patient au médecin réalisant l'étude histologique.

Le processus de métastase est complexe et requiert l'activité d'un certain nombre de cascades réactionnelles. Généralement, cela débute par des cellules tumorales qui se dissocient de la tumeur primitive après que celle-ci ait commencé sa croissance et son angiogenèse. Ces cellules traversent alors la lame basale et envahissent les tissus adjacents, c'est l'intravasation. Les cellules tumorales pourront dès lors être libérées dans le système vasculaire à travers le réseau lymphatique. Aura ensuite lieu l'extravasation c'est à dire la sortie des cellules tumorales du système circulatoire vers un tissu différent de celui d'origine.

Les cellules métastatiques, pour se fixer à ces nouveaux tissus, doivent être affines à ceux-ci, ce qui explique que l'origine des métastases orales soit majoritairement toujours la même. On peut donc schématiser en disant que les tissus pulmonaires, de la prostate et du sein ont des

<sup>62</sup> McClure et al., « Maxillofacial metastases ».

<sup>63</sup> SirotheauCorréaPontesetal.,«Nonendodonticlesionsmisdiagnosedasapicalperiodontitislesions».

caractéristiques communes et ont une affinité spécifique pour la cavité orale. Cette affinité due à leur similitude structurale conduit à la fixation des cellules métastatiques issues de ces cancers au niveau de la cavité orale.<sup>64</sup>

Encore plus inquiétant il apparaît que les deux tissus impliqués dans le processus cancéreux continuent à s'envoyer des messages via des cascades informatives et que la métastase au niveau d'un tissu secondaire entraîne l'augmentation en taille de la lésion primaire, induisant un cercle vicieux.<sup>65</sup> Le rôle du chirurgien-dentiste est encore une fois primordial dans la limitation de l'instauration de cette communication par le dépistage de ces lésions métastatiques.<sup>66</sup>

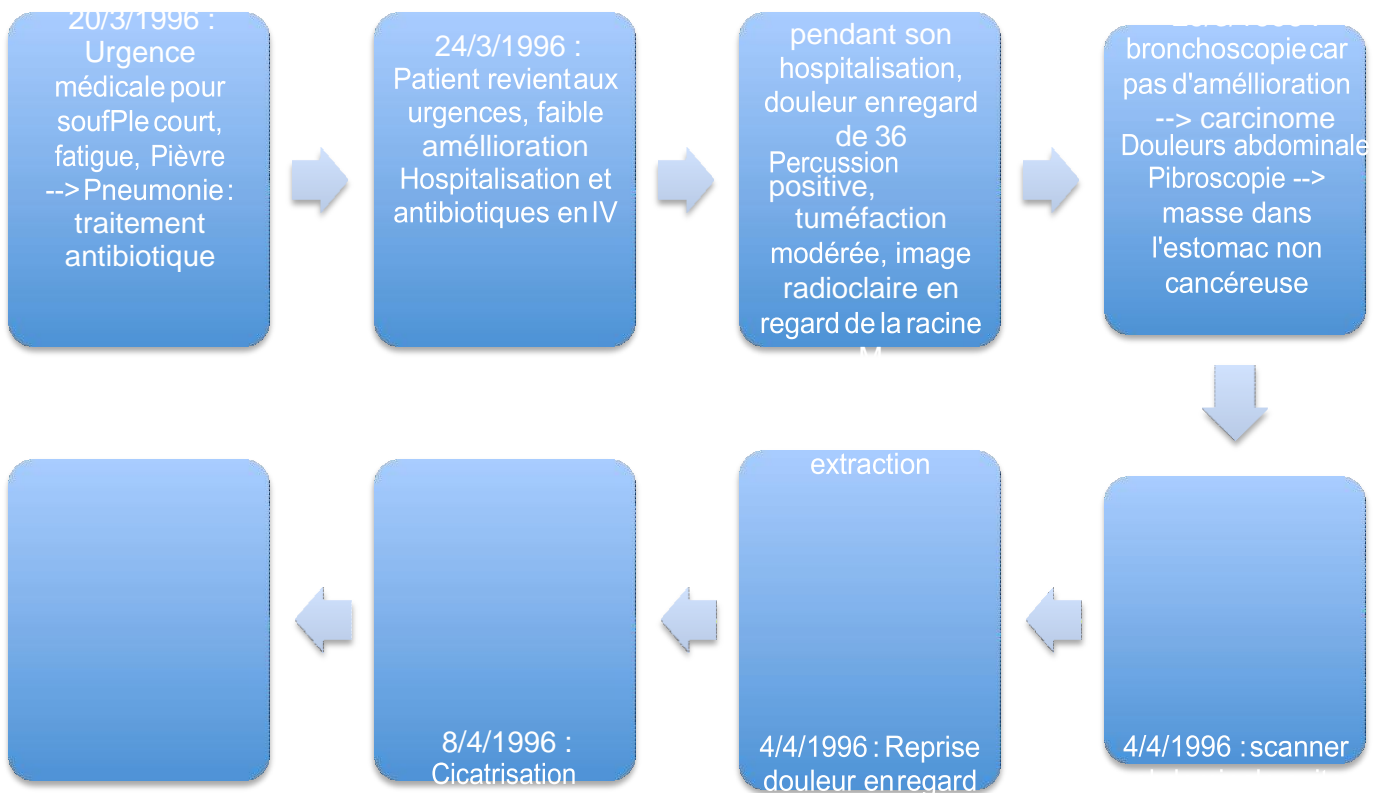
Une fois les cellules métastatiques fixées au tissu secondaire elles envahissent la membrane basale, entrent dans le parenchyme et par l'action de leurs enzymes de dégradation commencent leur action ostéolytique au niveau des maxillaires.

<sup>64</sup> McClure et al., « Maxillofacial metastases ».

<sup>65</sup> Ibid.

<sup>66</sup> Ibid

**Cas clinique 1 : Patient de 49 ans  
Fumeur  
Diabète équilibré – Asthme – HTA**



Dans cet exemple clinique, les auteurs concluent en disant qu'ils ont commis une erreur majeure lors de la prise en charge, en ne testant pas la vitalité de la 36 le 28/3/1996, ils ont retardé la biopsie d'une semaine ce qui au vu de la rapidité d'évolution d'une lésion métastatique est un délai très important.<sup>67</sup>

Comme nous l'avons vu lors de ce cas clinique, une fois le diagnostic de métastase osseuse au niveau de la sphère oro-buccale posé, l'espérance de vie du patient est très réduite.

Nous pouvons également accentuer l'importance des signes cliniques généraux, en effet la santé générale du patient était très affaiblie, il faudra donc que le chirurgien-dentiste s'enquière toujours de la situation de santé du patient même si ce n'est pas le premier rendez-vous de celui-ci au sein de la structure. Une perturbation dans l'état général de santé sera importante à noter et pourra avoir un impact sur les hypothèses diagnostiques

Ainsi nous pouvons conclure notre partie sur les métastases osseuses, celles-ci bien que très rares au niveau de notre domaine d'exercice seront à considérer lors de l'établissement de nos hypothèses diagnostiques d'autant plus que leur pronostic est très péjoratif. Tout délai dans la prise en charge des métastases osseuses aura des répercussions sur le pronostic vital du patient.

Nous allons maintenant nous intéresser à une autre forme d'atteinte maligne de la sphère oro-faciale : les sarcomes.

## **2.3. Les sarcomes**

L'ostéosarcome des maxillaires est une tumeur maligne primitive développée aux dépens de la structure osseuse touchant essentiellement les os longs.

Ils sont rares au niveau de la tête. Les signes cliniques oraux les plus fréquemment retrouvés sont la douleur et la tuméfaction associés à une paresthésie, une mobilité dentaire exacerbée et une obstruction des fosses nasales.

### **2.3.1. Le sarcome d'Ewing**

Le sarcome d'Ewing est une tumeur appartenant au groupe II des tumeurs neuro-ectodermiques. Cette tumeur est définie par la dernière classification de l'OMS concernant l'oncologie comme faisant partie des tumeurs osseuses de type miscellaneous (divers). Rare chez les adultes elle est peu exprimée au niveau des os de la face, du crâne ou du cou : 1 à 10% des cas dont seulement 30 cas sont rapportés dans la littérature.

<sup>68</sup> Le sarcome d'Ewing survient généralement au niveau des diaphyses des os longs, des côtes et du pelvis.

Bien que très rare au niveau de la sphère oro-faciale, la mandibule est plus touchée que le maxillaire. <sup>69</sup>

Cette tumeur serait due à une translocation chromosomale entraînant une augmentation de l'expression des glycoprotéines p30-32 et CD99.

Le sarcome d'Ewing est la seconde pathologie maligne la plus fréquente chez les enfants. Il est le plus souvent diagnostiqué entre 11 et 17 ans.

Les signes rapportés dans les cas de sarcome d'Ewing sont la tuméfaction et la douleur. Lors des examens radiologiques complémentaires, on note des lésions ostéolytiques caractérisées par une perte osseuse extensive, et souvent un envahissement des cavités nasales lorsqu'il est localisé au maxillaire. Les lésions péri-apicales liées à la nécrose pulpaire ne seront généralement pas aussi étendues et une lésion extensive chez un enfant doit nous faire évoquer le sarcome d'Ewing.

Le CBCT sera un élément de diagnostic nécessaire dans les cas de sarcome d'Ewing. Il permettra de déterminer aussi bien la nature probable de la lésion que son extension et donc la prise en charge qui en découlera. Les affections inflammatoires entraînent la perte de la corticale osseuse alors que le sarcome d'Ewing se caractérisera radiologiquement par une préservation de cette corticale.<sup>70</sup>

A l'état actuel on évalue que le diagnostic de sarcome d'Ewing est posé 2 à 3 mois après l'apparition des signes cliniques. Les diagnostics différentiels les plus souvent retenus sont les mélanomes, les tumeurs neuro-ectodermique mélanotiques, les rhabdomyosarcomes, les carcinomes indifférenciés des sinus et des fosses nasales, les neuroblastomes olfactifs et les adénomes pituitaires.<sup>71</sup> Le pronostic suite à une lésion au niveau facial est diminué par rapport aux lésions affectant les os longs qui sont diagnostiquées bien plus vite, néanmoins l'agressivité de la tumeur est moindre dans le cas des sarcomes du maxillaire.<sup>72</sup> On décrit une survie de 55% à 5 ans et 45% à 10 ans dans ces derniers.<sup>73</sup>

La chirurgie, la chimiothérapie et la radiothérapie sont les thérapeutiques habituelles pour la prise en charge. Les contrôles devront s'espacer sur 2 à 8 ans, en effet les récurrences interviennent entre 12 et 67 mois après le diagnostic.<sup>74</sup>

### **2.3.2. Les ostéosarcomes et les chondrosarcomes**

Les ostéosarcomes sont des tumeurs malignes mésenchymateuses qui produisent une matrice ostéoïde. Ils peuvent être divisés en ostéosarcomes ostéoblastiques ou chondroblastiques selon les spécificités histologiques.

---

<sup>70</sup> Bornstein, Von Arx, et Altermatt, « Loss of pulp sensitivity and pain as the first symptoms of a Ewing's sarcoma in the right maxillary sinus and alveolar process ».

<sup>71</sup> Ibid.

<sup>72</sup> Ibid.

<sup>73</sup> Davidoetal., « Case of Ewing's sarcoma misdiagnosed as a periapical lesion of maxillary incisor ».

<sup>74</sup> Ibid.

Les chondrosarcomes sont caractérisés par une production de matrice cartilagineuse et l'absence de formation osseuse directe par les cellules tumorales, l'os retrouvé dans ces cas est lamellaire. Cette atteinte tumorale représente 10% des tumeurs primaires du squelette et moins de 1% des chondrosarcomes atteignent la face ou le cou.<sup>75</sup>

Dans 50% des cas de chondrosarcome, les patients décrivent une douleur associée à une tuméfaction importante.<sup>76</sup> On peut également observer cliniquement des ulcérations.

Si la lésion est découverte au stade initial, la vitalité pulpaire sera positive.

Le chondrosarcome se manifeste radiologiquement par une lésion ostéolytique hypodense, mal limitée, unique ou multiple, avec des zones de calcification ou d'ostéocondensation. L'aspect caractéristique en « rayon de soleil », rapporté par certains auteurs, n'est que rarement retrouvé et n'est pas pathognomonique

Les ostéosarcomes contrairement aux chondrosarcomes précédemment décrits, présentent des cellules malignes élaborant une matrice ostéoïde, autour de laquelle on trouve une bordure d'ostéoblastes. Les ostéosarcomes sont les tumeurs malignes les plus fréquentes des os, représentant environ 20% des sarcomes. Cependant, seuls 5% des ostéosarcomes s'expriment au niveau des maxillaires, dans ces cas, comme pour les sarcomes d'Ewing, le pronostic est meilleur que lorsqu'il atteint les os longs puisqu'on observe rarement des métastases de ces lésions.<sup>77</sup>

Tout comme dans le cas des chondrosarcomes, la vitalité pulpaire de la dent sera positive au début.

A la radiographie l'ostéosarcome se manifeste par une lésion ostéolytique ou par une lésion radio-opaque voir la coexistence des deux types de lésions.<sup>78</sup> Classiquement, on retrouve un aspect caractéristique, bien que non pathognomonique, en « feu d'herbes » ou en « rayons de soleil », dû à la réaction périostée et à la production de tissu ostéoïde en périphérie de la tumeur. Ce tissu ostéoïde produit en périphérie de la tumeur nous permettra de la différencier d'une lésion associée à la nécrose pulpaire.

Les ostéosarcomes sont souvent d'évolution rapide, entraînant parfois une hypo-sensibilité dans la région, contrairement aux lymphomes, par exemple, qui sont d'évolution lente et qui n'entraînent pas d'atteinte des structures nobles telles que le nerf alvéolaire inférieur.<sup>79</sup> Cette caractéristique également pourra

<sup>75</sup> Bueno et al., « Mesenchymal chondrosarcoma mimicking apical periodontitis ».

<sup>76</sup> Ibid.

<sup>77</sup> Soares et al., « Osteosarcoma of mandible initially resembling lesion of dental periapex ».

<sup>78</sup> Bueno et al., « Mesenchymal chondrosarcoma mimicking apical periodontitis ».

<sup>79</sup> Wannfors et Hammarström, « Periapical lesions of mandibular bone ».

nous faire exclure une lésion granulomateuse qui se développe de façon lente.

Les ostéosarcomes peuvent parfois se développer suite à une exposition à une source radioactive, à une dysplasie fibreuse, à une maladie de Paget ou à un traumatisme local.<sup>80</sup>

Le traitement des ostéosarcomes des maxillaires consiste en une exérèse large. Parfois une chimiothérapie y est associée même si elle ne semble pas avoir un apport majeur. Cependant aucun consensus n'a encore été obtenu quant au traitement de ces lésions oro-faciales.<sup>81</sup>

Le taux de survie à 5 ans des ostéosarcomes des maxillaires est de 59% et de 49% à 10 ans.<sup>82</sup> Il peut atteindre les 80% si l'exérèse est réalisée de façon précoce, d'où l'importance du rôle du chirurgien dentiste qui sera en première ligne pour poser le diagnostic.<sup>83</sup>

Dans la littérature, un cas de léiomyosarcomes causant une lésion péri-apicale a été rapporté. Cette pathologie ne rentre pas directement dans le cadre de notre exposé car son origine est au niveau des tissus mous, seulement dans un deuxième temps les tissus osseux vont être affectés. Le léiomyosarcome sera facilement différenciable des nécroses pulpaires car il y aura toujours une atteinte des tissus mous associée.

<sup>80</sup> Soares et al., « Osteosarcoma of mandible initially resembling lesion of dental periapex ».

<sup>81</sup> Ibid.

<sup>82</sup> Bueno et al., « Mesenchymal chondrosarcoma mimicking apical periodontitis ».

<sup>83</sup> Soares et al., « Osteosarcoma of mandible initially resembling lesion of dental periapex ».

Tableau 8 : Tableau récapitulatif des cas cliniques de sarcome recensés dans la littérature

| Auteurs          | Age    | Motif de consultation             | Antécédents            | 1 <sup>er</sup> traitement entrepris            | 2 <sup>ème</sup> traitement entrepris           | 3 <sup>ème</sup> traitement entrepris | Diagnostic          |
|------------------|--------|-----------------------------------|------------------------|---|---|---------------------------------------|---------------------|
| Davido et al.    | 25 ans | Tuméfaction en regard 21-22       |                        | Antibiothérapie entreprise sans amélioration    | TEI 22 et incision mais pas de drainage         | TE 21 et 22 et antibiothérapie        | Sarcome d'Ewing     |
| Bornstein et al. | 19 ans | Douleur aigue en regard 14 à 16   |                        | TEI 14-15-16                                    | Chirurgie à rétro 15-16                         | Extraction 14 à 16 et biopsie         | Tumeur ectodermique |
| Soares et al.    | 20 ans | Tuméfaction en regard 34-35       |                        | TEI 34  | Test sanguins et urinaires :normaux             | Biopsie                               | Ostéosarcome        |
| Bueno et al.     | 28 ans | Douleur 36                        |                        | TEI 36  | Extraction 36                                   | Biopsie                               | Chondrosarcome      |
| Patel et al.     | 23 ans | Douleur et tuméfaction 27-28      |                        | Incision mais aucun drainage et antibiothérapie | Renouvellement même thérapeutique               | Biopsie                               | Leiomyosarcome      |
| Wannfors et al.  | 12 ans | Tuméfaction et douleur secteur IV | Fièvre et adénopathies | Antibiothérapie                                 | Incision de la tuméfaction mais pas de drainage | Biopsie                               | Ostéosarcome        |

Source : Auteur

Ce tableau recense les cas cliniques présentés dans la littérature concernant les lésions péri-apicales dues à des sarcomes. Tous les patients décrits sont très jeunes, le plus âgé a 28 ans. Ces pathologies atteignent donc préférentiellement les patients jeunes et ont un pronostic plutôt péjoratif. Il est donc d'autant plus important pour le chirurgien-dentiste de les repérer de façon précoce.

On se rend également compte que tous les traitements entrepris par les chirurgiens-dentistes : traitements endodontiques, incision en espérant un drainage et antibiothérapie ont été des échecs.

La biopsie sera encore une fois le seul élément déterminant pour poser un diagnostic précis et définitif qui expliquera l'échec des traitements entrepris.

On va maintenant s'intéresser à une nouvelle pathologie systémique pouvant causer des lésions péri-apicales : l'histiocytose.

## 2.4. Les histiocytoses

Les histiocytoses se caractérisent par l'accumulation d'histiocytes contenant des immunoglobulines cristallisées. Cette maladie a fait l'objet de nombreuses classifications de l'OMS. Les histiocytoses font partie de la classification internationale des maladies pour l'oncologie. Elles se divisent en :

- Histiocytoses à cellule de Langherans. Celles-ci peuvent être disséminées – généralisées – mono-ostotiques – multifocales – polyostotiques.

- Histiocytose de Langherans, sans autre indication : la forme la plus fréquente et la moins sévère. Son origine est inconnue, affecte essentiellement les patients jeunes, 75% ont moins de 20 ans, et touche

surtout les os plats mais peut s'exprimer également au niveau des maxillaires dans 10% des cas.<sup>84</sup>

Elle se caractérise par la prolifération des cellules de Langherans, des leucocytes, des éosinophiles, des neutrophiles, des lymphocytes, des cellules plasmiques et des cellules géantes polynuclées.

Toutes ces cellules vont conduire à une destruction tissulaire.

- Histiocytose de Langherans unifocale
- Histiocytose maligne
- Histiocytose X, sans autre indication
- Histiocytose X, progressive aigue

Cette maladie peut donc atteindre aussi bien un seul organe que l'organisme dans sa globalité. Plus son expression est diffuse plus le pronostic est péjoratif.

Lichtenstein a proposé une classification des histiocytoses en fonction de leur forme clinique,<sup>85</sup> celle-ci sera retenue car elle est la plus utilisée par les articles scientifiques :

- l'histiocytose chronique focale : la plus fréquente et la moins sévère. Elle apparaît au niveau d'un ou plusieurs os en touchant ou non les tissus muqueux environnant. Cette forme peut se présenter à n'importe quel âge.
- l'histiocytose chronique diffuse : apparaît chez l'enfant ou l'adulte jeune avec des lésions qui se développent de façon non synchrone à travers les années. Elle est associée à une exophtalmie, des lésions ostéolytiques du crâne et un diabète insipide.

<sup>84</sup> Madrigal-Martínez-Pereda et al., « Langerhans cell histiocytosis ».

<sup>85</sup> Ibid.

- l'histiocytose aigue disséminée : touche en général les enfants de moins de trois ans qui décèdent rapidement à cause de la sévérité de la maladie et ce, malgré les chimiothérapies et radiothérapies mises en place. Celle-ci se manifeste alors au niveau du foie, des poumons, du système lymphatique, de la peau, du système nerveux central, des os. Elle est souvent associée avec de l'eczéma, une hépato-splénomégalie, une otite atteignant l'oreille moyenne, des hémorragies, des adénopathies, et lésions ostéolytiques.
- L'histiocytose réticulaire congénitale ou syndrome d'Hashimoto-Pritzker : n'aura une expression qu'au niveau de la peau et des muqueuses sans que les organes soient lésés.<sup>86</sup>

Les histiocytoses sont extrêmement rares : on recense 2 à 5 cas par million d'habitants. Elles sont souvent associées à des atteintes de la crasse sanguine. Il faudra donc rechercher, après avoir posé le diagnostic d'histiocytose, des pathologies de la crasse sanguine telles que le myélome multiple et les lymphomes malins.<sup>87</sup>

Seulement 2 cas d'histiocytose solitaire au niveau de la sphère oro-buccale ont été rapportés dans la littérature.<sup>88 89</sup> Un au niveau de la langue et l'autre se manifestant comme une lésion péri- apicale. Dans ce dernier, les diagnostics différentiels évoqués ont été la nécrose pulpaire ayant causé la formation d'un tissu de granulation péri-apical ou un kyste péri-apical.

Il est probable que le développement de ces histiocytoses solitaires soit dû à une irritation bactérienne prolongée, semblable à celle des nécroses pulpaires. Pringle et al. démontrent dans leur article, l'aspect concomitant des lésions inflammatoires chroniques avec le développement d'histiocytose de Langerhans dans sa forme chronique touchant l'adulte. Si les histiocytoses peuvent être secondaires à une nécrose pulpaire, il est d'autant plus important pour le chirurgien- dentiste de retenir ce diagnostic rare.<sup>90</sup>

Une fois le traitement d'exérèse réalisé le pronostic est plutôt favorable, néanmoins un calendrier de suivi doit toujours être organisé.<sup>91 92</sup>

<sup>86</sup>  
Ibid.

<sup>87</sup>  
da Cruz Perez et al., « Crystal-storing histiocytosis ».

<sup>88</sup>  
Ibid.

<sup>89</sup>  
Pringle et al., « Langerhans' cell histiocytosis in association with periapical granulomas and cysts ».

<sup>90</sup>  
da Cruz Perez et al., « Crystal-storing histiocytosis ».

<sup>91</sup>  
Ibid.

<sup>92</sup>  
Pringle et al., « Langerhans' cell histiocytosis in association with periapical granulomas and cysts ».

Les lésions lytiques au niveau de la cavité buccale sont le premier signe dans 77% des cas cliniques d'une histiocytose chronique (diffuse ou focale).

L'histiocytose des maxillaires se développe surtout au niveau molaire mandibulaire et présente généralement des granulomes éosinophiles. Elle s'accompagne par des douleurs sourdes, une mobilité dentaire, une gingivite, des fistules, des adénopathies et une tuméfaction.<sup>93</sup>

Son évolution est rapide et implique l'os alvéolaire. Radiographiquement, on observe une radio-clarté (sans calcifications signes de sclérose ou de réaction), à limites très nettes.

Cette radio-clarté par son étendue pourrait faire penser à une parodontite agressive. Les lésions d'histiocytoses ne provoquent pas de perte de la corticale osseuse, causent une résorption des racines et débutent au niveau du tiers moyen des racines ou à la furcation. Ces trois caractéristiques permettent de les différencier aisément des lésions provoquées par la parodontite agressive.<sup>94</sup>

Dans un deuxième temps, l'évolution osseuse de l'histiocytose ralentie, alors des îlots de formation osseuse peuvent apparaître à la radiographie. Les îlots osseux feront définitivement exclure la nécrose pulpaire et la parodontite.

Une biopsie sera nécessaire pour poser de façon positive le diagnostic d'histiocytose. Après que celui-ci soit posé, des examens sanguins et urinaires vont permettre de déterminer l'étendue et la gravité de la maladie.

Des imageries radiographiques du thorax et des zones affectées, déterminées par scintigraphie, seront réalisées.

<sup>93</sup>  
Ibid.

<sup>94</sup>  
Davido et al., « Case of Ewing's sarcoma misdiagnosed as a periapical lesion of maxillary incisor ».

Tableau 9 : Tableau des diagnostics différentiels des histiocytoses

| Lésions buccales     | Pathologies parodontales sévères et abcès péri-apicaux |                                      |                              |  |
|----------------------|--|--------------------------------------|------------------------------|--|
| Lésions osseuses     | Multifocales   | Osteomyélite                         |                              |  |
|                      |  | Sarcome d'Ewing                      |                              |  |
|                      |  | Tumeur brune et hyperparathyroïdisme |                              |  |
|                      |  | Keratokyste multiple odontogénique   |                              |  |
|                      |  | Kyste multiloculaire                 |                              |  |
|                      |  | Leucémie                             |                              |  |
|                      |  | Lymphome                             |                              |  |
|                      | Unifocal   | Enfants                              | Neuroblastome métastatique   |  |
|                      |  |                                      | Hémangiome intra-osseux      |  |
|                      |  |                                      | Dysplasie fibreuse           |  |
|                      |  |                                      | Pseudotumeur hémophylique    |  |
|                      |  |                                      | Kyste épidermoïde            |  |
|                      |  |                                      | Granulome à cellules géantes |  |
|                      |  | Adultes                              | Métastases ostéolytiques     |  |
|                      |  |                                      | Myélome multiple             |  |
|                      |  |                                      | Myxome                       |  |
|                      |  |                                      | Ameloblastome                |  |
| Sarcome ostéogénique |  |                                      |                              |  |
| Fibrosarcome         |  |                                      |                              |  |

Source: Madrigal, Langerhans cell histiocytosis: literature review and descriptive analysis of oral manifestations, 2009

Le pronostic des histiocytoses est très difficile à estimer. Dans la plupart des cas, le processus est autolimité et alterne entre phases de rémissions et phases aiguës. Cependant les évolutions sont imprédictibles. Quand les organes viscéraux sont impliqués, le pronostic est très péjoratif. De même lorsque la lésion se développe durant les deux premières années de vie, la mortalité est de 50%.

A l'état actuel, il n'y a encore aucun consensus quant au traitement des histiocytoses. Souvent il associe antibiothérapie, chimiothérapie, radiothérapie, chirurgie et prescription d'hormone adrénocorticotrope et de corticoïdes. Le traitement sera évalué en fonction de l'extension, de la localisation, de la sévérité de l'atteinte au niveau de l'organe, de l'âge du patient...

Sous traitement, lorsque les histiocytoses sont chroniques et focales, celles-ci vont se résorber sans intervention chirurgicale.

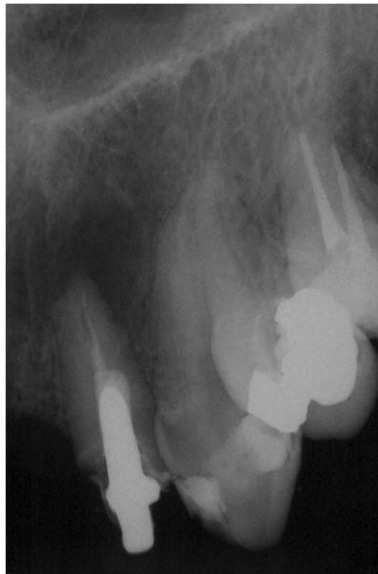Dans les cas d'histiocytoses diffuses à la mandibule, liée à une défaillance immunitaire due à l'accumulation de stimulation inflammatoire, un curetage sera la thérapeutique de choix. Les dents ne devront pas nécessairement être extraites sauf en cas de mobilité accrue.<sup>95 96 97</sup>

### Cas clinique 2 : Patient de 38 ans – Da Cruz Perez et al.

Patient se présente avec douleurs faibles au niveau du secteur 1 antérieur  
A l'examen clinique un drainage naturel est observé au niveau de la muqueuse vestibulaire apicale en regard de 22  
22 : Palpation et percussion positive  
A la radio : lésion périapicale de 1cm  
22 : traitement endodontique réalisé il y a 2 ans  
23 et 24 : vitalité positive



Excision de la lésion et analyse anatomo-pathologique : histiocytose



<sup>95</sup> Pringle et al., « Langerhans' cell histiocytosis in association with periapical granulomas and cysts ».

<sup>96</sup> da Cruz Perez et al., « Crystal-storing histiocytosis ».

<sup>97</sup> Madrigal-Martínez-Pereda et al., « Langerhans cell histiocytosis ».

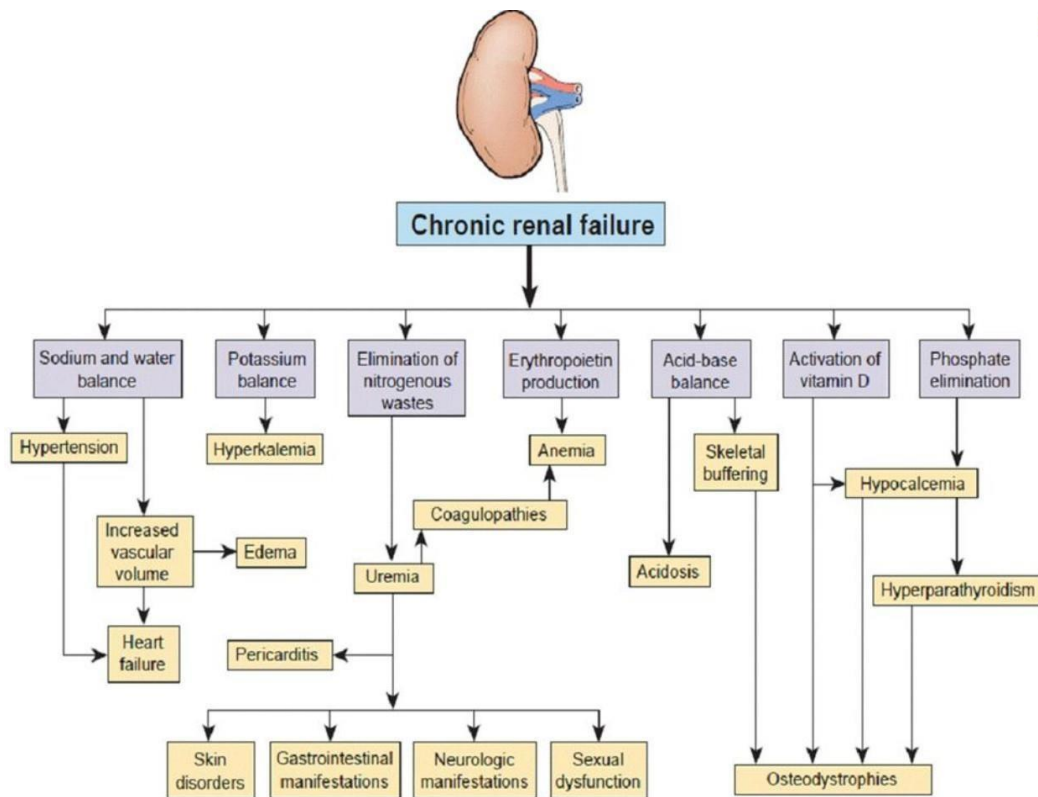
## 2.5. Les insuffisances rénales

Le rein est l'un des principaux organes de l'organisme, ses rôles essentiels sont : la filtration du sang, le maintien de l'homéostasie et la formation de l'urine. Son anatomie complexe permet la filtration de façon très minutieuse. Il permet le maintien de la concentration en phosphate, chlorure et calcium du sang et l'élimination de la créatinine, de l'urée et de l'acide urique.

L'insuffisance rénale se définit à partir du taux de clairance de la créatinine. Les taux normaux sont de 95mL/min pour les femmes et 120mL/min pour les hommes, on parle d'insuffisance rénale à partir du seuil de 80mL/min, plus ce taux chute plus l'insuffisance est dite sévère.

Le rein étant impliqué dans de nombreux systèmes de régulation en cas d'insuffisance crée de nombreuses répercussions que l'on peut observer dans le schéma ci-dessous. <sup>98</sup>

Tableau 10 : Tableau des conséquences de l'insuffisance rénale sur les autres organes



Source : Colvin, Diagnostic pathology. Kidney diseases, 2011

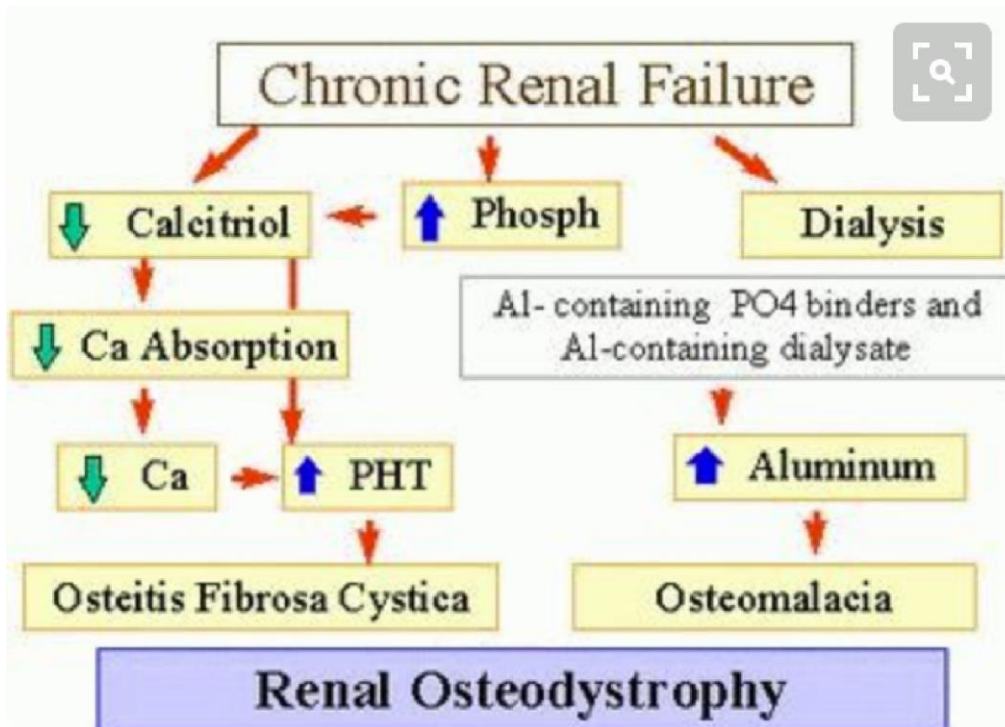
<sup>98</sup> Colvin, Chang, et Farris III, *Diagnostic pathology. Kidney diseases.*

Les atteintes rénales terminales affectent plus de 200,000 patients qui sont alors traités par dialyse. 70 000 sont bénéficiaires d'une greffe rénale.

Les glandes parathyroïdiennes régulent le taux de calcium sanguin par la fabrication de la parathormone. Le schéma simplifié présenté ci-dessous nous permet de comprendre les relations de cause à effet.

L'insuffisance rénale entraîne une moins bonne élimination du calcium. Comme celui-ci n'est pas éliminé, l'absorption du calcium des aliments au niveau de l'intestin grêle se fait moins bien et la calcémie, concentration en calcium dans le sang, chute. Pour pallier à cela la parathormone sécrétée par les glandes surrénales est produite de façon plus importante pour équilibrer la calcémie. La source de calcium dans ce cas sera celle des réserves corporelles à savoir le calcium présent dans les os. Cette mobilisation de calcium provoquera un remaniement osseux et donc éventuellement des lacunes osseuses visibles à la radiographies et caractérisée par des lésions radio-claires. A la longue ce phénomène pourra causer des fractures osseuses dues à la fragilisation du système.

Tableau 11:Tableau détaillant les effets de l'insuffisance rénale portant à une raréfaction osseuse



Source : Pinterest.com

On parle alors de pseudo-hyperparathyroïdie car elle n'est pas due aux glandes surrénales en elles-mêmes, mais aux effets de l'insuffisance rénale sur le système. Si l'insuffisance rénale est résolue par greffe notamment, le problème se résorbera de façon spontanée.

Ainsi, nous supposons que dans le cas clinique présenté dans la troisième partie, les lésions péri-apicales radio-claires observées soient liées à une raréfaction osseuse secondaire à l'insuffisance rénale. La littérature internationale ne fait acte que de 2 articles cas témoin concernant les lésions osseuses péri-

99 100

apicales liées au pseudo-hyperparathyroidisme. Il serait intéressant de réaliser des études complémentaires cliniques, d'une part pour évaluer l'incidence de ce genre de lésion au sein de la population des dialysés. Puis des études fondamentales d'autre part qui permettraient d'expliquer pourquoi ces lésions apparaissent au niveau péri-apical plutôt qu'au niveau de l'os basal.

L'insuffisance rénale peut entraîner des maladies osseuses telles que l'ostéodystrophie. La concentration de phosphate augmente à cause de la faible filtration entraînant un dépôt de calcium. En effet la régulation du calcium systémique dépend de la concentration sanguine en phosphate également. Lorsque celle-ci augmente, la para-thyroïde sécrète la parathormone causant la mobilisation du calcium osseux. Cela induit donc un remaniement osseux avec apparition de zones ostéolytiques.

L'insuffisance rénale cause également une impossibilité à produire le métabolite actif de la vitamine D. En son absence, le calcium est moins absorbé au niveau de l'intestin, donc bien qu'en ayant une alimentation riche en calcium celui-ci ne sera pas assimilé par l'organisme. La concentration en calcium diminue donc et la para-thyroïde suite à ce signal sécrète la parathormone causant la migration du calcium osseux.

Ces deux mécanismes parallèles dus à une même cause créent un même effet, une mobilisation du calcium osseux.

De plus la parathormone, lorsqu'elle est sécrétée, entraîne également une libération de phosphate qui accentue le premier mécanisme décrit.

99 Loushine et al., « Secondary hyperparathyroidism: a case report ».

100 Jalali et Kim, « Multiple periradicular radiolucencies mimicking endodontic lesions in renal osteodystrophy of the mandible ».

En cas d'insuffisance rénale on assistera donc à des lésions osseuses telles que des résorptions, l'ostéomalacie et l'ostéosclérose due aux quatre mécanismes précédemment décrits faisant intervenir la concentration en calcium, phosphate et vitamine D.

En conclusion le chirurgien- dentiste pourra être confronté à des lésions ostéolytiques au niveau péri-apical chez les patients présentant une insuffisance rénale chronique quasi-terminale, comme toujours les tests de vitalité des dents vont indiquer la présence ou non de nécrose pulpaire. Si le test de vitalité est positif, le traitement endodontique ne sera pas recommandé. Néanmoins, il n'a jamais été rapporté que les lésions péri-apicales liées à l'insuffisance rénale aient permis de poser le diagnostic de l'insuffisance, qui se manifeste au préalable de bien des façons.<sup>101</sup>

### Cas clinique 3 : Patiente de 32 ans – Loushine et al. Diabétique et insuffisante rénale sous dialyse

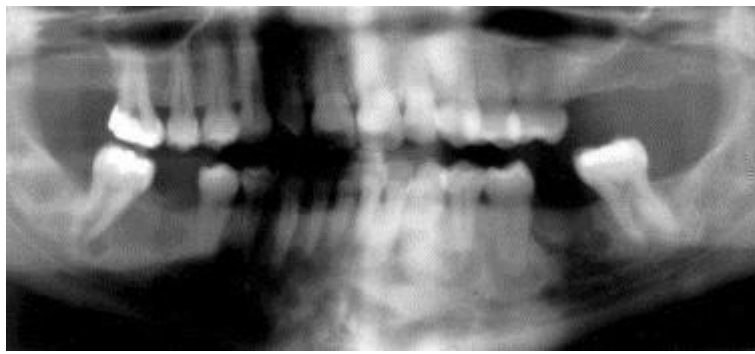
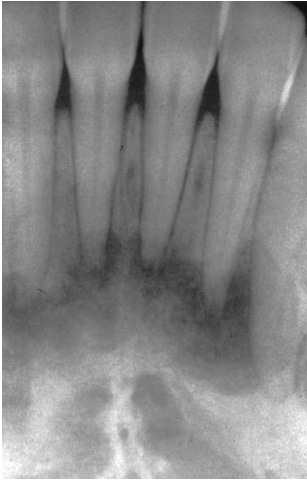Patiente venue pour douleur à la mastication au niveau 47  
Présence de lésions péri-apicales au niveau 47 et de 32 à 42  
31, 32, 41, 42, 47 : Sensibilité positive  
--> réglage occlusion de 47

Disparition des douleurs au niveau de 47 qui était donc dues à une surcharge occlusale  
Examens sanguins : taux de phosphatase alcaline, calcium et phosphore normaux mais parathormone très augmentée --> hyperparathyroïdisme secondaire

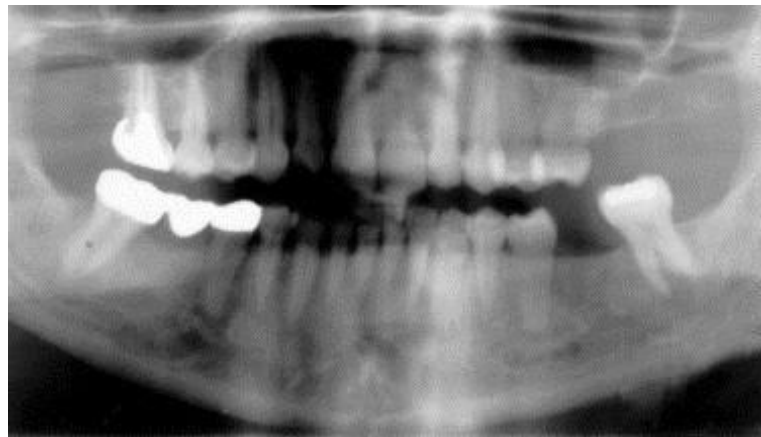
A 7 ans : 5 ans au préalable greffe rénale : disparition partielle des lésions ostéolytiques recensées  
Examens sanguins normaux

<sup>101</sup>

Loushine et al., « Secondary hyperparathyroidism: a case report ».



En haut  
panoramique au  
*premier rendez vous*  
En bas panoramique  
7 ans après la greffe  
rénale



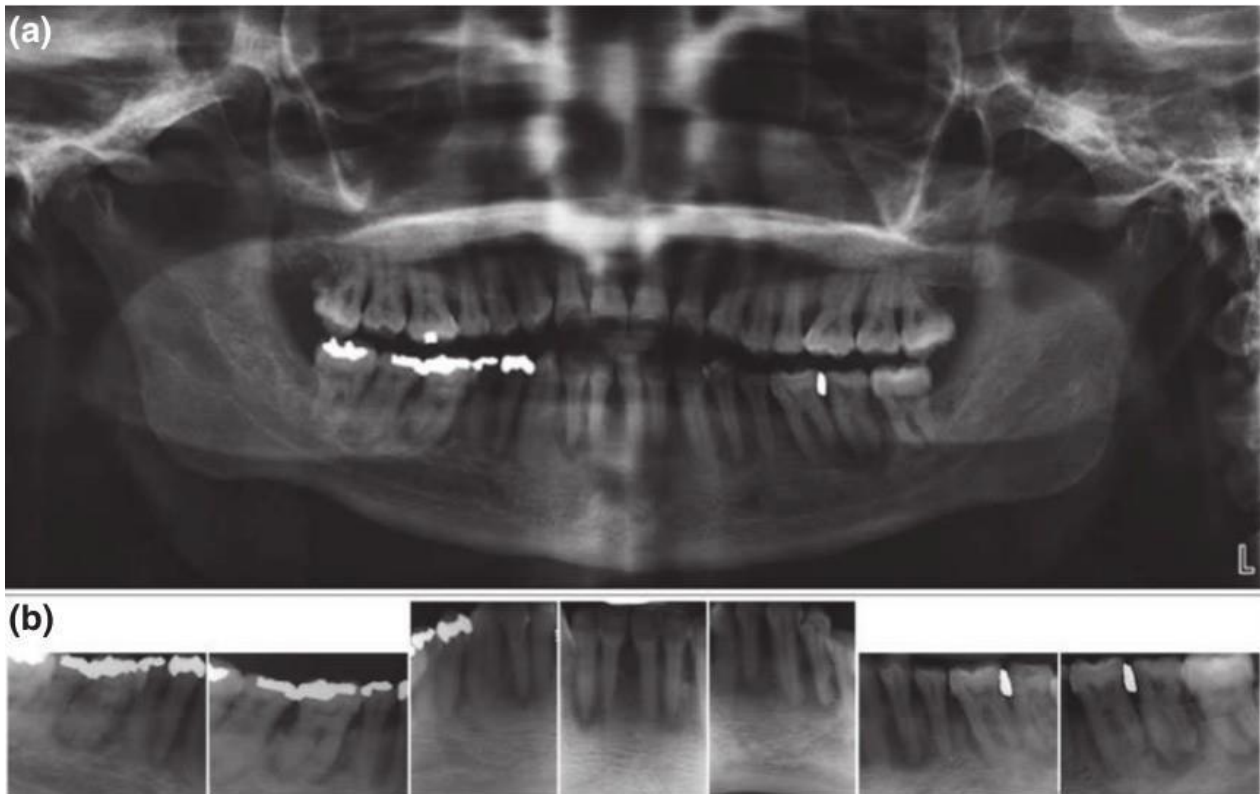
On peut remarquer sur la radiographie rétro-alvéolaire des incisives mandibulaires du patient présenté dans l'article de Loushine et al. la présence de lésion péri-apicale de forme atypique concernant 41, 31 et 32. Ces lésions seront probablement liées à l'hyper-parathyroïdisme présenté par le patient.

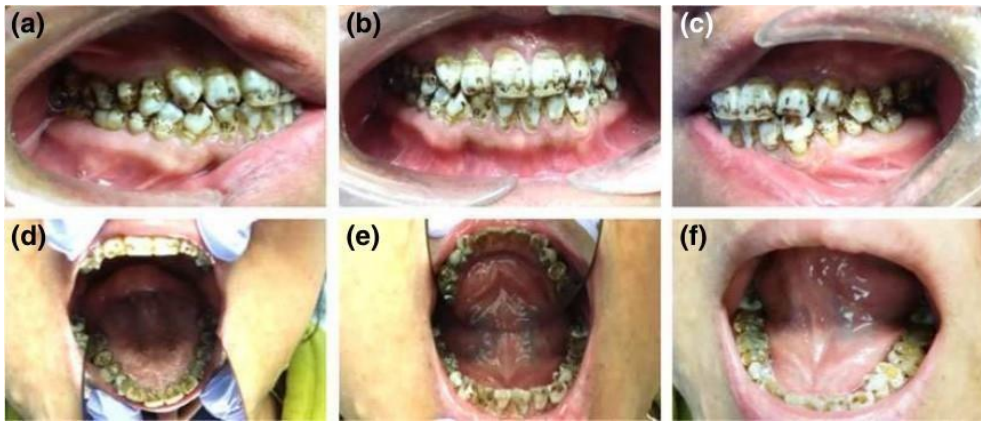
**Cas clinique 4 : Patiente de 47 ans – Jalali et al.  
Insuffisance rénale chronique terminale  
Prise de Renvela en traitement de l'hyperphosphatémie**

Défaut de l'émail généralisé et présence de tâches marron à la surface des dents  
Toutes les dents mandibulaires sauf 48 présentent une lésion péri-apicale  
Percussion et Palpation négative  
37 : vitalité négative

Traitement endodontique de 37  
Bilan sanguin : concentration de PTH, Calcium, Phosphate

Pas de guérison de la lésion péri-apicale de 37 - erreur diagnostique?





*Photographie de l'aspect des dents à l'examen clinique*

*Panoramique et rétro-alvéolaires de la patiente atteinte d'insuffisance rénale, on observe avec facilité les lésions péri-apicales qui concernent toutes les dents de la mandibule sauf 48*

Les cas cliniques jusqu'à maintenant présentés étaient ceux recensés dans la littérature. En effet au vu du faible nombre de cas traitant de notre sujet, la plupart des articles étaient des cas rapportés.

Dans toutes les situations présentées, le diagnostic est posé de façon tardive, en général après que le patient ait été adressé à un chirurgien-dentiste dans le cadre d'une activité hospitalo-universitaire et spécialisée en chirurgie orale. De plus les patients se présentaient la plupart du temps avec une dent déjà partiellement traitée, empêchant la possibilité à ces spécialistes d'avoir accès à tous les éléments cliniques initiaux. Ainsi, une sensibilisation des chirurgiens-dentistes exerçant dans le secteur privé, permettra une prise en charge correcte dans leur cabinet et un désengorgement des centres universitaires.

Dans certains cas où la maladie mime la nécrose pulpaire (en cas de lymphome notamment) la prise en charge du dentiste par traitement endodontique est justifiée, il faudra néanmoins dès les premiers signes d'échec thérapeutique que celui-ci soit adressé dans un service spécialisé. En effet trop souvent dans les cas décrits il existe un délai d'au moins 6 mois entre le moment du premier traitement et le moment de diagnostic final positif. Ce laps de temps est bien trop élevé si l'on considère que pour ces maladies malignes le pronostic se détériore rapidement.

Tableau 12 : Tableau récapitulatif des différents signes et symptômes permettant de différencier les lésions péri-apicales dues à des maladies systémiques des lésions dues à la nécrose pulpaire

|                                 | Douleur                              | Tuméfaction                                       | Vitalité pulpaire                                   | Atteinte état général | Altération de la sensibilité                        | Adénopathies        | Signes radiologiques  |
|---------------------------------|--------------------------------------|---|---|-----------------------|---|---------------------|---|
| Nécroses pulpaire               | Sourde ou exacerbée à la mastication | En cas de cellulite                               | Négative  | En cas de cellulite   | Rare  | En cas de cellulite | Perte de la continuité de la lamina dura<br>Elargissement du LAD  |
| Lymphomes                       | Oui                                  | Oui plus ou moins associé au déplacement dentaire | Positive ou négative selon l'extension de la lésion | Oui                   | Très rare car évolution lente                       | Oui                 | Cortical osseuse continue avec lésion type lésion parodontale<br>Elargissement LAD  |
| Métastases osseuses             | Non                                  | Oui et infiltration des tissus mous               | ?   | Oui                   | Peu probable mais peut orienté vers origine maligne | Parfois             | Limites floues<br>Multiloculaire<br>Elargissement LAD<br>Perte de continuité de la corticale osseuse<br>Résorption des racines                          |
| Sarcomes d'Ewing                | Oui                                  | Oui   | Négatif   | Patient très jeune    | ?   | ?                   | Lésion ostéolytique extensive<br>Fosses nasales atteintes<br>Préservation des corticales  |
| Ostéosarcomes & chondrosarcomes | Oui                                  | Oui et ulcération                                 | Positive  | Non                   | Oui car évolution rapide                            | Non                 | Radio clarté puis radio densité dans un 2 <sup>nd</sup> temps   |
| Leiomyosarcomes                 | Non                                  | Oui et tissus mous toujours impliqués             | ?   | ?                     | ?   | Non                 | ?   |
| Histiocytoses                   | Non                                  | Oui et possibilité fistules                       | Positive  | ?                     | Non   | Oui                 | Limites très nettes<br>Pas de perte de corticale osseuse<br>Atteinte de la furcation<br>Racines résorbées<br>Ilots de formation osseuse 2 <sup>nd</sup> |
| Insuffisance rénale             | Non                                  | Non   | Positive  | Insuffisance rénale   | Non   | ?                   | ?   |

*Tableau 12 : Tableau récapitulatif des différents signes et symptômes permettant de différencier les lésions péri-apicales dues à des maladies systémiques des lésions dues à la nécrose pulpaire*

Source : Auteur

Comme l'on peut le remarquer dans ce tableau, beaucoup de cas restent encore indéterminés, cela est essentiellement dû à l'absence d'information concernant l'atteinte générale du patient, l'altération ou non de la sensibilité ainsi que la présence d'adénopathies dans les articles, cette absence d'information signifie-t-elle une absence de recherche ou la normalité ?

En suivant le schéma pour établir un diagnostic précis évoqué dans la première partie de notre exposé, on pourrait remplir facilement ces informations manquantes. On peut néanmoins supposer que lorsque les auteurs ne précisent rien, cela est lié à une normalité de la situation. Lors d'une recherche diagnostique, l'absence d'altération de l'état général, par exemple, sera elle-même une caractéristique nécessaire pour le déterminer.

Les maladies générales les plus fréquemment associées aux lésions péri-apicales sont les mieux renseignées et sont celles qui devront être particulièrement retenues par les chirurgiens-dentistes.

Nous allons maintenant aborder dans notre troisième partie le cas cliniques auquel nous avons été confrontés dans notre exercice clinique et qui nous a mené à nous interroger sur les diagnostics différentiels des lésions péri-apicales en premier lieu. Celui-ci traite de la pathologie systémique la moins fréquente causant des lésions péri-apicales : l'insuffisance rénale.

## 3 : Cas cliniques

### 3.1. Insuffisance rénale

Cas 1 –Madame KD – 44 ans

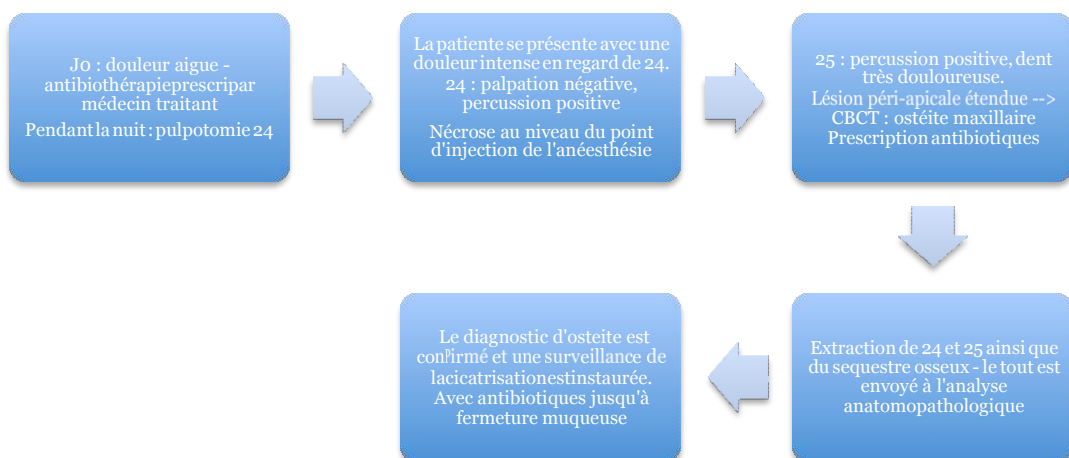
*Gentille concession du Docteur Martinez Lionel*

A l'examen clinique, la patiente nous relate une insuffisance rénale chronique sévère actuellement traitée par dialyse ainsi qu'une hypertension artérielle.

La patiente prend au moment de la première consultation le 9/10/2015 :

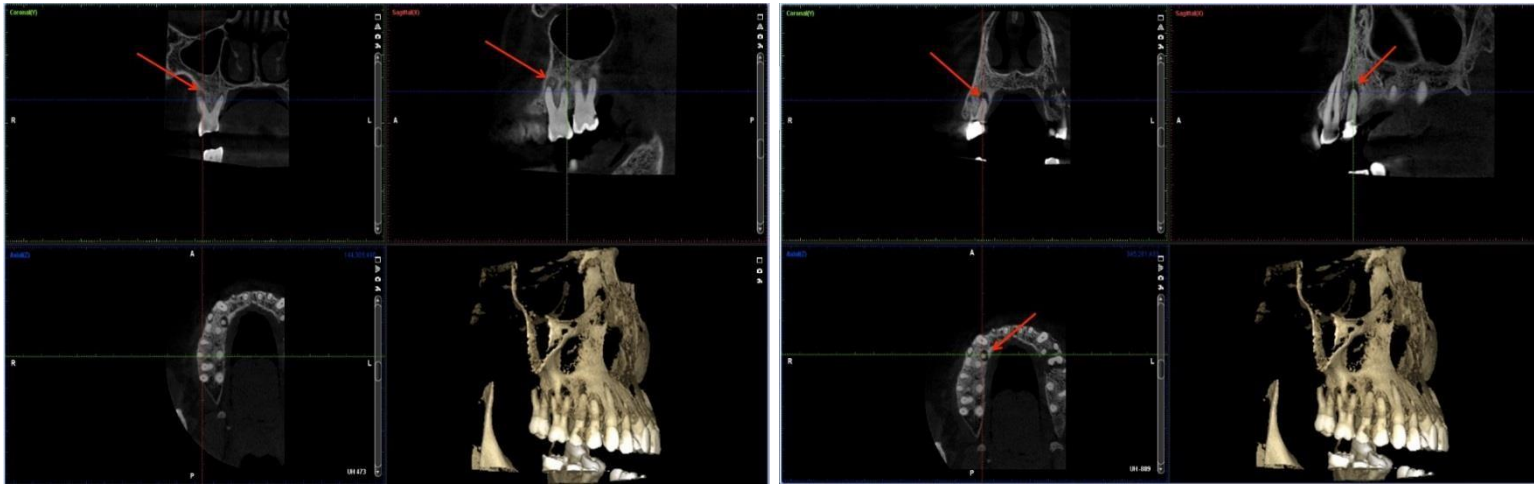| Motifs de prise                                      | Nom des médicaments pris | Catégorie des médicaments                                   | Intérêts                                     |
|--|--------------------------|---|--|
|  | AERIUS 5mg               | Anti-histaminique   | Allergies?                                   |
|  | AUGMENTIN 500mg          | Antibiotique  | Douleurs dentaires                           |
| Traitement des conséquences de l'insuffisance rénale | CALCIDIA 1,54g           | Calcium   | Chelateur de phosphore                       |
|  | KAYEXALATE               | Traitement de l'hyperphosphatémie et de l'hyperkaliémie     |  |
|  | MIMPARA 60mg             | Antiparathyroïdien - permet de réguler l'équilibre calcique |  |
|  | UVEDOSE                  | Association de vitamine A et D                              | Régulation de l'équilibre calcique           |
|  | UN ALFA                  | Association de vitamine A et D                              | Régulation de l'équilibre calcique           |
| Traitement système digestif                          | DEBRIDAT 100mg           | Antispasmodique   |  |
|  | SPASON LYOC 160mg        | Antispasmodique   |  |
|  | INEXIUM 40mg             | Inhibiteur de la pompe à proton                             | Protecteur gastrique                         |
|  | MOVICOL                  | Laxatif   |  |
|  | TITANOREINE lidocaïne 2% | Antidouleur local   | Traitement des hémorroïdes                   |
|  | TITANOREINE suppositoire | Vasculoprotecteurs  | Traitement des hémorroïdes                   |
| Prévention cardiaque                                 | LESCOL 20mg              | Statine   | Prévention cardiaque et hypercholestérolémie |
| Traitement de la douleur                             | LYRICA 25mg              | Antiépileptique   | Traitement douleur chronique                 |
|  | DOLIPRANE 1000mg         | Antidouleur   | Traitement douleur ponctuelle                |

La patiente nous confie également ses dernières analyses sanguines qui confirment l'insuffisance rénale sévère associé à une anémie et une microglobulie, ainsi qu'à une altération de l'hémostase, et de la concentration en urée, créatinine, chlorure, protéines, et calcium.



Au cours des séances de contrôle et en ré-analysant le CBCT réalisé pour objectiver la lésion associée à 25, on découvre de façon fortuite des lésions péri-apicales au niveau de 14 et 16.

Figure 4: Image issues du CBCT de la patiente

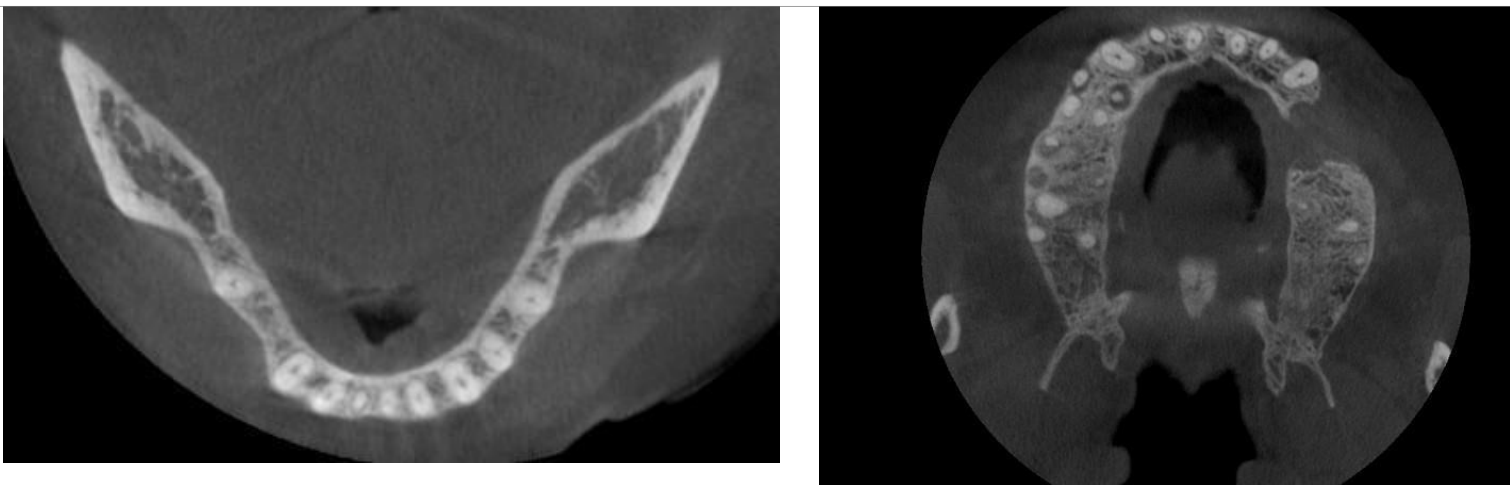


Source : Docteur Martinez Lionel

Ces deux dents répondent positivement aux tests de vitalité. On peut donc conclure que les lésions péri-apicales ne sont pas dues à une nécrose pulpaire.

On peut supposer comme l'ont décrit Loushine et al. et Jalali et al. que ces lésions sont dues à un hyper-para-thyroïdisme secondaire à l'insuffisance rénale terminale qui entraîne un remaniement osseux se manifestant sous forme de raréfactions osseuse que l'on peut retrouver au niveau des apex dentaires et pouvant être confondu avec des parodontites apicales chroniques.<sup>102</sup>

Figure 5: Images issues du CBCT de la patiente



<sup>102</sup>Ibid.

Ces lésions péri-apicales seront l'un des premiers signes de cet hyper-para-thyroïdisme mais elles ne seront probablement pas ceux de l'insuffisance rénale. Elles sont donc à connaître par le chirurgien-dentiste mais leur diagnostic n'implique pas un pronostic vital, il concernera exclusivement la préservation de la vitalité de la dent.

## Conclusion

---

Au cours de notre présentation, nous avons pu montrer que dans de rares cas les maladies systémiques pouvaient être à l'origine de lésions péri-apicales radio-claires.

Il est du rôle du dentiste de garder à l'esprit ces diagnostics différentiels et de les prendre en considération lorsque la situation clinique semble s'éloigner du schéma classique.

Certaines des pathologies détaillées dans cet exposé sont graves, entraînant un mauvais pronostic, les métastases osseuses ou les lymphomes par exemple ; il est de notre devoir d'intercepter ces pathologies et ré-adresser le patient au plus vite vers un centre de prise en charge adéquat.

De nombreuses études complémentaires devraient être entreprises. En effet, la plupart des articles de la littérature repose sur des études rétrospectives à partir d'un cas. Nous savons aujourd'hui que ces cas d'études ne sont pas d'un grand niveau de preuve scientifique et ne nous permettent pas d'extrapoler des informations applicables à toute situation.

Nous nous retrouvons donc dans une zone de vide diagnostique, où le chirurgien-dentiste ne sera pas aiguillé par les signes cliniques répertoriés (sauf les tests de sensibilité pulpaire dans certaines situations), ni par les symptômes rapportés par le patient. Le diagnostic proviendra exclusivement de la biopsie ou de l'analyse après exérèse de la lésion réalisée en général après un ou plusieurs échecs thérapeutiques.

Dès lors, deux solutions s'offrent à nous : systématiser de façon beaucoup plus importante les biopsies et exérèses; ou mettre en place une étude rétrospective de large ampleur pour les différentes pathologies en espérant retrouver un schéma commun.

Les deux options présentent des avantages et des inconvénients et nous sommes confiants que dans un futur proche l'une ou l'autre de ces alternatives sera adoptée pour répondre à ce flou diagnostique.

Une autre avancée majeure concernant ces diagnostics différentiels seraient de les aborder pendant la formation initiale en chirurgie dentaire. Ils ne sont que peu ou pas abordés pendant les cours fondamentaux et sont appréhendés au gré des cas cliniques pris en charge lors de notre exercice clinique en centre hospitalo-universitaire, ce qui est loin de suffire pour notre futur exercice clinique.

## Bibliographie

---

- Alghaithy, R. A., et A. J. E. Qualtrough. « Pulp sensibility and vitality tests for diagnosing pulpal health in permanent teeth: a critical review ». *International endodontic journal* 50, n° 2 (2017): 135-42. doi:10.1111/iej.12611.
- Ardekian, L., M. Peleg, N. Samet, N. Givol, et S. Taicher. « Burkitt's lymphoma mimicking an acute dentoalveolar abscess ». *Journal of endodontics* 22, n° 12 (1996): 697-98. doi:10.1016/S0099-2399(96)80068-9.
- Bhaskar, S. N. « Oral surgery--oral pathology conference No. 17 ». *Oral surgery, oral medicine, and oral pathology* 21, n° 5 (1966): 657-71.
- Boiteux, C. « Item 164 : Lymphomes malins ». Université médicale virtuelle francophone, 2009. [http://campus.cerimes.fr/hematologie/enseignement/hematologie\\_164/site/html/cours.pdf](http://campus.cerimes.fr/hematologie/enseignement/hematologie_164/site/html/cours.pdf).
- Bornstein, M. M., T. Von Arx, et H. J. Altermatt. « Loss of pulp sensitivity and pain as the first symptoms of a Ewing's sarcoma in the right maxillary sinus and alveolar process: report of a case ». *Journal of endodontics* 34, n° 12 (2008): 1549-53. doi:10.1016/j.joen.2008.08.028.
- Bueno, M. R/, A. A. De Carvalhosa, P. H. D. S. Castro, K. C Pereira, F. T. Borges, et C. Estrela. « Mesenchymal chondrosarcoma mimicking apical periodontitis ». *Journal of endodontics* 34, n° 11 (2008): 1415-19. doi:10.1016/j.joen.2008.08.016.
- Bugshan, A., J. Kassolis, et J. Basile. « Primary diffuse large B-cell lymphoma of the mandible: case report and review of the literature ». *Case reports in oncology* 8, n° 3 (2015): 451-55. doi:10.1159/000441469. Colvin, R. B., A. Chang, et A. B. Farris III. *Diagnostic pathology. Kidney diseases*. [Salt Lake City]: Amirsys, 2011.
- Cruz Perez, D. E. da, Y. T. C. Silva-Sousa, B. A. B. de Andrade, V. H. T. Rizo, L. Y. Almeida, J. E. León, et O. P. de Almeida. « Crystal-storing histiocytosis : a rare lesion in periapical pathology ». *Annals of diagnostic pathology* 16, n° 6 (2012): 527-31. doi:10.1016/j.anndiagpath.2011.05.004.
- Davido, N., A. Rigolet, S. Kerner, F. Gruffaz, et Y. Boucher. « Case of Ewing's sarcoma misdiagnosed as a periapical lesion of maxillary incisor ». *Journal of endodontics* 37, n° 2 (2011): 259-64. doi:10.1016/j.joen.2010.10.014.
- Hartwig, A., J. Lilly, et D. Sarasin. « Case of bilateral non-Hodgkin's lymphoma after dental extractions in a patient with the human immunodeficiency virus ». *Oral surgery, oral medicine, oral pathology, oral radiology, and endodontics* 80, n° 3 (1995): 293-96.
- Jalali, P., et S. G. Kim. « Multiple periradicular radiolucencies mimicking endodontic lesions in renal osteodystrophy of the mandible: a case report ». *International endodontic journal* 49, n° 7 (2016): 706-14. doi:10.1111/iej.12512.
- Jessri, M., A. A. AbdulMajeed, M. A. Matias, et C. S. Farah. « A case of primary diffuse large B-cell non- Hodgkin's lymphoma misdiagnosed as chronic periapical periodontitis ». *Australian dental journal* 58, n° 2 (2013): 250-55. doi:10.1111/adj.12056.
- Keyes, G. G., F. S. Balaban, et D. A. Lattanzi. « Periradicular lymphoma: differentiation from inflammation ». *Oral surgery, oral medicine, and oral pathology* 66, n° 2 (1988): 230-35.
- Kontogiannis, T. G., K. I. Tosios, N. P. Kerezoudis, S. Krithinakis, P. Christopoulos, et A. Sklavounou. « Periapical lesions are not always a sequelae of pulpal necrosis: a retrospective study of 1521 biopsies ». *International endodontic*

*journal* 48, n° 1 (2015): 68-73. doi:10.1111/iej.12276.

Lecomte, L. « Le nerf mandibulaire et la chirurgie buccale : approche clinique, technique et radiologique ». Thèse d'exercice : chirurgie dentaire, Université de Lorraine, 2013. [http://docnum.univ-lorraine.fr/public/BUPHA\\_TD\\_2013\\_LECOMTE\\_LOUIS.pdf](http://docnum.univ-lorraine.fr/public/BUPHA_TD_2013_LECOMTE_LOUIS.pdf).

Loushine, R. J., R. N. Weller, W. F. Kimbrough, et F. R. Liewehr. « Secondary hyperparathyroidism: a case report ». *Journal of endodontics* 29, n° 4 (2003): 272-74.

Madrigal-Martínez-Pereda, C., V. Guerrero-Rodríguez, B. Guisado-Moya, et C. Meniz-García. « Langerhans cell histiocytosis: literature review and descriptive analysis of oral manifestations ». *Medicina oral, patología oral y cirugía bucal* 14, n° 5 (2009): E222-228.

Mangione, F., et D. Le Denmat. « Med550 : radiologie dentaire ». *Article techniques de l'ingénieur*, 2014, Techniques de l'ingénieur édition. <https://www.techniques-ingenieur.fr/res/pdf/encyclopedia/42607210-med550.pdf>.

McClure, S. A., R. Movahed, A. Salama, et R. A. Ord. « Maxillofacial metastases: a retrospective review of one institution's 15-year experience ». *Journal of oral and maxillofacial surgery* 71, n° 1 (2013): 178-88. doi:10.1016/j.joms.2012.04.009.

Mendonça, E. F., T. O. Sousa, et C. Estrela. « Non-Hodgkin lymphoma in the periapical region of a mandibular canine ». *Journal of endodontics* 39, n° 6 (2013): 839-42. doi:10.1016/j.joen.2013.01.007.

Nobuhara, W. K., et C. E. del Rio. « Incidence of periradicular pathoses in endodontic treatment failures ». *Journal of endodontics* 19, n° 6 (1993): 315-18.

Ortega, A., V. Fariña, A. Gallardo, I. Espinoza, et S. Acosta. « Nonendodontic periapical lesions: a retrospective study in Chile ». *International endodontic journal* 40, n° 5 (2007): 386-90. doi:10.1111/j.1365-2591.2007.01232.x.

Pileri, S. A., S. Ascani, L. Leoncini, E. Sabbatini, P. L. Zinzani, P. P. Piccaluga, A. Pileri, et al. « Hodgkin's lymphoma: the pathologist's viewpoint ». *Journal of clinical pathology* 55, n° 3 (2002): 162-76.

Pringle, G. A., T. D. Daley, L. A. Veinot, et G. P. Wysocki. « Langerhans' cell histiocytosis in association with periapical granulomas and cysts ». *Oral surgery, oral medicine, and oral pathology* 74, n° 2 (1992): 186-92. Salles G. « Les lymphomes malins, hodgkiniens et non hodgkiniens ». 2011. [http://lyon-sud.univ-lyon1.fr/servlet/com.univ.collaboratif.utils.LectureFichiergw?ID\\_FICHER=1320402929582](http://lyon-sud.univ-lyon1.fr/servlet/com.univ.collaboratif.utils.LectureFichiergw?ID_FICHER=1320402929582).

Selden, H. S., D. T. Manhoff, N. A. Hatges, et R. C. Michel. « Metastatic carcinoma to the mandible that mimicked pulpal/periodontal disease ». *Journal of endodontics* 24, n° 4 (1998): 267-70.

Shen, M.-L., J. Kang, Y.-L. Wen, W.-M. Ying, J. Yi, C.-G. Hua, X.-F. Tang, et Y.-M. Wen. « Metastatic tumors to the oral and maxillofacial region: a retrospective study of 19 cases in West China and review of the chinese and english literature ». *Journal of oral and maxillofacial surgery* 67, n° 4 (2009): 718-37. doi:10.1016/j.joms.2008.06.032.

Sirotheau Corrêa Pontes, F., F. Paiva Fonseca, A. Souza de Jesus, A. C. Garcia Alves, L. Marques Araújo, L. Silva do Nascimento, et H. A. Rebelo Pontes. « Nonendodontic lesions misdiagnosed as apical periodontitis lesions: series of case reports and review of literature ». *Journal of endodontics* 40, n° 1 (2014): 16-27. doi:10.1016/j.joen.2013.08.021.

Soares, R. C., A. F. Soares, L. B. Souza, A. L. V. Santos, et L. P. Pinto. « Osteosarcoma of mandible initially resembling lesion of dental periapex: a case report ». *Brazilian journal of otorhinolaryngology* 71, n° 2 (2005): 242-45. doi:/S0034-72992005000200021.

Wannfors, K., et L. Hammarström. « Periapical lesions of mandibular bone: difficulties in early diagnostics ».

*Oral surgery, oral medicine, and oral pathology* 70, n° 4 (1990): 483-89.

Webber, B., M. Webber, et D. Keinan. « Extranodal large B cell lymphoma of the anterior maxilla.

Case report and review of literature ». *The new york state dental journal* 81, n° 1 (2015): 34-38.

White, S. C., et M. J Pharoah. *Oral radiology: principles and interpretation*. 7<sup>e</sup> éd. St. Louis: Mosby, 2014

## Table des figures

---

|   |    |
|---|----|
| Figure 1 : Photographies issues de Oral Radiology .....   | 16 |
| Figure 2 : Un cas de sarcome de Kaposi à gauche et un cas de lymphome à droite.....                             | 18 |
| Figure 3 : Détail d'une radiographie panoramique présentant une lésion péri-apicale d'origine métastatique...24 |    |
| Figure 4 : Image issues du CBCT de la patiente .....  | 48 |
| Figure 5 : Image issues du CBCT de la patiente.....   | 49 |

## Table des tableaux

---

|  |    |
|--|----|
| Tableau 1 : Pourcentage de praticiens ayant adressé des lésions péri-apicales d'origine non .....  | 8  |
| Tableau 2 : Pourcentage de lésions péri-apicales d'origine non endodontiques répertoriés.....  | 14 |
| Tableau 3 : Diagnostics différentiels à évoquer face à une lésion radio-claire .....   | 14 |
| Tableau 4 : Tableau récapitulatif présentant les symptômes décrits par les patients.....   | 21 |
| Tableau 5 : Tableau récapitulatif des cas cliniques de lymphomes reportés dans la littérature.....   | 23 |
| Tableau 7 : Symptômes décrits par les études rétrospectives.....   | 25 |
| Tableau 8 : Tableau récapitulatif des cas cliniques de sarcome recensés dans la littérature.....   | 33 |
| Tableau 9 : Tableau des diagnostics différentiels des histiocytoses .....  | 37 |
| Tableau 10 : Tableau des conséquences de l'insuffisance rénale sur les autres organes.....   | 39 |
| Tableau 11 : Tableau détaillant les effets de l'insuffisance rénale portant à une raréfaction osseuse .....  | 39 |
| Tableau 12 : Tableau récapitulatif des différents signes et symptômes permettant de différencier les lésions péri-apicales dues à des maladies systémiques des lésions dues à la nécrose pulpaire .. | 46 |

## Annexe I – Liste des abréviations employées dans la thèse

---

+ : positif Ca

: calcium

CBCT : cone-beam comuted tomography HIV

: virus de l'immunodéficience humaine HTA :

hypertension artérielle

IV : intra-veineuse

LAD : ligament alvéolo-dentaire

OMS : organisation mondiale de la santé

ORL : oto-rhino-laryngologiste

PTH : parathormone

PO4 : phosphate

Racine M : racine mésiale

TE : traitement endodontique

TEI : traitement endodontique initial

SIDA : syndrome de l'immunodéficience acquise

Vu, le Directeur de thèse

Vu, le Doyen de la Faculté de Chirurgie dentaire  
de l'Université Paris Descartes

Docteur Anne-Laure EJEIL

Professeur Louis MAMAN

Vu, le Président de l'Université Paris Descartes  
Professeur Frédéric DARDEL  
Pour le Président et par délégation,

Le Doyen Louis MAMAN



# **Erreurs diagnostiques face à des lésions péri-apicales radio-claires d'origine systémique**

---

## **Résumé :**

Au cours de cette thèse nous allons aborder les maladies systémiques qui peuvent causer l'apparition de lésions péri-apicales pouvant être à l'origine d'un retard de prise en charge. En effet, dans la plupart des cas les lésions péri-apicales sont dues à une nécrose pulpaire conduisant au développement d'un tissu de granulation ou d'un kyste.

Beaucoup plus rarement, les lésions péri-apicales radio-claires peuvent être liées à d'autres étiologies. Ici nous nous intéresserons essentiellement aux maladies systémiques, donc les maladies générales de l'organisme, qui peuvent causer ce genre de lésion.

On traitera dans cet exposé les lymphomes, les métastases osseuses des lésions cancéreuses, les sarcomes dans leurs différentes formes, les histiocytoses et l'insuffisance rénale.

La difficulté de diagnostic de ces lésions va conduire à un retard dans la prise en charge du patient, qui en particulier dans le cas de lésions malignes pourra être très préjudiciable. Les pathologies systémiques détaillées seront illustrées par les exemples recensés dans la littérature et par un cas clinique rencontré dans notre pratique hospitalo-universitaire.

En conclusion, nous proposerons un tableau récapitulatif des signes et symptômes des différentes lésions qui pourront aider le chirurgien-dentiste dans son processus diagnostique et dans sa prise en charge quotidienne du patient.

## **Discipline :**

Chirurgie orale

## **Mots clés fMesh et Rameau :**

Maladies périapicales -- Dissertations universitaires ; Erreurs de diagnostic -- Dissertations universitaires ; Cancer -- Thèses et écrits académiques ; Insuffisance rénale chronique -- Thèses et écrits académiques

**Université Paris Descartes  
Faculté de Chirurgie dentaire  
1, rue Maurice Arnoux 92120  
Montrouge**