



**HAL**  
open science

## Diagnostic et prise en charge des sinusites maxillaires odontogènes

Zied Ouadi

► **To cite this version:**

Zied Ouadi. Diagnostic et prise en charge des sinusites maxillaires odontogènes. Sciences du Vivant [q-bio]. 2017. dumas-01784129

**HAL Id: dumas-01784129**

**<https://dumas.ccsd.cnrs.fr/dumas-01784129>**

Submitted on 3 May 2018

**HAL** is a multi-disciplinary open access archive for the deposit and dissemination of scientific research documents, whether they are published or not. The documents may come from teaching and research institutions in France or abroad, or from public or private research centers.

L'archive ouverte pluridisciplinaire **HAL**, est destinée au dépôt et à la diffusion de documents scientifiques de niveau recherche, publiés ou non, émanant des établissements d'enseignement et de recherche français ou étrangers, des laboratoires publics ou privés.



Distributed under a Creative Commons Attribution - NonCommercial - NoDerivatives 4.0  
International License

## **AVERTISSEMENT**

Cette thèse d'exercice est le fruit d'un travail approuvé par le jury de soutenance et réalisé dans le but d'obtenir le diplôme d'État de docteur en chirurgie dentaire. Ce document est mis à disposition de l'ensemble de la communauté universitaire élargie.

Il est soumis à la propriété intellectuelle de l'auteur. Ceci implique une obligation de citation et de référencement lors de l'utilisation de ce document.

D'autre part, toute contrefaçon, plagiat, reproduction illicite encourt toute poursuite pénale.



UNIVERSITÉ  
**PARIS**  
**DESCARTES**

MEMBRE DE

**U-PC**  
Université Sorbonne  
Paris Cité

# UNIVERSITÉ PARIS DESCARTES

FACULTÉ DE CHIRURGIE DENTAIRE

Année 2017

N° 083

THÈSE

**POUR LE DIPLÔME D'ÉTAT DE DOCTEUR EN CHIRURGIE DENTAIRE**

Présentée et soutenue publiquement le : 21 décembre 2017

Par

**Zied OUADI**

## **Diagnostic et prise en charge des sinusites maxillaires odontogènes**

Dirigée par M. le Docteur Charles-Daniel Arreto

JURY

M. le Professeur Louis Maman

Président

M. le Docteur Charles-Daniel Arreto

Assesseur

Mme le Docteur Fleur Beres

Assesseur

M. le Docteur Nathan Moreau

Assesseur

M. le Docteur Sébastien Mercier

Invité





## Tableau des enseignants de la Faculté

DÉPARTEMENTS	DISCIPLINES	PROFESSEURS DES UNIVERSITÉS	MAÎTRES DE CONFÉRENCES
1	ODONTOLOGIE PÉDIATRIQUE	Mme DAVIT-BEAL Mme VITAL	M. COURSON Mme DURSUN Mme JEGAT Mme SMAIL-FAUGERON Mme VANDERZWALM
	ORTHOPÉDIE DENTO-FACIALE		Mme BENAHMED M. DUNGLAS Mme KAMOUN-GOLDRAT Mme LE NORCY
	SANTÉ COMMUNAUTAIRE ET POPULATIONS SINGULIÈRES	Mme FOLLIGUET	
2	PARODONTOLOGIE	Mme COLOMBIER Mme GOSSET	M. BIOSSE DUPLAN M. GUEZ
	MÉDECINE ET CHIRURGIE BUCCALES	M. MAMAN Mme RADOI	Mme EJEIL M. GAULTIER M. HADIDA M. MOREAU M. NGUYEN
3	ODONTOLOGIE CONSERVATRICE ENDODONTIE	Mme BOUKPESSI Mme CHEMLA	Mme BERES (MCU associée) Mme BESNAULT M. BONTE Mme COLLIGNON (MCU associée) M. DECUP Mme GAUCHER
	PROTHÈSE	M. POSTAIRE	M. CHEYLAN M. DAAS M. DOT M. EID Mme FOUILLOUX-PATEY Mme GORIN M. RENAULT M. RIGNON-BRET M. TIRLET M. TRAMBA Mme WULFMAN
4	PRÉVENTION-ÉPIDÉMIOLOGIE ÉCONOMIE DE LA SANTÉ ET ODONTOLOGIE LÉGALE		Mme GERMA M. PIRNAY M. TAVERNIER
	SCIENCES BIOLOGIQUES	Mme CHAUSSAIN M. GOGLY Mme POLIARD M. ROCHEFORT (PU associé) Mme SEGUIER	M. ARRETO Mme BARDET Mme CHARDIN Mme CHERIFI (MCU associée) M. FERRE M. LE MAY
	SCIENCES ANATOMIQUES PHYSIOLOGIQUES ET OCCLUSODONTIQUE		M. ATTAL Mme BENBELAID Mme BENOIT M. BOUTER M. CHARRIER M. CHERRUAU M. FLEITER Mme FRON M. SALMON Mme TILOTTA



## Remerciements

---

**À M. le Professeur Louis Maman**

*Docteur en Chirurgie dentaire*

*Spécialiste qualifié en Chirurgie orale*

*Habilité à Diriger des Recherches*

*Professeur des Universités, Faculté de Chirurgie dentaire Paris Descartes*

*Praticien Hospitalier, Assistance Publique-Hôpitaux de Paris*

*Doyen de la Faculté de Chirurgie dentaire Paris Descartes*

Qui m'a fait l'honneur d'accepter la présidence du jury de cette thèse.

Je vous prie de recevoir ici l'expression de mon profond respect





**À M. le Docteur Charles-Daniel Arreto**

*Docteur en Chirurgie dentaire*

*Docteur de l'Université Paris Descartes*

*Maître de Conférences des Universités, Faculté de Chirurgie dentaire Paris Descartes*

*Praticien Hospitalier, Assistance Publique-Hôpitaux de Paris*

Qui m'a fait l'honneur d'accepter de diriger cette thèse. Je vous adresse mes plus sincères remerciements pour votre patience tout au long de ce travail. Merci pour vos conseils pendant ces années d'études à Bretonneau. Vous avez été pour moi un modèle dans votre manière de soigner les patients. Que ce travail soit l'expression de ma gratitude

**À Mme le Docteur Fleur Beres**

*Docteur en Chirurgie dentaire*

*Docteur de l'Université Paris Descartes*

*Maître de Conférences des Universités associée, Faculté de Chirurgie dentaire Paris Descartes*

*Praticien Hospitalier, Assistance Publique-Hôpitaux de Paris*

Merci de m'avoir fait l'honneur de participer au jury de cette thèse. Vous êtes la première à m'avoir compris, la plus patiente aussi, malgré mon caractère. Merci pour tous vos précieux conseils en endodontie. Je vous prie de trouver ici l'expression de ma considération et de mes sincères remerciements



**À M. le Docteur Nathan Moreau**

*Docteur en Chirurgie dentaire*

*Docteur de l'Université Paris Descartes*

*Spécialiste qualifié en Chirurgie orale*

*Ancien Interne des Hôpitaux*

*Maître de Conférences des Universités, Faculté de Chirurgie dentaire Paris Descartes*

*Praticien Hospitalier, Assistance Publique-Hôpitaux de Paris*

Merci de m'avoir fait l'honneur de participer au jury de cette thèse.  
Pour votre soutien bienveillant tout au long de mes études. Veuillez  
trouver ici l'expression de ma sincère considération et mes chaleureux  
remerciements



**À M. le Docteur Sébastien Mercier**

*Docteur en Chirurgie dentaire*

*Ancien Assistant Hospitalo-Universitaire, Faculté de Chirurgie dentaire Paris Descartes*

Merci de m'avoir fait l'honneur et le plaisir de participer au jury de cette thèse

Pour tous vos conseils durant toutes ces années, qui m'ont permis de faire un meilleur praticien

Veillez trouver ici l'expression de mon profond respect et admiration

## Remerciement

A maman,

A papa,

A mon frère momo blue crystal !!!! c'est le feu !!!! dJ sparxxx !!!  
(#snapchat#vomi)

A ma sœur Yasmina

A ma sœur Myriam

A Floriane,

A Imen

A ma famille d'ici ou de Tunisie : mes grand parents Baba Moctar et Aychoune, à mes Tantes et Tonton notamment Tata Samia qui a fait germer en moi l'idée d'être soignant, a Tonton Slahu

A mes cousins Cheik Ahmed tête de chien (MewMew), à Bessem, à Basset mon frère

A Minas, mon frère

A mes frères Zine, Ramzi (mon amoureux secret) Mouradhinio, Bilna, Shérif, Nisar, Aythem, Mohamed (tires toi une balle), à Mehdi le BG, à Ramzi Triki (et la fameuse reprise de volaile)

A mes amis Nil (mon pigeon préféré) plein de bonne chose pour la petite famille, à Loic (Donatelo) j'oublierai jamais la part de tarte sortie de ton sac intacte, A Mourad Krilin, à Faraz et ton début de calvie. Je vous aime les gas

A Tran, mon ami du tier monde, alias la guêpe,

A Alexandre,

A Zeyad mon clone

A Maxime

A tous mes amis de fac, à Josué le miraculé alias The Weeknd, Alias tête de cameCube Polak...POLAKKKK...POOOOLAKK, A Erwan le cochon, à Kazem on sait tous que tu cours vites grâce à tes grands pieds, à Rararararararararararawi quand tu veux je te met Ko, à Achouline alias tête de banane et toutes nos chorégraphies, à lamiche ma sœur d'yeux (Ozil meilleur joueur du monde), à Castro (God bless your joues), à Lydiekevinoutupeutpateste,





# Table des matières

---

<b>INTRODUCTION</b> .....	<b>3</b>
<b>1 : RAPPEL ET RAPPORT DENTS SINUS</b> .....	<b>4</b>
1.1 RAPPEL ANATOMIQUE .....	4
1.2 RAPPEL HISTOLOGIQUE.....	5
1.2.1 L'épithélium .....	5
1.2.2 Le chorion .....	6
1.2.3 La membrane basale .....	6
1.2.4 Les parois osseuses .....	6
1.3. RAPPEL PHYSIOLOGIQUE .....	7
1.4. RAPPORT DENTS-SINUS .....	8
1.5. VARIATIONS ANATOMIQUES .....	9
<b>2 : LES SINUSITES MAXILLAIRES</b> .....	<b>13</b>
2.1. DEFINITION .....	13
2.2. SEMIOLOGIE.....	13
2.3. PHYSIOPATHOLOGIE ET CLASSIFICATION .....	13
2.3.1 Physiopatologie .....	13
2.3.2 Pathologie infectieuses et inflammatoire.....	14
2.3.3 Causes iatrogènes.....	18
<b>3 : DIAGNOSTIC DES SINUSITES MAXILLAIRES D'ORIGINE DENTAIRE (SMO)</b> .....	<b>24</b>
3.1. ENTRETIEN CLINIQUE .....	24
3.1.1. Anamnèse .....	24
3.1.2. Evaluation des signes fonctionnels.....	24
3.1.3. Le questionnaire DyNaChron .....	25
3.2. EXAMEN CLINIQUE .....	26
3.2.1 Examen bucco-dentaire .....	26
3.2.2. Examen ORL.....	27
3.3. EXAMEN RADIOLOGIQUE .....	29
3.3.1 Orthopantomogramme (OPG).....	29
3.3.2. Cliché rétro-alvéolaire .....	30
3.3.3. Dentascanner .....	31
3.3.4 Tomodensitométrie naso-sinusienne.....	32
3.3.5 Tomodensitométrie volumétrique à faisceau conique (CBCT) .....	33

3.4. EXAMEN MICROBIOLOGIQUE .....	34
3.4.1 Prélèvement à visée bactériologique.....	35
3.4.2 Prélèvement à visée mycologique .....	36
3.5 FORMES CLINIQUES DES SMO .....	36
3.5.1. SMO bactériennes aiguës .....	36
3.5.2. SMO bactériennes chroniques.....	37
<b>4 : STRATEGIES THERAPEUTIQUES.....</b>	<b>43</b>
4.1. MEDICATIONS .....	43
4.1.1. Traitement pharmaco-thérapeutique des SMO aiguës.....	43
4.1.2. Traitement pharmaco-thérapeutique des SMO chroniques .....	45
4.2. TRAITEMENT DENTAIRE .....	45
4.2.1 Traitement dentaire conservateur.....	45
4.2.2. Chirurgie orale.....	50
4.3. CHIRURGIE ORL .....	52
4.3.1. Voie endo-nasale .....	52
4.3.2 Voie externe.....	56
<b>CONCLUSION.....</b>	<b>60</b>
<b>BIBLIOGRAPHIE .....</b>	<b>61</b>
<b>TABLE DES FIGURES.....</b>	<b>65</b>
<b>TABLE DES TABLEAUX.....</b>	<b>67</b>

## Introduction

---

La fréquence des sinusites d'étiologie iatrogène a augmenté en corrélation avec le développement de la chirurgie implantaire et des greffes pré-implantaires ces dernières années.

La sinusite, aiguë ou chronique d'étiologie dentaire, n'est pas toujours évidente à diagnostiquer cliniquement, voire sous-diagnostiquée. En effet, plusieurs études anciennes évoquent une origine dentaire dans 10 à 12% des sinusites maxillaires chroniques<sup>1</sup>, et nous sommes à près de 40% dans des études plus récentes.<sup>2,3</sup>

Longhini et coll. ont mené en 2012 une enquête auprès de 93 ORL américains<sup>4</sup> : le nombre moyen de patients ayant une pathologie dentaire causale non diagnostiquée à la prise en charge initiale était estimée à 2,9 patients en moyenne par an et par praticien. Une des explications proposées pour justifier ces errements diagnostiques était la non-description des pathologies dentaires causales dans les comptes rendus scannographiques. Cette lacune est également pointée du doigt par d'autres travaux. Pourtant, l'analyse rétrospective des scanners des patients traités pour une sinusite odontogène mettrait en évidence la pathologie causale dans 100% des cas.<sup>5</sup> L'autre explication tient probablement à l'absence d'orientation étiopathogénique initiale.

Il est donc indispensable de savoir évoquer une cause dentaire, afin de prescrire une imagerie et un bilan dentaire orienté.<sup>6</sup>

Au cours du présent travail, nous nous proposons de mieux cerner l'ensemble des données permettant le diagnostic des sinusites maxillaires d'origine dentaire et d'actualiser les thérapeutiques de prise en charge de ces sinusites. Nous pourrions ainsi préciser le degré d'implication du chirurgien-dentiste dans le diagnostic et le traitement des sinusites maxillaires d'origine dentaire.

---

<sup>1</sup> Mehra et Murad, « Maxillary sinus disease of odontogenic origin ».

<sup>2</sup> Arias-Irimia et al., « Meta-analysis of the etiology of odontogenic maxillary sinusitis ».

<sup>3</sup> Longhini, Branstetter, et Ferguson, « Otolaryngologists' perceptions of odontogenic maxillary sinusitis ».

<sup>4</sup> Wang et al., « Odontogenic sinusitis ».

<sup>5</sup> Longhini et Ferguson, « Clinical aspects of odontogenic maxillary sinusitis ».

<sup>6</sup> Wang et al., « Odontogenic sinusitis ».

# 1 : Rappel et rapport dents sinus

---

## 1.1 Rappel anatomique

Le sinus maxillaire, également dénommé antre de Highmore, est un des sinus para-nasaux. Il constitue une cavité pneumatique creusée dans le corps du maxillaire, tapissée par une fine muqueuse et annexée à chaque cavité nasale avec laquelle elle communique par l'ostium maxillaire.

La cavité sinusienne peut présenter des aspects divers : réguliers ou irréguliers avec des cloisonnements.<sup>7</sup>

Au cours du développement, le sinus maxillaire est tubulaire à la naissance, ovoïde durant l'enfance et pyramidal chez l'adulte. Cette pyramide est orientée de façon horizontale avec en antérieur, une base qui est la paroi faciale, en postérieur un sommet et quatre parois, la paroi médiale, la paroi supérieure ou orbitaire, la paroi postéro-latérale ou infra-temporale et la paroi inférieure ou bucco-alvéolaire.

La vascularisation artérielle du sinus maxillaire provient des branches de l'artère maxillaire externe (artère infra-orbitaire, artère faciale et artère postéro-supérieure) et la vascularisation veineuse est assurée par le plexus veineux ptérygoïdien, la veine sphéno-palatine et la veine faciale. Le drainage lymphatique s'opère dans les nœuds lymphatiques sous-mandibulaires. L'innervation du sinus maxillaire est assurée par la branche maxillaire du nerf trigéminal c'est-à-dire les nerfs postérieur, moyen et antérieur alvéolaire supérieur, le nerf infra-orbital et le nerf palatin antérieur.

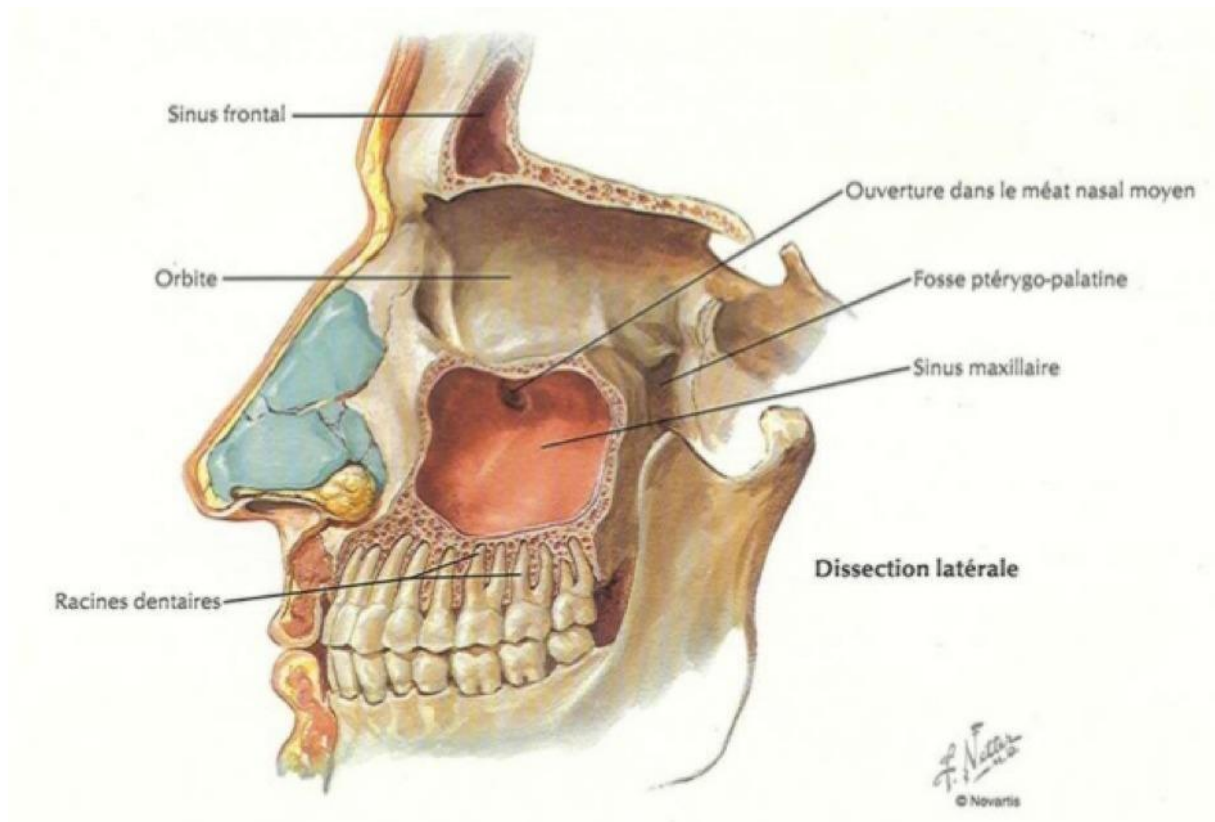
Chez l'adulte, la taille du sinus est très variable. Chaque sinus maxillaire a une capacité moyenne de 12 cm<sup>3</sup> avec des extrêmes allant de 5 à 20 cm<sup>3</sup>. Les grands sinus présentent souvent des récessus inférieurs qui, se logeant entre les racines dentaires, rendent le contact dent-sinus très intime. Chez le même individu, les sinus droit et gauche peuvent avoir des tailles très différentes.

Chez l'édenté, des résorptions osseuses très importantes, surtout dans la région molaire, aboutissent à la disparition quasi totale de l'os alvéolaire : il ne persiste alors qu'une mince pellicule osseuse au niveau de la crête.

---

<sup>7</sup> Gaudy, *Anatomie clinique*.

Figure 1 : Anatomie des sinus maxillaires



Source : Gaudy, *Anatomie clinique*, 2007

## 1.2 Rappel histologique

Les cavités sinusiennes sont recouvertes d'une muqueuse de type respiratoire mince et fragile, dont l'épaisseur varie selon les régions (de 100 à 890  $\mu\text{m}$ ) avec notamment un amincissement au niveau de l'ostium.

Les cavités sinusiennes sont constituées d'un épithélium respiratoire cylindrique pseudo-stratifié cilié et d'un chorion, lui-même composé de glandes, vaisseaux et de nerfs, entouré de tissu conjonctif (Figure 2). Elles n'ont pas de périoste, l'os sous-jacent est un os de membrane dont le remodelage dépend de l'équilibre tissulaire entre l'épithélium et les cellules ostéogéniques locales.

### 1.2.1 L'épithélium

Il s'agit d'un épithélium prismatique cilié, pseudo-stratifié qui présente trois couches :

- Superficielle, constituée de cellules ciliées et de cellules caliciformes
- Moyenne, formée par des cellules polyédriques, disposées en plusieurs couches

-Profonde, occupée par des cellules triangulaires : les cellules basales, auxquelles est dévolu un rôle de régénération

Les cellules ciliées sont des cellules allongées, prismatiques dont le plateau supérieur est recouvert par des cils très fins. Les cellules caliciformes elles sont disposées entre les cellules ciliées et s'adaptent en fonction des besoins de la muqueuse. Leur nombre peut augmenter considérablement en cas d'inflammation. En forme de calice, elles sécrètent du mucigène ou prémucine (substance protidique), qui se transforme en mucine à la surface de l'épithélium cilié. Leur densité est variable et on en compte une pour quinze cellules ciliées.

### **1.2.2 Le chorion**

Il s'agit d'un tissu conjonctif fibro-élastique sur lequel repose l'épithélium et qui se continue en profondeur avec le périoste. Ce conjonctif est riche en vaisseaux, nerfs et glandes séro-muqueuses.

### **1.2.3 La membrane basale**

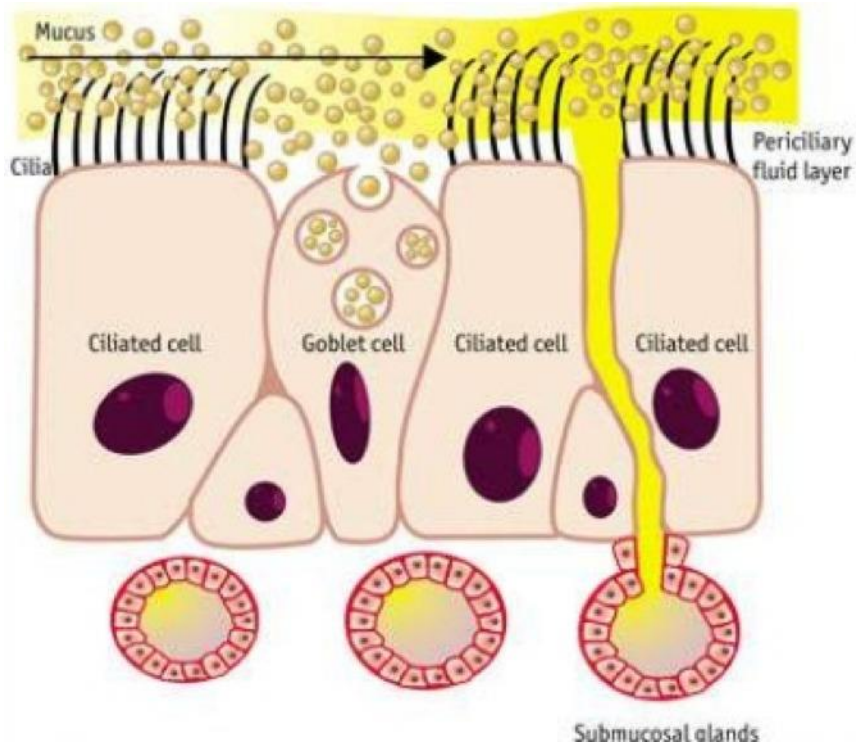
D'épaisseur variant de 0 à 0,2  $\mu$ m, elle se présente comme une mince couche hyaline, percée d'orifices par lesquels peuvent passer les leucocytes vers la surface.

### **1.2.4 Les parois osseuses**

On retrouve deux types d'os :

- Un os spongieux, localisé au niveau des parois des sinus, dont les cavités inter-trabéculaires sont comblées par de la moelle osseuse ;
- Un os mince de structure trabéculaire, dépourvu de moelle, constituant les cloisons inter-sinusiennes. Les espaces inter-trabéculaires sont occupés par du tissu conjonctif dans lequel cheminent des vaisseaux et des nerfs.

Figure 2 : Schéma histologique de la muqueuse sinusienne



Source: El-Shafei, « Pulmonary defense mechanisms »,2015

### 1.3. Rappel physiologique

Les fonctions physiologiques reconnues des sinus maxillaires sont l'humidification et le réchauffement de l'air inspiré, la contribution à la régulation de la pression intra-nasale, l'allègement du crâne pour maintenir un équilibre approprié de la tête, l'amplification de la résonance de la voix, l'absorption des fonctions chocs au niveau de la tête et la filtration de l'air inspiré.

L'ostium du sinus est important dans les de drainage et de ventilation ; la muqueuse sinusienne, grâce à l'action de ces cellules ciliées, permet le déplacement du mucus vers l'ostium permettant ainsi un drainage continu. Cette fonction permet au sinus de protéger son épithélium contre les irritants, certains virus et bactéries, il neutralise les molécules étrangères et les inactive, les cils ont ensuite pour mission de transporter le mucus hors de la cavité à travers l'ostium.

La perméabilité de l'ostium est un élément clé de la physiologie sinusienne : drainage muco-ciliaire ; composition des gaz intra-sinusiens.



## 1.4. Rapport dents-sinus

Les rapports dent-sinus concernent la paroi inférieure ou bucco-alvéolaire de la pyramide sinusienne. Cette paroi qu'on nomme également le plancher du sinus est constituée par la jonction de la paroi antérieure du sinus et la paroi nasale latérale, à environ 1 à 1,2 cm en dessous du plancher nasal. Les dents sont dites « sinusiennes » ou « antrales » lorsque leurs racines font saillies dans le sinus maxillaire. Cette proximité peut être à l'origine d'une infection du sinus suite à une pathologie infectieuse ou inflammatoire du péri-apex.

La deuxième prémolaire et les deux premières molaires maxillaires ont un rapport étroit avec le plancher du sinus maxillaire. La première prémolaire et la troisième molaire maxillaire ne le sont que lorsque la cavité du sinus maxillaire occupe un grand volume.

Les racines vestibulaires des molaires supérieures sont situées entre la face antéro-latérale du sinus maxillaire et la paroi alvéolaire externe. La racine palatine se situe entre la paroi inférieure du sinus maxillaire et la paroi palatine de l'os maxillaire.

L'épaisseur moyenne de l'os recouvrant les apex des racines de prémolaires et molaires supérieures a été évaluée par Eberhardt et coll. en 1992, d'après des mesures réalisées sur des tomographies numériques (Tableau 1).<sup>8</sup>

---

<sup>8</sup> Eberhardt, Torabinejad, et Christiansen, « A computed tomographic study of the distances between the maxillary sinus floor and the apices of the maxillary posterior teeth ».

Tableau 1 : Epaisseur osseuse moyenne recouvrant les apex des racines des prémolaires et molaires du sinus maxillaire

<b>Racines</b>	<b>Epaisseur osseuse (mm)</b>
<b>1ere prémolaire racine vestibulaire</b>	1,63
<b>1ere prémolaire racine palatine</b>	5,42
<b>2eme prémolaire</b>	3,16
<b>1ere molaire racine mésio-vestibulaire</b>	2,22
<b>1ere molaire racine palatine</b>	3,01
<b>1ere molaire racine disto-vestibulaire</b>	1,72
<b>2eme molaire racine mésio-vestibulaire</b>	4,25
<b>2eme molaire racine palatine</b>	2,76
<b>2eme molaire racine disto-vestibulaire</b>	3,19

Source : Eberhardt, A computed tomographic study of the distances between the maxillary sinus floor and the apices of the maxillary posterior teeth ,1992

## 1.5. Variations anatomiques

Plusieurs classifications ont été établies afin d'aider le praticien à évaluer le risque de lésion du plancher sinusien ou le risque de lésions péri-apicales :

Oberli et coll classifie les rapports entre les apex et le plancher du sinus en trois catégories :

Classe I : Distance entre l'apex et le plancher

Classe II : Apex au contact du plancher du sinus

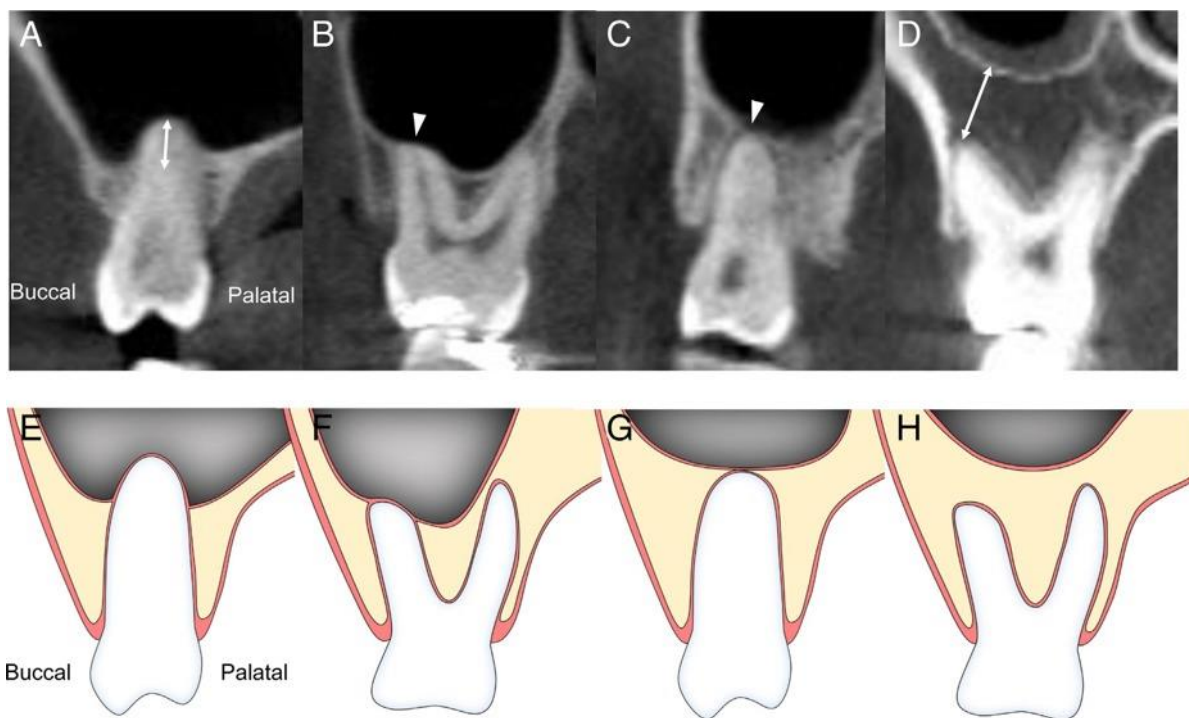
Classe III : Apex au-delà du plancher du sinus<sup>9</sup>

<sup>9</sup> Oberli, Bornstein, et von Arx, « Periapical surgery and the maxillary sinus ».

Kang dans une étude publiée en 2015, évalue la proximité verticale et horizontale entre les racines antrales et le sinus maxillaire grâce à la tomographie à faisceau conique étroit (*Cone Beam Computerized Tomography* ou CBCT). Ainsi, 2156 apex de 1056 dents ont été évalués. Sur le plan vertical, les auteurs ont montré que la fréquence de la présence du péri-apex dentaire dans la cavité sinusienne augmente de façon significative lorsqu'on se déplace vers les dents postérieures. L'apex de la racine mésio-vestibulaire est le plus souvent retrouvé (35,8%) dans la cavité sinusienne et à la distance verticale la plus courte (0,18 mm) de la cavité sinusienne<sup>10</sup>.

Figure 3 : Relation verticale entre les apex et le sinus.

De gauche à droite : Groupe 1 : Apex dentaire dans le sinus ; Groupe 2a : Apex dentaire en contact avec le sinus avec sur élévation du plancher ; Groupe 2b : Apex dentaire en contact avec le plancher ; Groupe 3 : Apex dentaire à distance du plancher



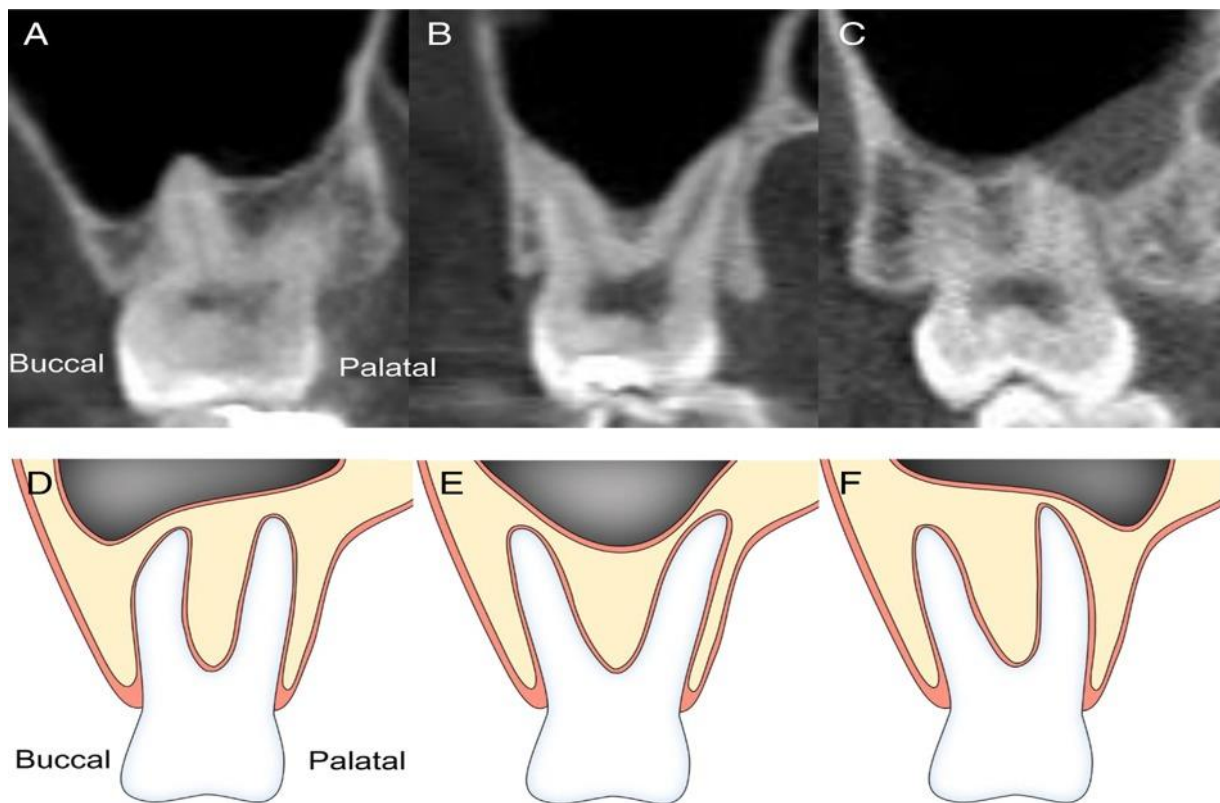
Source : Kang, «Proximity of posterior teeth to the maxillary sinus and buccal bone thickness: a biometric assessment using cone-beam computed tomography»,2015

<sup>10</sup> Sung Hyun Kang, Bom Sahn Kim, et Yemi Kim, « Proximity of Posterior Teeth to the Maxillary Sinus and Buccal Bone Thickness: A Biometric Assessment Using Cone-Beam Computed Tomography », *Journal of Endodontics* 41, n° 11 (novembre 2015): 1839-46, doi:10.1016/j.joen.2015.08.011.

Sur le plan horizontal, les auteurs ont montré qu'il existe une relation entre le point le plus bas du plancher du sinus et les apex vestibulaires et palatin notamment au niveau des molaires.

Figure 4 : Relation horizontale entre les apex et le sinus.

De gauche à droite : Groupe A : le point le plus bas du plancher est situé du côté vestibulaire des racines dentaires ; Groupe B : le point le plus bas du plancher est localisé entre les racines dentaires ; Groupe C : le point le plus bas du plancher est situé du côté palatin des racines dentaires<sup>11</sup>



Source: Kang, «Proximity of posterior teeth to the maxillary sinus and buccal bone thickness: a biometric assessment using cone-beam computed tomography ,2015

<sup>11</sup> Kang, Kim, et Kim, « Proximity of Posterior Teeth to the Maxillary Sinus and Buccal Bone Thickness ».

Le rapport péri-apex/sinus ne montre pas spécialement de différence significative entre les hommes et les femmes.

En revanche après la perte d'une dent, le maxillaire va subir une résorption rapide provenant de deux phénomènes et cela assez rapidement (6 mois à 2 ans) :

- La pneumatisation du sinus en direction coronaire, d'autant plus que le rapport dent/sinus est étroit ;
- La résorption de la crête en direction apicale ;

## 2 : Les sinusites maxillaires

---

### 2.1. Définition

Les sinusites maxillaires sont des atteintes inflammatoires et/ou infectieuses d'origine virale, bactérienne ou fongique développées au niveau du sinus maxillaire. Elles peuvent être isolées ou associées à une atteinte d'un ou plusieurs sinus adjacents. Les formes aiguës sont caractérisées par un tableau algique le plus souvent typique et ne posent habituellement pas de problème diagnostique et thérapeutique. Les formes chroniques sont caractérisées par un tableau aspécifique et le diagnostic de sinusite maxillaire chronique est souvent porté par excès soit devant une opacité du sinus maxillaire soit devant une rhinite chronique isolée. Les sinusites maxillaires d'origine fongique se divisent en formes non invasives et en formes invasives indolentes ou fulminantes.<sup>12</sup>

### 2.2. Sémiologie

Plusieurs formes de sinusite maxillaire sont possibles cliniquement rendant le diagnostic complexe dans certains cas ; les signes fluctuent entre la forme chronique souvent asymptomatique et la forme aiguë. Les signes les plus souvent retrouvés sont ceux qui amènent le patient à consulter :

- L'unilatéralité ;
- Une rhinorrhée intermittente ;
- Une obstruction nasale ;
- Une algie pouvant aller en bas vers les dents antrales et en haut vers le bord postérieur de l'orbite ;
- Une cacosmie ;

### 2.3. Physiopathologie et classification

#### 2.3.1 Physiopatologie

La sinusite chronique à ostium fermé prend naissance dans une boucle (Figure 6) avec pour point de départ une obstruction de l'ostium liée à une réaction œdémateuse de la muqueuse en raison de l'inflammation d'origine dentaire. Cette obstruction augmente la quantité en CO<sub>2</sub> du sinus, diminue

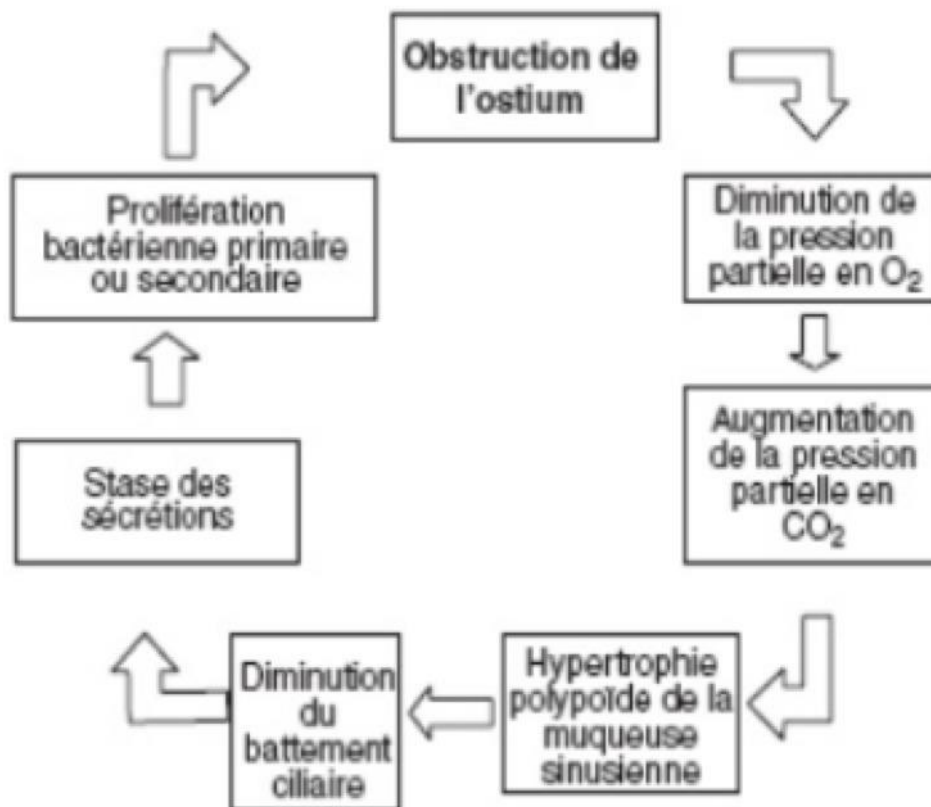
---

<sup>12</sup> Gilain et Laurent, « Sinusites maxillaires ».

l'activité ciliaire. Le mucus vient à stagner ce qui favorise la prolifération de bactéries. La muqueuse se retrouve encore plus enflammée et l'obstruction de l'ostium est accentuée.

Une hypoxie s'installe au sein du sinus, ralentissant le transport muco-ciliaire avec stagnation du corps étranger ce qui entretient l'inflammation et l'infection.

Figure 5 : Physiopathologie de la sinusite chronique à l'ostium fermé



Source : Eloy, « Physiologie des sinus para-nasaux », 2005

### 2.3.2 Pathologie infectieuses et inflammatoire

#### La carie dentaire

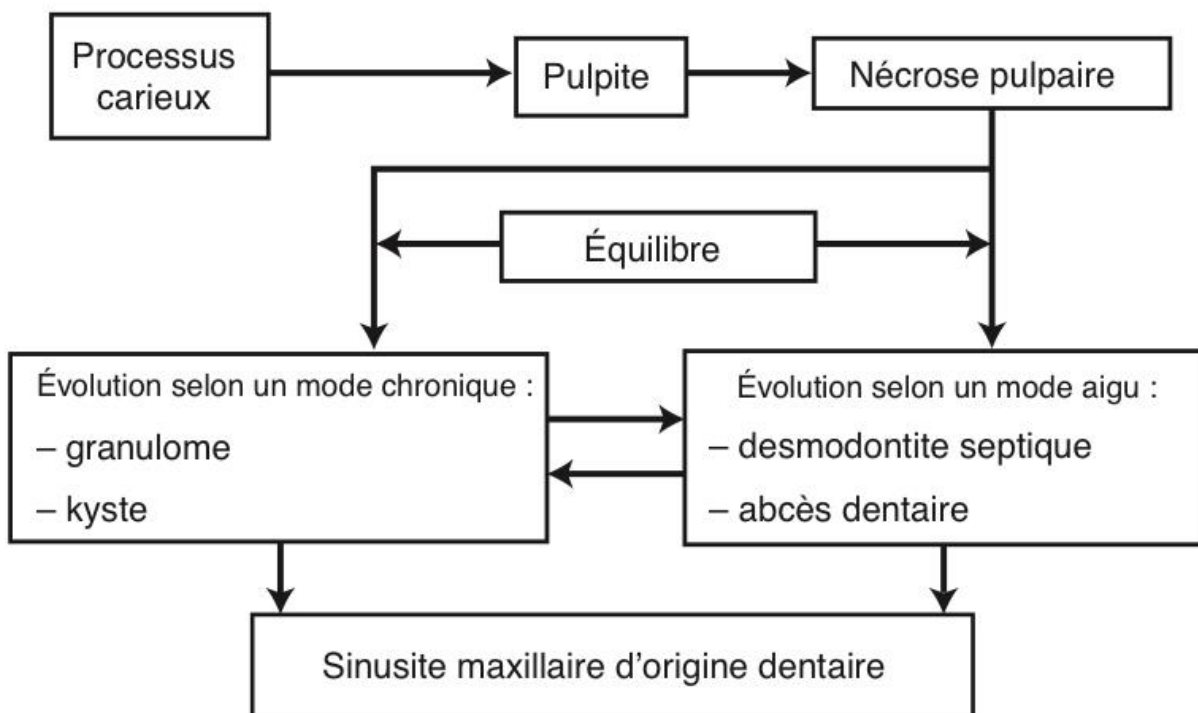
La carie dentaire est le résultat d'un processus bactériologique qui aboutit à la destruction des tissus durs de la dent : l'émail et la dentine.

L'inflammation créée par l'agression bactérienne provoque une hyperhémie de la pulpe. Lors d'une pulpite irréversible, le parenchyme pulpaire se dégrade et se nécrose.

Il y a donc une double invasion bactérienne : par les bactéries cariogènes et par les germes liés à la nécrose pulpaire. L'infection gagne donc l'apex provoquant une desmodontite septique qui va évoluer en :

- Granulome ou kyste radiculo-dentaire : on se dirige ici vers une chronicité de l'infection.
- Collection sous-muqueuse : elle peut s'ouvrir dans le sinus soit brutalement réalisant un emphysème du sinus avec une atteinte limitée de la muqueuse, soit progressivement réalisant alors une sinusite maxillaire aiguë suppurée par contiguïté.<sup>13</sup>

Figure 6 : Physiopathologie des sinusites maxillaires d'origine dentaire



Source : Briche et al. « Relation pathologiques entre dents et sinus maxillaires »,2008

### La parodontite

Une lésion sévère du parodonte des dents antrales ou une lésion inter-radiculaire peut entretenir une inflammation de la muqueuse sinusienne.

<sup>13</sup> Briche et al., « Relations pathologiques entre dents et sinus maxillaires ».



Dans une étude menée en 2017 par C. O. de Lima et al., l'épaisseur de la muqueuse sinusienne a été évaluée par radiographie sur 13 patients présentant une maladie parodontale sévère, avant et 12 mois après un traitement parodontal initial :

- Avant le traitement, il a été constaté un épaissement de la muqueuse du sinus en corrélation avec une inflammation parodontale au niveau des dents antrales
- 79% des sextants présentaient une inflammation de la muqueuse avant le traitement contre seulement 17 % après traitement parodontal initial
- Ce rapport montre qu'une parodontite sévère peut provoquer une inflammation de la muqueuse sinusienne et que le traitement parodontal permet de réduire considérablement cette inflammation sinusienne.<sup>14</sup>

Les patients présentant des parodontites au niveau des dents postérieures ont 3 fois plus de risque de développer des sinusites que les autres.<sup>15</sup>

Engström dans une étude publiée en 1988 et Falk en 1986 vont dans ce sens en montrant grâce à la radiographie qu'un traitement parodontal correctement mené aidait à réduire fortement l'inflammation sinusienne au niveau des dents antrales.<sup>16,17</sup>

### Causes tumorales

Les kystes d'origine odontologique développés au niveau des maxillaires peuvent être de différents types

#### - **Kyste radiculo-dentaire :**

Le kyste radiculo-dentaire est une lésion inflammatoire d'origine dentaire, c'est la lésion kystique la plus fréquente du maxillaire (près de 60%)<sup>18</sup>.

Le diagnostic radiologique repose sur la mise en évidence d'une image lacunaire appendue à l'apex dentaire. L'extension du kyste en intra-sinusal est rare, elle réalise une opacité du sinus maxillaire qui

---

<sup>14</sup> de Lima et al., « Correlation between endodontic infection and periodontal disease and their association with chronic sinusitis : a clinical-tomographic study ».

<sup>15</sup> de Lima et al.

<sup>16</sup> Engström et al., « Radiographic evaluation of the effect of initial periodontal therapy on thickness of the maxillary sinus mucosa ».

<sup>17</sup> Falk, Ericson, et Hugoson, « The effects of periodontal treatment on mucous membrane thickening in the maxillary sinus ».

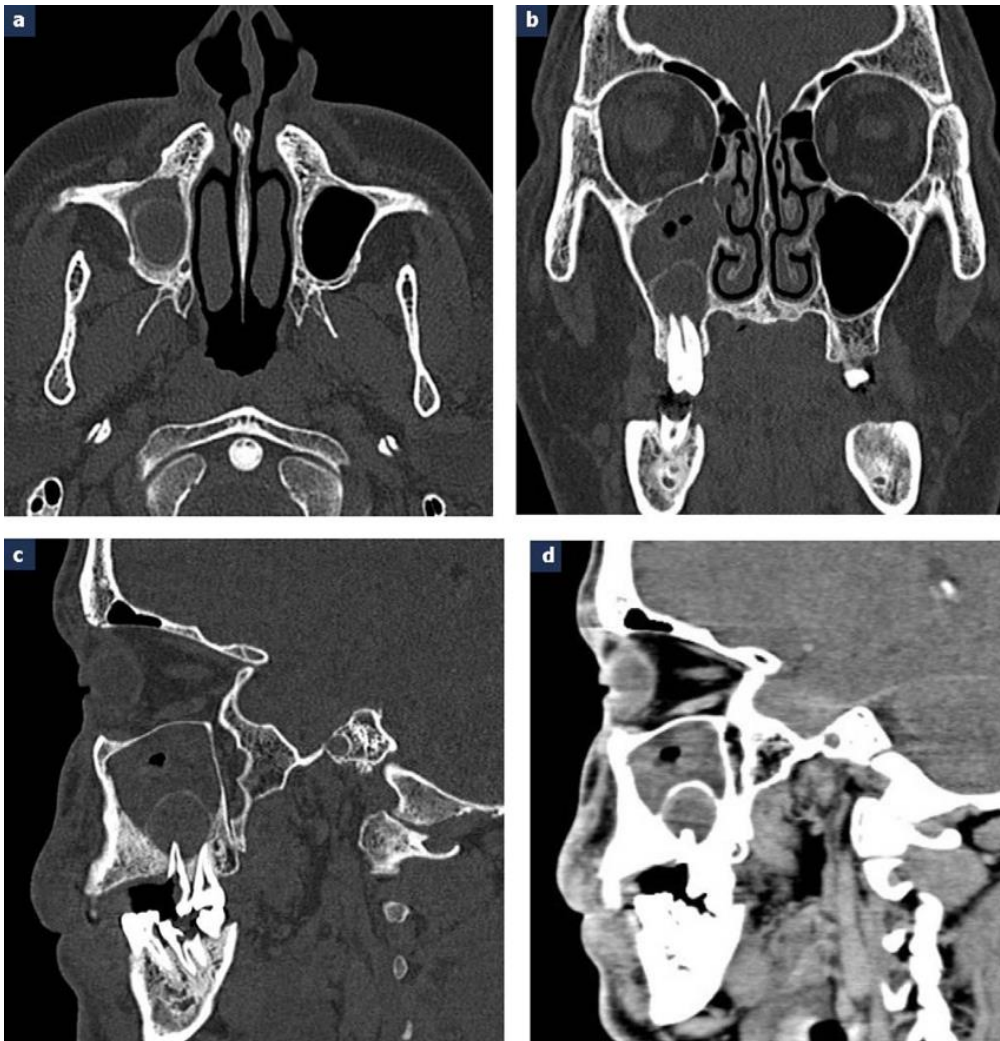<sup>18</sup> Ech-Cherif El Kettani et al., « Kystes radiculodentaires à développement intra-sinusal maxillaire ».

peut prêter à confusion avec une sinusite ou une masse sinusienne. Le scanner est alors indispensable pour montrer les limites de la lésion.

Cette lésion inflammatoire se développe à partir du granulome péri-apical secondaire à la nécrose du parenchyme pulpaire, elle-même conséquence de la maladie carieuse ou de traumatisme.

Figure 7 : TDM du massif facial réalisée en coupe axiale en fenêtre osseuse

(a), avec reconstructions coronale en fenêtre osseuse (b) et sagittales en fenêtres osseuse (c) et parties molles sans injection de produit de contraste (d). Kyste développé à l'intérieur du sinus maxillaire droit, à l'aplomb de l'apex dentaire de la 16, avec surélévation du plancher du sinus maxillaire. Notez le comblement muqueux du reste du sinus.



Source : El Kettani, « Kystes radiculo-dentaires à développement intra-sinusal maxillaire », 2010

- **Kyste folliculaire ou péri-coronaire :**

Le kyste péri-coronaire se développe à partir d'une dent définitive incluse (dent de sagesse, canine).

On observe ce kyste à tout âge, avec une fréquence plus élevée entre la deuxième et la quatrième décennie chez l'homme. Le kyste folliculaire intéresse surtout la troisième molaire mandibulaire, puis la canine maxillaire et la deuxième prémolaire mandibulaire. L'évolution pathologique du sac folliculaire qui entoure naturellement la couronne aboutit à une lyse osseuse.

### **2.3.3 Causes iatrogènes**

#### **Chirurgicales**

##### **Extraction dentaire :**

- Projection d'une dent dans le sinus maxillaire :

Lors d'une manœuvre mal contrôlée ou lorsque la dent se brise au moment de l'élévation ou de l'avulsion, une partie de la dent ou sa totalité peut être propulsée hors de son alvéole et échapper au contrôle de l'opérateur.

La projection dans le sinus maxillaire doit faire l'objet d'une tentative de récupération immédiate. Le patient est placé en position assise, un cliché rétro-alvéolaire réalisé au fauteuil permet de localiser rapidement la dent ou le fragment perdu. Si celui-ci est sur le plancher, une tentative de récupération immédiate peut être mise en œuvre par voie alvéolaire éventuellement élargie.

L'acharnement est à éviter : l'absence de complications infectieuses sinusiennes peut faire de l'abstention et la surveillance le bon choix thérapeutique

Une intervention différée est alors préférable pour le confort du patient et de l'opérateur. Celle-ci peut être réalisée par différentes voies d'accès en fonction de la position de l'élément à récupérer (voie vestibulaire, maxillaire type Caldwell-Luc)

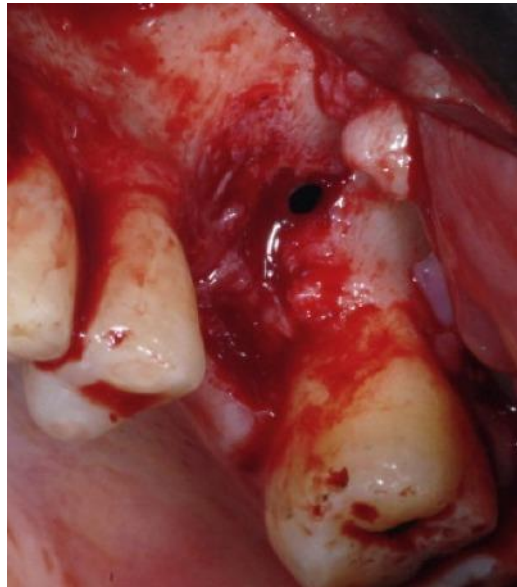
- Communication bucco-sinusienne :

La communication bucco-sinusienne (CBS) peut être rencontrée lors de l'avulsion de dents antrales dont les racines entretiennent un rapport étroit avec la cavité sinusienne (en particulier les molaires et les prémolaires maxillaires).

Le bilan radiographique préalable permet souvent de prévoir les risques et d'en informer le patient.

La création d'une CBS lors d'une avulsion dentaire doit faire l'objet d'une tentative de fermeture immédiate et d'une surveillance post-opératoire régulière. La présence de bulles d'air dans l'alvéole après avulsion en est le premier signe. Sous anesthésie locale, la manœuvre de Valsava peut la confirmer par la fuite d'air à travers l'alvéole de la dent qui vient d'être extraite.<sup>19</sup>

Figure 8 : Communication buccosinusienne et perforation de la membrane sinusienne



Source : Bonnaud, « Pratique clinique des greffes osseuses et implantaire »,2012

### **Chirurgie des kystes**

Lors de curetage d'un kyste résiduel, il peut aussi se produire une effraction dans le sinus

### **Chirurgie implantaire**

Le plus souvent, le patient consulte directement l'ORL sans penser que cette infection puisse provenir d'un antécédent dentaire. A court terme, il peut s'opérer une migration de l'implant dans le sinus aboutissant à une sinusite aiguë, de fréquence très variable selon les auteurs, accompagnée d'un œdème, d'une dysesthésie ou d'une paresthésie du V2, d'une infection du greffon, d'un hématome et d'une communication bucco-sinusienne. A long terme, une péri-implantite chronique peut s'installer

---

<sup>19</sup> Briche et al., « Relations pathologiques entre dents et sinus maxillaires ».

avec un kyste péri-implantaire, un mucocèle, une sinusite maxillaire chronique et une communication buccosinusienne.

Les complications secondaires à la mise en place des implants surviennent souvent plusieurs dizaines d'années après la chirurgie et il n'existe pas d'études sur plus de 18 mois.

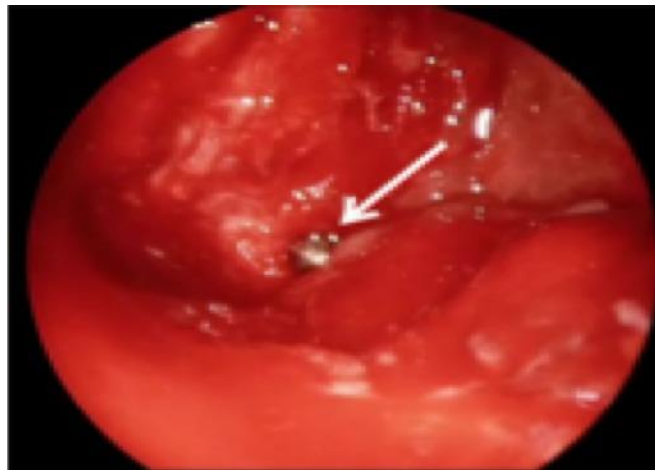Les complications sinusiennes sont relativement fréquentes lors de la chirurgie implantaire chez des patients présentant une hauteur osseuse insuffisante dans la région maxillaire postérieure.

La sinusite maxillaire est la complication la plus fréquentes et est souvent la conséquence de :

- Une perforation de la membrane sinusienne peut avoir lieu par une mauvaise utilisation des instruments de forage pendant la préparation du site implantaire.

La perforation de la membrane sinusienne, fréquence variant de 7% à 56 % selon la littérature<sup>20</sup>. Les perforations de la membrane sinusienne augmentent le risque de complications post-opératoires. De plus le risque de sinusite post-opératoire est plus important chez les patients ayant des antécédents de sinusites ou de pathologies rhinosinusiennes.<sup>21</sup>

Figure 9 : Vue endoscopique peropératoire à 70 degrés d'un implant faisant saillie (flèche) dans le plancher du sinus maxillaire.



Source: Kim, « Clinical features and treatment outcomes of dental implant-related paranasal sinusitis : a 2-year prospective observational study », 2016

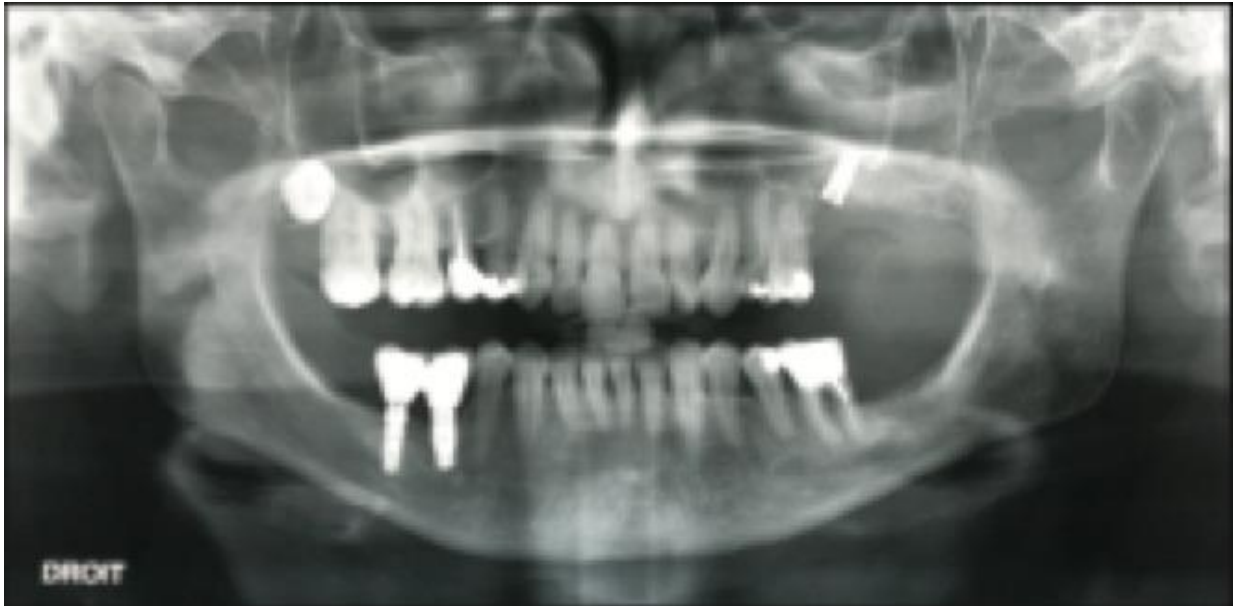---

<sup>20</sup> Nolan, Freeman, et Kraut, « Correlation between schneiderian membrane perforation and sinus lift graft outcome : a retrospective evaluation of 359 augmented sinus ».

<sup>21</sup> Timmenga et al., « Maxillary sinus function after sinus lifts for the insertion of dental implants ».

- La migration de l'implant dans le sinus ; elle peut être primaire lors de la mise en place de l'implant ou bien secondaire faisant suite à la une péri-implantite, l'implant devient mobile  
Une perforation de la membrane sinusienne peut avoir lieu par une mauvaise utilisation des instruments de forage pendant la préparation du site implantaire.

Figure 10 : Migration implant dans le sinus



Source : Fauroux, « Projection d'implant dans le sinus maxillaire : gestion d'un cas et revue de la littérature »,

2014

### **Chirurgie pré-implantaire : greffe sinusienne**

Lorsque la quantité d'os semble insuffisante, une greffe sinusienne à visée pré-implantaire peut être décidée. L'abord est réalisé classiquement par trépanation de la paroi antérieure de l'os maxillaire selon un abord vestibulaire. La muqueuse sinusienne est ensuite décollée de proche en proche afin de créer un espace qui va accueillir le ou les greffons. Un greffon osseux est impacté de manière horizontale dans la paroi et la lumière du sinus maxillaire. Des copeaux d'os sont foulés progressivement afin de combler l'espace vide sous-jacent. Le site est fermé de façon étanche et sans tension.

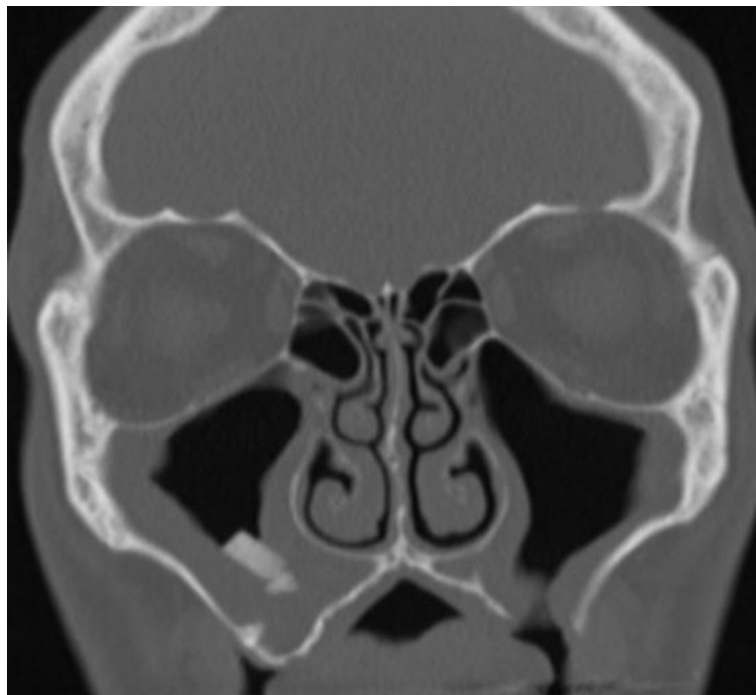
Les complications sont :

- Des complications peropératoires comme l'effraction de la muqueuse sinusienne.

- Des complications précoces comme le lâchage des sutures et l'expulsion du greffon, les infections.
- Des complications retardées comme la résorption osseuse, la mobilisation, de la greffe ou une infection sinusienne à distance.
- Des séquelles comme une sinusite chronique, le développement de kystes intra-sinusiens ou de mucocèles.<sup>22</sup>

La littérature rapporte un taux de 10% de complications sinusiennes liées à la chirurgie d'élévation du plancher de sinus, notamment avec l'utilisation de matériaux allogéniques.

Figure 11 : CBCT montrant une inflammation du sinus droit après un sinus lift. Présence du greffon osseux dans le sinus



Source: Felisati, « Sinonasal complications resulting from dental treatment: Outcome-oriented proposal of classification and surgical », 2013

---

<sup>22</sup> Briche et al., « Relations pathologiques entre dents et sinus maxillaires ».

## Traitements endodontiques

Au cours des différentes manipulations, les techniques de mise en forme et d'obturation peuvent être génératrices d'effets iatrogènes par excès ou défaut de traitement<sup>23</sup>

### Complications iatrogènes par défaut :

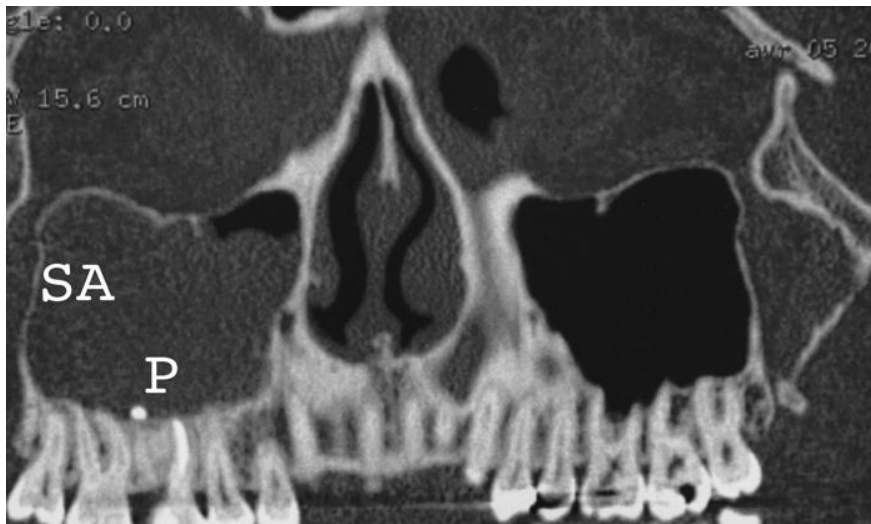
Le défaut de traitement d'une partie ou de la totalité d'un canal dentaire conduit à un espace vacant constituant un réservoir bactérien potentiel particulièrement favorable au développement d'une flore bactérienne anaérobie et mobile. Celle-ci peut conduire, à plus ou moins long terme, à l'apparition et au développement d'une pathologie péri-apicale selon un mode aigu ou le plus souvent chronique (granulome et kyste)<sup>24</sup>.

### Complications iatrogènes par excès :

Le non-respect des limites du péri-apex par dépassement instrumental et/ou débordement du matériel d'obturation canalaire au-delà de l'extrémité radiculaire parfois directement dans le sinus maxillaire par effraction du plancher et de la muqueuse associée, constitue également une étiologie fréquente d'apparition de pathologies péri-apicales et/ou directement d'infections sinusales.<sup>25</sup>

Figure 12 : Sinusite aiguë (SA) maxillaire droite d'origine dentaire sur un scanner en reconstruction coronale.

Dépassement de pâte dentaire (P) à l'origine de cette sinusite qui se traduit par une opacité de la plus grande partie du sinus.



Source : Vacher, « Bases anatomique de l'abord du sinus maxillaire pour l'implantologie », 2013

<sup>23</sup> Briche et al.

<sup>24</sup> Briche et al.

<sup>25</sup> Briche et al.



## **3 : Diagnostic des sinusites maxillaires d'origine dentaire (SMO)**

---

### **3.1. Entretien clinique**

#### **3.1.1. Anamnèse**

L'entretien médical orienté est une étape importante dans l'évaluation du patient. Plusieurs éléments doivent être recherchés ou analysés notamment :

- Le terrain pouvant favoriser l'installation d'une pathologie naso-sinusienne (syndromes dysimmunitaires acquis ou congénitaux, diabète, hémopathies, traitements immunosuppresseurs, radiothérapie externe) ;
- La notion de pathologies naso-sinusiennes préexistantes (rhinite chronique, rhinosinusite diffuse inflammatoire avec ou sans polype) ;

Les traitements que le patient a pu recevoir doivent être répertoriés :

- Les antibiotiques (nature, posologie, durée et fréquence) ;
- La corticothérapie par voie générale (posologie, durée et fréquence) ;
- Les traitements topiques (corticothérapie, vasoconstricteurs, irrigation) ;
- Les interventions chirurgicales déjà entreprises sur le plan sinusien (chirurgie endoscopique, sinusotomie par voie vestibulaire) et/ou sur le plan dentaire (avulsion, reprise de traitement endodontique, curetage péri-apical, fermeture de communication bucco-sinusienne).<sup>26</sup>

#### **3.1.2. Evaluation des signes fonctionnels**

Un des premiers critères de l'orientation du diagnostic est l'âge du patient, l'âge moyen des sinusites dentaires étant de 42 ans.<sup>27</sup>

L'entretien médical se concentrera en particulier sur les dents antrales en recherchant chez le patient l'existence d'une douleur, d'un œdème gingival actuel ou passé (plusieurs mois), d'un traitement dentaire (obturation, traitement endodontique) ou d'une chirurgie implantaire ou parodontale. Cette symptomatologie est très particulière, mais n'est retrouvée dans la sinusite maxillaire d'origine

---

<sup>26</sup> Castillo, Le Taillandier de Gabory, et Papon, *Dents et sinus : rapport 2017 de la société française d'ORL et de chirurgie cervico-faciale*.

<sup>27</sup> Patel et Ferguson, « Odontogenic sinusitis ».

dentaire que chez 29 % des patients.<sup>28</sup> De plus, des douleurs dentaires peuvent être la conséquence d'une sinusite non dentaire.

Le but est alors de déterminer les causes possibles grâce à l'identification et la hiérarchisation de certains signes fonctionnels. On peut s'aider de l'acronyme P.A.D.O.R.E.S pour :

- Prurit ou démangeaisons nasales (P)
- Troubles de l'odorat (A)
- Douleurs naso-sinusiennes (D)
- Obstruction nasale (O)
- Rhinorrhées (R)
- Eternuements en salve (E)
- Epistaxis (S)<sup>29</sup>

L'association syndromique obstruction nasale unilatérales<sup>30</sup>, cacosmique, rhinorrhées mucopurulentes et pesanteur maxillaire est très évocatrice d'une pathologie dento-sinusienne. La répétition d'épisode infectieux aigu ou la persistance d'une symptomatologie naso-sinusienne sur plus de douze semaines évoquent la chronicité et peuvent nous orienter sur une étiologie dentaire.

### **3.1.3. Le questionnaire DyNaChron**

L'auto-questionnaire DyNaChron est un outil intéressant pour diagnostiquer une SMO. C'est un des seuls questionnaires de qualité de vie spécifique du DNSC validé en langue française<sup>31,32</sup>. Récemment automatisé, il est proposé sur support informatique dans une version suffisamment intuitive pour permettre au patient de répondre en autonomie aux 55 items en quelques minutes. Le médecin obtient instantanément les résultats ou sous forme de score avec leur représentation graphique. Les données de tests réalisés à différents temps de la prise en charge (avant/après traitement médical, avant/après chirurgie) peuvent ainsi être comparées.

---

<sup>28</sup> Longhini et Ferguson, « Clinical aspects of odontogenic maxillary sinusitis ».

<sup>29</sup> Castillo, Le Taillandier de Gabory, et Papon, *Dents et sinus : rapport 2017 de la société française d'ORL et de chirurgie cervico-faciale*.

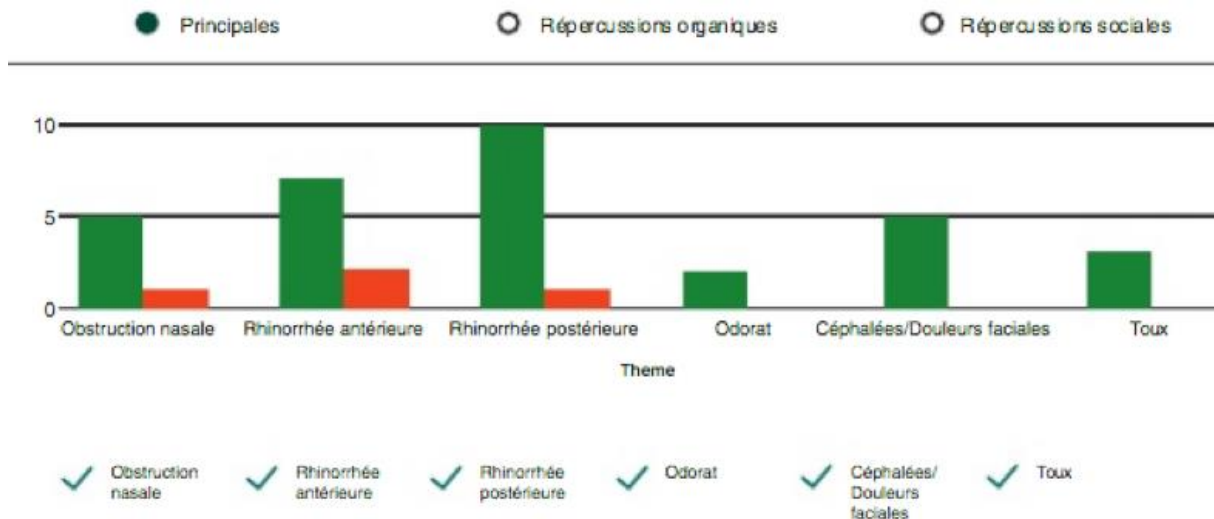
<sup>30</sup> Brook, « Sinusitis of odontogenic origin ».

<sup>31</sup> Nguyen et al., « Assessment of facial pain and headache before and after nasal polyposis surgery with the dynachron questionnaire ».

<sup>32</sup> Nguyen et al., « Sinonasal symptom assessment by the self-reported DyNaChron questionnaire ».

Figure 13 : Représentation graphique des scores DyNaChron

Avant (en vert) et à un mois après chirurgie (en rouge) chez un patient présentant une sinusite maxillaire chronique d'origine dentaire



Source : Rumeau, In *Dents et sinus : rapport 2017 de la société française d'ORL et de chirurgie cervico-faciale*, 2017

## 3.2. Examen clinique

### 3.2.1 Examen bucco-dentaire

L'examen bucco-dentaire repose sur une analyse minutieuse des dents antrales (14 à 17 et 24 à 27). Sur le plan dentaire, on recherche une pathologie carieuse, un signe de nécrose, des restaurations et reconstitutions coronaires, un écoulement purulent au contact de la couronne ou une fistule purulente en région apicale, des fractures ou des dents réduites à l'état de racines ; sur le plan parodontal, on recherche une tuméfaction, une fistule, un érythème, une mobilité, une récession et une poche parodontale. Une palpation est réalisée en regard des apex des dents antrales, ainsi qu'un sondage parodontal, des tests de vitalité pulpaire (thermique et électrique) et des tests de percussion (axiale et transversale).

### 3.2.2. Examen ORL

Dans le cadre des SMO, l'examen ORL a pour but d'éliminer une cause rhinogène.

#### **Rhinoscopie antérieure et naso-fibroscopie**

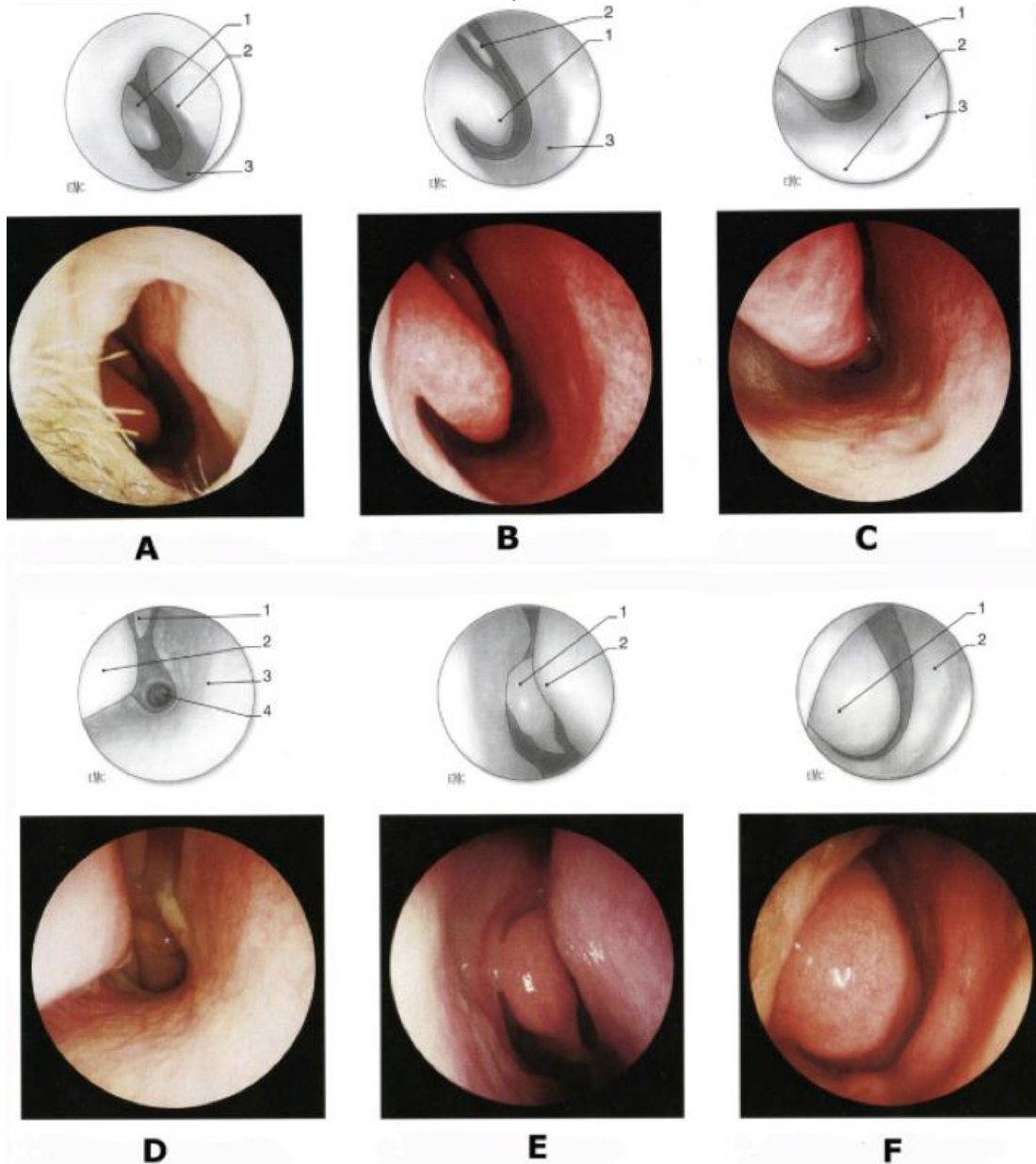
L'endoscopie nasale est réalisée après pulvérisation ou non d'un anesthésique local avec ou sans vasoconstricteur. Elle permet l'analyse de la topographie des polypes (Figure 12), de l'aspect des sécrétions, de l'état de la muqueuse et des sécrétions (peut être obtenue avec le score de Lund-Kennedy<sup>33</sup>). La présence d'œdèmes au contact du processus unciforme, d'un polype inflammatoire au méat moyen ou de sécrétions muco-purulentes dans la région ostioméatique sont très évocatrices d'une SMO.

---

<sup>33</sup> Lund et Kennedy, « Staging for rhinosinusitis ».

Figure 14 : : Endoscopie antérieure Vues endoscopiques de la fosse nasale droite.

A. Vestibule nasal. 1 : cornet inférieur ; 2 : septum nasal ; 3 : plancher de la cavité nasale. B. Valve septo-turbinale. 1 : cornet inférieur ; 2 : cornet moyen ; 3 : septum nasal. C. Partie antérieure du plancher de la fosse nasale. 1 : corps du cornet inférieur ; 2 : plancher de la cavité nasale ; 3 : septum nasal. D. Partie postérieure du plancher de la fosse nasale. 1 : cornet moyen ; 2 : cornet inférieur ; 3 : septum nasal ; 4 : orifice choanal. E. Crête septale. 1 : cornet moyen ; 2 : articulation chondro-vomérienne. F. Cornet inférieur. 1 : sa tête ; 2 : septum nasal.



Source : Klossek, « Anatomie des cavités naso-sinusiennes », 1997

## Rhinoscopie postérieure

Réalisée avec un petit miroir introduit dans la bouche, à l'arrière du voile du palais, elle reflète l'image du rhinopharynx et des choanes. On cherche ici, au niveau de la queue du cornet inférieur, des sécrétions muco-purulentes de la SMO.

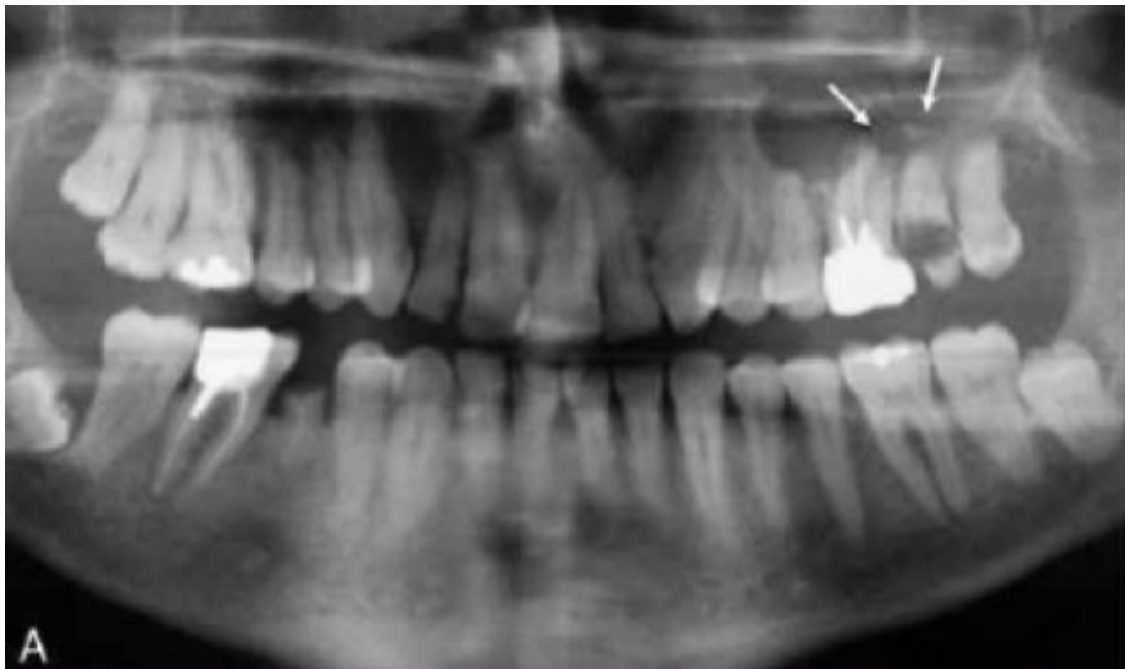## 3.3. Examen radiologique

### 3.3.1 Orthopantomogramme (OPG)

Simple et peu coûteuse, l'OPG ou panoramique dentaire donne une appréciation globale du système dento-maxillaire.<sup>34</sup> Il permet d'évaluer les relations des dents maxillaires avec les sinus, de mettre en évidence la présence de pneumatisations ou de pseudo-kystes, de préciser quelles peuvent être les dents mises en cause ou de repérer un corps étranger à l'intérieur du sinus maxillaire.<sup>35</sup>

L'inconvénient de cette technique en 2D (projection d'un volume sur un plan) est qu'elle présente de nombreux faux négatifs par la superposition des structures et des zones de flou.

Figure 15 : Panoramique dentaire : radio-carté péri-apicale au niveau de 26 et 27



Source : Castillo, In *Dents et sinus : rapport 2017 de la société française d'ORL et de chirurgie cervico-faciale*, 2017

<sup>34</sup> Aranha Watanabe et al., « Morphodigital evaluation of the trabecular bone pattern in the mandible using digitized panoramic and periapical radiographs ».

<sup>35</sup> Brook, « Sinusitis of odontogenic origin ».

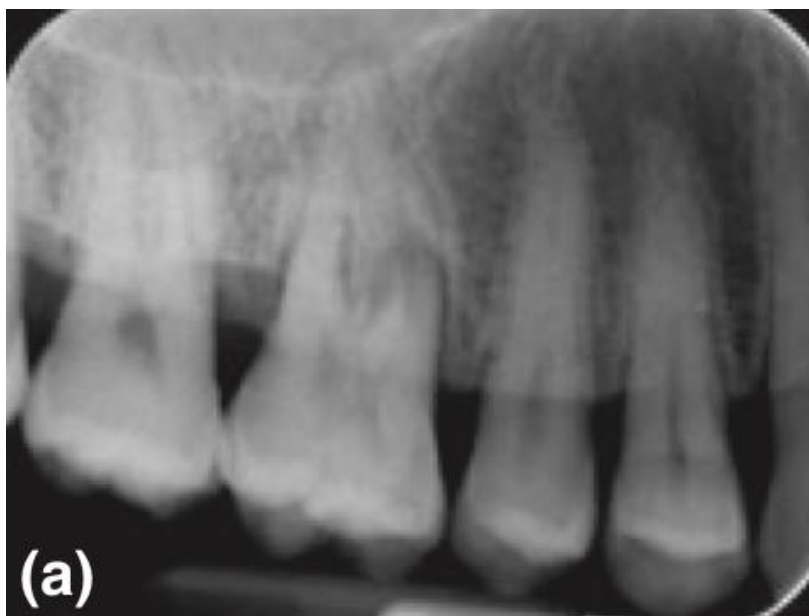### 3.3.2. Cliché rétro-alvéolaire

Le cliché rétro-alvéolaire est utile pour apprécier l'interface dento-sinusienne. Sur le cliché rétro-alvéolaire, le sinus apparaît comme une mince ligne radio-opaque correspondant à une mince couche d'os cortical. En l'absence de pathologie, c'est une ligne continue ; en cas de pathologie péri-apicale chronique, on peut observer des interruptions, voire une disparition.

Le cliché rétro-alvéolaire permet en plus de visualiser une carie, une pathologie parodontale, une fracture radiculaire, une résorption radiculaire, une lésion péri-apicale, un bris d'instrument ou un dépassement de matériau d'obturation. Il permet aussi d'évaluer la qualité d'une reconstitution coronaire ou d'une obturation endodontique.

Les avantages majeurs de cette technique sont la facilité de mise en œuvre et le coût. L'inconvénient du cliché rétro-alvéolaire est toujours d'être la projection d'un volume sur un plan et toute les difficultés rencontrées avec superpositions, et notamment pour l'évaluation de la distance entre l'apex dentaire et le plancher du sinus maxillaire<sup>36</sup>

Figure 16 : Rétro-alvéolaire de 26 avec lésion péri-radriculaire



Source: Sahabzian, "Diagnostic value of 2D and 3D imaging in odontogenic maxillary sinusitis : a review of literature", 2012

---

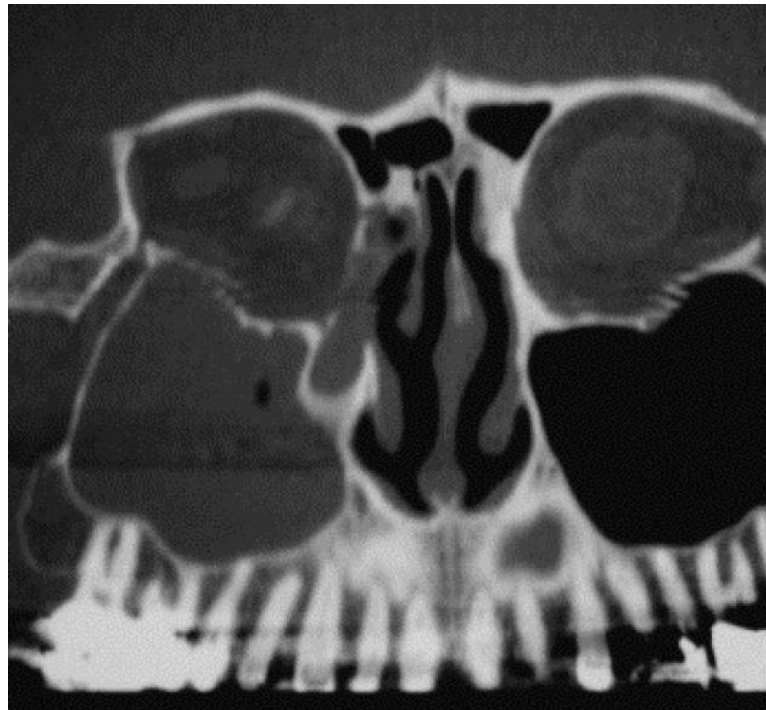
<sup>36</sup> Oberli, Bornstein, et von Arx, « Periapical surgery and the maxillary sinus ».

### 3.3.3. Dentascanner

Il s'agit d'une tomодensitométrie couplée à un logiciel qui permet d'obtenir des reconstitutions courbes selon une présentation panoramique. La présence de prothèses fixes ou d'obturations métalliques engendre le plus souvent des artéfacts au niveau des couronnes qui ne gênent pas l'analyse de l'os alvéolaire et de l'apex dentaire. En cas d'artefact radiculaire, des algorithmes de reconstruction d'image sont menés sur des coupes axiales, les reconstructions panoramiques et coronales obliques.

Le Dentascanner est un examen très performant pour détecter précocement des lésions péri-radicales débutantes, des foyers ostéolytiques, des kystes odontogéniques, des anomalies de traitement endodontique comme un dépassement de pâte dentaire ou un sous traitement mais aussi la présence de corps étrangers dans le sinus maxillaire et des petites communications bucco-sinusiennes. Cette technique est de plus en plus remplacée par le CBCT.<sup>37</sup>

Figure 17 : : Dentascan : Opacité complète du sinus maxillaire droit en relation avec les apex dentaires



Source : Gilain, « Sinusites maxillaires », 2005

---

<sup>37</sup> Castillo, Le Taillandier de Gabory, et Papon, *Dents et sinus : rapport 2017 de la société française d'ORL et de chirurgie cervico-faciale*.



### 3.3.4 Tomodensitométrie naso-sinusienne

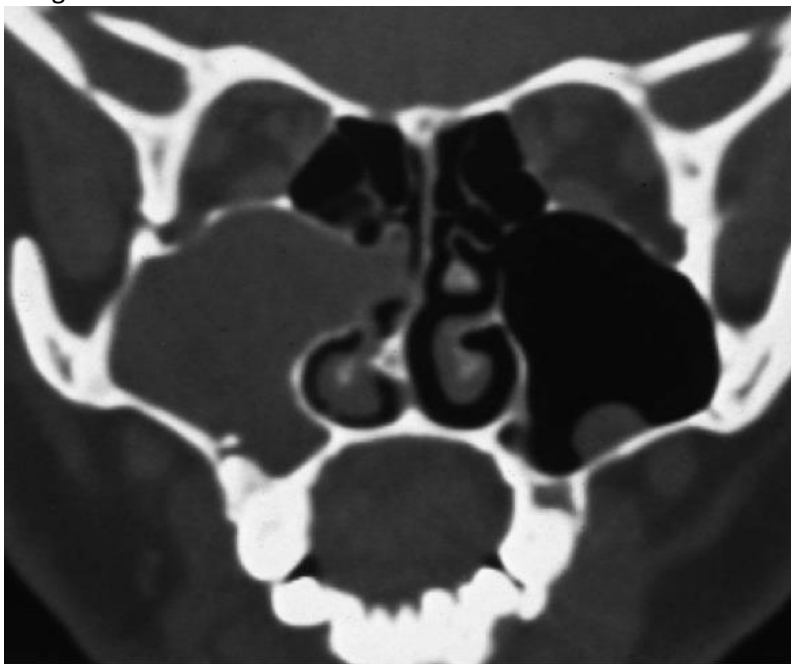
La tomodensitométrie (TDM) naso-sinusienne non injectée en coupes axiales avec reconstructions coronales et sagittales est l'examen de référence dans le cadre du bilan des rhinosinusites chroniques. La recherche d'une étiologie au niveau de l'interface dento-sinusienne impose que les coupes en projection du plancher de l'os maxillaire dépassent le plan des couronnes des dents antrales<sup>38</sup>. En revanche sur le plan dentaire, les informations obtenues sont moins précises qu'avec le Dentascanner pour connaître la ou les dents incriminées.

L'avantage de la TDM naso-sinusienne est qu'elle permet d'analyser la perméabilité du complexe ostéoméatal, le degré d'épaississement de la muqueuse sinusienne guidant ainsi les indications éventuelles de méatotomie moyenne.

La présence de balle fongique intra-sinusienne est suspectée devant l'observation d'hyperdensités intra-sinusienne d'aspect calcique ou métallique<sup>39</sup>

Figure 18 : TDM, coupe coronale passant par la région du méat moyen en regard de la bulle ethmoïdale

Opacité complète homogène du sinus maxillaire droit avec lyse de la cloison inter-sinuso-nasale et image de corps étranger



Source : Gilain, « Sinusites maxillaires », 2005

<sup>38</sup> Longhini, Branstetter, et Ferguson, « Otolaryngologists' perceptions of odontogenic maxillary sinusitis ».

<sup>39</sup> Castillo, Le Taillandier de Gabory, et Papon, *Dents et sinus : rapport 2017 de la société française d'ORL et de chirurgie cervico-faciale*.

### 3.3.5 Tomodensitométrie volumétrique à faisceau conique (CBCT)

Le CBCT est la technique de référence en odontostomatologie. Elle offre une résolution spatiale supérieure à celle de la TDM et du Dentascanner tout en réduisant la dose d'irradiation délivrée au patient jusqu'à un facteur 10.<sup>40</sup> Le coût est aussi moins élevé. Ainsi, le CBCT est devenu un examen incontournable pour analyser finement l'anatomie radiculo-canalair et apicale des dents antrales et leurs rapports au plancher sinusien.<sup>41</sup> Le CBCT est très performant pour analyser la qualité des traitements endodontiques sur des racines dont l'orientation spatiale peut être complexe et pour identifier des anomalies péri-apicales ou péri-radiculaires de petites tailles.<sup>42</sup>

Estrela et coll ont montré sur une série de 888 images de patients présentant des pathologies endodontiques, que le CBCT était plus performant que l'OPG et les clichés centrés pour identifier des anomalies péri-apicales<sup>43</sup>. Le CBCT est aussi très performant pour identifier des fractures radiculaires sur des dents traitées ou non<sup>44</sup>.

Sur le plan sinusien, le CBCT permet de visualiser des épaissements muqueux du bas-fond sinusien qui peuvent être plus ou moins réguliers, linéaires ou légèrement mamelonnés, partiel ou en cadre, des formations kystiques sous muqueuses, des calcifications linéaires para-pariétales ou, plus tardivement, un épaissement des parois sinusiennes témoignant souvent de la chronicité du processus inflammatoire.

L'acquisition du volume à étudier s'effectue en un temps assez long (9 à 30 secondes) source d'artefacts de mouvement. Les images établies selon un plan axial sont secondairement traitées pour obtenir des reconstructions multi-planaires (coronales et sagittales), panoramiques (parallèles à la crête alvéolaire). Ces reconstructions permettent de limiter l'impact des artéfacts liés aux traitements conservateurs sur la couronne ou la racine.

De par la faible résolution en contraste, le CBCT ne permet pas en revanche de discerner les lésions tissulaires et de distinguer un granulome et un kyste péri-apical. La résolution en contraste est en revanche inférieure à celle de la TDM.<sup>45</sup>

---

<sup>40</sup> Li, « Patient radiation dose and protection from cone-beam computed tomography ».

<sup>41</sup> Hodez, Griffaton-Taillandier, et Bensimon, « Cone-beam imaging ».

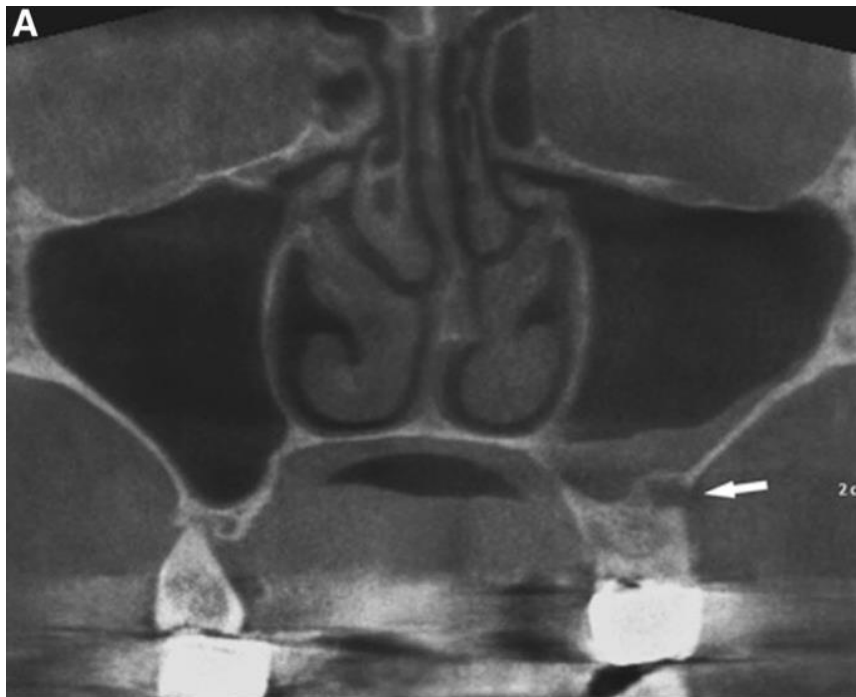
<sup>42</sup> Bornstein et al., « Comparison of periapical radiography and limited cone-beam computed tomography in mandibular molars for analysis of anatomical landmarks before apical surgery ».

<sup>43</sup> Estrela et al., « Accuracy of cone beam computed tomography and panoramic and periapical radiography for detection of apical periodontitis ».

<sup>44</sup> Long et al., « Diagnostic accuracy of CBCT for tooth fractures ».

<sup>45</sup> Al Abduwani et al., « Cone beam ct paranasal sinuses versus standard multidetector and low dose multidetector ct studies ».

Figure 19 : CBCT d'un patient présentant une sinusite dentaire gauche associée à une parodontite apicale sur 26 ; A : Vue coronale du CBCT



Source : Shahbazian, « Comparative assessment of periapical radiography and cbct imaging for radiodiagnostics in the posterior maxilla », 2015

### 3.4. Examen microbiologique

Le microbiote des SMO est plurimicrobien et correspond à un microbiote oro-pharyngé mixte associant non seulement des bactéries aérobies et anaérobies<sup>46</sup> mais également des champignons.

Les bactéries les plus retrouvées sont les bactéries anaérobies associées ou isolées aux bactéries aérobies. Les travaux de Brook et coll. montrent que sur 28 cas de sinusites chroniques d'origine dentaire, une infection mixte à germes aérobies et anaérobies dans 50% des cas, une infection à anaérobies seuls dans 39% des cas et une infection à aérobies seuls dans 11% des cas<sup>47</sup>.

---

<sup>46</sup> Puglisi et al., « Bacteriological findings and antimicrobial resistance in odontogenic and non-odontogenic chronic maxillary sinusitis ».

<sup>47</sup> Brook, « Microbiology of Acute and Chronic Maxillary Sinusitis Associated with an Odontogenic Origin ».

Les bactéries les plus souvent retrouvées sont : *Peptostreptococcus spp*, *Fusobacterium spp*, *Prevotella spp* et *Porphyromonas spp* dans les sinusites chroniques <sup>48</sup>. Cette prédominance s'explique par une modification des conditions physico-chimiques du milieu de prolifération. En effet, la diminution du pH local et celle de la pression en oxygène font suite à l'obstruction de l'ostium lors des sinusites chroniques <sup>49</sup>. Les bactéries aérobies les plus fréquemment retrouvées dans les SMO sont les *S. aureus*, *S. pneumoniae*, les streptocoques  $\alpha$ -hémolytiques et les staphylocoques coagulase-négatifs.<sup>50</sup><sup>51</sup><sup>52</sup>. Des bactéries aérobies et anaérobies productrices de  $\beta$ -lactamases ont été identifiées chez 50 % des patients présentant une SMO aiguë et chez 75 % des patients atteint d'une SMO chronique <sup>53</sup>. Ces bactéries restent encore sensibles aux céphalosporines ou à l'association amoxicilline/acide clavulanique. Les bactéries anaérobies résistantes aux pénicillines et aux macrolides sont sensibles le plus souvent au métronidazole et/ou aux fluoroquinolones<sup>54</sup>.

### 3.4.1 Prélèvement à visée bactériologique

Le prélèvement est fait avec un écouvillon sur les suppurations ou par aspiration des sécrétions. Ce recueil doit éviter toute contamination par le microbiote commensal cutanéomuqueux au contact du seuil narinaire. Sous contrôle optique, il doit être mené au méat moyen ou au contact du récessus ethmoïdal pour être le plus spécifique. Le plus simple est de réaliser ce prélèvement lors de l'acte chirurgical pour augmenter la précision du geste.

L'analyse est effectuée directement, le choix de la méthode de culture (type de milieu, aéro-et/ou anaérobie) est déterminé par le microbiologiste sur la base de la qualité de la demande d'analyse précisant les circonstances cliniques et les traitements antibiotiques déjà reçus ou en cours.<sup>55</sup>

---

<sup>48</sup> Puglisi et al., « Bacteriological findings and antimicrobial resistance in odontogenic and non-odontogenic chronic maxillary sinusitis ».

<sup>49</sup> Brook, « Sinusitis of odontogenic origin ».

<sup>50</sup> Longhini et Ferguson, « Clinical aspects of odontogenic maxillary sinusitis ».

<sup>51</sup> Puglisi et al., « Bacteriological findings and antimicrobial resistance in odontogenic and non-odontogenic chronic maxillary sinusitis ».

<sup>52</sup> Brook, « Sinusitis of odontogenic origin ».

<sup>53</sup> Brook, « Microbiology of Acute and Chronic Maxillary Sinusitis Associated with an Odontogenic Origin ».

<sup>54</sup> Puglisi et al., « Bacteriological findings and antimicrobial resistance in odontogenic and non-odontogenic chronic maxillary sinusitis ».

<sup>55</sup> Castillo, Le Taillandier de Gabory, et Papon, *Dents et sinus : rapport 2017 de la société française d'ORL et de chirurgie cervico-faciale*.

### **3.4.2 Prélèvement à visée mycologique**

Le recueil est réalisé en conditions d'asepsie opératoire lorsqu'une rhinosinusite fongique est suspectée. Le matériel collecté lors d'un geste de méatotomie doit être aussitôt conditionné pour éviter toute contamination par la présence d'agent fongiques ubiquitaires en suspension dans l'air. L'analyse mycologique est guidée par la qualité des informations cliniques fournies par le clinicien.

## **3.5 Formes cliniques des SMO**

### **3.5.1. SMO bactériennes aiguës**

#### **Définition**

La SMO aiguë est une infection aiguë de la muqueuse du sinus maxillaire d'étiologie bucco-dentaire, avec un comblement complet ou partiel du sinus débordant dans la fosse nasale homolatérale.

Les bactéries colonisent la muqueuse soit directement par voie nasale, soit dans un second temps par le blocage de l'ostium créant une baisse de pression et donc un milieu favorable pour les bactéries.

#### **Signes cliniques**

Les signes cliniques sont les mêmes que pour une sinusite aiguë classique :

- Douleur sous orbitaire surtout en phase aiguë de la sinusite ; unilatérale, irradiante vers l'arcade dentaire et/ou l'orbite et le front, continue et pulsatile ;
- Douleur exacerbée lors des mouvements de la tête, résistante aux antalgiques prescrits en première intention ;
- Fièvre entre 38° et 39°C ;
- Rhinorrhée antérieure et postérieure muqueuse, muco-purulente ou franchement purulente

A ces signes, s'ajoutent des signes spécifiques de la SMO aiguë:

- Unilatéralité de l'infection
- Rhinorrhée fétide à l'origine d'une cacosmie homolatérale
- Douleurs dentaires aiguës peuvent être complètement absentes ou bien se présentées comme ceux d'une parodontite apicale aiguë.

## **Examen clinique**

- Douleurs provoquées à la pression de la face antérieure du sinus maxillaire.
- Rhinoscopie antérieure : congestion des cornets et présence de sécrétions purulentes et fétides au niveau du méat moyen.
- Examen de la cavité buccale : traînée muco-purulente sur la paroi postérieure du pharynx (inconsistance)
- Examen dentaire : recherche de la présence d'atteinte d'une ou plusieurs dents maxillaires (carie, pulpite, nécrose, infection péri-apicale, fracture, etc.), d'une communication bucco-sinusienne, d'une avulsion récente, etc.

## **Examen radiologique**

- Radiographie panoramique dentaire et cliché rétro-alvéolaire réaliser souvent dans un second temps (diagnostic positif)
- Examen tomodensitométrie (TDM) :  
Non requis en première intention devant un tableau clinique évocateur de sinusite maxillaire aiguë.  
Systématique en cas de complications infectieuses de voisinage

### **3.5.2. SMO bactériennes chroniques**

#### **Définition**

La SMO chronique isolée se définit classiquement par une atteinte inflammatoire et/ou infectieuse du sinus maxillaire évoluant depuis au moins trois mois. Plusieurs aspects évolutifs sont possibles :

La forme chronique pure se définissant par une symptomatologie et des signes qui restent patents toute la durée d'évolution de la sinusite sans véritable poussée aiguë. La forme récidivante se définissant, à l'inverse, par l'existence de poussées de sinusite aiguë émaillant l'évolution d'une sinusite chronique dont les signes sont patents ou absents entre chaque épisode aigu.

La forme subaiguë, de durée d'évolution inférieure à trois mois et caractérisée par la persistance d'une symptomatologie résistante au traitement médical et développée dans les suites d'une sinusite maxillaire aiguë.

La SMO chronique est la forme étio-pathogénique où une lésion dentaire est identifiée de façon précise comme cause de la sinusite.

## **Examen clinique**

A l'opposé de la sinusite aiguë, l'épisode douloureux est passé inaperçu le plus souvent. Les douleurs sont irrégulières, à irradiations frontales, avec une pesanteur au niveau péri-orbitaire. Une rhinorrhée purulente, sérieuse ou muqueuse unilatérale, surtout en postérieure peut se manifester accompagnée d'une toux irritative avec douleurs au niveau du pharynx à la déglutition et au crachat et d'une haleine fétide.

### - Examen endoscopique des fosses nasales :

Anomalies siégeant au niveau du méat moyen homolatéral à l'atteinte maxillaire.

Recherche des facteurs morphologiques d'obstruction de l'ostium : déviation septale, cornet moyen, bulleux ou inflammatoire, polypes lésion tumorale localisée au méat moyen, polypes inflammatoires réactionnels à l'infection d'amont, sécrétions muco-purulentes

### - Examen de la cavité buccale :

Inspection : recherche de tuméfaction du fond du vestibule, de fistule, de communication bucco-sinusienne, d'une pathologie carieuse, de restaurations maxillaires, de mobilité ou de délabrement dentaire.

Palpation du fond du vestibule à la recherche d'anomalies des reliefs ou de douleurs.

Percussion axiale et latérale des dents maxillaires.

Tests de vitalité à la recherche de signes de nécrose pulpaire.

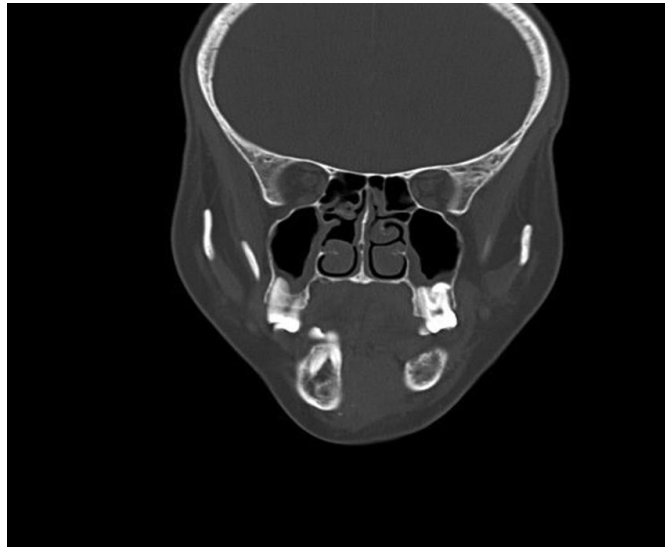
## **Examen radiologique**

Une exploration des apex des dents antrales sera réalisée avec l'aide de clichés rétro-alvéolaire, d'une panoramique, mais surtout de scanner nomment une TDM pour les tissus mous sinusiens et un CBCT pour contrôler les tissus osseux et dentaires

Ces explorations sont nécessaires pour permettre en évidence :

- Les granulomes et kystes radiculo-dentaires
- Les fistules bucco-sinusiennes

Figure 20 : TDM d'une sinusite chronique



Source : Drumond, « Evaluation et prévalence des sinusites maxillaires », 2017

### 3.5.3. SMO fongiques ou balle fongique

#### Définition

La balle fongique est une rhino-sinusite fongique non-invasive survenant généralement chez un hôte immunocompétent, forme la plus fréquente<sup>56</sup>.

Le champignon le plus souvent retrouvé est *Aspergillus fumigatus*; anciennement appeler « aspergillome » l'appellation doit être abandonnée car plusieurs agents pathogènes sont retrouvés. La rhinossinusite fongique invasive survient sur un terrain spécifique d'immunodépression.

#### Signes cliniques

Les caractéristiques cliniques de la balle fongique sont peu spécifiques<sup>57</sup> et se présentent comme un dysfonctionnement rhino-sinusal.

---

<sup>56</sup> Montone et al., « Fungal rhinosinusitis: a retrospective microbiologic and pathologic review of 400 patients at a single university medical center ».

<sup>57</sup> Pagella et al., « Paranasal sinus fungus ball: diagnosis and management ».



Il s'agit essentiellement d'une pathologie de l'adulte<sup>58</sup> ; l'âge moyen de détection varie entre 45 et 65 ans selon les études<sup>5960</sup> .

Elle peut être diagnostiquée devant un contexte de sinusite ou rhinite à répétition<sup>61</sup> ou de sinusite résistante aux traitements bien menés et évoluant depuis plusieurs mois, voire plusieurs années<sup>62</sup>.

Les femmes sont les plus touchées pour des raisons encore incertaines, l'influence hormonale étant souvent évoquée<sup>63</sup> .

Les signes souvent peu spécifiques et sévères conduisent le patient à consulter souvent plusieurs mois/années après

### **Examens cliniques**

L'ensemble de ces indices peuvent alors permettre de diagnostiquer la balle fongique mais parfois le patient présente un tableau totalement asymptomatique<sup>64</sup>.

- Rhinorrhée postérieure chronique mucopurulente ou purulente, unilatérale
- Toux chronique
- Cacosmie dans 15,3 % à 20 %<sup>65</sup>, cette dernière étant alors évocatrice d'une origine dentaire
- Obstruction nasale (congestion de la fosse nasale consécutive à l'infection sinusienne)
- Dans certains cas : forme aiguë avec fièvre
- Histoire de sinusite maxillaire chronique unilatérale avec des poussées aiguës récidivantes et/ou résistantes aux antibiotiques

### **Examen bucco-dentaire**

Il faudra rechercher la présence de traitements endodontiques au niveau des dents antrales et notamment de sur-traitement, en effet plusieurs facteurs favorisant le développement du champignon

---

<sup>58</sup> Fanucci et al., « Diagnosis and treatment of paranasal sinus fungus ball of odontogenic origin: case report ».

<sup>59</sup> Pagella et al., « Paranasal sinus fungus ball: diagnosis and management ».

<sup>60</sup> Grosjean et Weber, « Fungus balls of the paranasal sinuses ».

<sup>61</sup> Bosi et al., « Fungus ball of the paranasal sinuses ».

<sup>62</sup> Bosi et al.

<sup>63</sup> Aït-Mansour et al., « Evaluation of the prevalence and specificities of asymptomatic paranasal sinus aspergillosis: retrospective study of 59 cases ».

<sup>64</sup> Aït-Mansour et al.

<sup>65</sup> Aït-Mansour et al.

ont été identifiés : altération du tapis muco-ciliaire, cavités préformées, effraction de l'épithélium muqueux<sup>66</sup>

Il semblerait que l'oxyde de zinc présent dans le ciment d'obturation favoriserait la croissance d'*Aspergillus*<sup>67</sup>

### Endoscopie nasale

On détecte :

- Une masse mycélienne noirâtre, friable, épaisse et irrégulière avec des zones blanchâtre ou vert jaunâtre
- Une obstruction des de la fosse nasale homolatérale
- La présence de polypes et
- Un bombé de la paroi inter-sinuso-nasale ;
- L'ostium est rétréci par œdème muqueux
- Un épaissement et inflammation du plancher sinusien

L'examen clinique par endoscopie est souvent normal<sup>68</sup> mais peut également retrouver au niveau d'un des méats ou du récessus sphéno-ethmoïdal un aspect purulent des sécrétions (38 % selon Kim<sup>69</sup>)

### Examens radiologiques

Il est fréquent de diagnostiquer une balle fongique de manière fortuite (10 % à 20 %<sup>7071</sup>) sur une tomodensitométrie du massif facial réalisée dans le cadre de bilan systématique avant toute chirurgie pré-implantaire, pré-prothétique ou cardiaque ou avant la mise en route d'un traitement immunosuppresseur

La TDM ou le CBCT montrent un aspect très évocateur à la radiographie :

- Signes de sinusite chronique : épaissement de la muqueuse sinusienne, ostéosclérose des parois osseuses, possible lyse partielle de la cloison inter-sinuso-nasale

---

<sup>66</sup> Castillo, Le Taillandier de Gabory, et Papon, *Dents et sinus : rapport 2017 de la société française d'ORL et de chirurgie cervico-faciale*.

<sup>67</sup> Willinger et al., « Influence of zinc oxide on aspergillus species: a possible cause of local, non-invasive aspergillosis of the maxillary sinus ».

<sup>68</sup> Dufour et al., « Paranasal sinus fungus ball and surgery ».

<sup>69</sup> Kim, So, et Kwon, « The increasing incidence of paranasal sinus fungus ball ».

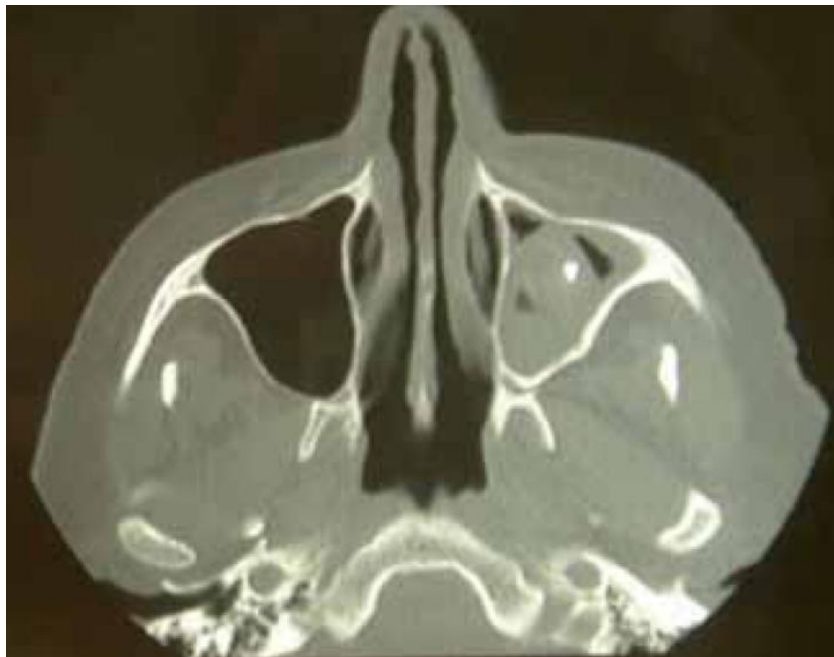<sup>70</sup> Grosjean et Weber, « Fungus balls of the paranasal sinuses ».

<sup>71</sup> Toussain et al., « Sinus fungal balls: characteristics and management in patients with host factors for invasive infection ».

- Unilatéral
- Hyperdensités intra-sinusiennes hétérogènes : spontanément hyperdenses ou des calcifications multiples au sein d'une opacité sinusienne (image de corps étranger de densité métallique)

Dans ces formes non invasives, il n'existe pas de lyse osseuse associée.

Figure 21 : Scanner d'une sinusite gauche avec épaissement de la muqueuse et une calcification intra-sinusienne



Source : Bosi, « Fungus ball of the paranasal sinuses : report of two cases and literature review », 2012

## 4 : Stratégies thérapeutiques

---

Les options thérapeutiques sont nombreuses mais devront le plus souvent s'appuyer sur la notion de conservation tissulaire lorsque le contexte clinique le permet. Les différentes options sont :

- Extraction de la dent ou de la racine concernée (amputation radiculaire) ;
- Conservation de la dent par : traitement endodontique, retraitement orthograde si la dent est déjà traitée, ou une chirurgie endodontique (retraitement rétrograde) si l'abord envisagé est chirurgical.
- Abstention thérapeutique en fonction de la difficulté et de la faisabilité avec suivi clinique et radiologique ; cette option est envisagée pour une sinusite maxillaire chronique asymptomatique, sans évolution négative radiologique, lorsque le rapport bénéfice/risque pour un traitement ou retraitement endodontique est défavorable, et lorsque la présence d'un foyer infectieux potentiel est compatible avec l'état de santé général du patient. Le patient doit être informé de cette situation afin de pouvoir instaurer un suivi régulier.

Le traitement des sinusites maxillaires odontogènes fait appel à trois modalités thérapeutiques : le traitement de la cause dentaire, l'antibiothérapie et le traitement de la conséquence sinusienne.

### 4.1. Médications

#### 4.1.1. Traitement pharmaco-thérapeutique des SMO aigües

##### Antibiothérapie :

Elle doit être active sur les germes aérobies et anaérobies du microbiote buccal et secondairement adaptée aux résultats des cultures et de l'antibiogramme<sup>72</sup>. Elle devra encadrer le geste dentaire et l'éventuel geste chirurgical pour une durée qui varie de 7 à 28 jours dans la littérature scientifique.<sup>73,74</sup> Compte tenu des espèces bactériennes en présence, on utilise une amino-pénicilline telle que l'amoxicilline mais la prévalence des bactéries sécrétrices de  $\beta$ -lactamases montre que l'association amoxicilline/acide clavulanique, les céphalosporines ou les macrolides sont plus efficaces<sup>75</sup>. L'utilisation du métronidazole est possible mais doit être associée à une molécule efficace contre les

---

<sup>72</sup> Mehra et Jeong, « Maxillary sinusitis of odontogenic origin ».

<sup>73</sup> Mehra et Jeong.

<sup>74</sup> Brook, « Sinusitis of odontogenic origin ».

<sup>75</sup> Brook.

germes aérobies<sup>76</sup>. L'utilisation des fluoroquinolones est recommandée par certains auteurs car ils sont actifs contre les bactéries résistantes à l'association amoxicilline et acide clavulanique.<sup>77,78</sup>

Ainsi, selon l'Agence Nationale de Sécurité des Médicaments (anciennement l'AFSSAPS), l'antibiothérapie n'est indiquée qu'en cas de sinusite maxillaire aiguë purulente, non compliquée avec suspicion d'une infection bactérienne avec au moins 2 des 3 critères suivants :

- Persistance ou augmentation des douleurs sinusiennes infra-orbitaires malgré un traitement symptomatique prescrit pendant au moins 48 heures ; caractère unilatéral de la douleur et/ou son augmentation quand la tête est penchée en avant, et/ou son caractère pulsatile et/ou son acmé en fin d'après-midi et la nuit ; augmentation de la rhinorrhée et caractère continu de la purulence. Ces signes ont d'autant plus de valeur qu'ils sont unilatéraux : **amoxicilline, 3 g/24h, pendant 7 jours.**
- Sinusite maxillaire unilatérale associée à une infection dentaire manifeste homolatérale de l'arcade dentaire supérieure : **amoxicilline/acide clavulanique, 3 g/24h, pendant 7 jours.**
- En cas d'allergie à la pénicilline sans contre-indication aux céphalosporines, le traitement recommandé est : **céfotiam hexétil, 400 mg/24h, ou cefpodoxime proxétil, 400 mg/24h, ou céfuroxime axétil, 500 mg/24h, pendant 5 jours.**
- En cas de contre-indication aux bêta-lactamines : **lévofloxacine, 500 mg/24h, ou moxifloxacine, 400 mg/24h, pendant 7 jours, pristinamycine, 2 g/24h, pendant 4 jours.**<sup>79</sup>

Dans une étude menée en 2006, POLONOVSKI montre qu'un traitement de 5 jours par cefpodoxime-proxétil à 400 mg/jour est cliniquement aussi efficace qu'un traitement de 8 jours par amoxicilline-acide clavulanique à 2 g/250 mg/jour avec une meilleure tolérance et observance.<sup>80</sup>

#### Vasoconstricteurs :

L'association de vasoconstricteurs locaux comme l'éphédrine permet de faciliter le drainage de l'ostium.

Leur prise pendant 2 à 4 jours n'entraîne aucun risque iatrogène en l'absence des contre-indications classiques cardiovasculaires (HTA, angor, etc.).

---

<sup>76</sup> Brook, « Microbiology of Acute and Chronic Maxillary Sinusitis Associated with an Odontogenic Origin ».

<sup>77</sup> Puglisi et al., « Bacteriological findings and antimicrobial resistance in odontogenic and non-odontogenic chronic maxillary sinusitis ».

<sup>78</sup> Saibene et al., « Redefining boundaries in odontogenic sinusitis: a retrospective evaluation of extramaxillary involvement in 315 patients: odontogenic sinusitis extramaxillary involvement ».

<sup>79</sup> Haute autorité de santé, « Sinusite de l'adulte ».

<sup>80</sup> Polonovski et El Mellah, « Traitement des sinusites maxillaires aiguës de l'adulte ».

### Antalgiques :

Les traitements antalgiques et antipyrétiques sont administrés parallèlement en fonction de la symptomatologie clinique.

### Corticothérapie :

La pertinence de l'usage des anti-inflammatoires stéroïdiens reste encore à évaluer, même si leur prescription est largement répandue. Si elle est décidée, elle est prescrite pour 3 à 5 jours à la dose de 1 mg/kg/24h équivalent à la prednisone. Son arrêt sera brutal, sans recours à une posologie dégressive.

## **4.1.2. Traitement pharmaco-thérapeutique des SMO chroniques**

Le traitement des sinusites maxillaires chroniques odontogènes comprend des médications complétées par des mesures hygiéno-diététiques notamment des lavages de nez pluriquotidiens avec du liquide physiologique et l'arrêt de la consommation du tabac. Les traitements locaux ont pour objectif de faciliter l'aération et le drainage du ou des sinus maxillaires.

### Antibiothérapie :

L'antibiothérapie doit être réservée exclusivement aux poussées de réchauffement. Le choix de l'antibiotique est fondé sur le profil bactériologique habituel des sinusites chroniques. En l'absence d'identification bactériologique et d'antibiogramme, on choisit soit l'association amoxicilline-acide clavulanique soit l'association fluoroquinolone/métronidazole. La durée de l'antibiothérapie est habituellement de 10 jours.

### Corticothérapie :

La corticothérapie par voie orale est toujours prescrite en association avec l'antibiothérapie. Elle a pour objectif de traiter la composante inflammatoire de la sinusite chronique. Elle est prescrite à dose efficace sur une courte durée ne dépassant pas 10 jours.

## **4.2. Traitement dentaire**

### **4.2.1 Traitement dentaire conservateur**

#### **Traitement endodontique**

Le traitement endodontique a pour objectif de restaurer l'organe dentaire pathologique, source du foyer infectieux. Ce traitement comporte trois étapes: la mise en forme des canaux, leur désinfection (Hypochlorite de sodium 6%), et l'obturation canalaire.

La complexité du système canalaire principal et accessoire, la présence de zones cryptiques et/ou de pathologies aiguës peuvent compliquer la procédure de mise en forme et d'assainissement et nécessiter l'utilisation de médications temporaires en inter-séances de manière à débrider et à désinfecter l'intégralité du système. Dès lors, l'obturation canalaire définitive doit être différée pour pouvoir être réalisée dans des conditions optimales avec à l'utilisation en inter-séance de pansement canalaire (hydroxyde de calcium)

L'obturation canalaire définitive doit obéir à certaines règles pour maintenir les résultats acquis lors de la préparation et de la désinfection :

- Le scellement doit être réalisé en respectant les limites de la préparation apicale (détermination de la longueur de travail grâce notamment aux localisateurs d'apex)
- Seul un traitement tridimensionnel et stable de l'intégralité du système endodontique permet d'assurer une étanchéité et d'éviter toute percolation apicale.

Ce scellement doit être suivi le plus rapidement possible d'une obturation coronaire définitive pour éviter toute infiltration par cette voie.

### **Retraitement endodontique**

Lorsqu'un traitement canalaire est jugé non conforme avec une symptomatologie ou servant de support à une prothèse dentaire, un retraitement peut être entrepris.

Ce retraitement consiste à éliminer de la dent tous les matériaux d'obturation coronaire et radiculaire et de reprendre toutes les étapes du traitement endodontique.

Ces cas peuvent survenir lorsque :

- Le premier traitement endodontique est insuffisant
- Il existe une perte d'étanchéité coronaire en l'absence de pathologie péri-apicale
- En cas de pathologie péri-radicaire non résolue, par exemple un kyste apical non traité

## Résection apicale

C'est une microchirurgie de l'apex dentaire par abord muco-périosté. Elle permet l'élimination la partie apicale (canaux pulpaire annexes et ramifications infectées) et le curetage du kyste ou granulome péri-apical. Elle comprend une obturation hermétique de la racine au niveau du système canalaire apical.<sup>81</sup>

La grande difficulté ici va être la visibilité et l'accès à la lésion et l'apex :

- Pour les molaires maxillaires cela va être l'accès à la racine palatine souvent dans le maxillaire
- Pour les prémolaires cela va être dû à la proximité des racines vestibulaire et palatine, qui obligent l'opérateur à sectionner la racine vestibulaire pour avoir accès à la racine palatine

Elle est indiquée pour :

- Une LIPOE persistante après traitement ou retraitement endodontique satisfaisant
- Une impossibilité de retraiter une dent : calcification complète du canal, courbure canalaire très important, présence d'une prothèse indémontable (risque de fracture), fracture d'instruments dans le canal ou présence d'un matériau d'obturation non retirable, anomalie dentaire, une perforation radiculaire

Matériel :

- Des fraises rondes ou cylindriques montées sur contre-angle, bague verte
- Des fraises Zekrya, chirurgicales ou mieux endodontiques (à extrémité mousse) afin d'éviter de léser une autre structure anatomique.
- Inserts ultrasonores et ciment de scellement : ciments silicates (MTA), ciments d'oxyde de zinc améliorés (IRM, EBA)
- Aide optique : loupes, microscopes

---

<sup>81</sup> Tarragano et al., *La chirurgie orale*.



### Méthode :

- Réalisation d'un lambeau muco-périosté en regard de la dent à traiter et trépanation osseuse pour accès à la lésion (souvent de 5 mm de diamètre)
- Curetage de la lésion (kyste ou granulome)
- L'apex peut être sectionné à hauteur souhaitée, au minimum 3 mm pour être sûr d'éliminer les complexités de l'extrémité radiculaire apical (deltas, ramifications et canaux latéraux) à l'aide de la fraise Zekrya ou d'une fraise ronde de diamètre approprié (sous irrigation et aspiration). Le plan de section pour des raisons biomécaniques, est le plus perpendiculaire possible à l'axe de la racine
- Mise en forme à rétro des canaux avec les inserts ultrasonores sur 3 à 9 mm
- Obturation au MTA
- Repositionnement du lambeau, avec ou non mise en place de matériaux de comblement osseux et membrane
- Antibiothérapie d'au moins 7 jours avec antalgique et bains de bouche
- Réévaluation fréquente et sur plusieurs années

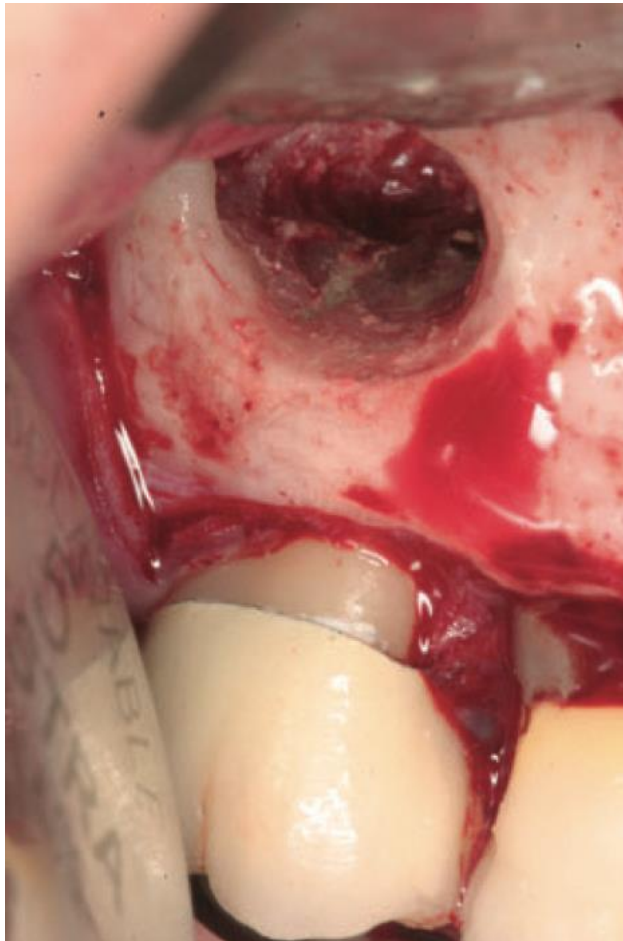### Résultats :

Le taux de succès global est proche de 80 % d'après les dernières études ; mais se situe plus vers 70% pour les molaires ; il y a donc de bons résultats avec cette intervention.<sup>82</sup>

---

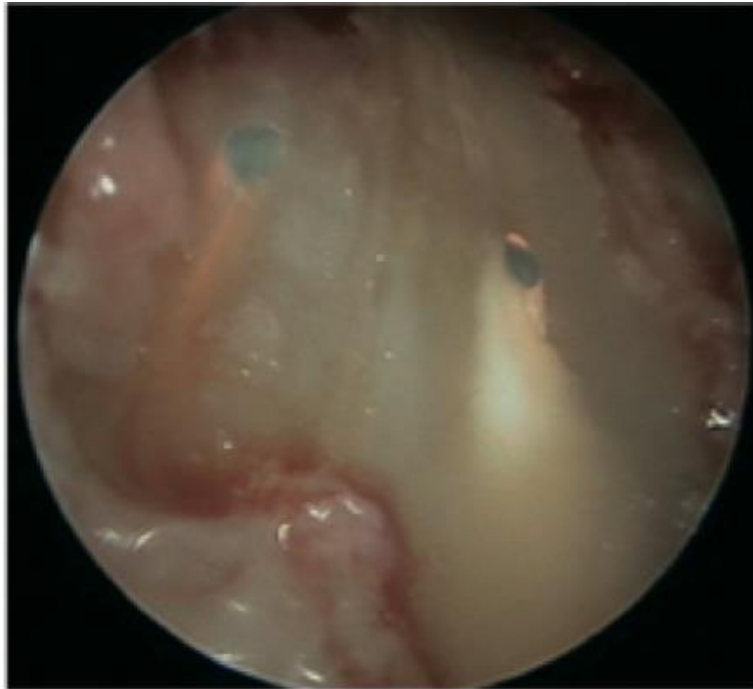<sup>82</sup> Wdowik, Godard, et Limbour, « Résection apicale avec utilisation d'irm<sup>®</sup> et du microscope opératoire: étude rétrospective de 122 cas ».

Figure 22 : Résection apicale d'une molaire après obturation



Source : Garcia, « Résection apicale d'une molaire maxillaire réalisée à travers une fenêtré du sinus maxillaire à l'aide d'ultrasons : un cas clinique », 2010

Figure 23 : Vue endoscopique après résection apicale d'une molaire maxillaire : cônes de gutta percha visibles



Source : Garcia, « Résection apicale d'une molaire maxillaire réalisée à travers une fenêtré du sinus maxillaire à l'aide d'ultrasons : un cas clinique », 2010

#### **4.2.2. Chirurgie orale**

##### Extraction dentaire

Lorsque la dent n'est plus conservable l'extraction de celle-ci est indiquée : atteinte de la furcation, fracture, pas conservable pour un projet prothétique, contexte de maladies parodontales non stabilisées, concomitance de certaines pathologies générales (risque d'endocardite infectieuse), caries profondes, impossibilité de traitement endodontiques par voie orthograde ou par voie chirurgicale (anatomie complexe, résorption radiculaire importante ou non accessible, perforation large et profonde par un tenon radiculaire), échec du traitement endodontique.

## L'avulsion chirurgicale de dent incluse

### Le curetage de kyste résiduel

### La fermeture des communications bucco-sinusiennes

Les CBS doivent être fermés dans les 48 maximum après leur survenue afin d'éviter tout phénomène infectieux sur le sinus avec un risque de chronicité. Deux cas de figure sont possibles :

- CBS inférieure à 5mm : une fermeture spontanée est possible grâce aux caillots et tissu de granulation qui se développent dans l'alvéole<sup>83</sup>.
- CBS supérieure à 5 mm : une fermeture devra être réalisée de façon chirurgicale.<sup>84</sup> De nombreuses méthodes de fermeture ont été décrites et peuvent être associées entre elles : lambeau buccal trapézoïdal, lambeau de muqueuse du palais, lambeau du corps adipeux de la joue, lambeau de langue, greffe osseuse, biomatériaux.<sup>85,86</sup> La résection du trajet fistuleux, la résection des tissus infectés et le traitement de la cause sous-jacente sont indispensables quelle que soit la technique. La fermeture muqueuse doit toujours s'effectuer sans tension<sup>87</sup>.

Une antibiothérapie pré- et postopératoire ainsi qu'un geste de chirurgie endoscopique pourront être nécessaires en cas de SMO associée à la FBS<sup>88</sup>.

Le patient devra éviter tous les efforts de pression qui pourraient entretenir la FBS ou fragiliser sa fermeture : mouchage, toux, blocage des éternuements<sup>89</sup> ; L'alimentation devra être adaptée (aliments peu friables, faciles à mâcher, lisses, sans grains) et le brossage des dents réalisé avec une brosse à dents souple.<sup>90</sup>

---

<sup>83</sup> Dym et Wolf, « Oroantral communication ».

<sup>84</sup> Mehra et Jeong, « Maxillary sinusitis of odontogenic origin ».

<sup>85</sup> Dym et Wolf, « Oroantral communication ».

<sup>86</sup> Jain et al., « Pedicled buccal fat pad in the management of oroantral fistula ».

<sup>87</sup> Jain et al.

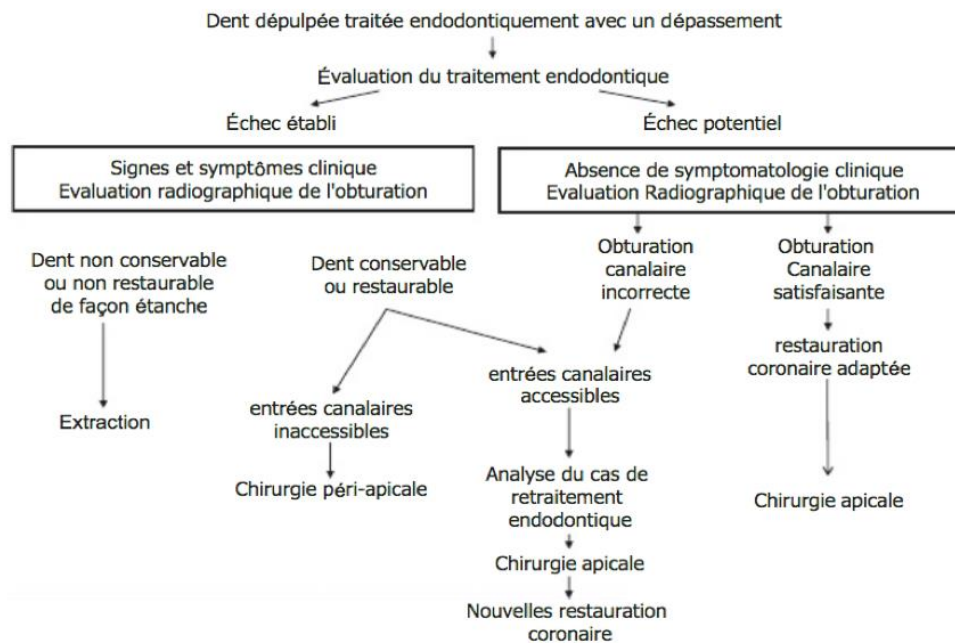
<sup>88</sup> Brook, « Sinusitis of odontogenic origin ».

<sup>89</sup> Mehra et Jeong, « Maxillary sinusitis of odontogenic origin ».

<sup>90</sup> Castillo, Le Taillandier de Gabory, et Papon, *Dents et sinus : rapport 2017 de la société française d'ORL et de chirurgie cervico-faciale*.

Le taux de réussites de ces techniques varie entre 87 % et 97%.<sup>91,92,93</sup>

Figure 24 : Conduite à tenir devant une dent dépulpée traitée par endodontie avec dépassement



Source : Agence nationale pour le développement de l'évaluation médicale. « Le retraitement endodontique des dents permanentes matures : recommandations et références dentaires », 1997

### 4.3. Chirurgie ORL

#### 4.3.1. Voie endo-nasale

La chirurgie endo-nasale a connu un essor récent avec l'utilisation du microscope opératoire puis de plus en plus par optiques rigides. Elle nécessite une source de lumière froide et puissante, et utilise une micro-instrumentation adaptée couplée à une indispensable imagerie tomodensitométrie préopératoire.

Cette chirurgie est désormais réalisée en routine et peut l'être en s'aidant d'un couplage avec une caméra vidéo : l'opérateur se guidant soit en direct, via l'optique, soit directement sur l'écran du moniteur.

<sup>91</sup> Dym et Wolf, « Oroantral communication ».

<sup>92</sup> Güven, « A clinical study on oroantral fistulae ».

<sup>93</sup> Yalçın et al., « Surgical Treatment of Oroantral Fistulas ».

L'anesthésie est le plus souvent générale, mais peut être aussi locale et renforcée, ce qui ne dispense pas de la présence d'un anesthésiste. Ces interventions doivent se réaliser au bloc opératoire.

Une préparation des cavités nasales est indispensable : après méchage de 10 minutes à l'aide de lidocaïne à 5 % naphazolinée pour obtenir une rétraction muqueuse la plus complète, on infiltre en sous-muqueux le site opératoire à l'aide de lidocaïne à 1 % adrénalinée au 1/25 000. Certains préfèrent l'utilisation de cocaïne diluée au tiers, préparation magistrale à péremption courte.

Ces différentes techniques sont en pratique souvent associées. Seules sont détaillées les interventions couramment utilisées en association avec la résolution d'un problème d'origine dentaire

### **Méatotomie moyenne :**

La méatotomie moyenne est l'intervention endoscopique la plus fréquente. Elle consiste en une unciformectomie avec élargissement de l'ostium naturel, le plus souvent associé à une résection partielle du cornet moyen dans sa partie antérieure avec ouverture de la bulle ethmoïdale. Elle peut être également associée à une résection partielle du cornet inférieur dans sa partie antérieure (une turbinectomie inférieure) ; les zones à risque dans cette chirurgie sont le canal lacrymo-nasal en avant et le plancher de l'orbite en haut.

La méatotomie moyenne par voie endoscopique permet de drainer le sinus, de réaliser le débridement des tissus infectés et l'exérèse d'éventuels corps étrangers, de réaliser des prélèvements à visée bactériologique et de rendre le sinus accessible aux lavages postopératoires<sup>94</sup>.

### **Technique :**

L'ouverture se fait à partir de l'ostium avec ablation de la partie inférieure du processus unciforme et se poursuit vers l'arrière jusqu'au bord antérieur de l'os palatin si nécessaire.

---

<sup>94</sup> Mehra et Jeong, « Maxillary sinusitis of odontogenic origin ».

Deux techniques sont possibles, soit d'arrière en avant, soit d'avant en arrière.

- La technique d'arrière en avant débute par une ponction du méat moyen par une pince longue et coudée pénétrant le sinus maxillaire et créant une méatotomie agrandie par l'emploi d'une pince emporte-pièce, vers l'avant jusqu'à la gouttière lacrymale constituée d'os dur qu'il faut respecter.
- La technique d'avant vers l'arrière consiste à repérer le processus unciforme dont le bord antérieur est palpé et apparaît en saillie. Puis, une incision verticale depuis son insertion sur le conduit lacrymonasal est prolongée en bas et horizontalement jusqu'à l'ostium du sinus maxillaire. L'unciforme est ensuite luxé en dedans et sectionné horizontalement à son insertion supérieure ouvrant largement le sinus maxillaire. On peut, si besoin, agrandir vers le bas aux dépens du cornet inférieur ou s'aider d'une méatotomie inférieure. Les bords de cette méatotomie sont régularisés.

95

L'incorporation de l'ostium dans la méatotomie permet de respecter la physiologie du transport muco-ciliaire.

A travers l'ouverture réalisée, le sinus maxillaire est exploré à l'aide des endoscopes de vision direct (0°) ou latéralisée (25 à 70°) et les lésions sont retirées grâce à une instrumentation adaptée.

### Suites opératoires

Elles sont simples : la mise en place d'un drainage du sinus par un tube de polyéthylène est nécessaire puis retiré 2 à 7 jours après l'intervention, avec mise en place de pommade ou de mèche grasse ou de tampons divers ; des lavages locaux des fosses nasales avec sérum physiologique seront prescrits. Le méat est ensuite nettoyé avec une aspiration douce pour retirer les croûtes et les sécrétions.

La cicatrisation définitive est obtenue en 4 à 6 semaines

La perméabilité définitive de la méatotomie moyenne permet un examen direct de la cavité sinusienne lors des consultations de contrôle.

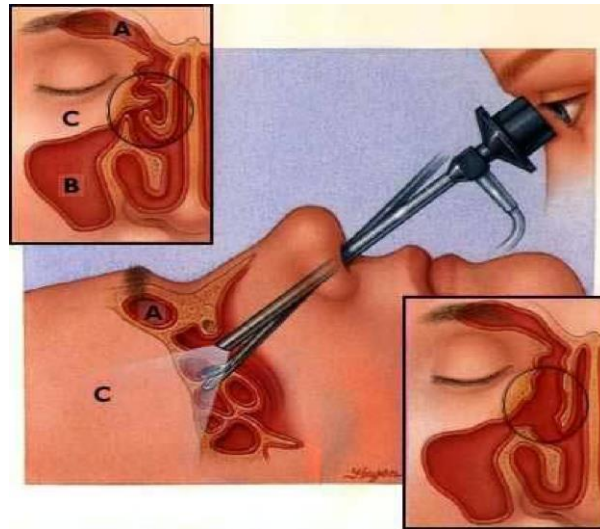
### Complications et séquelles

Les accidents sont rares : brèche orbitaire, hémorragie peropératoire, blessure du conduit lacrymonasal, fermeture, court-circuit muqueux (lorsque l'ostium n'a pas été incorporé à la méatotomie)

---

<sup>95</sup> Briche et al., « Relations pathologiques entre dents et sinus maxillaires ».

Figure 25 : Schéma d'une méatotomie moyenne



Source : Cordet, « Les sinusites aspergillaires maxillaires d'origine dentaire : conduite à tenir », 2015

### **Méatotomie inférieure**

L'indication principale est l'extraction de corps étrangers du bas-fond sinusien, elle permet la mise en place de drains type Albertini, en polyéthylène pour des soins ultérieurs.

Elle consiste à ouvrir le sinus maxillaire par le méat inférieur et constitue une voie d'abord du bas-fond sinusien. Elle favorise un drainage plus déclive que la méatotomie moyenne, permettant l'évacuation des sécrétions purulentes.

### **Technique**

Ponction de 1 cm de diamètre en arrière de la tête du cornet inférieur, permettant une sinusoscopie éventuelle. Une pointe coagulante peut être utilisée ; puis, avec une pince emporte-pièce, l'orifice est agrandi vers l'avant et vers le bas.

La limite postérieure est l'os palatin qui est dur, nettement perceptible dans la pince ; la limite antérieure est la zone de l'orifice lacrymal située en antéro-supérieur qu'il faut absolument éviter de léser.



Les limites à cette technique sont soit l'épaisseur de la cloison osseuse impossible à trépaner, soit l'impossibilité d'introduire à la fois les optiques et les micro-instruments, obligeant à s'aider d'un abord complémentaire.

Cependant, cette intervention est moins utilisée que la méatotomie moyenne car elle ne permet pas un abord correct de la partie haute du sinus et de la région ostiale. De plus, ce n'est pas une chirurgie fonctionnelle, les courant ciliaires la contournent. Ce drainage mécanique et non physiologique est utile uniquement si la fonction mucociliaire est abolie.<sup>96</sup>

### **4.3.2 Voie externe**

#### **Caldwell-Luc**

Créée par George Caldwell et Henri Luc en 1893, cette technique était le gold standard mais est de moins en moins utilisée dans l'ère de la chirurgie endoscopique et devant le développement de la thérapeutique antibiotique, son caractère invasif et des fréquentes séquelles douloureuses qu'elle génère.<sup>97</sup>

Cette technique est utilisée en complément des méatotomie moyenne et inférieure pour aborder le bas-fond du sinus maxillaire ou sa face antérieure et interne, zones d'accès plus difficile par voie de méatotomie.

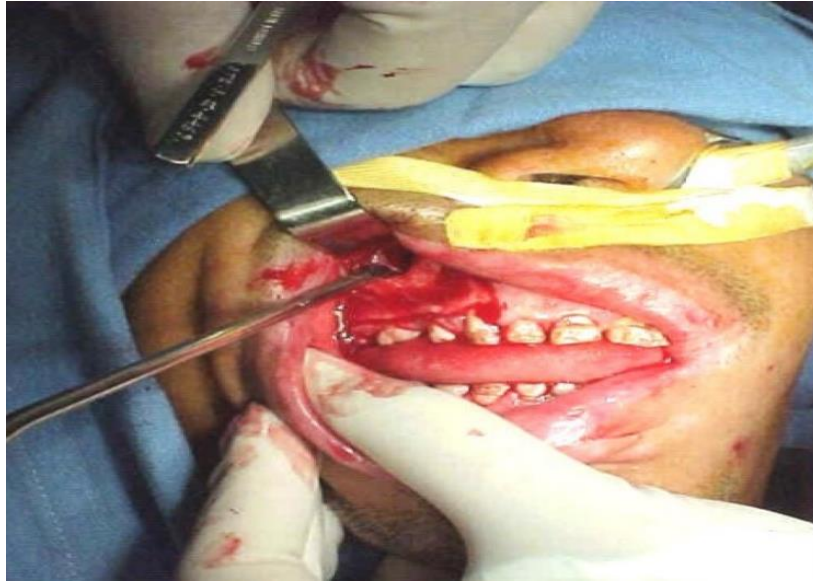Elle permet un abord du sinus par la fosse canine permettant l'extraction de lésions, implant, racine, dent à partir d'un abord antérieur du sinus

---

<sup>96</sup> Briche et al.

<sup>97</sup> Robinson et al., « The incidence of complications after canine fossa puncture performed during endoscopic sinus surgery ».

Figure 26 : Technique Caldwell-Luc



Source : Galindo, « Opération du sinus maxillaire avec technique de Calwell-Luc », 2011

Tableau 2 : Indication, principes, avantages et inconvénients des chirurgies du sinus maxillaire

	Indication	Technique chirurgicale	Avantages	Inconvénients et complications
<b>Voie endoscopique</b>				
Méatotomie inférieurs	<ul style="list-style-type: none"> <li>- Extraction de CE</li> <li>- Balle fongique</li> <li>- Kyste du bas-fond sinusien</li> </ul>	<ul style="list-style-type: none"> <li>- Luxation du CI</li> <li>- Repérage du point lacrymal</li> <li>- Effondrement de l'apophyse auriculaire du CI à 2 ou 3 cm en arrière de la tête du CI</li> </ul>	Absence de cicatrice externe	Difficulté si insertion basse du CI
Méatotomie moyenne	<ul style="list-style-type: none"> <li>- Sinusites à répétition</li> <li>- -Balle fongique</li> <li>- Extraction de CE ou de kyste</li> </ul>	<ul style="list-style-type: none"> <li>- Luxation du CM</li> <li>- Unciformectomie verticale et horizontale puis élargissement de l'ostium maxillaire</li> <li>- Peut être associé à une ethmoïdectomie antérieure : ouverture de la bulle et cellules suprabullaires avec contrôle du toit ethmoïdal</li> </ul>	Aération et rétablissement de la fonction sinusienne	<ul style="list-style-type: none"> <li>- Maitrise technique endoscopique</li> <li>- Matériel endoscopique</li> <li>- Risques : brèche orbitaire, saignement, lésion voie lacrymale et synéchies</li> </ul>
Voie endoscopique de la fosse canine	<ul style="list-style-type: none"> <li>- Balles fongiques</li> <li>- En cas de vision insuffisante de la voie</li> </ul>	Incision verticale et ouverture de la fosse canine a minima	<ul style="list-style-type: none"> <li>- Visualisation optimale des parois du sinus maxillaire</li> <li>- Respect de l'ostium naturel</li> <li>- Evite les effets secondaires du Cadwell-Luc</li> </ul>	Nécessité d'un instrumentiste
<b>Voie externe</b>				

Caldwell-Luc	<ul style="list-style-type: none"> <li>- Lésion du bas fond sinus maxillaire</li> <li>- Kystes odontogène</li> <li>- Kystes odontogène</li> <li>- Balles fongiques</li> </ul>	<ul style="list-style-type: none"> <li>- Abord du sinus maxillaire par la fosse canine</li> <li>- Petite ostéotomie entre orifice du V2 et apex de la 3</li> <li>- Contre-ouverture méatale inférieure</li> </ul>	<ul style="list-style-type: none"> <li>- Contrôle des parois postérieures et médiales du sinus</li> <li>- Vision directe</li> <li>- Procédure aisée peu exigeante en matériel</li> <li>- Traitement de l'étiologie dentaire au cours du même temps chirurgical</li> </ul>	<ul style="list-style-type: none"> <li>- Complications : <ul style="list-style-type: none"> <li>paresthésie du territoire NSO,</li> <li>fistulisation par voie d'abord, mucocèle maxillaire tardive,</li> <li>absence d'aération prolongée du sinus maxillaire,</li> <li>déformation faciale,</li> <li>gêne faciale,</li> <li>hémorragie</li> </ul> </li> <li>- Séquelles : anesthésie nasogénienne, fistule bucco-sinusienne</li> </ul>
--------------	---	---	---	--

Source : *Dents et sinus : rapport 2017 de la société française d'ORL et de chirurgie cervico-faciale, 2017*

## Conclusion

---

Le chirurgien-dentiste joue ainsi un rôle sur plusieurs niveaux dans la prise en charge des sinusites maxillaires odontogènes. Un rôle préventif par la maîtrise de ses gestes ; un rôle dans la pose du diagnostic des sinusites qui sont le plus souvent découvertes fortuitement ; et enfin un rôle de prise en charge avec la mise en place d'un traitement adapté.

L'implication de nos confrères ORL dans la prise en charge et le suivi de ces patients doit être plus rigoureuse, notamment dans leur recherche de foyers infectieux bucco-dentaires : chirurgiens-dentistes et ORL doivent travailler ensemble pour éviter des erreurs de diagnostic et donc inévitablement des échecs thérapeutiques.

Par ailleurs, il est important de noter que de plus en plus de problèmes sinusiens sont découverts conjointement à une utilisation plus fréquente de techniques d'imagerie en 3D (CBCT) par le chirurgien-dentiste.

Le chirurgien-dentiste est un véritable acteur de santé publique dans la prévention des sinusites maxillaires odontogènes : Il se doit d'être rigoureux dans le traitement des dents antrales et au cours des interventions de chirurgie implantaire.

## Bibliographie

---

- Aït-Mansour, A., S. Pezzettigotta, E. Genty, P. Faulcon, et J.-B. Lecanu. « Evaluation of the prevalence and specificities of asymptomatic paranasal sinus aspergillosis: retrospective study of 59 cases ». *European annals of otorhinolaryngology, head and neck diseases* 132, n° 1 (2015): 19-23. <https://doi.org/10.1016/j.anorl.2013.10.006>.
- Al Abduwani, J., L. ZilinSkienne, S. Colley, et S. Ahmed. « Cone beam ct paranasal sinuses versus standard multidetector and low dose multidetector ct studies ». *American journal of otolaryngology* 37, n° 1 (2016): 59-64. <https://doi.org/10.1016/j.amjoto.2015.08.002>.
- Aranha Watanabe, P. C., L. Moreira Lopes De Faria, J. P. Mardegan Issa, S. A. Caldeira Monteiro, et R. Tiozzi. « Morphodigital evaluation of the trabecular bone pattern in the mandible using digitized panoramic and periapical radiographs ». *Minerva stomatologica* 58, n° 3 (2009): 73-80.
- Arias-Irimia, O., C. Barona-Dorado, J. Santos-Marino, N. Martinez-Rodriguez, et J. Martinez-Gonzalez. « Meta-analysis of the etiology of odontogenic maxillary sinusitis ». *Medicina oral patologia oral y cirugia bucal*, 2009, e70-73. <https://doi.org/10.4317/medoral.15.e70>.
- Bornstein, M.M., R. Lauber, P. Sendi, et T. von Arx. « Comparison of periapical radiography and limited cone-beam computed tomography in mandibular molars for analysis of anatomical landmarks before apical surgery ». *Journal of endodontics* 37, n° 2 (2011): 151-57. <https://doi.org/10.1016/j.joen.2010.11.014>.
- Bosi, G., G. de Braga, T. de Almeida, et A. de Carli. « Fungus ball of the paranasal sinuses: report of two cases and literature review ». *International archives of otorhinolaryngology* 16, n° 02 (2012): 286-90. <https://doi.org/10.7162/S1809-97772012000200020>.
- Briche, T., J.-B. Seigneuric, M. Raynal, P. Lepage, M. Kossowski, et F. Denhez. « Relations pathologiques entre dents et sinus maxillaires ». *EMC.Medecine buccale*. [28-270-V-10]. Issy les moulineaux: Elsevier Masson, 2008.
- Brook, I. « Microbiology of acute and chronic maxillary sinusitis associated with an odontogenic origin ». *The laryngoscope* 115, n° 5 (2005): 823-25. <https://doi.org/10.1097/01.MLG.0000157332.17291.FC>.
- . « Sinusitis of odontogenic origin ». *Otolaryngology head and neck surgery* 135, n° 3 (2006): 349-55. <https://doi.org/10.1016/j.otohns.2005.10.059>.
- Castillo, L., L. Le Taillandier de Gabory, et J.F. Papon, éd. *Dents et sinus : rapport 2017 de la société française d'ORL et de chirurgie cervico-faciale*. Issy-les-Moulineaux: Elsevier Masson., 2017.
- Dufour, X., C. Kauffmann-Lacroix, J.C. Ferrie, J.M. Goujon, M.H. Rodier, A. Karkas, et J.M. Klossek. « Paranasal sinus fungus ball and surgery: a review of 175 cases ». *Rhinology* 43, n° 1 (2005): 34-39.
- Dym, H., et J.C. Wolf. « Oroantral communication ». *Oral and maxillofacial surgery clinics of north america* 24 (2012): 239-47. <https://doi.org/10.1016/j.coms.2012.01.015>.
- Eberhardt, J. A., M. Torabinejad, et E. L. Christiansen. « A computed tomographic study of the distances between the maxillary sinus floor and the apices of the maxillary posterior teeth ». *Oral surgery, oral medicine, and oral pathology* 73, n° 3 (1992): 345-46.
- Ech-Cherif El Kettani, N., O. Alouat, N. El Yousfi, Mr. El Hassani, N. Chakir, et M. Jiddane. « Kystes radiculodentaires à développement intra-sinusien maxillaire ». *Feuillets de*

*radiologie* 51, n° 1 (2011): 13-16. <https://doi.org/10.1016/j.frad.2010.12.004>.

Engström, H., D. Chamberlain, R. Kiger, et J. Egelberg. « Radiographic evaluation of the effect of initial periodontal therapy on thickness of the maxillary sinus mucosa ». *Journal of periodontology* 59, n° 9 (1988): 604-8. <https://doi.org/10.1902/jop.1988.59.9.604>.

Estrela, C., M.R. Bueno, C.R. Leles, B. Azevedo, et J.R. Azevedo. « Accuracy of cone beam computed tomography and panoramic and periapical radiography for detection of apical periodontitis ». *Journal of endodontics* 34, n° 3 (2008): 273-79. <https://doi.org/10.1016/j.joen.2007.11.023>.

Falk, H., S. Ericson, et A. Hugoson. « The effects of periodontal treatment on mucous membrane thickening in the maxillary sinus ». *Journal of clinical periodontology* 13, n° 3 (1986): 217-222.

Fanucci, E., M. Nezzo, L. Neroni, L. Montesani Jr, L. Ottria, et M. Gargari. « Diagnosis and treatment of paranasal sinus fungus ball of odontogenic origin: case report ». *Oral & implantology* 6, n° 3 (2013): 63.

Gaudy, J.F. *Anatomie clinique*. 2e édition. Rueil-Malmaison: éditions cdp, 2007.

Gilain, L., et S. Laurent. « Sinusites maxillaires ». *EMC. Oto-rhino-laryngologie*. [20-430-A-10]. Issy les Moulineaux: Elsevier Masson, 2005.

Grosjean, P., et R. Weber. « Fungus balls of the paranasal sinuses: a review ». *European archives of oto-rhino-laryngology* 264, n° 5 (2007): 461-70. <https://doi.org/10.1007/s00405-007-0281-5>.

Güven, O. « A clinical study on oroantral fistulae ». *Journal of cranio-maxillo-facial surgery* 26, n° 4 (1998): 267-71.

Haute autorité de santé. « Sinusite de l'adulte », 2016. [https://www.has-sante.fr/portail/upload/docs/application/pdf/2016-11/v1-fm\\_sinusite\\_adulte-171116.pdf](https://www.has-sante.fr/portail/upload/docs/application/pdf/2016-11/v1-fm_sinusite_adulte-171116.pdf).

Hodez, C., C. Griffaton-Taillandier, et I. Bensimon. « Cone-beam imaging: applications in ENT ». *European annals of otorhinolaryngology, head and neck diseases* 128, n° 2 (2011): 65-78. <https://doi.org/10.1016/j.anorl.2010.10.008>.

Jain, M.K., C. Ramesh, K. Sankar, et K.T. Lokesh Babu. « Pedicled buccal fat pad in the management of oroantral fistula: a clinical study of 15 cases ». *International journal of oral and maxillofacial surgery* 41, n° 8 (2012): 1025-29. <https://doi.org/10.1016/j.ijom.2012.02.014>.

Kang, S.H., B.S. Kim, et Y. Kim. « Proximity of posterior teeth to the maxillary sinus and buccal bone thickness: a biometric assessment using cone-beam computed tomography ». *Journal of endodontics* 41, n° 11 (2015): 1839-46. <https://doi.org/10.1016/j.joen.2015.08.011>.

Kim, J. S., S. S. So, et S. H. Kwon. « The increasing incidence of paranasal sinus fungus ball: a retrospective cohort study in two hundred forty-five patients for fifteen years ». *Clinical otolaryngology* 42, n° 1 (2017): 175-79. <https://doi.org/10.1111/coa.12588>.

Li, G. « Patient radiation dose and protection from cone-beam computed tomography ». *Imaging science in dentistry* 43, n° 2 (2013): 63. <https://doi.org/10.5624/isd.2013.43.2.63>.

Lima, C. O. de, K. L. Devito, L. R. Baraky Vasconcelos, M. Prado, et C.N. Campos. « Correlation between endodontic infection and periodontal disease and their association with chronic sinusitis : a clinical-tomographic study ». *Journal of endodontics*, 2017. <https://doi.org/10.1016/j.joen.2017.08.014>.

Long, H., Y. Zhou, N. Ye, L. Liao, F. Jian, Y. Wang, et W. Lai. « Diagnostic accuracy of cbct for tooth fractures: a meta-analysis ». *Journal of dentistry* 42, n° 3 (2014): 240-48. <https://doi.org/10.1016/j.jdent.2013.11.024>.

Longhini, Anthony B., Barton F. Branstetter, et Berrylin J. Ferguson. « Otolaryngologists' perceptions of odontogenic maxillary sinusitis ». *The laryngoscope* 122, n° 9 (2012): 1910-14. <https://doi.org/10.1002/lary.23427>.

Longhini, Anthony B., et Berrylin J. Ferguson. « Clinical aspects of odontogenic maxillary sinusitis: a case series ». *International forum of allergy & rhinology* 1, n° 5 (2011): 409-15. <https://doi.org/10.1002/alr.20058>.

Lund, V.J., et D.W. Kennedy. « Staging for rhinosinusitis ». *Otolaryngology-head and neck surgery* 117, n° 3 (1997): S35-S40.

Mehra, P., et D. Jeong. « Maxillary sinusitis of odontogenic origin ». *Current allergy and asthma reports* 9, n° 3 (2009): 238-43.

Mehra, P., et H. Murad. « Maxillary sinus disease of odontogenic origin ». *Otolaryngologic clinics of north america* 37, n° 2 (2004): 347-64. [https://doi.org/10.1016/S0030-6665\(03\)00171-3](https://doi.org/10.1016/S0030-6665(03)00171-3).

Montone, K.T., V.A. Livolsi, M.D. Feldman, J. Palmer, A.G. Chiu, D.C. Lanza, D.V. Kennedy, et et al. « Fungal rhinosinusitis: a retrospective microbiologic and pathologic review of 400 patients at a single university medical center ». *International journal of otolaryngology*, 2012, 1-9. <https://doi.org/10.1155/2012/684835>.

Nguyen, D.T., M. Felix-Ravelo, M.-H. Sonnet, C. Rumeau, P. Gallet, P.-L. Nguyen-Thi, et R. Jankowski. « Assessment of facial pain and headache before and after nasal polyposis surgery with the dynachron questionnaire ». *European annals of otorhinolaryngology, head and neck diseases* 133, n° 5 (2016): 301-5. <https://doi.org/10.1016/j.anorl.2016.04.007>.

Nguyen, D.T., C. Rumeau, M. Felix-Ravelo, P.-L. Nguyen-Thi, et R. Jankowski. « Sinonasal symptom assessment by the self-reported dynachron questionnaire: before or after consultation? » *European annals of otorhinolaryngology, head and neck diseases* 134, n° 1 (2017): 19-22. <https://doi.org/10.1016/j.anorl.2016.09.012>.

Nolan, P.J., K. Freeman, et R.A. Kraut. « Correlation between schneiderian membrane perforation and sinus lift graft outcome : a retrospective evaluation of 359 augmented sinus ». *Journal of oral and maxillofacial surgery* 72, n° 1 (2014): 47-52. <https://doi.org/10.1016/j.joms.2013.07.020>.

Oberli, K., M.M. Bornstein, et T. von Arx. « Periapical surgery and the maxillary sinus: radiographic parameters for clinical outcome ». *Oral surgery, oral medicine, oral pathology, oral radiology, and endodontics* 103, n° 6 (2007): 848-53. <https://doi.org/10.1016/j.tripleo.2006.09.017>.

Pagella, F., E. Matti, F.D. Bernardi, L. Semino, Caterina Cavanna, P. Marone, C. Farina, et P. Castelnuovo. « Paranasal sinus fungus ball: diagnosis and management ». *Mycoses* 50, n° 6 (2007): 451-56. <https://doi.org/10.1111/j.1439-0507.2007.01416.x>.

Patel, Nimish A., et Berrylin J. Ferguson. « Odontogenic sinusitis: an ancient but under-appreciated cause of maxillary sinusitis ». *Current opinion in otolaryngology & head and neck surgery* 20, n° 1 (2012): 24-28. <https://doi.org/10.1097/MOO.0b013e32834e62ed>.

Polonovski, J.M., et M. El Mellah. « Traitement des sinusites maxillaires aiguës de l'adulte: efficacité et tolérance du cefpodoxime-proxétel versus amoxicilline-acide clavulanique ». *La presse médicale* 35, n° 1 (2006): 33-38.

Puglisi, S., M. Garotta, L. Maiolino, A. Serra, A. Speciale, S. Privitera, et G. Blandino. « Bacteriological findings and antimicrobial resistance in odontogenic and non-odontogenic chronic maxillary sinusitis ». *Journal of medical microbiology* 60, n° 9 (2011): 1353-59. <https://doi.org/10.1099/jmm.0.031476-0>.

Robinson, S.R., R. Baird, T. Le, et P.J. Wormald. « The incidence of complications after canine



fossa puncture performed during endoscopic sinus surgery ». *American journal of rhinology* 19, n° 2 (2005): 203-6.

Saibene, A.M., G.C. Pipolo, P. Lozza, A. Maccari, Sara Maria Portaleone, A. Scotti, R. Borloni, et al. « Redefining boundaries in odontogenic sinusitis: a retrospective evaluation of extramaxillary involvement in 315 patients: odontogenic sinusitis extramaxillary involvement ». *International forum of allergy & rhinology* 4, n° 12 (2014): 1020-23. <https://doi.org/10.1002/alr.21400>.

Tarragano, H., P. Missika, F. Moyal, et Y. Roche. *La chirurgie orale*. Rueil-Malmaison: Editions CdP, 2010.

Timmenga, N.M., G.M. Raghoobar, G. Boering, et R. van Weissenbruch. « Maxillary sinus function after sinus lifts for the insertion of dental implants ». *Journal of oral and maxillofacial surgery* 55, n° 9 (1997): 936–939.

Toussain, G., F. Botterel, I.A. Alsamad, F. Zerah-Lancner, V. Prulière-Escabasse, A. Coste, et J.F. Papon. « Sinus fungal balls: characteristics and management in patients with host factors for invasive infection ». *Rhinology* 50, n° 3 (2012): 269–76.

Wang, K.L., B.G. Nichols, D.M. Poetker, et T.A. Loehrl. « Odontogenic sinusitis: a case series studying diagnosis and management: odontogenic sinusitis: a case series ». *International forum of allergy & rhinology* 5, n° 7 (2015): 597-601. <https://doi.org/10.1002/alr.21504>.

Wdowik, S., A. Godard, et P. Limbour. « Résection apicale avec utilisation d'irm<sup>®</sup> et du microscope opératoire: étude rétrospective de 122 cas ». *Médecine buccale chirurgie buccale* 22, n° 3 (2016): 163-71. <https://doi.org/10.1051/mbcb/2016019>.

Willinger, B., J. Beck-Mannagetta, A. M. Hirschl, A. Makristathis, et M. L. Rotter. « Influence of zinc oxide on aspergillus species: a possible cause of local, non-invasive aspergillosis of the maxillary sinus ». *Mycoses* 39, n° 9-10 (1996): 361–366.

Yalçın, S., B. Öncü, Y. Emes, B. Atalay, et I. Aktaş. « Surgical treatment of oroantral fistulas: a clinical study of 23 cases ». *Journal of oral and maxillofacial surgery* 69, n° 2 (2011): 333-39. <https://doi.org/10.1016/j.joms.2010.02.061>.

## Table des figures

---

Figure 1 : Anatomie des sinus maxillaires .....	5
Figure 2 : Schéma histologique de la muqueuse sinusienne.....	7
Figure 3 : Relation verticale entre les apex et le sinus. ....	10
Figure 4 : Relation horizontale entre les apex et le sinus. ....	11
Figure 5 : Physiopathologie de la sinusite chronique à l'ostium fermé .....	14
Figure 6 : Physiopathologie des sinusites maxillaires d'origine dentaire.....	15
Figure 7 : TDM du massif facial réalisée en coupe axiale en fenêtre osseuse .....	17
Figure 8 : Communication buccosinusienne et perforation de la membrane sinusienne .....	19
Figure 9 : Vue endoscopique peropératoire à 70 degrés d'un implant faisant saillie (flèche) dans le plancher du sinus maxillaire.....	20
Figure 10 : Migration implant dans le sinus .....	21
Figure 11 : CBCT montrant une inflammation du sinus droit après un sinus lift. Présence du greffon osseux dans le sinus .....	22
Figure 12 : Sinusite aiguë (SA) maxillaire droite d'origine dentaire sur un scanner en reconstruction coronale.....	23
Figure 13 : Représentation graphique des scores DyNaChron .....	26
Figure 14 : : Endoscopie antérieure Vues endoscopiques de la fosse nasale droite. ....	28
Figure 15 : Panoramique dentaire : radio-carté péri-apicale au niveau de 26 et 27 .....	29
Figure 16 : Rétro-alvéolaire de 26 avec lésion péri-radulaire.....	30
Figure 17 : : Dentascan : Opacité complète du sinus maxillaire droit en relation avec les apex dentaires .....	31
Figure 18 : TDM, coupe coronale passant par la région du méat moyen en regard de la bulle ethmoïdale .....	32
Figure 19 : CBCT d'un patient présentant une sinusite dentaire gauche associée à une parodontite apicale sur 26 ; A : Vue coronale du CBCT.....	34
Figure 20 : TDM d'une sinusite chronique .....	39
Figure 21 : Scanner d'une sinusites gauche avec épaissement de la muqueuse et une calcification intra-sinusienne.....	42
Figure 22 : Résection apicale d'une molaire après obturation .....	49
Figure 23 : Vue endoscopique après résection apicale d'une molaire maxillaire : cônes de gutta percha visibles .....	50

Figure 24 : Conduite à tenir devant une dent dépulpée traitée par endodontie avec dépassement ..	52
Figure 25 : Schéma d'une méatotomie moyenne .....	55
Figure 26 : Technique Caldwell-Luc.....	57

## Table des tableaux

---

Tableau 1 : Epaisseur osseuse moyenne recouvrant les apex des racines des prémolaires et molaires du sinus maxillaire.....	9
Tableau 2 : Indication, principes, avantages et inconvénients des chirurgies du sinus maxillaire .....	57

Vu, le Directeur de thèse

Vu, le Doyen de la Faculté de Chirurgie  
dentaire de l'Université Paris Descartes

Docteur Charles Daniel ARRETO

Professeur Louis MAMAN

Vu, le Président de l'Université Paris  
Descartes  
Professeur Frédéric DARDEL  
Pour le Président et par délégation,

Le Doyen Louis MAMAN



# **Diagnostic et prise en charges des sinusites maxillaires odontogènes**

## **Résumé :**

Une origine dentaire doit être suspectée lors de sinusites unilatérales récidivantes ou de sinusites prolongées unilatérales. Face à ce type de pathologies, un scanner doit être effectué afin d'identifier la cause de l'infection. Une lésion unilatérale, sans destruction osseuse d'origine tumorale ou de problème anatomique entravant le drainage du sinus, doit renforcer la suspicion d'une origine dentaire. Une anamnèse de douleurs dentaires ou de geste dentaire récent doit être recherchée et augmente la probabilité du diagnostic. En phase aiguë de surinfection bactérienne, une antibiothérapie est indiquée. Le traitement définitif repose sur l'élimination de la source infectieuse par un traitement dentaire, ou une extraction combinée à une méatotomie moyenne permettant de rétablir la fonction du sinus.

## **Discipline :**

Médecine buccale

## **Mots clés fMesh et Rameau :**

Sinusite maxillaire -- diagnostic -- Dissertations universitaires ; Sinusite maxillaire -- thérapie -- Dissertations universitaires ; Dents -- Maladies -- Diagnostic -- Thèses et écrits académiques ; Dents -- Maladies -- Thérapeutique -- Thèses et écrits académiques

Université Paris Descartes  
Faculté de Chirurgie dentaire  
1, rue Maurice Arnoux  
92120 Montrouge