HAL
open science

Les restaurations partielles collées (RPC) de la dent dépulpée postérieure

Yann Oussalah

▶ To cite this version:

Yann Oussalah. Les restaurations partielles collées (RPC) de la dent dépulpée postérieure. Chirurgie. 2018. dumas-01784290

HAL Id: dumas-01784290
https://dumas.ccsd.cnrs.fr/dumas-01784290v1

Submitted on 3 May 2018

HAL is a multi-disciplinary open access archive for the deposit and dissemination of scientific research documents, whether they are published or not. The documents may come from teaching and research institutions in France or abroad, or from public or private research centers.

L'archive ouverte pluridisciplinaire **HAL**, est destinée au dépôt et à la diffusion de documents scientifiques de niveau recherche, publiés ou non, émanant des établissements d'enseignement et de recherche français ou étrangers, des laboratoires publics ou privés.

Distributed under a Creative Commons Attribution - NonCommercial - NoDerivatives 4.0 International License

ACADEMIE d'AIX-MARSEILLE

Les restaurations partielles collées (RPC) de la dent dépulpée postérieure

THESE

Présentée et publiquement soutenue devant la

Faculté d'Odontologie de Marseille
(Doyen : Monsieur le Professeur Jacques DEJOU)

Aix Marseille Université
(Président : Monsieur le Professeur Yvon BERLAND)

Le 29 mars 2018

par

OUSSALAH Yann
né le 05 juin 1992
à DAKAR (Sénégal)

Pour obtenir le Diplôme d'Etat de Docteur en Chirurgie Dentaire

EXAMINATEURS DE LA THESE :

Président	: Monsieur le Professeur	H. TASSERY
Assesseurs	: Monsieur le Professeur	M. RUQUET
	Madame le Docteur	E. TERRER
	Monsieur le Docteur	H. DE BELENET

ACADEMIE d'AIX-MARSEILLE

Les restaurations partielles collées (RPC) de la dent dépulpée postérieure

THESE

Présentée et publiquement soutenue devant la

Faculté d'Odontologie de Marseille
(Doyen : Monsieur le Professeur Jacques DEJOU)

Aix Marseille Université
(Président : Monsieur le Professeur Yvon BERLAND)

Le 29 mars 2018

par

OUSSALAH Yann
né le 05 juin 1992
à DAKAR (Sénégal)

Pour obtenir le Diplôme d'Etat de Docteur en Chirurgie Dentaire

EXAMINATEURS DE LA THESE :

Président	: Monsieur le Professeur	H. TASSERY
Assesseurs	: Monsieur le Professeur	M. RUQUET
	Madame le Docteur	E. TERRER
	Monsieur le Docteur	H. DE BELENET

Faculté d'Odontologie
Aix-Marseille Université

ADMINISTRATION

(mise à jour Janvier 2018)

DOYENS HONORAIRES	Professeur	R. SANGIUOLO
	Professeur	H. ZATTARA
	Professeur	A. SALVADORI
DOYEN	Professeur	J. DEJOU
VICE – DOYEN CHARGÉ DES ENSEIGNEMENTS DIRECTEUR DU DÉPARTEMENT DE FORMATION INITIALE	Professeur	J.D. ORTHLIEB
VICE – DOYEN CHARGÉ DE LA RECHERCHE DIRECTEUR DU DÉPARTEMENT DE LA RECHERCHE	Professeur	C. TARDIEU
DIRECTEUR DU DÉPARTEMENT DE FORMATION CONTINUE	Professeur	V. MONNET-CORTI
CHARGÉS DE MISSION	Professeur	F. BUKIET
	Professeur	A. RASKIN
RESPONSABLE DES SERVICES ADMINISTRATIFS ET TECHNIQUES	Madame	K. LEONI
PROFESSEUR ÉMÉRITE	Professeur	O. HUE

LISTE DES ENSEIGNANTS

56ème SECTION : DEVELOPPEMENT, CROISSANCE ET PREVENTION

56.01 ODONTOLOGIE PÉDIATRIQUE ET ORTHOPÉDIE DENTO-FACIALE

ODONTOLOGIE PÉDIATRIQUE

Professeur	C. TARDIEU *	Assistant	I. BLANCHET
Maître de Conférences	D. BANDON	Assistant	V. MAGNAN
Maître de Conférences	A. CHAFAIE		
Maître de Conférences associé	A. CAMOIN		

ORTHOPÉDIE DENTO-FACIALE

Maître de Conférences	J. BOHAR	Assistant	M. BARBERO
Maître de Conférences	E. ERARD	Assistant	I. CAMBON
Maître de Conférences	J. GAUBERT	Assistant	L. LEVY
Maître de Conférences	M. LE GALL *	Assistant	R. MATTERA
Maître de Conférences	C. PHILIP-ALLIEZ	Assistant	C. MITTLER
		Assistant	A. PATRIS-CHARRUET

56.02 PRÉVENTION - ÉPIDÉMIOLOGIE - ÉCONOMIE DE LA SANTÉ - ODONTOLOGIE LÉGALE

Professeur	B. FOTI *	Assistant	J. SCIBILIA
Maître de Conférences	D. TARDIVO		

* Responsable de la discipline

57ème SECTION :
CHIRURGIE ORALE ; PARODONTOLOGIE ; BIOLOGIE ORALE

57.01 CHIRURGIE ORALE ; PARODONTOLOGIE ; BIOLOGIE ORALE

PARODONTOLOGIE

Professeur	V. MONNET-CORTI *	Assistant	A. BOYER
		Assistant	C. DUMAS
		Assistant	V. MOLL
		Assistant	A. MOREAU

CHIRURGIE BUCCALE – PATHOLOGIE ET THÉRAPEUTIQUE - ANESTHÉSIOLOGIE – RÉANIMATION

Maître de Conférences	D. BELLONI	Assistant	E. QUINQUE
Maître de Conférences	J. H. CATHERINE *		
Maître de Conférences	P. ROCHE-POGGI		
Maître de Conférences associé	F. CAMPANA		

BIOLOGIE ORALE

Maître de Conférences	P. LAURENT	Assistant	C. LE FOURNIS

65EME SECTION : BIOLOGIE CELLULAIRE

Professeur I. ABOUT * (Responsable de la Biologie orale)

58ème SECTION :
REHABILITATION ORALE

58.01 RESTAURATRICE, ENDODONTIE, PROTHESES, FONCTION-DYSFONTION, IMAGERIE, BIOMATÉRIAUX

ODONTOLOGIE CONSERVATRICE, ENDODONTIE

Professeur	F. BUKIET *	Assistant	B. BALLESTER
Professeur	H. TASSERY	Assistant	H. DE BELENET
Maître de Conférences	G. ABOUDHARAM	Assistant	A. FONTES
Maître de Conférences	C. PIGNOLY	Assistant	M. GLIKPO
Maître de Conférences	L. POMMEL	Assistant	S. MANSOUR
Maître de Conférences	E. TERRER	Assistant	L. ROLLET
Maître de Conférences associé	M. GUIVARC'H		

PROTHÈSE

Professeur	M. RUQUET *	Assistant	M. DODDS
Maître de Conférences	G. LABORDE	Assistant	N. CHAUDESAYGUES
Maître de Conférences	M. LAURENT	Assistant	A. FERDANI
Maître de Conférences	B.E. PRECKEL	Assistant	C. MENSE
Maître de Conférences	G. STEPHAN	Assistant	C. NIBOYET
Maître de Conférences	P. TAVITIAN	Assistant	A. REPETTO
Maître de Conférences	A. TOSELLO	Assistant	A. SETTE
Maître de Conférences associé	R. LAN		
Maître de Conférences associé	G. MAILLE		

SCIENCES ANATOMIQUES ET PHYSIOLOGIQUES OCCLUSODONTOLOGIE, BIOMATÉRIAUX, BIOPHYSIQUE, RADIOLOGIE

Professeur	J. DEJOU	Assistant	M. JEANY
Professeur	J. D. ORTHLIEB *		
Professeur	A. RASKIN		
Maître de Conférences	A. GIRAUDEAU		
Maître de Conférences	B. JACQUOT		
Maître de Conférences	J. P. RÉ		
Maître de Conférences associé	T. GIRAUD		

* Responsable de la discipline

Aux membres du jury,

A Monsieur le Professeur Hervé TASSERY,

Professeur des Universités

Praticien Hospitalier

Je vous remercie de l'honneur que vous me faites en acceptant de présider ce jury. Merci pour la qualité de votre enseignement théorique et clinique, ainsi que pour votre sympathie et votre disponibilité. Veuillez recevoir par ce travail, l'expression de mon profond respect.

A Monsieur le Docteur Hugues DE BELENET,

Assistant Hospitalo-Universitaire

Je vous remercie d'avoir accepté de diriger ce travail et de m'en avoir suggéré l'idée. Veuillez trouver en celui-ci la marque de mon respect et de ma gratitude. Je vous remercie également de votre sympathie et de l'intérêt que vous avez porté dans la réalisation de cette thèse.

A Monsieur le Professeur Michel RUQUET,

Professeur des Universités

Praticien Hospitalier

Merci de m'avoir fait l'honneur d'accepter de siéger dans ce jury. Pour votre patience, votre gentillesse à mon égard ainsi qu'à ceux de tous les étudiants, je vous remercie et vous témoigne de mon profond respect. J'espère avoir l'occasion de travailler de nouveau avec vous comme ce fût le cas à l'IGH. Veuillez recevoir par ce travail, mes remerciements les plus sincères.

A Madame le Docteur Elodie TERRER,

Maître de Conférences des Universités

Merci de m'avoir fait l'honneur d'accepter de siéger dans ce jury. Veuillez trouvez dans ce travail le témoignage de mon profond respect. Je vous remercie pour votre disponibilité et votre gentillesse. Mes débuts en tant que praticien lors de mon arrivé en clinique sont marqués par votre présence à la gestion des urgences du lundi.

Sommaire

INTRODUCTION 1

PARTIE I : L'ETAT DENT DEPULPEE 2

I. Définition et prévalence 2

II. Taux de survie des dents dépulpées 2

III. Aspects biologiques et biomécaniques 3

III.1. Transformations Biologiques 3

III.1.1. L'émail 3

III.1.2. La dentine 3

III.1.3. Liées au traitement endodontique 4

III.1.4. Les dyschromies 4

III.1.5. L'absence de pulpe 4

III.2. Transformations biomécaniques 5

III.2.1. Les pertes de structure 5

IIII.2.2. Liées au traitement endodontique 5

III.2.3. Le tissu dentinaire 5

IV. Conclusion : La perte tissulaire, un paramètre majeur 6

PARTIE II : MOYENS DE RESTAURATION DE LA DENT DEPULPEE 7

I. Introduction 7

II. Evaluation des paramètres cliniques 8

II.1. Evaluation endodontique 8

II.2. Evaluation parodontale 8

II.3. Evaluation fonctionnelle 9

II.3.1. Position de la dent sur l'arcade, forces occlusales et para-fonctions 9

II.3.2. Biomécanique de la dent à restaurer 9

III. Les restaurations avec ancrages : Reconstitution Corono-Radiculaire (RCR) 10

III.1. Définition 10

III.2. Objectifs 10

III.3. Reconstitutions corono-radiculaire coulées 11

III.4. Reconstitutions corono-radiculaire foulées 12

III.5. Critères de choix du type de RCR 13

IV. Les restaurations sans ancrages 14

IV.1. Les techniques directes 14

IV.1.1. Indications 14

IV.1.2. Les matériaux 15

IV.1.2.1. L'amalgame d'argent 15

IV.1.2.2. Les résines composites 15

IV.1.2.3. Les ciments verres ionomères 16

IV.2. Les techniques indirectes 17

IV.2.1. Indications 17

IV.2.2. Les matériaux 17

IV.2.3. Exemple de RPC indirecte en résine composite 17

PARTIE III : LES RESTAURATIONS PARTIELLES COLLEES POSTERIEURES INDIRECTES 19
I. Définitions et indications 19
I.1. Définitions 19
I.2. Indications 19
I.2.1. En fonction du type et du volume de la cavité 19
I.2.2. En fonction du nombre de restaurations 19
I.2.3. En fonction des impératifs biomécaniques et occlusaux 19
II. Paramètres à prendre en compte avant la réalisation d'un inlay-onlay 20
II.1. Le volume de la perte de substance 20
II.2. La valeur des structures anatomiques résiduelles 21
II.3. Le nombre de restaurations 21
II.4. La situation des limites 21
II.5. La situation de la dent sur l'arcade 21
II.6. L'occlusion 21
III. Les formes de préparation des RPC indirectes 23
IV. Les matériaux 24
IV.1. Les céramiques 24
IV.2. Les composites de laboratoire 24
IV.3. Les critères de choix entre céramique et composite 25
IV.3.1. Facteurs fonctionnels 25
IV.3.2. Facteurs biologiques 26
IV.3.3. Facteurs esthétiques 27
V. Pronostic et longévité des restaurations partielles collées 28
V.1. Facteurs de longévité des RPC indirectes 28
V.1.1 Les facteurs liés au patient 28
V.1.2. Les facteurs liés au praticien 28
V.1.3. Les facteurs liés aux matériaux 28
V.2. Taux de survie des inlays/onlays 29
V.3. Pronostic des types de restaurations de la dent dépulpée 29
V.3.1. Pronostic des restaurations partielles collées directes 29
V.3.2. Pronostic des restaurations partielles collées indirectes 29
V.3.3. Pronostic des couronnes périphériques 29
V.3.4. Conclusion 30

PARTIE IV : REALISATION D'UN ONLAY SUR DENT DEPULPEE POSTERIEURE 31
I. Anamnèse 31
II. Préparation 33
III. Collage 40
IV. Discussion 48

CONCLUSION 49

REFERENCES BIBLIOGRAPHIQUES I

INTRODUCTION

Le traitement endodontique est un acte fréquent en pratique quotidienne, les études épidémiologiques réalisées en Europe montrent que la fréquence des dents dépulpées varie de 1,5 % à 21,5 % selon les pays (1). En France, des études épidémiologiques datant de 2002 indiquent environ 19 % de dents dépulpées. Ces études mettent également en évidence un pourcentage plus important de molaires et prémolaires traitées endodontiquement que de dents antérieures (2).
La restauration des dents dépulpées postérieures constitue une part importante de la pratique du chirurgien-dentiste.
L'idée fausse que la dent dépulpée est « cassante » a longtemps imposé la couronne corono-périphérique comme un traitement de choix, cependant, on observe un changement de paradigme en prothèse conjointe (3,4).
La philosophie croissante de « dentisterie à minima » a permis aux restaurations partielles collées de prendre une place incontournable dans l'arsenal thérapeutique du praticien, que ce soit pour parer aux limites des restaurations directes réalisées en bouche ou aux restaurations corono-périphériques jugées trop délabrantes.
La décision thérapeutique face à des dents délabrées et traitées endodontiquement doit désormais répondre aux objectifs suivants :

- Moindre mutilation tissulaire afin de préserver les possibilités de réinterventions ultérieures.
- Maintien de l'équilibre esthétique, mécanique et fonctionnel des tissus dentaires.

Il s'agira donc de privilégier les thérapeutiques les plus conservatrices possibles afin de préserver l'organe dentaire durablement dans le temps.

Il est donc nécessaire de connaitre les différentes options thérapeutiques ainsi que leurs indications afin de faire le juste choix dans le traitement restaurateur de la dent dépulpée postérieure.

L'objet de cette thèse a pour but, avec l'aide de la littérature scientifique, de montrer dans un premier temps les modifications biologiques et mécaniques inhérentes à la dent dépulpée. Dans un second temps, d'exposer les différentes techniques à la disposition du praticien afin de restaurer celle-ci. Dans un troisième temps, de définir ce que sont les restaurations partielles collées, leurs indications, les matériaux utilisés, les principes généraux de mise en forme et de comparer leurs taux de survie aux autres méthodes de restaurations. Enfin au moyen d'un cas clinique, sera illustrée la réalisation d'un onlay sur dent dépulpée postérieure et les interrogations soulevées par le praticien lors de la réalisation de celui-ci.

Partie I : L'état dent dépulpée

I. Définition et prévalence

La **dépulpation** dentaire est un acte très fréquent dans notre pratique. Dépulper une dent consiste à retirer le contenu canalaire (paquet vasculo-nerveux) de la chambre pulpaire et des racines dentaires suite à :

- une inflammation irréversible du tissu pulpaire
- un traumatisme dentaire entrainant une exposition pulpaire
- une nécrose
- une infection

La dent dépulpée est capable de se maintenir sur l'arcade malgré la suppression de son principal constituant nutritif : la pulpe.
C'est le parodonte, par l'intermédiaire de l'os alvéolaire et du ligament alvéolo-dentaire qui assure la persistance de la dent dans l'os des maxillaires.
La fréquence des dents dépulpées varie entre 1,5 % et 21,5 %. Cette prévalence augmente avec l'âge et varie selon la situation de la dent : 8,1 % pour les molaires à 5,4% pour les prémolaires, et 2,5 % pour les dents antérieures (1).

Si l'on cherche à qualifier les caractéristiques nouvelles d'une dent dépulpée, on peut la définir comme étant :

- Acellulaire : disparition des cellules pulpaires et odontoblastiques.
- Potentiellement dyschromiée : modification de la teinte.
- Modifiée structurellement par les atteintes infectieuses, traumatiques ou les thérapeutiques restauratrices et endodontiques entreprises sur la dent.

II. Taux de survie des dents dépulpées

Caplan et coll. montrent dans une étude longitudinale qu'à 4 ans les dents dépulpées ont un taux de survie de 94 % contre 98 % pour les mêmes dents controlatérales vitales. A 8 ans ils passent ensuite à 89% contre 96 % (5).
De nombreux paramètres cliniques influent sur ce taux de survie.
Nous pouvons notamment citer le facteur âge, en effet le taux de survie des dents dépulpées est plus important chez un patient jeune que chez un patient âgé (6).
La relation intra arcade est également un facteur important, en effet, Caplan montre qu'une dent possédant encore ses deux contacts proximaux présente un taux de survie trois fois plus élevé que celle n'en possédant qu'un (5).
Le type de dent est aussi à prendre en compte, dans deux tiers des cas les traitements endodontiques font suite au processus carieux qui concerne majoritairement les molaires et prémolaires et sont le plus souvent accompagnés d'une perte de substance dentaire importante, alors que les incisives sont plutôt touchées par les traumatismes, la perte de substance est plus variable (6).

Enfin, la qualité du traitement endodontique est importante dans le taux de survie de la dent dépulpée. Aussi bien dans le respect du protocole endodontique, que dans l'étanchéité coronaire suivant celui-ci, afin de préserver sur le long terme la santé des tissus péri-apicaux.

III. Aspects biologiques et biomécaniques

La dent persiste sur l'arcade malgré la perte du parenchyme pulpaire. Cela est dû à la persistance du ligament alvéolodentaire qui réalise l'ancrage de la dent à l'os alvéolaire.
Le ligament alvéolodentaire a la même origine embryologique que le parodonte, il est donc indépendant de la dent et de sa vitalité.
Après un traitement endodontique, la dent va subir des transformations qui auront des répercussions d'ordre mécanique, biologique et esthétique.

III.1. Transformations Biologiques

III.1.1. L'émail

L'émail d'origine épithéliale est acellulaire à l'état mature, son poids est constitué de 96 % de cristaux d'hydroxyapatite, de 3,6 % d'eau et de 0,4 % de matrice protéique. La perte de la pulpe n'affecte pas la qualité de l'émail et ses propriétés d'échange entre sa structure et son environnement (7).
C'est uniquement sa perte quantitative qui va contribuer à diminuer la résistance mécanique de la dent.

III.1.2. La dentine

La dentine, d'origine mésenchymateuse, comme la pulpe, est constituée de 70 % de cristaux d'hydroxyapatite, de 20 % de phase organique protéique et de 10 % d'eau.
La dentine forme avec la pulpe un complexe dit « pulpo-dentinaire » en raison du prolongement des odontoblastes situés dans la pulpe et continuant dans les canalicules dentinaires.
En raison de son importante composition en eau et en matrice protéique, ainsi que de son étroite liaison avec la pulpe, la dentine va subir des modifications qualitatives lors du traitement endodontique :

- Perte hydrique : la dentine va subir une déshydratation, cependant celle-ci n'est pas significative car de l'eau non liée va persister dans les canalicules. Cela n'influera donc pas sur la résistance du tissu (8).
- Dégradation collagénique : la trame collagénique va se dégrader lentement avec le temps. Mais cette modification n'a pas d'effet significatif sur la résistance mécanique de la dent (9).

- MMPs-1 : Les protéines dentinaires non collagéniques restent aussi présentes dans le tissu, elles sont nombreuses et leurs actions ne sont pas toutes connues. La plus étudiée est la métalloprotéase MMPs-1. Elle joue un rôle dans la dégradation du collagène et peut être réactivée sous l'influence notamment d'acides et attaquer la trame collagénique, ce qui serait défavorable à un bon maintien d'une couche hybride lors d'un collage (10).

III.1.3. Liées au traitement endodontique

D'un point de vue chimique, les produits utilisés lors de la réalisation d'un traitement endodontique entrainent une agression des tissus en surface. Ces produits sont essentiellement l'hypochlorite de sodium (NaOCl), l'hydroxyde de calcium ($CaOH_2$), l'éthylène diamine tétra-acétique (EDTA) et l'eugénol.
De nombreuses études indiquent qu'aucun de ces produits ne provoque de transformations significatives des tissus dentaires. Seul l'hydroxyde de calcium en utilisation prolongée serait responsable d'une diminution de la résistance à la fracture (11,12).

III.1.4. Les dyschromies

Avec le temps, une dent dépulpée peut subir une modification de teinte. L'hémorragie pulpaire ou la stagnation de tissus nécrotiques vont créer des colorations organiques, incluses dans les canalicules dentinaires, et donnent avec le temps une teinte plus saturée à la dent.
Par exemple lors de la nécrose, les substances résultant de la dégradation tissulaire peuvent donner à la dent une couleur brune, grise ou bleue-noire. Ces éléments peuvent se combiner avec le sulfite d'hydrogène formé par les bactéries, la couleur est alors brune.
Plus le traitement tarde et plus les pigments s'accumulent.

III.1.5. L'absence de pulpe

La perte du parenchyme pulpaire entraine un certain nombre de conséquences en raison des transformations biologiques.
La perte de la pulpe entraine la perte de source nutritive dans la dent et de toutes les fonctions liées à ce tissu.
Les tissus dentaires persistants restent cependant une barrière physique passive entre le milieu extérieur et milieu intérieur, mais il n'y a plus de réactions pulpaires protectrices par l'intermédiaire des odontoblastes permettant d'isoler les 2 milieux chimiquement (synthèse de dentine réactionnelle et réparatrice).
Seule une protection physique persiste, il n'y a plus d'immunité en réponse aux agressions.
Les canalicules de la dentine étant déshabités des odontoblastes, la pression pulpaire qui repoussait les éléments d'agressions disparait (13).
Cependant des fluides y persistent, la diffusion interne permet encore le transport intra-canaliculaire de débris nécrotiques et de micro-organismes, la colonisation bactérienne est donc facilitée (14) (15) (13).

La proprioception de la dent est aussi altérée par la perte des récepteurs intra-pulpaires qui participent aux sensations perçues en réponse aux pressions occlusales (16).
Le réflexe d'évitement lors des mouvements masticatoires est amoindri, la dent sera plus exposée aux contraintes fortes.
La perte du tissu pulpaire laisse donc la dent dans un état physiologiquement passif, plus sensible aux agressions. Une parfaite étanchéité corono-radiculaire garantira une protection biologique efficace à la dent dépulpée.

III.2. Transformations biomécaniques

III.2.1. Les pertes de structure

Le principal facteur entrainant une diminution de la résistance mécanique d'une dent, qu'elle soit pulpée ou dépulpée, est l'importance de **la perte de substance coronaire**. Plus la perte de volume est grande, plus la résistance de la dent est diminuée. Le facteur le plus déterminant dans la diminution de la résistance à la compression et à la fracture est la **perte des crêtes marginales** (16).

IIII.2.2. Liées au traitement endodontique

D'un point de vue mécanique, en plus de la perte coronaire initiale (carie, trauma ou autre), le traitement endodontique s'ajoute à la perte de structure pour réaliser l'accès à l'endodonte : élargissement de la voie d'accès pulpaire, élimination du plafond pulpaire.
La déflexion cuspidienne est ainsi augmentée de 5 % après la préparation de la cavité d'accès (17).
Cependant, le traitement endodontique (cavité d'accès, mise en forme intra-canalaire) avec les techniques actuelles de préparation, ne semble pas avoir d'incidence sur la résistance mécanique de la dent à condition que les impératifs de préparation soient respectés.
La préparation d'un logement pour tenon radiculaire est un facteur important de fragilisation de la racine. Quand il est indiqué, un protocole de préparation rigoureux et le plus conservateur possible doit être mis en œuvre.

III.2.3. Le tissu dentinaire

Lorsque l'on reconstitue une dent dépulpée, le substrat en présence est principalement de la dentine interne.
La résistance à la fracture de la dentine interne est moins important que celle des dentines médianes et externes, les fissures s'y propagent plus vite en raison du plus grand nombre de canalicules dentinaires, le risque de fracture y est donc plus important (18).

IV. Conclusion : La perte tissulaire, un paramètre majeur

La principale cause de perte de résistance mécanique d'une dent est donc la perte de substance tissulaire, cela est vrai que la dent soit pulpée ou dépulpée.

En effet, Reeh et coll. en 1989 ont quantifié la perte de rigidité des prémolaires maxillaires vitales au cours de différentes procédures restauratrices, les résultats mettent en évidence une perte de résistance de 5 % lors de la réalisation d'une simple cavité d'accès, de 20 % lors de la réalisation d'une cavité occlusale plus étendue et de 63 % lors d'une cavité mésio occluso distale (19).

A retenir :

La fragilité de la dent dépulpée ne peut donc pas être attribuée à l'idée fausse qu'elle devient « cassante ». Par contre, elle s'explique clairement par l'importance et la topographie de la destruction des structures coronaires.

C'est donc essentiellement ce critère de « **perte de substance** » qui doit être pris en compte dans l'analyse biomécanique de la dent dépulpée, pour nous guider dans le choix de la restauration. Les autres critères cités précédemment ne sont que secondaires.
Les tissus modifiés de la dent dépulpée sont donc des structures fiables lorsqu'ils sont correctement traités. Il conviendra donc de les préserver au maximum lors des restaurations.

Le recours aux restaurations partielles collées permet de limiter au maximum l'élimination des tissus sains persistants et doivent donc être au cœur de notre arsenal thérapeutique lorsqu'il s'agit de restaurer une dent dépulpée.

Partie II : Moyens de restauration de la dent dépulpée

I. Introduction

Aujourd'hui la technique la plus couramment utilisée pour la restauration des dents dévitalisées reste la réalisation de couronnes périphériques supportées par des ancrages métalliques ou **inlay-cores**.

Cependant ce concept a évolué grâce à de nombreux facteurs : (20)

- Les progrès de la connaissance des caractéristiques biomécaniques de la dent dépulpée
- Les propriétés mécaniques et les valeurs d'adhésion des matériaux d'assemblage
- Les grands développements des adhésifs amélo-dentinaires
- Les études cliniques sur le comportement de la dent dépulpée

La qualité de la restauration coronaire influence significativement le succès du traitement endodontique, en effet en présence d'un défaut d'étanchéité les taux d'échecs augmentent, et ce malgré la présence d'une obturation canalaire jugée radiographiquement satisfaisante (21).
Sur cette base, il est intéressant de remarquer que les techniques de restauration conventionnelles qui nécessitent différentes étapes de laboratoire : réalisation de l'inlay-core, couronne provisoire, puis ensuite couronne prothétique, sont autant d'étapes intermédiaires qui augmentent les risques de réinfection bactérienne et de complications endodontiques à long terme.
Certaines études démontrent que le recouvrement cuspidien réalisé par la couronne périphérique assure un meilleur pronostic à long terme pour les dents dévitalisées (22). Cela dépend évidemment du délabrement de la dent après préparation.

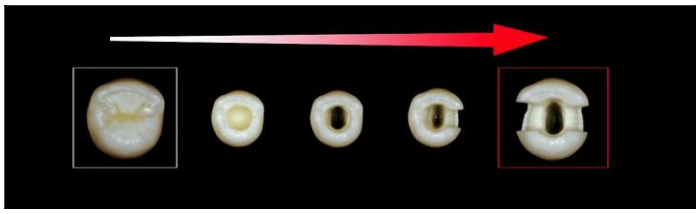

Figure n°1 *: Risque de fracture d'une dent dépulpée par rapport à la perte tissulaire, d'après Rocca et coll. 2013 (23)*

Contrairement aux idées reçues, il est désormais avéré que la **mise en place d'un ancrage intra-radiculaire** n'augmente pas la résistance mécanique de la racine, mais au contraire, **contribue à son affaiblissement** (24).

En effet le tenon ne correspond que partiellement à la forme du canal radiculaire et la préparation de celui-ci en vue d'assurer la friction et la rétention du tenon s'accompagne d'une élimination tissulaire supplémentaire qui **augmente les risques de fracture radiculaire**.

La tendance actuelle étant à la conservation maximale des structures dentaires résiduelles, de nombreuses études suggèrent l'utilisation de techniques de restauration moins invasives, fondées sur l'utilisation de restaurations collées (25). De nombreuses techniques sont à notre disposition afin de restaurer une dent dévitalisée.

Des techniques avec ancrage : tenon fibré, inlay-core, recouvert par une couronne prothétique dite conventionnelle.

Des techniques sans ancrage pouvant être directes : amalgames, résines composites, ciments verres ionomère. Et d'autres indirectes passant par une ou plusieurs étapes de laboratoire : inlay, onlay, overlay, endocouronne, que l'on regroupe dans la catégorie des restaurations partielles collées.

La technique de restauration utilisée sera déterminée en fonction de plusieurs paramètres cliniques.

II. Evaluation des paramètres cliniques

II.1. Evaluation endodontique

Avant d'entreprendre une restauration sur dent dévitalisée, le praticien devra contrôler la qualité du traitement endodontique préexistant. Une reprise de traitement endodontique est indiquée :

- En présence de signes radiologiques de parodontite apicale
- En présence de symptômes cliniques d'inflammation
- Lorsque la qualité du remplissage canalaire est jugée insuffisante
- Lorsque le traitement endodontique a été exposé à une contamination bactérienne prolongée (ex : caries, absence de restauration coronaire depuis plus de 2 mois)

II.2. Evaluation parodontale

L'évaluation parodontale doit mettre en évidence :

- La présence de tissus gingivaux sains ou assainis
- Une architecture osseuse normale
- Un niveau d'attache favorable au maintien de la santé parodontale
- Une conservation de l'espace biologique avec des limites de préparation/restauration qui ne violent pas les 2 mm de l'attache parodontale.

Des chirurgies pré-prothétiques **d'élongation coronaire** sont souvent indiquées pour recréer le sertissage périphérique d'une couronne prothétique.

Les techniques modernes de restaurations collées permettent dans une grande majorité des cas de s'affranchir de cette étape chirurgicale.

II.3. Evaluation fonctionnelle

II.3.1. Position de la dent sur l'arcade, forces occlusales et para-fonctions

Dans un contexte occlusal normal (classe I dentaire, protection canine, guidage antérieur) les dents postérieures sont principalement soumises à des forces axiales, alors que les dents antérieures sont plus exposées à des forces de cisaillement.

En présence de para-fonctions, la protection réalisée par les dents antérieures est réduite et les dents postérieures supportent davantage de contraintes de cisaillement (fonction de groupe).

Les forces de mastications moyennes varient entre 40 et 125N dans la région postérieure et 25 et 75N dans la région antérieure (26).
En cas de para-fonctions, les forces masticatoires peuvent atteindre 1000N, ce qui peut justifier l'utilisation de matériaux de reconstruction mécaniquement très résistants pour protéger la dent restaurée des fractures.

II.3.2. Biomécanique de la dent à restaurer

Comme vu dans la partie I, il convient en premier lieu de considérer la perte de substance observée au sein de la dent concernée.

Les dents trop fortement délabrées, avec fissures ou fractures radiculaires, devront être extraites.

A l'inverse, les dents faiblement délabrées (perte de substance de classe I ou II) peuvent être restaurées à l'aide de restaurations en composite directes ou de restaurations indirectes de type inlay, onlay.

III. Les restaurations avec ancrages : Reconstitution Corono-Radiculaire (RCR)

III.1. Définition

L'académie nationale de chirurgie dentaire propose les définitions suivantes de la reconstitution corono-radiculaire RCR : (27)

- Reconstitution corono-radiculaire : reconstitution qui intéresse à la fois les portions coronaires et radiculaires de la dent : elle concerne toujours une reconstitution complexe qui, pour assurer sa rétention s'adresse à des ancrages radiculaires et/ou dentinaires.
- Ancrage radiculaire : l'ancrage radiculaire est une extension de l'obturation coronaire dans un canal traité, destinée à en augmenter la rétention, lorsque les parois résiduelles de la dent sont insuffisantes.

III.2. Objectifs

La RCR est nécessaire lorsque le délabrement de la dent dépulpée est important. Ses objectifs sont les suivants :

- Assurer la rétention de la restauration coronaire par reconstitution des tissus perdus.
- Renforcer la cohésion corono-radiculaire : cela ne veut pas dire que la dent s'en trouve renforcée, mais simplement que la RCR répartit les contraintes fonctionnelles au sein de la substance coronaire et radiculaire.
- Etanchéifier le système canalaire garant du succès du traitement endodontique.
- Permettre la pérennité de la dent sur l'arcade, sur les plans biologiques et structurels (20).

Les solutions cliniques proposées actuellement sont de façon conventionnelle divisées en deux catégories :

- RCR réalisées au laboratoire, principalement métalliques : les « RCR coulées ».
- RCR utilisant des matériaux insérés en phase plastique soutenues ou non par un tuteur : « RCR foulées ».

Figure n°2 : *Reconstitution corono-radiculaire coulée* (28).

Figure n°3 : *Reconstitution corono-radiculaire foulée (28).*

III.3. Reconstitutions corono-radiculaire coulées

Définition : Une RCR coulée, ou inlay-core, est réalisée au laboratoire par la technique de la cire perdue après réalisation d'une pièce calcinable. Elle est généralement monolythique et peut être associée à une clavette dans de rares cas.

Elle se compose d'une partie coronaire, d'une partie camérale et d'une partie radiculaire qui permet d'augmenter la rétention.

Indications : Apres préparation corono-périphérique d'une dent fortement délabrée, lorsqu'il persiste 0, 1 ou 2 parois dentinaires résiduelles, d'une épaisseur d'au moins 1mm pouvant être enregistré lors d'une empreinte. Les limites cervicales sont juxta ou sous gingivale (29).

Composition : Matériau monolythique, tenon métallique coulé. La partie radiculaire respecte la forme du canal mais présente une interface de quelques dizaines de microns avec la dentine pariétale radiculaire (le tenon est passif dans le canal) afin de limiter les contraintes exercées et laisser de la place pour le ciment de scellement. La partie coronaire respecte les principes de préparation corono-périphérique pour prothèse fixée.

Mode de réalisation : Nécessite deux séances cliniques. Empreinte au silicone avec la technique du double mélange avec coulée d'un moulage et réalisation de la pièce prothétique.

Ou alors, réalisation d'un inlay-core en résine Duralay avec un tenon calcinable, puis coulée de la pièce prothétique en métal.

III.4. Reconstitutions corono-radiculaire foulées

Définition : Une RCR foulée réalisée avec un matériau inséré en phase plastique est également appelée reconstitution par matériau inséré en phase plastique. Elle est constituée d'une partie camérale, avec un ou plusieurs ancrages, et d'une partie coronaire foulée ou injectée.

Indications : Après préparation corono-périphérique d'une dent fortement délabrée, lorsqu'il persiste 2 ou 3 parois résiduelles d'une épaisseur d'au moins 1 mm.
La hauteur des parois résiduelles doit être supérieure ou égale à la moitié de la hauteur coronaire prothétique.

La limite cervicale doit être en position supra-gingivale pour pouvoir réaliser un joint étanche et un cerclage de la dentine saine par la future couronne prothétique (effet de férule ou effet de cerclage > 2mm).

Il faut également un accès clinique suffisant à la mise en place de la digue afin d'isoler la dent des fluides buccaux.

Composition : L'ancrage est préfabriqué et peut être de différentes natures : Nickel – chrome, titane, alliage de titane, composite, céramique, fibre de verre, fibre de quartz ou fibre de carbone.

Le noyau reconstitue les parties coronaires et camérales, il est réalisé avec des matériaux utilisés dans les restaurations cavitaires : Amalgame d'argent, composite, ciment verre-ionomère, ciment verre-ionomère modifié par adjonction de résine et dérivés.

Le matériau d'assemblage sera une colle pour les tenons fibrés, et un ciment de scellement pour les tenons métalliques.

Mode de réalisation : Nécessite une seule séance clinique : Collage du tenon, insertion du matériau composite de restauration, polymérisation du matériau, mise en forme du matériau.

III.5. Critères de choix du type de RCR

Le critère de choix entre reconstitution corono-radiculaire coulée ou foulée est à l'appréciation du praticien et fait en fonction du nombre de parois résiduelles restantes après préparation corono-périphérique.
On considère comme paroi toute hauteur coronaire d'au moins un tiers de la hauteur de la couronne clinique, d'une épaisseur minimale de 1 mm, et dont la limite de préparation est supra-gingivale (30).

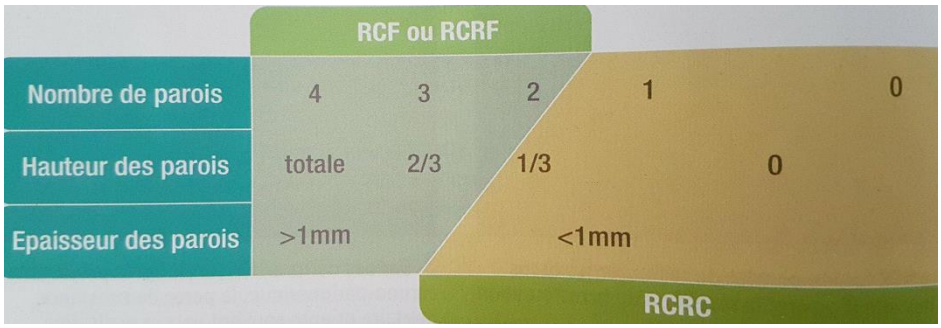

Figure n°4 : *Tableau permettant le choix entre RCR coulée ou foulée (20).*

Reconstitution corono radiculaire coulée			Reconstitution corono radiculaire foulée		
Avec tenon obligatoirement			Avec tenon Sans tenon		
Substance résiduelle	O paroi	1 paroi	2 parois	3 parois	4 parois
Etanchéité cervicale	Maintien per opératoire impossible distance limite RCR-limite cervicale <2 mm.		Maintien per opératoire possible distance limite RCR-limite cervicale > 2mm.		
Forces mécaniques	Forces transversales : dents antérieures maxillaires, dents pilier de prothèse partielle amovible, dents pilier de bridge, dents intervenant dans le guidage mandibulaire....		Forces axiales : dents cuspidées.		
Anatomie radiculaire	Anatomie radiculaire normalisée ou particulière.		Anatomie radiculaire compatible avec les systèmes normalisés (canaux circulaires, alésage possible entre 1 et 2 mm).		
Anatomie coronaire	Volume coronaire faible.		Volume coronaire important.		
Impératifs prothétiques	Aménagement nécessaire de systèmes de rétention complexes (boites, rainures cannelures). Impératifs de parallélisme / axe d'insertion (prothèses plurales de grandes étendues).		Formes simples, réalisables en bouche.		
Impératifs biologiques	Réintervention prévisible.				

Figure n°5 : *Critères de choix d'une technique de reconstitution corono-radiculaire (28).*

La reconstitution d'une dent dépulpée par technique coulée ne doit être envisagée que comme un choix par défaut, uniquement réalisable lorsque les autres choix thérapeutiques ne sont pas possibles. L'économie tissulaire devant être au cœur de la prise de décision thérapeutique du praticien, **la perte de substance étant la cause principale de la fragilisation de la dent.**

IV. Les restaurations sans ancrages

IV.1. Les techniques directes

IV.1.1. Indications

Les techniques de restauration sans ancrages dites « directes » sont réalisées directement au fauteuil par le praticien, sans intervention d'un prothésiste en laboratoire. Elles peuvent être mises en œuvre dans la séance suivant l'obturation canalaire.
Elles sont indiquées lorsque la perte de substance intéresse uniquement la cavité d'accès (classe I) et également en présence d'une perte de substance de moyenne étendue (classe II MO ou OD).

D'autres facteurs à prendre en compte s'ajoutent à la perte de substance dans le choix de la technique de restauration :

- *La nature et l'ancienneté de l'ancienne restauration* : S'il s'agit d'une couronne périphérique, la nouvelle thérapeutique ne pourra pas être différente.
  S'il s'agit d'un amalgame, sa contamination par l'humidité s'accompagne d'une corrosion inesthétique qui favorise les fractures irréversibles. Selon Incau et coll. dans leur article de 2015, la surface des tissus corrodés doit être éliminée, ce qui augmente encore la perte de substance et peut conduire à avoir recours à un recouvrement cuspidien qui sera plus facilement réalisable avec une restauration partielle collée indirecte (31).
- *L'âge du patient* : La dentine des jeunes individus présente de larges canalicules et peut rapidement être synthétisée en cas d'agression. Chez les patients plus âgés la capacité de synthèse de dentine réactionnelle est moins importante. Les techniques adhésives sont donc moins efficaces chez ces derniers. Cela n'entre cependant pas en jeu pour les dents dévitalisées.
- *La présence de fissures* : l'accumulation des contraintes peut affaiblir les tissus dentaires en créant des zones de fragilité. Il faudra dans ce cas recourir à un recouvrement cuspidien pour limiter le risque de fractures.
- *L'occlusion* : En cas d'OIM instable, de bruxisme, d'occlusion inversée, de béance antérieure ou de fonction de groupe, un effet de cerclage obtenu grâce à un recouvrement cuspidien sera très avantageux. En effet, les dents postérieures sont capables de résister à d'importantes forces de compression, mais pas de cisaillement.

Conclusion : **Les restaurations directes des dents dépulpées** sont principalement indiquées sur des dents initialement peu ou moyennement délabrées, faiblement corrodées, peu dyshcromiées, dans un contexte occlusal favorable.

IV.1.2. Les matériaux

IV.1.2.1. L'amalgame d'argent

L'amalgame d'argent est un matériau utilisé depuis le début du XIXème siècle.
Il possède de nombreux avantages tel que le recul clinique, son coût, des caractéristiques d'usures très proches de la dent naturelle, une adaptation marginale excellente et stable dans le temps comparées aux résines composites (32).
Il est peu sensible à l'humidité donc plus simple à mettre en place.

Ses inconvénients viennent de son manque d'adhésion aux tissus dentaires, nécessitant la réalisation de cavités rétentives conduisant à une moindre économie tissulaire. Il est également moins esthétique et entraine des colorations du substrat dentaire.
Un débat sur sa toxicité a également était lancé en raison du relargage de mercure, cependant les études ont démontré que le port d'un nombre limité d'amalgames (<8) serait responsable d'un apport de mercure total très inférieur à sa DHTP (dose hebdomadaire tolérable provisoire) et notablement plus faible que celui dû à une consommation normale de poisson (33).

IV.1.2.2. Les résines composites

Actuellement, pour une restauration partielle collée directe, le matériau présentant les meilleures qualités physico-chimiques, mécaniques et esthétiques est le composite. On utilisera un composite micro ou nano-hybride.
Le composite n'adhère pas aux tissus dentaires, son placement devra donc être précédé de l'application d'un système adhésif.

Pour limiter le nombre d'étapes intermédiaires pouvant favoriser la contamination bactérienne, la restauration peut être réalisée dans la même séance que l'obturation canalaire. Il est important de noter que l'eugénol présent dans les ciments endodontiques inhibe la polymérisation des résines composites. Cela impose d'effectuer un nettoyage accru des surfaces et indique préférentiellement l'utilisation d'un système adhésif utilisant une étape de mordançage puis de rinçage (MR2 ou MR3).

Les résines composites présentent un important retrait de polymérisation pouvant entraîner des fissures amélaires ou un défaut d'étanchéité. Afin de limiter ces inconvénients, le composite sera monté en couches obliques avec une photo-polymérisation progressive complétée par une polymérisation par à-coups pour la couche superficielle.

Dans le cas d'une cavité profonde, le choix de la technique de restauration appelée « sandwich-fermée » pourra être fait, en surface le composite de restauration sera utilisé, en profondeur on utilisera un matériau présentant un faible stress de polymérisation. Ce dernier peut-être un Ciment verre ionomère modifié par adjonction de résine (CVIMAR) ou un composite fluide, qui jouera le rôle de substitut dentinaire.

Figure n°6 : Réalisation d'une restauration partielle collée directe en résine composite avec la technique dite « sandwich-fermé » (34).

IV.1.2.3. Les ciments verres ionomères

Les Ciments verres ionomères (CVI) sont apparus au début des années 1970, ces matériaux sont les seuls à adhérer directement aux tissus dentaires et à relarguer des ions fluorures. Cependant, cette adhésion naturelle étant insuffisante et leur cohésion interne faible, les CVI sont utilisés comme matériau de restauration provisoire.
L'ajout de résine dans ces CVI a donné naissance aux CVI modifiés par addition de résine (CVIMAR), les rendant plus résistants.
Dans les années 90, des variations du rapport liquide/poudre et de la taille des particules ont donné le jour aux **CVI à haute viscosité** (CVI-HV) aussi appelés **CVI condensables**.
La manipulation de ces CVI-HV s'apparente à celle de l'amalgame. Ces CVI peuvent donc être indiqués pour le traitement des dents temporaires, des patients peu coopérants et des patients à risque carieux élevés.
La faible cohésion interne des CVI a été améliorée pour les CVI-HV, ils sont considérablement plus résistants mécaniquement.
La résistance à la compression et à la flexion a été améliorée. Leur dureté est similaire à celle des résines composites hybrides à fines particules. Leur résistance à l'abrasion est très supérieure à celle des CVIMAR (35).
Les CVI-HV étant exempts de résine sont de plus biocompatibles et bioactifs par leur capacité à relarguer des ions fluorures anti-cariogènes.
Les CVI-HV réunissent des caractéristiques très intéressantes : résistance mécanique améliorée, préservation tissulaire par la qualité d'adhésion à la dent, esthétique satisfaisante, biocompatibilité et bioactivité, cout modéré.
Ces derniers permettent donc, dans des situations cliniques difficiles, d'être une bonne alternative à l'amalgame, voire aux résines composites.

IV.2. Les techniques indirectes

Dans un grand nombre de situations il est possible de réaliser une restauration partielle sans tenon ni couronne. C'est ce que Bukiet et Tirlet ont appelé en France, les **Restaurations Partielles Collées** (**RPC**) sur dent dépulpée (36).

A la différence des restaurations directes, les RPC indirectes nécessitent une empreinte et l'intervention d'un prothésiste dentaire en laboratoire ou bien au cabinet avec l'empreinte optique et une usineuse.

Lorsque la perte de substance se fait au détriment de deux parois proximales (cavité MOD) et/ou d'une cuspide, ou bien lorsqu'une technique directe ne peut être réalisée pour des raisons techniques ou esthétiques, une RPC indirecte est indiquée.
Elle peut être de type inlay, onlay ou overlay, voire avec un ancrage camérale (endocouronne).

IV.2.1. Indications

D'une manière générale, les facteurs qui indiquent la réalisation d'une RPC indirecte sont ceux qui contre indiquent les RPC directes (couronne périphérique préexistante, corrosion importante, présence de fissures, anatomie occlusale défavorable, parois résiduelles hautes et fines, occlusion défavorable) (20).

IV.2.2. Les matériaux

Les matériaux utilisés pour les RPC indirectes sont principalement le composite et la céramique (en particulier la vitro-céramique renforcée au silicate ou au disilicate de lithium).
L'or a longtemps été utilisé, mais de plus en plus mis de côté en raison de son coût important, de son aspect inesthétique et de son incapacité à être collé chimiquement.

IV.2.3. Exemple de RPC indirecte en résine composite

Cette molaire maxillaire dépulpée présente un délabrement occluso-proximal (Figure 7).

Un composite est collé dans la chambre pulpaire afin d'obtenir l'étanchéité du système endo-canalaire et un fond plat.
La cavité est ensuite mise en forme (Figure 8).

L'inlay en composite est réalisé au laboratoire (Figure 9).

Résultat final en bouche après polissage (Figure 10).

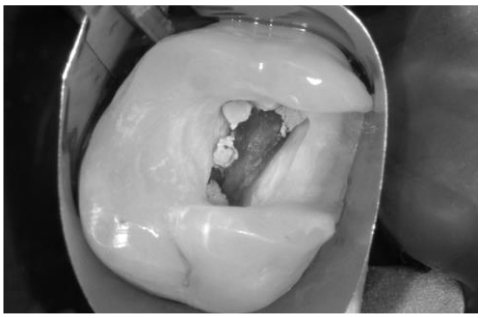

Figure n°7

Figure n°8

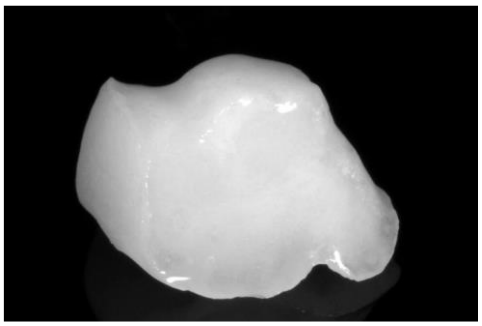

Figure n°9

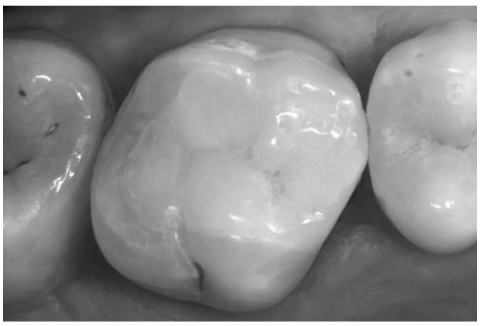

Figure n°10 (37)

Partie III : Les restaurations partielles collées postérieures indirectes

I. Définitions et indications

I.1. Définitions

Pour restaurer les pertes de substance des dents dépulpées, le praticien a l'habitude de réaliser des restaurations périphériques lors des délabrements coronaires très importants avec plusieurs parois absentes. Cependant, dans un grand nombre de situations, il est possible de réaliser une restauration partielle sans tenon ni couronne permettant de conserver un volume plus important de tissu dentaire. C'est ce que Bukiet et Tirlet ont appelé en France, les restaurations partielles collées (RPC) sur dent dépulpée (36).
Ces restaurations prennent la forme de restaurations directes, d'inlays, d'onlays, d'overlays, voire d'endocouronnes. Le but de ces restaurations est de compenser la réduction de résistance de la dent liée à la perte de substance (38).

D'après le dictionnaire francophone des termes d'odontologie conservatrice, un **inlay** est une pièce prothétique assemblée par collage ou scellement, destinée à restaurer une perte de substance dentaire ne nécessitant pas un recouvrement de cuspide. Un **onlay** restaure quant à lui une ou plusieurs cuspides.
Un **overlay** restaure l'ensemble des cuspides.
Ces éléments prothétiques peuvent être métalliques ou cosmétiques en matériau polymère ou céramique (39).

I.2. Indications

I.2.1. En fonction du type et du volume de la cavité

Lorsque la perte de substance se fait au détriment des deux parois proximales (cavité MOD) et/ou d'une cuspide.

I.2.2. En fonction du nombre de restaurations

Lorsque plusieurs restaurations sont à réaliser sur un même cadran, il est préférable de les préparer dans la même séance afin d'obtenir des contacts proximaux et occlusaux précis.

I.2.3. En fonction des impératifs biomécaniques et occlusaux

Si une réhabilitation fonctionnelle de plusieurs dents est nécessaire, le recours à des inlays, onlays ou overlays est tout particulièrement indiqué.

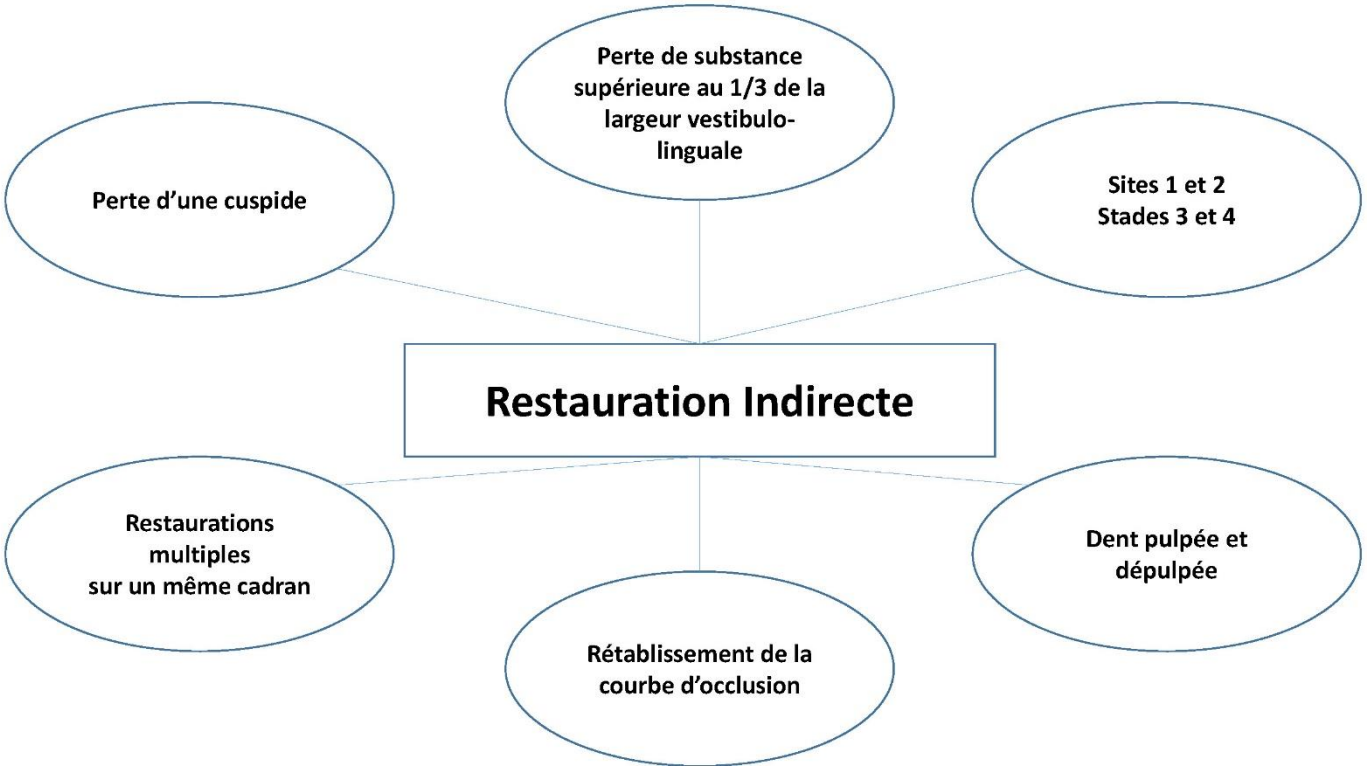

Figure n°11 : *Indications des inlays/onlays d'après Koubi et coll. (40).*

II. Paramètres à prendre en compte avant la réalisation d'un inlay-onlay

La principale indication des RPC indirectes repose sur la taille de la cavité coronaire après curetage des tissus carieux.
Plusieurs paramètres sont à prendre en compte pour savoir si une restauration indirecte sera nécessaire ou si une restauration directe sera suffisante.

II.1. Le volume de la perte de substance

Dans une cavité volumineuse, les contraintes liées au **retrait de polymérisation** des composites en méthode directe sont très importantes et peuvent entrainer des reprises de carie (41).
Ces contraintes de polymérisation sont aussi à l'origine de fêlures ou de fractures au niveau de l'émail bordant les restaurations.
Il est donc préférable de faire appel aux RPC indirectes dans les cavités volumineuses de classe I ou II, ce qui est quasi systématiquement le cas sur une dent dépulpée postérieure.

II.2. La valeur des structures anatomiques résiduelles

Lorsque la perte de substance entraîne la réduction d'une ou plusieurs cuspides, une RPC indirecte sera indiquée. En effet, il est plus aisé de réaliser une anatomie occlusale correcte avec des contacts statiques et dynamiques optimaux au laboratoire qu'en bouche en technique directe (25).

II.3. Le nombre de restaurations

Si plusieurs restaurations doivent être réalisées dans un même quadrant, les techniques de laboratoire permettent de rétablir de façon optimale les points de contact inter-dentaires.

II.4. La situation des limites

La présence d'émail en périphérie de toute la restauration est garante de la pérennité du collage (41).

II.5. La situation de la dent sur l'arcade

Les secteurs postérieurs peuvent être difficiles d'accès, notamment en cas d'ouverture buccale réduite, et contre indiquent l'utilisation d'une technique directe.

II.6. L'occlusion

Dans le cas de nombreuses restaurations coronaires, la gestion de l'occlusion est plus aisée par une technique indirecte.
La présence de para-fonctions comme le bruxisme ne contre indique que l'utilisation des RPC indirectes en céramique. Mais on pourra utiliser des RPC indirectes en composites ou en or (42)(43).

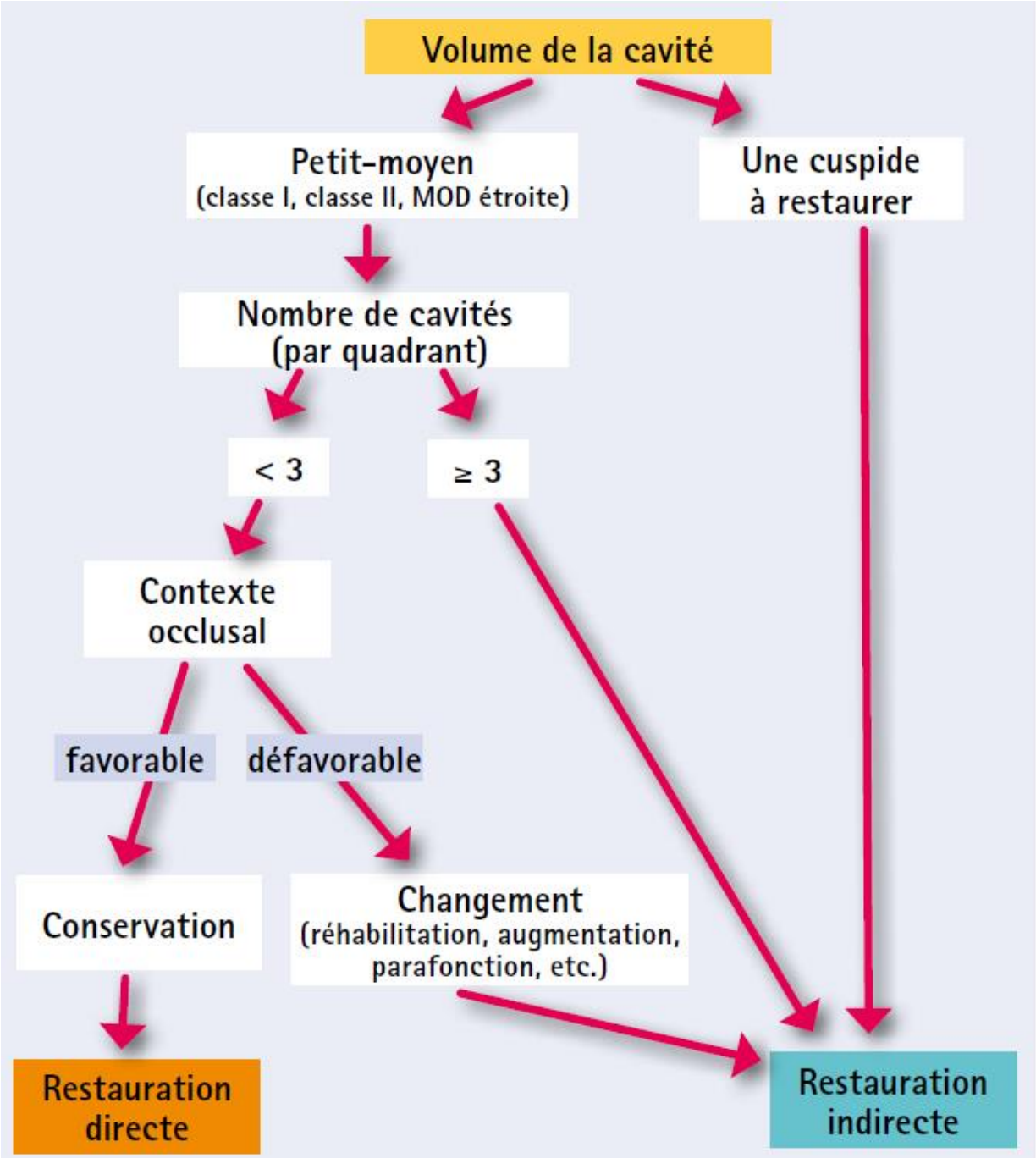

Figure n°12 : *Arbre décisionnel avant la réalisation de restaurations indirectes (44).*

III. Les formes de préparation des RPC indirectes

Incau et Zunzarren ont établi un certain nombre de règles permettant de guider les praticiens dans la réalisation des **formes de préparations pour inlays et onlays** (45).

Ci-dessous sont illustrés les principaux critères :

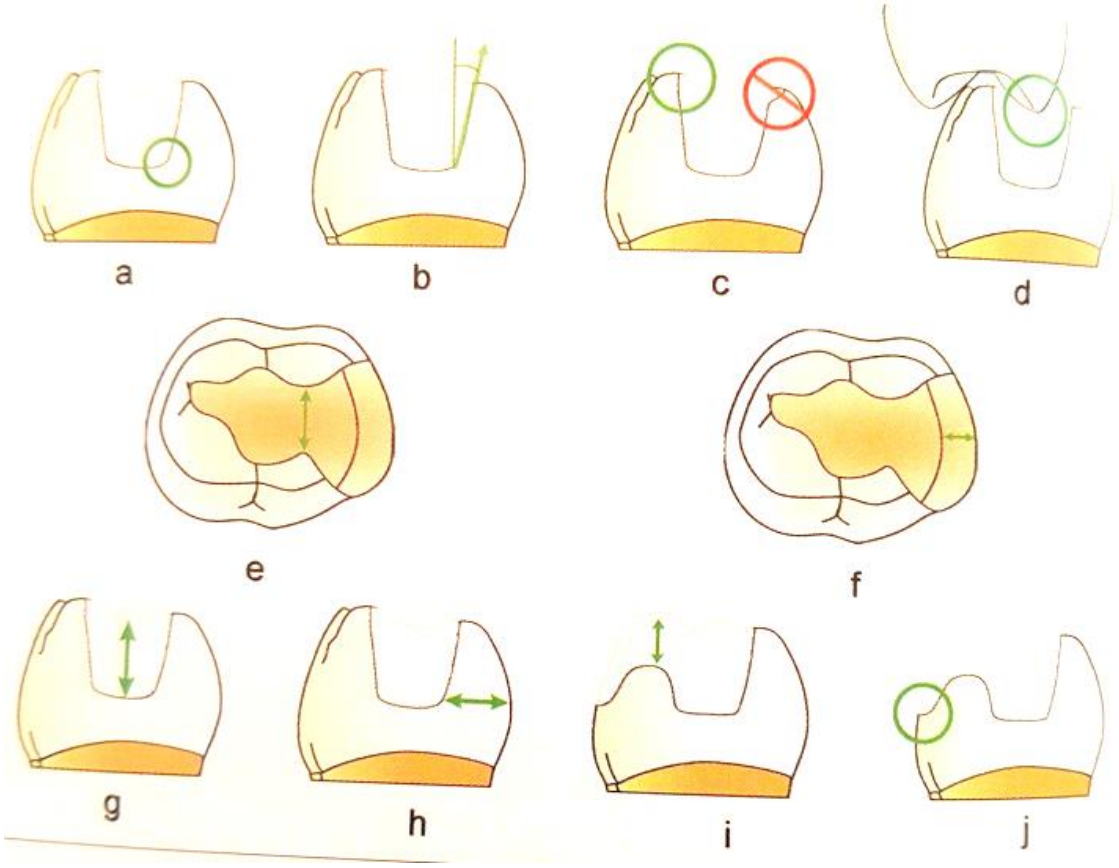

Figure n°13 : *Principaux critères de préparation pour inlays/onlays/overlays, d'après Incau et Zunzarren 2014 (45).*

a. Les angles entre le plancher et les parois axiales doivent être arrondis.
b. La divergence des parois internes ne doit pas être trop limitée (>10°).
c. Les limites cavo-superficielles doivent être nettes et sans biseau.
d. Les contacts occlusaux ne doivent pas se situer à l'interface dent-restauration.
e. La largeur de l'isthme principal doit être supérieure ou égale à 2 mm.
f. La boite proximale doit avoir une largeur mésio-distale d'au moins 1 mm.
g. L'épaisseur des restaurations doit être d'au moins 2 mm au niveau cervical et 1m au niveau occlusal.
h. La largeur des parois résiduelles doit être d'au moins 2 mm au niveau cervical et 1 mm au niveau occlusal.
i. L'épaisseur des matériaux de restauration doit être d'au moins 1,5 à 2 mm au niveau des cuspides recouvertes.
j. Une limite en congé est préconisée au niveau des cuspides recouvertes.

IV. Les matériaux

Les RPC indirectes peuvent être réalisées avec différents matériaux, en particulier les **céramiques**, les **composites** et les **alliages**. Ces derniers sont de moins en moins utilisés du fait de la demande esthétique grandissante des patients et du prix de ces métaux précieux.
Après évaluation de la perte de substance nous sommes confrontés en clinique au choix du matériau pour la restauration partielle : composite ou céramique.

IV.1. Les céramiques

Le principal échec rencontré avec les restaurations en céramique est la **fracture**, liée à l'accumulation avec le temps de micro-fêlures se propageant dans la restauration (46).
Les céramiques les plus utilisées sont celles à matrice vitreuse car elles possèdent une excellente aptitude au collage.
Ces vitrocéramiques sont obtenues soit par **pressée à partir d'un lingotin** soit par **CFAO** (conception et fabrication assistée par ordinateur) (47).
Le choix de la céramique utilisée se fera en fonction de facteurs biologiques, mécaniques et esthétiques.

Sur le plan biologique, toutes les céramiques sont biocompatibles.
Sur le plan mécanique, plus la restauration envisagée sera soumise à des contraintes, plus le choix d'une céramique riche en cristaux et la systématisation d'une restauration monolithique s'imposera (48).
Sur le plan esthétique une restauration pressée stratifiée sera privilégiée.

IV.2. Les composites de laboratoire

Les principaux échecs rencontrés avec les restaurations en composite sont **la reprise de carie, la fracture de l'inlay ou de la dent et leur vieillissement** (49).
Deux caractéristiques essentielles expliquent une grande partie des propriétés des composites :

- **Leur degré de conversion** : c'est-à-dire le nombre de monomères se liant pour former des chaines de polymères lors de la polymérisation.
- **Leur taux de charges** : c'est-à-dire le nombre de charges présentent dans la matrice résineuse.

L'optimisation de ces deux paramètres permet d'améliorer leurs propriétés et de limiter les échecs (50).
Le choix des composites utilisés se fera en fonction de facteurs biologiques, mécaniques et esthétiques.

Sur le plan mécanique, plus la restauration partielle sera soumise à des contraintes (molaire, para-fonction), plus le choix d'un composite avec un meilleur degré de conversion s'imposera.
Sur le plan biologique, un taux de charges et de conversion élevé sera privilégié pour limiter au maximum le relargage de monomères toxiques comme le bisphénol A.

Sur le plan esthétique, les restaurations partielles stratifiées sont très esthétiques et celles usinées peuvent être maquillées par le prothésiste à l'aide de composites fluides.

IV.3. Les critères de choix entre céramique et composite

Les RPC indirectes en céramique et en résine composite présentent toute deux de bons résultats à moyen terme (5 et 10 ans) (51). Cependant, comment choisir entre deux types de matériaux selon la situation clinique ?

Peu d'essais cliniques randomisés permettant de comparer les performances des inlays, onlays et overlays en fonction du type de matériau ont été réalisés (49).
Seules des études in vitro ou des essais cliniques non randomisés ont étudié l'influence de ces facteurs cliniques sur les performances des restaurations partielles en résine composite et en céramique (52).
Ils peuvent être classés en facteurs fonctionnels, biologiques et esthétiques:

IV.3.1. Facteurs fonctionnels

- **En fonction de la restauration de la dent antagoniste** : Il est préférable de choisir le même matériau pour que l'usure des deux dents soit similaire. Sinon, celle restaurée avec le matériau le plus sensible à l'usure pourra subir une égression compensatrice.

- **En fonction de la nature du substrat sur lequel est collé le matériau** : Le module d'élasticité de la restauration devra être le plus proche possible du substrat sur laquelle elle est collée pour se déformer de façon similaire pendant les mouvements fonctionnels et ainsi limiter l'apparition de contraintes au niveau des tissus dentaires, de la colle et de la pièce (53)(54).
  Rappelons que le module élastique (E) est le rapport entre la contrainte qu'on applique sur le matériau et la déformation élastique que subit ce matériau du fait de la contrainte.
  Si le collage est effectué sur l'émail, l'utilisation de la céramique est préférable car leur module d'élasticité est proche (60-95 GPa pour la céramique/ 70-95 Gpa pour l'émail).
  Si le collage est effectué principalement sur de la dentine, il semble préférable de réaliser une restauration en résine composite (module d'élasticité de la résine composite : 10-13 Gpa, celui de la dentine : 15-20 Gpa).

Ceci peut être nuancé par l'application des principes de « Biomimétique » qui préconisent d'utiliser une résine composite comme substitut dentinaire et une restauration collée en céramique pour remplacer l'émail. Ainsi chaque tissu de la dent naturelle est reconstitué (55).

- **En fonction de l'épaisseur de la restauration :** Si la restauration est fine ou présente une zone de faible épaisseur, une restauration en céramique collée sur l'émail ne posera pas de problèmes.
  Cependant une restauration trop fine collée sur la dentine risquera de casser en raison de la fragilité de la céramique et de la différence de module d'élasticité.
  Ainsi, dans le cas d'une restauration fine ou avec des zones de faible épaisseur nécessitant d'être collée sur de la dentine, l'utilisation de résine composite sera favorisée.

- **En fonction de la mise en forme :** Les moyens de mise en forme de la restauration sont l'usinage et le pressage.
  L'usinage des restaurations en céramique peut entrainer une fracture en cas de zone de fine épaisseur, une mise en forme traditionnelle (pressée) sera donc privilégiée.
  Le composite est quant à lui très tolérant à l'usinage même pour de faibles épaisseurs (56).

- **En fonction d'éventuelles para-fonctions :** La céramique étant cassante, en cas de bruxisme il est préférable de réaliser des restaurations en résine composite.
  Cependant l'utilisation de restaurations en vitrocéramique enrichie en disilicate de lithium montre de bons résultats dans un tel contexte (57).

- **En cas de nécessité de réparations ou d'ajustement occlusal :** Dans les cas de traitement de dentures érodées, de bruxisme ou de modification de la DVO (dimension verticale d'occlusion) des ajustements sont souvent nécessaires après le collage de la restauration. Une restauration partielle en résine composite sera plus facile à réparer ou ajuster qu'une restauration en céramique.

IV.3.2. Facteurs biologiques

- **La céramique reste le matériau le plus biocompatible**.
- Sur dent dévitalisée, pas d'inquiétude quant à la toxicité pulpaire des résines composites.
- Il semblerait que les overlays en résine composite soient plus résistants en fatigue que les overlays en céramique en cas de molaires traitées endodontiquement, mais le niveau de preuve est très faible (58)(46).

IV.3.3. Facteurs esthétiques

Les propriétés esthétiques des céramiques restent supérieures à celles des composites, cependant la stratification des céramiques nécessitent beaucoup de temps pour le prothésiste et un coût important pour le patient.
Les résines composites maquillées donnent toutefois de très bons résultats (59).

Les différents critères de choix sont résumés dans le tableau suivant :

	En faveur de la céramique	**En faveur du composite**
Facteurs fonctionnels	- Antagoniste restaurée en céramique (restauration tout céramique ou céramo-métallique) - Nécessité de stabiliser l'occlusion ou les contacts proximaux	- Antagoniste restaurée au composite - Perte de substance essentiellement dentinaire - Epaisseurs fines et préparation en partie dentinaire - Bruxisme léger ou modéré -Nécessité de réparation ou ajustement de la face occlusale après collage
Facteurs biologiques	- Terrain allergique - Patient inquiet de la toxicité des matériaux dentaires	- Dent pulpée symptomatique ou risque de nécessité de traitement endodontique
Facteurs esthétiques	- Patient très exigeant sur le plan de l'esthétique	- Exigence esthétique moindre

Figure n°14 : *Critères de choix entre céramique et résine composite (60).*

V. Pronostic et longévité des restaurations partielles collées

V.1. Facteurs de longévité des RPC indirectes

La longévité des restaurations partielles collées indirectes dépend de nombreux facteurs qui peuvent être regroupés en trois catégories : les facteurs liés au patient, au praticien et aux matériaux.

V.1.1 Les facteurs liés au patient

- le bruxisme
- L'hygiène bucco-dentaire
- La qualité et la quantité de salive
- La taille et la localisation des inlays/onlays
- La régularité des visites de contrôle

Ces facteurs dépendent du patient et non du praticien qui ne peut donc influer que par les conseils prodigués à celui-ci.

V.1.2. Les facteurs liés au praticien

- L'expérience
- Le respect des indications
- La dextérité et le respect des protocoles
- L'ajustage occlusal
- La finition et le polissage des restaurations

Ces facteurs s'acquièrent avec la pratique, et la formation du praticien.

V.1.3. Les facteurs liés aux matériaux

- La rigidité
- La résistance à la fatigue
- La résistance à l'usure
- La force d'adhésion
- La contraction de polymérisation
- La compatibilité entre les matériaux

Ces derniers sont de la responsabilité du praticien et du prothésiste dentaire qui doivent connaitre et savoir manipuler les matériaux qu'ils utilisent.

V.2. Taux de survie des inlays/onlays

Le **taux de survie** indique la proportion de restaurations maintenues en fonction sans modifications.

De nombreuses études ont permis d'évaluer le taux de survie des inlays et onlays en céramique, résine composite et en or, sur des périodes d'observation allant de 5 ans à 20 ans. Le recul clinique est donc de plus en plus important.

Beïer et al. rapportent dans leur étude publiée en 2012 un taux de survie des inlays et onlays en céramique de 99 % à 5 ans, et de 90 % à 10 ans (61).

Cetin et al. rapportent dans leur étude publiée en 2013 des taux de survie des inlays et onlays en résine composite de 97,5 % à 5 ans (62).

Les taux de survie démontrés par ces études sont très satisfaisants, mais nécessitent néanmoins un respect rigoureux des indications et des protocoles garants de la pérennité de nos restaurations.

V.3. Pronostic des types de restaurations de la dent dépulpée

V.3.1. Pronostic des restaurations partielles collées directes

Peu d'études permettent d'évaluer le pronostic des RPC directes sur dents dépulpées. L'une des plus anciennes études, réalisée par Hansen et Asmussen montre des taux de survie proches de 90 % à 3 ans, de 85 % à 5 ans, et de 75 % à 10 ans sur différents types de cavités MO/OD ou MOD (63).
L'étude de Can Say et collaborateurs montre un taux de survie des restaurations en composite de 100 % à 2 ans (64).
Mannocci et collaborateurs montrent également des résultats encourageants avec, à 3 ans une absence de différence significative entre les taux de survie de dents restaurées par des couronnes périphériques ou par des composites directs (50).

V.3.2. Pronostic des restaurations partielles collées indirectes

Comme pour les RPC directes, peu d'études permettent d'évaluer le pronostic des RPC indirectes sur dents dépulpées.
Chrepa et coll. montrent cependant, sur une étude comportant 31 prémolaires et 158 molaires, un taux de survie de ce type de restauration de 96,8 % à 37 mois (65).

V.3.3. Pronostic des couronnes périphériques

De nombreuses études traitent du taux de survie des prothèses sur dents dépulpées, mais peu traitent du taux de survie de la dent elle-même.
Une constante apparait dans les différentes études, plus la dent est délabrée et nécessite une reconstitution (présence d'un tenon) moins le taux de survie est important.

Une étude portant sur 168 couronnes périphériques, menée par Schmidlin et coll, fait apparaître à 10 ans des taux de survie de 85,8 % des dents dépulpées sans tenon, et de 75,9 % des dents reconstituées avec un tenon. Les dents pulpées ayant donc été réalisées sans tenon présentent un taux de survie de 89,3 % (66).

Dans une autre étude rétrospective, Salvi et coll, observent sur une période moyenne de 5 ans des taux de survie de 92,5 % pour les dents reconstituées avec un tenon titane et des matériaux composites, de 97,1 % pour des dents reconstituées avec des inlay-cores, et de 94,3 % pour les dents sans ancrage radiculaire (67). Les auteurs de cette étude concluent qu'il n'existe pas de différence significative quant au taux de survie de ces différentes thérapeutiques sur une période supérieure à 4 ans mais que l'important réside dans la rigueur des différents protocoles thérapeutiques et notamment endodontiques.

V.3.4. Conclusion

Avec le développement du **collage** et du principe **d'odontologie à minima**, de nouvelles thérapeutiques de **restauration de la dent dépulpée** voient le jour.
Les couronnes périphériques ont bien évidemment encore des indications cliniques. Les restaurations partielles collées permettent cependant de rajouter à l'arsenal thérapeutique du praticien des moyens de préserver la dent dépulpée sur l'arcade. Ces différentes options thérapeutiques seront choisies en fonction du délabrement dentaire et de la situation clinique.
Ainsi, chaque fois que le délabrement coronaire permet la mise en place de RPC cette option doit être privilégiée.

Partie IV : Réalisation d'un Onlay sur dent dépulpée postérieure

Cas clinique de réalisation d'un onlay sur dent postérieure dévitalisée : de la préparation de la dent au collage de la pièce prothétique.
Travail et photographies réalisés par le Dr Hugues De Belenet, assisté par Yann Oussalah.

I. Anamnèse

Figure n°15 : *Radiographie rétro-alvéolaire de l'état initial.*

Le patient Flavien R, 26 ans, est reçu initialement pour des douleurs au froid secteur 4. L'examen clinique et radiologique montre une reprise de carie sous la restauration composite sur 46, des restaurations peu adaptées et débordantes sur 46 et 47, ainsi qu'une carie sur 45.

Afin de préserver la vitalité pulpaire, un coiffage direct sous digue avec de la Biodentine a été réalisé, suivi d'une temporisation de 3 mois.
Le composite sur 47 a été refait, et la carie sur 45 soignée.

Après 3 mois de temporisation, le patient présente toujours une sensibilité exacerbée au froid, ainsi que des sensibilités au chaud. La décision de dévitaliser la dent est prise.

Figure n°16 : *Radiographie rétro-alvéolaire post traitement endodontique sur 46.*

Le délabrement de la 46 après nettoyage carieux et réalisation de la cavité d'accès pour traitement endodontique est de classe II Occluso-distal, de grande étendue et s'étend en sous gingival.
De plus comme le montre la radiographie, l'espace inter-dentaire est très important. La reconstitution d'un point de contact efficace en technique directe est donc difficilement réalisable.
La décision de réaliser une **restauration partielle collée céramique en technique indirecte** est prise.

II. Préparation

Figure n°17 : *Photographie intra-buccale de la situation initiale en vue occlusale.*

Figure n°18 : *Photographie intra-buccale de la situation initiale en vue vestibulaire.*

Figure n°19 : *Photographie intra-buccale de la prise de teinte.*

La teinte est prise avant préparation et isolation de la dent afin que celle-ci ne soit pas modifiée par la déshydratation de la dent.

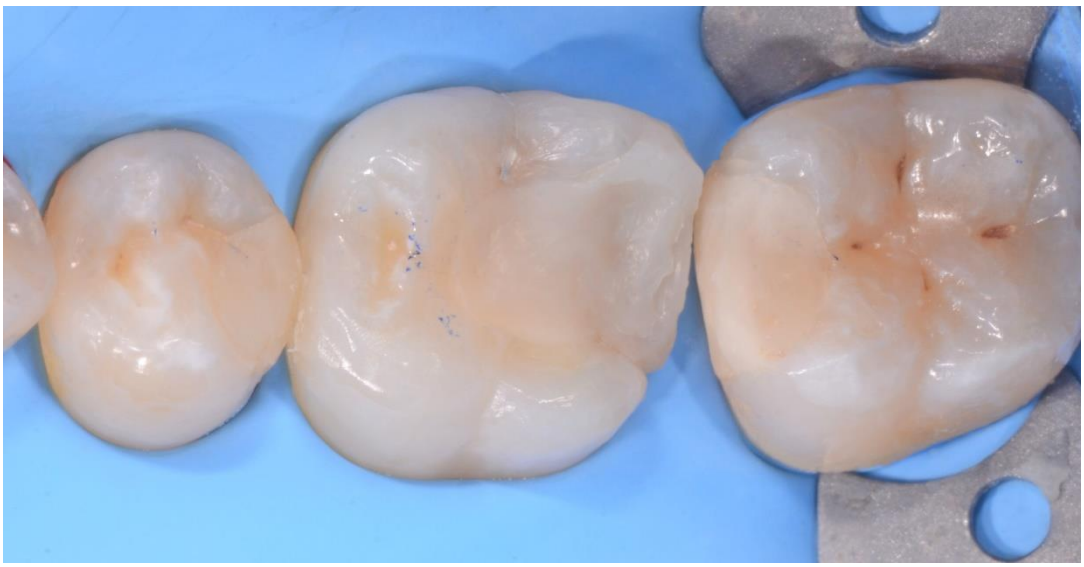

Figure n°20 : *Photographie après mise en place de la digue.*

Figure n°21 : *Photographie après dépose de la restauration.*

Compte tenu de l'importance de la cavité et du niveau sous gingival de la limite cervicale, du **Téflon** est foulé entre la dent et la gencive afin de parfaire l'étanchéité de l'isolation.

La paroi disto-linguale semble fragilisée, celle-ci étant inférieure à 2mm d'épaisseur, l'option de l'enlever est retenue.

La reconstruction d'une cuspide avec la restauration partielle collée est nécessaire, elle prendra le nom d'**onlay**.

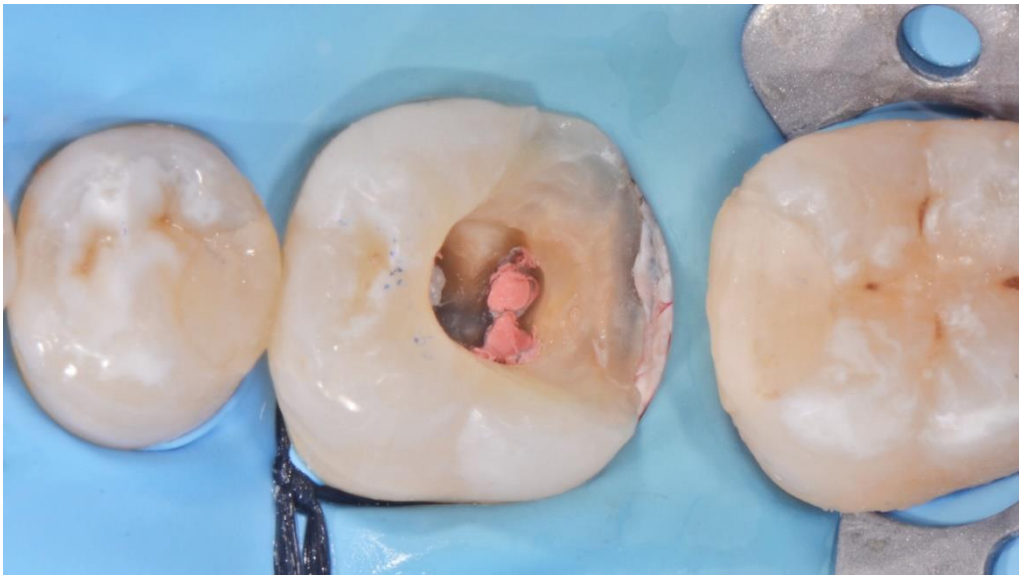

Figure n°22 : *Photographie après préparation cavitaire.*

Figure n°23 : *Photographie du matriçage.*

Un **double matriçage** est réalisé à l'aide d'une auto-matrice de type circonférentielle, ainsi que d'une bande matrice découpée.

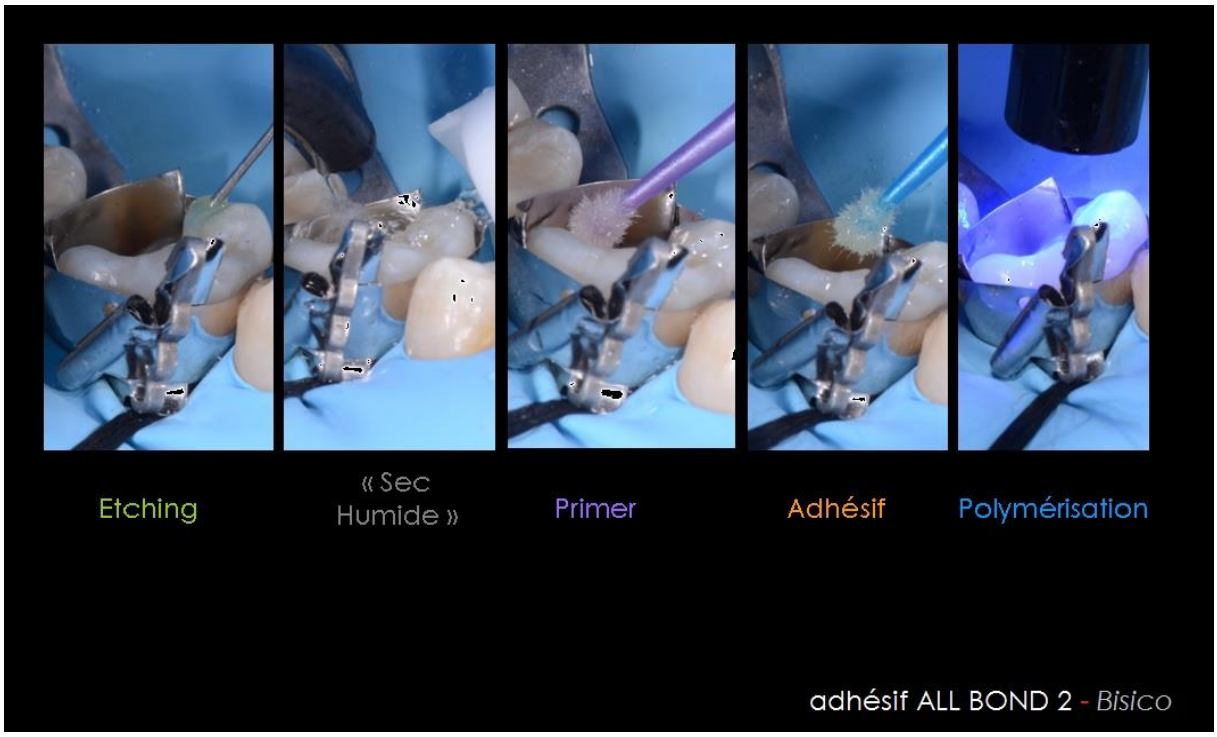

Figure n°24 *: Protocole de collage.*

Ci-dessus est illustré le protocole de collage du substitut dentinaire. **Un système adhésif de type MR3** (mordançage et rinçage en 3 étapes) est utilisé ici, le système *All Bond 2* de Bisico.

Figure n°25 : *Photographie de la mise en place du substitut dentinaire.*

Un **composite fluide** est mis en place en fond de cavité, il a ici une double utilité. C'est un **substitut dentinaire** qui aura pour rôle de mimer les propriétés mécaniques de la dentine, de remplir et étanchéifier la cavité d'accès endodontique et de combler les contre dépouilles pouvant gêner l'insertion de la pièce prothétique, sans avoir recours à un délabrement supplémentaire des tissus dentaires.

Il a également pour but de réaliser une **remontée de marche** cervical, et permet d'avoir un accès facile à la limite de préparation afin de pouvoir l'enregistrer aisément dans l'empreinte, et d'éliminer plus facilement les excès de colle.

Cette remontée de marche est possible car une **isolation opératoire est réalisable**. Si la pose de la digue n'est pas réalisable, une élongation coronaire chirurgicale est indiquée.

Le composite fluide utilisé ici est « HRI flow » (Micerium) renforcé en charges afin d'avoir de meilleures propriétés mécaniques, ainsi qu'une meilleure résistance à l'usure.
Il est appliqué en fond de cavité en plusieurs incréments photopolymérisés un à un, et de biais, afin d'avoir une rétraction de polymérisation moins importante et un facteur C favorable.

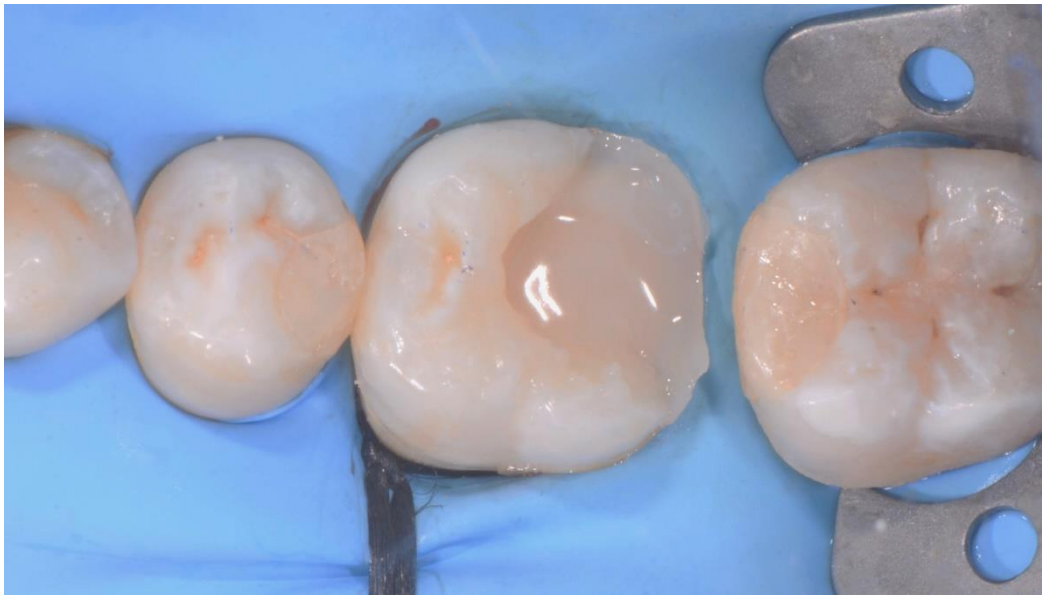

Figure n°26 : *Photographie après dépose de la matrice.*

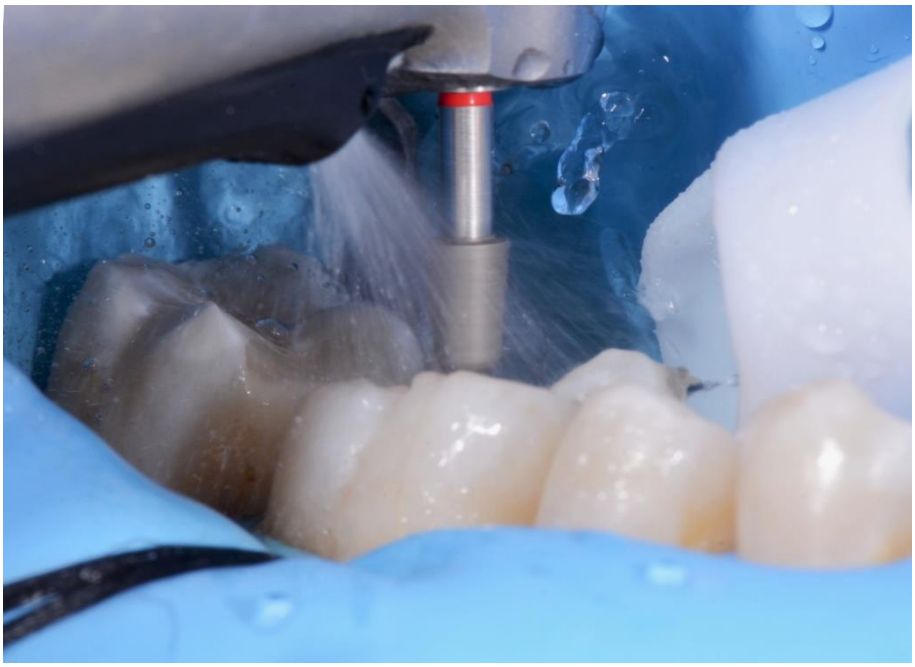

Figure n°27 *: Photographie de la préparation de la dent et du substitut dentinaire.*

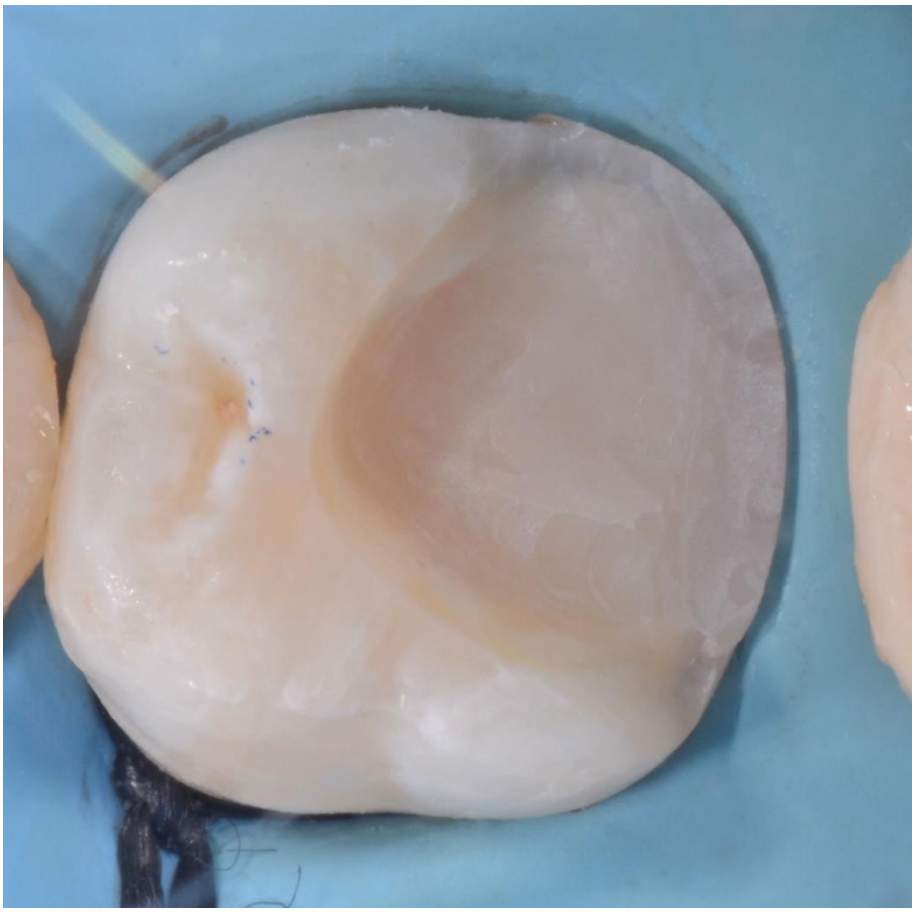

Figure n°28 : *Photographie de la préparation pour RPC terminée.*

La remontée de marche permet d'avoir une limite propre, nette et accessible au collage et à l'élimination des excès de colles.

Figure n°29 : *Photographie de la préparation pour RPC terminée.*

Après dépose de la digue, l'empreinte peut être réalisée et envoyée au prothésiste pour réalisation de l'onlay.

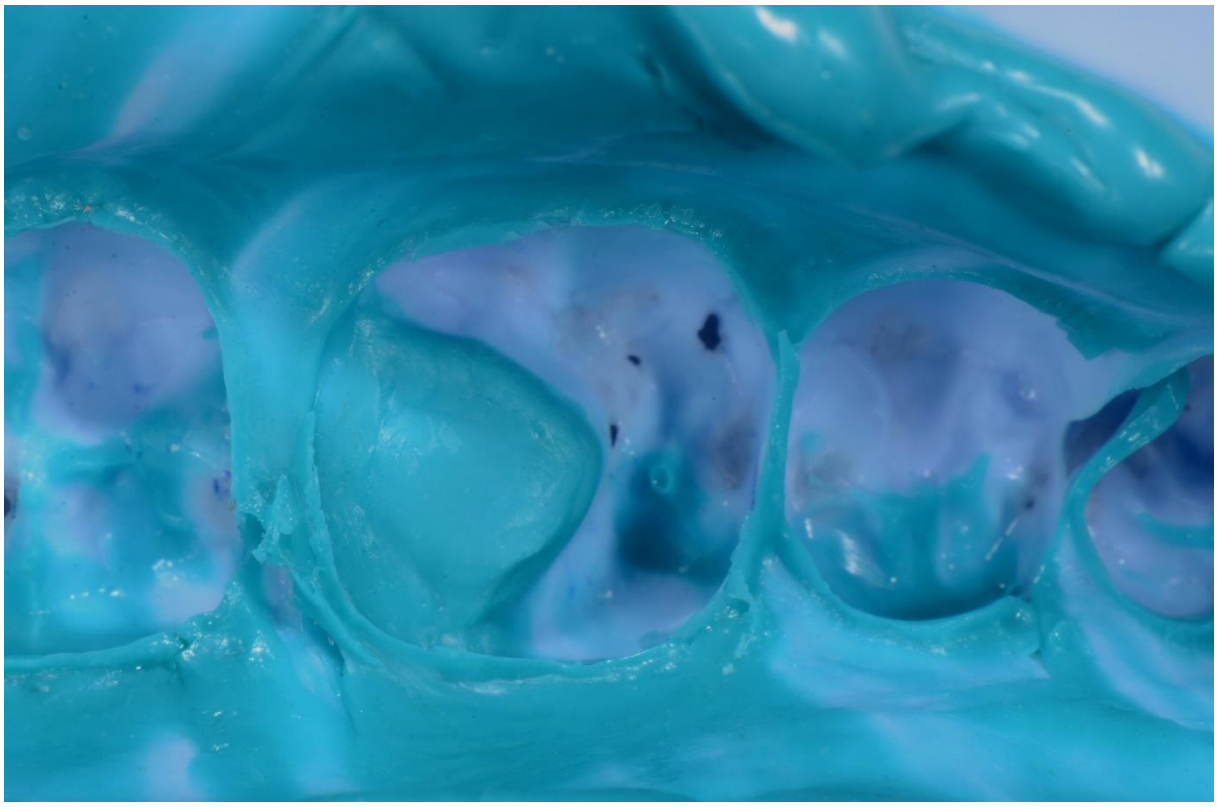

Figure n°30 : *Photographie de l'empreinte.*

L’empreinte est réalisée par la **technique du double-mélange** avec un silicone putty et un silicone light.

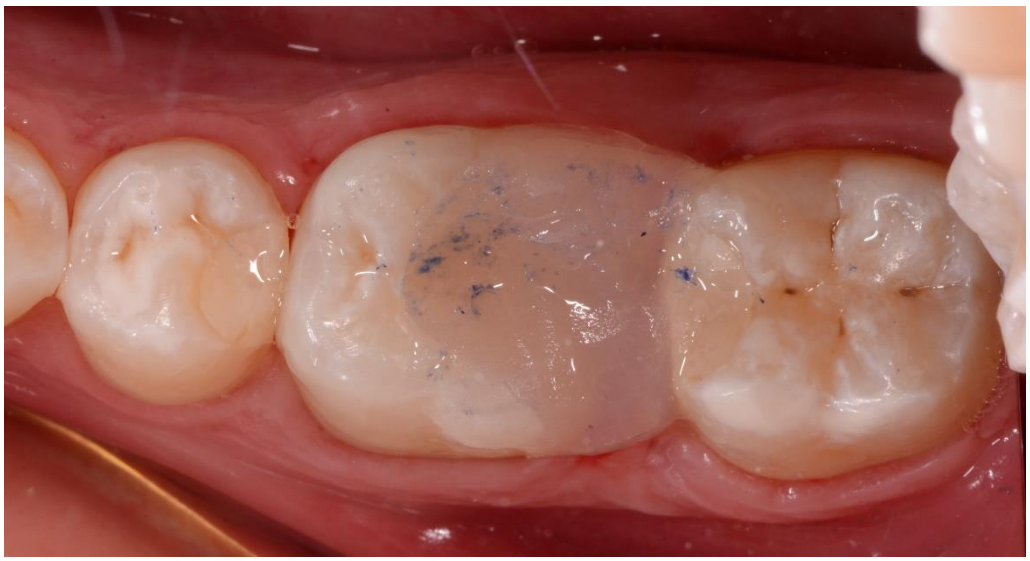

Figure n°31 : *Photographie intra-buccale provisoire mise en place.*

Un provisoire « systemp » (Ivoclar) est enfin mis en place en attendant le collage de la pièce prothétique

III. Collage

Figure n°32 : *Photographie intra-buccale après dépose du provisoire.*

Malgré la remontée de marche, on constate que la limite de la préparation est **juxta-gingivale.**

Figure n°33 : *Photographie intra-buccale de l'essayage de l'Onlay.*

Figure n°34 : *Mise en place du champ opératoire avant collage.*

Le champ opératoire, indispensable à la réussite du collage de la pièce prothétique, se compose ici :

- D'une **digue**
- D'une **ligature** cerclant la dent
- D'une **bande de téflon** sur la dent adjacente permettant de l'isoler du protocole de collage et d'éliminer plus facilement les excès.

Le fil « access-floss » permettant d'éliminer les excès de colle après collage, est mis en place à cette étape.

Figure n°35 : *Préparation de l'intrados prothétique au collage.*

L'acide fluorhydrique est appliqué pendant 20 secondes sur l'intrados prothétique pour mordancer la céramique, puis est rincé et séché.
Une couche de **silane** est appliquée pendant 2-3 minutes.
Enfin une couche **d'adhésif non polymérisé** est mise en place sur la céramique.

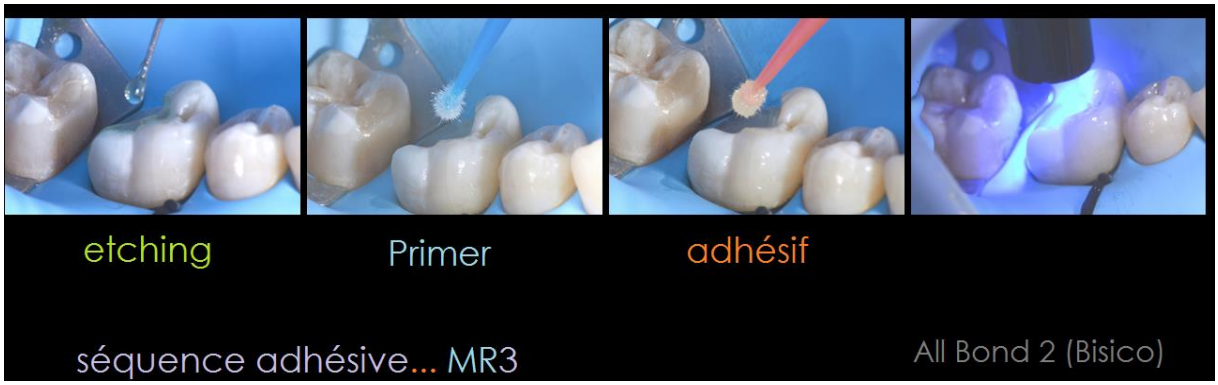

Figure n°36 : *Préparation de la dent au collage.*

Une **séquence adhésive de type MR3** est réalisée sur la dent après isolation.
L'onlay peut enfin être collé.

Figure n°37 : *Collage de l'onlay.*

L'onlay est collé sur la dent avec un composite de collage « Essentia Universal » (GC) et inséré complètement grâce à un insert ultrason avec un embout en téflon.
Cette technique au « **composite de restauration chauffé** » permet de maintenir bien en place la pièce pendant le collage, une élimination des excès plus aisée et surtout un temps de travail prolongé qui offre un confort important lors du collage.
S'en suit un flash avec lampe à photo-polymérisé de quelques secondes, et une élimination des excès à la sonde.

Figure n°38 : *Elimination des excès à la sonde.*

Figure n°39 : *Photopolymérisation.*

Une couche de **glycérine** recouvre la dent, afin d'isoler celle-ci de l'oxygène de l'air inhibant la polymérisation des résines composites.
On **photo-polymérise** 20 secondes par face.

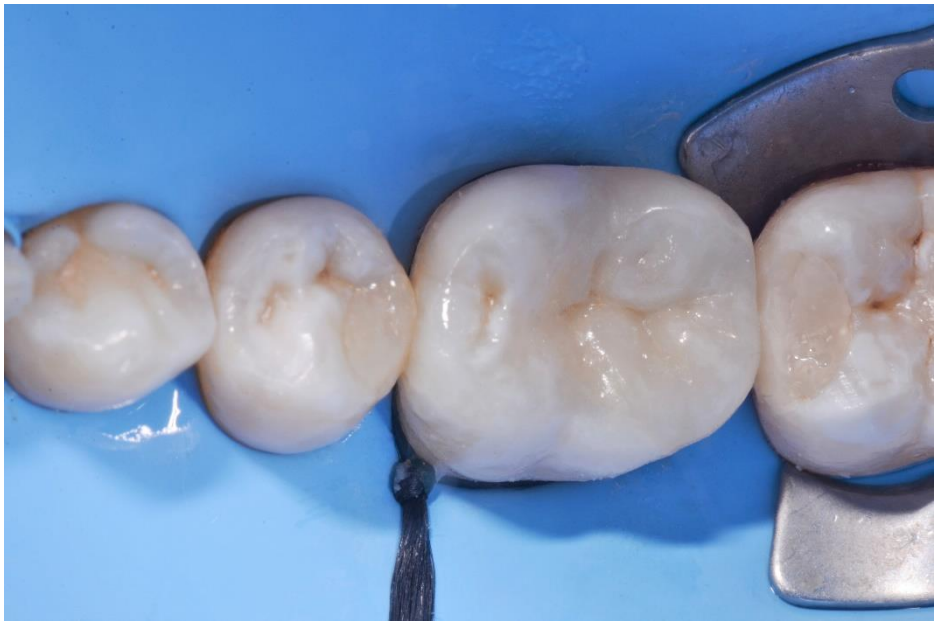

Figure n°40 : *Onlay collé avant retouches.*

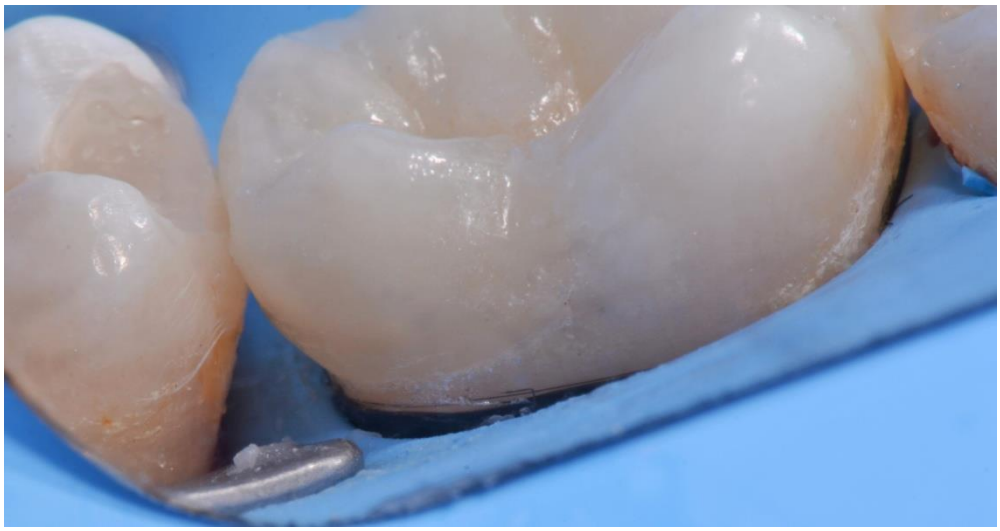

Figure n°41 : *Limite « dent-pièce prothétique ».*

La limite de collage entre la dent et l'onlay est visible, l'élimination des excès de colle et le polissage sont réalisable facilement.

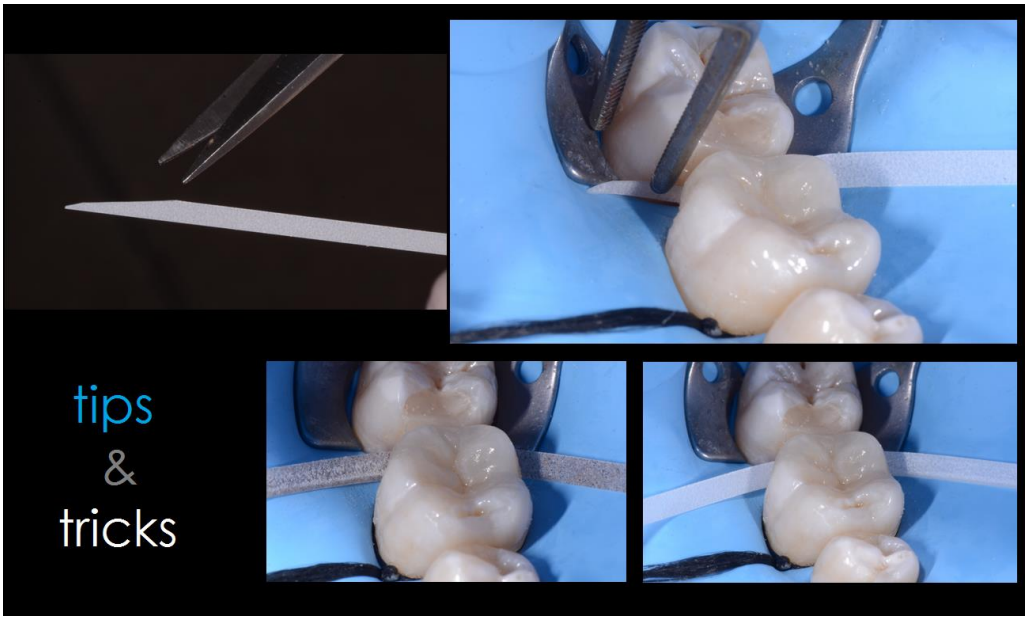

Figure n°42 : *Polissage du joint cervical.*

Le joint cervical est poli à l'aide d'une **bande de matrice abrasive** passé sous le point de contact. La remontée de marche ayant élevé le niveau de cette limite, l'élimination des résidus de colle est réalisée aisément avec cette technique.

Figure n°43 : *Onlay collé avant retouches.*

On peut enfin déposer le champ opératoire et faire les derniers réglages :

- Eliminer les résidus de colle
- Faire les réglages occlusaux
- Polir la restauration

Figure n°44 : *Photographie intra-buccale de la dent restaurée après polissage et finitions.*

Figure n°45 : *Photographie intra-buccale de la dent restaurée après polissage et finitions.*

IV. Discussion

Figure n°46 : *Radiographie postopératoire.*

La radiographie postopératoire permet d'évaluer l'intégration de l'onlay et de vérifier l'absence de résidus de colle en inter-proximal.

Ici la pièce semble parfaitement adaptée et en continuité avec la dent avec un joint dento-prothétique très fin.

Cependant, la radiographie fait apparaître que malgré la reconstitution du point de contact, le **profil d'émergence** laisse à désirer en raison de la profondeur de l'espace inter-dentaire et du délabrement initial qui ont contraint à réaliser une « remontée de marche » avec un composite fluide.

Le choix thérapeutique peut donc être soumis à débat entre **remontée de marche** ou **élongation coronaire chirurgicale**, qui aurait certainement permis de parfaire le profil d'émergence de la dent et donc d'obtenir une meilleure répartition des contraintes. En revanche, une élongation coronaire aurait entrainé une perte osseuse définitive, qui serait préjudiciable à l'avenir en cas de nécessité de pose d'implant.

Notre patient étant jeune, le choix s'est donc porté sur une remontée de marche.

Dans ce cas, le recours à une RPC indirecte permet une préservation tissulaire indéniable en comparaison à une restauration par reconstitution corono-radiculaire et couronne périphérique, permettant très probablement de maintenir la dent sur l'arcade encore de nombreuses années.

CONCLUSION

La dent dépulpée n'est pas plus fragile que la dent vitale, les études n'ont pas permis de montrer de différences significatives. Le principal facteur entrainant la perte de résistance mécanique d'une dent qu'elle soit pulpée ou dépulpée est l'importance de la perte de substance coronaire. Plus la perte de volume est grande, plus la résistance diminue.

De nombreuses techniques permettent au praticien de restaurer la dent dépulpée, cependant l'utilisation de restaurations corono-radiculaire ne doit être utilisé que comme un choix par défaut car il a été démontré que celles-ci ne renforcent en aucun cas la dent mais contribue à son affaiblissement.
Selon le concept de biomimétique et de conservation tissulaire maximal, et dans le respect du gradient thérapeutique décrit par Tirlet et Attal (68), le praticien doit pouvoir proposer des solutions alternatives à la restauration conventionnelle par couronne corono-périphérique dès que cela est possible.

Avec l'amélioration des techniques de collage et des matériaux, les restaurations partielles collées sur dent dépulpée sont devenues un choix très intéressant en matière de préservation tissulaire et par les possibilités de réinterventions ultérieures qu'elles offrent.
Les études cliniques, bien que peu nombreuses, montrent des résultats à moyen terme très encourageants comparés aux restaurations directes et couronnes périphériques sur dent dépulpée.

Les techniques adhésives nécessitent cependant une grande rigueur dans le protocole opératoire et l'évaluation en amont des facteurs de risque individuel du patient, notamment son risque carieux.
Le praticien devra donc, pour chacun des cas clinique, évaluer au préalable la faisabilité et le rapport bénéfice/risque afin de choisir la technique de restauration la plus appropriée et mettre en place le protocole opératoire le plus rigoureux possible.

BIBLIOGRAPHIE :

1. Lupi-Pegurier L, Bertrand M-F, Muller-Bolla M, Rocca JP, Bolla M. Periapical status, prevalence and quality of endodontic treatment in an adult French population. Int Endod J. août 2002;35(8):690‑7.

2. Boucher Y, Matossian L, Rilliard F, Machtou P. Radiographic evaluation of the prevalence and technical quality of root canal treatment in a French subpopulation. Int Endod J. mars 2002;35(3):229‑38.

3. Rich B, Goldstein GR. New paradigms in prosthodontic treatment planning: a literature review. J Prosthet Dent. août 2002;88(2):208-14.

4. Belser C. Changement de paradigme en prothèse conjointe. Real Clin. 2010;21(2):79-85.

5. Caplan DJ, Kolker J, Rivera EM, Walton RE. Relationship between number of proximal contacts and survival of root canal treated teeth. Int Endod J. févr 2002;35(2):193‑9.

6. Aquilino SA, Caplan DJ. Relationship between crown placement and the survival of endodontically treated teeth. J Prosthet Dent. mars 2002;87(3):256‑63.

7. Bertacci A, Chersoni S, Davidson CL, Prati C. In vivo enamel fluid movement. Eur J Oral Sci. juin 2007;115(3):169‑73.

8. Papa J, Cain C, Messer HH. Moisture content of vital vs endodontically treated teeth. Endod Dent Traumatol. avr 1994;10(2):91‑3.

9. Ferrari M, Mason PN, Goracci C, Pashley DH, Tay FR. Collagen Degradation in Endodontically Treated Teeth after Clinical Function. J Dent Res. mai 2004;83(5):414‑9.

10. Pashley DH, Tay FR, Yiu C, Hashimoto M, Breschi L, Carvalho RM, et al. Collagen Degradation by Host-derived Enzymes during Aging. J Dent Res. mars 2004;83(3):216‑21.

11. Grigoratos D, Knowles J, Ng Y-L, Gulabivala K. Effect of exposing dentine to sodium hypochlorite and calcium hydroxide on its flexural strength and elastic modulus. Int Endod J. mars 2001;34(2):113.

12. Hawkins JJ, Torabinejad M, Li Y, Retamozo B. Effect of three calcium hydroxide formulations on fracture resistance of dentin over time. Dent Traumatol. oct 2015;31(5):380‑4.

13. Trope M, Chow E, Nissan R. In vitro endotoxin penetration of coronally unsealed endodontically treated teeth. Endod Dent Traumatol. avr 1995;11(2):90‑4.

14. Siqueira JF, De Uzeda M, Fonseca MEF. A scanning electron microscopic evaluation of in vitro dentinal tubules penetration by selected anaerobic bacteria. J Endod. 1 juin 1996;22(6):308‑10.

15. Chersoni S, Acquaviva GL, Prati C, Ferrari M, Grandini S, Pashley DH, et al. In vivo fluid movement through dentin adhesives in endodontically treated teeth. J Dent Res. mars 2005;84(3):223‑7.

16. Dietschi D, Duo O, Krejci I, Sadan A. Biomechanical considerations for the restoration of endodontically treated teeth: A systematic review of the literature--Part 1. Composition and micro- and macrostructure alterations. Quintessence Int. oct 2007;38(9):733‑43.

17. Pantvisai P, Messer HH. Cuspal deflection in molars in relation to endodontic and restorative procedures. J Endod. 1 févr 1995;21(2):57‑61.

18. Ivancik J, Arola DD. The importance of microstructural variations on the fracture toughness of human dentin. Biomaterials. janv 2013;34(4):864‑74.

19. Reeh ES, Messer HH, Douglas WH. Reduction in tooth stiffness as a result of endodontic and restorative procedures. J Endod. 1 nov 1989;15(11):512‑6.

20. Bolla M. Restaurer la dent dépulpée tout simplement. Espace ID; 2014, 136 p.

21. Ray HA, Trope M. Periapical status of endodontically treated teeth in relation to the technical quality of the root filling and the coronal restoration. Int Endod J. janv 1995;28(1):12‑8.

22. Salehrabi R, Rotstein I. Endodontic treatment outcomes in a large patient population in the USA: an epidemiological study. J Endod. déc 2004;30(12):846-50.

23. Rocca GT, Krejci I. Crown and post-free adhesive restorations for endodontically treated posterior teeth: from direct composite to endocrowns. Eur J Esthet Dent. Summer 2013;8(2):156‑79.

24. Robbins JW. Restoration of the endodontically treated tooth. Dent Clin North Am. avr 2002;46(2):367-84.

25. Rocca GT, Krejci I. Bonded indirect restorations for posterior teeth: The luting appointment. Quintessence Int. 7 août 2007;38(7):543‑53.

26. Fontijn-Tekamp FA, Slagter AP, Van Der Bilt A, Van ’T Hof MA, Witter DJ, Kalk W, et al. Biting and Chewing in Overdentures, Full Dentures, and Natural Dentitions. J Dent Res. juill 2000;79(7):1519‑24.

27. Académie nationale de chirurgie dentaire. Rapport sur l’utilisation des reconstitutions coronaires préprothétiques à ancrage radiculaire. Bull. Acad. Natle Chir.Dent. 2005;48:179-185.

28. Laplanche O, Leforestier E, Medioni E, Bolla M. Les reconstitutions corono-radiculaires : principes généraux et critères de décision. Stratégie prothétique. 2008;8(4):255-268.

29. Dejou J, Laborde G. Le tenon radiculaire est-il indispensable, utile ou dangereux ? Cah prothèse. 2001.

30. Guastalla O, Sangare A. Les reconstitutions corono-radiculaires : problèmes mécaniques et solutions. Stratégie prothétique. avril 2006;6(2):

31. D'incau E, Pia J, Soenen A. Restaurer sans tenon la dent dépulpée. Entret Odontol-Stomatol. oct 2015;

32. Dunne S m., Gainsford I d., Wilson N h. f. Current materials and techniques for direct restorations in posterior teeth: Part 1: silver amalgam. Int Dent J. 1 juin 1997;47(3):123‑36.

33. Binet J, Ardaillou R. Bulletin de l'académie nationale de médecine. Académie nationale de médecine. 2003;187(4):1-164.

34. D'incau E, Bartala M, Dos-Santos A. Traitement de la dent dépulpée postérieure. La stratégie de préservation. Real Clin. mars 2011;22(1):273-280.

35. Dursun E. Les ciments verres ionomères à haute viscosité. Biomatériaux cliniques. Espace ID. 2016;

36. Bukiet F, Tirlet G. Contemporary aesthetic care for nonvital teeth: conservative treatment options. Pract Proced Aesthetic Dent PPAD. août 2005;17:467‑72.

37. D'incau E, Soenen A, Pia J-P. Restaurer sans tenon la dent dépulpée. Entret Odontol-Stomatol. oct 2015.

38. Meyenberg K. The ideal restoration of endodontically treated teeth--structural and esthetic considerations: a review of the literature and clinical guidelines for the restorative clinician. Eur J Esthet Dent. Summer 2013;8(2):238-68.

39. Lasfargues J-J, Machtou P, CNEOC. Dictionnaire francophone des termes d'Odontologie Conservatrice. Espace ID. 2010;

40. Koubi S, Aboudharam G, Brouillet J. Inlays/onlays en résine composite : évolution des concepts. EMC. 2008;3(1):1-15.

41. Dietschi D, Scampa U, Campanile G, Holz J. Marginal adaptation and seal of direct and indirect Class II composite resin restorations: An in vitro evaluation. Quintessence Int. févr 1995;26(2):127‑38.

42. Spreafico RC. Composite Resin Rehabilitation of Eroded Dentition in a Bulimic Patient: a Case Report. Eur J Esthet Dent. mars 2010;5(1):28‑48.

43. Thordrup M, Isidor F, Hörsted-Bindslev P. A prospective clinical study of indirect and direct composite and ceramic inlays: ten-year results. Quintessence Int Berl Ger 1985. févr 2006;37(2):139-44.

44. Dahan L, Raux F. Pourquoi et quand faire un inlay/onlay ? Académie De Dentisterie Adhésive. ID. oct 2010:34:1-7.

45. D'incau E, Zunzarren R. Evolution des formes de préparation pour inlays/onlays postérieurs à la mandibule. Réal clin. 2014;25.

46. Magne P, Knezevic A. Influence of overlay restorative materials and load cusps on the fatigue resistance of endodontically treated molars. Quintessence Int. oct 2009;40(9):729‑37.

47. Fasbinder DJ. Chairside CAD/CAM: An Overview of Restorative Material Options. Compend Contin Educ Dent 15488578. janv 2012;33(1):50‑8.

48. Zhao K, Wei Y-R, Pan Y, Zhang X-P, Swain MV, Guess PC. Influence of veneer and cyclic loading on failure behavior of lithium disilicate glass-ceramic molar crowns. Dent Mater Off Publ Acad Dent Mater. févr 2014;30(2):164-71.

49. Fron Chabouis H, Smail Faugeron V, Attal J-P. Clinical efficacy of composite versus ceramic inlays and onlays: a systematic review. Dent Mater Off Publ Acad Dent Mater. déc 2013;29(12):1209-18.

50. Mannocci F, Bertelli E, Sherriff M, Watson TF, Ford TRP. Three-year clinical comparison of survival of endodontically treated teeth restored with either full cast coverage or with direct composite restoration. Int Endod J. mai 2009;42(5):401‑5.

51. Morimoto S, Rebello de Sampaio FBW, Braga MM, Sesma N, Özcan M. Survival Rate of Resin and Ceramic Inlays, Onlays, and Overlays: A Systematic Review and Meta-analysis. J Dent Res. août 2016;95(9):985‑94.

52. Attal J. Restauration partielle indirecte : composite ou céramique. Espace ID. 2014;

53. Kelly JR. Clinically relevant approach to failure testing of all-ceramic restorations. J Prosthet Dent. juin 1999;81(6):652-61.

54. Ma L, Guess PC, Zhang Y. Load-bearing properties of minimal-invasive monolithic lithium disilicate and zirconia occlusal onlays: finite element and theoretical analyses. Dent Mater Off Publ Acad Dent Mater. juill 2013;29(7):742-51.

55. Tirlet G, Bazos P. La « biomimétique » : un concept contemporain au coeur de la dentisterie adhésive. Réal Clin. 2013;24(4):331-43.

56. Quinn GD, Giuseppetti AA, Hoffman KH. Chipping fracture resistance of dental CAD/CAM restorative materials: part 2. Phenomenological model and the effect of indenter type. Dent Mater Off Publ Acad Dent Mater. mai 2014;30(5):e112-123.

57. Fradeani M, Barducci G, Bacherini L. Esthetic rehabilitation of a worn dentition with a minimally invasive prosthetic procedure (MIPP). Int J Esthet Dent. Spring 2016;11(1):16‑35.

58. Magne P, Knezevic A. Simulated fatigue resistance of composite resin versus porcelain CAD/CAM overlay restorations on endodontically treated molars. Quintessence Int. févr 2009;40(2):125‑33.

59. Rocca GT, Bonnafous F, Rizcalla N, Krejci I. A technique to improve the esthetic aspects of CAD/CAM composite resin restorations. J Prosthet Dent. oct 2010;104(4):273-5.

60. Weill E, Wendling A, Toledano C, Serfaty R, Etienne O. Inlays/onlays esthétiques : facteurs de longévité. ESPACE id. 2015;7-15

61. Beier US, Kapferer I, Burtscher D, Giesinger JM, Dumfahrt H. Clinical Performance of All-Ceramic Inlay and Onlay Restorations in Posterior Teeth. Int J Prosthodont. 7 août 2012;25(4):395‑402.

62. Cetin AR, Unlu N, Cobanoglu N. A five-year clinical evaluation of direct nanofilled and indirect composite resin restorations in posterior teeth. Oper Dent. avr 2013;38(2):E1-11.

63. Hansen EK, Erik Asmussen EK, Christiansen NC. In vivo fractures of endodontically treated posterior teeth restored with amalgam. Endod Dent Traumatol. avr 1990;6(2):49‑55.

64. Can Say E, Kayahan B, Ozel E, Gokce K, Soyman M, Bayirli G. Clinical evaluation of posterior composite restorations in endodontically treated teeth. J Contemp Dent Pract. 1 mai 2006;7(2):17-25.

65. Chrepa V, Konstantinidis I, Kotsakis GA, Mitsias ME. The survival of indirect composite resin onlays for the restoration of root filled teeth: a retrospective medium-term study. Int Endod J. oct 2014;47(10):967‑73.

66. Schmidlin K, Schnell N, Steiner S, Salvi GE, Pjetursson B, Matuliene G, et al. Complication and failure rates in patients treated for chronic periodontitis and restored with single crowns on teeth and/or implants. Clin Oral Implants Res. mai 2010;21(5):550‑7.

67. Salvi GE, Siegrist Guldener BE, Amstad T, Joss A, Lang NP. Clinical evaluation of root filled teeth restored with or without post-and-core systems in a specialist practice setting. Int Endod J. mars 2007;40(3):209‑15.

68. Tirlet G, Attal JP. Le gradient thérapeutique un concept médical pour les traitements esthétiques. ID. nov 2009;41:2561-2568.

Liste des figures

Figure n°1 : Risque de fracture d'une dent dépulpée par rapport à la perte tissulaire, d'après Rocca et coll. 2013 (23) 7
Figure n°2 : Reconstitution corono-radiculaire coulée (28). 11
Figure n°3 : Reconstitution corono-radiculaire foulée (28). 11
Figure n°4 : Tableau permettant le choix entre RCR coulée ou foulée (20). 13
Figure n°5 : Critères de choix d'une technique de reconstitution corono-radiculaire (28). 13
Figure n°6 : Réalisation d'une restauration partielle collée directe en résine composite avec la technique dite « sandwich-fermé » (34). 16
Figure n°7 : 18
Figure n°8 : 18
Figure n°9 : 18
Figure n°10 : (37) 18
Figure n°11 : Indications des inlays/onlays d'après Koubi et coll. (40). 20
Figure n°12 : Arbre décisionnel avant la réalisation de restaurations indirectes (44). 22
Figure n°13 : Principaux critères de préparation pour inlays/onlays/overlays, d'après Incau et Zunzarren 2014 (45). 23
Figure n°14 : Critères de choix entre céramique et résine composite (60). 27
Figure n°15 : Radiographie rétro-alvéolaire de l'état initial. 31
Figure n°16 : Radiographie rétro-alvéolaire post traitement endodontique sur 46. 32
Figure n°17 : Photographie intra-buccale de la situation initiale en vue occlusale. 33
Figure n°18 : Photographie intra-buccale de la situation initiale en vue vestibulaire. 33
Figure n°19 : Photographie intra-buccale de la prise de teinte. 33
Figure n°20 : Photographie après mise en place de la digue. 34
Figure n°21 : Photographie après dépose de la restauration. 34
Figure n°22 : Photographie après préparation cavitaire. 35
Figure n°23 : Photographie du matriçage. 35
Figure n°24 : Protocole de collage. 36
Figure n°25 : Photographie de la mise en place du substitut dentinaire. 36
Figure n°26 : Photographie après dépose de la matrice. 37
Figure n°27 : Photographie de la préparation de la dent et du substitut dentinaire. 38
Figure n°28 : Photographie de la préparation pour RPC terminée. 38
Figure n°29 : Photographie de la préparation pour RPC terminée. 39
Figure n°30 : Photographie de l'empreinte. 39
Figure n°31 : Photographie intra-buccale provisoire mise en place. 40
Figure n°32 : Photographie intra-buccale après dépose du provisoire. 40
Figure n°33 : Photographie intra-buccale de l'essayage de l'Onlay. 41
Figure n°34 : Mise en place du champ opératoire avant collage. 41
Figure n°35 : Préparation de l'intrados prothétique au collage. 42
Figure n°36 : Préparation de la dent au collage. 42
Figure n°37 : Collage de l'onlay. 43
Figure n°38 : Elimination des excès à la sonde. 43
Figure n°39 : Photopolymérisation. 44
Figure n°40 : Onlay collé avant retouches. 44
Figure n°41 : Limite « dent-pièce prothétique ». 45
Figure n°42 : Polissage du joint cervical. 45
Figure n°43 : Onlay collé avant retouches. 46
Figure n°44 : Photographie intra-buccale de la dent restaurée après polissage et finitions. 46
Figure n°45 : Photographie intra-buccale de la dent restaurée après polissage et finitions. 47
Figure n°46 : Radiographie postopératoire. 48



SERMENT MEDICAL

En présence des Maîtres de cette Faculté, de mes chers condisciples, devant l'effigie d'HIPPOCRATE.

Je promets et je jure, d'être fidèle aux lois de l'honneur et de la probité dans l'exercice de la Médecine Dentaire.

Je donnerai mes soins à l'indigent et n'exigerai jamais un salaire au-dessus de mon travail, je ne participerai à aucun partage clandestin d'honoraires.

Je ne me laisserai pas influencer par la soif du gain ou la recherche de la gloire.

Admis dans l'intérieur des maisons, mes yeux ne verront pas ce qui s'y passe, ma langue taira les secrets qui me seront confiés et mon état ne servira pas à corrompre les mœurs ni à favoriser le crime.

Je ne permettrai pas que des considérations de religion, de nation, de race, de parti ou de classe sociale viennent s'interposer entre mon devoir et mon patient.

Même sous la menace, je n'admettrai pas de faire usage de mes connaissances médicales contre les lois de l'humanité.

J'informerai mes patients des décisions envisagées, de leurs raisons et de leurs conséquences. Je ne tromperai jamais leur confiance et n'exploiterai pas le pouvoir hérité des connaissances pour forcer les consciences.

Je préserverai l'indépendance nécessaire à l'accomplissement de ma mission. Je n'entreprendrai rien qui dépasse mes compétences. Je les entretiendrai et les perfectionnerai pour assurer au mieux les services qui me seront demandés.

Respectueux et reconnaissant envers mes Maîtres, je rendrai à leurs enfants l'instruction que j'ai reçue de leur père.

Que les hommes m'accordent leur estime si je suis fidèle à mes promesses.

Que je sois déshonoré et méprisé de mes confrères si j'y manque.

OUSSALAH Yann – Les restaurations partielles collées (RPC) de la dent dépulpée postérieure.

Th. : Chir. dent. : Marseille : Aix-Marseille Université : 2018

Rubrique de classement : Odontologie Conservatrice

Résumé :
La dépulpation dentaire est un acte très fréquent dans notre pratique. De nombreuses techniques permettent de restaurer la dent dépulpée et avec l'avènement du collage l'odontologie conservatrice a vu naître les restaurations partielles collées. Ce type de restauration permet une importante économie tissulaire, sans avoir recours à des tenons ou préparation corono-périphérique.
L'objet de cette thèse est, à partir d'une revue de la littérature, de présenter l'intérêt, les indications et limites des restaurations partielles collées sur dent dépulpée postérieure.
Dans une première partie sont rappelées les caractéristiques de la dent dépulpée.
La deuxième partie énumère les différents moyens de restaurer une dent dépulpée.
La troisième partie présente ce que sont les restaurations partielles collées et compare leur taux de survie aux autres méthodes de restaurations de la dent dépulpée.
Enfin, la dernière partie illustre cette thèse au moyen d'un cas clinique.

Mots clés :
Restaurations dentaires
Dent postérieure traitée endodontiquement
Inlays/onlays
Conservation tissulaire
Collage dentaire

OUSSALAH Yann - Bonded partial restorations for posterior endodontically treated teeth.

Abstract:
Root canal treatment is a very common act in our practice. Many techniques can restore endodontically treated teeth and with the constant improvement of bonding techniques, conservative dentistry saw the birth of bonded partial restorations. This type of restorations allows significant tissue savings without the use of posts or crown preparation device.
The purpose of this thesis is to present from the scientific literature the interest, indications and limits of bonded partial restorations for posterior endodontically treated teeth.
In the first part, we recall the characteristics of endodontically treated teeth.
The second part enumerates different ways to restore endodontically treated teeth.
The third part presents what bonded partial restorations are and compares their survival rate with other restorative techniques.
The last part illustrates this thesis using a clinical case.

MeSH:
Dental restorations
Posterior endodontically treated teeth
Inlays/onlays
Tissue preservation
Dental bonding

Adresse de l'auteur :
61, Rue des Vertus
13005 Marseille