



HAL
open science

Apport des nouveaux biomatériaux en dentisterie régénérative

Jean-Baptiste Lambert

► **To cite this version:**

Jean-Baptiste Lambert. Apport des nouveaux biomatériaux en dentisterie régénérative. Sciences du Vivant [q-bio]. 2017. dumas-01784617

HAL Id: dumas-01784617

<https://dumas.ccsd.cnrs.fr/dumas-01784617>

Submitted on 3 May 2018

HAL is a multi-disciplinary open access archive for the deposit and dissemination of scientific research documents, whether they are published or not. The documents may come from teaching and research institutions in France or abroad, or from public or private research centers.

L'archive ouverte pluridisciplinaire **HAL**, est destinée au dépôt et à la diffusion de documents scientifiques de niveau recherche, publiés ou non, émanant des établissements d'enseignement et de recherche français ou étrangers, des laboratoires publics ou privés.



Distributed under a Creative Commons Attribution - NonCommercial - NoDerivatives 4.0
International License

AVERTISSEMENT

Cette thèse d'exercice est le fruit d'un travail approuvé par le jury de soutenance et réalisé dans le but d'obtenir le diplôme d'État de docteur en chirurgie dentaire. Ce document est mis à disposition de l'ensemble de la communauté universitaire élargie.

Il est soumis à la propriété intellectuelle de l'auteur. Ceci implique une obligation de citation et de référencement lors de l'utilisation de ce document.

D'autre part, toute contrefaçon, plagiat, reproduction illicite encourt toute poursuite pénale.



UNIVERSITÉ
PARIS
DESCARTES

MEMBRE DE

U-S-PC
Université Sorbonne
Paris Cité

UNIVERSITÉ PARIS DESCARTES

FACULTÉ DE CHIRURGIE DENTAIRE

Année 2017

N° 078

THÈSE

POUR LE DIPLÔME D'ÉTAT DE DOCTEUR EN CHIRURGIE DENTAIRE

Présentée et soutenue publiquement le : 19 décembre 2017

Par

Jean-Baptiste LAMBERT

Apport des nouveaux biomatériaux en dentisterie régénérative

Dirigée par M. le Docteur Roch Pecorari

JURY

Mme le Professeur Marysette Folliguet

Mme le Professeur Sylvie Séguier

M. le Docteur Benjamin Salmon

M. le Docteur Roch Pecorari

M. le Docteur Thierry Lambert

Président

Assesseur

Assesseur

Assesseur

Invité



Tableau des enseignants de la Faculté

| DÉPARTEMENTS | DISCIPLINES | PROFESSEURS DES UNIVERSITÉS | MAÎTRES DE CONFÉRENCES |
|--------------|---|--|--|
| 1 | ODONTOLOGIE PÉDIATRIQUE | Mme DAVIT-BEAL Mme VITAL | M. COURSON Mme DURSUN Mme JEGAT Mme SMAIL-FAUGERON Mme VANDERZWALM |
| | ORTHOPÉDIE DENTO-FACIALE | | Mme BENAHMED M. DUNGLAS Mme KAMOUN-GOLDRAT Mme LE NORCY |
| | SANTÉ COMMUNAUTAIRE ET POPULATIONS SINGULIÈRES | Mme FOLLIGUET | |
| 2 | PARODONTOLOGIE | Mme COLOMBIER Mme GOSSET | M. BIOSSE DUPLAN M. GUEZ |
| | MÉDECINE ET CHIRURGIE BUCCALES | M. MAMAN Mme RADOI | Mme EJEIL M. GAULTIER M. HADIDA M. MOREAU M. NGUYEN |
| 3 | ODONTOLOGIE CONSERVATRICE ENDODONTIE | Mme BOUKPESSI Mme CHEMLA | Mme BERES (MCU associée) Mme BESNAULT M. BONTE Mme COLLIGNON (MCU associée) M. DECUP Mme GAUCHER |
| | PROTHÈSE | M. POSTAIRE | M. CHEYLAN M. DAAS M. DOT M. EID Mme FOUILLOUX-PATEY Mme GORIN M. RENAULT M. RIGNON-BRET M. TIRLET M. TRAMBA Mme WULFMAN |
| 4 | PRÉVENTION-ÉPIDÉMIOLOGIE ÉCONOMIE DE LA SANTÉ ET ODONTOLOGIE LÉGALE | | Mme GERMA M. PIRNAY M. TAVERNIER |
| | SCIENCES BIOLOGIQUES | Mme CHAUSSAIN M. GOGLY Mme POLIARD M. ROCHEFORT (PU associé) Mme SEGUIER | M. ARRETO Mme BARDET Mme CHARDIN Mme CHERIFI (MCU associée) M. FERRE M. LE MAY |
| | SCIENCES ANATOMIQUES PHYSIOLOGIQUES ET OCCLUSODONTIQUE | | M. ATTAL Mme BENBELAID Mme BENOIT M. BOUTER M. CHARRIER M. CHERRUAU M. FLEITER Mme FRON M. SALMON Mme TILOTTA |

Remerciements

À Mme le Professeur Marysette Folliguet

Docteur en Chirurgie dentaire

Spécialiste qualifiée en Médecine bucco-dentaire

Docteur en Sciences odontologiques

Doctorat d'État en Odontologie

Professeur des Universités, Faculté de Chirurgie dentaire Paris Descartes

Praticien Hospitalier, Assistance Publique-Hôpitaux de Paris

Vice-Doyen de la Faculté de Chirurgie dentaire Paris Descartes

Chef de Service de l'hôpital Louis Mourier

Chevalier de l'ordre national de la Légion d'honneur

Officier de l'ordre des palmes académiques

Merci de me faire l'honneur de présider le jury de cette thèse. Merci pour votre relecture attentive et vos conseils qui m'ont permis de ne pas m'égarer dans cette tâche inhabituelle pour moi.

Merci pour ces années passées dans votre service de Colombes dont je garderai des souvenirs impérissables, merci pour l'énergie que vous mettez à faire de ce service un lieu de travail et d'apprentissage de qualité pour vos étudiants.

Veillez trouver dans ce travail l'expression de mon profond respect et ma profonde considération.

À Mme le Professeur Sylvie Séguier

Docteur en Chirurgie dentaire

Docteur de l'Université Paris Descartes

Habilitée à Diriger des Recherches

Professeur des Universités, Faculté de Chirurgie dentaire Paris Descartes

Praticien Hospitalier, Assistance Publique-Hôpitaux de Paris

Merci de me faire l'honneur de siéger dans ce jury. Merci pour vos conseils lors de la relecture de ce travail, l'intérêt que vous y avez porté m'a beaucoup touché.

Merci également pour votre investissement à Colombes permettant le bon fonctionnement du service et la bonne tenue de nos dossiers pas toujours irréprochables...

Veillez trouver dans ce travail l'expression de ma reconnaissance et de mon profond respect.

À M. le Docteur Benjamin Salmon

Docteur en Chirurgie dentaire

Spécialiste qualifié en Chirurgie orale

Docteur de l'Université Paris Descartes

Maître de Conférence des Universités, Faculté de Chirurgie dentaire Paris Descartes

Praticien Hospitalier, Assistance Publique-Hôpitaux de Paris

Merci d'avoir accepté mon invitation et de me faire l'honneur de siéger dans ce jury malgré toutes vos obligations. J'espère que ce travail trouvera un intérêt à vos yeux de spécialiste en chirurgie orale. Veuillez trouver dans cet écrit l'expression de mon profond respect et ma profonde considération.

À M. le Docteur Roch Pecorari

Docteur en Chirurgie dentaire

Assistant Hospitalo-Universitaire, Faculté de Chirurgie dentaire Paris Descartes

Mon directeur de thèse, ancien enseignant et devenu ami, quel plaisir d'avoir pu écrire cette thèse sous ta direction et d'apprendre la chirurgie avec toi l'an dernier...Et encore cette année en étant ton attaché. Je n'oublierai jamais mes premiers implants posés sous ton œil bienveillant l'année dernière ! Tes connaissances et compétences ont vite suscité chez moi une profonde admiration et me donnent l'envie de toujours progresser. Merci d'avoir accepté de diriger cette thèse, ta première (et dernière ?), merci pour ton dévouement, ta réactivité, ta rigueur, tes conseils, tes encouragements ! Merci pour tout Peco ;) !

A Papa, non tu n'as pas dégoûté tous tes enfants de ton métier ! Merci de m'avoir transmis ta passion pour le bricolage qui m'a sûrement inconsciemment conduit à choisir ce métier dans lequel je suis tes traces et admire tes compétences ! Merci pour tes conseils précieux (du début de la P1 à aujourd'hui dans mon début d'activité) et pour tes dépannages d'apex cassés ! Je suis fier de pouvoir faire le même métier que toi et espère un jour arriver à être aussi fort que toi ! Merci également d'avoir accepté de siéger dans le jury de cette thèse, cela me fait extrêmement plaisir.

A Maman, merci pour tout l'Amour que tu me donnes discrètement mais intensément. Merci pour ton écoute et ton dévouement avec pour seul but la réussite de tes enfants. Merci de croire en moi et pour la fierté que tu me montres. Merci aussi de supporter nos discussions sur les dents avec Papa lors de nombreux repas, promis je fais attention à ce que ça ne dure pas trop longtemps à chaque fois...

A mes frères et sœurs, beaux-frères et belles-sœurs, Anne-Caro et Alex, Xav et Astro, Thom et Mahaut, et la toute-toute-petite Clém, merci pour ce que vous êtes, je suis si heureux d'avoir une fratrie comme ça ! Merci pour votre intérêt pour mon métier quelque peu différent des vôtres ! Profitez encore des quelques années avant la retraite de Papa, car après ce sera moi qui vous soignerai ! Mention spéciale pour la toute-toute-petite qui m'a laissé lui extraire une dent de sagesse ;)

A mes neveux et nièces Timot, Marin et Colombes, Soizic, et plus spécialement à mes 2 filleuls Ferdichou et p'tit Gus, merci pour vos p'tites bouilles qui me font sans cesse craquer ! Jibou vous attend pour vos premières caries ou pour une grosse bagarre ! Une pensée aussi pour le/la petit(e) dernier(e) prévu(e) pour Mai, j'ai hâte de te connaître !!

A mes grands-parents, Granny, Bonne-Maman et Paddy, merci pour la fierté que vous me montrez en voyant le chemin que je suis. Merci pour votre expérience, votre sagesse et votre affection qui me sont précieuses. Je pense très fort aussi à Daddy parti récemment et qui me manque, et à Bon Papa que j'aurais tant aimé connaître.

A Thierry mon parrain, merci de m'avoir donné la passion du sport et de l'effort, tu es un sportif modèle pour moi. Merci de m'avoir débloqué le dos régulièrement, je vais avoir encore besoin de toi avec ce métier qui ne nous épargne pas !

A Véro ma marraine, merci pour l'affection que tu m'as toujours donnée sans limite, ta joie de vivre me redonne le sourire dans les difficultés, et je suis fier d'être ton filleul (préféré, of course, désolé Kiki et Doudou)

A mes cousins, cousines, oncles et tantes que ce soit côté Lambert, Renauld ou Poisot, la liste est trop longue pour citer vos 98 noms, mais je profite de ce travail pour vous témoigner mon affection !

A mes frères Colombiens, Hippo, Anoush, Mathias et Jacquot, merci pour ces magnifiques années à Colombes, errant de la cafet au self en passant par un box ou la salle étudiant, à essayer les gouttes du père Houdard en chir, écouter les histoires Tinder de Thias, voir Moun essayer de prendre une décision ou encore Bibi faire ses hospis avec Loulou ou la géronto avec Phiphi ! Je vous love les frères et j'espère que l'on vivra encore plein d'histoires, de verres aux Arcades, de ski chez Mitri et Moun, de dîner à Neuneu, tous ensemble malgré le début de nos vies de vrais dentistes Parisiens ou Liégeois !

A mes autres copains Colombiens (ou anciens) (Loulou, Jojo, Bailloul, Liolio, la gouge, Loïc, JG, la promo d'en dessous et ceux que j'ai pu oublier), merci pour votre présence dans le service avec votre bonne humeur (et vos coups d'gueule pour certains) !

A Hakima, merci pour ta joie de vivre, ton écoute, tes conseils et ton affection envers ton chouchou (Tu en as beaucoup mais je sais que je suis ton préféré ;)) « Lambeurte » te remercie pour ce fauteuil toujours dispo dans ton bureau et ta porte, grande ouverte (n'en déplaise aux écureuils...).

A mes AHU préférés : Arrietos, Beobs, Coco junior (MCU maintenant bah ouaiiii), Doc Marie, Dudu, Elise, Garboubou, Hertemann, Jacq le pédo, Michou de la radio, Kakiche, Docteur Renoux, Tousstouss, Ventouse, merci à vous qui m'avez tant donné et appris. Vous revoir autour d'une bière est toujours un plaisir.

Aux docteurs Daas et Postaire, merci pour la qualité de votre enseignement dont j'essaie de profiter au maximum et pour la sympathie dont vous me faites preuve.

Aux personnels de Colombes, Sylvie, Béné, Nat, Chan, Dédé, Béa, Rico, Samia, Nadine et Patricia, merci pour votre présence à l'hôpital et votre dévouement pour nous, votre rapidité variant du simple au triple selon les noms cités, mais qu'importe, on s'y fait !

Aux copains de la fac, la triplète gagnante de P2/D1/CES avec Axel et Hippo, Coloc n°1 (Nico) et coloc n°2 (Dub), Zerbib, Dav et tous ceux que j'ai pu oublier, merci pour toutes ces bières au QG accompagnées, évidemment, d'une petite tapenade !

A Fred, ma première boss, merci de m'avoir fait confiance en m'embauchant et de m'avoir appris les rouages de la dentisterie libérale. Merci pour ton côté « lionne protectrice », pour ta joie de vivre, pour tous tes multiples conseils et merci de m'avoir poussé pour ma thèse. C'est avec beaucoup de tristesse que je pars de ton beau cab tout rose, et j'espère recroiser ta route un jour ! Reste jeune dans ta tête, tu n'es pas encore si vieille ;) Bon courage pour l'ortho !

Au Docteur Dersot qui m'accueille dans votre cabinet une fois cette thèse terminée. Merci pour la confiance que vous placez en moi en me confiant vos patients. J'ai hâte de travailler avec vous et d'apprendre de votre grande expérience !

A mes amis non dentistes, mais Quimiacaïs, de la CDA, rugbymen, Dutches ou autres Versaillais, merci pour votre amitié qui m'est chère, j'essaie de toujours vous rendre vos rires et le bonheur que vous me donnez ! N'hésitez pas à encore me montrer vos chicots en soirée, je serai toujours là avec mon portable pour trouver vos caries ! Un merci spécial à ceux qui m'ont déjà fait confiance en me confiant leurs dents : Agathe, Alex, Cyril, Eliott, Mayou, Mulot, Popol, la Tuche. Gonzague je t'attends pour commencer le chantier !

A Keen'V, bien sûr, car sans lui musique française ne serait pas la même.
#elleacepetitjenesaisquoi

Et enfin et surtout, merci à toi Capu. Sans toi, ce travail n'en serait encore qu'à un projet ! Comme dans la vie en général, tu as su me pousser, me motiver, et toujours me donner les bons conseils dans les moments pas faciles où je n'avançais plus ! Je sais que je peux compter sur toi dans ce début de vie professionnelle pour faire les bons choix de formation, de cabinet, pour garder confiance en moi malgré les difficultés. Tout comme tu m'as conseillé depuis 6 ans, notamment en me confortant dans ma décision de ne pas faire médecine et d'aller en dentaire... C'était le bon choix !

Allez, fini pour le côté émotion, place aux choses sérieuses, bonne lecture !

Table des matières

| | |
|--|-----------|
| INTRODUCTION | 4 |
| 1 : RAPPELS BIOLOGIQUES | 5 |
| 1.1 DÉFINITIONS..... | 5 |
| 1.2 TISSU OSSEUX | 7 |
| 1.2.1 <i>La matrice extracellulaire</i> | 7 |
| 1.2.2 <i>Les cellules osseuses</i> | 8 |
| 1.3 TISSU GINGIVAL..... | 9 |
| 1.3.1 <i>Anatomie</i> | 9 |
| 1.3.2 <i>Histologie</i> | 10 |
| 1.4 CICATRISATION..... | 11 |
| 1.4.1 <i>Cicatrisation osseuse</i> | 11 |
| 1.4.2 <i>Cicatrisation gingivale</i> | 11 |
| 2 : TECHNIQUES CHIRURGICALES | 13 |
| 2.1 TECHNIQUES D'AUGMENTATION DES TISSUS DURS | 13 |
| 2.1.1 <i>Comblement post-extractionnel</i> | 13 |
| 2.1.2 <i>Comblement pré-implantaire</i> | 14 |
| 2.1.3 <i>Comblement péri-implantaire</i> | 18 |
| 2.1.4 <i>Comblements parodontaux</i> | 19 |
| 2.1.5 <i>Comblement post-exérèse kystique</i> | 20 |
| 2.2 TECHNIQUES D'AUGMENTATION DES TISSUS MOUS..... | 21 |
| 2.2.1 <i>Grefe épithélio-conjonctive (GEC)</i> | 21 |
| 2.2.2 <i>Grefe conjonctive</i> | 21 |
| 2.2.3 <i>Lambeaux déplacés</i> | 22 |
| 3 : SUBSTITUTS DES TISSUS DURS ET MOUS | 23 |
| 3.1 BIOMATÉRIAUX | 23 |
| 3.1.1 <i>Définition</i> | 23 |
| 3.1.2 <i>Cahier des charges</i> | 23 |
| 3.1.3 <i>Aspects médico-légaux</i> | 24 |
| 3.2 GREFFONS AUTOLOGUES..... | 25 |
| 3.2.1 <i>Régénération des tissus durs</i> | 25 |
| 3.2.1.1 Os autogène | 25 |
| 3.2.1.2 Platelet Rich Fibrin (PRF) | 25 |

| | | |
|-----------|--|-----------|
| 3.2.1.3 | Matrice Plasmatique Minéralisée (MPM)..... | 26 |
| 3.2.2 | <i>Régénération des tissus mous</i> | 28 |
| 3.2.2.1 | PRF..... | 28 |
| 3.2.2.2 | Greffon épithélio-conjonctif ou conjonctif | 28 |
| 3.3 | BIOMATÉRIAUX NON AUTOLOGUES..... | 28 |
| 3.3.1 | <i>Régénération des tissus durs</i> | 28 |
| 3.3.1.1 | Origine naturelle..... | 28 |
| 3.3.1.1.1 | Allogreffe | 28 |
| 3.3.1.1.2 | Xéno greffe | 29 |
| 3.3.1.1.3 | Matériau composite | 30 |
| 3.3.1.2 | Origine synthétique (alloplastique) | 30 |
| 3.3.1.2.1 | Céramiques phosphocalciques | 31 |
| 3.3.1.2.2 | Polymères | 32 |
| 3.3.1.2.3 | Bioverres..... | 32 |
| 3.3.1.2.4 | Sulfate de Calcium | 32 |
| 3.3.1.3 | Origine mixte | 33 |
| 3.3.1.4 | Membrane..... | 33 |
| 3.3.1.4.1 | Origine naturelle résorbable..... | 33 |
| 3.3.1.4.2 | Origine synthétique résorbable ou non | 34 |
| 3.3.2 | <i>Régénération des tissus mous</i> | 37 |
| 4 | CRITÈRES DE CHOIX DES BIOMATÉRIAUX..... | 38 |
| 4.1 | PATIENT..... | 38 |
| 4.1.1 | <i>Contre-indications générales</i> | 38 |
| 4.1.2 | <i>Contre-indications locales</i> | 39 |
| 4.1.3 | <i>Traitement médical</i> | 39 |
| 4.1.4 | <i>Habitudes de vie</i> | 41 |
| 4.1.5 | <i>Milieu socio-économique</i> | 41 |
| 4.1.6 | <i>Croyances religieuses</i> | 41 |
| 4.2 | PRATICIEN | 42 |
| 4.2.1 | <i>Compétences</i> | 42 |
| 4.2.2 | <i>Habitudes</i> | 42 |
| 4.3 | ANATOMIE DU SITE OPÉRATOIRE | 42 |
| 4.3.1 | <i>Etendue et localisation</i> | 42 |
| 4.3.2 | <i>Projet</i> | 43 |
| 4.4 | MATÉRIAU | 43 |
| 4.4.1 | <i>Facilité d'utilisation</i> | 43 |
| 4.4.2 | <i>Conditionnement</i> | 43 |
| 4.4.3 | <i>Vitesse de résorption</i> | 44 |
| 4.4.4 | <i>Coût</i> | 44 |

| | | |
|------------|--|-----------|
| 4.4.5 | <i>Taux de succès et raisons d'échec</i> | 44 |
| 5 : | DISCUSSION | 45 |
| 5.1 | CELLULES SOUCHES MÉSENCHYMATEUSES (CSM) | 45 |
| 5.2 | FACTEURS DE CROISSANCE | 47 |
| 5.3 | AVANCÉES DU PRF | 48 |
| 5.4 | MATRICES PLASMATIQUES MINÉRALISÉES | 50 |
| 5.5 | MATÉRIAUX COMPOSITES COLLAGÉNIQUES | 51 |
| 5.6 | MATRICES COLLAGÉNIQUES | 53 |
| 5.7 | BIOVERRES | 55 |
| | CONCLUSION | 56 |
| | BIBLIOGRAPHIE | 58 |
| | TABLE DES FIGURES | 66 |
| | TABLE DES TABLEAUX | 67 |

Introduction

La volonté de réaliser une greffe osseuse chemine depuis bien des années dans l'esprit de nombreux chirurgiens. Leur imagination les a poussés à étudier l'ivoire, le bois ou encore l'or. Mais la première greffe fut réalisée par Van Meek'ren (1668) qui répara une voûte crânienne à partir d'un crâne de chien. Ce n'est que depuis une trentaine d'années que d'extraordinaires progrès ont été faits en dentisterie régénérative. Cette discipline se trouve aujourd'hui au cœur d'un contexte social et sanitaire important, puisqu'avec l'allongement de l'espérance de vie, les besoins de santé augmentent, mais également économique, puisque le marché mondial des techniques biomédicales pèse plusieurs dizaines de milliards de dollars.

La dentisterie régénérative tient, pour ces raisons, une place déterminante dans la réhabilitation orale des patients. En effet, utilisant des biomatériaux et techniques diverses, elle est au carrefour de plusieurs domaines comme l'implantologie ou la parodontologie. Aujourd'hui, l'engouement pour cette discipline est tel que le marché propose un nombre incommensurable de matériaux pour atteindre un même objectif. De l'os du patient lui-même aux différents matériaux synthétiques, en passant par l'os d'origine animale, la gamme est large et il est difficile pour un chirurgien sans repère de savoir quelle option choisir. En étudiant ces matériaux, ces derniers semblent tous apporter un meilleur résultat clinique, une manipulation plus aisée et de nombreux autres avantages. Comment faire alors la différence entre un matériau offrant réellement une efficacité supplémentaire, et un matériau qui est majoritairement le fruit de lobbying de laboratoires destiné à attirer les praticiens vers un arsenal thérapeutique lucratif ?

Ce travail a pour objectif d'éclaircir l'ambiguïté qui règne dans cette discipline pourtant si rigoureuse et technique.

Si quelques rappels biologiques sont énoncés brièvement, la description des différentes techniques chirurgicales d'augmentation des tissus durs et mous, et des substituts qui peuvent leur être associés, permettra de faire un état des lieux des solutions actuelles qui s'offrent au chirurgien. Afin d'orienter ce dernier, un certain nombre de critères de choix seront évoqués avant d'étudier l'apport des nouveaux biomatériaux dans la réalité clinique de la pratique chirurgicale.

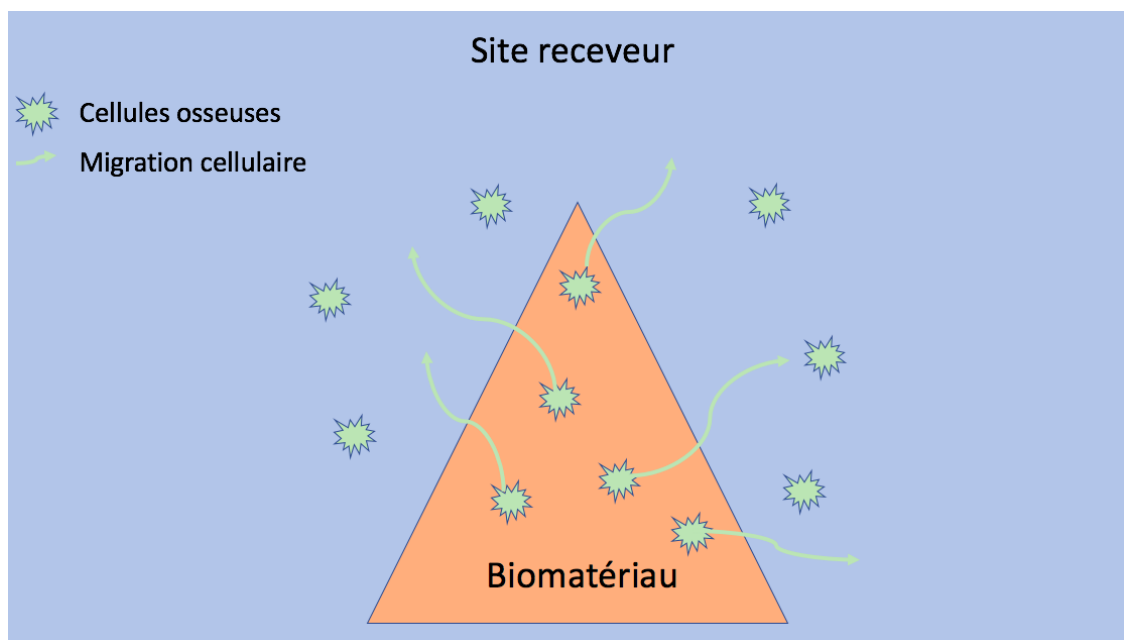
1 : Rappels biologiques

1.1 Définitions

En dentisterie régénérative, trois notions sont importantes à comprendre ; l'ostéogenèse, l'ostéoconduction et l'ostéoinduction.

L'ostéogenèse correspond au développement et à la formation de l'os. Les greffes osseuses fonctionnant selon un mécanisme ostéogénique apportent directement les éléments cellulaires synthétisant eux-mêmes l'os au sein du site receveur. Seul l'os provenant du patient est ostéogénique¹.

Figure 1 : Schéma illustrant l'ostéogenèse

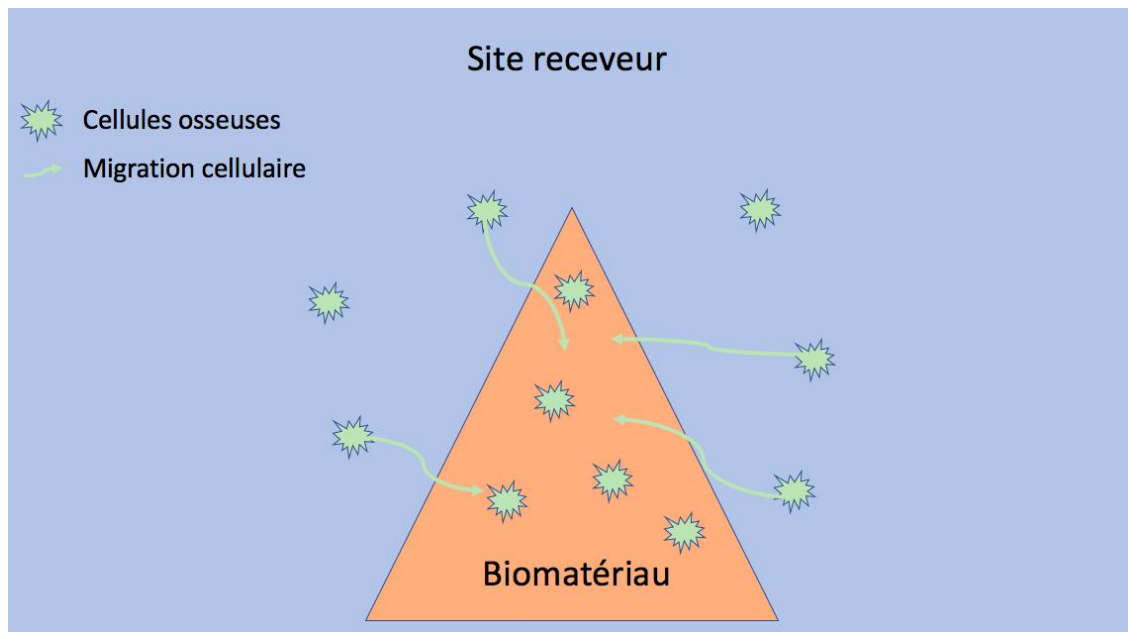


Source : Auteur, 2017

¹ Haute autorité de santé, « Substituts osseux : révision de catégories homogènes de dispositifs médicaux ».

L'ostéoconduction est un processus passif selon lequel les cellules osseuses en périphérie du site migrent au sein d'un matériau leur servant d'échafaudage, formant au fur et à mesure un os nouveau et remplaçant progressivement ce matériau. Il s'agit donc d'une formation osseuse par invasion cellulaire et vasculaire².

Figure 2 : Schéma illustrant l'ostéoconduction



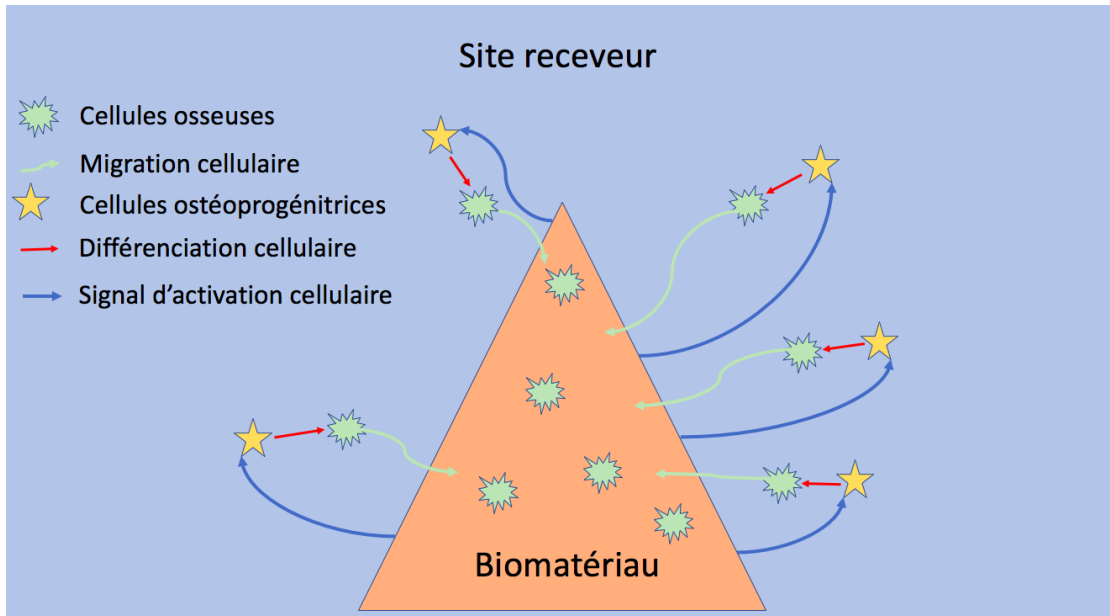
Source : Auteur, 2017

L'ostéoinduction est un processus actif selon lequel le matériau greffé recrute des cellules souches mésenchymateuses, via l'activation d'un signal : par exemple, Bone Morphogenetic Protein (BMP), Platelet-Derived Growth Factor (PDGF), Transforming Growth Factor Beta (TGF- β) ou Insulin Growth Factor (IGF). Ces cellules sont ensuite orientées vers la lignée ostéoprogénitrice, permettant ainsi leur différenciation en cellules formant de l'os (ostéoblastes)³.

² Ibid.

³ Ibid.

Figure 3 : Schéma illustrant l'ostéoinduction



Source : Auteur, 2017

Schepers et Ducheyne⁴ ont abordé une quatrième notion, l'ostéostimulation, qui correspond selon eux à un matériau ostéoconducteur relarguant des ions qui stimulent l'activité ostéoblastique et donc la formation osseuse. L'ostéoinduction, quant à elle, stimule la différenciation ostéoblastique via un signal Bone Morphogenetic Protein (BMP) par exemple.

1.2 Tissu osseux⁵

Le tissu osseux est composé de zones minéralisées et non minéralisées comprenant des cellules osseuses, des éléments vasculaires et nerveux et une matrice extracellulaire (comportant une phase minérale et une phase organique).

1.2.1 La matrice extracellulaire

Sa phase minérale est constituée de phosphate de calcium sous forme d'un cristal de phosphate tricalcique hydraté, appelé cristal d'hydroxyapatite de calcium.

⁴ Schepers et Ducheyne, « Bioactive glass particles of narrow size range for the treatment of oral bone defects : a 1-24 month experiment with several materials and particle sizes and size ranges ».

⁵ Biosse Duplan et Saffar, « Appareil d'ancrage ».

Sa phase organique contient de l'eau, des protéines non collagéniques, des lipides et est composée majoritairement de collagène de type I (à 90%) qui forme un réseau de fibres dont le rôle est d'organiser la minéralisation en guidant les protéines non collagéniques participant à la formation des cristaux d'hydroxyapatite. On dénombre environ 200 protéines non collagéniques dérivant du sérum ou des cellules osseuses. On peut citer :

- L'ostéonectine, la plus abondante, sécrétée par les ostéoblastes et ayant une forte affinité pour l'hydroxyapatite et le collagène.
- L'ostéocalcine, abondante et sécrétée par les ostéoblastes également, se liant fortement à l'hydroxyapatite.
- La Bone Sialoprotein (BSP) initiant la minéralisation osseuse.
- La Bone Morphogenetic Protein (BMP), capable d'induire la formation osseuse *in vitro*.
- La phosphatase alcaline osseuse, contribuant à la croissance du cristal d'hydroxyapatite.

1.2.2 Les cellules osseuses

Les cellules osseuses trouvent leur origine dans la moelle osseuse, via les cellules souches mésenchymateuses pour la lignée ostéoblastique et via les cellules souches hématopoïétiques pour la lignée ostéoclastique.

Les ostéoblastes ont pour fonction principale de synthétiser le tissu ostéoïde (matrice osseuse non minéralisée) et de le minéraliser. De nombreuses molécules influencent l'ostéoblaste induisant une variation de son expression et son activité. Ainsi la famille des BMP a un rôle prépondérant lors du développement et du remodelage en contrôlant la différenciation et l'apoptose des ostéoblastes. De même, la cytokine TGF- β régule la prolifération et la différenciation des précurseurs ostéoblastiques. A mesure que la matrice se minéralise, les ostéoblastes deviennent moins actifs et meurent par apoptose ou s'incorporent à l'ostéoïde et deviennent des ostéocytes. D'autres encore restent à la surface osseuse et deviennent des cellules bordantes capables d'être réactivées.

Les ostéocytes, représentant 95% des cellules osseuses, participent à l'homéostasie du phosphate et agissent comme mécanosenseurs du remodelage via ses dendrites permettant la communication des ostéocytes avec l'endoste, le périoste, la moelle et les vaisseaux.

Les ostéoclastes proviennent de monocytes issus de la moelle osseuse (lignée hématopoïétique) et permettent de résorber le tissu osseux en alternant les phases de résorption et les phases de migration à la surface du tissu osseux.

1.3 Tissu gingival⁶

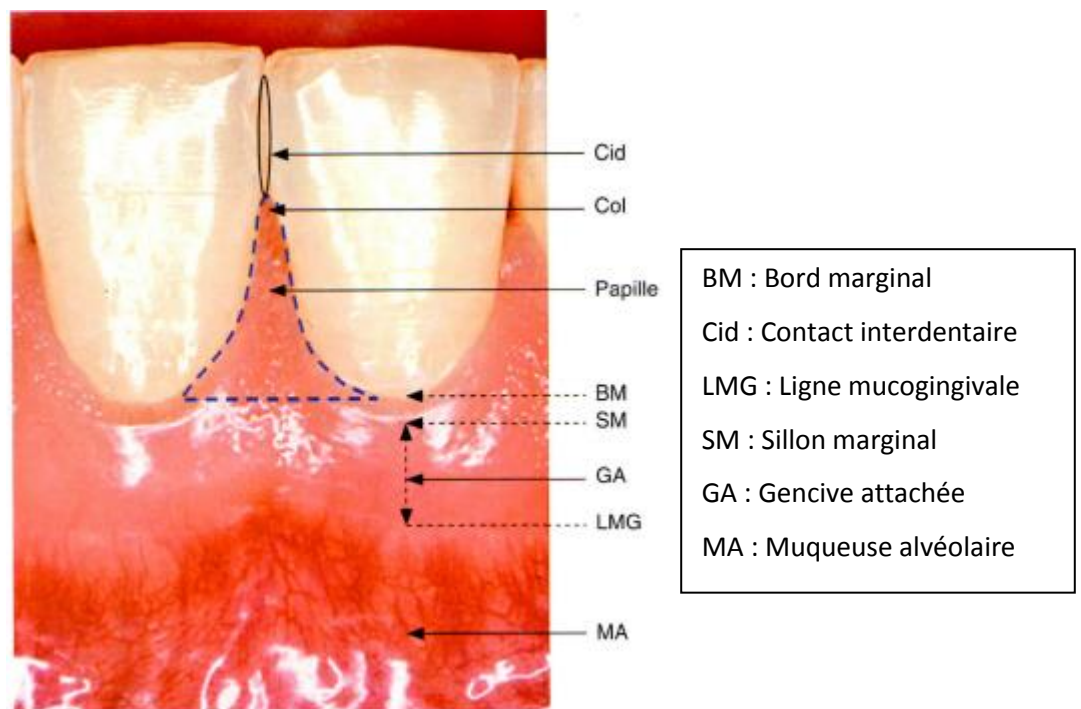
1.3.1 Anatomie

La gencive libre ou marginale est limitée par le bord marginal du sulcus et le sillon marginal et correspond à la hauteur combinée du sulcus et de l'attache épithéliale. D'aspect lisse et de consistance ferme, elle suit plus ou moins le feston des dents.

La papille, ou gencive interdentaire, est en continuité avec la gencive attachée et en possède les caractéristiques. La hauteur papillaire se mesure entre la partie proximale du col et la partie la plus apicale du collet vestibulaire. Avec l'espace biologique, la papille correspond à la deuxième zone à respecter absolument.

La gencive attachée est limitée entre le sillon marginal et la ligne muco-gingivale et est fermement attachée à l'os sous-jacent et au ciment par des fibres gingivales. Elle a un aspect piqueté en peau d'orange la différenciant de la muqueuse alvéolaire.

Figure 4 : Anatomie gingivale

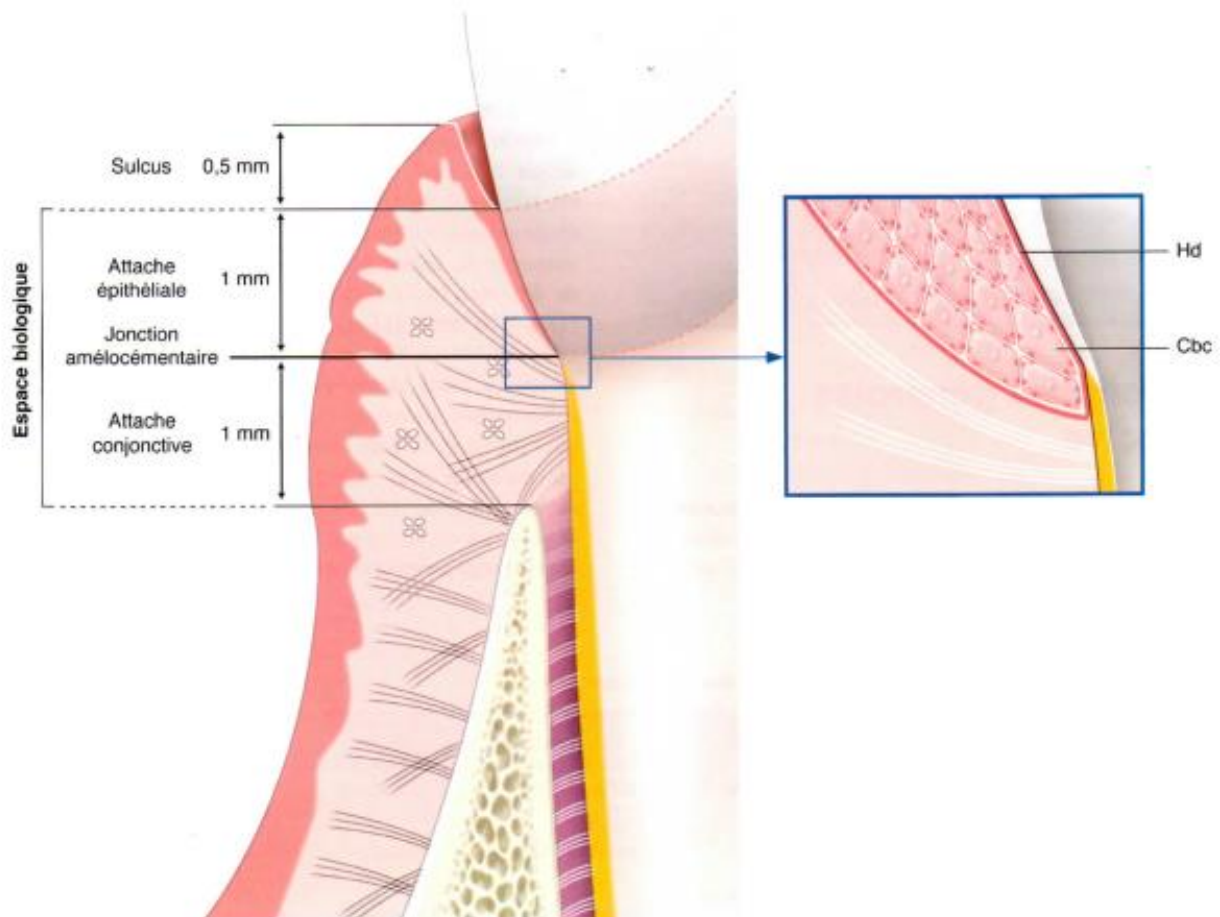


Source : Bouchard, *Parodontologie & dentisterie implantaire. Volume 1, Médecine parodontale*, 2014

⁶ Bouchard, Senni, et Godeau, « La gencive ».

La liaison de la gencive à la dent est réalisée par une attache épithéliale (comprenant des hémidesmosomes adhérant à la dent) et une attache conjonctive (composée de fibres de Sharpey collagéniques se liant au cément) formant l'espace biologique. Ce dernier correspond donc à la distance entre le fond du sulcus et le sommet de la crête alvéolaire et est indispensable à la bonne santé des tissus parodontaux.

Figure 5: Le système d'attache sain



Source : Bouchard, *Parodontologie & dentisterie implantaire. Volume 1, Médecine parodontale*, 2014

1.3.2 Histologie

Histologiquement, le tissu gingival est constitué d'un tissu conjonctif composé à 60% d'un réseau fibreux collagénique (type I essentiellement) et d'un réseau élastique contribuant à l'élasticité de la gencive. Ce tissu conjonctif est recouvert d'un épithélium stratifié pavimenteux (malpighien) comprenant l'épithélium gingival oral kératinisé (comportant des cellules épithéliales, des kératinocytes, des mélanocytes et des cellules de Langerhans impliquées dans l'immunité), l'épithélium sulculaire et l'épithélium de jonction (réalisant l'ancrage de la gencive à la dent).

1.4 Cicatrisation

1.4.1 Cicatrisation osseuse

La cicatrisation osseuse se déroule en deux temps importants⁷ :

- La formation d'un os immature durant les deux premiers mois environ, se développant à différents endroits du site afin de combler le plus vite possible le vide. Cet os se forme à partir d'un caillot sanguin stable comprenant une matrice de fibrine permettant elle-même la migration des cellules angiogéniques. Ce véritable échafaudage permet le développement de vaisseaux apportant les cellules ostéoprogénitrices. Ces cellules se différencient en ostéoblastes élaborant un réseau de collagène formant le tissu ostéoïde qui en se minéralisant devient de l'os,
- Le remodelage et la maturation, peuvent durer jusqu'à 12 mois, pendant lesquels l'os immature est remplacé par de l'os lamellaire très organisé.

A la mise en place d'un biomatériau dans un site greffé, plusieurs phénomènes se déroulent⁸:

- Le caillot sanguin entoure le biomatériau,
- La dégranulation des plaquettes relâche des facteurs de croissance comme PDGF ou TGF- β ,
- Un dépôt de fibrine permet de créer des ponts reliant le biomatériau à l'os et empruntés par les facteurs de croissance,
- Les ostéoblastes se divisent de manière continue, poussant les cellules filles dans l'espace vide qui se comble petit à petit.

1.4.2 Cicatrisation gingivale

La cicatrisation gingivale peut se dérouler selon deux mécanismes⁹ :

- De première intention,
- De seconde intention.

La cicatrisation de première intention comprend deux aspects :

- La réparation conjonctive, divisée en 3 phases :

⁷ Barone et Nannmark, *Bone, biomaterials & beyond*.

⁸ Ibid.

⁹ Bouchard et Mora, « Spécificité du modèle parodontal ».

- La formation d'un caillot de fibrine suivie d'un précipité de protéines plasmatiques, de la migration des polymorphonucléaires neutrophiles, de la détersion du site par les macrophages, et de la prolifération de fibroblastes,
 - La formation du tissu de granulation avec un réseau vasculaire dense,
 - La phase de maturation cellulaire avec mise en place d'une matrice de collagène avec un remodelage fonctionnel des tissus.
- La réparation épithéliale se fait par migration des cellules épithéliales qui ne s'arrêteront qu'au contact d'une autre cellule épithéliale. Ceci fait que lorsque les cellules migrent et arrivent au contact de la surface radiculaire, elles vont chercher à contourner cet obstacle et vont continuer leur chemin en apical et former ainsi un épithélium de jonction long, propre à la cicatrisation parodontale.

La cicatrisation de seconde intention, elle, se déroule selon plusieurs temps :

- Formation d'un épithélium immature,
- Maturation et stratification de l'épithélium,
- Formation du tissu de granulation par les fibroblastes, les macrophages, des nouveaux vaisseaux et des fibres collagènes immatures,
- Détersion suppurée (dégradation enzymatique) et fermeture.

2 : Techniques chirurgicales

2.1 Techniques d'augmentation des tissus durs

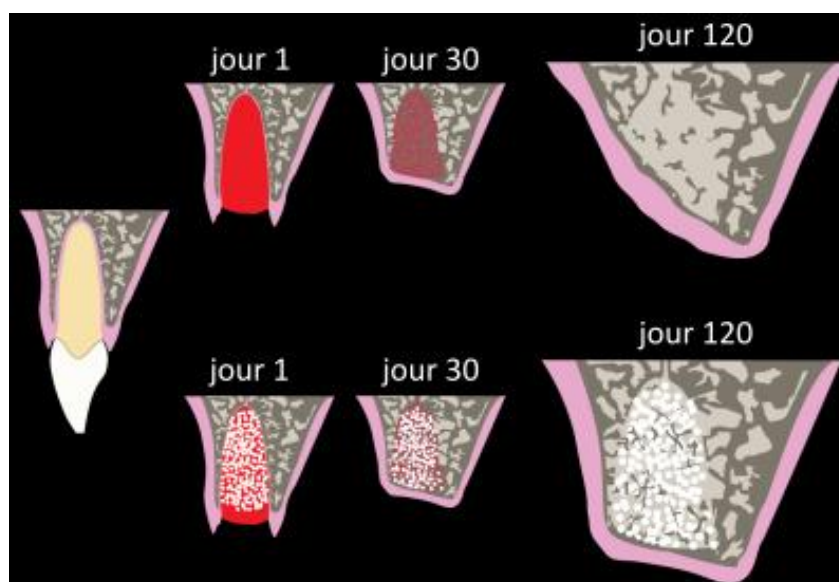
2.1.1 Comblement post-extractionnel

Au cours de la cicatrisation alvéolaire, une résorption interne et externe des parois osseuses de l'alvéole se produit, ayant pour conséquence une perte osseuse verticale et horizontale¹⁰.

Afin de minimiser la perte osseuse, il est possible d'utiliser un matériau de comblement (que nous décrirons plus loin), que l'on place au sein même de l'alvéole après l'avoir curetée. On veillera ensuite à fermer le site opératoire (membrane, lambeau, greffe épithélio-conjonctive, etc.) afin d'éviter l'invagination des tissus mous par envahissement cellulaire.

En cas d'extractions de dents infectées, il faut veiller à assurer un nettoyage soigneux de l'alvéole en ayant éliminé tout le tissu de granulation.

Figure 6 : Schéma comparant l'évolution du volume alvéolaire post-extractionnel sans (*en haut*) et avec (*en bas*) comblement



Source : Biosse Duplan, 2013

¹⁰ Araújo et Lindhe, « Dimensional ridge alterations following tooth extraction : an experimental study in the dog ».

2.1.2 Comblement pré-implantaire

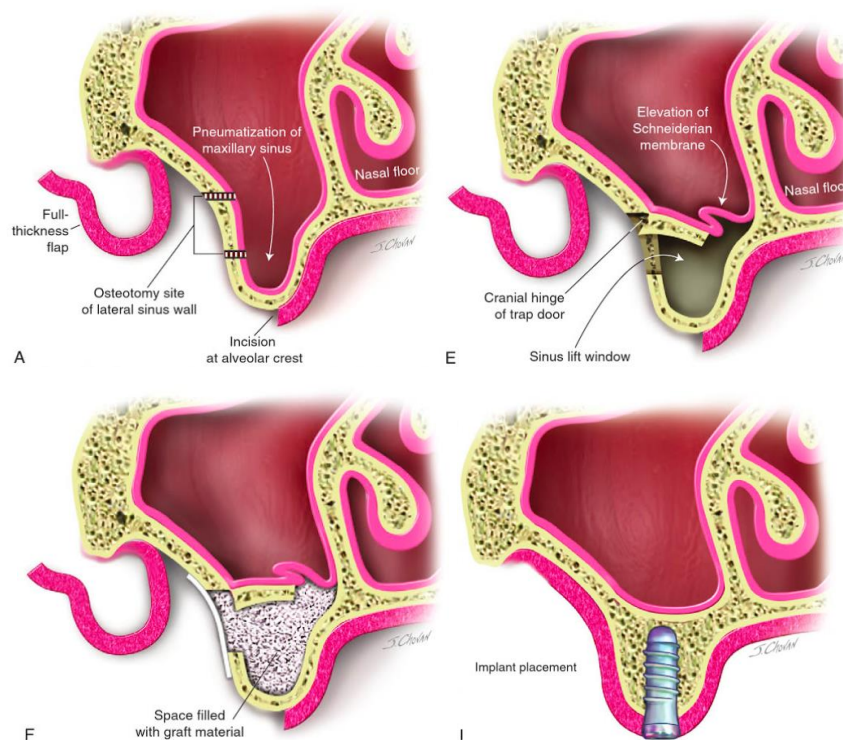
2.1.2.1 Comblement sinusien

L'élévation de sinus, appelée aussi sinus lift par anglicisme, permet de recréer un volume osseux autorisant la mise en place d'implants dans les sites postérieurs maxillaires présentant une hauteur osseuse insuffisante, une pneumatisation excessive du sinus ou une résorption importante dans le sens horizontal et vertical à la suite d'avulsions.

Cette technique consiste à empiéter sur le volume pneumatique du sinus maxillaire en recréant de l'os sur le plancher sinusien. Elle peut se faire selon deux approches.

La première, dite sinus lift par voie latérale de Caldwell-Luc, consiste à lever un lambeau, créer une fenêtre osseuse sur la paroi latérale du sinus, décoller la membrane sinusienne, insérer un matériau de comblement et refermer. L'implantation peut alors être envisagée dans la même séance ou bien après un délai de cicatrisation de 6 mois environ, selon le volume osseux initial¹¹.

Figure 7 : Schéma illustrant un sinus lift par voie latérale



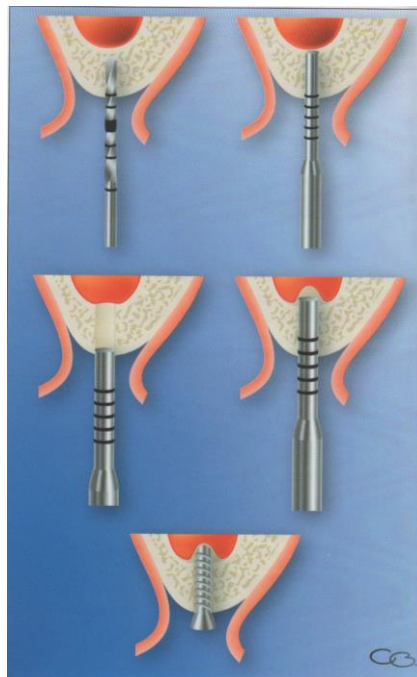
Source : Kademani et Tiwana, *Atlas of oral and maxillofacial surgery*, 2015

¹¹ Guillaume, « Comblement sinusien ».

La seconde approche, appelée technique de Summers, consiste en un comblement par voie crestale.

Le chirurgien trépane l'os au moyen d'ostéotomes et d'un maillet, ce qui a pour effet de condenser l'os adjacent au futur implant, et de repousser la membrane sinusienne. L'implant est alors posé dans la même séance, et agit comme un piquet de tente sur la membrane, le caillot sanguin formé permettant une néoformation osseuse. Un matériau de comblement peut être ajouté avant la mise en place de l'implant¹².

Figure 8 : Schéma illustrant la technique de Summers



Source : Monnet-Corti et Borghetti, *Chirurgie plastique parodontale et péri-implantaire*, 2017

2.1.2.2 Apposition

Il s'agit d'une technique permettant de corriger des défauts osseux verticaux et/ou horizontaux sur une zone édentée. Elle utilise des blocs osseux transvissés avec ou sans os particulaire. Une membrane peut recouvrir l'ensemble.

Elle peut être réalisée au moyen :

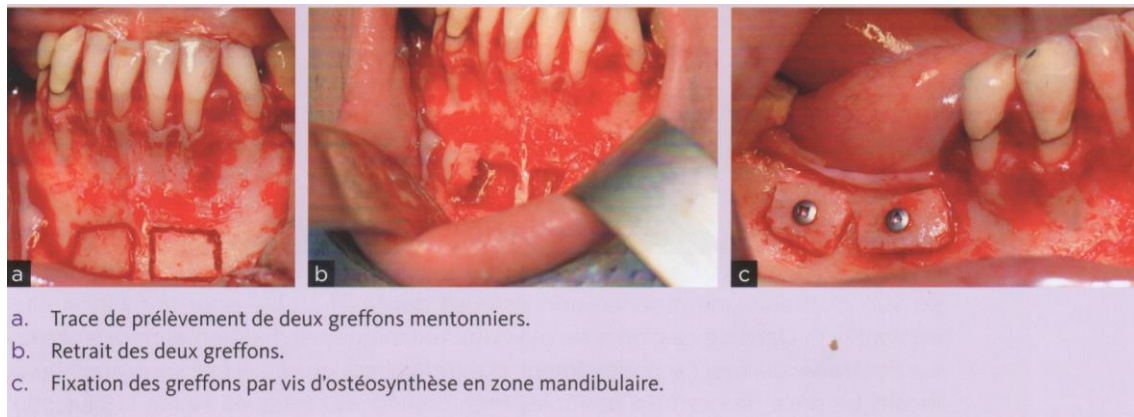
- De blocs osseux, on appelle cette technique les greffes en onlay qui peuvent être horizontale, verticale, ou mixte (en selle ou en J).

¹² Ibid.

- D'os particulaire, technique qui semble plus efficace, même si l'instabilité primaire du matériau peut être un frein à la réussite de l'intervention¹³.

Certains auteurs ont également proposé, selon le même principe que la régénération osseuse guidée, d'utiliser des blocs osseux très fins, fixés à distance et permettant de définir un volume osseux crestal¹⁴.

Figure 9 : Photos d'une greffe d'apposition horizontale dans le secteur postérieur mandibulaire par prélèvement au niveau mentonnier



Source : Audran, Guillaume et Chappard, *Tissu osseux et biomatériaux en chirurgie dentaire*, 2014

2.1.2.3 Interposition ou disjonction

Cette technique chirurgicale permet de compenser des défauts horizontaux ou verticaux au moyen d'une corticotomie réalisée pour ménager un espace entre deux volumes osseux pédiculés, et à y interposer de l'os ou un biomatériau¹⁵.

Pour une augmentation dans le sens transversal, on parle d'expansion de crête, qui consiste donc à séparer la corticale linguale (ou palatine) de la corticale vestibulaire et à mettre en place un biomatériau afin de combler l'espace entre les deux corticales.

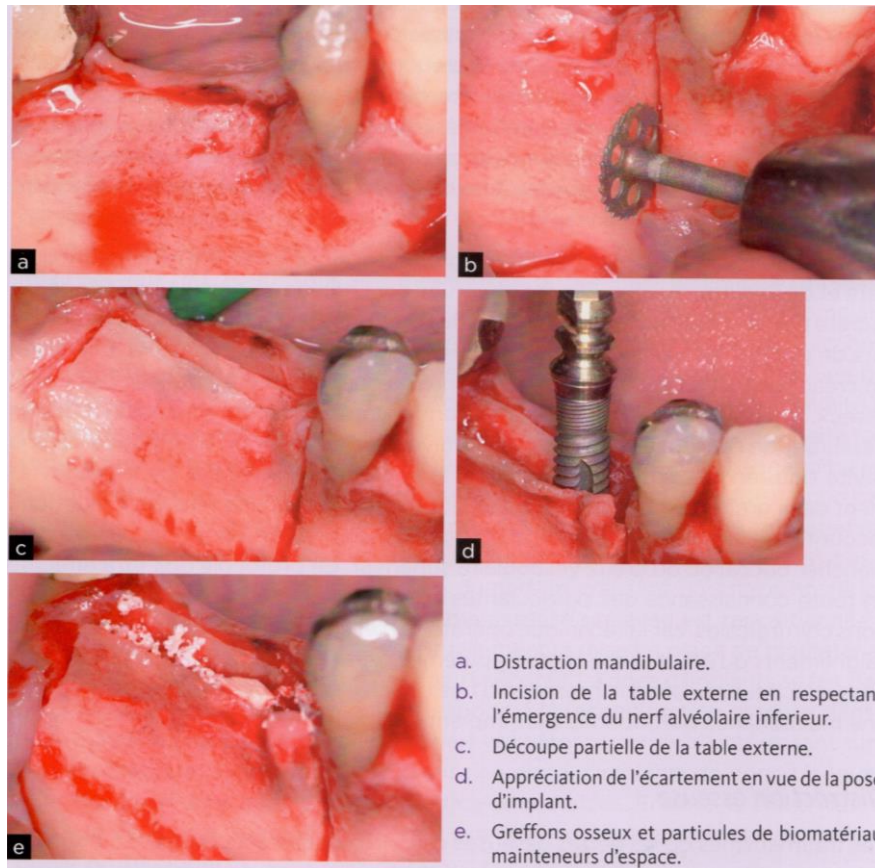
Pour une augmentation dans le sens vertical, selon le même principe, les fragments coronaire et apical sont écartés.

¹³ Pallesen et al., « Influence of particle size of autogenous bone grafts on the early stages of bone regeneration : a histologic and stereologic study in rabbit calvarium ».

¹⁴ Khoury et Khoury, « Mandibular bone block grafts : diagnosis, instrumentation, harvesting techniques and surgical procedures ».

¹⁵ Scipioni, Bruschi, et Calesini, « The edentulous ridge expansion technique : a five-year study ».

Figure 10 : Photos d'une de greffe d'interposition transversale dans le secteur postérieur mandibulaire



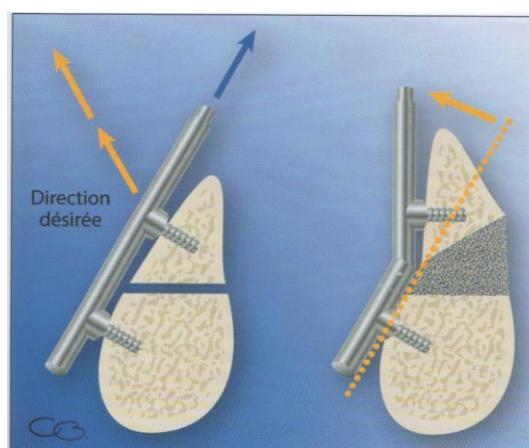
Source : Audran, Guillaume et Chappard, *Tissu osseux et biomatériaux en chirurgie dentaire*, 2014

2.1.2.4 Distraction osseuse

Aussi appelée « stress en tension », cette technique utilise la capacité de l'os à se remodeler lorsqu'il est soumis à des forces d'étirement. Elle consiste à créer un écart entre 2 parois osseuses, maintenu par un dispositif constitué de deux lamelles reliées par une vis. Par activation quotidienne de ce distracteur, le bloc osseux libre va migrer, créant ainsi un espace s'ossifiant progressivement¹⁶.

¹⁶ Khoury et Khoury, « La distraction osseuse alvéolaire ».

Figure 11 : Schéma d'une distraction osseuse



Source : Monnet-Corti et Borghetti, *Chirurgie plastique parodontale et péri-implantaire*, 2017

2.1.2.5 Régénération osseuse guidée (ROG)

La régénération osseuse guidée (ROG) correspond à la mise en place d'une membrane résorbable ou non, placée de telle sorte qu'un espace soit ménagé entre l'os vital existant et la membrane. Un matériau de comblement peut être glissé dans cet espace afin de le maintenir. Cette technique joue sur le principe d'exclusion cellulaire en sélectionnant la colonisation par des cellules osseuses grâce à l'exclusion des cellules épithéliales¹⁷.

2.1.3 Comblement péri-implantaire

Il s'agit d'un comblement autour de l'implant qui peut désigner deux temps bien distincts.

Le premier survient lors de la pose de l'implant, pendant laquelle le chirurgien peut avoir à faire face à un défaut osseux. Il a alors la possibilité d'apposer un matériau de substitution osseuse ou de l'os du patient afin de recréer le volume osseux nécessaire.

Le second survient lorsque l'implant est déjà en fonction et que l'on diagnostique une péri-implantite. Le chirurgien est de plus en plus souvent confronté à cette pathologie. En effet, on peut associer l'augmentation du nombre de péri-implantites à l'augmentation du nombre de patients recevant des traitements implantaire. Si aucune approche thérapeutique précise n'a été protocolisée à ce jour pour les traiter, il peut être nécessaire d'avoir recours à une technique chirurgicale afin de

¹⁷ Barone et Nannmark, *Bone, biomaterials & beyond*.

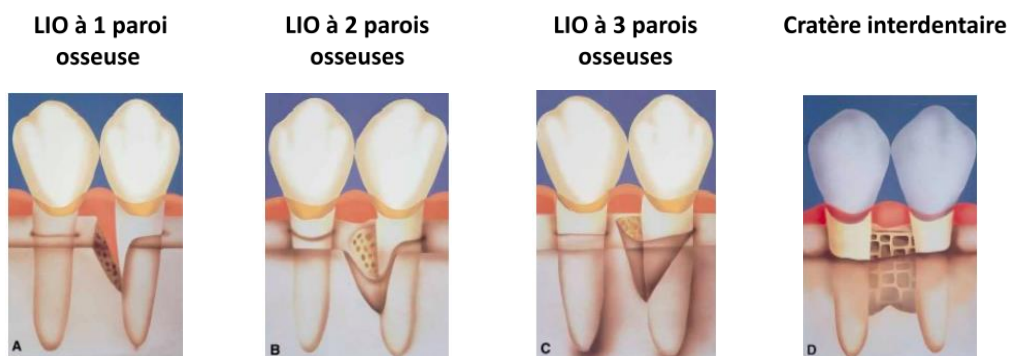
nettoyer le site infecté (implant et défaut osseux). Actuellement, une chirurgie destinée au repositionnement apical du lambeau est la méthode préconisée selon Slotte¹⁸.

Il est également envisageable d'utiliser, en association avec un lambeau, un matériau de comblement après nettoyage de l'espace péri-implantaire, afin de combler la cratérisation osseuse résultant du processus inflammatoire ou infectieux¹⁹.

2.1.4 Complements parodontaux

Les lésions parodontales, dites lésions infra osseuses (LIO) peuvent être traitées de deux manières.

Figure 12 : Les différents types de LIO



Source : Papapanou et Tonetti, « Diagnosis and epidemiology of periodontal osseous lesions », 2000

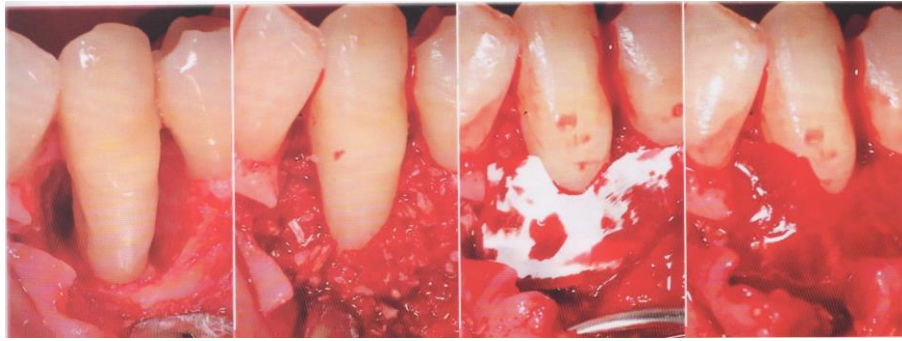
Soit par Régénération Tissulaire Guidée (RTG), concept développé par Nyman en 1982 consistant à exclure, via une membrane, les cellules épithéliales et conjonctives, afin d'induire une recolonisation sélective de la surface radiculaire nettoyée pour permettre la cémentogenèse et l'ostéogenèse. Dans certains cas de LIO, le potentiel cicatriciel est diminué par l'instabilité du caillot. Pour éviter cette situation, un comblement osseux peut être envisagé et permet de surcroît la réparation de la composante osseuse de la LIO²⁰.

¹⁸ Ibid.

¹⁹ Ibid.

²⁰ Ibid.

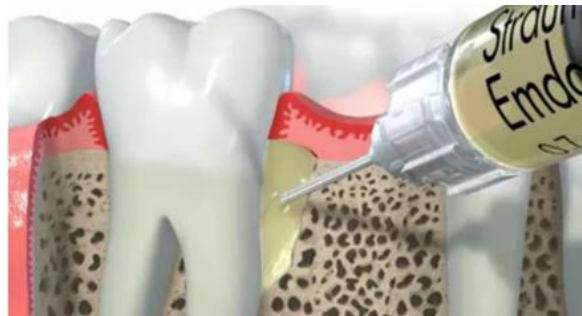Figure 13 : Photos d'un comblement d'une LIO dans le secteur incisivo-canin mandibulaire



Source : Barone et Nannmark, *Bone, biomaterials and beyond*, 2014

Soit par Régénération Tissulaire Induite (RTI), notion développée par le laboratoire Straumann® ayant mis au point un gel nommé Emdogain® qui permet, associé ou non à un comblement, de former un précipité sur une surface dentaire sèche, induisant le développement d'un ciment acellulaire nécessaire à la formation d'une attache fonctionnelle²¹.

Figure 14 : Schéma illustrant l'utilisation du gel Emdogain®



Source : Laboratoire Straumann

2.1.5 Comblement post-exérèse kystique

Après énucléation d'un kyste, même si l'attitude thérapeutique privilégiée est souvent l'abstention (pour des questions de simplicité, de coûts économique et biologique moindres), le chirurgien peut envisager dans certains cas (cavité de taille importante entraînant par exemple une fragilité ou bien un préjudice esthétique), de mettre en place un matériau de comblement²².

²¹ Al Machot et al., « Clinical outcomes after treatment of periodontal intrabony defects with nanocrystalline hydroxyapatite (ostim) or enamel matrix derivatives (emdogain) : a randomized controlled clinical trial ».

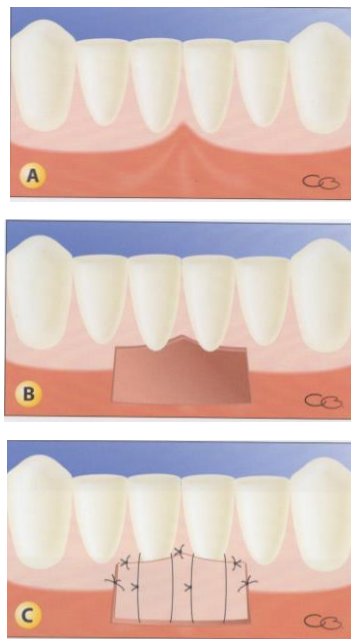
²² Robert, « Prise en charge chirurgicale des kystes odontogènes du maxillaire et de la mandibule ».

2.2 Techniques d'augmentation des tissus mous

2.2.1 Greffe épithélio-conjonctive (GEC)

Elle consiste à prélever, au palais ou au niveau d'une crête édentée, un greffon épithélio-conjonctif que l'on place sur le site receveur préparé au préalable en épaisseur partielle, ceci afin de recouvrir une récession parodontale ou d'augmenter l'épaisseur et la hauteur des tissus kératinisés²³.

Figure 15 : Schéma illustrant une greffe épithélio-conjonctive



A : Site nécessitant une augmentation de tissu kératinisé

B : Préparation du lit receveur

C : Fin de l'intervention

Source : Monnet-Corti et Borghetti, *Chirurgie plastique parodontale et péri-implantaire*, 2017

2.2.2 Greffe conjonctive

Cette technique a été introduite par Langer & Langer en 1985 comme solution au recouvrement radiculaire²⁴. Elle consiste à prélever du tissu conjonctif au palais, sur une crête édentée ou sur une tubérosité, et à l'enfourir sous un lambeau tracté ou non (tunnel). Elle permet de renforcer un tissu gingival affaibli ou fin, sans toutefois pouvoir reconstituer du tissu kératinisé. Elle est aujourd'hui considérée comme le gold standard de la chirurgie plastique parodontale²⁵. Cela a d'ailleurs été

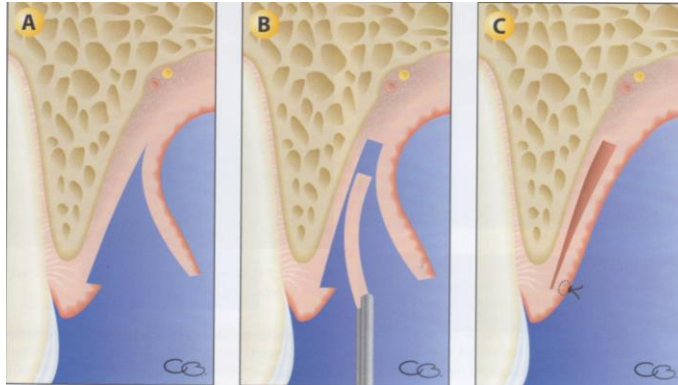
²³ Borghetti et Monnet-Corti, « Greffe gingivale épithélio-conjonctive ».

²⁴ Langer et Langer, « Subepithelial connective tissue graft technique for root coverage ».

²⁵ Chambrone et al., « Can subepithelial connective tissue grafts be considered the gold standard procedure in the treatment of Miller class I and II recession-type defects ? »

confirmé par Cairo et al.²⁶ qui montrent que les greffes de conjonctif enfoui fournissent des résultats fiables et reproductibles si elles sont réalisées selon des protocoles éprouvés.

Figure 16 : Schéma illustrant une technique de prélèvement de conjonctif



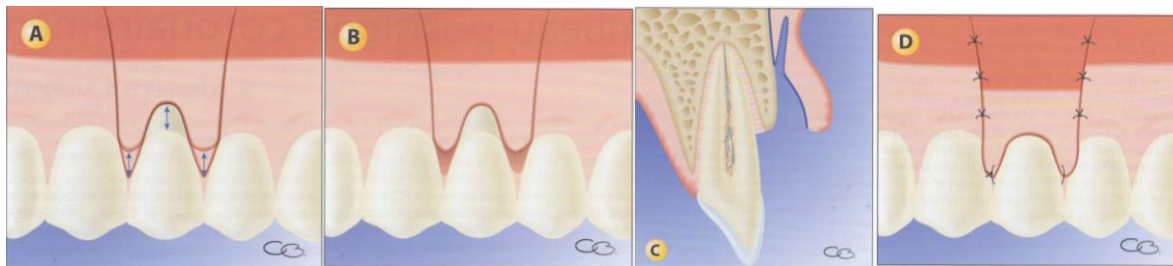
- A : Ouverture d'une trappe épithélio-conjonctive par dissection
- B : Prélèvement d'un greffon de conjonctif contenant aussi du tissu adipeux
- C : Fermeture complète de la plaie

Source : Monnet-Corti et Borghetti, *Chirurgie plastique parodontale et péri-implantaire*, 2017

2.2.3 Lambeaux déplacés

Les lambeaux déplacés (apical, latéral, coronaire) reposent sur le principe de greffes muqueuses pédiculées. Un site donneur constitué de tissu kératinisé est utilisé pour recouvrir une récession parodontale par exemple. Au lambeau peut être associée une greffe de conjonctif enfoui²⁷.

Figure 17 : Schéma illustrant un lambeau déplacé coronairement



- A : Mesure de la longueur du déplacement et tracé d'incision
- B : Désépithérialisation des papilles
- C : Décollement de pleine épaisseur et d'épaisseur partielle
- D : Repositionnement et sutures

Source : Monnet-Corti et Borghetti, *Chirurgie plastique parodontale et péri-implantaire*, 2017

²⁶ Cairo, Nieri, et Pagliaro, « Efficacy of periodontal plastic surgery procedures in the treatment of localized facial gingival recessions : a systematic review ».

²⁷ Borghetti et Monnet-Corti, « Greffe de conjonctif associée au lambeau positionné coronairement ».

3 : Substituts des tissus durs et mous

3.1 Biomatériaux

3.1.1 Définition

Lors des conférences européennes des biomatériaux, dites conférences de consensus de Chester (Royaume-Uni, 1986 & 1991), la définition suivante des biomatériaux a été donnée :

« *Matériau non vivant (synthétique ou naturel), utilisé dans un dispositif médical et conçu pour interagir avec des systèmes biologiques, qu'il participe à la constitution d'un appareillage à visée diagnostique ou à celle d'un substitut de tissu ou d'organe, ou encore à celle d'un dispositif de suppléance (ou assistance) fonctionnelle* ». Cette définition est généralement admise par la communauté scientifique et médicale.

Si l'on se réfère à cette définition, les substituts autologues étudiés plus loin (Platelet Rich Fibrin (PRF), os autogène, Matrices Plasmatiques Minéralisées (MPM), greffon épithélio-conjonctif) n'en font pas partie. On peut cependant les associer à des biomatériaux, dans le sens où, même s'ils sont vivants (cellules actives), ils permettent de substituer un tissu et interagissent avec des systèmes biologiques.

3.1.2 Cahier des charges

Les biomatériaux doivent répondre à un cahier des charges rigoureux, ils doivent être²⁸ :

- Biocompatibles, c'est-à-dire qu'ils sont tolérés par l'organisme pour éviter un rejet,
- Ostéoconducteurs au minimum,
- Résistants mécaniquement s'ils sont placés dans une zone de contraintes,
- Résorbables à long terme afin d'être remplacés par des tissus néoformés,
- Poreux (volume, taille et interconnexion adaptés des pores) afin de permettre l'invasion vasculo-cellulaire et ainsi leur remplacement par de l'os,
- Facilement disponibles,
- De manipulation aisée,
- D'un coût raisonnable.

²⁸ Haute autorité de santé, « Substituts osseux : révision de catégories homogènes de dispositifs médicaux ».

On peut également souhaiter qu'ils soient bioactifs, c'est-à-dire qu'ils forment une liaison chimique avec le site afin de permettre leur maintien et leur envahissement cellulaire. D'après Daculsi²⁹, la bioactivité est définie comme « *la propriété de permettre des réactions chimiques spécifiques, à l'interface implant-tissu receveur. Elle dépend des propriétés chimiques et physico-chimiques du matériau, et s'oppose à la bioinertie (matériaux biocompatibles mais inertes)* ».

3.1.3 Aspects médico-légaux³⁰

Comme en omnipratique, le chirurgien-dentiste peut être confronté à des risques médico-légaux lors de l'utilisation de biomatériaux. Il est alors important de connaître les règles de responsabilité médicale et la législation de matériovigilance. En effet, les biomatériaux sont soumis aux règles de matériovigilance qui sont celles des dispositifs médicaux. Les substituts dont nous parlons se trouvent dans la classe III des dispositifs médicaux (risque potentiel critique) qui est défini par le regroupement des dispositifs invasifs à long terme, en contact avec un organe ou des tissus et destinés à avoir un effet biologique ou à subir une transformation chimique dans le corps.

Même si la plupart des règles engagent le fabricant, certaines concernent l'utilisateur :

- Il a l'obligation de signaler d'éventuels accidents ou risques d'incident graves (*i.e.* susceptibles d'entraîner la mort ou la dégradation grave de l'état de santé) à l'Agence Nationale de Sécurité du Médicament (ANSM),
- Le chirurgien doit veiller à ce que soit bien apposé le marquage CE, gage de la fiabilité du dispositif, en particulier pour les substituts osseux d'origine animale ou ayant un composé d'origine animale. Il faut se méfier notamment des produits vendus sur internet et qui peuvent échapper au contrôle de l'ANSM,
- Il y a obligation pour le praticien doit remettre un devis à son patient puis d'obtenir son consentement éclairé avant l'intervention en l'ayant informé des risques inhérents à la technique.
- En outre, le praticien doit travailler dans les conditions que lui impose sa profession (selon les données acquises de la science, etc.) sous peine de voir sa responsabilité pénale ou disciplinaire engagée.

²⁹ Daculsi, Malard, et Goyenvalle, « Efficacité et performance des substituts osseux pour remplacer les allogreffes et autogreffes ».

³⁰ Rougé-Maillart, « Aspects médico-légaux des biomatériaux ».

3.2 Greffons autologues

Dans la greffe autologue (ou autogène), le greffon provient de l'individu lui-même. L'avantage premier est qu'elle est immuno-compatible et élimine donc le risque de contamination par prions, virus ou autre³¹.

3.2.1 Régénération des tissus durs

3.2.1.1 Os autogène

L'os autogène, correspondant à l'os du patient lui-même, a l'avantage de fournir des cellules ostéogéniques (ostéoblastes et ostéoclastes), des facteurs de croissance ostéoinducteurs et un échafaudage ostéoconducteur (trame collagénique). L'alliance de ces trois propriétés en fait le matériau de choix, le gold standard à l'heure actuelle en matière de reconstruction osseuse³². Il peut être prélevé en intra-buccal (ramus, tubérosité, ...) ou en extra-buccal (os pariétal, crête iliaque, tibia, ...). Les principaux inconvénients à son utilisation sont la quantité limitée d'os disponible, la morbidité associée à un second site chirurgical ainsi qu'une résorption dans le temps incontrôlée³³.

3.2.1.2 Platelet Rich Fibrin (PRF)³⁴

L'idée d'apporter au site opératoire des plaquettes susceptibles de dégranuler des facteurs de croissance est apparue avec le PRP (Plasma Riche en Plaquettes), obtenu après centrifugation de sang sous agents anticoagulants et utilisé pour la première fois en 1987 pour une chirurgie cardiaque.

Devant les limites du PRP, le Platelet Rich Fibrin a été développé et appartient à la seconde génération des concentrés plaquettaires. Son appellation PRF de Choukroun (ou L-PRF, comme leucocytes PRF), permet d'éviter de le confondre avec d'autres concentrés plaquettaires tels que le Fibrinet PRF (sans leucocytes). Il est dérivé de sang autologue par centrifugation de sang total, et trois phases sont obtenues : le culot d'hématies au fond du tube, une partie haute contenant le plasma acellulaire et entre ces deux fractions, le caillot de fibrine (PRF).

Ce caillot contient des leucocytes ayant une action anti-infectieuse et de régulation de l'inflammation. Il renferme également un grand nombre de plaquettes contenant dans leurs granules

³¹ Barone et Nannmark, *Bone, biomaterials & beyond*.

³² Chiarello et al., « Autograft, allograft and bone substitutes in reconstructive orthopedic surgery ».

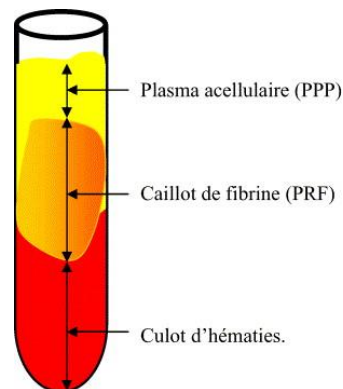
³³ Seban et Bonnaud, « Traitement des insuffisances osseuses à visée implantaire ».

³⁴ Sauvan, « Concentrés plaquettaires riches en fibrine ».

des cytokines qui sont des protéines regroupées sous le nom de facteurs de croissance. On peut citer l'Epithelial Growth Factor (EGF), TGF- β , PDGF ou encore Insulin-Like Growth Factor (ILGF)³⁵. En dégranulant, ces plaquettes remplissent le rôle principal du PRF, entraînant un relargage progressif pendant environ 7 jours des facteurs de croissance. Le caillot contient aussi de la fibrine (forme active du fibrinogène circulant, transformé en fibrine par la thrombine), dont l'architecture permet la migration cellulaire et vasculaire, et qui constitue la première matrice cicatricielle du site lésé.³⁶

Il s'agit d'une technique simple, peu coûteuse et naturelle. D'après le conseil national de l'ordre des chirurgiens-dentistes, l'utilisation du PRF est possible en France, sous réserve que le chirurgien soit formé au prélèvement sanguin, à la préparation extemporanée et à l'utilisation du PRF.

Figure 18 : Schéma illustrant un tube de PRF après centrifugation



Source : Dohan, « Platelet Rich Fibrin (PRF) : un nouveau biomatériau de cicatrisation », 2004

3.2.1.3 Matrice Plasmatisée Minéralisée (MPM)

Un protocole strict permet d'obtenir une Matrice Plasmatisée Minéralisée (MPM) en mélangeant de l'os autogène à un prélèvement de sang veineux centrifugé dans des tubes de prélèvements spécifiques permettant la sédimentation des fractions afin de prévenir la formation primaire de PRF. Ce prélèvement peut aussi être mélangé à un substitut osseux non autologue, et ainsi être classé parmi les biomatériaux d'origine mixte.

Tous les éléments contenus dans le PRF se retrouvent dans la MPM mais en quantité plus importante car c'est la totalité du volume plasmatisé qui est collectée. Il en résulte un composé homogène, stable et modelable. Une membrane de type PRF est secondairement obtenue.

³⁵ Wohner, « Role of cellular elements in thrombus formation and dissolution ».

³⁶ Knapen et al., « Effect of leukocyte- and platelet-rich fibrin (L-PRF) on bone regeneration : a study in rabbits ».

Cette homogénéité favorise la colonisation osseuse, puisque le matériau de comblement et le concentré plaquettaire sont uniformément répartis dans le site receveur, à la différence d'un mélange PRF-biomatériau classique où il est obtenu des îlots épars de concentré plaquettaire et une moins bonne intégration des particules osseuses au PRF.

Le matériau utilisé en mélange n'a pas d'importance si ce n'est la nécessité d'avoir une phase calcique pour une réaction plus rapide. C'est avec l'os du patient que la réaction est optimale. L'utilisation d'un biomatériau non autogène confère une origine mixte à ce type de préparation.

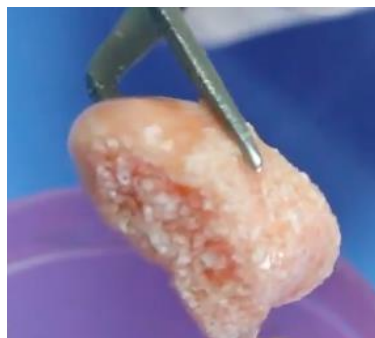La grande cohésion du mélange obtenu facilite sa manipulation, permet sa stabilité après mise en place malgré les mouvements du lambeau, et prévient la fuite du matériau qui est littéralement emprisonné dans le réseau de fibrine comme cela a été démontré en microscopie électronique à balayage³⁷.

A noter, un avantage évoqué par les créateurs dans l'utilisation de la MPM pour les élévations sinusiennes : la MPM permet de sécuriser la mise en place du comblement. En effet, la cohésion du matériau évite la dispersion des particules et le franchissement de la muqueuse sinusienne éventuellement perforée lors du décollement.

Malgré les éléments biologiques contenus dans la MPM, il n'a pas été montré de modifications des temps de consolidation, d'ostéointégration et de remaniement³⁸.

Le mélange des deux phases Os/Plasma réalise ainsi un composé matriciel présentant des avantages en matière de sécurité, de fiabilité, et de facilité de manipulation³⁹.

Figure 19 : Schéma montrant un bloc de MPM



Source : Auteur, 2017

³⁷ Perisse et Mazzoni, « Apports de la microscopie électronique à balayage pour la matrice plasmatique minéralisée ».

³⁸ Perisse et al., « Aspect clinique et histologique des matrices plasmatiques minéralisées (MPM) : nouveau protocole des PRF ».

³⁹ Ibid.

3.2.2 Régénération des tissus mous

3.2.2.1 PRF

Les propriétés du PRF vues précédemment en font un biomatériau pouvant être utilisé pour recouvrir des récessions parodontales.

3.2.2.2 Greffon épithélio-conjonctif ou conjonctif

Afin de réaliser des chirurgies de recouvrement ou de renforcement parodontal, le chirurgien a la possibilité de prélever sur le patient un greffon épithélio-conjonctif ou conjonctif seul en fonction de l'indication.

3.3 Biomatériaux non autologues

3.3.1 Régénération des tissus durs

En 2015, la HAS retient la définition de la société française de recherche en orthopédie et traumatologie (SOFROT) : « *peut être considéré comme substitut osseux tout biomatériau d'origine humaine, animale, végétale ou synthétique, destiné à l'implantation chez l'homme, dans la perspective d'une reconstitution du stock osseux, par le renforcement d'une structure osseuse ou le comblement d'une perte de substance osseuse d'origine traumatique ou orthopédique* »⁴⁰.

3.3.1.1 Origine naturelle

3.3.1.1.1 Allogreffe

Il s'agit d'os de banque provenant d'individus sains et destiné à un autre individu d'une même espèce. Les banques d'os sont utilisées en Odonto-Stomatologie depuis les années 1970, et en chirurgie orthopédique depuis plus de 50 ans. Ces produits sont très utilisés aux Etats-Unis, mais peu en France.

Il existe différentes familles d'allogreffes :

- L'os déprotéinisé de type BioBank®, TBF®, OST développement® (le Puros®, proposé par Zimmer Dental, a récemment perdu son autorisation en France).

⁴⁰ Haute autorité de santé, « Substituts osseux : révision de catégories homogènes de dispositifs médicaux ».

- L'os congelé minéralisé FFBA (« Fresh-Frozen Bone Allograft »).
- L'os lyophilisé non déminéralisé FDBA (« Freeze Dried Bone Allograft »)
- L'os lyophilisé déminéralisé DFDBA (« Demineralized Freeze Dried Bone Allograft »).

En France, seul l'os déprotéinéisé possède l'autorisation de l'ANSM. Il est disponible sous forme de poudres spongieuses et cortico-spongieuses, de lames corticales, ou de blocs cortico-spongieux⁴¹. Cet os provient de têtes fémorales humaines prélevées uniquement sur des donneurs vivants (interdiction de prélever sur des cadavres en France), lors d'opération de la hanche. Après prélèvement, le procédé Supercrit® est mis en œuvre afin de transformer les têtes fémorales en greffons osseux viro-inactivés et stériles. Ce procédé, qui dispose des autorisations fournies par l'ANSM, détruit les cellules osseuses, ces greffons résorbables n'ont donc qu'un potentiel ostéoconducteur. Malgré toutes les précautions prises lors du traitement des prélèvements, ces derniers conservent des protéines humaines qui rendent possible, bien qu'extrêmement faible, le risque de transmission de pathologies bactériennes ou virales (VIH, hépatite, Creutzfeld-Jacob), et également le risque de réaction immunitaire conduisant au rejet de la greffe⁴². Le devoir d'information éclairée du patient prend ici une importance majeure.

3.3.1.1.2 Xénogreffe

Il s'agit d'une greffe de tissu d'un individu à un autre d'une autre espèce. Les origines sont nombreuses (corail, mammifères (cheval, vache, cochon, ...)), cependant l'origine bovine est la plus commune, même si, selon la Food and Drug Administration (FDA), il existe un risque de transmission de la maladie de Creutzfeld-Jacob ou d'encéphalopathie spongiforme bovine. Il faut donc faire attention au mode de préparation élaboré par le fabricant ainsi qu'à la sélection des bovins donneurs.

Parmi les xénogreffes, figurent principalement l'hydroxyapatite animale (bovine, équine, porcine) et les carbonates de Calcium (corail, nacre, seiche). Ces derniers ne sont pas les plus utilisés du fait d'une résorption trop rapide et de propriétés mécaniques non satisfaisantes⁴³. Des laboratoires (Corebone®) ont développé des coraux élevés en aquarium et modifiés par adjonction de silice pour les rendre bioactifs, mais il n'existe pas d'étude à ce jour prouvant leur efficacité.

⁴¹ Commission nationale d'évaluation des dispositifs médicaux et des technologies de santé, « Allogreffes osseuses ».

⁴² Ng, « Risk of disease transmission with bone allograft ».

⁴³ Kumar, Vinitha, et Fathima, « Bone grafts in dentistry ».

Du fait d'une déprotéinisation, les xéno greffes perdent leur protéine et donc toute capacité ostéoinductrice. Ainsi, elles sont seulement ostéoconductrices et sont bioactives en établissant une liaison avec le site receveur.

Parmi les produits d'origine animale, on peut citer les dérivés de la matrice amélaire, imaginés en 1997 par Hammaström qui réfléchit à reproduire les étapes de développement dentaire permettant la création du parodonte, afin d'obtenir une régénération lors des chirurgies des LIO. De cette idée est née l'utilisation du gel Emdogain® qui permet de former un précipité sur une surface dentaire sèche. L'utilisation des amélogénines, protéines dérivées de la matrice amélaire et sécrétées par la gaine épithéliale de Hertwig au cours du développement dentaire, permet d'induire la néoformation d'un ciment acellulaire indispensable à la formation d'une attache fonctionnelle. Le matériau est ostéoinducteur mais pas ostéoconducteur et ne maintient pas l'espace cicatriciel. Ainsi, dans certains cas, il peut être nécessaire de l'associer à un biomatériau de comblement.

3.3.1.1.3 Matériau composite

Les matériaux composites d'origine animale associent des particules osseuses xénogéniques à du collagène animal. Certaines propriétés ont été démontrées, telles que leur pouvoir hémostatique, leur influence positive sur le développement angiogénique, leur résistance mécanique et leur souplesse rendant la manipulation plus aisée⁴⁴. Les inconvénients relatifs à ces matériaux sont évoqués dans la discussion.

3.3.1.2 Origine synthétique (alloplastique)

En plus d'être disponibles en quantité illimitée et obtenus de manière reproductible, ces matériaux ne possèdent aucun élément d'origine animale. En effet, pour des questions religieuses ou éthiques, certains patients ne souhaitent pas, après information, avoir recours à une xéno greffe. Il faut également noter que, d'après l'arrêté du 5 avril 2016 fixant les critères de sélection des donneurs de sang, un patient ayant subi une xéno greffe ou une allogreffe ne peut plus donner son sang.

⁴⁴ Maciel et al., « Bone healing evaluation in critical-size defects treated with xenogenous bone plus porcine collagen ».

3.3.1.2.1 Céramiques phosphocalciques

Les phosphates de calcium ont fait l'objet d'études poussées du fait de leurs compositions chimiques proches de la partie minérale osseuse.

Fort de leur biocompatibilité et de leur ostéoconduction, elles agissent comme échafaudage pour la trame osseuse. Toutefois, leurs faibles propriétés mécaniques initiales limitent leur utilisation à des zones non soumises à des contraintes importantes⁴⁵.

Parmi les céramiques phosphocalciques, on peut compter l'hydroxyapatite, les phosphates tricalciques et les céramiques biphasées.

L'hydroxyapatite (HA) est une forme minérale naturelle de l'apatite de calcium. Les HA synthétiques sont utilisés sous de nombreuses formes (différentes porosités, ...) comme moyens de greffe osseuse. L'HA a une composition minérale semblable en de nombreux points à l'os naturel. La différence majeure est que l'HA synthétique contient des cristaux plus grands et plus organisés avec une composition plus homogène que ceux trouvés dans l'os⁴⁶.

L'HA se résorbe extrêmement lentement dans le corps en raison de cette structure plus cristalline et organisée, prenant souvent plusieurs décennies à se résorber complètement⁴⁷.

Le phosphate tricalcique est aussi trouvé naturellement dans l'os et fabriqué de manière synthétique afin d'être utilisé comme substitut osseux.

Sa forme la plus employée, le β -TCP, est généralement plus soluble et moins cristallin que l'HA, et sa résorption est bien plus rapide, ce qui fait que son temps de présence au sein du site greffé est parfois trop court (quelques mois, ne laissant pas le temps à l'os de remplacer le biomatériau)⁴⁸.

Afin de profiter des avantages de ces précédents matériaux, un mélange d'HA et de β -TCP a été créé, donnant un phosphate de calcium biphasique (BCP). Ses propriétés de résorption dépendent des quantités relatives d'HA et de β -TCP dans le greffon osseux.

On profite alors de la résistance mécanique et de la bioactivité de l'HA favorisant la précipitation d'apatite biologique, favorable à la formation osseuse, et de la résorption contrôlée par le pourcentage de β -TCP.

⁴⁵ Bouler et al., « Macroporous biphasic calcium phosphate ceramics : influence of five synthesis parameters on compressive strength ».

⁴⁶ Bouler, « Les biomatériaux phosphocalciques de synthèse ».

⁴⁷ Gutermann, Roy, et Begue, « Substituts osseux synthétiques : quelles spécificités ? »

⁴⁸ Van der Stok et al., « Bone substitutes in the Netherlands : a systematic literature review ».

Ainsi, en adaptant les proportions d'HA et de β -TCP, il est possible de contrôler la cinétique de résorption – substitution osseuse des céramiques biphasées, et d'augmenter la solidité mécanique du β -TCP, trop faible⁴⁹.

3.3.1.2.2 Polymères

Le polymère le plus fréquemment employé est le polyméthylméthacrylate (PMMA), qui est excellentement biocompatible. Utilisé dans des défauts intra-osseux, ce polymère permettrait un gain osseux significatif sans pour autant induire la formation d'une nouvelle attache. La nature non résorbable de ce matériau pousse certains auteurs à dire qu'il interfèrerait avec une cicatrisation normale⁵⁰. Les polymères sont plus utilisés en chirurgie orthopédique qu'en chirurgie buccale.

3.3.1.2.3 Bioverres

Il s'agit d'une génération de substituts osseux composés de phosphosilicate de calcium dont les performances sont dues à de multiples interactions physiques et chimiques. Cette bioactivité leur confère des propriétés d'ostéoconduction et d'ostéostimulation. Ils agissent non seulement comme une trame sur lequel l'os se forme, mais également sur la différenciation de nouvelles cellules osseuses *in situ* en favorisant le chimiotactisme des cellules ostéoprogénitrices⁵¹.

3.3.1.2.4 Sulfate de Calcium

Aussi connu sous le nom de gypse ou de plâtre de Paris, le sulfate de calcium était couramment utilisé comme remplisseur de vide osseux ou comme vecteur pour l'administration d'antibiotiques⁵². Il possède une solubilité prévisible et se résorbe en l'espace de quelques semaines, ce qui le rend incompatible avec une utilisation efficace pour une greffe osseuse dans laquelle des échafaudages à plus long terme sont nécessaires pour la croissance osseuse.

⁴⁹ Yamada et al., « Osteoclastic resorption of calcium phosphate ceramics with different hydroxyapatite/beta-tricalcium phosphate ratios ».

⁵⁰ Plotzke et al., « Histologic and histometric responses to polymeric composite grafts ».

⁵¹ Stanley et al., « The implantation of natural tooth form bioglass in baboons : long term results ».

⁵² Gutermann, Roy, et Begue, « Substituts osseux synthétiques : quelles spécificités ? »

3.3.1.3 Origine mixte

Il s'agit de matériaux mixtes ayant des composants d'origine synthétique et d'autres d'origine naturelle. En effet, de la même manière que vu précédemment pour les matériaux composites d'origine animale, du collagène animal est ajouté à des particules osseuses alloplastiques.

On peut y ajouter le MPM réalisé à partir d'un substitut non autologue.

3.3.1.4 Membrane⁵³

Les membranes sont aujourd'hui devenues un élément indispensable en dentisterie régénérative.

On peut leur attribuer plusieurs rôles selon leur composition, notamment la protection du site opératoire, le maintien de l'espace en association ou non avec un biomatériau dans une régénération osseuse guidée (ROG), le rôle de barrière et d'exclusion cellulaire vis-à-vis des cellules épithéliales (tout en étant perméable aux facteurs de croissance), la stabilisation du matériau de comblement ou la lutte contre la résorption du greffon.

Il existe des membranes résorbables ou non, rigides ou non, d'origine naturelle ou synthétique.

3.3.1.4.1 Origine naturelle résorbable

Faites de collagène animal (bovin ou porcin) traité afin de les rendre biocompatibles, ces membranes résorbables présentent l'avantage d'éviter une réintervention pour la dépose, et elles sembleraient limiter les complications post-opératoires. Cependant elles présentent plusieurs inconvénients. Leur manipulation peut s'avérer délicate, leur faible rigidité impose un comblement sous-jacent, leur vitesse de résorption n'est pas contrôlée et leur dégradation peut provoquer une inflammation locale bien que minime, elle-même responsable d'une résorption osseuse et d'une prolifération fibroblastique. Pour contrer l'inflammation, des collagènes réticulés (ou « cross-linking ») ont été développés ; leurs fibres se dégradent plus tard, retardant ainsi la dégradation de la membrane.

Le PRF, décrit plus haut, constitue une solution naturelle autogène pouvant être utilisée comme membrane, mais pas en ROG car elle n'a aucune résistance mécanique, et sa résorption est bien trop rapide (environ une semaine).

⁵³ Meyer et al., « Membranes in pre-implantation surgery ».

3.3.1.4.2 Origine synthétique résorbable ou non

Les membranes synthétiques résorbables sont constituées d'acide polylactique, d'acide polyglycolique ou bien d'un mélange des 2. Elles présentent les mêmes avantages et inconvénients que leurs homologues naturels⁵⁴.

Les membranes synthétiques non résorbables peuvent être en titane, en silicone ou en Polytétrafluoréthylène expansé (e-PTFE). Cette dernière est quasiment la seule utilisée. En effet, le silicone est trop perméable aux cellules épithéliales et le titane présente un risque d'exposition endobuccale trop élevée. Le e-PTFE est un polymère synthétique biologiquement inerte et chimiquement non réactif. Son principal inconvénient réside dans sa macroporosité, source de pénétration bactérienne lorsque la membrane est exposée, nécessitant la dépose de la membrane.

Une version plus dense de ces membranes a été créée, la d-PTFE, dont les pores sont plus fins (microporosité) et possédant ainsi une résistance accrue à la pénétration bactérienne, permettant même de les laisser exposées, avec une cicatrisation de seconde intention⁵⁵. Elles sont pour la plupart renforcées en titane.

L'inconvénient des membranes non résorbables est la nécessité d'un deuxième temps chirurgical afin de les déposer, ceci pour les interventions concomitantes à la pose de l'implant. Pour les implantations différées, on procède à l'ablation de la membrane lors de la réouverture du site pour mettre en place l'implant.

Il est intéressant de noter que la Conception et Fabrication Assistées par Ordinateur (CFAO) est utilisable en vue d'une greffe osseuse. En effet, grâce à une étude pré-chirurgicale sur un examen radiologique 3D type Cone Beam Computed Tomography (CBCT), les mesures du greffon nécessaire sont prises et transmises pour générer le greffon adapté. Cela permet de réduire les risques de contamination du greffon par rapport à une adaptation manuelle, opérateur-dépendant et chronophage. Un autre avantage est d'obtenir un greffon osseux sur mesure s'adaptant parfaitement

⁵⁴ Ibid.

⁵⁵ Barber et al., « Using a dense ptfе membrane without primary closure to achieve bone and tissue regeneration ».

à son lit receveur et facilitant ainsi l'invasion vasculaire initiale qui entame le processus d'ostéogenèse⁵⁶.

Outre le coût financier supplémentaire, la CFAO présente quelques inconvénients. La taille du greffon est en effet limitée par la taille des têtes fémorales des donneurs pour les allogreffes, et par la nécessité d'une diffusion des nutriments et d'oxygène pour les matériaux synthétiques.

Pour les greffons usinés, le risque de contamination par du tungstène provenant des fraises utilisées n'est pas nul⁵⁷. Enfin, une erreur d'adaptation du greffon peut survenir (artéfacts radiologiques).

⁵⁶ Venet et al., « Intérêt de l'imagerie pour les greffes d'apposition allogéniques par tunnelisation ».

⁵⁷ Nakazawa, « Evaluation of HA bone graft fabricated by CAD/CAM based on CT simulation ».

Tableau 1 : Récapitulatif des principaux biomatériaux utilisés pour la régénération des tissus durs

| Régénération des tissus durs | | | |
|-------------------------------------|--|--|--|
| Origine naturelle | Autogreffe | - Os autogène (broyé / lame corticale) - PRF - MPM réalisé avec os autologue | |
| | Xéno greffe | - HA animale - Carbonate de Ca (corail, nacre, seiche) - Dérivé de la matrice amélaire | |
| | Allogreffe | - Os de banque | |
| | Composite | - Particules osseuses naturelles + collagène animal - MPM réalisé avec un substitut xénogénique | |
| Origine synthétique | Alloplastique | Céramique phospho-calcique | - HA synthétique - β -TCP - Céramiques biphasées |
| | | Polymère | - Ciments acryliques - Polyesters aliphatiques |
| | | Bioverre | - Phosphosilicate de Calcium |
| Origine mixte | Composite (Alloplastique + Xéno greffe) | - Particules osseuses synthétiques + collagène animal | |
| | Composite (Alloplastique + Autogreffe) | MPM réalisé avec un substitut non autologue | |
| Membranes | | Résorbable | Non résorbable |
| | Naturelle | - Collagène - PRF | |
| | Synthétique | - Acide polylactique PLA - Acide polyglycolique PGA - Mélange PGA/PLA | - ePTFE - dPTFE |

Source : Auteur, 2017

3.3.2 Régénération des tissus mous

Les matrices dermiques acellulaires sont parfois utilisées afin d'éviter le prélèvement d'un greffon autologue, diminuant ainsi la morbidité liée à l'acte (douleur, inconfort, etc.) et réduisant le temps d'intervention. Intéressant quand on lit Griffin et al.⁵⁸ dire qu'une minute d'intervention supplémentaire correspond à 4% de risque de complications en plus.

En France, seules celles d'origine animale sont vendues : ce sont les matrices de collagène xénogénique, constituées de collagène essentiellement d'origine porcine organisé en deux couches ; l'une dense, appliquée du côté du lambeau, l'autre poreuse, orientée vers la surface dentaire. Grâce à son épaisseur, cette couche poreuse potentialise la formation d'un caillot important. L'hôte développe un réseau de collagène à mesure que la membrane se résorbe. Elle est tolérée biologiquement.

Ces matrices collagéniques (Mucograft®, Mucoderm®) constituent aujourd'hui la seule alternative au prélèvement autogène.

Tableau 2 : Récapitulatif des différents biomatériaux de régénération des tissus mous

| Régénération des tissus mous | |
|------------------------------|-------------------|
| Origine naturelle | PRF |
| | Collagène animal |
| | Greffon autologue |

Source : Auteur, 2017

⁵⁸ Griffin et al., « Postoperative complications following gingival augmentation procedures ».

4 : Critères de choix des biomatériaux

4.1 Patient

Comme avant toute intervention chirurgicale, il est primordial de veiller à ce que le patient ne présente pas de contre-indications à la réalisation de l'acte, qu'elles soient locales ou générales, absolues ou relatives.

4.1.1 Contre-indications générales

On veillera notamment à conduire un interrogatoire complet afin de détecter toutes les pathologies générales du patient.

Certaines représentent des contre-indications absolues. On peut citer^{59 60 61}:

- Les cardiopathies valvulaires à haut risque d'endocardite infectieuse,
- Les infarctus récents (inférieurs à 6 ou 12 mois selon les auteurs),
- La transplantation d'organe,
- La pose récente d'un stent coronaire (inférieure à 12 mois),
- L'insuffisance rénale chronique sévère ou terminale,
- Les affections du métabolisme osseux (maladie de Paget, ostéomalacie, ostéogénèse imparfaite),
- Les enfants n'ayant pas terminé leur croissance (par exemple en cas d'agénésie),
- Les patients sous chimiothérapie,
- Les affections endocriniennes comme l'hyperparathyroïdisme à risque élevé,
- L'épilepsie non contrôlée,

A propos des contre-indications relatives, il appartient au praticien d'évaluer le degré de sévérité de la pathologie, ainsi que la possibilité de la traiter.

Selon Davarpanah⁶², l'ostéoporose ne figure pas parmi les contre-indications à une chirurgie pré-implantaire ou implantaire.

⁵⁹ Princ, Piral, et Gaudy, *Chirurgie osseuse préimplantaire*.

⁶⁰ Tarragano et Moyal, « Pathologies constituant une contre-indication absolue à la pose d'implants ».

⁶¹ Davarpanah, Szmukler-Moncler, et Rajzbaum, *Les implants en odontologie : l'essentiel de la pratique*.

⁶² Ibid.

Le patient diabétique est à risque variable en fonction du type de diabète et de son équilibre. D'après Princ, un diabète non équilibré constitue une contre-indication relative à une greffe osseuse⁶³.

Concernant le VIH, le praticien s'informerá par des examens complémentaires de l'équilibre de la pathologie avant d'établir un plan de traitement. Un patient séropositif dont la charge virale est indétectable et le taux de lymphocytes équilibré ne constitue pas une contre-indication. Des études n'ont montré aucune différence entre un patient non infecté et un patient infecté sous antirétroviraux à la suite d'un traitement implantaire^{64 65}.

D'autres situations que nous ne détaillerons pas ici sont à évaluer, telles que la grossesse, les patients insuffisants respiratoires, les patients souffrant de pathologies psychiatriques. Enfin il conviendra d'étudier la compréhension et la motivation du patient.

4.1.2 Contre-indications locales

Ces contre-indications sont essentiellement relatives, et il relève du bon sens clinique qu'une hygiène bucco-dentaire déficiente ou une maladie parodontale active constituent des obstacles qu'il est important de corriger avant d'envisager une reconstruction chirurgicale.

D'autres facteurs tels que le bruxisme ou une occlusion défavorable doivent être pris en compte et corrigés si possible. L'ouverture buccale doit également être évaluée. Ils ne contre-indiquent pas une greffe osseuse mais peuvent contre-indiquer un traitement implantaire, la greffe n'ayant donc plus d'utilité.

4.1.3 Traitement médical

Certains traitements peuvent amener le chirurgien à prendre des précautions particulières avant de réaliser une régénération osseuse.

La prise d'anticoagulants ne contre-indique pas la réalisation d'une chirurgie. Il faudra assurer un protocole d'hémostase locale pour tous les types d'anticoagulants et s'informer sur l'INR en cas de

⁶³ Princ, Piral, et Gaudy, *Chirurgie osseuse préimplantaire*.

⁶⁴ Campo et al., « Oral complication risks after invasive and non-invasive dental procedures in HIV-positive patients ».

⁶⁵ Strietzel et al., « Implant-prosthetic treatment in HIV-infected patients receiving highly active antiretroviral therapy : report of cases ».

prise d'anti-vitamine K. Il est judicieux de s'informer sur la raison de la prescription pour connaître la pathologie dont souffre le patient.

Concernant les biphosphonates, la Société Française de Stomatologie et Chirurgie Maxillo-Faciale (SFSCMF) affirme qu'en l'absence d'étude et de recul clinique, il est difficile de prévoir le risque lié aux greffes osseuses pré-implantaires et aux techniques d'augmentation des tissus mous⁶⁶. Cependant, il convient d'analyser les alternatives possibles et de s'informer sur le type de biphosphonates (durée, motif et voie d'administration).

En effet, dans le même rapport, la SFSCMF propose les recommandations suivantes (faible niveau de preuve) :

- La prise de biphosphonates intraveineux pour une pathologie maligne augmente le risque et la rapidité de survenue d'une ostéonécrose des mâchoires en cas de pose d'implants. La pose d'implants n'est donc pas recommandée,
- La prise de biphosphonates oraux pour une pathologie bénigne entraîne un risque faible, mais non nul. La pose d'implants est donc possible, après évaluation du risque,
- En l'absence de données, le risque concernant la prise de biphosphonates intraveineux pour une pathologie bénigne ne peut pas être évalué. On veillera alors à informer le patient du manque de données avant d'envisager un traitement implantaire.

La radiothérapie cervico-faciale peut entraîner une ostéoradionécrose en cas d'intervention chirurgicale. Le chirurgien devra se renseigner sur le champ d'irradiation et la dose reçue (supérieure ou inférieure à 30 Gy). Peu d'études existent concernant la mise en place d'implants post-radiques et celles existantes ont en général un effectif faible, mais elles affirment que les taux d'échec de pose d'implants après radiothérapie ne change pas par rapport à une situation pré-radiothérapie⁶⁷.

Enfin, la prise d'immunosuppresseurs ou de corticoïdes au long cours constitue une contre-indication relative dans la mesure où cela entraîne de multiples effets secondaires⁶⁸.

Dans tous les cas, un contact avec le médecin traitant est nécessaire afin de permettre une prise de décision collégiale.

⁶⁶ Société française de stomatologie et chirurgie maxillo-faciale, « Implantologie et biphosphonates - recommandations de bonne pratique ».

⁶⁷ Colella et al., « Oral implants in radiated patients : a systematic review ».

⁶⁸ Princ, Piral, et Gaudy, *Chirurgie osseuse préimplantaire*.

4.1.4 Habitudes de vie

Selon une conférence d'expert concernant le tabac, il est recommandé d'obtenir de la part du patient une fenêtre thérapeutique de 6 à 8 semaines sans tabac avant et après l'intervention, afin de diminuer les risques de complication et le retard de cicatrisation⁶⁹.

La toxicomanie et l'éthylisme sont également à prendre en compte en évaluant leurs conséquences par des examens complémentaires.

4.1.5 Milieu socio-économique

Ces techniques de régénération tissulaire ont un coût non négligeable à la charge du patient, ainsi, cela entraîne une sélection de patients évoluant dans un milieu socio-économique favorable.

Toutefois, même si, pour un patient provenant d'un milieu défavorisé, les chances de pouvoir recourir à des traitements coûteux sont faibles, le chirurgien a le devoir de lui proposer toutes les thérapeutiques possibles. Inversement, pour un patient aisé, il est obligatoire de l'informer de l'ensemble des solutions existantes, coûteuses ou non. Le patient choisira la solution thérapeutique adaptée selon le rapport coût / bénéfice / risque et les conseils délivrés par le praticien.

4.1.6 Croyances religieuses

Certains patients pourront refuser de bénéficier de biomatériaux à cause de leur composition. En effet, pour des raisons religieuses, les matériaux d'origine porcine ne pourront pas être utilisés chez des personnes issues de certaines communautés.

De même, un patient végétalien ou végétarien peut refuser les xéno greffes. Ce critère dépend avant tout de l'information que donne le praticien ; il est important de donner une information loyale, claire et appropriée afin d'éclairer le patient qui choisira une solution qui lui convient.

⁶⁹ Vallet et al., « Conférence d'experts, texte court, 23 septembre 2005 : tabagisme périopératoire ».

4.2 Praticien

4.2.1 Compétences

Il est évident qu'avoir des compétences en chirurgie buccale et des connaissances en anatomie et physiologie est nécessaire avant de se lancer dans des techniques ayant certes fait leur preuve mais demeurant très opérateur dépendant. Des formations publiques et privées existent afin de se familiariser avec cette discipline rigoureuse et technique.

4.2.2 Habitudes

Les habitudes des chirurgiens sont à prendre en compte. Il est important que le praticien soit à l'aise avec la technique choisie et le matériau employé, qui possèdent tous deux une courbe d'apprentissage. Un praticien au sommet de cette courbe et maîtrisant une technique associée à un biomatériau ne verra pas d'avantage immédiat à en changer et ainsi à diminuer, même temporairement, son taux de succès.

4.3 Anatomie du site opératoire

4.3.1 Etendue et localisation

Il est important d'observer dans quel sens l'os doit être augmenté : horizontalement, verticalement ou les deux, et s'il faut augmenter au niveau crestal (ROG, apposition, ...) ou apical (sinus lift).

Plusieurs classifications de perte osseuse existent, mais aucune ne semble complète. Afin d'avoir une bonne communication entre praticiens, il paraît préférable de mesurer la résorption et d'indiquer sa direction et sa localisation.

Il faut par ailleurs bien prendre en compte les obstacles anatomiques (sinus et fosses nasales) et les obstacles majeurs (nerf alvéolaire inférieur, foramen mentonnier, nerf lingual, axes vasculaires, etc.)

Bien entendu, la localisation antérieure ou postérieure modifie l'accès et la difficulté d'intervention. Un comblement parodontal en distal d'une deuxième molaire maxillaire sera plus complexe qu'un comblement parodontal sur une incisive.

4.3.2 Projet

Il est primordial de garder à l'esprit le projet global.

Le but est-il de retrouver un volume osseux pouvant accueillir un implant ? Si tel est le cas, il faut prendre soin d'utiliser un matériau résorbable laissant place à un os néoformé permettant une bonne ostéointégration de l'implant.

Ou bien le but est-il d'obtenir un volume tissulaire esthétique ? Comme sous un bridge antérieur par exemple. Dans ce cas, un matériau redonnant du volume peut suffire, quelle que soit la qualité de l'os. Une greffe tissulaire, moins invasive, est également envisageable afin de redonner le volume attendu.

4.4 Matériau

Le choix du matériau dépend bien sûr de tous les éléments cités précédemment, mais certains critères intrinsèques au matériau sont à prendre en compte.

4.4.1 Facilité d'utilisation

A propriétés égales, l'un des arguments qui peut aider à choisir entre deux biomatériaux est sa facilité d'utilisation. En effet, une manipulation aisée rend l'acte chirurgical plus rapide. Le temps opératoire est ainsi réduit, et on sait qu'un temps d'intervention réduit augmente le taux de succès et diminue les risques de complications⁷⁰.

On peut, par exemple, penser au matériau disponible en seringue injectable apportant une grande précision, ou alors au matériau mêlant substitut osseux et collagène rendant l'application plus facile qu'un matériau sous forme de particules plus difficilement contrôlables.

4.4.2 Conditionnement

Il faut veiller à observer toutes les données relatives au conditionnement. Le matériau est-il périssable et dans quel délai ? Se conserve-t-il au frais ou au sec ? Son emballage occupe-t-il un volume

⁷⁰ Cheng et al., « Prolonged operative duration increases risk of surgical site infections : a systematic review ».

important ? Autant de critères pratiques qui peuvent faire pencher la balance entre deux biomatériaux.

4.4.3 Vitesse de résorption

Ce critère est à corrélérer au projet global. On veillera à adapter la résorption du matériau à la solution choisie.

4.4.4 Coût

Un biomatériau peut présenter bien des avantages en matière de manipulation, conservation ou bénéfice clinique, si son coût est trop élevé, son rapport coût / bénéfice / risque ne sera pas à son avantage. En effet, l'aspect financier n'est pas à négliger tant pour le praticien que pour le patient, pour qui la thérapeutique doit être accessible, d'autant plus que ces biomatériaux et les techniques associées ne sont pas pris en charge par la sécurité sociale.

4.4.5 Taux de succès et raisons d'échec

Le taux de succès est la qualité la plus regardée pour un biomatériau. Il paraît évident de le prendre en compte. Mais attention aux raisons des échecs observés.

En effet, entre un matériau présentant un taux de succès de 99% mais avec 1% d'échecs dû à la transmission d'un virus, et un matériau avec un taux de succès de 94% avec 6% d'échecs dus à un rejet du matériau sans autre conséquence que de devoir refaire l'intervention, les désagréments ne sont pas les mêmes. Il faut donc bien étudier la balance coût / bénéfice / risque du biomatériau.

5 : Discussion

La plupart des biomatériaux cités précédemment ont été étudiés à plusieurs reprises, démontrant (ou non) leur efficacité clinique, appréciée avec un recul suffisant. Nous discuterons donc uniquement des nouveaux biomatériaux qu'ils en soient encore au stade de la recherche clinique ou qu'ils aient été introduits sur le marché et donc accessibles au chirurgien. Avec l'augmentation des besoins de santé dans cette discipline, il devient presque incontournable pour les jeunes praticiens de se former en dentisterie régénérative et donc de choisir les biomatériaux adaptés. A cette fin, il est important de savoir évaluer le rapport coût / bénéfice / risque.

Cette discussion a pour objectif d'évaluer l'efficacité et le devenir à court, moyen et long terme d'un certain nombre de biomatériaux. Nous étudierons successivement l'avancée des recherches sur les cellules souches mésenchymateuses, les progrès de l'utilisation des facteurs de croissance, les avancées du PRF et ses dérivés telles que les matrices plasmiques minéralisées, les matériaux composites (particules associées à du collagène), les matrices collagéniques d'augmentation des tissus mous, ainsi que les nouvelles générations de bioverres.

5.1 Cellules souches mésenchymateuses (CSM)

Il s'agit de prélever des cellules souches mésenchymateuses contenues majoritairement dans la moelle osseuse et le tissu adipeux du patient, de les mettre en culture et de les associer de manière extemporanée au biomatériau de comblement.

N'ayant pas encore reçu l'autorisation de mise sur le marché, les CSM sont encore à l'étude. Deux effets thérapeutiques sont évalués : d'une part, leur capacité à créer du tissu osseux lorsqu'elles sont employées en combinaison avec des biomatériaux leur servant d'échafaudage⁷¹. En effet, ces cellules sont capables de se différencier, entre autres, en ostéoblastes. Et d'autre part, l'effet de leurs propriétés paracrines liées à la sécrétion de nombreux facteurs de croissance dont Hepatocyte Growth Factor (HG), Insulin Growth Factor (IGF) et TGF- β mais également de molécules anti-inflammatoires incluant par exemple des cytokines. Les CSM seraient donc capables de moduler les réponses immunitaires et inflammatoires⁷².

⁷¹ Vinatier et al., « Les cellules souches en ingénierie des tissus ostéoarticulaires et vasculaires ».

⁷² Ménard et Tarte, « Immunosuppression et cellules souches mésenchymateuses : mieux comprendre une propriété thérapeutique majeure ».

Les inconvénients demeurent la contrainte pour le patient de subir un prélèvement, la logistique de transport des cellules entre le lieu de prélèvement, le centre agréé de thérapie cellulaire où elles sont cultivées, et le lieu de réalisation de la greffe, ainsi que le temps de culture d'environ 4 semaines pour en obtenir suffisamment. Par ailleurs, le potentiel de différenciation ostéogénique diminue avec l'âge du patient. Cet élément a son importance, étant donné le lien existant entre les besoins en greffe et l'âge des patients.

Actuellement des recherches sont menées pour créer des stocks de grandes quantités de cellules allogéniques « prêtes à l'emploi », permettant de s'affranchir de ces inconvénients. Leur utilisation sans médicament immunosuppresseur semble difficile à imaginer, mais, d'après l'INSERM, il a été montré que les CSM sont peu immunogènes et ont même des propriétés immunosuppressives *via*, entre autres, l'inhibition de la prolifération des lymphocytes T et B⁷³.

Les CSM n'étant pas utilisées en clinique, les études ci-dessous ne portent donc que sur leur utilisation chez l'animal.

En 2014, Gamblin et al.⁷⁴ ont réalisé chez la souris des greffes osseuses grâce à des céramiques biphasiques combinées ou non avec des CSM humaines. Ils ont remarqué que les CSM avaient augmenté l'expression des gènes ostéoblastiques à 1 semaine, la présence de macrophages à 2 et 4 semaines, l'ostéoclastogénèse à 4 et 8 semaines et l'ostéogénèse à 4 et 8 semaines. Cependant, les CSM ont disparu du site après 2 semaines, ce qui indique qu'elles ont un rôle inducteur et non effecteur de formation osseuse. L'importance de l'ostéoclastogénèse a été montrée par blocage induit de celle-ci ayant pour effet direct une diminution de la formation osseuse. En résumé, les CSM influencent positivement la formation osseuse en attirant des cellules souches hématopoïétiques circulantes et en induisant leur différenciation en macrophages et ostéoclastes.

En 2013, Udehiya et al.⁷⁵ ont étudié la réparation d'un défaut osseux chez le lapin en comparant cette réparation dans un groupe témoin traité par HA seule, et dans deux groupes contrôles traités par HA combinée à des CSM, autogènes pour l'un et allogéniques pour l'autre. Le comblement complet du défaut osseux était plus rapide dans les groupes traités par HA + CSM par rapport au groupe témoin. Histologiquement, une augmentation de l'ostéogénèse, une réorganisation meilleure et plus rapide de l'os spongieux et une formation de matrice osseuse plus importante étaient observables dans les groupes contrôles. Les auteurs estiment donc que les CSM

⁷³ Institut national de la santé et de la recherche médicale, Peschanski, et Jorgensen, « Cellules souches et thérapie cellulaire ».

⁷⁴ Gamblin et al., « Bone tissue formation with human mesenchymal stem cells and biphasic calcium phosphate ceramics : the local implication of osteoclasts and macrophages ».

⁷⁵ Udehiya et al., « Comparison of autogenic and allogenic bone marrow derived mesenchymal stem cells for repair of segmental bone defects in rabbits ».

permettraient d'induire une cicatrisation osseuse plus rapide et plus complète par rapport à l'utilisation de biomatériau seul.

En 2013, Pourebrahim et al.⁷⁶ comparent l'os autogène (os tibial cortico-spongieux) et la combinaison HA/ β -TCP + CSM utilisés pour combler un défaut alvéolaire sur 4 chiens (défaut de 15mm créé bilatéralement de la crête au plancher nasal). Chaque chien a reçu les deux solutions. La régénération osseuse est évaluée par histomorphométrie à J15 et J60 après l'implantation. L'autogreffe donnent des résultats significativement meilleurs que les CSM (45% et 96% à J15 et J60, contre 5% et 70%). D'après les auteurs, l'autogreffe reste le gold standard pour la régénération osseuse, mais que l'utilisation de CSM constituerait une alternative acceptable.

Avant d'être utilisées en clinique, les recherches ont encore de nombreux progrès à faire, notamment sur la création de banques de cellules allogéniques « prêtes à l'emploi » permettant de s'affranchir des inconvénients liés à l'autogène (prélèvement, culture, ...). Cependant, le potentiel de cette solution thérapeutique chez l'animal devrait permettre d'améliorer, chez l'homme, les traitements de manière significative et contrôlée dans les années à venir.

5.2 Facteurs de croissance

Le recours aux facteurs de croissance est à l'étude depuis de nombreuses années. Nous n'étudions ici qu'une version recombinante de la protéine 2 morphogénétique osseuse (rhBMP-2) dont l'utilisation en chirurgie buccale a été autorisée aux Etats-Unis par la FDA en 2007, mais qui ne possède pas d'indication en chirurgie buccale selon le résumé des caractéristiques du produit en France⁷⁷. Il s'agit d'une glycoprotéine de signalisation membre de la superfamille TGF- β utilisée afin de stimuler le recrutement et la différenciation des cellules souches mésenchymateuses. Cette protéine est employée en association avec une éponge de collagène afin de générer une chimiotaxie des CSM, leur prolifération et leur différenciation en ostéoblastes.

Il faut cependant faire attention à la dose délivrée de rhBMP-2 au sein du site. En effet, plusieurs études, et notamment celle de Tannoury et al., montrent des risques d'ossification ectopique, d'ostéolyse, de pathologies neurologiques ou encore de cancer, dus à la délivrance incontrôlée et parfois hors site d'une dose trop importante de rhBMP-2⁷⁸.

⁷⁶ Pourebrahim et al., « A comparison of tissue-engineered bone from adipose-derived stem cell with autogenous bone repair in maxillary alveolar cleft model in dogs ».

⁷⁷ Blanchy et al., « Intérêt des éponges de collagène pour prévenir la résorption osseuse alvéolaire post-extractionnelle : revue systématique de la littérature ».

⁷⁸ Tannoury et An, « Complications with the use of bone morphogenetic protein 2 (BMP-2) in spine surgery ».

En 2010, Oliveira et al.⁷⁹ évaluent la cicatrisation d'un défaut tibial sur 18 chiens divisés en 3 groupes : un groupe traité par une éponge de collagène, un autre avec une éponge de collagène associée à des CSM, et le dernier associant du collagène et des CSM, du rhBMP2. Ils analysent radiographiquement les défauts à différents temps et concluent à une différence significative notamment en matière de reconstruction de la corticale et de temps de guérison. Les groupes avec CSM procurent en effet de meilleurs résultats que le groupe contrôle. Néanmoins, la comparaison finale entre les groupes tests ne montrent pas de bénéfice à l'adjonction de rhBMP2.

Lors d'une revue de littérature, Carragee et al.⁸⁰ étudient les effets secondaires et les complications dus à l'utilisation de rhBMP2 dans les chirurgies de fusion de vertèbres. Ils dénoncent le fait que les industriels affirment qu'il n'y a aucun risque à l'utiliser, alors que de nombreuses publications (notamment de la FDA en 2010⁸¹), rapportent des effets secondaires importants tels que des infections, une formation osseuse ectopique, ou encore un risque de dégénérescence maligne.

Si quelques cas cliniques sans niveau de preuve suffisant suggèrent une efficacité réelle de la rhBMP2, peu d'études s'y intéressent vraiment, notamment du fait d'un prix très élevé. Actuellement, nous ne pouvons pas considérer la rhBMP2 comme une alternative intéressante en chirurgie régénérative du fait des complications évoquées et du faible niveau de preuve des études.

D'autres facteurs de croissance tels que PDGF⁸² peuvent être utilisés, mais leur emploi n'est guère documenté.

5.3 Avancées du PRF

Parmi les concentrés plaquettaires développés ces dernières années (PRP, PRGF et PRF), le PRF s'est imposé comme le plus efficace⁸³. Des découvertes récentes ont permis d'améliorer l'utilisation du PRF, et nous nous intéresserons à deux variantes du PRF originel de Choukroun.

⁷⁹ Oliveira et al., « Autologue mononuclear stem cells and morphogenetic bone protein in experimentally induced tibial defect healing in dogs ».

⁸⁰ Carragee, Hurwitz, et Weiner, « A critical review of recombinant human bone morphogenetic protein-2 trials in spinal surgery : emerging safety concerns and lessons learned ».

⁸¹ Food and drug administration, « Questions regarding P050036 Medtronic's AMPLIFY™ rhBMP-2 matrix ».

⁸² Nevins et Reynolds, « Tissue engineering with recombinant human platelet-derived growth factor BB for implant site development ».

⁸³ Giannini et al., « Comparison between PRP, PRGF and PRF : lights and shadows in three similar but different protocols ».

La première avancée est née de l'idée d'utiliser les cellules blanches du sang jusqu'alors négligées, puisque considérées comme inutiles. Cependant des recherches ont montré que parmi les leucocytes, les monocytes étaient capables de libérer des facteurs de croissance, de produire des BMP (et d'avoir des récepteurs aux BMP), et de stimuler la différenciation ostéoblastique et l'angiogénèse. Ces leucocytes sont présents à un taux fixe supérieur à 50% dans le PRF, mais sont situés en périphérie du caillot de fibrine. Afin de permettre une meilleure répartition de ces leucocytes (et aussi des plaquettes) dans la fibrine, le protocole de préparation du PRF initial a été modifié et prend le nom de Advanced PRF™ ou A-PRF™⁸⁴. Le A-PRF relarguerait les mêmes cytokines que le PRF mais VEGF est significativement libérée en plus grande quantité⁸⁵.

En 2016, une étude *in vitro* est réalisée afin de comparer 3 échantillons de chaque concentré étudié, prélevés sur six donneurs. Il y a donc 3 échantillons de PRP, 3 de PRF et 3 de A-PRF. Les analyses de libération de facteurs de croissance à différents temps (des premières minutes jusqu'à dix jours) montrent que le A-PRF possède le relargage le plus long des 3 concentrés, et permet une libération d'une quantité plus importante des facteurs de croissance⁸⁶. Une autre étude de Masuki et al. suivant un protocole similaire donne les mêmes résultats⁸⁷, allant dans le sens d'une amélioration des propriétés du PRF, même si des études de plus grande ampleur sont nécessaires pour démontrer son intérêt.

Il n'existe pas à ce jour d'études démontrant l'efficacité du A-PRF, mais d'après des cas cliniques relatés par certains auteurs, il semblerait avoir une action positive sur la cicatrisation gingivale (accélération de la cicatrisation) et sur la cicatrisation osseuse. Ils avancent même une reconstruction inattendue d'une alvéole avec défaut pariétal, soupçonnant les BMP retrouvées dans le caillot d'être à l'origine de cette reconstruction osseuse⁸⁸.

La seconde avancée, plus récente, a pour objectif de combiner les concentrés plaquettaires enrichis en leucocytes dont les bénéfiques ont été évoqués ci-dessus, et leur utilisation sous forme liquide et non coagulée. C'est ainsi qu'est né le i-PRF (injectable PRF), de même composition que le A-PRF mais sous forme liquide et ne coagulant qu'après quelques minutes. Les chercheurs avancent des

⁸⁴ Choukroun et al., « Advanced platelet rich fibrin ou A-PRF : un nouveau « gold standard » dans les concentrés sanguins ? »

⁸⁵ Fujioka-Kobayashi et al., « Optimized platelet-rich fibrin with the low-speed concept : growth factor release, biocompatibility, and cellular response ».

⁸⁶ Kobayashi et al., « Comparative release of growth factors from PRP, PRF, and advanced-PRF ».

⁸⁷ Masuki et al., « Growth factor and pro-inflammatory cytokine contents in platelet-rich plasma (PRP), plasma rich in growth factors (PRGF), advanced platelet-rich fibrin (A-PRF), and concentrated growth factors (CGF) ».

⁸⁸ Choukroun et al., « Advanced platelet rich fibrin ou A-PRF : un nouveau « gold standard » dans les concentrés sanguins ? »

résultats prometteurs. Il permettrait notamment de solidifier une greffe de particules, autorisant ainsi sa sculpture avant de la fixer sous cette forme avec le i-PRF. Une étude de 2015 confirme ce pouvoir de fixation des greffes particulaires⁸⁹.

Dans une étude de 2017, Miron et al. comparent le PRP et le i-PRF en mesurant les taux de facteurs de croissance relâchés et leur expression à des temps différents, en évaluant la migration cellulaire (fibroblastes notamment). Les résultats mettent en évidence la capacité du i-PRF à libérer des quantités plus importantes de facteurs de croissance et à induire une plus forte migration fibroblastique et une plus forte expression de PDGF, TGF- β et de collagène⁹⁰.

La survie, la migration, l'adhésion, la prolifération et la différenciation ostéoblastique dans du PRP, du i-PRF et dans un groupe contrôle sans concentré ont été évaluées en 2017. Le i-PRF permet une survie identique à celle du PRP mais supérieure au groupe contrôle, et une migration trois fois supérieure aux deux autres groupes. L'adhésion n'a pas été modifiée, mais la prolifération est plus importante avec le i-PRF. La différenciation ostéoblastique est également améliorée significativement avec le i-PRF⁹¹.

Tout comme pour son homologue coagulé le A-PRF, ces premières observations sont prometteuses mais le i-PRF nécessite des recherches plus étendues afin de prouver son intérêt clinique.

5.4 Matrices plasmatiques minéralisées

Le MPM semble représenter une solution efficace pour réaliser des greffes osseuses. Les auteurs ayant mis au point cette technique ont montré un éventail d'utilisations allant de l'augmentation verticale de crête mandibulaire à l'augmentation horizontale en lingual, en passant par le sinus lift⁹².

En 2015, dans une étude à 6 mois après une greffe osseuse d'une fente labiale chez dix patients au moyen de MPM à base d'os autogène provenant de la crête iliaque, les auteurs montrent une excellente stabilité de la greffe faite avec cette combinaison de plaquettes, de concentré de fibrine et d'os autogène pour réparer les défauts de fente alvéolaire⁹³.

⁸⁹ Mourão et al., « Obtention of injectable platelets rich-fibrin (i-PRF) and its polymerization with bone graft : technical note ».

⁹⁰ Miron et al., « Injectable platelet rich fibrin (i-PRF) : opportunities in regenerative dentistry ? »

⁹¹ Wang et al., « Effects of an injectable platelet-rich fibrin on osteoblast behavior and bone tissue formation in comparison to platelet-rich plasma ».

⁹² Perisse et al., « Aspect clinique et histologique des matrices plasmatiques minéralisées (MPM) : nouveau protocole des PRF ».

⁹³ Nadon et al., « Interest of mineralized plasmatic matrix in secondary autogenous bone graft for the treatment of alveolar clefts ».

Nous ne disposons actuellement que de peu d'études. Ainsi des études plus approfondies sont nécessaires pour s'assurer de sa fiabilité, de la reproductibilité des résultats et prouver son efficacité. Le recul clinique permettra également de voir les résultats à moyen et long termes, notamment la quantité de résorption se produisant.

5.5 Matériaux composites collagéniques

Les matériaux composites collagéniques sont mis sur le marché depuis plusieurs années, les fabricants vantant leurs mérites en matière de manipulation et de modelage. Plusieurs études portant sur l'efficacité de ce type de substituts ont été réalisées.

En 2008, Araujo et al.⁹⁴ comparent le devenir de la crête osseuse après une extraction sans et avec comblement alvéolaire post-extractionnel avec du Bio-Oss collagène® sur 5 chiens avec chacun 2 sites prémolaires mandibulaires controlatéraux (un avec et un sans comblement). Le volume créal est mieux préservé avec comblement, bien que de nombreuses particules de Bio-Oss® aient été retrouvées dans l'alvéole après cicatrisation à 3 mois, occupant la place potentielle d'os néoformé et suggérant que ces particules entraînent un retard de cicatrisation. Selon les auteurs, le Bio-Oss collagène® ne semble donc pas adapté à un comblement post-extractionnel.

Très récemment en 2017, Maciel et al.⁹⁵ comparent un comblement avec du Bio-Oss® (BO) et du Bio-Oss collagène® (BOC) sur des défauts de taille critique (non réparables sans l'aide d'un comblement) sur une population d'une trentaine de rats. A 2 mois après l'intervention, on n'observe aucune différence significative entre les deux groupes en matière de néoformation osseuse. Les auteurs remarquent aussi que la formation osseuse demeure incomplète quel que soit le groupe, leur suggérant que pour des défauts de taille critique, ni le BO, ni le BOC n'est adapté.

A propos de l'ajout de collagène, les auteurs sont mitigés, puisque d'un côté ses propriétés mécaniques facilitent l'adaptation dans le défaut, et son pouvoir hémostatique a rendu les interventions plus aisées par le maintien du caillot ; mais d'un autre côté, la présence de collagène peut favoriser une réaction inflammatoire. Les auteurs suggèrent en effet la présence de résidus de collagène non résorbés et ont noté une réponse inflammatoire plus importante pendant toute la durée de l'étude dans le groupe BOC.

⁹⁴ Araújo et al., « The influence of Bio-Oss Collagen® on healing of an extraction socket : an experimental study in the dog ».

⁹⁵ Maciel et al., « Bone healing evaluation in critical-size defects treated with xenogenous bone plus porcine collagen ».

Au vu de ces résultats, la question s'est posée de savoir si les inconvénients liés au Bio-Oss® collagène sont liés à l'ajout de collagène ou à la présence d'hydroxyapatite animale. Pour répondre à cette interrogation, une étude de 2014 menée par Kato et al.⁹⁶ a comparé les propriétés ostéoconductrices et la biodégradation du Bio-Oss collagène® avec un autre biomatériau d'origine mixte, un mélange de β -TCP et de collagène. Ils ont comblé des défauts de taille critique sur des calvarias de rats, et procédé à des analyses histologiques et histomorphologiques à 6 et 10 semaines après l'intervention :

- A 6 semaines, le groupe β -TCP collagène présentait un os immature avec un tissu conjonctif dense, contrairement à l'abondant tissu fibreux repéré dans les sites greffés au Bio-Oss collagène®.
- A 10 semaines, le β -TCP collagène a entraîné une cicatrisation avec un os mature, dense, avec résorption complète du biomatériau.

Dans le groupe Bio-Oss collagène®, les auteurs notent seulement la présence d'un tissu conjonctif dense contenant une quantité limitée d'os spongieux et de nombreuses particules xénogéniques. Les études histomorphologiques montrent que le β -TCP collagène permettrait d'obtenir un plus grand volume osseux.

Les auteurs concluent que le β -TCP collagène présente de meilleures propriétés ostéoconductrices et une meilleure biodégradation que le Bio-Oss collagène®. Ils expliquent cette différence notamment par une meilleure résorption du β -TCP qui libère des ions Calcium agissant à de multiples niveaux sur la lignée ostéoblastique.

Il n'existe pas à ce jour d'étude démontrant la supériorité des matériaux composites par rapport aux particules osseuses, qu'elles soient naturelles ou synthétiques. La comparaison matériaux composites naturels vs mixtes a montré une supériorité des matériaux mixtes, résultant en un remplacement complet du biomatériau par de l'os néoformé. De plus, concernant les particules xénogéniques, leur dégradation retardée nuit à la bonne cicatrisation et à la formation osseuse⁹⁷. Le collagène utilisé pourrait également causer des problèmes (résorption incomplète, inflammation accrue).

A la lueur de ces conclusions, ces matériaux n'ont, pour le moment, pas fait preuve de leur efficacité.

⁹⁶ Kato et al., « Biodegradation property of beta-tricalcium phosphate-collagen composite in accordance with bone formation : a comparative study with Bio-Oss Collagen® in a rat critical-size defect model ».

⁹⁷ Araújo et al., « The influence of Bio-Oss Collagen® on healing of an extraction socket : an experimental study in the dog ».

5.6 Matrices collagéniques

Il s'agit de savoir si nous pouvons considérer les matrices collagéniques comme une alternative fiable au prélèvement autogène pour les greffes de tissus mous.

En 2014, Cardaropoli et al. comparent le recouvrement de récessions par un lambeau déplacé coronairement seul ou en association avec une matrice collagénique⁹⁸. Le principal paramètre étudié est le recouvrement radiculaire : les auteurs trouvent une différence significative en faveur du groupe avec matrices, indiquant qu'elles fourniraient de meilleurs résultats qu'un lambeau déplacé coronairement seul.

En 2013, Aroca et al. procèdent à une étude sur 22 patients (soit 156 récessions) comparant le recouvrement des récessions de classe I et II de Miller par tunnellation avec déplacement coronaire associée à une greffe conjonctive (groupe contrôle) ou à une matrice collagénique (groupe témoin), chaque patient bénéficiant des deux traitements⁹⁹. Les observations ont lieu avant le début de l'intervention et à 12 mois. Ces deux traitements ont amélioré significativement le recouvrement radiculaire et l'épaisseur gingivale mais non significativement la hauteur de tissu kératinisé. En permettant une diminution significative de la morbidité liée à l'acte et en réduisant le temps chirurgical, les matrices collagéniques constituent une alternative aux greffes conjonctives dans les traitements de récessions multiples adjacentes. Ils relèvent toutefois une différence significative du recouvrement radiculaire : il reste inférieur dans le groupe traité avec les matrices (42%) par rapport au prélèvement autogène (85%).

En 2015, McGuire et al. comparent, selon la même méthode, un lambeau déplacé coronairement associé à une greffe conjonctive (groupe contrôle) ou à une matrice collagénique (groupe témoin). Les paramètres étudiés ont été évalués à 6 mois et 5 ans sur 17 patients¹⁰⁰. Il en résulte que le recouvrement radiculaire était supérieur dans le groupe contrôle à 6 mois et 5 ans (97,5% et 95,5%) par rapport au groupe témoin (89,5% et 77,6%), sans que la différence ne soit significative. De même pour les autres paramètres étudiés qui ne varient pas significativement entre les deux groupes : la hauteur de tissu kératinisé est supérieure à 3mm pour les deux groupes à 5 ans, le sondage équivalent, le niveau d'attache clinique légèrement supérieur pour le groupe contrôle, la couleur des tissus s'intègre bien aux tissus adjacents dans les deux groupes et la satisfaction du patient

⁹⁸ Cardaropoli et al., « Coronally advanced flap with and without a xenogenic collagen matrix in the treatment of multiple recessions : a randomized controlled clinical study ».

⁹⁹ Aroca et al., « Treatment of multiple adjacent Miller class I and II gingival recessions with a modified coronally advanced tunnel (MCAT) technique and a collagen matrix or palatal connective tissue graft : a randomized, controlled clinical trial ».

¹⁰⁰ McGuire et Scheyer, « Long-term results comparing xenogeneic collagen matrix and autogenous connective tissue grafts with coronally advanced flaps for treatment of dehiscence-type recession defects ».

est la même pour les deux solutions. Les auteurs concluent que les matrices collagéniques constituent une alternative fiable à la greffe de conjonctif dans le traitement des récessions.

Même si le gold standard du recouvrement radiculaire reste le conjonctif enfoui, les matrices collagéniques permettent de le suppléer avec brio dans des cas simples (classe I ou II de Miller), et trouvent un intérêt particulier dans le cas des récessions multiples : la quantité de conjonctif disponible est limitée, celle de matrice non. Notons tout de même que le prélèvement autogène est gratuit (en dehors des frais liés au temps opératoire augmenté), tandis que la matrice ajoute un coût non négligeable au traitement. Une nouvelle fois, il appartient au praticien d'évaluer le rapport coût / bénéfice / risque de chaque thérapeutique.

A la lecture de ces résultats satisfaisants des matrices collagéniques, certains auteurs ont étudié leur capacité à créer du tissu kératinisé. En effet, si l'absence ou le manque de tissu kératinisé ne sont pas délétères à la santé parodontale en l'absence de plaque et d'inflammation, ils provoquent une instabilité de la santé du parodonte. De même autour d'un implant, l'absence de tissu kératinisé n'est pas néfaste pour l'implant, mais entraîne un développement plus rapide des récessions péri-implantaires en présence d'inflammation¹⁰¹.

Compte tenu de l'importance du tissu kératinisé dans la santé parodontale, de nombreux espoirs ont été placés dans ces matrices quant à leur capacité à en créer. Cependant, Hämmerle et al.¹⁰², dans leur revue de littérature montrent quelques résultats encourageants. Selon eux, seule la greffe épithélio-conjonctive de substitution est fiable pour créer du tissu kératinisé.

Bien que certaines études sans haut niveau de preuve montrent une création de tissu kératinisé grâce aux matrices¹⁰³, on ne peut actuellement pas compter sur ces biomatériaux pour en créer.

En conclusion, les matrices collagéniques constituent un biomatériau très prometteur dont les seules véritables indications sont le recouvrement radiculaire de cas simples (Classe I et II de Miller) et de récessions multiples. En effet, en réduisant le temps d'intervention, en limitant l'inconfort du patient et en favorisant une bonne intégration tissulaire, elles permettent de concurrencer efficacement la greffe de conjonctif enfoui, qui demeure encore le gold standard à ce jour. Les recherches en cours sur ces biomatériaux étendront probablement son champ thérapeutique.

¹⁰¹ Anduze-Acher et Rosec, « Stabilité des tissus mous péri-implantaires : aspects chirurgicaux ».

¹⁰² F Hämmerle et V Giannobile, « Biology of soft tissue wound healing and regeneration--consensus report of group 1 of the 10th european workshop on periodontology ».

¹⁰³ SJ Froum et al., « The use of a xenogeneic collagen matrix at the time of implant placement to increase the volume of buccal soft tissue ».

5.7 Bioverres

Depuis le Bioglass® développé par Hench en 1969, plusieurs générations de bioverres se sont succédé¹⁰⁴. Nous nous intéressons aux bioverres associés à des polymères. Cette combinaison a pour but d'allier la porosité des bioverres et leur dissolution entraînant un effet positif sur la différenciation ostéoblastique, à la résistance mécanique des polymères. En effet, la mésoporosité des bioverres constitue leur force principale puisqu'elle offre la possibilité d'incorporer des médicaments et des facteurs de croissance, mais également leur faiblesse puisque le vide créé engendre une diminution de la résistance mécanique. D'où l'intérêt des polymères renforçant l'ensemble.

Selon une revue de littérature récente de 2017, ce biomatériau occuperait une place primordiale dans la régénération osseuse grâce à sa liaison chimique à l'os et aux capacités de régénération tissulaire apportées par la possibilité d'incorporer des médicaments ou des facteurs de croissance. Cependant, certaines limites sont évoquées, telles qu'une faiblesse de la liaison entre les 2 phases, une différence des taux de dégradation (dégradation du polymère plus rapide rendant le biomatériau instable), ainsi qu'une toxicité non consensuelle due aux produits de dégradation nanoparticulaires de bioverre¹⁰⁵.

Une alternative a été développée sous forme d'un bioverre hybride, dont les deux phases sont intimement liées, non distinguables et se résorbant en même temps, évitant ainsi les faiblesses évoquées. Cependant, la fabrication de ce bioverre est délicate à cause du différentiel de températures nécessaires à l'incorporation du polymère et du calcium¹⁰⁶.

Les nouvelles générations de bioverres ne font donc pas l'unanimité bien que de belles promesses soient à entrevoir. Il paraît certain que les recherches en cours permettront de mettre au point un matériau hybride combinant la bioactivité des bioverres à la résistance des polymères en s'affranchissant des contraintes liées à l'association de ces deux types de biomatériaux.

¹⁰⁴ El-Rashidy et al., « Regenerating bone with bioactive glass scaffolds : a review of in vivo studies in bone defect models ».

¹⁰⁵ Bairo, Fiorilli, et Vitale-Brovarone, « Composite biomaterials based on sol-gel mesoporous silicate glasses : a review ».

¹⁰⁶ Jones, « Review of bioactive glass : From Hench to hybrids ».

Conclusion

Les techniques et biomatériaux permettant d'augmenter les tissus durs et mous sont extrêmement variés et actuellement en plein essor. Il est difficile de choisir parmi toutes les possibilités offertes. S'il est d'usage de mettre en œuvre des biomatériaux éprouvés et recommandés dans la littérature scientifique, il est intéressant de constater que certains biomatériaux, plus récents et sans haut niveau de preuve de leur efficacité, permettent d'obtenir des résultats très satisfaisants sur des cas cliniques isolés.

Le choix d'un biomatériau se fait en fonction de ses caractéristiques, à mettre en relation avec le patient, l'anatomie du site opératoire, les habitudes et les compétences du praticien. La démonstration de son efficacité dans la littérature est également à prendre en compte. Parmi plusieurs biomatériaux répondant à ces critères, seule l'expérience clinique oriente le choix du chirurgien pour obtenir la meilleure balance coût / bénéfice / risque.

Les greffons autologues sont ceux qui respectent le mieux cet équilibre, que ce soit en matière de coût, en s'affranchissant de l'achat d'un substitut onéreux, en matière de bénéfice, en alliant à la fois les capacités d'ostéogenèse, d'ostéoinduction et d'ostéoconduction, mais également en matière de risque car ils ne sont pas vecteurs de virus ou maladies. Les biomatériaux restent cependant très utilisés, en association ou en remplacement de la greffe autogène qui présente malgré tout des limites, à savoir les comorbidités associées à un second prélèvement, l'augmentation du temps opératoire et la quantité disponible limitée. Ainsi, la combinaison d'un biomatériau xénogénique ou alloplastique avec de l'autogène est une alternative intéressante et novatrice car elle combine les avantages des deux. De même un biomatériau non autologue utilisé seul suffit pour la plupart des indications (sinus lift, comblement alvéolaire) et permet une prédictibilité des résultats satisfaisante.

En effet, obtenir un gain osseux n'est plus une difficulté dans la majorité des situations, et l'un des principaux enjeux des futurs biomatériaux sera de réduire les délais de cicatrisation et de créer des procédures plus rapides et accessibles au plus grand nombre. Les générations à venir de biomatériaux devraient permettre de répondre à ce critère, avec notamment les progrès combinés de l'ingénierie tissulaire, de la thérapie cellulaire ou de la thérapie génique.

L'objectif lors d'une reconstruction osseuse est de pouvoir recourir à la solution implantaire et non d'avoir le plus de hauteur possible. En partant de ce constat, les implants courts (longueur $\leq 8\text{mm}$), ultracourts (longueur $\leq 6\text{mm}$) ou étroits (diamètre $\leq 3,5\text{mm}$) constituent une alternative intéressante.

En effet, plutôt que de risquer des augmentations osseuses parfois aléatoires, avec des suites opératoires importantes, il vaut parfois mieux privilégier la réussite du traitement implantaire en passant par ces types d'implants réduits, qui apparaissent être une solution avec un taux de survie comparable aux implants longs (longueur $\geq 8\text{mm}$)¹⁰⁷, un moindre coût et des délais plus courts, tout en respectant le gradient thérapeutique : en cas d'échec, rien n'empêche de réaliser une augmentation osseuse. Le mieux est de gérer la perte osseuse en amont en ayant une vision sur le long terme, par exemple en prévenant la résorption osseuse grâce au comblement d'une alvéole post-extractionnelle.

La dentisterie régénérative tient une place prépondérante ailleurs qu'en chirurgie, et notamment en odontologie conservatrice et endodontie avec le développement ces dernières années de matériaux (BioRoot™, Biodentine™) permettant de repousser les limites de conservation des dents (coiffage de perforation du plancher par exemple) et d'éviter une éventuelle régénération osseuse et une pose d'implants. Le lien entre chirurgie et endodontie est donc fort, et il est probable que grâce à des recherches approfondies, les cellules souches utilisées à des fins de régénération de l'organe dentaire apportent des résultats prometteurs dans les années à venir.

¹⁰⁷ Slotte et al., « Four-millimeter implants supporting fixed partial dental prostheses in the severely resorbed posterior mandible : two-year results »; Sohrabi et al., « How successful are small-diameter implants ? : a literature review ».

Bibliographie

- Al Machot, E., T. Hoffmann, K. Lorenz, I. Khalili, et B. Noack. « Clinical outcomes after treatment of periodontal intrabony defects with nanocrystalline hydroxyapatite (ostim) or enamel matrix derivatives (emdogain) : a randomized controlled clinical trial ». *BioMed research international*, 2014, 786353. doi:10.1155/2014/786353.
- Anduze-Acher, G., et P. Rosec. « Stabilité des tissus mous péri-implantaires : aspects chirurgicaux ». In *Parodontologie & dentisterie implantaire. Volume 2, Thérapeutiques chirurgicales*, par P. Bouchard, 332-36. Paris : Lavoisier Médecine Sciences, 2015.
- Araújo, M., E. Linder, J. Wennström, et J. Lindhe. « The influence of Bio-Oss Collagen® on healing of an extraction socket : an experimental study in the dog ». *The international journal of periodontics and restorative dentistry* 28, n° 2 (2008): 123-35.
- Araújo, M-G., et J. Lindhe. « Dimensional ridge alterations following tooth extraction : an experimental study in the dog ». *Journal of clinical periodontology* 32, n° 2 (2005): 212-18. doi:10.1111/j.1600-051X.2005.00642.x.
- Aroca, S., B. Molnár, P. Windisch, I. Gera, G. E. Salvi, D. Nikolidakis, et A. Sculean. « Treatment of multiple adjacent Miller class I and II gingival recessions with a modified coronally advanced tunnel (MCAT) technique and a collagen matrix or palatal connective tissue graft : a randomized, controlled clinical trial ». *Journal of clinical periodontology* 40, n° 7 (2013): 713-20. doi:10.1111/jcpe.12112.
- Baino, F., S. Fiorilli, et C. Vitale-Brovarone. « Composite biomaterials based on sol-gel mesoporous silicate glasses : a review ». *Bioengineering* 4, n° 1 (2017): 15. doi:10.3390/bioengineering4010015.
- Barber, H. D., J. Lignelli, B. M. Smith, et B. K. Bartee. « Using a dense ptfе membrane without primary closure to achieve bone and tissue regeneration ». *Journal of oral and maxillofacial surgery* 65, n° 4 (2007): 748-52. doi:10.1016/j.joms.2006.10.042.
- Barone, A., et U. Nannmark. *Bone, biomaterials & beyond*. Milano : Edra, 2014.
- Biosse Duplan, M., et J-L. Saffar. « Appareil d'ancrage ». In *Parodontologie & dentisterie implantaire. Volume 1, Médecine parodontale*, par P. Bouchard, 21-38. Paris : Lavoisier Médecine Sciences, 2014.
- Blanchy, T., J. Babilotte, M. Fénelon, J-M. Marteau, J-C. Fricain, et S. Catros. « Intérêt des éponges de collagène pour prévenir la résorption osseuse alvéolaire post-extractionnelle : revue systématique de la littérature ». *Médecine buccale, chirurgie buccale* 22, n° 3 (2016): 221-32. doi:10.1051/mbcb/2016022.
- Borghetti, A., et V. Monnet-Corti. « Greffe gingivale épithélio-conjonctive ». In *Chirurgie plastique parodontale et péri-implantaire*, par A. Borghetti et V. Monnet-Corti, 151, 3e éd. Malakoff : Éditions

CdP, 2017.

Borghetti, A., et Virginie Monnet-Corti. « Greffe de conjonctif associée au lambeau positionné coronairement ». In *Chirurgie plastique parodontale et péri-implantaire*, par A. Borghetti et V. Monnet-Corti, 3e éd. Malakoff : Éditions CdP, 2017.

Bouchard, P., et F. Mora. « Spécificité du modèle parodontal ». In *Parodontologie & dentisterie implantaire. Volume 2, Thérapeutiques chirurgicales*, par P. Bouchard, 3-5. Paris : Lavoisier Médecine Sciences, 2015.

Bouchard, P., K. Senni, et G. Godeau. « La gencive ». In *Parodontologie & dentisterie implantaire. Volume 1, Médecine parodontale*, par P. Bouchard, 9-20. Paris : Lavoisier Médecine Sciences, 2014.

Bouler, J-M. « Les biomatériaux phosphocalciques de synthèse ». In *Tissu osseux et biomatériaux en chirurgie dentaire*, par M. Audran, B. Guillaume, et D. Chappard, 272-75. Paris : Quintessence International, 2014.

Bouler, J-M., M. Trécant, J. Delécrin, J. Royer, N. Passuti, et G. Daculsi. « Macroporous biphasic calcium phosphate ceramics : influence of five synthesis parameters on compressive strength ». *Journal of biomedical materials research* 32, n° 4 (1996): 603-9.

doi:10.1002/(SICI)1097-4636(199612)32:4<603::AID-JBM13>3.0.CO;2-E.

Cairo, F., M. Nieri, et U. Pagliaro. « Efficacy of periodontal plastic surgery procedures in the treatment of localized facial gingival recessions : a systematic review ». *Journal of clinical periodontology* 41, n° Suppl. 15 (2014): S44-62. doi:10.1111/jcpe.12182.

Campo, J., J. Cano, J. del Romero, V. Hernando, C. Rodríguez, et A. Bascones. « Oral complication risks after invasive and non-invasive dental procedures in HIV-positive patients ». *Oral diseases* 13, n° 1 (2007): 110-16. doi:10.1111/j.1601-0825.2006.01262.x.

Cardaropoli, D., L. Tamagnone, A. Roffredo, et L. Gaveglio. « Coronally advanced flap with and without a xenogenic collagen matrix in the treatment of multiple recessions : a randomized controlled clinical study ». *The international journal of periodontics & restorative dentistry* 34, n° Suppl. 3 (2014): s97-102.

Carragee, E-J., E-L. Hurwitz, et B-K. Weiner. « A critical review of recombinant human bone morphogenetic protein-2 trials in spinal surgery : emerging safety concerns and lessons learned ». *The spine journal* 11, n° 6 (2011): 471-91.

Chambrone, L., D. Chambrone, F-E. Pustiglioni, L-A. Chambrone, et L-A. Lima. « Can subepithelial connective tissue grafts be considered the gold standard procedure in the treatment of Miller class I and II recession-type defects ? » *Journal of dentistry* 36, n° 9 (2008): 659-71.

doi:10.1016/j.jdent.2008.05.007.

Cheng, H., B. P.-H. Chen, I. M. Soleas, N. C. Ferko, C. G. Cameron, et P. Hinoul. « Prolonged operative duration increases risk of surgical site infections : a systematic review ». *Surgical infections* 18, n° 6 (2017): 722-35. doi:10.1089/sur.2017.089.

Chiarello, E., M. Cadossi, G. Tedesco, P. Capra, C. Calamelli, A. Shehu, et S. Giannini. « Autograft, allograft and bone substitutes in reconstructive orthopedic surgery ». *Aging clinical and experimental research* 25, n° Suppl. 1 (2013). doi:10.1007/s40520-013-0088-8.

Choukroun, J., S. Ghanaati, A. Simonpieri, R. Benkiran, S. Adda, G. Caccianiga, A-A. Aalam, S. Tunchel, A. Blay, et M. Marcone. « Advanced platelet rich fibrin ou A-PRF : un nouveau « gold standard » dans les concentrés sanguins ? » *La lettre de stomatologie*, n° 59 (2013): 21-28.

Colella, Giuseppe, Rosangela Cannavale, Monica Pentenero, et Sergio Gandolfo. « Oral implants in radiated patients : a systematic review ». *The international journal of oral & maxillofacial implants* 22, n° 4 (2007): 616-22.

Commission nationale d'évaluation des dispositifs médicaux et des technologies de santé. « Allogreffes osseuses ». Haute autorité de santé, 2010.
https://www.has-sante.fr/portail/jcms/c_915362/fr/allogreffes-osseuses-cnedimts-du-12-janvier-2010-1994.

Daculsi, G., O. Malard, et E. Goyenvalle. « Efficacité et performance des substituts osseux pour remplacer les allogreffes et autogreffes ». *IRBM* 26, n° 3 (2008): 218-22.
doi:10.1016/j.rbmret.2005.04.005.

Davarpanah, M., S. Szmukler-Moncler, et P. Rajzbaum. *Les implants en odontologie : l'essentiel de la pratique*. Rueil-Malmaison : Éditions CdP, 2015.

El-Rashidy, A. A., J. A. Roether, L. Harhaus, U. Kneser, et A. R. Boccaccini. « Regenerating bone with bioactive glass scaffolds : a review of in vivo studies in bone defect models ». *Acta biomaterialia* 62, n° 15 (2017): 1-28. doi:10.1016/j.actbio.2017.08.030.

F Hämmerle, et William V V Giannobile. « Biology of soft tissue wound healing and regeneration--consensus report of group 1 of the 10th european workshop on periodontology ». *Journal Of Clinical Periodontology* 41 Suppl 15 (avril 2014): S1-5. doi:10.1111/jcpe.12221.

Food and drug administration. « Questions regarding P050036 Medtronic's AMPLIFY™ rhBMP-2 matrix ». Food and drug administration, 2010.
<https://wayback.archive-it.org/7993/20161024190523/http://www.fda.gov/downloads/AdvisoryCommittees/CommitteesMeetingMaterials/MedicalDevices/MedicalDevicesAdvisoryCommittee/OrthopaedicandRehabilitationDevicesPanel/UCM220080.pdf>.

Fujioka-Kobayashi, M., R-J. Miron, M. Hernandez, U. Kandalam, Y. Zhang, et J. Choukroun. « Optimized

platelet-rich fibrin with the low-speed concept : growth factor release, biocompatibility, and cellular response ». *Journal of periodontology* 88, n° 1 (2017): 112-21. doi:10.1902/jop.2016.160443.

Gamblin, A.-L., M-A. Brennan, A. Renaud, H. Yagita, F. Lézot, D. Heymann, V. Trichet, et P. Layrolle. « Bone tissue formation with human mesenchymal stem cells and biphasic calcium phosphate ceramics : the local implication of osteoclasts and macrophages ». *Biomaterials* 35, n° 36 (2014): 9660-67. doi:10.1016/j.biomaterials.2014.08.018.

Giannini, S., A. Cielo, L. Bonanome, C. Rastelli, C. Derla, F. Corpaci, et G. Falisi. « Comparison between PRP, PRGF and PRF : lights and shadows in three similar but different protocols ». *European review for medical and pharmacological sciences* 19, n° 6 (2015): 927-30.

Griffin, T. J., W. S. Cheung, A. I. Zavras, et P. D. Damoulis. « Postoperative complications following gingival augmentation procedures ». *Journal of periodontology* 77, n° 12 (2006): 2070-79. doi:10.1902/jop.2006.050296.

Guillaume, B. « Comblement sinusien ». In *Tissu osseux et biomatériaux en chirurgie dentaire*, par M. Audran, B. Guillaume, et D. Chappard, 368-74. Paris : Quintessence International, 2014.

Gutermann, L., S. Roy, et T. Begue. « Substituts osseux synthétiques : quelles spécificités ? » *Journal de pharmacie clinique* 32, n° 2 (2013): 79-87. doi:10.1684/jpc.2013.0251.

Haute autorité de santé. « Substituts osseux : révision de catégories homogènes de dispositifs médicaux ». Haute autorité de santé, 2013.

https://www.has-sante.fr/portail/upload/docs/application/pdf/2013-06/rapport_devaluation_des_substituts_osseux.pdf.

Institut national de la santé et de la recherche médicale, M. Peschanski, et C. Jorgensen. « Cellules souches et thérapie cellulaire », 2015. <https://www.inserm.fr/thematiques/immunologie-inflammation-infectiologie-et-microbiologie/dossiers-d-information/cellules-souches-et-therapie-cellulaire>.

Jones, J. R. « Review of bioactive glass : from Hench to hybrids ». *Acta biomaterialia* 23, n° Suppl. (2015): S53-82. doi:10.1016/j.actbio.2015.07.019.

Kato, E., J. Lemler, K. Sakurai, et M. Yamada. « Biodegradation property of beta-tricalcium phosphate-collagen composite in accordance with bone formation : a comparative study with Bio-Oss Collagen® in a rat critical-size defect model ». *Clinical implant dentistry and related research* 16, n° 2 (2014): 202-11. doi:10.1111/j.1708-8208.2012.00467.x.

Khoury, E., et G. Khoury. « La distraction osseuse alvéolaire ». *Le fil dentaire*, 9 août 2010. <https://www.lefildentaire.com/articles/clinique/implantologie/focus-clinic-distraction-osseuse-alveolaire/>.

Khoury, F., et C. Khoury. « Mandibular bone block grafts : diagnosis, instrumentation, harvesting

techniques and surgical procedures ». In *Bone augmentation in oral implantology*, par F. Khoury, H. Antoun, et P. Missika, 115-212. London : Quintessence Publishing, 2007.

Knapen, M., D. Gheldof, P. Drion, P. Layrolle, E. Rompen, et F. Lambert. « Effect of leukocyte- and platelet-rich fibrin (L-PRF) on bone regeneration : a study in rabbits ». *Clinical implant dentistry and related research* 17, n° Suppl. 1 (2015): e143-152. doi:10.1111/cid.12146.

Kobayashi, E., L. Flückiger, M. Fujioka-Kobayashi, K. Sawada, A. Sculean, B. Schaller, et R-J. Miron. « Comparative release of growth factors from PRP, PRF, and advanced-PRF ». *Clinical oral investigations* 20, n° 9 (2016): 2353-60. doi:10.1007/s00784-016-1719-1.

Kumar, P., B. Vinitha, et G. Fathima. « Bone grafts in dentistry ». *Journal of pharmacy & bioallied sciences* 5, n° Suppl. 1 (2013): S125-27. doi:10.4103/0975-7406.113312.

Langer, B., et L. Langer. « Subepithelial connective tissue graft technique for root coverage ». *Journal of periodontology* 56, n° 12 (1985): 715-20. doi:10.1902/jop.1985.56.12.715.

Maciel, J., G-A. Momesso, G. Ramalho-Ferreira, R-B. Consolaro, P-S. Perri de Carvalho, L-P. Faverani, et A-P. Farnezi Bassi. « Bone healing evaluation in critical-size defects treated with xenogenous bone plus porcine collagen ». *Implant dentistry* 26, n° 2 (2017): 296-302. doi:10.1097/ID.0000000000000572.

Masuki, H., T. Okudera, T. Watanebe, M. Suzuki, K. Nishiyama, H. Okudera, K. Nakata, K. Uematsu, C-Y. Su, et T. Kawase. « Growth factor and pro-inflammatory cytokine contents in platelet-rich plasma (PRP), plasma rich in growth factors (PRGF), advanced platelet-rich fibrin (A-PRF), and concentrated growth factors (CGF) ». *International journal of implant dentistry* 2, n° 1 (2016): 19. doi:10.1186/s40729-016-0052-4.

McGuire, M-K., et E-T. Scheyer. « Long-term results comparing xenogeneic collagen matrix and autogenous connective tissue grafts with coronally advanced flaps for treatment of dehiscence-type recession defects ». *Journal of periodontology* 87, n° 3 (2016): 221-27. doi:10.1902/jop.2015.150386.

Ménard, C., et K. Tarte. « Immunosuppression et cellules souches mésenchymateuses : mieux comprendre une propriété thérapeutique majeure ». *Médecine/sciences* 27, n° 3 (2011): 267-74. doi:10.1051/medsci/2011273269.

Meyer, C., T. Camponovo, E. Euvrard, et B. Chatelain. « Membranes in pre-implantation surgery ». *Revue de stomatologie et de chirurgie maxillo-faciale* 113, n° 4 (2012): 212-30. doi:10.1016/j.stomax.2012.06.008.

Miron, R-J., M. Fujioka-Kobayashi, M. Hernandez, U. Kandalam, Y. Zhang, S. Ghanaati, et J. Choukroun. « Injectable platelet rich fibrin (i-PRF) : opportunities in regenerative dentistry ? » *Clinical oral investigations* 21, n° 8 (2017): 2619-2627. doi:10.1007/s00784-017-2063-9.

Mourão, C-F., H. Valiense, E-R. Melo, N. Mourão, et M. Maia. « Obtention of injectable platelets rich-fibrin (i-PRF) and its polymerization with bone graft : technical note ». *Revista do colégio brasileiro de*

cirurgiões 42, n° 6 (2015): 421-23. doi:10.1590/0100-69912015006013.

Nadon, F., B. Chaput, J. Périssé, A. de Bérail, F. Lauwers, et R. Lopez. « Interest of mineralized plasmatic matrix in secondary autogenous bone graft for the treatment of alveolar clefts ». *The journal of craniofacial surgery* 26, n° 7 (2015): 2148-51. doi:10.1097/SCS.0000000000001951.

Nakazawa, M. « Evaluation of HA bone graft fabricated by CAD/CAM based on CT simulation ». *Journal of bio-integration* 5, n° 1 (2015): 51-57.

Nevins, M. L., et M. A. Reynolds. « Tissue engineering with recombinant human platelet-derived growth factor BB for implant site development ». *Compendium of continuing education in dentistry* 32, n° 2 (2011): 18, 20-27.

Ng, V. Y. « Risk of disease transmission with bone allograft ». *Orthopedics* 35, n° 8 (2012): 679-81. doi:10.3928/01477447-20120725-04.

Oliveira, G-K., A-G. Raiser, D. Olsson, F-Z. Salbego, D-B. Martins, R. Dezengrine, E-B. Santos Júnior, et al. « Autologue mononuclear stem cells and morphogenetic bone protein in experimentally induced tibial defect healing in dogs ». *Arquivo brasileiro de medicina veterinária e zootecnia* 62, n° 1 (2010): 72-79. doi:10.1590/S0102-09352010000100010.

Pallesen, L., S. Schou, M. Aaboe, E. Hjørting-Hansen, A. Nattestad, et F. Melsen. « Influence of particle size of autogenous bone grafts on the early stages of bone regeneration : a histologic and stereologic study in rabbit calvarium ». *The international journal of oral & maxillofacial implants* 17, n° 4 (2002): 498-506.

Perisse, J., H. Bouzekri Alami, L. Mazzoni, P. Caverivière, M. Betito, et M. Marchou. « Aspect clinique et histologique des matrices plasmatiques minéralisées (MPM) : nouveau protocole des PRF ». *La lettre de stomatologie*, n° 53 (2012): 21-29.

Perisse, J, et L. Mazzoni. « Apports de la microscopie électronique à balayage pour la matrice plasmatique minéralisée ». *La lettre de stomatologie*, n° 51 (2011): 14-21.

Plotzke, A. E., S. Barbosa, C. E. Nasjleti, E. C. Morrison, et R. G. Caffesse. « Histologic and histometric responses to polymeric composite grafts ». *Journal of periodontology* 64, n° 5 (1993): 343-48. doi:10.1902/jop.1993.64.5.343.

Pourebrahim, N., B. Hashemibeni, S. Shahnaseri, N. Torabinia, B. Mousavi, S. Adibi, F. Heidari, et M. Jafary Alavi. « A comparison of tissue-engineered bone from adipose-derived stem cell with autogenous bone repair in maxillary alveolar cleft model in dogs ». *International journal of oral and maxillofacial surgery* 42, n° 5 (2013): 562-68. doi:10.1016/j.ijom.2012.10.012.

Princ, G., T. Piral, et J-F. Gaudy. *Chirurgie osseuse préimplantaire*. 2e éd. Rueil-Malmaison : Éditions CdP, 2013.

Robert, F. « Prise en charge chirurgicale des kystes odontogènes du maxillaire et de la mandibule ».

Thèse d'exercice, Université de Nantes, 2013.

<http://archive.bu.univ-nantes.fr/pollux/show.action?id=900dceb2-3ef3-41cb-808e-c1574f89a6d9>.

Rougé-Maillart, M. « Aspects médico-légaux des biomatériaux ». In *Tissu osseux et biomatériaux en chirurgie dentaire*, par M. Audran, B. Guillaume, et D. Chappard, 292-304. Paris : Quintessence International, 2014.

Sauvan, J-L. « Concentrés plaquettaires riches en fibrine ». In *Tissu osseux et biomatériaux en chirurgie dentaire*, par M. Audran, B. Guillaume, et D. Chappard, 324-33. Paris : Quintessence International, 2014.

Schepers, E-J., et P. Ducheyne. « Bioactive glass particles of narrow size range for the treatment of oral bone defects : a 1-24 month experiment with several materials and particle sizes and size ranges ». *Journal of oral rehabilitation* 24, n° 3 (1997): 171-81.

Scipioni, A., G. B. Bruschi, et G. Calesini. « The edentulous ridge expansion technique : a five-year study ». *The international journal of periodontics & restorative dentistry* 14, n° 5 (1994): 451-59.

Seban, A., et P. Bonnaud. « Traitement des insuffisances osseuses à visée implantaire ». In *Pratique clinique des greffes osseuses et implants : modalités thérapeutiques et prise en charge des complications*, par A. Seban et P. Bonnaud, 77-155. Issy-Les-Moulineaux : Elsevier Masson, 2012.

SJ Froum et al., Stuart J. « The use of a xenogeneic collagen matrix at the time of implant placement to increase the volume of buccal soft tissue ». *International Journal of Periodontics & Restorative Dentistry* 35, n° 2 (2015): 178.

Slotte, C., A. Grønningaeter, A-M. Halmøy, L-O. Öhrnell, G. Stroh, S. Isaksson, L-A. Johansson, A. Mordenfeld, J. Eklund, et J. Embring. « Four-millimeter implants supporting fixed partial dental prostheses in the severely resorbed posterior mandible : two-year results ». *Clinical implant dentistry and related research* 14, n° Suppl. 1 (2012): e46-58. doi:10.1111/j.1708-8208.2011.00346.x.

Société française de stomatologie et chirurgie maxillo-faciale. « Implantologie et biphosphonates - recommandations de bonne pratique ». Société française de stomatologie et chirurgie maxillo-faciale, 2012. <http://www.sfscmfco.fr/wp-content/uploads/2012/11/Reco-BPs-et-implantologie-V-12-8-12.pdf>.

Sohrabi, K., A. Mushantat, S. Esfandiari, et J. Feine. « How successful are small-diameter implants ? : a literature review ». *Clinical oral implants research* 23, n° 5 (2012): 515-25. doi:10.1111/j.1600-0501.2011.02410.x.

Stanley, H. R., L. L. Hench, C. G. Bennett, S. J. Chellemi, C. J. King, R. E. Going, N. J. Ingersoll, et al. « The implantation of natural tooth form bioglass in baboons : long term results » 2, n° 2 (1981): 26-36.

Strietzel, F-P., S. Rothe, P-A. Reichart, et A-M. Schmidt-Westhausen. « Implant-prosthetic treatment in HIV-infected patients receiving highly active antiretroviral therapy : report of cases ». *The international*

journal of oral & maxillofacial implants 21, n° 6 (2006): 951-56.

Tannoury, C-A., et H-S. An. « Complications with the use of bone morphogenetic protein 2 (BMP-2) in spine surgery ». *The spine journal* 14, n° 3 (2014): 552-59. doi:10.1016/j.spinee.2013.08.060.

Tarragano, H., et Marc Moyal. « Pathologies constituant une contre-indication absolue à la pose d'implants ». In *30 questions en implantologie*, par P. Missika, M. Bert, et H. Tarragano, 25-31. Paris : Espace ID, 2011.

Udehiya, R-K., N. Amarpal, H-P. Aithal, P. Kinjavdekar, A-M. Pawde, R. Singh, et G. Taru Sharma. « Comparison of autogenic and allogenic bone marrow derived mesenchymal stem cells for repair of segmental bone defects in rabbits ». *Research in veterinary science* 94, n° 3 (2013): 743-52. doi:10.1016/j.rvsc.2013.01.011.

Vallet, B., Y. Blanloeil, B. Cholley, G. Orliaguet, S. Pierre, et B. Tavernier. « Conférence d'experts, texte court, 23 septembre 2005 : tabagisme périopératoire ». *Annales françaises d'anesthésie et de réanimation* 25, n° 4 (2006): 479-81. doi:10.1016/j.annfar.2006.02.016.

Van der Stok, J., E. Van Lieshout, Y. El-Massoudi, G. Van Kralingen, et P. Patka. « Bone substitutes in the Netherlands : a systematic literature review » 7, n° 2 (2011): 739-50. doi:10.1016/j.actbio.2010.07.035.

Venet, L., M. Perriat, P. Jaby, et T. Fortin. « Intérêt de l'imagerie pour les greffes d'apposition allogéniques par tunnelisation ». *I.D. L'information dentaire* 97, n° 14 (2015): 18-24.

Vinatier, C., L. Bordenave, J. Guicheux, et J. Amédée. « Les cellules souches en ingénierie des tissus ostéoarticulaires et vasculaires ». *Médecine/sciences* 27, n° 3 (2011): 289-96. doi:10.1051/medsci/2011273289.

Wang, X., Y. Zhang, J. Choukroun, S. Ghanaati, et R-J. Miron. « Effects of an injectable platelet-rich fibrin on osteoblast behavior and bone tissue formation in comparison to platelet-rich plasma ». *Platelets*, 2017. doi:10.1080/09537104.2017.1293807.

Wohner, N. « Role of cellular elements in thrombus formation and dissolution ». *Cardiovascular & hematological agents in medicinal chemistry* 6, n° 3 (2008): 224-28.

Yamada, S., D. Heymann, J. M. Bouler, et G. Daculsi. « Osteoclastic resorption of calcium phosphate ceramics with different hydroxyapatite/beta-tricalcium phosphate ratios ». *Biomaterials* 18, n° 15 (1997): 1037-41.

Table des figures

| | |
|---|----|
| Figure 1 : Schéma illustrant l'ostéogenèse..... | 5 |
| Figure 2 : Schéma illustrant l'ostéoconduction..... | 6 |
| Figure 3 : Schéma illustrant l'ostéoinduction..... | 7 |
| Figure 4 : Anatomie gingivale..... | 9 |
| Figure 5: Le système d'attache sain..... | 10 |
| Figure 6 : Schéma comparant l'évolution du volume alvéolaire post-extractionnel sans (<i>en haut</i>) et avec (<i>en bas</i>) comblement..... | 13 |
| Figure 7 : Schéma illustrant un sinus lift par voie latérale..... | 14 |
| Figure 8 : Schéma illustrant la technique de Summers..... | 15 |
| Figure 9 : Photos d'une greffe d'apposition horizontale dans le secteur postérieur mandibulaire par prélèvement au niveau mentonnier..... | 16 |
| Figure 10 : Photos d'une de greffe d'interposition transversale dans le secteur postérieur mandibulaire..... | 17 |
| Figure 11 : Schéma d'une distraction osseuse..... | 18 |
| Figure 12 : Les différents types de LIO..... | 19 |
| Figure 13 : Photos d'un comblement d'une LIO dans le secteur incisivo-canin mandibulaire..... | 20 |
| Figure 14 : Schéma illustrant l'utilisation du gel Emdogain®..... | 20 |
| Figure 15 : Schéma illustrant une greffe épithélio-conjonctive..... | 21 |
| Figure 16 : Schéma illustrant une technique de prélèvement de conjonctif..... | 22 |
| Figure 17 : Schéma illustrant un lambeau déplacé coronairement..... | 22 |
| Figure 18 : Schéma illustrant un tube de PRF après centrifugation..... | 26 |
| Figure 19 : Schéma montrant un bloc de MPM..... | 27 |

Table des tableaux

| | |
|---|----|
| Tableau 1 : Récapitulatif des principaux biomatériaux utilisés pour la régénération des tissus durs.. | 36 |
| Tableau 2 : Récapitulatif des différents biomatériaux de régénération des tissus mous..... | 37 |

Vu, le Directeur de thèse

Vu, le Doyen de la Faculté de Chirurgie Dentaire de
l'Université Paris Descartes,

Docteur Roch PECORARI

Professeur Louis MAMAN

Vu, le Président de l'Université Paris Descartes,
Professeur Frédéric DARDEL
Pour le Président et par délégation,

Le Doyen Louis MAMAN

Apport des nouveaux biomatériaux en dentisterie régénérative

Résumé :

Au carrefour de plusieurs disciplines telles que l'implantologie et la parodontologie, la dentisterie régénérative constitue le socle évident et nécessaire à la mise en œuvre de divers moyens thérapeutiques. Si plusieurs biomatériaux et techniques ont vu le jour au cours de ces dernières années, les praticiens peinent à s'y retrouver parmi cette kyrielle de moyens thérapeutiques. D'autant plus que des biomatériaux récemment mis sur le marché ou encore seulement à l'étude semblent apporter de meilleurs résultats cliniques. S'agit-il d'une stratégie marketing des laboratoires visant à attirer les praticiens vers un arsenal thérapeutique lucratif ? Ou s'agit-il de réelles avancées, donnant, directement ou indirectement, de meilleurs résultats cliniques ? Si quelques rappels biologiques sont énoncés brièvement, ce travail s'intéresse ensuite à la description des techniques chirurgicales possibles pour augmenter les tissus durs et mous, et des substituts qui peuvent leur être associés, afin de faire un état des lieux des solutions actuelles qui s'offrent au chirurgien. Afin d'orienter ce dernier, un certain nombre de critères de choix seront évoqués avant d'étudier l'apport des nouveaux biomatériaux dans la réalité clinique de la pratique chirurgicale.

Discipline :

Chirurgie orale

Mots clés fMesh et Rameau :

Régénération osseuse -- Dissertations universitaires ; Matériaux biomédicaux et dentaires -- Dissertations universitaires ; Parodonte -- Régénération -- Thèses et écrits académiques ; Biomateriaux -- Thèses et écrits académiques

Université Paris Descartes
Faculté de Chirurgie dentaire
1, rue Maurice Arnoux
92120 Montrouge