



HAL
open science

Conduite à tenir immédiate devant l'apparition d'une communication bucco-sinusienne au cours d'une extraction dentaire

Sacha Ben Hamour

► To cite this version:

Sacha Ben Hamour. Conduite à tenir immédiate devant l'apparition d'une communication bucco-sinusienne au cours d'une extraction dentaire. Sciences du Vivant [q-bio]. 2018. dumas-01785000

HAL Id: dumas-01785000

<https://dumas.ccsd.cnrs.fr/dumas-01785000>

Submitted on 20 Feb 2019

HAL is a multi-disciplinary open access archive for the deposit and dissemination of scientific research documents, whether they are published or not. The documents may come from teaching and research institutions in France or abroad, or from public or private research centers.

L'archive ouverte pluridisciplinaire **HAL**, est destinée au dépôt et à la diffusion de documents scientifiques de niveau recherche, publiés ou non, émanant des établissements d'enseignement et de recherche français ou étrangers, des laboratoires publics ou privés.



Distributed under a Creative Commons Attribution - NonCommercial - NoDerivatives 4.0 International License

AVERTISSEMENT

Cette thèse d'exercice est le fruit d'un travail approuvé par le jury de soutenance et réalisé dans le but d'obtenir le diplôme d'État de docteur en chirurgie dentaire. Ce document est mis à disposition de l'ensemble de la communauté universitaire élargie.

Il est soumis à la propriété intellectuelle de l'auteur. Ceci implique une obligation de citation et de référencement lors de l'utilisation de ce document.

D'autre part, toute contrefaçon, plagiat, reproduction illicite encourt toute poursuite pénale.

UNIVERSITÉ PARIS DESCARTES

FACULTÉ DE CHIRURGIE DENTAIRE

Année 2018

N° 023

THÈSE

POUR LE DIPLÔME D'ÉTAT DE DOCTEUR EN CHIRURGIE DENTAIRE

Présentée et soutenue publiquement le : 22 février 2018

Par

Sacha BEN HAMOUR

Conduite à tenir immédiate devant l'apparition d'une communication bucco-sinusienne au cours d'une extraction dentaire

Dirigée par M. le Docteur Charles-Daniel Arreto

JURY

M. le Professeur Laurent Pierrisnard

Président

M. le Docteur Charles-Daniel Arreto

Assesseur

M. le Docteur Jean-Claude Tavernier

Assesseur

M. le Docteur Adrian Brun

Assesseur

Tableau des enseignants de la Faculté

DÉPARTEMENTS	DISCIPLINES	PROFESSEURS DES UNIVERSITÉS	MAÎTRES DE CONFÉRENCES
1. DÉVELOPPEMENT, CROISSANCE ET PRÉVENTION	ODONTOLOGIE PÉDIATRIQUE	Mme DAVIT-BÉAL Mme VITAL	M. COURSON Mme DURSUN Mme JEGAT Mme SMAIL-FAUGERON Mme VANDERZWALM
	ORTHOPÉDIE DENTO-FACIALE		Mme BENAHMED M. DUNGLAS Mme KAMOUN-GOLDRAT Mme LE NORCY
	PRÉVENTION, ÉPIDÉMIOLOGIE, ÉCONOMIE DE LA SANTÉ ET ODONTOLOGIE LÉGALE	Mme FOLLIGUET	Mme GERMA M. PIRNAY M. TAVERNIER
2. CHIRURGIE ORALE, PARODONTOLOGIE, BIOLOGIE ORALE	PARODONTOLOGIE	Mme COLOMBIER Mme GOSSET	M. BIOSSE DUPLAN M. GUEZ
	CHIRURGIE ORALE	M. MAMAN Mme RADOI	Mme EJEIL M. GAULTIER M. HADIDA M. MOREAU M. NGUYEN
	BIOLOGIE ORALE	Mme CHAUSSAIN M. GOGLY Mme SÉGUIER Mme POLIARD M. ROCHEFORT (PU associé)	M. ARRETO Mme BARDET (MCF) Mme CHARDIN Mme CHERIFI (MCU associée) M. FERRE M. LE MAY
3. RÉHABILITATION ORALE	DENTISTERIE RESTAURATRICE ENDODONTIE	Mme BOUKPESSI Mme CHEMLA	Mme BERÈS (MCU associée) Mme BESNAULT M. BONTE Mme COLLIGNON (MCU associée) M. DECUP Mme GAUCHER
	PROTHÈSES	M. POSTAIRE	M. CHEYLAN M. DAAS M. DOT M. EID Mme FOUILLOUX-PATEY Mme GORIN M. RENAULT M. RIGNON-BRET M. TIRLET M. TRAMBA Mme WULFMAN
	FONCTION-DYSFONCTION, IMAGERIE, BIOMATÉRIAUX		M. ATTAL Mme BENBELAID Mme BENOÎT A LA GUILLAUME (MCF) M. BOUTER M. CHARRIER M. CHERRUAU M. FLEITER Mme FRON CHABOUIS Mme MANGIONE (MCU associée) M. SALMON Mme TILOTTA
	PROFESSEURS ÉMÉRITES	M. BÉRENHOLC Mme BRION M. LASFARGUES M. LAUTROU M. LEVY	M. PELLAT M. PIERRISNARD M. SAFFAR Mme WOLIKOW
<i>Mise à jour le 18 décembre 2017</i>			

Remerciements

À M. le Professeur Laurent Pierrisnard

Docteur en Chirurgie dentaire

Docteur de l'Université Paris Descartes

Docteur en Sciences odontologiques

Habilité à Diriger des Recherches

Professeur des Universités, Faculté de Chirurgie dentaire Paris Descartes

Qui m'a fait l'honneur de venir de si loin afin de présider ce jury. Veuillez trouver ici l'expression de ma profonde et respectueuse reconnaissance pour m'avoir permis de présenter ce jour ma soutenance de Docteur en chirurgie-dentaire. Merci pour le partage de votre savoir et votre bienveillance au cours de toutes ces années.

À M. le Docteur Charles-Daniel Arreto

Docteur en Chirurgie dentaire

Docteur de l'Université Paris Descartes

Maître de Conférences des Universités, Faculté de Chirurgie dentaire Paris Descartes

Praticien Hospitalier, Assistance Publique-Hôpitaux de Paris

Je vous remercie chaleureusement d'avoir accepté de diriger cette thèse. Merci pour votre disponibilité, votre aide, votre patience et surtout votre soutien tout au long de ce travail. Veuillez recevoir à travers ces quelques mots l'expression de ma plus profonde gratitude.

À M. le Docteur Jean-Claude Tavernier

Docteur en Chirurgie dentaire

Docteur de l'Université Paris Descartes

Docteur en Sciences odontologiques

Maître de Conférences des Universités, Faculté de Chirurgie dentaire Paris Descartes

Praticien Hospitalier, Assistance Publique-Hôpitaux de Paris

Chevalier de l'ordre national du mérite

Officier de l'ordre des palmes académiques

Vous me faites l'honneur de juger ce travail, veuillez trouver ici l'expression de mes sincères remerciements et de mon profond respect.

À M. le Docteur Adrian Brun

Docteur en Chirurgie Dentaire

Assistant Hospitalo-Universitaire, Faculté de Chirurgie dentaire Paris Descartes

Merci de me faire l'honneur de participer à ce jury. Merci pour vos enseignements précieux en clinique. Veuillez trouver ici le témoignage de mes remerciements les plus sincères.

Mes remerciements vont également :

À tous ceux qui ont été là pour moi durant mes études,

À l'ensemble de mes professeurs de l'hôpital Bretonneau, merci pour vos enseignements précieux.

À mes parents qui me soutiennent depuis toujours et sur qui je pourrai toujours compter. Ce diplôme, je vous le dédie. Je vous aime.

À mes frères, je sais qu'on pourra toujours compter les uns sur les autres !

À mes grands-parents ainsi qu'à mon arrière-grand-mère, merci d'être ce que vous êtes, je vous aime.

À toute ma famille, cousins, cousines, oncles, tantes.

À Clémence qui me soutient dans tout ce que je fais, je t'aime.

À tous mes amis, présents ou non à cette thèse, sans qui la vie serait beaucoup moins drôle.

Table des matières

INTRODUCTION	4
1 : RAPPORTS ANATOMIQUES ENTRE LES DENTS ET LES SINUS MAXILLAIRES	5
1.1. LE SINUS MAXILLAIRE	5
1.1.1. <i>Les parois osseuses</i>	5
1.1.2. <i>Innervation</i>	7
1.1.3. <i>Vascularisation</i>	7
1.1.4. <i>Variations inter-individuelles et intra-individuelles</i>	8
1.2. PHYSIOPATHOLOGIE DU SINUS	9
1.2.1. <i>Les fonctions des sinus maxillaires</i>	9
1.2.2. <i>La membrane de Schneider</i>	10
1.2.3. <i>La clairance muco-ciliaire</i>	11
1.2.4. <i>Pathologies sinusiennes</i>	12
1.3. LES RAPPORTS ENTRE RACINES DENTAIRES ET SINUS	12
1.3.1. <i>Une croissance commune</i>	12
1.3.2. <i>Configuration interne du plancher sinusien</i>	14
1.3.3. <i>Distance au sinus : une étude récente</i>	14
2 : PREVENTION DE LA SURVENUE D'UNE CBS AU COURS D'UNE EXTRACTION DENTAIRE	16
2.1. L'EXTRACTION DENTAIRE, UN FACTEUR DE RISQUE	16
2.2. L'IMPORTANCE DE L'ANAMNESE ET DE L'INTERROGATOIRE	16
2.3. CONNAITRE LES DENTS A RISQUES DE CBS	17
2.4. DES FACTEURS DE RISQUE LIES A L'ETIOLOGIE DE L'EXTRACTION	18
2.5. FACTEURS DEMOGRAPHIQUES	20
2.5.1. <i>L'âge</i>	20
2.5.2. <i>Le sexe</i>	21
2.5.3. <i>Le côté</i>	21
2.6. INTERET DE LA RADIOGRAPHIE DANS LA PREVENTION DES CBS	21
2.6.1. <i>Facteurs de risque radiographiques</i>	22
2.6.2. <i>Comparaison des outils radiologiques</i>	25
2.7. AUTRES FACTEURS	26
2.7.1. <i>Evaluation de l'intégrité de la corticale sinusienne</i>	26
2.7.2. <i>Epaisseur de la membrane de Schneider</i>	26
2.7.3. <i>Morphotype parodontal</i>	27
2.8. FACTEURS DE RISQUES IATROGENIQUES : LES PRECAUTIONS CHIRURGICALES	27

3 : LES METHODES DE DIAGNOSTIC D'UNE CBS IMMEDIATE.....	29
3.1. BILAN ENDOBUCCAL	29
3.1.1. <i>Observation immédiate de l'alvéole</i>	29
3.1.2. <i>Manœuvre de Valsalva</i>	30
3.1.3. <i>Exploration instrumentale</i>	32
3.2. BILAN FONCTIONNEL.....	33
3.3. EXAMENS COMPLEMENTAIRES	34
3.3.1. <i>Le cliché rétro-alvéolaire</i>	34
3.3.2. <i>L'incidence de Blondeau</i>	34
3.3.3. <i>Le cliché panoramique</i>	35
3.3.4. <i>Le CBCT</i>	35
3.4. BILAN SINUSIEN	36
3.4.1. <i>Recherche d'une sinusite</i>	36
3.4.2. <i>Evaluation de l'absence de projections intra-sinusiennes</i>	39
3.5. ANALYSE DE LA CBS	40
3.5.1. <i>Le siège</i>	40
3.5.2. <i>Le diamètre</i>	41
4 : LES DIFFERENTES SOLUTIONS THERAPEUTIQUES DISPONIBLES POUR TRAITER UNE CBS IMMEDIATE	42
4.1. BUTS DU TRAITEMENT IMMEDIAT	42
4.1.1. <i>Favoriser la cicatrisation</i>	42
4.1.2. <i>Eviter la chronicité de la communication</i>	42
4.1.3. <i>Eviter une surinfection sinusienne</i>	43
4.2. TRAITEMENTS NON-CHIRURGICAUX	44
4.2.1. <i>Traiter toute infection sinusienne</i>	44
4.2.2. <i>Antibiothérapie</i>	45
4.2.3. <i>Recommandations Afssaps 2011</i>	46
4.2.4. <i>Fermeture spontanée</i>	46
4.3. LES PREREQUIS NECESSAIRES A TOUT TRAITEMENT CHIRURGICAL	47
4.3.1. <i>Révision du site</i>	47
4.3.2. <i>Projections de corps étrangers dans le sinus</i>	47
4.4. LES PRINCIPAUX TRAITEMENTS CHIRURGICAUX	48
4.4.1. <i>Lambeau d'avancement de muqueuse vestibulaire</i>	50
4.4.2. <i>Lambeau palatin</i>	51
4.4.3. <i>Lambeau de la boule de Bichat</i>	53
4.5. CONSEILS POST-OPERATOIRES ET SUIVI	54
CONCLUSION	56

Introduction

Au cours d'une extraction dentaire postérieure au maxillaire, le chirurgien-dentiste peut être confronté à une communication bucco-sinusienne (CBS) dite immédiate dans ce cas-là. Cette CBS correspond à un trajet de continuité entre les cavités buccale et sinusienne en regard de la dent extraite.

En l'absence d'un traitement immédiat, cette perforation sinusienne peut entraîner de nombreuses complications liées à l'infection du sinus maxillaire suite au déversement de nombreux germes de la cavité buccale tels que des sinusites chroniques, une fistule bucco-sinusienne, des douleurs chroniques oro-faciales, des symptômes fonctionnels... qui nécessiteront des traitements beaucoup plus complexes et plus longs.

On saisit alors l'importance d'anticiper et de prévoir le risque d'une CBS post-extractionnelle afin d'éviter sa survenue et le cas échéant d'être préparé à la réalisation d'un traitement immédiat.

Le chirurgien-dentiste doit connaître les différents moyens diagnostics d'une CBS immédiate afin de ne pas passer à côté et d'éviter toutes les complications secondaires décrites un peu plus haut.

Enfin un traitement immédiat et adapté à la situation doit pouvoir être réalisé par le praticien assez rapidement afin d'augmenter les chances d'obtenir une cicatrisation optimale ad-integrum des tissus atteints.

1 : Rapports anatomiques entre les dents et les sinus maxillaires

1.1. Le sinus maxillaire

Le sinus maxillaire est une cavité aérienne de forme pyramidale incluse dans l'os maxillaire qui se situe de part et d'autre des fosses nasales, en dessous des cavités orbitaires et surplombant latéralement la cavité buccale.

1.1.1. Les parois osseuses

Les parois du sinus correspondent grossièrement aux différentes faces de l'os maxillaire¹ qui est constitué d'un corps à la configuration d'un quadrilatère de type pyramide et de quatre processus osseux qui s'articulent avec les structures environnantes : le processus frontal est articulé avec l'os frontal et l'os nasal ; le processus zygomatique est connecté avec l'os zygomatique ; le processus alvéolaire est fusionné avec le processus alvéolaire contralatéral, formant un arc alvéolaire contenant la dentition, et le processus palatin est lié à l'os palatin pour constituer le plafond de la bouche².

L'os maxillaire est constitué de trois faces : supérieure ou orbitaire, antéro-latérale ou jugale et postéro-latérale ou infratemporale³.

Le sinus maxillaire adulte est une pyramide dirigée latéralement, mesurant en moyenne 3,75 cm de haut, 2,5 cm de profondeur et 3 cm de large. Son volume moyen est compris entre 15 et 20 ml. Le sinus a habituellement une seule communication avec la cavité nasale au niveau de sa paroi médiale qui est également la paroi latérale du nez.

Le canal ostial mesure 6 à 8 mm de long et en moyenne 2,4 mm de diamètre mais peut aller jusqu'à 17 mm. D'un point de vue intranasal, cette ouverture se situe dans le méat moyen, entre le cornet nasal inférieur et le cornet nasal moyen. D'un point de vue sinusal, l'ouverture est haute sur la paroi médiale⁴.

La paroi postérieure sépare le sinus des fosses infra-temporale et ptérygo-maxillaire.

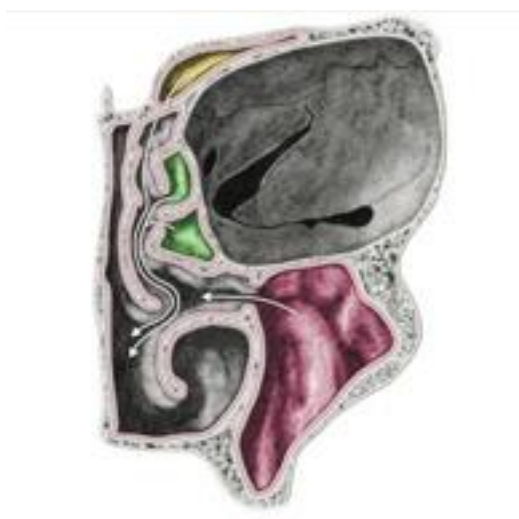¹ Gaudy et al., *Atlas d'anatomie implantaire*.

² Levine et Clemente, *Sinus surgery : endoscopic and microscopic approaches*. Levine et Clemente, *Sinus surgery : endoscopic and microscopic approaches*.

³ Gaudy et al., *Atlas d'anatomie implantaire*.

⁴ Al-Faraje, *Surgical and radiologic anatomy for oral implantology*. Al-Faraje, *Surgical and radiologic anatomy for oral implantology*.

Figure 1 : Les relations entre le sinus maxillaire et les fosses nasales



Source : Al-Faraje, *Surgical and radiologic anatomy for oral implantology*, 2013

Le toit du sinus, ou paroi supérieure, fait partie du plancher de l'orbite, et est creusé par la gouttière du conduit infra-orbitaire à travers lequel les branches du nerf maxillaire (V2) prennent place : les nerfs alvéolaires supéro-antérieur et moyen se déplacent dans une direction postéro-antérieure avant d'émerger au niveau du foramen infra-orbitaire⁵.

Le plancher du sinus, ou bord inférieur, est composé du palais dur, et surplombe les apex dentaires. Il mesure en moyenne entre 3 et 4 mm d'épaisseur. Il peut se situer entre 1 et 10 mm au-dessous du niveau du nez⁶. Dans le sens antéro-postérieur, ce plancher a la forme d'une gouttière allongée.

La paroi antéro-latérale ou jugale de l'os maxillaire est orientée en avant et en dehors, et est de forme légèrement concave. Cette face était la voie préférentielle utilisée au cours des chirurgies sinusiennes afin d'accéder directement au sinus avec notamment l'intervention de Caldwell-Luc, mais elle n'est presque plus utilisée et a été remplacée par les méatotomies moyennes, qui permettent de diminuer les inconvénients post-opératoires⁷.

Cette paroi est épaisse dans sa partie inférieure puis s'amincit progressivement jusqu'au rebord orbitaire inférieur. Chez l'enfant, elle supporte les germes dentaires.

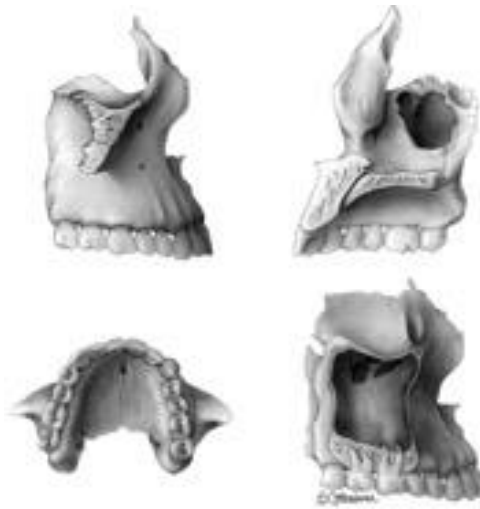
La paroi postéro-latérale est souvent épaisse en raison de la présence en son sein du pédicule alvéolaire postéro-supérieur.

⁵ Gaudy et al., *Atlas d'anatomie implantaire*.

⁶ Al-Faraje, *Surgical and radiologic anatomy for oral implantology*. Al-Faraje, *Surgical and radiologic anatomy for oral implantology*.

⁷ Gaudy et al., *Atlas d'anatomie implantaire*.

Figure 2 : Anatomie osseuse de l'os maxillaire



Source : Levine et al., *Sinus surgery : endoscopic and microscopic approaches*, 2005

1.1.2. Innervation

L'innervation sensorielle du sinus maxillaire est assurée par les branches du nerf maxillaire V2 provenant directement du ganglion Gasser :

- le nerf alvéolaire postéro-supérieur au niveau de la partie postérieure de la paroi latérale
- le nerf infra-orbitaire au niveau de la partie antérieure de la paroi latérale
- le nerf alvéolaire moyen-supérieur
- le nerf alvéolaire antéro-supérieur
- le nerf grand palatin innervant le plancher du sinus
- le nerf ptérygo-palatin innervant la paroi médiale

L'innervation parasympathique provenant du système nerveux autonome est obtenue par des branches du nerf sphéno-palatin et participe à la sécrétion mucoïde au niveau de la membrane sinusienne.

1.1.3. Vascularisation

L'apport sanguin du sinus maxillaire provient en majeure partie de l'artère carotide externe par l'intermédiaire des branches de l'artère maxillaire dont principalement⁸ :

1. L'artère infra-orbitaire qui chemine dans le plancher de l'orbite et permet la vascularisation du toit sinusal et de sa face antéro-latérale.

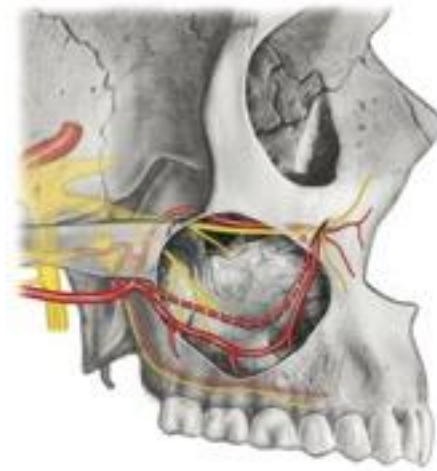⁸ Gaudy et al.

2. L'artère alvéolaire postéro-supérieure qui se ramifie en des branches latérales, médiales et inférieures et vascularise une grande surface de la partie postérieure du sinus.
3. L'artère palatine descendante qui se ramifie au niveau de la partie postérieure de la paroi médiale du sinus.
4. Les artères ethmoïdales antérieure et postérieure qui irriguent la partie supérieure de la cloison médiale.

Il est important de mentionner la possibilité d'une anastomose extra-osseuse entre l'artère alvéolaire supérieure postérieure et une branche terminale de l'artère sous-orbitaire. Lorsqu'elle se produit, cette anastomose se développe à une hauteur de 23 à 26 mm du rebord alvéolaire et peut provoquer une hémorragie pendant l'élévation d'un lambeau au cours d'un sinus lift⁹.

Le drainage veineux se réalise à travers la veine faciale, la veine sphéno-palatine et le plexus veineux ptérygoïdien. Le drainage lymphatique se réalise au niveau de la muqueuse du méat moyen et se draine au niveau du plexus lymphatique pré-tubaire.

Figure 3 : Branches nerveuses et vasculaires des sinus maxillaires



Source : Al-Faraje, *Surgical and radiologic anatomy for oral implantology*, 2013

1.1.4. Variations inter-individuelles et intra-individuelles

Le sinus maxillaire peut présenter des variations anatomiques liées à son degré de développement, à son extension aux structures avoisinantes et à la présence de septas osseux. La cavité du sinus maxillaire peut être si importante qu'elle s'étend aux structures adjacentes telles que le palais dur, l'os

⁹ Al-Faraje, *Surgical and radiologic anatomy for oral implantology*. Al-Faraje, *Surgical and radiologic anatomy for oral implantology*.

zygomatique, le processus alvéolaire, les régions entourant le canal sous-orbitaire, l'os palatin ou la région pré-lacrymale. La cavité du sinus maxillaire peut être cloisonnée partiellement ou complètement par des septas osseux verticaux, obliques ou horizontaux.

Un développement incomplet du sinus maxillaire peut se produire seul ou en association avec d'autres anomalies congénitales telles que la fente palatine, l'atrésie choanale ou la dysostose mandibulo-faciale. Une hypoplasie du sinus maxillaire est observée chez un faible pourcentage d'individus, et une aplasie totale a été rapportée dans de rares cas¹⁰.

La taille d'un sinus adulte varie de manière importante d'un sujet à l'autre, mais également chez un même sujet d'un côté à l'autre. On peut distinguer ainsi :

- 1- Les petits sinus qui pourraient être dus à un arrêt de développement de la cavité
- 2- Les sinus moyens qui occupent tout le corps de l'os
- 3- Les grands sinus qui s'étendent dans les os voisins

1.2. Physiopathologie du sinus

Les sinus sont en continuités avec l'ensemble du tractus respiratoire. Le fonctionnement normal des sinus dépend de :

- la perméabilité ostiale
- la qualité des mouvements muco-ciliaires
- les phénomènes immunologiques locaux

1.2.1. Les fonctions des sinus maxillaires

Les fonctions attribuées aux sinus maxillaires sont nombreuses et très spécifiques mais certaines sont encore discutées par la communauté scientifique¹¹ :

- Réchauffement et humidification de l'air inspiré.
- Rôle de filtre et d'épuration : les corps étrangers, poussières, et toxines inspirées par le nez sont immédiatement emprisonnés par le mucus qui est un gel viscoélastique, puis seront évacués dans un second temps par les mouvements ciliaires vers le pharynx.
- Rôle immunitaire : contribue aux défenses du corps contre l'infiltration microbienne grâce à la sécrétion de mucus contenant des enzymes lytiques et des immunoglobulines.
- Allègement du poids du squelette facial.
- Participation à la résonance vocale et notamment à la nasalisation de certains sons.

¹⁰ Levine et Clemente, *Sinus surgery : endoscopic and microscopic approaches*. Levine et Clemente, *Sinus surgery : endoscopic and microscopic approaches*.

¹¹ Levine et Clemente.

- Protection face aux traumatismes : la forme et la structure des sinus maxillaires pourraient agir en tant que zones de déformation dans les traumatismes sévères, participant à la protection du cerveau.
- Participation à la croissance faciale.

L'origine embryonnaire du sinus provient d'une invagination de la paroi latérale du nez, ce qui explique que l'histologie de la muqueuse sinusienne soit similaire et en continuité avec celle de la muqueuse respiratoire des fosses nasales. De par une embryologie et une histologie commune, le rôle primordial des sinus maxillaires serait donc, selon certains auteurs, de faciliter, d'améliorer et de compléter les fonctions des fosses nasales¹².

La relation étroite des sinus maxillaires avec les fosses nasales influence leur fonction. Toute la physiologie sinusienne dépend de la perméabilité des ostiums par lesquels les sinus ventilent, drainent, et sécrètent le mucus. L'intégrité de la membrane sinusienne est également essentielle au bon fonctionnement du sinus. On conçoit alors qu'au cours de certains actes dentaires, il est primordial de préserver l'intégrité de cette membrane, et le cas échéant d'obtenir une cicatrisation ad-integrum le plus rapidement possible.

1.2.2. La membrane de Schneider

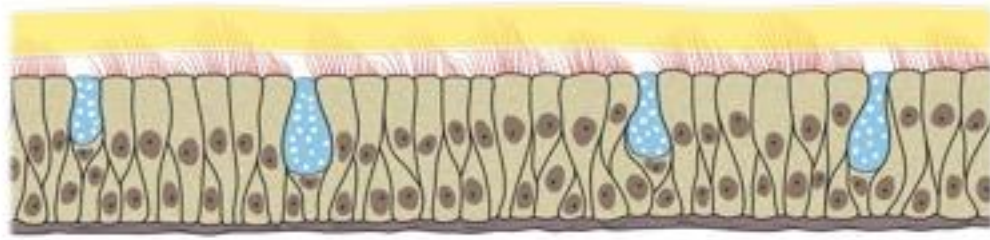
La physiologie du sinus maxillaire est étroitement liée à l'histologie de sa membrane sinusienne. Cette membrane appelée également membrane de Schneider, épaisse de 0,2 à 0,8 mm¹³, est constituée d'une muqueuse respiratoire contenant :

- des cellules ciliées créant le flux muco-ciliaire.
- des cellules caliciformes sécrétant le mucus.
- des cellules à microvillosités permettant les échanges nutritionnels avec le milieu extérieur.
- des cellules basales s'occupant du renouvellement des cellules épithéliales.
- d'une membrane basale sous-jacente séparant l'épithélium du tissu conjonctif.
- d'une lamina propria (tissu conjonctif) épaisse contenant des cellules vasculaires, glandulaires, des fibres conjonctives et des cellules inflammatoires.
- d'un périoste apposé à l'os maxillaire.

¹² Levine et Clemente.

¹³ Al-Faraje, *Surgical and radiologic anatomy for oral implantology*. Al-Faraje, *Surgical and radiologic anatomy for oral implantology*.

Figure 4 : Composition de la membrane sinusienne

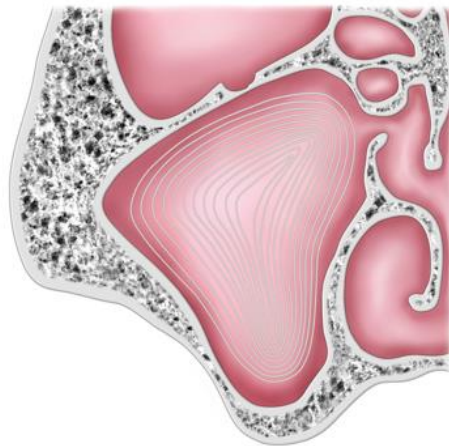


Source : Al-Faraje, *Surgical and radiologic anatomy for oral implantology*, 2013

1.2.3. La clairance muco-ciliaire

Les cellules caliciformes produisent du mucus qui emprisonne la poussière et les particules, maintient la membrane humide et participe à l'humidification de l'air inhalé. Les cellules ciliées transportent les sécrétions produites dans le sinus maxillaire vers l'ostium sinusal en s'opposant à la gravité avec une vitesse allant de 3 à 25 mm par minute¹⁴. À partir de là, les cellules ciliées du nez prennent le relais pour transporter ces sécrétions vers le pharynx¹⁵.

Figure 5 : Sens de l'écoulement de mucus dans le sinus maxillaire



Source : Al-Faraje, *Surgical and radiologic anatomy for oral implantology*, 2013

¹⁴ Insua et al., « Association of inflammatory status and maxillary sinus schneiderian membrane thickness ».Insua et al., « Association of inflammatory status and maxillary sinus schneiderian membrane thickness ».

¹⁵ Levine et Clemente, *Sinus surgery : endoscopic and microscopic approaches*.Levine et Clemente, *Sinus surgery : endoscopic and microscopic approaches*.

Cette capacité de transport est limitée aux sécrétions et aux particules extrêmement petites telles que la poussière. Les cils ne peuvent pas déplacer de grosses particules, comme les résidus de racines. Le flux de mucus est prévisible et stellaire, partant de la partie inférieure et latérale du plancher sinusal et se terminant au niveau de l'ostium. De part ce système de drainage, un sinus fonctionnant physiologiquement est presque entièrement stérile.

1.2.4. Pathologies sinusiennes

Les sinus sont le lieu d'un équilibre fragile qui peut facilement être rompu par exemple lors de l'effraction de la muqueuse sinusienne au cours d'une extraction ou lors d'une rhinopharyngite.

Les maladies les plus fréquentes affectant les sinus maxillaires sont la rhinosinusite aiguë, la rhinosinusite chronique, le pseudo-kyste, le kyste de rétention et le mucocèle.

La persistance d'une inflammation chronique peut entraîner une altération de l'épithélium de la muqueuse sinusienne de part :

- la prolifération de cellules métaplasiques
- la prolifération des cellules caliciformes
- la diminution des cellules à microvillosités
- la diminution des cellules ciliées

Tous ces éléments peuvent conduire à une altération de la fonction sinusienne¹⁶.

Une plus grande quantité de fibres de collagène ainsi que l'apparition d'un tissu fibreux sont souvent observés au sein du tissu conjonctif. L'infiltrat inflammatoire chronique est généralement composé de neutrophiles, d'éosinophiles et de plasmocytes. La membrane basale pourrait également être épaissie dans des conditions d'inflammations chroniques¹⁷.

1.3. Les rapports entre racines dentaires et sinus

1.3.1. Une croissance commune

La connexion entre les dents maxillaires et le sinus est intimement liée au développement embryonnaire de ces éléments. Les sinus maxillaires débutent leur croissance à partir du 3^{ème} mois de grossesse. Un nouveau-né décrit un rapport de 1/7^{ème} entre le volume crânial et le volume des os du

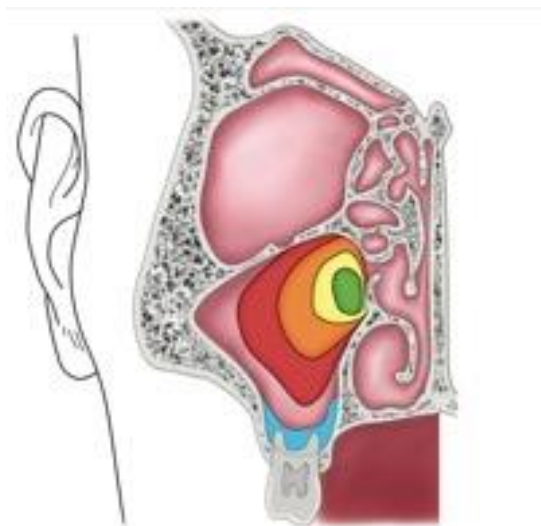
¹⁶ Anselmo-Lima et al., « Histological evaluation of maxillary sinus mucosa after functional endoscopic sinus surgery ».Anselmo-Lima et al., « Histological evaluation of maxillary sinus mucosa after functional endoscopic sinus surgery ».

¹⁷ Pawankar et Nonaka, « Inflammatory mechanisms and remodeling in chronic rhinosinusitis and nasal polyps ».Pawankar et Nonaka, « Inflammatory mechanisms and remodeling in chronic rhinosinusitis and nasal polyps ».

massifs facial. Le développement des sinus maxillaires et des dents réduit progressivement ce rapport¹⁸.

Chez les enfants, il existe une distance considérable entre le fond du sinus et les apex des dents maxillaires. À l'âge de 12 ans, le plancher sinusien se situe le plus souvent au même niveau que le nez. L'expansion inférieure du sinus est fréquemment associée à d'autres événements dentaires tels que l'éruption des troisièmes molaires ou la perte des molaires temporaires. Au cours de la denture temporaire stable, le sinus maxillaire se rapproche du germe de la canine permanente¹⁹.

Figure 6 : Développement du sinus maxillaire



Source : Al-Faraje, *Surgical and radiologic anatomy for oral implantology*, 2013

Le développement du sinus se fait en parallèle avec celui de l'os maxillaire et des dents. À mesure que la croissance du tiers moyen du visage se poursuit et que l'éruption des dents permanentes s'effectue, le plancher sinusien migre vers un niveau inférieur à celui des fosses nasales et occupe progressivement le volume osseux libéré par les germes dentaires.

Le développement global des sinus maxillaires reste lent pendant les 6 premières années de la vie, mais passé cet âge, leur vitesse de croissance augmente fortement et leur forme devient irrégulière en raison des effets de distorsion causés par la croissance des structures adjacentes²⁰. De 12 à 14 ans, la plupart des sinus ont atteint leur taille adulte avec l'éruption des dernières molaires²¹.

¹⁸ Gaudy et al., *Atlas d'anatomie implantaire*.

¹⁹ Al-Faraje, *Surgical and radiologic anatomy for oral implantology*. Al-Faraje, *Surgical and radiologic anatomy for oral implantology*.

²⁰ Levine et Clemente, *Sinus surgery : endoscopic and microscopic approaches*. Levine et Clemente, *Sinus surgery : endoscopic and microscopic approaches*.

²¹ Gaudy et al., *Atlas d'anatomie implantaire*.

La croissance du sinus se poursuit très légèrement au cours de la vie par un processus dénommé « pneumatisation » qui correspond à la formation d'une cavité remplie d'air au sein de l'os maxillaire. Cette pneumatisation continue du sinus peut en fin de compte entraîner un affaissement extrême de l'os alvéolaire, laissant un support osseux insuffisant pour les implants dentaires notamment²².

1.3.2. Configuration interne du plancher sinusien

La paroi inférieure ou le plancher sinusien est courbé plutôt que plat et observe une relation intime avec le processus alvéolaire de l'os maxillaire. La relation entre les dents maxillaires et le sinus varie en fonction de la taille du sinus, de son degré de pneumatisation, de la taille du processus alvéolaire et de l'âge dentaire.

Le plancher est habituellement segmenté par des septas osseux situés entre les racines dentaires, le plus souvent dans la partie postérieure du sinus, ce qui rend le plancher sinusien assez irrégulier. Les racines saillantes sont habituellement séparées du sinus maxillaire par de l'os d'épaisseur variable, mais parfois seulement par de la muqueuse²³.

1.3.3. Distance au sinus : une étude récente²⁴

La tomographie à faisceau conique (CBCT) a été utilisée dans une étude récente, pour évaluer les rapports anatomiques entre les dents du secteur postérieur et les structures anatomiques adjacentes. Cette étude suggère que les racines mésio-vestibulaires des deuxièmes molaires maxillaires sont les plus rapprochées du plancher sinusien.

Par conséquent, les secondes molaires maxillaires pourraient présenter un risque plus élevé de communication bucco-sinusienne par rapport aux autres dents et notamment en cas de lésions péri-apicales associées aux racines vestibulaires²⁵.

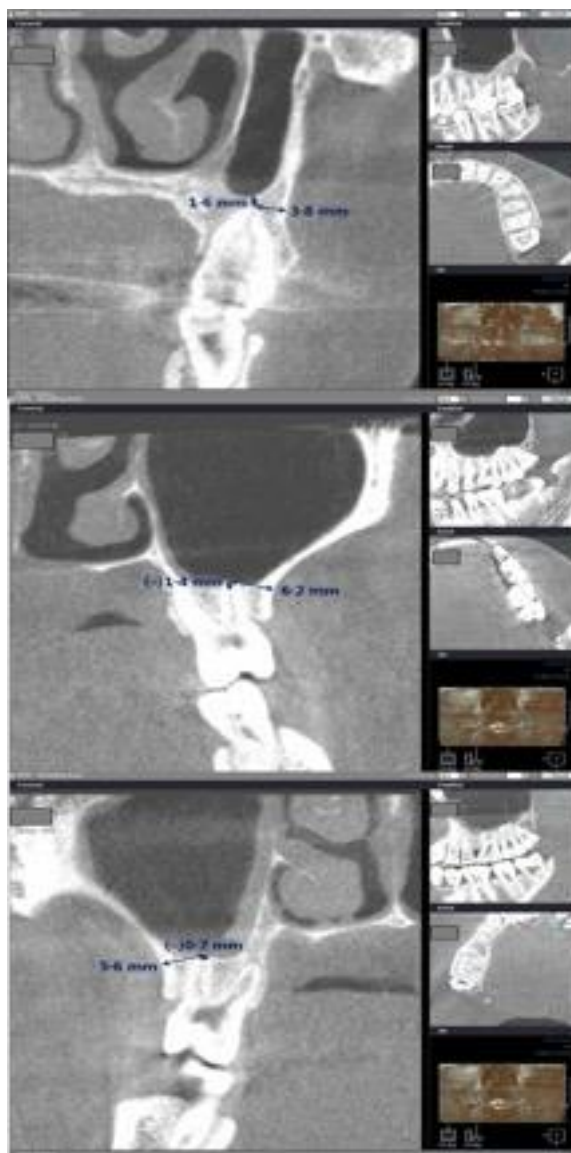
²² Al-Faraje, *Surgical and radiologic anatomy for oral implantology*. Al-Faraje, *Surgical and radiologic anatomy for oral implantology*.

²³ Levine et Clemente, *Sinus surgery : endoscopic and microscopic approaches*. Levine et Clemente, *Sinus surgery : endoscopic and microscopic approaches*.

²⁴ Jang et al., « Anatomical relationship of maxillary posterior teeth with the sinus floor and buccal cortex ». Jang et al., « Anatomical relationship of maxillary posterior teeth with the sinus floor and buccal cortex ».

²⁵ Jang et al.

Figure 7 : Imagerie tomodensitométrique (CBCT) et mesure de distance représentative.



Source : Jang et al, « Anatomical relationship of maxillary posterior teeth with the sinus floor and buccal cortex », 2017

(a) Deuxième prémolaire maxillaire avec l'apex de la racine situé dans l'os alvéolaire. (b) Deuxième molaire avec la racine disto-vestibulaire extrudée dans le sinus maxillaire. (c) Deuxième molaire avec la racine palatine extrudée dans le sinus maxillaire.

2 : Prévention de la survenue d'une CBS au cours d'une extraction dentaire

2.1. L'extraction dentaire, un facteur de risque

Le chirurgien-dentiste doit être capable d'analyser et de prévoir le risque de perforation de la membrane sinusienne notamment au cours de l'extraction d'une dent postérieure maxillaire qui est un acte fréquemment réalisé dans la pratique courante.

L'extraction dentaire serait l'étiologie la plus fréquente des CBS²⁶ parmi tous les soins dentaires réalisés en pratique libérale^{27,28} : elle serait à l'origine de 95% des cas de CBS²⁹.

2.2. L'importance de l'anamnèse et de l'interrogatoire

Il est indispensable de connaître l'état de santé du patient afin :

- D'évaluer les différents risques hémorragiques, infectieux, muqueux...
- De prévoir le risque de CBS.
- D'anticiper le déroulement de l'acte chirurgical et de préparer la table chirurgicale.
- De planifier à l'avance le traitement le plus adapté en cas de communication bucco-sinusienne.
- De mettre en place dans les cas nécessaires, une prémédication telles qu'une antibioprophyllaxie en cas de risque infectieux, ou une prémédication sédatrice si le patient est stressé....

On peut rechercher plus précisément certaines pathologies générales associées à un risque de CBS comme :

- Certaines pathologies congénitales de la sphère oro-faciale telles que les fentes labio-palatines plus souvent associées à la survenue de CBS.
- Toutes les pathologies sinusiennes doivent être recherchées telles que les sinusites chroniques, les polypes sinusiens, ou les rhinopharyngites qui renseignent sur l'état de fonctionnement des sinus.
- Un patient diabétique constituerait un terrain plus propice à la survenue d'une CBS et d'infections locales³⁰.

²⁶ Güven, « A clinical study on oroantral fistulae ».

²⁷ del Rey-Santamaría et al., « Incidence of oral sinus communications in 389 upper thirmolar extraction ».del Rey-Santamaría et al., « Incidence of oral sinus communications in 389 upper thirmolar extraction ».

²⁸ Lerat et al., « Communications bucco-naso-sinusiennes ».

²⁹ Breheret, Boucher, et Laccourreye, « Chirurgie des communications bucco-naso-sinusiennes ».

³⁰ Lerat et al., « Communications bucco-naso-sinusiennes ».

- Plus exceptionnellement, la syphilis, la tuberculose, le VIH ou la maladie de Wegener augmenteraient également le risque de communication.
- Un antécédent de radiothérapie ou de traitement aux biphosphonates fragilise les tissus osseux et provoque une inflammation continue de la zone concernée pouvant induire, en cas d'extraction d'une dent maxillaire, une ostéoradionécrose évoluant très souvent par la suite en fistule bucco-sinusienne³¹.

Les antécédents dentaires ne doivent pas être négligés tels que :

- Une parodontite chronique ou agressive.
- La présence de lésions inflammatoires péri-apicales d'origine endodontique (LIPOE).
- Un antécédent de chirurgies endodontiques à rétro.
- D'éventuels antécédents de CBS survenus au cours de soins dentaires qui nous aviseraient d'une éventuelle susceptibilité du patient à cette pathologie³².
- Un antécédent de chirurgie orthognatique peut également favoriser la survenue d'une communication bucco-naso-sinusienne en cas de réalisation d'ostéotomies pluri-fragmentaires de l'os maxillaire³³.

2.3. Connaître les dents à risques de CBS

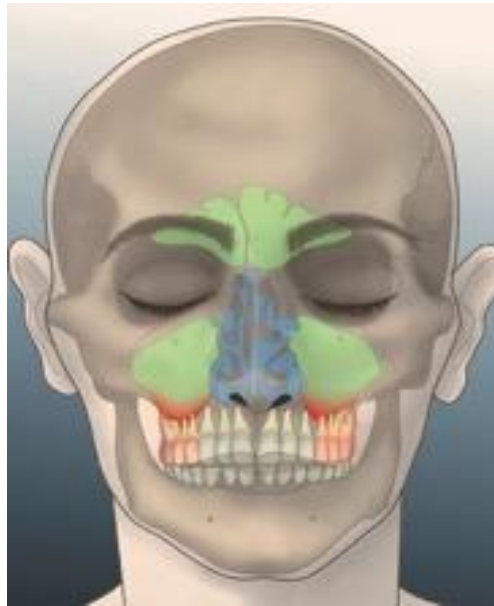Les dents les plus à risques sont les dents dont les racines sont les plus rapprochées anatomiquement de la membrane sinusienne. Il existe assurément de multiples variations individuelles mais de nombreuses études ont permis de fournir une moyenne des rapports anatomiques entre les dents et les sinus.

³¹ Lerat et al.

³² Chebbal et Desoutter, « Les communications bucco sinusiennes, prise en charge en pratique libérale ». Chebbal et Desoutter, « Les communications bucco sinusiennes, prise en charge en pratique libérale ».

³³ Lerat et al., « Communications bucco-naso-sinusiennes ».

Figure 8 : Proximité des racines des dents postérieures avec le sinus maxillaire



Source : Broome, Jaques et Monnier, Les sinusites d'origine dentaire : diagnostic et prise en charge, 2008

Les études récentes qui se basent sur une évaluation tridimensionnelle (CBCT) pour évaluer la distance aux sinus révèlent que les 2^{èmes} molaires maxillaires seraient les dents les plus à risque d'entraîner une communication bucco-sinusienne via leurs racines mésio-vestibulaires étant les plus souvent très proches voire saillantes au sein de la cavité sinusienne³⁴.

La survenue d'une CBS serait de 13 %³⁵ au cours de l'extraction d'une dent de sagesse et de 5% au cours de l'extraction d'une 1^{ère} molaire ou d'une prémolaire³⁶.

2.4. Des facteurs de risque liés à l'étiologie de l'extraction

Les étiologies peuvent être très variées :

- Fracture radiculaire : une étude de 2007 a conclu que l'extraction des dents pour cause de fracture radiculaire augmenterait de 12 à 27 % le risque de CBS immédiate.
- Traitement orthodontique : certaines dents saines peuvent être extraites au cours d'un traitement orthodontique dont notamment les dents de sagesse ou les prémolaires qui lorsqu'elles sont enlevées soit trop tôt, soit trop tard pourraient augmenter de 10 à 19 % le

³⁴ Jang et al., « Anatomical relationship of maxillary posterior teeth with the sinus floor and buccal cortex ».Jang et al., « Anatomical relationship of maxillary posterior teeth with the sinus floor and buccal cortex ».

³⁵ Rothamel et al., « Incidence and predictive factors for perforation of the maxillary antrum in operations to remove upper wisdom teeth : prospective multicentre study ».Rothamel et al., « Incidence and predictive factors for perforation of the maxillary antrum in operations to remove upper wisdom teeth : prospective multicentre study ».

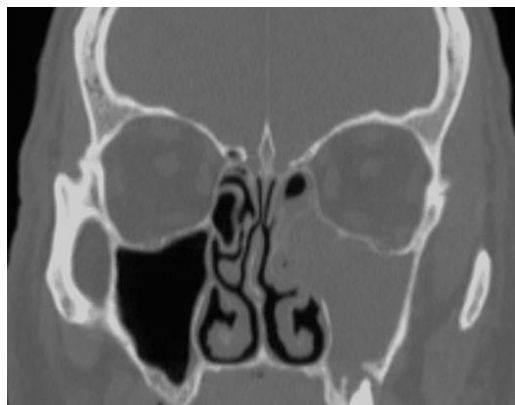
³⁶ Bodner, Gatot, et Bar-Ziv, « Technical note: oroantral fistula : improved imaging with a dental computed tomography software program ».Bodner, Gatot, et Bar-Ziv, « Technical note: oroantral fistula : improved imaging with a dental computed tomography software program ».

risque de perforation sinusienne au cours de la chirurgie. Ce résultat s'expliquerait par une réduction de l'épaisseur osseuse entre l'apex radiculaire et le plancher sinusal liée à des zones inflammatoires chroniques lors de la radiculogénèse ou de l'apexogénèse. La période la moins à risque recommandée pour extraire les dents de sagesse serait alors située entre 17 et 24 ans.

- Les dents avec antécédent de résection apicale seraient plus à même de provoquer une CBS car le pourcentage de perforation sinusienne au cours d'une chirurgie endodontique à rétro serait de 13 % pour les molaires et prémolaires maxillaires³⁷. Cependant, même si la communication est immédiatement traitée, une fragilité de la membrane persiste dans le temps.
- Les dents extraites pour cause de sinusites ou péri coronarites auraient plus de risque de CBS que celles extraites pour cause de lésions carieuses³⁸. En effet toute infection sinusienne ou locale augmente l'incidence d'une CBS : une antibioprophylaxie de type amoxicilline-acide clavulanique serait nécessaire en pré-opératoire dans ces cas particuliers³⁹.

Figure 9 : Tomodensitométrie des sinus de la face en coupe frontale

Comblement du sinus maxillaire gauche complet sur une communication bucco-sinusienne déjà présente à hauteur du kyste apico-dentaire de la dent 26.



Source : Lerat et al « Communications bucco-naso-sinusiennes », 2011

³⁷ Lin et al., « Oroantral communication in periapical surgery of maxillary posterior teeth ».

³⁸ Hasegawa et al., « Risk factors associated with oroantral perforation during surgical removal of maxillary third molar teeth ». Hasegawa et al., « Risk factors associated with oroantral perforation during surgical removal of maxillary third molar teeth ».

³⁹ Lerat et al., « Communications bucco-naso-sinusiennes ».

- Les dents extraites pour étiologies parodontales avec une perte osseuse importante seraient plus exposées à la survenue de CBS car l'épaisseur osseuse séparant l'apex du plancher sinusien serait réduite, donc la membrane serait par conséquent moins protégée⁴⁰.
- Les dents avec une lésion péri-apicale importante en rapport avec le sinus seraient également à haut risque de CBS en raison d'un os moins dense qui diminuerait la protection de la membrane sinusienne⁴¹. Parfois le plancher sinusien osseux est si fin qu'il se résorbe entièrement et la LIPOE entraîne alors une modification de la muqueuse sinusienne qui s'en retrouve altérée : une perforation survient ainsi beaucoup plus facilement⁴².
- Les dents avec des racines en baguettes de tambour, ou présentant une hypercémentose seraient plus à risque de CBS⁴³.

2.5. Facteurs démographiques

2.5.1. L'âge

L'incidence des CBS accroîtrait avec l'âge en raison de la taille du sinus qui augmente tout au long de la vie par le processus de pneumatisation. C'est pourquoi chez les enfants, le risque de CBS est assez faible car les sinus sont de petites tailles⁴⁴.

Le risque de CBS serait plus important à partir de 40 ans avec une incidence allant jusqu'à 20% lors de l'extraction de 3^{èmes} molaires maxillaires.

Figure 10 : Incidence des communications bucco-sinusiennes par tranche d'âge

Age (years)	Number (%)
<18	14 (8)
18–21	13 (7)
22–25	36 (14)
25–40	44 (15)
40 or more	27 (20)

Data are number (%).

Source : Rothamel, « Incidence and predictive factors for perforation of the maxillary antrum in operations to remove upper wisdom teeth : prospective multicentre study », 2007

⁴⁰ Lin et al., « The influence of sinus membrane thickness upon membrane perforation during lateral window sinus augmentation ».Lin et al., « The influence of sinus membrane thickness upon membrane perforation during lateral window sinus augmentation ».

⁴¹ Chebbal et Desoutter, « Les communications bucco sinusiennes, prise en charge en pratique libérale ».Chebbal et Desoutter, « Les communications bucco sinusiennes, prise en charge en pratique libérale ».

⁴² Reading, Harrison, et Dinsdale, « The causation, pathology and treatment of oro-antral fistula resulting from dental extraction ».

⁴³ Toledo et Descroix, *Urgences odontologiques*.Toledo et Descroix, *Urgences odontologiques*.

⁴⁴ Güven, « A clinical study on oroantral fistulae ».

2.5.2. Le sexe

Les femmes seraient plus souvent touchées par ce type de complication per-opératoire que les hommes⁴⁵. Elles auraient 2,4 fois plus de chance que les hommes d'être atteint d'une CBS immédiate durant l'extraction d'une dent de sagesse⁴⁶ en raison de leur sinus qui serait en général de taille plus importante que celui des hommes⁴⁷.

2.5.3. Le côté

Les CBS seraient aussi fréquentes à droite qu'à gauche⁴⁸.

2.6. Intérêt de la radiographie dans la prévention des CBS

Lors de la consultation pré-chirurgicale, le praticien doit réaliser des radiographies pré-opératoires afin d'évaluer les difficultés ainsi que les risques opératoires.

En cas de dent maxillaire à extraire, il devra précisément analyser les rapports avec les sinus maxillaires afin d'identifier tout facteur de risque d'effraction de la membrane sinusienne.

Cela nous permet de respecter l'obligation médico-légale d'informer en amont le patient des risques liés au geste chirurgical au moment de la signature du consentement libre et éclairé.

⁴⁵ Rothamel et al., « Incidence and predictive factors for perforation of the maxillary antrum in operations to remove upper wisdom teeth : prospective multicentre study ».Rothamel et al., « Incidence and predictive factors for perforation of the maxillary antrum in operations to remove upper wisdom teeth : prospective multicentre study ».

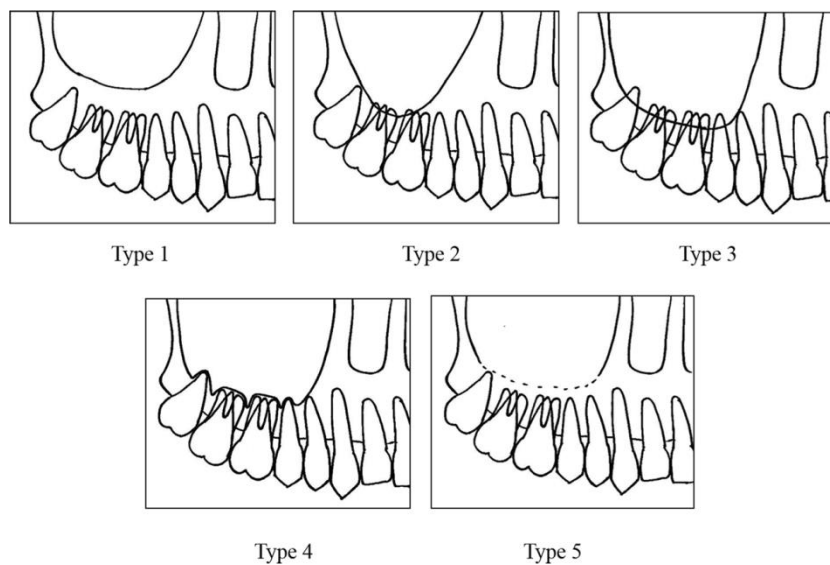
⁴⁶ del Rey-Santamaría et al., « Incidence of oral sinus communications in 389 upper thirmolar extraction ».del Rey-Santamaría et al., « Incidence of oral sinus communications in 389 upper thirmolar extraction ».

⁴⁷ Güven, « A clinical study on oroantral fistulae ».

⁴⁸ del Rey-Santamaría et al., « Incidence of oral sinus communications in 389 upper thirmolar extraction ».del Rey-Santamaría et al., « Incidence of oral sinus communications in 389 upper thirmolar extraction ».

2.6.1. Facteurs de risque radiographiques

Figure 11 : La classification racine-sinus



Source : Hasegawa, « Risk factors associated with oroantral perforation during surgical removal of maxillary third molar teeth », 2016

Voici les différentes relations possibles entre racines et sinus maxillaires qui ont permis de réaliser, dans une étude récente⁴⁹, une classification racine-sinus :

- Classe 1 : Distinction claire entre les dents et le sinus,
- Classe 2 et 3 : différents degrés de superposition radiographique du plancher sinusal à travers les racines.

⁴⁹ Hasegawa et al., « Risk factors associated with oroantral perforation during surgical removal of maxillary third molar teeth ».Hasegawa et al., « Risk factors associated with oroantral perforation during surgical removal of maxillary third molar teeth ».

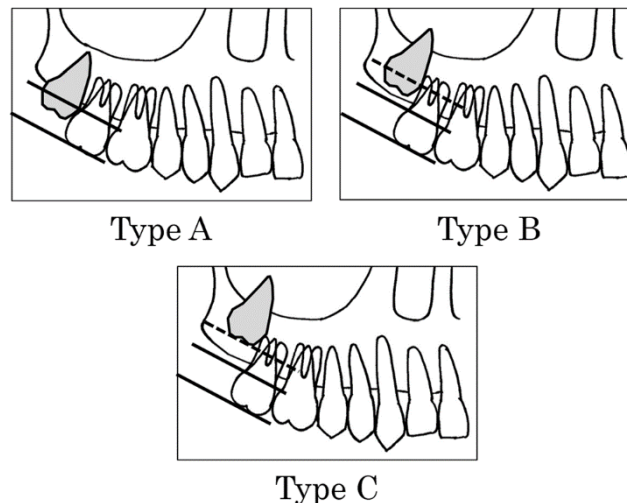
- Classe 4 : Proximité étroite entre sinus et racines mais présence d'une démarcation nette entre ceux-ci.
- Classe 5 : Relation indistincte et non-objectivable entre les racines et le plancher sinusal.

La classification racine-sinus la plus courante au sein de la population serait la classe 3 (42,5%).

Le pourcentage de perforation sinusienne serait significativement plus élevé chez les patients de classe 3 par rapport à ceux des autres classifications⁵⁰.

Cette classification Racine-Sinus pourrait offrir un nouveau paramètre radiologique prédictif du risque de perforation.

Figure 12 : Relation entre la 3^{ème} et la 2^{ème} molaire maxillaire selon la classification d'Archer



Source : Hasegawa, « Risk factors associated with oroantral perforation during surgical removal of maxillary third molar teeth », 2016

Le taux de perforation du plancher sinusal serait significativement plus élevé pour les dents de classe B ainsi que pour les dents mésio-angulées⁵¹.

⁵⁰ Hasegawa et al.

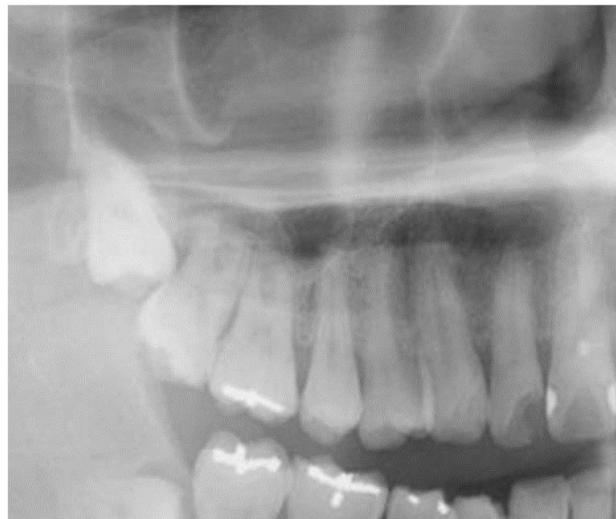⁵¹ Hasegawa et al.

Le niveau d'impaction des dents maxillaires serait le facteur de risque de CBS le plus important au cours d'une extraction dentaire⁵²⁵³⁵⁴. Une dent à moins de 2 mm du plancher sinusien doit être considérée comme proche du sinus et donc à risque de communication⁵⁵.

Les dents « antrales » seraient les plus à risque de perforation car elles ne seraient séparées de la cavité sinusienne que par une fine couche osseuse mesurant entre 1 et 7 mm, voire parfois uniquement par de la membrane sinusienne.

Figure 13 : Radiographie panoramique

Illustration de l'angulation méso-angulaire de la 18 combinée à une classe III de la classification RS au niveau des molaires du secteur 1



Source : Hasegawa, « Risk factors associated with oroantral perforation during surgical removal of maxillary third molar teeth », 2016

⁵² Hasegawa et al.

⁵³ Rothamel et al., « Incidence and predictive factors for perforation of the maxillary antrum in operations to remove upper wisdom teeth : prospective multicentre study ».Rothamel et al., « Incidence and predictive factors for perforation of the maxillary antrum in operations to remove upper wisdom teeth : prospective multicentre study ».

⁵⁴ Lim, Wong, et Allen, « Maxillary third molar : patterns of impaction and their relation to oroantral perforation ».Lim, Wong, et Allen, « Maxillary third molar : patterns of impaction and their relation to oroantral perforation ».

⁵⁵ Lim, Wong, et Allen.

2.6.2. Comparaison des outils radiologiques

Comparaison entre le panoramique et le CBCT dans l'analyse des rapports dent-sinus⁵⁶ à travers 3 cas :

1. Dans le cas où les racines ne sont pas en contact avec le plancher sinusien, ou si elles l'affleurent mais ne se projettent pas directement dans la cavité sinusienne, une corrélation élevée a été trouvée (96%) entre les deux techniques d'imagerie. La radiographie panoramique serait dans ces deux cas précis, suffisante pour identifier la relation exacte entre les deux structures.
2. Seulement 39% des racines se projetant au sein de la cavité sinusienne visibles sur un panoramique feraient réellement saillies dans le sinus après lecture du Cone Beam. Ainsi, un CBCT serait plus intéressant dans ce type de cas.
3. La longueur de protrusion radiculaire au sein de la cavité sinusienne mesurée sur un panoramique serait en moyenne 2,1 fois plus grande que celle relevée sur un CBCT. Une fois de plus l'apport du CBCT permet d'obtenir une plus grande précision.

Avec une imagerie bidimensionnelle de type panoramique ou radiographie rétro-alvéolaire, il est donc difficile de mesurer la proximité, la direction et la position réelle des racines des molaires maxillaires par rapport au plancher sinusal. Par conséquent, la radiographie 2D ne serait pas une méthode suffisante dans la prédiction d'une perforation sinusienne⁵⁷ sauf dans les deux situations vues dans le cas 1 lorsque les racines ne sont clairement pas en contact avec le plancher sinusien⁵⁸.

⁵⁶ Sharan et Madjar, « Correlation between maxillary sinus floor topography and related root position of posterior teeth using panoramic and cross-sectional computed tomography imaging ».Sharan et Madjar, « Correlation between maxillary sinus floor topography and related root position of posterior teeth using panoramic and cross-sectional computed tomography imaging ».

⁵⁷ Lim, Wong, et Allen, « Maxillary third molar : patterns of impaction and their relation to oroantral perforation ».Lim, Wong, et Allen, « Maxillary third molar : patterns of impaction and their relation to oroantral perforation ».

⁵⁸ Sharan et Madjar, « Correlation between maxillary sinus floor topography and related root position of posterior teeth using panoramic and cross-sectional computed tomography imaging ».Sharan et Madjar, « Correlation between maxillary sinus floor topography and related root position of posterior teeth using panoramic and cross-sectional computed tomography imaging ».

C'est pourquoi un Cone Beam devrait être réalisé systématiquement dans les cas de figure 2 et 3 et de manière complémentaire à la radiographie panoramique afin d'obtenir une analyse précise de la relation tridimensionnelle entre les deux structures⁵⁹ permettant ainsi une prévention plus efficace du risque de CBS.

Cependant le coût élevé et l'exposition aux radiations d'un CBCT, pourraient expliquer et justifier au sein de la pratique courante, l'utilisation unique d'une radiographie 2D dans la planification initiale des chirurgies d'avulsions des dents postérieures maxillaires.

2.7. Autres facteurs

2.7.1. Évaluation de l'intégrité de la corticale sinusienne

Parfois la corticale osseuse du plancher sinusien peut être fragilisée, affaiblie voir totalement absente en présence d'un kyste péri-apical ou d'une perte osseuse d'origine parodontale.

Le CBCT est assez précis pour évaluer l'intégrité de la corticale sinusienne proche d'une lésion péri-apicale, et observe une bonne spécificité dans la détection de l'absence de communication bucco-sinusienne avant extraction⁶⁰.

2.7.2. Épaisseur de la membrane de Schneider

Il existerait une association entre l'épaisseur de la membrane de Schneider et la fréquence de perforation de celle-ci⁶¹. En effet, une perforation sinusienne surviendrait plus souvent en cas d'épaisseur <1 mm ou ≥ 2 mm par rapport à une épaisseur comprise entre 1 et 2 mm⁶².

Il serait donc être intéressant de mesurer au préalable cette épaisseur membranaire sur un CBCT⁶³.

⁵⁹ Hasegawa et al., « Risk factors associated with oroantral perforation during surgical removal of maxillary third molar teeth ».Hasegawa et al., « Risk factors associated with oroantral perforation during surgical removal of maxillary third molar teeth ».

⁶⁰ Santos Junior et al., « CBCT-based evaluation of integrity of cortical sinus close to periapical lesions ».Santos Junior et al., « CBCT-based evaluation of integrity of cortical sinus close to periapical lesions ».

⁶¹ Lum et al., « Association between sinus membrane thickness and membrane perforation in lateral window sinus augmentation : a retrospective study ».Lum et al., « Association between sinus membrane thickness and membrane perforation in lateral window sinus augmentation : a retrospective study ».

⁶² Lin et al., « The influence of sinus membrane thickness upon membrane perforation during lateral window sinus augmentation ».Lin et al., « The influence of sinus membrane thickness upon membrane perforation during lateral window sinus augmentation ».

⁶³ Lim et al., « Retrospective analysis of sinus membrane thickening : profile, causal factors, and its influence on complications ».Lim et al., « Retrospective analysis of sinus membrane thickening : profile, causal factors, and its influence on complications ».

Les membranes sinusiennes seraient plus épaisses avec un biotype parodontal épais et plus minces avec un biotype parodontal mince⁶⁴.

2.7.3. Morphotype parodontal

Un morphotype parodontal fin constituerait un facteur de risque de CBS en raison de la corrélation étroite entre morphotype parodontal et épaisseur de la membrane sinusienne, ainsi que morphotype parodontal et quantité/qualité de l'os alvéolaire⁶⁵.

Ce résultat est important dans la recherche de facteurs de risque notamment lorsqu'un CBCT n'est pas réalisable. Effectivement, on peut déjà avoir une idée durant l'examen clinique, du type de morphotype à l'aide d'une sonde parodontale notamment, ce qui peut déjà nous guider dans l'évaluation du risque de CBS.

Les maladies gingivales ou parodontales sont plus susceptibles de se produire chez des patients avec un morphotype fin, du fait d'une réduction du débit sanguin intra-osseux, entraînant une diminution de l'ostéogénèse et favorisant en conséquence la résorption osseuse, notamment en cas de parodontite ou de LIPOE. Une fragilité voire une résorption complète du plancher sinusien pourrait donc survenir ce qui augmenterait alors le risque de CBS.

2.8. Facteurs de risques iatrogéniques : les précautions chirurgicales

À partir du moment où l'on a identifié et quantifié un risque de CBS à travers l'entretien, l'examen clinique et les examens radiologiques, il est nécessaire d'informer le patient de ce risque et des conséquences possibles afin d'obtenir son consentement libre et éclairé tout en maintenant une relation basée sur la confiance.

⁶⁴ Yilmaz et Tözüm, « Are gingival phenotype, residual ridge height, and membrane thickness critical for the perforation of maxillary sinus? » Yilmaz et Tözüm, « Are gingival phenotype, residual ridge height, and membrane thickness critical for the perforation of maxillary sinus? »

⁶⁵ Yilmaz et Tözüm.

Le praticien se doit de connaître tous les facteurs de risque per-opératoires associés aux CBS pouvant survenir au cours d'une extraction⁶⁶⁶⁷ afin d'adapter au mieux son geste chirurgical :

- La fracture de la tubérosité maxillaire en cas d'extraction d'une dent de sagesse pourrait dans certains cas entraîner une perforation directe du sinus.
- La fracture d'une racine au cours de la chirurgie causerait une plus grande difficulté pour retirer les fragments radiculaires, entraînant alors une amplification du délabrement réalisé au niveau de la zone⁶⁸.
- La réalisation d'une extraction chirurgicale complexe avec des techniques telles que l'alvéolectomie, la séparation de racine ou tout type de délabrement osseux agrandiraient le risque de CBS. Ces techniques chirurgicales devraient donc être réalisées de manière prudentes et modérées en cas de rapports étroits entre la dent et le sinus.
- La réalisation d'une incision muqueuse au cours d'un lambeau muqueux serait un facteur de risque significatif de perforation sinusienne même si cette incision ne provoquerait pas directement la perforation : aucune hypothèse n'a été évoquée afin d'expliquer la physiopathologie associée à ce facteur de risque.
- Si un kyste ou un granulome apical est présent et à proximité du sinus, un curetage excessif à l'aide d'une curette pourrait provoquer l'apparition voire l'élargissement d'une CBS déjà présente, car la membrane du kyste et celle du sinus sont difficilement distinguables⁶⁹. Le curetage devra alors dans une telle situation, être réalisé délicatement et précautionneusement.

⁶⁶ Hasegawa et al., « Risk factors associated with oroantral perforation during surgical removal of maxillary third molar teeth ». Hasegawa et al., « Risk factors associated with oroantral perforation during surgical removal of maxillary third molar teeth ».

⁶⁷ Pourmand et al., « The most common complications after wisdom-tooth removal : part 2 : a retrospective study of 1,562 cases in the maxilla ». Pourmand et al., « The most common complications after wisdom-tooth removal : part 2 : a retrospective study of 1,562 cases in the maxilla ».

⁶⁸ Pourmand et al.

⁶⁹ Chebbal et Desoutter, « Les communications bucco sinusiennes, prise en charge en pratique libérale ». Chebbal et Desoutter, « Les communications bucco sinusiennes, prise en charge en pratique libérale ».

3 : Les méthodes de diagnostic d'une CBS immédiate

La perforation du plancher sinusien durant une extraction dentaire ne doit pas être prise à la légère car le devenir du sinus dépend de la détection de cette communication. Malheureusement, 52 % des cas de perforation du sinus sont détectés trop tardivement⁷⁰, et souvent cette communication s'est alors transformée en fistule bucco-sinusienne chronique. Dans de tels cas, la prise en charge du patient devient nettement plus complexe et nécessite souvent des traitements chirurgicaux plus lourds pour fermer cette fistule et retrouver une physiologie normale du sinus atteint.

Ainsi le diagnostic direct d'une CBS immédiate au cours d'une extraction dentaire est essentiel pour obtenir la meilleure cicatrisation possible et prévenir toute affection du sinus.

3.1. Bilan endobuccal

3.1.1. Observation immédiate de l'alvéole

Immédiatement après l'extraction, et après rinçage de l'alvéole à l'aide d'un liquide physiologique, on peut parfois observer directement la CBS lorsque celle-ci est assez large et la visibilité est suffisante. Lorsque le flux sanguin remplit à nouveau la plaie alvéolaire, de petites bulles d'air peuvent apparaître en son sein à chaque nouvelle expiration du patient. Cependant ce signe reste inconstant, car des polypes endosinusiens sont susceptibles d'obstruer l'effraction de la membrane et bloquer tout reflux d'air.

Des sécrétions mucoïdes⁷¹ peuvent également s'écouler au niveau de l'alvéole entraînant le plus souvent une mauvaise odeur, ainsi qu'un mauvais goût pour le patient.

Il est possible d'entendre à chaque expiration, de légers sifflements lorsque l'air passe à travers la communication et pénètre dans la cavité buccale⁷².

Ces observations inconstantes ne permettent pas de confirmer le diagnostic de CBS mais permettent d'attirer l'attention du praticien qui doit alors réaliser des examens plus approfondis.

⁷⁰ Lehnert, « Immediate diagnosis and therapy of oroantral fistula following tooth extraction ».Lehnert, « Immediate diagnosis and therapy of oroantral fistula following tooth extraction ».

⁷¹ Khandelwal et Hajira, « Management of oro-antral communication and fistula : various surgical options ».Khandelwal et Hajira, « Management of oro-antral communication and fistula : various surgical options ».

⁷² Khandelwal et Hajira.

3.1.1.1. L'utilisation du miroir

Le miroir peut être utilisé en le plaçant suffisamment proche et en regard de l'alvéole concernée afin d'observer une « brumisation », c'est-à-dire que la surface du miroir se couvre de buée en cas de communication⁷³.

Cette brume apparaît à chaque expiration nasale du patient. Il s'agit du même phénomène que la brume observée sur un miroir lorsque le patient respire par la bouche.

Cette méthode n'est pas tout le temps efficace car cela nécessite une respiration purement nasale. Mais elle peut être complémentaire à d'autres méthodes diagnostiques.

3.1.1.2. Observation des dents adjacentes

Il est important d'évaluer le pronostic des dents adjacentes à la communication, afin de repérer les foyers infectieux bucco-dentaires pouvant retarder voire compliquer la cicatrisation de la CBS.

3.1.2. Manœuvre de Valsalva

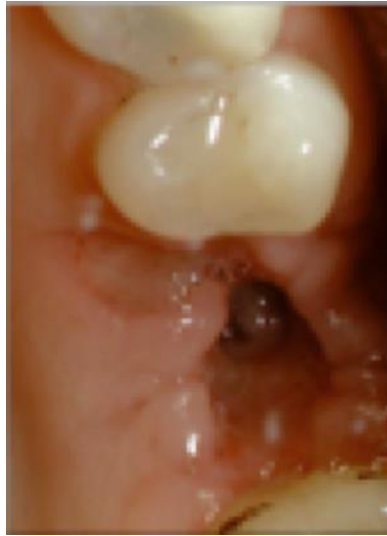3.1.2.1. Manœuvre de Valsalva

Il consiste en une manœuvre que le praticien réalise sur le patient immédiatement après l'extraction. Le praticien bouche le nez du patient, et lui demande d'expirer délicatement par le nez. Au même moment, il lui demande de rester la bouche ouverte afin de visualiser soit en vision directe soit à l'aide d'un miroir l'alvéole qui est suspectée d'une CBS. Si l'on observe de fines bulles d'air au sein de l'alvéole, ou des mouvements de projection de sang hors de l'alvéole, on peut alors poser le diagnostic de CBS immédiate⁷⁴.

⁷³ Khandelwal et Hajira.

⁷⁴ Lerat et al., « Communications bucco-naso-sinusiennes ».

Figure 14 : Vue intra-buccale montrant l'alvéole non cicatrisée d'une 26 et la présence de bulles lors de la manœuvre de Valsalva.



Source : Bouaziz, Ejeil, Corcos, « Utilisation d'un implant pour la fermeture d'une communication bucco-sinusienne », 2011

La membrane étant perforée, une expiration forcée tout en maintenant le nez bouché, entraîne par un jeu de pression une fuite du flux d'air, du sinus vers l'alvéole, permettant ainsi de poser le diagnostic positif de CBS immédiate.

Ce test est ainsi fréquemment décrit dans la littérature en tant que test de référence permettant de confirmer le diagnostic de perforation⁷⁵⁷⁶⁷⁷.

3.1.2.2. Critiques fondées de la manœuvre de Valsalva

Cette manœuvre pourrait selon une étude de 2002⁷⁸, ne pas être suffisamment précise dans le diagnostic des certaines communications.

Au cours de cette étude, il a été réalisé des endoscopies de contrôle pour vérifier l'absence de perforations membranaires au cours d'une chirurgie d'élévation du sinus à l'aide d'ostéotomes.

⁷⁵ Lerat et al.

⁷⁶ Breheret, Boucher, et Laccourreye, « Chirurgie des communications bucco-naso-sinusiennes ».

⁷⁷ Cohen, *Atlas of cosmetic and reconstructive periodontal surgery*.Cohen et Ullrich, *Atlas of cosmetic and reconstructive periodontal surgery*.Cohen et Ullrich, *Atlas of cosmetic and reconstructive periodontal surgery*.

⁷⁸ Nkenke et al., « The endoscopically controlled osteotome sinus floor elevation : a preliminary prospective study ».Nkenke et al., « The endoscopically controlled osteotome sinus floor elevation : a preliminary prospective study ».

Lorsqu'une perforation de la membrane a été observée durant l'endoscopie, la manœuvre de Valsalva qui était en parallèle systématiquement réalisée, à donner un résultat négatif.

Ce résultat révèle donc les limites de ce test dans le diagnostic d'une CBS immédiate.

Cette manœuvre pourrait également lorsqu'elle est effectuée trop énergiquement entraîner une surpression du sinus provoquant par la même occasion une perforation de la membrane. Cela implique que l'expiration nasale exécutée par le patient doit être douce et non forcée⁷⁹.

3.1.2.3. Manœuvre de Valsalva inversée

Une autre manœuvre diagnostic existe mais reste très peu décrite dans la littérature. Elle s'inspire de l'habituelle manœuvre de Valsalva mais en effectuant le chemin inverse.

Il est demandé au patient de fermer la bouche, et de faire gonfler ses joues avec une expiration orale forcée⁸⁰. La surpression intra-orale entraînerait une fuite de sang vers le sinus en cas de communication puis par enchaînement une épistaxis nasale qui confirmerait alors le diagnostic de CBS. Cette méthode diagnostique qui n'apparaît que très rarement dans les publications et qui n'est presque jamais utilisée dans la pratique courante, manque d'études permettant d'évaluer son intérêt, son efficacité ainsi que son innocuité.

3.1.3. Exploration instrumentale

Immédiatement après l'extraction, le chirurgien passe souvent à la phase de curetage alvéolaire qui doit être réalisée délicatement dans des situations à risque de CBS.

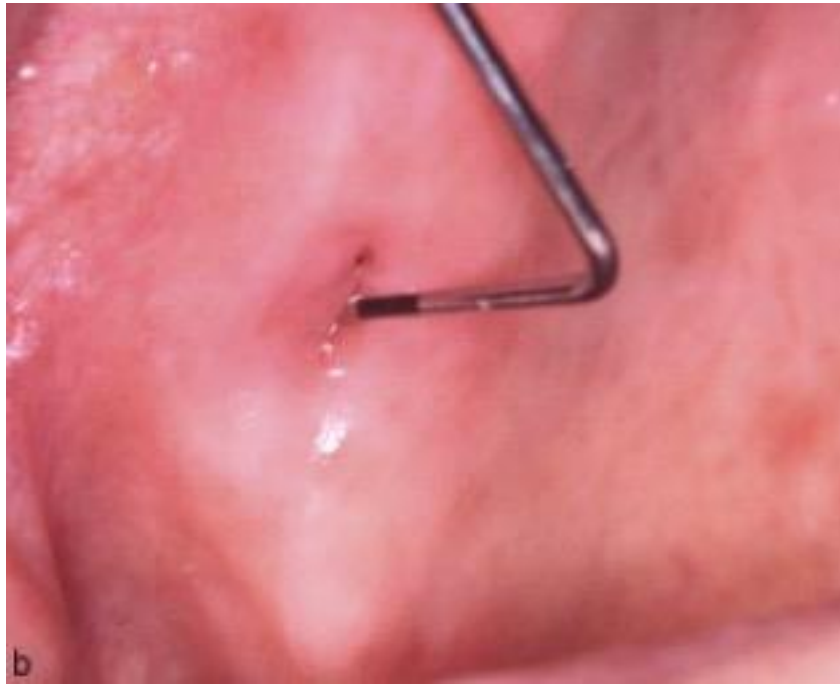En cas de suspicion, il est possible d'explorer à l'aide d'une sonde parodontale et avec une grande prudence, le fond de l'alvéole afin d'objectiver une CBS ou non.

L'utilisation d'une sonde parodontale graduée permet d'évaluer également la profondeur de la communication, son trajet, ainsi que la perte de substance osseuse associée.

⁷⁹ Toledo et Descroix, *Urgences odontologiques*. Toledo et Descroix, *Urgences odontologiques*.

⁸⁰ Thomas Lambrecht, « Swiss dental journal ». Thomas Lambrecht, « Les communications bucco-sinusiennes ». Thomas Lambrecht, « Les communications bucco-sinusiennes ».

Figure 15 : Exploration à la sonde parodontale d'une fistule bucco-sinusienne.



Source : Toledo, Descroix , « Fiche 35 - Communication bucco-sinusienne », 2010

Certaines études dévoilent d'autres instruments possiblement utilisables dans le cadre de cette exploration immédiate telles que la curette, le stylet à pointe mousse ou une fine canule d'aspiration⁸¹. Cependant cette méthode reste très aléatoire car elle s'effectue à l'aveugle et repose uniquement sur le ressenti tactile du praticien. En effet, il est très difficile de différencier à l'aide d'un simple instrument, un tissu de granulation ou un kyste péri-apical de la membrane sinusienne.

Certains auteurs déconseillent fortement l'utilisation de cette technique exploratoire⁸², car cela pourrait élargir voire créer la CBS si elle n'existe pas encore.

3.2. Bilan fonctionnel

En cas de CBS, et en fonction de la taille et du siège de celle-ci, le patient peut présenter une multitude de symptômes fonctionnels⁸³ immédiatement ou à très court terme comme :

- Une épistaxis homolatérale peut survenir après quelques minutes.
- Une projection de fluide, ou d'aliments de la bouche vers le nez.

⁸¹ Lerat et al., « Communications bucco-naso-sinusiennes ».

⁸² Khandelwal et Hajira, « Management of oro-antral communication and fistula : various surgical options ».Khandelwal et Hajira, « Management of oro-antral communication and fistula : various surgical options ».

⁸³ Kiran Kumar Krishanappa et al., « Interventions for treating oro-antral communications and fistulae due to dental procedures ».Kiran Kumar Krishanappa et al., « Interventions for treating oro-antral communications and fistulae due to dental procedures ».

- Une douleur qui peut être très importante dans la région du sinus affecté.
- Une fuite d'air de la bouche vers le nez lors de la succion.
- Une fuite d'air par la bouche lors du mouchage.
- Une altération de la voix allant jusqu'au nasonnement peut apparaître mais reste plus exceptionnelle et traduit une CBS de vaste étendue⁸⁴.
- L'apparition d'une halitose⁸⁵, ou d'un mauvais goût dans la bouche.

3.3. Examens complémentaires

Il est important au cours de l'investigation d'une CBS, d'évaluer radiologiquement la rupture du plancher et de la membrane sinusienne, sa taille, son siège, sa hauteur, sa largeur.

3.3.1. Le cliché rétro-alvéolaire

Il s'agit de l'examen radiologique le plus fréquemment utilisé, car assez facile et rapide à effectuer. Il permet d'évaluer en post-opératoire l'état de l'alvéole concernée, ses rebords osseux, la présence de corps étrangers, de racines résiduelles, de kystes apicaux résiduels...

L'un des points négatifs de la rétro-alvéolaire est la superposition des différentes structures empêchant d'observer avec précision une perforation de la membrane sinusienne.

L'observation d'une image radioclaire décrivant une continuité directe entre l'alvéole et le sinus ne permet pas de conclure définitivement au diagnostic de CBS mais doit inciter le praticien à réaliser des examens plus approfondis conduisant ou non au diagnostic positif⁸⁶.

3.3.2. L'incidence de Blondeau

L'incidence de Blondeau est un cliché extra-oral antéro-postérieur, utilisant un faisceau de rayon X incliné à 45° par rapport au plan orbito-méatal. Le menton et le nez du patient doivent être au contact du film. Les rayons passent par l'arrière de la tête selon une angulation de 45° par rapport au plan orbito-méatal, traverse les différentes structures puis viennent frapper la plaque radiographique perpendiculairement.

⁸⁴ Lerat et al., « Communications bucco-naso-sinusiennes ».

⁸⁵ Breheret, Boucher, et Laccourreye, « Chirurgie des communications bucco-naso-sinusiennes ».

⁸⁶ Chebbal et Desoutter, « Les communications bucco sinusiennes, prise en charge en pratique libérale ».

Cette incidence qui reste peu utilisée en cabinet, permet d'évaluer le sinus dans sa globalité en visualisant ses différentes parois : inférieur, supérieur et médial. Cette incidence permet d'apprécier la présence :

- De polypes sinusiens
- D'une projection d'un corps étranger tel qu'un fragment d'apex dentaire
- D'une inflammation de la membrane sinusienne
- D'une collection sinusienne

Toutefois le plancher sinusien reste difficilement discernable. Le diagnostic d'une CBS ne peut donc se reposer uniquement sur ce type de radiographie⁸⁷.

3.3.3. Le cliché panoramique

Il apporte une vision globale de la denture et des structures péri-orales, dont les sinus maxillaires, ce qui nous informe sur leur fonctionnement, l'épaisseur de la membrane, l'existence d'une CBS...

Cependant le panoramique entraîne des déformations et une perte de netteté surtout dans les secteurs postérieurs, ce qui rend assez difficile la connaissance précise des différentes caractéristiques de la communication sur ce type de cliché.

3.3.4. Le CBCT

Le CBCT reste l'examen radiographique de choix pour diagnostiquer une CBS immédiate⁸⁸.

En effet, par rapport à une radiographie panoramique ou rétro-alvéolaire en deux dimensions, le CBCT permet d'éviter les superpositions ainsi que les déformations et d'examiner la lésion dans les trois dimensions de l'espace avec une résolution et un contraste supérieurs.

Le CBCT apporte des informations supplémentaires sur la nature de la CBS comme :

- La taille
- La largeur/ le diamètre
- La profondeur
- Le siège

Sur un cliché CBCT, on doit également apprécier :

- L'état du sinus atteint par la CBS (sain ou pathologique)
- La présence d'un ou plusieurs corps étrangers dans le sinus

⁸⁷ Mekadmi, « Les communications bucco-sinusiennes et leurs traitements : actualisation des connaissances ».

⁸⁸ Chebbal et Desoutter, « Les communications bucco sinusiennes, prise en charge en pratique libérale ».

- Le type d'os, sa densité, sa quantité (niveau osseux)
- La perte osseuse associée au niveau du plancher sinusien
- La présence de lésions osseuses/LIPOE associées aux dents adjacentes à la lésion

L'ensemble de ces informations nous permet de déduire certains éléments indispensables à la suite de la prise en charge :

- Prédire le potentiel de cicatrisation de la CBS et son évolution dans le temps.
- Prévoir si nécessaire un traitement chirurgical de la communication.
- Évaluer les futures possibilités thérapeutiques afin de restaurer l'édentement.
- Détecter toute pathologie sinusienne afin d'orienter éventuellement le patient vers un médecin ORL.

3.4. Bilan sinusien

3.4.1. Recherche d'une sinusite

On va rechercher en priorité la présence d'une infection sinusienne de type sinusite maxillaire chronique ou aigüe. Son traitement intégral conditionnera en grande partie la réussite du futur traitement de la CBS⁸⁹.

3.4.1.1. Anamnèse

Il existe de nombreux symptômes et signes cliniques à rechercher lors de l'anamnèse qui permettent de suspecter une sinusite maxillaire tels que⁹⁰ :

- Des douleurs dans la région sous-orbitaire irradiant vers l'œil et le front
- Des sensations de pressions également présentes dans ces mêmes régions
- Une congestion nasale
- Un écoulement nasal ou dans l'arrière gorge

D'autres symptômes moins fréquents existent :

- Des maux de tête fréquents
- Une halitose
- Une toux chronique

⁸⁹ Prédine-Hug et Arbab-Chirani, « Les cahiers de l'internat en odontologie ».Deschaumes et al., « Diagnostic et conduite à tenir face à une communication bucco-sinusienne ».Deschaumes et al., « Diagnostic et conduite à tenir face à une communication bucco-sinusienne ».

⁹⁰ Thomas Lambrecht, « Swiss dental journal ».Thomas Lambrecht, « Les communications bucco-sinusiennes ».Thomas Lambrecht, « Les communications bucco-sinusiennes ».

- Une fatigue permanente

3.4.1.2. Manœuvres diagnostiques exobuccales

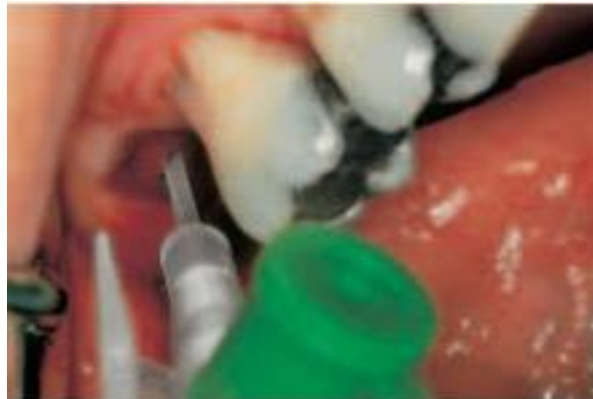Lors de l'examen clinique, le praticien peut effectuer certaines manœuvres spécifiques pour orienter son diagnostic :

- Incliner la tête du patient vers l'avant : il peut alors se plaindre de sensations de pressions amplifiées dans les régions frontales ou sous-orbitaires.
- La palpation directe du sinus maxillaire au niveau de la région sous-orbitaire et du sinus frontal au niveau du front : celle-ci peut alors être douloureuse pour le patient

3.4.1.3. Manœuvres diagnostiques endobuccales

En cas de suspicion d'une infection sinusienne grâce à l'anamnèse, au recueil de la symptomatologie clinique extra-orale, et de la présence d'un écoulement purulent à travers la CBS, il est alors possible de réaliser un rinçage diagnostique du sinus maxillaire à travers la perforation avec un liquide physiologique.

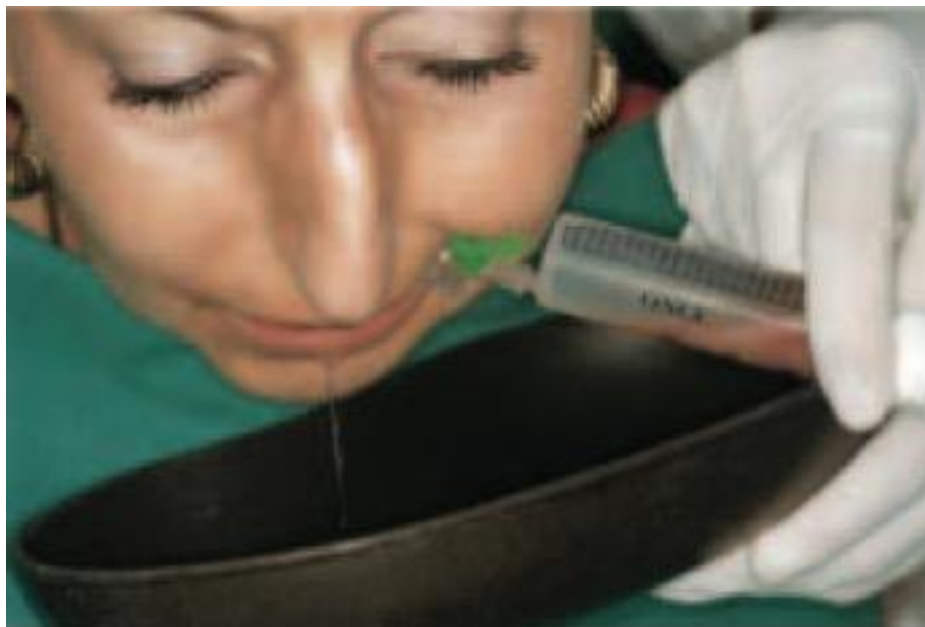Figure 16 : Cathéter de rinçage introduit dans le sinus maxillaire (Veiflow)



Source : Lambrecht, « Les communications bucco-sinusiennes », 1998

Pour réaliser ce rinçage diagnostique, le praticien doit dans un premier temps, introduire le cathéter de rinçage délicatement dans le sinus maxillaire à travers la CBS.

Figure 17 : Rinçage du sinus maxillaire



Source : Lambrecht, « Les communications bucco-sinusiennes », 1998

Au moment de l'injection du liquide de rinçage, la patiente doit être assise, la tête penchée en avant ; Sur cette photographie, le liquide de rinçage s'écoule par le nez, ce qui révèle que le méat moyen est perméable.

À l'issue de ce rinçage, le praticien doit obtenir deux informations :

- Si le liquide s'écoule par le nez, cela signifie que le méat moyen est ouvert ; si le liquide s'écoule par la communication cela démontre que le méat moyen est fermé, donc que le sinus ne se draine pas.
- Si le fluide qui s'écoule est trouble alors ce rinçage diagnostique est considéré comme positif.

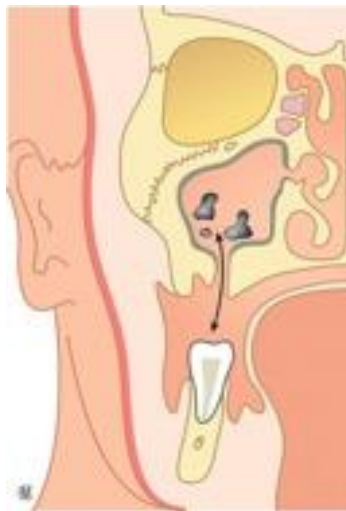Cependant la réalisation de ce rinçage pourrait être risquée dans le cas d'une CBS immédiate car l'on pourrait élargir la communication avec toutes ces manœuvres. Il devrait plutôt être fait dans le cas spécifique d'une fistule bucco-sinusienne chronique⁹¹.

⁹¹ Thomas Lambrecht.

3.4.2. Évaluation de l'absence de projections intra-sinusiennes

Immédiatement après que la CBS soit diagnostiquée et avant que tout traitement soit entrepris, il devient impératif de recenser précisément l'intégralité des projections intra-sinusiennes, telles que des fragments dentaires, des dents, des matériaux d'obturations canalaires, ou des instruments qui auraient pu être projetés ou oubliés au cours de l'extraction ou d'anciens soins⁹².

Figure 18 : Schéma d'une communication buccosinusienne d'origine dentaire compliquée par une projection sinusienne.



Source : Lerat et al., « Communications bucco-naso-sinusiennes », 2011

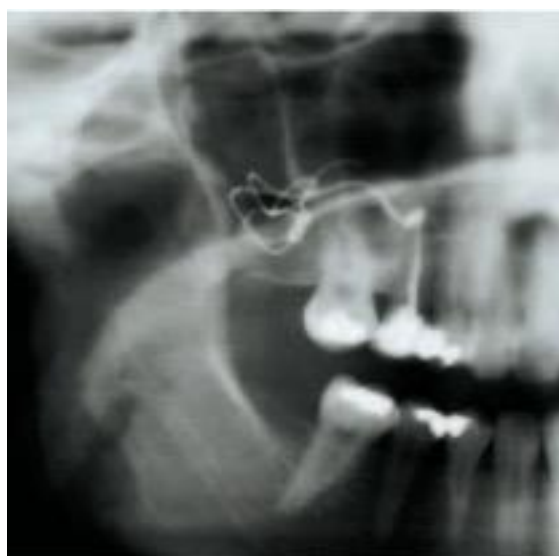Il est important après l'extraction dentaire d'évaluer l'état des racines, et le cas échéant de retrouver tous les fragments dentaires qui auraient pu être oubliés dans l'alvéole.

L'apport d'un simple cliché rétro-alvéolaire ou panoramique, nous permet d'estimer assez rapidement l'existence d'un ou plusieurs corps étrangers d'origine dentaire ou instrumentale au sein du sinus affecté.

⁹² Lerat et al., « Communications bucco-naso-sinusiennes ».

Figure 19 : Orthopantomogramme (détail du côté droit)

Mise en évidence des parties basales du sinus maxillaire : présence d'excès importants de pâte d'obturation canalaire.



Source : Lambrecht, « Les communications bucco-sinusiennes », 1998

3.5. Analyse de la CBS

3.5.1. Le siège

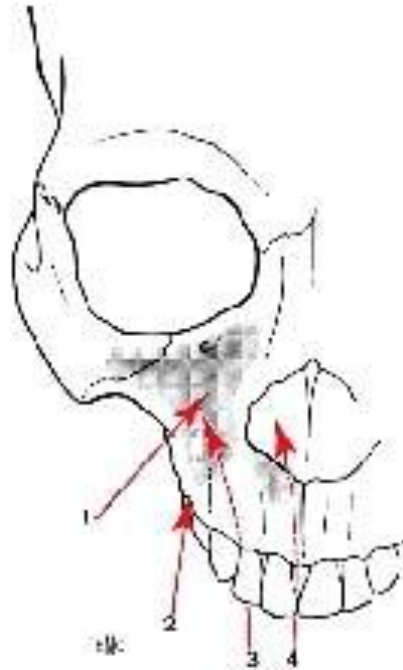
Il peut être alvéolaire, vestibulaire ou palatin en fonction de la localisation de la perforation⁹³.

Dans le cadre de cette thèse nous aborderons uniquement les CBS de siège alvéolaire qui sont causées majoritairement par les extractions dentaires.

⁹³ Mekadmi, « Les communications bucco-sinusiennes et leurs traitements : actualisation des connaissances ».

Figure 20 : Topographie des communications bucco-naso-sinusiennes.

1. Vestibulaires ;
2. Alvéolaires ;
3. Palatines (bucco- sinusiennes) ;
4. Palatines (bucco-nasale).



Source : Ericson , « Local hyperplasia of the maxillary sinus mucosa after elimination of adjacent periapical osteitis», 1966

3.5.2. Le diamètre

Il n'existe pas de consensus à ce jour sur le rapport entre le choix du traitement et le diamètre de la communication. Ceci anime de nombreux débats entre les auteurs au sujet d'une classification recensant différentes catégories de diamètres de CBS, afin que le chirurgien-dentiste puisse prévoir et choisir le traitement adapté. Ce diamètre reste très compliqué à évaluer cliniquement mais peut être estimé à l'aide d'une simple sonde graduée⁹⁴. Le CBCT serait l'examen de choix pour déterminer la mesure exacte de ce paramètre.

⁹⁴ Visscher, van Minnen, et Bos, « Closure of oroantral communications using biodegradable polyurethane foam : a feasibility study ». Visscher, van Minnen, et Bos, « Closure of oroantral communications using biodegradable polyurethane foam : a feasibility study ».

4 : Les différentes solutions thérapeutiques disponibles pour traiter une CBS immédiate

Il existe trois questions qui guident le choix du futur traitement d'une CBS⁹⁵ :

1. Le diamètre, ou la taille de la communication ?
2. L'ancienneté de la communication : immédiate ou établie ?
3. L'existence d'une infection : sinusite maxillaire, kyste apico-dentaire, présence d'une projection intra-sinusienne, ostéite maxillaire...

Dans le cadre de ce sujet, nous traiterons uniquement les CBS immédiates survenant au cours d'une extraction dentaire, dont l'ancienneté de la communication est toujours la plus courte possible.

En cas de CBS immédiate il reste donc à préciser deux éléments afin de déterminer le traitement le plus adapté : le diamètre de la communication et l'existence d'une infection locale.

4.1. Buts du traitement immédiat

4.1.1. Favoriser la cicatrisation

Le but du traitement immédiat est d'accélérer la cicatrisation de la communication, afin d'éviter toutes les complications secondaires qui peuvent survenir.

Il est également important d'éviter d'aggraver la situation au cours des traitements entrepris : il faut à tout prix éviter d'élargir la taille de la CBS par des manœuvres iatrogènes du praticien⁹⁶.

4.1.2. Éviter la chronicité de la communication

La fermeture instantanée d'une CBS immédiate présente un taux de réussite très élevé, avoisinant les 95%, alors que celui d'une fermeture secondaire d'une CBS chronique est de l'ordre de 67%⁹⁷.

⁹⁵ Abuabara et al., « Evaluation of different treatments for oroantral/oronasal communications : experience of 112 cases ».Abuabara et al., « Evaluation of different treatments for oroantral/oronasal communications : experience of 112 cases ».

⁹⁶ Prédine-Hug et Arbab-Chirani, « Les cahiers de l'internat en odontologie ».Deschaumes et al., « Diagnostic et conduite à tenir face à une communication bucco-sinusienne ».Deschaumes et al., « Diagnostic et conduite à tenir face à une communication bucco-sinusienne ».

⁹⁷ Yalçın et al., « Surgical treatment of oroantral fistulas : a clinical study of 23 cases ».Yalçın et al., « Surgical treatment of oroantral fistulas : a clinical study of 23 cases ».

Une majorité d'auteurs ont décrit que si une communication bucco-sinusienne persiste jusqu'à 48h à 72h après la perforation, cette communication débute sa transformation en fistule⁹⁸ par une épithélialisation du trajet bucco-sinusien, entraînant une pathologie chronique et permanente.

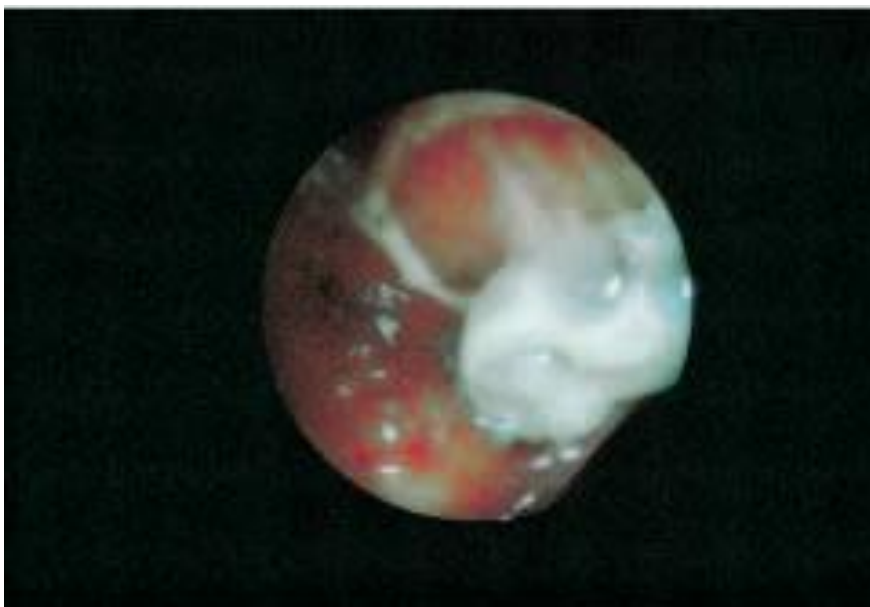
Cette fistule bucco-sinusienne nécessite le plus souvent des traitements chirurgicaux beaucoup plus complexes et observe une symptomatologie fonctionnelle nettement plus invalidante pour le patient par rapport à une simple CBS immédiate.

4.1.3. Éviter une surinfection sinusienne

Une perforation de la membrane de Schneider, entraîne une communication directe entre la cavité buccale et la cavité sinusienne qui possèdent chacun un microbiote qui leur est propre. Si une CBS n'est pas traitée rapidement, d'énormes quantités de bactéries buccales sont projetées directement dans le sinus ouvert.

Figure 21 : Examen endoscopique de la muqueuse d'un sinus maxillaire 72 heures après une perforation iatrogène

Inflammation œdémateuse, augmentation de la sécrétion muqueuse, le méat naturel est obstrué par un bouchon de mucosités.



Source : Lambrecht, « Les communications bucco-sinusiennes », 1998

⁹⁸ Franco-Carro et al., « Meta-analytic study on the frequency and treatment of oral antral communications ». Franco-Carro et al., « Meta-analytic study on the frequency and treatment of oral antral communications ».

Ces bactéries étrangères au sinus, entraînent très fréquemment une inflammation de la muqueuse sinusienne, aboutissant avec le temps à une sinusite maxillaire, aiguë ou chronique, et unilatérale (spécifique au sinus affecté par la CBS)⁹⁹.

Si le traitement d'une CBS immédiate n'est pas réalisé dans les 24h, environ 50 % des patients connaîtront une sinusite 48 heures plus tard, et 90% des patients développeront une sinusite après 2 semaines en l'absence de traitement¹⁰⁰.

4.2. Traitements non-chirurgicaux

4.2.1. Traiter toute infection sinusienne

Le potentiel de cicatrisation provient en grande partie de la muqueuse sinusienne environnante et de la physiologie du sinus. En effet, la cause la plus fréquente d'échec est la maîtrise insuffisante d'une sinusite maxillaire associée¹⁰¹.

En cas de pathologie sinusienne comme une sinusite aiguë ou chronique, la membrane de Schneider est généralement très inflammatoire et le plus souvent épaissie. Cette muqueuse sinusienne se retrouve affaiblit avec l'infection et devient assez vite submergée par l'apparition d'une connexion directe avec la cavité buccale, car les germes buccaux restent extrêmement différents de ceux présents dans les sinus.

Les risques de fermer une CBS sans avoir traité au préalable une infection sinusienne sont :

- Une cicatrisation de la membrane de Schneider beaucoup plus lente, donc une communication qui persiste dans le temps, et qui peut se transformer en fistule bucco-sinusienne.
- L'infection sinusienne peut perdurer voire s'aggraver dans le temps et toucher les autres sinus de la face, ce qui peut entraîner d'autres pathologies beaucoup plus graves.
- Cette inflammation chronique peut retarder la cicatrisation osseuse alvéolaire et augmenter la perte osseuse, ce qui peut entraîner une perte de chance pour les futurs traitements restaurateurs de l'édentement.

On saisit alors l'intérêt de traiter toute infection du sinus présente au moment de l'effraction sinusienne¹⁰². Il ne faut pas hésiter à adresser le patient vers un ORL en cas de doute sur le diagnostic ou le traitement à mettre en place dans le cas d'une sinusite maxillaire¹⁰³.

⁹⁹ Franco-Carro et al.

¹⁰⁰ Yalçın et al., « Surgical treatment of oroantral fistulas : a clinical study of 23 cases ».Yalçın et al., « Surgical treatment of oroantral fistulas : a clinical study of 23 cases ».

¹⁰¹ Hernando et al., « Oroantral communications. A retrospective analysis ».

¹⁰² Franco-Carro et al., « Meta-analytic study on the frequency and treatment of oral antral communications ».Franco-Carro et al., « Meta-analytic study on the frequency and treatment of oral antral communications ».

¹⁰³ Bouaziz, Corcos, et Ejeil, « Utilisation d'un implant pour la fermeture d'une communication bucco-sinusienne ».

Mise à part les situations urgentes, nous pouvons également concevoir la nécessité, au cours de la consultation pré-chirurgicale, d'évaluer la présence d'une infection du sinus à risque d'effraction, afin d'assainir en amont la muqueuse sinusienne dans le but d'obtenir le meilleur pronostic de guérison possible en cas de survenue de la CBS immédiate¹⁰⁴.

4.2.2. Antibiothérapie

En cas d'effraction de la membrane sinusienne, que le sinus soit sain ou déjà infecté, il est essentiel de mettre en place une antibiothérapie soit :

- Prophylactique pour prévenir le risque d'infection de la membrane sinusienne et donc améliorer la cicatrisation de la CBS¹⁰⁵.
- Curative pour traiter une sinusite déjà présente, ou toute infection de la zone concernée, afin de diminuer l'infection de la muqueuse sinusienne, d'accélérer sa cicatrisation et d'éviter la survenue de complications secondaires telles que l'évolution vers une fistule bucco-sinusienne.

L'antibiothérapie curative est beaucoup plus intéressante à utiliser en pré-opératoire afin d'assainir localement la zone avant¹⁰⁶ la survenue de la CBS, d'où l'importance de la consultation pré-chirurgicale. Mais il est souvent nécessaire d'associer ce traitement avec des lavages naso-sinusiens quotidiens ainsi qu'une corticothérapie, qui devraient être idéalement prescrits par un médecin ORL¹⁰⁷.

En général ce traitement médicamenteux est appliqué en parallèle à la fermeture chirurgicale du site. Il s'agit le plus souvent de l'association amoxicilline-acide clavulanique qui est utilisée systématiquement en cas de CBS immédiate¹⁰⁸ : 1g 2 fois par jour pendant 7 à 10 jours¹⁰⁹, même si l'Afssaps ne recommande que de l'amoxicilline seule.

¹⁰⁴ Thomas Lambrecht, « Swiss dental journal ».Thomas Lambrecht, « Les communications bucco-sinusiennes ».Thomas Lambrecht, « Les communications bucco-sinusiennes ».

¹⁰⁵ Thomas Lambrecht.

¹⁰⁶ Franco-Carro et al., « Meta-analytic study on the frequency and treatment of oral antral communications ».Franco-Carro et al., « Meta-analytic study on the frequency and treatment of oral antral communications ».

¹⁰⁷ Bouaziz, Corcos, et Ejeil, « Utilisation d'un implant pour la fermeture d'une communication bucco-sinusienne ».

¹⁰⁸ Lerat et al., « Communications bucco-naso-sinusiennes ».

¹⁰⁹ Toledo et Descroix, *Urgences odontologiques*.Toledo et Descroix, *Urgences odontologiques*.

4.2.3. Recommandations Afssaps 2011

Selon l’Afssaps 2011, en cas de communication bucco-sinusienne postopératoire récente, et pour tout type de patients (population générale, immunodéprimé ou à haut risque d’endocardite infectieuse), une prescription antibiotique est recommandée selon un accord professionnel¹¹⁰.

Figure 22 : Schéma d’administration préconisés pour l’antibiothérapie des cas particuliers

Tableau 15 : Schémas d’administration préconisés pour l’antibiothérapie des cas particuliers

Antibiotique	Adulte Posologies quotidiennes établies pour un adulte à la fonction rénale normale	Enfant Posologies quotidiennes établies pour un enfant à la fonction rénale normale, sans dépasser la dose adulte
Amoxicilline	2 g/jour en deux prises – v.o. ou i.v. [†]	50 à 100 mg/kg/jour en deux prises – v.o. ou i.v. [†]
Clindamycine	1 200 mg/jour en deux prises – v.o. ou i.v. [†]	25 mg/kg/jour en trois ou quatre prises – v.o. [‡] ou i.v. [†]

Durée des traitements : jusqu’à cicatrisation muqueuse pour la prévention de l’ostéoradionécrose et la prévention de l’ostéonécrose d’origine médicamenteuse [BPiV]. Sept jours pour les autres situations.

v.o. : voie orale.

i.v. : voie intraveineuse.

† : du fait de sa présentation pharmaceutique disponible pour la voie orale, la clindamycine est recommandée chez l’enfant à partir de 6 ans [prise de gélule ou comprimé contre-indiquée chez l’enfant de moins de 6 ans, par risque de fausse route]. La clindamycine peut être utilisée par voie intraveineuse chez l’enfant à partir de 3 ans.

‡ : relais oral le plus précoce possible avec amoxicilline ou clindamycine.

Source : Lesclous, « Prescription des antibiotiques en pratique bucco-dentaire-recommandations afssaps », 2011

L’Afssaps préconise, en cas de CBS immédiate, un traitement à base d’amoxicilline simple, avec 2g par jour en deux prises pendant 7 jours pour un adulte.

4.2.4. Fermeture spontanée

Actuellement, un certain débat persiste entre les différents auteurs¹¹¹, sur les critères conduisant à une fermeture spontanée, et sans intervention chirurgicale, de la plaie bucco-sinusienne.

Certains prétendent que les perforations d’un diamètre inférieur à 5 mm¹¹² peuvent se fermer spontanément sans nécessiter de traitement chirurgical, à condition qu’il n’y ait pas d’infection au préalable et que le caillot sanguin soit stable, alors que d’autres tel que Abuabara et al.¹¹³ maintiennent que si la taille de la CBS est de 2 mm ou plus, elle doit être fermée chirurgicalement.

Un autre auteur estime qu’une CBS < 3 mm peut être traitée uniquement à l’aide de simples sutures¹¹⁴.

¹¹⁰ Lesclous, « Prescription des antibiotiques en pratique bucco-dentaire: recommandations afssaps 2011 ».Lesclous, « Prescription des antibiotiques en pratique bucco-dentaire: recommandations afssaps 2011 ».

¹¹¹ Franco-Carro et al., « Meta-analytic study on the frequency and treatment of oral antral communications ».Franco-Carro et al., « Meta-analytic study on the frequency and treatment of oral antral communications ».

¹¹² Visscher, van Minnen, et Bos, « Closure of oroantral communications using biodegradable polyurethane foam : a feasibility study ».Visscher, van Minnen, et Bos, « Closure of oroantral communications using biodegradable polyurethane foam : a feasibility study ».

¹¹³ Abuabara et al., « Evaluation of different treatments for oroantral/oronasal communications : experience of 112 cases ».Abuabara et al., « Evaluation of different treatments for oroantral/oronasal communications : experience of 112 cases ».

¹¹⁴ Breheret, Boucher, et Laccourreye, « Chirurgie des communications bucco-naso-sinusiennes ».

Il reste cependant difficile de déterminer cliniquement la taille de la CBS ; par conséquent, il est difficile de prédire si la communication guérira de manière spontanée et sans complications en l'absence d'intervention.

Pour prévenir la survenue d'une sinusite maxillaire et le développement de fistules, il a été globalement admis que quel que soit la taille de la CBS immédiate, elle doit être traitée chirurgicalement dans les 24 à 48 heures¹¹⁵¹¹⁶, au plus tard.

4.3. Les prérequis nécessaires à tout traitement chirurgical

4.3.1. Révision du site

Dans le but d'éviter la survenue d'une sinusite maxillaire ou l'aggravation de celle-ci et améliorer le potentiel de cicatrisation ; les corps étrangers, les kystes apicaux, l'os infecté, les fragments osseux ou dentaires et le tissu de granulation doivent immédiatement être retirés en regard de la communication¹¹⁷, tout en évitant d'élargir la CBS¹¹⁸.

Un curetage méticuleux de l'alvéole doit donc être réalisé afin de supprimer certains facteurs de risque négatifs à la fermeture de la CBS.

4.3.2. Projections de corps étrangers dans le sinus

Après la révision du site alvéolaire, il faut s'assurer de l'absence de corps étrangers dans les sinus par différents moyens évoqués dans la partie 3, afin d'éviter une surinfection secondaire altérant la cicatrisation de la CBS.

En cas de projection avérée de fragments dentaires, osseux, d'instruments fracturés ou de tout corps étranger dans le sinus ; il faut tout d'abord identifier précisément la localisation de ces éléments sur une radiographie¹¹⁹ puis secondairement réaliser la récupération chirurgicale de ces derniers.

« La récupération est réalisée :

¹¹⁵ Visscher, van Minnen, et Bos, « Closure of oroantral communications using biodegradable polyurethane foam : a feasibility study ».Visscher, van Minnen, et Bos, « Closure of oroantral communications using biodegradable polyurethane foam : a feasibility study ».

¹¹⁶ Yalçın et al., « Surgical treatment of oroantral fistulas : a clinical study of 23 cases ».Yalçın et al., « Surgical treatment of oroantral fistulas : a clinical study of 23 cases ».

¹¹⁷ Hernando et al., « Oroantral communications. A retrospective analysis ».

¹¹⁸ Prédine-Hug et Arbab-Chirani, « Les cahiers de l'internat en odontologie ».Deschaumes et al., « Diagnostic et conduite à tenir face à une communication bucco-sinusienne ».Deschaumes et al., « Diagnostic et conduite à tenir face à une communication bucco-sinusienne ».

¹¹⁹ Thomas Lambrecht, « Swiss dental journal ».Thomas Lambrecht, « Les communications bucco-sinusiennes ».Thomas Lambrecht, « Les communications bucco-sinusiennes ».

-soit immédiatement par une voie d'abord vestibulaire en regard du fragment localisé. Il ne faut surtout pas essayer de récupérer le fragment par voie alvéolaire ce qui risquerait d'agrandir la CBS et de projeter le fragment dentaire au milieu du sinus.

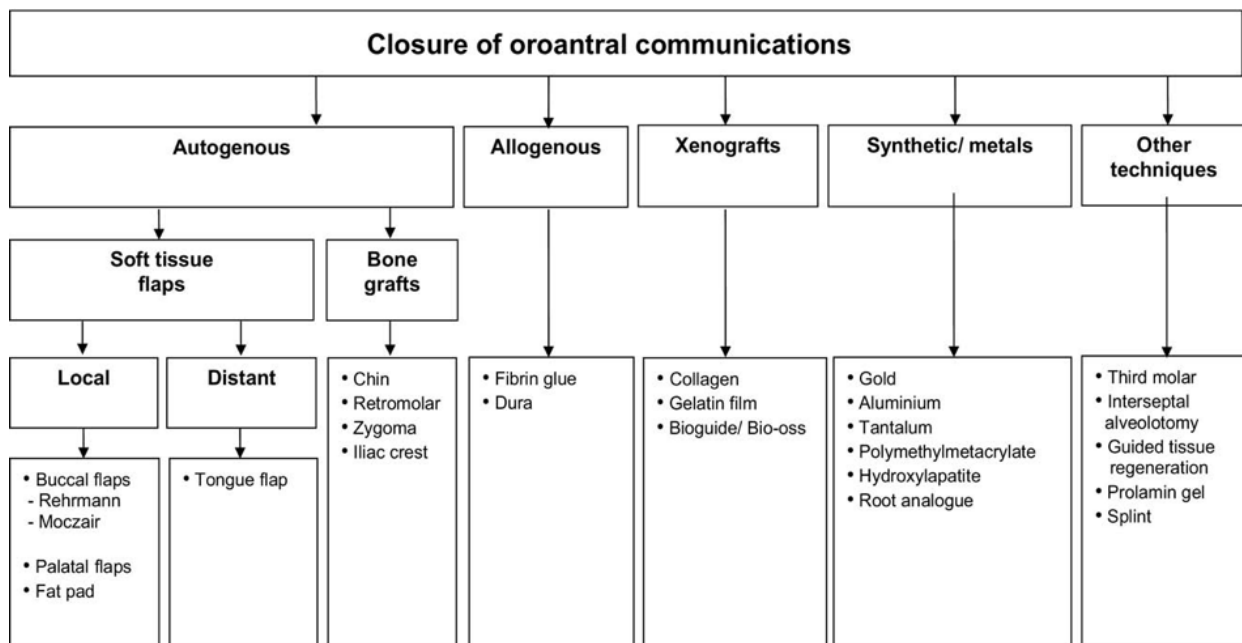
-soit dans un deuxième temps, par une voie d'abord nasale par méatotomies moyenne ou inférieure »¹²⁰, en adressant vers un ORL préalablement.

La fermeture chirurgicale de la CBS sera seulement réalisée à partir du moment où le sinus concerné est vide de tout corps étranger.

4.4. Les principaux traitements chirurgicaux

Ils ont pour objectif commun d'obtenir une étanchéité complète de la plaie en regard de la CBS afin d'améliorer le potentiel de cicatrisation. Cependant il existe de nombreuses techniques alternatives, chirurgicales ou non-chirurgicales, mais qui restent de nos jours, assez peu réalisées, car aucun de ces traitements ne s'est révélé supérieur par rapport aux principaux existants¹²¹.

Figure 23 : Aperçu des différents traitements possibles d'une CBS.



Source : Visscher, van Minnen, « Closure of oroantral communications », 2010.

¹²⁰ Prédine-Hug et Arbab-Chirani, « Les cahiers de l'internat en odontologie ».Deschaumes et al., « Diagnostic et conduite à tenir face à une communication bucco-sinusienne ».Deschaumes et al., « Diagnostic et conduite à tenir face à une communication bucco-sinusienne ».

¹²¹ Yağın et al., « Surgical treatment of oroantral fistulas : a clinical study of 23 cases ».Yağın et al., « Surgical treatment of oroantral fistulas : a clinical study of 23 cases ».

Il existe 5 grandes catégories de techniques utilisées pour refermer une CBS. Les 4 premières techniques font références au type de matériau de comblement utilisé : autogénique, allogénique, xénogreffe, synthétique/métallique. La 5ème catégorie décrit toutes les autres techniques existantes n'utilisant pas les principales catégories de matériaux décrits précédemment comme la transplantation d'une 3^{ème} molaire ou la mise en place d'une régénération osseuse guidée (RGO)...

Les 3 techniques principalement utilisées de nos jours qui proviennent de la catégorie des tissus autogènes sont des lambeaux locaux de tissus mous tels que : les lambeaux vestibulaires, les lambeaux palatins, ou le lambeau de la boule de Bichat.

Des lambeaux à distance de tissus mous comme le lambeau de la langue existent mais restent plus rarement utilisés notamment pour les cas très sévères.

De multiples techniques de greffes osseuses autogènes sont recensées. Ces greffons osseux peuvent provenir de différentes localisations : mentonnier, zygomatique, rétromolaire, ou crête iliaque.

Il existe de nombreux matériaux allogènes comme de la colle de fibrine ainsi qu'une grande variété de xénogreffes : les membranes de collagène, les particules d'os bovin (Bio-Oss), ou même des membranes de gélatine...

Certains auteurs décrivent l'usage de matériaux métalliques : plaques d'or, aluminium, ou tantale... ainsi que synthétiques : hydroxyapatite, racines analogues biorésorbables...

Toutes ces techniques peuvent être associées entre elles ou être utilisées seules.

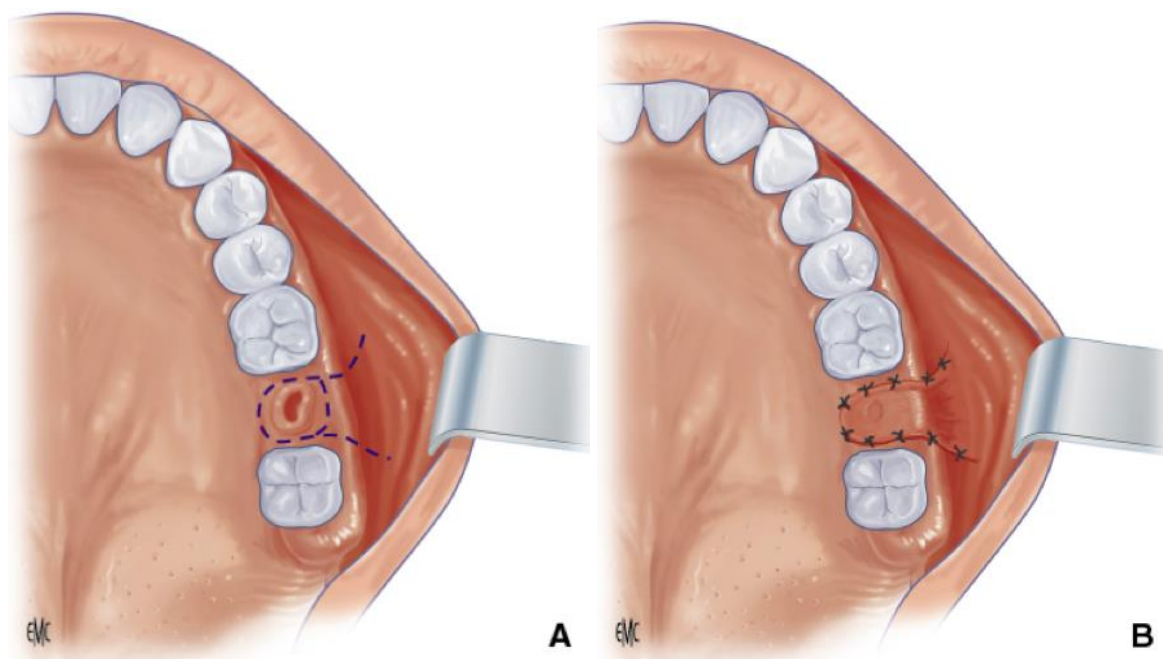
Nous traiterons des trois principales techniques chirurgicales utilisées au sein de la pratique courante.

Une membrane de collagène est souvent placée au sein de l'alvéole avant le recouvrement chirurgical afin de stabiliser le caillot sanguin pour accélérer son remplacement par les tissus osseux et épithéliaux¹²².

¹²² Khandelwal et Hajira, « Management of oro-antral communication and fistula : various surgical options ».Khandelwal et Hajira, « Management of oro-antral communication and fistula : various surgical options ».

4.4.1. Lambeau d'avancement de muqueuse vestibulaire

Figure 24 : Lambeau d'avancement de muqueuse vestibulaire (A, B).



Source : Breheret, « Chirurgie des communications bucco-naso-sinusiennes », 2013.

Le traitement chirurgical le plus commun en cas de CBS est le lambeau d'avancement de muqueuse vestibulaire appelé également lambeau de Rehrmann. Selon certains ce lambeau doit être réalisé pour des CBS < 1cm¹²³, pour d'autres il faut l'utiliser lors de CBS comprises entre 2 et 3 mm¹²⁴.

Il s'agit d'un lambeau mucopériosté trapézoïdal qui est à large base, afin d'obtenir une bonne vascularisation, et qui est suturé de telle sorte à fermer hermétiquement le défaut. Une incision à la base du lambeau permet d'augmenter sa laxité¹²⁵ afin d'obtenir une fermeture sans tension à l'aide d'un fil résorbable 3.0 ou 4.0.

¹²³ Breheret, Boucher, et Laccourreya, « Chirurgie des communications bucco-naso-sinusiennes ».

¹²⁴ Toledo et Descroix, *Urgences odontologiques*. Toledo et Descroix, *Urgences odontologiques*.

¹²⁵ Lerat et al., « Communications bucco-naso-sinusiennes ».

Ses avantages :

- De forts pourcentages de succès (93%) ont été rapportés dans la fermeture des CBS¹²⁶.
- Facilité d'accès.
- Technique chirurgicale simple¹²⁷.
- Le lambeau vestibulaire peut être considéré comme une méthode simple et fiable dans le traitement des CBS, et est applicable dans pratiquement toutes les situations¹²⁸ : il s'agit du lambeau le plus souvent utilisé.

Les inconvénients de la méthode de Rehrmann sont :

- Un risque de réduction de la profondeur du sillon vestibulaire
- Des gonflements post-opératoires fréquents
- Le lambeau vestibulaire contient beaucoup moins de vaisseaux que le lambeau palatin. Par conséquent, la vascularisation du lambeau peut être compromise lorsque les sutures sont réalisées. La suture doit donc être sans tension et réalisée minutieusement afin d'éviter la persistance d'un passage et/ou la déchirure postopératoire du lambeau¹²⁹.

4.4.2. Lambeau palatin

Les lambeaux palatins mucopériostés de pleine épaisseur existent sous diverses formes et peuvent être particulièrement utiles dans la fermeture des CBS > à 10 mm selon certains auteurs¹³⁰¹³¹ ou pour des CBS comprises entre 4 et 5 mm selon d'autres¹³².

¹²⁶ Visscher, van Minnen, et Bos, « Closure of oroantral communications : a review of the literature ».Visscher, van Minnen, et Bos, « Closure of oroantral communications : a review of the literature ».

¹²⁷ Bouaziz, Corcos, et Ejeil, « Utilisation d'un implant pour la fermeture d'une communication bucco-sinusienne ».

¹²⁸ Visscher et al., « Retrospective study on the treatment outcome of surgical closure of oroantral communications ».Visscher et al., « Retrospective study on the treatment outcome of surgical closure of oroantral communications ».

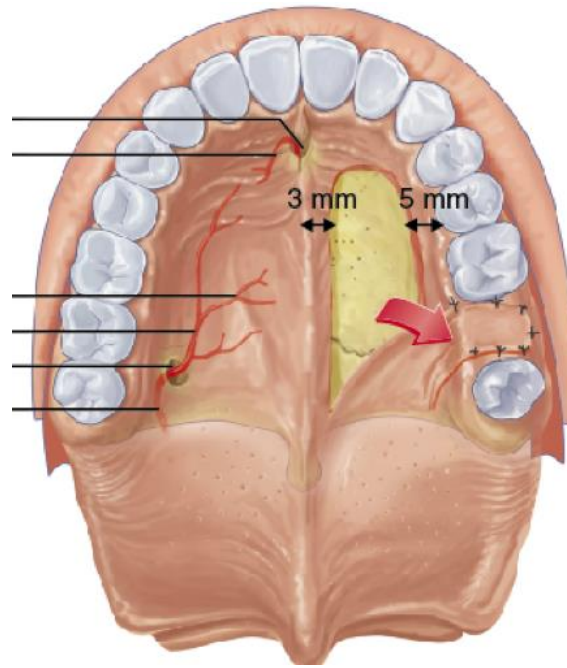
¹²⁹ Visscher et al.

¹³⁰ Visscher, van Minnen, et Bos, « Closure of oroantral communications : a review of the literature ».Visscher, van Minnen, et Bos, « Closure of oroantral communications : a review of the literature ».

¹³¹ Breheret, Boucher, et Laccourreye, « Chirurgie des communications bucco-naso-sinusiennes ».

¹³² Toledo et Descroix, *Urgences odontologiques*.Toledo et Descroix, *Urgences odontologiques*.

Figure 25 : Lambeau palatin à pédicule postérieur



Source : Breheret, « Chirurgie des communications bucco-naso-sinusiennes », 2013.

Ses avantages :

- Un lambeau palatin à base antérieure ou postérieure, contient de nombreux vaisseaux tels que l'artère grande palatine permettant d'assurer une meilleure vascularisation qu'avec un lambeau vestibulaire classique.
- Plus résistant à la rupture qu'un lambeau vestibulaire en raison de l'épaisseur de la muqueuse palatine.
- La profondeur du sillon vestibulaire reste intacte, ce qui facilite les futurs traitements prothétiques.
- Il existerait un taux de réussite de 76% pour la fermeture de la CBS avec ce type de lambeau¹³³.

Ses inconvénients :

- La zone palatine dénudée reste à vif jusqu'à ce que l'épithélialisation se produise provoquant une gêne plus importante pour le patient par rapport aux autres techniques chirurgicales, car cette cicatrisation secondaire peut durer jusqu'à 3 mois¹³⁴.

¹³³ Visscher et al., « Retrospective study on the treatment outcome of surgical closure of oroantral communications ». Visscher et al., « Retrospective study on the treatment outcome of surgical closure of oroantral communications ».

¹³⁴ Breheret, Boucher, et Laccourreye, « Chirurgie des communications bucco-naso-sinusiennes ».

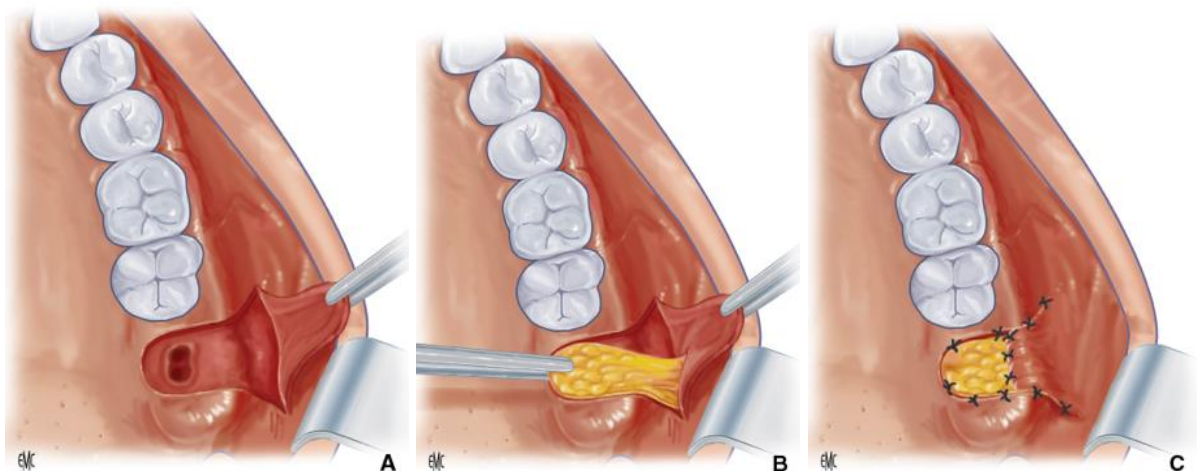
- Douleurs postopératoires fréquentes¹³⁵.
- Un bombement du tissu mou au niveau de l'axe de rotation du lambeau¹³⁶.
- Sa réalisation est assez complexe¹³⁷.

4.4.3. Lambeau de la boule de Bichat

La boule de Bichat est une masse lobulée composée d'un tissu adipeux, et entourée par une légère capsule, située au sein de l'espace masticateur. Sa taille est constante chez les individus, indépendamment de la distribution des graisses et du poids corporel. Sa vascularisation est obtenue par des branches des artères temporale, maxillaire et faciale superficielle.

Cette masse graisseuse, se transforme par la suite en un tissu de granulation sur une période de 14 jours, suivi d'une épithélialisation intégrale¹³⁸.

Figure 26 : Lambeau de la boule de Bichat (A à C).



Source : Breheret, « Chirurgie des communications bucco-naso-sinusiennes », 2013.

Cette technique doit être utilisée en cas de CBS comprise entre 5 mm et 10 mm¹³⁹, ou plus simplement pour n'importe quelle CBS > 5 mm¹⁴⁰.

¹³⁵ Bouaziz, Corcos, et Ejeil, « Utilisation d'un implant pour la fermeture d'une communication bucco-sinusienne ».

¹³⁶ Visscher, van Minnen, et Bos, « Closure of oroantral communications : a review of the literature ».Visscher, van Minnen, et Bos, « Closure of oroantral communications : a review of the literature ».

¹³⁷ Breheret, Boucher, et Laccourreye, « Chirurgie des communications bucco-naso-sinusiennes ».

¹³⁸ Visscher, van Minnen, et Bos, « Closure of oroantral communications : a review of the literature ».Visscher, van Minnen, et Bos, « Closure of oroantral communications : a review of the literature ».

¹³⁹ Breheret, Boucher, et Laccourreye, « Chirurgie des communications bucco-naso-sinusiennes ».

¹⁴⁰ Toledo et Descroix, *Urgences odontologiques*.Toledo et Descroix, *Urgences odontologiques*.

Ses avantages :

- La profondeur du sillon vestibulaire n'est pas affectée.
- Il existe une faible morbidité associée au site donneur.
- La vascularisation associée au greffon permet d'obtenir une bonne cicatrisation.
- En cas de CBS de grande étendue, la boule de Bichat permet d'apporter une grande quantité de tissus souvent nécessaire pour combler le défaut¹⁴¹.
- Sa proximité avec la zone receveuse, permet de réaliser une greffe assez rapidement, ce qui constitue un aspect important dans le succès de n'importe quelle greffe.
- Taux de réussite de presque 100 %¹⁴².

Ses inconvénients :

- La boule de Bichat requiert une manipulation très délicate car il existe un plexus vasculo-nerveux très riche dans cette région anatomique.
- Risque de lésion du nerf facial lors de la dissection en profondeur¹⁴³.

4.5. Conseils post-opératoires et suivi

Le chirurgien-dentiste doit expliquer au patient, en cas de CBS immédiate post-extractionnelle, les conseils post-opératoires communs à toute extraction dentaire afin de préserver l'intégrité du caillot sanguin¹⁴⁴ :

- Eviter de fumer pendant au moins 48h.
- Pas de bain de bouche pendant les 2 premiers jours.
- Eviter le chaud et les aliments de granulométrie fine ; manger et boire tiède ou froid.
- En cas de douleurs et/ou de gonflement suivre la prescription d'antalgiques et/ou d'anti-inflammatoires et appliquer une poche de glace sur la joue.
- Eviter toute activité physique pendant au moins 1 semaine.

Des conseils spécifiques à la survenue d'une CBS complètent cette liste. En effet, le patient doit absolument éviter toutes les manœuvres d'hyperpression ou de dépression entraînant des différences de pressions entre la bouche et les cavités sinusiennes tels que¹⁴⁵ :

- Eviter les mouchages violents¹⁴⁶(hyperpression).

¹⁴¹ Bouaziz, Corcos, et Ejeil, « Utilisation d'un implant pour la fermeture d'une communication bucco-sinusienne ».

¹⁴² Visscher, van Minnen, et Bos, « Closure of oroantral communications : a review of the literature ».Visscher, van Minnen, et Bos, « Closure of oroantral communications : a review of the literature ».

¹⁴³ Breheret, Boucher, et Laccourreye, « Chirurgie des communications bucco-naso-sinusiennes ».

¹⁴⁴ Mekadmi, « Les communications bucco-sinusiennes et leurs traitements : actualisation des connaissances ».

¹⁴⁵ Toledo et Descroix, *Urgences odontologiques*. Toledo et Descroix, *Urgences odontologiques*.

¹⁴⁶ Semur et Seigneuric, « Complications des avulsions dentaires : prophylaxie et traitement ».Semur et Seigneuric, « Complications des avulsions dentaires : prophylaxie et traitement ».

- Eviter de retenir un éternuement ; il est préférable d'éternuer la bouche ouverte (hyperpression).
- Eviter d'aspirer avec une paille¹⁴⁷(dépression).

Un suivi régulier clinique et radiologique doit être instauré afin d'évaluer la cicatrisation complète de la CBS. Lorsqu'il ne survient aucune complication, la communication cicatrise en moyenne en 21 jours¹⁴⁸.

¹⁴⁷ Semur et Seigneuric.

¹⁴⁸ Toledo et Descroix, *Urgences odontologiques*. Toledo et Descroix, *Urgences odontologiques*.

Conclusion

Le praticien doit être capable, en cas de survenue d'une CBS immédiate, de réaliser rapidement un diagnostic et un traitement efficace afin d'éviter toutes les complications secondaires.

Il est possible pour le chirurgien-dentiste d'anticiper ce risque et donc de prévoir voire d'éviter la survenue d'une CBS immédiate. De nombreuses études ont mis en lumière les multiples facteurs de risque associés à une CBS immédiate post-extractionnelle que les praticiens devraient connaître pour prévoir au mieux ce risque de CBS.

Des nouveaux traitements prometteurs apparaissent mais n'ont pas encore assez de recul pour être utilisés par la majorité des praticiens. Ils n'ont pas été traités dans le cadre de ce sujet mais il serait intéressant d'étudier ce thème dans un autre sujet de thèse afin de pouvoir proposer aux praticiens la totalité des solutions thérapeutiques existantes pour traiter une CBS immédiate post-extractionnelle.

Une prévention, un diagnostic et un traitement adapté sont des éléments essentiels pour obtenir une cicatrisation optimale de la CBS immédiate. Cependant il n'existe à ce jour aucun consensus concernant :

- La démarche à suivre pour réaliser le diagnostic et les manœuvres nécessaires à réaliser.
- L'efficacité, l'utilité et les risques de la manœuvre de Valsalva.
- Comment déterminer idéalement le diamètre de la CBS.
- Un classement des différents diamètres de CBS reconnus par une majorité de praticiens.
- Des traitements adaptés et efficaces adaptés à la taille de la communication.

En résumé, il devient essentiel de proposer aux chirurgiens-dentistes une conduite à tenir globale dans le cas d'une CBS immédiate voir de n'importe quel type de CBS.

Bibliographie

- Abuabara, A., A. L. V. Cortez, L. A. Passeri, M. de Moraes, et R. W. F. Moreira. « Evaluation of different treatments for oroantral/oronasal communications : experience of 112 cases ». *International journal of oral and maxillofacial surgery* 35, n° 2 (2006): 155- 58. <https://doi.org/10.1016/j.ijom.2005.04.024>.
- Al-Faraje, L. *Surgical and radiologic anatomy for oral implantology*. Chicago: Quintessence Publishing, 2013.
- Anselmo-Lima, W. T., M. D. S. Ferreira, F. C. P. Valera, M. Rossato, V. R. de Mello, et R. C. Demarco. « Histological evaluation of maxillary sinus mucosa after functional endoscopic sinus surgery ». *American journal of rhinology* 21, n° 6 (2007): 719- 24. <https://doi.org/10.2500/ajr.2007.21.3102>.
- Bodner, L., A. Gatot, et J. Bar-Ziv. « Technical note: oroantral fistula : improved imaging with a dental computed tomography software program ». *The british journal of radiology* 68, n° 815 (1995): 1249- 50. <https://doi.org/10.1259/0007-1285-68-815-1249>.
- Bouaziz, F., M. Corcos, et A.-L. Ejeil. « Utilisation d'un implant pour la fermeture d'une communication bucco-sinusienne ». *Médecine buccale chirurgie buccale* 17, n° 1 (2011): 33- 37. <https://doi.org/10.1051/mbcb/2010048>.
- Breheret, R., S. Boucher, et L. Laccourreye. « Chirurgie des communications bucco-naso-sinusiennes ». *E.M.C. Techniques chirurgicales - tête et cou*. 46–145. Issy-les-Moulineaux: Elsevier Masson, 2013.
- Chebbal, A., et A. Desoutter. « Les communications bucco sinusiennes, prise en charge en pratique libérale ». Thèse d'exercice, Université Claude Bernard Lyon 1, 2016.
- Cohen, E. S., et R. Ullrich. *Atlas of cosmetic and reconstructive periodontal surgery*. 3rd ed. Atlas of cosmetic and reconstructive periodontal surgery. Hamilton: BC Decker, 2007.
- Deschaumes, C., L. Devoize, C. Huard, et M. Baudet-Pommel. « Diagnostic et conduite à tenir face à une communication bucco-sinusienne ». *Les cahiers de l'internat en odontologie* 108, n° 3 (2003): 4.
- Franco-Carro, B., C. Barona-Dorado, M.-J.-S. Martínez-González, L.-J. Rubio-Alonso, et J.-M. Martínez-González. « Meta-analytic study on the frequency and treatment of oral antral communications ». *Medicina oral, patologia oral y cirugía bucal* 16, n° 5 (2011): e682-687. <https://doi.org/10.4317/medoral.17058>.
- Gaudy, J.-F., B. Cannas, L. Gillot, J.-L. Charrier, et C. Vacher. *Atlas d'anatomie implantaire*. 2ème éd. Issy-les-Moulineaux: Elsevier Masson, 2011.
- Güven, O. « A clinical study on oroantral fistulae ». *Journal of cranio-maxillo-facial surgery* 26, n° 4 (1998): 267- 71. [https://doi.org/10.1016/S1010-5182\(17\)30091-4](https://doi.org/10.1016/S1010-5182(17)30091-4).
- Hasegawa, T., A. Tachibana, D. Takeda, E. Iwata, S. Arimoto, A. Sakakibara, M. Akashi, et T. Komori.

« Risk factors associated with oroantral perforation during surgical removal of maxillary third molar teeth ». *Oral and maxillofacial surgery* 20, n° 4 (2016): 369- 75. <https://doi.org/10.1007/s10006-016-0574-1>.

Hernando, J., L. Gallego, L. Junquera, et P. Villarreal. « Oroantral communications. A retrospective analysis ». *Medicina oral patología oral y cirugía bucal* 15, n° 3 (2010): e499- 503. <https://doi.org/10.4317/medoral.15.e499>.

Insua, A., A. Monje, H.-L. Chan, et H.-L. Wang. « Association of inflammatory status and maxillary sinus schneiderian membrane thickness ». *Clinical oral investigations* 22, n° 1 (2018): 245- 54. <https://doi.org/10.1007/s00784-017-2105-3>.

Jang, J. K., S. W. Kwak, J. H. Ha, et H. C. Kim. « Anatomical relationship of maxillary posterior teeth with the sinus floor and buccal cortex ». *Journal of oral rehabilitation* 44, n° 8 (2017): 617- 25. <https://doi.org/10.1111/joor.12525>.

Khandelwal, P., et N. Hajira. « Management of oro-antral communication and fistula : various surgical options ». *World journal of plastic surgery* 6, n° 1 (2017): 3- 8.

Kiran Kumar Krishanappa, S., E. Prashanti, K. N. Sumanth, S. Naresh, S. Moe, H. Aggarwal, et R. J. Mathew. « Interventions for treating oro-antral communications and fistulae due to dental procedures ». *Cochrane database of systematic reviews* 5, n° CD011784 (2016): 30. <https://doi.org/10.1002/14651858.CD011784.pub2>.

Lehnert, S. « Immediate diagnosis and therapy of oroantral fistula following tooth extraction ». *Quintessence international* 9, n° 6 (1978): 12.

Lerat, J., K. Aubry, J. Brie, A.-F. Perez, S. Orsel, et J.-P. Bessede. « Communications bucco-naso-sinusiennes ». *E.M.C Oto-rhino-laryngologie*. 20-480-M-10. Issy-les-Moulineaux: Elsevier Masson, 2010.

Lesclous, P. « Prescription des antibiotiques en pratique bucco-dentaire: recommandations afssaps 2011 ». *Médecine buccale chirurgie buccale* 17, n° 4 (2011): 334-346. <https://doi.org/10.1051/mbcb/2011138>.

Levine, H. L., et M. P. Clemente. *Sinus surgery : endoscopic and microscopic approaches*. New York: Thieme, 2004.

Lim, A. A. T., C. W. Wong, et J. C. Allen. « Maxillary third molar : patterns of impaction and their relation to oroantral perforation ». *Journal of oral and maxillofacial surgery* 70, n° 5 (2012): 1035- 39. <https://doi.org/10.1016/j.joms.2012.01.032>.

Lim, H.-C., J.-Y. Nam, J.-K. Cha, J.-S. Lee, D.-W. Lee, U.-W. Jung, et S.-H. Choi. « Retrospective analysis of sinus membrane thickening : profile, causal factors, and its influence on complications ». *Implant dentistry* 26, n° 6 (2017): 868- 74. <https://doi.org/10.1097/ID.0000000000000667>.

Lin, L., K. Chance, F. Shovlin, J. Skribner, et K. Langeland. « Oroantral communication in periapical

surgery of maxillary posterior teeth ». *Journal of endodontics* 11, n° 1 (1985): 40- 44. [https://doi.org/10.1016/S0099-2399\(85\)80105-9](https://doi.org/10.1016/S0099-2399(85)80105-9).

Lin, Y.-H., Y.-C. Yang, S.-C. Wen, et H.-L. Wang. « The influence of sinus membrane thickness upon membrane perforation during lateral window sinus augmentation ». *Clinical oral implants research* 27, n° 5 (2016): 612- 17. <https://doi.org/10.1111/clr.12646>.

Lum, A. G., Y. Ogata, S. E. Pagni, et Y. Hur. « Association between sinus membrane thickness and membrane perforation in lateral window sinus augmentation : a retrospective study ». *Journal of periodontology* 88, n° 6 (2017): 543- 49. <https://doi.org/10.1902/jop.2017.160694>.

Mekadmi, N. « Les communications bucco-sinusiennes et leurs traitements : actualisation des connaissances ». Thèse d'exercice, Université Henri Poincaré, 2011. <https://petale.univ-lorraine.fr/notice/view/univ-lorraine-ori-14593>.

Nkenke, E., A. Schlegel, S. Schultze-Mosgau, F. W. Neukam, et J. Wiltfang. « The endoscopically controlled osteotome sinus floor elevation : a preliminary prospective study ». *International journal of oral & maxillofacial implants* 17, n° 4 (2002): 557- 66.

Pawankar, R., et M. Nonaka. « Inflammatory mechanisms and remodeling in chronic rhinosinusitis and nasal polyps ». *Current allergy and asthma reports* 7, n° 3 (2007): 202- 8. <https://doi.org/10.1007/s11882-007-0073-4>.

Pourmand, P. P., G. R. Sigron, B. Mache, B. Stadlinger, et M. C. Locher. « The most common complications after wisdom-tooth removal : part 2 : a retrospective study of 1,562 cases in the maxilla ». *Swiss dental journal* 124, n° 10 (2014): 1047- 51, 1057- 61. <https://doi.org/10.5167/uzh-102762>.

Reading, P., D. F. Harrison, et R. C. Dinsdale. « The causation, pathology and treatment of oro-antral fistula resulting from dental extraction ». *The journal of laryngology and otology* 69, n° 11 (1955): 729- 43. <https://doi.org/10.1017/S0022215100051379>.

Rey-Santamaría, M. del, E. Valmaseda Castellón, L. Berini Aytés, et C. Gay Escoda. « Incidence of oral sinus communications in 389 upper thirmolar extraction ». *Medicina oral, patologia oral y cirugia bucal* 11, n° 4 (2006): 334- 38.

Rothamel, D., G. Wahl, B. d'Hoedt, G.-H. Nentwig, F. Schwarz, et J. Becker. « Incidence and predictive factors for perforation of the maxillary antrum in operations to remove upper wisdom teeth : prospective multicentre study ». *The british journal of oral & maxillofacial surgery* 45, n° 5 (2007): 387- 91. <https://doi.org/10.1016/j.bjoms.2006.10.013>.

Santos Junior, O., L. R. Pinheiro, O. S. Umetsubo, M. G. Cavalcanti, et O. Santos Junior. « CBCT-based evaluation of integrity of cortical sinus close to periapical lesions ». *Brazilian oral research* 29, n° 1 (2015): 1- 7. <https://doi.org/10.1590/1807-3107BOR-2015.vol29.0019>.

Semur, F., et J.-B. Seigneuric. « Complications des avulsions dentaires : prophylaxie et traitement ».

E.M.C Médecine buccale. 28-668-C-10. Issy-les-Moulineaux: Elsevier Masson, 2016.

Sharan, A., et D. Madjar. « Correlation between maxillary sinus floor topography and related root position of posterior teeth using panoramic and cross-sectional computed tomography imaging ». *Oral surgery, oral medicine, oral pathology, oral radiology, and endodontics* 102, n° 3 (2006): 375- 81. <https://doi.org/10.1016/j.tripleo.2005.09.031>.

Thomas Lambrecht, J. « Les communications bucco-sinusiennes ». *Schweizerische monattschrift für Zahnmedizin* 108, n° 12 (1998): 1216- 20.

Toledo, R., et V. Descroix. *Urgences odontologiques*. Paris: Elsevier Masson, 2010. <https://doi.org/10.1016/B978-2-294-70735-3.00035-1>.

Visscher, S. H., B. van Minnen, et R. R. M. Bos. « Closure of oroantral communications : a review of the literature ». *Journal of oral and maxillofacial surgery* 68, n° 6 (2010): 1384- 91. <https://doi.org/10.1016/j.joms.2009.07.044>.

———. « Closure of oroantral communications using biodegradable polyurethane foam : a feasibility study ». *Journal of oral and maxillofacial surgery* 68, n° 2 (2010): 281- 86. <https://doi.org/10.1016/j.joms.2009.07.019>.

Visscher, S. H., M. R. F. van Roon, W. J. Sluiter, B. van Minnen, et R. R. M. Bos. « Retrospective study on the treatment outcome of surgical closure of oroantral communications ». *Journal of oral and maxillofacial surgery* 69, n° 12 (2011): 2956- 61. <https://doi.org/10.1016/j.joms.2011.02.102>.

Yalçın, S., B. Öncü, Y. Emes, B. Atalay, et I. Aktaş. « Surgical treatment of oroantral fistulas : a clinical study of 23 cases ». *Journal of oral and maxillofacial surgery* 69, n° 2 (2011): 333- 39. <https://doi.org/10.1016/j.joms.2010.02.061>.

Yilmaz, H. G., et T. F. Tözüm. « Are gingival phenotype, residual ridge height, and membrane thickness critical for the perforation of maxillary sinus? » *Journal of periodontology* 83, n° 4 (2012): 420- 25. <https://doi.org/10.1902/jop.2011.110110>.

Table des figures

Figure 1 : Les relations entre le sinus maxillaire et les fosses nasales	6
Figure 2 : Anatomie osseuse de l'os maxillaire	7
Figure 3 : Branches nerveuses et vasculaires des sinus maxillaires	8
Figure 4 : Composition de la membrane sinusienne.....	11
Figure 5 : Sens de l'écoulement de mucus dans le sinus maxillaire.....	11
Figure 6 : Développement du sinus maxillaire	13
Figure 7 : Imagerie tomodensitométrique (CBCT) et mesure de distance représentative.....	15
Figure 8 : Proximité des racines des dents postérieures avec le sinus maxillaire.....	18
Figure 9 : Tomodensitométrie des sinus de la face en coupe frontale	19
Figure 10 : Incidence des communications bucco-sinusiennes par tranche d'âge	20
Figure 11 : La classification racine-sinus	22
Figure 12 : Relation entre la 3 ^{ème} et la 2 ^{ème} molaire maxillaire selon la classification d'Archer.....	23
Figure 13 : Radiographie panoramique.....	24
Figure 14 : Vue intra-buccale montrant l'alvéole non cicatrisée d'une 26 et la présence de bulles lors de la manœuvre de Valsalva.	31
Figure 15 : Exploration à la sonde parodontale d'une fistule bucco-sinusienne.	33
Figure 16 : Cathéter de rinçage introduit dans le sinus maxillaire (Veiflow)	37
Figure 17 : Rinçage du sinus maxillaire	38
Figure 18 : Schéma d'une communication buccosinusienne d'origine dentaire compliquée par une projection sinusienne.....	39
Figure 19 : Orthopantomogramme (détail du côté droit).....	40
Figure 20 : Topographie des communications bucco-naso-sinusiennes.....	41
Figure 21 : Examen endoscopique de la muqueuse d'un sinus maxillaire 72 heures après une perforation iatrogène.....	43
Figure 22 : Schéma d'administration préconisés pour l'antibiothérapie des cas particuliers	46
Figure 23 : Aperçu des différents traitements possibles d'une CBS.	48
Figure 24 : Lambeau d'avancement de muqueuse vestibulaire (A, B).....	50
Figure 25 : Lambeau palatin à pédicule postérieur.....	52
Figure 26 : Lambeau de la boule de Bichat (A à C).....	53

Vu, le Directeur de thèse

Vu, le Doyen de la Faculté de Chirurgie dentaire
de l'Université Paris Descartes

Docteur Charles-Daniel ARRETO

Professeur Louis MAMAN

Vu, le Président de l'Université Paris Descartes
Professeur Frédéric DARDEL
Pour le Président et par délégation,

Le Doyen Louis MAMAN

Conduite à tenir immédiate devant l'apparition d'une communication bucco-sinusienne au cours d'une extraction dentaire

Résumé :

Lorsqu'il existe une relation étroite entre les dents et les cavités sinusiennes, une communication bucco-sinusienne (CBS) peut alors apparaître le plus souvent de façon iatrogénique, comme après avulsion des dents postérieures maxillaires.

Après de brefs rappels des rapports anatomiques entre les dents et les sinus, nous aborderons l'état des connaissances actuelles concernant :

- les précautions préopératoires et peropératoires prévenant la survenue d'une CBS post-extractionnelle
- les méthodes de diagnostic d'une CBS
- les facteurs influençant la décision thérapeutique
- les différentes solutions thérapeutiques disponibles pour traiter une CBS immédiate
- les conseils post-opératoires et le suivi

Discipline :

Chirurgie orale

Mots clés fMesh et Rameau :

Sinus maxillaire -- Thèses et écrits académiques ; Dents -- Extraction-- Thèses et écrits académiques ; Extraction dentaire -- effets indésirables -- Dissertations universitaires ; Fistule buccosinusienne -- chirurgie -- Dissertations universitaires

Université Paris Descartes
Faculté de Chirurgie dentaire
1, rue Maurice Arnoux
92120 Montrouge