



HAL
open science

Les manifestations orales de la neurofibromatose de type 1 : revue narrative de la littérature et série de cas

Léa Bontemps

► To cite this version:

Léa Bontemps. Les manifestations orales de la neurofibromatose de type 1 : revue narrative de la littérature et série de cas. Sciences du Vivant [q-bio]. 2018. dumas-01785028

HAL Id: dumas-01785028

<https://dumas.ccsd.cnrs.fr/dumas-01785028>

Submitted on 4 May 2018

HAL is a multi-disciplinary open access archive for the deposit and dissemination of scientific research documents, whether they are published or not. The documents may come from teaching and research institutions in France or abroad, or from public or private research centers.

L'archive ouverte pluridisciplinaire **HAL**, est destinée au dépôt et à la diffusion de documents scientifiques de niveau recherche, publiés ou non, émanant des établissements d'enseignement et de recherche français ou étrangers, des laboratoires publics ou privés.



Distributed under a Creative Commons Attribution - NonCommercial - NoDerivatives 4.0 International License

AVERTISSEMENT

Cette thèse d'exercice est le fruit d'un travail approuvé par le jury de soutenance et réalisé dans le but d'obtenir le diplôme d'État de docteur en chirurgie dentaire. Ce document est mis à disposition de l'ensemble de la communauté universitaire élargie.

Il est soumis à la propriété intellectuelle de l'auteur. Ceci implique une obligation de citation et de référencement lors de l'utilisation de ce document.

D'autre part, toute contrefaçon, plagiat, reproduction illicite encourt toute poursuite pénale.



UNIVERSITÉ
PARIS
DESCARTES

MEMBRE DE

U-PC
Université Sorbonne
Paris Cité

UNIVERSITÉ PARIS DESCARTES

FACULTÉ DE CHIRURGIE DENTAIRE

Année 2018

N° 030

THÈSE

POUR LE DIPLÔME D'ÉTAT DE DOCTEUR EN CHIRURGIE DENTAIRE

Présentée et soutenue publiquement le : 20 mars 2018

Par

Léa BONTEMPS

Les manifestations orales de la neurofibromatose de type 1 : revue narrative de la littérature et série de cas

Dirigée par M. le Professeur Bruno Gogly

JURY

M. le Professeur Bruno Gogly

Président

Mme le Docteur Élisabeth Dursun

Assesseur

Mme le Docteur Anne-Laure Ejeil

Assesseur

Mme le Docteur Céline Gaucher

Assesseur

M. le Docteur Fadi Bdeoui

Invité



Tableau des enseignants de la Faculté

DÉPARTEMENTS	DISCIPLINES	PROFESSEURS DES UNIVERSITÉS	MAÎTRES DE CONFÉRENCES
1. DÉVELOPPEMENT, CROISSANCE ET PRÉVENTION	ODONTOLOGIE PÉDIATRIQUE	Mme DAVIT-BÉAL Mme VITAL	M. COURSON Mme DURSUN Mme JEGAT Mme SMAIL-FAUGERON Mme VANDERZWALM
	ORTHOPÉDIE DENTO-FACIALE		Mme BENAHMED M. DUNGLAS Mme KAMOUN-GOLDRAT Mme LE NORCY
	PRÉVENTION, ÉPIDÉMIOLOGIE, ÉCONOMIE DE LA SANTÉ ET ODONTOLOGIE LÉGALE	Mme FOLLIGUET	Mme GERMA M. PIRNAY M. TAVERNIER
2. CHIRURGIE ORALE, PARODONTOLOGIE, BIOLOGIE ORALE	PARODONTOLOGIE	Mme COLOMBIER Mme GOSSET	M. BIOSSE DUPLAN M. GUEZ
	CHIRURGIE ORALE	M. MAMAN Mme RADOI	Mme EJEIL M. GAULTIER M. HADIDA M. MOREAU M. NGUYEN
	BIOLOGIE ORALE	Mme CHAUSSAIN M. GOGLY Mme SÉGUIER Mme POLIARD M. ROCHEFORT (PU associé)	M. ARRETO Mme BARDET (MCF) Mme CHARDIN Mme CHERIFI (MCU associée) M. FERRE M. LE MAY
3. RÉHABILITATION ORALE	DENTISTERIE RESTAURATRICE ENDODONTIE	Mme BOUKPESSI Mme CHEMLA	Mme BERÈS (MCU associée) Mme BESNAULT M. BONTE Mme COLLIGNON (MCU associée) M. DECUP Mme GAUCHER
	PROTHÈSES	M. POSTAIRE	M. CHEYLAN M. DAAS M. DOT M. EID Mme FOUILLOUX-PATEY Mme GORIN M. RENAULT M. RIGNON-BRET M. TIRLET M. TRAMBA Mme WULFMAN
	FONCTION-DYSFONCTION, IMAGERIE, BIOMATÉRIAUX		M. ATTAL Mme BENBELAID Mme BENOÎT A LA GUILLAUME (MCF) M. BOUTER M. CHARRIER M. CHERRUAU M. FLEITER Mme FRON CHABOUIS Mme MANGIONE (MCU associée) M. SALMON Mme TILOTTA
	PROFESSEURS ÉMÉRITES	M. BÉRENHOLC Mme BRION M. LASFARGUES M. LAUTROU M. LEVY	M. PELLAT M. PIERRISNARD M. SAFFAR Mme WOLIKOW

Mise à jour le 18 décembre 2017

Remerciements

À M. le Professeur Bruno Gogly

Docteur en Chirurgie dentaire

Spécialiste qualifié en Médecine bucco-dentaire

Docteur de l'Université Paris Descartes

Habilité à Diriger des Recherches

Professeur des Universités, Faculté de Chirurgie dentaire Paris Descartes

Praticien Hospitalier, Assistance Publique-Hôpitaux de Paris

Responsable du Département d'Odontologie du groupe hospitalier Henri Mondor

Je vous remercie d'avoir accepté d'encadrer cette thèse et d'en présider le jury.

Toujours souriant et de bonne humeur, travailler avec vous est un réel plaisir. J'espère renouveler l'expérience et continuer de profiter de votre savoir.

À Mme le Docteur Élisabeth Dursun

Docteur en Chirurgie dentaire

Ancien Interne des Hôpitaux

Docteur de l'Université Paris 13

Maître de Conférences des Universités, Faculté de Chirurgie dentaire Paris Descartes

Praticien Hospitalier, Assistance Publique-Hôpitaux de Paris

Votre énergie et votre sourire n'ont d'égal que votre exigence au travail. Les trajets du samedi matin étaient bien tristes sans vous...

Vos engagements en faveur des étudiants et des internes forcent l'admiration.

Je vous remercie d'avoir accepté de faire partie de mon jury de thèse.

À Mme le Docteur Anne-Laure Ejeil

Docteur en Chirurgie dentaire

Spécialiste qualifiée en Chirurgie orale

Docteur de l'Université Paris Descartes

Maître de Conférences des Universités, Faculté de Chirurgie dentaire Paris Descartes

Praticien Hospitalier, Assistance Publique-Hôpitaux de Paris

Vous avez éveillé mon intérêt pour les pathologies de la muqueuse buccale quand j'étais jeune étudiante.

Je vous remercie pour la pertinence et la qualité de vos enseignements, mais aussi pour avoir accepté de prendre part à ce jury.

À Mme le Docteur Céline Gaucher

Docteur en Chirurgie dentaire

Docteur de l'Université Paris Descartes

Maître de Conférences des Universités, Faculté de Chirurgie dentaire Paris Descartes

Praticien Hospitalier, Assistance Publique-Hôpitaux de Paris

Pour votre gentillesse, votre douceur et votre disponibilité ; je garde un excellent souvenir des travaux pratiques et séances cliniques passées en votre compagnie.

Je vous remercie d'avoir accepté de faire partie de ce jury.

À M. le Docteur Fadi Bdeoui

Docteur en Chirurgie dentaire

Praticien Hospitalier, Assistance Publique-Hôpitaux de Paris

Pour toutes ces journées partagées au bloc opératoire mais surtout à la P.A.S.S. bucco-dentaire ;

Pour votre sagesse et votre calme à toute épreuve, mais aussi votre grande générosité à l'égard des patients ;

Je vous remercie d'avoir accepté de prendre part à ce jury.

À mes parents : pour leur amour, leur soutien, leurs valeurs, pour m'avoir permis d'aller au bout de mes projets et même au-delà ;

À Fadel, le chaton, le partenaire et le complice dans les bons moments comme les coups durs ;

À la famille Bontemps et à papy Henri. À mon autre famille : les Tourjansky, les Boursier, les Lemaire, mais aussi Francine et Yolande ;

À Jadranka et Florence, toujours là quand il faut et si proches depuis toutes ces années ; pour les souvenirs inoubliables des bêtises faites ensemble ;

À Irène et Manon, mes cochonoux, pour les fous rires entre deux ballets, les étés à Bain-de-Bretagne, les innombrables spectacles, les costumes ridicules et les galères de tutus, chaussons, chignons, rubans...

Aux copines du lycée : Aurélie, Clémence, Florie, Hélène, Justine, et Lucile ;

À Antoine, Gabriel et Clément, grâce à qui la première année de médecine reste un bon souvenir, ce qui n'était pas gagné ;

À Christophe, Laurent, Caroline, Méryl, Laura et le valeureux Alex qui supporte tous ces dentistes. À Doriane pour l'émulation, les peurs partagées mais aussi les rires ;

À mes chères amies de l'externat : Anaëlle, Alexandra, Camille, Christina, Delphine, Maelle. Les papotages en amphithéâtre, les Starbucks « po-potins », les vacances, les dîners de filles ;

À la formidable équipe de prothèse qui m'a tant appris, j'ai nommé Roddy Kheng, Nicolas Lemonier, Aurélie Wasong et Claudine Wulfman. Au Dr Bouter ou « Bouter-pédia » pour tous ses conseils ; au Drs Bataille et Mida pour leur confiance ; au Dr Milliez pour ses petites blagues au bloc, mais aussi aux Drs Clot et Davit-Béal qui ont judicieusement su m'orienter vers la spécialité Médecine Bucco-Dentaire ;

À mes co-internes : Mylène, Kinz, Louis et Mounia, mais aussi Louise, Alexandra, Sarah, Anne-Gaëlle, Pierre-Jean, et Brice. Aux joyeux drilles de la P.A.S.S. bucco-dentaire de Mondor et les apéros salvateurs du vendredi passés en leur compagnie : Adrien, Elodie, Mélanie et Paul ;

À Manie Landru, dont le bon caractère m'a manqué chaque jour depuis son départ ;

À toute l'équipe du D.U. de Parodontie et aux Drs Dridi, Chousterman et Lallam pour leur encadrement précieux ;

À toute l'équipe du D.I.U. de Pathologie de la Muqueuse Buccale et au Dr Agbo-Godeau pour la qualité de ses enseignements ;

Aux musiciens Luc Saint-James et Elisabeth Beaussier qui m'ont transmis la précision, la rigueur et la valeur du travail,

À la danseuse Nicole Pelloux, encore un chouette caractère, qui m'a néanmoins donné les clés pour ne pas avoir l'allure d'un sac-de-noix (*sic*),

Aux Drs Destrez, Gayon et Lemoine, sans qui je ne serais jamais arrivée jusque-là,

Et enfin à mon Titi pour les bienfaits de la « ronron-thérapie ».

Table des matières

INTRODUCTION	3
1 : NEUROFIBROMATOSE DE TYPE 1	4
1.1 GENERALITES	4
1.1.1 <i>Diagnostic</i>	5
1.1.2 <i>Manifestations de la maladie</i>	9
1.1.3 <i>Prise en charge</i>	16
1.2 NEUROFIBROMATOSE DE TYPE 1 ET CRETES NEURALES.....	17
1.2.1 <i>Neurocristopathies</i>	17
1.2.2 <i>Crêtes neurales : rappels embryologiques</i>	19
1.3 MORPHOGENESE CRANIO-FACIALE	28
1.3.1 <i>Implication des cellules des crêtes neurales dans la morphogénèse crânio-faciale</i>	28
1.3.2 <i>Perturbation de la morphogénèse crânio-faciale</i>	28
1.3.3 <i>Cas de la neurofibromatose de type 1</i>	29
2 : NEUROFIBROMATOSE DE TYPE 1 ET CRETES NEURALES	33
2.1 REVUE DE LA LITTERATURE.....	33
2.1.1 <i>Méthode</i>	33
2.1.2 <i>Organigramme</i>	34
2.2 MANIFESTATIONS ORALES ET SERIE DE CAS.....	34
2.2.1 <i>Manifestations tumorales</i>	34
2.2.2 <i>Manifestations parodontales et muqueuses</i>	37
2.2.3 <i>Manifestations osseuses</i>	39
2.2.4 <i>Manifestations dentaires</i>	45
2.2.5 <i>Conséquences sur le flux salivaire</i>	50
3 : PROJET D'ETUDE CLINIQUE	51
3.1 DISCUSSION AUTOUR DES DONNEES DE LA LITTERATURE.....	51
3.1.1 <i>Tissus mous</i>	51
3.1.2 <i>Tissus durs</i>	52
3.2 PROJET D'ETUDE CLINIQUE.....	55
3.2.1 <i>Justification de l'étude</i>	55
3.2.2 <i>Protocole envisagé</i>	56
CONCLUSION	59

BIBLIOGRAPHIE	60
TABLE DES FIGURES.....	66
TABLE DES TABLEAUX.....	67
TABLE DES ABREVIATIONS.....	68

Introduction

La neurofibromatose de type 1 est une des maladies génétiques les plus fréquentes liée à la mutation du gène *NF1* suppresseur de tumeurs. Bien qu'il s'agisse d'une pathologie multiviscérale dont les manifestations peuvent être cutanées, neurologiques, osseuses, endocriniennes ou encore vasculaires, cette neurocristopathie se caractérise principalement par une atteinte dermatologique et le développement de neurofibromes, dont la nature et la localisation influencent leurs répercussions cliniques.

L'espérance de vie des patients atteints est diminuée, à cause de la possible dégénérescence maligne de certains neurofibromes et du risque augmenté d'apparition de cancers. La maladie peut également avoir un fort impact psychologique, certaines manifestations pouvant être inesthétiques et invalidantes.

L'expression et la sévérité de la maladie sont variables d'un patient à l'autre et les corrélations existant entre génotype et phénotype ne sont pour l'instant pas maîtrisées.

Plusieurs liens reliant pathologie systémique et état de santé bucco-dentaire sont connus de nos jours ; de nombreuses manifestations orales de maladies génétiques ont notamment été mises en évidence. C'est le cas de la neurofibromatose de type 1, pour laquelle un certain nombre de répercussions sur les tissus oraux ont été rapportées.

L'objectif de cette thèse est triple :

- récapituler les grandes étapes de la morphogénèse crânio-faciale et préciser le rôle essentiel que jouent les crêtes neurales dans cette étape du développement,
- faire le point sur les différentes manifestations orales de la neurofibromatose de type 1 répertoriées dans la littérature scientifique,
- introduire un projet de recherche clinique développé à la consultation 'maladie rare' du service d'odontologie de l'Hôpital Henri Mondor, en collaboration avec le centre de référence des neurofibromatoses.

1 : Neurofibromatose de type 1

1.1 Généralités

Les neurofibromatoses sont des maladies génétiques affectant la croissance cellulaire au sein du tissu nerveux central et périphérique, sans prévalence de sexe ni d'origine ethnique (tableau 1). Deux types de neurofibromatose sont principalement décrites¹ :

- la neurofibromatose de type 1 (NF1), ou « neurofibromatose périphérique », décrite par Frederich von Recklinghausen en 1882. C'est la forme la plus fréquente, qui touche environ 1 personne sur 5000 dans le monde et 1 naissance sur 3000 à 3500 ;
- la neurofibromatose de type 2 (NF2), anciennement « neurofibromatose centrale », qui touche 1 personne sur 50000.

Tableau 1 : Différentes formes de neurofibromatoses

	Caractéristiques principales
NF1	Maladie de von Recklinghausen
NF2	Caractérisée par des Schwannomes, habituellement acoustiques bilatéraux
NF3	Forme mixte de neurofibromatose, alliant les caractéristiques de la NF1 et de la NF2. Caractérisée par de multiples tumeurs du système nerveux central se développant vers 20-30 ans
NF4	Catégorie utilisée pour les types de neurofibromatoses qui ne remplissent pas les critères des autres catégories
NF5	Neurofibromatose dite « segmentaire » caractérisée par des neurofibromes et des taches « café-au-lait » restreintes à une seule zone du corps
NF6	Caractérisée par des taches « café-au-lait » sans association avec des neurofibromes ou des nodules de Lish. Parfois un retard mental et une déformation du thorax sont décrits
NF7	Neurofibromatose dite « retardée » caractérisée par des neurofibromes se développant à partir de l'âge de 30 ans ou plus, sans aucune autre manifestation
NF8	Les neurofibromes sont limités au tractus gastro-intestinal
NF9	Mêle les caractéristiques de la neurofibromatose et du syndrome de Noonan

Source : Auteur d'après National institutes of health, « *Consensus development conference statement : neurofibromatosis* », 1988

¹ National institutes of health, « National institutes of health consensus development conference statement : neurofibromatosis. »; Ferner, « Neurofibromatosis 1 ».

La neurofibromatose de type 1 résulte de la mutation du gène *NF1* localisé sur le chromosome 17q11.2. Cette mutation est de transmission autosomique dominante ; cependant, environ 50% des mutations du gène *NF1* responsables de la maladie sont spontanées. La pénétrance est complète aux alentours de 8 ans².

La mutation du gène *NF1* entraîne une croissance cellulaire anormale et la formation de tumeurs. Le gène code pour une grande protéine cytoplasmique de 220kDa, la neurofibromine, qui contient plusieurs domaines fonctionnels et remplit de nombreuses fonctions qui ne sont pas toutes élucidées à ce jour ; on lui attribue principalement un rôle suppresseur de tumeurs *via* le contrôle de la croissance cellulaire par le biais de nombreuses voies de signalisation³.

L'expression de la maladie est variable pour une même mutation au sein de la même famille. Plusieurs hypothèses sont émises pour expliquer ces variations d'expression clinique⁴ : elles peuvent faire suite à des mutations secondaires sur le locus *NF1*, dont la nature, le *timing* et la localisation varient d'un patient à l'autre. Elles peuvent être le résultat du mosaïcisme génétique. Elles sont enfin possiblement liées à la présence de gènes « modifiant » : la mise en évidence de phénotypes différents de la maladie chez deux patients présentant exactement la même mutation du gène *NF1* soutient cette hypothèse. La démocratisation des tests génétiques a permis l'établissement de quelques corrélations entre génotype et phénotype. Par exemple, en cas de microdélétions affectant la totalité du gène, le phénotype est plus sévère : les neurofibromes se développent plus tôt et en plus grand nombre, le patient présente un quotient intellectuel plus bas, le massif facial est dysmorphique et le risque de développer une tumeur maligne est plus élevé⁵.

Les corrélations établies sont cependant rares à ce jour et dans la plupart des cas, connaître l'anomalie génétique chez un malade ne permet pas de prévoir la sévérité de sa maladie.

1.1.1 Diagnostic

1.1.1.1 Critères cliniques

Le diagnostic de la NF1 est principalement clinique, basé sur les critères établis par le *National Institute of Health* (NIH), validés chez l'adulte comme chez l'enfant⁶ (tableau 2).

² Haute autorité de santé, « Protocole national de diagnostic et de soins (PDNS) neurofibromatose 1 - centre de référence labellisé neurofibromatoses ».

³ Rad et Tee, « Neurofibromatosis type 1 : fundamental insights into cell signalling and cancer ».

⁴ Ferner, « Neurofibromatosis 1 ».

⁵ Hirbe et Gutmann, « Neurofibromatosis type 1 : a multidisciplinary approach to care ».

⁶ National institutes of health, « National institutes of health consensus development conference statement : neurofibromatosis. »

Le diagnostic est généralement posé entre 1,7 et 3,8 ans ; il doit être suspecté chez l'enfant en présence d'au moins un de ces critères, deux critères ou plus chez l'adulte⁷.

Tableau 2 : Critères diagnostiques de la NF1

<p>≥ 6 taches « café-au-lait » de plus grand diamètre > 5 mm chez les pré-pubères > 15 mm après la puberté</p>
<p>≥ 2 neurofibromes quel qu'en soit le type ≥ 1 neurofibrome plexiforme</p>
<p>Lentigines axillaires ou inguinales</p>
<p>1 gliome des voies optiques</p>
<p>≥ 2 nodules de Lisch</p>
<p>≥ 1 lésion osseuse caractéristique</p>
<p>≥ 1 parent du premier degré atteint de NF1 selon les critères précédents</p>

Source : Auteur d'après le National institutes of health, « *Consensus development conference statement : neurofibromatosis* », 1988

Les lésions apparaissent classiquement dans l'ordre suivant : taches « café-au-lait », neurofibromes plexiformes, lentigines axillaires et/ou inguinales, nodules de Lisch, neurofibromes sous-cutanés, neurofibromes cutanés⁸.

1.1.1.2 Diagnostic différentiel

Le diagnostic différentiel est parfois difficile⁹ ; la neurofibromatose de type 1 doit être différenciée des autres formes de neurofibromatoses, mais aussi de divers syndromes dont les signes sont similaires à ceux de la NF1 (tableau 3).

⁷ Haute autorité de santé, « Protocole national de diagnostic et de soins (PDNS) neurofibromatose 1 - centre de référence labellisé neurofibromatoses ».

⁸ Haute autorité de santé.

⁹ Ferner, « Neurofibromatosis 1 ».

Tableau 3 : Diagnostic différentiel de la NF1

Neurofibromatoses	<ul style="list-style-type: none"> • NF1 segmentaire/mosaïque • NF2 : schwannomes, méningiomes, gliomes, cataracte juvénile • NF6 : taches café-au-lait isolées, déficience cognitive, déformation thoracique
Syndromes avec troubles pigmentaires	<ul style="list-style-type: none"> • Syndrome McCune-Albright : taches café-au-lait, dysplasie fibreuse polyostotique • Syndrome LEOPARD : lentigines multiples, hypertélorisme oculaire, surdit�, atteintes cardiaques cong�nitaes • Syndrome de Noonan : taches cutan�es, ptosis, hypert�lorisme, oreilles en rotation post�rieure, fissures palp�brales obliques • Syndrome de L�gius : taches caf�-au-lait, lentigines � l'a�ne et aux aisselles
Syndromes dysmorphiques	<ul style="list-style-type: none"> • Syndrome Klippel-Trenaunay-Weber : h�mangiomes cutan�s, varices, h�mi-hypertrophie • Syndrome de Prot�e : hyperostoses, hypertrophie hamartomeuse, n�vi
Pathologies engendrant des tumeurs pouvant �tre confondues avec des neurofibromes	<ul style="list-style-type: none"> • Lipomes multiples (tronc et membres) • Syndrome Bannayan-Riley Ruvalcaba : lipomes multiples, h�mangiomes, macroc�phalie • Fibromatose : tumeurs musculaires, cutan�es, osseuses et visc�rales • N�oplasie endocrinienne multiple de type 2 : ph�ochromocytome, neuromes, carcinome thyro�dien, ganglioneuromatose gastro-intestinale
Syndromes de r�paration des m�sappariements	Homozygotie pour l'un des g�nes responsables du cancer non-polyposique h�r�ditaire du colon

Source : Auteur d'apr s Ferner, *Neurofibromatosis 1*, 2007

1.1.1.3 Tests g n tiques

En cas de diagnostic clinique valid , le g notypage n'est pas indispensable. L'analyse g n tique peut n anmoins  tre n cessaire¹⁰

- dans les rares cas de formes incompl tes chez l'adulte, afin de confirmer le diagnostic ;
- chez l'enfant, afin de distinguer une NF1 d'un syndrome de L gius, tous deux caract ris s par de nombreuses taches « caf -au-lait » ;
- pour un diagnostic ant natal dans le cadre d'un projet de grossesse (amniocent se, extraction d'ADN fo tal) ; le risque de transmission de la maladie est de 50 %.

¹⁰ Haute autorit  de sant , « Protocole national de diagnostic et de soins (PDNS) neurofibromatose 1 - centre de r f rence labellis  neurofibromatoses ».

Les tests génétiques en question combinent un test de troncature protéique optimisé, une hybridation fluorescente *in situ*, un séquençage direct, une analyse par *Southern Blot* et une analyse cytogénétique. Ils permettent l'identification des mutations chez plus de 95 % des patients NF1. Le phénotype étant variable, ce diagnostic est malheureusement incapable de prédire la sévérité et les complications de la maladie lorsqu'elle est diagnostiquée¹¹.

1.1.1.4 Évaluation de la sévérité de la maladie

L'évaluation de la sévérité de la maladie peut se faire grâce à deux indices : l'index de Ricardi évalue l'impact de la maladie sur la santé générale du patient et son espérance de vie (tableau 4), tandis que l'indice d'Ablon étudie la visibilité des signes de la maladie (tableau 5).

Tableau 4 : Index de Ricardi

Sévérité	Forme	Description clinique
Grade 1	Forme frustrée	Présence de quelques signes de NF1, minimales
Grade 2	Forme bénigne	Présence de signes suffisants pour en faire une maladie évidente Pas d'atteinte significative pour la santé
Grade 3	Forme modérée	Présence de signes affectant la santé de manière maîtrisable Pas de réduction de l'espérance de vie
Grade 4	Forme grave	Présence d'une atteinte grave difficile à prendre en charge ou diminution de l'espérance de vie

Source : Auteur d'après la Haute autorité de santé, *Protocole national de diagnostic et de soins neurofibromatose 1*, 2016

Tableau 5 : Index d'Ablon

Sévérité	Forme	Description clinique
Grade 1	Peu visible	Pas de neurofibrome visible en dehors des zones couvertes par les vêtements
Grade 2	Modérément visible	Quelques neurofibromes visibles, légère scoliose ou malformations osseuses sans boiterie
Grade 3	Très visible	Nombreux neurofibromes sur le visage, scoliose grave, boiterie

Source : Auteur d'après la Haute autorité de santé, *Protocole national de diagnostic et de soins neurofibromatose 1*, 2016

¹¹ Ferner, « Neurofibromatosis 1 ».

1.1.2 Manifestations de la maladie

Les manifestations de la NF1 évoluent avec l'âge du patient ; elles sont variables d'un patient à l'autre, allant de formes mineures et discrètes à des formes beaucoup plus sévères¹².

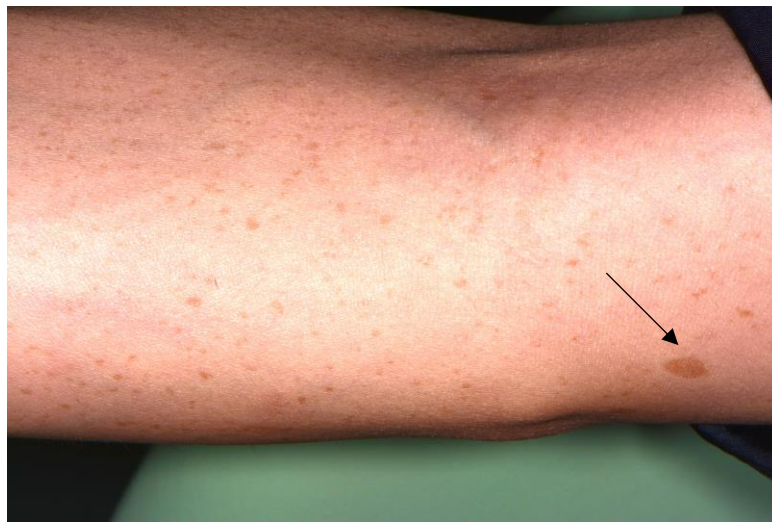Les patients sont davantage prédisposés au développement de tumeurs bénignes. De nombreux tissus et organes peuvent être affectés par la maladie, néanmoins les atteintes les plus souvent rencontrées sont dermatologiques : taches « café-au-lait », lentigines, neurofibromes. Les patients présentent également une probabilité augmentée de développer des tumeurs malignes et des cancers¹³.

1.1.2.1 Critères diagnostiques

Anomalies pigmentaires

Les taches café-au-lait¹⁴ sont des macules pigmentées brunes, bien délimitées, ovalaires, de taille variable. Retrouvées chez 95 % des malades, elles apparaissent généralement vers l'âge de 3 ans. Chez les enfants, elles se développent tout particulièrement dans les zones intertrigineuses ; elles foncent lors de l'exposition au soleil et ont tendance à pâlir avec l'âge. Asymptomatiques, elles n'ont aucun potentiel de malignité (figure 1).

Figure 1 : Taches café-au-lait sur l'avant-bras



Source : Auteur

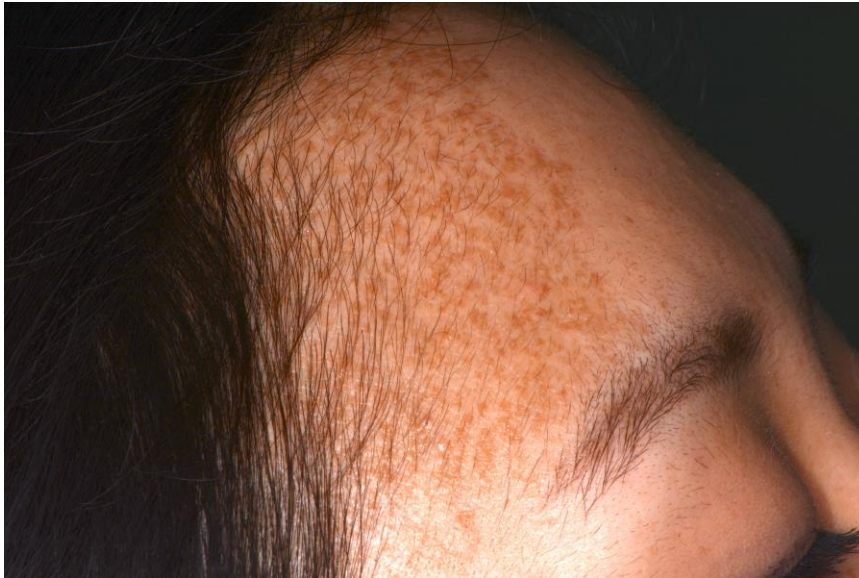¹² Ferner.

¹³ Haute autorité de santé, « Protocole national de diagnostic et de soins (PDNS) neurofibromatose 1 - centre de référence labellisé neurofibromatoses ».

¹⁴ Ferner, « Neurofibromatosis 1 » ; Hirbe et Gutmann, « Neurofibromatosis type 1 : a multidisciplinary approach to care » ; Haute autorité de santé, « Protocole national de diagnostic et de soins (PDNS) neurofibromatose 1 - centre de référence labellisé neurofibromatoses ».

Les lentigines¹⁵ sont des macules pigmentées brunes, bien délimitées, circulaires, millimétriques, parfois confluentes. Asymptomatiques, elles apparaissent entre 5 et 8 ans et sont le plus souvent localisées au niveau axillaire et/ou inguinal dans le cadre d'une NF1 (figure 2).

Figure 2 : Lentigines frontales



Source : Auteur

Les nodules de Lish¹⁶ sont des hamartomes de l'iris composés de mélanocytes ; ces élevures bien délimitées de petite taille sont détectées à la lampe à fente, leur aspect varie selon la couleur de l'iris et l'âge du patient. Ils apparaissent chez l'enfant entre 5 et 10 ans et la quasi-totalité des adultes en sont porteurs. Ils ne perturbent pas la vision et n'ont aucune conséquence médicale.

Neurofibromes¹⁷

Les neurofibromes sont des tumeurs bénignes mixtes qui se développent aux dépens du tissu conjonctif péri-neural (tableau 6) ; ils sont à différencier des schwannomes, qui se développent aux dépens des cellules de Schwann. Ils peuvent revêtir trois formes cliniques : cutanés, sous-cutanés ou plexiformes.

¹⁵ Hirbe et Gutmann, « Neurofibromatosis type 1 : a multidisciplinary approach to care »; Haute autorité de santé, « Protocole national de diagnostic et de soins (PDNS) neurofibromatose 1 - centre de référence labellisé neurofibromatoses ».

¹⁶ Hirbe et Gutmann; Haute autorité de santé.

¹⁷ Ferner, « Neurofibromatosis 1 »; Hirbe et Gutmann, « Neurofibromatosis type 1 : a multidisciplinary approach to care »; Haute autorité de santé, « Protocole national de diagnostic et de soins (PDNS) neurofibromatose 1 - centre de référence labellisé neurofibromatoses ».

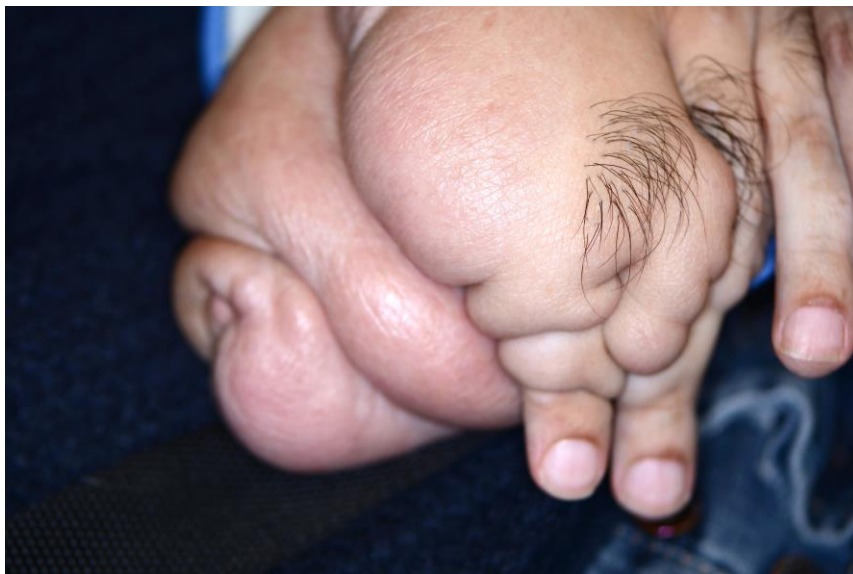Les neurofibromes cutanés et sous-cutanés peuvent être soit localisés soit diffus. Les neurofibromes localisés cutanés sont mous, bien délimités, de la couleur de la peau environnante ; les neurofibromes localisés sous-cutanés prennent l'aspect de nodules isolés ou groupés bombant sous la peau. Lorsqu'ils sont diffus, les neurofibromes sont mal limités et s'infiltrent entre les cellules adipeuses ; leur localisation profonde est pathognomonique de la maladie.

Le nombre de tumeurs varie d'un patient à l'autre et le nombre de neurofibromes augmente avec l'âge. Ils se développent rarement avant l'âge de 7 ans et apparaissent généralement à l'adolescence, avec des périodes de croissance rapide et des périodes de repos : une accélération de leur croissance est en effet observée lors de la puberté et des grossesses (à cause de récepteurs hormonaux présents à leur surface), mais aussi dans le cas de la prise d'un contraceptif riche en progestérone.

Les neurofibromes cutanés sont asymptomatiques mais peuvent parfois entraîner des prurits et des sensations de piqûre du fait de la présence de mastocytes. Les neurofibromes sous-cutanés sont souvent responsables de douleurs et de déficits neurologiques à cause de pressions exercées sur les nerfs périphériques. Ces tumeurs sont à l'origine d'un fort complexe esthétique.

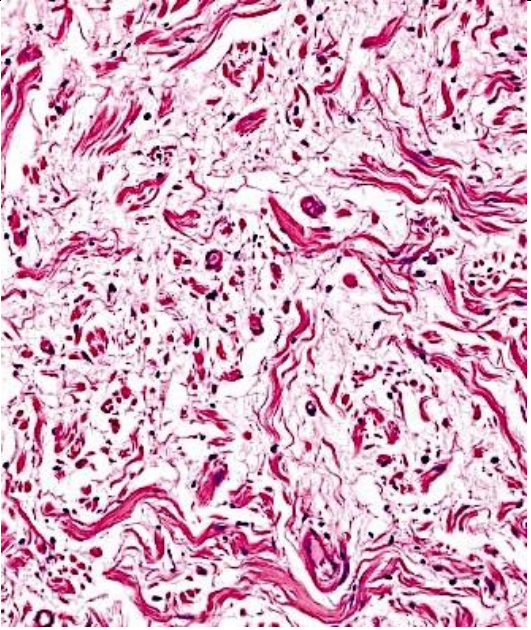
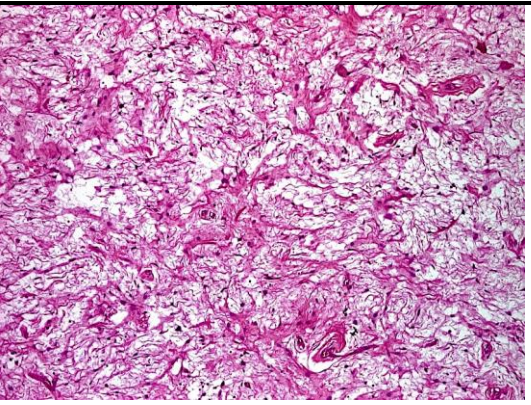
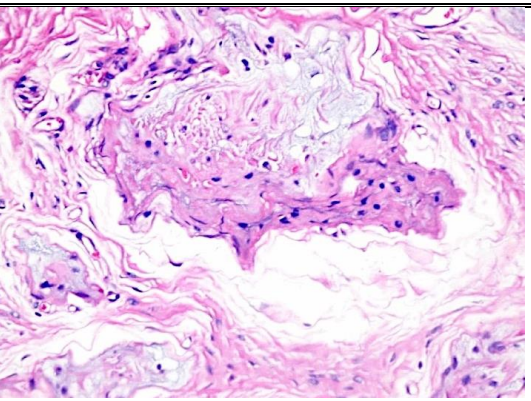
30 à 50 % des patients NF1 développent un neurofibrome plexiforme. Ces tumeurs, très évocatrices de la maladie, se développent à partir de plusieurs fascicules nerveux et peuvent croître tout le long du nerf, mais aussi envahir les structures adjacentes et générer des dysfonctionnements nerveux, des douleurs et des destructions osseuses (figure 3). Des hypertrophies des tissus durs et mous peuvent coexister. Les neurofibromes plexiformes sont congénitaux et ainsi le plus souvent diagnostiqués à la naissance ; leur croissance se poursuit au cours de l'enfance puis de l'adolescence.

Figure 3 : Neurofibrome plexiforme déformant du membre supérieur gauche



Source : Auteur

Tableau 6 : Anato-mo-pathologie des neurofibromes

<p>Neurofibrome localisé</p>	<p>Bien limité en superficie et séparé de l'épiderme par une bande dermique ; en profondeur, la lésion se confond progressivement avec les tissus de voisinage</p> <p>Composé de cellules de Schwann aux noyaux fins, hyper chromatiques et ondulés, de cellules péri-neurales, de fibroblastes, de mastocytes, de macrophages, de cellules endothéliales, de péricytes. Les cellules s'entrecroisent au sein d'une matrice extracellulaire fibreuse/myxoïde</p> <p>Il existe toujours une infiltration des tissus mous, avec des annexes piégées, du tissu adipeux et du muscle strié. La vascularisation est grêle</p> <p>Marqueurs d'identification couramment utilisés : CD34, S100 et collagène IV</p>	
<p>Neurofibrome diffus</p>	<p>Lésion non destructrice piégeant les annexes</p> <p>Présence de pseudo-copuscules de Meissner</p> <p>Matrice homogène : collagène fibrillaire, cellules courtes et rondes</p> <p>Association possible d'adipocytes, voire de grands vaisseaux : peut donner l'aspect d'un tissu de granulation</p> <p>Extension le long des septa et dans le tissu sous cutané</p>	
<p>Neurofibrome plexiforme</p>	<p>Prolifération fibromyxoïde de la gaine d'un nerf et de ses branches</p> <p>Faisceaux nerveux épaissis</p> <ul style="list-style-type: none"> - endonèvre volumineuse, constituée d'un stroma myxoïde de petites cellules rondes et étroites - épaississement diffus de l'épinèvre et du périnèvre : prolifération diffuse de cellules fusiformes <p>Nerf d'aspect tortueux et vermiculaire (« bag of worms ») s'étendant aux tissus adipeux, musculaires et sous-cutanés adjacents</p>	

Source : Auteur d'après la Haute autorité de santé, *Protocole national de diagnostic et de soins neurofibromatose 1*, 2016 ; Anabile : laboratoire d'anatomie pathologie [Internet]

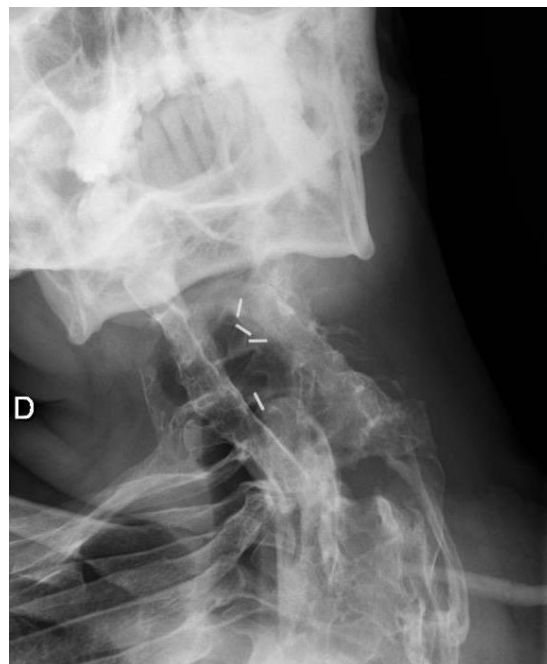Les neurofibromes plexiformes présentent un risque de transformation maligne d'environ 10 % : les tumeurs malignes des gaines nerveuses périphériques (TMGNP) sont la première cause de mortalité des patients NF1 ; elles sont dans 70 % des cas de haut grade, et se développent dans plus de 91 % des cas à partir d'un neurofibrome plexiforme ou d'un neurofibrome sous-cutané.

Lésions osseuses caractéristiques

Les patients NF1 peuvent souffrir de nombreuses anomalies squelettiques ; parmi ces anomalies, la dysplasie de l'aile du sphénoïde, la dysplasie des os longs (du tibia essentiellement), la pseudoarthrose, ou encore la scoliose sont des lésions osseuses caractéristiques de la maladie (figure 4).

La dysplasie de l'aile du sphénoïde est présente chez peu de patients (1 à 7 %). Unilatérale, localisée à la grande et la petite aile, elle est souvent diagnostiquée dans les premières années de vie et progresse dans le temps. L'anomalie peut être primaire ou secondaire au développement d'un neurofibrome plexiforme dans la région orbitaire¹⁸.

Figure 4 : Scoliose cervicale



Source : Auteur

Tumeurs du système nerveux

Les complications neurologiques de la NF1 sont souvent le résultat de malformations comme les gliomes. Ceux-ci se développent au sein du système nerveux central, notamment au niveau des voies

¹⁸ Hirbe et Gutmann, « Neurofibromatosis type 1 : a multidisciplinary approach to care »; Haute autorité de santé, « Protocole national de diagnostic et de soins (PDNS) neurofibromatose 1 - centre de référence labellisé neurofibromatoses ».

optiques. Les gliomes des voies optiques sont des tumeurs localisées le long du nerf optique, du chiasma et de l'hypothalamus. Environ 15 à 20 % des patients NF1 développent un gliome de bas grade, généralement diagnostiqué avant l'âge de 7 ans. Asymptomatiques, ces gliomes peuvent entraîner une baisse de l'acuité visuelle voire une perte de la vision, mais aussi un strabisme, des anomalies pupillaires, une exophtalmie et un dysfonctionnement hypothalamique¹⁹.

1.1.2.2 Autres manifestations cliniques

Mis à part ces atteintes qui, une fois diagnostiquées, sont utiles à l'établissement du diagnostic, la NF1 présente bien d'autres manifestations neurologiques, squelettiques, cardiaques et endocriniennes (tableau 8). Certaines de ces manifestations ont de sévères conséquences²⁰ ; c'est le cas des déformations squelettiques et crânielles à l'origine de séquelles neurologiques, ou encore des scolioses progressives pouvant compromettre la respiration voire comprimer la moelle épinière. Par ailleurs, les atteintes cardio-vasculaires sont fréquentes. Exceptés les troubles de l'hémostase – notamment une anomalie de la fonction plaquettaire et la baisse des facteurs XII et Willebrand – les pathologies cardiaques et les accidents vasculaires cérébraux sont la deuxième cause de mortalité des patients NF1. Enfin, les patients ont une probabilité augmentée de développer des tumeurs malignes et des cancers, avec pour conséquence une diminution de l'espérance de vie de dix ans²¹ (tableau 7).

Tableau 7 : Différentes tumeurs et risque associé sur une durée de vie

Type de tumeur	Risque
Gliome des voies optiques	15-20 %
Autres tumeurs cérébrales (glioblastomes)	Risque multiplié par 5
Tumeur maligne des gaines nerveuses périphériques	8-13 %
Tumeur gastro-intestinale	4-25 %
Cancer du sein	Risque multiplié par 5
Leucémie	Risque multiplié par 7
Phéochromocytome	0,1-5,7 %
Carcinome duodéal	1 %
Rhabdomyosarcome	1,4-6 %

Source : Auteur d'après Hirbe et Gutmann, *Neurofibromatosis type 1 : a multidisciplinary approach to care*, 2014

¹⁹ Ferner, « Neurofibromatosis 1 »; Hirbe et Gutmann, « Neurofibromatosis type 1 : a multidisciplinary approach to care ».

²⁰ Ferner, « Neurofibromatosis 1 »; Haute autorité de santé, « Protocole national de diagnostic et de soins (PDNS) neurofibromatose 1 - centre de référence labellisé neurofibromatoses ».

²¹ Haute autorité de santé, « Protocole national de diagnostic et de soins (PDNS) neurofibromatose 1 - centre de référence labellisé neurofibromatoses ».

Tableau 8 : Manifestations cliniques de la neurofibromatose de type 1

	Manifestations	Prévalence	
		Enfant	Adulte
Dermatologiques	• Troubles pigmentaires		
	- Taches « café-au-lait »		> 90 %
	- Lentigines		80 %
	- Hamartome anémique		40 %
	• Neurofibromes		
	- Cutanés		95 %
- Sous cutanés		20 %	
- Plexiformes		20-26 %	
	• Tumeur glomique		Fréquente
	• Xanthogranulome juvénile	Rare	/
Ophtalmologiques	• Nodules de Lish	/	100 %
	• Taches choroïdiennes	/	/
	• Anomalie veinule rétinienne	/	30 %
	• Gliome des voies optiques		
	- Nystagmus		/
	- Exophtalmie		/
	- Strabisme sensoriel		/
	- Altération de la vue		Rare
	• Ectropion irien		/
	• Myopie forte		/
• Glaucome	20-50 %	/	
• Œdème papillaire		/	
• Manifestations rétinienes		/	
Rhumatologiques	• Dysplasie osseuse (os inclinés)		7,2 %
	• Pseudo-arthrose		2-3,6 %
	• Scoliose		10-28 %
	• Déformations thoraciques		25 %
	• Hypovitaminose D		50 %
	• Ostéoporose, ostéopénie		18-45 %
Endocriniennes	• Trouble pubertaire		20-30 %
	• Retard staturo-pondéral		17,9-44,8 %
	• Influence hormonale		/
	• Coexistence d'une NEM		Rare
	• Tumeurs endocrines digestives		Rare
Cardiovasculaires	• Hypertension artérielle		16-29 %
	• Anomalies cardiaques		19-27 %
	• Dysplasies vasculaires		/
	• Anomalies de l'hémostase		/
	• Atteintes cérébro-vasculaires		5 %
Qualité de vie	• Douleur		7 %
	• Troubles psychologiques		20 %
	• Troubles psychiatriques		7 %
Neurologiques	• Gliome des voies optiques		3-5 %
	• Epilepsie		8 %
	• Objet brillant non identifié (IRM)		93 %
	• Troubles des apprentissages		/
	• Déficience intellectuelle		6-7 %
	• Neuropathies périphériques		/
	• Céphalées		61,4 %
	• Compression médullaire		/
• Hydrocéphalie		/	

Source : Auteur d'après la Haute autorité de santé, *Protocole national de diagnostic et de soins neurofibromatose 1*, 2016

1.1.3 Prise en charge

A ce jour, il n'existe pas de traitement spécifique de la NF1. La prise en charge de la maladie se résume ainsi au traitement des principales complications²². Une surveillance clinique régulière doit donc être instaurée dans le but de dépister ces complications. La fréquence est établie selon l'âge du patient ; les enfants doivent par exemple être suivis une fois par an afin de dépister les scolioses, les gliomes des voies optiques, les troubles cognitifs et évaluer les progrès scolaires. Les examens complémentaires ne sont pratiqués qu'en cas de manifestation clinique²³.

Le traitement des complications demande une approche pluridisciplinaire²⁴ :

- les neurofibromes cutanés peuvent être retirés chirurgicalement selon la gêne esthétique qu'ils suscitent et leur impact psychologique ;
- les neurofibromes plexiformes sont difficiles à éliminer du fait de l'envahissement des tissus mous et troncs nerveux voisins, du risque hémorragique et du risque de récurrence ; la radiothérapie est contre-indiquée à cause du risque de transformation maligne ; le recours à la chimiothérapie est récent mais semble prometteur ;
- les TMGNP requièrent une exérèse chirurgicale avec marges de sécurité ; la radiothérapie améliore le contrôle local de la lésion ; la chimiothérapie est utilisée pour diminuer la taille de la tumeur avant son excision ou en soins palliatifs pour les atteintes métastatiques ;
- les gliomes des voies optiques, lorsqu'ils sont évolutifs, sont souvent traités par chimiothérapie ; la radiothérapie n'est pas recommandée chez les sujets jeunes du fait de complications neuropsychiatriques, endocrinologiques et vasculaires ; la chirurgie est contre-indiquée à cause des risques anatomiques ;
- les troubles des apprentissages dans l'enfance doivent être pris en charge par des psychomotriciens et des orthophonistes.

²² Haute autorité de santé.

²³ Ferner, « Neurofibromatosis 1 ».

²⁴ Ferner.

1.2 Neurofibromatose de type 1 et crêtes neurales

« Les crêtes neurales constituent une entité particulière. De par leur apparition précoce, elles sont désignées comme l'un des 'organes primaires' dans le développement des embryons vertébrés. Cependant leur existence n'est que temporaire, puisque leurs cellules sont rapidement dispersées au sein du corps humain, se différenciant en de nombreux tissus. » Sven Hörstadius

1.2.1 Neurocristopathies

Les cellules qui dérivent des crêtes neurales sont extrêmement diverses, de même que les organes au sein desquels elles jouent un rôle fonctionnel. Une anomalie au cours de la migration, la différenciation, la division ou la longévité des cellules des crêtes neurales est à l'origine de malformations tissulaires voire organiques, dont les manifestations cliniques varient²⁵.

Le terme de « neurocristopathie » est introduit pour la première fois par Bolande en 1974²⁶ : ce terme désigne l'ensemble des maladies et syndromes dont le développement est précisément lié à des anomalies touchant les cellules des crêtes neurales, rassemblés sous une même entité du fait de leur origine embryologique commune.

Bolande choisit de diviser ces pathologies des crêtes neurales en deux grandes catégories : les neurocristopathies simples – caractérisées par un unique processus pathologique souvent unifocal et localisé – et les neurocristopathies complexes ou syndromes neurocristopathiques, qui sont des associations de neurocristopathies simples, variées et multifocales.

L'évolution des données scientifiques et l'avènement de l'embryologie moléculaire ont permis d'élargir les connaissances sur ces pathologies depuis 1974. La définition de neurocristopathie s'est affinée, afin de se limiter aux pathologies pour lesquelles les anomalies des cellules des crêtes neurales sont causales et non secondaires : ainsi, plusieurs pathologies ont été exclues de cette entité car liées à des perturbations fonctionnelles de cellules certes issues des crêtes neurales, mais déjà différenciées²⁷.

²⁵ Etchevers, Amiel, et Lyonnet, « Genetic and molecular bases of neurocristopathies ».

²⁶ Bolande, « Letter : "the neurocristopathies : a unifying concept of disease arising in neural crest development" ».

²⁷ Etchevers, Amiel, et Lyonnet, « Genetic and molecular bases of neurocristopathies ».

Une des classifications possibles consiste à séparer les neurocristopathies isolées des neurocristopathies syndromiques, à l'image du travail de Bolande, mais aussi de différencier les anomalies selon qu'elles sont cancéreuses ou malformatives (tableau 9).

Tableau 9 : Exemples de neurocristopathies

		Peau	Système nerveux périphérique	Système endocrine	Pôle pharyngo-céphalique
Cancers	Isolés	<ul style="list-style-type: none"> • Mélanome • Carcinome à cellules de Merkel 	<ul style="list-style-type: none"> • Neuroblastome • Schwannome • Paragangliome 	<ul style="list-style-type: none"> • Phéochromocytome • Epithéliome médullaire de la thyroïde • Paragangliome chromaffine • Tumeurs carcinoïdes 	<ul style="list-style-type: none"> • Hémangiopéricytome • Paragangliome non-chromaffine (oreille)
	Syndromiques	<ul style="list-style-type: none"> • NF1 • Mélanose neurocutanée 	Hirschsprung neuroblastome +	Néoplasies multiples endocriniennes	Hypoventilation congénitale centrale
Malformations	Isolées	<ul style="list-style-type: none"> • Nævus congénital géant • Piébaldisme 	Hirschsprung	/	<ul style="list-style-type: none"> • Malformation artério-veineuse cérébro-durales • Fentes palatines et labiales • Moya-Moya • Cardiopathies conotruncales isolées • Aplasie des glandes lacrymales et salivaires
	Syndromiques	Sturge-Weber	<ul style="list-style-type: none"> • Waardenburg • Dysautonomie familiale type 2 	<ul style="list-style-type: none"> • Allgrove • Bamforth-Lazarus 	<ul style="list-style-type: none"> • CHARGE • DiGeorge • Pierre Robin • Holoprosencéphalie • Kallmann • Rieger • Binder • Mœbius • Johanson-Blizzard • Treacher-Collins-Franceschetti • Craniofrontonasal • Goldenhar • Orofacial-digital VI

Source : Auteur d'après Etchevers et al., *Genetic and molecular bases of neurocristopathies*, 2007

Face à un patient souffrant de nombreuses anomalies congénitales, il est important d'envisager une origine embryologique commune pour ces anomalies. Les crêtes neurales étant impliquées dans le développement de la peau, du système nerveux périphérique, d'une partie du système endocrine et du pôle pharyngo-céphalique, l'affection d'un ou plusieurs de ces compartiments doit inciter le clinicien à examiner tous les autres²⁸.

²⁸ Etchevers, Amiel, et Lyonnet.

1.2.2 Crêtes neurales : rappels embryologiques

1.2.2.1 Période embryonnaire

La période embryonnaire est considérée comme la plus importante du développement et la plus critique pour la survenue de malformations congénitales.

Lors de la troisième semaine du développement se déroule la gastrulation, au cours de laquelle se mettent en place les trois feuilletts fondamentaux de l'embryon tridermique que sont l'ectoblaste, l'entoblaste et le mésoblaste : la différenciation des tissus et organes peut alors commencer. A la huitième semaine, qui signe la fin de la période embryonnaire, les principaux appareils sont constitués, et la morphologie corporelle est globalement acquise au cours de cette période²⁹.

L'ectoblaste donne naissance aux tissus et organes en relation avec l'environnement extérieur : ce sont le système nerveux central, le système nerveux périphérique, les épithélia sensoriels du nez, de l'œil et des oreilles, la peau et les phanères, les glandes pituitaire, mammaires, sudoripares et enfin l'émail des dents.

Le mésoblaste, par l'intermédiaire des somites, est à l'origine des muscles, des cartilages, des os, de la peau et des tissus sous-cutanés, ce qui correspond aux tissus de soutien de l'organisme. Il donne également naissance à l'appareil cardio-vasculaire, à l'appareil uro-génital à l'exception de la vessie, à la rate et aux glandes surrénales.

L'entoblaste quant à lui, est à l'origine du revêtement épithélial du tube digestif, de l'appareil respiratoire et de la vessie. Il fournit également les parenchymes amygdalien, thyroïdien, parathyroïdiens, thymique, hépatique et pancréatique, de la caisse du tympan et de la trompe d'Eustache³⁰.

Au cours du développement embryonnaire, plus précisément de la gastrulation à l'organogénèse, se forment les cellules des crêtes neurales, sous l'impulsion de signaux provenant des tissus environnants. Dans la littérature, les crêtes neurales sont souvent désignées comme la quatrième couche de l'embryon avec l'ectoderme, le mésoderme et l'endoderme, comme pour souligner leur rôle fondamental³¹. En effet, la multipotentialité et la distribution à distance des dérivés migratoires des cellules de crêtes neurales sont impressionnants.

²⁹ Sadler et Langman, *Embryologie médicale*.

³⁰ Sadler et Langman.

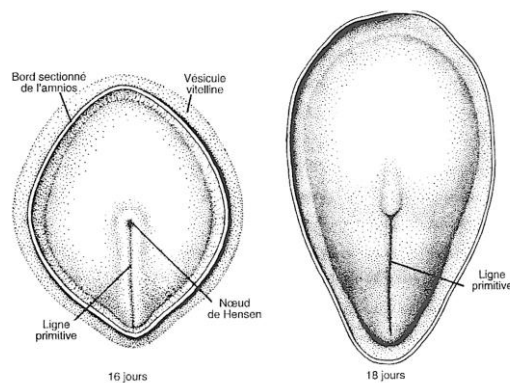
³¹ Sauka-Spengler et Bronner-Fraser, « A gene regulatory network orchestrates neural crest formation ».

Ces cellules semblent étonnamment labiles, que l'on parle de leur destination ou de leur cytodifférenciation finales³² ; une bonne connaissance de leur développement et des structures qui en sont dérivées permet de comprendre l'association de malformations d'organes en apparence si différents, telles qu'on les rencontre dans un contexte de neurocristopathie.

1.2.2.2 Induction de la plaque neurale

A la troisième semaine, l'ectoblaste se présente sous la forme d'un disque plat, plus étroit dans sa région caudale que dans sa région crâniale (figure 5). Par la suite, l'ectoblaste s'épaissit du fait de l'apparition de la notochorde et du mésoblaste pré-chordal : c'est la formation de la plaque neurale. L'induction des cellules de la plaque neurale correspond au processus initial de la neurulation ; ces cellules vont constituer le neurectoblaste³³.

Figure 5 : Vue dorsale d'un embryon humain à 16 jours (gauche), à 18 jours (droite)



Source : Sadler et Langman, *Embryologie médicale*, 2009

1.2.2.3 Évolution de la plaque neurale

Individualisation des crêtes neurales

Les crêtes neurales désignent un ensemble de cellules embryonnaires transitoires prenant naissance entre la plaque neurale et le tube neural au cours de la neurulation³⁴.

Une fois induite, la plaque neurale s'allonge en direction de la ligne primitive. Grâce à un ensemble de signaux provenant de la plaque neurale (ou neurectoderme), de l'ectoderme non neural et du mésoderme para-axial sous-jacent, les plis neuraux – qui correspondent aux frontières de la plaque neurale – sont induits³⁵.

³² Bolande, « Letter : "the neurocristopathies : a unifying concept of disease arising in neural crest development" ».

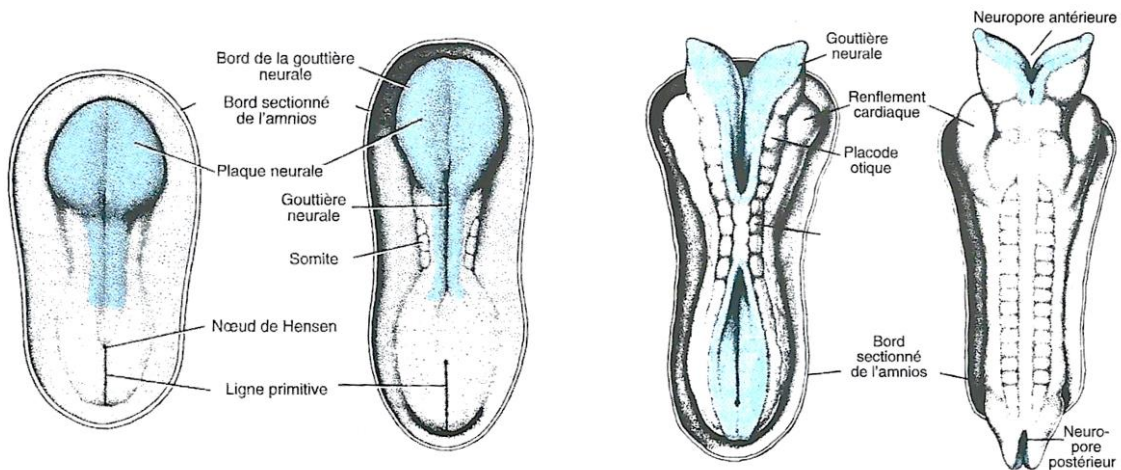
³³ Sadler et Langman, *Embryologie médicale*.

³⁴ Le Douarin et Kalcheim, *The neural crest*.

³⁵ Sadler et Langman, *Embryologie médicale*.

Au cours de la neurulation, les plis neuraux s'élevant et se rapprochent ; parallèlement, un sillon central se forme, que l'on appelle la gouttière neurale. Les berges de cette gouttière fusionnent progressivement, d'abord dans la future région cervicale, puis en direction crâniale et caudale : c'est la formation du tube neural³⁶ (figure 6).


Figure 6 : Vue dorsale d'un embryon humain à 18 jours, 20 jours, 22 jours, 23 jours



Source : Sadler et Langman, *Embryologie médicale*, 2009

Alors que les berges de la gouttière neurale fusionnent, les cellules qui se trouvent niveau des plis neuraux s'individualisent, ce jusqu'à la fermeture du tube neural : l'ensemble de ces cellules constituent les crêtes neurales³⁷ (figure 7).

Figure 7 : Coupes transversales schématisques d'embryons humains montrant la formation du tube neural



Source : Sadler et Langman, *Embryologie médicale*, 2009

³⁶ Sadler et Langman.

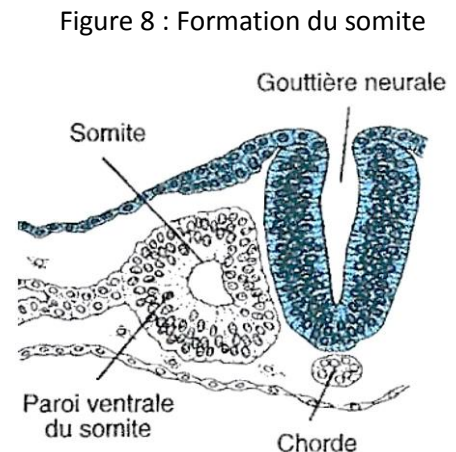
³⁷ Gammill et Bronner-Fraser, « Neural crest specification : migrating into genomics ».

Au cours de cette étape, les cellules constitutives des crêtes neurales subissent des remaniements en vue de leur migration à partir des plis neuraux : elles changent de morphologie, leur cytosquelette se réorganise et leurs liaisons intercellulaires disparaissent³⁸.

Parallèlement au début de la neurulation se déroule la différenciation des somites sous l'impulsion de signaux provenant de la notochorde, du tube neural et de l'ectoderme³⁹ (figure 8).

Au début de la troisième semaine, le mésoblaste para-axial, situé de part et d'autre de la notochorde, se segmente : on parle de métamérisation. Les différents métamères, ou somatomères, se développent d'abord au niveau céphalique, puis la métamérisation progresse en direction crânio-caudale. Plus tard, les somatomères s'organisent en somites.

A la fin de la cinquième semaine, on compte quatre paires de somites occipitaux, huit paires cervicales, douze paires thoraciques, cinq paires sacrées et huit à dix paires coccygiennes ; la première paire occipitale et les cinq à sept dernières paires coccygiennes disparaissent, tandis que les autres forment le squelette axial.



Source : Sadler et Langman, *Embryologie médicale*, 2009

Les cellules issues des somites vont donner naissance au sclérotome (les os et cartilages), au myotome (les muscles) et au dermatome (la peau et les tissus sous-cutanés), soit tous les tissus de soutien de l'organisme. Généralement, au cours de cette période du développement, l'âge de l'embryon est exprimé en nombre de somites.

Migration des cellules des crêtes neurales

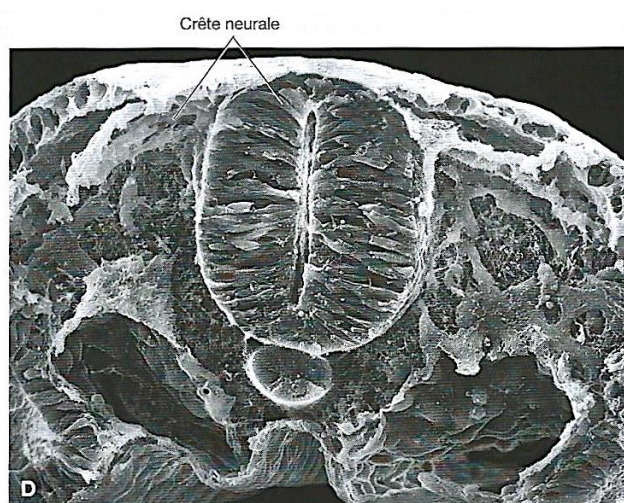
Les cellules des crêtes neurales quittent le neurectoderme pour migrer en plusieurs vagues le long de l'axe neural, au sein du mésoblaste⁴⁰ (figure 9). En plus de leur capacité de migration, les cellules des crêtes neurales développent d'autres propriétés afin de répondre aux signaux environnementaux et autres interactions intercellulaires qui les guident vers leur destination finale : activation de récepteurs de surface cellulaire, sécrétion de métalloprotéinases et de molécules d'adhésion.

³⁸ Sauka-Spengler et Bronner-Fraser, « A gene regulatory network orchestrates neural crest formation ».

³⁹ Sadler et Langman, *Embryologie médicale*.

⁴⁰ Le Douarin et Kalcheim, *The neural crest*.

Figure 9 : Migration des cellules des crêtes neurales (MEB)



Source : Sadler et Langman, *Embryologie médicale*, 2009

Une des étapes essentielles pour leur migration est la transition épithélio-mésenchymateuse, c'est-à-dire le passage d'un phénotype épithélial vers un phénotype mésenchymateux hautement invasif⁴¹. Cette transition se déroule en plusieurs étapes ; pour pouvoir migrer, les cellules des crêtes neurales perdent d'une part leur polarité apico-basale, d'autre part les systèmes d'adhésions intercellulaires caractéristiques des cellules épithéliales⁴².

Différenciation des cellules des crêtes neurales

Une fois arrivées à destination, les cellules des crêtes neurales s'agrègent dans leur tissu cible et débutent leur différenciation terminale⁴³. Elles donnent naissance à une multitude de tissus et types cellulaires : neurones, cellules gliales, cellules médullaires, cellules musculaires, mélanocytes, cellules osseuses et cartilagineuses. Grâce à la transition épithélio-mésenchymateuse, les cellules issues des crêtes neurales migrent en plusieurs vagues ; selon le mode de migration, les structures obtenues seront différentes.

La crête neurale troncale

Dans la région troncale, les cellules migrent dans deux directions différentes. Un premier contingent franchit les somites. Ces premières cellules migrent en direction ventro-médiane, exclusivement à travers la partie antérieure du sclérotome de chaque somite. Une partie des cellules s'arrêtent au niveau du sclérotome, à l'origine des neurones sensoriels et des cellules gliales des ganglions de la

⁴¹ Noden et Trainor, « Relations and interactions between cranial mesoderm and neural crest populations ».

⁴² Acloque et al., « Epithelial-mesenchymal transitions : the importance of changing cell state in development and disease ».

⁴³ Le Douarin et Kalcheim, *The neural crest*.

racine dorsale. L'autre partie des cellules continue sa migration jusqu'à proximité de la notochorde, donnant naissance aux neurones et cellules gliales des ganglions sympathiques.

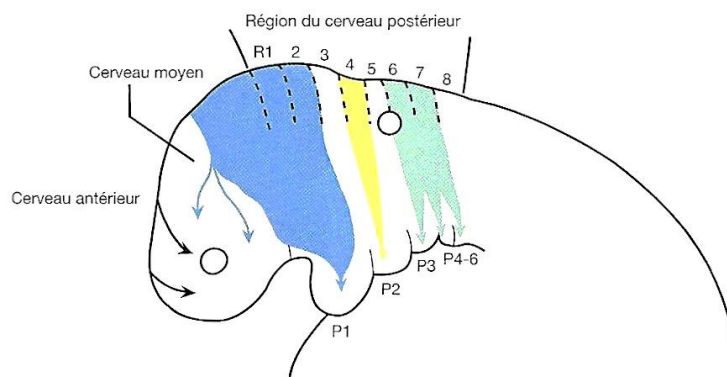
Un second contingent, plus tardif, migre entre l'ectoderme et le dermatome des somites en direction dorso-latérale : ces cellules donnent naissance aux follicules pileux et mélanocytes cutanés⁴⁴.

La crête neurale crâniale

Une fois le tube neural fermé (entre le 25^{ème} et le 27^{ème} jour), le système nerveux central se présente sous la forme d'une ébauche tubulaire avec une portion céphalique large, le cerveau, et une portion caudale allongée, la moelle épinière. Le cerveau est initialement constitué de trois vésicules cérébrales : le rhombencéphale, le mésencéphale et le prosencéphale ou cerveau antérieur ; ce dernier se divise par la suite en deux parties : le télencéphale en antérieur, et le diencéphale⁴⁵.

Au niveau de la tête de l'embryon, les cellules des crêtes neurales quittent le diencéphale, le mésencéphale et le rhombencéphale en développement et migrent au sein d'un environnement dépourvu de somites. Les cellules qui migrent en premier se dirigent vers les arcs branchiaux, qui sont alors des bandes de tissus mésenchymateux séparées les unes des autres par des poches branchiales entoblastique et ectoblastique : elles donnent naissance aux os, cartilages et tissus conjonctifs de la face. Un contingent plus tardif reste proche du tube neural, à l'origine des neurones et cellules gliales des ganglions crâniens.

Figure 10 : Voies de migration des cellules des crêtes neurales, de la gouttière neurale vers les arcs branchiaux



Source : Sadler et Langman, *Embryologie médicale*, 2009

Les cellules précoces migrent selon trois courants : trigéminal, hyoïde et post otique. Le rhombencéphale est à cette période du développement segmenté en huit rhombomères (figure 10).

⁴⁴ Graham, « The neural crest ».

⁴⁵ Sadler et Langman, *Embryologie médicale*.

Les cellules du courant trigéminal proviennent du mésencéphale et des rhombomères 1 et 2, et migrent dans la *primordia* du maxillaire, sous l'œil, et dans le premier arc branchial, aussi appelé arc mandibulaire. Le courant hyoïde provient du rhombomère 4 et migre vers le deuxième arc branchial ou arc hyoïdien. Enfin, le courant post otique provient des rhombomères 6 et 7 et migrent vers les arcs branchiaux caudaux⁴⁶. Plutôt que de migrer latéralement, les cellules des crêtes neurales provenant des rhombomères 3 et 5 migrent en antérieur ou postérieur pour rejoindre le mouvement des cellules issues des rhombomères pairs adjacents.

Le développement de l'appareil branchial est une caractéristique des embryons vertébrés. De développement complexe, les arcs constitutifs de cet appareil se différencient de façon coordonnée afin de donner de nombreuses structures de la tête et du cou, notamment la cavité orale. Les cellules issues des crêtes neurales semblent jouer un rôle important dans l'organisation et le modelage de ces arcs pharyngés.

Ainsi les cellules issues des crêtes neurales et plus particulièrement les crêtes neurales céphaliques sont à l'origine de nombreux types cellulaires dérivés des feuilletts ectodermiques et mésodermiques et présentent une capacité de pluripotence (tableau 10). A ce titre, le terme de « cellules souches dérivées des crêtes neurales » a été introduit pour la première fois par Stemple et Anderson en 1992. La migration de ces cellules est bien régulée dans le temps et l'espace par de nombreux facteurs.

Tableau 10 : Différents dérivés des cellules issues des crêtes neurales

Dérivés des cellules des crêtes neurales
Tissus conjonctifs et os du crâne et de la face
Noyaux des nerfs crâniens
Cellules C de la glande thyroïde
Septum du cône et du tronc artériel
Odontoblastes
Derme de la face et du cou
Racine postérieure des ganglions spinaux
Chaîne parasympathique et ganglions pré aortiques
Ganglions parasympathiques du tube digestif
Médullo-surrénales
Cellules de Schwann
Cellules gliales
Méninges (cerveau antérieur)
Mélanocytes
Muscles lisses des vaisseaux sanguins de la face et du cerveau antérieur

Source : Auteur d'après Sadler et Langman, *Embryologie médicale*, 2009

⁴⁶ Graham, Begbie, et McGonnell, « Significance of the cranial neural crest ».

1.2.2.4 Gènes impliqués

Plusieurs voies de signalisation et facteurs de transcription sont impliqués dans l'induction neurale, la migration et la différenciation des cellules des crêtes neurales : BMP, Wnt, FGF et Notch sont les voies de signalisation principalement décrites. Ces voies jouent des rôles à la fois individuels et combinés afin d'activer spécifiquement les différents facteurs de transcription impliqués dans le développement des crêtes neurales⁴⁷.

L'induction de la plaque neurale, ou « induction neurale », est permise par l'activation de FGF associée à l'inhibition de BMP-4, protéine responsable de la ventralisation du mésoblaste et de l'ectoblaste : c'est la voie BMP, qui constitue le modèle par défaut de l'induction neurale.

FGF réprime la transcription de la protéine BMP et régule parallèlement l'expression de *chordin* et *noggin* qui inhibent l'activité de la protéine. Lorsque BMP-4 est active, l'ectoblaste devient l'épiderme, tandis que lorsqu'elle est inactivée, l'ectoblaste se neuralise. Les molécules protéiniques *chordin*, *noggin* et *follicistatin*, qui permettent l'inactivation de BMP-4, sont localisées au niveau du nœud de Hensen, la corde et le mésoblaste pré-chordal. Outre la neuralisation de l'ectoblaste, elles permettent également la dorsalisation du mésoblaste⁴⁸.

L'ensemble de ces inducteurs induisent uniquement les tissus des cerveaux antérieurs et moyens. Ce sont les protéines Wnt3 et FGF qui permettent l'induction des structures neurales caudales⁴⁹. En effet, beaucoup d'autres voies de signalisation que la voie BMP permettent l'induction neurale et la formation des crêtes neurales.

La spécification des cellules issues des crêtes neurales fait quant à elle l'objet de deux théories : la théorie classique soutient que cette spécification se fait lors de la fermeture du tube neural, via une interaction entre les ectodermes neural et non-neural ; une autre théorie suppose cependant qu'elle pourrait se faire pendant la gastrulation (grâce à l'intervention de Pax, l'inactivation de BMP et l'activation de Wnt) puis la neurulation (via l'activation de Wnt et BMP dans les tissus adjacents)⁵⁰.

La mise au point d'un modèle exhaustif prenant en compte tous les signaux impliqués dans le développement des crêtes neurales est difficile, de par la multitude des signaux et des nombreuses espèces étudiées lors des expérimentations. Les données provenant de modèles différents doivent être comparées avec prudence et l'extrapolation à l'humain évaluée de façon critique⁵¹.

⁴⁷ Sauka-Spengler et Bronner-Fraser, « A gene regulatory network orchestrates neural crest formation ».

⁴⁸ Kwon et al., « Identification of early requirements for preplacodal ectoderm and sensory organ development ».

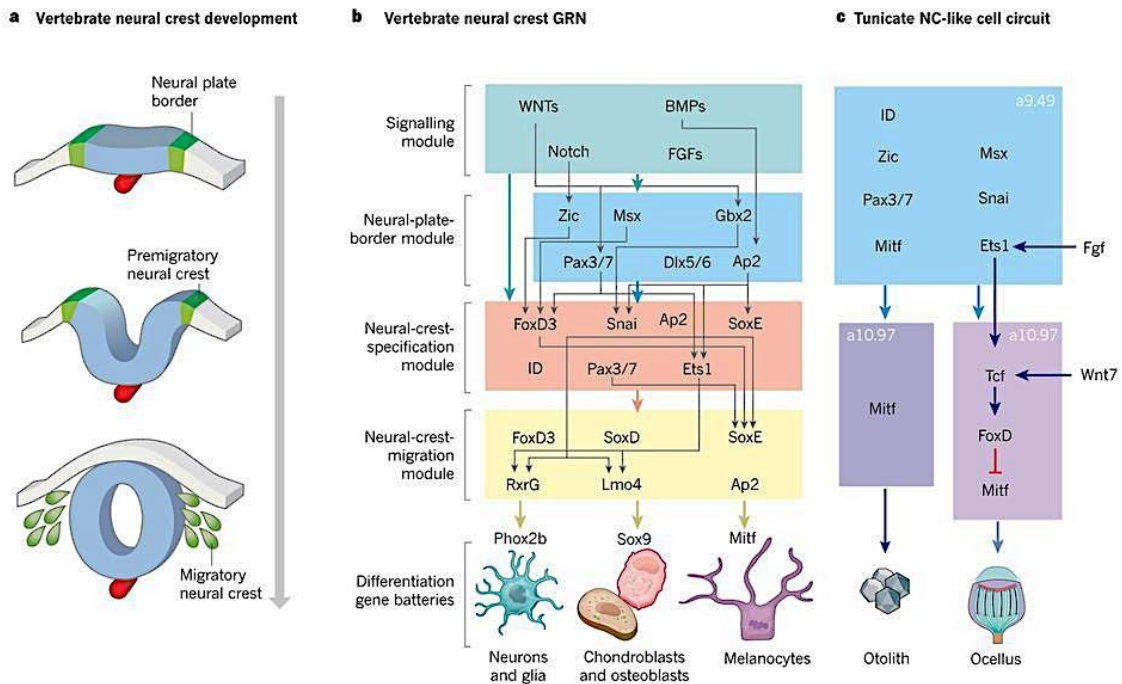
⁴⁹ Sadler et Langman, *Embryologie médicale*.

⁵⁰ Cordero et al., « Cranial neural crest cells on the move : their roles in craniofacial development ».

⁵¹ Cordero et al.

Un des modèles les plus récents est chronologique, faisant intervenir différents signaux aux étapes successives, et considère le développement des crêtes neurales comme un processus continu et non un phénomène épisodique (figure 11). Bien que certainement incomplet, ce modèle présente tous les signaux identifiés jusqu' alors, chez toutes les espèces (poulet, souris, xénope...).

Figure 11 : Différents dérivés des cellules issues des crêtes neurales



Source : Kwon *et al.*, *Identification of early requirements for preplacodal ectoderm and sensory organ development*, 2010

Une fois les cellules des crêtes neurales arrivées à leur destination finale, comment savent-elles ce qu'elles doivent « faire » ? Ces cellules sont-elles préprogrammées ou plastiques ? Deux théories principales existent⁵² :

- la première suggère que ces cellules sont toutes intrinsèquement programmées et pré-spécifiées avant leur migration ; ceci peut expliquer le fait que même en cas de malformations cranio-faciales, le visage conserve les caractéristiques propres à l'espèce, qui semblent immuables ;
- la deuxième théorie suggère que ces cellules acquièrent les informations à partir du microenvironnement instructif dans lequel elles se trouvent. Cette théorie, plus largement acceptée aujourd'hui, explique par exemple pourquoi les tératogènes peuvent exercer leurs effets indésirables lors de stades tardifs de la gestation humaine.

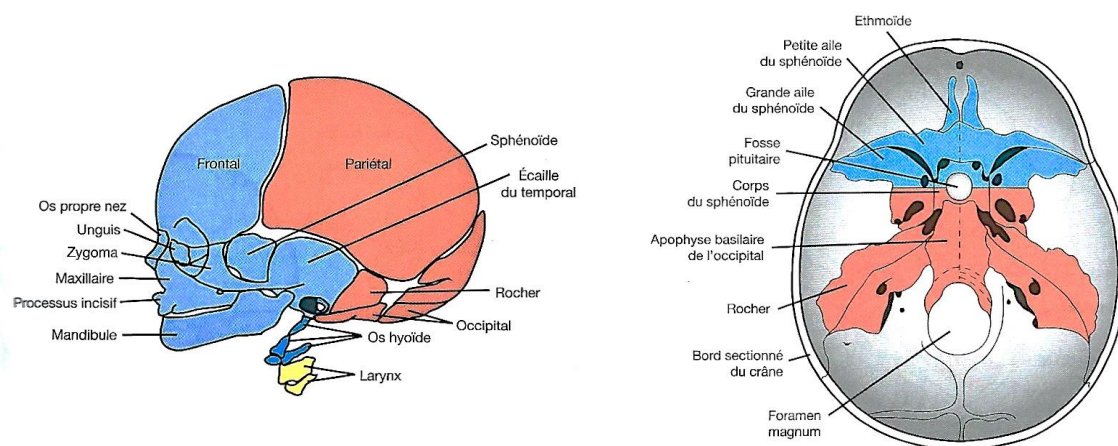
⁵² Cordero *et al.*

1.3 Morphogénèse crânio-faciale

La morphogénèse crânio-faciale chez les vertébrés est un phénomène important, régulé de façon stricte dans l'espace et dans le temps et basé sur une série complexe d'événements moléculaires et morphogénétiques.

1.3.1 Implication des cellules des crêtes neurales dans la morphogénèse crânio-faciale

Figure 12 : Squelette du crâne et de la face. Les structures bleues dérivent des crêtes neurales



Source : Sadler et Langman, *Embryologie médicale*, 2009

Le mésenchyme crânio-facial dérive principalement des cellules des crêtes neurales, tandis que les autres structures sont d'origine mésodermique (figure 12). Une fois arrivées à destination, les cellules des crêtes neurales prolifèrent tandis que les structures faciales prennent forme progressivement. De ces cellules dérivent la majorité des tissus conjonctifs et du squelette maxillo-facial ; le squelette facial est d'ailleurs exclusivement dérivé des crêtes neurales. Ces dernières contribuent également à la formation des structures neurales et dermiques⁵³.

1.3.2 Perturbation de la morphogénèse crânio-faciale

Les interactions entre les cellules des crêtes neurales et l'ectoderme de surface adjacent, le neurectoderme et l'endoderme, sont nécessaires au développement normal de la région crânio-faciale ; ces échanges sont primordiaux pendant mais également après la migration de ce contingent cellulaire.

⁵³ Cordero et al.

Il n'est donc pas surprenant que la survenue d'une ou plusieurs aberrations au cours de l'un des processus impliqués dans la régulation du comportement des cellules des crêtes neurales peut affecter les aspects de leur génération, migration, prolifération ou différenciation, et ainsi entraîner des malformations crânio-faciales⁵⁴.

La dérégulation transcriptionnelle de gènes impliqués dans la transition épithélio-mésenchymateuse des cellules des crêtes neurales (comme *Snail* et *Slug*) peut par exemple entraîner des défauts crânio-faciaux. De même, des mutations touchant les protéines sémaphorines provoqueraient une migration aberrante de ces cellules. Ces deux mécanismes sont supposés contribuer à la pathogenèse du syndrome CHARGE, une neurocristopathie de transmission autosomique dominante ou sporadique.

Par ailleurs, de nombreux facteurs induisent et régulent la prolifération des cellules des crêtes neurales ; la survenue du syndrome Treacher-Collins-Franceschetti – une autre neurocristopathie caractérisée par une dysostose mandibulo-faciale – serait la conséquence d'une dérégulation de la prolifération de ces cellules⁵⁵.

1.3.3 Cas de la neurofibromatose de type 1

La classification de la NF1 parmi les neurocristopathies met l'accent sur le fait que l'intégralité des tissus qui dérivent des cellules des crêtes neurales peut potentiellement être touchée par la maladie.

1.3.3.1 Neurofibromine

La neurofibromine est une protéine cytoplasmique remplissant de nombreuses fonctions qui ne sont pas encore toutes élucidées à ce jour. Alors que son niveau d'expression est plutôt faible dans la plupart des cellules de l'organisme, elle est particulièrement présente au niveau du système nerveux central.

La neurofibromine⁵⁶ possède une région de 360 acides aminés similaire au domaine catalytique de la GAP, la protéine activant la GTPase. Ce domaine sait réguler négativement $p21^{RAS}$ (ou protéine RAS) en convertissant le RAS-guanosine-triphosphate actif en RAS-guanosine-diphosphate inactif : l'inactivation de RAS impacte les voies de signalisation RAS/MAPK, mais aussi MEK-ERK et PI3K-Akt, voies qui régulent la prolifération, la différenciation, la survie cellulaire et l'apoptose (figure 13).

⁵⁴ Cordero et al.

⁵⁵ Cordero et al.

⁵⁶ Hegedus et al., « Neurofibromatosis 1 regulates neuronal and glial cell differentiation from neuroglial progenitors in vivo by both camp- and ras-dependent mechanisms »; Rad et Tee, « Neurofibromatosis type 1 : fundamental insights into cell signalling and cancer ».

Un autre domaine interagit avec le cytosquelette et les structures membranaires : la neurofibromine participe au relai de certains signaux et ainsi module l'adhésion et la migration cellulaire. Elle régule négativement la voie RHO/ROCK impliquée dans la dynamique du cytosquelette, la reliant intimement au développement neuronal normal et lui conférant un rôle suppresseur de tumeur prédominant. Il est d'ailleurs à noter que la perte de *NF1* se produit dans de nombreux cancers sporadiques.

La neurofibromine participe aussi à la régulation négative de la voie mTOR, une sérine/thréonine kinase qui contrôle la croissance et la division cellulaire. Elle est également requise pour la production intracellulaire de l'AMPc via sa régulation positive de l'adénylyl-cyclase.

1.3.3.2 Neurofibromine et cellules des crêtes neurales

Les anomalies touchant les cellules des crêtes neurales chez les patients *NF1* sont notamment reflétées par le dysfonctionnement des lignées cellulaires neuronales et gliales, à l'origine des troubles neurologiques décrits précédemment.

L'inactivation de *NF1* affecte la survie, la prolifération, l'auto renouvellement et la différenciation des cellules des crêtes neurales *in vitro* et *in vivo* : plusieurs travaux⁵⁷ ont mis en évidence un lien dose-dépendant entre l'expression de la neurofibromine et la prolifération des cellules des crêtes neurales. La réduction (*NF1^{+/-}*) ou l'absence (*NF1^{-/-}*) de l'expression de la neurofibromine entraîne une augmentation de l'activité de RAS et initie une cascade de signaux *via* la voie de signalisation Akt/mTOR/Rac1/STAT3⁵⁸. Ceci promeut la prolifération des cellules des crêtes neurales, générant ainsi un nombre augmenté de cellules gliales, notamment d'astrocytes ; cet accroissement est le fait de l'activation de l'expression des protéines RAS et Akt qui jouent sur la prolifération et la mort cellulaire. La diminution de l'expression de la neurofibromine a également pour conséquence une différenciation cellulaire anormale : les astrocytes sont immatures et de morphologie atypique. Ces anomalies ne dépendent cette-fois ni de RAS ni de Akt, mais seraient la conséquence de la production cellulaire altérée de l'AMPc.

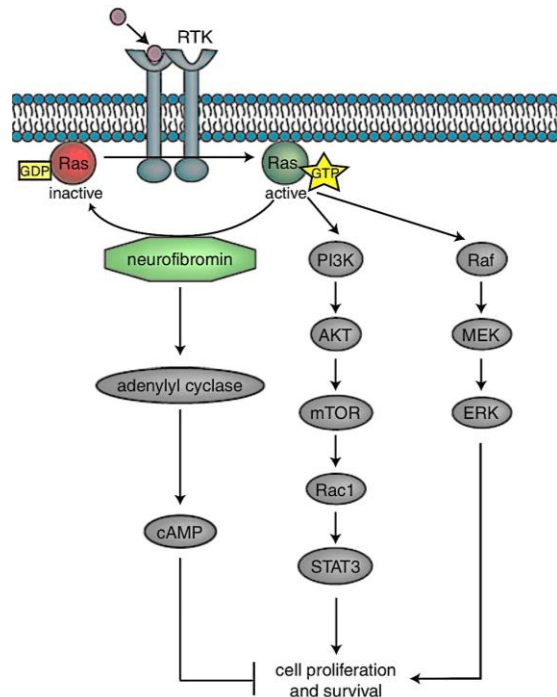
Les mêmes études ont par ailleurs mis en évidence la persistance de cellules progénitrices au sein du système nerveux, dont la prolifération et la différenciation sont anormales. L'inactivation de *NF1* entrainerait ainsi la formation de populations de cellules progénitrices atypiques capables de survivre et proliférer de façon aberrante. Ces populations pourraient constituer un réservoir de cellules

⁵⁷ Dasgupta et Gutmann, « Neurofibromin regulates neural stem cell proliferation, survival, and astroglial differentiation in vitro and in vivo »; Hegedus et al., « Neurofibromatosis 1 regulates neuronal and glial cell differentiation from neuroglial progenitors in vivo by both camp- and ras-dependent mechanisms ».

⁵⁸ Pong et Gutmann, « The ecology of brain tumors : lessons learned from neurofibromatosis-1 ».

« pré-néoplasiques », expliquant la prédisposition des patients atteints au développement de tumeurs.

Figure 13 : Voies de neurofibromine



signalisation de la

Source : Pong et Gutmann, *The ecology of brain tumors : lessons learned from neurofibromatosis-1*, 2011

Il semble acquis que l'expression de la neurofibromine est nécessaire au développement glial et neuronal normal, grâce au rôle prédominant qu'elle joue dans le contrôle de la prolifération et de la différenciation des cellules des crêtes neurales⁵⁹.

Par ailleurs, le défaut d'expression de la neurofibromine et l'activation de la voie RAS sont responsables d'une prolifération et d'une différenciation aberrante des pro-ostéoblastes et ostéoclastes⁶⁰. Plusieurs études *in vitro* et *in vivo*⁶¹ mettent en évidence un défaut de maturation des ostéoblastes et leur apoptose prématurée d'une part, d'autre part une différenciation accentuée des ostéoclastes ; ces anomalies ont pour conséquence la dégradation de la matrice osseuse, avec à la clé un défaut de formation et un taux réduit de minéralisation. La neurofibromine assurerait ainsi

⁵⁹ Chen, Gianino, et Gutmann, « Neurofibromatosis 1 regulation of neural stem cell proliferation and multilineage differentiation operates through distinct ras effector pathways ».

⁶⁰ Sharma et al., « Hyperactive ras/mapk signaling is critical for tibial nonunion fracture in neurofibromin-deficient mice ».

⁶¹ Yu et al., « Neurofibromin and its inactivation of ras are prerequisites for osteoblast functioning »; Hegedus et al., « Neurofibromatosis 1 regulates neuronal and glial cell differentiation from neuroglial progenitors in vivo by both camp- and ras-dependent mechanisms »; Sharma et al., « Hyperactive ras/mapk signaling is critical for tibial nonunion fracture in neurofibromin-deficient mice ».

également un rôle dans le contrôle de la différenciation et de la fonction des ostéoblastes et ostéoclastes.

Les mutations du gène *NF1* entraînent une diminution voire une absence d'expression de la neurofibromine, protéine impliquée dans le bon déroulement de la prolifération et de la différenciation des cellules des crêtes neurales.

Compte tenu du rôle prépondérant tenu par ces cellules dans la morphogenèse crânio-faciale, il est pertinent de supposer que l'impact qu'a la modification de l'expression de la neurofibromine chez les patients NF1 sur le comportement des cellules des crêtes neurales, puisse générer des anomalies lors du développement des nombreux tissus de la sphère orale. Des manifestations plus subtiles et moins décelables que les malformations crânio-faciales observées au cours des syndromes CHARGE et Treacher-Collins-Franceschetti, et différentes des conséquences connues sur les lignées gliales et neuronales, pourraient ainsi être observées.

De plus, le déséquilibre de la balance osseuse lié à la mutation du gène *NF1* évoqué précédemment fait suspecter chez les patients atteints la survenue d'anomalies ou de dysplasies osseuses, voire l'acquisition de malformations.

2 : Neurofibromatose de type 1 et crêtes neurales

Plusieurs manifestations orales de la NF1 ont été rapportées dans la littérature, affectant à la fois les tissus mous et les tissus durs. Selon une étude sur vingt-deux patients⁶² basée sur des données cliniques et radiographiques, ces manifestations seraient observées dans 72% des cas, la plus fréquente étant la présence de neurofibromes oraux.

Nous avons réalisé une revue narrative de la littérature afin de faire le point sur les différentes manifestations orales de la NF1 relatées par la communauté scientifique. Cette revue est illustrée par les manifestations que nous avons observées sur une série de neuf cas pris en charge au service d'odontologie de l'hôpital Henri Mondor.

2.1 Revue de la littérature

2.1.1 Méthode

Les articles ont été recherchés sur les bases de données *Cochrane Library* et *PubMed/Medline*, grâce à deux équations de recherche incluant des termes Mesh et des termes communs :

- Équation 1

("neurofibromatosis 1" OR "neurofibromatosis type 1" OR "NF1" OR "neurofibromatosis 1"[Mesh]) AND ("oral manifestations" OR "oral manifestations"[Mesh] OR "tooth" OR "tooth"[Mesh] OR "teeth" OR "dental" OR "periodontium" OR "periodontium"[Mesh] OR "periodontal disease" OR "periodontal diseases" OR "periodontal diseases"[Mesh] OR "periodontitis" OR "periodontitis"[Mesh] OR "gingival hypertrophy" OR "gingival hypertrophy"[Mesh] OR "gingival overgrowth" OR "gingival overgrowth"[Mesh] OR "mouth mucosa" OR "mouth mucosa"[Mesh] OR "jaws" OR "jaw" OR "jaw"[Mesh] OR "maxilla" OR "maxilla"[Mesh] OR "mandible" OR "mandible"[Mesh] OR "saliva" OR "saliva"[Mesh])

- Équation 2


("neurofibromatosis 1" OR "neurofibromatosis type 1" OR "NF1" OR "neurofibromatosis 1"[Mesh]) AND ("oral tumor" OR "oral tumors")

⁶² Shapiro et al., « Neurofibromatosis : oral and radiographic manifestations ».

Après suppression des doublons, cette recherche a permis de rassembler un total de 234 articles. Les revues de littérature, lettres aux éditeurs, commentaires et réponses ont été exclus, de même que les articles publiés dans une autre langue que l'anglais et le français ; les papiers non accessibles dans leur intégralité ont également été écartés.

La sélection s'est dans un premier temps basée sur la lecture des titres et résumés, afin d'exclure les articles ne traitant pas de la sphère orale ou s'intéressant aux méthodes de prise en charge. La lecture complète des articles restants a ensuite permis l'élimination des écrits les moins pertinents et/ou redondants.

2.1.2 Organigramme



42 articles publiés entre 1965 et 2017 ont finalement été retenus, parmi lesquels 26 cas cliniques et 16 études observationnelles.

2.2 Manifestations orales et série de cas

2.2.1 Manifestations tumorales

2.2.1.1 Neurofibromes

Le développement de neurofibromes autour des nerfs périphériques est un signe pathognomonique de la NF1. Les neurofibromes intra-oraux sont rares : environ 6,5% des neurofibromes totaux sont localisés au sein de la cavité buccale⁶³. Ils apparaissent classiquement lors de la puberté, majoritairement chez les femmes, et sont caractérisés par une croissance lente⁶⁴.

⁶³ Marocchio et al., « Sporadic and multiple neurofibromas in the head and neck region : a retrospective study of 33 years ».

⁶⁴ Jouhilahti et al., « Oral soft tissue alterations in patients with neurofibromatosis »; Marocchio et al., « Sporadic and multiple neurofibromas in the head and neck region : a retrospective study of 33 years ».

Unique ou multiples, ce sont des nodules fermes, à base sessile ou pédiculée, dont la teinte est identique à celle de la muqueuse environnante. Les limites peuvent être bien délimitées comme diffuses et le grand axe de la lésion n'excède généralement pas les 2 cm⁶⁵.

Les neurofibromes oraux peuvent avoir diverses localisations : ils sont retrouvés au niveau de la langue, du palais, des procès alvéolaires, des fonds de vestibules, des joues, des lèvres, ou de la gencive⁶⁶. La langue semble être la localisation la plus fréquente⁶⁷ : dans certains cas, le développement du neurofibrome peut alors être associé à une macroglossie unilatérale.

Certains cas très atypiques sont décrits, comme le développement d'un neurofibrome en lieu et place du disque de l'articulation temporo-mandibulaire (ATM) sans manifestation macroscopique, source de douleurs, de crépitations, et d'une longue errance médicale⁶⁸.

Les neurofibromes peuvent aussi se développer au sein des glandes salivaires ; cette localisation est rare et le plus souvent parotidienne, mais les autres glandes salivaires principales sont également touchées⁶⁹. Les glandes augmentent alors de volume et sont plus fermes à la palpation, sans que les patients ne déclarent de symptômes particuliers.

Ces neurofibromes sont asymptomatiques. Ils peuvent en revanche s'ulcérer secondairement ou gêner la mastication, l'élocution et l'adaptation des prothèses amovibles chez patients édentés.

Les conséquences du développement d'un neurofibrome oral peuvent être plus ou moins sérieuses, allant d'une hypoplasie des muscles masticateurs environnant à une déformation sévère des contours du visage⁷⁰, tout particulièrement dans le cas d'un neurofibrome plexiforme. Localisé à la langue ou au plancher buccal, il peut perturber la respiration voire obstruer partiellement les voies aériennes, mettant en jeu le pronostic vital⁷¹.

Des neurofibromes oraux ont été observés chez quatre des neuf patients que nous avons reçus en consultation (figure 14) : trois neurofibromes gingivaux, un lingual, un palatin, et un jugal. Le diagnostic a été confirmé par examen anatomopathologique lorsque l'exérèse était indiquée. Ces neurofibromes étaient tous asymptomatiques.

⁶⁵ Marocchio et al., « Sporadic and multiple neurofibromas in the head and neck region : a retrospective study of 33 years ».

⁶⁶ Marocchio et al.; O'Driscoll, « The oral manifestations of multiple neurofibromatosis »; Jain, Chaudhary, et Patil, « Neurofibroma of the maxillary antrum : a rare case ».

⁶⁷ Bongiorno, Pistone, et Aricò, « Manifestations of the tongue in neurofibromatosis type 1 ».

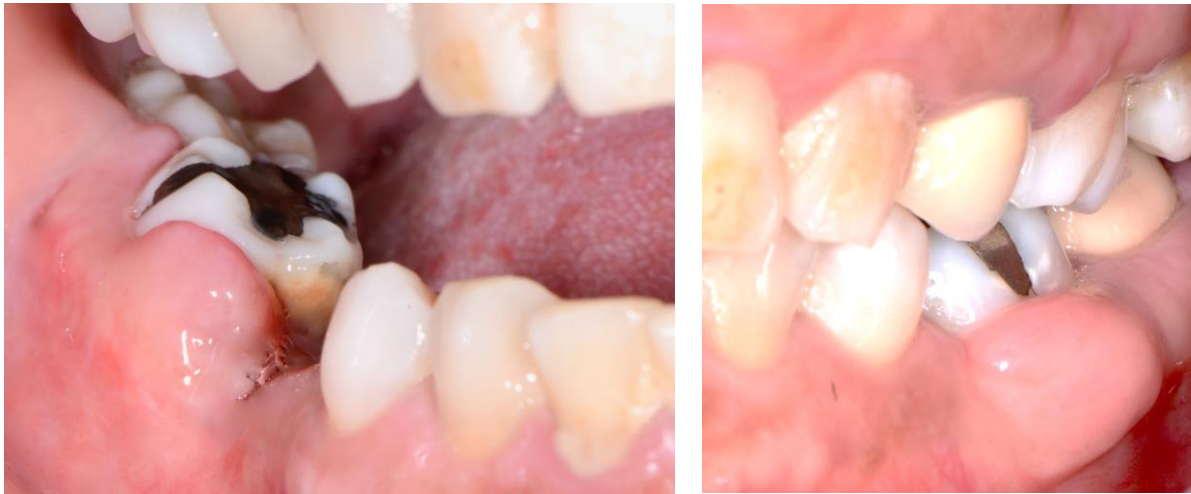⁶⁸ Van Damme, Freihofer, et De Wilde, « Neurofibroma in the articular disc of the temporomandibular joint : a case report ».

⁶⁹ Aribandi et al., « CT features of plexiform neurofibroma of the submandibular gland ».

⁷⁰ Rath et al., « Multifocal head and neck neurofibromas with osseous abnormalities and muscular hypoplasia in a child with neurofibromatosis type I ».

⁷¹ Van Damme, Freihofer, et De Wilde, « Neurofibroma in the articular disc of the temporomandibular joint : a case report ».

Figure 14 : Neurofibromes gingivaux chez la patiente A



Source : Auteur

2.2.1.2 Tumeurs malignes des gaines nerveuses périphériques⁷²

Les tumeurs malignes des gaines nerveuses périphériques (TMGNP) prennent naissance au niveau du tissu conjonctif péri-neural : elles appartiennent à la catégorie des sarcomes. Le diagnostic peut être posé à tout âge. Dans 50 % des cas le sarcome se développe dans un contexte de NF1, généralement à partir d'un neurofibrome large et diffus, mais des formes isolées sont également observées.

Il s'agit d'une tumeur agressive de croissance rapide. Elle prend cliniquement l'aspect d'une masse sous-muqueuse bosselée, sessile et circonscrite ; elle s'accompagne généralement de douleurs et de paresthésies. Une atteinte osseuse est possible, soit primaire soit secondaire : l'examen radiologique met alors en évidence une destruction osseuse diffuse et des corticales refoulées, en relation avec une lésion non homogène hypodense.

L'examen anatomopathologique des lésions est caractérisé par la prolifération maligne des cellules de la gaine nerveuse (cellules de Schwann, fibroblastes péri-neuraux ou endo-neuraux). Les cellules sont fusiformes aux contours irréguliers, les noyaux sont ondulés et disposés en palissade. Les nombreuses mitoses signent la malignité de la lésion. Une organisation cellulaire nodulaire ou « en boucle » au sein de zones myxoïdes est pathognomonique de la lésion.

⁷² Allen et Miloro, « Gingival lesion of recent onset in a patient with neurofibromatosis »; Sham et al., « Malignant peripheral nerve cell tumour ».

Un patient NF1 présente un risque de 8 à 13 % de développer une TMGNP au cours de sa vie ; la localisation à la tête ou au cou est relativement rare, mais le risque de métastases et de récurrences est élevé. Une douleur persistante, un changement de texture, une augmentation rapide de taille ou un trouble sensoriel/moteur associé à un neurofibrome sont des signes et symptômes faisant suspecter une malignité de la tumeur. Cette dernière est de plus mauvais pronostic dans un contexte de neurofibromatose par rapport aux formes isolées, avec un taux de survie à 5 ans de 15 % contre 50 %. En effet, contrairement aux formes isolées, chez un patient NF1 le sarcome est souvent localisé au niveau du tronc, son grade et sa taille sont plus élevés, et plusieurs lésions peuvent se développer simultanément.

2.2.2 Manifestations parodontales et muqueuses

2.2.2.1 Hypertrophie gingivale

Plusieurs cas d'hypertrophie gingivale survenant dans un contexte de NF1 ont été relatés dans la littérature⁷³ ; ces hypertrophies apparaissent diffuses et unilatérales, traduisant un trouble soit vasculaire, soit nerveux⁷⁴.

Les différents *case reports* décrivent un même aspect clinique : l'hypertrophie est ferme, nodulaire, non inflammatoire, asymptomatique. Son évolution est lente et peut se faire sur plusieurs années. Elle implique généralement toute la hauteur de gencive attachée et dépasse parfois la ligne mucogingivale, mais peut aussi se localiser au niveau des papilles interproximales. L'examen radiographique révèle parfois une radioclarité uniloculaire associée à une alvéolyse.

Lorsqu'ils sont réalisés, les examens anatomopathologiques mettent en évidence une prolifération de cellules fuselées dont les noyaux sont ondulés, allongés et normochromatiques, au sein d'un stroma fibreux et d'une matrice myxoïde. A la vue de ces résultats histologiques, les hypertrophies observées chez les patients NF1 seraient le résultat du développement d'un ou plusieurs neurofibrome(s) au sein du tissu conjonctif gingival ; ceci pourrait expliquer leur prévalence plus élevée chez les adultes que chez les enfants et adolescents.

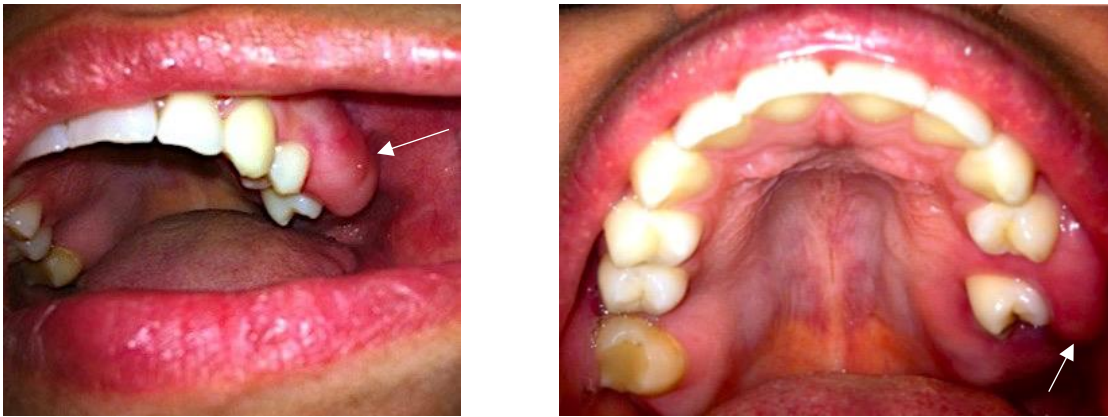
⁷³ Asgary et Aminzadeh, « Unilateral gingival enlargement in patient with neurofibromatosis type I »; Bekisz, Darimont, et Rompen, « Diffuse but unilateral gingival enlargement associated with von recklinghausen neurofibromatosis : a case report »; Cunha et al., « Neurofibromatosis type I with periodontal manifestation. A case report and literature review »; García de Marcos et al., « Gingival neurofibroma in a neurofibromatosis type 1 patient »; Jouhilahti et al., « Oral soft tissue alterations in patients with neurofibromatosis »; Mahajan, Dixit, et Bhardwaj, « Gingival enlargement in neurofibromatosis type 1 : a case report and literature review »; Powell et al., « Palatal neurofibroma associated with localized periodontitis »; Shetty et al., « Periodontal manifestations of von recklinghausen neurofibromatosis ».

⁷⁴ Bekisz, Darimont, et Rompen, « Diffuse but unilateral gingival enlargement associated with von recklinghausen neurofibromatosis : a case report ».

Le développement de ces hypertrophies très fermes a plusieurs conséquences, parmi lesquelles des déplacements dentaires, des retards d'éruption, et chez les jeunes patients une anomalie de développement de l'os alvéolaire directement liée à la présence du neurofibrome⁷⁵.

Une telle situation a été observée chez une de nos patientes : le développement d'un neurofibrome au niveau de la gencive attachée maxillaire gauche a perturbé l'éruption des dents et entraîné la rétention sous-muqueuse de plusieurs molaires. Cliniquement, ce neurofibrome prend l'aspect d'une hypertrophie gingivale ferme et diffuse (figure 15) ; le diagnostic a été confirmé par une biopsie.

Figure 15 : Neurofibrome gingival diffus chez la patiente B



Source : Dr Hafida Chérifi

De plus, quelle que soit son étiologie, la présence d'une hypertrophie gingivale génère des difficultés de contrôle de plaque, le développement d'une inflammation gingivale chronique et une perte d'attache parodontale.

2.2.2.2 Pigmentations

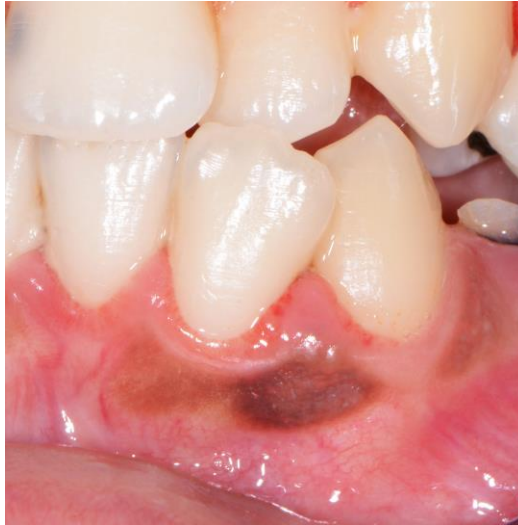Les patients NF1 peuvent présenter des pigmentations mélaniques de la gencive : ces dernières sont peu symétriques et persistantes, et leur développement serait rare, indépendant de l'âge, ou du sexe du patient⁷⁶.

Chez l'une de nos patientes, une pigmentation marquée, unilatérale et asymétrique a été observée au niveau muco-gingival (figure 16). Compte tenu du phototype élevé de la patiente, cette pigmentation n'a cependant pas été associée avec certitude à la NF1.

⁷⁵ Bekisz, Darimont, et Rompen.

⁷⁶ O'Driscoll, « The oral manifestations of multiple neurofibromatosis »; Shetty et al., « Periodontal manifestations of von recklinghausen neurofibromatosis ».

Figure 16 : Pigmentation gingivale marquée unilatérale chez la patiente C



Source : Auteur

2.2.2.3 Hypertrophie des papilles linguales

Plusieurs études ont mis en évidence un élargissement des papilles fongiformes du dos de la langue chez les patients NF1, sans pouvoir établir un lien direct avec la pathologie⁷⁷. Nous n'avons fait cette observation chez aucun de nos patients.

2.2.3 Manifestations osseuses

2.2.3.1 Anomalies osseuses

Au niveau du massif facial, les manifestations osseuses de la NF1 sont fréquentes, avec une prévalence allant jusqu'à 60 % pour certaines études⁷⁸. Les anomalies les plus retrouvées au niveau de l'ATM et des os maxillaires, mandibulaire, zygomatiques sont récapitulées dans le tableau 11. Ces déformations, lorsqu'elles sont présentes, sont parfois associées à des hypertrophies des tissus mous et une asymétrie du visage⁷⁹.

⁷⁷ D'Ambrosio, Langlais, et Young, « Jaw and skull changes in neurofibromatosis »; Geist, Gander, et Stefanac, « Oral manifestations of neurofibromatosis types I and II »; Shapiro et al., « Neurofibromatosis : oral and radiographic manifestations ».

⁷⁸ Friedrich et al., « Jaw malformations plus displacement and numerical aberrations of teeth in neurofibromatosis type 1 : a descriptive analysis of 48 patients based on panoramic radiographs and oral findings ».

⁷⁹ Rittersma, Ten Kate, et Westerink, « Neurofibromatosis with mandibular deformities »; Koblin et Reil, « Changes of the facial skeleton in cases of neurofibromatosis »; D'Ambrosio, Langlais, et Young, « Jaw and skull changes in neurofibromatosis »; Lee, Yan, et Pharoah, « Radiographic features of the mandible in neurofibromatosis : a report of 10 cases and review of the literature ».

Tableau 11 : Anomalies osseuses objectivables à la radiographie panoramique

Maxillaire	Hypoplasie du maxillaire Hypoplasie de la tubérosité Sous-développement du sinus maxillaire Hypertrophie de la crête alvéolaire Latéralisation du raphé du côté non affecté
Zygomatique	Hypoplasie de l'os zygomatique
ATM	Hypoplasie des constituants de l'ATM Translation du condyle réduite du côté affecté en cas de déformation/hypoplasie
Mandibule	Raccourcissement/hypoplasie de la branche montante Déformation/élongation des processus coronoïdes et condyliens Incisure marquée et approfondie Angle mandibulaire plat/absent/présence d'une concavité Déformation/hypoplasie du corps de la mandibule, contours irréguliers Elargissement des foramina mentonniers/mandibulaires et du canal mandibulaire, ramifications du canal mandibulaire, position basse du foramen mandibulaire Zones hypodenses, zones hyperdenses, zones dysplasiques, lésions intra-osseuses d'aspect kystique, radioclastés multiloculaires bien délimitées

Source : Auteur d'après Rittersma et al., *Neurofibromatosis with mandibular deformities*, 1972 ; Koblin et Reil, *Changes of the facial skeleton in cases of neurofibromatosis*, 1975 ; D'Ambrosio et al., *Jaw and skull changes in neurofibromatosis*, 1988 ; Lee et al., *Radiographic features of the mandible in neurofibromatosis*, 1996 ; Friedrich et al., *Jaw malformations plus displacement and numerical aberrations of teeth in neurofibromatosis type 1*, 2003 ; Rawal et al., *Mandibular abnormalities in a patient with neurofibromatosis type 1*, 2012

Plusieurs hypothèses sont émises quant à l'étiologie de ces anomalies osseuses. Les malformations observées les plus sévères sont généralement unilatérales et associées à la présence d'un neurofibrome plexiforme homolatéral, notamment à la mandibule lorsque le neurofibrome se développe aux dépens du nerf mandibulaire. En effet, dans la région maxillo-faciale, les neurofibromes plexiformes se développent préférentiellement à partir des branches du nerf trijumeau⁸⁰.

Certains auteurs supposent que les malformations osseuses observées chez les patients NF1 seraient d'une part d'origine génétique (comme le raccourcissement de la mandibule ou les dysplasies osseuses), d'autre part liées à la croissance d'un neurofibrome plexiforme, qui tend à aggraver les malformations congénitales⁸¹.

L'approfondissement de l'incisure mandibulaire, les déformations des processus coronoïdes et condyliens et l'élargissement du canal mandibulaire peuvent par exemple s'expliquer par la croissance

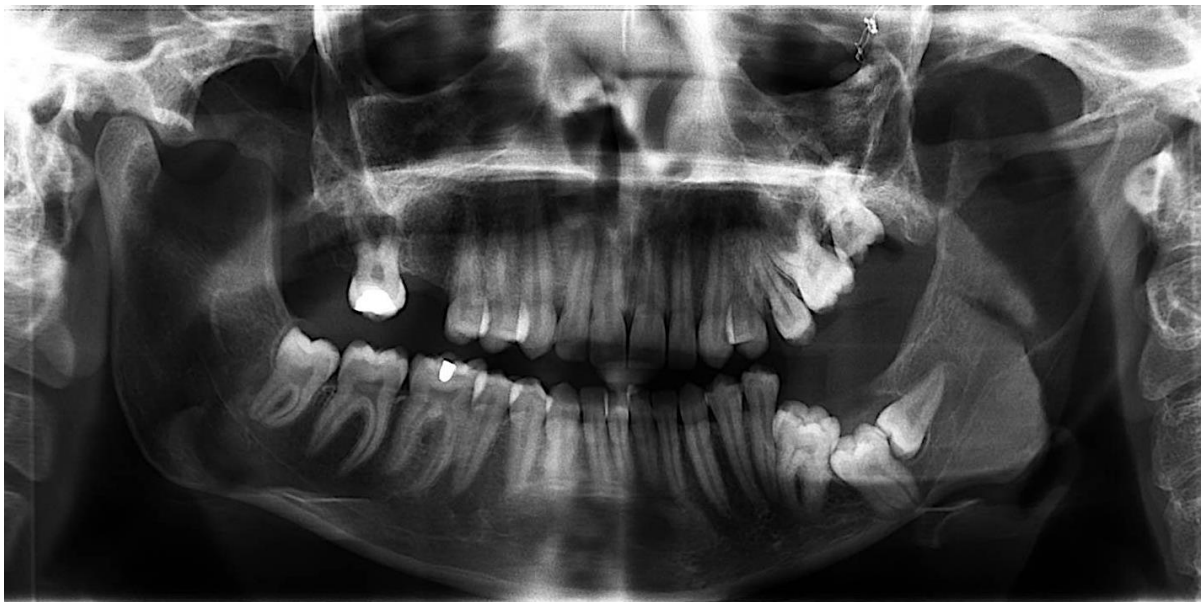⁸⁰ Friedrich et al., « Jaw malformations plus displacement and numerical aberrations of teeth in neurofibromatosis type 1 : a descriptive analysis of 48 patients based on panoramic radiographs and oral findings ».

⁸¹ Friedrich et al.; Rawal et al., « Mandibular abnormalities in a patient with neurofibromatosis type 1 ».

d'un neurofibrome plexiforme localisé au nerf alvéolaire inférieur⁸². Les preuves anatomopathologiques sont malheureusement insuffisantes dans la littérature pour valider cette hypothèse.

Plusieurs de ces manifestations ont été relevées parmi nos neuf patients : la plus impressionnante d'entre elle est une hypoplasie du maxillaire gauche, associée au développement d'un neurofibrome qui, contrairement aux hypothèses énoncées précédemment, n'était pas plexiforme (figure 17).

Figure 17 : Hypoplasie du maxillaire gauche chez la patiente B



Source : Auteur

Nous avons par ailleurs mis en évidence chez les autres patients des anomalies ou asymétries de la mandibule, telles qu'elles sont décrites dans la littérature :

- des variations de la densité osseuse (figure 18),
- une dimension significativement augmentée du foramen mandibulaire en comparaison avec le site controlatéral (figure 19),
- une incisure, des processus condylien et coronoïde de forme et de dimension variable d'un côté à l'autre, évoquant les « déformations » et « élongations » rapportées par plusieurs auteurs (figure 20).

⁸² Friedrich et al., « Jaw malformations plus displacement and numerical aberrations of teeth in neurofibromatosis type 1 : a descriptive analysis of 48 patients based on panoramic radiographs and oral findings »; Visnapuu et al., « Radiographic findings in the jaws of patients with neurofibromatosis 1 »; Cunha et al., « Oral manifestations of neurofibromatosis type 1 in children with facial plexiform neurofibroma : report of three cases ».

Figure 18 : Hypodensités mandibulaires chez la patiente D

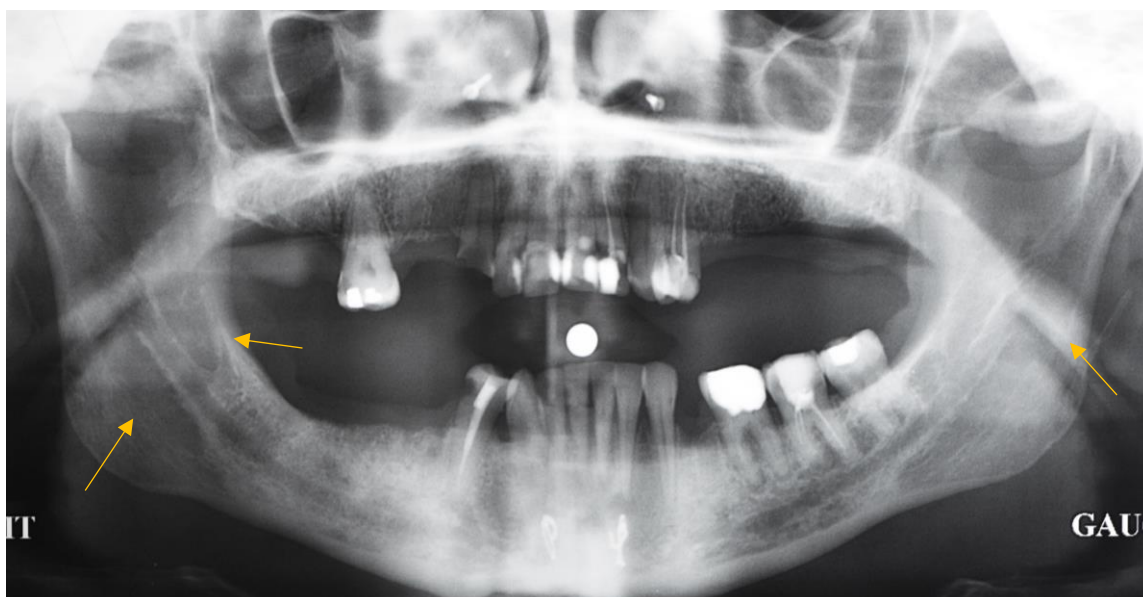
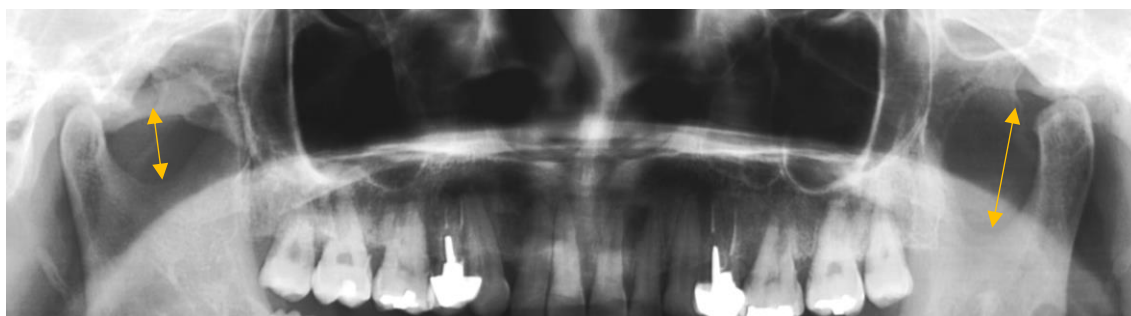


Figure 19 : Augmentation de la taille du foramen mandibulaire gauche chez le patient E

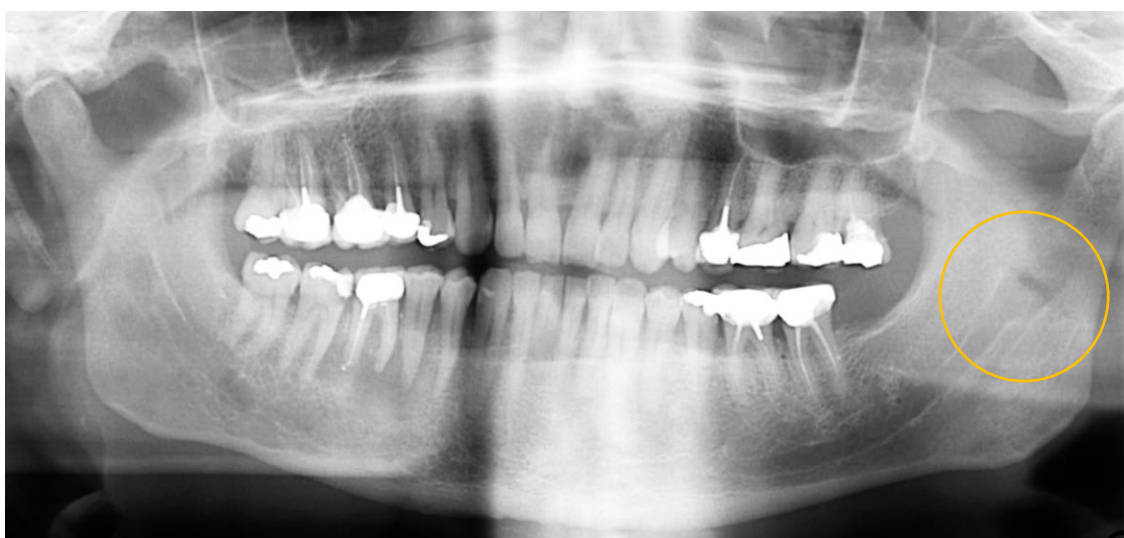

Figure 20 : Asymétrie des processus condyliens et coronoïdes chez la patiente A



Sources : Auteur

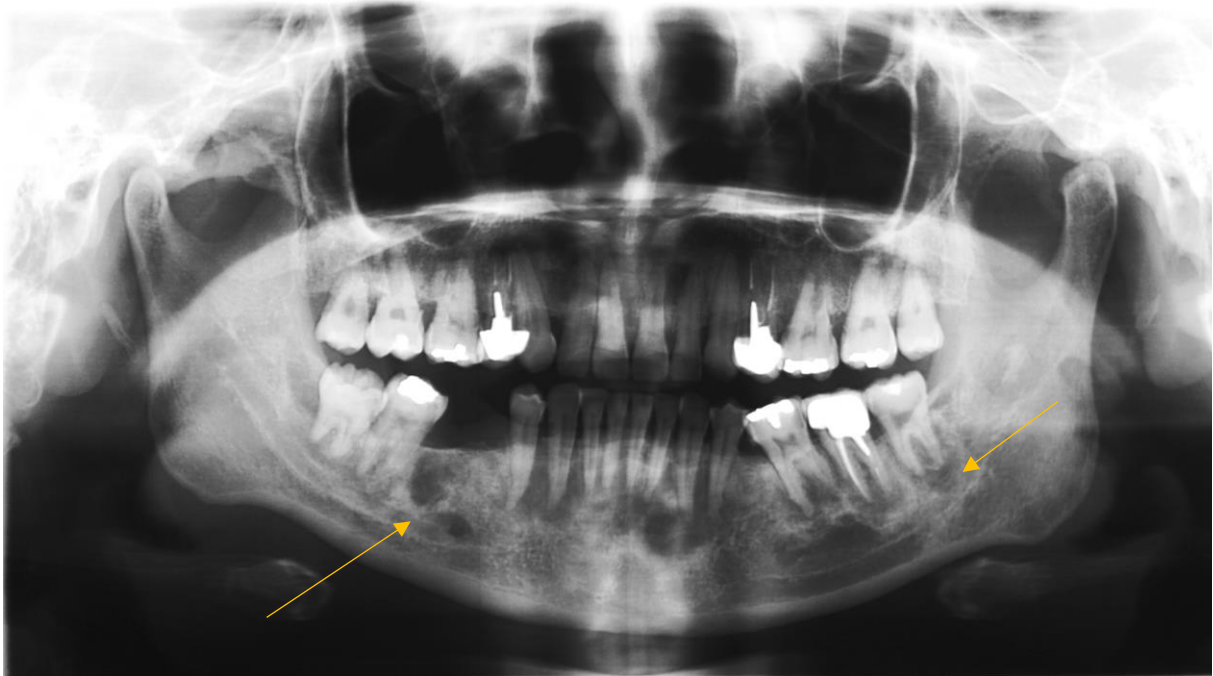
Ces manifestations ont été diagnostiquées de manière fortuite à la lecture de la radiographie panoramique dentaire et n'étaient associées à aucun symptôme ni répercussion clinique. Par ailleurs, nous avons diagnostiqué chez une de nos patientes une luxation discale irréductible à l'origine de fortes douleurs et d'une gêne importante, sans que les divers examens radiographiques complémentaires ne mettent en évidence l'hypoplasie d'un des constituants de l'articulation ou une quelconque autre anomalie anatomique. Nous avons conclu que cette pathologie de l'appareil manducateur était sans lien avec la NF1.

2.2.3.2 Dysplasie cémento-osseuse

Dans une étude⁸³ portant sur cinquante-cinq patients NF1, une dysplasie cémento-osseuse a été retrouvée chez plus d'un tiers des femmes examinées, alors qu'aucun signe n'a été retrouvé chez les hommes. Les auteurs avancent qu'il s'agit à ce jour de la seule manifestation orale de la NF1 qui soit liée au sexe ; néanmoins, il faut garder à l'esprit qu'au sein de la population générale la dysplasie cémentaire est davantage retrouvée chez les femmes que chez les hommes. Ceci pourrait expliquer la différence de prévalence observée dans cette étude.

Une de nos patientes – d'origine asiatique – présentait les signes d'une dysplasie cémento-osseuse floride à l'examen de la radiographie panoramique (figure 21).

Figure 21 : Dysplasie cémento-osseuse floride chez la patiente A



Source : Auteur

⁸³ Visnapuu et al., « Periapical cemental dysplasia is common in women with NF1 ».

2.2.3.3 Granulome central à cellules géantes

Plusieurs *case reports* posent le diagnostic d'un granulome central à cellules géantes (GCCG) maxillaire ou mandibulaire chez des patients NF1. Il s'agit d'une lésion osseuse bénigne, d'agressivité variable, intéressant tout particulièrement les maxillaires⁸⁴.

Radiographiquement, la lésion est radiculaire, circonscrite, généralement uniloculaire et associée à une destruction osseuse d'expansion variable⁸⁵. Des déplacements dentaires sont parfois observés, mais aussi des résorptions radiculaires ou des perforations de corticales selon l'agressivité de la lésion. Il n'existe pas de signe radio pathognomonique : ainsi, le GCCG peut mimer bien d'autres lésions⁸⁶, comme une tumeur brune associée à une hyperparathyroïdie, le chérubisme ou certains syndromes héréditaires⁸⁷ (parmi lesquels les syndromes de Ramon, Noonan, Schimmelpenning).

Les lésions non agressives sont à croissance lente et asymptomatiques ; en revanche, une lésion agressive ou impliquant le nerf mandibulaire peut générer douleurs et paresthésies⁸⁸.

Histologiquement, le GCCG se caractérise par une trame fibroblastique proéminente, des agrégats de cellules géantes multinucléées et des espaces vasculaires focaux inégalement distribués, avec souvent une extravasation de globules rouges⁸⁹.

Le GCCG est classiquement décrit comme un processus non néoplasique réactionnel, qui se développe à la suite d'une hémorragie intra-osseuse, d'un trauma, d'un défaut de développement ou d'une mauvaise cicatrisation osseuse. Ces lésions peuvent aussi se développer à partir d'une lésion osseuse préexistantes : dysplasie fibreuse, maladie de Paget osseuse, fibrome odontogène central, kyste osseux post-traumatique, fibrome ossifiant⁹⁰.

⁸⁴ Edwards et al., « Clinically aggressive central giant cell granulomas in two patients with neurofibromatosis 1 ».

⁸⁵ Ruggieri et al., « Unusual form of recurrent giant cell granuloma of the mandible and lower extremities in a patient with neurofibromatosis type 1 »; Edwards et al., « Clinically aggressive central giant cell granulomas in two patients with neurofibromatosis 1 ».

⁸⁶ Chrcanovic, Gomez, et Freire-Maia, « Neurofibromatosis type 1 associated with bilateral central giant cell granuloma of the mandible ».

⁸⁷ Edwards et al., « Clinically aggressive central giant cell granulomas in two patients with neurofibromatosis 1 ».

⁸⁸ O'Driscoll, « The oral manifestations of multiple neurofibromatosis ».

⁸⁹ Ruggieri et al., « Unusual form of recurrent giant cell granuloma of the mandible and lower extremities in a patient with neurofibromatosis type 1 »; Edwards et al., « Clinically aggressive central giant cell granulomas in two patients with neurofibromatosis 1 ».

⁹⁰ Edwards et al., « Clinically aggressive central giant cell granulomas in two patients with neurofibromatosis 1 ».

Plusieurs pistes⁹¹ sont évoquées pour expliquer l'association entre NF1 et GCCG, décrite à plusieurs reprises dans la littérature :

- cette association peut être fortuite ; cependant la faible incidence des GCCG ne va pas dans le sens de cette hypothèse,
- cette association peut être liée à un risque augmenté de développer un GCCG au sein d'un os préalablement altéré et de mauvaise qualité, comme cela peut être le cas chez un patient NF1.

2.2.4 Manifestations dentaires

2.2.4.1 Anomalies de nombre et de position⁹²

Les anomalies de nombre et de position dentaires sont fréquentes chez les patients NF1, chez l'enfant comme chez l'adulte (Tableau 12).

Tableau 12 : Anomalies dentaires de nombre et de position observées chez les patients NF1

Anomalies de nombre	Dents incluses (à l'exception de la troisième molaire) Dents surnuméraires (incluses) Dents fusionnées (<u>incisives mandibulaires</u>) Agénésies (<u>molaires mandibulaires</u>) Malformation et résorption radiculaire (<u>molaires</u>)
Anomalies de position	Rotations dentaires Malpositions distales (<u>molaires</u>) Espaces interdentaires marqués Ectopies (rares)

Source : Auteur d'après Friedrich et al., *Jaw malformations plus displacement and numerical aberrations of teeth in neurofibromatosis type 1*, 2003 ; Friedrich et al., *Size of tooth crowns and position of teeth concerning the extension of facial plexiform neurofibroma in patients with neurofibromatosis type 1*, 2012 ; Kobayashi et al., *Fused teeth, macrodontia and increased caries are characteristic features of neurofibromatosis type 1 patients with NF1 gene microdeletion*, 2012

Lorsque des molaires sont incluses, une hypoplasie maxillaire ou mandibulaire est très souvent associée⁹³, comme cela est observé sur la radiographie panoramique de la patiente B (figure 17).

⁹¹ Edwards et al.

⁹² Friedrich et al., « Jaw malformations plus displacement and numerical aberrations of teeth in neurofibromatosis type 1 : a descriptive analysis of 48 patients based on panoramic radiographs and oral findings » ; Friedrich et al., « Size of tooth crowns and position of teeth concerning the extension of facial plexiform neurofibroma in patients with neurofibromatosis type 1 ».

⁹³ Koblin et Reil, « Changes of the facial skeleton in cases of neurofibromatosis » ; Lee, Yan, et Pharoah, « Radiographic features of the mandible in neurofibromatosis : a report of 10 cases and review of the literature ».

Dans le cas où la dent (et son germe) sont absents, plusieurs hypothèses sont alors envisageables :

- la dent a pu être perdue à cause de l'évolution d'une tumeur au sein du procès alvéolaire,
- la croissance d'un neurofibrome peut avoir affecté le développement des germes dentaires,
- l'agénésie a une origine génétique.

Dans deux de ses études⁹⁴, Friedrich compare la survenue des anomalies de nombre et de position avec la nature du neurofibrome orofacial éventuellement associé. Les dents en rotation, l'augmentation des espaces interdentaires, les déplacements dentaires, les hypoplasies et les déviations de racines dentaires sont uniquement unilatéraux et exclusivement retrouvés en présence d'un neurofibrome plexiforme homolatéral. Ces anomalies seraient ainsi la conséquence de la croissance du neurofibrome, qui en envahissant les tissus refoule les dents.

Les mêmes études observent qu'en présence d'un neurofibrome plexiforme le taux de première et deuxième molaires absentes sur les arcades maxillaire et mandibulaire homolatérales est augmenté ; le plus souvent les dents sont bloquées dans leur éruption, mais parfois les germes des deuxième molaires mandibulaires sont manquants. Une agénésie de la deuxième molaire mandibulaire est rare dans la dentition humaine, et plutôt bilatérale. Les auteurs supposent que la croissance d'un neurofibrome plexiforme facial au cours de la période fœtale pourrait perturber le développement des germes dentaires. Le germe de la deuxième molaire permanente se développe au cours de la quatrième année de vie : la suppression du germe pourrait être une conséquence de la croissance de la tumeur, qui épargne la première molaire, puisqu'elle se forme avant la naissance.

Il semblerait en revanche que la présence d'un neurofibrome plexiforme n'affecte ni la taille ni la forme des dents à proximité ; d'un point de vue plus global, il ne semble pas y avoir de modification de la taille des couronnes dentaires chez les patients NF1.

2.2.4.2 Anomalies de taille et de structure

Chez les patients atteints de NF1 du fait de microdélétions, il semblerait qu'une macrodontie soit plus fréquemment observée⁹⁵, ainsi qu'une hypoplasie amélaire⁹⁶, associée à de fréquentes fractures dentaires.

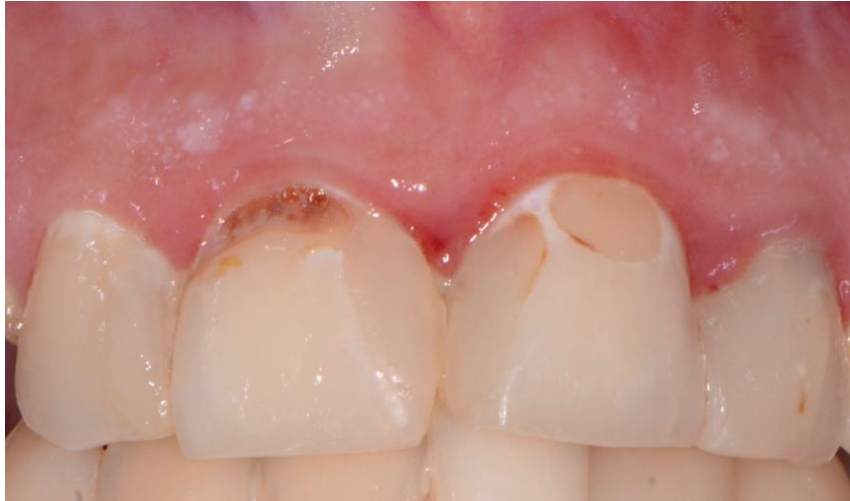⁹⁴ Friedrich et al., « Jaw malformations plus displacement and numerical aberrations of teeth in neurofibromatosis type 1 : a descriptive analysis of 48 patients based on panoramic radiographs and oral findings »; Friedrich et al., « Size of tooth crowns and position of teeth concerning the extension of facial plexiform neurofibroma in patients with neurofibromatosis type 1 ».

⁹⁵ Kobayashi, Matsune, et Ohashi, « Fused teeth, macrodontia and increased caries are characteristic features of neurofibromatosis type 1 patients with NF1 gene microdeletion ».

⁹⁶ Grisart et al., « Nf1 microduplication first clinical report : association with mild mental retardation, early onset of baldness and dental enamel hypoplasia ? »

Nous avons objectivé cliniquement une fragilité amélaire chez la patiente D : l'émail apparaissait fin voire absent par endroits, les pertes étant parfois compensées par des restaurations composites (figure 22). Les nombreux édentements présents faisaient suite à des fractures dentaires à répétition selon l'entretien clinique. Parallèlement un indice de plaque très élevé a été relevé chez cette patiente. Malheureusement cette dernière n'habitait pas la région parisienne aucun diagnostic de certitude n'a pu être posé.

Figure 22 : Anomalie de structure amélaire supposée chez la patiente D



Source : Auteur

2.2.4.3 Perturbations occlusales⁹⁷

Les anomalies de nombre et de position sont à l'origine de sévères malocclusions, surtout en présence d'un neurofibrome plexiforme (figure 23). Les troubles de l'articulé dentaire les plus fréquemment rencontrés sont les suivants : inversé d'articulé molaire, OIM non définissable (du fait de dents absentes ou mal positionnées), béance antérieure, infra ou supracclusion. Les classes III d'Angle molaire semblent significativement plus fréquentes chez les enfants NF1⁹⁸.

Les malocclusions survenant dans les premières années de vie sont expliquées :

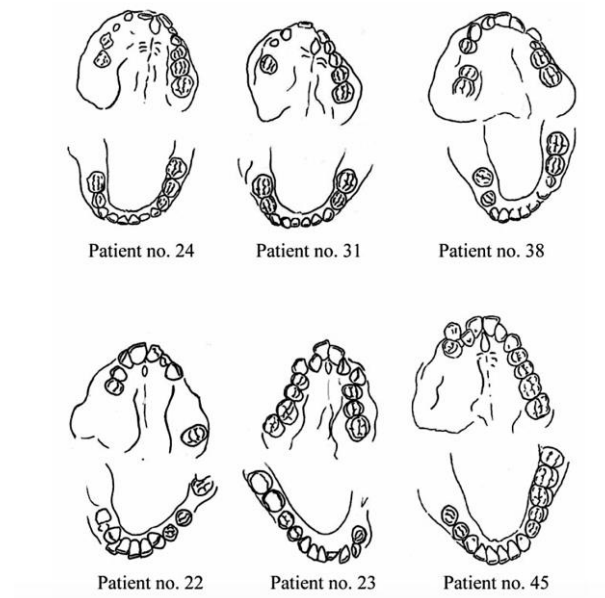
- par les anomalies squelettiques inhérentes à la NF1,
- par la présence d'une tumeur bénigne perturbant l'éruption des dents ; en cas de neurofibrome plexiforme, une OIM stable n'est présent que chez 50 % des patients.

⁹⁷ Visnapuu et al., « Radiographic findings in the jaws of patients with neurofibromatosis 1 »; Friedrich et al., « Jaw malformations plus displacement and numerical aberrations of teeth in neurofibromatosis type 1 : a descriptive analysis of 48 patients based on panoramic radiographs and oral findings »; Friedrich et al., « Size of tooth crowns and position of teeth concerning the extension of facial plexiform neurofibroma in patients with neurofibromatosis type 1 ».

⁹⁸ Bardellini et al., « Occlusal traits in children with neurofibromatosis type 1 ».

Plus tard, le développement de neurofibromes localisés au niveau gingival – à l’origine d’hypertrophies très fermes comme cela a été vu précédemment – peut également perturber voire empêcher l’éruption correcte des dents.

Figure 23 : Schémas de vues occlusales chez des patients avec neurofibromes plexiformes



Source : Friedrich *et al.*, *Size of tooth crowns and position of teeth concerning the extension of facial plexiform neurofibroma in patients with neurofibromatosis type 1*, 2012

Parmi nos patients, les malocclusions sévères retrouvées étaient liées à la présence d’édentements. Un inversé d’articulé associé à une endognathie a été diagnostiqué chez la patiente C, sans qu’aucune corrélation ne soit faite avec la présence d’un neurofibrome avoisinant. En revanche, cinq patients sur neuf présentaient des classes III d’Angle canine.

2.2.4.4 Conséquences sur la maturation dentaire

Dans l’objectif d’évaluer l’âge dentaire des jeunes patients NF1, une étude récente a comparé les stades de maturation dentaire d’enfants et adolescents atteints avec ceux d’une population contrôle, en utilisant l’échelle de Demirjian et Goldstein⁹⁹. Cette échelle est appropriée pour évaluer si un sujet d’âge connu est avancé ou retardé sur le plan dentaire par rapport à une population de référence. D’après leurs résultats, les auteurs concluent que la maturation dentaire des patients NF1 de moins de 18 ans n’est pas perturbée. Ils précisent néanmoins que maturation dentaire et éruption dentaire, bien

⁹⁹ Jääsaari *et al.*, « Dental age in patients with neurofibromatosis 1 ».

que liées, ne sont pas nécessairement directement corrélées : ainsi, les résultats de leur étude ne permettent pas de conclure sur les conséquences de la NF1 sur la chronologie de l'éruption dentaire.

2.2.4.5 Maladie carieuse

La prévalence de la maladie carieuse chez les patients NF1 suscite des interrogations ; en effet, les études fournissent à ce sujet des résultats hétérogènes.

Une étude Finlandaise¹⁰⁰ portant sur cent-dix patients, montre que les patients NF1 présentent moins de dents cariées, absentes ou obturées (indice CAO) que les patients témoins. Les auteurs concluent d'une part qu'être porteur d'une mutation de NF1 ne prédispose pas à la carie dentaire, d'autre part qu'un mauvais pronostic du fait d'une anomalie génétique peut être contrecarré par des mesures de prévention efficaces et une bonne hygiène orale.

Une étude Canadienne¹⁰¹, portant sur dix-huit patients, ne montre en revanche pas de différence significative entre les patients NF1 et le groupe contrôle concernant l'indice CAO. La différence de résultats entre cette étude et l'étude finlandaise peut s'expliquer par les disparités environnementales, génétiques, ou de régime alimentaire.

Une autre étude Canadienne¹⁰², basée sur un questionnaire rempli par trente-sept familles, conclue que les enfants NF1 présentent plus de dents cariées ou obturées. L'examen clinique n'a cependant pas été réalisé par un chirurgien-dentiste dans des conditions cliniques adéquates, contrairement aux études précédentes. Les auteurs supposent que cette prévalence augmentée de la maladie carieuse pourrait être liée à des difficultés de brossage du fait de la possible réduction des capacités mentales des patients NF1. L'impact de la carence en vitamine D, importante pour la production amélaire, et la dérégulation des récepteurs d'EGF, FGF et PDGF au sein des tissus NF1, essentiels pour un développement dentaire correct, est également évoqué.

Nos neuf patients présentaient tous une maladie carieuse active le jour de la première consultation. Aucun d'entre eux ne présentait d'impotence fonctionnelle ou de retard mental pouvant empêcher un brossage correct, en revanche le contrôle de plaque était pour tous inefficace.

¹⁰⁰ Visnapuu et al., « Neurofibromatosis 1 and dental caries ».

¹⁰¹ Tsang et al., « Prevalence of Dental Caries in Children with Neurofibromatosis 1 ».

¹⁰² Tucker et al., « Increased dental caries in people with neurofibromatosis 1 ».

2.2.4.6 Implications pulpaire

Un unique *case report* relate une possible manifestation pulpaire de la NF1¹⁰³ : l'examen anatomopathologique d'une prémolaire vitale, extraite lors de l'exérèse d'un neurofibrome, a mis en évidence au niveau pulpaire un large épaissement fibreux péri-neural. Bien que cet épaissement n'ait pas les caractéristiques des lésions péri-neurales associées à la NF1, les auteurs supposent qu'il pourrait s'agir d'une manifestation de la maladie.

2.2.5 Conséquences sur le flux salivaire

Une étude cas-témoins¹⁰⁴ a récemment mis en évidence par sialométrie une diminution du flux salivaire de base chez 59 % des patients NF1 et ce, indépendamment de leur consommation d'eau, d'alcool, de caféine, de tabac, ou de médicaments sialoprives. Aucun lien n'a pu être établi avec le développement d'un neurofibrome dans les territoires salivaires.

Les auteurs supposent que l'hyposialie serait due à une altération des canaux et acini salivaires du fait de la mutation génétique. En effet, il a été prouvé que la neurofibromine était fortement exprimée dans les cellules canalaire de la parotide, dans les muscles lisses et les cellules endothéliales des vaisseaux sanguins, de même qu'au sein du système nerveux central et périphérique comme nous l'avons évoqué plus haut : une altération du système nerveux autonome et de l'apport sanguin vers les glandes salivaires pourrait expliquer la diminution du débit de salive.

¹⁰³ Curtin et McCarthy, « Perineural fibrous thickening within the dental pulp in type 1 neurofibromatosis : a case report ».

¹⁰⁴ Cunha et al., « High prevalence of hyposalivation in individuals with neurofibromatosis 1 : a case-control study ».

3 : Projet d'étude clinique

3.1 Discussion autour des données de la littérature

3.1.1 Tissus mous

D'après les données récoltées dans la littérature et nos propres observations cliniques, les manifestations orales de la NF1 localisées aux tissus mous sont plutôt rares et frustes.

Les neurofibromes oraux retrouvés sur les muqueuses ou la gencive sont apparentés cliniquement et histologiquement aux neurofibromes cutanés non plexiformes, de forme localisée ou diffuse. Ces neurofibromes semblent être la principale manifestation orale cliniquement objectivable de la NF1, comme l'avait Shapiro en 1984.

Les cas cliniques rapportant la présence d'une hypertrophie gingivale chez les patients NF1 sont très nombreux dans la littérature. Le défaut récurrent de ces *case report* est l'absence de biopsie des lésions, ne permettant pas leur examen anatomopathologique et ainsi l'établissement d'un diagnostic de certitude. En effet, dans les rares publications où elles ont été réalisées, les biopsies met en évidence les caractéristiques histologiques des neurofibromes. *A priori*, les hypertrophies gingivales si souvent décrites ne correspondent pas à une modification des constituants du tissu conjonctif ou de l'épithélium, mais au simple développement d'un neurofibrome.

La mise en évidence de pigmentations muqueuses et/ou gingivales est rare dans la littérature. À l'instar de la plage atypique que nous avons pu observer, ces troubles pigmentaires n'ont été mis en évidence que chez des patients au phototype élevé. Or, la survenue de ces pigmentations ne peut être associée avec certitude à la NF1 que si elles sont aussi observées chez des patients au phototype clair, chez qui les pigmentations mélaniques ne sont pas ou très peu retrouvées dans la population générale.

Enfin, plusieurs auteurs rapportent un élargissement des papilles linguales fongiformes chez les patients NF1 et ce, de façon arbitraire et sans mesure précise. Cette augmentation de taille pourrait constituer une variation anatomique concomitante mais sans lien avec la NF1 ; ainsi, des données sur les variations anatomiques des papilles fongiformes au sein de la population générale sont nécessaires pour pouvoir mettre en évidence une possible association.

3.1.2 Tissus durs

3.1.2.1 Anomalies osseuses

Certaines anomalies osseuses diagnostiquées chez les patients NF1 semblent effectivement associées à la maladie. C'est le cas des hypoplasies maxillaires, mandibulaires ou des constituants de l'ATM, qui ne sont pas retrouvées dans la population générale en l'absence de pathologie.

Reste à confirmer si ces déformations sont la conséquence du développement d'un neurofibrome plexiforme homolatéral comme le supposent certains auteurs, ou si leur origine est génétique.

D'autres observations retrouvées dans la littérature portent plus à confusion, et évoquent davantage des variations anatomiques interindividuelles ou des anomalies isolées que de véritables manifestations de la NF1 : ce sont les zones mandibulaires « hyperdenses », « hypodenses », les « zones dysplasiques » ou les lésions « d'aspect kystique ». D'autres données semblent très subjectives, comme les « hypoplasies de tubérosités » ou les « hypertrophies crestaies », rapportées sans être associées à des données numériques ni critères d'évaluation précis.

Ces observations cliniques et radiologiques peuvent être faites chez des patients non malades ; ainsi sans comparaison avec une population témoin, il n'est pas possible d'obtenir des résultats significatifs et de conclure.

Plusieurs articles rapportent des asymétries et autres déformations mandibulaires chez les patients NF1, localisées aux condyles, aux processus coronoïdes, à l'incisure mandibulaire, aux foramina mentonniers et mandibulaires et aux nerfs alvéolaires inférieurs. Là encore, il n'est pas évident que ces déformations soient associées à la NF1.

Tout d'abord, la mandibule est un os qui peut être physiologiquement asymétrique : l'étude de 83 mandibules¹⁰⁵ a mis en évidence que la branche montante, la hauteur de l'incisure mandibulaire et le processus condylien étaient toujours asymétriques. La longueur totale de la mandibule et plus précisément de sa branche sont toujours plus courtes du côté gauche, sans que cela soit cependant discernable. En revanche, la taille et la symétrie de l'incisure mandibulaire et du processus coronoïde sont significativement influencées par l'état dentaire, tandis que le condyle apparaît comme l'élément le plus asymétrique de la mandibule. Les auteurs expliquent que ces structures sont modelées après la naissance par l'éruption des dents d'une part, et la fonction masticatoire d'autre part, en particulier par le muscle temporal pour le processus coronoïde, les muscles masséter et ptérygoïdien médial pour

¹⁰⁵ Captier et al., « Neural symmetry and functional asymmetry of the mandible ».

la branche montante et le ptérygoïdien latéral pour le condyle. Ces trois éléments sont également certainement influencés par l'asymétrie de la base du crâne et de l'os maxillaire.

Les mêmes auteurs expliquent par ailleurs que l'angle mandibulaire, le nerf alvéolaire inférieur et ses foramina sont des structures généralement symétriques indépendamment de la taille de la mandibule ou de l'état dentaire. Seule une diminution du diamètre du canal mandibulaire chez les patients édentés a pu être mise en évidence.

De plus, les conditions de prise de la radiographie panoramique ne sont pas détaillées dans les articles faisant état de ces déformations. Seuls D'Ambrosio et ses collaborateurs ont tenté de distinguer les phénomènes de distorsion liés aux erreurs de positionnement des déformations osseuses vraies, en fixant avant la prise de la radio trois sphères métalliques sur les dents mandibulaires en certains points présélectionnés.

Malgré ces précautions, une population témoin apparaît nécessaire pour associer ces déformations osseuses à la NF1 compte tenu des connaissances acquises sur l'asymétrie physiologique de la mandibule.

L'étude finlandaise qui met en évidence une prévalence élevée de dysplasies cémento-osseuses chez les patients NF1 se base sur l'examen de cinquante-cinq patients caucasiens. On sait que la dysplasie cémento-osseuse est une pathologie peu fréquente qui se développe préférentiellement chez les patientes d'origine africaine ou asiatique¹⁰⁶ ; ainsi les résultats de cette étude interpellent, mais d'autres travaux sont nécessaires pour les corroborer.

3.1.2.2 Anomalies dentaires

Selon la littérature et nos propres observations, les anomalies de position sévères – par exemple les dents retenues ou impactées autres que les troisièmes molaires – sont la conséquence directe du développement d'un neurofibrome homolatéral. Il en va de même pour les rares agénésies des deuxièmes molaires mandibulaires. Tout comme les hypoplasies des maxillaires, il faut confirmer l'hypothèse émise par certains auteurs selon laquelle les neurofibromes associés sont principalement des neurofibromes plexiformes.

La principale difficulté rencontrée lors de l'analyse des données sur le sujet, est le fait que les auteurs ne font pas toujours clairement le *distinguo* entre les anomalies de positions sévères précédemment décrites et les malpositions plus simples et répandues dans la population générale, telles que les versions, les rotations ou les encombrements.

¹⁰⁶ Eversole, Su, et ElMofty, « Benign fibro-osseous lesions of the craniofacial complex. A review ».

Une des pistes intéressantes à explorer est la forte prévalence de classe III d'Angle observée parmi notre petit échantillon de patients ainsi que dans une étude portant sur 115 enfants. Malheureusement à ce jour, trop peu d'études se sont intéressées à l'examen occlusal des patients NF1 pour pouvoir conclure.

Les anomalies de structure dentaire sont très peu décrites ; de plus, dans l'unique article en faisant mention, les auteurs posent le diagnostic d'hypoplasie amélaire sans mentionner la réalisation d'un test génétique ni même les données de l'entretien clinique permettant d'écarter les nombreuses étiologies possibles de cette pathologie, qui par ailleurs est retrouvées chez des patients sains. Ainsi, il est encore une fois impossible d'associer la survenue de ces anomalies avec la NF1.

Enfin, les études s'intéressant à la prévalence et la sévérité de la maladie carieuse sont contradictoires. La maladie carieuse est difficile à étudier du fait de son origine multifactorielle et la présence de plusieurs facteurs confondants : l'assiduité au brossage, l'agilité physique et intellectuelle, le régime alimentaire, le statut socio-économique, la régularité du suivi bucco-dentaire... Il faudrait un nombre de patients important pour espérer mettre en évidence de façon statistiquement significative une prévalence augmentée par rapport à la population générale en prenant compte de tous ces facteurs, ce qui, dans le cas d'une maladie rare, semble difficile à mettre en œuvre.

Les données recueillies grâce à cette revue de la littérature sont ainsi très disparates ; il en ressort que, mis à part le développement de neurofibromes oraux, il n'existe pas de signe clinique ou radiographique pathognomonique de la maladie au sein de la cavité buccale.

3.2 Projet d'étude clinique

3.2.1 Justification de l'étude

Parmi les données scientifiques disponibles à ce jour sur les manifestations orales de la neurofibromatose de type 1, on retrouve tout et son contraire ; dans beaucoup d'écrits, la moindre anomalie ou lésion rencontrée est rapportée à la NF1.

Bien que la littérature soit très prolixe sur le sujet, elle est essentiellement constituée de *case reports* ou de *case series* limitées ; les quelques études observationnelles conduites sont hétérogènes, s'intéressant à des groupes de patients différents, selon des protocoles différents et à l'aide de critères d'évaluation différents. Seule une poignée d'entre elles se penchent sur les manifestations orales objectivables cliniquement et radiographiquement.

Ainsi, la prévalence des manifestations orales est variable d'un auteur à l'autre, et celles en lien direct avec la neurofibromatose difficiles à identifier.

Le service de dermatologie de l'Hôpital Henri Mondor est actuellement labellisé centre de référence de la neurofibromatose de type 1 par le Ministère de la Santé, appuyé du service d'odontologie désigné centre de compétence des maladies rares. Le groupe hospitalier rassemble ainsi des professionnels de santé aux compétences reconnues dans la prise en charge de la maladie. L'objectif de ce réseau est d'améliorer l'offre de soins, l'accompagnement des patients et mettre à leur service les progrès de la recherche médicale.

La mise en place d'une étude sur les manifestations orales de la NF1 au sein du groupe hospitalier dans le cadre d'une consultation pluridisciplinaire semble ainsi pertinente du fait du recrutement important que ces deux labellisations promettent.

Une série de cas intégrant de nombreux patients permettra dans un premier temps de confirmer ou d'infirmer les données de la littérature : nous souhaitons d'une part mettre en évidence les anomalies, mais aussi comparer les informations recueillies avec les données épidémiologiques connues, telles que l'indice CAO ou encore la prévalence des maladies parodontales.

Mise à part la survenue de neurofibrome gingivaux, les maladies parodontales chez les patients NF1 ne sont pas étudiées dans la littérature. Or le fibroblaste gingival est d'origine neuro-ectodermique, et plus particulièrement dérivé des crêtes neurales¹⁰⁷ : en tant que neurocristopathie, il est possible que la neurofibromatose soit à l'origine de perturbations au niveau du tissu conjonctif gingival des patients

¹⁰⁷ Häkkinen, Larjava, et Fournier, « Distinct phenotype and therapeutic potential of gingival fibroblasts ».

atteints. Il semble alors intéressant d'évaluer la prévalence des parodontites chez ces patients, voire ultérieurement les caractéristiques histologiques du tissu conjonctif gingival : quantification des fibroblastes, évaluation de leur phénotype et analyse de composition de la matrice extracellulaire.

3.2.2 Protocole envisagé

3.2.2.1 Objectif

L'objectif est de dresser le bilan des manifestations orales cliniques et radiologiques observées chez les patients atteints de NF1.

3.2.2.2 Échantillon

Modalités d'information et de recrutement

Le recrutement se fera auprès des patients NF1 se présentant à la consultation « maladie rare » du service d'odontologie du Groupe Hospitalier Universitaire Henri Mondor.

Tous les patients seront informés à l'oral du sujet de l'étude, suite à quoi leur consentement écrit, libre et éclairé sera recueilli.

Critères d'inclusion des patients

Seront inclus les patients :

- âgés de plus de 18 ans, tout antécédent médical et tous traitements confondus ;
- atteints de neurofibromatose de type 1, quel que soit le stade d'évolution et de prise en charge de la maladie, diagnostiquée soit par bilan clinique, soit par test génétique ;
- présence ou absence de maladies, anomalies ou lésions buccales,
- consentement libre et éclairé signé par le patient.

Nous souhaiterions recruter un minimum de 50 patients.

3.2.2.3 Investigations

Il s'agit d'une étude non interventionnelle, observationnelle et monocentrique de type « série de cas ». Un examen clinique standardisé et détaillé des dents et tissus ostéo-muqueux environnants sera réalisé par un chirurgien-dentiste (tableau 13). Des radiographies dentaires standardisées seront réalisées pour chaque sujet par un manipulateur en électroradiologie afin de minimiser des risques de distorsion. Des photographies intra-orales seront prises pour tous les patients.

Tous les examens seront effectués à des fins diagnostiques et dans l'objectif d'une prise en charge éventuelle par le centre de compétence.

Tableau 13 : Proposition d'examen clinique et radiologique

Entretien clinique		Habitudes d'hygiène bucco-dentaire Nombre de visites chez le dentiste dans les 12 derniers mois Retard mental Impotence fonctionnelle Impact de la maladie sur la qualité de vie	
Examen clinique	Extra-oral		Déformation du visage Phototype cutané
	Intra-oral	Examen ostéo-muqueux	Présence de neurofibromes Présence de pigmentations
		Examen parodontal	Morphotype parodontal (Maynard et Wilson) <i>Plaque Control Record</i> (O'Leary) Indice CPITN (OMS) Hypertrophie gingivale
		Examen dentaire	Indice CAO Anomalies de structure Anomalies de nombre Dents incluses (autres que 3 ^{ème} molaire)
		Examen occlusal	Classe d'Angle molaire et/ou canine Anomalies verticales Anomalies transversales Recherche d'ADAM
	Test salivaire	Analyse du flux salivaire	
Examens complémentaires		Radiographie panoramique	Anomalies/dysplasie des structures Symétrie des structures droite/gauche
		Bilan rétro-alvéolaire	Alvéolyses et leur sévérité Dysplasies cémento-osseuses Anomalies de structure dentaire et/ou lésions secondaires (lésions carieuses)

Source : Auteur

La mise en évidence d'un neurofibrome sera associée à sa biopsie/son exérèse permettant le diagnostic de certitude, de même qu'une hypertrophie gingivale non généralisée.

L'évaluation de la maladie parodontale *via* la réalisation d'un sondage complet en première intention semble difficile à réaliser ; le *Community Periodontal Index for Treatment Needs* de l'OMS se fait à l'aide d'une sonde spécialisée permettant un examen simple et rapide par secteur, nécessitant néanmoins une calibration intra-examineur voire inter-examineurs si plusieurs personnes procèdent au recrutement des patients.

Les informations recueillies seront rendues anonymes et indexées dans un tableur, permettant leur exploitation.

Les résultats obtenus grâce à cette série de cas apporteront une première approche et la confirmation – ou non – des résultats trouvés par la communauté scientifique avant nous. Leur analyse permettra

- soit de confirmer que la présence de neurofibromes et leurs conséquences sur les tissus adjacents sont les seules manifestations orales identifiables de la NF1,
- soit de soulever une nouvelle problématique, justifiant une étude plus poussée et de plus haut niveau de preuve, comme par exemple une étude cas-témoin.

La finalité de ce projet est de rechercher et identifier des manifestations en lien avec la pathologie qui revêtent des répercussions cliniques, afin d'en améliorer la prévention, le dépistage, et la prise en charge.

Conclusion

La neurofibromatose est associée à plusieurs manifestations orales dans la littérature, dont le lien direct avec la pathologie reste encore à établir pour un certain nombre d'entre elles.

Le développement de neurofibromes semble néanmoins fréquent et leur présence peut avoir de sérieuses conséquences telles que des déformations osseuses, des malocclusions sévères, une augmentation du volume des tissus mous et une hygiène bucco-dentaire difficile, ainsi qu'une possible transformation maligne dans le cas de neurofibromes plexiformes. Ces répercussions sont autant de facteurs pouvant compromettre la santé bucco-dentaire, sans compter leur éventuel impact esthétique et social.

C'est pourquoi un suivi bucco-dentaire régulier est particulièrement nécessaire chez ces patients, dans l'objectif de maintenir leur santé orale mais aussi d'assurer le dépistage précoce des anomalies liées à la pathologie.

La complexité de cette atteinte, ses variations phénotypiques et son évolution lente rendent son étude difficile. Notre projet de recherche a pour objectif d'étoffer nos connaissances sur la maladie et d'améliorer la prévention et les soins bucco-dentaires chez les patients atteints ; la consultation pluridisciplinaire associant les services de dermatologie et d'odontologie favorise cette prise en charge.

Bibliographie

- Acloque, H., M. S. Adams, K. Fishwick, M. Bronner-Fraser, et M. A. Nieto. « Epithelial-mesenchymal transitions : the importance of changing cell state in development and disease ». *The journal of clinical investigation* 119, n° 6 (2009): 1438-49. <https://doi.org/10.1172/JCI38019>.
- Allen, C. M., et M. Miloro. « Gingival lesion of recent onset in a patient with neurofibromatosis ». *Oral surgery, oral medicine, oral pathology, oral radiology, and endodontics* 84, n° 6 (1997): 595-97.
- Aribandi, M., W. E. Wood, D. M. Elston, et D. L. Weiss. « CT features of plexiform neurofibroma of the submandibular gland ». *American journal of neuroradiology* 27, n° 1 (2006): 126-28.
- Asgary, S., et N. Aminzadeh. « Unilateral gingival enlargement in patient with neurofibromatosis type I ». *The New York state dental journal* 78, n° 6 (2012): 50-53.
- Bardellini, E., I. Tonni, R. Micheli, A. Molinaro, F. Amadori, P. Flocchini, G. Piana, et A. Majorana. « Occlusal traits in children with neurofibromatosis type 1 ». *Orthodontics and craniofacial research* 19, n° 1 (2016): 46-53. <https://doi.org/10.1111/ocr.12108>.
- Bekisz, O., F. Darimont, et E. H. Rompen. « Diffuse but unilateral gingival enlargement associated with von recklinghausen neurofibromatosis : a case report ». *Journal of clinical periodontology* 27, n° 5 (2000): 361-65.
- Bolande, P. « Letter : “the neurocristopathies : a unifying concept of disease arising in neural crest development” ». *Human pathology* 6, n° 1 (1975): 128.
- Bongiorno, M. R., G. Pistone, et M. Aricò. « Manifestations of the tongue in neurofibromatosis type 1 ». *Oral diseases* 12, n° 2 (2006): 125-29. <https://doi.org/10.1111/j.1601-0825.2005.01168.x>.
- Captier, G., J. Lethuillier, M. Oussaid, F. Canovas, et F. Bonnel. « Neural symmetry and functional asymmetry of the mandible ». *Surgical and radiologic anatomy* 28, n° 4 (2006): 379-86. <https://doi.org/10.1007/s00276-006-0104-1>.
- Chen, Y. H., S. M. Gianino, et D. H. Gutmann. « Neurofibromatosis 1 regulation of neural stem cell proliferation and multilineage differentiation operates through distinct ras effector pathways ». *Genes and development* 29, n° 16 (2015): 1677-82. <https://doi.org/10.1101/gad.261677.115>.
- Chrcanovic, B. R., R. S. Gomez, et B. Freire-Maia. « Neurofibromatosis type 1 associated with bilateral central giant cell granuloma of the mandible ». *Journal of cranio-maxillo-facial surgery* 39, n° 7 (2011): 538-43. <https://doi.org/10.1016/j.jcms.2010.10.014>.
- Cordero, D. R., S. Brugmann, Y. Chu, R. Bajpai, M. Jame, et J. A. Helms. « Cranial neural crest cells on the move : their roles in craniofacial development ». *American journal of medical genetics. Part*

- A 155A, n° 2 (2011): 270-79. <https://doi.org/10.1002/ajmg.a.33702>.
- Cunha, K. S. G., E. P. Barboza, E. P. Dias, et F. M. Oliveira. « Neurofibromatosis type I with periodontal manifestation. A case report and literature review ». *British dental journal* 196, n° 8 (2004): 457-60. <https://doi.org/10.1038/sj.bdj.4811175>.
- Cunha, K. S., R. E. Rozza-de-Menezes, R. M. Andrade, L. Almeida, M. Janini, et M. Geller. « Oral manifestations of neurofibromatosis type 1 in children with facial plexiform neurofibroma : report of three cases ». *The journal of clinical pediatric dentistry* 39, n° 2 (2015): 168-71.
- Cunha, K.S., R. Rozza-de-Menezes, E. B. Luna, Machado de Sousa A., R. Richelieu Lima de Andrade, Nascimento A., L. de Aguiar, et E. P. Dias. « High prevalence of hyposalivation in individuals with neurofibromatosis 1 : a case-control study ». *Orphanet journal of rare diseases* 10 (2015): 24. <https://doi.org/10.1186/s13023-015-0239-4>.
- Curtin, J. P., et S. W. McCarthy. « Perineural fibrous thickening within the dental pulp in type 1 neurofibromatosis : a case report ». *Oral surgery, oral medicine, oral pathology, oral radiology, and endodontics* 84, n° 4 (1997): 400-403.
- D'Ambrosio, J. A., R. P. Langlais, et R. S. Young. « Jaw and skull changes in neurofibromatosis ». *Oral surgery, oral medicine, and oral pathology* 66, n° 3 (1988): 391-96.
- Dasgupta, B., et D. H. Gutmann. « Neurofibromin regulates neural stem cell proliferation, survival, and astroglial differentiation in vitro and in vivo ». *The journal of neuroscience* 25, n° 23 (2005): 5584-94. <https://doi.org/10.1523/JNEUROSCI.4693-04.2005>.
- Edwards, P. C., J. E. Fantasia, T. Saini, T. J. Rosenberg, S. A. Sachs, et S. Ruggiero. « Clinically aggressive central giant cell granulomas in two patients with neurofibromatosis 1 ». *Oral surgery, oral medicine, oral pathology, oral radiology, and endodontics* 102, n° 6 (2006): 765-72. <https://doi.org/10.1016/j.tripleo.2005.10.038>.
- Etchevers, H. C., J. Amiel, et S. Lyonnet. « Genetic and molecular bases of neurocristopathies ». *Archives de pédiatrie* 14, n° 6 (2007): 668-72. <https://doi.org/10.1016/j.arcped.2007.02.072>.
- Eversole, R., L. Su, et S. ElMofty. « Benign fibro-osseous lesions of the craniofacial complex. A review ». *Head and neck pathology* 2, n° 3 (2008): 177-202. <https://doi.org/10.1007/s12105-008-0057-2>.
- Ferner, R. E. « Neurofibromatosis 1 ». *European journal of human genetics* 15, n° 2 (2007): 131-38. <https://doi.org/10.1038/sj.ejhg.5201676>.
- Friedrich, R. E., M. Giese, R. Schmelzle, V. F. Mautner, et H. A. Scheuer. « Jaw malformations plus displacement and numerical aberrations of teeth in neurofibromatosis type 1 : a descriptive analysis of 48 patients based on panoramic radiographs and oral findings ». *Journal of cranio-maxillo-facial surgery* 31, n° 1 (2003): 1-9.
- Friedrich, R. E., M. Giese, C. Stelljes, C. Froeder, et H. A. Scheuer. « Size of tooth crowns and position

- of teeth concerning the extension of facial plexiform neurofibroma in patients with neurofibromatosis type 1 ». *Anticancer research* 32, n° 5 (2012): 2207-14.
- Gammill, L. S., et M. Bronner-Fraser. « Neural crest specification : migrating into genomics ». *Nature reviews. Neuroscience* 4, n° 10 (2003): 795-805. <https://doi.org/10.1038/nrn1219>.
- García de Marcos, J. A., A. Dean Ferrer, F. Alamillos Granados, J. J. Ruiz Masera, M. J. García de Marcos, A. Vidal Jiménez, B. Valenzuela Salas, et A. García Lainez. « Gingival neurofibroma in a neurofibromatosis type 1 patient ». *Medicina oral, patología oral y cirugía bucal* 12, n° 4 (2007): 287-91.
- Geist, J. R., D. L. Gander, et S. J. Stefanac. « Oral manifestations of neurofibromatosis types I and II ». *Oral surgery, oral medicine, and oral pathology* 73, n° 3 (1992): 376-82.
- Graham, A. « The neural crest ». *Current biology* 13, n° 10 (2003): 381-84.
- Graham, A., J. Begbie, et I. McGonnell. « Significance of the cranial neural crest ». *Developmental dynamics* 229, n° 1 (2004): 5-13. <https://doi.org/10.1002/dvdy.10442>.
- Grisart, B., K. Rack, S. Vidrequin, P. Hilbert, P. Deltenre, C. Verellen-Dumoulin, et A. Destrée. « Nf1 microduplication first clinical report : association with mild mental retardation, early onset of baldness and dental enamel hypoplasia ? ». *European journal of human genetics* 16, n° 3 (2008): 305-11. <https://doi.org/10.1038/sj.ejhg.5201978>.
- Häkkinen, L., H. Larjava, et B. P. J. Fournier. « Distinct phenotype and therapeutic potential of gingival fibroblasts ». *Cytotherapy* 16, n° 9 (2014): 1171-86. <https://doi.org/10.1016/j.jcyt.2014.04.004>.
- Haute autorité de santé. « Protocole national de diagnostic et de soins (PDNS) neurofibromatose 1 - centre de référence labellisé neurofibromatoses », 2016. https://www.has-sante.fr/portail/upload/docs/application/pdf/2016-12/pnds_-_neurofibromatose_de_type_1.pdf.
- Hegedus, B., B. Dasgupta, J. E. Shin, R. J. Emmett, E. K. Hart-Mahon, L. Elghazi, E. Bernal-Mizrachi, et D. H. Gutmann. « Neurofibromatosis 1 regulates neuronal and glial cell differentiation from neuroglial progenitors in vivo by both camp- and ras-dependent mechanisms ». *Cell stem cell* 1, n° 4 (2007): 443-57. <https://doi.org/10.1016/j.stem.2007.07.008>.
- Hirbe, A. C., et D. H. Gutmann. « Neurofibromatosis type 1 : a multidisciplinary approach to care ». *The Lancet. Neurology* 13, n° 8 (2014): 834-43. [https://doi.org/10.1016/S1474-4422\(14\)70063-8](https://doi.org/10.1016/S1474-4422(14)70063-8).
- Jääsaari, P., V. Visnapuu, M. Nyström, S. Peltonen, J. Peltonen, et R. P. Happonen. « Dental age in patients with neurofibromatosis 1 ». *European journal of oral sciences* 120, n° 6 (2012): 549-52. <https://doi.org/10.1111/j.1600-0722.2012.01000.x>.
- Jain, D., M. Chaudhary, et S. Patil. « Neurofibroma of the maxillary antrum : a rare case ». *Contemporary clinical dentistry* 5, n° 1 (2014): 115-18. <https://doi.org/10.4103/0976->

237X.128686.

- Jouhilahti, E. M., V. Visnapuu, T. Soukka, H. Aho, S. Peltonen, R. P. Happonen, et J. Peltonen. « Oral soft tissue alterations in patients with neurofibromatosis ». *Clinical oral investigations* 16, n° 2 (2012): 551-58. <https://doi.org/10.1007/s00784-011-0519-x>.
- Kobayashi, R., K. Matsune, et H. Ohashi. « Fused teeth, macrodontia and increased caries are characteristic features of neurofibromatosis type 1 patients with NF1 gene microdeletion ». *Journal of pediatric genetics* 1, n° 1 (2012): 25-31. <https://doi.org/10.3233/PGE-2012-006>.
- Koblin, I., et B. Reil. « Changes of the facial skeleton in cases of neurofibromatosis ». *Journal of maxillofacial surgery* 3, n° 1 (1975): 23-27.
- Kwon, H. J., N. Bhat, E. M. Sweet, R. A. Cornell, et B. B. Riley. « Identification of early requirements for preplacodal ectoderm and sensory organ development ». *Plos genetics* 6, n° 9 (2010). <https://doi.org/10.1371/journal.pgen.1001133>.
- Le Douarin, N., et C. Kalcheim. *The neural crest*. 2nd ed. Paris: Cambridge university press, 1999.
- Lee, L., Y. H. Yan, et M. J. Pharoah. « Radiographic features of the mandible in neurofibromatosis : a report of 10 cases and review of the literature ». *Oral surgery, oral medicine, oral pathology, oral radiology, and endodontics* 81, n° 3 (1996): 361-67.
- Mahajan, A., J. Dixit, et A. Bhardwaj. « Gingival enlargement in neurofibromatosis type 1 : a case report and literature review ». *The journal of contemporary dental practice* 11, n° 2 (2010): 057-063.
- Marocchio, L. S., S. T. Oliveira, M. C. Pereira, C. T. Soares, et R. N. Fleury. « Sporadic and multiple neurofibromas in the head and neck region : a retrospective study of 33 years ». *Clinical oral investigations* 11, n° 2 (2007): 165-69. <https://doi.org/10.1007/s00784-006-0096-6>.
- National institutes of health. « National institutes of health consensus development conference statement : neurofibromatosis. » *Neurofibromatosis* 1, n° 3 (1988): 172-78. <https://doi.org/10.1001/archneur.1988.00520290115023>.
- Noden, D. M., et P. A. Trainor. « Relations and interactions between cranial mesoderm and neural crest populations ». *Journal of anatomy* 207, n° 5 (2005): 575-601. <https://doi.org/10.1111/j.1469-7580.2005.00473.x>.
- O'Driscoll, P. M. « The oral manifestations of multiple neurofibromatosis ». *The british journal of oral surgery* 3, n° 1 (1965): 22-31.
- Pong, W. W., et D. H. Gutmann. « The ecology of brain tumors : lessons learned from neurofibromatosis-1 ». *Oncogene* 30, n° 10 (2011): 1135-46. <https://doi.org/10.1038/onc.2010.519>.
- Powell, C. A., C. M. Stanley, S. R. Bannister, H. T. McDonnell, A. J. Moritz, et D. E. Deas. « Palatal neurofibroma associated with localized periodontitis ». *Journal of periodontology* 77, n° 2 (2006): 310-15. <https://doi.org/10.1902/jop.2006.050099>.

- Rad, E., et A. R. Tee. « Neurofibromatosis type 1 : fundamental insights into cell signalling and cancer ». *Seminars in cell and developmental biology* 52 (2016): 39-46. <https://doi.org/10.1016/j.semcdb.2016.02.007>.
- Rath, R., S. Kaur, S. A. Baig, P. Pati, et S. Sahoo. « Multifocal head and neck neurofibromas with osseous abnormalities and muscular hypoplasia in a child with neurofibromatosis type I ». *Case reports in radiology* 2016 (2016): 3980270. <https://doi.org/10.1155/2016/3980270>.
- Rawal, Y. B., M. S. Rosebush, S. Y. Rawal, et K. M. Anderson. « Mandibular abnormalities in a patient with neurofibromatosis type 1 ». *The journal of the Tennessee dental association* 92, n° 1 (2012): 29-31.
- Rittersma, J., L. P. Ten Kate, et P. Westerink. « Neurofibromatosis with mandibular deformities ». *Oral surgery, oral medicine, and oral pathology* 33, n° 5 (1972): 718-27.
- Ruggieri, M., V. Pavone, A. Polizzi, S. Albanese, G. Magro, M. Merino, et P. H. Duray. « Unusual form of recurrent giant cell granuloma of the mandible and lower extremities in a patient with neurofibromatosis type 1 ». *Oral surgery, oral medicine, oral pathology, oral radiology, and endodontics* 87, n° 1 (1999): 67-72.
- Sadler, T. W., et J. Langman. *Embryologie médicale*. 8th ed. Paris: Pradel, 2009.
- Sauka-Spengler, T., et M. Bronner-Fraser. « A gene regulatory network orchestrates neural crest formation ». *Nature reviews. Molecular cell biology* 9, n° 7 (2008): 557-68. <https://doi.org/10.1038/nrm2428>.
- Sham, M. E., Ghorpade, A. Shetty, S. Hari, et Vinay. « Malignant peripheral nerve cell tumour ». *Journal of maxillofacial and oral surgery* 9, n° 1 (2010): 68-71. <https://doi.org/10.1007/s12663-010-0019-6>.
- Shapiro, S. D., K. Abramovitch, M. L. Van Dis, L. J. Skoczylas, R. P. Langlais, R. J. Jorgenson, R. S. Young, et V. M. Riccardi. « Neurofibromatosis : oral and radiographic manifestations ». *Oral surgery, oral medicine, and oral pathology* 58, n° 4 (1984): 493-98.
- Sharma, R., X. Wu, S. D. Rhodes, S. Chen, Y. He, J. Yuan, J. Li, et al. « Hyperactive ras/mapk signaling is critical for tibial nonunion fracture in neurofibromin-deficient mice ». *Human molecular genetics* 22, n° 23 (2013): 4818-28. <https://doi.org/10.1093/hmg/ddt333>.
- Shetty, B., Y. Umesh, K. Kranti, et H. Seshan. « Periodontal manifestations of von recklinghausen neurofibromatosis ». *Journal of indian society of periodontology* 17, n° 2 (2013): 253-56. <https://doi.org/10.4103/0972-124X.113092>.
- Tsang, E. S., P. Birch, J. M. Friedman, D. Johnston, T. Tucker, et L. Armstrong. « Prevalence of Dental Caries in Children with Neurofibromatosis 1 ». *Clinical Oral Investigations* 14, n° 4 (août 2010): 479-480; author reply 480. <https://doi.org/10.1007/s00784-009-0361-6>.
- Tucker, T., P. Birch, D. M. Savoy, et J. M. Friedman. « Increased dental caries in people with

- neurofibromatosis 1 ». *Clinical genetics* 72, n° 6 (2007): 524-27.
<https://doi.org/10.1111/j.1399-0004.2007.00886.x>.
- Van Damme, P. A., H. P. Freihofer, et P. C. De Wilde. « Neurofibroma in the articular disc of the temporomandibular joint : a case report ». *Journal of cranio-maxillo-facial surgery* 24, n° 5 (1996): 310-13.
- Visnapuu, V., S. Peltonen, T. Ellilä, E. Kerosuo, K. Väänänen, R. P. Happonen, et J. Peltonen. « Periapical cemental dysplasia is common in women with NF1 ». *European journal of medical genetics* 50, n° 4 (2007): 274-80. <https://doi.org/10.1016/j.ejmg.2007.04.001>.
- Visnapuu, V., S. Peltonen, T. Tammissalo, J. Peltonen, et R. P. Happonen. « Radiographic findings in the jaws of patients with neurofibromatosis 1 ». *Journal of oral and maxillofacial surgery* 70, n° 6 (2012): 1351-57. <https://doi.org/10.1016/j.joms.2011.06.204>.
- Visnapuu, V., K. Pienihäkkinen, S. Peltonen, R. P. Happonen, et J. Peltonen. « Neurofibromatosis 1 and dental caries ». *Clinical oral investigations* 15, n° 1 (2011): 119-21.
<https://doi.org/10.1007/s00784-009-0341-x>.
- Yu, X., S. Chen, O. L. Potter, S. M. Murthy, J. Li, J. M. Pulcini, N. Ohashi, et al. « Neurofibromin and its inactivation of ras are prerequisites for osteoblast functioning ». *Bone* 36, n° 5 (2005): 793-802. <https://doi.org/10.1016/j.bone.2005.01.022>.

Table des figures

Figure 1 : Taches café-au-lait sur l'avant-bras.....	9
Figure 2 : Lentigines frontales	10
Figure 3 : Neurofibrome plexiforme déformant du membre supérieur gauche.....	11
Figure 4 : Scoliose cervicale.....	13
Figure 5 : Vue dorsale d'un embryon humain à 16 jours (gauche), à 18 jours (droite)	20
Figure 6 : Vue dorsale d'un embryon humain à 18 jours, 20 jours, 22 jours, 23 jours	21
Figure 7 : Coupes transversales schématisées d'embryons humains montrant la formation du tube neural	21
Figure 8 : Formation du somite	22
Figure 9 : Migration des cellules des crêtes neurales (MEB).....	23
Figure 10 : Voies de migration des cellules des crêtes neurales, de la gouttière neurale vers les arcs branchiaux.....	24
Figure 11 : Différents dérivés des cellules issues des crêtes neurales.....	27
Figure 12 : Squelette du crâne et de la face. Les structures bleues dérivent des crêtes neurales	28
Figure 13 : Voies de signalisation de la neurofibromine	31
Figure 14 : Neurofibromes gingivaux chez la patiente A.....	36
Figure 15 : Neurofibrome gingival diffus chez la patiente B	38
Figure 16 : Pigmentation gingivale marquée unilatérale chez la patiente C.....	39
Figure 17 : Hypoplasie du maxillaire gauche chez la patiente B	41
Figure 18 : Hypodensités mandibulaires chez la patiente D	42
Figure 19 : Augmentation de la taille du foramen mandibulaire gauche chez le patient E.....	42
Figure 20 : Asymétrie des processus condyliens et coronoïdes chez la patiente A.....	42
Figure 21 : Dysplasie cémento-osseuse floride chez la patiente A	43
Figure 22 : Anomalie de structure amélaire supposée chez la patiente D	47
Figure 23 : Schémas de vues occlusales chez des patients avec neurofibromes plexiformes.....	48

Table des tableaux

Tableau 1 : Différentes formes de neurofibromatoses	4
Tableau 2 : Critères diagnostiques de la NF1	6
Tableau 3 : Diagnostic différentiel de la NF1	7
Tableau 4 : Index de Ricardi	8
Tableau 5 : Index d'Ablon.....	8
Tableau 6 : Anatomico-pathologie des neurofibromes	12
Tableau 7 : Différentes tumeurs et risque associé sur une durée de vie.....	14
Tableau 8 : Manifestations cliniques de la neurofibromatose de type 1.....	15
Tableau 9 : Exemples de neurocristopathies	18
Tableau 10 : Différents dérivés des cellules issues des crêtes neurales	25
Tableau 11 : Anomalies osseuses objectivables à la radiographie panoramique	40
Tableau 12 : Anomalies dentaires de nombre et de position observées chez les patients NF1.....	45
Tableau 13 : Proposition d'examen clinique et radiologique.....	57

Table des abréviations

ADAM	Algies et dysfonctions de l'appareil manducateur
ADN	Acide désoxyribonucléique
Akt	Protéine kinase B
AMPC	Adénosine monophosphate cyclique
ATM	Articulation temporo-mandibulaire
BMP	<i>Bone morphogenetic protein</i>
CAO	Dents Absentes Cariées ou Obturées
CPITN	<i>Community Periodontal Index for Treatment Needs</i>
ERK	<i>RAS-dependent extracellular signal-regulated kinase</i>
FGF	<i>Fibroblast growth factor</i>
GAP	<i>GTPase activating protein</i>
GCCG	Granulome central à cellules géantes
MAPK	<i>Mitogen-activated protein kinases</i>
MEB	Microscope électronique à balayage
MEK	<i>Mitogen-activated protein kinase</i>
mTOR	<i>Mammalian target of rapamycin</i>
NF1	Neurofibromatose de type 1
NF2	Neurofibromatose de type 2
NIH	<i>National Institute of Health</i>
OIM	Occlusion d'intercuspidie maximale
OMS	Organisation Mondiale de la Santé
TMGNP	Tumeurs malignes des gaines nerveuses périphériques

Vu, le Directeur de thèse

Vu, le Doyen de la Faculté de Chirurgie dentaire
de l'Université Paris Descartes

Professeur Bruno GOGLY

Professeur Louis MAMAN

Vu, le Président de l'Université Paris Descartes

Professeur Frédéric DARDEL

Pour le Président et par délégation,

Le Doyen Louis MAMAN

Les manifestations orales de la neurofibromatose de type 1 :

revue narrative de la littérature et série de cas

Résumé :

La neurofibromatose de type 1 (NF1) est une pathologie génétique multiviscérale affectant la croissance cellulaire au sein du tissu nerveux central et périphérique. Il s'agit d'une des anomalies génétiques les plus fréquentes en France, dont les manifestations cliniques sont de sévérité variable d'un patient à l'autre. La NF1 appartient à la famille des neurocristopathies, terme désignant l'ensemble des maladies et syndromes dont le développement est lié à des anomalies touchant les cellules des crêtes neurales, rassemblés sous une même entité du fait de leur origine embryologique commune. Le rôle que tiennent les cellules dérivées des crêtes neurales dans la morphogénèse crânio-faciale est prépondérant ; ainsi, toute anomalie au cours de la migration, la différenciation, la division ou la longévité de ces cellules est à l'origine de malformations tissulaires, possiblement localisées à la cavité buccale. Plusieurs manifestations orales ont en effet été rapportées chez les patients atteints de NF1, affectant à la fois les tissus mous et les tissus durs. L'objectif de cette thèse est de faire le point sur ces possibles manifestations *via* une revue narrative de la littérature scientifique et d'en faire l'illustration grâce à une série de cas. Ce travail est préalable à la mise en place d'une étude clinique réalisée au centre d'investigation clinique d'Henri Mondor, en collaboration avec le centre de référence des neurofibromatoses.

Discipline :

Médecine buccale

Mots clés fMesh et Rameau :

Neurofibromatose de type 1 -- Dissertations universitaires ; Manifestations buccales -- Dissertations universitaires ; Crêtes neurales -- Thèses et écrits académiques ; Neurocristopathies -- Thèses et écrits académiques

Université Paris Descartes
Faculté de Chirurgie dentaire
1, rue Maurice Arnoux
92120 Montrouge