



HAL
open science

La pulpotomie des dents permanentes matures

Florine Grolier

► **To cite this version:**

Florine Grolier. La pulpotomie des dents permanentes matures. Sciences du Vivant [q-bio]. 2018. dumas-01785074

HAL Id: dumas-01785074

<https://dumas.ccsd.cnrs.fr/dumas-01785074v1>

Submitted on 4 May 2018

HAL is a multi-disciplinary open access archive for the deposit and dissemination of scientific research documents, whether they are published or not. The documents may come from teaching and research institutions in France or abroad, or from public or private research centers.

L'archive ouverte pluridisciplinaire **HAL**, est destinée au dépôt et à la diffusion de documents scientifiques de niveau recherche, publiés ou non, émanant des établissements d'enseignement et de recherche français ou étrangers, des laboratoires publics ou privés.



Distributed under a Creative Commons Attribution - NonCommercial - NoDerivatives 4.0 International License

AVERTISSEMENT

Cette thèse d'exercice est le fruit d'un travail approuvé par le jury de soutenance et réalisé dans le but d'obtenir le diplôme d'État de docteur en chirurgie dentaire. Ce document est mis à disposition de l'ensemble de la communauté universitaire élargie.

Il est soumis à la propriété intellectuelle de l'auteur. Ceci implique une obligation de citation et de référencement lors de l'utilisation de ce document.

D'autre part, toute contrefaçon, plagiat, reproduction illicite encourt toute poursuite pénale.



UNIVERSITÉ
PARIS
DESCARTES

MEMBRE DE

U-S-PC
Université Sorbonne
Paris Cité

UNIVERSITÉ PARIS DESCARTES

FACULTÉ DE CHIRURGIE DENTAIRE

Année 2018

N° 027

THÈSE

POUR LE DIPLÔME D'ÉTAT DE DOCTEUR EN CHIRURGIE DENTAIRE

Présentée et soutenue publiquement le : 29 mars 2018

Par

Florine GROLIER

La pulpotomie des dents permanentes matures

Dirigée par Mme le Docteur Hélène Fron Chabouis

JURY

Mme le Professeur Tchilalo BoukpeSSI
Mme le Docteur Hélène Fron Chabouis
M. le Docteur Jean-Claude Tavernier
Mme le Docteur Marie Sevin
M. le Docteur Henri Frémont

Président
Assesseur
Assesseur
Assesseur
Invité



Tableau des enseignants de la Faculté

DÉPARTEMENTS	DISCIPLINES	PROFESSEURS DES UNIVERSITÉS	MAÎTRES DE CONFÉRENCES
1. DÉVELOPPEMENT, CROISSANCE ET PRÉVENTION	ODONTOLOGIE PÉDIATRIQUE	Mme DAVIT-BÉAL Mme VITAL	M. COURSON Mme DURSUN Mme JEGAT Mme SMAÏL-FAUGERON Mme VANDERZWALM
	ORTHOPÉDIE DENTO-FACIALE		Mme BENAHMED M. DUNGLAS Mme KAMOUN-GOLDRAT Mme LE NORCY
	PRÉVENTION, ÉPIDÉMIOLOGIE, ÉCONOMIE DE LA SANTÉ ET ODONTOLOGIE LÉGALE	Mme FOLLIGUET	Mme GERMA M. PIRNAY M. TAVERNIER
2. CHIRURGIE ORALE, PARODONTOLOGIE, BIOLOGIE ORALE	PARODONTOLOGIE	Mme COLOMBIER Mme GOSSET	M. BIOSSE DUPLAN M. GUEZ
	CHIRURGIE ORALE	M. MAMAN Mme RADOI	Mme EJEIL M. GAULTIER M. HADIDA M. MOREAU M. NGUYEN
	BIOLOGIE ORALE	Mme CHAUSSAIN M. GOGLY Mme SÉGUIER Mme POLIARD M. ROCHEFORT (PU associé)	M. ARRETO Mme BARDET (MCF) Mme CHARDIN Mme CHERIFI (MCU associée) M. FERRE M. LE MAY
3. RÉHABILITATION ORALE	DENTISTERIE RESTAURATRICE ENDODONTIE	Mme BOUKPESSI Mme CHEMLA	Mme BERÈS (MCU associée) Mme BESNAULT M. BONTE Mme COLLIGNON (MCU associée) M. DECUP Mme GAUCHER
	PROTHÈSES	M. POSTAIRE	M. CHEYLAN M. DAAS M. DOT M. EID Mme FOUILLOUX-PATEY Mme GORIN M. RENAULT M. RIGNON-BRET M. TIRLET M. TRAMBA Mme WULFMAN
	FONCTION-DYSFONCTION, IMAGERIE, BIOMATÉRIAUX		M. ATTAL Mme BENBELAID Mme BENOÎT A LA GUILLAUME (MCF) M. BOUTER M. CHARRIER M. CHERRUAU M. FLEITER Mme FRON CHABOUIS Mme MANGIONE (MCU associée) M. SALMON Mme TILOTTA
	PROFESSEURS ÉMÉRITES	M. BÉRENHOLC Mme BRION M. LASFARGUES M. LAUTROU M. LEVY	M. PELLAT M. PIERRISNARD M. SAFFAR Mme WOLIKOW
<i>Mise à jour le 18 décembre 2017</i>			

Remerciements

À Mme le Professeur Tchilalo BoukpeSSI

Docteur en Chirurgie dentaire

Docteur de l'Université Paris Descartes

Habilitée à Diriger des Recherches

Professeur des Universités, Faculté de Chirurgie dentaire Paris Descartes

Praticien Hospitalier, Assistance Publique-Hôpitaux de Paris

Pour m'avoir fait l'honneur de présider mon jury et m'avoir fait le plaisir d'accepter avec enthousiasme et bienveillance la codirection de cette thèse. Pour votre appréciable disponibilité, votre écoute attentive et la rigueur constante avec laquelle vous avez porté ce travail. Merci de la confiance et de l'attention que vous m'avez accordées en m'offrant la chance de poursuivre mon apprentissage clinique à vos côtés. Votre investissement quotidien pour l'amélioration de nos conditions de travail est à l'image de l'intérêt profond que vous portez à vos étudiants et vos patients. Pour votre générosité, votre chaleureux soutien, votre optimisme à toute épreuve et votre présence rayonnante, je tiens à vous exprimer toute ma gratitude et ma profonde admiration.

À Mme le Docteur Hélène Fron Chabouis

Docteur en Chirurgie dentaire

Docteur de l'Université Paris Nord

Maître de Conférences des Universités, Faculté de Chirurgie dentaire Paris Descartes

Praticien Hospitalier, Assistance Publique-Hôpitaux de Paris

Pour m'avoir fait l'honneur et le plaisir d'accepter de diriger ma thèse d'exercice. Je vous remercie pour la sincérité et la spontanéité avec laquelle vous m'avez fait confiance tout au long de mes années de formation clinique. Votre expertise et votre incontestable rigueur clinique sont au service de la qualité de votre enseignement ainsi que de vos soins. Pour votre évidente bienveillance, la douceur de votre présence, votre patience légendaire et pour la formidable authenticité qui émane de votre personne, je vous prie de trouver ici le témoignage de ma profonde reconnaissance et de tout mon respect.

À M. le Docteur Jean-Claude Tavernier

Docteur en Chirurgie dentaire

Docteur de l'Université Paris Descartes

Maître de Conférences des Universités, Faculté de Chirurgie dentaire Paris Descartes

Praticien Hospitalier, Assistance Publique-Hôpitaux de Paris

Chevalier de l'ordre national du mérite

Officier de l'ordre des palmes académiques

Pour m'avoir fait l'honneur et le plaisir de participer à mon jury de thèse. Pour votre audacieuse manière d'enseigner, toute dévouée à vos étudiants. Votre disponibilité, votre rassurante gentillesse et vos fameux récits historiques marqueront ma mémoire. Pour m'avoir initiée à l'univers militaire et permis de vivre une expérience unique. Pour votre remarquable humilité, votre naturel altruisme et inépuisable savoir. Pour l'admirable personne que vous êtes, je vous prie de croire en l'assurance de ma profonde reconnaissance.

À Mme le Docteur Marie Sevin

Docteur en Chirurgie dentaire

Assistant Hospitalo-Universitaire, Faculté de Chirurgie dentaire Paris Descartes

Pour m'avoir fait l'honneur et le plaisir de participer à mon jury de thèse. Pour la spontanéité et la gentillesse de votre réponse. Pour votre engagement et l'attention que vous m'avez naturellement accordée, je vous adresse mes sincères remerciements et vous exprime toute ma considération.

À M. le Docteur Henri Frémont

Docteur en Chirurgie dentaire

Chef du service dentaire de l'Institution Nationale des Invalides

Pour m'avoir fait l'honneur et le plaisir de prendre part à mon jury de thèse. Pour m'avoir accordé votre confiance et m'avoir touchée par la sincérité de vos valeurs et votre profonde humanité. Pour m'avoir fait partager avec enthousiasme votre expérience et votre inoubliable humour. Pour avoir contribué à mon épanouissement personnel et professionnel, acceptez de recevoir mes plus sincères remerciements et toute ma gratitude.

A mes parents, Annick et Thierry,

Pour l'exemple que vous êtes. Pour l'admirable force, l'extraordinaire courage, l'incroyable énergie et la profonde gentillesse qui vous habitent. Pour votre constant et indispensable soutien, à chaque étape de ma vie depuis toujours. Pour la pleine confiance que vous m'accordez et qui me porte. Pour votre patience, votre sagesse et votre humilité. Pour votre écoute bienveillante, vos conseils avisés et votre amour sécurisant. Pour la place si précieuse que vous occupez dans mon cœur et pour la chance inouïe de vous avoir à mes côtés. Pour m'avoir offert la vie et permis de la vivre pleinement, librement et intensément. Pour tout ce que je vous dois. Pour la grandeur et la beauté de votre âme, pour l'amour infini et le respect immense que je vous porte, je vous dédie cette thèse.

A ma sœur, mon beau-frère et mon neveu, Céline, Mathias et Thiago,

A ma grande sœur, pour m'avoir toujours protégée et servi de modèle. Pour nos souvenirs d'enfance, nos discussions, nos voyages et nos différences qui rendent notre lien unique et puissant. Pour avoir su avant moi que je voulais être chirurgien-dentiste, parce que tu me connais si bien ! A mon grand frère d'adoption, pour ton humour incontestable et imprévisible. Pour notre complicité et la personne attachante et passionnée que tu es. A mon neveu adoré, le rayon de soleil de la famille, celui qui aura réussi à me faire fondre de bonheur par son regard malicieux, ses rires communicatifs, ses grosses joues à bisous, ses petits pieds et son irrésistible « Yayo ». Pour votre essentielle présence à tous les trois, vos éternels encouragements, et tous ces moments de joies partagés en famille. Pour votre affection, pour me supporter avec le sourire et croire en moi, je vous aime fort.

A mon Amour, Ludwik,

Pour l'évidence de notre histoire. Pour tous les moments de bonheur intense que tu m'apportes et les nombreux autres à venir. Pour ta présence indispensable, rassurante et vitale à mon équilibre. Pour la personne incroyable et irremplaçable que tu es. Pour ton amour si précieux et la force considérable que tu me donnes au quotidien. Pour la chance inestimable que j'ai de partager ma vie avec toi. Pour ton soutien permanent, ton écoute, ton énergie, ta fantaisie, ton sourire, ta vivacité, ta détermination, ta sensibilité, ta curiosité, ta simplicité, ta volonté, ton intelligence, ta bienveillance, ta sincérité, ton courage, ton calme, ta confiance et parce que tu me fais rire très souvent, je t'aime !

A Mamée, pour ton soutien constant, ta patience, ton élégance naturelle, la douceur de ta présence et les nombreuses heures passées à jouer ensemble. Pour m'avoir offert toute ta tendresse. Pour notre passion commune des crêpes !

A mamie Thérèse, pour ton incroyable énergie, ta force et ton formidable courage, pour la femme épatante et intrépide que tu es. Pour tes encouragements continus et ton enthousiasme communicatif. Pour m'avoir laissé de joyeux souvenirs d'enfance.

A mes grands-pères, Jacques et Maurice, à leurs mémoires et à l'immense regret de ne pas les avoir connus.

A Monsieur Bardet, mon papi de cœur, pour sa remarquable gentillesse et en souvenir de tous les moments de mon enfance passés ensemble.

A Tatie, pour ton vif soutien, ton amour de la vie et du savoir. Pour m'avoir offert de merveilleuses vacances.

A Marjorie, Stéphane, Alessia et Fabio, pour votre tendre gentillesse, votre présence chaleureuse et votre incroyable générosité. Pour les massages sacrés de Marjo et les lasagnes divines de Steph !

A ma nourrice et ange-gardien Geneviève, pour ta tendre affection, ton précieux soutien, ton immense courage, ton admirable générosité et notre lien singulier. Tu occupes une place prépondérante dans ma vie. Merci du fond du cœur pour tout ce que tu as fait pour moi !

A Noël, Vincent, Emmanuelle et Véronique, pour votre amitié sincère et votre remarquable bienveillance. Pour m'avoir si affectueusement et naturellement adoptée dans vos vies.

A Tata Lolo, pour ta force, ton courage, ton énergie communicative et ton grand cœur.

A Véronique, Krzysztof, Ania, Fabrice et Elena, pour votre lointain mais ensoleillé et sincère soutien.

A mes oncles et tantes, Pascal, Irène, Véro, Stéphane, Charlotte, Olivier et Isabelle.

A mes nombreux cousins et cousines, Aurélia, Kévin, Thomas, Laura, Steven, Roxane, Robin, Zoha, Gustavo et aussi les plus petits Alice, Alana, Luka et Elena.

A mes amies de la fac, Diane et Justine, pour votre amitié, votre gentillesse, la sérénité de votre présence et les belles personnes que vous êtes. Pour tous les mémorables instants passés ensemble, même ceux dans le froid et dans la boue !

A mes amies et amis du service dentaire d'Ivry, Anna, Sophie, Clotilde ma binôme officielle, Astrid, Yassine, Noémie, Bettina, Dikris, Lalita, Lalina, Camille, Mounia, Lia, Emeline, Arnaud et Ramy, pour votre présence réconfortante, pour nos discussions sérieuses ou délirantes, pour votre soutien indispensable, votre aide, votre disponibilité et les moments partagés.

A ma tutrice Camille, pour ton incroyable patience et ta bienveillance.

A Aurélie Marcel, pour m'avoir réconciliée avec les soins pédo et m'avoir ouvert les portes de ton cabinet avec le sourire et un entrain à toute épreuve !

A toutes les enseignantes et tous les enseignants ou praticiens, qui ont participé à la découverte enthousiasmante et à l'apprentissage de mon métier. Pour m'avoir guidée et transmis votre expérience.

A mon binôme de choc de l'hôpital militaire et ami Vincent, pour ta générosité, ta folie et ta présence attachante. Pour ton sens de l'humour, du partage et de la fête. Pour ton fameux punch !

A mes chers amis de toujours, Damien, Quentin, Camille, Manon, Mathieu, Béné, pour avoir toujours été présents dans les moments importants de ma vie et pour les autres à venir. Pour votre amitié durable et sincère.

A mes chères amies de PACES, Sonia, Daphné et Marie, pour tous nos fous rires et nos crises de panique, pour avoir participé à ma réussite et pour la merveilleuse amitié qui est née. Merci de votre présence.

A la bande de futurs médecins Calédoniens, Valentin, David, Violaine, Marguerite et Matthias, pour m'avoir adoptée dans la tribu ! Pour votre gentillesse, votre douceur de vivre et votre générosité.

A toutes les personnes qui m'ont aidée, soutenue et qui, de près ou de loin, ont contribué à rendre ma vie plus belle.

Table des matières

INTRODUCTION	3
1 : MECANISMES DE DEFENSE DU COMPLEXE DENTINO-PULPAIRE	5
1.1 L'INFLAMMATION PULPAIRE	5
1.1.1. <i>Les causes</i>	5
1.1.2. <i>Les mécanismes biologiques et cellulaires</i>	6
1.2 LE POTENTIEL DE REPARATION PULPAIRE	9
1.3. LA DENTINE TERTIAIRE	10
1.3.1 <i>La dentine réactionnelle</i>	10
1.3.2 <i>La dentine réparatrice</i>	11
2 : LA PULPOTOMIE DES DENTS PERMANENTES MATURES	12
2.1. LA PULPOTOMIE PARTIELLE.....	12
2.1.1. <i>Définition</i>	12
2.1.2. <i>Indications</i>	12
2.2. LA PULPOTOMIE CERVICALE	13
2.2.1 <i>Définition</i>	13
2.2.2 <i>Indications</i>	17
2.3. CONTRE-INDICATIONS	17
2.3.1 <i>Générales</i>	18
2.3.2 <i>Locales</i>	18
2.4. ESTIMATION DE L'ETAT PULPAIRE	20
2.5. TEMPS PAR TEMPS OPERATOIRE	21
2.5.1 <i>Anesthésie</i>	22
2.5.2 <i>Pose de la digue</i>	22
2.5.3 <i>Curetage de la lésion carieuse</i>	22
2.5.4 <i>Réalisation de la pulpotomie</i>	23
2.5.5 <i>Contrôle de l'hémostase pulpaire et désinfection</i>	23
2.5.6 <i>Mise en place du biomatériau de coiffage pulpaire</i>	25
2.5.7 <i>Restauration coronaire étanche</i>	26
2.6. LES PRINCIPAUX BIOMATERIAUX DE COIFFAGE PULPAIRE	26
2.6.1 <i>L'hydroxyde de calcium</i>	27
2.6.2 <i>Le Mineral Trioxyde Aggregate (MTA)</i>	28
2.6.3 <i>La Biodentine®</i>	32
2.6.4 <i>Le CEM (Calcium Enriched Mixture) ou NEC (Novel Endodontic Cement)</i>	34

2.6.5 Les ciments biocéramiques.....	36
3 : DISCUSSION.....	37
3.1. CRITERES DE SUCCES THERAPEUTIQUE	37
3.1.1. <i>Suivi clinique</i>	37
3.1.2. <i>Suivi radiographique</i>	38
3.2. PARAMETRES INFLUENÇANT LE TAUX DE SUCCES DE LA PULPOTOMIE DES DENTS PERMANENTES MATURES.....	41
3.2.1. <i>L'état de santé du patient</i>	41
3.2.2. <i>L'asepsie</i>	41
3.2.3. <i>La qualité du caillot sanguin</i>	42
3.2.4. <i>L'âge du patient</i>	42
3.2.5. <i>Le choix des matériaux</i>	44
3.3. PULPOTOMIE CERVICALE VS PULPECTOMIE	47
3.3.1. <i>La fiabilité des traitements par pulpectomie : mythe ou réalité ?</i>	47
3.3.2. <i>Intérêts de la pulpotomie cervicale des dents permanentes matures</i>	49
4 : REVUE SYSTEMATIQUE DE LA LITTERATURE	51
4.1. STRATEGIE DE RECHERCHE.....	51
4.2. CRITERES DE SELECTION DES ETUDES	51
4.2.1. <i>Critères d'inclusion</i>	51
4.2.2. <i>Critères d'exclusion</i>	52
4.3. RESULTATS	52
4.3.1. <i>Historique de la recherche électronique</i>	52
4.3.2. <i>Processus de sélection des études</i>	53
4.3.3. <i>Résumé des caractéristiques générales des études cliniques composant l'analyse de la littérature et leurs résultats</i>	54
CONCLUSION.....	59
BIBLIOGRAPHIE	61
TABLE DES FIGURES.....	69
TABLE DES TABLEAUX.....	70
ANNEXES.....	71

Introduction

Ces dernières années, la préservation tissulaire est devenue un enjeu majeur. La pulpe dentaire, tissu conjonctif richement vascularisé et innervé, joue un rôle à la fois nutritionnel, sensoriel et protecteur vis-à-vis de l'organe dentaire¹. Face à une agression, la pulpe est capable de déclencher un processus de cicatrisation complexe dont les odontoblastes sont les cellules clefs². La préservation de la vitalité pulpaire est donc essentielle lorsque la situation clinique est favorable.

La pulpotomie partielle ou cervicale est une thérapeutique reconnue de conservation de la vitalité pulpaire. Elle est définie comme « l'ablation chirurgicale d'une partie ou de la totalité de la portion coronaire d'une pulpe vitale comme moyen de préservation de la vitalité du reste de la portion radiculaire »³. Le tissu pulpaire résiduel est ensuite coiffé par un biomatériau approprié qui va protéger la pulpe résiduelle et initier sa cicatrisation⁴.

Une meilleure connaissance de la biologie et de la pathologie pulpaire, ainsi que l'évolution constante des biomatériaux, nous permettent désormais d'étendre le champ d'indication des traitements par pulpotomie non plus uniquement aux dents temporaires ou permanentes immatures mais également aux dents permanentes matures à pulpe vitale et ce quel que soit l'âge du patient⁵.

La réussite du traitement par pulpotomie repose sur le fait que les altérations pulpaires inflammatoires et vasculaires « irréversibles » peuvent se limiter à la partie superficielle de la pulpe coronaire, tandis que la pulpe radiculaire saine ou inflammée de façon « réversible » permet la cicatrisation pulpaire par formation d'une barrière minéralisée.

¹ Yu et Abbott, « An overview of the dental pulp : its functions and responses to injury ».

² Farges et al., « Dental pulp defence and repair mechanisms in dental caries ».

³ American association of endodontists, *Glossary of endodontic terms*.

⁴ Eghbal et al., « MTA pulpotomy of human permanent molars with irreversible pulpitis ».

⁵ Aguilar et Linsuwanont, « Vital pulp therapy in vital permanent teeth with cariously exposed pulp : a systematic review ».

C'est précisément ce potentiel de réparation pulpaire qui nous incite à éviter la pulpectomie systématique des dents permanentes matures afin de maintenir les dents le plus longtemps possible sur l'arcade, la pulpe vivante et non pathologique étant la barrière la plus efficace contre l'invasion bactérienne⁶. Il semblerait en effet, que le taux de survie des dents traitées endodontiquement ne soit pas aussi bon que celui des dents non traitées endodontiquement, notamment concernant les molaires⁷. La Haute Autorité de Santé (HAS), dans son rapport d'évaluation technologique réalisé en 2008, rapporte les résultats de plusieurs enquêtes évaluant la qualité des traitements endodontiques en France. Dans l'ensemble, la qualité des traitements est insuffisante et une corrélation significative ($p < 0,001$) entre la présence d'une pathologie apicale et d'une obturation radiculaire inadéquate, est observée⁸.

Il est cependant certain que le succès de la pulpotomie dépend d'une bonne compréhension de l'étendue des lésions du complexe dentino-pulpaire, de l'importance de la contamination bactérienne, des réponses inflammatoires et immunitaires associées⁹ et par conséquent de l'estimation de l'état pulpaire¹⁰.

Ainsi, pour éclairer le praticien dans ses choix thérapeutiques et le guider vers une mise en pratique des traitements par pulpotomie, nous avons décidé d'exposer en premier lieu les mécanismes de défenses du complexe dentino-pulpaire. Dans un deuxième temps, nous présenterons les traitements par pulpotomie des dents permanentes matures d'un point de vue clinique. Nous ferons également le point sur les différents biomatériaux de coiffage pulpaire actuellement disponibles. La troisième partie sera consacrée à la discussion. Enfin, la quatrième et dernière partie sera dédiée à la description du protocole de la revue systématique de la littérature et des études incluses.

⁶ Piette et Goldberg, *La dent normale et pathologique*.

⁷ Caplan et al., « Root canal filled versus non-root canal filled teeth : a retrospective comparison of survival times ».

⁸ Haute autorité de santé, « Traitement endodontique : rapport d'évaluation technologique ».

⁹ Simon et al., « Should pulp chamber pulpotomy be seen as a permanent treatment ? Some preliminary thoughts ».

¹⁰ Ghoddsi, Forghani, et Parisay, « New approaches in vital pulp therapy in permanent teeth ».

1 : Mécanismes de défense du complexe dentino-pulpaire

1.1 L'inflammation pulpaire

Pendant des années, l'inflammation pulpaire a été considérée comme un processus défavorable car conduisant à la destruction du tissu pulpaire par nécrose. Désormais, des données récentes suggèrent que la réaction inflammatoire pourrait être une condition préalable à l'activation des progéniteurs cellulaires impliqués dans le mécanisme de réparation pulpaire¹¹.

1.1.1. Les causes

Lorsqu'une dent perd son intégrité structurelle à la suite d'une lésion carieuse, d'une fêlure, d'une fracture, d'une obturation non étanche, d'un traumatisme dentaire ou d'un acte iatrogène, la pulpe se retrouve alors exposée aux bactéries et à leurs toxines. Cela entraîne une inflammation pulpaire qui peut conduire à une nécrose pulpaire en l'absence de traitement.

Toute agression du complexe dentino-pulpaire entraîne une pathologie pulpaire dont l'évolution dépend de la durée et de l'intensité de l'agression¹². D'après la revue de littérature de Trowbridge¹³, l'inflammation pulpaire peut s'étendre à toute la pulpe camérale et radiculaire ou bien être localisée en regard de la lésion carieuse. La nécrose pulpaire est le stade terminal de l'inflammation pulpaire et résulte le plus souvent d'une agression continue de longue durée¹⁴.

¹¹ Goldberg et al., « Inflammatory and immunological aspects of dental pulp repair ».

¹² Seltzer, Bender, et Murray Ziontz, « The dynamics of pulp inflammation : correlations between diagnostic data and actual histologic findings in the pulp ».

¹³ Trowbridge, « Review of dental pain-histology and physiology ».

¹⁴ Tronstad, *Endodontie clinique*.

La pulpe dentaire peut être exposée à un certain nombre d'irritants qui peuvent être classés en deux catégories : les irritants à court terme et à long terme. Les irritants à court terme entraîneront généralement une inflammation aiguë suivie d'une réparation tissulaire puisque l'agression pulpaire ne persiste pas dans le temps. En revanche, une irritation à long terme entraînera une inflammation chronique de la pulpe puis une nécrose pulpaire. Les lésions carieuses, les fêlures, les restaurations défectueuses ou les érosions dentaires sont des exemples d'irritants à long terme¹⁵.

1.1.2. Les mécanismes biologiques et cellulaires

La réponse immunitaire et inflammatoire de la pulpe aux agents pathogènes est extrêmement complexe. Initialement, on observe une hyperémie pulpaire, liée à une vasodilatation et une augmentation de la perméabilité capillaire en regard du site d'irritation.

L'inflammation pulpaire est progressive c'est-à-dire qu'elle est tout d'abord limitée à une petite zone puis s'étend à l'ensemble de la chambre pulpaire¹⁶. Des expériences ont montré que l'augmentation de pression sanguine interstitielle au sein de la pulpe pouvait être un phénomène localisé, n'impliquant pas nécessairement l'ensemble du tissu pulpaire¹⁷. Par conséquent, malgré la vasodilatation, le volume pulpaire semble être relativement constant, de sorte que la pression des tissus n'entraîne pas de compression complète des vaisseaux.

Ainsi, l'inflammation pulpaire coronaire peut persister sans se propager à la pulpe radiculaire. En revanche, une irritation persistante et de faible intensité peut entraîner une nécrose pulpaire qui pourra se propager en direction apicale en l'absence de traitement. Une minutieuse régulation de la microcirculation semble être d'une importance critique pour maintenir la vitalité pulpaire.

¹⁵ Yu et Abbott, « An overview of the dental pulp : its functions and responses to injury ».

¹⁶ Heyeraas, Sveen, et Mjör, « Pulp-dentin biology in restorative dentistry. Part 3, Pulpal inflammation and its sequelae ».

¹⁷ Tønder et Kvinnsland, « Micropuncture measurements of interstitial fluid pressure in normal and inflamed dental pulp in cats ».

Par ailleurs, l'inflammation pulpaire entraîne très rapidement une perturbation de la couche odontoblastique, qui se manifeste par une réduction du nombre et de la taille des odontoblastes¹⁸. Les odontoblastes sont les premières cellules rencontrées par les micro-organismes qui pénètrent dans la dentine en raison de leur situation en périphérie de la pulpe et de leur prolongement cellulaire au sein de la dentine¹⁹. Ils sont capables de détecter les micro-organismes oraux qui envahissent les tissus dentaires minéralisés grâce à des récepteurs spécifiques présents à leur surface appelés Toll-like receptor (TLR). En réponse à cette invasion, ils mettent en place des moyens de défense en activant la synthèse de molécules antibactériennes comme l'oxyde nitrique (NO), la protéine de liaison du polysaccharide (LBP), ainsi que la production de cytokines et de chimiokines pro-inflammatoires (IL-6, IL-8, CCL2, CXCL1, CXCL2, CXCL8, CXCL10) qui vont alerter les cellules immunocompétentes pulpaires²⁰. La cytokine pro-inflammatoire IL-8, exprimée par les odontoblastes permet le recrutement et l'activation des polynucléaires neutrophiles. Des données récentes ont également montré des niveaux accrus d'interleukines IL-4, IL-6 et IL-10 au sein du tissu pulpaire²¹. Les odontoblastes semblent donc capables de déclencher la réponse inflammatoire et immunitaire de la pulpe, ainsi que de limiter son intensité comme le montre la figure 1.

Figure 1 : Mécanismes de défense des odontoblastes face à une invasion bactérienne

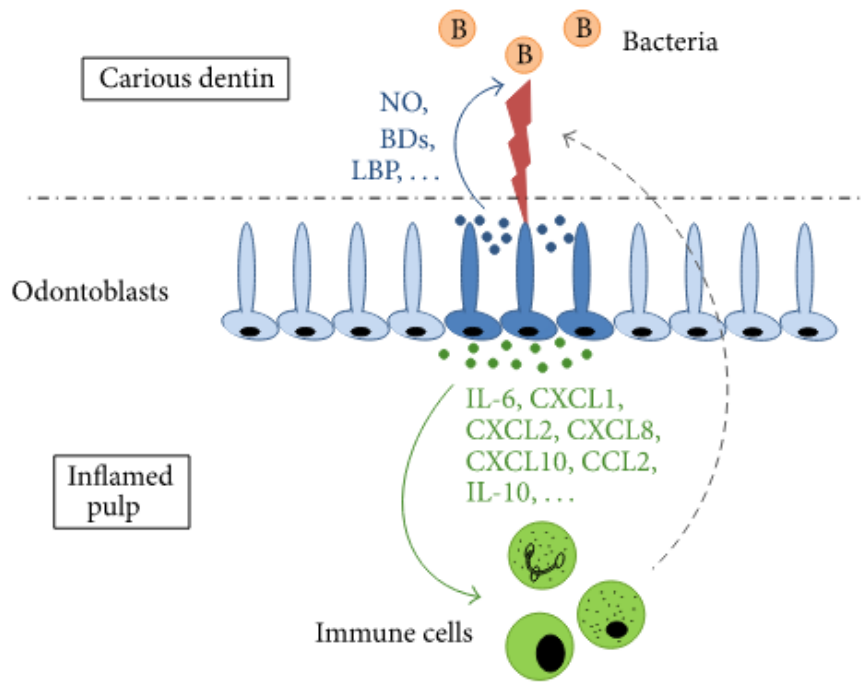
Les bactéries (B) présentes dans la lésion carieuse libèrent des composants pathogènes activant les odontoblastes adjacents à la lésion (flèche bleue) et déclenchant la production de molécules antibactériennes (points bleus). En parallèle, des médiateurs pro-inflammatoires et immunomodulateurs sont sécrétés par les odontoblastes (points verts) au pôle cellulaire opposé et diffusent dans la zone pulpaire sous-odontoblastique (flèche verte) où ils activent et mobilisent diverses populations de cellules immunitaires. Les cellules immunitaires migrent ensuite (flèche grise en pointillée) vers l'interface pulpe-dentine pour coordonner la réponse immunitaire.

¹⁸ Yu et Abbott, « An overview of the dental pulp : its functions and responses to injury ».

¹⁹ Farges et al., « Dental pulp defence and repair mechanisms in dental caries ».

²⁰ Ibid.

²¹ Cooper et al., « Inflammation-regeneration interplay in the dentine-pulp complex ».



Source : Farges et al., « Dental pulp defence and repair mechanisms in dental caries », 2015

L'évolution du processus se caractérise par une réponse essentiellement cellulaire : l'augmentation du nombre de polynucléaires neutrophiles. Ces cellules sont impliquées dans les premières lignes de défense pulpaire contre les agents infectieux. Une augmentation du taux d'histamine quatre fois supérieure à la normale est également retrouvée et suggère que l'histamine joue un rôle dans les étapes initiales de l'inflammation pulpaire²².

A ce jour, un grand nombre de cytokines ont également été identifiées. Elles permettent le recrutement et l'activation des cellules du système immunitaire : lymphocytes T et B, plasmocytes, neutrophiles et macrophages dont le nombre augmente à mesure que la lésion carieuse progresse.

Les régulateurs clés de la réponse pro-inflammatoire sont les interleukines IL-1 α , IL-1 β et le facteur TNF α . Il a été démontré que ces molécules jouent un rôle important dans la réponse pulpaire²³.

²² DelBalso, Nishimura, et Setterstrom, « The effects of thermal and electrical injury on pulpal histamine levels ».

²³ Cooper et al., « Inflammation-regeneration interplay in the dentine-pulp complex ».

1.2 Le potentiel de réparation pulpaire

L'inflammation tissulaire et la réparation pulpaire semblent étroitement liées : la réaction inflammatoire paraît être une condition préalable à l'activation des progéniteurs impliqués dans la réparation pulpaire. Des travaux récents ont en effet indiqué que les signaux inflammatoires peuvent stimuler les processus de réparation pulpaire²⁴. La réparation pulpaire ne se produit que lorsque l'inflammation et l'infection de la pulpe sont sous contrôle c'est-à-dire lorsque l'équilibre entre destruction tissulaire et mécanisme de défense est atteint²⁵. Parallèlement, les agressions pulpaires vont provoquer un vieillissement prématuré de la pulpe (fibrose et calcification intra-pulpaire), limitant ainsi les possibilités de réparation ultérieures. Chaque dent possède donc, à un temps donné, un pouvoir de réparation qui lui est propre.

Lorsque la pulpe est exposée, les odontoblastes primaires sont détruits et ne peuvent donc plus effectuer la réparation de la lésion²⁶. Des cellules souches situées dans la pulpe sont alors recrutées, prolifèrent et se différencient en cellules ostéoblastiques appelées « odontoblast-like cells »²⁷ afin de produire une matrice extracellulaire qui va se minéraliser par la suite. Cette cascade d'événements conduit donc à l'élaboration d'un tissu « dentinaire » de réparation secrété par des « odontoblast-like cells » issus de la différenciation des cellules souches ou progénitrices pulpaires²⁸. Les cellules souches sont des cellules indifférenciées, capable d'auto-renouvellement et de différenciation. Il existe deux types de cellules souches : les cellules souches embryonnaires et les cellules souches adultes²⁹. Ce sont les cellules souches adultes qui ont pour rôle de maintenir et réparer le tissu dans lequel elles résident. Ces cellules souches adultes sont retrouvées dans de nombreux tissus tels que la moelle osseuse, le cerveau, la peau et plus récemment la pulpe dentaire³⁰.

²⁴ Goldberg et al., « Inflammatory and immunological aspects of dental pulp repair ».

²⁵ Farges et al., « Dental pulp defence and repair mechanisms in dental caries ».

²⁶ Cooper et al., « Inflammation-regeneration interplay in the dentine-pulp complex ».

²⁷ Six et al., « Recruitment and characterization of the cells involved in reparative dentin formation in the exposed rat molar pulp after implantation of amelogenin gene splice products A+4 and A-4 ».

²⁸ Tziafas et al., « Dentin regeneration in vital pulp therapy : design principles ».

²⁹ Casagrande et al., « Stem cells in dental practice : perspectives in conservative pulp therapies ».

³⁰ Ibid.

D'autre part, il est intéressant de noter que le taux de succès des thérapeutiques de préservation de la vitalité pulpaire est bien meilleur en cas d'exposition pulpaire d'origine traumatique³¹ qu'en cas d'exposition pulpaire d'origine carieuse³², en raison du contexte bactérien : dans le cas de la lésion carieuse, la pulpe est inflammatoire et les résultats sont donc moins prédictibles. En effet, le potentiel réparateur de la pulpe dépend du degré d'inflammation pulpaire c'est-à-dire de la durée et de l'intensité de la contamination bactérienne ainsi que des mécanismes de défense mis en place³³.

1.3. La dentine tertiaire

La dentine est un tissu minéralisé non vascularisé. On distingue trois types de dentine : dentine primaire, secondaire et tertiaire. La production de la dentine primaire se produit pendant la formation initiale de la dent, la dentine secondaire tout au long de la vie et la dentine tertiaire en réponse à divers stimuli ou agressions³⁴.

La dentine tertiaire comprend deux types de dentine :

- La dentine réactionnelle, qui est sécrétée lorsque l'agression pulpaire a préservé la barrière odontoblastique,
- La dentine réparatrice, qui est produite lorsque les odontoblastes sont détruits.

La formation de dentine tertiaire atteste de l'activité des odontoblastes et donc de la vitalité pulpaire.

1.3.1 La dentine réactionnelle

La dentine réactionnelle est sécrétée par les odontoblastes primaires, en réponse à une agression d'intensité modérée (carie à évolution lente, phénomène d'abrasion ou d'érosion, etc.). Elle est d'aspect translucide et très minéralisée³⁵.

³¹ Cvek, « A clinical report on partial pulpotomy and capping with calcium hydroxide in permanent incisors with complicated crown fracture ».

³² Barthel et al., « Pulp capping of carious exposures : treatment outcome after 5 and 10 years : a retrospective study ».

³³ Simon et al., « Should pulp chamber pulpotomy be seen as a permanent treatment ? Some preliminary thoughts ».

³⁴ Linde et Goldberg, « Dentinogenesis ».

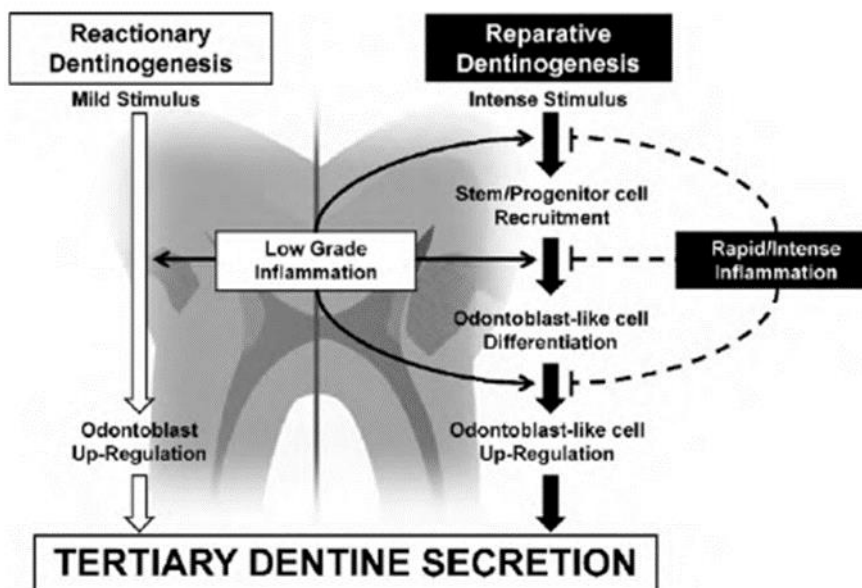
³⁵ Piette et Goldberg, *La dent normale et pathologique*.

1.3.2 La dentine réparatrice

La dentine réparatrice est plus complexe et produite à la suite d'une agression d'intensité plus importante et prolongée. Sa sécrétion nécessite le recrutement et la différenciation de cellules souches ou progénitrices en cellules « odontoblast-like ». L'origine de ces cellules ne nous permet pas de parler de pont « dentinaire » proprement dit mais plutôt de pont minéralisé. La dentine réparatrice joue le rôle de barrière grâce à ses tubulis orientés de façon divergente par rapport aux tubulis de la dentine primaire³⁶.

La figure 2 résume les deux mécanismes cellulaires mis en jeu lors de la sécrétion de dentine tertiaire en fonction de l'intensité de l'inflammation pulpaire.

Figure 2 : Dentinogenèse tertiaire et processus inflammatoires associés



Source : Cooper et al., « Inflammation-regeneration interplay in the dentine-pulp complex », 2010

³⁶ Ibid.

2 : La pulpotomie des dents permanentes matures

2.1. La pulpotomie partielle

2.1.1. Définition

La pulpotomie partielle est décrite par Cvek dès 1978 dans le cas de fractures coronaires complexes³⁷. Elle consiste en l'élimination chirurgicale aseptique de la pulpe coronaire exposée sur une profondeur d'environ 2 mm afin de permettre une cicatrisation du tissu pulpaire coronaire et radiculaire résiduel.

Plusieurs études rapportent qu'en cas d'exposition pulpaire d'origine carieuse, la pulpotomie partielle est préférable au coiffage pulpaire direct dont les taux de réussite après 3 ans de suivi sont faibles (respectivement 99,4 % contre 72,9 %) d'après la revue de littérature d'Aguilar et al. réalisée en 2011³⁸. Cette différence peut s'expliquer par le fait que l'exérèse de la partie superficielle de la pulpe coronaire exposée permet de mieux contrôler l'inflammation et ainsi d'obtenir une cicatrisation plus rapide et plus prédictible. De plus, la pulpotomie partielle permet la création d'une cavité rétentive pour le biomatériau de coiffage pulpaire et garantit sa mise en place correcte au contact de la pulpe.

2.1.2. Indications

La pulpotomie partielle constitue le traitement de choix face aux expositions pulpaires accidentelles, iatrogènes ou à la suite d'une lésion carieuse induisant une réponse inflammatoire pulpaire réversible des dents permanentes matures. L'exposition pulpaire doit être de faible diamètre : au-delà de 5 mm² le risque d'échec de la pulpotomie partielle semble plus élevé³⁹. En cas de difficulté à contrôler l'hémorragie pulpaire, lorsque l'atteinte pulpaire est plus importante que prévue, il faudra étendre la pulpotomie partielle plus en profondeur afin d'obtenir l'hémostase.

³⁷ Cvek, « A clinical report on partial pulpotomy and capping with calcium hydroxide in permanent incisors with complicated crown fracture ».

³⁸ Aguilar et Linsuwanont, « Vital pulp therapy in vital permanent teeth with cariously exposed pulp : a systematic review ».

³⁹ Chailertvanitkul et al., « Randomized control trial comparing calcium hydroxide and mineral trioxide aggregate for partial pulpotomies in cariously exposed pulps of permanent molars ».

2.2. La pulpotomie cervicale

2.2.1 Définition

La pulpotomie cervicale est une procédure définie comme l'élimination chirurgicale complète de la portion coronaire de la pulpe afin de préserver la vitalité de la pulpe radiculaire saine résiduelle. Elle est suivie de la mise en place d'un biomatériau bioactif.

La pulpotomie cervicale des dents permanentes matures semble présenter un taux de succès très favorable. Une méta-analyse datant de 2016⁴⁰ met en évidence un taux de succès de 94 % après 1 an de suivi et de 92 % après 2 ans de suivi. Mais ces résultats ne distinguent pas les dents en pulpite réversible ou irréversible, distinction nécessaire pour envisager la pulpotomie cervicale comme une alternative à la pulpectomie des dents permanentes matures en pulpite irréversible.

On sait en effet, qu'une dent en pulpite réversible peut être traitée par pulpotomie partielle avec succès⁴¹. Cette thérapeutique doit ainsi être privilégiée car elle préserve une grande partie de la pulpe camérale et permet ainsi une réintervention plus aisée en cas d'échec⁴².

Une série de cas⁴³ suggère que la pulpotomie cervicale des dents permanentes matures en pulpite irréversible sans atteinte péri-apicale peut être une option de traitement viable. Une autre étude de cas datant de 2017⁴⁴ va encore plus loin en réalisant un traitement par pulpotomie cervicale sur des molaires permanentes en pulpite irréversible atteintes de lésions péri-apicales.

⁴⁰ Alqaderi et al., « Coronal pulpotomy for cariously exposed permanent posterior teeth with closed apices : a systematic review and meta-analysis ».

⁴¹ Aguilar et Linsuwanont, « Vital pulp therapy in vital permanent teeth with cariously exposed pulp : a systematic review ».

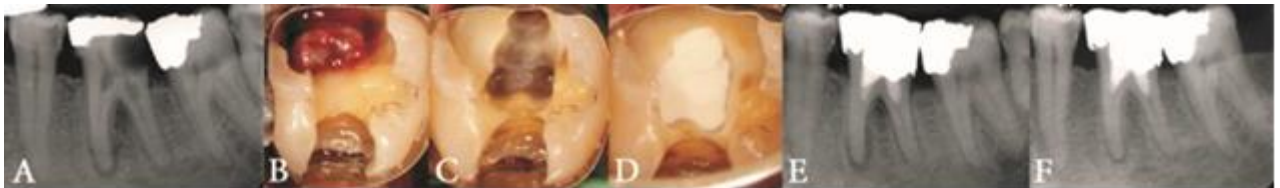⁴² Yazdani et al., « Health technology assessment of CEM pulpotomy in permanent molars with irreversible pulpitis ».

⁴³ Asgary et al., « Outcomes of different vital pulp therapy techniques on symptomatic permanent teeth : a case series ».

⁴⁴ Taha, Ahmad, et Ghanim, « Assessment of mineral trioxide aggregate pulpotomy in mature permanent teeth with carious exposures ».

Ces rapports de cas montrent une amélioration du score de l'indice péri-apical (PAI) ou la cicatrisation des lésions péri-apicales et l'absence de symptomatologie clinique. Enfin, un rapport de cas récent⁴⁵ a également montré la cicatrisation des lésions osseuses radio-claires comme le montre la figure 3.

Figure 3 : Pulpotomie cervicale au CEM (Calcium Enriched Mixture) d'une molaire permanente mature en pulpite irréversible présentant une lésion péri-apicale et une résorption radiculaire interne et résultat à 6 mois de suivi



Source : Asgary et Kemal Çalışkan, « Vital pulp therapy of a mature molar with concurrent hyperplastic pulpitis, internal root resorption and periradicular periodontitis : a case report », 2015

Par ailleurs, une étude rétrospective récente⁴⁶ datant de 2017 a analysé les résultats de la pulpotomie cervicale au MTA sur 66 dents permanentes dont 82 % sont matures et dont 45 % sont en pulpite irréversible. Les auteurs évaluent le taux de succès de la pulpotomie cervicale des dents permanentes en pulpite irréversible à 84 % au bout de 4 ans de suivi. La présence pré-opératoire d'une lésion péri-apicale fait baisser le taux de succès à 76 %. L'étude conclut à l'absence d'effet significatif entre la présence d'une douleur à la percussion en pré-opératoire et le taux de succès de la pulpotomie cervicale. Il en est de même concernant la présence de signes et symptômes de pulpite irréversible.

Ces résultats confirment le fort potentiel de cicatrisation du tissu pulpaire mais le degré de preuve de ces études reste faible tout comme le nombre de patient inclus.

⁴⁵ Asgary et Kemal Çalışkan, « Vital pulp therapy of a mature molar with concurrent hyperplastic pulpitis, internal root resorption and periradicular periodontitis : a case report ».

⁴⁶ Linsuwanont et al., « Treatment outcomes of mineral trioxide aggregate pulpotomy in vital permanent teeth with carious pulp exposure : the retrospective study ».

Cependant, un essai clinique multicentrique randomisé datant de 2015⁴⁷ conclut également que la présence d'une lésion péri-apicale pré-opératoire sur une dent en pulpite irréversible n'affecte pas les résultats du traitement par pulpotomie cervicale. En effet, cet essai clinique rapporte un taux de succès de 78,1 % à 5 ans de suivi mais indique 33 % de « perdus de vue ».

Par ailleurs, une étude histologique⁴⁸ a montré qu'une pathologie péri-apicale précoce n'était pas nécessairement associée à une nécrose pulpaire complète. Certaines dents, malgré une image radioclaire péri-apicale, peuvent présenter une pulpe vitale associée à la présence de quelques cellules inflammatoires au niveau apical⁴⁹.

La justification de la pulpotomie cervicale sur les dents permanentes matures en pulpite irréversible associées à une lésion péri-apicale, repose sur l'idée que l'inflammation « irréversible » peut être uniquement confinée à la portion coronaire de la pulpe, et qu'une inflammation « réversible » persiste dans la portion radiculaire. Ainsi, la suppression de la portion coronaire par pulpotomie cervicale peut permettre la mise en place d'un processus de réparation pulpaire au niveau radiculaire et engendrer la cicatrisation de la lésion péri-apicale.

En effet, une autre étude histologique⁵⁰ a été réalisée sur une prémolaire en pulpite irréversible présentant une lésion péri-apicale. 10 mois après son traitement par pulpotomie cervicale au MTA, la dent a été extraite pour raison orthodontique. L'analyse histologique témoigne de l'absence d'inflammation pulpaire radiculaire et de la formation d'une fine couche de dentine réparatrice au contact de la plaie pulpaire. Les auteurs ont donc confirmé que la pulpe radiculaire inflammatoire mais vitale d'une dent permanente peut être capable de retrouver un état sain et fonctionnel après élimination du tissu carieux et de la portion coronaire de la pulpe.

⁴⁷ Asgary et al., « Five-year results of vital pulp therapy in permanent molars with irreversible pulpitis : a non-inferiority multicenter randomized clinical trial ».

⁴⁸ Langeland, « Management of the inflamed pulp associated with deep carious lesion ».

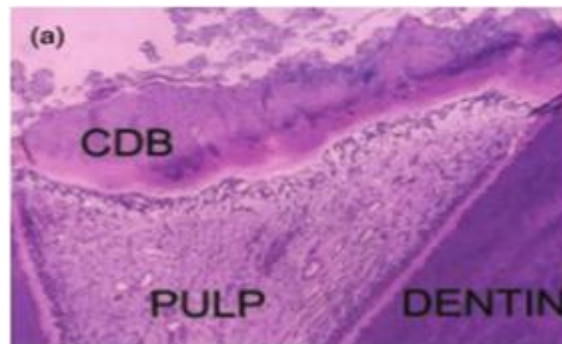
⁴⁹ Russo, Holland, et de Souza, « Radiographic and histological evaluation of the treatment of inflamed dental pulps ».

⁵⁰ Chueh et Chiang, « Histology of irreversible pulpitis premolars treated with mineral trioxide aggregate pulpotomy ».

Une troisième étude histologique⁵¹ réalisée sur 12 molaires en pulpite irréversible et traitées par pulpotomie cervicale au MTA, a montré l'absence d'inflammation pulpaire radiculaire et la présence systématique d'un pont minéralisé (Complete Dentin Bridge) en regard des entrées canalaies, comme le montre la figure 4.

Figure 4 : Observation au microscope (x100) d'un pont minéralisé

Cette coupe histologique est réalisée 2 mois après la pulpotomie cervicale au MTA d'une molaire permanente en pulpite irréversible et montre la présence d'un pont minéralisé continu (CDB) sous le MTA, ainsi que l'absence d'inflammation au sein du tissu pulpaire (PULP).



Source : Eghbal et al., « MTA pulpotomy of human permanent molars with irreversible pulpitis », 2009

Ainsi, l'ancienne théorie selon laquelle les thérapies de conservation de la vitalité pulpaire devraient être réalisées uniquement sur des dents présentant des signes et symptômes de pulpite réversible est remise en question. La terminologie même du diagnostic de pulpite irréversible est également remise en question comme le montre une récente étude datant de 2017⁵². Les auteurs proposent une nouvelle terminologie diagnostique de la pulpite ainsi que les modalités de traitement associées.

La classification proposée comporte quatre stades d'atteinte pulpaire : la pulpite initiale, la pulpite légère, la pulpite modérée et la pulpite sévère. Cette classification à l'avantage de mettre en évidence une graduation du potentiel de réparation pulpaire et de permettre une prise de décision thérapeutique plus fine et plus adaptée à l'état inflammatoire de la pulpe.

Cependant, le diagnostic pulpaire est toujours réalisé par recueil des signes et symptômes du patient et ne reflète donc pas de façon certaine le statut histologique réel de la pulpe.

⁵¹ Eghbal et al., « MTA pulpotomy of human permanent molars with irreversible pulpitis ».

⁵² Wolters et al., « Minimally invasive endodontics : a new diagnostic system for assessing pulpitis and subsequent treatment needs ».

2.2.2 Indications

Pour rappel, la pulpotomie cervicale est communément indiquée comme traitement d'usage des dents temporaires à la suite d'une lésion carieuse ou après une exposition pulpaire traumatique en l'absence de signe de pulpite irréversible⁵³. Elle est également indiquée comme traitement transitoire des dents permanentes immatures en pulpite irréversible afin de permettre l'apexogenèse en vue d'un traitement endodontique conventionnel futur⁵⁴.

Sur les dents permanentes matures, la pulpotomie cervicale est encore considérée comme une thérapeutique d'urgence dédiée à soulager le patient avant la réalisation d'un traitement endodontique. Cependant, la pulpotomie cervicale est désormais suggérée en cas de pulpite irréversible sur des dents permanentes matures avec ou sans atteinte péri-apicale^{55 56 57 58 59}. D'autres essais cliniques à grande échelle et sur une période de suivi plus longue sont encore nécessaires pour confirmer ces indications malgré une convergence de résultats favorables.

2.3. Contre-indications

Les échecs de traitement par pulpotomie résultent le plus souvent de la sélection inappropriée des cas et du non-respect de la rigueur du protocole, d'autant que les indications et contre-indications de la pulpotomie des dents permanentes matures n'ont jamais été clairement documentées⁶⁰.

⁵³ American association of pediatric dentistry, « Pulp therapy for primary and immature permanent teeth ».

⁵⁴ Ibid.

⁵⁵ Asgary et al., « Five-year results of vital pulp therapy in permanent molars with irreversible pulpitis : a non-inferiority multicenter randomized clinical trial ».

⁵⁶ Asgary et Shirvai, « Pulpotomy with calcium hydroxide may be an effective alternative to root canal therapy in vital teeth ».

⁵⁷ Kumar et al., « Comparative evaluation of platelet-rich fibrin, mineral trioxide aggregate, and calcium hydroxide as pulpotomy agents in permanent molars with irreversible pulpitis : a randomized controlled trial ».

⁵⁸ Alqaderi, Al-Mutawa, et Qudeimat, « MTA pulpotomy as an alternative to root canal treatment in children's permanent teeth in a dental public health setting ».

⁵⁹ Asgary et Eghbal, « Treatment outcomes of pulpotomy in permanent molars with irreversible pulpitis using biomaterials : a multi-center randomized controlled trial ».

⁶⁰ Simon et al., « Should pulp chamber pulpotomy be seen as a permanent treatment ? Some preliminary thoughts ».

2.3.1 Générales

Aucune contre-indication générale absolue d'ordre médical n'est retrouvée dans la littérature quant à la réalisation d'une pulpotomie sur des dents permanentes matures mais il est possible de s'appuyer sur les contre-indications au traitement endodontique des dents permanentes matures. Dans ce cas, la seule contre-indication médicale à la réalisation d'une pulpotomie sur des dents permanentes matures concerne les sujets à risque infectieux⁶¹.

Par ailleurs, une mauvaise hygiène bucco-dentaire, un patient non compliant ou l'impossibilité de suivi clinique et radiographique régulier à long terme sont des contre-indications relatives à la réalisation d'un traitement de préservation de la vitalité pulpaire tel que la pulpotomie des dents permanentes matures.

2.3.2 Locales

La pulpotomie des dents permanentes matures est contre-indiquée si le praticien rencontre les situations cliniques suivantes :

- L'impossibilité de poser la digue : un champ opératoire est indispensable afin de maintenir l'asepsie durant tout le traitement et prévenir les ingestions ou inhalations accidentelles de produits chimiques ou d'instruments⁶².
- Des signes de nécrose pulpaire : toute dent présentant des signes de nécrose pulpaire tels que la présence d'un abcès ou d'une fistule en regard de la dent, d'une suppuration, d'une pulpe nécrotique non hémorragique, d'une teinte grisâtre ou l'absence de réponse aux tests de sensibilité pulpaire doit être traitée endodontiquement⁶³,
- En présence de résorptions inflammatoires externes ou internes : cette situation nécessite la réalisation d'un traitement endodontique,
- Un saignement pulpaire incontrôlable : l'absence d'hémostase pulpaire au-delà de 5 minutes indique une inflammation « irréversible » de la pulpe et un potentiel de réparation réduit nécessitant la réalisation d'une pulpectomie par précaution,

⁶¹ Haute autorité de santé, « Traitement endodontique : rapport d'évaluation technologique ».

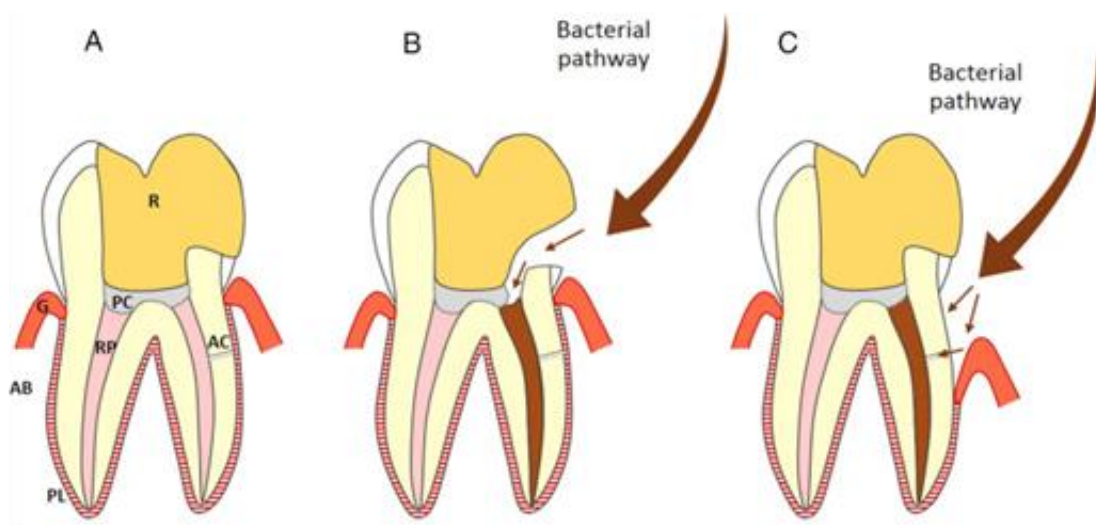
⁶² Ibid.

⁶³ Ibid.

- Un support parodontal insuffisant⁶⁴ : la présence de lésions parodontales ne permet pas une réparation pulpaire durable en raison de l'exposition de dentine radulaire et de la présence possible de canaux accessoires pouvant engendrer un passage bactérien,
- Un délabrement coronaire trop important ne permettant pas une restauration coronaire étanche et durable⁶⁵ : la restauration prothétique fait partie intégrante du plan de traitement global et doit être anticipée. Les dents qui nécessitent une restauration prothétique avec un ancrage radulaire doivent être traitées endodontiquement.

Figure 5 : Schéma représentant deux types de contamination bactérienne à la suite d'une pulpotomie cervicale sur une dent permanente mature

R, restauration ; PC, matériau de coiffage pulpaire ; RP, pulpe radulaire ; PL, ligament desmodontal ; G, gencive ; AB, os alvéolaire ; AC, canal accessoire. (A) dent saine post-opératoire. (B) Fracture de la restauration ou infiltration bactérienne au niveau du joint de la restauration coronaire. (C) Présence d'une poche parodontale amenant à l'exposition de la dentine radulaire et aux canaux accessoires.



Source : Zanini, Hennequin, et Cousson, « A review of criteria for the evaluation of pulpotomy outcomes in mature permanent teeth », 2016

⁶⁴ Ibid.

⁶⁵ Ibid.

2.4. Estimation de l'état pulpaire

Rappelons que, d'un point de vue clinique, on ne peut qu'estimer le statut probable de la pulpe. Le diagnostic pulpaire ne peut être déterminé qu'après un examen histologique de la dent. L'estimation de l'état pulpaire est le préalable indispensable avant tout traitement de conservation de la vitalité pulpaire puisqu'il a pour but de poser l'indication de la thérapeutique à mettre en œuvre.

Cependant, un obstacle majeur persiste : la difficulté pour le praticien d'apprécier précisément le potentiel réparateur de la pulpe. En effet, plus que l'état pulpaire initial, c'est le potentiel de réparation pulpaire qui est fondamental dans le succès de la pulpotomie des dents permanentes matures. Pour cela, il existe des indicateurs plus ou moins fiables déterminés par l'anamnèse tels que l'âge du patient, sa santé générale, l'historique de la dent, les symptômes ressentis. L'anamnèse s'accompagne d'un examen clinique et radiographique.

L'examen clinique comprend l'examen visuel, les tests de palpation, de sensibilité et de percussion. Les tests de sensibilité pulpaire se divisent en tests thermiques (au froid ou au chaud) et électriques. C'est la combinaison des tests au froid et électrique qui donne les résultats les plus fiables⁶⁶. Mais ces tests sont parfois difficilement interprétables, en particulier dans les cas de dents traumatisées (la pulpe peut alors rester en état de sidération plusieurs mois), dans les cas de calcifications intracanalaires ou encore sur les dents pluriradiculées (où la nécrose pulpaire peut être partielle et ne concerner qu'une seule racine). L'examen radiographique permet quant à lui d'évaluer l'étendue des lésions carieuses, la qualité des obturations antérieures, le volume pulpaire, la zone péri-apicale et la présence ou non de résorptions inflammatoires. La rétraction pulpaire est un signe positif de maintien de la vitalité pulpaire par apposition de dentine tertiaire⁶⁷.

L'estimation de l'état pulpaire repose donc sur l'évaluation de signes et symptômes subjectifs qui ne correspondent pas toujours à la réalité histopathologique⁶⁸. C'est pour cela qu'on parle d'estimation pulpaire et non de diagnostic pulpaire. En effet, les moyens diagnostiques actuels ne permettent pas toujours de préciser de façon fiable la limite entre réversibilité et irréversibilité de l'inflammation pulpaire et donc la limite de conservation de la vitalité pulpaire.

⁶⁶ Weisleder et al., « The validity of pulp testing : a clinical study ».

⁶⁷ Yu et Abbott, « An overview of the dental pulp : its functions and responses to injury ».

⁶⁸ Seltzer, Bender, et Murray Ziontz, « The dynamics of pulp inflammation : correlations between diagnostic data and actual histologic findings in the pulp ».

Le statut pulpaire jouant un rôle majeur dans le choix de la thérapeutique, il est indispensable de pouvoir l'évaluer avec précision. Pour cela, Matsuo et al.⁶⁹ ont proposé d'observer l'intensité de l'hémorragie pulpaire en per-opératoire ainsi que le délai nécessaire pour obtenir l'hémostase pulpaire. Un saignement abondant, continu, difficile à contrôler, suggère une inflammation pulpaire « irréversible » sévère.

Lors d'une pulpotomie, si l'hémostase n'est pas obtenue dans un délai de 5 minutes,⁷⁰ soit la pulpe inflammatoire n'a pas été entièrement éliminée, soit l'inflammation pulpaire a progressé vers la pulpe radiculaire. Dans ce cas, la thérapeutique doit être modifiée, par exemple en passant d'une pulpotomie partielle à une pulpotomie cervicale ou d'une pulpotomie cervicale à une pulpectomie. C'est donc le délai d'obtention de l'hémostase pulpaire qui va servir d'indicateur clinique et guider le praticien dans le choix de la thérapeutique la plus adaptée. Seulement, cette technique n'est pas totalement fiable et ne reflète pas toujours le statut pulpaire histologique. Dans ce cas, le praticien s'expose à un échec « immédiat » qui se traduit par l'apparition, la persistance ou l'accentuation d'une douleur dans les heures, les semaines ou les mois qui suivent.

2.5. Temps par temps opératoire

Le temps par temps de la pulpotomie des dents permanentes matures est le suivant :

- Anesthésie de la dent concernée,
- Mise en place de la digue,
- Curetage de la lésion carieuse (uniquement pour les dents concernées),
- Réalisation de la pulpotomie partielle ou cervicale (en fonction de l'indication clinique),
- Contrôle de l'hémostase pulpaire et désinfection,
- Mise en place du biomatériau de coiffage pulpaire,
- Restauration coronaire étanche.

Une radiographie rétroalvéolaire pré-opératoire et post-opératoire initiale doit être réalisée. Un protocole clinique détaillé est présenté ci-dessous. Entre la pulpotomie partielle et cervicale, le protocole clinique ne diffère qu'en terme de quantité de tissu pulpaire éliminé.

⁶⁹ Matsuo et al., « A clinical study of direct pulp capping applied to carious-exposed pulps ».

⁷⁰ Mente et al., « Mineral trioxide aggregate or calcium hydroxide direct pulp capping : an analysis of the clinical treatment outcome ».

2.5.1 Anesthésie

En l'absence de contre-indication, une anesthésie locale ou loco-régionale avec vasoconstricteur (1/100 000 ou 1/200 000).

L'anesthésie intra-pulpaire peut être employée comme une technique anesthésique complémentaire en cas de douleur per-opératoire sans pour autant compromettre le taux de succès de la pulpotomie⁷¹.

La présence ou l'absence de vaso-constricteur ne montre pas de différence significative quant aux résultats cliniques après 24 à 32 semaines de suivi. Cependant, la présence de vaso-constricteur facilite le contrôle de l'hémostase et empêche son évaluation. En cas de nécessité, il paraît donc plus judicieux de réaliser une anesthésie intra-pulpaire sans vasoconstricteur.

2.5.2 Pose de la digue

La mise en place d'un champ opératoire est indispensable pour prévenir toute contamination bactérienne et isoler la dent de l'humidité. La désinfection de la surface dentaire avec une compresse imbibée d'hypochlorite de sodium peut être envisagée avant l'élimination des tissus carieux⁷².

2.5.3 Curetage de la lésion carieuse

Les dents ayant subi un traumatisme ne sont pas concernées par cette étape.

L'accès à la lésion carieuse est effectué avec une fraise diamantée montée sur turbine.

L'éviction du tissu carieux est ensuite réalisée à l'aide d'une fraise boule en carbure de tungstène montée sur contre-angle à faible vitesse.

L'élimination des tissus carieux doit être exécutée de façon centripète (c'est-à-dire des parois périphériques vers la paroi pulpaire de la cavité) pour minimiser le risque de contamination bactérienne après exposition pulpaire et sous irrigation abondante⁷³. L'ensemble du tissu carieux est éliminé afin de limiter la contamination bactérienne.

⁷¹ Teixeira et al., « Clinical and radiographic evaluation of pulpotomies performed under intrapulpal injection of anaesthetic solution ».

⁷² Taha, Ahmad, et Ghanim, « Assessment of mineral trioxide aggregate pulpotomy in mature permanent teeth with carious exposures ».

⁷³ de Almeida Neves et al., « Current concepts and techniques for caries excavation and adhesion to residual dentin ».

2.5.4 Réalisation de la pulpotomie

2.5.4.1. Partielle

Lors d'une pulpotomie partielle, l'éviction du tissu pulpaire est réalisée sur une profondeur d'environ 1,5 mm à 2 mm⁷⁴ à l'aide d'une fraise boule diamantée bague rouge stérile montée sur contre-angle bague rouge et sous irrigation abondante afin d'éviter tout échauffement de la pulpe.

2.5.4.2. Cervicale

Dans le cas de la pulpotomie cervicale, c'est le plafond de la chambre pulpaire qui est supprimé afin d'éliminer la totalité de la pulpe camérale, jusqu'à l'entrée des orifices canalaires.

2.5.5 Contrôle de l'hémostase pulpaire et désinfection

A cette étape, le rinçage de la plaie pulpaire au sérum physiologique est recommandé afin d'éviter la formation d'un caillot qui pourrait perturber la cicatrisation pulpaire.

Ensuite, le contrôle de l'hémostase est réalisé en plaçant une boulette de coton imbibée d'hypochlorite de sodium. Une concentration comprise entre 1,25 % et 6 % est communément recommandée^{75 76} au contact de la pulpe exposée. L'application se fait avec une légère pression, pendant au moins 30 secondes, à renouveler si nécessaire. Cette technique s'est révélée efficace dans le contrôle de l'hémostase et la désinfection de la plaie pulpaire sans pour autant avoir d'effet néfaste sur le tissu pulpaire.

L'hypochlorite de sodium permet de contrôler l'hémorragie pulpaire, de désinfecter la cavité, d'éliminer les débris dentinaires, d'empêcher la formation d'un caillot sanguin et donc d'aider à la formation d'une barrière minéralisée. En effet, la présence de fragments dentinaires et de bactéries au niveau de la plaie pulpaire serait préjudiciable à la cicatrisation pulpaire⁷⁷.

⁷⁴ Ward, « Vital pulp therapy in cariously exposed permanent teeth and its limitations ».

⁷⁵ Matsuo et al., « A clinical study of direct pulp capping applied to carious-exposed pulps ».

⁷⁶ Bogen, Kim, et Bakland, « Direct pulp capping with mineral trioxide aggregate : an observational study ».

⁷⁷ Cox et Hafez, « Biocomposition and reaction of pulp tissues to restorative treatments ».

L'obtention de l'hémostase pulpaire doit idéalement avoir lieu dans un délai de 5 minutes⁷⁸. Passé ce délai, on considère que l'inflammation pulpaire est trop importante et qu'elle pourrait compromettre les capacités de réparation de la pulpe, menant ainsi à un potentiel échec du traitement par pulpotomie. Cependant, le délai d'obtention de l'hémostase n'est pas le seul paramètre influençant le succès de la pulpotomie des dents permanentes matures.

En effet, une étude rétrospective⁷⁹ a montré que 6 dents sur 7 dont le traitement par pulpotomie cervicale au MTA a échoué, ont présenté un délai d'obtention d'hémostase pulpaire compris entre 1 et 3 minutes. De plus, l'analyse statistique ne démontre pas de corrélation entre le délai d'obtention de l'hémostase et le taux de succès de la pulpotomie cervicale mais le nombre de patients restreint de l'étude nous amène à interpréter ces résultats avec prudence.

D'autres agents hémostatiques que l'hypochlorite de sodium sont également utilisés tels que le sérum physiologique (solution saline à 0,9 %), la chlorhexidine à 0,12 % ou encore le peroxyde d'hydrogène. Une autre méthode consiste à simplement appliquer une boulette de coton stérile sur la plaie pulpaire pendant 5 minutes. Cependant, aucun consensus n'est révélé dans la littérature mais l'utilisation d'hypochlorite de sodium semble plus favorable à la cicatrisation pulpaire⁸⁰.

En effet, Cox et al.⁸¹, en 1998, ont montré que le contrôle de l'hémorragie pulpaire par une solution d'hypochlorite de sodium à 2,5 % n'inhibe pas la cicatrisation pulpaire, ni la formation de tissus minéralisés et ne présente pas de toxicité pour les cellules de la pulpe dentaire.

⁷⁸ Mente et al., « Mineral trioxide aggregate or calcium hydroxide direct pulp capping : an analysis of the clinical treatment outcome ».

⁷⁹ Linsuwanont et al., « Treatment outcomes of mineral trioxide aggregate pulpotomy in vital permanent teeth with carious pulp exposure : the retrospective study ».

⁸⁰ Garcia-Godoy et Murray, « Systemic evaluation of various haemostatic agents following local application prior to direct pulp capping ».

⁸¹ Cox et al., « Biocompatibility of primer, adhesive and resin composite systems on non-exposed and exposed pulps of non-human primate teeth ».

De plus, l'étude de Bogen et al.⁸² en 2008, a montré qu'aucune exposition pulpaire n'a été affectée défavorablement par le contact direct avec des solutions d'hypochlorite de sodium à 5,25 % ou même 6 % durant des périodes de 5 à 10 minutes. L'hypochlorite de sodium, aux concentrations de 1,25 % à 6 %, est donc une solution biocompatible et efficace pour réaliser l'hémostase pulpaire⁸³.

Enfin, une étude datant de 2006⁸⁴ a comparé les effets de l'hypochlorite de sodium à 5,25 %, de la chlorhexidine à 0,12 % et du sérum physiologique sur le processus de formation du pont minéralisé lors d'un coiffage pulpaire direct à l'hydroxyde de calcium sur 45 molaires. Après avulsion de ces dents pour raison orthodontique, aucune différence significative n'a été observée entre les trois agents concernant la formation du pont minéralisé à 7, 30 ou 90 jours. En revanche, les auteurs constatent que l'hypochlorite de sodium engendre plus de formation de dentine réparatrice que les deux autres solutions à 90 jours et émettent l'hypothèse que l'hypochlorite de sodium a la capacité de solubiliser la matrice dentinaire, ce qui engendre une libération de facteurs de croissance.

L'hypochlorite de sodium (à une concentration de 1,25 % à 6 %) semble ainsi représenter la solution la plus favorable lors de la réalisation de l'hémostase pulpaire.

Dans la majorité des études, le sérum physiologique reste la solution la plus utilisée et la plus neutre. La chlorhexidine quant à elle, possède de bonnes propriétés antibactériennes mais son action hémostatique reste plus faible que celle de l'hypochlorite de sodium⁸⁵.

2.5.6 Mise en place du biomatériau de coiffage pulpaire

Après un séchage soigneux de la cavité, le biomatériau de coiffage pulpaire est préparé selon les instructions du fabricant et délicatement mis en place, sans compression, sur une épaisseur de 1 à 2 mm au niveau du tissu pulpaire exposé ainsi que la dentine environnante.

⁸² Bogen, Kim, et Bakland, « Direct pulp capping with mineral trioxide aggregate : an observational study ».

⁸³ Swift, Trope, et Ritter, « Vital pulp therapy for the mature tooth : can it work ? »

⁸⁴ Silva et al., « The influence of haemostatic agents on healing of healthy human dental pulp tissue capped with calcium hydroxide ».

⁸⁵ Hilton, « Keys to clinical success with pulp capping : a review of the literature ».

Concernant la Biodentine®, il est possible de l'utiliser à la fois comme biomatériau de coiffage pulpaire et comme restauration coronaire temporaire, jusqu'à 6 mois maximum. Dans le cas de l'utilisation du MTA, un coton humide est placé au contact du biomatériau pour le compacter et le reste de la cavité est restauré de manière transitoire par exemple à l'aide d'un CVI.

2.5.7 Restauration coronaire étanche

Une restauration coronaire définitive étanche est indispensable et doit garantir l'absence d'une nouvelle contamination bactérienne. En effet, la cause des échecs est le plus souvent liée à un défaut d'étanchéité des restaurations coronaires pendant la période de réparation pulpaire⁸⁶.

Certains auteurs préconisent d'attendre 1 semaine et jusqu'à 30 jours⁸⁷ avant la mise en place de la restauration coronaire définitive afin de vérifier l'absence de symptomatologie clinique au niveau de la dent traitée. Cependant, plus le délai entre la réalisation de la pulpotomie et la mise en place de la restauration coronaire définitive est long, plus le risque de contamination bactérienne est grand.

Ainsi, d'autres auteurs préconisent la réalisation de la restauration coronaire dans la séance ou dans les 2 jours après la réalisation de la pulpotomie⁸⁸. La restauration peut être réalisée par méthode directe ou par méthode indirecte selon le volume de la perte de substance dentaire.

2.6. Les principaux biomatériaux de coiffage pulpaire

Les biomatériaux de coiffage pulpaire sont mis en place directement au contact de la pulpe dentaire afin de préserver la vitalité pulpaire et promouvoir la formation d'une barrière protectrice minéralisée. Ils doivent également répondre à un cahier des charges précis pour assurer une efficacité à court, moyen et long terme.

Hebling et al.⁸⁹ ont montré que le recouvrement direct d'un tissu pulpaire non inflammatoire par un système adhésif induit une réaction inflammatoire persistante et une absence de réparation complète de la pulpe à 60 jours. Il semble donc indispensable d'interposer un matériau bioactif et biocompatible entre la pulpe et le matériau de restauration.

⁸⁶ Massler, « Preserving the exposed pulp : a review ».

⁸⁷ Simon et al., « Should pulp chamber pulpotomy be seen as a permanent treatment ? Some preliminary thoughts ».

⁸⁸ Asgary et Shirvai, « Pulpotomy with calcium hydroxide may be an effective alternative to root canal therapy in vital teeth ».

⁸⁹ Hebling, Giro, et Costa, « Biocompatibility of an adhesive system applied to exposed human dental pulp ».

2.6.1 L'hydroxyde de calcium

2.6.1.1. Présentation

L'hydroxyde de calcium est un biomatériau de formule brute $\text{Ca}(\text{OH})_2$ dont l'utilisation est très répandue en odontologie notamment pour son excellent rapport coût/efficacité. Jusqu'à la fin du 20ème siècle, il a été considéré comme le « gold standard » des thérapeutiques de coiffage pulpaire. Depuis l'arrivée de nouveaux biomatériaux sur le marché, son utilisation tend à se restreindre.

2.6.1.2. Propriétés

L'hydroxyde de calcium tient ses propriétés de la libération d'ions calcium (Ca^{2+}) et hydroxyde (OH^-). Il présente plusieurs actions favorables au maintien de la vitalité pulpaire telles qu'une action anti-bactérienne, anti-inflammatoire, hémostatique⁹⁰. L'action anti-bactérienne de l'hydroxyde de calcium est liée à son pH alcalin (pH=12,4) et à la libération d'ions hydroxydes qui maintiennent dans le temps un milieu défavorable à la croissance bactérienne. Ce pH élevé induit une nécrose superficielle du tissu pulpaire qui est à l'origine de l'induction de la formation de tissus minéralisés⁹¹.

L'hydroxyde de calcium induit également l'expression de molécules telles que le collagène de type III et la fibronectine, essentielles à la réparation des tissus⁹². D'autres propriétés stimulant la formation de tissus durs ont été mises en évidence telles qu'une capacité à dissoudre la dentine permettant la libération de $\text{TGF}\beta$ ainsi qu'une action sur l'ATPase, la phosphatase alcaline et la pyrophosphatase, trois activateurs de la minéralisation⁹³.

⁹⁰ Foreman et Barnes, « Review of calcium hydroxide ».

⁹¹ Akhlaghi et Khademi, « Outcomes of vital pulp therapy in permanent teeth with different medicaments based on review of the literature ».

⁹² Fernandes et al., « Direct capping of human pulps with a dentin bonding system and calcium hydroxide : an immuno-histochemical analysis ».

⁹³ Foreman et Barnes, « Review of calcium hydroxide ».

2.6.1.3. Inconvénients

L'hydroxyde de calcium présente des résultats variables et imprévisibles. En effet, l'analyse histologique du pont minéralisé formé montre une structure poreuse pouvant conduire à une contamination bactérienne secondaire et donc à l'échec du traitement⁹⁴. De plus, le pH élevé de l'hydroxyde de calcium induit une zone de nécrose superficielle, lieu d'incubation idéal pour la croissance bactérienne. Enfin, l'hydroxyde de calcium présente une mauvaise adhésion à la dentine et de faibles propriétés mécaniques⁹⁵.

2.6.2 Le Mineral Trioxide Aggregate (MTA)

2.6.2.1. Présentation

En réponse aux défauts d'utilisation de l'hydroxyde de calcium, les scientifiques ont abouti à la découverte d'autres matériaux de coiffage pulpaire. Ainsi, le MTA a été introduit en 1993⁹⁶ comme un matériau de réparation des perforations radiculaires et est devenu l'un des biomatériaux de coiffage pulpaire les plus étudiés au cours de ces 20 dernières années.

Le MTA se compose de 50 à 75 % d'oxyde de calcium et de 15 à 25 % de dioxyde de silicium. Le mélange de ces deux composants produit du silicate de tricalcium, du silicate de dicalcium, de l'aluminate tricalcique et de l'aluminoferrite tétracalcique⁹⁷. De l'oxyde de bismuth est ajouté pour la radio-opacité et la réaction de prise. Le MTA existe sous deux formes : le MTA gris et le MTA blanc. La composition de ce dernier diffère et ne contient ni particule ferrique, ni silicate dicalcique⁹⁸. En effet, la présence de fer dans la formulation du MTA gris peut entraîner une discoloration de la dent.

⁹⁴ Cox et al., « Tunnel defects in dentin bridges : their formation following direct pulp capping ».

⁹⁵ Schuurs, Gruythuysen, et Wesselink, « Pulp capping with adhesive resin-based composite vs. calcium hydroxide : a review ».

⁹⁶ Lee, Monsef, et Torabinejad, « Sealing ability of a mineral trioxide aggregate for repair of lateral root perforations ».

⁹⁷ Camilleri et Pitt Ford, « Mineral trioxide aggregate : a review of the constituents and biological properties of the material ».

⁹⁸ Nair et al., « Histological, ultrastructural and quantitative investigations on the response of healthy human pulps to experimental capping with mineral trioxide aggregate : a randomized controlled trial ».

Cependant, une discoloration a également été observée avec le MTA blanc en raison d'une interaction chimique entre l'oxyde de bismuth et le collagène de la dentine⁹⁹. Une alternative au risque de dyschromie dentaire est l'utilisation du Neo MTA Plus® (Avalon Biomed, Houston, USA) ou de la Biodentine® (Septodont, Saint-Maur-des-Fossés, France)¹⁰⁰.

2.6.2.2. Propriétés

La biocompatibilité du MTA est due à la formation d'hydroxyde de calcium comme produit de réaction¹⁰¹. Ainsi, certains avantages du MTA sont comparables à ceux de l'hydroxyde de calcium comme le pH élevé et l'effet anti-bactérien. En effet, le MTA possède un pH de 10,2 qui augmente jusqu'à 12,5 pendant les premières heures de prise. Cette forte alcalinité lui confère un effet antifongique qui va dépendre de sa concentration¹⁰².

Le MTA a par ailleurs démontré une capacité supérieure à maintenir l'intégrité du tissu pulpaire, à produire un pont minéralisé plus épais, moins poreux et plus rapidement que l'hydroxyde de calcium¹⁰³. En effet, les cellules de la pulpe dentaire ont démontré des niveaux d'activation plus élevés lorsqu'elles sont en contact direct avec le MTA, ce qui pourrait conduire à une formation plus rapide et plus prédictible du pont minéralisé¹⁰⁴. Dans leur étude, Aeinehchi et al. rapportent la formation d'un pont minéralisé de 0,43mm d'épaisseur avec le MTA contre 0,15 mm d'épaisseur avec l'hydroxyde de calcium après évaluation histologique à 6 mois post-opératoire¹⁰⁵.

⁹⁹ Marciano et al., « Assessment of color stability of white mineral trioxide aggregate angelus and bismuth oxide in contact with tooth structure ».

¹⁰⁰ Camilleri, « Staining potential of Neo MTA Plus, MTA Plus, and Biodentine used for pulpotomy procedures ».

¹⁰¹ Camilleri et Pitt Ford, « Mineral trioxide aggregate : a review of the constituents and biological properties of the material ».

¹⁰² Pariohkh et Torabinejad, « Mineral trioxide aggregate : a comprehensive literature review. Part I, Chemical, physical, and antibacterial properties ».

¹⁰³ Aeinehchi et al., « Mineral trioxide aggregate (MTA) and calcium hydroxide as pulp-capping agents in human teeth : a preliminary report ».

¹⁰⁴ Paranjpe et al., « Direct contact with mineral trioxide aggregate activates and differentiates human dental pulp cells ».

¹⁰⁵ Aeinehchi et al., « Mineral trioxide aggregate (MTA) and calcium hydroxide as pulp-capping agents in human teeth : a preliminary report ».

Le MTA favorise le recrutement et la prolifération des cellules indifférenciées ainsi que leur différenciation en « odontoblast-like cells »¹⁰⁶. Il régule l'expression de l'ostéocalcine, de la phosphatase alcaline, de la sialoprotéine et induit également une augmentation de la sécrétion de facteurs angiogéniques nécessaires au processus de réparation pulpaire¹⁰⁷. De plus, le MTA présente significativement moins de toxicité que l'hydroxyde de calcium¹⁰⁸. Sa résistance à la compression augmente avec le temps jusqu'à atteindre seulement 67 MPa au bout de 21 jours¹⁰⁹. Par conséquent, ce matériau ne peut être utilisé en restauration coronaire provisoire.

Le MTA présente donc les avantages d'une bonne biocompatibilité, d'une adhésion étroite à la dentine, d'une induction de la formation de tissu minéralisé et d'être hydrophile, ce qui en fait un biomatériau approprié lors des traitements par pulpotomie.

2.6.2.3. Inconvénients

En dépit de ses excellentes propriétés, le MTA présente également quelques défauts tels qu'une activité antimicrobienne non prévisible¹¹⁰, un coût élevé et un potentiel de décoloration.

Le principal défaut du MTA reste son temps de prise très long qui ne permet pas la réalisation d'une obturation définitive dans la même séance. Il existe cependant le MM-MTA® (Micro-Mega, Besançon, France) qui, par l'ajout de carbonate de calcium, permet de réduire le temps de prise à 20 minutes selon le fabricant.

¹⁰⁶ Holland et al., « Mineral trioxide aggregate repair of lateral root perforations ».

¹⁰⁷ Paranjpe, Zhang, et Johnson, « Effects of mineral trioxide aggregate on human dental pulp cells after pulp-capping procedures ».

¹⁰⁸ Nair et al., « Histological, ultrastructural and quantitative investigations on the response of healthy human pulps to experimental capping with mineral trioxide aggregate : a randomized controlled trial ».

¹⁰⁹ Torabinejad et al., « Physical and chemical properties of a new root-end filling material ».

¹¹⁰ Asgary et Kamrani, « Antibacterial effects of five different root canal sealing materials ».

2.6.2.4. Comparaison avec l'hydroxyde de calcium

Une étude réalisée chez l'animal a montré une meilleure capacité de cicatrisation de la pulpe au contact du MTA comparativement à l'hydroxyde de calcium¹¹¹. Une autre étude réalisée sur des molaires d'origine humaine a également montré une meilleure cicatrisation pulpaire dans le groupe utilisant le MTA en coiffage pulpaire direct¹¹². Après extractions, l'évaluation histologique des dents a révélé moins d'hyperémie pulpaire, moins d'inflammation et de nécrose pulpaire ainsi que la formation d'un pont minéralisé plus stable. En effet, l'étude comparative de Tabarsi et al.¹¹³ a également observé que les dents de chien traitées par pulpotomie cervicale à l'hydroxyde de calcium, présentaient un taux supérieur de nécrose pulpaire par rapport au MTA.

Enfin, une étude clinique randomisée datant de 2008 a comparé la réponse pulpaire de dents saines traitées par coiffage pulpaire direct au MTA ou à l'hydroxyde de calcium. L'étude histologique de 33 dents a montré que la pulpe au contact du MTA présentait moins d'inflammation, un pont minéralisé plus compact et d'épaisseur plus constante dans les 3 mois après le coiffage pulpaire¹¹⁴.

En effet, le MTA semble induire la formation d'un pont minéralisé à un taux et une vitesse plus élevés que l'hydroxyde de calcium¹¹⁵. Ainsi, une revue de la littérature datant de 2015¹¹⁶ conclut que le MTA est plus efficace que l'hydroxyde de calcium pour maintenir la vitalité de la pulpe à long terme après coiffage direct et indirect de la pulpe. En revanche, l'étude indique que le taux de succès de la pulpotomie partielle et cervicale à l'hydroxyde de calcium est similaire à celui du MTA.

¹¹¹ de Souza Costa et al., « Cytotoxic effects and pulpal response caused by a mineral trioxide aggregate formulation and calcium hydroxide ».

¹¹² Aeinehchi et al., « Mineral trioxide aggregate (MTA) and calcium hydroxide as pulp-capping agents in human teeth : a preliminary report ».

¹¹³ Tabarsi et al., « A comparative study of dental pulp response to several pulpotomy agents ».

¹¹⁴ Nair et al., « Histological, ultrastructural and quantitative investigations on the response of healthy human pulps to experimental capping with mineral trioxide aggregate : a randomized controlled trial ».

¹¹⁵ Tran et al., « Effect of a calcium-silicate-based restorative cement on pulp repair ».

¹¹⁶ Akhlaghi et Khademi, « Outcomes of vital pulp therapy in permanent teeth with different medicaments based on review of the literature ».

2.6.3 La Biodentine®

2.6.3.1. Présentation

La Biodentine® (Septodont, Saint-Maur-des-Fossés, France) est commercialement disponible depuis 2009. Il s'agit d'un ciment bioactif dont la composition s'inspire du ciment MTA mais dont les propriétés ont été modifiées pour améliorer les qualités de manipulation du matériau et réduire le temps de prise¹¹⁷. La Biodentine® possède des propriétés mécaniques semblables à la dentine et se compose d'une poudre et d'un liquide.

La poudre est constituée de silicate tricalcique, de carbonate de sodium et d'oxyde de zirconium pour la radio-opacité (très légèrement supérieure à celle de la dentine). Le liquide est composé d'eau, de polymères hydrosolubles et de chlorure de calcium, utilisé comme un accélérateur de prise¹¹⁸. D'après le fabricant, le temps de travail de la Biodentine® est de 6 minutes et son temps de prise est compris entre 9 et 12 minutes.

2.6.3.2. Propriétés

Les propriétés physico-chimiques de la Biodentine® se rapprochent de celle de la dentine. Sa résistance à la compression augmente avec le temps. Elle atteint une valeur de 130 MPa environ 1 heure après la fin de la prise puis 240 MPa au bout de 24 heures jusqu'à atteindre 300 MPa au bout d'un mois, une valeur très proche de celle de la dentine (297 MPa).

La Biodentine® possède également une très bonne biocompatibilité. Laurent et al.¹¹⁹ ont évalué la génotoxicité, la cytotoxicité et les effets de la Biodentine® sur les fonctions spécifiques des cellules cibles. Ils n'ont constaté aucune altération de la fonction spécifique des fibroblastes, ni de l'expression du collagène de type I. Une autre étude¹²⁰ a évalué la réponse du tissu pulpaire après coiffage pulpaire à la Biodentine®. Les résultats indiquent que la Biodentine® stimule la formation de tissus minéralisés et garantit une bonne capacité d'étanchéité grâce à la formation de cristaux d'hydroxyapatite à sa surface.

¹¹⁷ Camilleri, « Investigation of Biodentine as dentine replacement material ».

¹¹⁸ Nowicka et al., « Response of human dental pulp capped with Biodentine and mineral trioxide aggregate ».

¹¹⁹ Laurent et al., « Induction of specific cell responses to a Ca(3)SiO(5)-based posterior restorative material ».

¹²⁰ Shayegan et al., « Biodentine used as a pulp-capping agent in primary pig teeth ».

En effet, la Biodentine® induit la formation d'un pont minéralisé précoce et augmente considérablement la sécrétion de TGF- β 1 à partir de cellules pulpaire¹²¹. Cette augmentation est également observée avec l'hydroxyde de calcium et le MTA.

Les bonnes propriétés mécaniques de la Biodentine® offrent la possibilité de l'utiliser comme matériau de restauration postérieur jusqu'à 6 mois¹²². La Biodentine® est à manipuler à l'abri de toute source d'humidité afin d'éviter une perturbation de la réaction de prise. Finalement, la Biodentine® est un bon matériau de coiffage pulpaire, capable de promouvoir la formation d'un pont minéralisé dense ; cependant, le recul clinique reste faible comparativement à l'hydroxyde de calcium et au MTA.

2.6.3.3. Comparaison avec le MTA

La Biodentine® a montré une biocompatibilité et une induction de la formation de tissu minéralisé similaire à celle du MTA chez le chien¹²³. Chez l'Homme, une étude¹²⁴ montre des réponses cellulaires identiques entre les deux biomatériaux après un coiffage pulpaire.

Par ailleurs, des auteurs¹²⁵ ont observé une libération de calcium plus élevée par la Biodentine® comparativement au MTA. En effet, une étude¹²⁶ a comparé la viabilité des cellules de la pulpe dentaire grâce à l'analyse de l'expression de marqueurs de la minéralisation in vitro et in vivo. L'étude conclut que la Biodentine® et le MTA ont des effets similaires concernant la viabilité des cellules pulpaire. In vivo, la Biodentine® stimule les mêmes marqueurs de la minéralisation que le MTA mais la coloration au niveau des marqueurs semble plus intense que pour le MTA. Les auteurs suggèrent que la Biodentine® pourrait être plus avantageuse que le MTA à long terme dans le cadre des thérapeutiques de conservation de la vitalité pulpaire.

¹²¹ Laurent, Camps, et About, « Biodentine induces TGF- β 1 release from human pulp cells and early dental pulp mineralization ».

¹²² Koubi et al., « Clinical evaluation of the performance and safety of a new dentine substitute, Biodentine, in the restoration of posterior teeth : a prospective study ».

¹²³ De Rossi et al., « Comparison of pulpal responses to pulpotomy and pulp capping with biodentine and mineral trioxide aggregate in dogs ».

¹²⁴ Nowicka et al., « Response of human dental pulp capped with Biodentine and mineral trioxide aggregate ».

¹²⁵ Han et Okiji, « Uptake of calcium and silicon released from calcium silicate-based endodontic materials into root canal dentine ».

¹²⁶ Daltoé et al., « Expression of mineralization markers during pulp response to Biodentine and mineral trioxide aggregate ».

Cependant, d'autres études sont nécessaires pour déterminer le rôle exact des marqueurs de la minéralisation et mettre en évidence les voies de signalisation activées.

Finalement, peu d'éléments différencient les deux ciments tricalciques mis à part un temps de prise réduit, l'absence de risque de dyschromie dentaire et la possibilité d'utiliser la Biodentine® comme matériau de restauration coronaire provisoire jusqu'à 6 mois grâce à son excellente résistance à la compression.

2.6.4 Le CEM (Calcium Enriched Mixture) ou NEC (Novel Endodontic Cement)

2.6.4.1. Présentation

Un nouveau ciment appelé CEM ou NEC a été introduit il y a quelques années comme ciment d'obturation endodontique par Asgary et al. en 2006¹²⁷ mais n'est pas commercialisé en France actuellement.

Mélangé à une solution aqueuse, ce ciment forme un mélange bioactif enrichi de calcium et de phosphate. Il présente des indications cliniques similaires au MTA mais sa composition chimique est différente¹²⁸.

Les composants principaux de la poudre de CEM sont l'oxyde de calcium (CaO), le trioxyde de soufre (SO₃), le pentoxyde de phosphore (P₂O₅) et le dioxyde de silicium (SiO₂).

D'autres composants plus minoritaires sont présents tels que le trioxyde d'aluminium (Al₂O₃), l'oxyde de sodium (Na₂O), l'oxyde de magnésium (MgO) et l'ion chlorure (Cl-)¹²⁹.

¹²⁷ Asgary et al., « The properties of a new endodontic material ».

¹²⁸ Asgary et al., « Comparison of mineral trioxide aggregate's composition with Portland cements and a new endodontic cement ».

¹²⁹ Bali et al., « Calcium enriched mixture cement : a review ».

2.6.4.2. Propriétés

La biocompatibilité du CEM a été associée à la libération d'ions calcium lors de la réaction de prise et à la formation de cristaux d'hydroxyapatite. En effet, le CEM a la capacité de former de l'hydroxyapatite à sa surface en solution saline et présente des caractéristiques de surface similaires à celles de la dentine environnante¹³⁰. Une étude¹³¹ sur le CEM révèle que ce matériau est capable d'induire la formation de tissu dur et ses propriétés physiques sont jugées acceptables.

Son excellente étanchéité s'explique par ses caractéristiques de manipulation et sa légère expansion de prise. De plus, le CEM est hydrophile et peut donc être mis en place dans un environnement humide¹³². Le temps de prise du CEM est inférieur à une heure (environ 50 minutes) et présente un pH alcalin d'environ 10,7¹³³.

Par ailleurs, le CEM est efficace contre *Streptococcus mutans*, *Escherichia coli*, *Actinomyces* mais inefficace contre *Enterococcus faecalis*¹³⁴. Cependant, le faible recul clinique de l'utilisation du CEM ne permet pas de mettre en évidence les éventuels inconvénients liés à son utilisation à long terme.

2.6.4.3. Comparaison avec le MTA

Le CEM est biocompatible et semblable au MTA en matière d'effets cytotoxiques. Ses propriétés physiques sont proches de celles du MTA¹³⁵. Aussi, le CEM stimule autant la formation de tissus durs que le MTA et fournit un scellement aussi efficace en matière d'étanchéité¹³⁶.

¹³⁰ Asgary et al., « Effect of two storage solutions on surface topography of two root-end fillings ».

¹³¹ Asgary et al., « The properties of a new endodontic material ».

¹³² Ibid.

¹³³ Utneja et al., « Current perspectives of bio-ceramic technology in endodontics : calcium enriched mixture cement : review of its composition, properties and applications ».

¹³⁴ Hasan Zarrabi et al., « Comparative evaluation of antimicrobial activity of three cements : new endodontic cement (NEC), mineral trioxide aggregate (MTA) and Portland ».

¹³⁵ Asgary et al., « Comparison of mineral trioxide aggregate's composition with Portland cements and a new endodontic cement ».

¹³⁶ Asgary et al., « A comparative study of histologic response to different pulp capping materials and a novel endodontic cement ».

Ainsi, une étude *in vivo*¹³⁷ réalisée chez le chien a montré que le CEM et le MTA sont associés à une réponse pulpaire similaire et favorable ainsi qu'à la formation d'un pont minéralisé.

Une autre étude¹³⁸, cette fois réalisée chez l'homme, a voulu comparer la réponse pulpaire entre le CEM et le MTA sur 32 prémolaires matures programmées à être extraites pour des raisons orthodontiques. Après une analyse histologique à 2 semaines puis à 8 semaines, les auteurs ont observé dans les deux groupes, un pont minéralisé plus épais, des tubulis dentinaires plus nombreux et moins d'inflammation pulpaire au bout de 8 semaines.

Le CEM et le MTA ont donc également montré une biocompatibilité similaire et une réponse pulpaire favorable induisant la formation de tissu minéralisé.

Néanmoins, le CEM présente quelques avantages par rapport au MTA tels qu'un temps de prise nettement plus court, de meilleures caractéristiques de manipulation (épaisseur de film, fluidité)¹³⁹ et un prix moins élevé. Enfin, le CEM a démontré un effet antibactérien supérieur au MTA¹⁴⁰. Les auteurs ont suggéré que l'effet antimicrobien du CEM est amélioré avec le temps d'incubation et l'augmentation de la concentration du ciment.

2.6.5 Les ciments biocéramiques

De nombreuses nouvelles biocéramiques ont récemment vu le jour comme par exemple le TotalFill® (FKG, Suisse), le BioAggregate® (Innovative BioCeramix, Burnaby, Canada) ou l'EndoSequence Root Repair Material (ERRM ; Brasseler, Savannah, USA). Ces biomatériaux ont les mêmes indications que le MTA. La cytotoxicité et la biocompatibilité du TotalFill®, du BioAggregate® et de l'ERRM sont comparables à celles du MTA. Cependant, peu d'études cliniques ont analysé les résultats de la pulpotomie des dents permanentes matures avec ces biomatériaux et le recul clinique reste faible comparativement au MTA¹⁴¹.

¹³⁷ Tabarsi et al., « A comparative study of dental pulp response to several pulpotomy agents ».

¹³⁸ Zarrabi et al., « Histologic assessment of human pulp response to capping with mineral trioxide aggregate and a novel endodontic cement ».

¹³⁹ Utneja et al., « Current perspectives of bio-ceramic technology in endodontics : calcium enriched mixture cement : review of its composition, properties and applications ».

¹⁴⁰ Hasan Zarrabi et al., « Comparative evaluation of antimicrobial activity of three cements : new endodontic cement (NEC), mineral trioxide aggregate (MTA) and Portland ».

¹⁴¹ Torabinejad, Parirokh, et Dummer, « Mineral trioxide aggregate and other bioactive endodontic cements : an updated overview. Part II, Other clinical applications and complications. »

3 : Discussion

3.1. Critères de succès thérapeutique

Après la réalisation d'une pulpotomie sur une dent permanente mature, le praticien doit instaurer un calendrier de suivi clinique et radiographique régulier afin d'intercepter au plus tôt tout signe d'échec thérapeutique. Il est recommandé de réaliser un rendez-vous de contrôle à 1 semaine, 1 mois, 3 mois, 6 mois, 12 mois post-opératoire puis une fois par an¹⁴².

L'absence de douleur ou de signe clinique et radiographique de nécrose lors des rendez-vous de contrôle indique un résultat favorable du traitement.

Pour une meilleure compréhension, nous distinguerons le succès clinique du succès radiographique bien qu'en pratique ils ne doivent pas être dissociés.

Pour exemple, un essai clinique randomisé¹⁴³ a mis en évidence un écart important entre le taux de succès clinique et radiographique. L'étude indique un taux de succès clinique de 85,4 % à 12 mois mais un taux de succès radiographique de seulement 39,6 % à 12 mois. Cependant, dans cette étude, les auteurs considèrent qu'un élargissement desmodontal seul est un critère d'échec thérapeutique et que les dents concernées doivent être traitées endodontiquement. C'est pourquoi, il est important d'établir des critères de succès cliniques et radiographiques communs entre les études et de considérer le succès thérapeutique comme le résultat de l'ensemble de ces critères.

3.1.1. Suivi clinique

Il s'agit du recueil de l'historique des symptômes du patient et de la recherche de signes cliniques évocateurs d'une nécrose pulpaire.

L'examen clinique comprend l'inspection visuelle, la palpation, le test de percussion et les tests de sensibilité pulpaire.

L'évaluation de l'étanchéité et de l'intégrité de la restauration coronaire est également à prendre en considération.

¹⁴² Swift, Trope, et Ritter, « Vital pulp therapy for the mature tooth : can it work ? »

¹⁴³ Kumar et al., « Comparative evaluation of platelet-rich fibrin, mineral trioxide aggregate, and calcium hydroxide as pulpotomy agents in permanent molars with irreversible pulpitis : a randomized controlled trial ».

Les indicateurs de succès cliniques sont les suivants¹⁴⁴ :

- Absence de gonflement, de fistule ou de suintement,
- Absence de douleur à la palpation,
- Absence de douleur à la percussion,
- Tests de sensibilité pulpaire positifs et non exacerbés.

Cependant, le test de sensibilité au froid n'est pas considéré comme un indicateur fiable d'évaluation de la vitalité pulpaire des dents traitées par pulpotomie cervicale¹⁴⁵. En effet, la taille de la restauration coronaire et l'épaisseur de dentine tertiaire diminuent la fiabilité de ce test et peut conduire à l'augmentation de résultats faux négatifs. Le test électrique semble plus fiable mais les résultats peuvent également être faussés en raison de la faible conductivité électrique de certains matériaux utilisés (MTA, composite).¹⁴⁶

3.1.2. Suivi radiographique

Le suivi radiographique de la dent traitée par pulpotomie est primordial car quelquefois la dent se nécrose de façon asymptomatique et seule la radiographie est le témoin de l'échec du traitement¹⁴⁷.

Les critères radiographiques suivants indiquent un résultat favorable de la pulpotomie des dents permanentes matures¹⁴⁸ :

- Absence de signe radiologique de radio-clarté péri-apicale ou au niveau de la furcation,
- Cicatrisation de la lésion péri-apicale initialement présente,
- Absence de signe radiologique de résorption inflammatoire interne ou externe,
- Absence de calcification intra-pulpaire,
- Formation de dentine réparatrice, visible à partir de la 4ème semaine post-opératoire par la présence d'un pont minéralisé.

¹⁴⁴ Zanini, Hennequin, et Cousson, « A review of criteria for the evaluation of pulpotomy outcomes in mature permanent teeth ».

¹⁴⁵ Ibid.

¹⁴⁶ Simon et al., « Should pulp chamber pulpotomy be seen as a permanent treatment ? Some preliminary thoughts ».

¹⁴⁷ Linsuwanont et al., « Treatment outcomes of mineral trioxide aggregate pulpotomy in vital permanent teeth with carious pulp exposure : the retrospective study ».

¹⁴⁸ Zanini, Hennequin, et Cousson, « A review of criteria for the evaluation of pulpotomy outcomes in mature permanent teeth ».

Ce pont minéralisé est considéré comme une réponse favorable aux traitements de conservation de la vitalité pulpaire et un fort indicateur de succès car il signe la mise en place d'un processus de réparation pulpaire¹⁴⁹.

Une étude rétrospective datant de 2015¹⁵⁰, indique que la présence d'une barrière minéralisée est associée à une réduction de 84 % du taux d'échec. Cependant, il ne permet pas à lui seul de garantir le succès thérapeutique¹⁵¹ et n'est pas toujours visible.

Une étude datant de 2014¹⁵² rapporte par exemple que seulement 34 % des dents traitées par pulpotomie cervicale au MTA ont présenté un pont minéralisé après 2 ans de suivi en moyenne.

En effet, il est possible qu'un tissu fibreux recouvre la pulpe résiduelle à la place d'un tissu minéralisé¹⁵³.

Par ailleurs, les calcifications intra-pulpaire ou oblitérations canalaires semblent plus fréquentes lors des pulpotomies cervicales comparativement aux pulpotomies partielles¹⁵⁴. En cas d'échec thérapeutique, le recours à un traitement endodontique peut s'avérer techniquement complexe. Cependant, dans la majorité des études, aucune oblitération pulpaire n'est constatée et ce plusieurs années après la pulpotomie^{155 156 157}.

¹⁴⁹ Kemal Caliřkan, « Clinical reliability of the dentine bridge formed after pulpotomy : a case report ».

¹⁵⁰ Kunert et al., « Permanent teeth pulpotomy survival analysis : retrospective follow-up ».

¹⁵¹ Langeland, « Management of the inflamed pulp associated with deep carious lesion ».

¹⁵² Alqaderi, Al-Mutawa, et Qudeimat, « MTA pulpotomy as an alternative to root canal treatment in children's permanent teeth in a dental public health setting ».

¹⁵³ Akhlaghi et Khademi, « Outcomes of vital pulp therapy in permanent teeth with different medicaments based on review of the literature ».

¹⁵⁴ Cleaton-Jones et al., « Equivalency study of histological responses to complete or partial pulpotomies in inflamed baboon immature first permanent molars ».

¹⁵⁵ Simon et al., « Should pulp chamber pulpotomy be seen as a permanent treatment ? Some preliminary thoughts ».

¹⁵⁶ Kumar et al., « Comparative evaluation of platelet-rich fibrin, mineral trioxide aggregate, and calcium hydroxide as pulpotomy agents in permanent molars with irreversible pulpitis : a randomized controlled trial ».

¹⁵⁷ Alqaderi, Al-Mutawa, et Qudeimat, « MTA pulpotomy as an alternative to root canal treatment in children's permanent teeth in a dental public health setting ».

Seule une étude rétrospective datant de 2017¹⁵⁸ rapporte 17 cas d'oblitérations pulpaire soit 30 % des dents traitées par pulpotomie cervicale au MTA. Parmi ces dents, une seule a présenté une lésion péri-apicale à 2 mois post-opératoire et nécessité un traitement endodontique. En effet l'incidence des oblitérations canalaire conduisant à une lésion péri-apicale n'est pas fréquente.

L'oblitération pulpaire étant un mécanisme de protection de la dent ou une réponse physiologique liée à l'âge, plus de 75 % des dents qui présentent une calcification pulpaire sont asymptomatiques et ne requièrent qu'une surveillance clinique et radiographique¹⁵⁹.

L'incapacité de traiter ces dents par traitement endodontique en cas d'échec n'a pas encore été signalée et lorsqu'un échec apparaît, celui-ci est généralement précoce et permet une ré-intervention. Les possibilités d'une ré-intervention plus tardive devront être évaluées afin d'éviter toute perte de chance des traitements par pulpotomie.

D'autre part, un seul cas de résorption inflammatoire radulaire externe a été rapporté dans l'essai clinique randomisé d'Asgary et al.¹⁶⁰ Ces événements indésirables sont donc peu fréquents¹⁶¹.

¹⁵⁸ Linsuwanont et al., « Treatment outcomes of mineral trioxide aggregate pulpotomy in vital permanent teeth with carious pulp exposure : the retrospective study ».

¹⁵⁹ McCabe et Dummer, « Pulp canal obliteration : an endodontic diagnosis and treatment challenge ».

¹⁶⁰ Asgary et Eghbal, « Treatment outcomes of pulpotomy in permanent molars with irreversible pulpitis using biomaterials : a multi-center randomized controlled trial ».

¹⁶¹ Ward, « Vital pulp therapy in cariously exposed permanent teeth and its limitations ».

3.2. Paramètres influençant le taux de succès de la pulpotomie des dents permanentes matures

Comme pour toute procédure clinique, les compétences du praticien dans la réalisation des thérapeutiques de conservation de la vitalité pulpaire sont décisives, allant de la prise de décision clinique jusqu'à la réalisation d'une restauration coronaire étanche en passant par la sélection rigoureuse des cas cliniques. Mais il existe également d'autres paramètres pouvant jouer sur le succès ou l'échec de la pulpotomie des dents permanentes matures.

3.2.1. L'état de santé du patient

Les pathologies affectant le système immunitaire ou circulatoire peuvent altérer les capacités de défense du complexe dentino-pulpaire et rendre aléatoire le succès de la pulpotomie. Des études cliniques ont énoncé que l'état pulpaire initial et les capacités de défenses immunitaires de l'individu sont probablement plus importantes que la taille et le temps d'exposition de la pulpe à l'environnement buccal^{162 163}.

En revanche, une étude de cohorte datant de 2016¹⁶⁴ indique que les pathologies systémiques telles que le diabète, l'hypertension, les cardiopathies ou même la consommation de tabac ne semblent pas affecter les résultats de la pulpotomie cervicale des dents permanentes à long terme.

D'autres études sont donc nécessaires pour affiner le lien de corrélation existant entre l'état de santé du patient et le taux de succès des pulpotomies sur dents permanentes matures.

3.2.2. L'asepsie

La cause principale de l'échec des thérapeutiques de conservation de la vitalité pulpaire est la contamination bactérienne de la pulpe pendant le processus de cicatrisation pulpaire¹⁶⁵.

Ainsi, en parallèle de la mise en place d'une restauration coronaire étanche dans les plus brefs délais, l'utilisation de la digue et de fraises stériles est fortement recommandée.

¹⁶² Russo, Holland, et de Souza, « Radiographic and histological evaluation of the treatment of inflamed dental pulps ».

¹⁶³ Kemal Calişkan et Sepetçioğlu, « Partial pulpotomy in crown-fractured permanent incisor with hyperplastic pulpitis : a case report ».

¹⁶⁴ Asgary et Shirvai, « Pulpotomy with calcium hydroxide may be an effective alternative to root canal therapy in vital teeth ».

¹⁶⁵ Massler, « Preserving the exposed pulp : a review ».

3.2.3. La qualité du caillot sanguin

Matsuo et al.¹⁶⁶ ont signalé une incidence d'échec significativement plus élevée lorsqu'un saignement pulpaire per-opératoire abondant est observé.

L'apposition directe d'un biomatériau sur le tissu pulpaire dont le contrôle de l'hémostase n'a pas été correctement réalisé réduit les chances de formation d'un pont minéralisé et de succès à long terme, en raison de la formation possible d'un caillot sanguin extra-pulpaire. En effet, la persistance d'un caillot sanguin est préjudiciable à la cicatrisation pulpaire car il peut interférer en agissant comme un substrat bactérien ou empêcher l'action du biomatériau de coiffage pulpaire¹⁶⁷.

3.2.4. L'âge du patient

La pulpotomie des dents permanentes matures, notamment chez l'adulte, est controversée. Il est généralement admis que le pronostic est meilleur chez le patient jeune. Il a donc été recommandé que ces traitements soient pratiqués uniquement chez les jeunes adultes¹⁶⁸ en raison d'un meilleur potentiel de réparation pulpaire par rapport aux patients plus âgés.

En effet, avec le vieillissement, l'apport sanguin pulpaire tend à diminuer et la pulpe devient plus fibreuse et moins riche en cellules. On observe une diminution du nombre et de l'activité des fibroblastes et odontoblastes entraînant ainsi une diminution du métabolisme pulpaire et du potentiel réparateur. On observe également une diminution de la perméabilité dentinaire par apposition physiologique continue de dentine secondaire¹⁶⁹.

¹⁶⁶ Matsuo et al., « A clinical study of direct pulp capping applied to carious-exposed pulps ».

¹⁶⁷ Cox et Hafez, « Biocomposition and reaction of pulp tissues to restorative treatments ».

¹⁶⁸ Aguilar et Linsuwanont, « Vital pulp therapy in vital permanent teeth with cariously exposed pulp : a systematic review ».

¹⁶⁹ Yu et Abbott, « An overview of the dental pulp : its functions and responses to injury ».

Cependant, plusieurs cas de pulpotomie chez l'adulte et le patient âgé ont été traités avec succès et ces études aboutissent à la même analyse statistique : aucune corrélation significative n'a été mise en évidence entre l'âge des patients et le taux de succès de la pulpotomie des dents permanentes^{170 171 172 173 174}. Ces études pointent du doigt l'importante capacité de réparation du tissu pulpaire des sujets jeunes ou plus âgés et nous démontrent que l'âge des patients ne doit pas constituer une contre-indication à la réalisation de la pulpotomie.

Néanmoins, de nouvelles études observationnelles de bonne qualité contribueront à une meilleure compréhension de l'influence de l'âge sur les résultats des thérapeutiques de préservation de la vitalité pulpaire.

Il apparaît donc que l'âge des patients n'est pas un facteur déterminant direct dans le succès de la pulpotomie des dents permanentes matures, mais plutôt un facteur indicatif du potentiel de réparation pulpaire.

C'est avant tout le cumul des agressions pulpaires dans le temps qui est le facteur déterminant car il agit comme un facteur de vieillissement prématuré de la pulpe. Ainsi, l'absence d'atteinte carieuse, de restaurations ou de fraisage antérieur laisse intact le potentiel de cicatrisation pulpaire initial.

D'autre part, le degré de maturité radiculaire n'influence pas non plus le taux de succès des traitements par pulpotomie comme le démontre une revue systématique de la littérature conduite par Aguilar et al. en 2011¹⁷⁵.

¹⁷⁰ Asgary et al., « Five-year results of vital pulp therapy in permanent molars with irreversible pulpitis : a non-inferiority multicenter randomized clinical trial ».

¹⁷¹ Asgary et Shirvai, « Pulpotomy with calcium hydroxide may be an effective alternative to root canal therapy in vital teeth ».

¹⁷² Kang et al., « A randomized controlled trial of various MTA materials for partial pulpotomy in permanent teeth ».

¹⁷³ Kunert et al., « Permanent teeth pulpotomy survival analysis : retrospective follow-up ».

¹⁷⁴ Linsuwanont et al., « Treatment outcomes of mineral trioxide aggregate pulpotomy in vital permanent teeth with carious pulp exposure : the retrospective study ».

¹⁷⁵ Aguilar et Linsuwanont, « Vital pulp therapy in vital permanent teeth with cariously exposed pulp : a systematic review ».

3.2.5. Le choix des matériaux

Le rôle des matériaux de coiffage ou de restauration coronaire sont déterminants dans le pronostic des traitements de préservation de la vitalité pulpaire. Ils assurent notamment l'étanchéité nécessaire à la réparation pulpaire. En effet, un défaut d'étanchéité, permettant un passage bactérien, sera responsable d'un échec de traitement tardif entraînant une nécrose pulpaire.

3.2.5.1. De coiffage pulpaire

Les biomatériaux de coiffage pulpaire sont au contact direct du tissu pulpaire et doivent donc nécessairement être biocompatibles et bioactifs afin d'induire la formation d'une barrière minéralisée. Chaque biomatériau possède des propriétés qui lui sont propres et leur choix doit être rigoureusement réfléchi en fonction de la situation clinique, de leurs propriétés physiques et chimiques, de leur temps de prise ou de leur compatibilité avec les systèmes adhésifs et composites.

Plusieurs études ont comparé l'efficacité des biomatériaux dans le traitement par pulpotomie des dents permanentes matures. Un seul essai clinique datant de 2017¹⁷⁶ met en évidence une différence significative entre le taux de succès de la pulpotomie partielle au MTA et à l'hydroxyde de calcium. C'est également le premier essai clinique randomisé contrôlé qui met en œuvre la pulpotomie partielle sur des molaires permanentes matures en pulpite irréversible. Après 2 ans de suivi, les auteurs concluent à un taux de succès de la pulpotomie partielle au MTA significativement supérieur à l'hydroxyde de calcium (85 % contre 43 %) soit un taux de réussite 1,9 fois plus élevé avec le MTA.

Concernant la pulpotomie cervicale des dents permanentes matures, une méta-analyse datant de 2016¹⁷⁷ n'a pas mis en évidence de différence significative entre le taux de succès de la pulpotomie cervicale au MTA et à l'hydroxyde de calcium (respectivement 92 % et 88 %). Par ailleurs, un essai clinique multi-centrique randomisé contrôlé datant de 2012¹⁷⁸ rapporte un taux de succès clinique et radiographique semblable entre la pulpotomie cervicale au MTA et au CEM sur 413 molaires permanentes matures en pulpite irréversible à 12 mois de suivi (respectivement 98 % et 97 %).

¹⁷⁶ Taha et Khazali, « Partial pulpotomy in mature permanent teeth with clinical signs indicative of irreversible pulpitis : a randomized clinical trial ».

¹⁷⁷ Alqaderi et al., « Coronal pulpotomy for cariously exposed permanent posterior teeth with closed apices : a systematic review and meta-analysis ».

¹⁷⁸ Asgary et Eghbal, « Treatment outcomes of pulpotomy in permanent molars with irreversible pulpitis using biomaterials : a multi-center randomized controlled trial ».

3.2.5.2. De restauration coronaire

La mise en place d'une restauration coronaire étanche empêchant la pénétration des micro-organismes est également nécessaire pour garantir le succès clinique à long terme des traitements de préservation de la vitalité pulpaire¹⁷⁹.

En effet, diverses études ont suggéré que les capacités d'étanchéité de la restauration coronaire est le facteur clef du succès thérapeutique à long terme^{180 181}. Cox et al.¹⁸² ont par exemple montré que seulement 3 semaines après la mise en place d'une restauration étanche, une réorganisation pulpaire et une néoformation de tissu dur avaient lieu. Tandis qu'en l'absence de restauration étanche, une inflammation sévère et une nécrose pulpaire ont été observées ainsi que la présence de bactéries au niveau de l'interface entre la pulpe et la restauration. Les bactéries et leurs toxines peuvent en effet pénétrer jusqu'à la pulpe via les porosités présentes au sein du pont minéralisé.

De plus, une étude rétrospective¹⁸³ a mis en évidence une corrélation significative entre l'échec du traitement par pulpotomie cervicale à l'hydroxyde de calcium et la qualité de la restauration en composite. Ainsi, les possibilités de restauration coronaire et la quantité de tissu dentaire résiduel doivent être rigoureusement évaluées afin de garantir un pronostic favorable à long terme¹⁸⁴.

Le type de restauration coronaire semble également jouer un rôle. Une étude de cohorte datant de 2016¹⁸⁵ indique que la restauration au composite direct accroît le risque d'échec des traitements par pulpotomie cervicale par rapport à une restauration à l'amalgame ou par couronne dentaire. Les cas d'échecs sont essentiellement dus à des cas de fêlures plutôt qu'à des échecs de la pulpotomie en elle-même. Les auteurs concluent, après analyse statistique, que la couronne dentaire est le meilleur choix de restauration pour réduire le risque de fracture coronaire.

¹⁷⁹ Cohenca, Paranjpe, et Berg, « Vital pulp therapy ».

¹⁸⁰ Massler, « Preserving the exposed pulp : a review ».

¹⁸¹ Trope et al., « Capping the inflamed pulp under different clinical conditions ».

¹⁸² Cox et al., « Biocompatibility of surface-sealed dental materials against exposed pulps ».

¹⁸³ Demarco et al., « Influence of the restoration quality on the success of pulpotomy treatment : a preliminary retrospective study ».

¹⁸⁴ Aguilar et Linsuwanont, « Vital pulp therapy in vital permanent teeth with cariously exposed pulp : a systematic review ».

¹⁸⁵ Asgary et Shirvai, « Pulpotomy with calcium hydroxide may be an effective alternative to root canal therapy in vital teeth ».

Ils justifient cette affirmation en expliquant que la réalisation d'une pulpotomie induit une fragilité des structures dentaires, sans autre précision. Par ailleurs, une méta-analyse datant de 2016¹⁸⁶, ne met pas en évidence de différence significative entre les dents restaurées à l'amalgame ou au composite.

Enfin, le délai de mise en place de la restauration coronaire définitive semble être un facteur influençant le pronostic des thérapeutiques de préservation de la vitalité pulpaire. Cette corrélation a été démontrée dans une étude rétrospective datant de 2010¹⁸⁷. Les auteurs indiquent que les dents restaurées de façon permanente dans un délai supérieur ou égal à deux jours, après la réalisation d'un coiffage pulpaire direct, présentent un pronostic significativement plus mauvais. Parmi le groupe de dents traitées au MTA et restaurées de façon permanente au-delà de 2 jours post-opératoire, une réduction de 26 % du taux de succès a été observée. Dans le cas des dents traitées à l'hydroxyde de calcium, cette diminution du taux de succès est plus importante et estimée à 42 %. Pour expliquer ces chiffres, les auteurs émettent l'hypothèse qu'une contamination bactérienne ou une irritation mécanique peuvent se produire lorsque la restauration temporaire est remplacée par une restauration permanente.

Dans une seconde étude rétrospective, Barthel et al.¹⁸⁸ constatent également que la mise en place d'une restauration coronaire définitive étanche au cours des deux premiers jours suivant l'exposition pulpaire a permis d'améliorer le taux de survie à long terme des dents permanentes traitées par coiffage pulpaire direct de manière significative.

Les restaurations temporaires mises en place dans les deux études citées ci-dessus sont le CVI (Ciment Verre Ionomère) et l'IRM (ciment au phosphate de zinc). Cependant, deux facteurs communs aux deux études peuvent contribuer à l'observation d'un taux d'échec plus élevé : la réalisation du coiffage pulpaire direct par des étudiants supervisés, engendrant un temps d'exposition pulpaire plus long, plus variable et l'utilisation d'hydroxyde de calcium dont les mauvaises propriétés mécaniques sont désormais connues. De plus, ces études ne concernent pas les traitements par pulpotomie. D'autres études avec un nombre de patients plus important sont donc nécessaires pour savoir si ces résultats sont transposables aux traitements par pulpotomie des dents permanentes matures, notamment lors de l'utilisation de Biodentine® dont les capacités d'étanchéité sont excellentes.

¹⁸⁶ Alqaderi et al., « Coronal pulpotomy for cariously exposed permanent posterior teeth with closed apices : a systematic review and meta-analysis ».

¹⁸⁷ Mente et al., « Mineral trioxide aggregate or calcium hydroxide direct pulp capping : an analysis of the clinical treatment outcome ».

¹⁸⁸ Barthel et al., « Pulp capping of carious exposures : treatment outcome after 5 and 10 years : a retrospective study ».

3.3. Pulpotomie cervicale vs pulpectomie

Cette partie est consacrée à la comparaison entre la pulpotomie cervicale et la pulpectomie concernant les dents permanentes matures en pulpite irréversible.

3.3.1. La fiabilité des traitements par pulpectomie : mythe ou réalité ?

D'après les recommandations de la Haute Autorité de Santé (HAS) de 2008¹⁸⁹, la pulpectomie est notamment indiquée en cas de pulpite irréversible des dents permanentes matures afin de prévenir les douleurs ultérieures et les complications infectieuses. Cela s'explique par la fiabilité, démontrée par de nombreuses études, des résultats obtenus après une pulpectomie sur des dents permanentes à pulpe vitale.

En effet, une méta-analyse indique que la pulpectomie montre un taux de réussite élevé lorsqu'elle est correctement exécutée¹⁹⁰. Une étude rétrospective réalisée par Imura et al. en 2007¹⁹¹ montre que le taux de succès des traitements endodontiques initiaux réalisés par un endodontiste exclusif est de 94 %. En 2010, une revue systématique de la littérature¹⁹² montre que la proportion cumulée de dents traitées endodontiquement qui survivent au-delà de 8 à 10 ans est de 87 %. Cependant, ces études sont principalement menées dans des conditions de contrôle rigoureuses. Par conséquent, il n'est pas possible de généraliser ces résultats à l'ensemble des dents traitées endodontiquement.

Le taux de survie des dents traitées endodontiquement est finalement très faible par rapport aux dents vitales, en particulier au niveau des molaires¹⁹³. Cela peut s'expliquer par la perte de structure dentaire induite par le traitement endodontique associée à la perte de sensibilité, de proprioception et d'amortissement de la dent¹⁹⁴.

¹⁸⁹ Haute autorité de santé, « Traitement endodontique : rapport d'évaluation technologique ».

¹⁹⁰ Kojima et al., « Success rate of endodontic treatment of teeth with vital and nonvital pulps : a meta-analysis ».

¹⁹¹ Imura et al., « the outcome of endodontic treatment : a retrospective study of 2000 cases performed by a specialist ».

¹⁹² Ng, Mann, et Gulabivala, « Tooth survival following non-surgical root canal treatment : a systematic review of the literature ».

¹⁹³ Caplan et al., « Root canal filled versus non-root canal filled teeth : a retrospective comparison of survival times ».

¹⁹⁴ Ou et al., « Effect of damping properties on fracture resistance of root filled premolar teeth : a dynamic finite element analysis ».

L'étude de Boucher et al. réalisée en 2002¹⁹⁵ conclut à une prévalence élevée des traitements endodontiques dans la population française ainsi qu'à une mauvaise qualité de traitement (de 30 % à 60 % de lésions inflammatoires péri-apicales d'origine endodontique).

De plus, l'étude de Tavares et al. datant de 2009¹⁹⁶ montre que la prévalence de la parodontite apicale sur 1035 dents traitées endodontiquement est de 33 % et que seul 19 % des traitements endodontiques analysés sont jugés adéquats.

En effet, malgré de nombreuses avancées dans le domaine de l'endodontie en matière d'instrumentation, de matériaux et de techniques, le traitement endodontique reste un défi pour les omnipraticiens en raison de la complexité de l'anatomie canalaire et de la difficulté opératoire des procédures. La qualité d'un traitement endodontique est donc très souvent opérateur-dépendante.

De plus, une enquête nationale¹⁹⁷ menée auprès de chirurgiens-dentistes français s'est intéressée aux facteurs influençant la durée et la qualité des traitements endodontiques. Il ressortait au travers d'un questionnaire que les 790 praticiens interrogés estimaient le coût des soins endodontiques supérieur à leur facturation et que ce coût ne s'accordait pas avec le temps nécessaire à la réalisation d'un traitement endodontique satisfaisant aux recommandations établies.

La réalisation d'un traitement endodontique est donc un acte complexe, coûteux et chronophage pour l'omnipraticien.

¹⁹⁵ Boucher et al., « Radiographic evaluation of the prevalence and technical quality of root canal treatment in a french subpopulation ».

¹⁹⁶ Tavares et al., « Prevalence of apical periodontitis in root canal-treated teeth from an urban French population : influence of the quality of root canal fillings and coronal restorations ».

¹⁹⁷ Basmadjian-Charles et al., « National survey of endodontics in general dental practice in France ».

3.3.2. Intérêts de la pulpotomie cervicale des dents permanentes matures

Parce qu'une pulpe vitale est capable de déclencher des mécanismes de défense pulpaire, il est bénéfique de préserver la vitalité pulpaire lorsque cela est possible et d'éviter la pulpectomie systématique¹⁹⁸. La pulpe vitale est en effet la barrière la plus sûre à l'invasion bactérienne¹⁹⁹.

Dès 1995, une étude a montré que l'inflammation pulpaire pouvait être limitée à la pulpe coronaire malgré la présence d'une lésion péri-apicale²⁰⁰. Dans son rapport de cas, l'auteur a évalué le taux de succès de la pulpotomie cervicale à l'hydroxyde de calcium sur 26 molaires permanentes matures asymptomatiques dont 21 dents présentaient une lésion radioclaire péri-apicale. L'auteur a constaté la cicatrisation des lésions péri-apicales, la formation d'un pont minéralisé et la réponse positive aux tests électriques sur 24 dents. Deux échecs par nécrose pulpaire ont eu lieu à 2 semaines et à 6 semaines.

Un seul essai clinique randomisé multi-centrique de non infériorité datant de 2015²⁰¹ a comparé le taux de succès de la pulpectomie par rapport à la pulpotomie cervicale au ciment CEM sur des premières molaires permanentes matures en pulpite irréversible. Les dents présentant une anatomie canalaire complexe ont été exclues. L'étude conclut à un taux de succès clinique et radiographique équivalent entre les deux traitements à 5 ans post-opératoires sur un total de 271 patients (78,1 % pour la pulpotomie cervicale contre 75,3 % pour la pulpectomie). En raison d'une non-infériorité quant au succès clinique et radiographique à 5 ans post-opératoire et d'un meilleur rapport coût/bénéfice, les auteurs considèrent la pulpotomie cervicale comme une réelle alternative à l'avulsion dentaire et à la pulpectomie systématique des dents permanentes matures en pulpite irréversible.

En effet, la pulpotomie cervicale est en moyenne 3 fois plus rapide, également moins coûteuse, et plus confortable pour le patient que le traitement endodontique²⁰².

¹⁹⁸ Ward, « Vital pulp therapy in cariously exposed permanent teeth and its limitations ».

¹⁹⁹ Piette et Goldberg, *La dent normale et pathologique*.

²⁰⁰ Kemal Calışkan, « Pulpotomy of carious vital teeth with periapical involvement ».

²⁰¹ Asgary et al., « Five-year results of vital pulp therapy in permanent molars with irreversible pulpitis : a non-inferiority multicenter randomized clinical trial ».

²⁰² Ibid.

Néanmoins, d'autres études cliniques randomisées et contrôlées à plus grande échelle et sur une période de temps encore plus longue doivent être réalisées afin de considérer la pulpotomie cervicale comme une stratégie de traitement fiable et alternative à la pulpectomie sur le long terme.

Le traitement par pulpotomie présente donc de nombreux avantages pour le patient et pour le praticien. En effet, une étude réalisée en 2014²⁰³ a comparé la pulpotomie cervicale et la pulpectomie sur des dents en pulpite irréversible en matière d'évaluation qualitative et de rapport bénéfice/risque. L'auteur a conclu à une supériorité de la pulpotomie cervicale par rapport à la pulpectomie concernant les données relatives à l'effet de soulagement de la douleur, aux résultats radiographiques, à la sécurité, aux coûts et à l'accessibilité du traitement.

Une étude clinique randomisée²⁰⁴ a également voulu comparer les bénéfices de la pulpotomie cervicale par rapport à une pulpectomie réalisée en une seule séance, en matière de réduction de la douleur à 7 jours post-opératoire sur 407 molaires permanentes en pulpite irréversible. Les résultats ont montré que la pulpotomie cervicale induisait une réduction de la douleur ressentie par le patient, significativement plus efficace et plus rapide que la pulpectomie. Il en est de même concernant la réponse douloureuse aux tests de percussion à 7 jours post-opératoire.

Enfin, la pulpotomie cervicale est un acte réalisable par tous les chirurgiens-dentistes omnipraticiens alors qu'un traitement endodontique complexe nécessitera les compétences d'un endodontiste spécialiste et d'aides optiques.

²⁰³ Yazdani et al., « Health technology assessment of CEM pulpotomy in permanent molars with irreversible pulpitis ».

²⁰⁴ Asgary et Eghbal, « The effect of pulpotomy using a calcium-enriched mixture cement versus one-visit root canal therapy on postoperative pain relief in irreversible pulpitis : a randomized clinical trial ».

4 : Revue systématique de la littérature

4.1. Stratégie de recherche

Cette revue de la littérature est réalisée afin d'évaluer les résultats cliniques et radiographiques de la pulpotomie partielle et cervicale des dents permanentes matures exclusivement. Elle est conduite en suivant les principes de la directive PRISMA²⁰⁵.

Une recherche électronique dans la base de données PubMed a été réalisée en utilisant les mots clefs suivants : « pulpotomy », « permanent teeth », « mature teeth ». Des associations ainsi que des exclusions de mots clefs ont été effectuées afin de restreindre le nombre d'articles obtenus au sujet strict de la revue de littérature.

Une recherche manuelle a également été effectuée à partir des références bibliographiques sélectionnées lors de la recherche électronique.

4.2. Critères de sélection des études

4.2.1. Critères d'inclusion

Les articles ont été inclus dans cette revue de la littérature s'ils présentaient les critères suivants :

- Études cliniques analysant les résultats de la pulpotomie partielle et/ou cervicale comme traitement d'usage sur des dents permanentes matures humaines vitales,
- La pulpotomie est réalisée à l'aide des principaux biomatériaux de coiffage pulpaire que sont l'hydroxyde de calcium, le MTA, la Biodentine® ou le CEM,
- La pulpotomie est réalisée dans un contexte carieux ou traumatique,
- Le taux de succès est calculé dans l'étude ou calculable à partir des données de l'étude,
- Les articles sont rédigés en anglais ou en français.

²⁰⁵ Liberati et al., « The PRISMA statement for reporting systematic reviews and meta-analyses of studies that evaluate healthcare interventions : explanation and elaboration ».

4.2.2. Critères d'exclusion

Les articles présentant les critères suivants ont été exclus de l'analyse de la littérature :

- Réalisation de la pulpotomie sur des dents temporaires ou permanentes immatures,
- Réalisation de la pulpotomie sur des dents permanentes matures et immatures ne permettant pas de déterminer de façon isolée le taux de succès sur les dents matures,
- Traitement réalisé par coiffage pulpaire direct ou indirect,
- Nombre de dents traitées inférieur ou égal à 15.

4.3. Résultats

4.3.1. Historique de la recherche électronique

L'équation de recherche implémentée dans la base de données PubMed / Medline nous a permis d'extraire 122 références (Tableau 1).

Tableau 1 : Historique de la recherche électronique

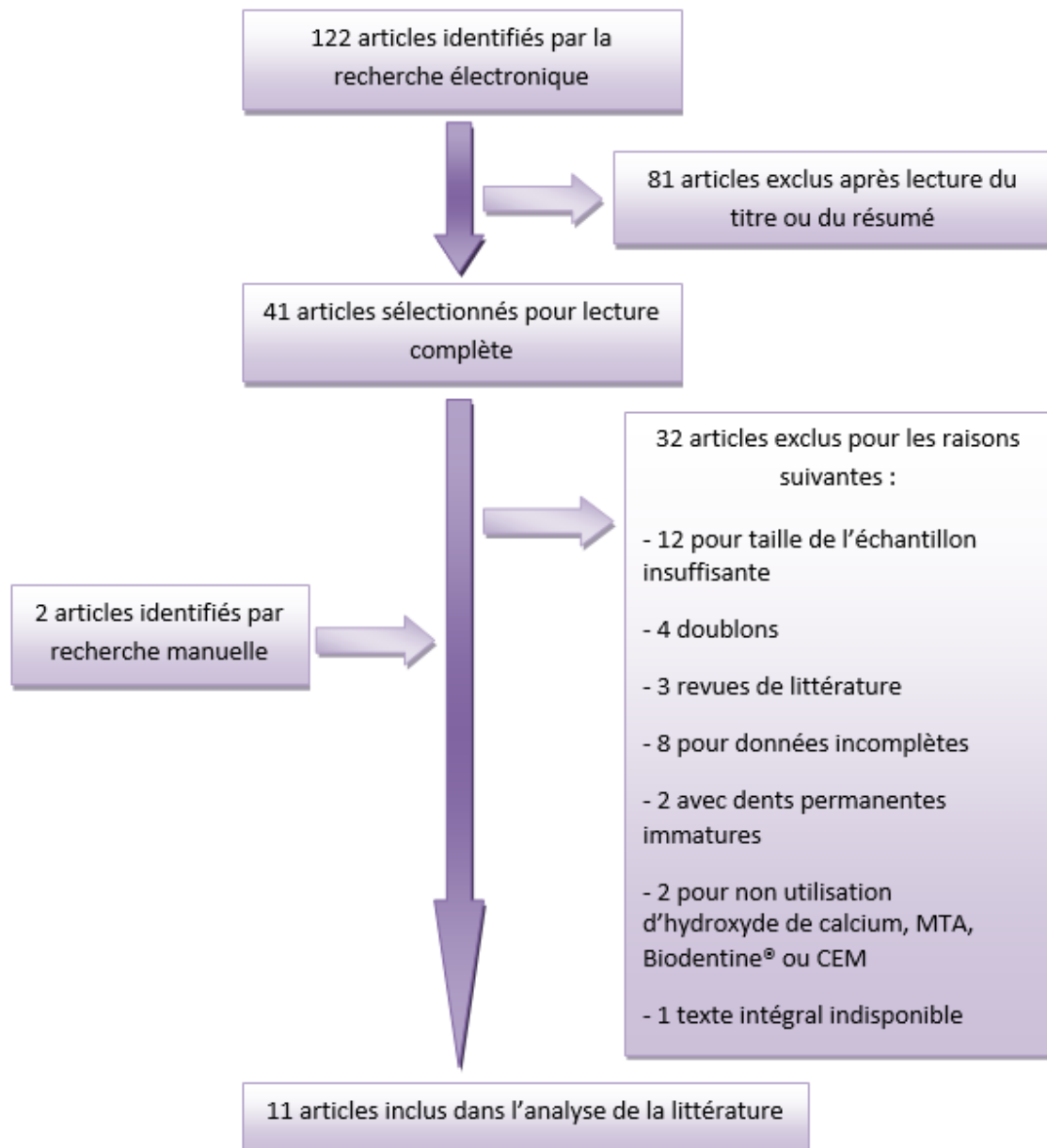
Numéro associé à la recherche	Mots clefs	Nombre d'article correspondant
1	Pulpotomy AND permanent teeth	308
2	Pulpotomy AND mature teeth	28
3	1 OR 2	315
4	Immature teeth OR primary teeth OR deciduous teeth OR apexogenesis	21915
5	3 NOT 4	122

Source : Auteur

4.3.2. Processus de sélection des études

La figure 6 présente les différentes étapes de sélection des études cliniques à partir des 122 références issues de la recherche sur PubMed.

Figure 6 : Flow chart de la sélection documentaire



Source : Auteur

Un total de 11 études cliniques a donc été inclus dans cette revue de la littérature comprenant :

- 4 essais cliniques randomisés,
- 2 études prospectives,
- 1 étude rétrospective,
- 1 étude de cohorte,
- 3 rapports de cas.

Soit un total de 1 210 dents permanentes matures incluses dont 1 048 traitées par pulpotomie cervicale et 162 traitées par pulpotomie partielle.

4.3.3. Résumé des caractéristiques générales des études cliniques composant l'analyse de la littérature et leurs résultats

Le tableau 2 présente les principales caractéristiques des 11 études incluses au sein de la revue de la littérature.

Ces études cliniques ont été classées par date de publication, de la plus récente (2017) à la plus ancienne (1995).

Les résultats (en %) des études présentées ci-dessous correspondent aux taux de succès clinique et radiographique. Ces résultats concernent uniquement les dents permanentes matures. Ainsi, certains taux de succès ont été calculés à partir des données fournies par l'étude.

Plusieurs paramètres ont été recensés. Tout d'abord, concernant la thérapeutique mise en œuvre, nous avons indiqué le type de pulpotomie réalisé, le statut pulpaire des dents traitées et les biomatériaux de coiffage pulpaire utilisés. Puis, concernant les patients sélectionnés, nous avons indiqué leur nombre ainsi que leur âge. Enfin, concernant l'analyse des résultats, nous avons indiqué la durée de suivi post-opératoire et le taux de réussite du traitement par pulpotomie.

Tableau 2 : Synthèse des études composant l'analyse de la littérature

Auteur (Année)	Type de pulpotomie	Statut pulpaire initial	Matériau utilisé	Taille de l'échantillon (Âge)	Période de suivi (Moyenne)	Taux de succès
Kang et al.²⁰⁶ (2017)	Partielle	Pulpite réversible	MTA	84 (Inconnu)	12 mois	95,4 %
Linsuwanont et al.²⁰⁷ (2017)	Cervicale	Pulpite réversible et irréversible	MTA	45 (7 ans à 68 ans)	4 ans	84,4 %
Taha et al.²⁰⁸ (2017)	Cervicale	Pulpite réversible et irréversible	MTA	41 (10 ans à 59 ans)	> 3 ans	92,7 %
Taha et al.²⁰⁹ (2017)	Partielle	Pulpite irréversible	Ca(OH) ₂	23 (20 ans à 52 ans)	2 ans	43 %
			MTA	26 (20 ans à 52 ans)		85 %
Asgary et al.²¹⁰ (2016)	Cervicale	Pulpite réversible et irréversible	CEM	273 (8 ans à 79 ans)	10 ans	63 %
Asgary et al.²¹¹ (2015)	Cervicale	Pulpite irréversible	CEM	271 (9 ans à 65 ans)	5 ans	78,1 %

²⁰⁶ Kang et al., « A randomized controlled trial of various MTA materials for partial pulpotomy in permanent teeth ».

²⁰⁷ Linsuwanont et al., « Treatment outcomes of mineral trioxide aggregate pulpotomy in vital permanent teeth with carious pulp exposure : the retrospective study ».

²⁰⁸ Taha, Ahmad, et Ghanim, « Assessment of mineral trioxide aggregate pulpotomy in mature permanent teeth with carious exposures ».

²⁰⁹ Taha et Khazali, « Partial pulpotomy in mature permanent teeth with clinical signs indicative of irreversible pulpitis : a randomized clinical trial ».

²¹⁰ Asgary et Shirvai, « Pulpotomy with calcium hydroxide may be an effective alternative to root canal therapy in vital teeth ».

²¹¹ Asgary et al., « Five-year results of vital pulp therapy in permanent molars with irreversible pulpitis : a non-inferiority multicenter randomized clinical trial ».

Algaderi et al.²¹² (2014)	Cervicale	Pulpite réversible	MTA	29 (10 ans à 15 ans)	1 à 47 mois (25 mois)	90 %
Asgary et al.²¹³ (2014)	Partielle	Pulpite irréversible	CEM	29 (Moyenne 32 ans)	(11,9 mois)	100 %
Asgary et al.²¹⁴ (2013)	Cervicale	Pulpite irréversible	MTA	179 (Moyenne 27 ans)	12 mois	96,5 %
			CEM	167 (Moyenne 28 ans)		94,5 %
Simon et al.²¹⁵ (2013)	Cervicale	Asymptomatique (exposition pulpaire d'origine carieuse)	MTA	17 (7 ans à 54 ans)	24 mois	81 %
Caliskan et al.²¹⁶ (1995)	Cervicale	Asymptomatique (exposition pulpaire d'origine traumatique)	Ca(OH) ₂	26 (10 ans à 24 ans)	16 à 72 mois	92,3 %

Source : Auteur

²¹² Alqaderi, Al-Mutawa, et Qudeimat, « MTA pulpotomy as an alternative to root canal treatment in children's permanent teeth in a dental public health setting ».

²¹³ Asgary et al., « Outcomes of different vital pulp therapy techniques on symptomatic permanent teeth : a case series ».

²¹⁴ Asgary et Eghbal, « Treatment outcomes of pulpotomy in permanent molars with irreversible pulpitis using biomaterials : a multi-center randomized controlled trial ».

²¹⁵ Simon et al., « Should pulp chamber pulpotomy be seen as a permanent treatment ? Some preliminary thoughts ».

²¹⁶ Kemal Calışkan, « Pulpotomy of carious vital teeth with periapical involvement ».

Les données issues du tableau 2 nous permettent d'analyser et de comparer les taux de succès de la pulpotomie des dents permanentes matures en fonction du matériau de coiffage pulpaire utilisé, du type de pulpotomie réalisé et de la durée de suivi mise en place.

Le MTA présente un taux de succès compris entre 81 % et 96,5 %, le CEM entre 63 % et 100 %. L'hydroxyde de calcium (Ca(OH)_2) n'est répertorié que dans deux études et présente un taux de succès compris entre 43 % et 92,3 %. C'est le matériau qui met en avant l'écart le plus important et qui présente le taux de succès le plus faible. Cette observation semble confirmer les résultats des études in vitro réalisées avec l'hydroxyde de calcium.

Le taux de succès moyen de la pulpotomie partielle est de 80,8 %, celui de la pulpotomie cervicale est de 86,8 %.

Enfin, les taux de succès obtenus en fonction de la durée de suivi sont semblables jusqu'à 5 ans post-opératoire (85 % en moyenne). Une seule étude présente une période de suivi supérieure à 5 ans. Celle-ci concerne la pulpotomie cervicale au CEM dont le taux de succès à 10 ans est de 63 %. Une diminution du taux de succès dans le temps semble donc s'observer.

Cependant, les études actuelles portant sur les traitements par pulpotomie des dents permanentes matures sont difficilement comparables en terme de taux de succès en raison de la variabilité de leurs objectifs, de la taille des échantillons, des périodes de suivi, du statut pulpaire initial, du type de biomatériau utilisé en coiffage pulpaire, du type de restauration temporaire ou définitive mis en place, du protocole clinique, des critères d'inclusion des patients et des critères de succès cliniques et radiographiques.

Par ailleurs, le niveau de preuve scientifique des études incluses dans l'analyse de littérature est faible. Les 4 essais cliniques randomisés retenus sont des essais comparatifs randomisés de faible puissance comportant un nombre insuffisant de cas et/ou une période de suivi trop courte. Ainsi, d'autres études à plus haut niveau de preuve, incluant un plus grand nombre de patients sur une période de suivi plus longue sont nécessaires afin de pouvoir conclure malgré d'indéniables résultats favorables.

De plus, des études comparatives randomisées et contrôlées à long terme doivent être menées, en particulier concernant la pulpotomie cervicale des dents permanentes matures afin de pouvoir proposer cette thérapeutique comme une alternative fiable à la pulpectomie.

Un essai clinique randomisé comparatif entre la pulpotomie cervicale et la pulpectomie des dents permanentes matures est d'ailleurs actuellement en cours. Dirigé par le Pr. Simon et nommé PULPSAVE, cet essai clinique devrait également inclure l'analyse des relations entre l'expression des biomarqueurs de l'inflammation et les résultats du traitement.

L'étude des seuils d'expression des marqueurs de l'inflammation pourrait permettre d'améliorer la prise de décision clinique par une estimation plus fine de l'état pulpaire et ainsi augmenter le taux de succès à long terme des traitements par pulpotomie. L'enjeu majeur et l'obstacle principal des traitements de préservation de la vitalité pulpaire étant l'analyse et la détermination précise de l'état inflammatoire de la pulpe dentaire.

Conclusion

La pulpotomie des dents permanentes matures ne fait pas encore l'objet d'un consensus dans le monde dentaire. Bien que la préservation tissulaire soit devenue un enjeu majeur de la dentisterie contemporaine et les techniques largement décrites et maîtrisées, le manque de recul clinique à long terme et la variabilité des études à ce sujet laissent à penser que la pulpotomie est une technique incertaine. Pourtant, elle est devenue une thérapeutique de plus en plus prévisible.

La réussite du traitement par pulpotomie des dents permanentes matures tient essentiellement au respect du protocole opératoire, notamment des règles d'asepsie ainsi qu'au respect des indications cliniques. Le pronostic est dit favorable lorsque les quatre impératifs fondamentaux suivants sont respectés :

- La persistance de tissu pulpaire sain capable d'induire la réparation pulpaire,
- Le contrôle correct de l'hémorragie pulpaire,
- L'application d'un biomatériau de coiffage pulpaire adéquat,
- La présence d'une restauration coronaire étanche précoce.

Cependant, la difficulté majeure de cette thérapeutique réside dans l'évaluation précise de l'état inflammatoire de la pulpe au moment du traitement. Ainsi, il existe deux types d'échec : les échecs immédiats liés à une mauvaise estimation de l'état pulpaire et donc à l'absence de potentiel de réparation pulpaire au moment de la pulpotomie ; les échecs tardifs liés à une contamination bactérienne ou une perte d'étanchéité après le traitement (fêlure, fracture, maladie parodontale, perte de la restauration coronaire). C'est pourquoi le praticien doit instaurer un suivi régulier et permanent du patient. Pour faire face aux échecs immédiats, il apparaît nécessaire de développer de nouveaux outils de diagnostic pulpaire plus fiables et facilement applicables cliniquement. En effet, à ce jour, nous ne disposons d'aucun moyen diagnostique permettant d'établir de façon certaine le potentiel de réparation pulpaire d'une dent à un instant donné. Nous sommes uniquement guidés par des indicateurs cliniques ou radiographiques.

Lorsque le tissu pulpaire des dents permanentes est infecté, des études ont montré que seule la portion superficielle de la pulpe est atteinte. L'élimination de la portion coronaire de la pulpe inflammatoire et le coiffage de la pulpe par un biomatériau approprié sont alors les conditions nécessaires et favorables à la réparation pulpaire.

Historiquement, l'hydroxyde de calcium est le « gold standard » des biomatériaux de coiffage pulpaire et dispose d'un important recul clinique. Néanmoins, il présente de nombreux inconvénients majeurs. Le MTA a donc été proposé comme le nouveau biomatériau de coiffage pulpaire en raison de ses fortes capacités d'étanchéité et d'induction de la formation de tissu minéralisé. Plus récemment, de nouveaux biomatériaux ont vu le jour. Parmi eux, la Biodentine®, le CEM et les ciments biocéramiques, plus facilement manipulables et proposant un temps de prise moins long que le MTA.

D'autre part, un certain nombre d'études indiquent que la pulpotomie partielle semble préférable au coiffage pulpaire direct dont les taux de réussite restent assez faibles. La pulpotomie cervicale est, quant à elle, techniquement moins complexe, plus économique, plus rapide et plus conservatrice de tissu dentaire que la pulpectomie. Le confort apporté au patient et au praticien par la pulpotomie, en matière de réduction de la douleur et de rapport bénéfice/coût, la place comme une alternative intéressante au traitement endodontique.

Finalement, la pulpotomie des dents permanentes matures offre une option thérapeutique de préservation de la vitalité pulpaire avantageuse. De plus, la revue systématique de la littérature réalisée montre que les traitements par pulpotomie partielle et cervicale sur les dents permanentes matures semblent présenter des taux de succès élevés à court et moyen terme.

Néanmoins, d'autres études plus standardisées et à haut niveau de preuve, présentant des critères d'évaluation communs, des échantillons de patients plus importants ainsi que des périodes de suivi encore plus longues sont nécessaires pour confirmer les résultats favorables obtenus par les différentes études cliniques analysées.

Il est également nécessaire de valider les indications cliniques et de comprendre les facteurs qui influencent les résultats du traitement, afin d'aboutir à une sélection de cas cliniques de plus en plus rigoureuse, augmentant ainsi les chances de succès à long terme.

Dans un avenir proche, la pulpotomie des dents permanentes matures devrait pouvoir trouver sa place dans l'arsenal thérapeutique de l'omnipraticien afin d'améliorer le niveau des soins dispensés aux patients et répondre à l'objectif premier de la dentisterie contemporaine : la préservation tissulaire.

Parallèlement, le potentiel des thérapeutiques de régénération et de revascularisation pulpaire est actuellement en plein essor grâce aux nouvelles connaissances acquises sur les cellules souches et semble offrir de nouvelles perspectives thérapeutiques prometteuses en odontologie. Mais de nombreuses questions doivent être abordées et résolues avant qu'il ne soit possible de régénérer complètement la pulpe dentaire de novo.

Bibliographie

- Aeinehchi, M., B. Eslami, M. Ghanbariha, et A. S. Saffar. « Mineral trioxide aggregate (MTA) and calcium hydroxide as pulp-capping agents in human teeth : a preliminary report ». *International endodontic journal* 36, n° 3 (2003): 225-31.
- Aguilar, P., et P. Linsuwanont. « Vital pulp therapy in vital permanent teeth with cariously exposed pulp : a systematic review ». *Journal of endodontics* 37, n° 5 (2011): 581-87. doi:10.1016/j.joen.2010.12.004.
- Akhlaghi, N., et A. Khademi. « Outcomes of vital pulp therapy in permanent teeth with different medicaments based on review of the literature ». *Dental research journal* 12, n° 5 (2015): 406-17.
- Almeida Neves, A. de, E. Coutinho, M. V. Cardoso, P. Lambrechts, et B. Van Meerbeek. « Current concepts and techniques for caries excavation and adhesion to residual dentin ». *The journal of adhesive dentistry* 13, n° 1 (2011): 7-22. doi:10.3290/j.jad.a18443.
- Alqaderi, H. E., S. A. Al-Mutawa, et M. A. Qudeimat. « MTA pulpotomy as an alternative to root canal treatment in children's permanent teeth in a dental public health setting ». *Journal of dentistry* 42, n° 11 (2014): 1390-95. doi:10.1016/j.jdent.2014.06.007.
- Alqaderi, H., C.-T. Lee, S. Borzangy, et T. C. Pagonis. « Coronal pulpotomy for cariously exposed permanent posterior teeth with closed apices : a systematic review and meta-analysis ». *Journal of dentistry* 44 (2016): 1-7. doi:10.1016/j.jdent.2015.12.005.
- American association of endodontists. *Glossary of endodontic terms*. 9th ed. American association of endodontists, 2016. <https://www.aae.org/specialty/clinical-resources/glossary-endodontic-terms/>.
- American association of pediatric dentistry. « Pulp therapy for primary and immature permanent teeth ». *American association of pediatric dentistry*, 2014. http://www.aapd.org/media/Policies_Guidelines/BP_PulpTherapy.pdf.
- Asgary, S., et M. J. Eghbal. « The effect of pulpotomy using a calcium-enriched mixture cement versus one-visit root canal therapy on postoperative pain relief in irreversible pulpitis : a randomized clinical trial ». *Odontology* 98, n° 2 (2010): 126-33. doi:10.1007/s10266-010-0127-2.
- . « Treatment outcomes of pulpotomy in permanent molars with irreversible pulpitis using biomaterials : a multi-center randomized controlled trial ». *Acta odontologica scandinavica* 71, n° 1 (2013): 130-36. doi:10.3109/00016357.2011.654251.
- Asgary, S., M. J. Eghbal, M. Fazlyab, A. A. Baghban, et J. Ghoddsi. « Five-year results of vital pulp therapy in permanent molars with irreversible pulpitis : a non-inferiority multicenter randomized clinical trial ». *Clinical oral investigations* 19, n° 2 (2015): 335-41. doi:10.1007/s00784-014-1244-z.
- Asgary, S., M. J. Eghbal, M. Parirokh, F. Ghanavati, et H. Rahimi. « A comparative study of histologic response to different pulp capping materials and a novel endodontic cement ». *Oral surgery, oral medicine, oral pathology, oral radiology, and endodontics* 106, n° 4 (2008): 609-14. doi:10.1016/j.tripleo.2008.06.006.
- Asgary, S., M. J. Eghbal, M. Parirokh, et J. Ghoddsi. « Effect of two storage solutions on surface topography of two root-end fillings ». *Australian endodontic journal* 35, n° 3 (2009): 147-52. doi:10.1111/j.1747-4477.2008.00137.x.
- Asgary, S., M. J. Eghbal, M. Parirokh, J. Ghoddsi, S. Kheirieh, et F. Brink. « Comparison of mineral trioxide aggregate's composition with Portland cements and a new endodontic cement ». *Journal of endodontics* 35, n° 2 (2009): 243-50. doi:10.1016/j.joen.2008.10.026.

- Asgary, S., M. Fazlyab, S. Sabbagh, et M. J. Eghbal. « Outcomes of different vital pulp therapy techniques on symptomatic permanent teeth : a case series ». *Iranian endodontic journal* 9, n° 4 (2014): 295-300.
- Asgary, S., et F. A. Kamrani. « Antibacterial effects of five different root canal sealing materials ». *Journal of oral science* 50, n° 4 (2008): 469-74. doi:10.2334/josnusd.50.469.
- Asgary, S., et M. Kemal Çalışkan. « Vital pulp therapy of a mature molar with concurrent hyperplastic pulpitis, internal root resorption and periradicular periodontitis : a case report ». *Iranian endodontic journal* 10, n° 4 (2015): 284-86. doi:10.7508/iej.2015.03.015.
- Asgary, S., S. Shahabi, T. Jafarzadeh, S. Amini, et S. Kheirieh. « The properties of a new endodontic material ». *Journal of endodontics* 34, n° 8 (2008): 990-93. doi:10.1016/j.joen.2008.05.006.
- Asgary, S., et A. Shirvai. « Pulpotomy with calcium hydroxide may be an effective alternative to root canal therapy in vital teeth ». *The journal of evidence-based dental practice* 16, n° 1 (2016): 64-66. doi:10.1016/j.jebdp.2016.01.030.
- Bali, P. K., A. K. Shivekshith, C. R. Allamaprabhu, et H. P. Vivek. « Calcium enriched mixture cement : a review ». *International journal of contemporary dental and medical reviews* 2014 (2014): 1-13.
- Barthel, C. R., B. Rosenkranz, A. Leuenberg, et J. F. Roulet. « Pulp capping of carious exposures : treatment outcome after 5 and 10 years : a retrospective study ». *Journal of endodontics* 26, n° 9 (2000): 525-28. doi:10.1097/00004770-200009000-00010.
- Basmadjian-Charles, C., D. Bourgeois, L. Coudeville, et T. Lebrun. « National survey of endodontics in general dental practice in France ». *The european journal of prosthodontics and restorative dentistry* 12, n° 4 (2004): 144-53.
- Bogen, G., J. S. Kim, et L. K. Bakland. « Direct pulp capping with mineral trioxide aggregate : an observational study ». *Journal of the american dental association* 139, n° 3 (2008): 305-15. doi:10.14219/jada.archive.2008.0160.
- Boucher, Y., L. Matossian, F. Rilliard, et P. Machtou. « Radiographic evaluation of the prevalence and technical quality of root canal treatment in a french subpopulation ». *International endodontic journal* 35, n° 3 (2002): 229-38.
- Camilleri, J. « Investigation of Biodentine as dentine replacement material ». *Journal of dentistry* 41, n° 7 (2013): 600-610. doi:10.1016/j.jdent.2013.05.003.
- . « Staining potential of Neo MTA Plus, MTA Plus, and Biodentine used for pulpotomy procedures ». *Journal of endodontics* 41, n° 7 (2015): 1139-45. doi:10.1016/j.joen.2015.02.032.
- Camilleri, J., et T. R. Pitt Ford. « Mineral trioxide aggregate : a review of the constituents and biological properties of the material ». *International endodontic journal* 39, n° 10 (2006): 747-54. doi:10.1111/j.1365-2591.2006.01135.x.
- Caplan, D. J., J. Cai, G. Yin, et B. A. White. « Root canal filled versus non-root canal filled teeth : a retrospective comparison of survival times ». *Journal of public health dentistry* 65, n° 2 (2005): 90-96.
- Casagrande, L., L. G. Mattuella, F. B. de Araujo, et J. Eduardo. « Stem cells in dental practice : perspectives in conservative pulp therapies ». *The journal of clinical pediatric dentistry* 31, n° 1 (2006): 25-27.
- Chailertvanitkul, P., J. Paphangkorakit, N. Sooksantisakoonchai, N. Pumas, W. Pairojamornyoot, N. Leela-Apiradee, et P. V. Abbott. « Randomized control trial comparing calcium hydroxide and mineral trioxide aggregate for partial pulpotomies in cariously exposed pulps of permanent molars ». *International endodontic journal* 47, n° 9 (2014): 835-42. doi:10.1111/iej.12225.
- Chueh, L.-H., et C.-P. Chiang. « Histology of irreversible pulpitis premolars treated with mineral trioxide aggregate pulpotomy ». *Operative dentistry* 35, n° 3 (2010): 370-74. doi:10.2341/09-307-S.
- Cleaton-Jones, P., M. Duggal, R. Parak, S. Williams, et S. Setzer. « Equivalency study of histological responses to complete or partial pulpotomies in inflamed baboon immature first permanent molars ». *Journal of the south african dental association* 62, n° 2 (2007): 062-065.

- Cohenca, N., A. Paranjpe, et J. Berg. « Vital pulp therapy ». *Dental clinics of North America* 57, n° 1 (2013): 59-73. doi:10.1016/j.cden.2012.09.004.
- Cooper, P. R., Y. Takahashi, L. W. Graham, S. Simon, S. Imazato, et A. J. Smith. « Inflammation-regeneration interplay in the dentine-pulp complex ». *Journal of dentistry* 38, n° 9 (2010): 687-97. doi:10.1016/j.jdent.2010.05.016.
- Cox, C. F., et A. A. Hafez. « Biocomposition and reaction of pulp tissues to restorative treatments ». *Dental clinics of North America* 45, n° 1 (2001): 31-48.
- Cox, C. F., A. A. Hafez, N. Akimoto, M. Otsuki, S. Suzuki, et B. Tarim. « Biocompatibility of primer, adhesive and resin composite systems on non-exposed and exposed pulps of non-human primate teeth ». *American journal of dentistry* 11, n° Special issue (1998): 55-63.
- Cox, C. F., C. L. Keall, H. J. Keall, E. Ostro, et G. Bergenholtz. « Biocompatibility of surface-sealed dental materials against exposed pulps ». *The journal of prosthetic dentistry* 57, n° 1 (1987): 1-8.
- Cox, C. F., R. K. Sübay, E. Ostro, S. Suzuki, et S. H. Suzuki. « Tunnel defects in dentin bridges : their formation following direct pulp capping ». *Operative dentistry* 21, n° 1 (1996): 4-11.
- Cvek, M. « A clinical report on partial pulpotomy and capping with calcium hydroxide in permanent incisors with complicated crown fracture ». *Journal of endodontics* 4, n° 8 (1978): 232-37. doi:10.1016/S0099-2399(78)80153-8.
- Daltoé, M. O., F. W. G. Paula-Silva, L. H. Faccioli, P. M. Gatón-Hernández, A. De Rossi, et L. A. Bezerra Silva. « Expression of mineralization markers during pulp response to Biodentine and mineral trioxide aggregate ». *Journal of endodontics* 42, n° 4 (2016): 596-603. doi:10.1016/j.joen.2015.12.018.
- De Rossi, A., L. A. B. Silva, P. Gatón-Hernández, M. D. Sousa-Neto, P. Nelson-Filho, R. A. B. Silva, et A. M. de Queiroz. « Comparison of pulpal responses to pulpotomy and pulp capping with biodentine and mineral trioxide aggregate in dogs ». *Journal of endodontics* 40, n° 9 (2014): 1362-69. doi:10.1016/j.joen.2014.02.006.
- DelBalso, A. M., R. S. Nishimura, et J. A. Setterstrom. « The effects of thermal and electrical injury on pulpal histamine levels ». *Oral surgery, oral medicine, and oral pathology* 41, n° 1 (1976): 110-13. doi:10.1016/0030-4220(76)90259-0.
- Demarco, F. F., M. S. Rosa, S. B. C. Tarquínio, et E. Piva. « Influence of the restoration quality on the success of pulpotomy treatment : a preliminary retrospective study ». *Journal of applied oral science* 13, n° 1 (2005): 72-77.
- Eghbal, M. J., S. Asgary, R. A. Baglue, M. Parirokh, et J. Ghoddusi. « MTA pulpotomy of human permanent molars with irreversible pulpitis ». *Australian endodontic journal* 35, n° 1 (2009): 4-8. doi:10.1111/j.1747-4477.2009.00166.x.
- Farges, J.-C., B. Alliot-Licht, E. Renard, M. Ducret, A. Gaudin, A. J. Smith, et P. R. Cooper. « Dental pulp defence and repair mechanisms in dental caries ». *Mediators of inflammation* 2015, n° 230251 (2015): 230-51. doi:10.1155/2015/230251.
- Fernandes, A. M., G. A. B. Silva, N. Lopes, M. H. Napimoga, B. B. Benatti, et J. B. Alves. « Direct capping of human pulps with a dentin bonding system and calcium hydroxide : an immuno-histochemical analysis ». *Oral surgery, oral medicine, oral pathology, oral radiology, and endodontics* 105, n° 3 (2008): 385-90. doi:10.1016/j.tripleo.2007.08.031.
- Foreman, P. C., et I. E. Barnes. « Review of calcium hydroxide ». *International endodontic journal* 23, n° 6 (1990): 283-97.
- Garcia-Godoy, F., et P.E. Murray. « Systemic evaluation of various haemostatic agents following local application prior to direct pulp capping ». *Brazilian journal of oral sciences* 4, n° 14 (2005): 791-97.
- Ghoddusi, J., M. Forghani, et I. Parisay. « New approaches in vital pulp therapy in permanent teeth ». *Iranian endodontic journal* 9, n° 1 (2014): 15-22.
- Goldberg, M., J.-C. Farges, S. Lacerda-Pinheiro, N. Six, N. Jegat, F. Decup, D. Septier, et al. « Inflammatory and immunological aspects of dental pulp repair ». *Pharmacological research* 58, n° 2 (2008): 137-47. doi:10.1016/j.phrs.2008.05.013.

- Han, L., et T. Okiji. « Uptake of calcium and silicon released from calcium silicate-based endodontic materials into root canal dentine ». *International endodontic journal* 44, n° 12 (2011): 1081-87. doi:10.1111/j.1365-2591.2011.01924.x.
- Hasan Zarrabi, M., M. Javidi, M. Naderinasab, et M. Gharechahi. « Comparative evaluation of antimicrobial activity of three cements : new endodontic cement (NEC), mineral trioxide aggregate (MTA) and Portland ». *Journal of oral science* 51, n° 3 (2009): 437-42. doi:10.2334/josnusd.51.437.
- Haute autorité de santé. « Traitement endodontique : rapport d'évaluation technologique ». Haute autorité de santé, 2008. https://www.has-sante.fr/portail/upload/docs/application/pdf/2009-01/rapport_traitement_endodontique.pdf.
- Hebling, J., E. M. Giro, et C. A. Costa. « Biocompatibility of an adhesive system applied to exposed human dental pulp ». *Journal of endodontics* 25, n° 10 (1999): 676-82. doi:10.1016/S0099-2399(99)80354-9.
- Heyeraas, K. J., O. B. Sveen, et I. A. Mjör. « Pulp-dentin biology in restorative dentistry. Part 3, Pulpal inflammation and its sequelae ». *Quintessence internationale* 32, n° 8 (2001): 611-25.
- Hilton, T. J. « Keys to clinical success with pulp capping : a review of the literature ». *Operative dentistry* 34, n° 5 (2009): 615-25. doi:10.2341/09-132-0.
- Holland, R., J. A. Filho, V. de Souza, M. J. Nery, P. F. Bernabé, et E. D. Junior. « Mineral trioxide aggregate repair of lateral root perforations ». *Journal of endodontics* 27, n° 4 (2001): 281-84.
- Imura, N., E. T. Pinheiro, B. P. F. A. Gomes, A. A. Zaia, C. C. R. Ferraz, et F. J. Souza-Filho. « the outcome of endodontic treatment : a retrospective study of 2000 cases performed by a specialist ». *Journal of endodontics* 33, n° 11 (2007): 1278-82. doi:10.1016/j.joen.2007.07.018.
- Kang, C.-M., Y. Sun, J. S. Song, N.-S. Pang, B.-D. Roh, C.-Y. Lee, et Y. Shin. « A randomized controlled trial of various MTA materials for partial pulpotomy in permanent teeth ». *Journal of dentistry* 60, n° 5 (2017): 8-13. doi:10.1016/j.jdent.2016.07.015.
- Kemal Calışkan, M. « Clinical reliability of the dentine bridge formed after pulpotomy : a case report ». *International endodontic journal* 27, n° 1 (1994): 52-55.
- . « Pulpotomy of carious vital teeth with periapical involvement ». *International endodontic journal* 28, n° 3 (1995): 172-76.
- Kemal Calışkan, M., et F. Sepetçioğlu. « Partial pulpotomy in crown-fractured permanent incisor with hyperplastic pulpitis : a case report ». *Endodontics and dental traumatology* 9, n° 4 (1993): 171-73.
- Kojima, K., K. Inamoto, K. Nagamatsu, A. Hara, K. Nakata, I. Morita, H. Nakagaki, et H. Nakamura. « Success rate of endodontic treatment of teeth with vital and nonvital pulps : a meta-analysis ». *Oral surgery, oral medicine, oral pathology, oral radiology, and endodontics* 97, n° 1 (2004): 95-99. doi:10.1016/S1079210403004803.
- Koubi, G., P. Colon, J.-C. Franquin, A. Hartmann, G. Richard, M.-O. Faure, et G. Lambert. « Clinical evaluation of the performance and safety of a new dentine substitute, Biodentine, in the restoration of posterior teeth : a prospective study ». *Clinical oral investigations* 17, n° 1 (2013): 243-49. doi:10.1007/s00784-012-0701-9.
- Kumar, V., R. Juneja, J. Duhan, P. Sangwan, et S. Tewari. « Comparative evaluation of platelet-rich fibrin, mineral trioxide aggregate, and calcium hydroxide as pulpotomy agents in permanent molars with irreversible pulpitis : a randomized controlled trial ». *Contemporary clinical dentistry* 7, n° 4 (2016): 512-18. doi:10.4103/0976-237X.194107.
- Kunert, G. G., I. R. Kunert, L. C. da Costa Filho, et J. A. P. de Figueiredo. « Permanent teeth pulpotomy survival analysis : retrospective follow-up ». *Journal of dentistry* 43, n° 9 (2015): 1125-31. doi:10.1016/j.jdent.2015.06.010.
- Langeland, K. « Management of the inflamed pulp associated with deep carious lesion ». *Journal of endodontics* 7, n° 4 (1981): 169-81. doi:10.1016/S0099-2399(81)80231-2.

- Laurent, P., J. Camps, et I. About. « Biodentine induces TGF- β 1 release from human pulp cells and early dental pulp mineralization ». *International endodontic journal* 45, n° 5 (2012): 439-48. doi:10.1111/j.1365-2591.2011.01995.x.
- Laurent, P., J. Camps, M. De Méo, J. Déjou, et I. About. « Induction of specific cell responses to a Ca(3)SiO(5)-based posterior restorative material ». *Dental materials* 24, n° 11 (2008): 1486-94. doi:10.1016/j.dental.2008.02.020.
- Lee, S. J., M. Monsef, et M. Torabinejad. « Sealing ability of a mineral trioxide aggregate for repair of lateral root perforations ». *Journal of endodontics* 19, n° 11 (1993): 541-44. doi:10.1016/S0099-2399(06)81282-3.
- Liberati, A., D. G. Altman, J. Tetzlaff, C. Mulrow, P. C. Gøtzsche, J. P. A. Ioannidis, M. Clarke, P. J. Devereaux, J. Kleijnen, et D. Moher. « The PRISMA statement for reporting systematic reviews and meta-analyses of studies that evaluate healthcare interventions: explanation and elaboration ». *British medical journal* 339 (2009): b2700. doi:10.1136/bmj.b2700.
- Linde, A., et M. Goldberg. « Dentinogenesis ». *Oral biology and medicine* 4, n° 5 (1993): 679-728.
- Linsuwanont, P., K. Wimonstthikul, U. Pothimoke, et B. Santiwong. « Treatment outcomes of mineral trioxide aggregate pulpotomy in vital permanent teeth with carious pulp exposure: the retrospective study ». *Journal of endodontics* 43, n° 2 (2017): 225-30. doi:10.1016/j.joen.2016.10.027.
- Marciano, M. A., R. M. Costa, J. Camilleri, R. F. L. Mondelli, B. M. Guimarães, et M. A. H. Duarte. « Assessment of color stability of white mineral trioxide aggregate angelus and bismuth oxide in contact with tooth structure ». *Journal of endodontics* 40, n° 8 (2014): 1235-40. doi:10.1016/j.joen.2014.01.044.
- Massler, M. « Preserving the exposed pulp: a review ». *The journal of pedodontics* 2, n° 3 (1978): 217-27.
- Matsuo, T., T. Nakanishi, H. Shimizu, et S. Ebisu. « A clinical study of direct pulp capping applied to carious-exposed pulps ». *Journal of endodontics* 22, n° 10 (1996): 551-56. doi:10.1016/S0099-2399(96)80017-3.
- McCabe, P. S., et P. M. H. Dummer. « Pulp canal obliteration: an endodontic diagnosis and treatment challenge ». *International endodontic journal* 45, n° 2 (2012): 177-97. doi:10.1111/j.1365-2591.2011.01963.x.
- Mente, J., B. Geletneky, M. Ohle, M. J. Koch, P. G. Friedrich Ding, D. Wolff, J. Dreyhaupt, N. Martin, H. J. Staehle, et T. Pfefferle. « Mineral trioxide aggregate or calcium hydroxide direct pulp capping: an analysis of the clinical treatment outcome ». *Journal of endodontics* 36, n° 5 (2010): 806-13. doi:10.1016/j.joen.2010.02.024.
- Nair, P. N. R., H. F. Duncan, T. R. Pitt Ford, et H. U. Luder. « Histological, ultrastructural and quantitative investigations on the response of healthy human pulps to experimental capping with mineral trioxide aggregate: a randomized controlled trial ». *International endodontic journal* 42, n° 5 (2009): 422-44. doi:10.1111/j.1365-2591.2009.01558.x.
- Ng, Y.-L., V. Mann, et K. Gulabivala. « Tooth survival following non-surgical root canal treatment: a systematic review of the literature ». *International endodontic journal* 43, n° 3 (2010): 171-89. doi:10.1111/j.1365-2591.2009.01671.x.
- Nowicka, A., M. Lipski, M. Parafiniuk, K. Sporniak-Tutak, D. Lichota, A. Kosierkiewicz, W. Kaczmarek, et J. Buczkowska-Radlińska. « Response of human dental pulp capped with Biodentine and mineral trioxide aggregate ». *Journal of endodontics* 39, n° 6 (2013): 743-47. doi:10.1016/j.joen.2013.01.005.
- Ou, K.-L., C.-C. Chang, W.-J. Chang, C.-T. Lin, K.-J. Chang, et H.-M. Huang. « Effect of damping properties on fracture resistance of root filled premolar teeth: a dynamic finite element analysis ». *International endodontic journal* 42, n° 8 (2009): 694-704. doi:10.1111/j.1365-2591.2009.01570.x.

- Paranjpe, A., T. Smoot, H. Zhang, et J. D. Johnson. « Direct contact with mineral trioxide aggregate activates and differentiates human dental pulp cells ». *Journal of endodontics* 37, n° 12 (2011): 1691-95. doi:10.1016/j.joen.2011.09.012.
- Paranjpe, A., H. Zhang, et J. D. Johnson. « Effects of mineral trioxide aggregate on human dental pulp cells after pulp-capping procedures ». *Journal of endodontics* 36, n° 6 (2010): 1042-47. doi:10.1016/j.joen.2010.02.013.
- Parirokh, M., et M. Torabinejad. « Mineral trioxide aggregate : a comprehensive literature review. Part I, Chemical, physical, and antibacterial properties ». *Journal of endodontics* 36, n° 1 (2010): 16-27. doi:10.1016/j.joen.2009.09.006.
- Piette, E., et M. Goldberg. *La dent normale et pathologique*. Bruxelles: De Boeck Université, 2001.
- Russo, M. C., R. Holland, et V. de Souza. « Radiographic and histological evaluation of the treatment of inflamed dental pulps ». *International endodontic journal* 15, n° 3 (1982): 137-42.
- Schuurs, A. H., R. J. Gruythuysen, et P. R. Wesselink. « Pulp capping with adhesive resin-based composite vs. calcium hydroxide : a review ». *Endodontics and dental traumatology* 16, n° 6 (2000): 240-50.
- Seltzer, S., I. B. Bender, et B. A. Murray Ziontz. « The dynamics of pulp inflammation : correlations between diagnostic data and actual histologic findings in the pulp ». *Oral surgery, oral medicine, and oral pathology* 16, n° 8 (1963): 969-77. doi:10.1016/0030-4220(63)90201-9.
- Shayegan, A., C. Jurysta, R. Atash, M. Petein, et A.V. Abbeele. « Biodentine used as a pulp-capping agent in primary pig teeth ». *Pediatric dentistry* 34, n° 7 (2012): 202-8.
- Silva, A. F., S. B. C. Tarquinio, F. F. Demarco, E. Piva, et E. R. C. Rivero. « The influence of haemostatic agents on healing of healthy human dental pulp tissue capped with calcium hydroxide ». *International endodontic journal* 39, n° 4 (2006): 309-16. doi:10.1111/j.1365-2591.2006.01101.x.
- Simon, S., M. Perard, M. Zanini, A. J. Smith, E. Charpentier, S. X. Djole, et P. J. Lumley. « Should pulp chamber pulpotomy be seen as a permanent treatment ? Some preliminary thoughts ». *International endodontic journal* 46, n° 1 (2013): 79-87. doi:10.1111/j.1365-2591.2012.02113.x.
- Six, N., K. Tompkins, D. Septier, A. Veis, et M. Goldberg. « Recruitment and characterization of the cells involved in reparative dentin formation in the exposed rat molar pulp after implantation of amelogenin gene splice products A+4 and A-4 ». *Oral biosciences and medicine* 1, n° 1 (2004): 35-44.
- Souza Costa, C. A. de, P. T. Duarte, P. P. C. de Souza, E. M. A. Giro, et J. Hebling. « Cytotoxic effects and pulpal response caused by a mineral trioxide aggregate formulation and calcium hydroxide ». *American journal of dentistry* 21, n° 4 (2008): 255-61.
- Swift, E. J., M. Trope, et A. V. Ritter. « Vital pulp therapy for the mature tooth : can it work ? » *Endodontic topics* 5, n° 1 (2003): 49-56. doi:10.1111/j.1601-1546.2003.00030.x.
- Tabarsi, B., M. Parirokh, M. J. Eghbal, A. A. Haghdoost, H. Torabzadeh, et S. Asgary. « A comparative study of dental pulp response to several pulpotomy agents ». *International endodontic journal* 43, n° 7 (2010): 565-71. doi:10.1111/j.1365-2591.2010.01711.x.
- Taha, N. A., M. B. Ahmad, et A. Ghanim. « Assessment of mineral trioxide aggregate pulpotomy in mature permanent teeth with carious exposures ». *International endodontic journal* 50, n° 2 (2017): 117-25. doi:10.1111/iej.12605.
- Taha, N. A., et M. A. Khazali. « Partial pulpotomy in mature permanent teeth with clinical signs indicative of irreversible pulpitis : a randomized clinical trial ». *Journal of endodontics* 43, n° 9 (2017): 1417-21. doi:10.1016/j.joen.2017.03.033.
- Tavares, P. B. L., E. Bonte, T. Boukpepsi, J. F. Siqueira, et J.-J. Lasfargues. « Prevalence of apical periodontitis in root canal-treated teeth from an urban French population : influence of the quality of root canal fillings and coronal restorations ». *Journal of endodontics* 35, n° 6 (2009): 810-13. doi:10.1016/j.joen.2009.03.048.

- Teixeira, L. S., F. F. Demarco, M. C. Coppola, et M. L. Bonow. « Clinical and radiographic evaluation of pulpotomies performed under intrapulpal injection of anaesthetic solution ». *International endodontic journal* 34, n° 6 (2001): 440-46.
- Tønder, K. J., et I. Kvinnsland. « Micropuncture measurements of interstitial fluid pressure in normal and inflamed dental pulp in cats ». *Journal of endodontics* 9, n° 3 (1983): 105-9. doi:10.1016/S0099-2399(83)80106-X.
- Torabinejad, M., C. U. Hong, F. McDonald, et T. R. Pitt Ford. « Physical and chemical properties of a new root-end filling material ». *Journal of endodontics* 21, n° 7 (1995): 349-53. doi:10.1016/S0099-2399(06)80967-2.
- Torabinejad, M., M. Parirokh, et P. M. H. Dummer. « Mineral trioxide aggregate and other bioactive endodontic cements : an updated overview. Part II, Other clinical applications and complications. » *Journal of endodontics* 50 (2017). doi:10.1111/iej.12843.
- Tran, X. V., C. Gorin, C. Willig, B. Baroukh, B. Pellat, F. Decup, S. Opsahl Vital, C. Chaussain, et T. Boukpepsi. « Effect of a calcium-silicate-based restorative cement on pulp repair ». *Journal of dental research* 91, n° 12 (2012): 1166-71. doi:10.1177/0022034512460833.
- Tronstad, L. *Endodontie clinique*. Traduit par P. Laudenbach. Paris: Flammarion médecine-sciences, 1993.
- Trope, M., R. McDougal, L. Levin, K. N. May, et E. J. Swift. « Capping the inflamed pulp under different clinical conditions ». *Journal of esthetic and restorative dentistry* 14, n° 6 (2002): 349-57.
- Trowbridge, H. O. « Review of dental pain-histology and physiology ». *Journal of endodontics* 12, n° 10 (1986): 445-52. doi:10.1016/S0099-2399(86)80197-2.
- Tziafas, D., G. Belibasakis, A. Veis, et S. Papadimitriou. « Dentin regeneration in vital pulp therapy : design principles ». *Advances in dental research* 15, n° 1 (2001): 96-100. doi:10.1177/08959374010150012501.
- Utneja, S., R. R. Nawal, S. Talwar, et M. Verma. « Current perspectives of bio-ceramic technology in endodontics : calcium enriched mixture cement : review of its composition, properties and applications ». *Restorative dentistry and endodontics* 40, n° 1 (2015): 1-13. doi:10.5395/rde.2015.40.1.1.
- Ward, J. « Vital pulp therapy in cariously exposed permanent teeth and its limitations ». *Australian endodontic journal* 28, n° 1 (2002): 29-37.
- Weisleder, R., S. Yamauchi, D. J. Caplan, M. Trope, et F. B. Teixeira. « The validity of pulp testing : a clinical study ». *Journal of the american dental association* 140, n° 8 (2009): 1013-17.
- Wolters, W. J., H. F. Duncan, P. L. Tomson, I. E. Karim, G. McKenna, M. Dorri, L. Stangvaltaite, et L. W. M. van der Sluis. « Minimally invasive endodontics : a new diagnostic system for assessing pulpitis and subsequent treatment needs ». *International endodontic journal* 50, n° 9 (2017): 825-29. doi:10.1111/iej.12793.
- Yazdani, S., M.-P. Jadidfarid, B. Tahani, A. Kazemian, O. Dianat, et L. Alim Marvasti. « Health technology assessment of CEM pulpotomy in permanent molars with irreversible pulpitis ». *Iranian endodontic journal* 9, n° 1 (2014): 23-29.
- Yu, C., et P. V. Abbott. « An overview of the dental pulp : its functions and responses to injury ». *Australian dental journal* 52, n° 1 (2007): 4-16.
- Zanini, M., M. Hennequin, et P.-Y. Cousson. « A review of criteria for the evaluation of pulpotomy outcomes in mature permanent teeth ». *Journal of endodontics* 42, n° 8 (2016): 1167-74. doi:10.1016/j.joen.2016.05.008.
- Zarrabi, M. H., M. Javidi, A. H. Jafarian, et B. Joushan. « Histologic assessment of human pulp response to capping with mineral trioxide aggregate and a novel endodontic cement ». *Journal of endodontics* 36, n° 11 (2010): 1778-81. doi:10.1016/j.joen.2010.08.024.

Table des figures

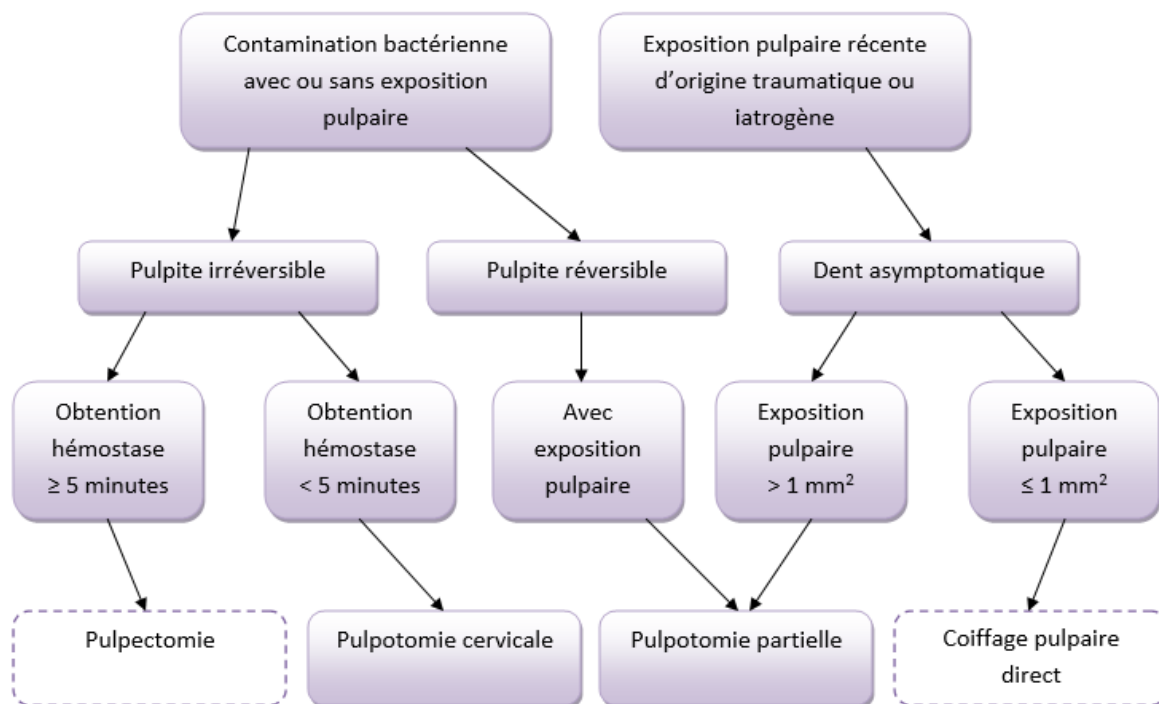
Figure 1 : Mécanismes de défense des odontoblastes face à une invasion bactérienne	7
Figure 2 : Dentinogenèse tertiaire et processus inflammatoires associés.....	11
Figure 3 : Pulpotomie cervicale au CEM (Calcium Enriched Mixture) d'une molaire permanente mature en pulpite irréversible présentant une lésion péri-apicale et une résorption radiculaire interne et résultat à 6 mois de suivi.....	14
Figure 4 : Observation au microscope (x100) d'un pont minéralisé.	16
Figure 5 : Schéma représentant deux types de contamination bactérienne à la suite d'une pulpotomie cervicale sur une dent permanente mature	19
Figure 6 : Flow chart de la sélection documentaire	53

Table des tableaux

Tableau 1 : Historique de la recherche électronique	52
Tableau 2 : Synthèse des études composant l'analyse de la littérature	55

Annexes

Indications de la pulpotomie des dents permanentes matures : arbre décisionnel



Source : Auteur

Vu, le Directeur de thèse

Vu, le Doyen de la Faculté de Chirurgie dentaire
de l'Université Paris Descartes

Docteur Hélène FRON CHABOUIS

Professeur Louis MAMAN

Vu, le Président de l'Université Paris Descartes

Professeur Frédéric DARDEL

Pour le Président et par délégation,

Le Doyen Louis MAMAN

La pulpotomie des dents permanentes matures

Résumé :

La préservation de la vitalité pulpaire est un enjeu majeur de la dentisterie conservatrice contemporaine. La pulpotomie, partielle ou cervicale, est une thérapeutique reconnue de conservation de la vitalité pulpaire. Elle est, encore aujourd'hui, couramment utilisée pour traiter les dents temporaires ainsi que les dents permanentes immatures mais encore trop peu pour les dents permanentes matures à pulpe vitale. Mais, depuis quelques années, grâce aux connaissances actuelles sur le complexe dentino-pulpaire, sur ses mécanismes de défense et à l'évolution constante de notre arsenal thérapeutique, en particulier des biomatériaux de coiffage pulpaire, il est possible d'étendre le champ d'indication des pulpotomies et d'envisager cette thérapeutique comme traitement d'usage sur des dents permanentes matures, afin d'éviter le recours à la pulpectomie systématique. L'objectif de ce travail de thèse d'exercice est double : d'une part de permettre au praticien de mettre en œuvre la pulpotomie des dents permanentes matures. D'autre part de faire le point sur les données actuelles de la littérature ainsi que sur les différents matériaux de coiffage pulpaire actuellement disponibles.

Discipline :

Endodontie

Mots clés Mesh et Rameau :

Pulpotomie -- Dissertations universitaires ; Denture permanente -- Dissertations universitaires ; Pulpe de la dent -- Thèses et écrits académiques ; Matériaux dentaires -- Thèses et écrits académiques

Université Paris Descartes
Faculté de Chirurgie dentaire
1, rue Maurice Arnoux
92120 Montrouge