



HAL
open science

Évaluation de trichoscopie dans le diagnostic de teigne. Étude prospective multicentrique sur 2 ans. À propos de 100 patients

Fanny Dessirier

► To cite this version:

Fanny Dessirier. Évaluation de trichoscopie dans le diagnostic de teigne. Étude prospective multicentrique sur 2 ans. À propos de 100 patients. Sciences du Vivant [q-bio]. 2017. dumas-01792084

HAL Id: dumas-01792084

<https://dumas.ccsd.cnrs.fr/dumas-01792084v1>

Submitted on 15 May 2018

HAL is a multi-disciplinary open access archive for the deposit and dissemination of scientific research documents, whether they are published or not. The documents may come from teaching and research institutions in France or abroad, or from public or private research centers.

L'archive ouverte pluridisciplinaire **HAL**, est destinée au dépôt et à la diffusion de documents scientifiques de niveau recherche, publiés ou non, émanant des établissements d'enseignement et de recherche français ou étrangers, des laboratoires publics ou privés.

FACULTÉ DE MÉDECINE D'AMIENS
UNIVERSITÉ DE PICARDIE JULES VERNE

Année 2017

N° 2017- 60

THÈSE POUR LE DOCTORAT EN MÉDECINE
(DIPLOME D'ÉTAT)
DERMATOLOGIE-VÉNÉRÉOLOGIE

**ÉVALUATION DE LA TRICHOSCOPIE
DANS LE DIAGNOSTIC DE TEIGNE.
ÉTUDE PROSPECTIVE MULTICENTRIQUE SUR 2 ANS.
À PROPOS DE 100 PATIENTS**

Fanny DESSIRIER

Soutenue le 23 Juin 2017 à Amiens

PRÉSIDENT DU JURY : Madame le Professeur LOK

MEMBRES DU JURY : Monsieur le Professeur SCHMIT

Madame le Professeur TOTET

Monsieur le Docteur SCHMIDT

DIRECTRICE DE THÈSE : Madame le Docteur DHAILLE

À mon président de jury,

Madame le Professeur Catherine LOK

Professeur des Universités-Praticien Hospitalier

(Dermatologie-Vénérologie)

Assesseur du 3^{ème} cycle

Chef du Service de Dermatologie

Chef du Pôle des 5 sens

Vous me faites l'honneur de présider mon jury de thèse. Je vous remercie de votre confiance, de l'intérêt que vous avez bien voulu porter à ce travail et de votre disponibilité. Je tiens à vous exprimer toute ma gratitude pour la bienveillance dont vous avez fait preuve au long de ce beau chemin. La grandeur de votre enseignement pendant mon internat me profitera tout au long de ma carrière.

Je vous prie d'accepter l'expression de mon plus profond respect et le témoignage de ma sincère reconnaissance.

À mes juges,

Monsieur le Professeur Jean-Luc SCHMIT

Professeur des Universités-Praticien Hospitalier
(Maladies infectieuses et tropicales)

Responsable du service des maladies infectieuses et tropicales
Pôle "Médico-chirurgical digestif, rénal, infectieux, médecine interne et endocrinologie"
(D.R.I.M.E)

Chevalier dans l'Ordre des Palmes Académiques

Vous me faites l'honneur de juger ce travail. Je vous en remercie et vous adresse ici l'expression de ma sincère reconnaissance et de mon profond respect.

Madame le Professeur Anne TOTET

Professeur des Universités-Praticien Hospitalier
(Parasitologie et mycologie)

Chef de service du laboratoire de Parasitologie et Mycologie médicales
Pôle biologie, pharmacie et santé des populations

Vous avez accepté de juger ce travail. Honorée de votre présence, je vous remercie sincèrement et vous adresse ici l'expression de ma considération respectueuse.

Monsieur le Docteur Jean SCHMIDT

Maître de Conférences des Universités - Praticien Hospitalier Médecine interne

Vous m'avez fait l'honneur de vous intéresser à mon travail et d'avoir accepté de juger ma thèse. Je vous en remercie et soyez assuré de mon respect le plus sincère.

À ma directrice de thèse,

Madame le Docteur Florie DHAILLE

Médecin attaché

(Dermatologie-Vénérologie)

Je te remercie de m'avoir permis de réaliser ma thèse sur un sujet si passionnant et pour ta disponibilité. Ta bienveillance, tes conseils avisés, ta gentillesse et ton soutien m'ont été précieux pour sa réalisation. Ma gratitude pour ces moments d'échanges et d'enseignements est immense.

Sois assurée de ma grande admiration et de mon profond respect.

Remerciements personnels,

À **mes parents**, Merci pour votre confiance, votre patience et votre soutien tout au long de mes études. Merci d'être mes parents. C'est grâce à vous que je suis ici aujourd'hui et que je m'épanouis dans ma vie.

À **Justine, Jean-Guilhem et Alix**, merci d'être là et de rendre la vie plus belle, Merci pour nos souvenirs d'enfance et ceux à venir.

À **Bome**, quel bonheur d'avoir eu la chance de te connaître, j'aurai aimé que tu sois présente aujourd'hui.

À **Mamie**, pour ton soutien, ta clairvoyance et ta bienveillance de tous les jours depuis toujours.

À **Pajy**, que j'aurai souhaité présent aujourd'hui.

À **mes grands-parents**, pour votre optimisme, votre modernité et votre intemporalité.

Au reste de ma famille, marraine, parrain, tante, beau-frère, cousins, cousine, neveu, merci pour tous les bons moments passés à vos côtés.

À **Madame Girard**, merci pour votre patience et de m'avoir aidée à grandir.

Aux irremplaçables ... Caroline, Hélène et Samuel,

Merci d'exister, merci pour toutes ces folies, j'espère vous garder à mes côtés toute ma vie.

À **Claire**, merci pour ton ouverture d'esprit, ta joie de vivre, ton infatigabilité, ces moments passés à l'atelier et de rendre cette région plus belle chaque jour.

À **Charlotte**, pour tous les étés passés à Pont-Royal, la distance n'enlève rien.

À **mes amis de Cambrai, Chloë** c'est toujours un bonheur pour moi de te retrouver et qu'à chaque fois rien n'ait changé, **Vincent** mon plus vieil ami, **Benjamin** et **Margaux** pour tous ces jolis souvenirs du lycée, **Jean**, pour ce binôme de choc et tes talents de dessinateur grâce auxquels j'ai pu avoir ma première année.

À **mes amis lillois et ex-lillois, À Suzanne et Annabelle**, pour les sous-colles, ce voyage de rêve et tous les bons moments à venir à vos côtés. À **Olivier, Martin, Vladimir, Doudou, Peter, Justine, Timothy, Thibaut, Frizou, Vincent, Richard, Alexis** pour ces folles soirées, pour ces semaines aux ski ... Vous me manquez.

À **Pierre-Adrien**, tu aurais du être présent aujourd'hui, je sais que tu es fier de nous...Tu nous manques.

À **mes nouveaux amis picards, Aurélie et Mony** pour ce semestre incroyable passé à vos côtés qui a vu naître une belle amitié et surtout à nos fous rires... **Elias et Pierre**, pour votre petit grain de folie, **Géraldine, Claire, Thibaut, Charles-Henri** pour ces vacances

inoubliables à Calvi et ces weekends à Veulettes et un merci supplémentaire à **Thibaut** pour les statistiques. **Anne-Sophie, Gauthier, Bachar, Florent, Alex** pour ce semestre mémorable à Creil.

À **mes colocs**, pour votre imagination, le poisson du mardi, les post-it, le curling et tout le reste à venir

À **Anne-Sophie**, Merci pour ton imagination inégalable, ton 4^{ème} degré et pour ton aide immense pour ce travail, je ne l'oublierai pas.

À **mes co-internes** d'Amiens : **Thomas, Florian, Maëlle, Camille, Inès, Eva, Motaz, Alanoud, Fanny, Constance, Elsa, Amel** et de Rouen : **Aurélie et Camille**, c'est un réel plaisir de travailler à vos côtés.

À **mes chefs Juliette et Audrey**, merci pour votre disponibilité, votre enseignement, travailler à vos côtés est un réel plaisir ainsi que tous les autres moments passés à vos côtés.

À **mes collègues préférés, infirmières, secrétaires, aides soignantes** pour votre bonne humeur, votre accueil et votre gentillesse.

Merci à tous ceux que je n'ai pas cité, qui rendent tous les jours la vie belle par leur présence.

TABLE DES MATIÈRES

1	INTRODUCTION	16
1.1	GENERALITES	16
1.1.1	LA TEIGNE	16
1.1.2	LA DERMOSCOPIE	22
1.2	HYPOTHESE DE LA RECHERCHE ET RESULTATS ATTENDUS	26
2	MATERIEL ET METHODES	27
2.1	OBJECTIFS DE L'ETUDE	27
2.1.1	OBJECTIF PRINCIPAL	27
2.1.2	OBJECTIFS SECONDAIRES	27
2.2	TYPE DE L'ETUDE ET MODALITES DE RECRUTEMENT	27
2.3	CRITERES D'INCLUSION ET DE NON-INCLUSION	28
2.3.1	CRITERES D'INCLUSION :	28
2.3.2	CRITERES DE NON-INCLUSION :	28
2.4	DEROULEMENT DE L'ETUDE	28
2.5	CRITERES DE JUGEMENT	31
2.5.1	CRITERE DE JUGEMENT PRINCIPAL	31
2.5.2	CRITERES DE JUGEMENT SECONDAIRES	31
2.6	ANALYSES STATISTIQUES	32
3	RESULTATS	33
3.1	DESCRIPTION DE LA POPULATION	33
3.1.1	CARACTERISTIQUES DEMOGRAPHIQUES	33
3.1.2	CARACTERISTIQUES CLINIQUES	34
3.2	RESULTATS DES PRELEVEMENTS MYCOLOGIQUES	35
3.3	RESULTATS POUR LE CRITERE DE JUGEMENT PRINCIPAL	36
3.4	RESULTATS POUR LES CRITERES DE JUGEMENT SECONDAIRES	37
3.4.1	PERFORMANCES DE CHAQUE SIGNE TRICHOSCOPIQUE SPECIFIQUE DE TEIGNE	37
3.4.2	SIGNES TRICHOSCOPIQUES SPECIFIQUES DE TEIGNE EN FONCTION DU TYPE DE CHEVEUX.	41
3.4.3	SIGNES TRICHOSCOPIQUES SPECIFIQUES DE TEIGNE EN FONCTION DE L'ESPECE EN CAUSE	41
3.4.4	SIGNES TRICHOSCOPIQUES SPECIFIQUES DE TEIGNE EN FONCTION DU TYPE DE PARASITISMES	42
3.4.5	PERFORMANCES DE LA LUMIERE DE WOOD DANS LE DIAGNOSTIC DE TEIGNE MICROSPORIQUE	43

3.4.6 VARIABILITES INTER-OPERATEURS	43
3.4.7 DIAGNOSTIC CLINIQUE ET PRISE EN CHARGE THERAPEUTIQUE DES PATIENTS	45
<u>4 DISCUSSION</u>	48
4.1 CARACTERISTIQUES DEMOGRAPHIQUES, CLINIQUES, PARACLIQUES ET EPIDEMIOLOGIQUES	48
4.1.1 CARACTERISTIQUES CLINIQUES ET DEMOGRAPHIQUES	48
4.1.2 CARACTERISTIQUES PARACLIQUES	48
4.1.3 EPIDEMIOLOGIE	48
4.2 PERFORMANCES DE LA TRICHOSCOPIE DANS LE DIAGNOSTIC CLINIQUE DE TEIGNE	49
4.2.1 PERFORMANCE DIAGNOSTIQUE DE LA TRICHOSCOPIE	49
4.2.2 PERFORMANCE DIAGNOSTIQUE DE CHAQUE SIGNE TRICHOSCOPIQUE	51
4.3 ÉVALUATION DE LA TRICHOSCOPIE EN FONCTION DU TYPE DE CHEVEUX, DE L'ESPECE EN CAUSE ET DU TYPE DE PARASITISME	51
4.3.1 ÉVALUATION DE LA TRICHOSCOPIE EN FONCTION DU TYPE DE CHEVEUX	51
4.3.2 ÉVALUATION DE LA TRICHOSCOPIE EN FONCTION DE L'ESPECE EN CAUSE	52
4.3.3 ÉVALUATION DE LA TRICHOSCOPIE EN FONCTION DU TYPE DE PARASITISME	52
4.4 APPORT DE LA LUMIERE DE WOOD	53
4.5 ÉVALUATION DE LA REPRODUCTIBILITE	53
4.6 APPORT DE LA TRICHOSCOPIE DANS LA PRISE EN CHARGE THERAPEUTIQUE	54
4.7 LIMITES DE L'ETUDE	56
4.8 PERSPECTIVES	56
<u>5 CONCLUSION</u>	58
<u>ANNEXES</u>	59
<u>RÉFÉRENCES BIBLIOGRAPHIQUES</u>	65
<u>RESUMÉ</u>	70

ABRÉVIATIONS

AMM : Autorisation de mise sur le marché

CN : Culture négative

CP : Culture positive

eCRF : Electronique case report form

FMC : Formation médicale continue

M. : *Microsporum*

Se : Sensibilité

Sp : Spécificité

T. : *Trichophyton*

VPN : Valeur prédictive négative

VPP : Valeur prédictive positive

1 Introduction

1.1 Généralités

1.1.1 La Teigne

1.1.1.1 Définition et aspect clinique

La teigne est une infection dermatophytique du cheveu et du cuir chevelu aboutissant à une cassure du cheveu avec apparition de zones alopéciques squameuses. Elle atteint dans 80% des cas les enfants de moins de 10 ans. [1] Les teignes se subdivisent en trois entités cliniques : teignes tondantes, teignes inflammatoires et favus. Localisation particulière d'une dermatophytose cutanée, elles évoluent soit vers une colonisation de la tige pilaire (teignes tondantes : microsporiques, trichophytiques), soit vers une importante prolifération au niveau de l'ostiole, puis une propagation dans le derme (kérion et favus).

Les teignes tondantes

Les teignes microsporiques se présentent sous forme de plaques alopéciques érythémato-squameuses de grande taille, uniques ou en petits nombres, pouvant atteindre quelques centimètres de diamètre où les cheveux y sont cassés à 2-3 millimètres de leur émergence du cuir chevelu (figure 1). Les dermatophytes les plus souvent impliqués sont *M. canis*, *M. audouinii* et *M. gypseum*.

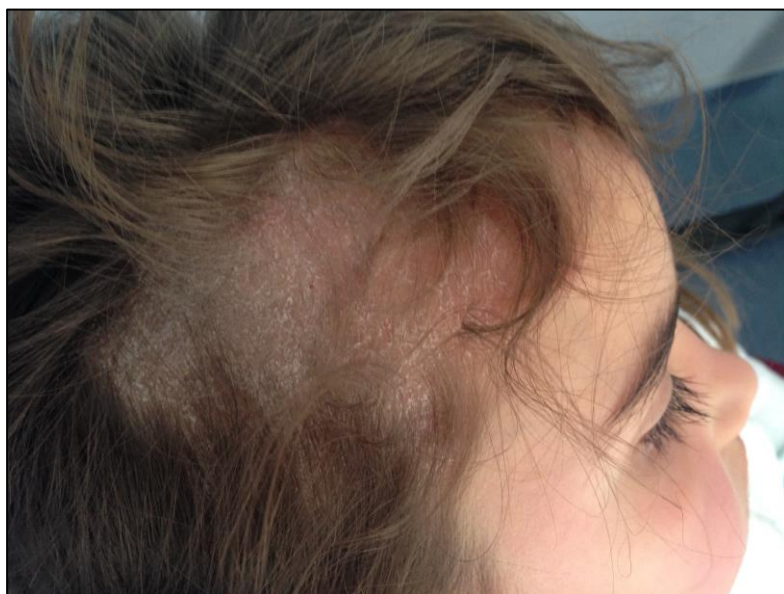

Figure 1 : aspect clinique d'une teigne à *M. canis*.

Les teignes trichophytiques se présentent sous forme de petites plaques grisâtres, de 1 à 2 cm de diamètre, de formes irrégulières, renfermant des cheveux fragiles cassés le plus souvent dès leurs émergences du cuir chevelu (figure 2). Les principales espèces responsables sont : *T. tonsurans*, *T. soudanense* et *T. violaceum*, tous anthropophiles. [2]

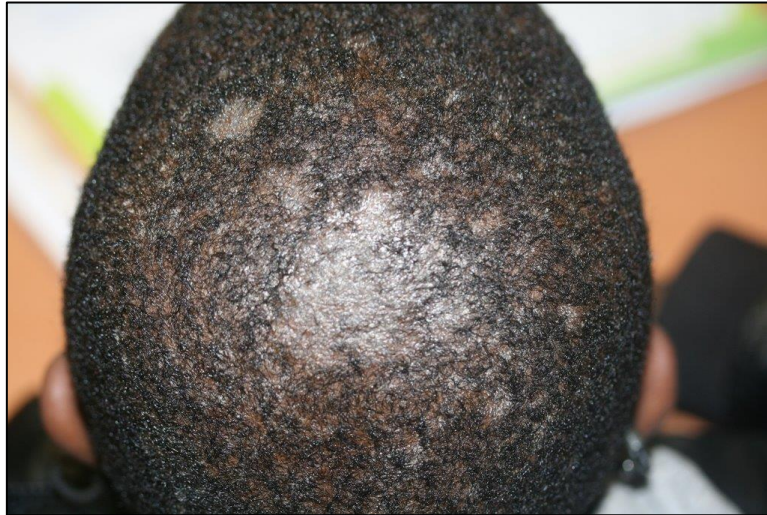

Figure 2 : aspect d'une teigne à *T. tonsurans*.

Les teignes inflammatoires ou kériens

Elles traduisent une réaction immunitaire excessive vis-à-vis d'un dermatophyte animal. Elles atteignent les cheveux chez les enfants et peuvent atteindre également la barbe chez les adultes. Le kérien débute le plus souvent comme toutes les teignes par une plaque érythémato-squameuse mais évolue rapidement vers une plaque très inflammatoire à surface croûteuse avec de multiples orifices d'où sortent des écoulements purulents. Les lésions sont douloureuses sans fièvre. Il est le plus souvent dû à des Trichophytes (*T. mentagrophytes* ou *T. verrucosum*). [2] Ce type inflammatoire de teigne peut provoquer par la suite une alopécie cicatricielle.

Les teignes faviques

Les teignes faviques, devenues exceptionnelles de nos jours en Europe Occidentale, sont cliniquement caractérisées par le « godet favique ». Il s'agit d'un amas de croûtes jaunes d'où sortent des cheveux non cassés. La fusion de plusieurs godets détermine la « croûte favique », friable, pouvant envahir tout le cuir chevelu dégageant une odeur désagréable. Son évolution,

chronique, aboutit toujours à une alopecie cicatricielle définitive. Elle est due à *T.schoenleinii* le plus souvent.

1.1.1.2 Les différents types de dermatophytes et épidémiologie

Les différents dermatophytes

Les dermatophytes sont des champignons filamenteux possédant une affinité particulière pour la kératine. Les dermatophytes, à l'origine des teignes, sont divisés en trois groupes en fonction de leurs origines et de leurs hôtes de prédilection. On distingue ainsi les dermatophytes zoophiles d'origine animale, les dermatophytes anthropophiles d'origine humaine et les dermatophytes géophiles provenant du sol.

Les teignes à dermatophyte zoophile se transmettent d'animal à homme par contact direct avec l'animal contaminé (chien, chat, rongeurs, etc.) et ne se transmettent pas d'homme à homme. L'agent pathogène le plus fréquent est le *M. canis*.

A l'inverse, les teignes anthropophiles sont dues à des dermatophytes qui se transmettent d'homme à homme par contact direct entre humains et aussi par contact indirect (le linge, les objets comme les peignes ou les ciseaux/tondeuses chez le coiffeur) pouvant engendrer de véritables épidémies dans les écoles ou au sein d'une cellule familiale. Les dermatophytes les plus souvent isolés sont *T. soudanense*, *T. violaceum*, *T. tonsurans* et *M. audouinii*.

Les teignes à dermatophyte géophile sont devenues exceptionnelles en France (*M. gypseum*).

Epidémiologie

Les teignes ne sont plus un problème de santé publique depuis l'émergence de traitements efficaces. En France, depuis quelques années, les cas de teignes augmentent et le spectre des dermatophytes en cause s'est modifié. Jusqu'aux années 1970 la teigne était principalement due à des espèces zoophiles avec *M.canis* dans plus de 60% des cas. A Paris, à partir des années 1980 les agents anthropophiles *T.soudanense* et *M.andouinii* étaient prédominants. [3] Depuis plusieurs années, comme le rapportent certains auteurs avec des études menées dans des écoles de la région parisienne il existe de plus en plus de teignes anthropophiles, notamment à *T.soudanense* déclenchant parfois de petites épidémies. [4] Il y a également une recrudescence des teignes à *T. tonsurans* qui avaient disparu d'Europe Occidentale dans les années 1970 et qui réapparaissent depuis les années 1990 ainsi que les teignes à *M. audouinii*. [5] [6] [7] Le nombre de teignes zoophiles s'est stabilisé et l'agent pathogène le plus fréquemment en cause est le *M. canis*.

Cette recrudescence est liée à plusieurs facteurs : augmentation des populations immigrantes d'origines ethniques différentes, augmentation de l'adoption d'animaux de compagnie et augmentation des voyages.

Même si les teignes ne constituent plus un problème de santé publique, il est impératif de porter un diagnostic rapide et d'instaurer rapidement un traitement afin de limiter les épidémies.

1.1.1.3 Prise en charge diagnostique actuelle

Lumière de Wood

La lumière de Wood est une lampe portable émettant une lumière ultra-violette permettant la mise en évidence d'une lumière verte fluo en cas d'infection à dermatophyte microsporique dont l'agent pathogène dominant est le *M. canis* (figure 3). Cette lumière verte est également obtenue en cas de teigne favique. Par contre, il n'est pas retrouvé de lumière verte en cas de teignes anthropophiles ou inflammatoires. [8]

La sensibilité de la lumière de Wood est assez faible rapportée à 50-75% selon les séries de patients. Un test en lumière de Wood négatif ne permet donc pas d'exclure le diagnostic et l'intensité de la fluorescence est parfois discrète rendant son interprétation douteuse. [9]

Pour réaliser cet examen en lumière de Wood, il est nécessaire d'être dans l'obscurité. Il est de moins en moins réalisé dans la pratique courante.



Figure 3 : fluorescence verte d'une teigne à *M.canis* (même patiente que figure 1).

Prélèvement mycologique

Le prélèvement mycologique est l'examen gold standard pour le diagnostic de teigne du cuir chevelu. Réalisé par le dermatologue ou dans un laboratoire d'analyse, il consiste à prélever des cheveux cassés pathologiques à l'aide d'une pince à épiler et à prélever des squames du cuir chevelu avec un écouvillon et une lame à bout mousse. Il comprend un examen direct des cheveux prélevés et un ensemencement sur milieu de Sabouraud pour la culture.

L'examen direct permet de rechercher la présence de spores autour du cheveu (atteinte ectothrix) et de filaments mycéliens dans le cheveu (atteinte endothrix) sans permettre l'identification exacte du dermatophyte en cause. L'atteinte pileaire microsporique caractérisant les teignes à *Microsporum* est endo-ectothrix avec des filaments dans le cheveu et une gaine de spores compactes de 2 microns autour du cheveu parasité. D'autres types de parasitismes endo-ectothrix sont possibles ; l'atteinte de type microïde correspond à des spores de petite taille de deux microns disposés en chaînette autour de cheveux non cassés dans lesquels on trouve des filaments. (*T.mentagrophytes*). L'atteinte de type mégaspore où des spores de grande taille (5 à 6 microns) entourent des filaments intra pileaires (*T.ochraceum* ou *T.verrucosum*). L'atteinte pileaire endothrix concernent plutôt les teignes trichophytiques et se caractérise par des cheveux cassées très courts remplis de spores de 4 microns. L'atteinte pileaire du favus est endothrix pure avec uniquement des filaments intra pileaires. [8]

L'examen direct permet de savoir si l'atteinte pileaire est d'allure microsporique ou trichophytique renseignant sur la contagiosité. Si cet examen est positif, un traitement peut être instauré sans attendre le résultat de la culture. Sa négativité ne doit pas remettre en cause le diagnostic et il faut alors attendre le résultat de la culture mycologique pour rendre un résultat définitif. Le délai pour obtenir le résultat de cette culture est de 4 à 6 semaines en moyenne. Les cultures mycologiques permettent l'identification du dermatophyte et un diagnostic de certitude. [10] Des techniques d'amplification en chaîne par polymérase (PCR) sont en cours de développement. Elles permettraient un diagnostic plus précoce et plus précis pour l'identification des dermatophytes. [11]

1.1.1.4 Traitements

La prise en charge doit être rapide pour éviter la contagion et limiter l'alopécie comprenant à la fois un traitement local et systémique.

Il est recommandé d'avoir au minimum un examen direct positif ou d'attendre le résultat de la culture si le direct est négatif avant d'introduire un traitement systémique. Cependant lorsque le diagnostic d'infection fongique est fortement suspecté ou s'il s'agit d'un kérion, il est raisonnable de débiter le traitement sans attendre la confirmation mycologique. [10]

Les traitements systémiques efficaces sur les dermatophytes sont la griséofulvine, la terbinafine, le fluconazole, l'itraconazole. La griséofulvine doit être administrée à la dose de 15 à 20mg/kg/j pour les enfants ou 1g/j pour les adultes, au milieu d'un repas gras pendant 1 à 2 mois. C'est la seule molécule à avoir l'Autorisation de Mise sur le Marché (AMM) en France dans cette indication chez l'enfant. La posologie sera augmentée à 25mg/kg/j en cas de teigne à *T. tonsurans* sinon le traitement est inefficace. [2] [8] [12] En cas d'échec, les 2 molécules les plus utilisées sont la terbinafine et l'itraconazole.

Une revue récente de la littérature concernant les traitements antifongiques systémiques de l'enfant a montré que la terbinafine était plus efficace sur les *T.Tonsurans* et la griséofulvine sur le *M.canis*. [13]

Le traitement local peut être mis en place sans attendre les résultats, il permet de réduire la transmission des spores. [10] Il consiste en l'application quotidienne de crème ou lotion antifongique (imidazolés ou ciclopiroxolamine) après décapage des squames ou des croûtes sur l'ensemble du cuir chevelu pendant 6 semaines. Il est également possible de faire des shampoings antifongiques 2 à 3 fois par semaine pour éliminer les spores du cuir chevelu. Il faut également associer la désinfection des capuches, casquettes, doudous...., et réaliser un prélèvement mycologique de contrôle à la fin du traitement. Des prélèvements de la fratrie et/ou de l'animal infestant doivent également être réalisés.

1.1.1.5 Éviction scolaire

En France, un arrêté du Journal Officiel du 31 mai 1989 obligeait « une éviction jusqu'à présentation d'un certificat attestant qu'un examen mycologique a montré la disparition de l'agent pathogène » et pour les sujets en contact un dépistage systématique. En 2001, une enquête par questionnaires, effectuée dans les Hauts-de-Seine, a montré que 44% des dermatologues ne faisaient pas d'éviction scolaire. [14] Depuis des années, des enfants scolarisés sont soignés avec succès sans éviction scolaire. De plus, les médicaments antifongiques sont efficaces et un enfant traité est moins contagieux qu'un enfant non traité, dont l'affection est méconnue et qui reste en classe. Un assouplissement ou une suppression

de l'éviction scolaire ont souvent été demandés. [5] [6] En 2003, une modification de l'arrêté du décret du 31 mai 1989 est réalisée « avec une éviction scolaire sauf si présentation d'un certificat médical attestant d'une consultation et de la prescription d'un traitement adapté. » par le conseil supérieur d'hygiène publique. D'après le « guide des conduites à tenir en cas de maladies infectieuses dans une collectivité d'enfants » du 28 Septembre 2012 établi par le Ministère de la Santé, les teignes sont soumises à la même réglementation que le décret de 2003. Il y est rappelé également la nécessité de faire, en collectivité, un examen clinique du cuir chevelu des enfants de la classe ou de la section et des personnels en contact avec le sujet atteint. Il est recommandé également à la famille de l'enfant atteint de consulter pour un dépistage familial. [15]

1.1.2 La dermoscopie

1.1.2.1 Principe

Le dermoscope est constitué d'une lentille grossissante (x10) et d'une source lumineuse, permettant une visualisation in vivo non invasive des structures cutanées épidermiques, dermo-épidermiques et dermiques en supprimant le reflet de la lumière sur la couche cornée.

Son apport diagnostique apparaît aujourd'hui indéniable devant une lésion cutanée tumorale bénigne ou maligne. La dermoscopie est une aide diagnostique récente et en plein essor. [16]

Initialement utilisée pour le diagnostic des tumeurs pigmentées, la dermoscopie se développe actuellement dans le cadre de l'étude des tumeurs cutanées non mélanocytaires [17] [18], l'étude des structures vasculaires [19] de certaines pathologies comme le psoriasis [20], le lichen [21], la sarcoïdose [22] et le mycosis fongoïde [23]. La dermoscopie permet également le diagnostic de scabiose ce qui a permis d'en améliorer radicalement la prise en charge. [24]

Dans le domaine de l'étude du cheveu et du cuir chevelu, on utilise le terme de trichoscopie et son utilisation n'a également cessé de croître.

1.1.2.2 Trichoscopie

Elle représente un apport sémiologique important dans l'examen d'un cuir chevelu. En effet, le dermoscope renseigne sur le stade évolutif d'une alopecie, sur le caractère cicatriciel ou non de cette dernière. La trichoscopie objective le calibre des cheveux, peut mettre en évidence une anisotrichie (hétérogénéité des calibres) faisant porter le diagnostic d'alopecie

androgénétique.[25] Le dermoscope permet d'observer les cheveux dystrophiques (cheveux cadavérisés ou points noirs, cheveux en point d'exclamation dans la pelade) [26] et certaines dysplasies pilaires (pili torti, monilethrix) [27], notamment en vidéodermoscopie (grossissement x40 à x400) [28]. Les biopsies seront réalisées sur les lésions élémentaires observées au dermoscope. Une formation médicale continue (FMC) est disponible sur le site de la Société Française de Dermatologie (SFD) expliquant la sémiologie dermoscopique du cuir chevelu et des cheveux. [29]

Depuis 2008, différents signes spécifiques trichoscopiques ont été décrits dans la teigne : cheveux en virgule, cheveux en tire-bouchon, cheveux en zigzag, cheveux en Morse et gaines blanchâtres enduisant les cheveux (figures 4- 8). [30] [31] [32] [33] [34] [35] [36] [37] [38] La connaissance de ces signes spécifiques permet de différencier deux pathologies fréquentes du cuir chevelu chez l'enfant que sont la teigne et la pelade. [39][40] Elle permet également de différencier la teigne de la fausse teigne amiantacée. [16] Ces signes sont également décrits au niveau des poils et notamment des sourcils. [41]

Il est décrit 8 sous-types de cheveux en fonction du degré de courbure/frisure, du diamètre du cheveu et de l'ondulation des cheveux. Il est plus facile en pratique courante de classer les types de cheveux en fonction de l'origine ethnique : caucasienne, africaine ou asiatique. [42]



Figure 4 : schéma [28] et aspect trichoscopique des cheveux en virgule (cercle noir).

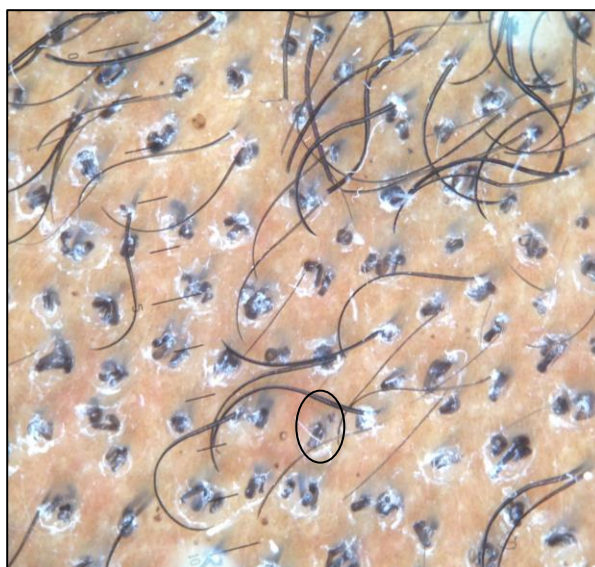

Figure 5 : schéma [28] et aspect trichoscopique des cheveux en tire-bouchon (cercle noir).

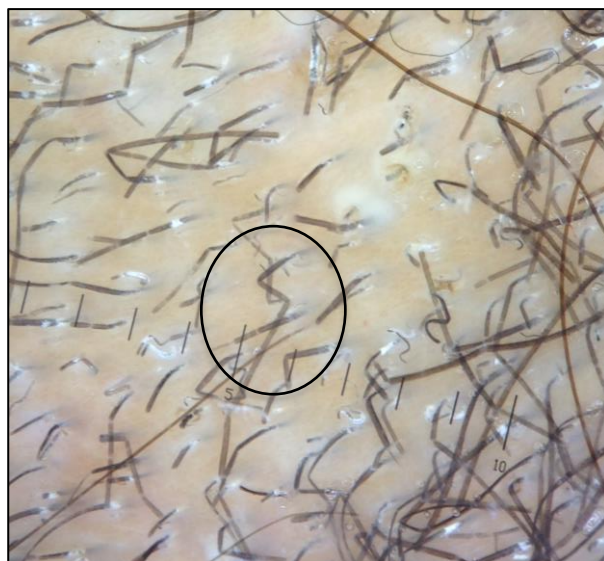

Figure 6 : Schéma [28] et aspect trichoscopique des cheveux en zigzag (cercle noir).

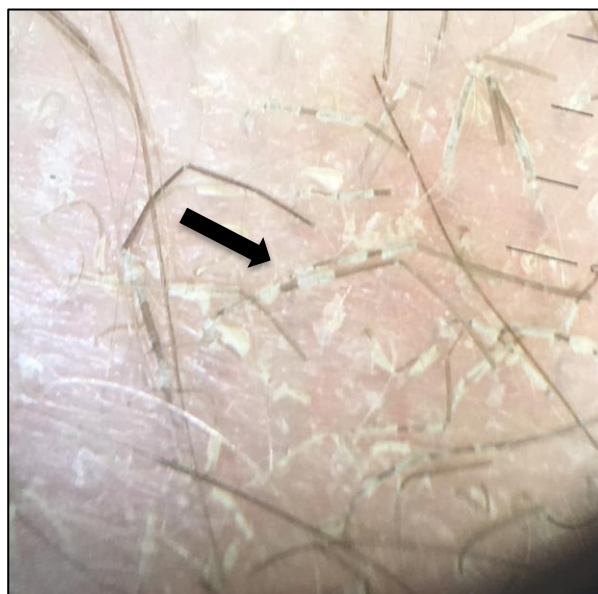


Figure 7 : schéma [28] et photographie représentant un cheveu en Morse (flèche noir).

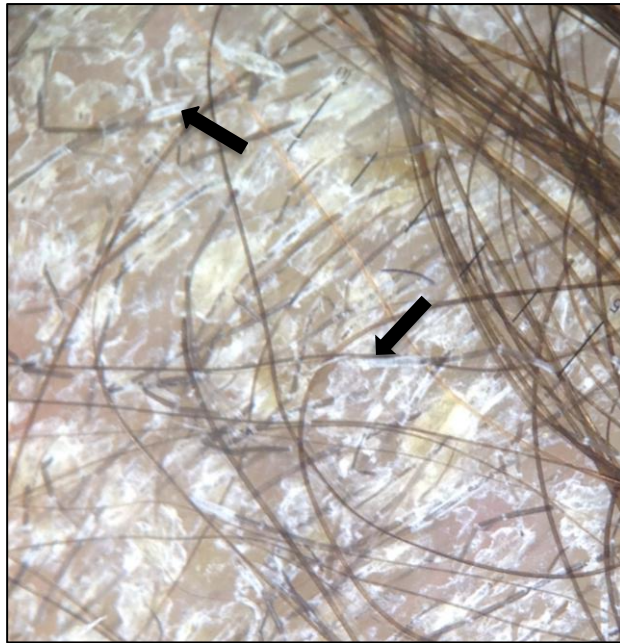


Figure 8 : aspect trichoscopique des gaines blanchâtres enduisant les cheveux (flèches noires)

1.2 Hypothèse de la recherche et résultats attendus

Les performances de cet outil diagnostique dans le diagnostic clinique de teigne n'ont jamais été évaluées dans la littérature. Nous formulons l'hypothèse selon laquelle la trichoscopie permettrait d'identifier précocement et avec une bonne sensibilité et une bonne spécificité une teigne du cuir chevelu.

2 Matériel et méthodes

2.1 Objectifs de l'étude

2.1.1 Objectif principal

L'objectif principal de l'étude était d'évaluer la performance (sensibilité, spécificité, valeur prédictive positive et valeur prédictive négative) de la trichoscopie dans le diagnostic clinique des teignes.

2.1.2 Objectifs secondaires

Les objectifs secondaires de notre étude étaient :

- déterminer quels étaient les signes trichoscopiques prédictifs de teigne et étudier les performances diagnostiques de chaque signe trichoscopique spécifique de teigne.
- étudier les différents aspects trichoscopiques selon le type de cheveux (caucasien, africain ou asiatique), selon l'espèce en cause (*Microsporum* ou *Trichophyton*) et selon le type de parasitisme (endothrix ou ectothrix).
- évaluer le caractère opérateur-dépendant de la trichoscopie dans cette indication.
- évaluer les performances de la lumière de Wood dans le diagnostic de teigne microsporique.
- évaluer si l'examen trichoscopique, lorsqu'il confortait la suspicion clinique de teigne, conduisait le clinicien à introduire un traitement antifongique présomptif.

2.2 Type de l'étude et modalités de recrutement

Nous avons réalisé une étude diagnostique, prospective et multicentrique de Mars 2015 à Mars 2017.

Les patients ont été inclus dans les Services de Consultations de Dermatologie des CHU d'Amiens, Caen, Lille et Rouen.

Cette étude de recherche interventionnelle a reçu l'approbation du Comité de Protection des Personnes Nord-Ouest II en Novembre 2014 et de l'Agence Nationale de Sécurité du Médicament et des produits de santé en Décembre 2014.

2.3 Critères d'inclusion et de non-inclusion

2.3.1 Critères d'inclusion :

- Tous les patients sans limite d'âge chez qui le diagnostic de teigne était évoqué :
 - patient adressé par un médecin extérieur pour suspicion de teigne (quelqu'était l'impression clinique du dermatologue consultant)
 - patient chez qui le diagnostic de teigne était évoqué par le dermatologue consultant (quelqu'était le motif de consultation initial)
 - patient qui présentait une ou des plaques alopéciques du cuir chevelu associé(s) à un état squameux
 - patient pour qui un prélèvement mycologique du cuir chevelu était envisagé au cours de la consultation.
- Les patients contacts en cas de forte suspicion clinique de teigne.
- Affiliation à la sécurité sociale.

2.3.2 Critères de non-inclusion :

- Patient pour qui le diagnostic évoqué était celui de kérion ou de teigne favique avec un aspect inflammatoire et de suppuration.
- Patient sous traitement antifongique (local et/ou général) depuis plus de 15 jours.
- Patient sous tutelle ou curatelle ou privé de droit public.

2.4 Déroulement de l'étude

Les patients étaient inclus lors d'une visite unique comprenant la signature du consentement éclairé, un examen clinique dermatologique avec examen du cuir chevelu et des cheveux, l'examen en trichoscopie, la réalisation des photographies macroscopiques et dermoscopiques des plaques suspectes de teigne et un examen en lumière de Wood. Le prélèvement

mycologique était réalisé soit dans le service de consultation, soit au laboratoire d'analyse de l'hôpital selon les habitudes des différents Services (tableau 1).

	Inclusion T 0
Consentement éclairé	✓
Examen clinique dermatologique standard avec examen du cuir chevelu	✓
Trichoscopie	✓
Photographies macroscopiques	✓
Photographies dermoscopiques	✓
Examen à la Lumière de Wood	✓
Prélèvement mycologique pour un examen direct et une mise en culture	✓

Tableau 1 : déroulement de l'étude.

Pour chaque patient, nous avons donc recueilli les données suivantes à l'aide d'un cahier d'observation électronique (eCRF) créé avec le logiciel Clinsight (version 6.2.300.2/2010):

- Identité du patient :
 - âge au moment du diagnostic
 - 3 premières lettres du nom et 2 premières lettres du prénom
 - date de consultation

- Interrogatoire et examen clinique :
 - date de début de la pathologie
 - contact avec une personne ayant une teigne : oui ou non
 - possession d'animaux : oui ou non (si oui, type d'animal à renseigner)
 - voyage récent dans les 6 derniers mois : oui ou non (si oui, destination à renseigner)
 - phototype (Fitzpatrick) : I à VI
 - type de cheveux (caucasien, africain ou asiatique)
 - prurit : présent ou non

- aspect clinique des lésions : nombre de plaques d'alopecie, aspect squameux des plaques, présence de cheveux cassés courts.

- Lumière de Wood :

- fluorescence verte : oui, non, non interprétable. La réponse « non interprétable » était considérée comme absence de fluorescence pour les analyses statistiques.

- Trichoscopie :

- *présence de signes spécifiques de teigne : oui ou non, si oui lesquels :*

- * cheveux en virgule
- * cheveux en tire-bouchon
- * cheveux en zigzag
- * cheveux en Morse
- * gaines blanchâtres enduisant les cheveux

- *présence de signes non spécifiques de teigne : oui ou non, si oui lesquels :*

- * cheveux cassés
- * duvet
- * points noirs
- * points jaunes
- * cheveux en point d'exclamation
- * autres

- Questions posées :

- si le diagnostic clinique de teigne est retenu en fin de consultation, quel(s) élément(s) vous a (ont) permis de conforter le diagnostic : trichoscopie ou lumière de Wood ou les 2.

- si la trichoscopie conforte votre suspicion de teigne, cela vous incite-t-il à introduire un traitement antifongique sans attendre les résultats du prélèvement mycologique ?
Si oui : local et/ou systémique.

- Prélèvement mycologique:

- *examen direct* : positif ou négatif
- *culture* :
 - * date d'obtention
 - * positive ou négative
 - * identification du dermatophyte

Pour chacun des patients, 2 relectures des photographies trichoscopiques ont été réalisées, en aveugle des résultats mycologiques et de la lumière de Wood, par des dermatologues experts du cuir chevelu.

2.5 Critères de jugement

2.5.1 Critère de jugement principal

Le critère de jugement principal était l'observation, à l'examen trichoscopique sans immersion, d'au moins 2 cheveux présentant un des cinq aspects trichoscopiques spécifiques (= trichoscopie positive) suivant :

- cheveux en virgule
- cheveux en tire-bouchon
- cheveux en zigzag
- cheveux en Morse
- gaines blanchâtres enduisant les cheveux.

Nous avons choisi, pour répondre à ce critère, d'utiliser les résultats obtenus par le 2^{ème} relecteur qui était le dermatologue le plus expérimenté (expert 2). Nous avons ensuite analysé ces résultats trichoscopiques en fonction de l'examen gold standard du diagnostic de la teigne, qu'est la culture mycologique.

2.5.2 Critères de jugement secondaires

- Comparaison de la présence de signes trichoscopiques de teigne entre les groupes de patients présentant une culture positive et ceux pour qui elle était négative.
- Comparaison de la présence de signes trichoscopiques visualisés en fonction du type de cheveux, de l'espèce en cause et du type de parasitisme.

- Présence d'une fluorescence verte en lumière de Wood en cas de teigne microsporique.
- Évaluation de la variabilité inter-observateur de la trichoscopie dans le diagnostic de teigne.
- Évaluation de la prise en charge thérapeutique des dermatologues après réalisation de l'examen trichoscopique.

2.6 Analyses statistiques

Les analyses statistiques ont été réalisées à l'aide du logiciel SAS® (version 9.2 années 2014).

Les variables quantitatives étaient exprimées en moyenne avec leur écart-type et en médiane avec leur écart interquartile [Q₁-Q₃].

Les variables qualitatives étaient exprimées en valeur absolue et proportion (n, %).

L'analyse des variables qualitatives était réalisée avec un test de Khi-2 de Mac-Nemar ou un test exact de Fisher en fonction de la valeur des distributions théoriques calculées.

La mesure de la concordance de l'interprétation des résultats des examens trichoscopiques entre les 2 opérateurs était effectuée à l'aide d'un test Kappa de Cohen.

Les différences étaient considérées comme statistiquement significatives pour une valeur de p inférieur ou égale à 0,05.

L'ensemble des tests statistiques a été effectué par les biostatisticiens du Service de la Direction de la Recherche Clinique et de l'Innovation du CHU d'Amiens.

3 Résultats

3.1 Description de la population

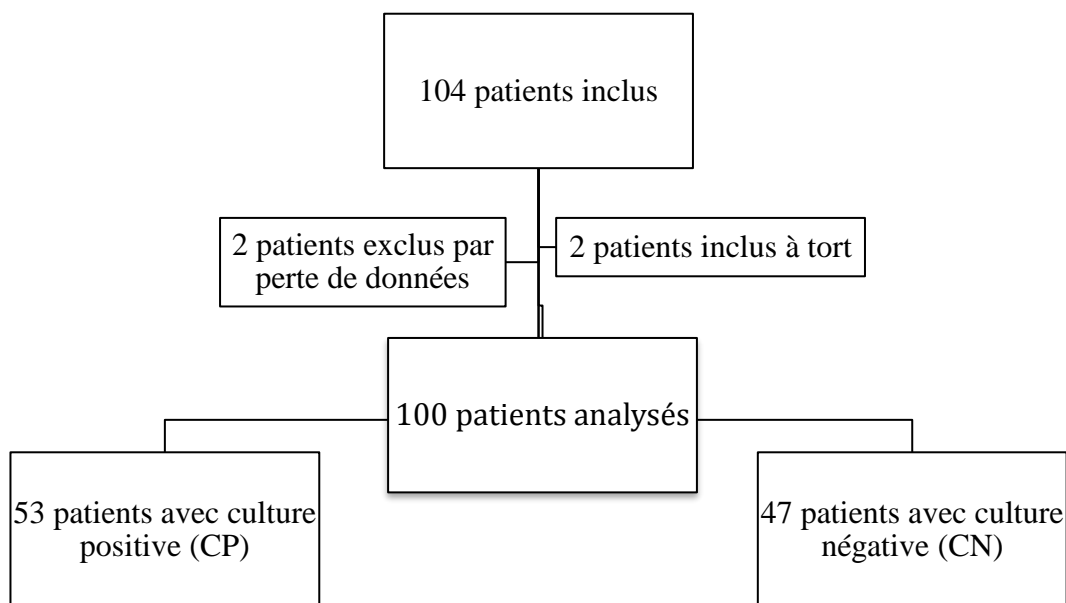


Figure 9 : flowchart.

3.1.1 Caractéristiques démographiques

Cent-quatre patients ont été inclus dans notre étude, 2 patients ont été exclus par perte des données photographiques, 1 patient a été exclu car il avait déjà participé à l'étude et un patient exclu a posteriori car il s'agissait d'un kérion. Au total 100 patients ont été analysés. Le résultat de la culture mycologique était positif pour 53 patients, ces derniers ont été classés dans le groupe « culture positive (CP) » ; pour 47 patients le résultat de la culture mycologique était négatif, ils ont été classés dans le groupe « culture négative (CN) » (figure 9).

Dans l'étude, les patients étaient majoritairement originaires d'Amiens (57 patients) et de Rouen (36 patients). 5 patients étaient inclus à Lille et 2 à Caen.

3.1.2 Caractéristiques cliniques

L'âge moyen des patients inclus était de 13 ± 19 ans avec un âge médian de 5 ans et avec des extrêmes allant de 1 à 83 ans. Il y avait 53 patients de sexe féminin (53%) et 47 de sexe masculin (47%).

Dans le groupe CP, l'âge moyen des patients inclus était de $6,24 \pm 9$ ans avec des extrêmes allant de 1 à 57 ans. Il y avait 20 femmes (38%) pour 33 hommes (62%).

Le tableau 2 résume les principales caractéristiques cliniques (interrogatoire et examen physique) des patients.

Tableau 2 : principales caractéristiques cliniques de la population.

	Total n=100	CP n=53	CN n=47
<hr/>			
Phototypes			
I	2	1	1
II	45	20	25
III	13	3	10
IV	4	3	1
V	9	4	5
VI	27	22	5
<hr/>			
Types de cheveux			
Caucasien	65	27	38
Africain	35	26	9
Asiatique	0	0	0
<hr/>			
Prurit présent	58	33	25
<hr/>			
Plaques alopeciantes	75	46	29
<hr/>			
Cheveux cassés courts	55	42	13
<hr/>			
Aspect squameux cuir chevelu	89	50	39
<hr/>			
Possession d'animaux	50	23	27
<hr/>			
Voyage récent	9	6	3

Parmi les 53 patients du groupe CP, les aspects cliniques étaient pour 31 d'entre eux plutôt en faveur d'une teigne microsporique (quelques plaques alopeciques de grande taille avec cheveux cassés courts) et pour les 22 autres en faveur d'une teigne trichophytique (multiples petites plaques alopeciques avec cheveux cassés à ras).

Le nombre moyen de plaques d'alopecie était de $2,84 \pm 5,8$ avec des extremes de 1 à 50 plaques.

Pour les 9 patients inclus ayant voyagé dans les 6 mois précédant le diagnostic, 6 avait une culture mycologique positive. Les pays visités étaient les suivants : Afghanistan, Sénégal pour 2 patients, Espagne, Maroc et Tunisie.

Le tableau en annexe 1 décrit, pour les patients du groupe CP, l'agent pathogene en cause avec les signes trichoscopiques visualisés en précisant le phototype de chacun et le type de cheveux.

3.2 Résultats des prélèvements mycologiques

Parmi les 53 cultures positives, les dermatophytes en cause étaient répartis de la manière suivante (figure 10):

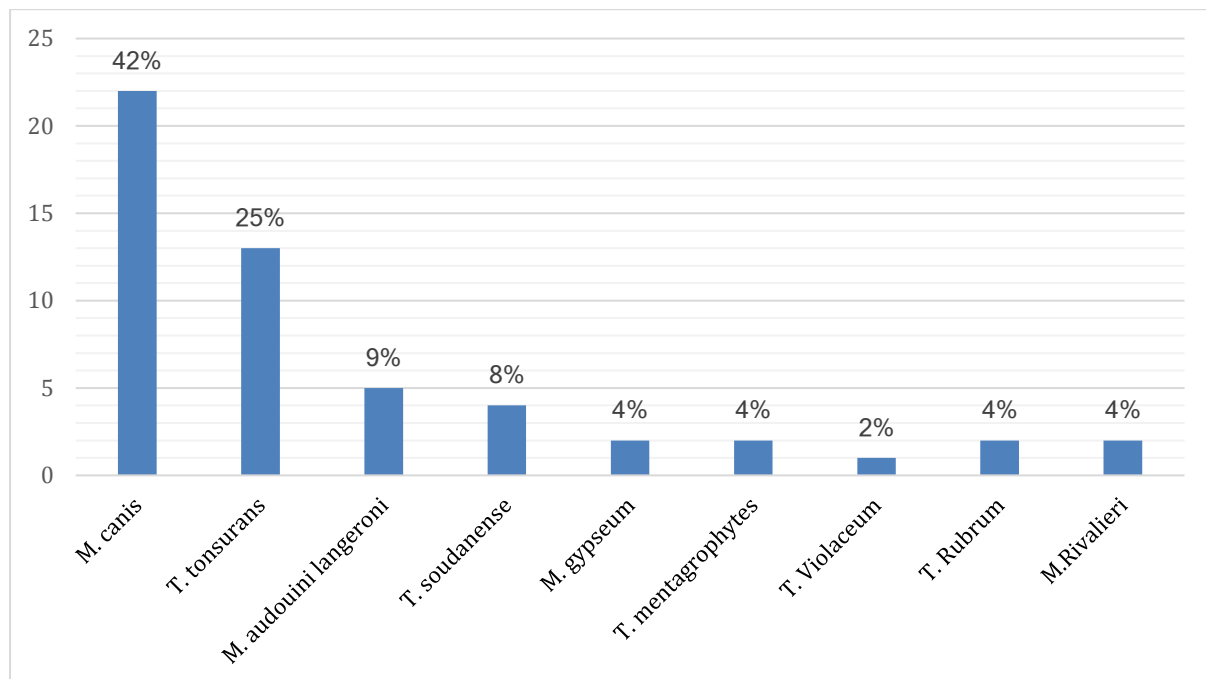


Figure 10 : répartition des dermatophytes

Le délai moyen d'obtention de la culture était de 32 jours \pm 10.

Parmi les 100 prélèvements mycologiques réalisés nous avons retrouvé 27 examens directs positifs (tableau 3).

Tableau 3 : résultats de l'examen direct.

	Culture positive (n=53)	Culture négative (n=47)
Examen direct positif	26	1
Examen direct négatif	27	46

Les performances de l'examen direct étaient les suivantes :

- sensibilité : 49,1% IC 95% [36,1% ; 62,1%]
- spécificité : 97,9% IC 95% [88,9% ; 99,6%]
- valeur prédictive positive : 96,3% IC 95% [81,7% ; 99,3%]
- valeur prédictive négative : 63% IC 95% [51,5% ; 73,2%].

3.3 Résultats pour le critère de jugement principal

Selon l'expert numéro 2, l'examen trichoscopique était évocateur de teigne pour 58 patients dont 50 patients dans le groupe CP et 8 patients dans le groupe CN (tableau 4).

Tableau 4 : résultats de la trichoscopie pour l'expert numéro 2

	Culture positive (n=53)	Culture négative (n=47)
Trichoscopie positive	50	8
Trichoscopie négative	3	39

Nous avons obtenu les performances suivantes :

- sensibilité (Se) : 94% IC 95% [88% ; 100%]
- spécificité (Sp) : 83% IC 95% [72% ; 94%]
- valeur prédictive positive (VPP) : 92% IC 95% [85% ; 100%]
- valeur prédictive négative (VPN) : 86% IC 95% [77% ; 95%]

Pour le médecin qui incluait l'examen trichoscopique était évocateur de teigne pour 58 patients dont 47 patients dans le groupe CP et 11 patients dans le groupe CN (tableau 5).

Tableau 5 : résultats de la trichoscopie pour le médecin qui incluait

	Culture positive (n=53)	Culture négative (n=47)
Trichoscopie positive	47	11
Trichoscopie négative	6	36

Les performances diagnostiques pour le médecin qui incluait étaient les suivantes :

- sensibilité (Se) : 89% IC 95% [80% ; 97%]
- spécificité (Sp) : 77% IC 95% [64% ; 89%]
- valeur prédictive positive (VPP) : 81% IC 95% [71% ; 91%]
- valeur prédictive négative (VPN) : 86% IC 95% [75% ; 96%]

3.4 Résultats pour les critères de jugement secondaires

3.4.1 Performances de chaque signe trichoscopique spécifique de teigne

Le tableau 6 décrit la répartition de l'ensemble des signes trichoscopiques spécifiques de teigne retrouvés chez les 100 patients. Il y avait au total 58 patients avec une trichoscopie positive, 50 dans le groupe culture positive et 8 dans le groupe culture négative. La différence entre les 2 groupes était significative avec plus de signes spécifiques de teigne dans le groupe culture positive ($p < 0.0001$).

En annexe 2, le tableau reprend l'ensemble des signes trichoscopiques visualisés chez les 100 patients.

Tableau 6 : Description des signes trichoscopiques spécifiques de teigne dans la population.

	Total (n=100)	CP (n=53)	CN (n=47)	Significativité (p)
Cheveux en virgule	34	29	5	p<0.0001
Cheveux en tire- bouchon	14	12	2	0.0082
Cheveux en zigzag	29	26	3	p<0.0001
Cheveux en Morse	16	16	0	p<0.0001
Gaine blanchâtre	50	44	6	p<0.0001

3.4.1.1 Cheveux en virgule

Les performances du signe trichoscopique « cheveux en virgule » étaient les suivantes (tableau 7) :

- sensibilité : 54,7% IC 95% [41,5% ; 67,3%]
- spécificité : 89,4% IC 95% [77,4% ; 95,4%]
- valeur prédictive positive : 85,3% IC 95% [69,9% ; 93,6%]
- valeur prédictive négative : 63,6% IC 95% [51,6% ; 74,2%].

Tableau 7 : nombre de patients présentant des cheveux en virgule selon le résultat de la culture mycologique.

	Culture positive (n=53)	Culture négative (n=47)
Présence de cheveux en virgule	29	5
Absence de cheveux en virgule	24	42

3.4.1.2 Cheveux en tire-bouchon

Les performances du signe trichoscopique « cheveux en tire-bouchon » étaient les suivantes (tableau 8) :

- sensibilité : 22,6% IC 95% [13,5% ; 35,5%]
- spécificité : 95,7% IC 95% [85,8% ; 98,8%]
- valeur prédictive positive : 85,7% IC 95% [60,1% ; 96%]
- valeur prédictive négative : 52,3% IC 95% [41,9% ; 62,6%].

Tableau 8 : nombre de patients présentant des cheveux en tire-bouchon selon le résultat de la culture mycologique.

	Culture positive (n=53)	Culture négative (n=47)
Présence de cheveux en tire-bouchon	12	2
Absence de cheveux en tire-bouchon	41	45

3.4.1.3 Cheveux en zigzag

Les performances du signe trichoscopique « cheveux en zigzag » étaient les suivantes (tableau 9) :

- sensibilité : 49,1% IC 95% [36,1% ; 62,1%]
- spécificité : 93,6% IC 95% [82,8% ; 97,8%]
- valeur prédictive positive : 89,7% IC 95% [73,6% ; 96,4%]
- valeur prédictive négative : 62% IC 95% [50,3% ; 72,4%].

Tableau 9 : nombre de patients présentant des cheveux en zigzag selon le résultat de la culture mycologique.

	Culture positive (n=53)	Culture négative (n=47)
Présence de cheveux en zigzag	26	3
Absence de cheveux en zigzag	27	44

3.4.1.4 Cheveux en Morse

Les performances du signe trichoscopique « cheveux en Morse » étaient les suivantes (tableau 10) :

- sensibilité : 30,2% IC 95% [19,5% ; 43,5%]
- spécificité : 100% IC 95% [92,4% ; 100%]
- valeur prédictive positive : 100% IC 95% [80,6% ; 100%]
- valeur prédictive négative : 56% IC 95% [45,3% ; 66,1%].

Tableau 10 : nombre de patients présentant des cheveux en Morse selon le résultat de la culture mycologique.

	Culture positive (n=53)	Culture négative (n=47)
Présence de cheveux en Morse	16	0
Absence de cheveux en Morse	37	47

3.4.1.5 Cheveux enduits d'une gaine blanchâtre

Les performances du signe trichoscopique « cheveux enduits d'une gaine blanchâtre » étaient les suivantes (tableau 11) :

- sensibilité : 83% IC 95% [70,8% ; 90,8%]
- spécificité : 87,2% IC 95% [74,8% ; 94%]
- valeur prédictive positive : 88% IC 95% [76,2% ; 94,4%]
- valeur prédictive négative : 82% IC 95% [69,2% ; 90,2%].
-

Tableau 11 : nombre de patients présentant des cheveux enduits d'une gaine blanchâtre selon le résultat de la culture mycologique.

	Culture positive (n=53)	Culture négative (n=47)
Présence de gaines blanchâtres	44	6
Absence de gaines blanchâtres	9	41

3.4.2 Signes trichoscopiques spécifiques de teigne en fonction du type de cheveux.

Parmi les patients qui présentaient une culture mycologique positive, les signes trichoscopiques spécifiques ont été analysés en fonction du type de cheveux (caucasien ou africain), dans le groupe CP (aucun cheveu de type asiatique retrouvé).

On mettait en évidence une différence statistiquement significative concernant la présence de cheveux en morse, en virgule et en zigzag (tableau 12).

Tableau 12 : signes trichoscopiques de teigne en fonction du type de cheveux.

	Tous les patients (n=53)	caucasien (n =27)	africain (n=26)	Significativité p
Virgule	29	10 (37%)	19 (73%)	0.0084
Tire-bouchon	12	4 (15%)	8 (31%)	0.1653
Zigzag	26	17 (63%)	9 (35%)	0.0390
Morse	16	13 (48%)	3 (12%)	0.0037
Gaines blanchâtres	44	24 (89%)	20 (77%)	0.2935

3.4.3 Signes trichoscopiques spécifiques de teigne en fonction de l'espèce en cause

Pour les 53 patients du groupe CP, les signes trichoscopiques spécifiques ont été analysés en fonction du type de dermatophytes en cause (microsporique ou trichophytique) (tableau 13).

Il y avait une différence statistiquement significative concernant les cheveux en zigzag, les cheveux en virgule et les cheveux en morse.

Tableau 13 : signes trichoscopiques de teigne en fonction de l'espèce en cause.

	Tous les patients (n=53)	Microsporum (n=31)	Trichophyton (n=22)	Significativité (p)
Virgule	29	13 (42%)	16 (73%)	0,0265
Tire-bouchon	12	4 (13%)	8 (36%)	0,0548
Zigzag	26	22 (71%)	4 (18%)	0,0002
Morse	16	16 (52%)	0 (0%)	<0,0001
Gaines blanchâtres	44	27 (87%)	17(77%)	0,4637

3.4.4 Signes trichoscopiques spécifiques de teigne en fonction du type de parasitismes

Les signes trichoscopiques spécifiques ont été analysés en fonction du type de parasitismes (endo-ectothrix ou endothrix). Sur les 53 cultures positives, nous avons retrouvés 33 teignes avec un parasitisme endo-ectothrix (31 présentaient des signes trichoscopiques spécifiques) et 20 teignes endothrix (19 présentaient des signes trichoscopiques spécifiques) (tableau 14).

Tableau 14 : signes trichoscopiques de teigne en fonction du type de parasitismes.

	Tous les patients (n=53)	Endo-ectothrix (n= 33)	Endothrix (n=20)	Significativité (p)
Virgule	29	14 (42%)	15(75%)	0,0258
Tire-bouchon	12	4 (12%)	8 (40%)	0,0389
Zigzag	26	23 (70%)	3 (15%)	0,0001
Morse	16	16 (48%)	0 (0%)	0,0001
Gaines blanchâtres	44	28 (85%)	16 (80%)	0,7150

3.4.5 Performances de la lumière de Wood dans le diagnostic de teigne microsporique

Parmi les 100 patients inclus dans l'étude, 69 d'entre eux ont bénéficié d'un examen en lumière de Wood. Pour les 31 autres, l'examen n'était pas réalisé faute de temps pour 27 patients ou de moyen pour 4 patients (tableau 15).

Un résultat indéterminé était considéré comme une fluorescence absente et concernait 10 patients dont 3 patients ayant une teigne microsporique.

L'analyse des performances de la lumière de Wood a porté sur 55 des 69 patients car nous n'avons pas pris en compte les patients ayant une teigne trichophytique.

Tableau 15: résultat de l'examen en lumière de Wood.

	Total (n=55)	CP (n=24) (Microsporum)	CN (n=31)
Fluorescence verte	20	17	3
Pas de fluorescence/non interprétable	35	7	28

Les performances de la lumière de Wood pour le diagnostic de teigne microsporique étaient :

- sensibilité = 70,8% IC95% [50,8% - 85,1%]
- spécificité = 90,3% IC 95% [75,1% - 96,7%]
- valeur prédictive positive = 85% IC 95% [64% - 94,8%]
- valeur prédictive négative = 80% IC 95% [64,1% - 90%]

3.4.6 Variabilités inter-opérateurs

Une trichoscopie positive correspondait à la présence d'au moins 2 cheveux présentant un signe trichoscopique spécifique de teigne.

Médecin qui inclut versus expert 1 (tableau 16)

Le coefficient de concordance entre le dermatologue qui incluait et l'expert 1 correspondait à un accord fort (0.70) avec un intervalle de confiance à 95% de [0.56 – 0.84].

Tableau 16 : concordance médecin versus expert 1

		Médecin qui inclut	
		Trichoscopie négative	Trichoscopie positive
Expert 1	Trichoscopie négative	36	11
	Trichoscopie positive	4	49

Médecin qui inclut versus expert 2 (tableau 17)

Le coefficient de concordance entre le dermatologue qui incluait et l'expert 2 correspondait à un accord fort (0.67) avec un intervalle de confiance à 95% de [0.52 – 0.82].

Tableau 17 : concordance médecin versus expert 2

		Médecin qui inclut	
		Trichoscopie négative	Trichoscopie positive
Expert 2	Trichoscopie négative	33	9
	Trichoscopie positive	7	31

Expert 1 versus expert 2 (tableau 18)

Le coefficient de concordance entre l'expert 1 et l'expert 2 correspondait à un accord fort (0.82) avec un intervalle de confiance à 95% de [0.71 – 0.93].

Tableau 18 : concordance expert 1 versus expert 2.

		Expert 1	
		Trichoscopie négative	Trichoscopie positive
Expert 2	Trichoscopie négative	44	2
	Trichoscopie positive	7	51

3.4.7 Diagnostic clinique et prise en charge thérapeutique des patients

Le diagnostic clinique retenu en fin de consultation par le médecin qui incluait a été la teigne pour 59 patients, en dehors des résultats mycologiques. Après obtention des résultats mycologiques pour ces 59 patients, il y avait en réalité 47 teignes confirmées par la culture mycologique.

Les 12 diagnostics de teigne par excès (culture négative a posteriori) avaient été retenus à tort, suite à l'examen en dermoscopie pour 5 d'entre eux et les 7 autres patients uniquement sur l'aspect clinique car absence de signe trichoscopique spécifique :

- 1^{er} patient : Présence de cheveux en virgule et en zigzag et gaines blanchâtres
- 2^{ème} patient : présence de cheveux en virgule et gaines blanchâtres.
- 3^{ème} patient : présence de cheveux en virgule et en tire-bouchon.
- 4^{ème} patient : présence de points noirs et d'un érythème.
- 5^{ème} patient : présence de gaines blanchâtres, de cheveux cassés, de cheveux en point d'exclamation et de squames.
- 6^{ème} patient : présence de croûtes
- 7^{ème} patient : présence de cheveux en virgule, en tire-bouchon, en zigzag, en morse, de gaines blanchâtres, de cheveux cassés et de croûtes.
- 8^{ème} patient : présence de squames.
- 9^{ème} patient : présence de squames.
- 10^{ème} patient : présence de cheveux cassés, de points noirs et de croûtes.
- 11^{ème} patient : présence de squames et d'un érythème.
- 12^{ème} patient : Présence de croûtes

Parmi les 5 patients qui avaient été considérés comme des teignes suite à l'examen trichoscopique par le médecin qui incluait, le relecteur numéro 2 ne retrouvait des signes spécifiques que chez 3 de ces patients.

Les 47 diagnostics de teigne (culture positive a posteriori) avaient été confortés par la lumière de Wood dans 3 cas, la trichoscopie dans 29 cas, les 2 techniques associées dans 14 cas et uniquement par l'examen clinique dans 1 cas.

Pour 6 patients du groupe culture positive, le diagnostic de teigne n'a pas été retenu à la fin de la visite d'inclusion. Parmi 2 d'entre eux, le diagnostic de teigne n'a pas été retenu même après obtention du résultat de la culture mycologique qui était positive. En effet l'un des patients avait guéri sous traitement kératolytique seul et un deuxième prélèvement mycologique revenait négatif. Le diagnostic retenu était une fausse teigne amiantacée. Pour

un autre patient il y avait eu une amélioration spontanée sans traitement et pas de récurrence à un an (croûtes de lait). Les signes dermoscopiques visualisés par le dermatologue qui incluait n'étaient pas spécifiques de teigne pour l'ensemble de ces 6 patients :

- 1^{er} patient : présence de squames – diagnostic retenu : croûtes de lait.
- 2^{ème} patient : présence de squames – diagnostic retenu : fausse teigne amiantacée.
- 3^{ème} patient : présence de cheveux cassés et pustules – diagnostic retenu : folliculite décalvante.
- 4^{ème} patient : présence de cheveux cassés – diagnostic retenu : fausse teigne amiantacée.
- 5^{ème} patient : présence de squames – diagnostic retenu : fausse teigne amiantacée.
- 6^{ème} patient : présence de squames – diagnostic retenu : dermite séborrhéique.

Quand la trichoscopie, seule ou associée à la lumière de Wood, permettait au médecin incluant le patient de retenir le diagnostic clinique de teigne, l'introduction d'un traitement local et/ou systémique était évaluée. Nous avons précisé parmi ces patients (tableau 19), combien présentaient une culture positive, et combien présentaient une culture négative.

C'était la trichoscopie qui incitait le clinicien à porter le diagnostic de teigne pour 52 de ces 59 patients. Un traitement était introduit pour 50 patients parmi ces 52 (local et systémique pour 39 patients, local seul pour 11 patients) (tableau 20).

Un traitement a été introduit « à tort » chez 8 patients pour lesquels la culture s'était avérée négative, il s'agissait pour 7 patients d'un traitement local et pour un patient d'un traitement à la fois local et systémique.

Tableau 19 : introduction d'un traitement antifongique local et/ou systémique.

	Culture positive (n=43)	Culture négative (n=9)
Traitement non initié	1	1
Traitement initié	42	8

Tableau 20 : répartition des traitements systémiques introduits.

	Culture positive (n=43)	Culture négative (n=9)
Traitement systémique non initié	5	8
Traitement systémique initié	38	1

Pour les 41 patients chez qui le diagnostic de teigne n'a pas été retenu, les diagnostics retenus par le médecin qui les incluait étaient :

- pelade : n = 5
- psoriasis du cuir chevelu : n = 2
- fausse teigne amiantacée : n = 14
- trichotillomanie : n = 3
- lichen plan pilaire : n = 2
- folliculite décalvante : n = 1
- état squameux du cuir chevelu (croûte de lait) : n = 1
- dermite séborrhéique : n = 8
- escarre : n = 1
- eczéma : n = 1
- psoriasis : n = 1
- pas de diagnostic spécifié : n = 2

4 Discussion

4.1 Caractéristiques démographiques, cliniques, paracliniques et épidémiologiques

4.1.1 Caractéristiques cliniques et démographiques

Dans notre étude, les caractéristiques cliniques démographiques de nos patients étaient équivalentes à celle des autres études puisque notre population était majoritairement d'âge pré-pubertaire avec un âge moyen de 6,24 ans pour les patients du groupe culture positive. Dans la littérature, les teignes touchent dans 80% des cas des enfants de moins de 10 ans et parmi ces enfants de moins de 10 ans, 54% d'entre eux ont moins de 5 ans. [43] [44]

Nous ne retrouvons pas de prédominance féminine, mentionnée dans quelques études, dans notre groupe CP mais une prédominance masculine avec 62% d'hommes et 38% de femmes. [2] [43]

4.1.2 Caractéristiques paracliniques

Sur les 100 patients analysés la culture était positive pour 53 patients. Il y avait 24 (45%) teignes zoophiles (22 *M. canis*, 2 *T. mentagrophytes*) et 27 (51%) teignes anthropophiles (13 *T. tonsurans*, 4 *T. soudanense*, 5 *M. audouinii*, 1 *T. violaceum*, 2 *T. rubrum*, 2 *M. rivalieri*). Nous retrouvons 2 cas (4%) de teignes géophiles (2 *M. gypseum*).

4.1.3 Epidémiologie

Le type d'agent pathogène rencontré varie en fonction des zones géographiques concernées. En ce qui concerne la France, la plupart des études épidémiologiques ont été menées en banlieue parisienne où l'on retrouve une prédominance des teignes trichophytiques qui représentent environ 60% des cas avec une nette prédominance du *T. soudanense* (45%). Cette épidémiologie s'expliquerait par l'immigration des populations africaines autour de Paris. [43] [6] Une étude épidémiologique menée dans la région Nord-Est de la France, menée en 2002, retrouve quant à elle une prédominance de teignes zoophiles avec 68% des cas et 32% de teignes anthropophiles. [44]

Dans notre série de patients ayant une teigne trichophytique, nous avons retrouvé une forte proportion de *T. tonsurans*. Ce dermatophyte avait disparu d'Europe Occidentale dans les

années 1970 et réapparaît progressivement depuis une vingtaine d'années. [43] Il en est de même pour *T. soudanense* mais ce dermatophyte n'est pas prédominant dans notre étude. [8] Ces dermatophytes se rencontrent principalement dans les populations africaines ou afro-américaines, que les patients aient voyagé ou non en Afrique.

Dans notre étude, la proportion de patients d'origine africaine (phototype V-VI) atteints de teigne était de 26%. Parmi ces 26 patients, nous avons retrouvé 12 cas de *T. tonsurans*, 4 cas de *T. soudanense*, 5 cas de *M. audouinii*, 1 cas de *M. canis*, 1 cas de *T. mentagrophytes*, 1 cas de *T. violaceum* et 2 cas de *M. rivalieri*.

Chez les 27 patients d'origine caucasienne (phototype I-II-III-IV) du groupe CP, nous retrouvons majoritairement des teignes zoophiles à *M. canis* (21 cas) avec possession d'animaux domestiques pour 15 d'entre eux (chiens ou chats). Les autres dermatophytes en cause étaient *M. gypseum* dans 2 cas (1 patient possédait un cheval), 1 cas de *T. tonsurans* et 1 cas de *T. mentagrophytes* (possession de rongeurs) et un cas de *T. rubrum*.

Cette différence d'épidémiologie est difficile à interpréter. Elle s'explique probablement par des habitudes sociales différentes (habitude de coiffage chez les populations d'origine africaine, possession plus fréquente d'animaux pour les caucasiens). [1][43][5][6][44]

4.2 Performances de la trichoscopie dans le diagnostic clinique de teigne

4.2.1 Performance diagnostique de la trichoscopie

Il n'existe aucune étude dans laquelle les Se, Sp, VPP et VPN de la trichoscopie dans le diagnostic clinique de teigne aient été étudiées. Nous ne pouvons donc pas comparer nos résultats à ceux d'une autre étude. Dans la littérature, nous retrouvons des études décrivant les signes trichoscopiques selon les pathologies, notamment les différences entre signes trichoscopiques de la pelade et de la teigne. [39] [37]

Nous avons comparé nos interprétations de trichoscopie aux résultats des cultures mycologiques (examen gold standard). Dans notre étude, la sensibilité et la spécificité de la trichoscopie dans le diagnostic clinique de teigne étaient respectivement de 94% et 83% pour l'expert numéro 2. Pour le médecin qui incluait la sensibilité était de 89% et la spécificité de 77%. La trichoscopie est donc un examen que l'on peut qualifier de spécifique et sensible dans le diagnostic de teigne.

Nous avons retrouvé une sensibilité de 49,1% et une spécificité de 97,9% de l'examen direct en prenant la culture comme examen gold standard. Pour un patient, l'examen direct était positif alors que la culture était négative. Le diagnostic retenu pour ce patient était une trichotillomanie, avouée par le patient. Il ne présentait aucun signe trichoscopique spécifique de teigne.

Le premier signe trichoscopique spécifique de teigne a été publié en 2008 par Slowinska *et al.* Il s'agissait des cheveux en virgule retrouvés chez 2 patients atteints de teigne microsporique. [31] Ce signe trichoscopique a ensuite été rapporté dans d'autres études qu'ils s'agissent de cas cliniques ou de petites séries de cas. [28] [30]

D'autres signes trichoscopiques ont été progressivement décrits comme étant des variantes des cheveux en virgule. En effet, les cheveux en tire-bouchon sont décrits par Hughes *et al.* pour la première fois en 2011 sans qu'ils puissent rattacher ce signe au type de cheveux (africain) ou au dermatophyte en cause (*T. soudanense*) car l'échantillon de patients était faible. Ce signe trichoscopique a été ensuite décrit dans d'autres petites séries de cas chez des patients au type de cheveux non africain et avec d'autres dermatophytes notamment *M. canis*. [30][32] [36][40][37][47][48] [49] [50]

Les cheveux en zigzag, en Morse et les gaines blanchâtres sont mentionnés depuis 2011 dans les FMC mais ne sont cités qu'à partir de 2014 dans les études de cas.[28] [34] [37] [48] [51][39] [41] [52] [53]

Les points noirs et cheveux cassés sont fréquemment mentionnés mais ne sont pas présentés dans la littérature comme étant des signes spécifiques de teigne puisqu'ils correspondent aux cheveux cassés très courts ou à ras du cuir chevelu. [40] [37]. Ils sont également associés aux pelades et trichotillomanies. [5] [28] [31] [34] [52] [53] Dans notre étude, les signes non spécifiques dermoscopiques retrouvés chez certains patients du groupe culture positive étaient des cheveux cassés pour 18 patients, des points noirs pour 10, des points jaunes pour 1, des squames pour 21, un érythème pour 7, des pustules chez 1 patient et des croûtes pour 2 patients.

Une seule étude du même type que notre travail a été retrouvée dans la littérature. [45] Il s'agit d'une étude prospective sur un an, publiée en 2016, incluant 50 enfants de moins de 13 ans pour qui le diagnostic de teigne était évoqué. Les auteurs utilisaient un vidéodermoscope (x40 à x400) pour étudier les plaques d'alopecie, outil non utilisé en pratique courante. Il n'est pas mentionné de relecture des clichés par un expert du cuir chevelu. La culture

mycologique était positive pour 38 patients. Ils ne retrouvaient pas de différence significative au sujet de la présence de signes trichoscopiques de teigne entre le groupe culture positive et le groupe culture négative. L'association de squames périfolliculaires et d'un autre signe trichoscopique de dystrophie capillaire était plus fréquemment associée à une teigne. Ils concluaient qu'un signe trichoscopique de teigne pris isolément n'était pas considéré comme prédictif de teigne.

4.2.2 Performance diagnostique de chaque signe trichoscopique

Le tableau en annexe 4 décrit les signes trichoscopiques visualisés en cas de teigne dans les différentes études publiées dans la littérature depuis 2008.

Dans notre étude, nous avons retrouvé une différence significative sur le plan de la fréquence des signes spécifiques de teigne entre les 2 groupes CP et CN ($p < 0.0001$). Tous les signes spécifiques étaient significativement plus souvent retrouvés dans le groupe culture positive (les cheveux en virgule, les cheveux en tire-bouchon, les cheveux en zigzag, les cheveux en Morse et les cheveux enduits d'une gaine blanchâtre). Ces signes peuvent donc être considérés comme des signes trichoscopiques prédictifs de teigne.

Nous avons étudié les performances de chacun des signes trichoscopiques spécifiques de teigne. Les sensibilités de chaque signe sont assez différentes puisque nous avons retrouvé respectivement pour les cheveux en virgule, en tire-bouchon, en zigzag, en Morse et enduits d'une gaine blanchâtre des sensibilités à 54,7%, 22,6%, 49,1%, 30,2% et 83%. En revanche, les spécificités étaient élevées avec 89,4% pour les virgules, 95,7% pour les tire-bouchons, 93,6% pour les zigzags, 100% pour les Morses et 87,2% pour les gaines blanchâtres.

4.3 Évaluation de la trichoscopie en fonction du type de cheveux, de l'espèce en cause et du type de parasitisme

4.3.1 Évaluation de la trichoscopie en fonction du type de cheveux

Nous avons aussi réalisé une analyse en sous-groupes en fonction du type de cheveux (caucasien versus africain). On mettait en évidence une différence statistiquement significative concernant la présence de cheveux en morse et de cheveux en zigzag qui était plus fréquente parmi les cheveux de type caucasien ($p = 0,0037$ et $p = 0,0390$). Les cheveux en virgule étaient statistiquement plus fréquents parmi les cheveux de type africain ($p = 0,0084$).

4.3.2 Évaluation de la trichoscopie en fonction de l'espèce en cause

Nous avons également réalisé des analyses en sous-groupes en fonction du genre de dermatophytes en cause (*Microsporum* ou *Trichophyton*) nous permettant de dire qu'il y avait une différence statistiquement significative concernant les cheveux en virgules, les cheveux en zigzag et les cheveux en morse. Les cheveux en morse étaient exclusivement retrouvés dans le groupe teignes microsporiques ($p < 0.0001$), et les cheveux en zigzag ($p = 0.0002$) plus fréquemment retrouvés dans les teignes microsporiques avec des résultats statistiquement significatifs. Les cheveux en virgule étaient plus souvent retrouvés dans les teignes trichophytiques. Nous remarquons une prédominance des cheveux en tire-bouchon en cas de teigne trichophytique 36% versus 13% ($p = 0,0548$) et, une prédominance des gaines blanchâtres 87% versus 77% ($p = 0,4637$) en cas de teigne microsporique. Nous ne pouvons pas conclure sur ces résultats car les différences n'étaient pas statistiquement significatives.

Une étude sur 6 patients avait évalué la différence des signes trichoscopiques entre *M.canis* et *T.tonsurans*. Les auteurs trouvaient des cheveux en virgule chez les 2 patients qui présentaient une teigne à *T.tonsurans* et évoquaient un rapport avec le type de parasitisme endothrix et des cheveux cassés très courts près de l'ostium dans les teignes trichophytiques. Ils trouvaient des cheveux coudés (que nous aurions appelés en zig zag) chez les 4 patients qui présentaient une teigne à *M. canis*. [54] Dans notre étude nous retrouvons 73% de cheveux en virgule parmi les teignes trichophytiques et 71% de cheveux zig-zag parmi les teignes microsporiques.

4.3.3 Évaluation de la trichoscopie en fonction du type de parasitisme

La dernière analyse en sous-groupes était réalisée en fonction du type de parasitisme (endo-ectothrix versus endothrix). En cas de parasitisme endo-ectothrix, il est surtout retrouvé des spores disposées tout autour de la tige pileaire à l'inverse du parasitisme endothrix où les spores sont dans la tige pileaire. Nous retrouvons significativement plus de cheveux en morse et en zigzag en cas de parasitisme endo-ectothrix (respectivement 48% versus 0%, $p = 0,0001$ et 70% versus 15%, $p = 0.0001$). Nous retrouvons également plus de cheveux avec des gaines blanchâtres (85% versus 80%) mais de façon non significative. Les cheveux en virgule et en tire-bouchon étaient plutôt retrouvés dans le parasitisme endothrix de façon significative.

Une étude s'était intéressée à la physiopathologie des cheveux en tire-bouchon à l'aide de la microscopie électronique à balayage. Elle avait conclu que les cheveux en tire-bouchon étaient liés au dommage interne du cheveu par le dermatophyte et à une résistance externe du aux écailles couvrant le cheveu. [50]

Les différences visualisées en trichoscopie entre les différents types de parasitismes pourraient peut-être s'expliquer ainsi : l'aspect en Morse est peut-être dû à la visualisation des amas de spores le long des tiges pilaires (ectothrix) alors que les virgules sont des cheveux cassés avec une forme particulière induite par l'envahissement de spores que la tige pilaire subie (endothrix).

Concernant la présence plus fréquente des cheveux en zigzag et de cheveux en morse dans les groupes caucasiens, microsporiques et endo-ectothrix il n'est pas possible de conclure si cet aspect en trichoscopie est dû aux caractéristiques du cheveu, au type de parasitisme ou aux deux réunis.

4.4 *Apport de la lumière de Wood*

Dans notre étude, nous avons évalué l'apport de l'examen en lumière de Wood pour le diagnostic de teigne microsporique. Ses sensibilité et spécificité étaient évaluées à 70,8% et 90,3% respectivement. Cet examen n'est donc pas négligeable dans la pratique clinique. Par contre, cet examen est difficile à réaliser en pratique courante (non réalisé pour 31 patients faute de temps ou de moyen).

Dans la littérature, la lumière de Wood n'est positive que dans 75% des cas dans une série de 8 cas de teignes microsporiques. [9]

La trichoscopie avait permis, parmi les 5 patients ayant une teigne microsporique avec une lumière de Wood négative ou ininterprétable, de conforter le diagnostic pour 4 d'entre eux.

L'examen en lumière de Wood a été réalisé pour 14 patients ayant une teigne trichophytique, il a été retrouvé une fluorescence verte dans deux cas, un *T.violaceum* et un *T.rubrum*, et pour un patient la lumière de Wood était non interprétable. Il pouvait s'agir d'une erreur d'interprétation du médecin qui incluait le patient ou de teignes liées à plusieurs types dermatophytes.

4.5 *Evaluation de la reproductibilité*

L'examen dermoscopique du cuir chevelu est simple et rapide à réaliser en pratique courante. Dans notre étude, nous avons étudié la concordance entre les interprétations des médecins qui incluait et les interprétations de 2 dermatologues experts du cuir chevelu qui effectuaient

des relectures des photos dermoscopiques en aveugle des résultats de la culture. Il y avait un accord fort (test de concordance à 0,70 entre expert 1 et médecin incluant ; 0,67 entre expert 2 et médecin incluant ; 0,82 entre experts 1 et 2) entre les différentes interprétations. Ceci démontre que la trichoscopie dans le diagnostic de teigne semble être un examen reproductible et facile à réaliser. Il nécessite une courte formation pour apprendre à reconnaître les différents signes dermoscopiques spécifiques de teigne.

4.6 Apport de la trichoscopie dans la prise en charge thérapeutique

D'après les recommandations anglaises de prise en charge des teignes publiées en 2014, le traitement ne devrait être débuté qu'après obtention d'une preuve mycologique (examen direct ou culture). Cependant, le traitement peut également être initié sans preuve mycologique si le diagnostic d'infection fongique est fortement suspecté ou s'il s'agit d'un kérion. [10]

Dans notre étude, le médecin qui incluait les patients a retenu le diagnostic de teigne dans 59 cas. Sur ces 59 cas, un traitement local et systémique a été introduit pour 40 d'entre eux (culture positive a posteriori pour 39 patients). Parmi ces 40 patients, 16 patients ont bénéficié d'un traitement sans preuve mycologique puisque les examens directs mycologiques étaient négatifs et il n'était pas retrouvé de fluorescence verte en lumière de Wood. La trichoscopie a permis de conforter le diagnostic et d'accélérer la prise en charge thérapeutique car les résultats des cultures ont été rendus avec un délai de 32 ± 10 jours. Pour ces 16 patients, les conclusions des 2 experts concordaient avec celle du médecin qui incluait. Ces 2 experts visualisaient également des signes spécifiques de teigne. Pour la patiente qui a reçu un traitement systémique à tort le médecin qui incluait et les deux experts retrouvaient tous le même signe spécifique de teigne (gaines blanchâtres). Cependant l'expert numéro 2 visualisait également des points d'exclamation qui est plutôt un signe retrouvé dans la pelade. En effet lors de la consultation de suivi le diagnostic de pelade était confirmé chez cette patiente.

Dans le groupe des patients traités, le médecin a prescrit un traitement local seul pour 4 patients. Le diagnostic de teigne était posé grâce à la présence de signes spécifiques de teigne (trichoscopie positive) pour 3 d'entre eux. Pour le patient chez qui aucun signe spécifique n'était retrouvé à l'inclusion, les deux experts retrouvaient des gaines blanchâtres. Les

cultures mycologiques qui concernaient ces 4 patients sont toutes revenues positives. Les 3 patients auraient donc pu bénéficier d'un traitement oral associé mais le médecin a attendu les résultats de la culture avant d'introduire ce dernier car l'examen direct était négatif dans les 3 cas.

Concernant les 8 patients traités à tort (examen direct négatif et culture négative), ils n'ont reçu qu'un traitement local pour 7 patients et un traitement local et systémique pour une patiente. Pour 5 d'entre eux, le médecin expert n'avait pas relevé de signe trichoscopique de teigne et n'aurait donc probablement pas introduit de traitement. Pour les 3 autres, la trichoscopie était positive pour la teigne avec une culture négative (un patient avait des gaines blanchâtres, un patient avait des cheveux en virgule et en tire-bouchon et le troisième patient avait des gaines blanchâtres et des virgules). Pour 2 de ces 3 patients le diagnostic de pelade a été posé a posteriori. Le traitement local antifongique pour l'un et le traitement systémique pour l'autre ont été stoppés et remplacés par des dermocorticoïdes. Pour la troisième patiente, le diagnostic de teigne était le diagnostic le plus probable mais elle a été perdue de vue et ne s'est jamais présentée à la consultation de suivi d'après son dossier médical. Les 3 dermatologues renaient des signes spécifiques de teigne chez cette patiente.

Dans certaines études, le diagnostic de teigne était retenu en présence de signes trichoscopiques spécifiques et en présence d'un examen direct positif, même si la culture était négative. Dans l'étude de Sandoval *et al.*, 7 patients étaient étudiés et ils présentaient tous des cheveux en virgule. Le diagnostic clinique était confirmé par un prélèvement mycologique (7 examens directs positifs mais seulement 4 cultures positives : 2 *M. canis* et 2 *T. tonsurans*). [32]

Chez nos 3 patients traités à tort avec des signes trichoscopiques positifs, l'examen direct était négatif dans tous les cas.

L'étude d'Hernandez *et al.* rapportait 2 cas de teigne avec visualisation de cheveux en virgule à l'examen trichoscopique pour les 2 patients. Le dermatophyte en cause n'étaient retrouvés que pour un patient (*T. verrucosum*), seul l'examen direct était positif pour le deuxième patient.[55]

Ekiz *et al.* rapportaient une petite série de 15 patients présentant une teigne. Il s'agissait d'une teigne à *T. verrucosum* dans 7 cas, à *M. canis* dans 4 cas et la culture était négative pour les 4 derniers patients même si des filaments étaient retrouvés à l'examen direct. Dans

cette étude était décrit des cheveux en tire-bouchon pour 12 patients, des cheveux en virgule pour 10 patients et des points noirs pour 2 patients. [40]

4.7 Limites de l'étude

La représentativité de l'échantillon pouvait se discuter car tous les patients étaient vus en consultation dans un centre hospitalier, cependant plusieurs patients ont été adressés par des médecins généralistes ou des dermatologues libéraux.

L'objectif était d'inclure 100 patients dans notre étude, cet objectif est atteint cependant les patients inclus étaient majoritairement de deux centres avec peu de patients inclus à Lille et à Caen.

Un contrôle de la culture mycologique en cas de résultat négatif aurait pu être proposé pour éviter les faux négatifs qui peuvent exister notamment en cas de prélèvement de mauvaise qualité (les prélèvements mycologiques n'étaient le plus souvent pas réalisés par un biologiste).

Certains résultats peuvent sembler surprenants, notamment les faibles sensibilités des signes trichoscopiques analysés individuellement par rapport à la sensibilité globale de la trichoscopie tous signes confondus. Il s'agit probablement d'un manque d'effectif. Cependant si un signe spécifique seul a une sensibilité faible on peut penser que l'association de plusieurs signes a une sensibilité plus forte, même si les calculs statistiques de ses associations de signes n'ont pas été réalisés.

L'étude étant multicentrique, il est difficile d'avoir un recueil standardisé de données notamment pour la prise des photographies. Celle-ci a été laissée à l'appréciation du médecin qui incluait le patient. Or les relectures étaient faites sur ces photographies qui étaient de plus ou moins bonne qualité.

4.8 Perspectives

Notre étude a un impact important dans la pratique clinique. Elle apporte une aide supplémentaire au diagnostic clinique de teigne et pourrait permettre d'introduire un traitement systémique plus précocement en cas d'examen direct négatif sans attendre le résultat de la culture. Le traitement systémique n'étant pas dénué d'effet secondaire, il convient de rester prudent et de confirmer ces résultats avec des études sur des effectifs plus importants. Il serait intéressant de développer des formations en trichoscopie pour les internes

de dermatologie et de la trichoscopie de la teigne en particulier. Cependant, cette pathologie concerne les enfants qui sont principalement vu par les médecins généralistes et les pédiatres et qui ne disposent pas encore de dermoscope.

5 Conclusion

Nous présentons les résultats de la première étude évaluant les performances de la trichoscopie dans le diagnostic clinique de teigne. Nous obtenons une sensibilité de 94% et une spécificité de 83% pour cet examen. Nous confirmons que la présence, même isolée, de cheveux en virgule, en zigzag, en Morse ou de cheveux enduits d'une gaine blanchâtre sont prédictifs du diagnostic clinique de teigne. Au vu des résultats de notre étude, cet examen semble être un bon outil diagnostique, rapide, indolore, reproductible et d'apprentissage rapide. Même s'il ne permet pas de se passer du prélèvement mycologique, il pourrait permettre d'accélérer la prise en charge thérapeutique de la teigne, sans attendre le résultat de la culture.

Annexes

Annexe 1 : description des patients du groupe culture positive (CP).

Patients	Âge	Photo- types	Type de cheveux	Signes trichoscopiques	Wood	Examen direct	Culture
T1	5	III	caucasien	1, 2, 3, 4, 5, S et E	oui	positif	<i>M.canis</i>
T2	4	II	caucasien	S	NI	positif	<i>M.canis</i>
T3	3	II	caucasien	5, S	oui	négatif	<i>M.canis</i>
T4	8	II	caucasien	3, 5	oui	négatif	<i>M.gypseum</i>
T5	20	VI	africain	4, 5, S, E	oui	positif	<i>M.gypseum</i>
T6	4	II	caucasien	3, 5, S	oui	négatif	<i>M.canis</i>
T7	3	VI	africain	1, 3, E, P	non	négatif	<i>T.tonsurans</i>
T8	5	IV	caucasien	S	NI	positif	<i>T.mentagrophytes</i>
T9	2	VI	africain	1, 2, 5	oui	positif	<i>M.audouinii</i>
T10	5	VI	africain	3, 5	oui	positif	<i>M.audouinii</i>
T11	2	II	caucasien	1, 2, 5, 7, S	non fait	positif	<i>T.tonsurans</i>
T12	6	VI	africain	1, 7, S	non fait	négatif	<i>T.tonsurans</i>
T13	4	VI	africain	1, 2, 5, S	non fait	positif	<i>T.tonsurans</i>
T14	4	VI	africain	1, 2, 3, 5, 6, S	non fait	négatif	<i>T.tonsurans</i>
T15	5	VI	africain	1, 5, S, E	non	négatif	<i>T.tonsurans</i>
T16	2	VI	africain	3, 4, 5, 6	non	positif	<i>M.audouinii</i>
T17	4	VI	africain	1, 3, 5, S	non	positif	<i>T.mentagrophytes</i>
T18	6	II	caucasien	3, 4, 5, 6, E	oui	positif	<i>M.canis</i>
T19	6	V	africain	1, 3, 4, 5	non fait	positif	<i>M.canis</i>
T20	5	VI	africain	3, 5, 6, S	non fait	négatif	<i>T.soudanense</i>
T21	2	II	caucasien	2, 3, 4, 5, E	oui	positif	<i>M.canis</i>
T22	7	VI	africain	1, 5, 6	non fait	négatif	<i>T.soudanense</i>
T23	3	IV	caucasien	3, 4, 5, S	non fait	négatif	<i>M.canis</i>
T24	3	II	caucasien	1, 3, 4, 5, S	non fait	positif	<i>M.canis</i>
T25	2	II	caucasien	3, 4, 5	oui	positif	<i>M.canis</i>
T26	1	VI	africain	2, 5, 7	non	négatif	<i>T.soudanense</i>
T27	3	V	africain	S, C	oui	négatif	<i>T.violaceum</i>
T28	57	II	caucasien	5, 6, E	non fait	positif	<i>T.rubrum</i>
T29	3	VI	africain	1,8	non	négatif	<i>T.tonsurans</i>
T30	5	I	caucasien	1, 5, 9	oui	négatif	<i>T.rubrum</i>
T31	5	VI	africain	1, 5, 8	non fait	négatif	<i>T.tonsurans</i>
T32	6	II	caucasien	3, 5, 6, S	NI	négatif	<i>M.canis</i>

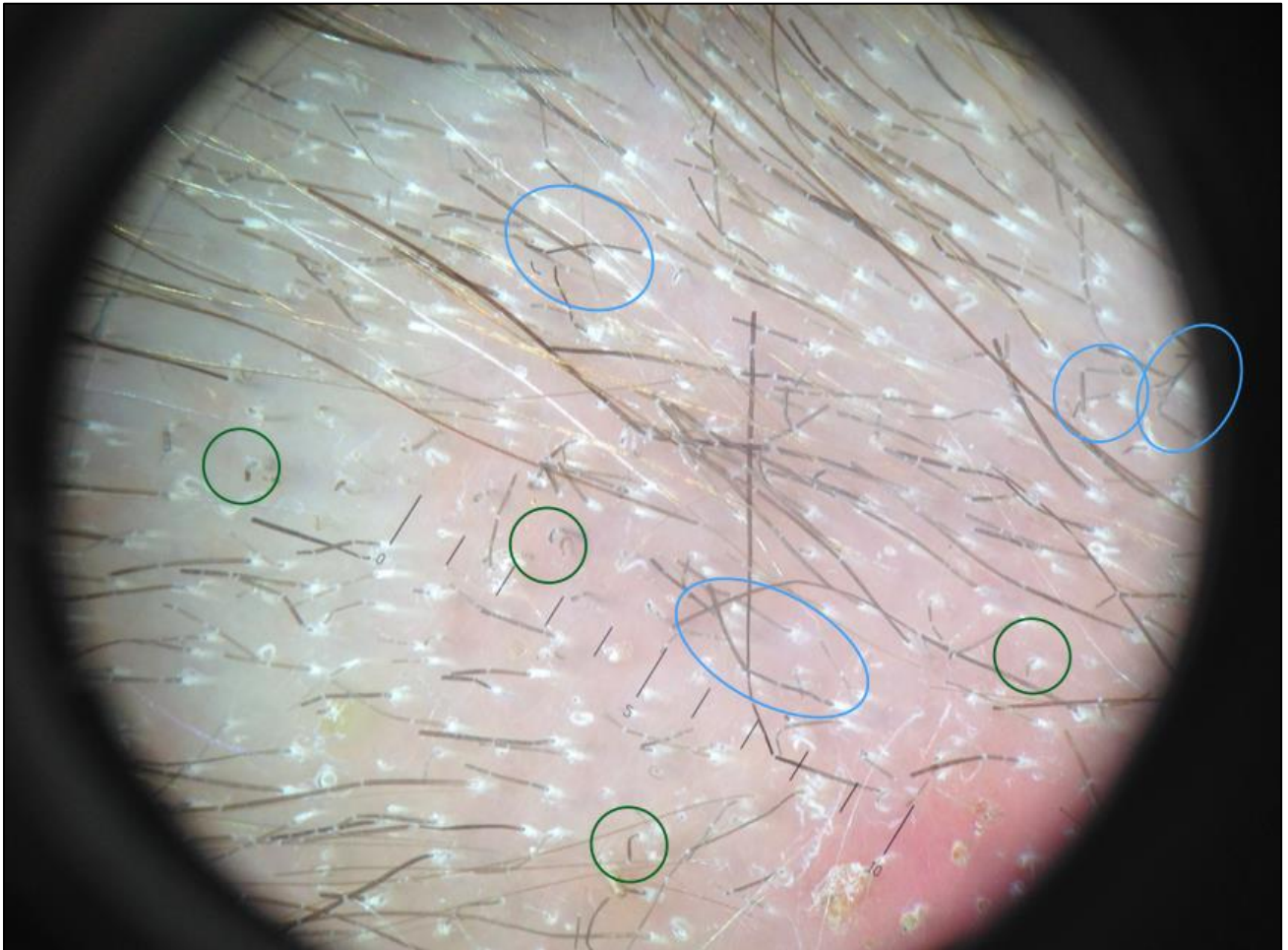
T33	4	II	caucasien	3, 4, 5, 6, S	oui	positif	<i>M.canis</i>
T34	6	II	caucasien	1, 3, 5, 6	oui	positif	<i>M.canis</i>
T35	1	II	caucasien	1, 5, 8	oui	négatif	<i>M.canis</i>
T36	2	II	caucasien	1, 3, 4, 5, 6	NI	négatif	<i>M.canis</i>
T37	4	II	caucasien	5, 6, 8, S	non	négatif	<i>M.canis</i>
T38	7	VI	africain	5	non	négatif	<i>T.tonsurans</i>
T39	5	VI	africain	1, 5	non	positif	<i>T.tonsurans</i>
T40	1	VI	africain	1, 2, 5	non	négatif	<i>T.tonsurans</i>
T41	39	VI	africain	1, 2, 5, 8	non	positif	<i>T.tonsurans</i>
T42	4	II	caucasien	1, 2, 3, 4, 5	non fait	positif	<i>M.canis</i>
T43	2	II	caucasien	3, 5	non fait	négatif	<i>M.canis</i>
T44	1	V	africain	1, 3, 6	non fait	positif	<i>M.rivaleiri</i>
T45	21	V	africain	1, 8, S	non fait	négatif	<i>M.rivaleiri</i>
T46	11	II	caucasien	5, C, S	non	positif	<i>M.canis</i>
T47	5	VI	africain	1, 2, 5, 8	non	négatif	<i>T.tonsurans</i>
T48	3	VI	africain	1, 3, 4, 5, 6	oui	positif	<i>M.langeronii</i>
T49	5	VI	africain	5, 6	non	positif	<i>M.langeronii</i>
T50	1	III	caucasien	3, 4, 5, 6	oui	positif	<i>M.canis</i>
T51	2	VI	africain	1, 2, 5, 6, 8,	non	négatif	<i>T.soudadense</i>
T52	2	III	caucasien	1, 3, 4, 6	oui	négatif	<i>M.canis</i>
T53	5	II	caucasien	1, 3, 4, 5, 6, S	oui	négatif	<i>M.canis</i>

Légendes : 1 = cheveux en virgule ; 2 = cheveux en tire-bouchon ; 3 = cheveux en zigzag ; 4 = cheveux en Morse ; 5 = cheveux enduits d'une gaine blanchâtre ; 6 = cheveux cassés ; 7 = points noirs ; S = squames ; E = érythème ; P = pustule ; NI = non interprétable ; C = croûtes.

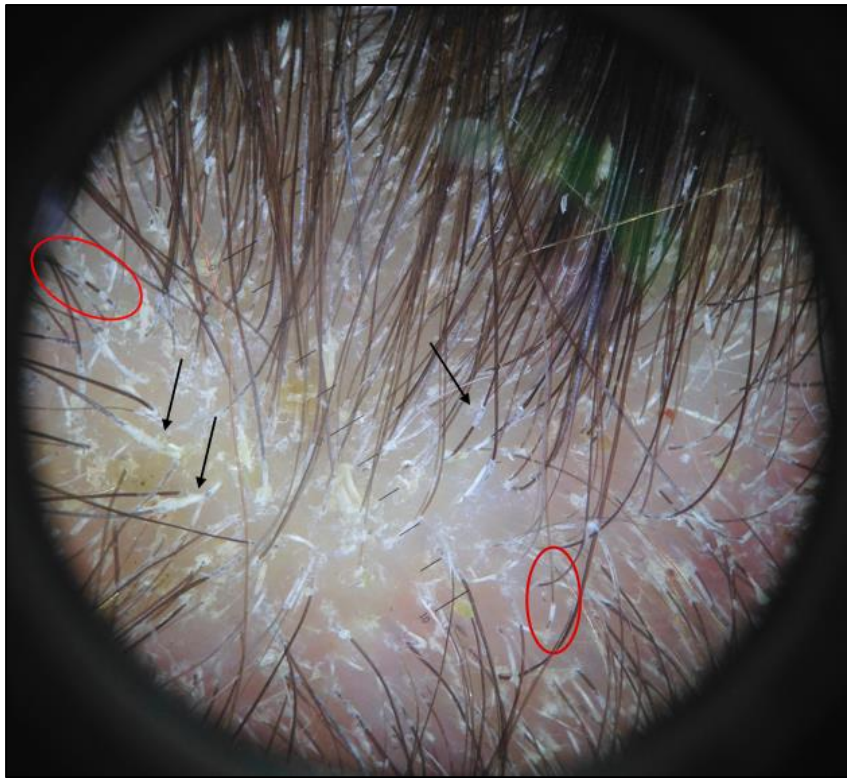
Annexe 2 : Ensemble des signes trichoscopiques spécifiques ou non de teigne retrouvés chez les 100 patients.

Trichoscopie	Total (N=100)	Culture positive (N=53)	Culture négative (N=47)	Significativité
<u>Signes spécifiques</u>	58	50 (86%)	8(14%)	<0.0001
Cheveux en virgule	34	29	5	<0.0001
Cheveux en tire-bouchon	14	12	2	0.0082
Cheveux en zigzag	29	26	3	<0.0001
Cheveux en Morse	16	16	0	<0.0001
Film blanchâtre	50	44	6	<0.0001
<u>Signes non spécifiques</u>	87	43 (49%)	44 (51%)	0.0639
Cheveux cassés	27	18	9	<0.0959
Duvet	0	0	0	1
Points noirs	21	10	11	0.6286
Points jaunes	4	1	3	0.3393
Points d'exclamation	5	0	5	0.0204
<u>autres</u>	65	26 (40%)	39(60%)	0.0006
Squames	48	21	27	0.1083
Erythème	22	7	15	0.0304
pustule	1	1	0	1
Hyperkératose péripilaire	2	0	2	0,2183
Cheveux dystrophiques	1	0	1	0,4700
Croûtes	6	2	4	0,4158

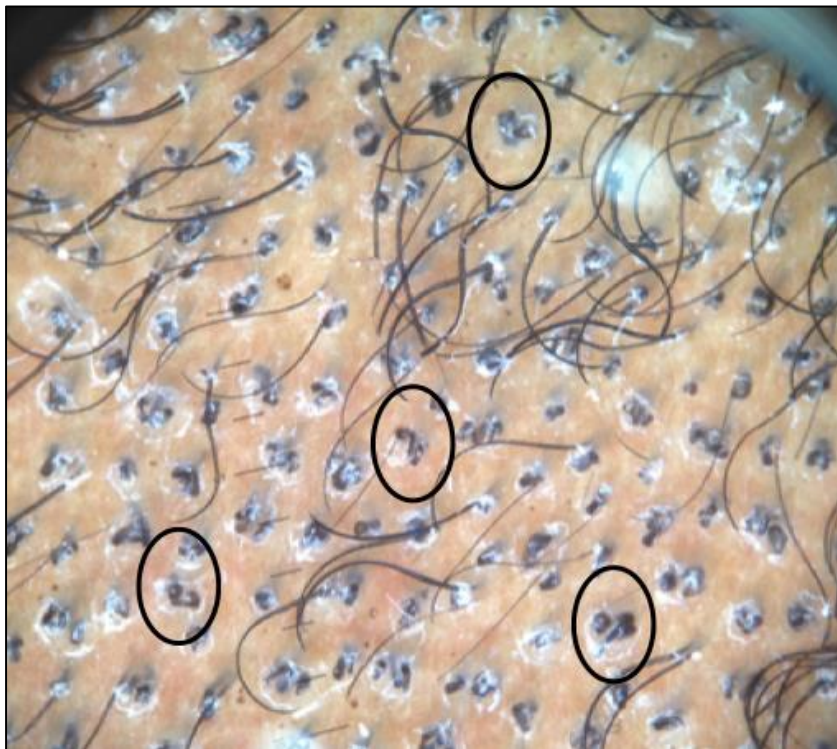Annexe 3 : photographies trichoscopiques de patients de l'étude.



Aspect trichoscopique des cheveux en virgule (cercles verts)
et en zigzag (cercles bleus)



Aspect trichoscopique des cheveux enduits par une gaine blanchâtre (flèches noires)
et en Morse (cercles rouges)



Aspect trichoscopique des cheveux en tire-bouchon (cercles noir

Annexe 4 : Revue de la littérature des signes trichoscopiques spécifiques dans le diagnostic de teigne.

	Nbre de teigne	M. / T.	Cheveux en virgule	Cheveux en tire-bouchon	Cheveux en zigzag	Cheveux en morse	Gaines blanchâtres	Points noirs	squames	Cheveux cassés
Slowinska (2008)	2	2M.	2 (100%)	-	-	-	-	0	NA	2(100%)
Sandoval (2010)	7	2M. / 2T. / 3neg	7 (100%)	-	-	-	-	-	-	-
Hughes (2011)	6	1M. / 5T.	6 (100%)	4	-	-	-	-	-	-
Hernandez-bel (2012)	2	1T. / 1neg	2 (100%)	-	-	-	-	-	-	-
Mapelli (2012)	3	3T.	3 (100%)	0	-	-	-	-	-	-
Pinheiro (2012)	1	1 T.	1 (100%)	1 (100%)	-	-	-	-	-	-
Vazquez-Lopez (2012)	1	1 T.	1 (100%)	1 (100%)	-	-	-	-	-	1 (100%)
Neri (2013)	1	1 T.	1 (100%)	1 (100%)	-	-	-	-	-	-
Ekiz (2014)	15	4M. / 7T. / 4neg	10 (66,7%)	12 (80%)	-	-	-	2 (13,3%)	-	15 (100%)
El-Taweel (2014)	20	6M. / 14T.	11 (55%)	9 (45%)	5 (25%)	-	-	13 (65%)	-	18 (90%)
Lacarrubba (2015)	5	5M.	100 (100%)	0	4 (80%)	4 (80%)	4 (80%)	-	-	4 (80%)
Brasileiro (2016)	50	24M. / 14T.	5 (13%)	10 (26%)	2(5%)	-	-	13 (34%)	34 (90%)	28 (74%)

Nbre de teigne = nombre de cas ; M. / T. = ratio entre nombre de microsporum et trichophyton ; - = non applicable

Références bibliographiques

1. Vena GA, Chieco P, Posa F, Garofalo A, Bosco A, Cassano N. Epidemiology of dermatophytoses: retrospective analysis from 2005 to 2010 and comparison with previous data from 1975. *New Microbiol.* avr 2012;35(2):207-13.
2. Elewski BE. Tinea capitis: a current perspective. *J Am Acad Dermatol.* janv 2000;42(1 Pt 1):1-20; quiz 21-4.
3. Hay RJ, Robles W, Midgley G, Moore MK, European Confederation of Medical Mycology Working Party on Tinea Capitis. Tinea capitis in Europe: new perspective on an old problem. *J Eur Acad Dermatol Venereol JEADV.* mai 2001;15(3):229-33.
4. Cremer G, Bousseloua N, Roudot-Thoraval F, Houin R, Revuz J. [Tinea capitis in Creteil. Trends over ten years]. *Ann Dermatol Venereol.* mars 1998;125(3):171-3.
5. Viguié-Vallanet C, Serre M, Masliah L, Tourte-Schaefer C. [Epidemic of Trichophyton tonsurans tinea capitis in a nursery school in the Southern suburbs of Paris]. *Ann Dermatol Venereol.* mai 2005;132(5):432-8.
6. Viguié-Vallanet C, Savaglio N, Piat C, Tourte-Schaefer C. [Epidemiology of Microsporum langeronii tinea capitis in the Paris suburban area. Results of 2 school and familial surveys]. *Ann Dermatol Venereol.* 1997;124(10):696-9.
7. Alshawa K, Lacroix C, Benderdouche M, Mingui A, Derouin F, Feuilhade de Chauvin M. Increasing incidence of Trichophyton tonsurans in Paris, France: a 15-year retrospective study. *Br J Dermatol.* mai 2012;166(5):1149-50.
8. Viguié-Vallanet C. [Tinea]. *Ann Dermatol Venereol.* avr 1999;126(4):349-56.
9. Kefalidou S, Odia S, Gruseck E, Schmidt T, Ring J, Abeck D. Wood's light in Microsporum canis positive patients. *Mycoses.* déc 1997;40(11-12):461-3.
10. Fuller LC, Barton RC, Mohd Mustapa MF, Proudfoot LE, Punjabi SP, Higgins EM. British Association of Dermatologists' guidelines for the management of tinea capitis 2014. *Br J Dermatol.* sept 2014;171(3):454-63.
11. Verrier J, Krähenbühl L, Bontems O, Fratti M, Salamin K, Monod M. Dermatophyte identification in skin and hair samples using a simple and reliable nested polymerase chain reaction assay. *Br J Dermatol.* févr 2013;168(2):295-301.
12. Higgins EM, Fuller LC, Smith CH. Guidelines for the management of tinea capitis.

British Association of Dermatologists. *Br J Dermatol*. juill 2000;143(1):53-8.

13. Chen X, Jiang X, Yang M, Bennett C, González U, Lin X, et al. Systemic antifungal therapy for tinea capitis in children: An abridged Cochrane Review. *J Am Acad Dermatol*. févr 2017;76(2):368-74.

14. Le Guyadec T, Le Guyadec J, Hervé V, Soler C, Che D, Schmoor P, et al. [Tinea capitis: sample surveys among school doctors and dermatologists in the Paris suburbs]. *Ann Dermatol Venereol*. juill 2001;128(6-7):725-7.

15. Haut Conseil de la Santé Publique. Guide des consultations à tenir en cas de maladies infectieuses dans une collectivité d'enfants ou d'adultes. 2012.

16. Errichetti E, Stinco G. Dermoscopy as a useful supportive tool for the diagnosis of pityriasis amiantacea-like tinea capitis. *Dermatol Pract Concept*. juill 2016;6(3):63-5.

17. Zalaudek I, Argenziano G, Di Stefani A, Ferrara G, Marghoob AA, Hofmann-Wellenhof R, et al. Dermoscopy in general dermatology. *Dermatol Basel Switz*. 2006;212(1):7-18.

18. Micali G, Lacarrubba F, Massimino D, Schwartz RA. Dermoscopy: alternative uses in daily clinical practice. *J Am Acad Dermatol*. juin 2011;64(6):1135-46.

19. Zalaudek I, Kreusch J, Giacomel J, Ferrara G, Catricalà C, Argenziano G. How to diagnose nonpigmented skin tumors: a review of vascular structures seen with dermoscopy: part II. Nonmelanocytic skin tumors. *J Am Acad Dermatol*. sept 2010;63(3):377-86; quiz 387-8.

20. Pan Y, Chamberlain AJ, Bailey M, Chong AH, Haskett M, Kelly JW. Dermoscopy aids in the diagnosis of the solitary red scaly patch or plaque-features distinguishing superficial basal cell carcinoma, intraepidermal carcinoma, and psoriasis. *J Am Acad Dermatol*. août 2008;59(2):268-74.

21. Larre Borges A, Todorovic-Zivkovic D, Lallas A, Moscarella E, Gurgitano S, Capurro M, et al. Clinical, dermoscopic and histopathologic features of genital and extragenital lichen sclerosus. *J Eur Acad Dermatol Venereol JEADV*. nov 2013;27(11):1433-9.

22. Pellicano R, Todorovic-Zivkovic D, Gourhant J-Y, Catricalà C, Ferrara G, Caldarola G, et al. Dermoscopy of cutaneous sarcoidosis. *Dermatol Basel Switz*. août 2010;221(1):51-4.

23. Lallas A, Apalla Z, Lefaki I, Tzellos T, Karatolias A, Sotiriou E, et al. Dermoscopy of early stage mycosis fungoides. *J Eur Acad Dermatol Venereol JEADV*. mai

2013;27(5):617-21.

24. Argenziano G, Fabbrocini G, Delfino M. Epiluminescence microscopy. A new approach to in vivo detection of *Sarcoptes scabiei*. *Arch Dermatol*. juin 1997;133(6):751-3.
25. Rakowska A, Slowinska M, Kowalska-Oledzka E, Warszawik O, Czuwara J, Olszewska M, et al. Trichoscopy of cicatricial alopecia. *J Drugs Dermatol JDD*. juin 2012;11(6):753-8.
26. Kowalska-Oledzka E, Slowinska M, Rakowska A. Sensitivity and specificity of the trichoscopy. *Indian J Dermatol Venereol Leprol*. oct 2012;78(5):636-7.
27. Rakowska A, Slowinska M, Kowalska-Oledzka E, Rudnicka L. Trichoscopy in genetic hair shaft abnormalities. *J Dermatol Case Rep*. 7 juill 2008;2(2):14-20.
28. Rudnicka L, Rakowska A, Kerzeja M, Olszewska M. Hair shafts in trichoscopy: clues for diagnosis of hair and scalp diseases. *Dermatol Clin*. oct 2013;31(4):695-708, x.
29. Assouly P. [Dermatoscopy of hair and scalp]. *Ann Dermatol Venereol*. oct 2012;139(10):652-67.
30. Slowinska M, Rudnicka L, Schwartz RA, Kowalska-Oledzka E, Rakowska A, Sicinska J, et al. Comma hairs: a dermatoscopic marker for tinea capitis: a rapid diagnostic method. *J Am Acad Dermatol*. nov 2008;59(5 Suppl):S77-9.
31. Sandoval ABC, Ortiz JAS, Rodríguez JM, Vargas AG, Quintero DGV. [Dermoscopic pattern in tinea capitis]. *Rev Iberoam Micol*. 30 sept 2010;27(3):151-2.
32. Mapelli ETM, Gualandri L, Cerri A, Menni S. Comma hairs in tinea capitis: a useful dermatoscopic sign for diagnosis of tinea capitis. *Pediatr Dermatol*. avr 2012;29(2):223-4.
33. Rudnicka L, Olszewska M, Rakowska A, Slowinska M. Trichoscopy update 2011. *J Dermatol Case Rep*. 12 déc 2011;5(4):82-8.
34. Pinheiro AMC, Lobato LA, Varella TCN. Dermoscopy findings in tinea capitis: case report and literature review. *An Bras Dermatol*. avr 2012;87(2):313-4.
35. Vazquez-Lopez F, Palacios-Garcia L, Argenziano G. Dermoscopic corkscrew hairs dissolve after successful therapy of *Trichophyton violaceum* tinea capitis: a case report. *Australas J Dermatol*. mai 2012;53(2):118-9.
36. El-Taweel A-E, El-Esawy F, Abdel-Salam O. Different trichoscopic features of tinea capitis and alopecia areata in pediatric patients. *Dermatol Res Pract*. 2014;2014:848763.
37. Hughes R, Chiaverini C, Bahadoran P, Lacour J-P. Corkscrew hair: a new

dermoscopic sign for diagnosis of tinea capitis in black children. *Arch Dermatol.* mars 2011;147(3):355-6.

38. Wang H-H, Lin Y-T. Bar code-like hair: dermoscopic marker of tinea capitis and tinea of the eyebrow. *J Am Acad Dermatol.* janv 2015;72(1 Suppl):S41-2.

39. Ekiz O, Sen BB, Rifaioğlu EN, Balta I. Trichoscopy in paediatric patients with tinea capitis: a useful method to differentiate from alopecia areata. *J Eur Acad Dermatol Venereol JEADV.* sept 2014;28(9):1255-8.

40. Amer M, Helmy A, Amer A. Trichoscopy as a useful method to differentiate tinea capitis from alopecia areata in children at Zagazig University Hospitals. *Int J Dermatol.* janv 2017;56(1):116-20.

41. Gómez-Moyano E, Crespo Erchiga V, Martínez Pilar L, Martínez García S, Martín González T, Godoy Diaz DJ, et al. Using dermoscopy to detect tinea of vellus hair. *Br J Dermatol.* mars 2016;174(3):636-8.

42. Loussouarn G, Garcel A-L, Lozano I, Collaudin C, Porter C, Panhard S, et al. Worldwide diversity of hair curliness: a new method of assessment. *Int J Dermatol.* oct 2007;46 Suppl 1:2-6.

43. Cremer G, Bousseloua N, Roudot-Thoraval F, Houin R, Revuz J. [Tinea capitis in Creteil. Trends over ten years]. *Ann Dermatol Venereol.* mars 1998;125(3):171-3.

44. Reichert-Pénétrat S, Contet-Audonneau N, Barbaud A, Schurra JP, Fortier B, Schmutz JL. Epidemiology of dermatophytoses in children living in northeast France: a 5-year study. *Pediatr Dermatol.* avr 2002;19(2):103-5.

45. Brasileiro A, Campos S, Cabete J, Galhardas C, Lencastre A, Serrão V. Trichoscopy as an additional tool for the differential diagnosis of tinea capitis: a prospective clinical study. *Br J Dermatol.* juill 2016;175(1):208-9.

46. Miteva M, Tosti A. Hair and scalp dermatoscopy. *J Am Acad Dermatol.* nov 2012;67(5):1040-8.

47. Lacarrubba F, Verzì AE, Micali G. Newly described features resulting from high-magnification dermoscopy of tinea capitis. *JAMA Dermatol.* mars 2015;151(3):308-10.

48. Lu M, Ran Y, Dai Y, Lei S, Zhang C, Zhuang K, et al. An ultrastructural study on corkscrew hairs and cigarette-ash-shaped hairs observed by dermoscopy of tinea capitis. *Scanning.* avr 2016;38(2):128-32.

49. Rudnicka L, Rakowska A, Olszewska M. Trichoscopy: how it may help the clinician. *Dermatol Clin.* janv 2013;31(1):29-41.
50. Errichetti E, Stinco G. Dermoscopy in General Dermatology: A Practical Overview. *Dermatol Ther.* déc 2016;6(4):471-507.
51. Jain N, Doshi B, Khopkar U. Trichoscopy in alopecias: diagnosis simplified. *Int J Trichology.* oct 2013;5(4):170-8.
52. Mubki T, Rudnicka L, Olszewska M, Shapiro J. Evaluation and diagnosis of the hair loss patient: part II. Trichoscopic and laboratory evaluations. *J Am Acad Dermatol.* sept 2014;71(3):431.e1-431.e11.
53. Hernández-Bel P, Malveyh J, Crocker A, Sánchez-Carazo JL, Febrer I, Alegre V. Comma hairs: a new dermoscopic marker for tinea capitis. *Actas Dermosifiliogr.* nov 2012;103(9):836-7.
54. Schechtman RC, Silva NDV, Quaresma MV, Bernardes Filho F, Buçard AM, Sodr e CT. Dermatoscopic findings as a complementary tool in the differential diagnosis of the etiological agent of tinea capitis. *An Bras Dermatol.* juin 2015;90(3 Suppl 1):13-5.

ÉVALUATION DE LA TRICHOSCOPIE DANS LE DIAGNOSTIC DE TEIGNE. ÉTUDE PROSPECTIVE MULTICENTRIQUE SUR 2 ANS, À PROPOS DE 100 PATIENTS.

Introduction : Depuis 2008, des signes trichoscopiques spécifiques de teigne sont décrits. L'objectif principal de l'étude était d'évaluer la performance de la trichoscopie dans le diagnostic clinique de teigne.

Matériel et méthodes : Il s'agissait d'une étude diagnostique, prospective, multicentrique réalisée entre mars 2015 et mars 2017 dans les Services de Dermatologie des CHU d'Amiens, Caen, Lille et Rouen. Tous les patients pour lesquels le diagnostic de teigne était évoqué ont été inclus. La trichoscopie était considérée positive si au moins un signe spécifique était retrouvé parmi ceux décrits dans la littérature. Les résultats ont ensuite été comparés aux cultures mycologiques.

Résultats: 100 patients ont été inclus. La culture mycologique était positive pour 53 patients (dont 50 trichoscopies positives) et négative pour 47 patients (dont 8 trichoscopies positives). La sensibilité de la trichoscopie était de 94% IC 95% [88% ; 100%] ; sa spécificité de 83% IC 95% [72% ; 94%] ; sa valeur prédictive positive de 92% et sa valeur prédictive négative de 86%. Les cheveux en virgule, en tire bouchon, en zig-zag, en morse et les gaines blanchâtres étaient significativement plus fréquents dans le groupe culture positive.

Discussion: Slowinska *et al.* ont rapporté pour la première fois les cheveux en virgule comme un signe trichoscopique spécifique de teigne. Depuis, plusieurs études ont décrit des signes spécifiques mais les performances de cet outil diagnostique n'ont jamais été évaluées dans la littérature. Nous confirmons que la présence même isolée de cheveux en virgule, en tire-bouchon, en zigzag, en Morse ou enduit d'une gaine blanchâtre est prédictive de teigne.

Conclusion: La sensibilité et spécificité de cet examen rapide et indolore reproductible et facile d'apprentissage sont élevées. La trichoscopie semble un bon outil pour le diagnostic clinique de teigne apportant une aide au clinicien qui pourrait permettre d'accélérer la prise en charge thérapeutique.

Mots clés : *teigne, trichoscopie, dermatophytie, dermoscopie, alopecie.*

TRICHOSCOPY EVALUATION IN TINEA CAPITIS DIAGNOSIS. 2-YEAR RESULTS FROM THE PROSPECTIVE MULTICENTER STUDY OF 100 PATIENTS.

Introduction: Since 2008, specific trichoscopic signs of tinea capitis are described. The aim of the study was to compare diagnostic accuracy of trichoscopy with the reference method for diagnosis of tinea capitis : mycologic culture.

Method: We conducted a prospective multicenter study between March 2015 and March 2017 at the dermatology departments of the university teaching hospitals of Amiens, Caen, Lille and Rouen. Patients with a presumptive diagnosis of tinea capitis were included. Trichoscopy was considered positive if at least one trichoscopic specific sign was found among those frequently described in the literature. The results were compared with mycological examination.

Results: 100 patients were included. Mycological culture was positive for 53 patients (including 50 positive trichoscopy) and negative for 47 patients (including 8 positive trichoscopy). Sensitivity for trichoscopy was 94% IC 95% [88% ; 100%] ; specificity was 83% IC 95% [72% ; 94%] ; positive predictive value was 92% and negative predictive value was 86%. Comma, corkscrew, zigzag, morse and whitish sheath were significantly more frequent in the group "positive culture".

Discussion: Slowinska *et al.* reported for the first time comma hair as a specific trichoscopic sign of tinea capitis. Since then, several studies have described specific signs but the accuracy of this diagnostic tool has never been evaluated in the literature. We confirm that the presence of one trichoscopic findings alone (comma hair, corkscrew, zigzag, morse or whitish sheath) is predictive of tinea capitis.

Conclusion: Trichoscopy is a very useful tool for the diagnosis of tinea capitis, rapid and painless, with high sensitivity, even in inexperienced hands. It greatly enhances clinical skills for making treatment decisions.

Keywords: *tinea capitis, trichoscopy, dermatophyte, dermoscopy, alopecia.*