HAL
open science

Suivi d'une cohorte de patientes porteuses d'une néoplasie malpighienne cervicale intra-épithéliale de haut grade (CIN2) : recherche de critères cliniques, virologiques et anatomo-pathologiques prédictifs de l'évolution

Déborah Bercovici

▶ **To cite this version:**

Déborah Bercovici. Suivi d'une cohorte de patientes porteuses d'une néoplasie malpighienne cervicale intra-épithéliale de haut grade (CIN2) : recherche de critères cliniques, virologiques et anatomo-pathologiques prédictifs de l'évolution. Médecine humaine et pathologie. 2018. dumas-01811527

HAL Id: dumas-01811527

https://dumas.ccsd.cnrs.fr/dumas-01811527v1

Submitted on 9 Jun 2018

HAL is a multi-disciplinary open access archive for the deposit and dissemination of scientific research documents, whether they are published or not. The documents may come from teaching and research institutions in France or abroad, or from public or private research centers.

L'archive ouverte pluridisciplinaire **HAL**, est destinée au dépôt et à la diffusion de documents scientifiques de niveau recherche, publiés ou non, émanant des établissements d'enseignement et de recherche français ou étrangers, des laboratoires publics ou privés.

Université de Bordeaux
U.F.R. DES SCIENCES MÉDICALES

Année 2018 N°3040

Thèse pour l'obtention du

DIPLÔME D'ÉTAT DE DOCTEUR EN MÉDECINE

Présentée et soutenue publiquement le 31 mai 2018 par

Déborah BERCOVICI

Née le 20 juillet 1989 à Bordeaux (33)

Discipline : Anatomie et cytologie pathologiques

SUIVI D'UNE COHORTE DE PATIENTES PORTEUSES D'UNE NÉOPLASIE MALPIGHIENNE CERVICALE INTRA-EPITHELIALE DE HAUT GRADE (CIN2).

RECHERCHE DE CRITÈRES CLINIQUES, VIROLOGIQUES ET ANATOMO-PATHOLOGIQUES PRÉDICTIFS DE L'EVOLUTION.

Directrice de thèse

Madame le Docteur Marion MARTY

Rapporteur

Monsieur le Professeur Jean-Luc BRUN

Jury

Madame le Professeur Béatrice VERGIER	Présidente
Monsieur le Professeur Jean-Luc BRUN	Rapporteur et Juge
Madame le Professeur Claudine MATHIEU	Juge
Madame le Docteur Isabelle GARRIGUE	Juge
Madame le Docteur Marion MARTY	Directrice et Juge

REMERCIEMENTS

A ma présidente du jury,

Madame le Professeur Béatrice VERGIER

Professeur des Universités, Praticien Hospitalier

Service de Pathologie

Hôpital Haut-Lévêque, CHU de Bordeaux

Chère Béatrice,

Je suis honorée que vous ayez accepté de présider ce jury. J'ai eu la chance, durant mon internat, de bénéficier de la qualité de votre enseignement, en particulier dans le domaine de la dermatopathologie. Je vous remercie également pour votre bienveillance et votre dynamisme en tant que coordinatrice des internes et pour m'avoir accueillie dans cette spécialité passionnante qu'est l'anatomo-pathologie.

Veuillez trouver ici l'expression de mon profond respect et de ma sincère gratitude.

A ma directrice de thèse et juge,

Madame le Docteur Marion MARTY

Praticien Hospitalier

Service de Pathologie

Hôpital Haut-Lévêque, CHU de Bordeaux

Chère Marion,

Je te remercie de m'avoir accordé ta confiance en me proposant ce sujet de thèse. Ce fut un plaisir de travailler avec toi. Je te suis reconnaissante de ta disponibilité, de ton efficacité et de ton enthousiasme tout au long de ce travail. Je te remercie également pour le temps que tu consacres à notre formation et ainsi, pour tout ce que tu m'as transmis dans notre belle spécialité.

Je tiens à te témoigner ma sincère reconnaissance et toute mon amitié.

A mon rapporteur et juge,

Monsieur le Professeur Jean-Luc BRUN

Professeur des Universités, Praticien Hospitalier

Service de Gynécologie-Obstétrique

Centre Aliénor d'Aquitaine, Hôpital Pellegrin, CHU de Bordeaux

Je tiens à vous faire part de mes remerciements pour votre disponibilité et vos précieux conseils tout au long de ce travail et pour avoir accepté de rapporter et de juger cette thèse. J'espère que ce travail qui porte sur un de vos sujets de prédilection vous apportera satisfaction.

Veuillez recevoir le témoignage de mon profond respect et de ma reconnaissance.

A mes juges,

Madame le Professeur Claudine MATHIEU

Professeur des Universités, Praticien Hospitalier

Service de Gynécologie Médicale

Centre Aliénor d'Aquitaine, Hôpital Pellegrin, CHU de Bordeaux

Vous me faites un grand honneur en acceptant de faire partie de ce jury et j'espère que ce travail vous satisfera.

Veuillez croire en l'expression de ma plus haute considération.

Madame le Docteur Isabelle GARRIGUE

Maître de Conférences des Universités, Praticien Hospitalier

Service de Virologie

Hôpital Pellegrin, CHU de Bordeaux

Je suis honorée que vous ayez accepté de juger ce travail de thèse et je vous en remercie.

Je vous prie d'agréer l'expression de mon profond respect.

Un immense merci aux pathologistes d'Aquitaine qui m'ont accueillie et formée, semestre après semestre :

à Haut-Lévêque : Béatrice, Marion, M. de Mascarel, Marie-Laure, M. Goussot, Geneviève, Hélène, Annick, Marie, Hugues, Catherine, Pierre

à Pellegrin : Claire, Anne, Brigitte, Sandrine, Mme Vital, Mokrane, Marie-Laure, Fanny et M. Carles

à Bergonié : Gaëtan, Sabrina, M. Coindre, Houda, Marie, Florence

à Pau : Valérie, Sophie et Martie

à Libourne : Marie-Sylvie, Gratian, Sébastien et Rym

au laboratoire CAP : à l'heure où j'écris ces lignes, nous ne nous connaissons pas encore mais je vais avoir la chance de faire mon dernier semestre en tant qu'interne dans votre laboratoire.

Au service de pathologie moléculaire de l'hôpital Haut-Lévêque, et en particulier à M. Merlio, M. Dubus, David, Charline, Audrey et Ida.

Aux techniciens et techniciennes de tous ces services et en particulier à Aurore pour avoir réalisé les lames HES et d'immunohistochimie du présent travail.

A toutes les secrétaires que j'ai pu croiser, pour leur aide précieuse tout au long de mon internat.

Damien, à toi qui deviendra très bientôt mon époux. Pour ton optimisme, ton soutien, ton humour. Pour être toi. Merci d'être là. Je t'aime.

A mes parents, pour votre amour inconditionnel et votre soutien sans faille depuis toujours.

A Benjamin et Clara, nous avons eu la chance de grandir à trois. A ce qui nous unit et ce qui nous différencie.

A mes grands-parents :

Mamie Thé et Papy Serge

Papico et Mamie Lu

Papy Marcel et Mamie Ryna

A Hélène, la géographie ne nous a pas épargnées ces dernières années mais notre amitié reste intacte. A Clément et à votre petit Gaspard.

A Agnès et Lise, indissociables, avec qui tout a commencé, il y a 12 ans, à New-York. Pourvu que nos week-ends aux quatre coins de la France se poursuivent encore longtemps.

A Caroline, Claire et Marie, pour les années d'externat passées à vos côtés et bien plus encore.

A Lisa et Julie, et avec vous, Vincent et David, et à nos soirées internat/Halloween/œnologie/jeux de société.

A Aurélie C., ce semestre aura au moins eu un point positif : notre rencontre.

A Benjamin, Sarah et Marie D. : merci de prendre/d'avoir pris soin des internes de pathologie bordelais et assimilés.

A Clémence Pierry, j'ai eu la chance de passer 2 semestres avec toi. Un grand merci pour m'avoir initiée au monde obscur des biostatistiques.

A Frantz, mis à part ton sens du rangement bien personnel, c'était très chouette de travailler (et de faire des pauses !) avec toi. Et à Julie.

A Elodie L., à un ou deux verres près, nous serions polyglottes. J'espère que nos chemins se recroiseront dans l'avenir.

A Iracema Tukayana/Tuka, également deux semestres passés avec toi où j'ai eu la chance de connaître ta gentillesse et ta gaieté. Ton talent de conteuse est inégalé.

A Adeline, notre néo-Néo-Calédonienne, je vous souhaite beaucoup de bonheur à tous les 3.

A Marie D.C., j'espère que la vie bayonnaise tant attendue tient ses promesses.

A Magali, j'ai eu le plaisir de partager 6 mois de stage avec toi. Je te souhaite beaucoup de bonheur à la Réunion.

A Léa, LA rappeuse de l'anapath.

A Anne-Laure et Aurélie M., « les dermatos » avec qui ce fut un plaisir de travailler. Une mention particulière pour ton humour, Aurélie.

A Julie L., j'ai eu la chance de travailler avec toi pendant un semestre. Nous aurons sans doute bientôt l'occasion de collaborer de nouveau.

A Camille B., Clémence Pinard, Aude, Julia, Chloé nous n'avons pas eu la chance d'être en stage ensemble mais les soirées auront un peu compensé la lacune.

Aux autres internes d'anapath bordelais que j'ai moins eu l'occasion de côtoyer.

A Lise G., Chloé L. et Agathe P., équipe de soutien psy de choc.

A Juliette, fraîchement retrouvée.

A Antoine, Stéphanie, Fabien, Manon, Agathe F., Laure, Tristan, Elodie C., Charlotte, Gregory, Matthieu et Maylis.

TABLE DES MATIERES

I. Généralités 18
A. Rappels anatomiques : le col de l'utérus 18
B. Histologie et physiologie du col de l'utérus 19
C. Epidémiologie et histoire naturelle du cancer du col de l'utérus 22
D. Facteurs de risque de cancer du col de l'utérus 24
1. Infection persistante à papillomavirus humain 24
2. Tabagisme 26
3. Immunodépression 26
4. Autres facteurs de risque de cancer du col de l'utérus 26
E. Histopathologie du cancer du col de l'utérus et des lésions précurseurs 27
1. Morphologie 27
2. Immunohistochimie 31
F. Moyens de dépistage et de diagnostic 37
1. Le frottis cervico-utérin 37
2. Les biopsies cervicales 40
3. La conisation à visée diagnostique 41
II. Contexte et problématique 43
A. Recommandations actuelles 43
B. Problématique/objectif 44
III. Matériel et méthodes 46
A. Constitution des cohortes 46
1. Cohorte « surveillance » 46
2. Cohorte « témoin » 46
B. Méthode 47
1. Critères rétrospectifs recueillis 47
2. Relecture anatomopathologique 47
3. Recueil du statut final des patientes de la cohorte surveillance 50
4. Analyse statistique 51
IV. Résultats 52

A. Cohorte surveillance 52
1. Description de la cohorte 52
2. Statuts finaux 52
3. Statut final et caractéristiques cliniques 53
4. Statut final et colposcopie initiale 58
5. Statut final et frottis cervico-utérin initial 59
6. Matériel récupéré pour la relecture 60
7. Relecture anatomopathologique : diagnostics 61
8. Statut final et caractéristiques microscopiques de la biopsie initiale 63
9. Génotypage HPV de haut risque 68
B. Cohorte témoin 69
1. Description de la cohorte 69
2. Diagnostics sur la conisation 70
3. Diagnostics sur la conisation et caractéristiques cliniques 71
4. Relecture anatomopathologique : diagnostics 73
5. Diagnostic sur la conisation et caractéristiques microscopiques de la biopsie initiale 74
6. Génotypage HPV de haut risque 77
C. Comparaison des cohortes 79
D. Description des pratiques au CHU de Bordeaux 80
V. Discussion 81
A. Cohorte surveillance 81
1. Données cliniques et statut final 81
2. Données colposcopiques et statut final 82
3. Frottis initial et statut final 82
4. Etude anatomo-pathologique 84
5. Génotypage HPV et statut final 86
B. Cohorte témoin 87
C. Pratiques en anatomo-pathologie 88
1. Relecture 88
2. Immunohistochimies 91

VI. Conclusion 92

LISTE DES FIGURES

Figure 1 - Coupe frontale de l'utérus (3) 19
Figure 2 - Coupe sagittale médiane. Viscères pelviens et périnée féminin (3) 19
Figure 3 - Histologie du col de l'utérus, HES 21
Figure 4 - Zone de transformation : métaplasie malpighienne, HES (6) 21
Figure 5 - Rétraction de la zone de jonction dans le canal cervical chez une femme ménopausée, HES (6) 21
Figure 6 - Évolution de l'incidence et de la mortalité (taux standardisé monde estimé) du cancer du col de l'utérus de 1980 à 2012 en France. 22
Figure 7 - Histoire naturelle du cancer du col de l'utérus (12) 23
Figure 8 - Vision microscopique de l'histoire naturelle des lésions précancéreuses du col de l'utérus 24
Figure 9 - Organisation du génome d'un papillomavirus humain, exemple de l'HPV 16 25
Figure 10 - Carcinome épidermoïde infiltrant ; de gauche à droite : bien/moyennement/peu différencié HES (6) 27
Figure 11 - Adénocarcinome infiltrant ; de gauche à droite : bien/moyennement/peu différencié HES (6) 27
Figure 12 - Koïlocytes à fort grossissement, HES 30
Figure 13 - LSIL avec koïlocytose, HES, grossissement x10 30
Figure 14 - HSIL en continuité sur la gauche avec un épithélium normal, HES 30
Figure 15 - Métaplasie transitionnelle, HES (16) 30
Figure 16 - Cellule normale en phase quiescente. 33
Figure 17 - Cellule normale en division : progression dans le cycle cellulaire. 33
Figure 18 - Infection transformante à HPV. 33
Figure 19 - Biopsie cervicale, diagnostic différentiel entre métaplasie malpighienne immature inflammatoire et HSIL (18) 35
Figure 20 - Biopsie cervicale, diagnostic différentiel entre métaplasie transitionnelle et HSIL 35
Figure 21 - Biopsie cervicale, diagnostic différentiel LSIL versus HSIL (18) 35
Figure 22 - Biopsie cervicale avec lésion intra-épithéliale et maturation partielle. CIN2 ? (18) 35
Figure 23 - Biopsie cervicale, diagnostic différentiel HSIL versus régénération (18) 35
Figure 24 - Réalisation d'un frottis du col de l'utérus 37
Figure 25 - Exemple de frottis normal. Objectif x 20 (6) 38
Figure 26 - Cellules positives pour le double marquage p16 (marron)/Ki67 (rouge). Une cellule non marquée est visible en bas à gauche. 40
Figure 27 - Col normal en colposcopie. A droite après coloration au lugol. 41
Figure 28 - Col anormal en colposcopie (CNGOF) 41
Figure 29 - Schématisation d'une conisation à but diagnostique (24) 42

Figure 30 - p16 à 0 et 1 49
Figure 31 - p16 à 2 et 3 49
Figure 32 - Ki67 à 0 et 1 50
Figure 33 - Ki67 à 2 et 3 50
Figure 34 - Dernier examen contributif connu au 1er octobre 2017 (statut final) 52
Figure 35 - Statut final de la surveillance au 1er octobre 2017 53
Figure 36 - Statut final par classe d'âge 54
Figure 37 - Statut final en fonction du tabagisme 56
Figure 38 - Statut final en fonction de l'existence ou non d'une grossesse au moment du diagnostic de CIN2 57
Figure 39 - Nombre de quadrants atteints à la colposcopie initiale 58
Figure 40 - Résultat du frottis initial 60
Figure 41 - Proportion de p16 et de Ki67 réalisés sur la biopsie initiale 61
Figure 42 - Diagnostics portés lors de la relecture de la biopsie initiale – cohorte surveillance 62
Figure 43 - Evaluation du marquage immunohistochimique anti-p16 – cohorte surveillance 63
Figure 44 - Evaluation du marquage immunohistochimique anti-Ki67 – cohorte surveillance 65
Figure 45 - Statut final et inflammation 67
Figure 46 - Génotypage HPV de haut risque dans la cohorte surveillance 68
Figure 47 - Répartition des résultats diagnostiques sur la conisation 70
Figure 48 - Autre vision de la répartition des résultats diagnostiques sur la conisation 70
Figure 49 - Diagnostic sur la conisation par classe d'âge 71
Figure 50 - Diagnostic sur la conisation en fonction du tabagisme 72
Figure 51 - Diagnostics portés lors de la relecture de la biopsie initiale – cohorte témoin 74
Figure 52 - Evaluation du marquage immunohistochimique anti-p16 – cohorte témoin 75
Figure 53 - Evaluation du marquage immunohistochimique anti-Ki67 – cohorte témoin 76
Figure 54 - Génotypage HPV de haut risque dans l'ensemble de la cohorte témoin 78
Figure 55 - Hétérogénéité de taille entre biopsies cervicales. HES au grossissement x2,5 89
Figure 56 - Inclusion défavorable. HES au grossissement x2,5 89
Figure 57 - Biopsie de la patiente n°31 de la cohorte témoin, présentant des lésions d'AIS sur la conisation. HES, grossissement x5. 90
Figure 58 - Immunohistochimies anti-ACE positive (à gauche) et anti-p40 négative (à droite). 91

LISTE DES TABLEAUX

Tableaux 1 et 1bis - Statut final en fonction du nombre de quadrants atteints à la colposcopie initiale 58
Tableaux 2 et 2bis - Statut final en fonction du grade de la zone de transformation à la colposcopie initiale 59
Tableau 3 et 3bis - Statut final en fonction du frottis initial 60
Tableau 4 - Caractéristiques des 4 patientes dont les biopsies ont été reclassées en CIN1 – cohorte surveillance (nég pour négatif) 62
Tableau 5 - Caractéristiques des 3 patientes dont les biopsies ont été reclassées en CIN3 – cohorte surveillance 63
Tableaux 6 et 6bis - Statut final et expression de la p16 64
Tableaux 7 et 7bis - Statut final et expression du Ki67 66
Tableau 8 - Caractéristiques clinico-biologiques des patientes dont la biopsie n'était pas inflammatoire (nég pour négatif) 67
Tableaux 9 et 9bis - Statut final en fonction du génotypage HPV 69
Tableau 10 - Biopsies reclassées en CIN1 ou CIN3 à la relecture – cohorte témoin (NR pour non recherché) 74
Tableau 11 - Expression de la p16 sur la biopsie initiale et diagnostics de la conisation 75
Tableau 12 - Expression du Ki67 sur la biopsie initiale et diagnostics de la conisation 76
Tableau 13 - Intensité de l'inflammation sur la biopsie initiale et diagnostics sur la conisation. 77
Tableau 14 - Type d'inflammation sur la biopsie initiale et diagnostics sur la conisation 77
Tableau 15 - Diagnostic de la conisation et génotypage HPV HR (chez les patientes chez qui ce dernier avait été réalisé) 78
Tableau 16 - Comparaison des principales caractéristiques cliniques et anatomo-pathologiques des cohortes 79
Tableau 17 - Immunohistochimies réalisées en fonction du pathologiste (CHU de Bordeaux) 80

LISTE DES ANNEXES

- Annexe 1 : Classification des HPV selon l'IARC (2012)
- Annexe 2 : Classification des cancers du col de l'utérus selon l'OMS (2014)
- Annexe 3 : Système de Bethesda (2001)
- Annexe 4 : Extrait des recommandations INCa sur la « Conduite à tenir devant une femme ayant une cytologie cervico-utérine anormale » (2016)

LISTE DES ABREVIATIONS

- **ADICAP** : Association pour le Développement de l'Informatique en Cytologie et en Anatomie Pathologiques
- **AGC** : *Atypical Glandular Cells* = atypie des cellules glandulaires
- **AIS** : Adénocarcinome *in situ*
- **ANAES** : Agence Nationale d'Accréditation et d'Evaluation en Santé
- **ASC** : *Atypical Squamous Cells* = atypie des cellules malpighiennes
- **ASC-H** : *Atypical Squamous Cells cannot exclude HSIL* = atypie des cellules malpighiennes ne permettant pas d'exclure une lésion malpighienne intra-épithéliale de haut grade
- **ASC-US** : *Atypical Squamous Cells of Undetermined Significance* = atypies des cellules malpighiennes de signification indéterminée
- **CHU :** Centre Hospitalo-Universitaire
- **CIN1-2-3** : *Cervical Intraepithelial Neoplasia grade 1-2-3* = Néoplasie Cervicale Intra-épithéliale de grade 1-2-3
- **CIN2+** : CIN2 et plus
- **CIS** : Carcinome *in situ*
- **CNGOF** : Collège National des Gynécologues et Obstétriciens Français
- **CO** : Contraceptifs Oraux
- **FCU** : Frottis Cervico-Utérin
- **HAS** : Haute Autorité de Santé (ex-ANAES)
- **HES** : Hématoxyline Eosine Safran
- **HPV BR** : HPV de bas risque oncogène
- **HPV HR** : HPV de haut risque oncogène
- **HPV RI** : HPV de risque oncogène intermédiaire/indéterminé
- **HPV** : *Human Papilloma Virus* = Papillomavirus humain
- **HSIL** : *High grade Squamous Intraepithelial Lesion* = LIEHG
- **IARC :** *International Agency for Research on Cancer*
- **INCa** : Institut National du Cancer

- **InVS** : Institut de Veille Sanitaire
- **LIEBG** : Lésion malpighienne Intra-Epithéliale de Bas Grade = LSIL
- **LIEHG** : Lésion malpighienne Intra-Epithéliale de Haut Grade = HSIL
- **LSIL** : *Low grade Squamous Intraepithelial Lesion* = LIEBG
- **NC** : Non Contributif
- **NIL/M** : *Negative for Intraepithelial Lesion or Malignancy* = absence de lésion intra-épithéliale ou de malignité
- **NOS** : *Not Otherwise Specified* = sans autre précision = SAI
- **OMS** : Organisation Mondiale de la Santé = WHO
- **PNN** : PolyNucléaires Neutrophiles
- **pRb** : Protéine du Rétinoblastome
- **SAI** : Sans Autre Indication = NOS
- **TAG1 ou TAG2** : Transformation Atypique de Grade 1 ou 2
- **WHO** : *World Health Organization* = OMS

I. Généralités

A. Rappels anatomiques : le col de l'utérus

Le col utérin correspond à la portion fibromusculaire basse de l'utérus. Les dimensions et la forme du col varient en fonction de l'âge de la femme, de sa parité et de son statut hormonal. Il mesure en moyenne entre 3 et 4 cm pour un diamètre de 2,5 cm.

Le col est divisé en deux portions par l'insertion vaginale. La portion supravaginale prolonge le corps utérin. La portion vaginale (anciennement intravaginale) est visible au spéculum et est accessible au doigt par le toucher vaginal. Elle est percée à son sommet d'un orifice : l'orifice externe du col qui donne accès au canal cervical qui met en relation la cavité utérine et le vagin. Dans la cavité vaginale, l'espace entourant le col est appelé « cul-de-sac vaginal ». La portion du col s'étendant à l'extérieur de l'orifice externe est appelé « exocol ». La portion du col située à l'intérieur de l'orifice externe est appelée « endocol ». L'aspect de l'orifice externe du col est variable. En effet, chez la nullipare, l'orifice est punctiforme, chez la primipare, l'orifice s'allonge transversalement avec une lèvre antérieure, une lèvre postérieure et deux incisures latérales. L'extrémité supérieure se prolonge avec l'isthme et porte le nom d'orifice interne du col (Figure 1).

Le col de l'utérus est soutenu par les ligaments larges et utérosacrés qui s'étirent entre les parties latérales et la partie postérieure du col et les parois de l'os pelvien. Les rapports de la partie vaginale du col sont, par l'intermédiaire du vagin, en avant, le septum vésico-vaginal, le trigone vésical et la partie terminale de l'uretère, latéralement, le paracervix et en arrière, le rectum, par l'intermédiaire du cul-de-sac recto-utérin (1,2) (Figure 2).

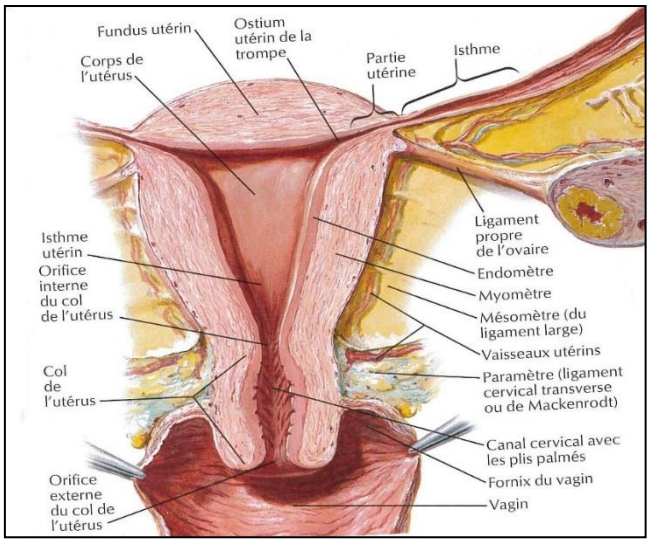

Figure 1 - Coupe frontale de l'utérus (3)

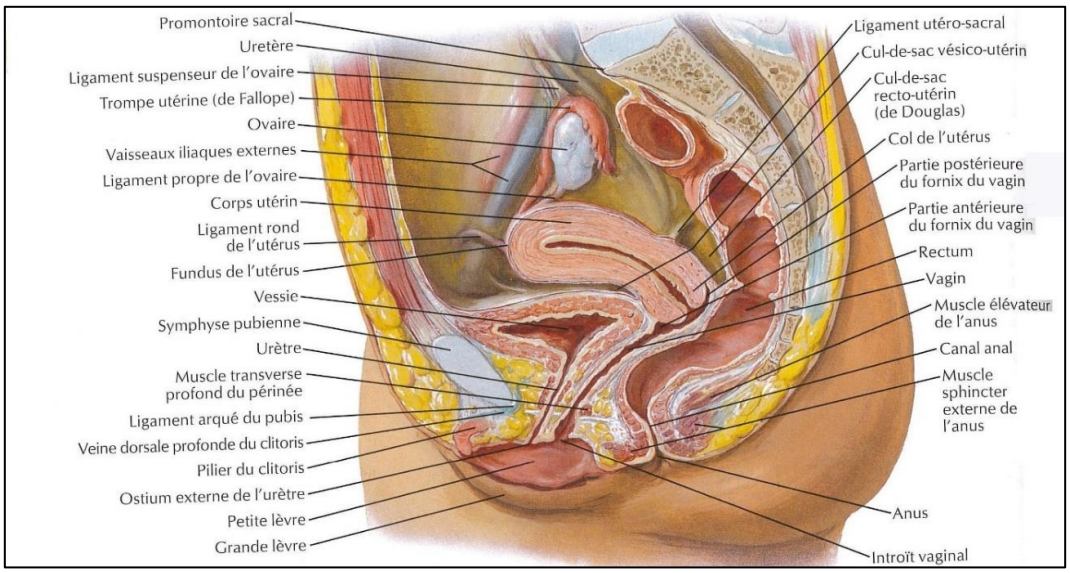

Figure 2 - Coupe sagittale médiane. Viscères pelviens et périnée féminin (3)

B. Histologie et physiologie du col de l'utérus

L'**exocol** est tapissé d'un épithélium malpighien pavimenteux stratifié, non kératinisant, qui se poursuit au niveau du vagin. Les cellules de l'exocol présentent souvent un cytoplasme clair en raison de leur contenu en glycogène (Figure 3).

Le **canal endocervical** est bordé par un épithélium glandulaire mucosécrétant, qui s'invagine dans le chorion sous-jacent sous forme de glandes qui sécrètent la glaire cervicale sous l'influence des œstrogènes (Figure 3). En haut, l'épithélium de l'endocol est en continuité avec l'épithélium glandulaire endométrial.

La transition entre épithélium glandulaire et malpighien se fait au niveau de la **zone de jonction** qui se situe habituellement au niveau de l'orifice externe du col (Figure 3). Toutefois, cette jonction pavimento-cylindrique peut, physiologiquement, devenir exocervicale en cas d'ectropion (par le mécanisme énoncé au paragraphe suivant). Ce dernier est observé principalement en cas de production importante d'œstrogènes et donc notamment chez la femme jeune sous œstroprogestatifs ou en cas de grossesse. *A contrario*, chez la femme ménopausée, la jonction est fréquemment endocervicale du fait de la privation œstrogénique (Figure 5).

Le stroma cervical est essentiellement constitué de tissu collagène, contenant relativement peu de muscle lisse. En dessous de la jonction pavimento-cylindrique, il est banal d'y trouver des leucocytes participant à la défense contre les micro-organismes. Le stroma cervical est également sous l'influence des hormones ovariennes, en particulier des œstrogènes, qui assouplissent les tissus en réduisant les entrecroisements des fibres de collagène et en augmentant l'hydratation de la substance fondamentale. A l'extrême, c'est par ce phénomène que le col utérin peut se raccourcir et se dilater lors de l'accouchement. A moindre degré, le volume cervical varie au cours du cycle menstruel et peut provoquer l'éversion de l'épithélium cylindrique endocervical. C'est l'ectropion. L'épithélium glandulaire étant alors exposé à l'environnement vaginal, l'épithélium pavimenteux stratifié va croître sur ce versant. Ceci correspond à de la métaplasie malpighienne (banal chez la femme en période d'activité génitale) (Figure 4). La zone d'épithélium métaplasique, comprise entre la jonction cylindro-malpighienne originelle (exocervicale) et la nouvelle jonction cylindro-malpighienne progressant en direction de l'endocol, constitue la zone de transformation.

La localisation de la zone jonctionnelle est importante car elle peut également subir des modifications pathologiques menant à la dysplasie voire au cancer invasif du col de l'utérus (4).

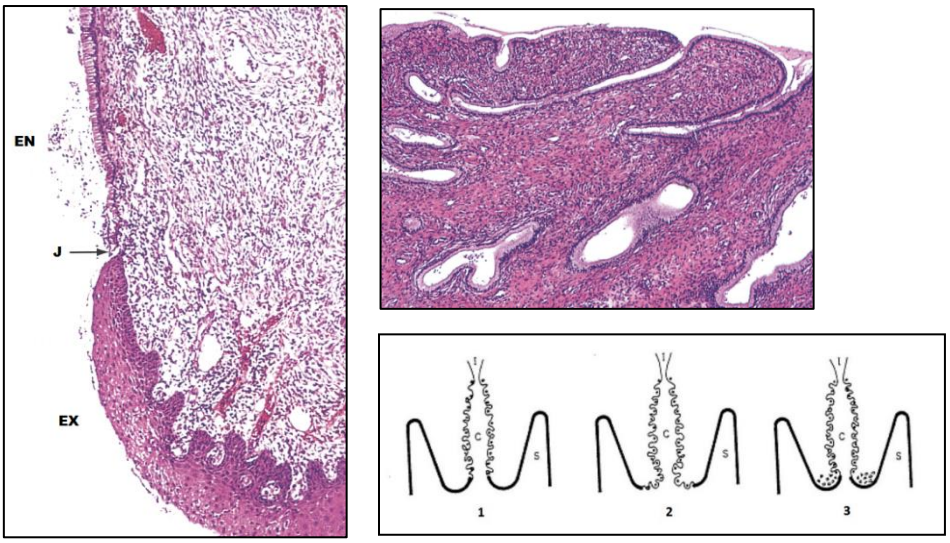

Figure 3 - Histologie du col de l'utérus, HES

A gauche : EN = endocol ; J = jonction ; EX = exocol (4)

En haut à droite : endocol normal, HES (4)

En bas à droite : zone de jonction (5)

1 : Zone de jonction « normale », située à l'orifice externe

2 : Éversion de l'épithélium glandulaire endocervical réalisant un ectropion

3 : Métaplasie malpighienne de la zone éversée, remplacement de l'épithélium glandulaire par un épithélium malpighien

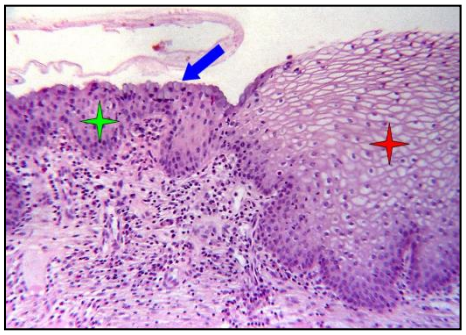

Figure 4 - Zone de transformation : métaplasie malpighienne, HES (6)

Etoile rouge : épithélium malpighien normal

Etoile verte : métaplasie malpighienne

Flèche bleue : cellules endocervicales résiduelles

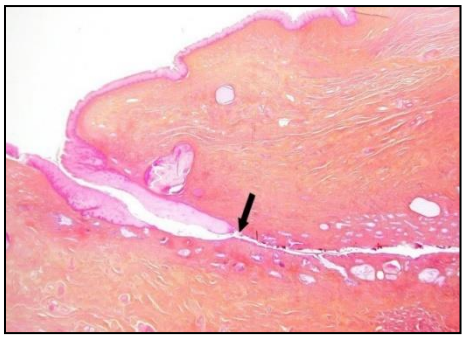

Figure 5 - Rétraction de la zone de jonction dans le canal cervical chez une femme ménopausée, HES (6)

C. Epidémiologie et histoire naturelle du cancer du col de l'utérus

Le cancer du col de l'utérus représente le second cancer de la femme dans le monde en termes d'incidence.

En France, les nouveaux cas de cancers du col de l'utérus étaient estimés à 3028 en 2012, 2797 en 2015, situant le cancer du col de l'utérus au 11ème rang des cancers féminins (soit 2% des cancers chez la femme). Le taux d'incidence [standardisé monde] en 2012 est estimé à 6,7 pour 100 000 femmes-années. Plus de trois nouveaux cas sur quatre estimés en 2012 sont diagnostiqués chez les femmes de 15 à 64 ans et près d'un cas sur deux chez celles de 15-49 ans. L'âge médian au diagnostic pour 2012 est estimé à 51 ans (53 ans en 2005). La survie nette standardisée à 5 ans est évaluée à 66% (7,8).

L'incidence et la mortalité des cancers du col de l'utérus diminuent depuis plus de trente ans en France. Cette tendance est essentiellement expliquée par l'existence, depuis les années 1960, du dépistage par frottis cervico-utérin (FCU) qui permet de diagnostiquer et de traiter des lésions pré-invasives ou des cancers à un stade précoce (Figure 6).

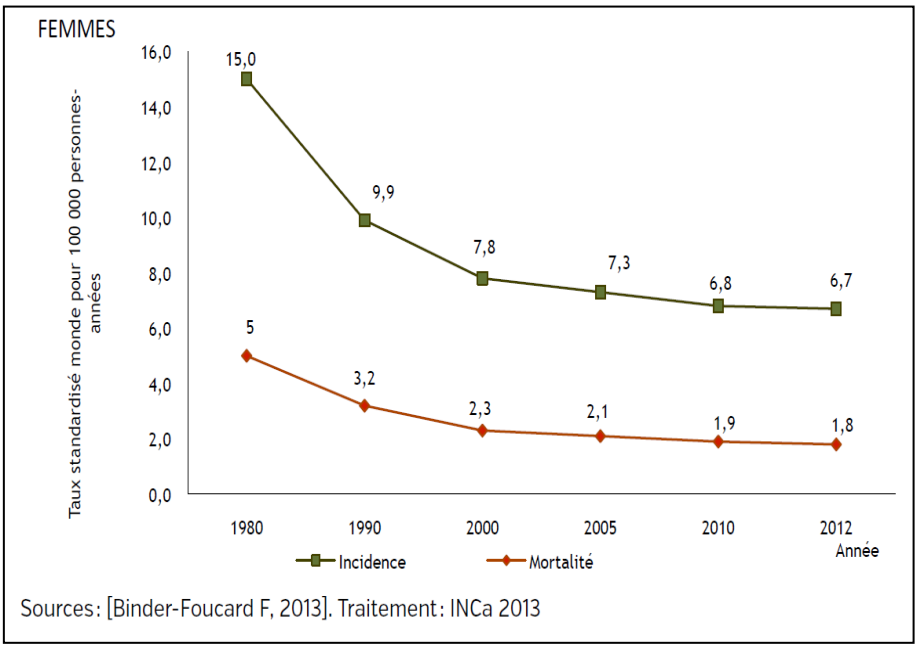

Figure 6 - Évolution de l'incidence et de la mortalité (taux standardisé monde estimé) du cancer du col de l'utérus de 1980 à 2012 en France.

Le cancer du col de l'utérus est le premier cancer à être reconnu par OMS comme étant attribuable, dans 99% des cas, à une infection virale par un ou plusieurs papillomavirus humains (HPV). À ce jour, une vingtaine d'HPV ont été identifiés comme étant à l'origine du cancer du col de l'utérus et des lésions précancéreuses (lésion cervicale intra-épithéliale). Les plus fréquemment en cause en Europe de l'Ouest sont les HPV de génotypes 16 et 18, responsables de près de 70% des cancers du col.

L'infection génitale par un HPV est l'infection sexuellement transmissible virale la plus fréquente en population générale et survient surtout avant 30 ans, même si les infections plus tardives ne sont pas rares. L'infection est dans la plupart du temps asymptomatique et disparaît spontanément dans 70% des cas en un an et 90% à 2 ans (9).

La persistance de l'infection par des HPV à haut risque oncogène (HPV HR) peut entraîner le développement de lésions précancéreuses dans un délai d'environ 5 ans. Ces lésions précancéreuses peuvent régresser ou progresser vers un carcinome épidermoïde du col de l'utérus dans un délai de 5 à 20 ans (10,11) (Figure 7 et Figure 8). Celui-ci est le type histologique de loin le plus fréquent (80-90%).

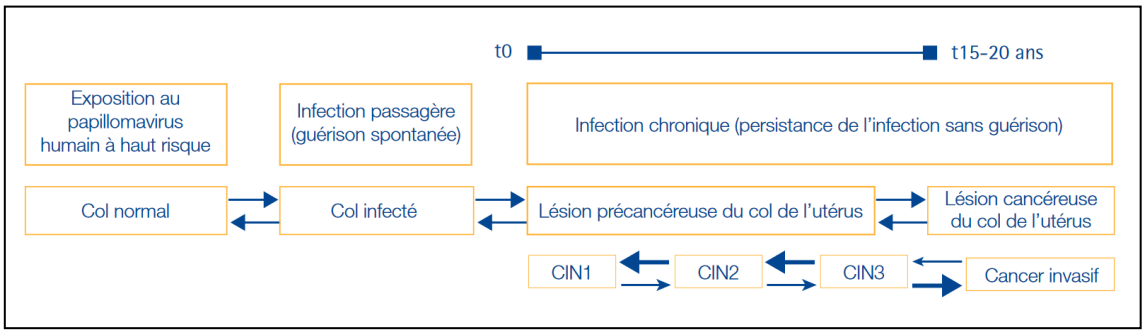

Figure 7 - Histoire naturelle du cancer du col de l'utérus (12)

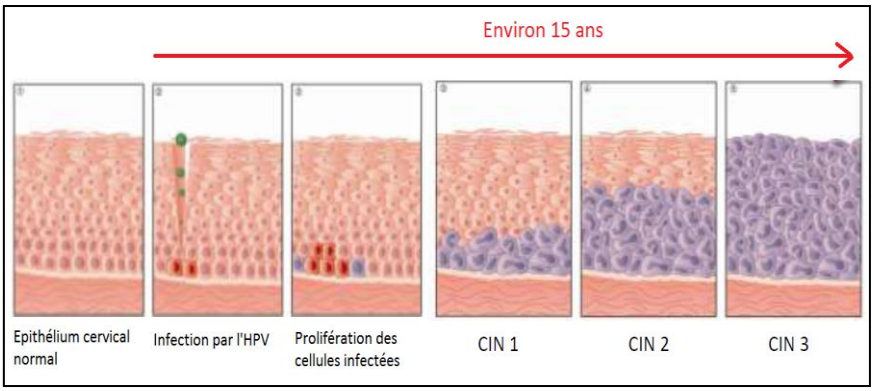

Figure 8 - Vision microscopique de l'histoire naturelle des lésions précancéreuses du col de l'utérus

D. Facteurs de risque de cancer du col de l'utérus

1. Infection persistante à papillomavirus humain

Le principal facteur de risque du cancer du col de l'utérus et des lésions précancéreuses est l'infection à papillomavirus humain (HPV) qui est retrouvé dans 99% des carcinomes épidermoïdes du col. Chez les individus ayant eu des rapports sexuels, 80% des personnes ont été exposées à l'HPV. Il peut alors y avoir une infection à HPV, qui est spontanément résolutive pour la majorité des femmes (clairance virale de 90% dans les deux ans). Mais l'infection persiste parfois, il peut alors se développer au niveau du col des lésions de néoplasie intraépithéliale. Ces lésions peuvent régresser ou évoluer sur une période de plusieurs années vers un cancer invasif (13).

Les HPV sont des virus de petite taille (55nm de diamètre) dont le génome est constitué d'une molécule circulaire d'ADN double brin de 8 000 paires de bases environ. Plus de 200 génotypes ont été identifiés (Figure 9).

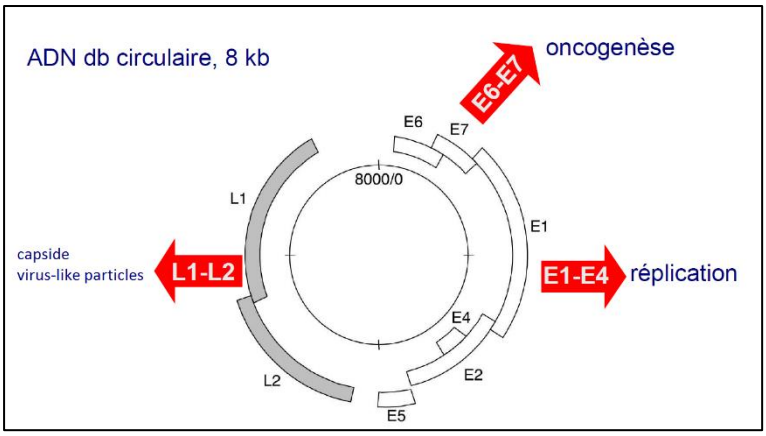

Figure 9 - Organisation du génome d'un papillomavirus humain, exemple de l'HPV 16

Parmi les HPV touchant la sphère génitale, il faut distinguer les HPV à bas risque de lésions prénéoplasiques et néoplasiques, des HPV à haut risque (HPV oncogènes). Parmi les HPV à bas risque, les HPV 6 et 11 sont à l'origine de plus de 90% des condylomes acuminés et des dysplasies légères qui n'évolueront jamais vers une lésion de plus haut grade. Les HPV à haut risque comprennent les HPV 16, 18, 31, 33, 35, 39, 45, 51, 52, 56, 58, 59 et 68 (Annexe 1). Ce sont les HPV 16 et 18 qui sont les plus fréquemment retrouvés dans les cancers invasifs France (> 80% des cas). Les HPV 16 sont impliqués dans 40% des lésions intra-épithéliales de haut grade (néoplasies cervicales intra-épithéliales de grade 2 et 3 (CIN2 et 3)) (14).

L'âge précoce du premier rapport sexuel, un nombre élevé de partenaires sexuels au cours de la vie, des antécédents de maladies sexuellement transmissibles et un bas niveau socio-économique sont des facteurs de risque d'être infecté par l'HPV mais ils n'augmentent pas le risque de progression des lésions précancéreuses vers un cancer invasif.

Le fait que la grande majorité des femmes infectées par un papillomavirus humain oncogène ne développe pas de cancer du col de l'utérus, ainsi que le long temps de latence entre l'infection et le développement du cancer, suggèrent l'intervention de cofacteurs qui agiraient en parallèle du papillomavirus humain.

2. Tabagisme

Le tabagisme favorise la persistance de l'infection à HPV et l'apparition des CIN chez les patientes infectées. Il multiplie par 2 le risque d'être atteinte d'un cancer du col de l'utérus par rapport aux non-fumeuses. La carcinogenèse induite par le tabac reposerait sur l'accumulation locale de génotoxiques (cotinine, N-nitrosamides) et l'immunomodulation. Le tabagisme passif et un antécédent de tabagisme sevré augmentent également le risque relatif de cancer du col de l'utérus (12,13).

3. Immunodépression

Chez les individus immunodéficients (immunodépression liée à une infection par le VIH ou à l'utilisation de médicaments antirejet après une greffe), les infections par le papillomavirus humain persistent plus souvent que chez l'immunocompétent. Le développement de lésions précancéreuses et cancéreuses est également plus rapide et leur fréquence plus élevée (12).

4. Autres facteurs de risque de cancer du col de l'utérus

La multiparité et l'utilisation prolongée de contraceptifs oraux (CO) sont également des facteurs augmentant le risque de cancer du col de l'utérus.

Le risque est multiplié par 4 quand le nombre de grossesses est supérieur à 7.

Par rapport aux patientes n'ayant jamais utilisé de contraception orale, le risque relatif de cancer du col ajusté sur les autres facteurs de risque connus est de 1,9 pour une utilisation de plus de cinq ans, et il augmente avec la durée de leur utilisation. Ce risque diminue après l'arrêt des CO pour revenir au risque des non-utilisatrices au bout de dix ans. Toutefois, un biais de sélection n'est pas totalement exclu puisque les patientes n'ayant pas de rapport sexuel sont moins utilisatrices de contraception orale mais ne sont pas non plus en contact avec l'HPV.

E. Histopathologie du cancer du col de l'utérus et des lésions précurseurs

1. Morphologie

Les deux principaux types histologiques de cancer du col de l'utérus sont le carcinome épidermoïde et l'adénocarcinome (Figure 10 et Figure 11). Nous nous intéresserons ici aux lésions précurseurs de carcinome épidermoïde, ce dernier représentant 80 à 90% des cancers du col (12,15). Les autres tumeurs primitives épithéliales et non épithéliales (tumeurs mésenchymateuses, mélanocytaires, lymphoïdes…) ainsi que les localisations secondaires d'un autre cancer sont très rares et ne seront pas développées ici.

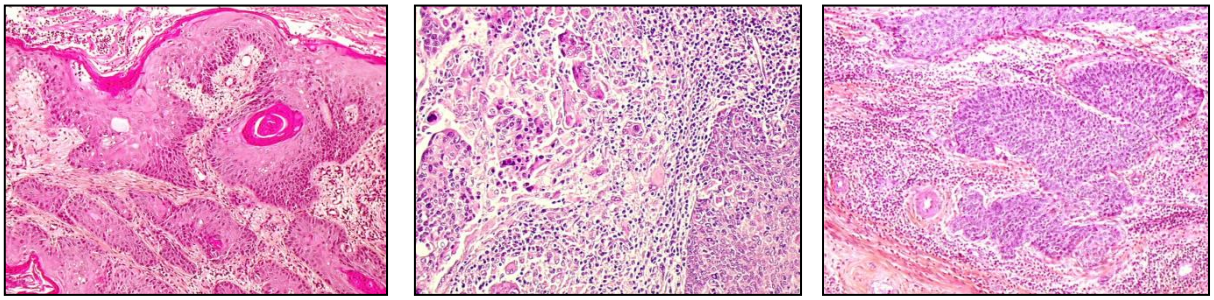

Figure 10 - Carcinome épidermoïde infiltrant ; de gauche à droite : bien/moyennement/peu différencié HES (6)

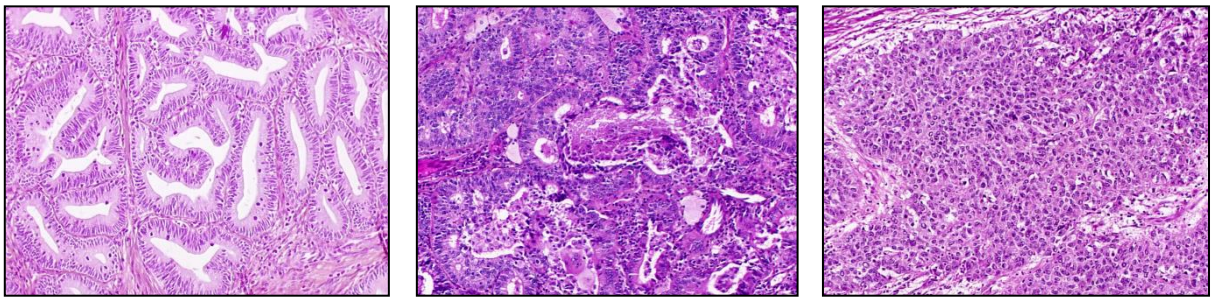

Figure 11 - Adénocarcinome infiltrant ; de gauche à droite : bien/moyennement/peu différencié HES (6)

Dans la 4ème édition de la *WHO Classification of Tumours of Female Reproductive Organs*, le carcinome épidermoïde est défini comme une tumeur épithéliale invasive composée de cellules malpighiennes ayant des degrés de différenciation et des modes de croissance variés. Si la majorité des carcinomes épidermoïdes sont de type habituel (*usual*

type), des variantes sont décrites (kératinisant, non kératinisant, basaloïde, verruqueux, papillaire,...) avec peu d'impact thérapeutique ou pronostique une fois le grade et le stade pris en compte (16) (Annexe 2).

La 3ème édition de la *WHO classification of Tumours of the Breast and Female Genital Organs* définit le spectre des néoplasies cervicales intra-épithéliales (CIN) comme des lésions précurseurs de carcinome épidermoïde du col de l'utérus. Ce terme est synonyme avec les termes de dysplasie et de lésion malpighienne intra-épithéliale. Ces lésions étaient divisées en 3 grades : CIN1, 2 et 3, leurs caractéristiques histologiques présentant un continuum diagnostique.

Dans les **CIN1**, l'épithélium cervical présente une maturation normale au niveau de ses deux tiers supérieurs. Les cellules superficielles peuvent avoir des atypies variables mais modérées. Il peut notamment y avoir une koïlocytose (c'est-à-dire présence de koïlocytes) qui correspond à l'effet cytopathogène de l'HPV sur une cellule malpighienne. Des anomalies nucléaires sont observées mais restent légères. De rares mitoses sont visibles dans le tiers inférieur de l'épithélium. Elles sont exceptionnellement anormales.

La cellule appelée koïlocyte, pathognomonique de l'infection par le virus du papillome humain, peut être isolée ou en petits groupes. Il s'agit d'une cellule malpighienne superficielle ou intermédiaire (jamais parabasale) possédant une zone claire périnucléaire, de taille importante et de contour irrégulier. Les bords de cette zone claire sont abrupts et le cytoplasme périphérique est souvent densifié. Le noyau est augmenté de taille, le diamètre est 2 à 3 fois celui du noyau de la cellule normale correspondante, parfois plus. Des binucléations et quelques irrégularités de contours nucléaires peuvent être observées. La chromatine est dense, homogénéisée ou non (Figure 12 et Figure 13).

Dans les **CIN2**, la maturation persiste dans le tiers supérieur de l'épithélium. Les atypies nucléaires sont évidentes dans les couches supérieures et inférieures de l'épithélium. Les mitoses restent confinées aux deux tiers inférieurs de l'épithélium. Des mitoses anormales peuvent se voir.

Dans les **CIN3**, la maturation peut être absente ou confinée au tiers superficiel de l'épithélium. Les anomalies nucléaires sont marquées sur toute l'épaisseur de l'épithélium.

Les mitoses peuvent être nombreuses et sont trouvées à tous les niveaux de l'épithélium. Les mitoses anormales sont fréquentes (6,17). Le CIN3 est synonyme de carcinome épidermoïde *in situ*.

Depuis 2014, la 4ème édition de la *WHO classification of Tumours of Female Reproductive Organs* recommande de classer les lésions précurseurs du carcinome épidermoïde en deux catégories : les lésions malpighiennes intra-épithéliales **de bas grade** (Lésion malpighienne Intra-Epithéliale de Bas Grade (LIEBG) ou *Low grade Squamous Intraepithelial Lesion* (LSIL)) et les lésions malpighiennes intra-épithéliales **de haut grade** (Lésion malpighienne Intra-Epithéliale de Haut Grade (LIEHG) ou *High grade Squamous Intraepithelial Lesion* (HSIL)). Les LSIL regroupent les lésions de type condylome, koïlocytose et CIN1. Les HSIL regroupent les CIN2 et les CIN3. La notion de « bas » et de « haut » grade fait référence au risque de développement concomitant ou ultérieur d'un cancer invasif (Figure 13 et Figure 14) (16).

Certaines lésions telles que la métaplasie immature ou les dystrophies réactionnelles liées à l'inflammation peuvent entraîner des anomalies cytonucléaires rendant difficiles, sur la seule morphologie, la différenciation avec une CIN de haut grade. Une analyse complémentaire par immunohistochimie est alors une aide pour les discriminer.

La métaplasie transitionnelle est un diagnostic différentiel des lésions de néoplasie cervicale intra-épithéliale. Elle peut être prise à tort pour une lésion de haut grade. En effet, dans cette entité, bénigne, l'épithélium est d'épaisseur normale ou légèrement augmentée avec une perte du gradient de maturation cellulaire. Les cellules sont fusiformes avec des noyaux rainurés. Il n'y a pas de pléomorphisme et le ratio nucléo-cytoplasmique reste faible. Les mitoses sont absentes ou très rares (Figure 15).

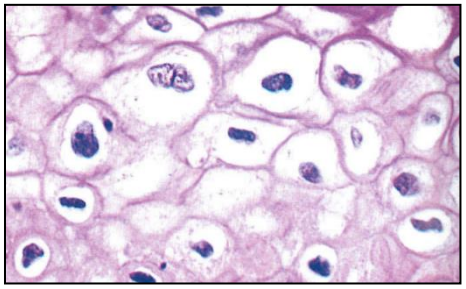

Figure 12 - Koïlocytes à fort grossissement, HES

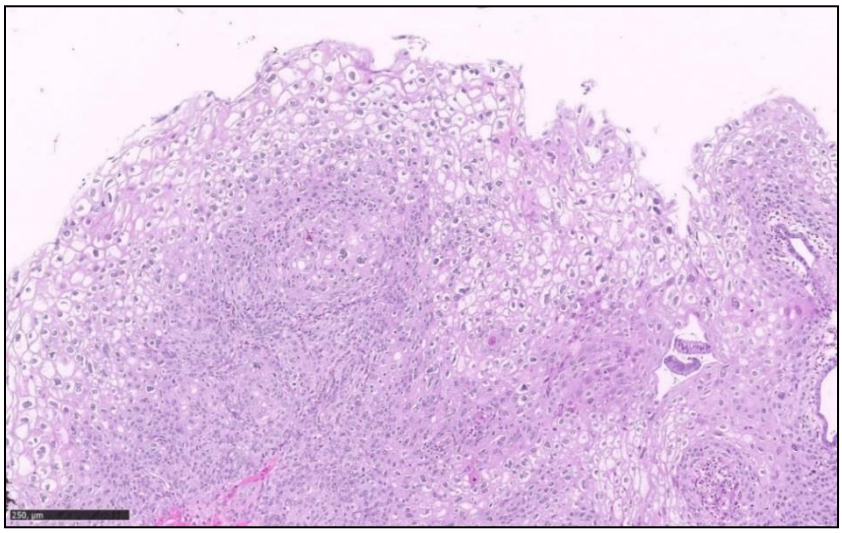

Figure 13 - LSIL avec koïlocytose, HES, grossissement x10

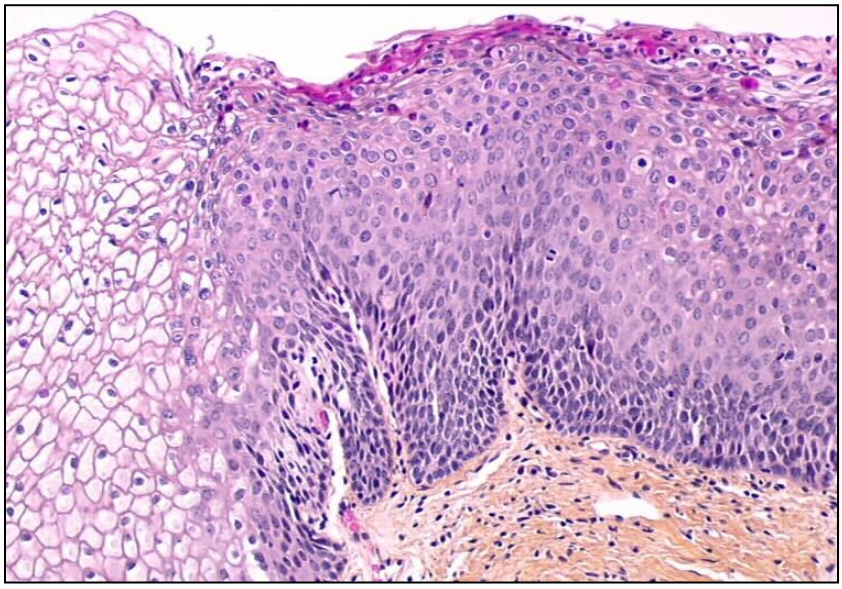

Figure 14 - HSIL en continuité sur la gauche avec un épithélium normal, HES

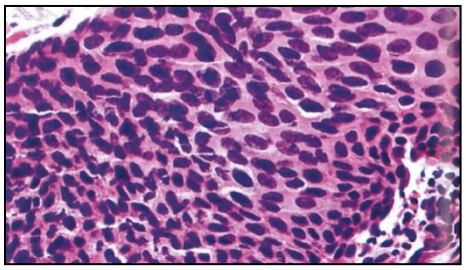

Figure 15 - Métaplasie transitionnelle, HES (16)

2. Immunohistochimie

Les HPV, et particulièrement les HPV à haut risque, sont associés à des altérations du cycle cellulaire. Ainsi, certains biomarqueurs du cycle cellulaire peuvent être utilisés pour distinguer des atypies aspécifiques d'authentiques lésions de CIN sur du matériel histologique.

Le **Ki67** est un marqueur de prolifération cellulaire : il est présent au niveau des cellules engagées dans le cycle cellulaire (en phase G1, S, G2 et M) alors qu'il est absent dans les cellules quiescentes en phase G0. Dans un épithélium malpighien normal, l'expression d'un marqueur de prolifération (Ki67 ou MIB-1) est confinée aux noyaux des cellules basales et suprabasales du tiers inférieur de l'épithélium. Lors d'une néoplasie intra-épithéliale, il existe une augmentation et une ascension de l'expression du Ki67 : des cellules positives sont présentes dans les couches supérieures. S'il n'est pas recommandé d'associer systématiquement en routine l'immunohistochimie anti-protéine p16 et l'immunohistochimie anti-Ki67, cette dernière peut se justifier dans les cas où l'immunohistochimie anti-p16 n'est pas contributive (18).

Sur le plan moléculaire, à l'état normal dans les cellules quiescentes, le complexe protéique pRb-E2F bloque la progression dans le cycle cellulaire et la prolifération. Lorsque la cellule normale entre en division, la libération d'E2F par la pRb entraîne la progression dans le cycle cellulaire, la réplication mitotique et l'activation du gène de la protéine p16. La p16 va, à son tour, favoriser la liaison pRB-E2F, ce qui entraîne l'arrêt du cycle cellulaire et la répression de la transcription du gène de la protéine p16 et donc la diminution de l'expression de p16. Ce mécanisme de rétrocontrôle négatif permet le maintien de l'équilibre entre la progression/prolifération et l'arrêt du cycle cellulaire.

Ainsi la **protéine p16** représente un biomarqueur moléculaire témoignant indirectement de l'expression de l'oncogène viral E7 d'HPV au cours d'une infection par un HPV à haut risque. En effet, au cours d'une infection transformante par HPV, l'oncoprotéine E7 de l'HPV fixe la pRb ce qui empêche la liaison normale pRb-E2F. La protéine E2F reste donc libérée et continue d'activer le cycle cellulaire. Par ailleurs, l'oncoprotéine E6 de l'HPV fixe la protéine p53 ce qui l'inactive. Or l'expression de p53 entraîne, à l'état normal, le blocage du cycle cellulaire en phase G1/S (blocage qui donne le temps aux mécanismes de réparation de

l'ADN d'agir et s'ils sont défaillants, la p53 peut induire la mort cellulaire). La liaison E6-p53 favorise donc la prolifération. Lors d'une infection transformante à HPV, la liaison d'E7 à la pRB entraîne la libération d'E2F, ce qui induit la poursuite du cycle cellulaire et empêche également le rétrocontrôle négatif de la pRb sur la p16, ce qui entraîne sa surexpression (19–21).

En cas d'infection transitoire à HPV, il peut y avoir une prolifération cellulaire augmentée mais il n'y a pas de perturbation de l'équilibre entre pRb et E2F ou du contrôle de l'expression de la p16. *A contrario*, dans les infections HPV persistantes, il y a production de ces oncoprotéines virales E6 et E7 qui vont perturber les mécanismes de régulation du cycle cellulaire (Figure 9, Figure 16, Figure 17 et Figure 18).

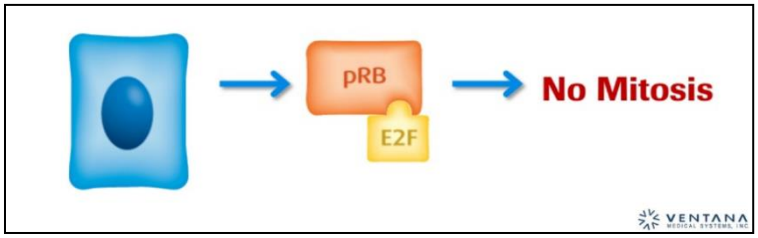

Figure 16 - Cellule normale en phase quiescente.

Le complexe pRb-E2F bloque la progression dans le cycle cellulaire et la prolifération.

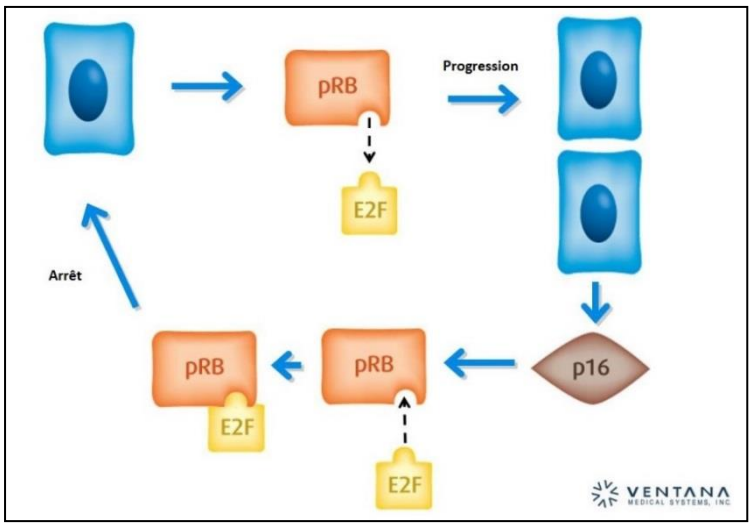

Figure 17 - Cellule normale en division : progression dans le cycle cellulaire.

La libération d'E2F par pRb entraîne la progression dans le cycle cellulaire, la réplication mitotique et l'activation du gène de la p16. La p16 va, à son tour, favoriser la liaison pRB-E2F, ce qui entraîne l'arrêt du cycle cellulaire. Ce mécanisme de rétrocontrôle négatif permet le maintien de l'équilibre entre la progression/prolifération et l'arrêt du cycle cellulaire.

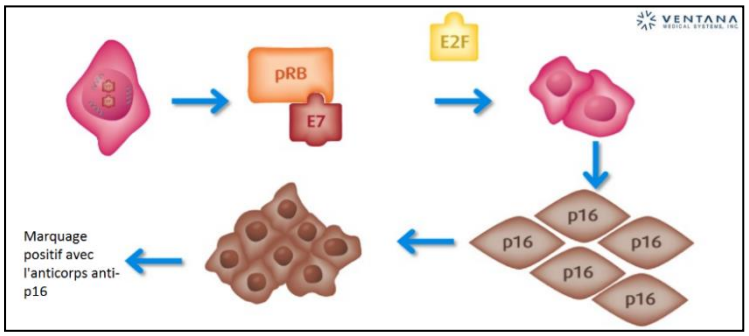

Figure 18 - Infection transformante à HPV.

L'oncoprotéine virale E7 porte atteinte à la fonction de pRb, interrompant sa capacité à se lier à E2F. Ceci entraîne la dérégulation de la prolifération cellulaire, une instabilité génétique et la surexpression de la p16 détectable par marquage IHC.

La majorité des lésions intra-épithéliales de haut grade surexprime la p16 avec un marquage (nucléaire et cytoplasmique) fort et diffus alors qu'il est plutôt faible voire absent dans les lésions de bas grade. Toutefois, environ un tiers des lésions intra-épithéliales morphologiquement de bas grade présente un marquage diffus des cellules des couches basales et parabasales. Ce type de marquage ne peut donc pas être interprété comme étant pathognomonique d'une lésion de haut grade.

L'immunohistochimie anti-p16 est recommandée en cas de doute entre une lésion de haut grade et ses diagnostics différentiels (remaniements métaplasiques, dystrophies réactionnelles à l'inflammation). Un marquage fortement positif est en faveur d'une lésion cervicale intra-épithéliale de haut grade. En cas de métaplasie transitionnelle ou de métaplasie malpighienne immature, l'immunohistochimie anti-p16 est négative (16,17) (*Figure 19* et Figure 20). L'immunohistochimie anti-p16 est également recommandée s'il existe un doute entre une lésion intra-épithéliale de haut grade et de bas grade. Un marquage négatif étant en faveur d'une lésion de bas grade (Figure 21).

Si l'utilisation de l'immunohistochimie anti-p16 n'est pas recommandée en routine en cas de biopsie négative pour une lésion intra-épithéliale ou bien en cas de biopsie classée morphologiquement CIN1, elle peut toutefois se justifier en cas de risque élevé de passer à côté de lésion de haut grade qui est défini par un diagnostic cytologique, sur frottis antérieur, de HSIL (lésion malpighienne intra-épithéliale de haut grade), ASC-H (atypie des cellules malpighiennes ne permettant pas d'exclure une lésion malpighienne intra-épithéliale de haut grade), ASC-US (atypies des cellules malpighiennes de signification indéterminée) associé à un HPV 16 positif ou bien encore d'AGC (atypie des cellules glandulaires) (NOS).

Une immunohistochimie anti-p16 est positive quand le marquage est fort et diffus. Ceci correspond, dans un épithélium malpighien, à un marquage de forte intensité, continu, nucléaire ou nucléaire et cytoplasmique, de la couche des cellules basales associé à une extension vers le haut incluant au moins un tiers de l'épaisseur de l'épithélium. Cette définition nécessite une biopsie de taille suffisante et d'orientation adéquate et doit être corrélée à la morphologie en HES (Figure 22). Un marquage focal ou incomplet (*patchy*) est non spécifique et peut être observé dans les lésions réactionnelles et métaplasiques, et les néoplasies intra-épithéliales de bas grade (Figure 23). Il est à interpréter comme étant négatif, tout comme les autres types de marquage (cytoplasmique seul, épars, en flaque, cellules isolées) (18).

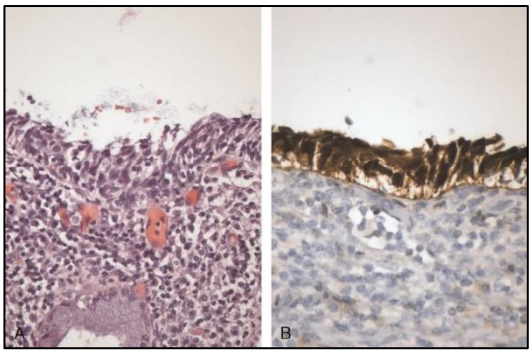

Figure 19 - Biopsie cervicale, diagnostic différentiel entre métaplasie malpighienne immature inflammatoire et HSIL (18)

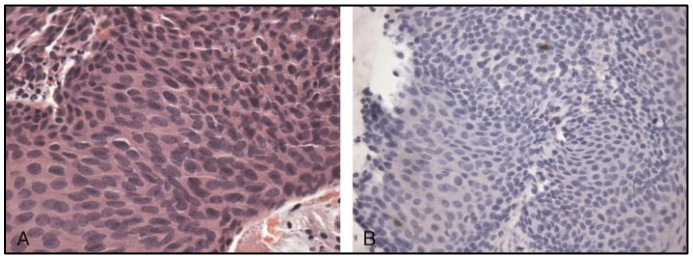

Figure 20 - Biopsie cervicale, diagnostic différentiel entre métaplasie transitionnelle et HSIL

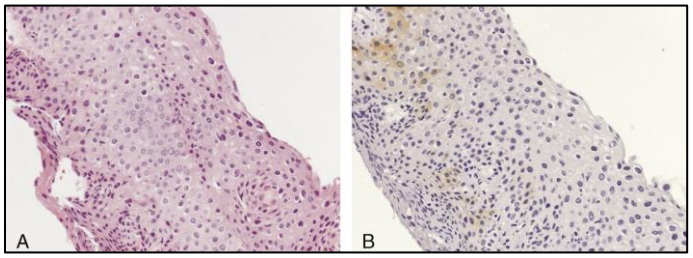

Figure 21 - Biopsie cervicale, diagnostic différentiel LSIL versus HSIL (18)

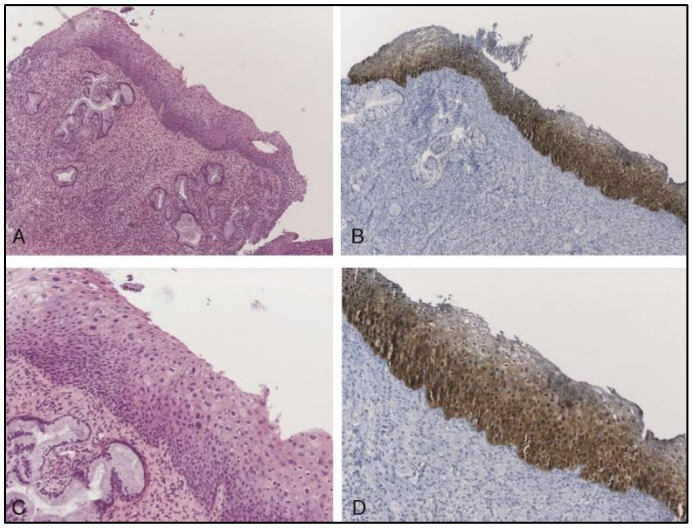

Figure 22 - Biopsie cervicale avec lésion intra-épithéliale et maturation partielle. CIN2 ? (18)

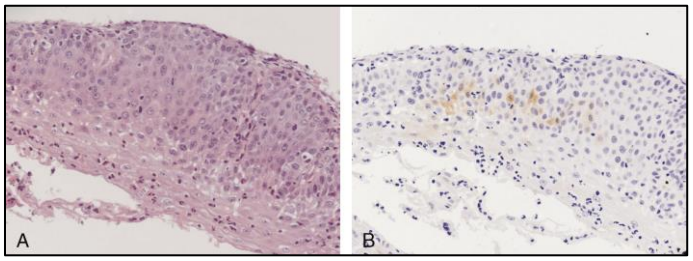

Figure 23 - Biopsie cervicale, diagnostic différentiel HSIL versus régénération (18)

Figure 19 - Biopsie cervicale, diagnostic différentiel entre métaplasie malpighienne immature inflammatoire et HSIL (18)

A : HES, fort grossissement

B : Immunohistochimie anti-p16 : marquage positif fort et diffus en faveur de la HSIL

Figure 20 - Biopsie cervicale, diagnostic différentiel entre métaplasie transitionnelle et HSIL

A : HES à fort grossissement : l'épithélium cervical imite l'épithélium transitionnel vésical avec des noyaux allongés et parfois rainurés. Absence de mitose et aspect relativement uniforme des noyaux.

B : Immunohistochimie anti-p16 : absence total de marquage, en faveur de la métaplasie transitionnelle

Figure 21 - Biopsie cervicale, diagnostic différentiel LSIL versus HSIL (18)

A : HES à moyen grossissement : lésion intraépithéliale coupée tangentiellement posant le problème d'une LSIL versus une HSIL

B : Immunohistochimie anti-p16 : marquage faible et patchy commençant au-dessus de la couche basale = p16 négative, en faveur d'une LSIL

Figure 22 - Biopsie cervicale avec lésion intra-épithéliale et maturation partielle. CIN2 ? (18)

A et C : HES à faible et moyen grossissement, atypies cytonucléaires s'étendant jusqu'au tiers moyen de l'épithélium

B et C : Immunohistochimie anti-p16 : marquage fort et diffus, en bloc = p16 positive, en faveur de la HSIL

Figure 23 - Biopsie cervicale, diagnostic différentiel HSIL versus régénération (18)

A : HES à moyen grossissement : perte de la maturation et koïlocytose posant le problème d'une HSIL versus un aspect régénératif

B : Immunohistochimie anti-p16 : marquage faible, patchy et irrégulier = p16 négative, en faveur d'un aspect régénératif/réactionnel

F. Moyens de dépistage et de diagnostic

1. Le frottis cervico-utérin

Actuellement en France, le dépistage du cancer du col utérin repose sur le frottis cervico-utérin (FCU) ; il est proposé à titre individuel et préconisé de 25 à 65 ans et sera prochainement organisé au plan national. Celui-ci consiste, chez la femme en position gynécologique après avoir posé un speculum permettant de visualiser le col, à prélever des cellules au niveau de celui-ci. Le site de prélèvement privilégié se situe au niveau de la zone de jonction endocol/exocol.

La réalisation optimale d'un FCU doit autant que possible respecter les consignes suivantes : éviter le prélèvement pendant la période des règles, éviter les contextes d'inflammation ou d'infection vaginale, éviter les rapports sexuels dans les 24 heures précédant l'examen, le post-partum et l'allaitement, éviter un examen vaginal, crème ou liquide désinfectant, gel lubrifiant, médicaments vaginaux, douche vaginale ou gel spermicide (moins de 24 heures avant), utiliser les œstrogènes (quelques jours avant) chez les femmes ménopausées pour faciliter le prélèvement au niveau de l'endocol (22). La grossesse ne constitue pas une contre-indication, toutefois, l'hypervascularisation du col augmente le risque de saignement et le statut gravide de la patiente doit être indiqué au pathologiste (Figure 24).

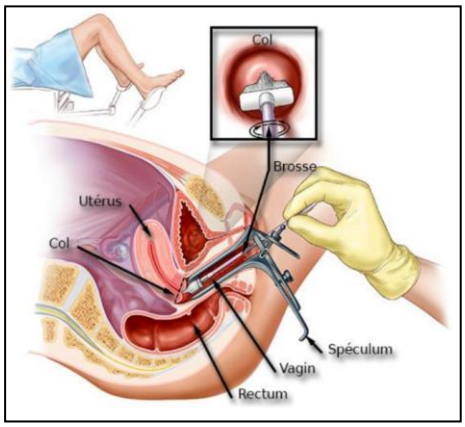

Figure 24 - Réalisation d'un frottis du col de l'utérus

Le prélèvement est ensuite étalé sur lame (frottis conventionnel) ou plongé dans un fixateur liquide (frottis en phase liquide ou en couche mince) puis adressé dans un laboratoire de pathologie où il sera techniqué et interprété (Figure 25). Le prélèvement en phase liquide permet de pratiquer, si besoin, des techniques complémentaires en cas de frottis anormal (recherche de virus HPV oncogènes, recherche de *Chlamydia*, marqueurs immunocytochimiques…).

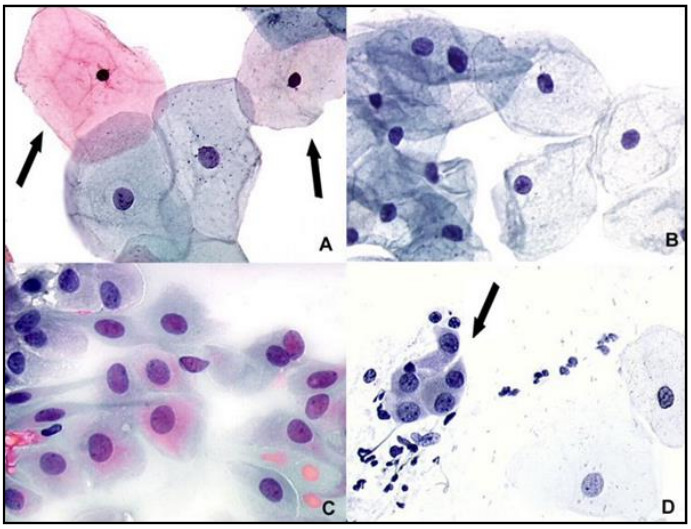

Figure 25 - Exemple de frottis normal. Objectif x 20 (6)

A : Cellules superficielles (flèches) - B : Cellules intermédiaires

C : Cellules parabasales - D : Cellules métaplasiques (flèche)

L'interprétation d'un FCU est guidée par la **terminologie de Bethesda** (actualisée en 2014), qui est un système de réponse recommandé par la HAS (Annexe 3). Elle permet aux pathologistes d'utiliser le même langage, qui sera compris par les cliniciens et indiquera une prise en charge clinique standardisée. Le compte-rendu comporte ainsi les catégories suivantes :

- ***technique*** utilisée (conventionnelle ou en phase liquide) ;

- ***qualité*** du prélèvement : prélèvement satisfaisant ou non. Un frottis cervico-utérin est considéré de qualité non satisfaisante lorsque moins de 10% de la lame sont couverts par des cellules malpighiennes ou si plus de 70% des cellules épithéliales ne sont pas interprétables parce que masquées par le sang, l'inflammation, des superpositions cellulaires, des contaminations ou des artéfacts (12). La présence de cellules endocervicales/jonctionnelles n'est plus un critère de frottis satisfaisant dans la dernière terminologie de Bethesda, mais reste néanmoins un critère de qualité du prélèvement.

- ***description cytologique*** : absence ou présence d'une lésion intra-épithéliale et description le cas échéant (ASC-US, LSIL, ASC-H, HSIL, AGC,…)

- ***recommandations*** sur la prise en charge (antérieurement selon l'ANAES/HAS, maintenant selon les dernières recommandations de l'INCa)

Le frottis est un outil de **dépistage** et non de diagnostic. Il présente une sensibilité et une spécificité aux alentours de 70% (12). Celles-ci peuvent être améliorées par des techniques complémentaires que sont l'immunocytochimie et la recherche d'HPV.

Les tests de détection des HPV ont une meilleure sensibilité que le FCU seul mais une moins bonne spécificité. Il n'est pas recommandé de les utiliser en dépistage primaire en population générale, excepté dans le cadre d'études-pilote (12).

Selon les recommandations 2016 de l'INCa, la recherche de l'HPV en première intention est préconisée en cas de cytologie ASC-US ou AGC. En effet, ce test a une bonne valeur prédictive négative. La recherche en seconde intention dépend des résultats colposcopiques et histologiques (8).

L'immunocytochimie à l'aide du double immunomarquage p16/Ki67 a une sensibilité évaluée aux environs de 93% pour une spécificité d'environ 80%. La valeur prédictive négative est de 98%. Un résultat est considéré positif quand une cellule montre un noyau marqué par le Ki67 et un cytoplasme par la p16. Dans les dernières recommandations de l'INCa, le double immunomarquage est une option envisageable dans les cytologies classées ASC-US chez des patientes de moins de 30 ans et dans les cytologies LSIL. En effet, la sensibilité du double immunomarquage semble diminuer avec l'âge (8) (Figure 26).

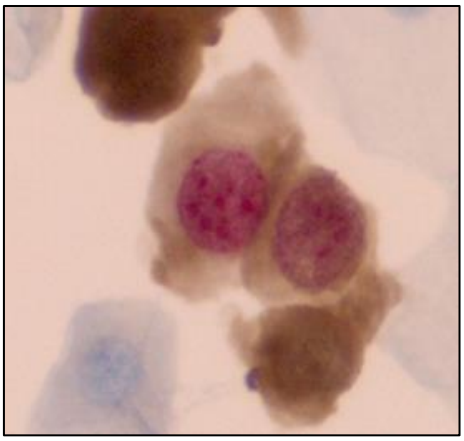

Figure 26 - Cellules positives pour le double marquage p16 (marron)/Ki67 (rouge). Une cellule non marquée est visible en bas à gauche.

2. Les biopsies cervicales

Devant un frottis anormal classé ASC-H, HSIL ou LSIL (à l'exception, dans ce dernier cas, d'un double immunomarquage p16/Ki67 négatif) le diagnostic de certitude nécessite de réaliser une colposcopie avec biopsie(s). Cet examen se réalise en position gynécologique, après pose d'un spéculum. Le col utérin est examiné à l'aide d'un colposcope ce qui oriente la réalisation de biopsies en fonction des anomalies observées. Pour être satisfaisante, la colposcopie doit permettre de visualiser la totalité de la zone de jonction.

Lors de la colposcopie, deux réactifs sont utilisés pour localiser les zones pathologiques. Le premier, l'**acide acétique** a pour effet de coaguler les protéines ce qui entraîne un blanchiment des tissus lorsque la charge protéique est élevée. Les zones précancéreuses très riches en cellules, donc en protéines sont dites acidophiles et vont devenir blanches lors de l'application de l'acide acétique. Le second, le **lugol**, est une préparation iodée. Il colore en marron foncé (ou « brun acajou ») les muqueuses normales mais ne colore pas les zones pathologiques. Au total, une zone précancéreuse est donc **acidophile et iodonégative**. Une fois identifiées et bien délimitées, ces zones anormales seront prélevées par micro-biopsies. La conclusion de la colposcopie mentionnera l'évaluation du nombre de quadrants atteints par la lésion, la présence d'une zone de transformation atypique de grade 1 ou 2 (TAG1 ou TAG2) et la situation de la jonction. Un schéma détaillé de

ces zones est également réalisé et conservé dans le dossier médical (Figure 27 et Figure 28) (23).

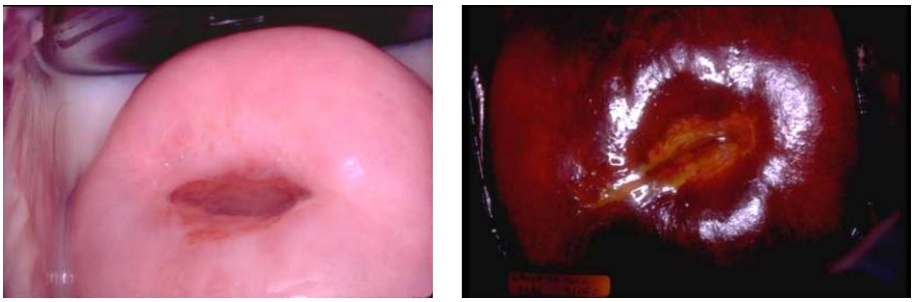

Figure 27 - Col normal en colposcopie. A droite après coloration au lugol.

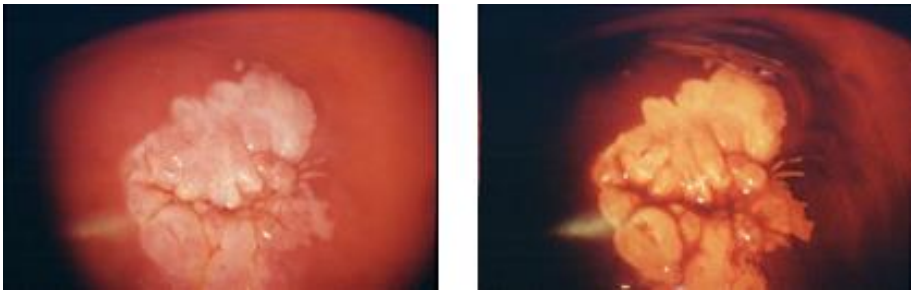

Figure 28 - Col anormal en colposcopie (CNGOF)

A gauche, test à l'acide acétique : zone de forte acidophilie

A droite, test au lugol : exactement la même zone iodo-négative

Seul l'examen microscopique de ces biopsies permet le diagnostic définitif histopathologique. C'est en fonction de ce dernier et de sa gravité que sera décidée la conduite à tenir.

3. La conisation à visée diagnostique

La conisation consiste en l'ablation d'un fragment du col utérin, au niveau de la jonction de l'exocol et de l'endocol, en forme de cône. Elle est réalisée au bloc opératoire, le

plus souvent sous anesthésie générale. Elle peut être réalisée à la lame froide, au laser ou à l'anse diathermique. Le risque de la résection à l'anse, pour l'examen anatomopathologique, est, dans le cas où le réglage de la section est trop fort, la création d'artéfacts d'électrocoagulation rendant l'appréciation des marges difficile.

La conisation, si elle a un intérêt thérapeutique, se discute également à but diagnostique dans les cas discordants : anomalies persistantes ou de haut grade au FCU associées à une colposcopie insatisfaisante (zone de jonction non vue entièrement) ou des biopsies normales. Dans ces cas-là, une conisation peut être discutée, dont la profondeur et le volume permettent l'exérèse des cryptes glandulaires les plus profondes (24) (Figure 29).

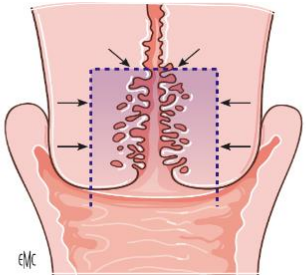

Figure 29 - Schématisation d'une conisation à but diagnostique (24)

II. Contexte et problématique

A. Recommandations actuelles

Le cancer invasif du col utérin se prête particulièrement bien à une procédure de dépistage d'après les critères de l'Organisation Mondiale de la Santé. En effet, il s'agit d'une pathologie grave dont l'histoire naturelle est longue et connue. Le frottis cervical constitue un test de dépistage fiable, reproductible, peu coûteux et acceptable par la population. Le système de Bethesda permet, depuis 2001, une réponse standardisée à cet examen. Le dépistage de ces lésions et leur traitement ont ainsi permis de diminuer la prévalence et la mortalité du cancer du col de l'utérus.

Comme nous l'avons vu précédemment, les deux principaux types de cancer du col de l'utérus sont le carcinome épidermoïde et l'adénocarcinome. Nous nous intéresserons ici aux lésions précurseurs de carcinome épidermoïde, ce dernier représentant 80 à 90% des cancers du col.

Les papillomavirus humains constituent la cause principale des cancers du col de l'utérus. Les types d'HPV les plus fréquents sont le 16 et le 18. Ils sont présents dans plus de 70% des cas de cancer invasif du col utérin en France (25). Même si la vaccination préventive protégeant contre certains types d'HPV (26) est commercialisée en France depuis 2006, le dépistage par frottis reste indispensable. Et ce d'autant plus que la couverture vaccinale reste faible : fin 2015, seulement 14% des jeunes filles âgées de 16 ans avaient reçu un schéma vaccinal complet. En France, le dépistage du cancer du col de l'utérus est majoritairement individuel, recommandé chez les femmes âgées de 25 à 65 ans par frottis cervico-utérin tous les trois ans, après deux frottis normaux réalisés à un an d'intervalle (27). L'étude menée dans le cadre du plan cancer 2014-2019 préconise de déployer en France un programme de dépistage organisé (28,29). Celui-ci devrait débuter au cours de l'année 2018. Toutefois, au moment où nous écrivons ces lignes, les modalités de mise en place de ce dépistage organisé n'ont pas encore été rendues publiques.

Les recommandations ANAES de 2002 (30), actualisées en 2016 par l'INCa (8), sur la conduite à tenir devant une patiente ayant un frottis cervico-utérin anormal, préconisent la

conisation des lésions de néoplasie cervicale intra-épithéliale de haut grade (anciennement néoplasie cervicale intra-épithéliale de grade 2 (CIN2) et de grade 3 (CIN3)) après confirmation par biopsie. Les recommandations de l'INCa rendues publiques en fin d'année 2016 **envisagent toutefois l'abstention thérapeutique associée à une surveillance régulière** (par cytologie et colposcopie, plus ou moins biopsie, tous les 6 mois pendant 2 ans maximum) chez une patiente de **moins de 30 ans, consentante, acceptant le principe de cette surveillance et dans le cas d'une lésion présentant un aspect colposcopique sans aucun signe d'invasion, peu étendue et si la jonction pavimento-cylindrique est vue** (Annexe 4)**.**

En effet, si l'âge moyen du diagnostic de néoplasie cervicale intra-épithéliale diminue, l'âge moyen de la première grossesse augmente. Cette conisation survient donc souvent à un âge où les patientes sont au début de leur projet de grossesse, avec, par la suite, des conséquences non négligeables sur le plan obstétrical (31–34).

B. Problématique/objectif

L'histoire naturelle des lésions intra-épithéliales de haut grade est différente selon qu'il s'agit d'une CIN2 ou d'une CIN3. Si toutes peuvent s'aggraver et évoluer vers un carcinome épidermoïde invasif, certaines peuvent régresser. La régression des lésions de CIN2 est évaluée à 40% des cas contre 30% pour les CIN3. Si plus de 60% des lésions de CIN3 persistent c'est le cas de seulement 30% des lésions de CIN2 (33,35). Or, la conisation recommandée pour traiter les lésions de CIN2/CIN3, n'est pas dénuée d'effets secondaires avec notamment un risque augmenté d'avortement spontané et d'accouchement prématuré lors de grossesses ultérieures (31,32,36).

Nous avons étudié deux cohortes de patientes porteuses d'une CIN2 (diagnostic porté sur biopsie). La première est une cohorte **prospective** pour laquelle a été instaurée une surveillance active, sans conisation (cohorte ***surveillance***). La seconde est une cohorte **rétrospective**, dont les patientes ont bénéficié d'une conisation comme recommandé par l'HAS au moment du suivi (cohorte ***témoin***).

Pour les deux cohortes, nous avons recueilli les données cliniques, cyto-histopathologiques et virologiques le cas échéant. Pour chaque patiente, nous avons réalisé une relecture anatomopathologique de la biopsie initiale sur laquelle avait été porté le diagnostic de CIN2. Nous avons également recueilli les diagnostics posés sur la conisation de la cohorte témoin et nous sommes intéressé au devenir des patientes de la cohorte « surveillance », afin de déterminer la fréquence de régression des CIN2 ainsi qu'un rôle éventuel de l'immunohistochimie anti-p16 et anti-Ki67 et du génotypage HPV pour prédire la régression ou la persistance/progression de la CIN2. L'objectif de ce travail était de rechercher des facteurs cliniques, anatomo-pathologiques et virologiques prédictifs de l'évolution des CIN2.

III. Matériel et méthodes

A. Constitution des cohortes

1. Cohorte « surveillance »

La cohorte prospective « surveillance », débutée en janvier 2011, est une cohorte clinique, constituée par le Pr Jean-Luc Brun. Elle est constituée de 73 patientes chez qui le diagnostic de CIN2 a été posé sur une biopsie cervicale entre le 1er janvier 2011 et le 1er janvier 2016. Les critères d'inclusion cliniques comprenaient, en outre, une colposcopie initiale satisfaisante, une grossesse ou une patiente désireuse de grossesse (critère non nécessaire) et un consentement à la surveillance. Les critères cliniques d'exclusion étaient les CIN2/3, une colposcopie non satisfaisante hors grossesse et une pathologie chronique nécessitant des traitements immunosuppresseurs au long cours ou une immunodépression. L'examen clinique initial comportait une colposcopie, une cytologie en milieu liquide, un génotypage HPV et une biopsie cervicale.

Le suivi, réalisé tous les 6 à 9 mois, comportait un FCU et une colposcopie, auxquels s'ajoutait une biopsie si jugée nécessaire. Pour le présent travail, nous avons exclu les patientes ayant un antécédent de conisation avant le début de cette surveillance et un âge supérieur à 40 ans au diagnostic de CIN2. La date de fin de surveillance, pour ce travail, a été fixée au 1er octobre 2017.

2. Cohorte « témoin »

La cohorte rétrospective « témoin » a été constituée de patientes ayant eu un diagnostic de CIN2 sur biopsie, suivi d'une conisation. Les cas ont été recrutés rétrospectivement par le biais d'une requête dans le logiciel Diamic (logiciel utilisé dans le service d'anatomie et cytologie pathologiques du CHU de Bordeaux). Il s'agit de 59 patientes de moins de 40 ans ayant eu au CHU de Bordeaux, entre le 1er janvier 2009 et le 1er janvier 2017, une biopsie cervicale pour laquelle le pathologiste a conclu à une CIN2. La requête a donc été menée avec les codes ADICAP E5S2 et E5S0 ce qui correspond respectivement aux

lésions « néoplasie intraépithéliale grade 2 » et « néoplasie intraépithéliale (SAI) ». Les biopsies où la conclusion mentionnait une lésion « CIN2-3 ou CIN2 + CIN3 » ont été exclues ainsi que les patientes déjà présentes dans la cohorte « surveillance ».

B. Méthode

1. Critères rétrospectifs recueillis

Pour chacune des patientes des deux cohortes, les critères suivants ont été recueillis :

- Age au diagnostic de CIN2
- Grossesse en cours au moment du diagnostic de CIN2
- Tabagisme actif au diagnostic
- Date de la biopsie initiale
- Réalisation d'une p16 et/ou d'un Ki67 sur la biopsie initiale de CIN2, et résultat de cette analyse immunohistochimique
- Typage HPV le cas échéant

Les résultats initiaux de la colposcopie (nombre de quadrants atteints et grade de la transformation atypique (TAG)) et du frottis cervico-utérin ont été recueillis pour toutes les patientes de la cohorte surveillance.

La date et le résultat de la conisation consécutive à la biopsie initiale ont été recueillis pour toutes les patientes de la cohorte témoin.

2. Relecture anatomopathologique

Pour les deux cohortes, les lames HES des biopsies cervicales initiales, sur lesquelles le diagnostic de CIN2 a été posé, ont bénéficié d'une relecture centralisée rétrospective, par le Dr Marion MARTY et moi-même. Cette relecture a été réalisée pour 70 des 73 patientes de la

cohorte « surveillance ». En effet, pour 3 d'entre elles, le matériel qui était extérieur au CHU n'a pas pu être récupéré. L'ensemble des lames des 59 patientes de la cohorte « témoin » ont été relues.

Si l'étude immunohistochimique par l'anticorps anti-p16 avait été réalisée lors du diagnostic initial, cette lame a été relue. Dans le cas contraire, la technique immunohistochimique a été réalisée dans le laboratoire de pathologie de l'hôpital Haut-Lévêque et lue dans le même temps que la lame HES. La même procédure a été appliquée à l'immunohistochimie anti-Ki67. Ainsi, l'ensemble des biopsies relues pour les 129 patientes (cohortes « surveillance » et « témoin ») était accompagné d'une immunohistochimie anti-p16 et anti-Ki67. Pour la p16, nous avons utilisé le clone E6H4 (CINtec) et pour le Ki67 (MIB-1), il s'agissait du clone SP6 (Thermo Scientific). Pour les cas diagnostiqués CIN2 au CHU, dans les deux cohortes, nous avons également recueilli le nom du pathologiste lecteur afin d'évaluer nos pratiques.

La relecture des biopsies a consisté, sur l'HES, à poser un diagnostic morphologique, évaluer l'infiltrat inflammatoire et évaluer si nous aurions eu besoin de nous aider de l'immunohistochimie hors contexte de ce travail (immunohistochimie jugée utile ou non). Puis l'immunohistochimie anti-p16 et anti-Ki67 a été évaluée.

Ces différents paramètres ont été interprétés de la façon suivante :

- L'immunomarquage **p16** a été interprété positif s'il s'agissait d'un marquage fort, de plus de 5 à 10 cellules jointives. Son extension dans la hauteur de l'épithélium a été estimée de façon semi-quantitative par tiers d'épithélium marqué (1/3, 2/3, 3/3). Comme recommandé, une p16 faible et discontinue a été interprétée comme négative (18) (Figure 30 et Figure 31).



Figure 30 - p16 à 0 et 1

A gauche : exemple de p16 évaluée comme étant négative (cohorte surveillance, patiente n°9).

A droite : Exemple de p16 évaluée à 1 (cohorte témoin, patiente n°42)

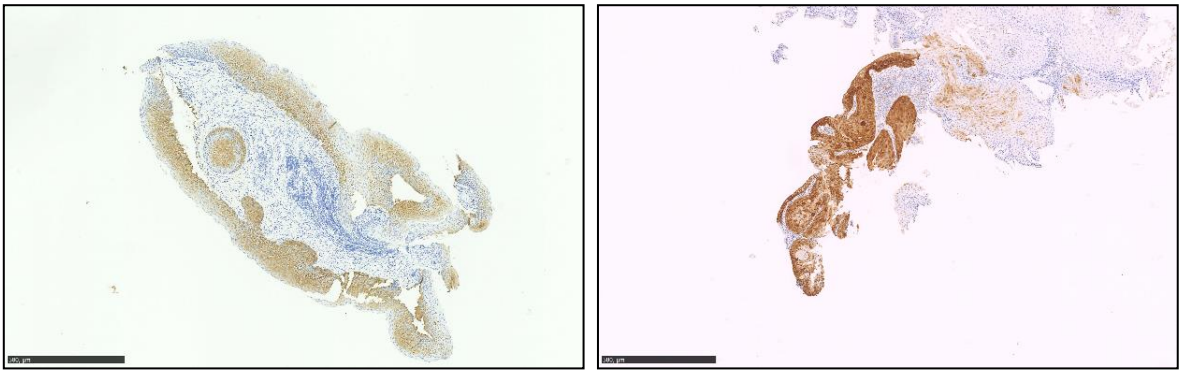

Figure 31 - p16 à 2 et 3

A gauche : exemple de p16 évaluée à 2 (cohorte surveillance - patiente n°72)

A droite : exemple de p16 évaluée à 3 (cohorte témoin, patiente n°18)

- De la même façon, le **Ki67** a été évalué de façon semi-quantitative par tiers d'épithélium marqué (voir chapitre I-E-2 pour le détail de l'interprétation de ces deux anticorps d'immunohistochimie) (Figure 32 et Figure 33).



Figure 32 - Ki67 à 0 et 1

A gauche : exemple de Ki67 évalué à 0 (cohorte surveillance, patiente n°24)

A droite : exemple de Ki67 évalué à 1 (cohorte surveillance, patiente n°9)

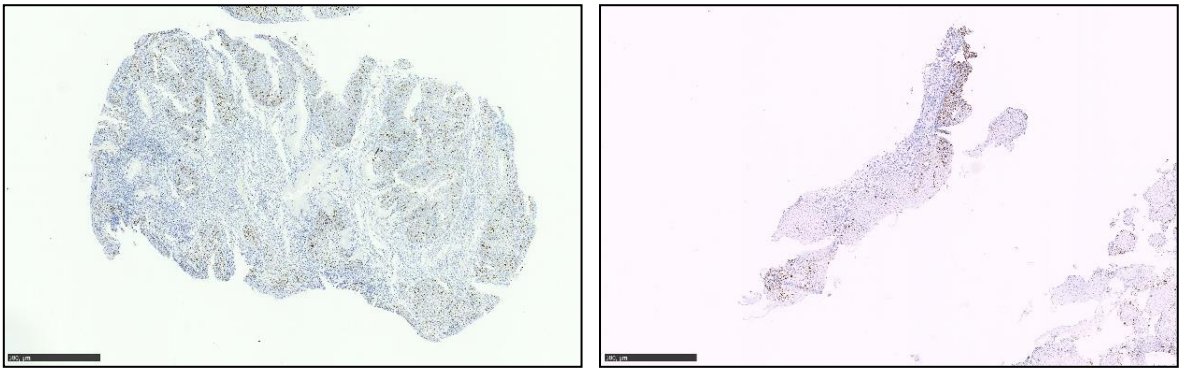

Figure 33 - Ki67 à 2 et 3

A gauche : exemple de Ki67 évalué à 2 (cohorte surveillance, patiente n°10)

A droite : exemple de Ki67 évalué à 3 (cohorte témoin, patiente n°18)

- L'**infiltrat inflammatoire** a été évalué de façon semi-quantitative en quantité (0 à 3) et en qualité (mononucléé/à polynucléaires neutrophiles (PNN)/polymorphe).

3. Recueil du statut final des patientes de la cohorte surveillance

Pour la cohorte surveillance, nous avons recueilli le statut final qui était considéré comme le dernier examen (frottis ou biopsie) connu au CHU à la date du 1er octobre 2017. Si

une conisation avait eu lieu durant la période de surveillance, son résultat était considéré comme étant le dernier résultat connu, quelques soient les examens ultérieurs. Les critères d'évaluation du statut final étaient les suivants :

- La **rémission** était définie comme la normalisation du FCU ou de la biopsie de contrôle aux dernières nouvelles.

- La **régression** correspondait à un FCU classé ASC-US ou LSIL ou une biopsie classée CIN1 aux dernières nouvelles.

- La **persistance** était définie comme la présence d'un ASC-H ou HSIL sur le FCU ou une biopsie de contrôle classée CIN2 aux dernières nouvelles.

- L'**aggravation** correspondait à une lésion de CIN3 ou de carcinome infiltrant aux dernières nouvelles. Pour ce statut, le délai de survenue de la lésion aggravée était recueilli.

4. Analyse statistique

Les données quantitatives sont exprimées en moyenne.

Les données qualitatives sont exprimées en pourcentages. Leur comparaison a utilisé le test exact de Fisher ou le test du chi-deux ($\chi 2$). L'analyse statistique est effectuée grâce au logiciel GraphPad Prism. Un p inférieur à 0,05 est considéré comme étant significatif.

IV. Résultats

A. Cohorte surveillance

1. Description de la cohorte

Cette cohorte est constituée de 73 patientes. La moyenne d'âge au diagnostic de CIN2 est de 29,8 ans avec une distribution allant de 21 à 40 ans. Onze patientes sont enceintes au diagnostic (soit 15,1%). Trente-huit patientes sont fumeuses, soit 52,1% de l'effectif total. La durée médiane de surveillance a été de 19 mois.

2. Statuts finaux

Le statut final a été récupéré pour 71 patientes ; il a été établi sur une cytologie cervico-utérine (frottis) pour 34 patientes (46,6%). Pour les 37 autres patientes (50,7%), le statut final est basé sur un examen histologique (24 d'entre elles (32,9%) sur biopsies cervico-utérines et 13 (17,8%) sur conisation) (Figure 34).

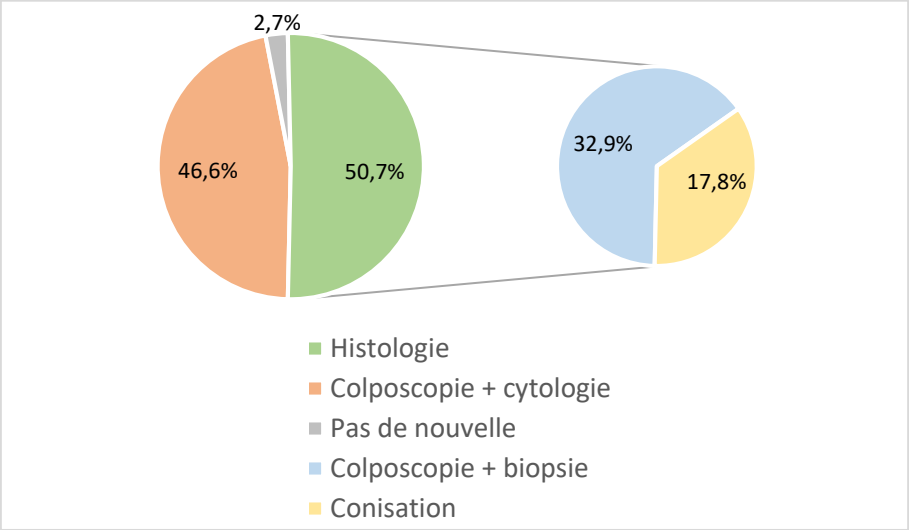

Figure 34 - Dernier examen contributif connu au 1er octobre 2017 (statut final)

Au 1er octobre 2017, 27 patientes (37%) de la cohorte surveillance sont en rémission, 14 (19,2%) sont en régression, 17 (23,3%) sont classées en persistance et 13 (17,8%) se sont aggravées. Deux patientes n'ont pas été revues à la date des dernières nouvelles (Figure 35).

Le délai moyen avant l'aggravation était de 16,6 mois. Huit patientes se sont aggravées avant 24 mois et cinq après 24 mois.

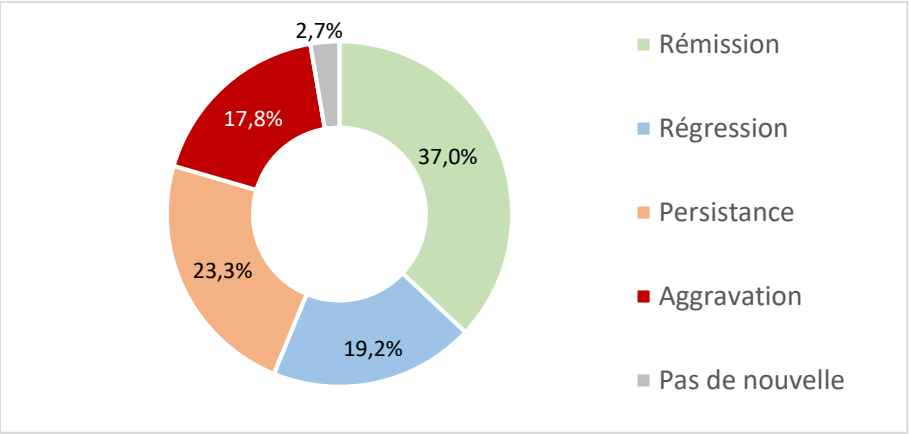

Figure 35 - Statut final de la surveillance au 1er octobre 2017

3. Statut final et caractéristiques cliniques

- **Classe d'âge** (Figure 36)

Quinze patientes (36,6%) de moins de 30 ans sont en rémission contre 12 (40%) patientes de plus de 30 ans.

Douze patientes (29,3%) de moins de 30 ans sont en régression contre 2 (6,7%) patientes de plus de 30 ans. Il s'agit d'une différence significative (p=0,03).

Huit patientes (19,5%) de moins de 30 ans sont classées en persistance contre 9 patientes (30%) chez les plus de 30 ans.

Six patientes (14,6%) parmi les moins de 30 ans se sont aggravées contre 7 (23,3%) des patientes de plus 30 ans.

L'âge inférieur ou égal à 30 ans est associé de façon significative à plus de régression spontanée mais pas plus de rémission ; un âge supérieur à 30 ans n'augmente pas le risque de persistance ni aggravation de la lésion. Toutefois, en regroupant rémission et régression, cette catégorie d'âge n'a pas d'influence pronostique.

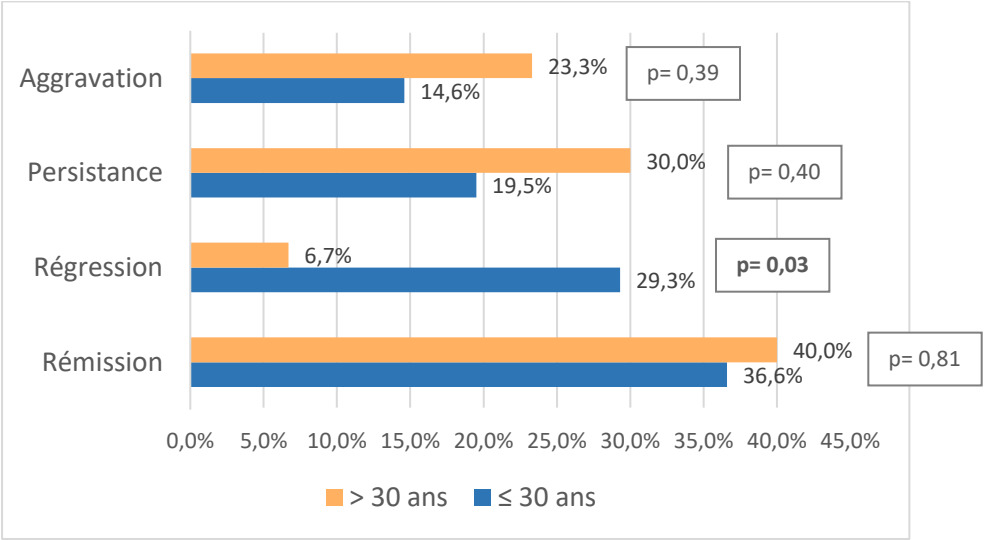

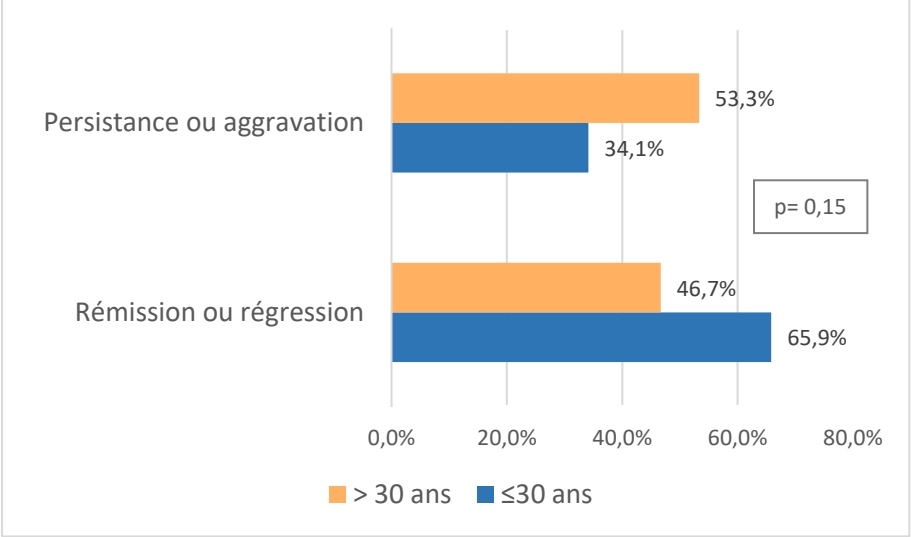

Figure 36 - Statut final par classe d'âge

- **Tabagisme** (Figure 37)

Les patientes non-fumeuses sont en rémission dans 17 cas sur 35 (48,6%) contre 10 cas sur 36 (27,8%) chez les fumeuses.

Les patientes non-fumeuses sont en régression dans 4 cas sur 35 (11,4%) contre 10 cas sur 36 (27,8%) chez les fumeuses.

Les patientes non-fumeuses sont en persistance dans 6 cas sur 35 (17,1%) contre 11 cas sur 36 (30,6%) chez les fumeuses.

Les patientes non-fumeuses sont en aggravation dans 8 cas sur 35 (22,9%) contre 5 cas sur 36 (13,9%) chez les fumeuses.

Ces résultats ne montrent pas de différence statistiquement significative du statut final entre les patientes fumeuses et non-fumeuses.

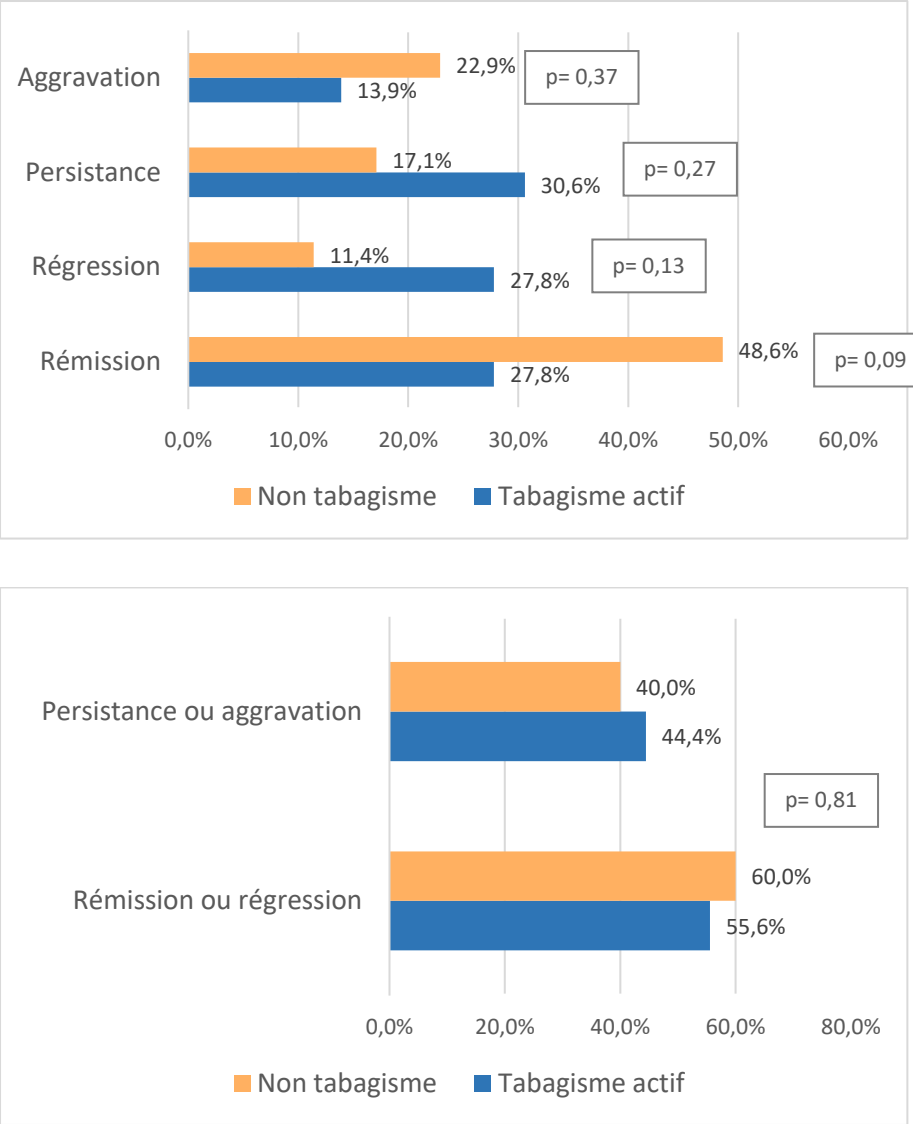

Figure 37 - Statut final en fonction du tabagisme

- **Grossesse** (Figure 38)

Trois patientes (27,3%) enceintes au moment du diagnostic de CIN2 sont en régression contre 24 patientes non enceintes (40%).

Deux patientes (18,2%) enceintes au moment du diagnostic de CIN2 sont en régression contre 12 patientes non enceintes (20%).

Trois patientes (27,3%) enceintes au moment du diagnostic de CIN2 sont classées en persistance contre 14 patientes non enceintes (23,3%).

Trois patientes (27,3%) enceintes au moment du diagnostic de CIN2 se sont aggravées contre 10 patientes non enceintes (16,7%).

Aucun de ces résultats ne montre de différence significative ; l'état de grossesse n'influence pas le devenir des CIN2 de manière significative.

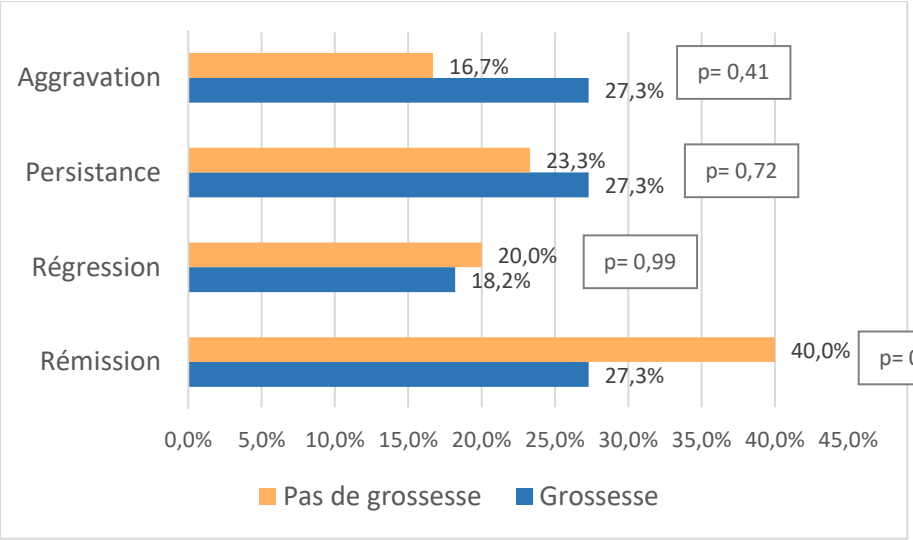

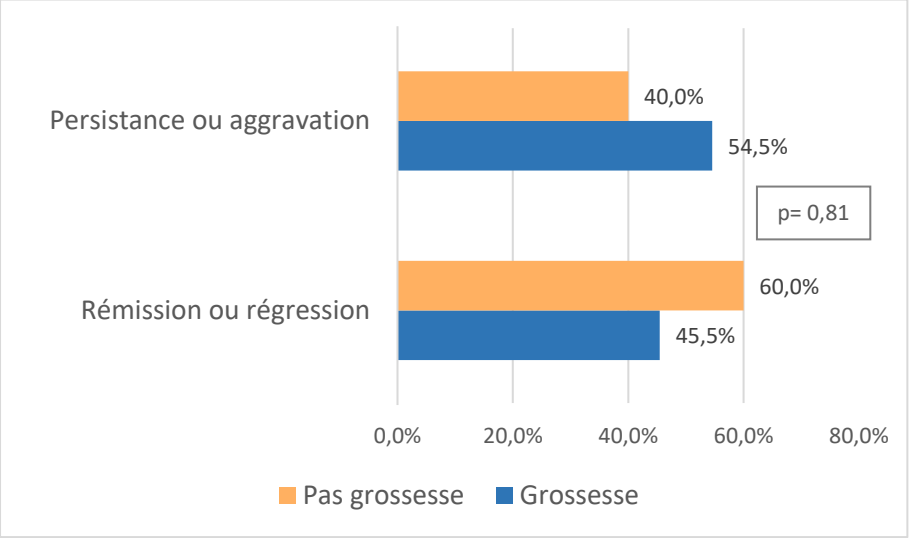

Figure 38 - Statut final en fonction de l'existence ou non d'une grossesse au moment du diagnostic de CIN2

4. Statut final et colposcopie initiale

- **Nombre de quadrants atteints** (Figure 39)

Parmi les 71 patientes pour lesquelles le statut final était connu, 20 avaient un quadrant atteint en colposcopie, 31 avaient deux quadrants atteints, 4 avaient trois quadrants atteints et 16 avaient une atteinte des quatre quadrants.

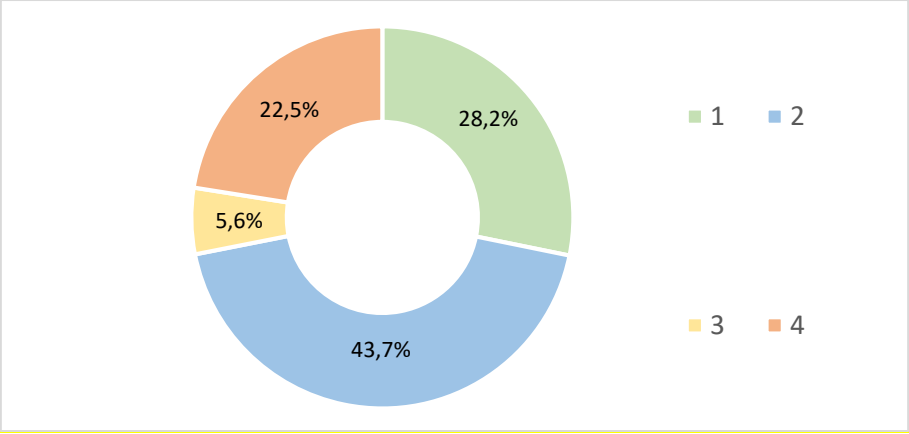

Figure 39 - Nombre de quadrants atteints à la colposcopie initiale

Le statut final ne montre pas de différence significative selon l'étendue des lésions (nombre de quadrants atteints à la colposcopie initiale), comme décrit dans les tableaux ci-dessous (Tableaux 1 et 1 bis) :

Nombre de quadrants atteints	1	2	3	4	p
Rémission	8 (40%)	10 (32,3%)	1 (25%)	8 (50%)	0,63
Régression	4 (20%)	8 (25,8%)	1 (25%)	1 (6,3%)	0,45
Persistance	7 (35%)	6 (19,4%)	0 (0%)	4 (25%)	0,4
Aggravation	1 (5%)	7 (22,6%)	2 (50%)	3 (18,7%)	0,14

Nombre de quadrants atteints	1 ou 2	3 ou 4	p
Rémission ou Régression	30 (58,8%)	11 (55%)	0,79
Persistance ou Aggravation	21 (41,2%)	9 (45%)	

Tableaux 1 et 1bis - Statut final en fonction du nombre de quadrants atteints à la colposcopie initiale

- **Grade de la zone de transformation**

Parmi les 71 patientes pour lesquelles le statut final était connu, 45 ont une zone de transformation de grade 1 en colposcopie et 26 une zone de transformation de grade 2 ; ce grade n'ayant pas d'impact significatif sur le statut final.

La répartition du statut final en fonction du grade de la zone de transformation en colposcopie est décrite dans les tableaux ci-dessous (Tableaux 2 et 2bis).

Zone de transformation	TAG1	TAG2	p
Rémission	20 (44,5%)	7 (26,9%)	0,21
Régression	10 (22,2%)	4 (15,4%)	0,55
Persistance	10 (22,2%)	7 (26,9%)	0,77
Aggravation	5 (11,1%)	8 (30,8%)	0,06

Zone de transformation	TAG1	TAG2	p
Rémission ou Régression	30 (%)	11 (%)	0,05
Persistance ou Aggravation	15 (%)	15 (%)	

Tableaux 2 et 2bis - Statut final en fonction du grade de la zone de transformation à la colposcopie initiale

5. Statut final et frottis cervico-utérin initial

Parmi les 71 patientes pour lesquelles le statut final était connu, une avait un frottis cervico-utérin initial « normal », 8 avaient un frottis classé « ASC-US », 36 avaient un frottis classé « LSIL », 7 avaient un frottis classé « ASC-H » et 19 avaient un frottis classé « HSIL » (Figure 40). La lésion observée sur le frottis initial montre un impact sur le statut définitif, avec une différence significative entre les patientes en rémission/régression pour les frottis « bas grade » (normal/ASC-US/LSIL), et celles en persistance/aggravation qui étaient porteuses initialement d'un frottis de « haut grade » (ASC-H/HSIL) (p=0,01). La patiente avec frottis normal (réalisé dans le même temps que la biopsie CIN2) avait un frottis anormal hors-CHU dont le résultat exact est non connu (expliquant le fait qu'elle ait été adressée pour colposcopie).

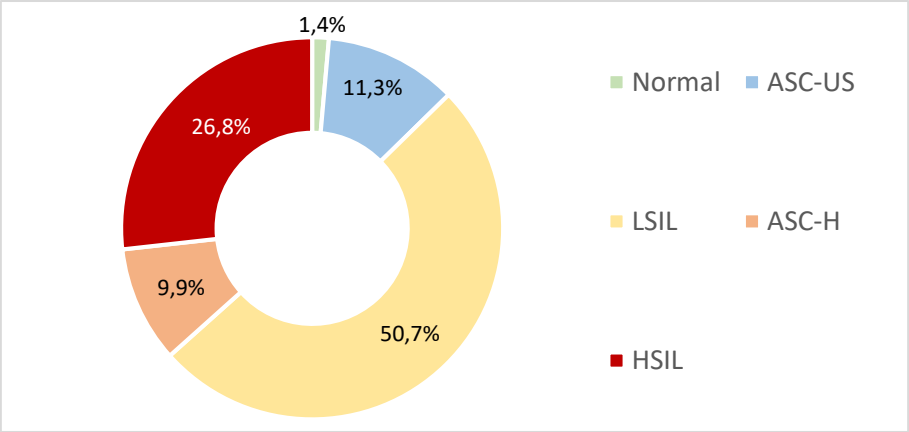

Figure 40 - Résultat du frottis initial

La répartition du statut final en fonction du frottis initial est décrite dans le tableau ci-dessous (Tableau 3 et 3bis) :

Frottis initial	Normal	ASC-US	LSIL	ASC-H	HSIL	p
Rémission	0 (0%)	5 (62,5%)	16 (44,5%)	1 (14,3%)	5 (26,3%)	0,20
Régression	0 (0%)	1 (12,5%)	9 (25%)	2 (28,6%)	2 (10,5%)	0,60
Persistance	0 (0%)	1 (12,5%)	7 (19,4%)	4 (57,1%)	5 (26,3%)	0,23
Aggravation	1 (100%)	1 (12,5%)	4 (11,1%)	0 (0%)	7 (36,9%)	**0,02**

Frottis initial	Normal/ASC-US/LSIL	ASC-H/HSIL	p
Rémission ou Régression	31 (68,9%)	10 (38,5%)	**0,01**
Persistance ou Aggravation	14 (31,1%)	16 (61,5%)	

Tableau 3 et 3bis - Statut final en fonction du frottis initial

6. Matériel récupéré pour la relecture

La biopsie initiale avait été réalisée au CHU pour 21 des 73 patientes. Pour les 52 autres (71,2%), les biopsies initiales avaient été interprétées dans des laboratoires de pathologie privés. Une relecture des biopsies a pu être réalisée pour 49 de ces 52 patientes. En effet, pour 3 patientes, la biopsie initiale n'a pas pu être relue en raison de l'impossibilité à récupérer le matériel sur lequel le diagnostic de CIN2 avait été initialement posé.

Pour 53 cas, l'étude immunohistochimique était déjà en partie réalisée au moment du diagnostic initial (53 « p16 » étaient déjà réalisées et 8 « Ki67 »). La p16 était réalisée dans 91,8% des cas provenant de laboratoires privés contre 38,1% des cas initialement vus au CHU (p<0,0001). Il n'existait en revanche pas de différence significative concernant les Ki67 réalisés : 14,3% des cas pour les laboratoires privés contre 4,8% des cas du CHU (p=0,42) (Figure 41).

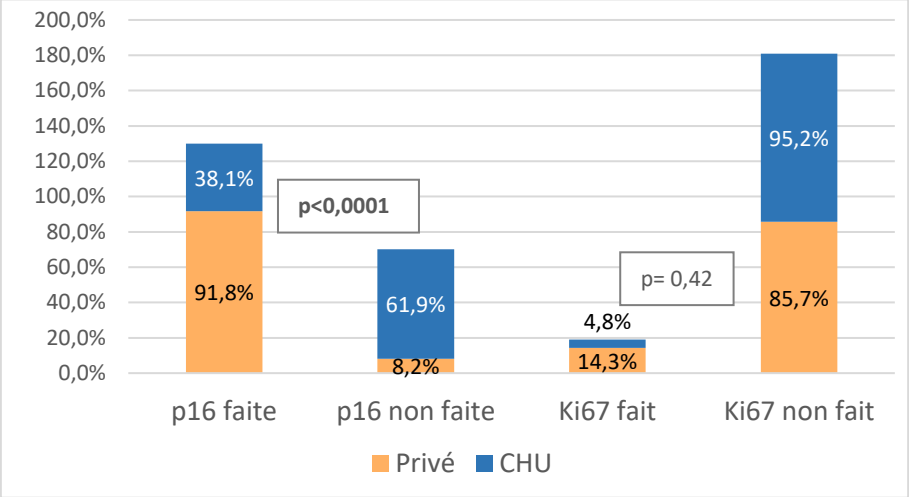

Figure 41 - Proportion de p16 et de Ki67 réalisés sur la biopsie initiale

7. Relecture anatomopathologique : diagnostics

Les biopsies de 70 patientes ont donc été relues, accompagnées de l'étude immunohistochimique anti-p16 et anti-Ki67. Le diagnostic de CIN2 est confirmé sur 63 d'entre elles, soit sur 90%. Quatre d'entre elles (5,7%) sont reclassées en CIN1 sur la morphologie, plus ou moins le résultat de l'immunohistochimie si nous l'estimions utile (dans ce cas, anti-p16 et l'anti-Ki67 à 0 ou 1) ; elles étaient initialement porteuses d'un FCU de « bas grade » (ASC-US ou LSIL). Trois (4,3%) sont reclassées en CIN3 sur la morphologie, en raison de la présence de mitoses jusqu'au tiers supérieur, avec un immunomarquage positif à 2 ou 3 pour l'anti-p16 et l'anti-Ki67 ; pour ces patientes le FCU initial était une LSIL pour deux, et HSIL pour l'une (Figure 42, Tableau 4 et Tableau 5).

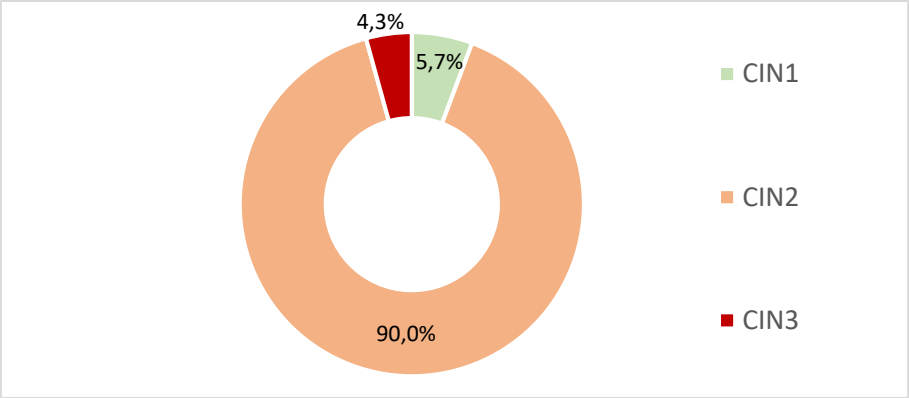

Figure 42 - Diagnostics portés lors de la relecture de la biopsie initiale – cohorte surveillance

Lors de la relecture, l'étude immunohistochimique a été jugée nécessaire dans 20 cas sur 70 (29%). Cela signifiait, dans ces cas-là, que la morphologie seule, sur l'HES, entraînait un doute diagnostique qui nécessitait de la coupler au résultat immunohistochimique pour améliorer les performances diagnostiques. Dans 8 cas sur 70 (11,4% de l'ensemble des cas mais 40% des cas où l'immunohistochimie était jugée nécessaire), l'immunohistochimie a amené à modifier le diagnostic qui aurait porté sur la seule analyse morphologique de l'HES. Il s'agissait de doute entre des lésions réactionnelles ou de bas grade et une CIN2. Ainsi, pour 62 cas sur 70 (88,6%), elle n'a pas modifié le diagnostic porté sur l'HES.

La concordance observée est de 0,9 entre le diagnostic initial et le diagnostic porté à la relecture ce qui correspond à une excellente concordance.

Identifiant	HPV HR	HPV RI	HPV BR	Frottis initial	Colposcopie	p16	Ki67	Intensité inflammation	Statut final
9	nég	66	nég	ASC-US	2Q-TAG1-TZ1	0	1	2	Rémission
58	16-31-59	nég	nég	LSIL	1Q-TAG1-TZ1	3	2	0	Régression
64	16-52	nég	nég	ASC-US	3Q-TAG1-TZ1	0	1	1	Persistance
67	35-56	nég	nég	LSIL	2Q-TAG1-TZ2	2	2	0	Régression

Tableau 4 - Caractéristiques des 4 patientes dont les biopsies ont été reclassées en CIN1 – cohorte surveillance (nég pour négatif)

Identifiant	HPV HR	HPV RI	HPV BR	Frottis initial	Colposcopie	p16	Ki67	Intensité inflammation	Statut final
26	16	nég	nég	LSIL	2Q-TAG2-TZ3	3	2	0	Aggravation
32	16	nég	nég	LSIL	2Q-TAG1-TZ2	3	3	2	Aggravation
73	45	nég	nég	HSIL	4Q-TAG1-TZ1	3	2	3	Persistance

Tableau 5 - Caractéristiques des 3 patientes dont les biopsies ont été reclassées en CIN3 – cohorte surveillance

8. Statut final et caractéristiques microscopiques de la biopsie initiale

- **Etude immunohistochimique**
  - p16

Le marquage de l'immunohistochimie anti-p16 est évalué à 0 dans 2 cas sur 70 (2,9% des cas), à 1 dans un cas (1,4%), à 2 dans 20 cas (28,6%) et à 3 dans 45 cas (64,3%) (Figure 43)

Ce marquage est non contributif dans 2 cas sur 70 en raison de l'épuisement du matériel ou de la disparition de la zone lésionnelle après recoupe.

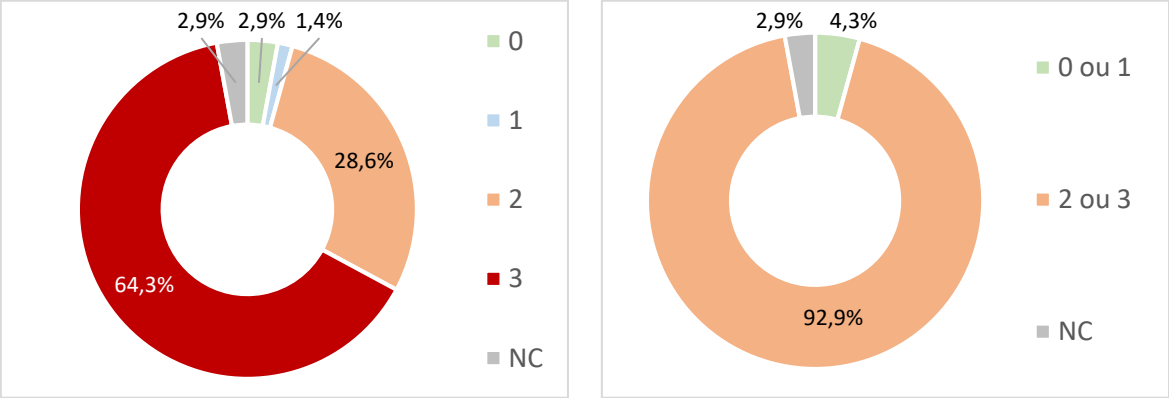

Figure 43 - Evaluation du marquage immunohistochimique anti-p16 – cohorte surveillance

Chez les 2 patientes dont la p16 était à 0 (et dont la biopsie avait été reclassée CIN1 à la relecture), l'une est en rémission à la date des dernières nouvelles, l'autre est classée en persistance.

La seule patiente avec une p16 à 1 est en rémission à la date des dernières nouvelles.

Parmi les patientes avec une p16 à 2, 6 patientes (33,3%) sont en rémission, 3 patientes (16,7%) sont en régression, 6 patientes (33,3%) sont classées en persistance et 3 patientes (16,7%) sont en aggravation.

Parmi les patientes avec une p16 à 3, 16 patientes (35,6%) sont en rémission, 11 patientes (24,4%) sont en régression, 10 patientes (22,2%) sont classées en persistance et 8 patientes (17,8%) sont en aggravation.

Les p sont supérieurs à 0,05. A l'analyse statistique, l'intensité de la p16 n'a pas de lien statistiquement significatif avec le devenir des lésions de CIN2 (Tableaux 6 et 6bis).

p16	0	1	2	3	p
Rémission	1 (50,0%)	1 (100,0%)	6 (33,3%)	16 (35,6%)	0,71
Régression	0 (0,0%)	0 (0,0%)	3 (16,7%)	11 (24,4%)	0,76
Persistance	1 (50,0%)	0 (0,0%)	6 (33,3%)	10 (22,2%)	0,64
Aggravation	0 (0,0%)	0 (0,0%)	3 (16,7%)	8 (17,8%)	0,72

p16	0 ou 1	2 ou 3	p
Rémission ou Régression	2 (66,7%)	36 (57,1%)	0,99
Persistance ou Aggravation	1 (33,3%)	27 (42,9%)	

Tableaux 6 et 6bis - Statut final et expression de la p16

- Ki67

Le marquage anti-Ki67 est évalué à 0 dans un seul cas, à 1 dans 13 cas (18,6%), à 2 dans 42 cas (60%) et à 3 dans 9 cas (12,9%). Dans 5 cas, il est non contributif du fait de la disparition de la zone lésionnelle sur la lame d'immunohistochimie (épuisement du matériel biopsique) (Figure 44).

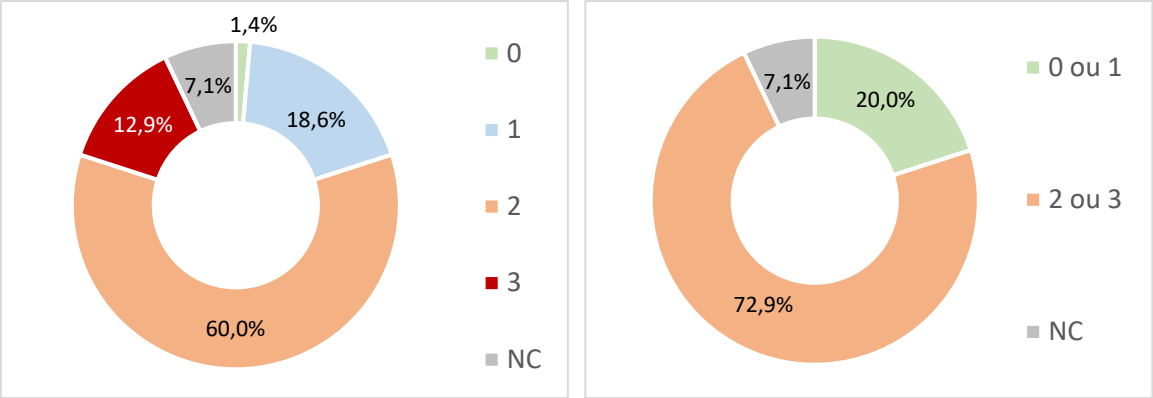

Figure 44 - Evaluation du marquage immunohistochimique anti-Ki67 – cohorte surveillance

La patiente dont le Ki67 était à 0 est classée en persistance à la date des dernières nouvelles.

Parmi les patientes dont le Ki67 était à 1, 5 patientes (41,7%) sont en rémission, 2 (16,7%) sont en régression, 2 (16,7%) sont en persistance et 3 (25%) sont en aggravation.

Parmi les patientes dont le Ki67 était à 2, 17 patientes (41,5%) sont en rémission, 6 (14,6%) sont en régression, 11 (26,8%) sont en persistance et 7 (17,1%) sont en persistance.

Parmi les patientes dont le Ki67 était à 3, une (11,1%) est en rémission, 5 (55,6%) sont en régression, 2 (22,2%) sont en persistance et une (11,1%) est en aggravation.

Les p sont supérieurs à 0,05. L'intensité du Ki67 n'a pas de lien statistiquement significatif avec le statut final (Tableaux 7 et 7bis).

Ki67	0	1	2	3	p
Rémission	0 (0,0%)	5 (41,7%)	17 (41,5%)	1 (11,1%)	0,45
Régression	0 (0,0%)	2 (16,7%)	6 (14,6%)	5 (55,6%)	0,09
Persistance	1 (100,0%)	2 (16,7%)	11 (26,8%)	2 (22,2%)	0,46
Aggravation	0 (0,0%)	3 (25,0%)	7 (17,1%)	1 (11,1%)	0,92

Ki67	0 ou 1	2 ou 3	p
Rémission ou Régression	7 (53,8%)	29 (58%)	0,99
Persistance ou Aggravation	6 (46,2%)	21 (42%)	

Tableaux 7 et 7bis - Statut final et expression du Ki67

- **Inflammation**

L'inflammation est jugée absente sur 10 biopsies sur 70 (14,3% des cas). Elle est évaluée à 1 sur 23 biopsies (32,9%), à 2 sur 27 biopsies (38,6%) et à 3 sur 10 biopsies (14,3%). Pour les 60 biopsies (85,7%) présentant un infiltrat inflammatoire, celui-ci est dans 32,9% des cas mononucléé, 47,1% des cas polymorphe et dans 5,7% des cas à polynucléaires neutrophiles.

Parmi les patientes ayant une biopsie ne présentant pas d'inflammation, 9 (90%) sont finalement classées en rémission ou en régression contre 30 (51,7%) de celles dont la biopsie était inflammatoire. Ces 9 patientes avaient un FCU de bas grade initialement (ASC-US ou LSIL). Une patiente (10%) dont la biopsie n'était pas inflammatoire est finalement classée en persistance ou aggravation contre 28 (48,3%) des patientes dont la biopsie était inflammatoire. Le p est ici de 0,04 ce qui constitue une différence statistiquement significative du statut final selon le caractère inflammatoire ou non de la biopsie (Figure 45 et Tableau 8).

En revanche, il n'existe pas de différence significative en terme d'évolution, en fonction de l'intensité de l'inflammation (p=0,83) ou du type d'inflammation (p=0,94).

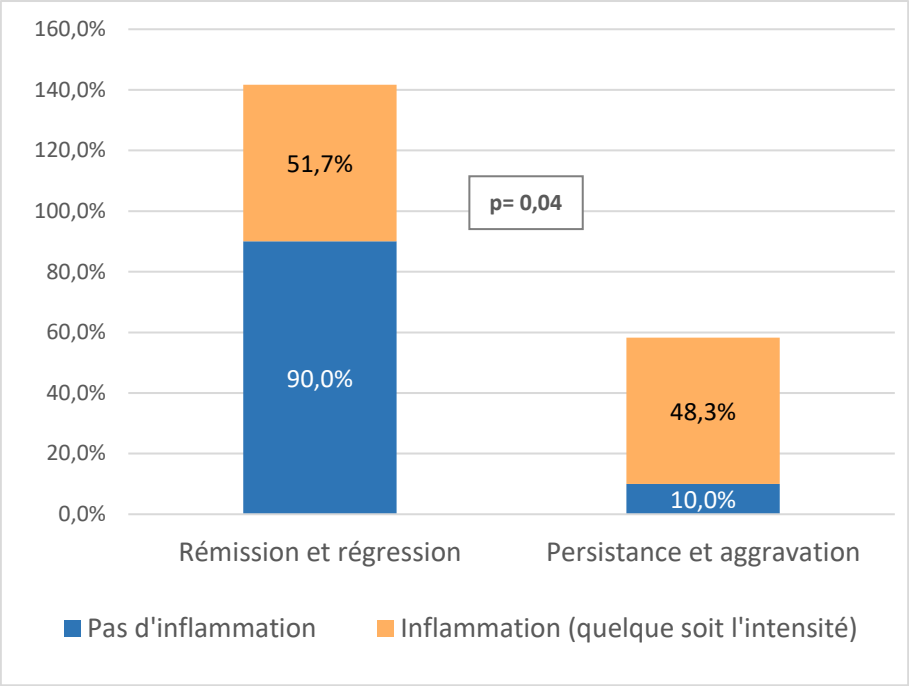

Figure 45 - Statut final et inflammation

Identifiant	Age	HPV HR	HPV RI ou BR	Frottis initial	Colposcopie	Statut final
39	32	16	nég	LSIL	1Q-TAG2-TZ1	Rémission
42	36	16	nég	ASC-US	1Q-TAG1-TZ2	Rémission
46	25	16	nég	ASC-US	2Q-TAG2-TZ2	Rémission
26	29	16	nég	LSIL	2Q-TAG2-TZ3	Aggravation
45	32	31	nég	LSIL	2Q-TAG1-TZ1	Rémission
51	26	16-31	nég	LSIL	2Q-TAG1-TZ1	Rémission
1	26	16-31	nég	LSIL	4Q-TAG1-TZ2	Régression
58	34	16-31-59	nég	LSIL	1Q-TAG1-TZ1	Régression
67	26	35-56	nég	LSIL	2Q-TAG1-TZ2	Régression
37	38	nég	nég	LSIL	1Q-TAG1-TZ2	Rémission

Tableau 8 - Caractéristiques clinico-biologiques des patientes dont la biopsie n'était pas inflammatoire (nég pour négatif)

9. Génotypage HPV de haut risque

La recherche et le génotypage des HPV ont été réalisés chez les 73 patientes de la cohorte surveillance (Figure 46).

Soixante-huit d'entre elles étaient porteuses d'un HPV de haut risque (soit 93,2% des patientes de la cohorte). Parmi elles, 19 (26%) étaient porteuses d'un HPV 16 seul. Vingt-et-une (28,8%) étaient positives pour un HPV 16 associé à un ou plusieurs autres génotypes d'HPV à haut risque. Vingt-huit (38,4%) présentaient un HPV à haut risque oncogène non 16.

Chez 5 patientes (6,8%), aucun HPV à haut risque n'a été détecté. Parmi elles, une avait un HPV de risque intermédiaire (HPV 66), deux avaient des HPV de bas risque (respectivement HPV 82 et 73) et deux n'avaient aucun HPV détecté.

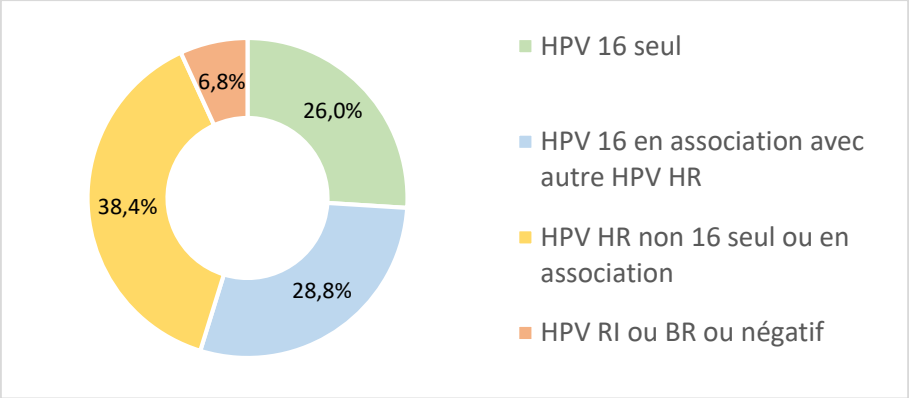

Figure 46 - Génotypage HPV de haut risque dans la cohorte surveillance

Les résultats du statut final en fonction du génotypage HPV sont exposés dans les tableaux suivants (Tableaux 9 et 9bis) :

Génotypage HPV	HPV 16	HPV 16 en association avec autre(s) HPV HR	HPV 18 en association avec autre(s) HPV HR	Autre(s) HPV HR (hors 16 et 18)	p
Rémission	7 (36,9%)	4 (20%)	2 (50%)	9 (39,1%)	0,47
Régression	2 (10,5%)	5 (25%)	1 (25%)	6 (26,1%)	0,61
Persistance	2 (10,5%)	9 (45%)	1 (25%)	5 (21,8%)	0,09
Aggravation	8 (**42,1%**)	2 (**10%**)	0 (**0%**)	3 (**13%**)	**0,03**

Génotypage HPV	HPV 16 (seul ou associé)	HPV HR non 16	HPV RI ou BR ou négatif	p
Rémission ou Régression	18 (46,2%)	18 (66,7%)	5 (100%)	**0,04**
Persistance ou Aggravation	21 (53,8%)	9 (33,3%)	0 (0%)	

Tableaux 9 et 9bis - Statut final en fonction du génotypage HPV

Ces résultats montrent une différence statistiquement significative entre le type d'HPV et le statut final (rémission ou régression *versus* persistance ou aggravation) : il y a significativement plus de persistance et d'aggravation chez les patientes porteuses d'un HPV16 par rapport aux autres patientes.

B. Cohorte témoin

1. Description de la cohorte

Cette cohorte est constituée de 59 patientes. La moyenne d'âge au diagnostic de CIN2 est de 29,9 ans avec une distribution allant également de 21 à 40 ans. Quatre patientes sont enceintes (6,8% de la cohorte). Trente-deux patientes présentent un tabagisme actif au diagnostic de CIN2 (54,2%).

La conisation a été réalisée dans une médiane de 63 jours après le diagnostic de CIN2.

2. Diagnostics sur la conisation

Les diagnostics posés sur la conisation de la cohorte témoin sont les suivants :

- pour 4 patientes (6,8%), il n'y a pas de dysplasie sur la pièce de conisation
- pour 11 patientes (18,6%), il y a présence d'une lésion malpighienne intra-épithéliale de bas grade (condylome ou CIN1)
- pour 44 patientes (74,6%), il y a présence d'une lésion de haut grade dont 25 CIN2 (42,4%), 18 CIN3 (30,5%) et un (1,7%) adénocarcinome *in situ (*Figure 47 et Figure 48).

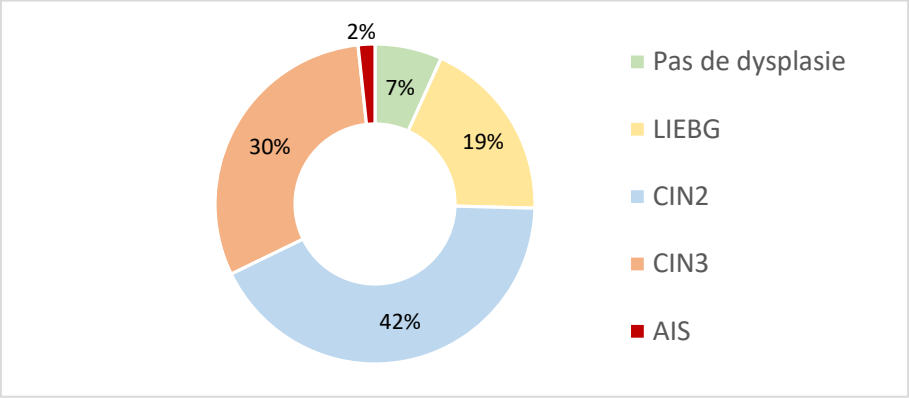

Figure 47 - Répartition des résultats diagnostiques sur la conisation

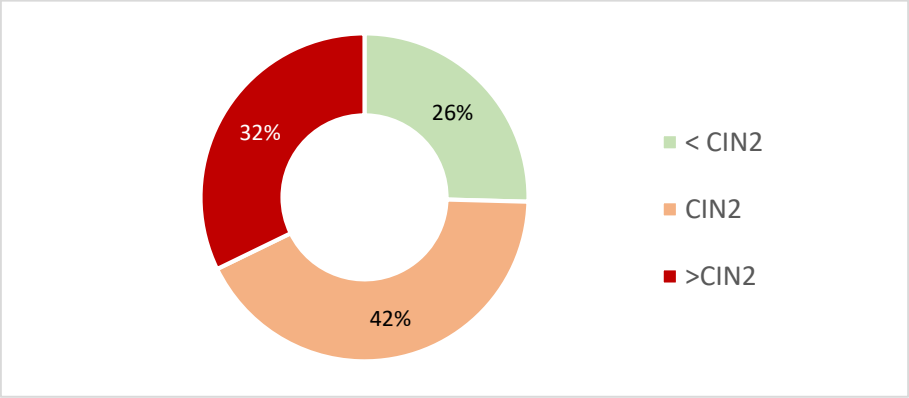

Figure 48 - Autre vision de la répartition des résultats diagnostiques sur la conisation

3. Diagnostics sur la conisation et caractéristiques cliniques

- **Classes d'âge** (Figure 49)

Les patientes de moins de 30 ans ne présentent pas de dysplasie sur la pièce de conisation dans un cas sur 29 (3,4%) contre 3 cas sur 30 (10%) chez les plus de 30 ans.

Les patientes de moins de 30 ans présentent des lésions de bas grade (condylome et CIN1) dans 7 cas sur 29 (24,1%) contre 4 cas sur 30 (13,3%) pour les patientes de plus de 30 ans.

Les patientes de moins de 30 ans présentent des lésions de CIN2 dans 13 cas sur 29 (44,8%) contre 12 cas sur 30 (40%) chez les patientes de plus de 30 ans.

Les patientes de moins de 30 ans présentent des lésions de CIN3 ou plus dans 8 cas sur 29 (27,6%) contre 11 cas sur 30 chez les plus de 30 ans (36,7%).

Aucun de ces résultats ne montre de différence significative. Ainsi, l'âge inférieur ou supérieur à 30 ans n'apparaît pas comme étant un facteur prédictif du risque de retrouver une lésion plus péjorative sur la conisation, chez les patientes ayant un diagnostic de CIN2 sur biopsie.

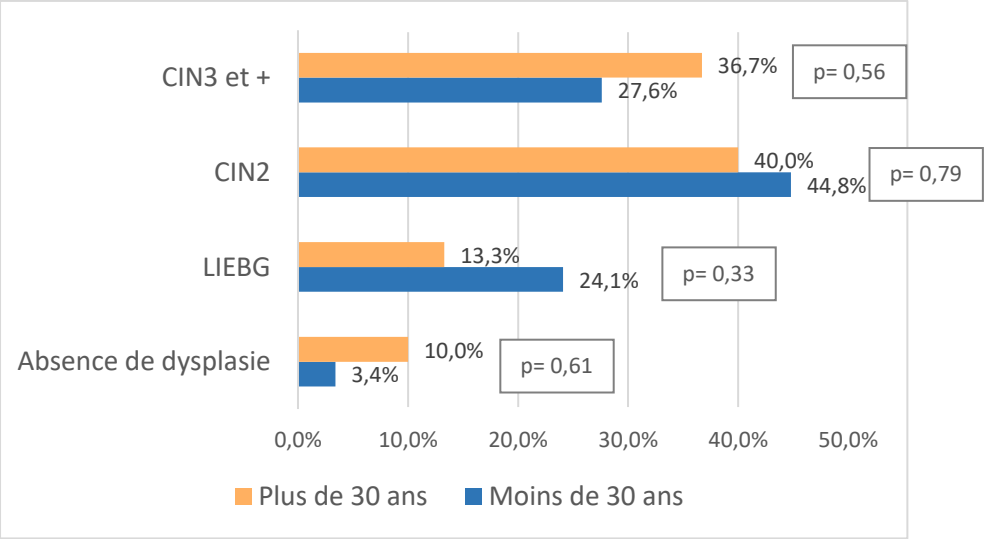

Figure 49 - Diagnostic sur la conisation par classe d'âge

- **Tabagisme** (Figure 50)

Les patientes non-fumeuses ne présentent pas de dysplasie sur la pièce de conisation dans 2 cas sur 27 (7,4%) contre 2 cas sur 32 chez les fumeuses (6,3%), p=0,99.

Les patientes non-fumeuses présentent des lésions de dysplasie de bas grade (condylome et CIN1) dans 5 cas sur 27 (18,5%) contre 18,8% des fumeuses (6 cas sur 32), p=0,99.

Les patientes non-fumeuses présentent des lésions de CIN2 dans 13 cas sur 27 (48,1%) contre 37,5% des fumeuses (12 cas sur 32), p=0,44.

Les patientes non-fumeuses présentent des lésions de CIN3 et plus dans 7 cas sur 27 (25,9%) contre 12 cas sur 32 (37,5%) chez les fumeuses, p=0,41.

Aucun de ces résultats ne montre de différence significative. Le tabagisme n'apparaît pas comme un facteur prédictif du risque de retrouver une lésion plus péjorative sur la conisation chez les patientes ayant une CIN2 sur la biopsie.

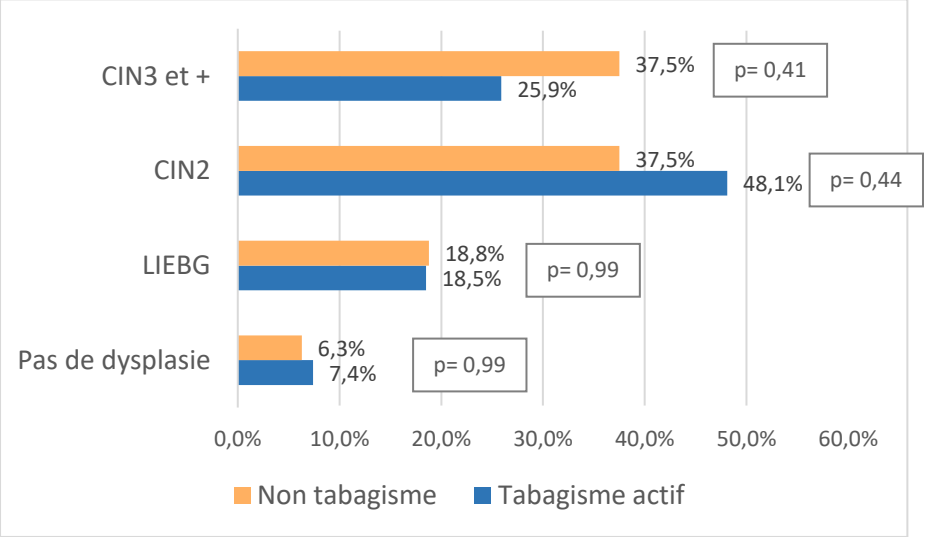

Figure 50 - Diagnostic sur la conisation en fonction du tabagisme

- **Grossesse**

Deux des patientes enceintes au diagnostic présentent des lésions de CIN2 sur la conisation et 2 présentent des lésions de CIN3. L'effectif est trop restreint pour analyse statistique.

4. Relecture anatomopathologique : diagnostics

Les biopsies ont été relues pour les 59 patientes, accompagnées de l'étude immunohistochimique anti-p16 et anti-Ki67. Le diagnostic de CIN2 est confirmé sur 53 d'entre elles (89,8%). Dans 4 cas (6,8%), les biopsies sont classées CIN1 sur la morphologie plus ou moins le résultat de l'immunohistochimie si nous l'estimions utile (anti-p16 à 0 ou 1). Dans 2 cas (3,4%), elles sont classées CIN3 en raison de la morphologie sur l'HES qui montre la présence de mitoses jusqu'au tiers supérieur de l'épithélium avec un immunomarquage par l'anti-p16 positif (Figure 51 et Tableau 10). Les résultats de cette relecture sont superposables à ceux observés pour la relecture de la cohorte surveillance.

L'étude immunohistochimique a été jugée nécessaire dans 18 cas (30,5%). Dans 7 cas, elle a amené à modifier le diagnostic porté sur la seule analyse de l'HES (11,9% de l'ensemble des cas mais 38,9% des cas où l'immunohistochimie était jugée nécessaire).

Concernant le cas particulier de la biopsie pour laquelle la pièce de conisation ultérieure montre un adénocarcinome *in situ*, la première relecture a eu lieu sans avoir connaissance du diagnostic de la conisation et nous avons conclu à des lésions de CIN3. Après avoir pris connaissance du diagnostic posé sur la conisation, nous avons réalisé un immunomarquage anti-p40 (marqueur malpighien) et anti-ACE (marqueur glandulaire) sur la biopsie : les structures dysplasiques étaient négatives pour la p40 et positives pour l'ACE, confirmant le caractère glandulaire et non malpighien de celles-ci, et donc le diagnostic d'adénocarcinome *in situ*.

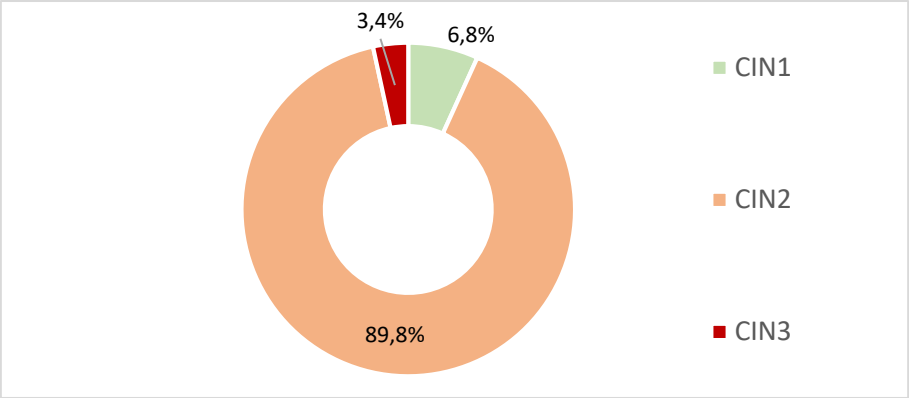

Figure 51 - Diagnostics portés lors de la relecture de la biopsie initiale – cohorte témoin

Identifiant patiente	Age	Diagnostic relecture biopsie	IHC utile ?	Si oui, diagnostic relecture avec IHC	p16	Ki67	HPV	Résultat conisation
1	32	CIN1	non		0	1	NR	CIN2
2	31		*oui*	*CIN1*	0	2	positif HPV HR SAI	Pas de dysplasie
4	28		*oui*	*CIN1*	0	1	positif HPV HR SAI	Pas de dysplasie
14	22	CIN1	non		0	1	positif HPV HR SAI	CIN1
31	27	CIN3	non		3	1	NR	AIS
38	26	CIN3	non		3	2	NR	CIN2

Tableau 10 - Biopsies reclassées en CIN1 ou CIN3 à la relecture – cohorte témoin (NR pour non recherché)

5. Diagnostic sur la conisation et caractéristiques microscopiques de la biopsie initiale

- **Etude immunohistochimique**
  - p16

Le marquage de l'immunohistochimie anti-p16 est évalué à 0 dans 5 cas sur 59 (8,5% des cas), à 1 dans 9 cas (15,3%), à 2 dans 21 cas (35,6%) et à 3 dans 24 cas (40,7%) (Figure 52). Pour les 5 cas avec p16 négative, le diagnostic était dans 4 cas CIN1 et dans un cas CIN2 (sur la morphologie).

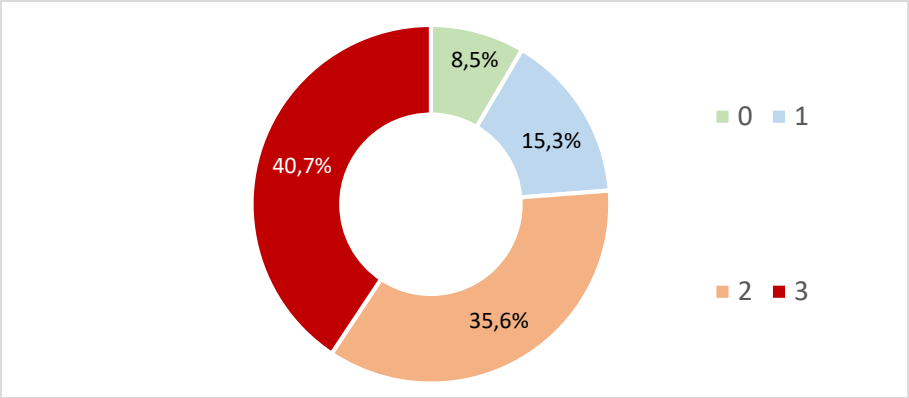

Figure 52 - Evaluation du marquage immunohistochimique anti-p16 – cohorte témoin

Les résultats des diagnostics de la conisation en fonction de la p16 de la biopsie sont exprimés dans le tableau suivant (Tableau 11). Ils montrent que l'expression de la p16 sur une biopsie de CIN2 n'est pas un indicateur de la gravité des lésions qui seront retrouvées ensuite sur la conisation.

p16	0 ou 1	2 ou 3	p
> CIN2	3 (21,4%)	16 (35,6%)	0,49
CIN2	6 (42,9%)	19 (42,2%)	
< CIN2	5 (35 ,7%)	10 (22,2%)	

Tableau 11 - Expression de la p16 sur la biopsie initiale et diagnostics de la conisation

- Ki67

Le marquage anti-Ki67 n'est jamais évalué à 0. Il est à 1 dans 23 cas (39%), à 2 dans 23 cas également et à 3 dans 10 cas (16,9%). Dans 3 cas, il est non contributif du fait de la disparition de la zone lésionnelle sur la lame d'immunohistochimie (épuisement du matériel biopsique) (Figure 53).

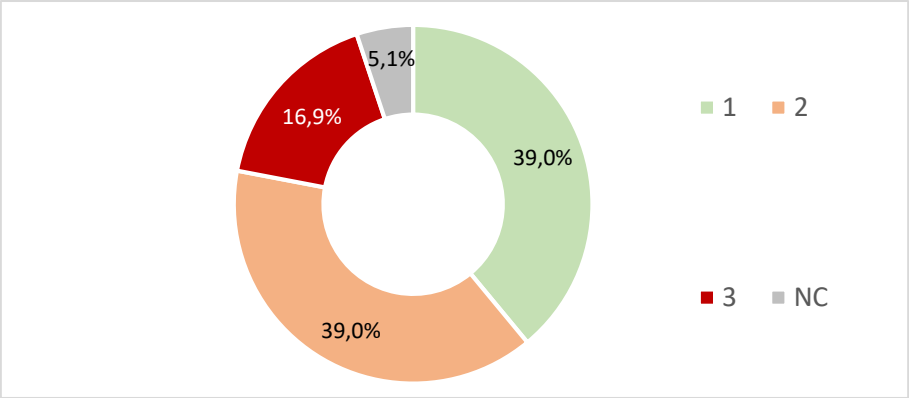

Figure 53 - Evaluation du marquage immunohistochimique anti-Ki67 – cohorte témoin

Les résultats des diagnostics de la conisation en fonction du Ki67 de la biopsie sont exprimés dans le tableau suivant (Tableau 12). De la même façon que pour la p16, le résultat de l'immunomarquage Ki67 sur des biopsies de CIN2 n'apparaît pas comme un indicateur de la gravité des lésions qui seront retrouvées sur la conisation.

Ki67	0 ou 1	2 ou 3	p
> CIN2	7 (30,4%)	11 (33,3%)	0,73
CIN2	9 (39,1%)	15 (45,5%)	
< CIN2	7 (30,4%)	7 (21,2%)	

Tableau 12 - Expression du Ki67 sur la biopsie initiale et diagnostics de la conisation

- **Inflammation**

L'inflammation est jugée absente sur 4 biopsies sur 59 (6,8% des cas). Elle est évaluée à 1 sur 25 biopsies (42,4%), à 2 sur 24 biopsies (40,7%) et à 3 sur 6 biopsies (10,2%). Pour les 55 biopsies (93,2%) présentant un infiltrat inflammatoire, celui-ci est dans 23,7% des cas mononucléé, 66,1% des cas polymorphe et dans 3,4% des cas à polynucléaires neutrophiles.

Il n'est pas mis en évidence de différence statistique significative entre le degré d'intensité de l'inflammation et la sévérité du diagnostic porté sur la conisation. De la même façon, il n'y a pas de différence statistiquement significative entre les différents types d'inflammation et la sévérité du diagnostic porté sur la conisation (Tableau 13 et Tableau 14).

Inflammation	0	1	2	3	p
> CIN2	3 (75%)	9 (36%)	7 (29,2%)	0 (0%)	0,09
CIN2	1 (25%)	10 (40%)	11 (45,8%)	3 (50%)	0,85
< CIN2	0 (0%)	6 (24%)	6 (25%)	3 (50%)	0,35

Tableau 13 - Intensité de l'inflammation sur la biopsie initiale et diagnostics sur la conisation.

Inflammation	Mononucléée	Polymorphe	PNN	p
> CIN2	6 (42,9%)	10 (25,6%)	0 (0%)	0,31
CIN2	6 (42,9%)	16 (41%)	2 (100%)	0,26
< CIN2	2 (14,2%)	13 (33,3%)	0 (0%)	0,26

Tableau 14 - Type d'inflammation sur la biopsie initiale et diagnostics sur la conisation

6. Génotypage HPV de haut risque

La recherche et le génotypage des HPV avaient été réalisés chez 28 des 59 patientes de la cohorte témoin ; toutes étaient porteuses d'un HPV de haut risque (Figure 54) :

- Six (21,4%) étaient porteuses d'un HPV 16 seul ;
- Six (21,4%) étaient positives pour un HPV 16 associé à un ou plusieurs autres génotypes d'HPV à haut risque ;
- Quatre (21,9%) présentaient un seul HPV de haut risque, autre que le 16 ou le 18 ;
- Une présentait une association d'HPV de haut risque, différents du 16 ou du 18 ;
- Onze patientes avaient une détection positive d'HPV HR sans génotypage (présence d'HPV HR sans plus de précision, en raison d'une technique moléculaire différente).

La recherche d'HPV n'avait pas été réalisée chez 31 patientes.

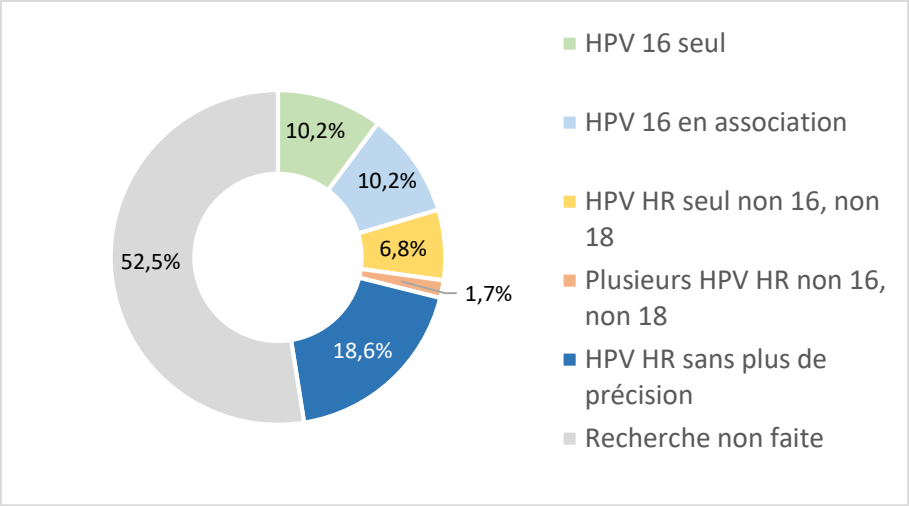

Figure 54 - Génotypage HPV de haut risque dans l'ensemble de la cohorte témoin

Les résultats du diagnostic de la conisation en fonction du génotypage HPV sont exposés dans le tableau suivant (Tableau 15) :

Génotypage HPV	HPV 16	HPV 16 en association avec autre(s) HPV HR	Autre(s) HPV HR (hors 16 et 18)	p
> CIN2	3 (75%)	1 (25%)	0 (0%)	0,13
CIN2	2 (25%)	4 (50%)	2 (25%)	0,48
< CIN2	1 (20%)	1 (20%)	3 (60%)	0,20

Tableau 15 - Diagnostic de la conisation et génotypage HPV HR (chez les patientes chez qui ce dernier avait été réalisé)

Le diagnostic de la conisation n'a pas de lien statistiquement significatif avec le résultat du génotypage HPV.

C. Comparaison des cohortes

Les caractéristiques cliniques et anatomo-pathologiques des deux cohortes sont exprimées dans le tableau suivant (Tableau 16) :

		SURVEILLANCE	TEMOIN	p
	Age moyen (en années)	29,8	29,9	
	Tabagisme	38 (52,1%)	32 (54,2%)	**0,86**
	Non-tabagisme	35 (47,9%)	27 (45,8%)	
	Grossesse	11 (15,1%)	4 (6,8%)	**0,17**
	Pas de grossesse	62 (84,9%)	55 (93,2%)	
Relecture biopsies	**CIN1**	4 (5,7%)	4 (6,8%)	**0,93**
	CIN2	63 (90%)	53 (89,8%)	
	CIN3	3 (4,3%)	2 (3,4%)	
Génotypage HPV	**HPV 16 seul ou en association**	40	12	**0,49**
	HPV HR non 16	28	5	
	Négatif pour HPV HR	5	0	
IHC biopsies	**Jugée nécessaire**	20 (28,6%)	18 (30,5%)	**0,85**
IHC biopsies	**Pas jugée nécessaire**	50 (71,4%)	41 (69,5%)	
	Diagnostic modifié par IHC (par rapport morphologie seule)	8 (11,4%)	7 (11,9%)	**0,99**
	Diagnostic non modifié par IHC	62 (88,6%)	52 (88,1%)	

Tableau 16 - Comparaison des principales caractéristiques cliniques et anatomo-pathologiques des cohortes

Il n'existe pas de différence statistiquement significative pour ces caractéristiques entre les deux cohortes qui sont donc comparables sur ces critères.

D. Description des pratiques au CHU de Bordeaux

Pour les biopsies ayant été réalisées au CHU (c'est-à-dire l'ensemble des biopsies de la cohorte témoin et 21 biopsies de la cohorte surveillance), nous avons recueilli les pratiques en matière d'immunohistochimie, par pathologiste. Le résultat est donné dans le tableau ci-dessous (Tableau 17), montrant malgré de petits effectifs, une hétérogénéité des pratiques entre les pathologistes :

Pathologiste :	**A**	**B**	**C**	**D**	**E**	**F**	**G**	**H**	**I**
Cohorte surveillance	0	0	3	1	2	0	2	11	2
Cohorte témoin	2	5	0	3	7	2	3	25	1
Total de cas/ pathologiste	**2**	**5**	**3**	**4**	**9**	**2**	**5**	**36**	**3**
p16 réalisée	0 (0%)	4 (80%)	0 (0%)	4 (100%)	7 (77,8%)	1 (50%)	1 (20%)	12 (33,3%)	1 (33,3%)
Ki67 réalisé	0 (0%)	4 (80%)	0 (0%)	2 (50%)	5 (55,6%)	1 (50%)	1 (20%)	2 (5,6%)	0 (0%)

Tableau 17 - Immunohistochimies réalisées en fonction du pathologiste (CHU de Bordeaux)

V. Discussion

A. Cohorte surveillance

1. Données cliniques et statut final

Comme nous l'avons vu, 56,2% des patientes de la cohorte surveillance sont en régression ou en rémission à la date des dernières nouvelles (dont 37% en rémission). Ceci est en accord avec les données de la littérature qui décrivent un taux de régression des CIN2 estimé au minimum à 40% (33,35,37,38). Ce taux étant encore plus élevé chez les patientes de moins de 25 ans, certains auteurs proposaient déjà l'abstention thérapeutique et la surveillance des CIN2 chez des patientes jeunes (< 25 ans) (39,40).

Dans notre travail, l'aggravation survient en moyenne dans les 17 mois ce qui est proche de ce qui est constaté par Omori *et al.* dans leur cohorte de CIN2 où la progression des patientes a lieu dans les 18 mois après le diagnostic initial (41).

Dans notre cohorte, dont les patientes avaient moins de 40 ans, nous n'avons pas mis en évidence de différence significative sur l'âge (moins de 30 ans *versus* plus de 30 ans) entre les patientes en rémission ou régression et celles en persistance ou aggravation. Ainsi, devant cette constatation, nous pouvons nous interroger sur un éventuel élargissement jusqu'à 40 ans des dernières recommandations de l'INCa sur la prise en charge des CIN2 ; ces recommandations envisagent l'abstention thérapeutique associée à une surveillance chez une patiente de moins de 30 ans dont la colposcopie est satisfaisante avec une CIN de haut grade peu étendue.

Nous n'avons pas mis en évidence de différence significative sur le statut final entre les fumeuses et les non-fumeuses alors que le tabagisme actif est un facteur connu de persistance des lésions de CIN2 (13). Une des explications possibles est que, lors de la consultation initiale, toutes les patientes fumeuses ont bénéficié d'un conseil d'arrêt du tabac. Or, nous avons recueilli le statut tabagique sur la déclaration faite lors de cette consultation initiale. Ainsi, nous n'avons pas pu prendre en compte le fait qu'un certain nombre de

patientes avait peut-être arrêté de fumer, passant ainsi dans la catégorie « pas de tabagisme actif », avec les effets bénéfiques connus sur leurs lésions cervicales.

2. Données colposcopiques et statut final

Pour Pretorius *et al.* (42), la taille de la lésion semble être pronostique de la gravité d'une lésion du col. Ils constatent que les CIN3 sont plus souvent étendues à plus de 2 quadrants que les CIN2 (5,8% *versus* 30%, p<0,0001). Les recommandations de l'INCa, qui ne préconisent la surveillance des CIN2, chez les moins de 30 ans, que s'il s'agit une lésion « peu étendue », peuvent alors se justifier par le fait de vouloir éviter de sous-estimer la gravité d'une lésion étendue qui a plus de risque d'être une CIN3.

Toutefois, d'après l'étude de Discacciati *et al.* (43), la différence de taux de régression des lésions CIN2 par rapport au taux de progression ou de persistance n'est significative qu'à 3 mois du diagnostic initial (OR régression *versus* persistance/progression= 6,50 [IC95% = 1,20-35,23]), indiquant un taux significativement plus élevé de régression lorsque la lésion est de petite taille (lésion étendue à un quadrant *versus* plus d'un quadrant). Mais pour les temps de suivi ultérieurs, les résultats sont non significatifs. C'est également ce que nous constatons dans notre travail, où ni le nombre de quadrants atteints, ni le grade de la zone de transformation atypique ne montrent de différence significative sur le statut final de la surveillance des patientes avec une CIN2 initiale.

3. Frottis initial et statut final

Dans notre travail, 61,5% des patientes avec un frottis initial classé ASC-H ou HSIL sont en persistance ou aggravation à la date des dernières nouvelles, contre seulement 31,1% des patientes avec un frottis initial classé LSIL ou ASC-US ou normal (p=0,01).

Par ailleurs, Discacciati *et al.* (43), montrent que le taux de régression à 12 mois des CIN2 diagnostiquées après un frottis cervico-utérin initial classé «LSIL » est de 74% (contre environ 40% de l'ensemble des CIN2).

Pour Syrjänen *et al.*, le fait d'avoir un frottis HSIL au contrôle à 6 mois (OR = 47,1 ; IC 95% = 17,3-128,7) ou à 12 mois (OR = 21,5 ; IC 95% = 5,1-90,8) est un indicateur de progression des néoplasies intraépithéliales cervicales chez des femmes suivies pour des CIN1 et des CIN2 (44).

Castle *et al.* (45) étudient chez des patientes ayant une lésion de CIN2 à la biopsie, le risque de retrouver sur la pièce de conisation une lésion de type CIN2 et plus (CIN2+). L'étude porte sur 492 patientes ayant une lésion de CIN2 à la biopsie et ayant été traitées par conisation. Sur l'histologie de la pièce opératoire, une lésion de CIN2+ a été diagnostiquée chez 252 patientes alors qu'une lésion inférieure à une CIN2 a finalement été diagnostiquée chez 240 d'entre elles. Les auteurs observent que le risque de retrouver une lésion de CIN2+ à la conisation chez les patientes ayant une CIN2 à la biopsie varie en fonction du résultat du frottis initial et de l'impression colposcopique : si la patiente a un frottis < HSIL et une impression colposcopique de « bas grade », le risque d'avoir une lésion de CIN2+ est de 37%. À l'inverse, si la patiente a un frottis HSIL et une colposcopie « haut grade », le risque d'avoir une lésion de CIN2+ est de presque 70%. Les auteurs en déduisent que le risque d'avoir une CIN2+ à la conisation parmi les patientes ayant une CIN2 à la biopsie est 2,8 fois plus importante ($p<0,0005$) pour les patientes avec un frottis HSIL que pour celles ayant un frottis < HSIL. De même, par rapport aux patientes dont l'impression colposcopique initiale est de « bas grade », celles chez qui l'impression colposcopique est de « haut grade » ont 1,9 fois plus de risque d'avoir une lésion de CIN2+ à la conisation ($p=0,014$) (46).

Ainsi, un frottis initial classé ASC-H ou HSIL, en augmentant le risque de persistance ou d'aggravation des lésions mais aussi le risque de sous-estimer la lésion à la biopsie, pourrait constituer un indicateur des patientes nécessitant la surveillance la plus étroite voire une conisation d'emblée comme recommandée actuellement.

A contrario, les patientes avec un frottis ASC-US ou LSIL seraient celles pour lesquelles la surveillance serait la plus bénéfique en permettant le délai nécessaire à une régression de leurs lésions et ce, avec un risque plus faible d'aggravation ou de sous-évaluation de la lésion initiale.

4. Etude anatomo-pathologique

- **Inflammation**

Notre travail met en évidence le fait que les patientes dont la biopsie ne présente pas d'inflammation évoluent vers une rémission ou une régression de leur lésion dans 90% des cas *versus* 51,7% des cas où la biopsie est inflammatoire (p=0,04). Ainsi, l'absence d'inflammation serait un indicateur de bon pronostic pour le devenir des lésions de CIN2.

Nous constatons d'ailleurs que toutes les patientes dont la biopsie n'est pas inflammatoire ont un frottis classés « ASC-US » ou « LSIL », ce qui est en soit, nous l'avons vu, un indicateur favorable de l'évolution future.

S'il est admis dans certains organes que l'inflammation chronique peut faire le lit de lésions précancéreuses et cancéreuses (comme par exemple une maladie inflammatoire chronique de l'intestin augmente le risque de cancer du côlon (47,48)) ce paramètre n'a, à notre connaissance, été que peu étudié dans le col.

Hammes *et al.* en 2006 ainsi que Mazibrada *et al.*, en 2008, rapportent le fait qu'un infiltrat macrophagique est significativement associé à la progression vers la malignité du cancer du col (49). Hammes *et al.* constatent également que, dans les CIN, l'infiltrat macrophagique est plus important dans les lésions qui persistent ou progressent que dans les lésions qui régressent et que le nombre de macrophages présents augmentent linéairement avec le grade de la CIN (50). En 2010, Utrera-Barillas *et al.* constatent dans les CIN2, l'existence d'un lien significatif entre le nombre de macrophages et la densité des vaisseaux lymphatiques (51). Il s'agit là d'un facteur favorisant la carcinogenèse.

Cependant, certains auteurs ont défendu la conclusion opposée. C'est le cas de Butsch Kovacic *et al.* dont l'analyse suggère que chez les femmes infectées par l'HPV, un haut niveau d'inflammation est inversement lié à la persistance ou à la progression vers une CIN3 (52).

Le caractère favorable ou défavorable de l'inflammation dans les lésions de CIN2 reste donc débattu et nécessiterait une analyse sur une plus large population afin de pouvoir conclure.

- **Immunohistochimie**

Il est déjà connu que l'utilisation de la p16 améliore la reproductibilité du diagnostic de CIN2 (41,53,54).

Omori *et al.* divisent les CIN2 en 3 groupes selon la régression, la persistance ou l'aggravation de la lésion. L'auteur note que l'expression de la p16 au moment du diagnostic initial (qui est évaluée sur 52 CIN2 et classée en négative/faible/modérée/forte) est plus élevée pour les CIN2 qui s'aggravent. Par ailleurs, une expression forte de la p16 n'est jamais retrouvée dans les groupes « régression » et « persistance ». Une forte expression de la p16 initiale serait en faveur d'une progression des lésions de CIN2 (41).

Dans notre travail, même si les patientes qui s'aggravent ont toutes une p16 évaluée à 2 ou 3, l'expression de la p16 n'est pas statistiquement différente entre les patientes qui sont en régression/rémission et celles en persistance/aggravation. Nous constatons même, parmi les patientes dont l'expression de p16 est évaluée à 3, que 60% sont en rémission ou en régression contre 40% en persistance ou en aggravation.

L'hypothèse d'un mode d'évaluation différent de la p16 dans nos 2 études est envisageable mais nous ne pouvons pas la confirmer à la seule lecture de cet article. Il n'existe en tout cas pas de différence significative dans notre cohorte, entre l'intensité de la p16 avec notre mode d'évaluation et l'évolution ultérieure des patientes porteuses de lésions de CIN2. Cet immunomarquage reste donc un outil diagnostique, utile pour les cas où il existe une hésitation entre lésion néoplasique et réactionnelle, mais ne peut pas être considéré comme un facteur prédictif de l'évolution des CIN2.

Selon Kruse *et al.*, une expression forte de l'antigène Ki67 dans les CIN2 a une valeur pronostique importante et indépendante de la progression de la maladie. Les auteurs classent des lésions de CIN (25 CIN1 et 65 CIN2) en deux groupes : l'un ayant une faible expression du Ki67 et l'autre où les lésions ont une forte expression du Ki67. Au cours de l'étude, il n'a été noté aucune progression des lésions du groupe à faible expression, alors que 30% des lésions du groupe 2 se sont aggravées (p=0,001) (55).

Toutefois, cette étude s'intéresse à la fois à des lésions de CIN1 et de CIN2 et il est probable que la différence significative vienne de ce contingent de CIN1. Notre travail, quant à lui, ne montre pas de différence significative dans l'évolution des CIN2 en fonction du Ki67 initial. C'est également la conclusion de l'étude de Jost *et al.* (56) qui a cherché, pour des CIN2 diagnostiquées sur biopsie, à déterminer un éventuel rôle de p16 et Ki67 pour prédire la régression ou la persistance/progression de la CIN2. Toutes leurs CIN2 avec immunohistochimie sont p16 positive et le Ki67 varie de 35 à 90% sans impact prédictif significatif sur l'évolution ultérieure. Ainsi, à l'instar de la p16 et en complément de celle-ci, le marqueur Ki67 représente une aide diagnostique, sans valeur pronostique.

5. Génotypage HPV et statut final

Castle *et al.* rapportent en 2007 que l'infection par un HPV 16, par rapport aux autres HPV oncogènes, apparaît comme un facteur pronostic péjoratif. Ils ont réparti les patientes ayant une CIN2 à la biopsie entre un 1er groupe qui regroupe les patientes non-porteuses d'HPV ou porteuses d'un HPV non oncogène, un deuxième groupe qui correspond aux patientes ayant un HPV oncogène (HPV 16 exclu) et un troisième groupe correspondant à celles ayant un HPV 16 (seul ou associé à d'autres HPV). Le risque de retrouver une lésion de CIN2 et plus à la conisation a été calculé pour chaque groupe. Le groupe « HPV oncogène non 16 » est le groupe témoin. L'absence d'HPV oncogène est protecteur (risque relatif 0,38, p=0,07). La présence d'un HPV 16 montre un risque relatif de 2,7 (p<0,0005) d'avoir des lésions de CIN2 et plus à la conisation (45). Toutefois, cet article ne s'intéresse pas à l'évolution dans le temps des lésions puisque la conisation a lieu d'emblée.

Trimble *et al.* se sont intéressés à l'évolution dans le temps des lésions de CIN2/CIN3 en fonction du génotypage HPV. Ils ont réalisé le suivi prospectif d'une cohorte de 100 femmes ayant une lésion de CIN2 ou CIN3 à la biopsie. Ils rapportent un taux de régression histologique spontanée (définie par une lésion de CIN1 ou moins sur la conisation) de 28%. Dans cette cohorte, le taux global d'infection HPV est de 100%. Une infection à HPV 16 est retrouvée dans 68% des lésions. Les lésions cervicales liées à un HPV 16 ont moins de chance de régresser comparativement aux lésions liées à un autre type d'HPV (p=0,049) (57). Toutefois, cette

étude inclut à la fois des CIN2 et des CIN3 et n'a été réalisée que sur une courte période (15 semaines) ne laissant pas la possibilité à toutes les lésions qui auraient éventuellement régressé sur une plus longue période, de le faire.

Dans notre travail, nous constatons effectivement que les patientes porteuses d'un HPV HR, sont davantage en rémission ou régression lorsqu'il s'agit d'un HPV non 16 que d'un HPV 16 (66,7% *versus* 46,2%, p=0,04). Ainsi, un HPV HR non 16 serait un facteur de bon pronostic quant à l'évolution future de ces lésions, les lésions causées par un HPV 16 régressant moins que celles causées par un non 16. Toutefois, elles régressent quand même dans 46,2% des cas de notre cohorte. Toutes les patientes de notre cohorte avec des lésions de CIN2, et l'absence d'HPV de haut risque oncogène, régressent.

B. Cohorte témoin

Dans la cohorte témoin, la conisation ayant été réalisée dans la majorité des cas dans les 2 premiers mois suivant la biopsie classée CIN2 (médiane 63 jours), la clairance virale n'a eu que peu de temps pour se faire et il en est de même pour la régression des lésions. Or, la cohorte témoin permet de constater que sur ces 59 patientes dont la biopsie avait été classée CIN2, déjà près de 25% présentent moins que des lésions de CIN2 sur la conisation. Et seulement 42,4% présentent effectivement des lésions de CIN2.

En revanche, la présence de lésions de CIN3 dans 30,5% des cas et *a fortiori* la présence d'un adénocarcinome *in situ* posent le problème de la sous-estimation de la lésion sur la biopsie initiale et/ou lors de la colposcopie. Or, nous l'avons vu, les patientes des cohortes surveillance et témoin sont comparables sur le plan de l'âge, du tabagisme, de la grossesse, des résultats immunohistochimiques et du génotypage HPV. Ceci soulève la question du risque que représente pour ces patientes, et plus largement pour l'ensemble des patientes porteuses d'une CIN2, l'abstention thérapeutique. Cette même abstention thérapeutique qui dans la cohorte surveillance est bénéfique à près de la moitié des patientes qui ne nécessite plus de conisation.

C'est pour cela qu'il nous semble primordial de pouvoir identifier des indicateurs de l'évolution de cette lésion. Nous l'avons vu au chapitre précédent, le résultat du frottis initial et le génotypage HPV sont des éléments qui pourraient orienter la prise en charge de ces patientes. En effet, comme nous l'avons déjà mentionné, pour Castle *et al.*, la présence d'un HPV 16 augmente de façon significative le risque relatif d'avoir des lésions de CIN2 et plus à la conisation (45). Les mêmes auteurs déduisent que le risque d'avoir une CIN2 ou plus à la conisation parmi les patientes ayant une CIN2 à la biopsie est presque triplé pour les patientes avec un frottis HSIL (par rapport à celle ayant un frottis de bas grade).

Dans notre cohorte témoin, nous n'avons pas de différence significative sur le diagnostic porté à la conisation en fonction du type d'HPV. Toutefois, nous n'avons pu recueillir le génotypage HPV que pour 17 patientes. En effet, 11 patientes dont la biopsie avait été réalisée avant 2012 ont eu une détection d'HPV HR sans génotypage et 31 n'avaient pas eu de recherche d'HPV car il n'y avait alors pas d'indication à la réaliser. Nous manquons donc certainement de puissance statistique pour mettre ce lien en évidence.

Une autre des limites de notre travail est que, pour cette cohorte témoin rétrospective, nous n'avons pas pu comparer le résultat de la conisation avec le résultat du frottis initial, très souvent réalisé en dehors du CHU.

C. Pratiques en anatomo-pathologie

1. Relecture

La relative bonne concordance que nous observons à la relecture est étonnante pour des lésions dont le diagnostic est réputé subjectif et peu reproductible entre pathologistes (58). Toutefois, il existe là un biais majeur lié au fait que nous savions que les lésions que nous relisions avaient été classées à la première lecture en CIN2, ce qui était le premier critère d'inclusion pour les deux cohortes.

Ce diagnostic intermédiaire entre CIN1 et CIN3 est aussi rendu difficile par l'hétérogénéité entre biopsies. Par exemple, la surface à examiner qui varie d'une biopsie à

l'autre, à laquelle peuvent s'ajouter d'éventuels problèmes d'inclusion rendant difficile l'évaluation par tiers de l'épithélium (Figure 55 et Figure 56).

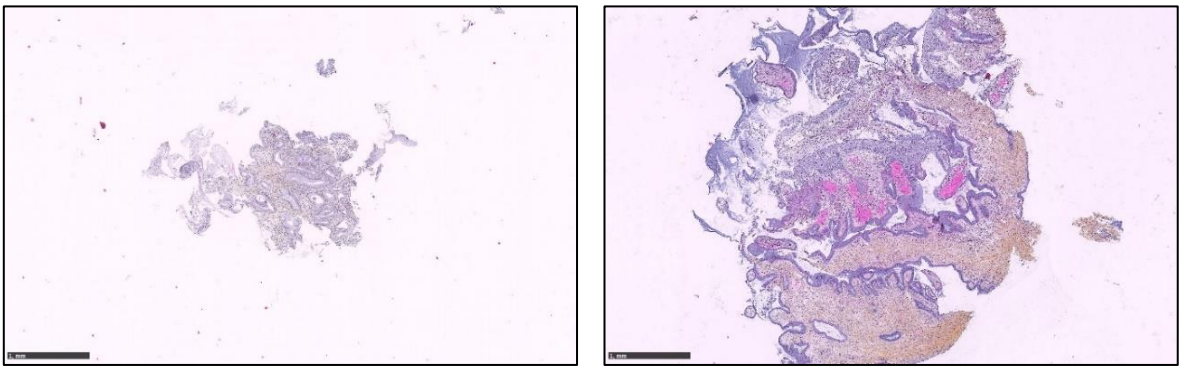

Figure 55 - Hétérogénéité de taille entre biopsies cervicales. HES au grossissement x2,5

A gauche : patiente n°42 - cohorte surveillance

A droite : patiente n°20 - cohorte surveillance

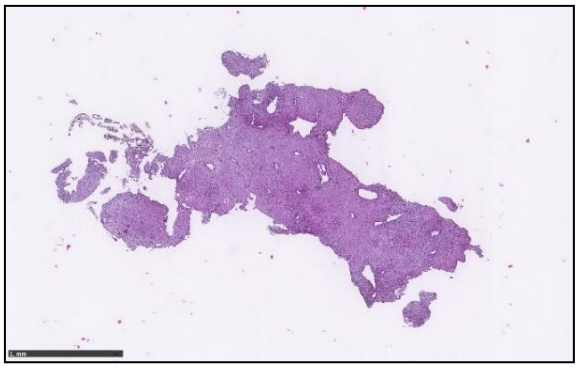

Figure 56 - Inclusion défavorable. HES au grossissement x2,5

Patiente n°60 – cohorte surveillance

A la relecture, nous avons modifié le diagnostic pour 7 cas de la cohorte surveillance et 6 de la cohorte témoin. Sur ces 13 cas, 8 cas ont été reclassés en CIN1, dont 6 devant une morphologie évocatrice associée à une p16 négative. Toutefois, pour les 2 autres cas la p16 était positive (respectivement cotée à 3 et 2) et c'est donc la morphologie qui a primé. En effet, une p16 positive est possible dans les néoplasies cervicales intra-épithéliales de bas

grade (18). Tsoumpou *et al.*, dans leur méta-analyse de 61 études publiées sur la corrélation de l'immunohistochimie anti-p16 et du degré d'atypie cytologique ou histologique, constatent d'ailleurs qu'en histologie, 2% des biopsies normales, 38% des CIN1, 68% des CIN2 et 82% des CIN3 présentent un marquage diffus par l'anticorps anti-p16 (59). Les 2 patientes pour qui les biopsies ont été reclassées en CIN1 avec une p16 positive appartiennent à la cohorte surveillance et sont, à la date des dernières nouvelles, en régression.

Pour les 5 biopsies reclassées CIN3, c'est la présence de mitoses au niveau du tiers supérieur de l'épithélium qui est à l'origine de ce diagnostic. Si une p16 positive est plutôt en faveur d'une CIN de haut grade, elle ne permet toutefois pas de différencier CIN2 et CIN3 (18).

Parmi les 3 patientes de la cohorte surveillance reclassées en CIN3, 2 sont en aggravation et une en persistance à la date des dernières nouvelles.

Parmi les 2 patientes de la cohorte témoin, une présentait des lésions de CIN2 sur la conisation, l'autre des lésions d'adénocarcinome *in situ*. Pour ce dernier cas, c'est donc à la lumière du diagnostic de la conisation que nous avons réalisé une immunohistochimie anti-p40 (marqueur malpighien) et anti-ACE (marqueur glandulaire) qui a mis en évidence le caractère glandulaire des structures dysplasiques (Figure 57 et Figure 58), non évoqué sur la morphologie seule. Si le diagnostic d'adénocarcinome *in situ* n'avait pas été fait sur la biopsie initiale, et nous avait également échappé à la relecture, nous avions toutefois reclassé la biopsie en CIN3 ce qui, même dans le cadre de ce travail, nécessitait une conisation qui permettait de redresser le diagnostic.

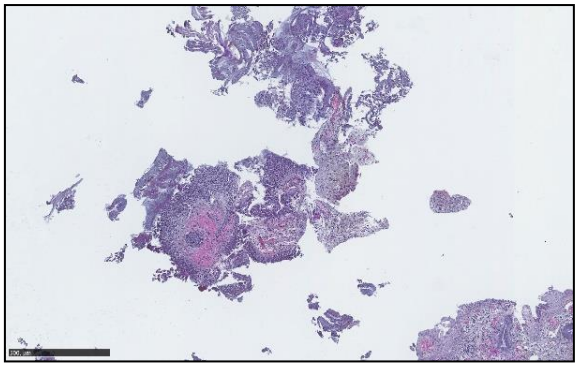

Figure 57 - Biopsie de la patiente n°31 de la cohorte témoin, présentant des lésions d'AIS sur la conisation. HES, grossissement x5.

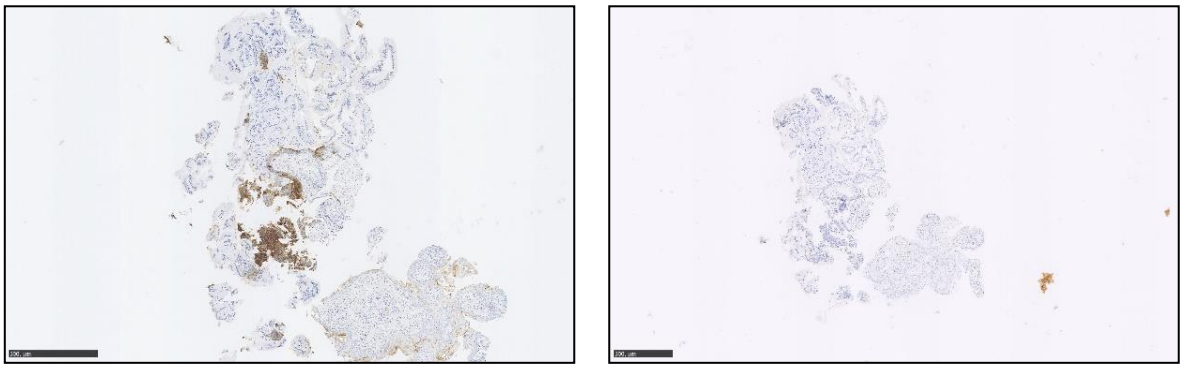

Figure 58 - Immunohistochimies anti-ACE positive (à gauche) et anti-p40 négative (à droite).

2. Immunohistochimies

La différence significative que nous observons dans la pratique de l'immunohistochimie anti-p16 entre les biopsies vues au CHU et les biopsies vues dans les laboratoires privés (38,1% des cas *versus* 91,8%, p<0,001) peut s'expliquer par le fait que réaliser une immunohistochimie permet la valorisation de l'acte d'un point de vue de la tarification. Ainsi, une biopsie cervicale seule est rémunérée à hauteur de 28€ alors qu'une biopsie accompagnée d'une ou de 2 immunohistochimies rapportera 76€ (60).

Toutefois, cette différence ne peut pas s'expliquer uniquement par une logique financière. En effet, la formation en médecine se fait en grande partie par compagnonnage et en l'absence de recommandations précises, les pratiques enseignées dépendent donc de chaque « école » et de chaque praticien. D'ailleurs, les pratiques diffèrent au sein même du CHU (Tableau 17). L'expérience de chaque pathologiste en pathologie cervicale influe également probablement sa propension à demander une immunohistochimie anti-p16. Celle-ci permettant de conforter son diagnostic dans les cas douteux.

De plus, comme nous l'avons déjà noté, l'utilisation de la p16 améliore la reproductibilité du diagnostic de CIN2 (41,53,54).

VI. Conclusion

Les néoplasies cervicales intra-épithéliales de haut grade atteignent de plus en plus des femmes jeunes en âge de procréer. Les conséquences obstétricales ultérieures sont le principal écueil du traitement de choix actuel des CIN2 qu'est la conisation.

Les taux élevés de régression spontanée des lésions de CIN2 (près de 40%) vont dans le sens des recommandations actuelles de l'INCa qui envisagent la possibilité de surveiller une patiente porteuse de néoplasie cervicale intra-épithéliale de haut grade, au lieu de réaliser d'emblée une conisation. Toutefois, ces recommandations sont actuellement nuancées par l'âge (qui doit être inférieur à 30 ans) et par l'étendue de la lésion (qui se doit d'être « peu étendue », sans plus de précision). Notre travail ne montre pas de différence significative entre l'évolution des femmes porteuses de CIN2 de moins de 30 ans et celles entre 30 et 40 ans. Il ne met pas non plus en évidence de différence significative sur le critère du nombre de quadrants atteints à la colposcopie initiale. Dans notre cohorte surveillance, c'est ainsi plus d'une patiente sur 2 qui, grâce à une surveillance active, ne nécessite pas de conisation.

Ces résultats, s'ils étaient confirmés sur une cohorte de plus grande taille, pourraient permettre d'étendre cette recommandation de surveillance première des CIN2 aux patientes jusqu'à 40 ans et ce, sans critère de taille de la lésion à l'examen colposcopique.

La recherche d'autres facteurs prédictifs de l'évolution des CIN2 souligne que le résultat du frottis initial est un bon indicateur de l'évolution ultérieure. Si la principale crainte lors de la surveillance est de laisser évoluer une patiente vers une lésion plus péjorative ou de sous-estimer la lésion initiale, le résultat du frottis initial pourrait permettre de sélectionner les patientes pour lesquelles la surveillance présentera le meilleur rapport bénéfice/risque (frottis initial ASC-US/LSIL) et celles pour lesquelles il sera préférable de réaliser d'emblée une conisation (patientes se présentant initialement avec un frottis ASC-H/HSIL).

De plus, un HPV non 16, *a fortiori* un HPV de risque indéterminé ou de bas risque, sont des indicateurs en faveur de la bonne évolution future, justifiant la possibilité d'une

surveillance alors que les patientes porteuses d'un HPV 16 seraient directement dirigées vers la conisation.

Notre travail a également mis en évidence que l'absence d'inflammation associée à ces lésions de CIN2 serait un indicateur de bon pronostic ; ceci mériterait d'être évalué à plus grande échelle.

En revanche, notre travail ne confirme pas l'intérêt des marqueurs immunohistochimiques p16 et Ki67 pour prédire l'évolution des lésions des CIN2. La p16 permet toutefois d'améliorer la reproductibilité diagnostique devant ce diagnostic difficile et parfois subjectif.

Nos conclusions nécessiteraient bien évidemment d'être vérifiées sur une cohorte de patientes de plus grande taille afin de confirmer ou non ces propositions de prise en charge.

En conclusion, la surveillance des CIN2 est une alternative intéressante à la conisation. D'après notre travail, cette prise en charge serait bénéfique à plus d'une patiente sur deux. Préciser les critères de sélection des patientes éligibles à la surveillance (en particulier d'après le frottis initial et le génotypage d'HPV) pourrait permettre d'élargir cette surveillance aux patientes porteuses de lésions de CIN2, en minimisant les risques. Dans tous les cas, la surveillance se devra d'être rapprochée et l'information et l'adhésion de la patiente à la prise en charge devront être optimales.

ANNEXES

ANNEXE 1 – Classification des HPV selon l'IARC (2012) (61)

Group	HPV types	Comments
Alpha HPV types		
1	16	Most potent HPV type, known to cause cancer at several sites
1	18, 31, 33, 35, 39, 45, 51, 52, 56, 58, 59	Sufficient evidence for cervical cancer
2A	68	Limited evidence in humans and strong mechanistic evidence for cervical cancer
2B	26, 53, 66, 67, 70, 73, 82	Limited evidence in humans for cervical cancer
2B	30, 34, 69, 85, 97	Classified by phylogenetic analogy to HPV types with sufficient or limited evidence in humans
3	6, 11	..
Beta HPV types		
2B	5 and 8	Limited evidence for skin cancer in patients with epidermodysplasia verruciformis
3	Other beta and gamma types	..

Table 2: Human papillomavirus (HPV) types assessed by the IARC Monograph Working Group

Groupe	Type de VPH	Commentaires
	Types VPH alpha	
1	16	Le plus puissant des VPHs, responsabilité avérée pour plusieurs types de cancer
1	18, 31, 33, 35, 39, 45, 51, 52, 56, 58, 59	Preuves suffisantes pour le cancer du col de l'utérus
2A	68	Preuves limitées chez l'Homme et preuves mécanistiques solides pour le cancer du col de l'utérus
2B	26, 53, 66, 67, 70, 73, 82	Preuves limitées chez l'Homme pour le cancer du col de l'utérus
2B	30, 34, 69, 85, 97	Classés par analogie phylogénétique avec les types de VPHs pour lesquels les preuves sont suffisantes ou limitées chez l'Homme
3	6, 11	-
	Types VPH bêta	
2B	5 et 8	Preuves limitées pour le cancer de la peau chez les patients atteints d'épidermodysplasie verruciforme
3	Autres types bêta et gamma	-

ANNEXE 2 – Classification des cancers du col de l'utérus selon l'OMS (2014)

WHO Classification of tumours of the uterine cervix[a,b]

Epithelial tumours	
Squamous cell tumours and precursors	
Squamous intraepithelial lesions	
Low-grade squamous intraepithelial lesion	8077/0
High-grade squamous intraepithelial lesion	8077/2
Squamous cell carcinoma, NOS	8070/3
Keratinizing	8071/3
Non-keratinizing	8072/3
Papillary	8052/3
Basaloid	8083/3
Warty	8051/3
Verrucous	8051/3
Squamotransitional	8120/3
Lymphoepithelioma-like	8082/3
Benign squamous cell lesions	
Squamous metaplasia	
Condyloma acuminatum	
Squamous papilloma	8052/0
Transitional metaplasia	
Glandular tumours and precursors	
Adenocarcinoma in situ	8140/2
Adenocarcinoma	8140/3
Endocervical adenocarcinoma, usual type	8140/3
Mucinous carcinoma, NOS	8480/3
Gastric type	8482/3
Intestinal type	8144/3
Signet-ring cell type	8490/3
Villoglandular carcinoma	8263/3
Endometrioid carcinoma	8380/3
Clear cell carcinoma	8310/3
Serous carcinoma	8441/3
Mesonephric carcinoma	9110/3
Adenocarcinoma admixed with neuroendocrine carcinoma	8574/3
Benign glandular tumours and tumour-like lesions	
Endocervical polyp	
Müllerian papilloma	
Nabothian cyst	
Tunnel clusters	
Microglandular hyperplasia	
Lobular endocervical glandular hyperplasia	
Diffuse laminar endocervical hyperplasia	
Mesonephric remnants and hyperplasia	
Arias Stella reaction	
Endocervicosis	
Endometriosis	
Tuboendometrioid metaplasia	
Ectopic prostate tissue	
Other epithelial tumours	
Adenosquamous carcinoma	8560/3
Glassy cell carcinoma	8015/3
Adenoid basal carcinoma	8098/3
Adenoid cystic carcinoma	8200/3
Undifferentiated carcinoma	8020/3
Neuroendocrine tumours	
Low-grade neuroendocrine tumour	
Carcinoid tumour	8240/3
Atypical carcinoid tumour	8249/3
High-grade neuroendocrine carcinoma	
Small cell neuroendocrine carcinoma	8041/3
Large cell neuroendocrine carcinoma	8013/3
Mesenchymal tumours and tumour-like lesions	
Benign	
Leiomyoma	8890/0
Rhabdomyoma	8905/0
Others	
Malignant	
Leiomyosarcoma	8890/3
Rhabdomyosarcoma	8910/3
Alveolar soft-part sarcoma	9581/3
Angiosarcoma	9120/3
Malignant peripheral nerve sheath tumour	9540/3
Other sarcomas	
Liposarcoma	8850/3
Undifferentiated endocervical sarcoma	8805/3
Ewing sarcoma	9364/3
Tumour-like lesions	
Postoperative spindle-cell nodule	
Lymphoma-like lesion	
Mixed epithelial and mesenchymal tumours	
Adenomyoma	8932/0
Adenosarcoma	8933/3
Carcinosarcoma	8980/3
Melanocytic tumours	
Blue naevus	8780/0
Malignant melanoma	8720/3
Germ cell tumours	
Yolk sac tumour	
Lymphoid and myeloid tumours	
Lymphomas	
Myeloid neoplasms	
Secondary tumours	

ANNEXE 3 – Système de Bethesda (2001)

SYSTÈME DE BETHESDA 2001 (résumé)

QUALITÉ DU PRÉLÈVEMENT

- ❒ **Satisfaisant pour évaluation**
- ❒ **Non satisfaisant pour évaluation (préciser la raison)**

INTERPRÉTATION/RÉSULTAT

❒ **Absence de lésion malpighienne intra-épithéliale ou de signe de malignité *(NIL/M)*.**

S'il y a lieu, préciser :

- présence de micro-organismes : *Trichomonas vaginalis* ; éléments mycéliens, par exemple évoquant le candida ; anomalies de la flore vaginale évoquant une vaginose bactérienne ; bactéries de type actinomyces ; modifications cellulaires évoquant un herpès simplex ;
- autres modifications non néoplasiques : modifications réactionnelles (inflammation, irradiation, ou présence d'un dispositif intra-utérin) ; présence de cellules glandulaires bénignes post-hystérectomie ; atrophie.

❒ **Anomalies des cellules malpighiennes :**

- atypies des cellules malpighiennes (ASC) : de signification indéterminée (ASC-US) ou ne permettant pas d'exclure une lésion malpighienne intra-épithéliale de haut grade (ASC-H) ;
- lésion malpighienne intra-épithéliale de bas grade (LSIL), regroupant koïlocytes/dysplasie légère/CIN 1 ;
- lésion malpighienne intra-épithéliale de haut grade (HSIL), regroupant dysplasies modérée et sévère, CIS/CIN 2 et CIN 3. Le cas échéant présence d'éléments faisant suspecter un processus invasif (sans autre précision) ;
- carcinome malpighien.

❒ **Anomalies des cellules glandulaires :**

- atypies des cellules glandulaires (AGC) : endocervicales, endométriales ou sans autre précision (NOS) ;
- atypies des cellules glandulaires en faveur d'une néoplasie : endocervicales ou sans autre précision (NOS) ;
- adénocarcinome endocervical *in situ* (AIS) ;
- adénocarcinome.

❒ **Autres (liste non limitative) :**

- cellules endométriales chez une femme âgée de 40 ans ou plus.

ANNEXE 4 – Extrait des recommandations INCa sur la « Conduite à tenir devant une femme ayant une cytologie cervico-utérine anormale » (2016)

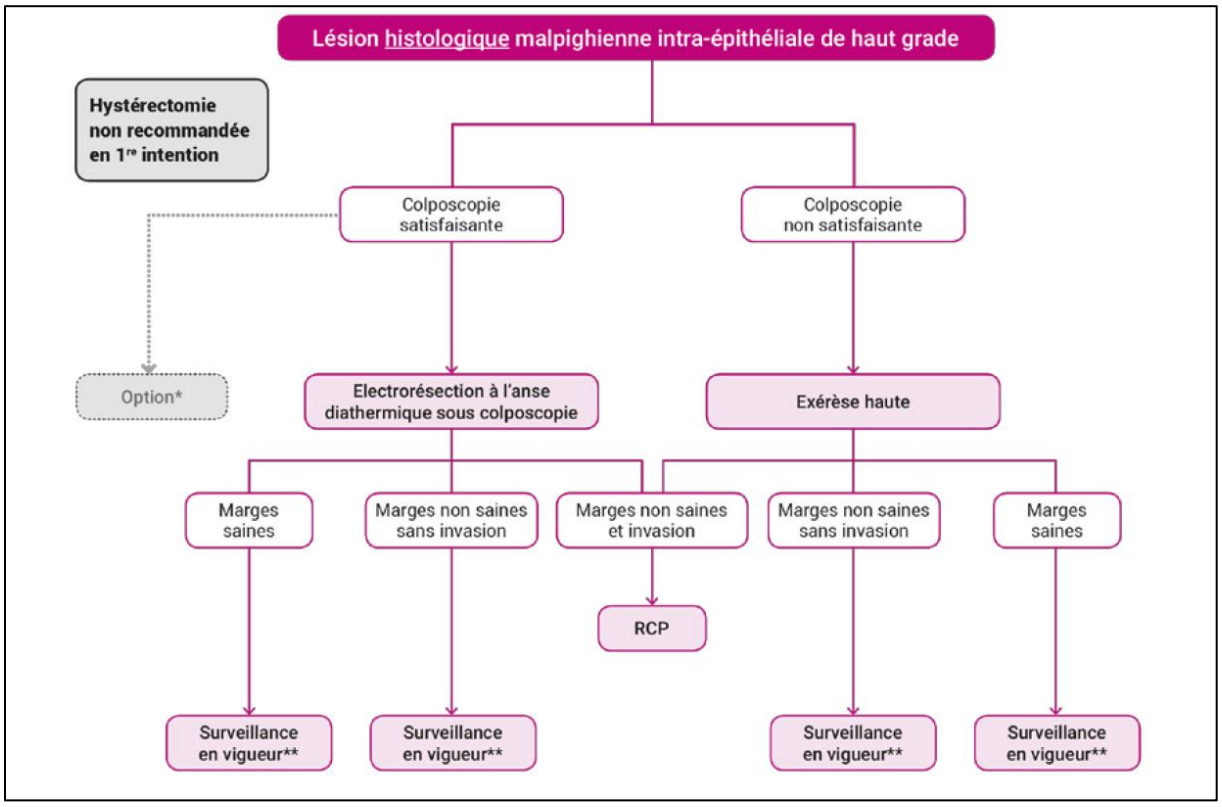

* Option : si la lésion présente un aspect colposcopique sans aucun signe d'invasion, est peu étendue et si la jonction pavimento-cylindrique est vue, une destruction ou une abstention-surveillance peut être proposée chez une patiente âgée de moins de 30 ans, consentante et acceptant le principe d'une surveillance régulière (par cytologie et colposcopie +/- biopsie tous les 6 mois pendant 2 ans maximum).

** Les modalités de surveillance post-thérapeutique n'ont été pas évaluées dans ce document. Dans l'attente de leur mise à jour, les recommandations en vigueur sont donc celles de l'ANAES de 2002.

REFERENCES BIBLIOGRAPHIQUES

1. Kamina P. et al. Anatomie clinique de l'appareil génital féminin. EMC - Gynécologie. 2003;1-28 [Article 10-A-10].

2. IARC. Colposcopie et Traitement des Néoplasies Cervicales Intraépithéliales : Manuel à l'usage des débutants. [en ligne]. Disponible sur http://screening.iarc.fr (consulté le 31/01/17).

3. Netter FH. Atlas d'anatomie humaine. In: 2ème édition. Elsevier-Masson; 2003.

4. Wheater et al. Atlas d'histologie fonctionnelle de Wheater. In: 3ème édition. De Boeck supérieur; 2015.

5. Cancers du col utérin. [en ligne]. Disponible sur http://www.chups.jussieu.fr (consulté le 10/02/17).

6. L. Frappart et al. Histopathology and cytopathology of the Uterine Cervix. Digital Atlas. IARC screening group; 2004.

7. INCa. Les cancers en France. Les Données. 2015.

8. INCa. Conduite à tenir devant une femme ayant une cytologie cervico-utérine anormale. Collection recommandations et référentiels. 2016.

9. Gonthier C., Heitz D. Cancer du col de l'utérus. EMC - AKOS Traité Médecine. 2016;11(1):1-5 [Article 3-1250].

10. Duport N. et al. Le cancer du col de l'utérus : état des connaissances en 2014. Coord Sci. 2014;220.

11. Centre national de référence des Papillomavirus humains (CNR HPV), Institut Pasteur. [en ligne]. Disponible sur : http://www.pasteur.fr/ip/easysite/pasteur/fr/sante/info-hpv (consulté le 12/02/17).

12. HAS. Dépistage et prévention du cancer du col de l'utérus. Actualisation du référentiel de pratiques de l'examen périodique de santé. 2013.

13. Rakotomahenina H. et al. Épidémiologie, prévention et dépistage du cancer du col de l'utérus. 2015;(EMC-Gynécologie 2015;11(1):1-12 [Article 605-A-15].).

14. Bohbot J.-M., Marchal A. Infections sexuellement transmissibles. EMC - Gynécologie. 2017;1-8 [Article 360-A-10].

15. InVS. Données épidémiologiques sur le cancer du col de l'utérus - État des connaissances. 2008.

16. Kurman R. J., International Agency for Research on Cancer, World Health Organization, éditeurs. WHO Classification of Tumours of Female Reproductive Organs. 4th ed. Lyon: International Agency for Research on Cancer; 2014. 307 p.

17. Tavassoli F.A., Devilee P., éditeurs. WHO Classification of Tumours. Pathology and Genetics of Tumours of the Breast and Female Genital Organs. 3rd ed. Lyon: IARC Press; 2003.

18. Darragh T. M. et al. The Lower Anogenital Squamous Terminology Standardization Project for HPV-Associated Lesions: Background and Consensus Recommendations from the College of American Pathologists and the American Society for Colposcopy and Cervical Pathology. Arch Pathol Lab Med. 2012;136(10):1266-97.

19. Bergeron C. Détection de la p16 dans les lésions précancéreuses du col utérin. Ann Pathol. 2010;30(5):105-6.

20. Missaoui N. et al. La surexpression de p16INK4A est un marqueur utile des lésions du col utérin. Ann Biol Clin. 2010;68 (4):409-14.

21. Nam E. J. et al. Expression of the p16INK4a and Ki-67 in relation to the grade of cervical intraepithelial neoplasia and high-risk human papillomavirus infection. J Gynecol Oncol. 2008;19(3):162.

22. HAS. Conditions pré-analytiques de réalisation de la recherche du génome (ADN) des HPV oncogènes à partir de FCU. 2013.

23. Borne H. Aspects colposcopiques des transformations atypiques mineures ou G1. Mises À Jour CNGOF. 2013.

24. Carcopino X. et al. Traitement des néoplasies intraépithéliales du col de l'utérus : laser, cryothérapie, conisation, résection à l'anse. 2011.

25. INCa. Le cancer du col de l'utérus en France : état des lieux 2010, Boulogne-Billancourt, juillet 2010. 2010.

26. Brun J-L. Vaccination contre le papillomavirus humain. J Gynécologie Obstétrique Biol Reprod. 2008;37(1):S155-66.

27. Maura G et al. Dépistage du cancer du col de l'utérus et actes associés chez les femmes de moins de 25 ans entre 2007 et 2013 en France : une étude sur les bases de données médico-administratives françaises. Bull Epidémiol Hebd. 2017;(2-3):32-8.; 2017.

28. Barré S. et al. Évaluation médico-économique du dépistage du cancer du col de l'utérus en France. 2017;Bull Epidémiol Hebd. 2017;(2-3):48-58.

29. INCa. Généralisation du dépistage du cancer du col de l'utérus / étude médico-économique / Phase 2. 2016.

30. Consensus et RPC. Conduite à tenir devant une patiente ayant un frottis cervico-utérin anormal : actualisation 2002. Gynécologie Obstétrique Fertil. 2003;31:974–985.

31. Brie C. et al. Étude cas-témoin des conséquences obstétricales de la conisation. J Gynécologie Obstétrique Biol Reprod. 2016;45(2):192-7.

32. Baldauf J.-J. et al. Prévention des conséquences obstétricales des conisations à l'anse diathermique, est-ce possible ? J Gynécologie Obstétrique Biol Reprod. 2014;43(1):19-25.

33. Carcopino X. et al. La CIN 2 mérite-t-elle la même prise en charge que la CIN 3 ? Gynécologie Obstétrique Fertil. 2011;39(2):94-9.

34. Samson S.-L. et al. The Effect of Loop Electrosurgical Excision Procedure on Future Pregnancy Outcome: Obstet Gynecol. 2005;105(2):325-32.

35. Collège Français des Pathologistes. Tumeurs du col utérin. [en ligne]. Disponible sur http://campus.cerimes.fr/ (consulté le 28/01/17).

36. Kyrgiou M. et al. Obstetric outcomes after conservative treatment for intraepithelial or early invasive cervical lesions: systematic review and meta-analysis. The Lancet. 2006;367(9509):489-98.

37. Castle P. E. et a. Evidence for Frequent Regression of Cervical Intraepithelial Neoplasia–Grade 2: Obstet Gynecol. 2009;113(1):18-25.

38. Madar H. et al. Abstention et surveillance des CIN2 : une alternative à la conisation ? 2015.

39. McAllum B. et al. Is the treatment of CIN 2 always necessary in women under 25 years old? Am J Obstet Gynecol. 2011;205(5):478.e1-478.e7.

40. Fuchs K. et al. Management of Cervical Intraepithelial Neoplasia 2 in Adolescent and Young Women. J Pediatr Adolesc Gynecol. 2007;20(5):269-74.

41. Omori M. Estimation of Prognoses for Cervical Intraepithelial Neoplasia 2 by p16 INK4a Immunoexpression and High-Risk HPV In Situ Hybridization Signal Types. Am J Clin Pathol. 2007;128(2):208-17.

42. Pretorius R.G. et al. Inappropriate gold standard bias in cervical cancer screening studies. Int J Cancer. 2007;121(10):2218-24.

43. Discacciati M.G. et al. Outcome of expectant management of cervical intraepithelial neoplasia grade 2 in women followed for 12 months. Eur J Obstet Gynecol Reprod Biol. 2011;155(2):204-8.

44. Syrjänen K. et al. K. Persistent high-risk human papillomavirus infections and other end-point markers of progressive cervical disease among women prospectively followed up in the New Independent States of the Former Soviet Union and the Latin American

Screening study cohorts. Int J Gynecol Cancer Off J Int Gynecol Cancer Soc. 2009;19(5):934-42.

45. Castle P. et al. The Relationship of Community Biopsy-Diagnosed Cervical Intraepithelial Neoplasia Grade 2 to the Quality Control Pathology-Reviewed Diagnoses: An ALTS Report. Am J Clin Pathol. 2007;127(5):805-15.

46. Muszynski et al. Faut-il encore traiter les CIN2 ? Extr Mises À Jour En Gynécologie Médicale. 2009;2009.

47. Altwegg R, Peyrin-Biroulet L. Maladie de Crohn chez l'adulte. EMC - Gastro-Entérologie. 2016;11(3).

48. Buisson A, Bommelaer G, Peyrin-Biroulet L. Rectocolite hémorragique : épidémiologie, physiopathologie, diagnostic, histoire naturelle et stratégie thérapeutique. EMC - Gastro-Entérologie. 2012;7(4):1-19.

49. Mazibrada J. et al. Interaction between inflammation and angiogenesis during different stages of cervical carcinogenesis. Gynecol Oncol. 2008;108(1):112-20.

50. Hammes L. et al. Macrophages, inflammation and risk of cervical intraepithelial neoplasia (CIN) progression—Clinicopathological correlation. Gynecol Oncol. avr 2007;105(1):157-65.

51. Utrera-Barillas D. et al. The role of macrophages and mast cells in lymphangiogenesis and angiogenesis in cervical carcinogenesis. Exp Mol Pathol. oct 2010;89(2):190-6.

52. Butsch Kovacic M. et al. Epidemiologic analysis of histologic cervical inflammation: relationship to human papillomavirus infections. Hum Pathol. juill 2008;39(7):1088-95.

53. Klaes R. et al. p16INK4a Immunohistochemistry Improves Interobserver Agreement in the Diagnosis of Cervical Intraepithelial Neoplasia. Am J Surg Pathol. 2002;26(11):1389-99.

54. Bergeron C. et al. Conjunctive p16INK4a Testing Significantly Increases Accuracy in Diagnosing High-Grade Cervical Intraepithelial Neoplasia. Am J Clin Pathol. 2010;133(3):395-406.

55. Kruse A.-J. et al. Ki67 predicts progression in early CIN: validation of a multivariate progression-risk model. Anal Cell Pathol. 2004;26(1-2):13–20.

56. Jost M. et al. M. Que deviennent les CIN2 diagnostiquées sur biopsie ? Ann Pathol. 2016;36(4):299.

57. Trimble C. L. et al. Spontaneous Regression of High-Grade Cervical Dysplasia: Effects of Human Papillomavirus Type and HLA Phenotype. Clin Cancer Res. 2005;11(13):4717-23.

58. Robertson A. J. et al. Observer variability in histopathological reporting of cervical biopsy specimens. J Clin Pathol. 1989;42(3):231-8.

59. Tsoumpou I. et al. p16INK4a immunostaining in cytological and histological specimens from the uterine cervix: A systematic review and meta-analysis. Cancer Treat Rev. 2009;35(3):210-20.

60. CCAM version 41 applicable au 12 novembre 2015. n° DGOS/PF4/2015/258 du 31 juillet 2015.

61. Bouvard V. et al. A review of human carcinogens-Part B: biological agents. Lancet Oncol. 2009;10(4):321-2.

SERMENT D'HIPPOCRATE

Au moment d'être admise à exercer la médecine, je promets et je jure d'être fidèle aux lois de l'honneur et de la probité.

Mon premier souci sera de rétablir, de préserver ou de promouvoir la santé dans tous ses éléments, physiques et mentaux, individuels et sociaux.

Je respecterai toutes les personnes, leur autonomie et leur volonté, sans aucune discrimination selon leur état ou leurs convictions. J'interviendrai pour les protéger si elles sont affaiblies, vulnérables ou menacées dans leur intégrité ou leur dignité. Même sous la contrainte, je ne ferai pas usage de mes connaissances contre les lois de l'humanité.

J'informerai les patients des décisions envisagées, de leurs raisons et de leurs conséquences. Je ne tromperai jamais leur confiance et n'exploiterai pas le pouvoir hérité des circonstances pour forcer les consciences.

Je donnerai mes soins à l'indigent et à quiconque me les demandera. Je ne me laisserai pas influencer par la soif du gain ou la recherche de la gloire.

Admise dans l'intimité des personnes, je tairai les secrets qui me seront confiés. Reçue à l'intérieur des maisons, je respecterai les secrets des foyers et ma conduite ne servira pas à corrompre les mœurs.

Je ferai tout pour soulager les souffrances. Je ne prolongerai pas abusivement les agonies. Je ne provoquerai jamais la mort délibérément.

Je préserverai l'indépendance nécessaire à l'accomplissement de ma mission. Je n'entreprendrai rien qui dépasse mes compétences. Je les entretiendrai et les perfectionnerai pour assurer au mieux les services qui me seront demandés.

J'apporterai mon aide à mes confrères ainsi qu'à leurs familles dans l'adversité.

Que les hommes et mes confrères m'accordent leur estime si je suis fidèle à mes promesses ; que je sois déshonorée et méprisée si j'y manque.

SUIVI D'UNE COHORTE DE PATIENTES PORTEUSES D'UNE NÉOPLASIE MALPIGHIENNE CERVICALE INTRA-EPITHELIALE DE HAUT GRADE (CIN2).

RECHERCHE DE CRITÈRES CLINIQUES, VIROLOGIQUES ET ANATOMO-PATHOLOGIQUES PRÉDICTIFS DE L'EVOLUTION.

RESUME

Introduction : La régression des CIN2 est évaluée au minimum à 40% des cas. Or, la conisation recommandée pour traiter ces lésions augmente le risque d'avortement spontané et d'accouchement prématuré. Une meilleure connaissance des facteurs prédictifs de l'évolution permettrait de limiter cette intervention aux patientes les plus à risque d'évolution péjorative.

Matériel et méthodes : La première cohorte, prospective, est constituée de 73 patientes porteuses de CIN2 diagnostiquée sur biopsie. Elles ont bénéficié d'une surveillance afin d'évaluer les facteurs cliniques, virologiques et anatomo-pathologiques potentiellement prédictifs de l'évolution. La seconde cohorte, rétrospective, comporte 59 patientes ayant bénéficié d'une conisation suite au diagnostic de CIN2. Cette cohorte nous a permis d'évaluer les lésions présentes sur la conisation des patientes avec biopsie classée CIN2 et leurs éventuels facteurs prédictifs.

Résultats : 56,2% des patientes de la cohorte surveillance sont en régression/rémission à la date des dernières nouvelles. La lésion observée sur le frottis initial montre un impact sur le statut final : différence significative entre les patientes en rémission/régression pour les frottis « bas grade », et celles en persistance/aggravation avec frottis « haut grade » (p=0,01). Les patientes dont la biopsie ne présente pas d'inflammation évoluent vers une rémission/régression de leur lésion dans 90% des cas *versus* 51,7% des cas où la biopsie est inflammatoire (p=0,04). Les patientes porteuses d'un HPV HR sont davantage en rémission/régression lorsqu'il s'agit d'un HPV non 16 que d'un HPV 16 (66,7% *versus* 46,2% p=0,04).

Conclusion : D'après notre travail, la surveillance active des CIN2 serait bénéfique à plus d'une patiente sur 2. Préciser les critères de sélection des patientes éligibles à la surveillance (en particulier frottis initial et génotypage HPV) pourrait permettre cette prise en charge pour des patientes porteuses de CIN2.

Mots-clés : CIN2, surveillance, abstention thérapeutique, régression, p16, Ki67

MONITORING OF A COHORT OF CERVICAL INTRAEPITHELIAL NEOPLASIA GRADE 2 (CIN2) PATIENTS.

A SEARCH FOR CLINICAL, VIROLOGICAL AND ANATOMOPATHOLOGICAL EVOLUTION-PREDICTING CRITERIA.

ABSTRACT

Introduction: CIN2 regression is evaluated to occur in at least 40% of cases. However, the recommended conization of these lesions increases the risk of spontaneous abortion and preterm labor. A better knowledge of predictive evolution factors would allow restricting this treatment to patients with higher risk of pejorative evolution.

Materials and methods: The first prospective cohort consists of 73 patients with CIN2 diagnosed on biopsy. They have been monitored to evaluate the clinical, virological, and pathological factors potentially predictive of evolution. The second retrospective cohort includes 59 patients who underwent conization following the diagnosis of CIN2. This cohort allowed us to evaluate the lesions present on the conization of patients with CIN2 biopsy and their possible predictive factors.

Results: 56.2% of patients from the follow-up cohort are in regression/remission at the date of the latest news. The lesion observed on the initial smear shows an impact on the final status: significant difference between patients in remission/regression for "low grade" smears, and persistence/worsening with "high grade" smears (p=0,01). The patients whose biopsy does not present inflammation evolve towards a remission/regression of their lesion in 90% of the cases versus 51.7% of the cases where the biopsy is inflammatory (p=0,04). Patients with HPV HR are more in remission/regression for non-HPV 16 than HPV 16 (66.7% versus 46.2% p=0,04).

Conclusion: According to our work, active surveillance of CIN2 would be beneficial to more than one in two patients. Specifying the selection criteria for patients eligible for surveillance (in particular initial smear and HPV genotyping) could allow this management for patients with CIN2.

Keywords: CIN2, follow-up, therapeutic abstention, regression, p16, Ki67