



HAL
open science

Nouvelle technique de restauration de la face occlusale : la "microbrush stamp technique"

Andrea Castells

► **To cite this version:**

Andrea Castells. Nouvelle technique de restauration de la face occlusale : la "microbrush stamp technique" . Chirurgie. 2018. dumas-01812566

HAL Id: dumas-01812566

<https://dumas.ccsd.cnrs.fr/dumas-01812566v1>

Submitted on 11 Jun 2018

HAL is a multi-disciplinary open access archive for the deposit and dissemination of scientific research documents, whether they are published or not. The documents may come from teaching and research institutions in France or abroad, or from public or private research centers.

L'archive ouverte pluridisciplinaire **HAL**, est destinée au dépôt et à la diffusion de documents scientifiques de niveau recherche, publiés ou non, émanant des établissements d'enseignement et de recherche français ou étrangers, des laboratoires publics ou privés.



Distributed under a Creative Commons Attribution - NonCommercial - NoDerivatives 4.0
International License

Nouvelle technique de restauration de la face occlusale : la « *microbrush stamp technique* ».

THESE

Présentée et publiquement soutenue devant la
Faculté d'Odontologie de Marseille
(Doyen : Monsieur le Professeur Jacques DEJOU)
Aix Marseille Université
(Président : Monsieur le Professeur Yvon BERLAND)

Le 26 avril 2018

Par

CASTELLS Andréa
Né le 10 juin 1989
en AVIGNON

Pour obtenir le Diplôme d'Etat de Docteur en Chirurgie Dentaire

Examineurs de la Thèse :

Président : Monsieur le Professeur F. BUKIET

Assesseurs : Monsieur le Professeur H. TASSERY

Madame le Docteur E. TERRER

Monsieur le Docteur B. BALLESTER

Nouvelle technique de restauration de la face occlusale : la « *microbrush stamp technique* ».

THESE

Présentée et publiquement soutenue devant la
Faculté d'Odontologie de Marseille
(Doyen : Monsieur le Professeur Jacques DEJOU)
Aix Marseille Université
(Président : Monsieur le Professeur Yvon BERLAND)

Le 26 avril 2018

Par

CASTELLS Andréa
Né le 10 juin 1989
en AVIGNON

Pour obtenir le Diplôme d'Etat de Docteur en Chirurgie Dentaire

Examineurs de la Thèse :

Président : Monsieur le Professeur F. BUKIET

Assesseurs : Monsieur le Professeur H. TASSERY

Madame le Docteur E. TERRER

Monsieur le Docteur B. BALLESTER

***A Monsieur le Président
du Jury,***

***A Madame et
Messieurs les Membres
du Jury,***

A Monsieur le Président du Jury,

Monsieur le docteur Frederic BUKIET,

Docteur en chirurgie dentaire
Professeur des universités - Praticien hospitalier
Sous-section : Odontologie conservatrice et endodontie

Je vous remercie de l'honneur que vous me faites en acceptant de présider le Jury de cette thèse.

Je tiens à vous remercier pour la spontanéité dont vous avez fait preuve, qui a permis de rendre ce travail possible.

Votre soutien, votre pédagogie et vos qualités humaines envers les étudiants ont une valeur inestimable.

Veillez trouver ici l'expression la plus sincère de mon estime et de mon profond respect.

A notre Directrice et Membre du Jury de thèse,

Madame le docteur Elodie TERRER,

Docteur en chirurgie dentaire
Maître de conférences des universités – Praticien hospitalier
Sous-section : Odontologie conservatrice et endodontie

Je vous suis très reconnaissant de vous être portée volontaire dans la direction de ce sujet de thèse.

Un grand merci pour la confiance, la liberté et les bons conseils que vous m'avez accordé dans l'élaboration de ce travail.

Mais aussi, pour votre dévouement, votre disponibilité, votre gentillesse et le savoir-faire que vous transmettez à chaque instant dans le service hospitalier.

Travailler à vos côtés durant ces années universitaires notamment au cours des tout premiers travaux pratiques au sein de la faculté et durant ces années de pratique hospitalière, m'aura apporté un enrichissement professionnel qui me servira tout au long de ma pratique.

Ce travail est le symbole de mon éternelle reconnaissance.

Aux membres du jury de thèse,

Monsieur le docteur Hervé TASSERY,

Docteur en chirurgie dentaire

Professeur des universités - Praticien hospitalier

Sous-section : Odontologie conservatrice et endodontie

Je tiens à vous remercier pour la spontanéité avec laquelle vous avez accepté de faire partie de ce Jury.

Mais également pour votre franchise et votre bonne humeur en toutes circonstances qui m'ont permis de gagner en confiance, notamment lors de mes premiers actes restaurateurs et endodontiques au sein de la clinique Gaston Berger.

Veuillez trouver ici le témoignage de ma gratitude pour votre sympathie et vos compétences.

Monsieur le docteur Benoît BALLESTER,

Docteur en chirurgie dentaire

Assistant Hospitalo-universitaire - Praticien hospitalier

Sous-section : Odontologie conservatrice et endodontie

Je vous remercie chaleureusement pour votre disponibilité tout au long de l'élaboration de ce projet.

Votre acceptation exempte d'hésitation pour faire partie de ce Jury m'a beaucoup touché.

Votre aide, pendant ces années de pratiques cliniques tout d'abord en tant qu'étudiant puis en tant qu'assistant hospitalo-universitaire, restera un exemple à suivre pour moi tout au long de ma vie professionnelle et personnelle.

Mais aussi fière d'avoir été un camarade d'escalade en espérant de nombreuses autres sessions de grimpe dans l'avenir.

Veuillez recevoir ici le témoignage de ma profonde sympathie et d'une gratitude sincère.

ADMINISTRATION*(mise à jour mars 2018)*

DOYENS HONORAIRES	Professeur	R. SANGIUOLO	Professeur	H. ZATTARA
	Professeur	A. SALVADORI		
DOYEN	Professeur	J. DEJOU		
VICE – DOYEN	Professeur	J.D. ORTHLIEB		
CHARGÉ DES ENSEIGNEMENTS				
DIRECTEUR DU DÉPARTEMENT DE FORMATION INITIALE				
VICE – DOYEN	Professeur	C. TARDIEU		
CHARGÉ DE LA RECHERCHE				
DIRECTEUR DU DÉPARTEMENT DE LA RECHERCHE				
DIRECTEUR DU DÉPARTEMENT DE FORMATION CONTINUE	Professeur	V. MONNET-CORTI		
CHARGÉS DE MISSION	Professeur	F. BUKIET		
	Professeur	A. RASKIN		
RESPONSABLE DES SERVICES ADMINISTRATIFS ET TECHNIQUES	Madame	K. LEONI		
PROFESSEUR ÉMÉRITE	Professeur	O. HUE		

LISTE DES ENSEIGNANTS**56^{ème} SECTION :****DEVELOPPEMENT, CROISSANCE ET PREVENTION****56.01 ODONTOLOGIE PÉDIATRIQUE ET ORTHOPÉDIE DENTO-FACIALE***ODONTOLOGIE PÉDIATRIQUE*

Professeur	C. TARDIEU *	Assistant	H. AL AZAWI
Maître de Conférences	D. BANDON	Assistant	I. BLANCHET
Maître de Conférences	A. CHAFAIE	Assistant	V. MAGNAN
Maître de Conférences associé	A. CAMOIN		

ORTHOPÉDIE DENTO-FACIALE

Maître de Conférences	J. BOHAR	Assistant	I. CAMBON
Maître de Conférences	E. ERARD	Assistant	L. LEVY
Maître de Conférences	J. GAUBERT	Assistant	R. MATTERA
Maître de Conférences	M. LE GALL *	Assistant	C. MITTLER
Maître de Conférences	C. PHILIP-ALLIEZ	Assistant	A. PATRIS-CHARRUET

56.02 PRÉVENTION - ÉPIDÉMIOLOGIE - ÉCONOMIE DE LA SANTÉ - ODONTOLOGIE LÉGALE

Professeur	B. FOTI *	Assistant	J. SCIBILIA
Maître de Conférences	D. TARDIVO		

57^{ème} SECTION :
CHIRURGIE ORALE ; PARODONTOLOGIE ; BIOLOGIE ORALE
57.01 CHIRURGIE ORALE ; PARODONTOLOGIE ; BIOLOGIE ORALE*PARODONTOLOGIE*

Professeur	V. MONNET-CORTI *	Assistant	A. BOYER
		Assistant	C. DUMAS
		Assistant	V. MOLL
		Assistant	A. MOREAU

CHIRURGIE BUCCALE – PATHOLOGIE ET THÉRAPEUTIQUE - ANESTHÉSIOLOGIE – RÉANIMATION

Maître de Conférences	D. BELLONI	Assistant	E. QUINQUE
Maître de Conférences	J. H. CATHERINE *		
Maître de Conférences	P. ROCHE-POGGI		
Maître de Conférences associé	F. CAMPANA		

BIOLOGIE ORALE

Maître de Conférences	P. LAURENT	Assistant	C. LE FOURNIS
-----------------------	------------	-----------	---------------

65^{ème} SECTION : BIOLOGIE CELLULAIRE

Professeur	I. ABOUT *	(Responsable de la Biologie orale)
------------	------------	------------------------------------

58^{ème} SECTION :
REHABILITATION ORALE
58.01 RESTAURATRICE, ENDODONTIE, PROTHESES, FONCTION-DYSFONCTION, IMAGERIE, BIOMATÉRIAUX*ODONTOLOGIE CONSERVATRICE, ENDODONTIE*

Professeur	F. BUKIET *	Assistant	B. BALLESTER
Professeur	H. TASSERY	Assistant	H. DE BELENET
Maître de Conférences	G. ABOUDHARAM	Assistant	A. DEVICTOR
Maître de Conférences	C. PIGNOLY	Assistant	A. FONTES
Maître de Conférences	L. POMMEL	Assistant	M. GLIKPO
Maître de Conférences	E. TERRER	Assistant	S. MANSOUR
Maître de Conférences associé	M. GUIVARC'H	Assistant	L. MICHEL-ROLLET

PROTHÈSE

Professeur	M. RUQUET *	Assistant	M. DODDS
Maître de Conférences	G. LABORDE	Assistant	N. CHAUDESAYGUES
Maître de Conférences	M. LAURENT	Assistant	A. FERDANI
Maître de Conférences	B.E. PRECKEL	Assistant	C. MENSE
Maître de Conférences	G. STEPHAN	Assistant	C. NIBOYET
Maître de Conférences	P. TAVITIAN	Assistant	A. REPETTO
Maître de Conférences	A. TOSELLO	Assistant	A. SETTE
Maître de Conférences associé	R. LAN	Assistant	F. SILVESTRI
Maître de Conférences associé	G. MAILLE		

SCIENCES ANATOMIQUES ET PHYSIOLOGIQUES OCCLUSODONTOLOGIE, BIOMATÉRIAUX, BIOPHYSIQUE, RADIOLOGIE

Professeur	J. DEJOU	Assistant	M. JEANY
Professeur	J. D. ORTHLIEB *		
Professeur	A. RASKIN		
Maître de Conférences	A. GIRAUDEAU		
Maître de Conférences	B. JACQUOT		
Maître de Conférences	J. P. RÉ		
Maître de Conférences associé	T. GIRAUD		

Table des matières

Introduction	1
I. Intérêt d'une nouvelle technique de restauration de la face occlusale	2
1. Description des différentes morphologies occlusales des dents postérieures	2
1.1 Terminologie	2
1.2 Description des faces occlusales des prémolaires	3
1.3 Description des faces occlusales des molaires maxillaires	6
1.4 Description des faces occlusales des molaires mandibulaires	8
2. La lésion carieuse : classification SISTA et ICDAS	10
2.1 La classification SISTA (4) (5)	10
2.2 La classification ICDAS (6) (7) (8)	12
3. Différentes méthodes de restauration des cavités occlusales (10)	13
3.1 Thérapeutiques non chirurgicales (11)	13
3.2 Thérapeutiques microchirurgicales (10) (12)	14
3.3 Techniques de restaurations coronaires directes (10)	15
3.4 Techniques de restaurations coronaires indirectes (10) (21)	17
4. Synthèse	20
II. Description de « l'occlusal stamp technique »	21
1. Matériel préconisé à l'application de la technique	21
1.1 Instrumentations nécessaires à la mise en œuvre de restauration occlusale	21
1.2 Liste du matériel consommable nécessaire	22
1.3 Choix de matériaux	24
2. Protocole de mise en œuvre de « l'occlusal stamp technique »	24
2.1 « L'occlusal stamp technique » sur les cavités de classe I (BLACK)	24
2.2.1 Entretien clinique	24
2.2.2 Examen clinique	25
2.2.3 Examen radiographique	25
2.2.4 Diagnostic	25
2.2.5 Protocole (3) (34) (35)	26
2.2 « L'occlusale stamp technique » sur les cavités de classe II (BLACK) (36)	27
2.2.1. Protocole de mise en œuvre de « la stamp technique »	27
2.2.2 Variante à la fabrication de la matrice occlusale (36)	28
III. Application de « l'occlusale stamp technique »	29
1. Cas cliniques	29
1.1 Cas clinique n°1 (35)	29
1.2 Cas clinique n°2 (3)	33
1.3 Cas clinique n°3 (36)	34
1.4 Cas clinique n°4 (36)	36
2. Mise en application de la technique	38
IV. Discussion	40
V. Conclusion	43
Bibliographie	I
Table des figures	III
Table des tableaux	III

Introduction

L'évolution des techniques de collage, la volonté de se tourner vers une dentisterie moins invasive et la possibilité d'obtenir un champ opératoire étanche sont des facteurs permettant l'amélioration des techniques de restauration en faveur de l'utilisation de la résine composite.

En revanche comme toute technique, la manipulation de la résine composite présente des inconvénients non négligeables. La restauration en composite suppose le respect d'un protocole qui peut s'avérer chronophage pour le praticien et sa manipulation nécessite des compétences techniques pour obtenir une morphologie occlusale, harmonieuse et fonctionnelle avec les dents antagonistes (1).

Pour pallier ces inconvénients, une nouvelle technique de restauration de la face occlusale a été proposée par le docteur Waseem Riaz (2). Elle permet de réduire de façon significative le temps de manipulation de la résine composite par le praticien, tout en améliorant le rendu esthétique pour le patient. Cette technique est nommée « *la microbrush stamp technique* », « *l'occlusal stamp technique* » ou plus simplement « *la stamp technique* ». Nom que l'on peut traduire littéralement par la technique de l'empreinte à la micro-brosse ou bien la technique de l'empreinte occlusale. Cela consiste en la fabrication d'une matrice occlusale mimétique de l'anatomie occlusale de la dent cariée. Cette matrice permet de presser le composite final avant polymérisation et reconstitue la morphologie originale de la dent traitée (3).

Toutefois la « *stamp technique* » ne peut s'appliquer que sous certaines conditions. La problématique de ce mémoire consiste à étudier si cette technique permet un réel apport en odontologie restauratrice.

L'objectif de ce mémoire est d'examiner les conditions d'utilisation de cette technique novatrice et ses limites. L'avantage qu'elle présente en termes d'amélioration de la morphologie occlusale tant d'un point de vue fonctionnel qu'esthétique. L'apport de temps qu'elle permet mais également l'intérêt de sa pratique dans un cabinet classique par un omnipraticien non expert des techniques de restaurations esthétiques, enfin, sa viabilité économique.

Dans un premier temps, nous tenterons de définir les conditions d'utilisation de la « *stamp technique* ». En présentant un rappel de la morphologie occlusale des différentes dents postérieures, des deux principales classifications de la maladie carieuse et des différentes méthodes de restaurations des cavités occlusales. Cela nous permettra de déterminer à quel stade de la maladie carieuse la « *stamp technique* » peut être employée.

Ensuite, nous développerons la mise en pratique de la « *stamp technique* ». Nous détaillerons les moyens matériels nécessaires à la réalisation de cette technique et établirons un Protocole précis.

Enfin, nous exposerons plusieurs cas cliniques de l'utilisation de cette technique, afin d'en définir les avantages et les inconvénients.

I. Intérêt d'une nouvelle technique de restauration de la face occlusale

1. Description des différentes morphologies occlusales des dents postérieures

L'organe dentaire est constitué de la dent-elle-même et de son environnement : le parodonte.

L'arcade dentaire humaine définitive présente plusieurs dents postérieures : 8 prémolaires et 12 molaires. Parmi les prémolaires, on distingue deux types de prémolaires maxillaires et deux types de prémolaires mandibulaires. Chez les molaires on distingue 3 types au maxillaire et 3 types à la mandibule.

Dans cette partie, nous nous intéresserons à la partie coronaire de l'organe dentaire et plus précisément à la face occlusale des différentes dents postérieures définitives. Puis nous allons décrire les différentes faces occlusales de chaque prémolaire et molaires. L'objectif étant de mettre en évidence la diversité et la complexité morphologique des dents postérieures humaines.

1.1 Terminologie

L'anatomie occlusale est constituée de formes concaves : les sillons et de pointes convexes les cuspides.

La morphologie occlusale des dents pluricuspidées se caractérise par des formes convexes (hémisphériques) : les cuspides, constituant la réponse ergonomique aux impératifs physiologiques.

On distingue deux types de **cuspides** (porteuses ou surplombantes) dissociées selon leur façon de s'engrener dans la fosse centrale de la dent antagoniste :

- ➔ Les **cuspides d'appui** (qui entretiennent des contacts antagonistes par ses deux versants) sont au maxillaire les cuspides linguales et à la mandibule les cuspides vestibulaires (dans des rapports d'occlusion physiologique)
- ➔ Les **cuspides guides** (qui entretiennent des contacts antagonistes par son seul versant interne et guide les surfaces d'appui antagonistes au cours des mouvements mandibulaires) sont au maxillaire les cuspides vestibulaires et à la mandibule les cuspides linguales (dans des rapports d'occlusion physiologique).

A l'intersection de plusieurs cuspides se crée un sillon. Un sillon est « principal » lorsqu'il sépare deux cuspides entre elles et rejoint les fosses nées de la rencontre de trois éléments arrondis. De ces sillons principaux émergent des ramifications, nommées « sillons secondaires », qui creusent les bombés cuspidiens qui permettent une augmentation considérable du rendement masticatoire. Les sillons constituent également des voies d'échappement pour le bol alimentaire et pour les cuspides antagonistes évitant les interférences occlusales lors des mouvements mandibulaires.

La face occlusale est la face dentaire des dents pluricuspidées délimitée par la ligne de plus grand contour, s'affrontant normalement avec celles des dents antagonistes.

La table occlusale est la surface délimitée par les lignes des crêtes cuspidiennes et marginales.

La fosse occlusale est une zone de convergence de plusieurs sillons principaux délimitée par au moins trois cuspides.

La fossette marginale est une zone de convergence du sillon principal et des sillons marginaux.

La fossette périphérique est l'extrémité d'un sillon principal périphérique.

Le pan cuspidien représente chacune des quatre faces d'une cuspide. Un versant cuspidien est composé de deux pans séparés par une arête.

La ligne des crêtes cuspidiennes est l'ensemble des points culminants qui délimitent la table occlusale.

L'arête ovale interne ou lobe ovale médian, dit « triangulaire », représente l'éminence principale de la face interne de chaque cuspide. Il s'étend du sommet cuspidien au sillon principal. Deux sillons secondaires le délimitent mésialement et distalement.

Le sillon dentaire est une dépression située sur la surface dentaire. On distingue les sillons principaux, secondaires, marginaux et périphériques.

Le sillon marginal est le sillon situé à l'intersection d'un pan cuspidien et d'une crête marginale. Certaines dents présentent un sillon marginal séparant la crête marginale en lobes marginaux : le sillon marginal secondaire.

Le sillon principal est le sillon situé à l'intersection des deux cuspides.

Le sillon secondaire est le sillon séparant les versants cuspidiens en lobes cuspidiens : les sillons secondaires remontent en s'affinant sur les versants cuspidiens, et fréquemment, en se ramifiant à leurs extrémités. Chaque versant occlusal est alors scindé en un lobe médian et des lobes latéraux.

1.2 Description des faces occlusales des prémolaires

➔ La première prémolaire maxillaire

La ligne de plus grand contour de cette dent a une forme hexagonale, la cuspide vestibulaire est pourvue de deux dépressions de part et d'autre de la crête délimitant 3 lobes.

La cuspide linguale, fortement convexe, a un sommet déporté mésialement. La cuspide vestibulaire est plus large que la linguale.

La table occlusale est divisée en deux par le sillon centrale mésio-distale qui se termine de part et d'autre par des fossettes proximales. Ces fossettes séparent les crêtes marginales des arêtes triangulaires. Chaque fossette comprend :

- un puit, point le plus profond et aboutissement des différents sillons.
- un sillon vestibulaire.
- un sillon lingual.
- le sillon marginal uniquement pour la fossette mésiale et séparant la crête marginale jusqu'à la surface proximale.

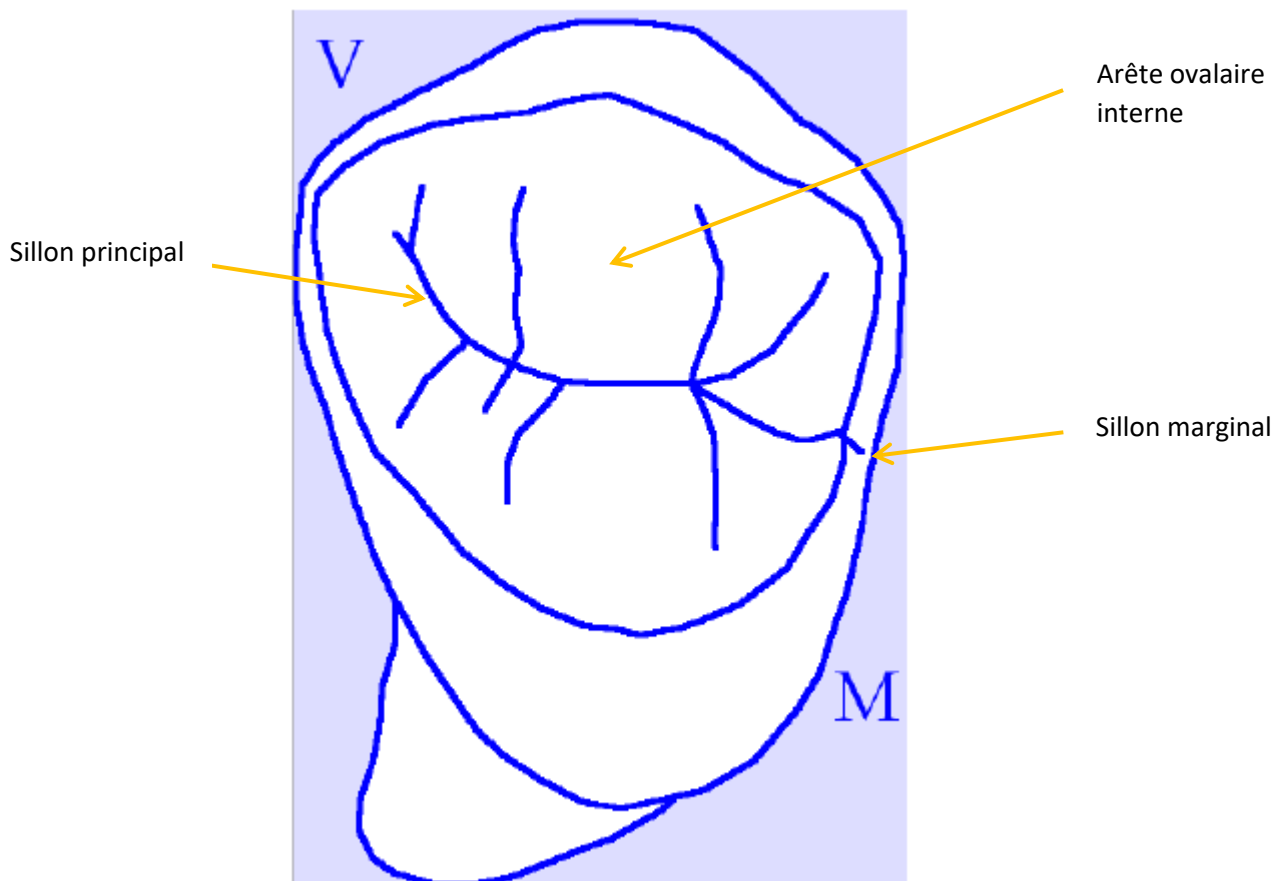


Figure 1 -Première prémolaire maxillaire 14

➔ La deuxième prémolaire maxillaire

La 2ème prémolaire se distingue de la première sous plusieurs aspects. Son allure est plus ovoïde qu'hexagonale. De plus, les angles mésio et disto-vestibulaires sont plus arrondis et leurs arêtes vestibulaires et lobes sont faiblement perceptibles.

Le contour de la table occlusale est rectangulaire.

La cuspidé linguale, est médiane, a la même largeur mésio-distale que la cuspidé vestibulaire et les crêtes marginales sont parallèles vestibulo-lingualement.

Le sillon central est plus court et donc les sillons secondaires mésiaux et distaux sont beaucoup plus près du milieu de la surface occlusale.

Il n'y a pas de sillon marginal mésial. Les sillons linguaux peuvent être plus profonds.

➔ La première prémolaire mandibulaire

Le contour occlusal de la 1^{ère} prémolaire mandibulaire a une forme en diamant. On peut observer que le contour mésial et distal converge lingualement mais également que le contour mésial a la forme d'une crête légèrement incurvée interrompue par un sillon mésio-lingual.

Deux cuspidés, relativement opposées en taille, constituent les éléments prédominants de la surface occlusale.

Les arêtes triangulaires des cuspidés vestibulaires et linguales forment généralement une crête continue : la crête transverse. Elle s'étend vestibulo-lingualement à travers le centre de la surface occlusale pour relier les sommets des 2 cuspidés.

La crête marginale mésiale est distinctivement plus courte en longueur et moins proéminente en hauteur que la crête marginale distale. Elle est clairement délimitée de la crête cuspidienne mésio-linguale par une profonde dépression en forme de V : le sillon mésio-lingual.

La crête marginale distale forme une élévation proéminente sur la portion distale de la couronne. Elle mesure près de deux fois la longueur de la crête marginale mésiale. Deux fossettes proximales relativement profondes traversent la surface occlusale, elles sont de part et d'autre de la crête transverse à l'intérieur des limites des crêtes marginales.

➔ La deuxième prémolaire mandibulaire

Le profil occlusal de cette dent est plus ou moins carré, les contours mésiaux et distaux sont droits et parallèles entre eux. La moitié linguale est pour ainsi dire égale à la vestibulaire en largeur.

Trois cuspidés occupent la surface occlusale. La cuspide vestibulaire, la plus large des trois, est suivie par ordre de largeur décroissante, par la cuspide mésio-linguale et la disto-linguale. Les crêtes marginales mésiales et distales sont approximativement égales en largeur.

Les trois crêtes triangulaires sont démarquées par un sillon bien distinct. Les sillons mésiaux, distaux, et linguaux se coupent en forme de Y, en un point situé distalement à mi-chemin de la surface occlusale. Le point d'intersection est marqué par un puit central. Deux fossettes proximales peu marquées sont localisées respectivement dans les limites des crêtes marginales.

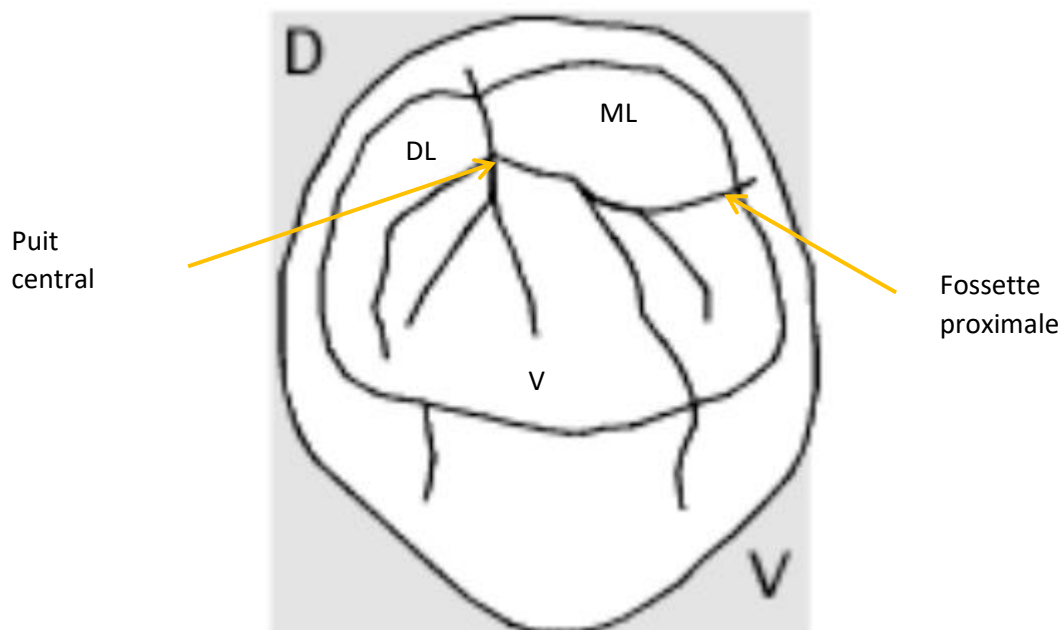


Figure 2 - Deuxième prémolaire mandibulaire 45

Prémolaires	MAXILLAIRES	
	Première	Deuxième
Aspect occlusal	Contour hexagonal. Angles mésio et disto-vestibulaires aigus. Les contours mésiaux et distaux convergent lingualemment. Apparence twistée. Cuspide vestibulaire et linguale de même largeur. Le sillon central est long. Sillons secondaires rares.	Contour ovoïde. Angles mésio et disto-vestibulaires plus arrondis. Pas de convergence. Les profils mésiaux et distaux sont parallèles et symétriques. Cuspide vestibulaire plus large que cuspide linguale. Le sillon central est court. Sillons secondaires fréquents et nombreux.
Prémolaires	MANDIBULAIRES	
	Première	Deuxième
Aspect occlusal	Forme occlusale en diamant. Contours mésiaux et distaux convergent en lingual. Hauteur cuspide vestibulaire deux fois plus grande que cuspide distale. Sillon mésio-lingual : Pas de sillon central.	Forme occlusale carrée ou arrondie. Contours mésiaux et distaux droit. Hauteur cuspide vestibulaire et linguale quasi-identique. Sillon linguo-distal Sillon principal excentré.

Tableau 1 - Résumé des différents traits types des prémolaires

1.3 Description des faces occlusales des molaires maxillaires

➔ Première molaire maxillaire

Les molaires maxillaires ne présentent guère de variations morphologiques, elles diffèrent uniquement dans leurs proportions.

La 1^{ère} molaire maxillaire est la dent qui présente le moins de variation morphologique entre individu, elle est aussi la plus volumineuse des molaires maxillaires.

Elle possède 4 cuspides : mésio-vestibulaire MV, mésio-lingual ML, disto-vestibulaire DV et disto-lingual DL.

La table occlusale a une forme rhomboïde et peut être divisée en deux éléments : le trigone (MV, DV et ML) et le talon DL.

Le trigone forme un triangle équilatérale caractéristique des molaires maxillaires et se compose :

- De la base du triangle par les cuspides vestibulaires MV et DV,
- Du côté mésial par la crête mésiale
- Et du côté distal par le pont d'émail formé par les arêtes internes des cuspides DV et ML.

Le talon est représenté par la cuspide DL, il se développe sur cette dent et diminue progressivement à la 2^{ème} et la 3^{ème} molaire.

Par ordre décroissant on peut classer les cuspides de ML, MV, DV et DL.

ML et MV représentent les 2/3 de la face occlusale. La crête marginale mésiale est plus longue et plus imposante que la crête marginale distale.

L'arête oblique (ou pont d'émail) peut être considérée comme une crête marginale distale du trigone, elle se compose des arêtes triangulaires des cuspidés DV et ML.

De part et d'autre de l'arête oblique, on peut observer deux fosses :

- La fosse centrale mésiale marquant le centre du trigone
- Et la fosse distale.

Cette dent est pourvue de deux sillons périphériques : un en vestibulaire au milieu de la face vestibulaire et un en linguale situé en distale de la face linguale.

De plus, deux petites dépressions marquent la surface occlusale :

- La fossette triangulaire mésiale localisée distalement au milieu de la crête mésiale, qui contient un point central et deux sillons (ou plus), qui irradient du puit central vers les coins méso-vestibulaires et méso-linguaux de la couronne.
- La fossette triangulaire distale située mésialement au milieu de la crête marginale distale, contenant un petit puit et deux sillons supplémentaires irradiants de ce puit vers les coins de la couronne.

Pour finir au niveau de la moitié mésiale de la face linguale on observe de façon inconstante le tubercule de Carabelli (ou 5^{ème} cuspide) mais cela ne représente pas un trait type de la 1^{ère} molaire maxillaire.

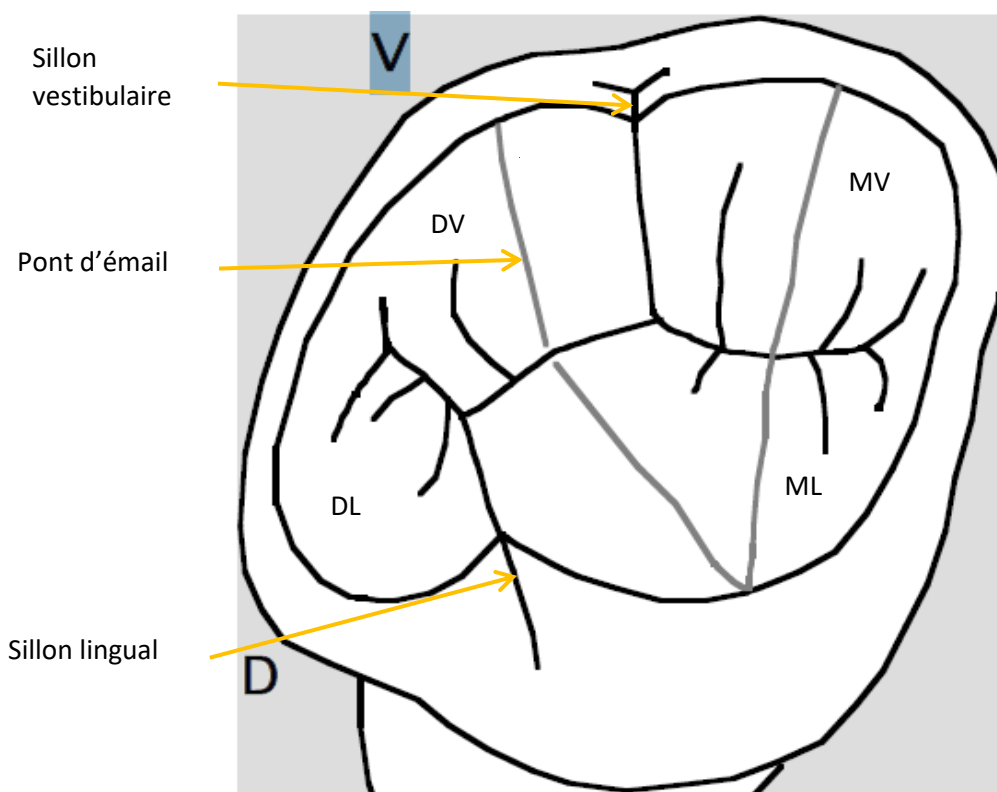


Figure 3 - Première molaire maxillaire 16

➔ Deuxième molaire maxillaire

La 2^{nde} molaire maxillaire présente de grande similitude avec la 1^{ère} molaire mais celle-ci est proportionnellement moins importante. La table occlusale a une forme plus rhomboïdo-trapezoïdale à base vestibulaire.

La cuspide DV n'est pas aussi proéminente que celle de la première molaire et le talon et l'arête oblique sont considérablement réduits en taille.

Cette dent présente plus de variation du dessin de ses sillons, ses sillons secondaires sont plus nombreux. La couronne est beaucoup plus étranglée mésio-distalement.

➔ Troisième molaire maxillaire

Elle est la plus petite des trois molaires maxillaires. La cuspide DL est généralement absente, La cuspide MV est relativement réduite et la crête oblique, à peine visible, est peu marquée. De plus la table occlusale a une forme triangulaire proche de la forme de cœur. Le schéma des sillons est très variable et l'on distingue souvent de nombreux sillons supplémentaires.

1.4 Description des faces occlusales des molaires mandibulaires

➔ Première molaire mandibulaire

Les molaires mandibulaires sont relativement différentes de leurs molaires antagonistes. Elles sont globalement plus larges dans le sens mésio-distale que dans le sens vestibulo-linguale, Elles possèdent entre 4 et 5 cuspides.

La face occlusale de la 1^{ère} molaire mandibulaire a une forme de pentagone que l'on peut diviser en deux profils : vestibulaire et lingual. Le profil vestibulaire est plus long que le lingual.

Le profil vestibulaire est constitué de trois cuspides de formes convexes séparés par deux sillons : le sillon mésio-vestibulaire et le sillon disto-vestibulaire.

Le diamètre maximum vestibulo-lingual se situe en distale du sillon mésio-vestibulaire.

Les contours mésiaux et distaux sont en ligne droite et convergent en linguale.

Le profil vestibulaire représente les 2/3 de la surface occlusale.

En revanche, le profil lingual ne possède qu'un sillon lingual séparant deux cuspides DL et ML.

Ces cuspides DL et ML sont plus grandes en proportions que ses homologues vestibulaires, elles sont aussi plus coniques et pointues. Elles sont suivies, en ordre décroissant, par la cuspide MV, la cuspide centro-vestibulaire CV et la cuspide DV.

La crête marginale mésiale est plus large et proéminente que la crête marginale distale.

La surface occlusale est marquée par 3 fosses distinctes :

- Une fosse centrale
- La fosse mésiale triangulaire
- La fosse distale triangulaire

Les deux sillons vestibulaires et le sillon lingual forment un Y à la partie centrale de la surface occlusale.

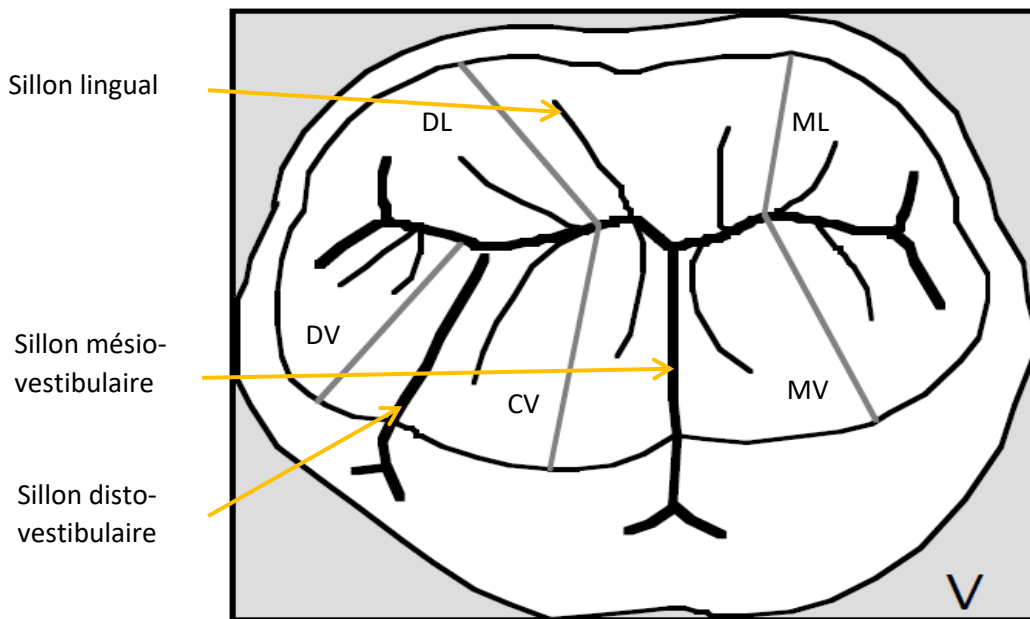


Figure 4 - Première molaire mandibulaire 46

➔ Deuxième molaire mandibulaire

La 2nde molaire mandibulaire diffère de la 1^{ère} molaire proportionnellement plus petite. Elle possède 4 cuspidés : MV, DV, ML et DL. La face occlusale a une forme rectangulaire et le profil vestibulaire est aussi large que le profil lingual.

Le diamètre coronaire vestibulo-lingual maximum est juste en mésial du sillon vestibulaire.

Les 2 cuspidés mésiales sont plus larges mésio-distalement que les cuspidés distales.

Les crêtes marginales distales et mésiales forment des contours en ligne droite mais ne sont pas convergentes en linguale à la différence de la 1^{ère} molaire mandibulaire.

Le sillon vestibulaire et le sillon linguale se rejoignent au milieu de la face occlusale et forme avec la fosse centrale un schéma cruciforme.

Cette dent possède également une fosse triangulaire mésiale et distale.

➔ Troisième molaire mandibulaire

Cette dent a une forme ovoïde à la différence des deux autres molaires. Les crêtes marginales ne sont pas droites et ont une forme convexe. Cette dent possède des proportions réduites dans les sens vestibulo-lingual et mésio-distal.

La moitié mésiale (trigone) de la couronne est plus large vestibulo-lingualement que la portion distale (talon).

A la différence des autres molaires mandibulaires, cette dent possède 4 cuspidés plus irrégulières et moins coniques. Le schéma des sillons est lui aussi plus irrégulier.

Molaire mandibulaire	Maxillaire		
	Première	Deuxième	Troisième
Aspect occlusal	Contour occlusal rhomboïde. Arête oblique interne proéminente. Large talon.	Forme rhomboïdo-trapezoïdale. Arête oblique plus petite. Talon moyen.	Contour occlusal en forme de cœur. Arête oblique peu visible. Vestige de talon.
Molaire mandibulaire	Mandibulaire		
	Première	Deuxième	Troisième
Aspect occlusal	Allure en pentagone. Talon et trigone égaux. Les contours mésiaux et distaux sont droits et convergents lingualement. Sillons principaux en Y. Table occlusale relativement important par rapport à la couronne sur une vue occlusale.	Allure rectangulaire. Trigone plus large que le talon. Les contours mésiaux et distaux sont légèrement courbés. Pas de convergence linguale. Sillons principaux en forme de croix : cruciforme. Table occlusale relativement important par rapport à la couronne sur une vue occlusale.	Allure ovoïde. Trigone beaucoup plus large que le talon. Les contours mésiaux et distaux sont très courbés. Pas de convergence linguale. Sillons principaux en croix. Table occlusale plus petite.

Tableau 2 - Résumé des différents aspects occlusaux des molaires permanentes

Ce tableau témoigne de la diversité des dents du secteur postérieur chez l'Homme. En effet la face occlusale des dents postérieures diffère en fonction du nombre de cuspide. Elles sont plus ou moins proéminentes, plus ou moins larges. Elle est formée de sillons principaux de différentes formes et composée de sillons secondaires plus ou moins marqués.

Cette diversité morphologique permet aux dents postérieures de remplir leurs rôles masticatoires. Leurs surfaces occlusales pluricuspidées et leurs positions par rapport à l'articulation temporo-mandibulaire permettent de remplir leur fonction d'écrasement mais aussi de maintenir un bon calage postérieur. C'est pour cela qu'il est difficile pour le praticien de reproduire en ambulatoire une morphologie idéale après un processus carieux. Un haut degré d'habileté est nécessaire pour le praticien afin d'acquérir une bonne maîtrise de l'anatomie et un bon respect des proportions de la surface occlusale.

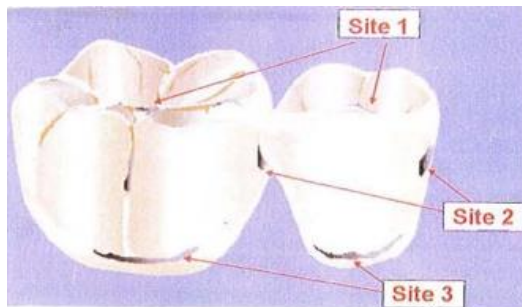
2. La lésion carieuse : classification SISTA et ICDAS

2.1. La classification SISTA (4) (5)

Cette classification a été proposée par Mount et Hume en 1997 paru dans la revue « *quintessence internationale* ». La révolution de la dentisterie adhésive a mis en place des préparations de cavité en tissu dentaire beaucoup plus économe que les préparations à

l'amalgame, dû aux artifices liés à la rétention du matériel et à la stabilité de la restauration. Une nouvelle classification adaptée à une dentisterie restauratrice était donc nécessaire. Le concept SISTA, est une contraction de Site et Stade. En effet cette classification apporte deux informations sur la lésion :

➔ **Sa localisation**



Le site 1 : atteinte de la face occlusale de la dent.

Le site 2 : atteinte de la face proximale de la dent.

Le site 3 : atteinte de du bord cervical de la dent (vestibulaire et/ou linguale).

Figure 5 - Les trois sites de susceptibilité du concept SISTA (5)

➔ **Le stade de la lésion**

Elle inclue une dimension de dentisterie restauratrice prophylactique et est définie à différents stades évolutifs de la lésion. Elle introduit pour chacun des sites un stade initial (le stade 0) qui correspond à une lésion diagnostiquée nécessitant un traitement non invasif. Les stades évoluent du stade 0 à 4, une thérapeutique est proposée pour chaque stade :

Stades évolutifs	Diagnostic clinique	Indication thérapeutique
Stade 0	Lésion initiale sans cavitation strictement amélaire ou atteignant la jonction amélo-dentinaire mais ne nécessitant pas recours à une intervention chirurgicale.	Thérapeutique non invasive de reminéralisation et/ou de passivation (verniss et sealant) suivie d'un monitoring afin d'évaluer l'évolution de la lésion.
Stade 1	Lésion avec des micro-cavitations de surface ayant progressée dans le tiers externe de la dentine et nécessitant une intervention chirurgicale.	Préparation cavitaire ultra-conservatrice, en vue d'une obturation adhésive injectée, associée à un traitement prophylactique des surfaces adjacentes à la restauration.
Stade 2	Lésion cavitaire de taille modérée ayant progressée dans le tiers médian de la dentine sans affaiblir les cuspidés et nécessitant une intervention restauratrice.	Préparation cavitaire adhésive conservatrice ménageant les structures affectées en vue d'une restauration directe collée.
Stade 3	Lésion cavitaire étendue ayant progressée dans le tiers profond de la dentine au point de fragiliser les structures cuspidiennes et nécessitant une intervention restauratrice	Préparation cavitaire adhésive en vue d'une restauration collée, directe ou indirecte, préservant et renforçant les structures dentaires résiduelles affaiblies.
Stade 4	Lésion atteignant les zones dentinaires para-pulpaire et ayant progressée au point de détruire une partie des cuspidés et nécessitant une intervention restauratrice.	Préparation cavitaire adhésive en vue d'une restauration indirecte protégeant par recouvrement les structures dentaires résiduelles.

Tableau 3 - Récapitulatif des différents stades de classification SISTA

2.2. La classification ICDAS (6) (7) (8)

La classification ICDAS (*International Caries Detection and Assessment System*) est un système faisant un parallèle entre différents critères de détection visuelle de la lésion carieuse et différents degrés d'évolution de la maladie carieuse. On parle d'un code ICDAS allant de 0 (où la dent est saine) à 6 (exposition de la dentine avec perte des structures cuspidiennes).

Pour les scores 1 et 2, un traitement non invasif est privilégié car on n'a pas encore de cavité carieuse. **A partir du score 3**, il commence à y avoir intervention.

Des scores 4 à 6, un traitement est choisi en fonction du degré d'évolution de la lésion.

Codes ICDAS	Critères de détection visuelle des lésions	Degré d'évolution (sévérité des lésions)	Stades SISTA	Options thérapeutiques
0	Surface dentaire saine	∅		Abstention/suivi
1	Premier changement visuel, détectable par séchage de l'émail	Déminéralisation < tiers externe de l'émail	0	Intervention à minima : soins non invasifs par reminéralisation et scellements
2	Changement nettement visible de l'émail : taches blanches ou brunes visibles sans séchage.	Déminéralisation < tiers interne de l'émail, atteinte possible de la jonction amélo-dentinaire		
3	Rupture localisée de l'émail, dentine non visible	Déminéralisation de l'émail et du tiers externe de la dentine	1 et 2	Intervention à minima : restauration adhésive ultra conservatrice
4	Email opaque grisâtre caractéristique d'une lésion dentinaire sous-jacente, sans ou avec cavitation de l'émail	Déminéralisation du tiers médian de la dentine sans fragilisation des structures axiales coronaires		
5	Cavité amélo-dentinaire franche avec exposition visible de la dentine cariée	Déminéralisation du tiers médian de la dentine avec fragilisation relative des structures coronaires	3 et 4	Thérapeutique restauratrice : restauration coronaire fonctionnelle, sans ou avec recouvrement des cuspidés
6	Cavité amélo-dentinaire étendue et profonde, avec exposition visible de la dentine cariée	Déminéralisation du tiers interne dentinaire, avec perte partielle des structures cuspidiennes		

Tableau 4 - Classification des traitements choisis selon les classifications ICDAS et SISTA (9)








						
Code 0	Code 1	Code 2	Code 3	Code 4	Code 5	Code 6
Surface dentaire saine 0	Changement visuel de l'émail après séchage	Changement nettement visuel de l'émail sans séchage	Rupture localisée de l'émail	Email opaque avec atteinte dentinaire	Cavité franche avec exposition de la dentine	Cavité étendue, exposition de la dentine, perte des structures cuspidiennes

Figure 6 - Système de diagnostic et de gestion de la carie tel que proposé par le système de détection et d'évaluation des caries international (ICDAS) (8)

3. Différentes méthodes de restauration des cavités occlusales (10)

En dentisterie il existe de nombreux matériaux de reconstitution qui possèdent des propriétés physiques, mécaniques, physico-chimiques et biologiques. Elles tendent à être le plus biomimétique possible avec les tissus dentaires sans jamais réellement le devenir. Ces différents matériaux seront indiqués afin de s'adapter aux différentes situations cliniques. Dans un premier temps, nous allons décrire les thérapeutiques non chirurgicales qui sont appliquées lorsque la carie est à un stade précoce. Ensuite nous présenterons les différentes techniques microchirurgicales, dans un souci du respect du concept de dentisterie restauratrice. Puis, nous aborderons les différentes techniques de restaurations coronaires directes, étant ce qui nous intéresse particulièrement, puisqu'elles sont directement liées à la « stamp technique ». Enfin, nous décrirons les reconstitutions coronaires indirectes créées par l'intermédiaire du laboratoire en tentant de définir les critères de décision entre la technique directe et indirecte.

3.1. Thérapeutiques non chirurgicales (11)

➔ Le scellement des sillons (score 0 ICDAS)

C'est un matériau adhésif fluide (*sealant*) qui permet de combler les sillons trop anfractueux et qui réalise une barrière étanche et lisse contre l'accumulation de plaque bactérienne permettant de prévenir des déminéralisations à ce niveau. Il est placé sur les 1^{ère} et 2^{ème} molaires permanentes chez le patient jeune, indemne de carie mais à risque carieux élevé.

➔ L'apport en phosphopeptide de caséine

Cela consiste à apporter des concentrations élevées en calcium et en phosphate au niveau des lésions amélares (score 0, 1 et 2 ICDAS). Le produit professionnel qui contient du Recaldent® ou PCP-ACP (Phosphopeptine Caséine- Phosphate de Calcium Amorphe) s'appelle le GC Tooth Mousse®, il est utilisé au fauteuil ou en ambulatoire à l'aide d'une gouttière souple (10).

→ Le verni fluoré

Il consiste à reminéraliser l'émail atteint de carie précoce (score 0, 1, 2 ICDAS) en permettant la formation d'apatite fluorée. Le praticien devra poser le produit sur la dent, propre et sèche, à reminéraliser. Il existe plusieurs produits :

- Le Duraphat®, Profluorid® : 22600ppm
- Bifluorid10® : 45600ppm (10)

→ Le système ICON®

C'est la technique de l'érosion/infiltration, elle consiste à infiltrer l'émail carié au score 2 ICDAS par une matrice résineuse après avoir éliminé la couche amélaire de subsurface à l'acide chlorhydrique. Elle est surtout utilisée pour diminuer les taches blanches inesthétiques et peut être combinée à une reminéralisation à l'aide des techniques précédentes. (10)

*3.2. Thérapeutiques microchirurgicales (10) (12)***→ L'ultrasonoabrasion**

Elle consiste à l'ouverture des sillons carieux à l'aide d'insert ultrasonore diamanté. Attention l'insert est inefficace sur la dentine ramollie.

→ L'aéro-abrasion

Cela consiste en une projection de particules d'alumine à grande vitesse et sous irrigation. Il permet l'ouverture des sillons et est également inefficace sur la dentine ramollie. L'aéro-abrasion doit se faire sous champ opératoire.

→ La micro-instrumentation

Ce sont des fraises diamantées, en carbure de tungstène de petit diamètre qui permettent l'excavation minima de la carie. Cela permet une économie tissulaire mais suppose aussi de travailler sous aides optiques afin de bien observer les limites à préparer.

→ L'instrumentation polymère

Ce sont des fraises de forme classique et de petit diamètre, d'une dureté inférieure à l'émail et la dentine saine, permettant d'optimiser l'économie tissulaire. Il faut toutefois faire attention à ne pas sous-préparer les cavités. Elles sont surtout utilisées dans les finitions des préparations cavitaires.

→ L'excavation chémo-mécanique (13)

Le produit est commercialisé sous le nom de Carisolv®, il consiste à dégrader le collagène déminéralisé à l'aide d'acides aminés et d'hypochlorite à 0,5%. Il faut ensuite pratiquer l'excavation à l'aide d'un excavateur manuel.

3.3. Techniques de restauration coronaires directes (10)

Cette technique consiste à placer un matériau en phase plastique dans une cavité préalablement préparée, puis de le sculpter pour lui donner la forme souhaitée, enfin de le durcir. Les principaux matériaux que décrits dans cette partie sont les amalgames, les ciments verres ionomères (CVI) et les résines composites. C'est une technique qui est employée dès que l'on est en présence de carie supérieure ou égale au score 3 ICDAS (ou de stade 1 à 4 SISTA) sur des patients jeunes avec des capacités financières limitées. La limite à laquelle l'emploi de restauration directe doit être envisagée est floue et dépendante de plusieurs facteurs que nous tenterons d'élucider.

➔ L'amalgame (14)

L'amalgame est un alliage de mercure mélangé avec principalement de l'argent, de l'étain, du cuivre et du zinc, sa composition diffère selon les produits commercialisés. La restauration consiste à placer cet alliage en phase plastique dans une cavité préparée en contre-dépouille sans agent adhésif. C'est un matériau que l'on va placer en excès et qui sera sculpté par soustraction. Une réaction d'amalgamation va conduire à la formation d'un alliage solide cristallisé.

L'amalgame est un produit possédant une bonne tolérance biologique, une bonne longévité dans le temps et une rapidité de mise en œuvre. Cependant, ce matériau peu esthétique suppose une préparation cavitaire rétentive donc plus mutilante par son absence de pouvoir d'adhésion il est, de plus, corrosif en présence d'autres matériaux métalliques.

➔ Le ciment verre ionomère CVI (15)

Le CVI conventionnel résulte de la réaction chimique d'un acide avec une base, on mélange en fait une poudre de fluoro-alumino-silicate avec un acide polyacrylique. Les principaux avantages de ce type de matériau sont qu'il possède une adhésion avec les tissus dentaires, une bonne tolérance pulpaire et un relargage de fluor. En revanche, il possède des propriétés mécaniques médiocres (résistance à la flexion, à la compression et à l'abrasion), une manipulation assez difficile et un rendu esthétique peu satisfaisant.

Le CVI conventionnel a, depuis, subi des améliorations puisqu'on en trouve des condensables qui sont plus faciles à utiliser mais dont les qualités optiques et les résistances mécaniques restent limitées.

Aujourd'hui on trouve ce que l'on appelle des CVI-MAR, ce sont des CVI Modifié par Adjonction de Résine. C'est un CVI dans lequel il a été incorporé des petites quantités de BisGMA et HEMA dont la réaction de prise n'est plus seulement une réaction acido-basique mais également une réaction de photopolymérisation.

Le CVI-MAR est donc un CVI amélioré qui possède les avantages des CVI conventionnels, avec une amélioration de ses propriétés mécaniques et un rendu esthétique augmenté.

Toutefois le CVI-MAR n'atteint pas les mêmes résistances mécaniques et propriété optiques que la résine composite. C'est pourquoi son utilisation pour les restaurations de classe I se limite à des restaurations temporaires pour ses propriétés cario-protectrices (relargage de fluor), mais également des restaurations juxta pulpaires (technique du sandwich fermé et la reconstitution de paroi proximale) lorsque la pose d'un champ opératoire est impossible.

Même si le CVI possède son propre pouvoir d'adhésion, il est cependant possible d'améliorer celui-ci par l'utilisation d'acide polyacrylique concentré à 10% ou 20%, afin d'éliminer la boue

dentinaire et produire une légère déminéralisation de l'émail et de la dentine inter-tubulaire. Cela aura pour conséquence d'augmenter la mouillabilité du CVI sur les tissus dentaires et d'optimiser ainsi son adhésion.

➔ **Les composites** (16) (17)

La résine composite est un matériau constitué d'une matrice organique résineuse et d'un renfort de charge minérale, la cohésion entre ces deux matériaux est assurée par un agent de couplage : le silane. A la différence des CVI, la résine composite n'adhère pas spontanément aux tissus dentaires, l'emploi du composite nécessite le respect d'un protocole de collage avec l'utilisation d'un adhésif qui va servir d'intermédiaire entre les tissus dentaires et la résine composite. Le tableau ci-dessous présente uniquement les composites photo-polymérisables utilisés dans les restaurations.

On peut classer les résines composites en trois groupes : les composites condensables, les composites hybrides et les composites fluides.

	Composites hybrides	Composites condensables	Composites fluides
Avantages	Propriétés optiques et aptitude au polissage Abrasion et usure similaire à celle des tissus dentaires Rétraction de prise contrôlée	Facilité d'utilisation pour les reconstitutions proximales	Haute mouillabilité Haute flexibilité
Inconvénients	Résistance mécanique perfectible	Propriétés esthétiques médiocres	Rétraction de prise élevée Faible résistance à l'usure
Indications	Secteur antérieur et postérieur Esthétique : micro-hybride, nano-chargé	Secteur postérieur	Sites 3 (sista) Fond de cavité

Tableau 5 - Récapitulatif des avantages, inconvénients et indications des différentes résines composites

➔ **Procédure de collage de la résine composite** (18) :

Il est décrit ici, le protocole de collage par le système de mordantage et rinçage (M&R), qui sera utilisé par la suite pour « la stamp technique ».

Après avoir préparé la cavité de la dent atteinte par la carie, sous un champ opératoire étanche, on procède au protocole de collage en 3 étapes :

- Etape 1 : mordantage à l'acide orthophosphorique à 37% pendant 30 secondes pour l'émail et 15 secondes sur la dentine, cela va permettre une mise à nue du réseau de collagène. Rinçage et séchage doux.
- Etape 2 : application du primaire pour créer une interphase hydrophobe propice à la pénétration de la résine adhésive. Séchage.

- Etape 3 : application de l'adhésif qui va pénétrer dans les tubulis dentinaires et le réseau protéique péri et inter-tubulaire stabilisé par le primaire. Polymérisation.

Le mordantage et rinçage 2 (M&R 2) : on procède au même protocole précédemment décrits, à la différence que le primaire et l'adhésif sont contenus dans le même produit.

Le système auto-mordant possède de plus faible valeur d'adhérence comparé à celle des système M&R c'est pour cela qu'ils ne seront pas utilisés par la suite.

(19) (20)

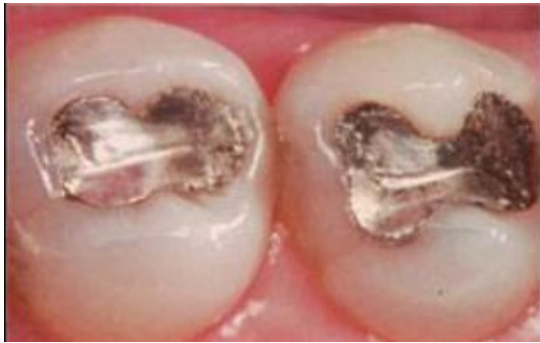

Figure 7 - Restauration en amalgame (19)

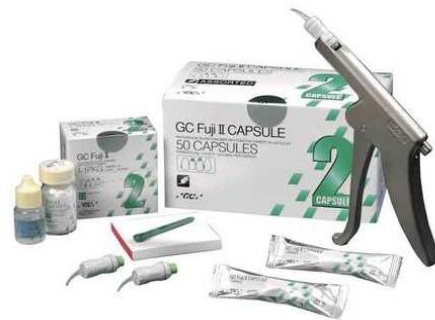

Figure 8 - Verre ionomère Fuji II (20)

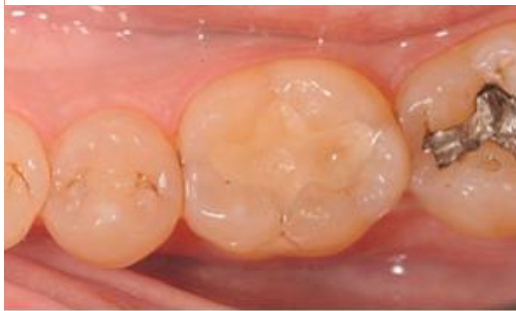

Figure 9 - Restauration CVI sur une 36 (Equia Fil GC) avec son verni (Equia Coat GC) à 70 mois (19)

3.4. Techniques de restauration coronaires indirectes (10) (21)

Lorsqu'une restauration directe n'est pas possible, en raison de la taille de perte de substance, il est possible de réaliser une restauration indirecte. La technique indirecte consiste à prendre une empreinte de la cavité qui est ensuite envoyée au prothésiste. Le prothésiste fabrique la pièce prothétique et le praticien procède au collage de la pièce après essayage. En postérieure, les cavités de carie au stade 3 à 4, avec perte d'une ou plusieurs cuspides et lorsqu'elles sont multiples, sont des raisons de procéder à des restaurations indirectes. On procède en fait à la réalisation d'inlay ou d'onlay prothétique.

Inlay : pièce prothétique destinée à restaurer une perte de substance dentaire ne nécessitant pas le recouvrement de cuspide.

Onlay : pièce prothétique destinée à restaurer une perte de substance dentaire nécessitant le recouvrement d'une ou plusieurs cuspides. Cependant, lorsque la pièce prothétique est destinée à recouvrir toutes les cuspides on parlera d'**overlay**.

Les matériaux utilisés dans ce type de restauration sont les alliages métalliques (or, nickel, chrome...), les composites (micro-hybrides, nano-hybrides) et les céramiques.

➔ Le composite

Les restaurations indirectes en composite possèdent les mêmes propriétés que les composites de restauration, en revanche le prothésiste peut obtenir un meilleur contrôle des deux facteurs en laboratoire : il pourra augmenter le taux de conversion des monomères, et augmenter le taux de charges.

En effet le taux de conversion des composites de restauration directes atteint environ 50-60% ce qui laisse environ 40-50% de monomère libre ou partiellement liés. Le prothésiste peut utiliser différentes techniques pour augmenter le taux de conversion : le traitement thermique, la polymérisation à l'abri de l'oxygène et la polymérisation sous pression. Les blocs usinés fabriqués industriellement subissent un traitement de thermo-polymérisation où le taux de conversion peut atteindre 90 à 95%. Les inconvénients de ce type de matériau sont le vieillissement, la perte de contacts proximaux et de la morphologie occlusale et l'altération de la teinte dans le temps (22).

Pour le collage de ces restaurations un traitement préalable de l'intrados prothétique est nécessaire : un sablage à l'alumine de 50um de diamètre permet d'éliminer une partie de la matrice résineuse et de mettre à nu les charges vitreuses du matériau, puis pour augmenter les valeurs d'adhérence un mordantage à l'acide fluorhydrique et l'application d'un silane seront envisagés.

➔ La céramique (22)

Les céramiques utilisées dans ce type de restauration sont les céramiques vitreuses essentiellement. Ces vitrocéramiques sont obtenues soit par pressé à partir d'un lingotin, soit par CFAO (conception assistée par ordinateur) à partir d'un bloc.

Types de cristaux (% volume)	Pressée (lingotin)	Usinage (bloc)
Feldspaths (30%)		MARK II, TriLuxe, Real Life (VITA), Cerec blocks (Sirona)
Leucite (35-45%)	PM9(Vita), IPS Empress esthetic (Ivoclar), Authentic (Jensen), OPC (Pentron), CZR (Noritake), Finesse All Ceramic (Dentsply)	Empress CAD (Ivoclar), Paradigm C (3M Espe)
Disilicate de lithium (65%-70%)	e.max Press (Ivoclar)	e.max CAD (Ivoclar)
Silicate de lithium et zircon		Celtra Duo (Dentsply), Suprinity (Vita)

Tableau 6 - Vitrocéramiques accessibles par pressée et par usinage

L'assemblage de ces céramiques doit subir un mordantage préalable à l'acide fluorhydrique pour créer un relief propice au collage, un silane est ensuite appliqué. Cela permet de lier chimiquement la phase vitreuse de la céramique et la résine de collage. Un adhésif chémo-polymérisable et photo-polymérisable sera utilisé.

Les inconvénients majeurs de ce type de matériaux sont la mise en œuvre clinique très exigeante, leurs coûts élevés, l'impossibilité de réparer la fracture, la possible abrasion de l'antagoniste et la nécessité d'un collage.

➔ **L'or de classe IV (10)**

Les restaurations en or possèdent un plus grand recul clinique que les autres matériaux, en effet elles possèdent un taux de survie de 80% à 20 ans selon la littérature. Elles sont indiquées pour les patients à risque carieux élevé et elles supportent bien les para-fonctions (bruxisme). Le principal inconvénient de l'or, comme pour l'amalgame, est son manque indéniable d'esthétisme, c'est pourquoi ils seront essentiellement indiqués en postérieur. Toutefois avec l'évolution des propriétés mécaniques et esthétiques que l'on obtient aujourd'hui avec les inlays/onlays en composites, ceux-ci seront privilégiés d'avantages.

Critères de choix		Technique directe	Technique indirecte
Volume de la perte de substance	Petit, moyen (stade 1 à 3)	✓	
	Important (stade 3 à 4)		✓
Valeur des structures anatomiques résiduelles	Perte d'une cuspside		✓
Nombre de restauration par arcade	> Ou = 3	✓	
	< à 3		✓
Situation des limites : émail périphérique	> ou = à 1mm	✓	
	< à 1mm		✓
Situation de la dent sur l'arcade	Difficulté d'accès		✓
Expérience du praticien : gestion de l'anatomie occlusale et proximale	Bonne	✓	
	Moyenne		✓
Esthétique	Visibilité de la restauration, demande du patient		✓
Age du patient	Jeune	✓	
	Âgé		✓
Capacité financière du patient	Faible	✓	
	Non problématique		✓

Tableau 7 - Résumé des critères de choix entre la technique directe ou indirecte (23)

4. Synthèse

Après avoir énuméré longuement les différences morphologiques des faces occlusales des dents permanentes postérieurs, après avoir décrypté les nuances entre les principales classifications de la lésion carieuse et après avoir rappelé tout le panel de techniques restauratives que possède le chirurgien-dentiste en fonction de chaque situation, on peut se demander alors quelle place occupe une nouvelle technique de restauration. Car il est évident que la « stamp technique » ne pourra être employé dans toutes les situations. Ce n'est pas la restauration révolutionnaire qui remplacera toutes les techniques acquises jusqu'à aujourd'hui.

Toutefois à un certain stade d'évolution de la carie, dans des conditions et des limites bien définis, cette technique peut s'avérer utile pour un praticien dont la gestion de l'anatomie occlusale pose des difficultés et lui permettrait d'éviter de passer à la technique indirecte prématurément.

En effet pour appliquer la « stamp technique » il faut que la lésion soit localisée au niveau du site 1 de la classification SISTA (ou classe I de BLACK). Il existe cependant une variante à cette technique permettant la réalisation de restauration de classe II (cf. II.2.2.).

Pour ce qui est du stade de la carie cela reste une technique de restauration invasive. Il faudra nécessairement que la carie soit à un stade cavitaire.

On pourra donc l'utiliser :

- Du stade 1 à 3 de la classification de SISTA.
- Ou à partir du score 3 de la classification ICDAS lorsque on observera une rupture localisée de l'émail. Cependant on ne pourra plus l'utiliser au score 6 car on sera en face d'une perte des structures cuspidiennes incompatibles avec la mise en œuvre de la technique.

En effet la « stamp technique » ne peut être réalisée si une condition est manquante : **la cavité occlusale doit être intacte ou partiellement intacte pour pouvoir appliquer la technique.**

La « stamp technique », consistant à prendre une empreinte de la face occlusale, impose l'utilisation d'un matériau à forte thixotropie afin d'obtenir une bonne résolution en négatif de la morphologie occlusale. Ce matériau au-delà de la ligne des crêtes cuspidiennes aura tendance à s'écouler (cf. partie III).

Pour finir l'emploi de cette nouvelle technique de restauration va pouvoir influencer sur quatre principaux critères qui jouent en faveur de l'utilisation des techniques restauratives indirectes. Elle pourra s'utiliser, sur une dent difficile d'accès où la réalisation de la restauration ne permettra pas un rendu esthétique et fonctionnel idéal. Pour un praticien limité dans ses connaissances en anatomie occlusale, avec un manque de sens artistique et dont l'expérience ne lui permet pas la réalisation de restauration indirecte dans de bonnes conditions.

Elle s'avèrera aussi utile sur un patient jeune à la recherche d'une certaine esthétique et dont les capacités financières sont limitées (cf. Tableau 7).

II. Description de « l'occlusal stamp technique »

L'usage de composite est devenu populaire dans les restaurations directes. Pour ainsi dire, elle a remplacé l'usage de l'amalgame.

Ce changement survient essentiellement des suspicions de toxicité du mercure contenu dans l'amalgame ainsi que de la demande de plus en plus importante de restauration en composite du secteur postérieur.

D'autre part, l'introduction de la micro-dentisterie et les avancées dans les procédures de collage, qui tendent toujours plus vers une dentisterie conservatrice en tissu dentaire, sont des facteurs qui favorisent l'utilisation de la résine composite. Cependant la procédure, qui suppose une bonne manipulation du composite et des compétences de la part du praticien d'obtenir une relation cuspside/fosse harmonieuse avec la dent antagoniste font de l'usage du composite un acte chronophage.

Ainsi la « stamp technique » est une bonne alternative pour réduire le temps de manipulation du composite et de retouche post-polymérisation et ainsi faciliter la procédure de polissage de la restauration.

Cette nouvelle technique consiste en une fabrication d'empreinte en négatif de l'anatomie de la face occlusale. Il s'avère donc essentiel que la face occlusale soit intacte. Elle sera essentiellement réservée dans le cas de caries ampullaires, les caries du sillon préservant relativement bien l'anatomie de la face occlusale.

Toutefois la « stamp technique » peut être employée dans le cas où la destruction de l'émail est peu étendue. Il sera possible de reconstruire de façon harmonieuse et temporaire la face occlusale à l'aide d'une cire ou d'un composite.

Nous allons élaborer, ci-dessous, une liste du matériel nécessaire permettant la mise en pratique de la restauration. Par la suite, nous déclinerons un premier protocole détaillé de la « stamp technique », mais également un second dans le cas des restaurations de classe II de BLACK.

1. Matériel préconisé à l'application de la technique

1.1. Instrumentations nécessaires à la mise en œuvre de restauration occlusale

- Seringue d'anesthésie
- Miroir
- Sonde
- Précelle
- Spatule de bouche
- Contre angle bague rouge
- Contre angle bague bleue
- Turbine
- Détartreur avec insert ultrasonique
- Lampe à polymériser
- Brosse à polir
- Cupules à polir photos
- Fraises boules diamantées
- Fraises boules en carbure de tungstène
- Crampon à digue et cadre à digue
- Pince à crampon

- Pince à perforer de AINSWORTH
- Pince papier articuler
- Teintier VITA photo
- Matrice métallique sectorielle avec anneaux Bitine « Palodent System » de Dentsply® (24)
- Coins de bois en plastique

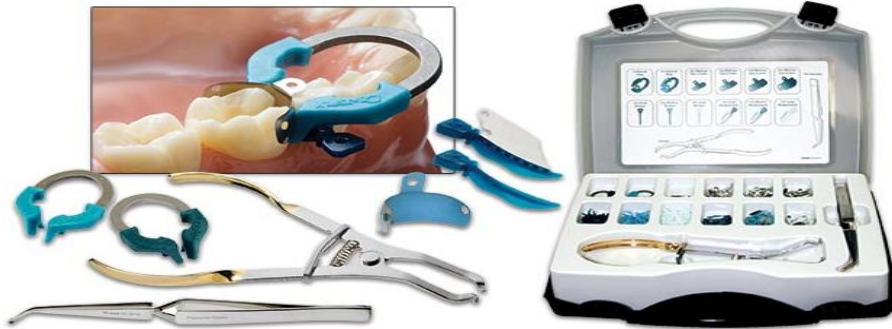

Figure 10-Système PALODENT plus (24)

1.2 Liste du matériel consommable nécessaire

- Carpules d'anesthésie
- Aiguilles d'anesthésie
- Digue en latex
- Chlorhexidine
- Vaseline, glycérine (25)
- Microbrush (26)
- Acide orthophosphorique à 37% (27)
- Adhésif M&R 2(28)
- Bandelette de téflon (29)
- Fil dentaire
- Cordon de type wedjets
- Papier articulé à 12µm (30)



Figure 11 - Boîte de microbrush (26).



Figure 12 - Adhésif Tetric N-bond Ivoclar (28).

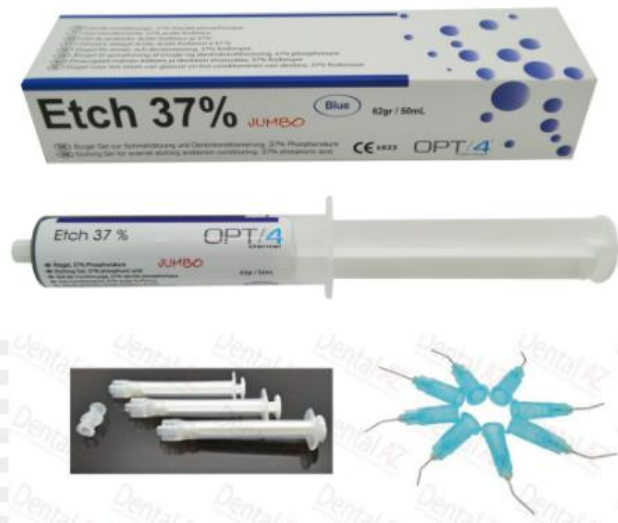

Figure 13 - Seringue d'acide orthophosphorique (27).



Figure 14 - Flacon de glycérine (25).



Figure 15 - Rouleau d'une bande en téflon (29).



Figure 16 - Papier articulaire Arti-Fol (30).

1.3 Choix des matériaux

- Composite fluide: tetric evo flow (31)
- Composite hybride nanochargé : G-aenial Sculpt GC (32)
- Digue liquide : Opal Dam Ultradent (33)
- Kavit, cire molle



Figure 17 - Digue liquide (Opal Dam Ultradent) (33).



Figure 18 - Composite fluide (Tetric EvoFlow Ivoclar) (31).



Figure 19 - Composite nanochargé (G-aenial Scult GC) (32).

2. Protocole de mise en oeuvre de "l'occlusal stamp technique"

2.1. L'occlusal stamp technique sur les cavités de classe I (BLACK)

2.1.1. Entretien Clinique

Il est nécessaire de relever le motif de consultation du patient.

Il faut également identifier les facteurs de risque généraux du patient :

- Personne âgée, femme enceinte, en situation de handicap, enfant, maladies chroniques
- Profession à risque bucco-dentaire (horaires décalés, métier de bouche, sportif...)
- Environnement socio-économique défavorisée
- Comportements à risque : tabac, alcool, stress, drogue, comportement alimentaire
- Trouble alimentaire, reflux gastro-oesophagien

Ensuite, déterminer les répercussions de l'anamnèse sur la prise en charge du patient :

- Risque infectieux
- Risques hémorragiques
- Risques vis-à-vis de l'anesthésie
- Risques vis-à-vis des prescriptions

2.1.2. Examen clinique

Le choix de la dent se fera sur une dent atteinte d'une carie active découverte à l'examen intra-oral et dont la face occlusale sera intacte (ou partiellement).

Un test de vitalité est nécessaire et doit être positif et non exacerbé.

2.1.3. Examen radiographique

Le cliché retro-coronaire met en évidence la profondeur de la lésion carieuse.

2.1.4. Diagnostic

Les éléments précédents permettent d'établir un diagnostic, que l'on peut alors classer dans les principales classifications de la maladie carieuse (BLACK, SISTA, ICDAS).

Pour rappel la technique pourra s'employer dans les cas où la carie fait partie des caries de classe I et II de BLACK, ou située sur le site 1 et 2 (stade 1 à 3) de la classification SISTA ; et du score 3 à 5 de la classification ICDAS.

La vitalité pulpaire ne devra pas dépasser le stade de la pulpite réversible.

2.1.5. Protocole (3) (34) (35)

Etape 1: Etapes préliminaires

- Anesthésie de la dent à traiter
- Détartrage et polissage de la dent
- Choix de la teinte à l'aide d'un teintier
- Pose du champ opératoire

Etape 2 : Elaboration de la matrice occlusale

- Reconstitution temporaire de la face occlusale au composite ou au Kavit voire à la cire (si nécessaire).
- Isolation de la face occlusale avec de la vaseline et de la glycérine à l'aide d'une microbrush et séchage pour éliminer les excès.
- Découpe de l'extrémité de la microbrush : elle servira de manche pour la matrice occlusale
- Dépose du composite flow sur la surface occlusale, ici deux cas de figure : soit la microbrush est noyée directement dans le composite flow pour effectuer la polymérisation, soit on effectue une première polymérisation du composite flow pour le figer, on ajoute du composite flow en noyant la microbrush puis on termine par la polymérisation. La deuxième solution est préférable car elle permet d'éviter que l'extrémité de la microbrush fausse l'empreinte occlusale.

Etape 3 : Excavation de la lésion carieuse.

- A l'aide d'une fraise diamantée de forme sphérique montée sur une turbine on commence à éliminer l'émail carié, puis élimination de la dentine cariée en utilisant une fraise boule en carbure de tungstène montée sur contre angle.

Etape 4 : Procédure de collage (cf. restauration directe en composite II.3.c.)

- Désinfection de la dent à la chlorhexidine
- Mise en place d'un substitut dentinaire (selon le cas) par l'ajout de biodentine, de disilicate tricalcique, d'hydroxyde de calcium ou de CVIMAR.
- Mordançage à l'acide orthophosphorique concentré à 37% trente secondes sur l'émail et quinze secondes sur la dentine.
- Rinçage abondant et séchage délicat.
- Application du primaire et séchage.
- Application de l'adhésif, séchage et photopolymérisation vingt secondes.

Etape 5 : Reconstitution de la dent

- Apport de la masse dentine par petits apports et flash de polymérisation avec un composite microchargé en veillant à laisser 2mm d'épaisseur sous la face occlusale.
- Apport de la masse émail
- Mise en place de la feuille de téflon sur toute la surface occlusale. Possibilité d'utiliser du film alimentaire étirable.
- Pose de la matrice occlusale et légère pression sur la face occlusale
- Retrait délicat de la matrice et de la feuille de téflon
- Eliminer les excès de composite à la sonde et polymérisation

Etape 6 : Finitions

- Dépose du champ opératoire.
- Polissage de la restauration notamment au niveau du joint.
- Test de l'occlusion à l'aide de papier articulé et retouche si nécessaire.

2.2. « L'occlusale stamp technique » sur les cavités de classe II (BLACK) (36)

On effectue la même consultation initiale précédemment décrite (II.2.1.), mis à part que l'on se porte vers une dent sur laquelle l'atteinte carieuse est telle que l'on est obligé d'éliminer la crête marginale et une partie de la paroi proximale. Comme précédemment la face occlusale doit être la plus indemne possible.

2.2.1. Protocole de mise en œuvre de « la stamp technique »

Etape 1 : Etapes préliminaires

(cf. étape 1 §2.1.5)

Etape 2 : Elaboration de la matrice occlusale

- Si nécessaire reconstitution temporaire de la face occlusale au composite ou au Kavivoire à la cire.
- Isolation de la face occlusale avec de la vaseline et de la glycérine à l'aide d'une microbrush et séchage pour éliminer les excès.
- Découpe de l'extrémité de la microbrush : cette microbrush servira de manche pour la matrice occlusale.
- Mise en place de la matrice métallique sectorielle avec une bague qui permet de clamper la matrice sur la dent à traiter et d'obtenir une bonne définition de la paroi proximale.
- Déposer du composite flow sur la surface occlusale, puis soit la microbrush est noyer directement dans le composite flow et on effectue la polymérisation.

Etape 3 : Dépose de la matrice et excavation de la lésion carieuse.

Etape 4 : Procédure de collage

Identique à celle décrite précédemment à la différence que la matrice sectorielle aura été posé au préalable avec un coin de bois.

Etape 5 : Reconstitution de la dent

- Reconstitution de la paroi proximale en laissant 2mm d'épaisseur en dessous de la future crête marginale.
- Apport de la masse dentine par petit apport et flash de polymérisation avec un composite postérieur en veillant à laisser 2mm d'épaisseur sous la future face occlusale.
- Apport de la masse émail.
- Mise en place de la feuille de téflon sur toute la surface occlusale. On peut aussi utiliser du film alimentaire étirable.
- Pose de la matrice occlusale et légère pression sur la face occlusale.
- Retrait de la matrice occlusale et de la feuille de téflon délicatement.
- Eliminer les excès de composite à la sonde et photopolymérisation 20 secondes.
- Dépose de la matrice métallique sectorielle.

Etape 6 : Finitions : identique au protocole expliqué précédemment (§2.1.5)

2.2.2. Variante à la fabrication de la matrice occlusale (36)

Il existe une variante dans la chronologie pour laquelle on place la matrice sectorielle. Il est possible de fabriquer le *stamp* de la même façon que pour les cavités de classe I c'est-à-dire sans avoir placé la matrice sectorielle avant préparation de la dent.

Cette matrice est insérée à l'étape 4 avant la procédure de collage et permet la reconstruction de la paroi proximale jusqu'à laisser 1mm d'épaisseur sous la future face occlusale. Ensuite la matrice sectorielle est retirée pour pouvoir terminer la face occlusale et la crête marginale en se servant de la matrice occlusale. Enfin on remet délicatement la matrice métallique avant polymérisation afin d'éviter le collage du composite à la dent adjacente.

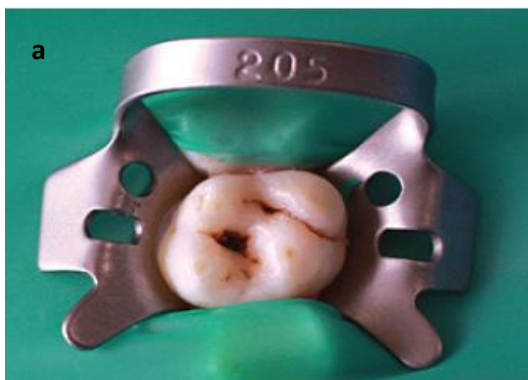III. Application de « l'occlusal stamp technique »

Après avoir décrit précisément le protocole de mise en œuvre de la « stamp technique » nous allons illustrer nos propos par plusieurs cas cliniques et la mise en œuvre de la technique par l'investigateur de ce mémoire.

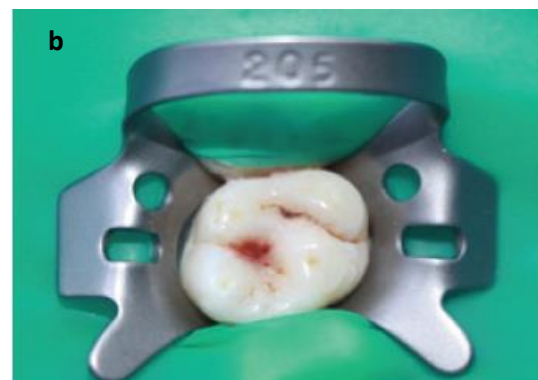1. Cas clinique

1.1 Cas clinique n°1 (35)

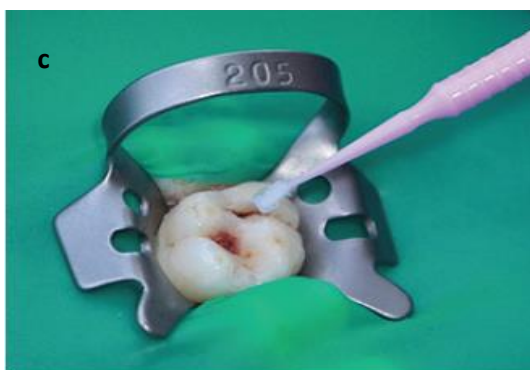Sur ce premier cas clinique la technique est employée sur une première molaire permanente maxillaire (26) atteinte d'une carie superficielle des sillons avec extension palatine.




a On isole la dent avec une digue en latex et un crampon.



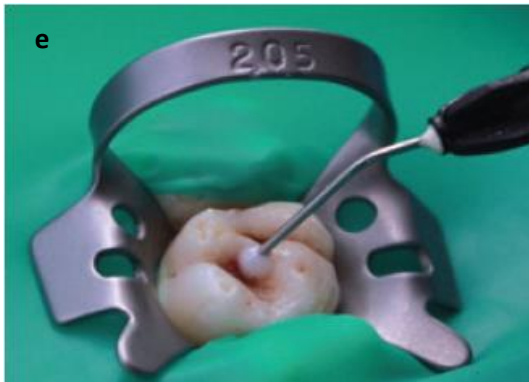b La cavité carieuse occlusale est comblé à l'aide de la cire pour redonner une morphologie occlusale idéale



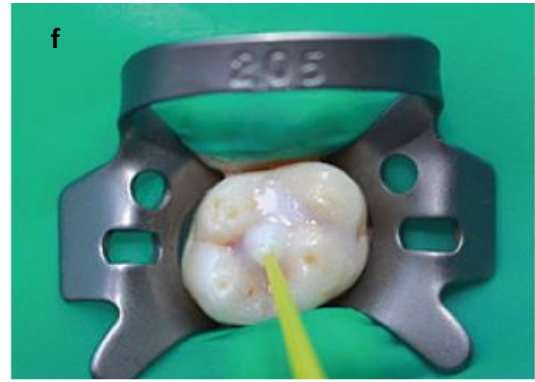
c A l'aide d'une microbrush la surface occlusale est isolée avec de la vaseline.



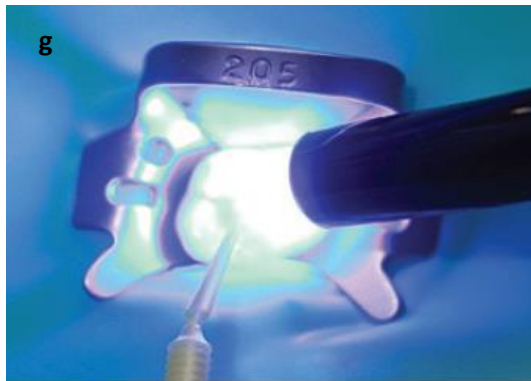d Le bout d'une microbrush est coupé à l'aide d'un bistouri pour faciliter la manipulation lors de l'élaboration du *stamp*.



Dépose d'un composite fluide sur la surface occlusale au niveau des fausses mésiales et distales sans oublier le sillon palatin.



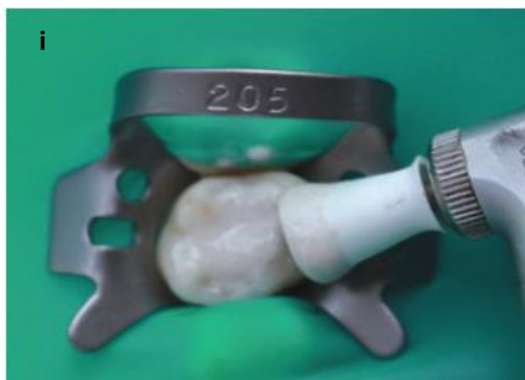La microbrush est noyée dans le composite fluide avec une certaine pression.



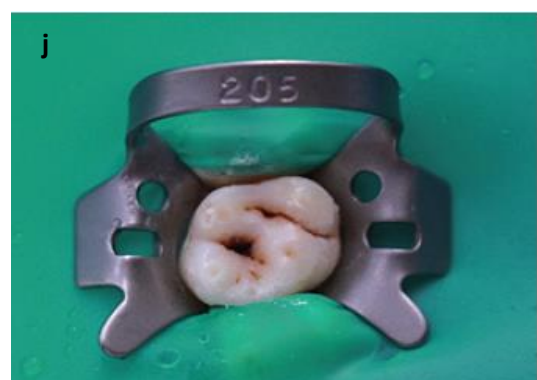Photopolymérisation du composite fluide



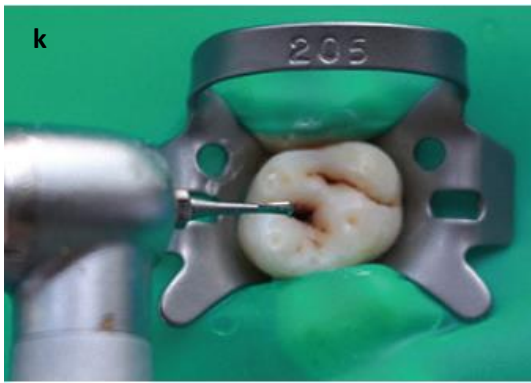Vue du stamp.



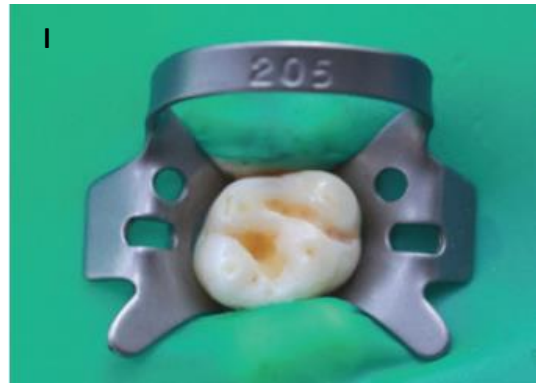La surface occlusale de la dent est polie à l'aide d'une pâte à polir et d'une cupule en caoutchouc afin d'éliminer les débris et d'enlever la vaseline.



Vue de la surface occlusale après le nettoyage prophylactique.



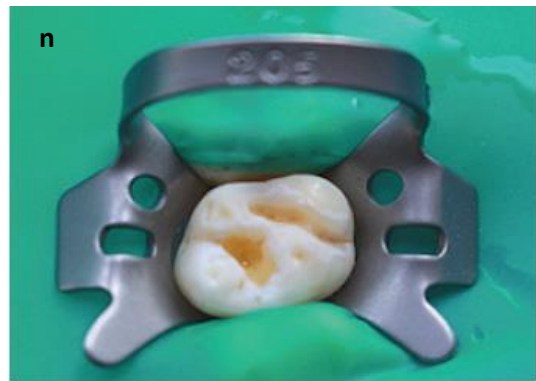L'excavation de la carie se fait avec une fraise en carbure de tungstène.



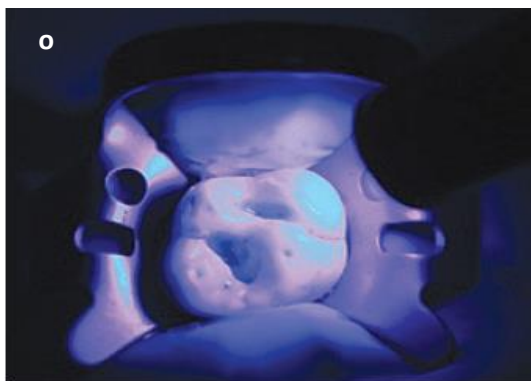
Vue finale de la préparation cavitaire.



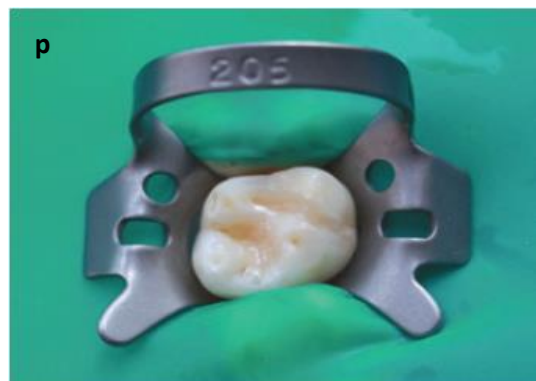Mordançage de l'émail à l'acide orthophosphorique à 37% (Tetric N Etch Ivoclar Vivadent).



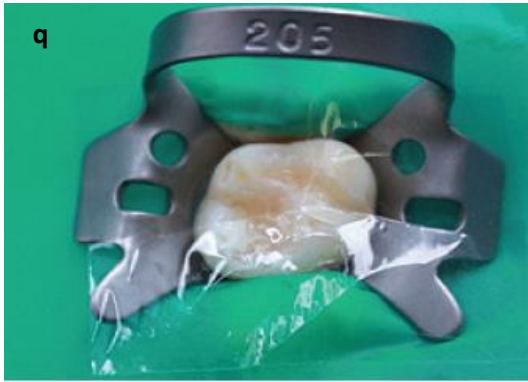
Vue de la surface occlusale après rinçage. Le séchage doit être délicat pour ne pas déshydrater la dentine.



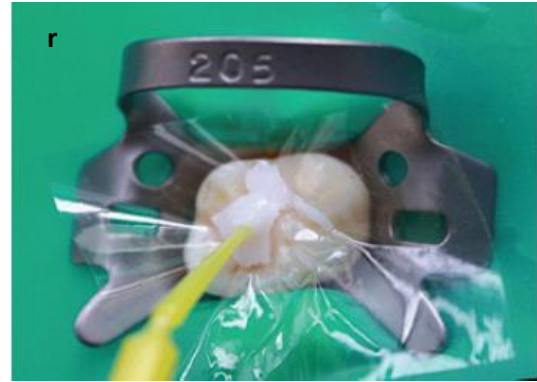Application de l'adhésif (Tetric N Bond, Ivoclar Vivadent) et polymérisation 20 secondes



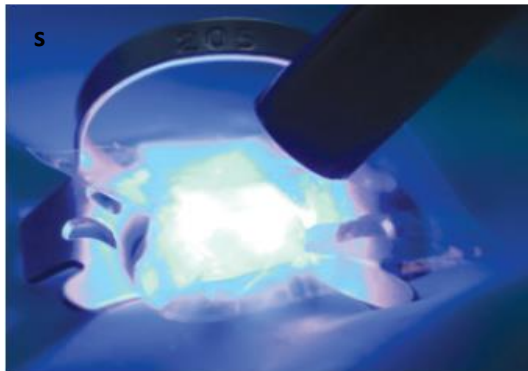
Couche finale de composite (B2 shade Tetric C ceram Ivoclar Vivadent).



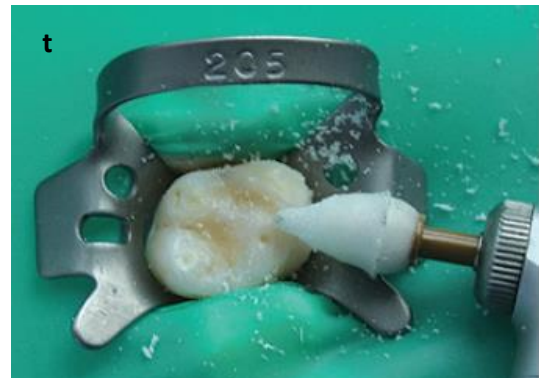Application d'un film en plastique étirable sur la face occlusale, cela permet une isolation du composite au *stamp*.



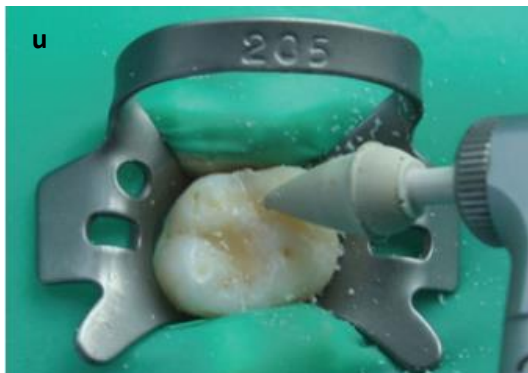
Le *stamp* est pressé par-dessus le film transparent.



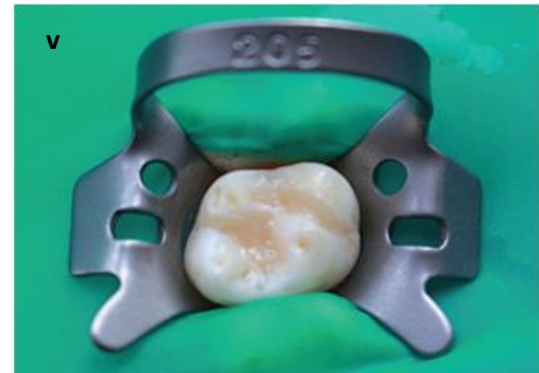
Photopolymérisation du composite à l'aide d'une lampe à polymériser (480nm) à la suite du retrait du *stamp*.



Polissage avec une cupule POGO-1



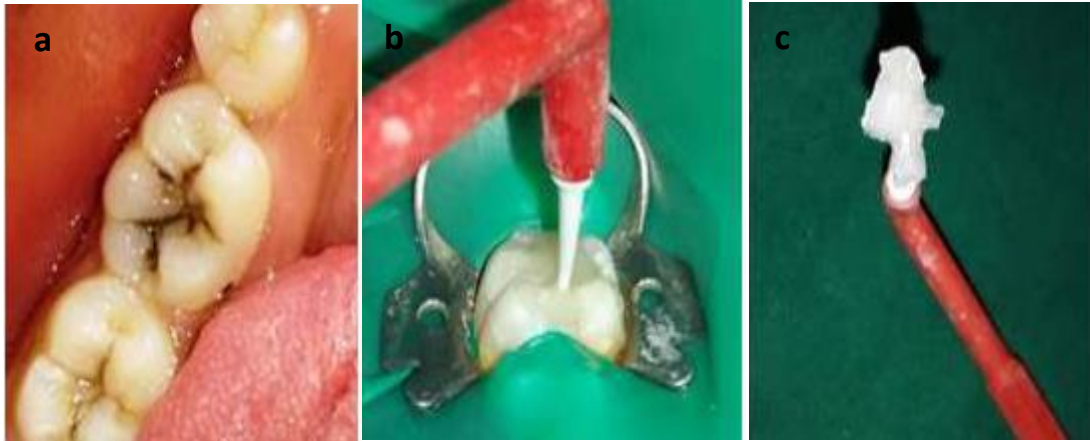Polissage avec une cupule POGO-2



Vue finale de la restauration.

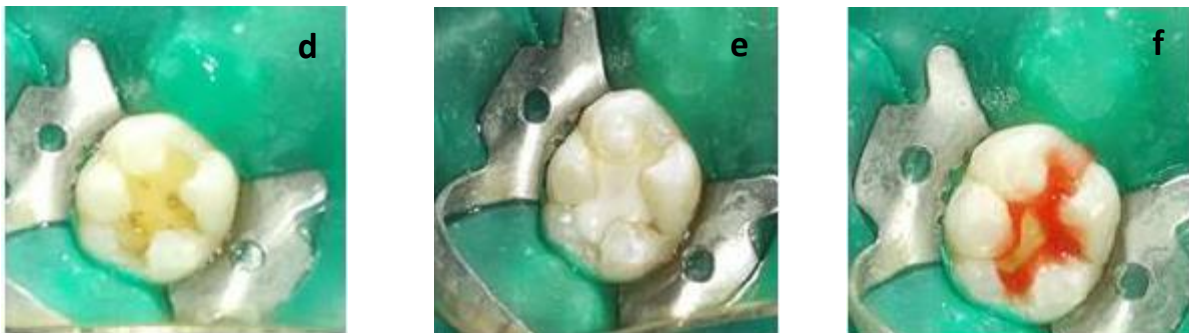1.2 Cas clinique

Un homme de 14 ans consulte pour raisons orthodontiques. A l'examen clinique une carie occlusale de la 36 est détectée et l'étendue de celle-ci est observé grâce à une radiographie retro alvéolaire de cette dent.



La dent est préalablement isolée à l'aide d'une digue en latex et de la glycérine est placée sur la surface occlusale de la 36 (figure b).

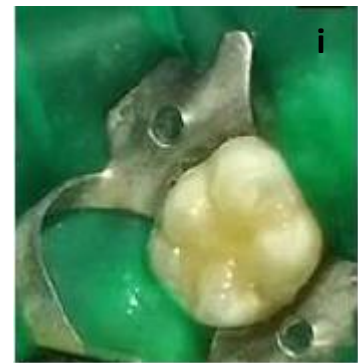
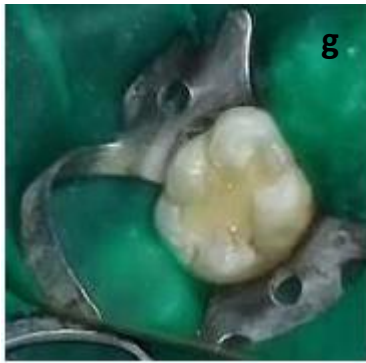Du composite fluide (Filtek Flow, 3M ESPE) est appliqué sur toute la surface occlusale, intacte de toute préparation. Le bout d'une microbrush est découpé et celui-ci est immergé dans le composite fluide toujours à l'état plastique. Le tout est photopolymérisé afin de fabriquer le *stamp* (figure c).



Les tissus cariés sont éliminés et une cavité de classe I est préparée (figure d).

Le fond de cavité est isolé par un verre ionomère (GC Fuji Lining) pour protéger la pulpe (figure e).

La cavité est mordancée pendant 30 secondes à l'acide orthophosphorique dosé à 37%. Elle est ensuite rincée abondamment et séchée délicatement. Un adhésif est ensuite appliqué et photopolymérisé 20 secondes (figure f).



La cavité est remplie par du composite (3M ESPE) par petits apports pour limiter la rétraction de prise jusqu'à 1mm sous la surface occlusale (figure g).

Une dernière couche de composite est ajoutée afin de combler ce millimètre d'épaisseur. Avant polymérisation, dans un but d'isoler ce dernier apport de composite, on place **une feuille de téflon**. On repositionne ensuite le *stamp*. (Figure h).

Après le retrait de la feuille, les excès en composite sont supprimés et le composite final est polymérisé, puis polis en utilisant le « Soflex Spiral Wheel » (3M-ESPE) (figure i).

1.3 Cas clinique n°3 (36)

Une jeune étudiante consulte après avoir terminé son traitement orthodontique. Une carie distale sur la 45 est découverte fortuitement à la radiographie (figure a). Cette carie ampullaire, dont la surface occlusale est intacte, impose la préparation d'une cavité de classe II (figure b).

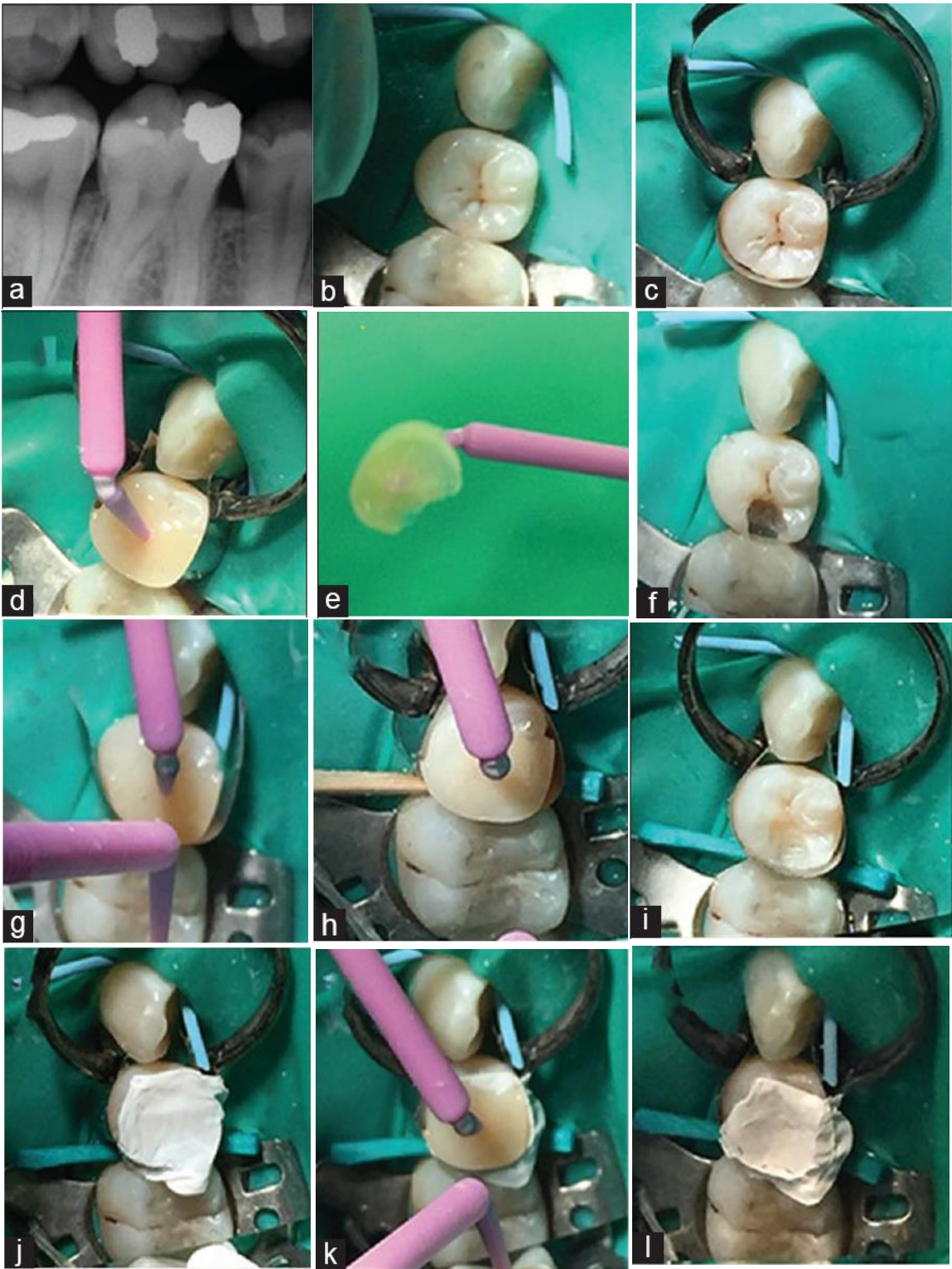
Après avoir isolé les dents numéros 43, 45 et 46, avec une digue en latex, une matrice sectorielle de type *Palodent* est placée en distale. La matrice est maintenue par un anneau *Bitine* afin d'améliorer l'adaptation à la paroi distale de la 45 (figure c). Le *stamp* est fabriqué en utilisant une microbrush noyée dans de la résine composite fluide (idem aux cas 1 et 2) puis une cavité de classe II est préparée (figure de d à f).

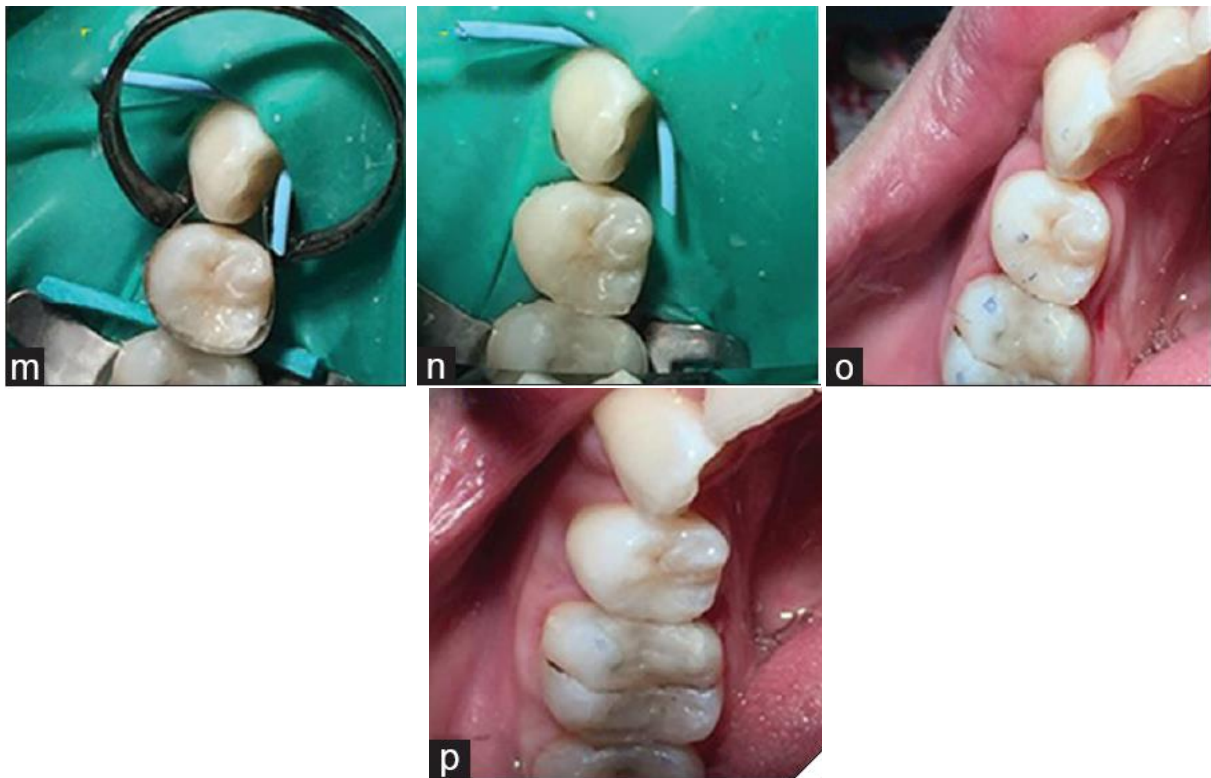
Afin de reconstruire la paroi proximale, la matrice sectorielle est réadaptée en ajoutant un coin de bois (figure g et h). Un substitut dentinaire au verre ionomère est placé en fond de cavité et le composite postérieure est placé de manière incrémentielle jusqu'à laisser un millimètre sous la face occlusale. On se sert également du *stamp*, à chaque apport de composite, afin de retrouver la même adaptation proximale (figure i).

Une feuille de téflon est placée sur un dernier apport de composite (figure j) et le *stamp* est positionné au-dessus quelques instants avec une légère pression (figure k). Puis, on retire celui-ci (figure l) mais également la feuille de téflon délicatement (figure m).

La dernière couche de composite est polymérisée (figure n) et on retire la matrice sectorielle, le coin de bois et la digue (figure o).

L'angle distale de la 45, est retravaillé et le tout devra être polis (figure p).





1.4 Cas clinique n°4 (36)

Ce dernier cas, un patient âgé de 56 ans consulte pour remplacer l'absence de sa 46. Une carie mésiale de la 15 est découverte fortuitement lors d'une radiographie bite-wing (figure a).

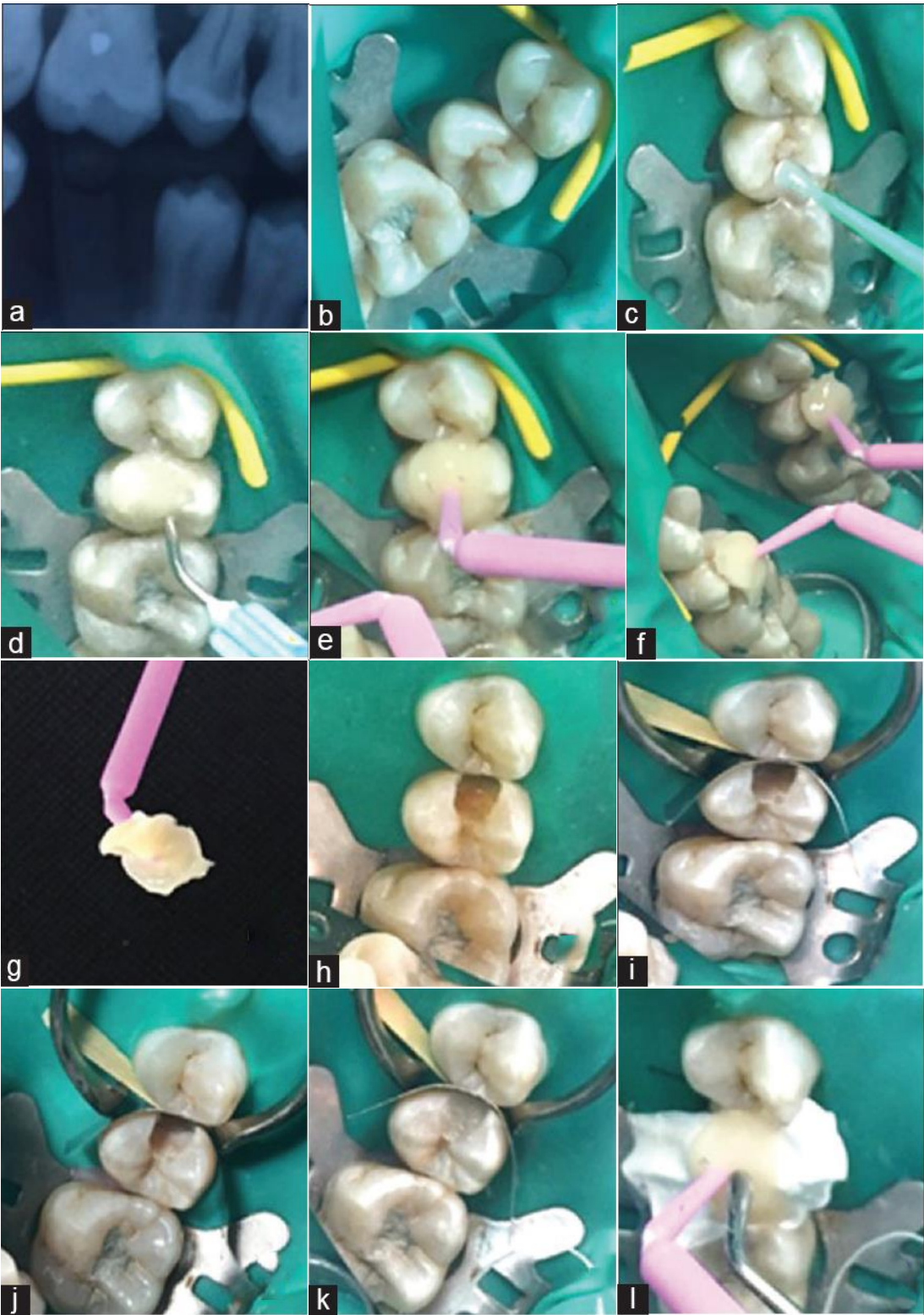
Les dents numéros 14, 15 et 16 sont isolées par une digue en latex (figure b). La surface occlusale de la 15 est isolée à l'aide de glycérine (figure c).

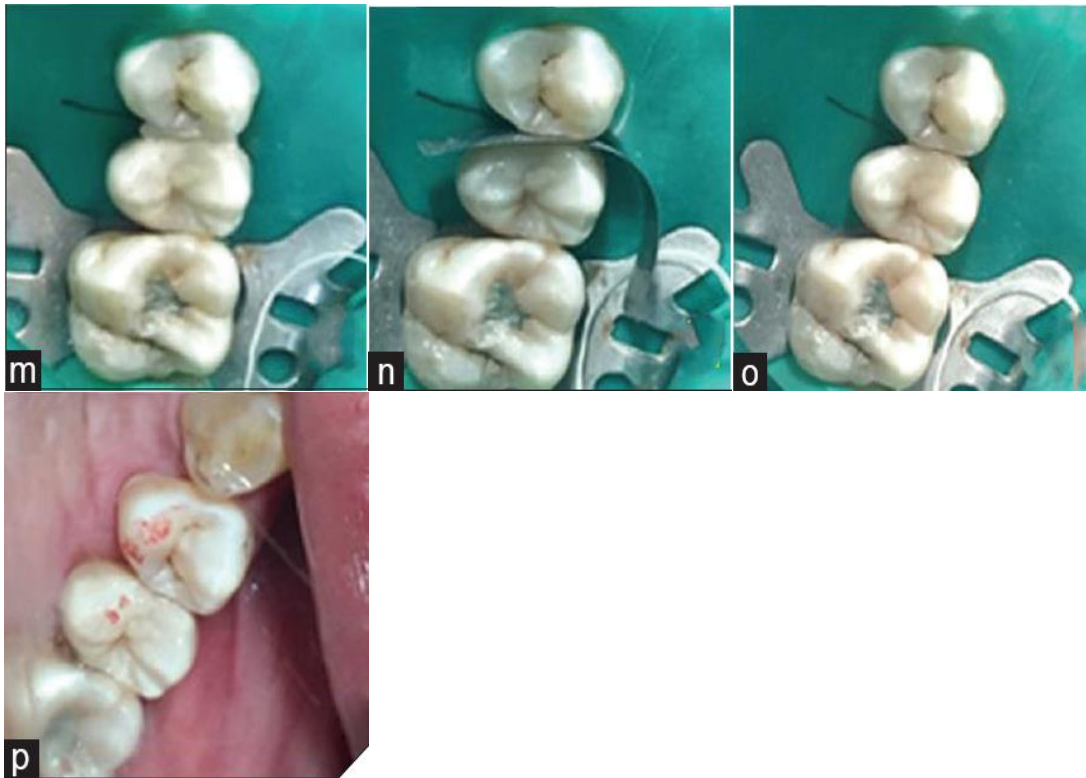Le *stamp* est fabriqué en noyant la surface occlusale de composite fluide mais, dans ce cas précis, la matrice sectorielle métallique n'est pas utilisée (figure d, e, f et g).

Après avoir préparé une cavité de classe II, la matrice de type *Palodent* est insérée en mésiale avec l'anneau et un coin de bois. On monte ensuite la paroi mésiale avec un composite postérieur en laissant un espace de 1mm d'épaisseur sous la surface occlusale (figure h, i, j et k).

La matrice sectorielle est retirée après avoir polymérisé le composite, une dernière couche de composite est déposée sur la surface occlusale. Une feuille de téflon est placée au-dessus de la surface occlusale et le *stamp* est placé pour former la morphologie occlusale (figure l et m). Après retrait du *stamp* et de la feuille de téflon, les excès de composite sont retirés. Mais avant polymérisation, il est nécessaire de réinsérer à nouveau la matrice sectorielle, sans remettre l'anneau et le coin de bois, le but à cette étape est seulement d'isoler la dent adjacente (figure n).

La dernière couche de composite, toujours en phase plastique, est ensuite polymérisée et la dernière étape consiste à polir et contrôler l'occlusion (figure o et p).





2. Mise en application de la technique

Un homme de 23 ans consulte pour un bilan général, on observe une lésion carieuse au niveau de la fosse centrale sur sa 36 (figure a). Une carie ampullaire est diagnostiquée lors d'une radiographie bite-wing (figure b).

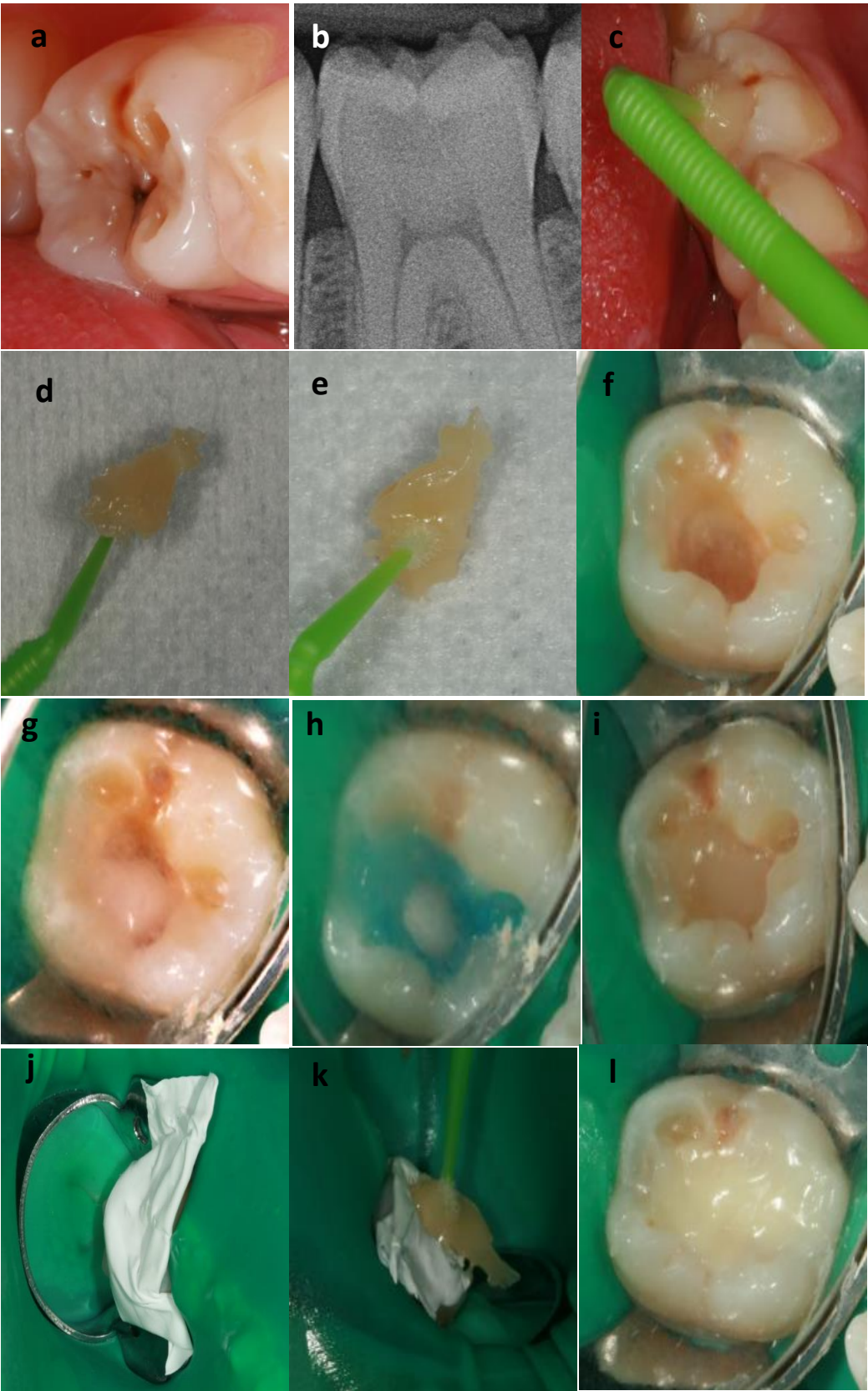
Dans ce cas précis, on peut noter que l'élaboration du stamp est faite avant la pose d'une digue et aucun agent d'isolation n'est utilisé (figure c). Le bon enregistrement de la morphologie occlusale est vérifié en replaçant le *stamp* et en examinant l'absence de bulle (figure d et e).

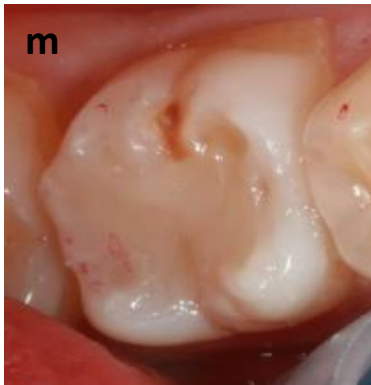
On prépare une cavité de classe I, celle-ci est désinfectée par une microbrush imprégnée de chlorhexidine et est rincée à la seringue air/eau (figure f). De l'hydroxyde de calcium photopolymérisable (Produits dentaires) a été utilisé en fond de cavité afin de protéger la pulpe mais également prévenir des douleurs post-opératoires (figure g).

Ensuite, on met de l'acide orthophosphorique à 37% trente secondes sur l'émail et 15 secondes sur la dentine, on rince abondamment à l'eau puis on effectue un séchage délicat (figure h).

Un adhésif de type M&R 2 est utilisé pour le collage, puis on dépose la masse dentine à l'aide d'un composite (Tetric Evoceram) en laissant 2mm sous la surface occlusale. Cela est effectué de manière progressive de sorte à limiter le stress de rétraction avec un flash de polymérisation de 5 secondes entre chaque apport (figure i).

Un dernier ajout de composite de 2mm d'épaisseur est réalisé (masse émail), on dépose par la suite une feuille de téflon sur toute la surface occlusale (figure j). Le *stamp* va presser le composite, toujours à l'état plastique, délicatement de manière qu'il se réadapte parfaitement (figure k). Puis la feuille de téflon est décollée délicatement, les excès peuvent être retirés à ce moment-là (figure l). Pour finir le réglage de l'occlusion et le polissage permettent de terminer la restauration (figure m).





IV. Discussion

La restauration en composite a pour objectif principal de rétablir la forme, la fonction et l'esthétique d'une dent. Ces différents cas cliniques décrivent une technique simple à mettre en œuvre, afin d'obtenir un bon état de surface et une anatomie idéale tout en réduisant le temps nécessaire à réaliser une restauration (36).

L'utilisation de cette technique sur une cavité de classe I est assez simple. Le composite fluide utilisé pour fabriquer le *stamp* nécessite dans un premier temps, de combler temporairement la lésion carieuse afin d'obtenir une surface occlusale intacte (cas n°1). On utilise également un agent isolant pour ne pas casser le « stamp » au moment de son retrait. Toutefois cela n'est pas nécessaire comme nous le prouve la mise en pratique de la « stamp technique », où la dent présente une surface occlusale intacte dépourvu de puit ou de sillon anfractueux. Il faut impérativement être vigilant à ne pas mettre d'isolant en surépaisseur pour ne pas fausser l'empreinte occlusale, c'est pourquoi un séchage doux est nécessaire.

Pour les cavités de classe II, on a montré que deux façons de mettre en œuvre la « stamp technique » étaient possibles pour recréer une paroi proximale. Dans le cas clinique n°3, la matrice métallique partielle est insérée avant création du *stamp*. Après préparation de la cavité il a été nécessaire de replacer le *stamp* à chaque apport de composite afin de garder la même adaptation de la matrice partielle. Dans le cas clinique n°4, la fabrication du *stamp* s'est fait de la même façon que pour la cavité de classe I. On a seulement utilisé la matrice partielle pour recréer la paroi proximale, elle est enlevée au moment de l'utilisation du *stamp* et est réinsérée juste avant polymérisation (36).

La « stamp technique » peut s'utiliser dans plusieurs situations cliniques. Les différents cas cliniques prouvent qu'elle s'avère utile dans le cas de carie du sillon ou de carie cachée dite « ampullaire ». Les cavités de classe II ne sont pas non plus un frein à son utilisation. On peut imaginer aussi pouvoir l'utiliser dans des situations comme le remplacement d'un amalgame avec reprise carieuse où la morphologie occlusale est déjà fonctionnelle. La technique sera, dans ce cas-là, un vrai atout pour conserver la morphologie occlusale de la dent.

Une autre situation où la technique peut s'avérer très utile est dans le cas d'une restauration de dent support de crochet des prothèses partielles amovibles (PPA). La restauration en composite d'un logement pour taquet d'occlusion, lorsque celui-ci est atteint d'une carie, est difficile à réaliser car il est délicat d'évaluer la taille, la forme et la hauteur de ce logement. Avec la présence d'un champ opératoire on ne peut pas réinsérer la PPA afin de mouler ce logement. En fabriquant un *stamp* on pourrait alors recréer ce logement à l'identique en présence du champ opératoire donc dans de meilleures conditions. Cela permettrait ainsi de conserver une bonne stabilité de la PPA représentant un confort supplémentaire pour le patient.

D'autre part la « stamp technique » ne nécessite pas d'instruments spécifiques pour sa réalisation. Une microbrush, du composite flow, un agent isolant (comme la glycérine) et une feuille de téflon sont le minimum requis pour la mise en œuvre de la technique. A noter que le composite flow peut être remplacé par de la digue liquide ou de la résine acrylique et que la feuille de téflon remplacée par du film transparent étirable.

La conservation de la morphologie initiale de la face occlusale de la dent est l'atout majeur de cette technique de restauration. Dans le cas d'une dent peut délabrée pouvant être reconstitué temporairement dont l'occlusion est fonctionnelle, le fait de pouvoir reconstituer l'anatomie d'origine représente un gain esthétique et fonctionnel indéniable. Cela dépend évidemment de l'état d'origine de la dent.

Un des autres atouts de cette technique de reconstitution de la dent est qu'elle permet d'éviter des erreurs comme la réalisation de restauration en surocclusion et donc de prévenir le traumatisme occlusal (37).

La pression exercée par le *stamp* permet également de réduire la formation de microbulle d'oxygène au sein du composite (38) (39).

De plus un autre atout majeur de la technique est le gain de temps à la réalisation de la restauration. En effet, le *stamp* permet de sculpter l'occlusion en un geste. Au retrait de la feuille de téflon, on retire seulement les excès de composite qui ont fusés. L'étape de polissage de la restauration et le réglage de l'occlusion est donc plus rapide. Ce gain de temps est toutefois à corréliser avec la durée nécessaire à l'élaboration du *stamp* (39).

Cette technique est un atout certain pour le patient car elle lui permet d'obtenir une restauration plus esthétique et fonctionnelle dont le coût est beaucoup moins important qu'une restauration indirecte.

En revanche, c'est une technique dont la mise en œuvre n'est pas aisément réalisable. L'élaboration du *stamp* et l'utilisation de celui-ci sont deux étapes qui peuvent s'avérer délicates.

En effet la fabrication du *stamp*, surtout si le praticien travaille seul, est délicate au moment de polymériser le composite fluide tout en tenant la microbrush. Cela nécessite une certaine dextérité du praticien. La présence d'un champ opératoire est importante durant cette étape car elle permet d'éviter le risque d'ingurgiter la microbrush au moment de la polymérisation. Au moment de l'utilisation du *stamp*, il peut être aussi difficile de le repositionner convenablement surtout en présence de la feuille de téflon. C'est une étape aussi délicate qui suppose une certaine minutie (40) (41).

Avant l'ajout de la feuille de téflon, il est nécessaire de savoir gérer la quantité de composite à polymériser, sans perturber l'insertion du *stamp*. La dernière couche de composite doit être la plus fine possible (environ 1mm) afin de limiter au maximum le stress de rétractation. D'un point de vue financier pour le praticien, il faut prendre en compte le fait qu'on utilise en plus d'une restauration classique, une microbrush et un matériau fluide pour fabriquer le *stamp*.

L'inconvénient majeur de cette technique réside dans le fait qu'il faut nécessairement l'employer sur une surface occlusale intacte ou du moins partiellement intacte. Cela limite le champ de pratique.

Il est possible pour aller plus loin dans cette recherche de mettre en évidence le réel gain de temps qui est permis grâce à cette technique de restauration car lors de la mise en application de la technique il a été constaté que le temps gagné, à réaliser les finitions, peut-être perdu en réalisant le *stamp*. Un chronométrage réel entre une restauration classique et la « stamp technique » peut démontrer cela, mais cette comparaison est très dépendante de la dextérité et du sens artistique de chaque praticien (39).

La multiplication des cas cliniques sur des remplacements d'amalgames ou sur des dents supports de crochet de PPA pourraient confirmer la pratique de cette technique.

Pour les restaurations de classe II, il a été démontré qu'il était possible de mettre en œuvre la technique de deux approches différentes. La multiplication des cas démontrerait laquelle serait la plus efficace.

Le but de chaque soin est également de le rendre durable au possible, la durée de vie des restaurations par « stamp technique » pourrait être alors étudiée.

Pour finir, il serait intéressant de calculer le coût réel de mise en œuvre de la technique car il est évident que la consommation d'un matériau fluide et d'une microbrush supplémentaire pour créer le *stamp* à chaque restauration peut susciter une problématique économique pour l'omnipraticien.

V. Conclusion

La « stamp technique » permet un apport en odontologie restauratrice et, il est légitime de la connaître pour un omnipraticien ou un praticien en devenir. Il a donc été nécessaire de déterminer les conditions, les avantages et les inconvénients de l'emploi de cette technique et de se questionner sur sa viabilité économique.

Cette démarche a permis de poser les limites de la technique. En effet elle peut être employée pour restaurer des caries actives en présence d'une rupture de l'émail, du stade 1 à 3 SISTA ou du score 3 à 5 ICDAS. Elle peut également être employée sur des restaurations de classe I et II de BLACK.

Il est impératif que la surface occlusale soit la plus intacte possible car là est tout son intérêt. En effet cette technique ne peut être mise en œuvre lorsque la dent concernée est trop délabrée surtout en présence de perte cuspidienne.

De plus cette technique présente un atout certain pour les dents difficiles d'accès et lorsque le patient est en quête d'un résultat esthétique mais a peu de moyen financier.

L'étude théorique de la technique permet de démontrer qu'elle est relativement simple à réaliser, et ne demande pas d'outils ou matériaux spécifiques. En revanche sa mise en pratique a prouvé qu'elle peut s'avérer délicate notamment au moment de la confection du *stamp* et de l'étape de pressage de la dernière couche de composite.

Concernant sa viabilité économique elle demande uniquement la consommation supplémentaire en matériau fluide comme de la digue liquide ou d'un composite *flow*, d'une bandelette de téflon et d'une microbrush supplémentaire. Le coût qu'elle représente, est très praticien dépendant.

La mise en pratique de cette méthode dans un cabinet libéral permet de conclure qu'il est profitable de la rajouter dans le panel des techniques d'odontologies conservatrices à disposition du chirurgien-dentiste lorsque toutes les conditions de son emploi sont réunies.

Bibliographie

1. Murdoch-Kinch, C, McLean M. Minimally invasive dentistry. *J Am Dent Assoc.* 2003; 134(1): 87-97.
2. Ramseyer ST, Helbling C, Lussi A. Vertical Bite Reconstructions of Erosively Worn Dentitions and the « Stamp Technique »- A Case Series with a mean Observation Time of 40 Months. *J Adhes Dent.* 2015; 17(3): 68-69.
3. Tambake NJ. Stamp technique-New perspective of Aesthetic Dentistry: A Case Report. *IOSR J Dent Med Sci.* 2017; 16(6): 49-51.
4. SI/STA la nouvelle classification des lésions carieuses. *Dentisfuturis.* 2018. <https://www.dentisfuturis.com/sista-la-nouvelle-classification-des-lesions-carieuses/>
5. Lasfargues JJ, Kaleka R, Louis JJ. New concepts of minimally invasive preparations: A SISTA concept. *Quintessence Publ Co.* 2000: 107-151.
6. ICDAS - what is ICDAS. <https://www.icdas.org/what-is-icdas>.
7. Shivakumar K, Prasad S, Chandu G. International Caries Detection and Assessment System: A new paradigm in detection of dental caries. *J Conserv Dent JCD.* 2009; 12(1): 10-16.
8. Zero D, Ferreira Zandona A, Vail M, Spolnik K. Dental caries and pulpal disease. *Dent Clin North Am.* 2011; 55(1): 29-46.
9. Détecter et diagnostiquer les lésions carieuses. *Collège National Enseignants Odontologie Conservatrice.* <http://www.cneoc.eu>.
10. Davido N, Yasukawa K. Odontologie conservatrice et Endodontie Odontologie prothétique. *Maloine.* 2014.
11. Cochrane NJ, Cai F, Huq NL, Burrow MF, Reynolds EC. New approaches to enhanced remineralization of tooth enamel. *J Dent Res.* 2010; 89(11): 1187-1197.
12. Banerjee A, Kidd EM, Watson TF. In vitro Evaluation of Five Alternative Methods of Carious Dentine Excavation. *Caries Res.* 2000; 34(2): 144-150.
13. Neves A de A, Coutinho E, De Munck J, Van Meerbeek B. Caries-removal effectiveness and minimal-invasiveness potential of caries-excitation techniques: A micro-CT investigation. *J Dent.* 2011; 39(2): 154-162.
14. Colon P, Mesgouez-Menez C, Pradelle-Plasse N. Amalgames dentaire. *Encycl Med Chir, Odontologie.* 2000.
15. Ngo H, Opsahl-Vital S. Intervention minimale en cariologie. La place des ciments verre ionomère. *Réalités cliniques.* 2012; 23(3): 29-38.
16. Berthaud G, Durand A, Lasfargues J, Decup F. Les nouveaux composites : évaluation et intérêts cliniques pour les restaurations en technique directe. *Rev Odont Stomat.* 2008; 37(3): 177-197.
17. Ferracane J. Resin composite- State of the art. *Dent Mater.* 2011; 27(1): 29-38.
18. Roulet J, Degrange M. Collage et adhésion: la révolution silencieuse. *Quintessence internationale.* 2000.
19. An Improved Glass Ionomer Restorative System: Stress-Bearing Class I and II Indications. *Dentistry Today.* <http://www.dentistrytoday.com>.


20. Fuji II. *Mega Dental*. <http://www.megadental.fr/les-verres-ionomeres-obturation/fuji-ii-1.html>.
21. Decup F. Inlay Onlay Overlay. *Espace ID*. 2014.
22. Fron Chabouis H, Prot C, Attal. Restauration partielle indirecte: composite ou céramique. *Réalité Clinique* 2014; 25(4): 297-306.
23. Dahan L, Raux F. Pourquoi et quand faire un inlay onlay. *Inf Dent*. 2010; (34): 19-26.
24. Système palodent plus. *Safco Dental*. <https://www.safcodental.com>.
25. Glycérine Gilbert. *Santediscount*. <https://www.santediscount.com/gilbert-glycerine-soin-protecteur-60ml.html>.
26. Microbrush Plus. *Dental Product Shopper*. <http://www.dentalproductshopper.com/applicators-microbrush>.
27. Jumbo Etch Bleu, Gel de Mordançage à 37% d'Acide Phosphorique. *Dental AZ*. <http://dentalaz.co.uk>.
28. Tetric N-Bond. *Ivoclar Vivadent*. <http://mena.ivoclarvivadent.com/en-me/productcategories/tetric-n-bond>.
29. Teflon Tape. *Glide well dental*. <http://glidewell dental.com/education/chairside-dental-magazine/volume-11-issue-3/assistant-corner-essentials>.
30. Papier Articuler Arti-Fol « BK31 » 12µ. *Dsmdentaire*. <http://www.dsmdentaire.com>.
31. Tetric EvoFlow® Flowable Composite. *Patterson Dental*. <https://www.pattersondental.com>.
32. G-ænial Sculpt®. *GC America*. <http://www.gcamerica.com/products/operator/g-aenialsculpt/index.php>.
33. Opaldam green. *Mega Dental*. <http://www.megadental.fr/blanchiments-prophylaxie/opaldam.html>
34. Pompeu JGF, Morais RC, Ferreira TO. Occlusal stamp technique for direct resin composite restoration: A clinical case report. *Int J Recent Sci Res*. 2016; 7(7): 12427-12430.
35. Geena M, Jayadevan A. Microbrush stamp technique to achieve occlusal topography for composite resi restorations- A technique Report. *Journal of Scientific Dentistry*. 2016; 6(2): 76-82.
36. Alshehada S, Halim M, Carmen K. The stamp technique for direct Class II composite restorations: A case series. *J Conserv Dent*. 2016; 19(5): 490-493.
37. Newman M, Takei H, Klokkevold P, Carranza F. Carranza's Clinical Periodontology. *Elsevier Health Sciences*. 2011.
38. Silva SREP da, Imperato JCP. Uma opção para restauração de dentes com cárie oculta. *Rev Assoc Paul Cir Dent*. 2002; 56(6): 423-425.
39. Hamilton J, Krestik K, Dennison J. Evaluation of custom occlusal matrix technique for posterior light-cured composites. *Oper Dent*. 1998; 23: 303-307.
40. Liebenberg W. Occlusal index-assisted restitution of esthetic and functional anatomy in direct tooth-colored restorations. *Quintessence Int*. 1996; 27(2): 81-88.
41. Sensi L, Marson F, Souza S, Araujo E, Baratieri L. Série estética- restaurações com compósitos em dentes posteriores. *Ponto*. 2006: 100-113.

Table des figures

Figure 1 - Première prémolaire maxillaire 14.....	4
Figure 2 – Deuxième prémolaire mandibulaire 45.....	5
Figure 3 – Première molaire maxillaire 16.....	7
Figure 4 – Première molaire mandibulaire 46.....	9
Figure 5 – Les trois sites de susceptibilité du concept SISTA.....	11
Figure 6 – Système de diagnostic et de gestion de la carie tel que proposé par le système de détection et d'évaluation des caries international (ICDAS).....	13
Figure 7 – Restauration en amalgame.....	17
Figure 8 – Verre ionomère Fuji II.....	17
Figure 9 – Restauration CVI sur une 36 (Equia Fil GC) avec son verni (Equia Coat GC) à 70 mois.....	17
Figure 10 – Système de matrice sectionnelle PALODENT plus.....	22
Figure 11 – Boîte de microbrush.....	23
Figure 12 – Adhésif Tetric N-bond Ivoclar.....	23
Figure 13 – Seringue d'acide orthophosphorique.....	23
Figure 14 – Flacon de glycérine.....	23
Figure 15 – Rouleau d'une bande en téflon.....	23
Figure 16 – Papier articulaire Arti-Fol.....	23
Figure 17 – Digue liquide (Opal Dam Ultradent).....	24
Figure 18 – Composite fluide (Tetric Evoflow Ivoclar).....	24
Figure 19 – Composite nanochargé (G-aenial Scult GC).....	24

Table des tableaux

Tableau 1 – Résumé des différents traits types des prémolaires.....	6
Tableau 2 - Résumé des différents aspects occlusaux des molaires permanentes.....	10
Tableau 3 - Récapitulatif des différents stades de classification SISTA.....	11
Tableau 4 - Classification des traitements choisis selon les classifications ICDAS et SISTA(8).....	12
Tableau 5 - Récapitulatif des avantages, inconvénients et indications des différentes résines composites.....	16
Tableau 6 - Vitrocéramiques accessibles par pressée et par usinage.....	18
Tableau 7 – Résumé des critères de choix entre la technique directe ou indirecte (22).....	19



SERMENT MEDICAL

En présence des Maîtres de cette Faculté, de mes chers condisciples, devant l'effigie d'HIPPOCRATE.

Je promets et je jure, d'être fidèle aux lois de l'honneur et de la probité dans l'exercice de la Médecine Dentaire.

Je donnerai mes soins à l'indigent et n'exigerai jamais un salaire au-dessus de mon travail, je ne participerai à aucun partage clandestin d'honoraires.

Je ne me laisserai pas influencer par la soif du gain ou la recherche de la gloire.

Admis dans l'intérieur des maisons, mes yeux ne verront pas ce qui s'y passe, ma langue taira les secrets qui me seront confiés et mon état ne servira pas à corrompre les mœurs ni à favoriser le crime.

Je ne permettrai pas que des considérations de religion, de nation, de race, de parti ou de classe sociale viennent s'interposer entre mon devoir et mon patient.

Même sous la menace, je n'admettrai pas de faire usage de mes connaissances médicales contre les lois de l'humanité.

J'informerai mes patients des décisions envisagées, de leurs raisons et de leurs conséquences. Je ne tromperai jamais leur confiance et n'exploiterai pas le pouvoir hérité des connaissances pour forcer les consciences.

Je préserverai l'indépendance nécessaire à l'accomplissement de ma mission. Je n'entreprendrai rien qui dépasse mes compétences. Je les entretiendrai et les perfectionnerai pour assurer au mieux les services qui me seront demandés.

Respectueux et reconnaissant envers mes Maîtres, je rendrai à leurs enfants l'instruction que j'ai reçue de leur père.

Que les hommes m'accordent leur estime si je suis fidèle à mes promesses.

Que je sois déshonoré et méprisé de mes confrères si j'y manque.

CASTELLS Andréa- Nouvelle technique de restauration de la face occlusale : la « *microbrush stamp technique* ».

Th. : Chir. dent. : Marseille : Aix –Marseille Université : 2018

Rubrique de classement : Odontologie Conservatrice

Résumé :

La réalisation de restaurations occlusales a évolué en faveur de l'utilisation de résines composites ces dernières décennies. Le respect d'un protocole précis et la manipulation du composite, ayant pour objectif de redonner une morphologie harmonieuse de la surface occlusale, font de ce type de soin un acte chronophage. L'objectif principal de cette thèse est la description d'une nouvelle technique permettant de faciliter la sculpture du matériau en phase plastique : « *la stamp technique* ».

La première partie consiste (i) à rappeler la complexité anatomique de la face occlusale des dents du secteur postérieur, (ii) à décrire les deux principales classifications de la maladie carieuse et (iii) à énumérer les multiples techniques de restaurations utilisées aux différents stades de la carie.

La seconde partie présente la proposition d'un protocole précis de mise en œuvre de la *stamp technique*, où l'on retrouve une explication de la méthode de fabrication de « *l'occlusal stamp* » et son emploi dans différentes situations.

La troisième partie expose (i) l'étude de quatre situations cliniques d'utilisation de « *la stamp technique* » et (ii) l'étude d'un dernier cas clinique, la mise en pratique de celle-ci par l'investigateur de cette thèse.

Ce travail a permis de donner (i) les indications et contre-indications pour lesquelles « *la stamp technique* » peut être utilisée mais également (ii) les avantages et inconvénients de sa réalisation.

Mots clés :

Odontologie conservatrice, restauration directe, restauration indirecte, restauration de classe II, résine composite, stamp technique, occlusal stamp, morphologie occlusale.

CASTELLS Andréa- New technique of restoration of occlusal face: the “microbrush stamp technique”.

Abstract:

Occlusal restoration has evolved in favor of using composite resin in the last decades. Restoring a harmonious morphology of the occlusal surface requires the respect of a precise protocol and the manipulation of the composite. Therefore, this type of care is time-consuming. The principal aim of this thesis consists to describe a new technique to facilitate the step of sculpting the material during the plastic phase: « *the stamp technique* ».

The first part consists (i) to review the anatomical complexity of the occlusal surface around the posterior teeth, (ii) to describe the two main carious disease classifications, (iii) and to distinguish the restoration techniques used at the different stages of the caries.

The second part suggests a precise protocol to the implementation of the stamp technique, which justify the method of manufacturing the occlusal stamp and its use in different situations.

The third part describes (i) four clinical situations using « *the stamp technique* ». (ii) The investigator of this thesis put the proposed protocol into practice by the last clinical situation.

This work has enabled to identify the indications and contraindications of using « *the stamp technique* » as well as its pros and cons.

MeSH:

Conservative dentistry, direct restoration, indirect restoration, class II restorations, composite resin, stamp technique, occlusal stamp, occlusal topography.

Adresse de l'auteur:

715 Route de Sudre
84210 PERNES LES FONTAINES