



HAL
open science

Intérêt des gouttières de guidage pour coronoplasties pré-prothétiques en prothèse adjointe

David Rostren

► **To cite this version:**

David Rostren. Intérêt des gouttières de guidage pour coronoplasties pré-prothétiques en prothèse adjointe. Sciences du Vivant [q-bio]. 2017. dumas-01812599

HAL Id: dumas-01812599

<https://dumas.ccsd.cnrs.fr/dumas-01812599v1>

Submitted on 11 Jun 2018

HAL is a multi-disciplinary open access archive for the deposit and dissemination of scientific research documents, whether they are published or not. The documents may come from teaching and research institutions in France or abroad, or from public or private research centers.

L'archive ouverte pluridisciplinaire **HAL**, est destinée au dépôt et à la diffusion de documents scientifiques de niveau recherche, publiés ou non, émanant des établissements d'enseignement et de recherche français ou étrangers, des laboratoires publics ou privés.

N° d'ordre : 42.20.17

ANNÉE 2017



THÈSE D'EXERCICE / UNIVERSITÉ DE RENNES 1
sous le sceau de l'Université Bretagne Loire

Thèse en vue du

DIPLÔME D'ÉTAT DE DOCTEUR EN CHIRURGIE DENTAIRE

présentée par

David ROSTREN

né le 10 janvier 1990 à Cahors

**Intérêt des gouttières
de guidage pour
coronoplasties pré-
prothétiques en
prothèse adjointe**

**Thèse soutenue à Rennes
le 23/11/2017**

devant le jury composé de :

Dr Olivier SOREL

PU-PH à l'université de Rennes 1 / *président du jury*

Dr Brice CHAUVEL

MCU-PH à l'université de Rennes 1 / *directeur de thèse*

Dr Yann-Loïg TURPIN

MCU-PH à l'université de Rennes 1 / *co-directeur de thèse*

Dr Xavier RAVALEC

MCU-PH à l'université de Rennes 1 / *examinateur*

**Intérêt des gouttières de guidage pour coronoplasties
pré-prothétiques en prothèse adjointe**

CORPS ENSEIGNANTS DE L'U.F.R. D'ODONTOLOGIE

56e SECTION : DEVELOPPEMENT, CROISSANCE ET PREVENTION

SOUS-SECTION 01 : PEDODONTIE

Professeur des Universités	:	M.	SIXOU Jean-Louis
Maître de Conférences des Universités	:	Mme	MARIE-COUSIN Alexia
Assistant Hospitalier Universitaire	:	Mme	LARADH Imen
Assistant Hospitalier Universitaire	:		

SOUS-SECTION 02 : ORTHOPEDIE DENTO-FACIALE

Professeur des Universités	:	M.	SOREL Olivier
Maître de Conférences des Universités	:	Mme	MANO Marie-Charlotte
Assistant Hospitalier Universitaire	:	Mme	GUILLON Mathilde
Assistant Hospitalier Universitaire	:	M.	GUEDON Jonathan
Assistant Hospitalier Universitaire	:	M.	DUCROZ Bertrand
Assistant Hospitalier Universitaire	:	M.	BREZULIER Damien

SOUS-SECTION 03 : PREVENTION, EPIDEMIOLOGIE, ECONOMIE DE LA SANTE, ODONTOLOGIE
 LEGALE

Professeur des Universités	:	Mme	BERTAUD-GOUNOT Valérie
Maître de Conférences des Universités	:	M.	PRIGENT Hervé
Assistant Hospitalier Universitaire	:	M.	COUATARMANACH Antoine
Assistant Hospitalier Universitaire	:	Mme	AMBROISE Constance

57e SECTION : SCIENCES BIOLOGIQUES, MEDECINE ET CHIRURGIE BUCCALES

SOUS-SECTION 01 : PARODONTOLOGIE

Professeur des Universités	:	Mme	JEANNE Sylvie
Maître Conf. Associé des Universités	:	Mme	BOLLE Caroline
Assistant Hospitalier Universitaire	:	Mme	SOENEN Anne-Hélène
Assistant Hospitalier Universitaire	:	Mme	NOVELLO Solen

SOUS-SECTION 02 : CHIRURGIE BUCCALE, PATHOLOGIE ET THERAPEUTIQUE,
 ANESTHESIE ET REANIMATION

Maître de Conférences des Universités	:	Mme	LEJEUNE-CAIRON Sophie
Maître de Conférences des Universités	:	M.	LIMBOUR Patrick
Maître de Conférences des Universités	:	M.	CLIPET Fabrice
Maître de Conférences des Universités	:	M.	BADER Gérard
Assistant Hospitalier Universitaire	:	Mme	OBRY Faustine
Assistant Hospitalier Universitaire	:	M.	DERRIEN Anthony
Assistant Hospitalier Universitaire	:	M.	FAU Victor

SOUS-SECTION 03 : SCIENCES BIOLOGIQUES (Biochimie, Immunologie, Histologie, Embryologie,
 Génétique, Anatomie Pathologique, Bactériologie, Pharmacologie)

Professeur des Universités	:	Mme	BONNAURE-MALLET Martine
Maître de Conférences des Universités	:	M.	MEURIC Vincent
Professeur Associé des Universités	:	Mme	MARTIN Bénédicte
Assistant Hospitalier Universitaire	:	M.	BOYER Emile
Assistant Associé Universitaire	:	Mme	CHATHOTH Kanchana Nandan

58e SECTION : SCIENCES PHYSIQUES ET PHYSIOLOGIQUES ENDODONTIQUES ET PROTHETIQUES

SOUS-SECTION 01 : ODONTOLOGIE CONSERVATRICE, ENDODONTIQUE

Maître de Conférences des Universités	:	Mme	DAUTEL-MORAZIN Anne
Maître de Conférences des Universités	:	Mme	LE GOFF Anne
Maître de Conférences des Universités	:	M.	TURPIN Yann-Loïg
Maître de Conférences des Universités	:	M.	PERARD Matthieu
Maître de Conférences des Universités	:	Mme	LE CLERC Justine
Assistant Hospitalier Universitaire	:	Melle	DUMONT Laure-Anne
Assistant Hospitalier Universitaire	:	Mme	BINET Sophie
Assistant Hospitalier Universitaire	:	Mr	VO VAN Thomas

SOUS-SECTION 02 : PROTHESES (Conjointe, Adjointe Partielle, Complète, Maxillo-Faciale)

Maître de Conférences des Universités	:	M.	RAVALEC Xavier
Maître de Conférences des Universités	:	M.	BEDOUIN Yvan
Maître de Conférences des Universités	:	M.	CHAUVEL Brice
Assistant Hospitalier Universitaire	:	M.	POIRIER Charles-Edouard
Assistant Hospitalier Universitaire	:	M.	VASLIN Marc
Assistant Hospitalier Universitaire	:	Mr	PERRIGAULT Sébastien
Assistant Hospitalier Universitaire	:	Mme	SAINT-ETIENNE Clothilde

SOUS-SECTION 03 : SCIENCES ANATOMIQUES ET PHYSIOLOGIQUES, OCCLUSODONTIQUES
BIOMATERIAUX, BIOPHYSIQUE, RADIOLOGIE

Professeur des Universités	:	M.	CATHELINEAU Guy
Maître de Conférences des Universités	:	Mme	CHAUVEL-LEBRET Dominique
Maître de Conférences des Universités	:	Mme	MEARY Fleur
Assistant Hospitalier Universitaire	:	Mme	MELOU Caroline

ENSEIGNANTS AUTRES SECTIONS

41° section : Sciences Biologiques

Maître de Conférences	:	Mme	TAMANAI-SHACOORI Zohreh
-----------------------	---	-----	-------------------------

64°/65° section : Biochimie et Biologie Moléculaire/Biologie Cellulaire

Maître de Conférences	:	Mme	GAUTIER-COURTEILLE Carole
-----------------------	---	-----	---------------------------

À Monsieur le Professeur Olivier SOREL,

Pour m'avoir fait l'honneur de présider ce jury, je vous prie de recevoir, Monsieur le Professeur, mes remerciements les plus respectueux.

À Monsieur le Docteur Brice CHAUVEL,

Pour avoir accepté la direction de cette thèse et de m'avoir guidé durant les phases de son élaboration, trouvez ici le témoignage de toute l'estime que je vous porte.

À Monsieur le Docteur Yann-Loïg TURPIN

Pour avoir accepté de codiriger cette thèse et pour vos précieux conseils dans votre enseignement théorique et clinique, je vous prie d'accepter mes plus authentiques remerciements.

À Monsieur le Docteur Xavier RAVALEC

Je vous remercie d'avoir accepté de faire partie de ce jury. Je souhaite également vous remercier pour la qualité de votre enseignement

Je souhaite remercier les prothésistes du Centre de Soin Dentaire de Rennes, pour leurs conseils et leur amabilité au cours des travaux de laboratoire.

Je souhaite également remercier Madame Maryline HOUEE pour sa gentillesse et son enseignement durant les TP de prothèse, ainsi que Monsieur François GUILLIN pour m'avoir aidé à prendre les photographies.

Enfin, je souhaite remercier Monsieur Jérôme CHATELLARD, du laboratoire Actuadent, de m'avoir accueilli chaleureusement et de m'avoir permis d'utiliser sa fraiseuse de laboratoire pour l'élaboration des gouttières.

À ma famille, Papa, maman, Nicolas et Sophie, pour leur amour et leur encouragement durant toutes ces années d'étude. Je vous souhaite plein de bonheur.

À Marcel, mon Papy : merci pour tous ces souvenirs stockés dans ton disque dur cérébral qui ne cesseront jamais de me surprendre. Tu seras à jamais une source d'inspiration.

Aux autres membres de ma famille, que l'avenir vous réserve de belles choses tant dans votre vie familiale que professionnelle.

À Lesly, pour tous ces merveilleux moments passés en ta compagnie et qui en appelleront tant d'autres. Je veux également te remercier pour m'avoir fait grandir et m'avoir appris à prendre le vent de face sans vaciller. Chaque jour passé avec toi me comble de bonheur et je sais, ma chérie, que ce n'est que le début.

À ma belle-famille, mes beaux-parents Mamie Jo' et Bruno, ainsi que mes beaux-frères Mickael et Kévin, et leurs petites familles. Mika, ô Maître Jedi, on se retrouvera un jour à Chamonix pour le départ de l'UTMB.

Aux amis de la fac : Charly (alias Coco l'Asticot), Agathe, Florence, Bertrand, Célia, Mikael, Adrien, Lucie, William, Pierre, Elliott, Mama, Kévin, Julien, Matthieu et Hugo, pour tous ces bons moments passés ensemble durant toutes ces années. Pourvu que ça dure ! Mais aussi à Astrid, mon binôme à temps plein qui a réussi à me supporter durant toutes ces vacances de clinique.

À tous les confrères et consœurs avec qui j'ai pu travailler :

- Le Dr GHECK-MÜNSTER avec qui j'ai fait mes premiers pas en cabinet. Je retiendrai également ton excellent coup de crayon ! Je te souhaite plein de belles choses à toi et à ta famille.
- Les Dr PATIER et GUILLERM-MARIE ainsi qu'à Isabelle, merci pour votre confiance et pour m'avoir lancé et accompagné durant mes premiers remplacements.
- Les Dr ALLAIN, BINET et FACQUEZ ainsi qu'à Sabrina, vous avez toutes été super durant mon passage chez vous. Encore merci Crystelle pour ta confiance !
- Les Dr ARS-DESLANDES, BOULZEC et CHAMOULAUD, ainsi qu'à Maud, Dominique et Laurence. Merci pour cette bonne ambiance au travail.

« Je certifie sur l'honneur ne pas avoir repris pour mon compte des propos, citations, ou illustrations déjà publiées »

Table des matières

1	Introduction.....	13
2	Les étapes pré-prothétiques	14
2.1	Les modèles d'étude	15
2.2	Le montage sur articulateur	16
2.3	Le paralléliseur.....	16
2.3.1	Historique.....	16
2.3.2	Description.....	17
2.3.3	Les objectifs	19
2.3.3.1	La ligne de plus grand contour.....	19
2.3.3.2	La ligne guide	20
2.3.3.3	L'axe d'insertion.....	20
2.3.3.4	Détermination de l'axe d'insertion	21
2.3.3.5	Tracé du châssis	25
3	La conception du guide.....	26
3.1	Réalisation des coronoplasties	26
3.1.1	Préparations coronaires.....	26
3.1.2	Coronoplasties occlusales : taquet occlusal et barre cingulaire	28
3.1.2.1	Taquet occlusal	28
3.1.2.2	Barre cingulaire.....	28
3.1.3	Coronoplasties axiales : guidage et rétention.....	28
3.1.3.1	Celles liées au guidage.....	28
3.1.3.2	Celles liées à la rétention	30
3.1.4	Ordre d'exécution	30
3.2	Duplicata	31
3.3	Thermoformage du guide.....	31
3.4	Aménagement du guide	32
4	Etapes cliniques.....	35
4.1	Insertion du guide	35
4.2	Les instruments de fraisage.....	35
4.3	Empreinte secondaire.....	35
5	Conclusion	36
6	Bibliographie	37

1 Introduction

Depuis sa création en 1918, et sa commercialisation en 1923, le paralléliseur est devenu la pierre angulaire de la confection des prothèses amovibles en permettant au praticien, et au prothésiste de rechercher l'axe d'insertion idéal. Jusqu'au début du 20^{ème} siècle, celui-ci était déterminé par une technique « à main levée » ou à l'aide de systèmes amovibles [1]. Ces techniques, quelque peu aléatoires, ont dû laisser place à des techniques plus fiables, devenues indispensables à la communication entre le cabinet dentaire et le laboratoire.

Lors des premières phases du traitement prothétique d'un édenté partiel, le montage des modèles d'étude sur articulateur, puis leur analyse au paralléliseur, vont permettre de visualiser l'ensemble des modifications à apporter aux dents, aux éléments prothétiques, voire au support ostéo-muqueux. L'objectif est de garantir une insertion et une désinsertion des prothèses sans générer de contraintes néfastes à l'appareil manducateur dans sa globalité, et aux prothèses [2].

Les rectifications à apporter mises en évidence par le paralléliseur sur les modèles d'étude doivent être reportées en bouche le plus fidèlement possible.

En bouche, les coronoplasties sont le plus souvent effectuées à main levée, en se référant au tracé de l'armature réalisé sur le modèle d'étude ou sur la fiche de communication entre le prothésiste et le chirurgien-dentiste. Ainsi, la transposition de l'axe d'insertion sur les arcades du patient dépend à la fois du sens clinique et de l'habileté du praticien. On peut donc légitimement réfléchir à une méthode permettant de visualiser simplement en bouche ces modifications morphologiques avant de les réaliser.

L'objectif de cette thèse est de faciliter l'aménagement des dents supports d'une prothèse adjointe à l'aide d'une gouttière thermoformée.

2 Les étapes pré-prothétiques

Les étapes pré-prothétiques concernent les supports dentaires et ostéo-muqueux et/ou les structures périphériques. Les interventions ont pour objectif d'améliorer le pronostic du traitement [3].

Les traitements envisagés consistent en une rectification morphologique par simple meulage, par des soins conservateurs (par addition ou par soustraction), par de la prothèse fixée, et dans certains cas, l'extraction est à envisager.

Les interventions sur la structure dentaire peuvent être nécessaires en cas de version ou une de rotation importante d'une ou de plusieurs dents, en cas d'égressions les plaçant hors du plan d'occlusion, ou si la couronne clinique est de hauteur insuffisante.

Concernant le support ostéo-muqueux, il s'agira d'obtenir des crêtes édentées adhérentes au périoste sous-jacent, avoir une ligne de réflexion muqueuse à distance de la crête, une absence d'exostose et de bride s'insérant trop près de la ligne faîtière de la crête.

Il est possible d'intervenir sur les crêtes par plastie ou reconditionnement tissulaire, de faire une intervention muco-gingivale pour supprimer des brides fibreuses, des freins, de la gencive non adhérente au périoste. L'objectif est d'obtenir un espace prothétique suffisant pour contenir les selles prothétiques surmontées des dents artificielles.

Une fois les corrections chirurgicales faites et la cicatrisation obtenue, de nouvelles empreintes peuvent être réalisées pour obtenir des modèles de travail. Par la suite, les corrections dentaires seront envisagées. Ce travail se consacrera uniquement aux modifications dentaires.

2.1 Les modèles d'étude

Les modèles d'étude sont des moulages en plâtre issus des empreintes primaires qui sont réalisées avec un matériau à empreinte de type hydrocolloïde irréversible (alginate). Celui-ci est choisi pour sa précision et son coût modéré. L'alginate est préparé en respectant le rapport poudre/eau recommandé par le fabricant. Il est spatulé vigoureusement puis garni un porte-empreinte du commerce, perforé ou non [4], qui est alors inséré en bouche.

Ces empreintes préliminaires doivent parfaitement enregistrer l'anatomie des dents, les structures d'appui ostéo-muqueux ainsi que la situation des organes périphériques. Après contrôle et validation, elles sont décontaminées coulées en plâtre.

Le modèle est taillé selon les critères suivants [5] :

- La face postérieure est taillée perpendiculairement à l'axe sagittal médian.
- Les faces latérales sont taillées parallèlement à l'axe mésio-distal des dents cuspidées ou à la ligne faîtière des crêtes.

Ces modèles vont servir de référence dans l'établissement du plan de traitement. Ils vont servir au cours de la phase pré-prothétique et de sa simulation prospective, au cours de l'étude au paralléliseur et sur articulateur, et enfin pour réaliser les porte-empreinte [6].

Pour faciliter les manipulations des modèles, il est souhaitable de réaliser une double base engrenée, ou *split-cast* [4]. Les deux socles peuvent alors être séparés. Le modèle pourra être monté indifféremment et simultanément sur articulateur et au paralléliseur.

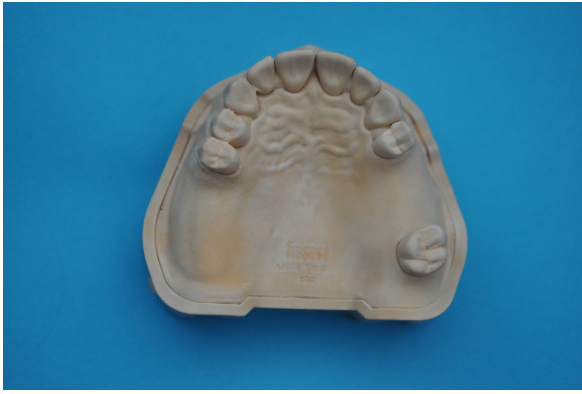

Illustration 1. Modèle d'étude maxillaire

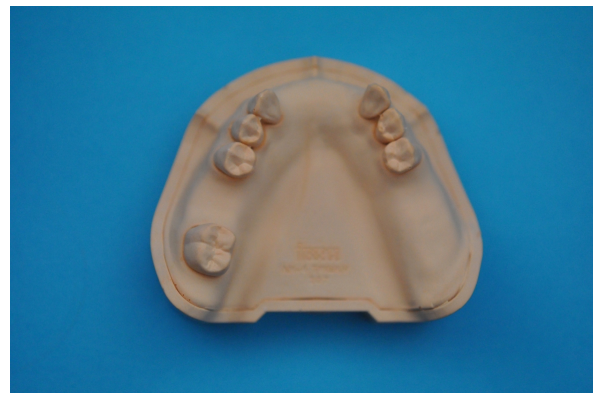

Illustration 2. Modèle d'étude mandibulaire

2.2 Le montage sur articulateur

L'articulateur est un dispositif mécanique constitué de deux branches articulées supportant les modèles maxillaire et mandibulaire et simulant les mouvements mandibulaires du patient [3].

L'intérêt principal du passage des modèles sur articulateur est qu'il permet au praticien et au prothésiste de visualiser hors de la bouche du patient le rapport inter-arcade en position statique et lors des mouvements de propulsion/diduction. Il permet également de visualiser la situation et l'orientation du plan d'occlusion, d'aménager les courbes de compensation et de permettre de monter les dents selon le concept occlusal choisi. Il permet aussi de vérifier l'absence d'interférence entre les dents et les éléments de l'armature.

Le modèle maxillaire est placé sur l'articulateur à l'aide d'un arc facial enregistrant la position des dents maxillaires par rapport au plan axio-orbitaire [7]. Le modèle mandibulaire est placé selon les objectifs de reconstruction, en occlusion de relation centrée ou en occlusion d'intercuspidie maximale.

2.3 Le paralléliseur

2.3.1 Historique

Son origine se situerait selon les auteurs aux alentours de 1917-1918. L'une des premières méthodes pour tracer la ligne de plus grand contour était proposée par W.M. Randall à la fin du 19^{ème} siècle. Une main tenait un crayon fixement tandis que l'autre promenait une mine le long

des dents tout en restant parallèle à l'autre main. Puis, au début du 20^{ème} siècle, les premiers parallélogrammes amovibles virent le jour, comme le parallélogramme de Chayes. Enfin, les premiers systèmes fixes furent créés et sont encore utilisés de nos jours.

2.3.2 Description

Le parallélogramme est un instrument d'analyse associé à des outils de mesure servant originellement à vérifier ou à mettre en évidence sur des modèles en plâtre, le parallélisme relatif existant entre différentes surfaces, dentaires et/ou muqueuses. Il a également une fonction de paralléliseur dès lors qu'il sert à rendre des surfaces parallèles à un axe d'insertion déterminé.

Il existe différents modèles de paralléliseur où la partie mobile peut soit être le bras vertical portant les instruments, soit le plateau surmonté du modèle en plâtre avec un porte-instruments fixe [8].

Il est constitué :

- d'un socle à base rigoureusement plane.
- d'un plateau surmontant une rotule, et sur lequel est fixé le modèle en plâtre grâce à une vis de serrage. La rotule permet d'orienter le plateau dans un grand nombre de directions.
- d'une potence composée d'un bras vertical fixe et d'un bras à simple, ou double articulation permettant le déplacement d'un porte-instrument sur le moulage en plâtre. Sur certains modèles comportant un bras fixe, et le plateau est mobile.
- Le porte-instrument dispose d'un mandrin de serrage permettant de fixer différents outils destinés à l'analyse (tige d'analyse, porte mine, 3 jauges de rétention dont l'épaulement mesure 0.25, 0.5 ou 0.75 mm) et à la modification du modèle en plâtre ou d'éléments en cire (lame, fraiseuse de laboratoire). Il peut être bloqué à différente hauteur.



Illustration 3. Paralléliseur

Il oriente dans un premier temps le chirurgien-dentiste vers les modifications qu'il devra apporter aux différentes surfaces d'appui durant la phase pré-prothétique, pour que la prothèse puisse être insérée sans douleur et ni interférence.

Avec l'aide des outils de mesure, il va s'agir :

- de rechercher des surfaces de guidage.
- de rechercher les zones de retrait où iront se loger les extrémités des bras élastiques de crochets.
- d'éviter un préjudice esthétique par apparition d'un bras de crochet dans une zone visible.
- d'objectiver les obstacles à l'insertion de la prothèse : tubérosités, dents fortement inclinées, tori, trigones, versants de crêtes.
- de déterminer les modifications à apporter aux dents.
- de ne pas obtenir une ligne guide trop proche de la face occlusale.
- de déterminer l'axe d'insertion.

Pour le technicien de laboratoire, il servira :

- A reporter l'axe d'insertion défini grâce aux repères tracés sur les faces latérales du modèle.
- A vérifier les aménagements coronaires effectués par le praticien.
- A la conception du châssis sur le duplicata du modèle secondaire.
- A façonner les maquettes en cires des futures prothèses conjointes.
- A combler les contre-dépouilles puis à couper les excès de cire selon l'axe d'insertion pour la réalisation du duplicata.

2.3.3 Les objectifs

La réalisation du tracé du châssis ne peut se faire sans la détermination de l'axe d'insertion de la future prothèse. Le déterminer nécessite plusieurs étapes dont la première est de tracer la ligne de plus grand contour de l'arcade à l'aide du paralléliseur.

2.3.3.1 La ligne de plus grand contour

Batarec l'a définie ainsi « la ligne de plus grand contour est définie par l'ensemble des points les plus saillants d'un corps par rapport à son axe longitudinal » [5]. Elle est tracée le long des dents à l'aide d'une mine en graphite montée sur le porte-instruments du paralléliseur. Cette ligne sépare la dent en deux zones ; l'une, au-dessus dite de dépouille, non rétentive, et l'autre en dessous dite de contre-dépouille, ou zone de retrait, rétentive.

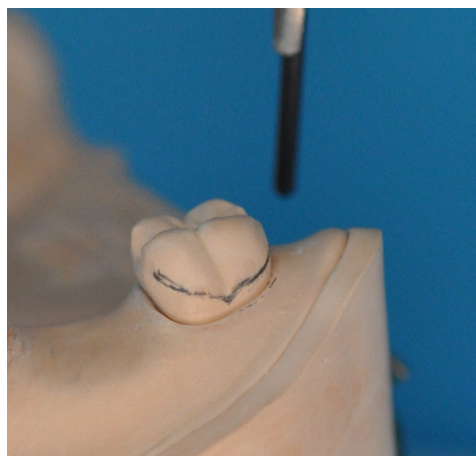


Illustration 4. Au-dessus de la ligne se trouve la zone de dépouille, et en dessous, la zone de contre-dépouille

2.3.3.2 La ligne guide

Selon Batarec, c'est la trace laissée sur les faces latérales d'une dent par la génératrice tangentielle toujours parallèle à elle-même et parallèle à l'axe d'insertion [5].

Il s'agit de la ligne de plus grand contour correspondant à l'axe d'insertion choisi. C'est selon cette ligne que seront placés les différents éléments du châssis.

2.3.3.3 L'axe d'insertion

L'axe d'insertion est la trajectoire selon laquelle la prothèse sera insérée et retirée par le patient. Il est théoriquement orthogonal à la ligne guide, mais il peut très bien suivre une séquence de mouvements lorsque les structures en présence n'offrent pas la possibilité d'une insertion d'un seul bloc. Cela peut poser des problèmes pour le patient selon sa dextérité.

Cet axe est déterminé par quatre critères [8][9] :

- Recherche de surface de guidage faciles à établir par améloplasties et en nombre suffisant pour stabiliser la prothèse.
- Recherche d'une distribution aussi uniforme que possible des zones de rétention.
- Absence d'interférence majeure, dentaire ou osseuse, à l'insertion.
- Absence d'altération esthétique (crochet, fausse gencive).

Il apporte plusieurs bénéfices :

- Création d'une action réciproque pour les dents porteuses de crochets : le bras stabilisateur doit en effet rester accolé à la dent lors de l'insertion de l'appareil pour annuler les efforts scoliodontiques générés par le passage du bras élastique.
- Réduction du risque de déformation des crochets lors des mouvements d'insertion/désinsertion de la prothèse, ainsi que lors des mouvements de rotation et de translation de la prothèse.

2.3.3.4 Détermination de l'axe d'insertion

Elle s'effectue en 4 étapes distinctes : l'évaluation visuelle des modèles d'étude, l'étude initiale au paralléliseur, l'analyse, puis l'étude finale. [10]

2.3.3.4.1 Evaluation visuelle

Elle s'effectue avec le modèle tenu en main en vue occlusale, en faisant varier son inclinaison antéro-postérieure, voire latérale dans certains cas.

2.3.3.4.2 Etude initiale au paralléliseur

Le modèle est fixé au socle de telle sorte que le plan d'occlusion soit horizontal. Le paralléliseur doit idéalement être positionné pratiquement à hauteur du visage et à contre-jour pour éviter les ombres portées [5].

Il est ensuite basculé de façon antéro-postérieure pour mettre en évidence un parallélisme entre les faces proximales des dents bordant l'édentement et l'axe vertical donné par la tige d'analyse. Il s'agit d'obtenir des surfaces de guidage en nombre suffisant.

Le modèle est orienté dans le plan frontal pour rechercher, lorsque la répartition des dents restantes le permet, de chaque côté de l'arcade, des zones en retrait de même valeur sur les dents support de crochet.

L'intersection formée par la mine de graphite et la surface de la dent correspond à l'angle de convergence cervical. Des valeurs à peu près égales doivent idéalement être retrouvées de part et d'autre de l'arcade.

Ces zones de retrait sont généralement évaluées à l'aide des jauges de retrait décrites précédemment.

Une première ligne de plus grand contour peut alors être marquée à la mine en graphite fixée au porte-instruments. Les zones de rétention sont également marquées au crayon.

2.3.3.4.3 Analyse secondaire

Une bascule du modèle peut être envisagée sous différentes conditions :

- Le respect d'une zone esthétique : l'apparition d'un hiatus au niveau d'une zone antérieure entre une dent postiche et une dent adjacente peut être évitée par bascule postérieure du modèle.
- L'insertion de la prothèse : elle peut être perturbée par une crête antérieure en contre-dépouille, ou une dent en rotation.
- La recherche d'une zone de rétention.

En ce qui concerne la rétention, il est illusoire de prétendre qu'une inclinaison latérale du modèle créerait des contre-dépouilles sur une dent n'en présentant pas lorsque le plan est horizontal [11].

Lorsque qu'une difficulté se présente, il faut évaluer l'importance de l'intervention pré-prothétique nécessaire pour contourner cette difficulté. Dans le cas où cette intervention ne peut être réalisée, l'interférence devient prioritaire par rapport aux zones de retrait et aux surfaces de guidage. Il faut alors modifier l'axe d'insertion en réorientant le socle.

2.3.3.4.4 Etude finale

Si la décision d'incliner le modèle a été prise, il est nécessaire de retracer une ligne de plus grand contour et de la repasser avec un crayon de couleur différente. Sur les futures dents porteuses de crochets, il y aura alors des lignes de plus grand contour qui se croiseront. La position du bras élastique de crochet va dépendre de la situation des plans-guides, de l'orientation des axes de mobilisation et de désinsertion, et de l'intimité de contact entre la prothèse et les plans-guides.

Les plans-guides vont, par leur hauteur, délimiter le chemin d'insertion de la prothèse. Ils coïncident avec le chemin de désinsertion de la prothèse. L'axe de mobilisation, qui est l'axe selon lequel la prothèse peut être mobilisée durant la fonction [10], notamment lors de la mastication d'aliments collants, peut coïncider ou non avec ces voies d'insertion et de désinsertion.

Le principe est le suivant : pour obtenir une rétention optimale, il faut une résistance aux forces de mobilisation ainsi qu'une résistance le long de l'axe de désinsertion.

Après bascule du modèle, les plans-guides vont jouer un rôle de stabilisation de la prothèse lors de la mastication. Ils ne s'opposeront pas à la désinsertion de la prothèse contrairement aux crochets. Donc lorsque l'on a affaire à deux lignes de plus grand contour se croisant, l'extrémité élastique du crochet ira se loger sous la ligne de plus grand contour tracé après inclinaison du modèle. En effet, les mouvements mobilisateurs ne seront plus pris en compte car contenus par les plans-guides.

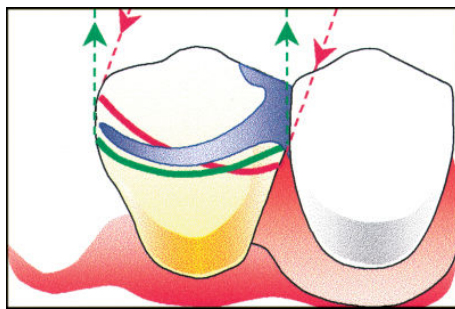


Illustration 5. Situation du bras élastique après bascule du modèle

Si la dent support n'est pas en contact avec un plan-guide, le crochet risque de se déformer par les mouvements d'insertion/désinsertion ainsi que par les mobilisations lors de la mastication. Il faut alors placer l'extrémité du bras élastique sous les deux lignes de plus grand contour. Sous leur intersection à la manière d'un crochet en RPI, et si celles-ci convergent mésialement ou distalement, elle se placera en deçà, et dans leur sens.

2.3.3.4.5 Verrouillage

Une fois la position du modèle validée définitivement, il faut pouvoir l'enregistrer afin qu'elle puisse être retrouvée au laboratoire pour la confection du châssis. Pour cela il existe plusieurs méthodes [12][13], mais deux méthodes sont couramment utilisées :

Méthode du tripode : le bras vertical portant une mine de graphite est verrouillé à une certaine hauteur, et avec celle-ci le praticien marque 3 points au niveau palatin ou lingual, un antérieur et deux postérieurs. Cette méthode présente toutefois quelques imprécisions lors du repositionnement du modèle sur le paralléliseur [14].

Méthode des traits parallèles : à l'aide de la tige d'analyse servant de règle, trois traits espacés sur les bords du modèle sont tracés : deux sur les faces sagittales, et un sur une face frontale.

L'axe d'insertion est matérialisé par des traits verticaux sur les bords du modèle, selon le principe de la méthode des traits parallèles.

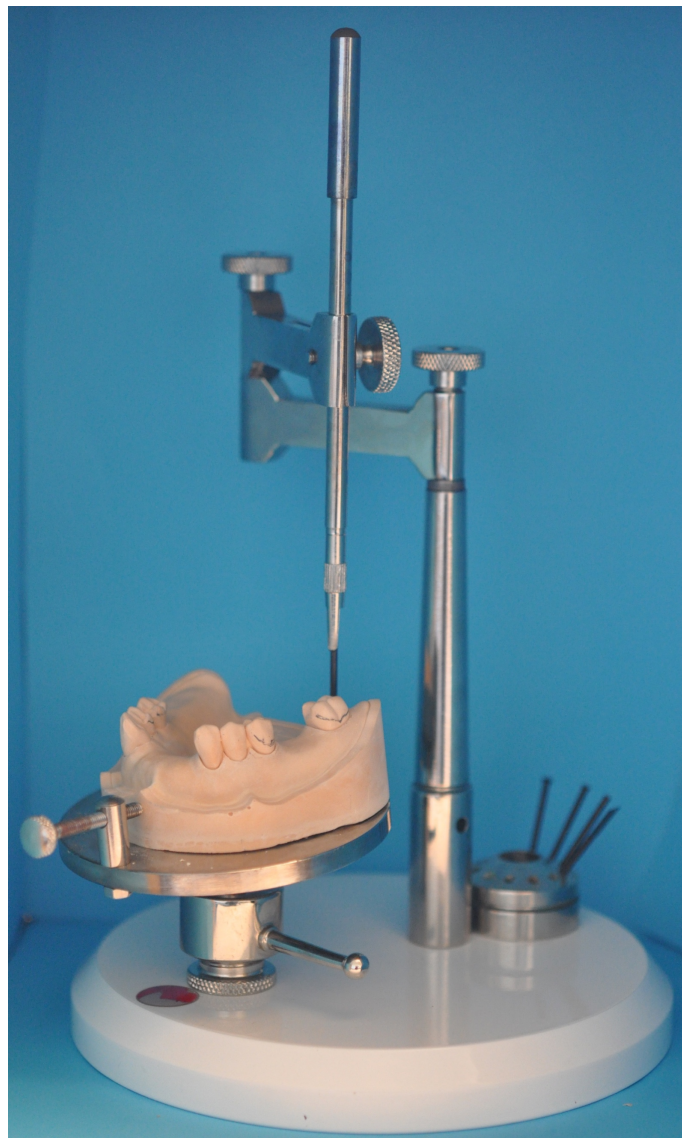

Illustration 6. Modèle mandibulaire analysé au paralléliseur

2.3.3.5 Tracé du châssis

Le tracé du châssis de la future prothèse est idéalement effectué sur le modèle en plâtre. En effet, un tracé sur une fiche de communication entre laboratoire et cabinet peut amener à occulter certains éléments anatomiques importants à prendre en compte. Sur le modèle en plâtre, il y a une idée globale du futur châssis qui se matérialise en trois dimensions.

Ce tracé doit respecter des règles propres à la prothèse amovible, c'est-à-dire le décolletage, l'aire de sustentation, la position et le type de crochets, l'étendue et le type de selle utilisées, les connexions et les barres corono-cingulaires.

Le tout doit répondre aux principes de sustentation – stabilisation – rétention évoqués par Housset, ainsi qu'à une liste d'autres impératifs [9] :

- Répartir et orienter favorablement les forces sur les dents dans la direction de leur grand axe, et les surfaces ostéomuqueuses.
- Respecter le parodonte par un décolletage suffisant, c'est-à-dire à 5 mm du collet.
- Eviter la redondance des éléments à appui dentaire qui favorise le dépôt de plaque bactérienne.
- Ne pas altérer l'esthétique par un élément métallique trop visible.
- Limiter l'encombrement pour des raisons de confort, tout en assurant une certaine rigidité de l'ensemble.

Comme il sera vu dans le prochain chapitre consacré aux coronoplasties, le tracé des différents éléments du châssis obéit à un certain ordre [9], correspondant aux différents rôles de chaque élément :

- Les appuis occlusaux et cingulaires sont d'abord tracés pour obtenir un polygone de sustentation le plus étendu possible. Les taquets sont placés du côté de la zone édentée dans les édentements encastrés, et en position mésiale de la dent bordant un édentement en extension, sauf dans certains cas où il y a possibilité d'exploiter la partie distale de la dent [15][16]
- Les bras élastiques de crochets sont dessinés et les deux derniers millimètres sont placés sous la ligne guide, sans oublier de prendre en compte l'enjeu esthétique.
- Les bras de réciprocité de crochets sont tracés sur ou au-dessus de la ligne guide pour neutraliser l'action des bras élastiques durant l'insertion de la prothèse.
- Les selles sont tracées selon le concept choisi.

- Les barres coronaires, les potences et l'élément de connexion principal sont enfin tracés sur le modèle.

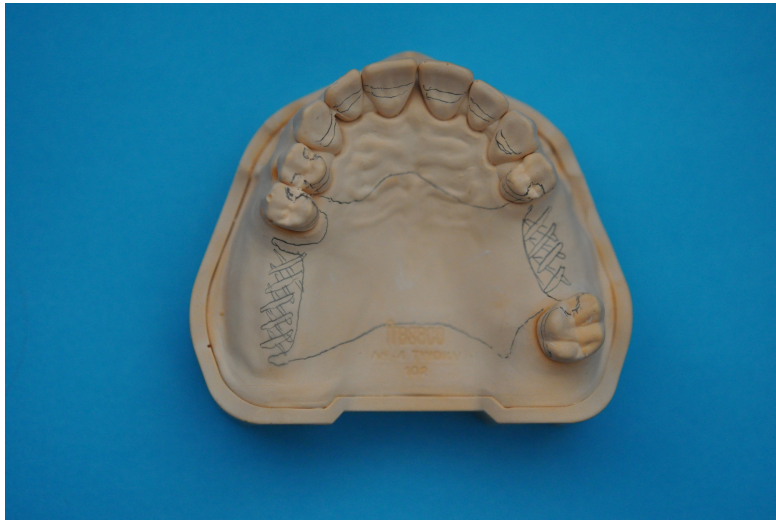

Illustration 7. Tracé du châssis maxillaire

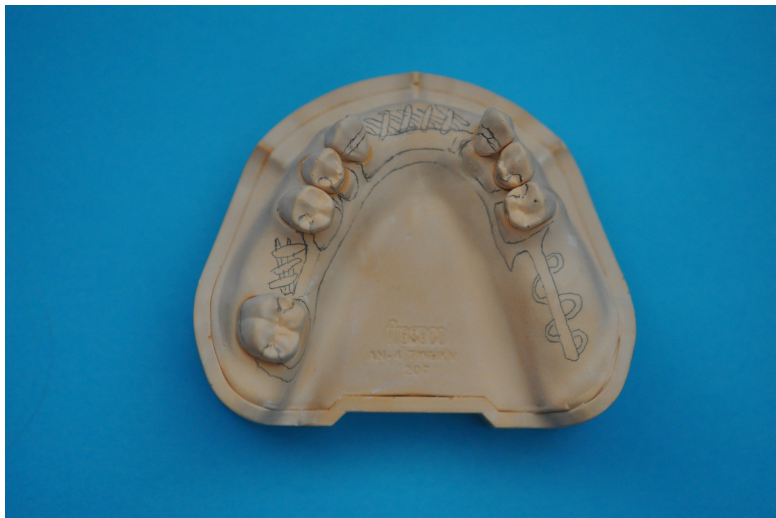

Illustration 8. Tracé du châssis mandibulaire

3 La conception du guide

3.1 Réalisation des coronoplasties

3.1.1 Préparations coronaires

Pour une bonne intégration d'une prothèse amovible, il est indispensable de préparer les dents, d'en modifier leur morphologie. Comme l'évoquait JN Nally, « Jamais une prothèse partielle

rationnelle ne peut être réalisée sans une quelconque préparation de la denture naturelle persistante » [17].

Une étude menée en 2010 par Rice et coll. [18] a montré que peu de praticiens réalisaient les logements occlusaux de bonne dimension.

Pour réaliser ces aménagements coronaires, il existe deux façons de procéder : par fraisage direct de l'organe dentaire, et par le recours à la prothèse conjointe. Seuls les fraisages directs seront abordés dans les prochains paragraphes.

Selon l'état des dents sur lesquelles ira se loger la prothèse, les préparations vont pouvoir concerner uniquement l'émail. On parlera alors d'améloplasties, dont la définition est la suivante : « Préparations coronaires réalisées au dépend de l'émail et qui ont pour but de favoriser à la fois l'intégration et le pronostic de la prothèse » [9].

Cependant, avec l'âge et l'usure des dents, l'émail s'étant peu à peu aminci voire ayant totalement disparu, les préparations se feront généralement au dépend de l'émail et de la dentine [19]. On parlera alors de coronoplasties, dont la définition peut être appliquée à la majorité des cas rencontrés lors de notre exercice : « Modifications soustractives de la morphologie coronaire, effectuées dans un but d'équilibration occlusale ou de préparation de dents supports d'éléments de P.A.P. » [9].

Outre le principe de bonne intégration évoquée précédemment, les dents-supports doivent également être préparées pour les raisons suivantes :

- Le châssis doit disposer d'une certaine épaisseur pour éviter de se fracturer par fatigue de l'alliage lors des manipulations des prothèses, tant par le praticien que par le patient [2].
- Il doit y avoir un minimum de sur-contours pouvant gêner le patient, que ce soit au niveau tactile ou occlusal. La forme des taquets et des barres corono-cingulaires doit alors reproduire si possible la forme naturelle des dents-supports, sans réduire l'épaisseur du taquet.
- Il faut orienter les contraintes occlusales dans le grand axe des dents-supports.
- Il ne doit pas y avoir d'interférences occlusales entre les éléments du châssis et les dents antagonistes.

Ces aménagements coronaires de deux types : axiaux ou occlusaux.

3.1.2 Coronoplasties occlusales : taquet occlusal et barre cingulaire

3.1.2.1 Taquet occlusal

Cette logette est en forme de cuillère dont les dimensions font un tiers de la table occlusale dans le sens vestibulo-lingual, un tiers de la table occlusale dans le sens mésio-distal pour les prémolaires, un quart de la table occlusale sens mésio-distal pour les molaires. Elles peuvent parfois concerner les canines et dans la majorité des cas, la profondeur atteindra la dentine [20]. Son tracé doit se projeter à l'intérieur du périmètre radiculaire [9]. L'angle formé par le plancher de l'appui occlusal et la connexion verticale doit être inférieur à 90°. Sa profondeur doit être inférieur ou égale à 8/10 mm [9] mais peu atteindre 2 mm [21] selon les auteurs. Ces fraisages sont réalisés à l'aide d'une fraise boule.

Une augmentation de l'approfondissement et de la largeur de la cavité rendra le crochet plus résistant. En revanche, des bords où persistent des angles vifs, ainsi qu'une longueur mésio-distale trop importante de la cavité sont des facteurs défavorables à la pérennité du crochet [22].

3.1.2.2 Barre cingulaire

La gouttière devant recevoir la barre cingulaire doit être fraisée à une distance d'au-moins 1,5 mm du ciment pour une protection du parodonte marginal, et la profondeur dépendra de l'épaisseur d'émail des dents-supports. Elle s'effectue au-dessus des cingulum, de profondeur idéale de 1 mm. Le fraisage s'effectue avec une fraise boule.

3.1.3 Coronoplasties axiales : guidage et rétention

3.1.3.1 Celles liées au guidage

Destinées à recevoir les barres coronaires et les bras de calage de crochets, elles créent des plans de glissement pour la prothèse selon son axe d'insertion. Ces plans-guide, ou pentes de guidage, sont aménagés au niveau des faces proximales des dents bordant l'édentement de manière

parallèles. Ils sont réalisés avec des fraises cylindriques ou cylindro-coniques.

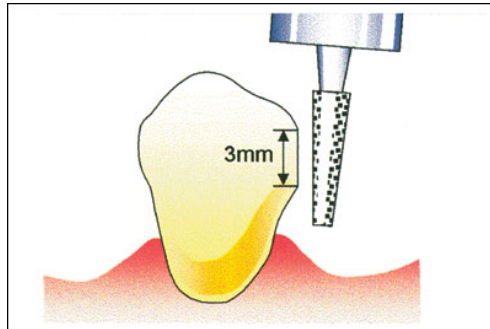


Illustration 9. Fraisage d'un plan-guide

L'orientation des fraisages est guidée par le passage au paralléliseur car leur axe correspond à l'axe d'insertion choisi. Les bras de calage doivent se situer idéalement à mi-hauteur de la couronne, au-dessus ou sur la ligne guide. Ils ont un rôle de guide à l'insertion et leur positionnement en hauteur est déterminé par la longueur de l'action du bras élastique du crochet. En effet, lors de l'insertion de l'appareil, le bras élastique et le bras de calage doivent avoir un contact permanent avec la dent pour éviter tout effort scoliodontique sur celle-ci. Cette hauteur de réciprocité a été décrite en 1975 par W.J. Stern [23].

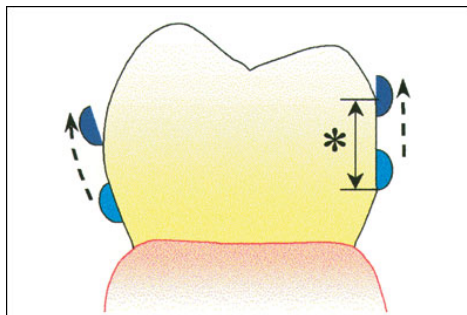


Illustration 10. Réciprocité d'action entre le bras de calage et le bras élastique

En revanche, il est déconseillé de créer une surface de guidage sur la face distale d'une dent bordant un édentement terminal si celle-ci est naturellement haute. Le positionnement de la ligne guide doit être idéalement située dans le tiers occlusal de la face distale. Si sa position est trop basse, des contraintes s'exerceraient sur le parodonte, ainsi qu'une fragilisation du crochet [21].

3.1.3.2 Celles liées à la rétention

Dans les cas où des zones de contre-dépouille ne peuvent pas être trouvées par inclinaison du modèle lors de son passage au paralléliseur, elles devront être créées. Ce sont des dépressions en lunule inférieure ou égales à 0.2 mm [9] pour des châssis en chrome-cobalt, réalisées à l'aide de fraises boules, olives ou cylindrique à bout rond. C'est dans ces logettes que viendra se loger l'extrémité du bras élastique du crochet. Elles peuvent également être créées par adjonction de résine composite suite à une céraplastie prospective puis passage au paralléliseur, que le praticien peut recréer en bouche [24].

3.1.4 Ordre d'exécution

Tous ces fraisages doivent être exécutés selon un ordre précis [3].

- Coronoplasties liées à l'occlusion : comme il a été vu précédemment, les dimensions des taquets ont pour référence les dimensions de la face occlusale de la dent.
- Coronoplasties liées à l'insertion : les fraisages des plans-guides, qui concernent les faces proximales pour faciliter l'insertion et la désinsertion de la prothèse, et assurer la stabilisation antéro-postérieure de la prothèse. Des pans de glissements sont créés sur les faces linguales, ou palatines, pour assurer la stabilisation transversale de la prothèse.
- Coronoplasties liées à la sustentation : logettes d'appui pour les taquets et barres cingulaires.
- Coronoplasties liées à la rétention : les aménagements sont enfin créés sur les faces vestibulaires des dents porteuses de crochets mais dont la forme n'offre pas de zone de rétention.

Les perspectives de modification à apporter à l'arcade dentaire sont pré-visualisées sur les modèles d'étude :

- Les plans-guides sont grattés à l'aide de la lame montée sur le porte-instruments.

- Les éventuelles zones de dépressions destinées aux bras élastiques de crochets sont réalisées avec les jauges de rétention également par grattage.
- Les réductions occlusales des dents légèrement égressées sont faites selon l'examen sur articulateur.
- Les futures améloplasties sont faites avec des fraises montées sur pièce à main.

3.2 Duplicata

Le modèle d'étude aménagé est dupliqué en plâtre car il existe un risque de fracturer le plâtre lors du retrait de la gouttière. Les zones qui ont été modifiées sont colorées pour apparaître au travers de la gouttière.

3.3 Thermoformage du guide

Choix du matériau de thermoformage :

- Il doit être transparent pour visualiser son ajustement sur les dents et pour visualiser les zones à fraiser
- Il doit être suffisamment élastique pour franchir les contre-dépouilles que ce soit lors du retrait du modèle, et lors de l'insertion en bouche.
- Il doit être suffisamment épais pour éviter les déformations lors des manipulations au laboratoire et au fauteuil.

Après plusieurs essais, la plaque de thermoformage Duran+ de Scheudental est choisie, sous une épaisseur de 0,625 mm et un diamètre de 125 mm.



Illustration 11. Plaques de thermoformage utilisées pour la confection de la gouttière

Le modèle est placé dans la thermoformeuse. Une plaque de thermoformage très fine (Isofolan Scheudental 0,1 mm) peut être appliquée dans un premier temps pour faciliter la désinsertion de la gouttière. Des entailles à la lame de bistouri sont appliquées sur la gouttière d'isolation entre les crêtes marginales des dents, afin de permettre un meilleur ajustement de la gouttière lors du deuxième thermoformage.

Il peut également s'avérer judicieux de combler les contre-dépouilles avec de la cire au niveau des faces des dents non concernées par les coronoplasties, pour faciliter la désinsertion de la gouttière.

La plaque de thermoformage est ensuite disposée dans la machine, chauffée et appliquée sur le modèle par un phénomène de dépression.



Illustration 12. Plaque de thermoformage destinée à l'isolation préalable du modèle

3.4 Aménagement du guide

Une fois refroidie, la plaque est découpée à la lame de bistouri au quart cervical des dents pour faciliter l'insertion et la désinsertion. Les bords sont polis et les zones édentées sont supprimées. On dispose ainsi de différents blocs qui épousent intimement les surfaces dentaires et dégagent l'accès aux faces proximales des dents bordant l'édentement. Cela facilitera le fraisage des plans-guides. Les pourtours des aménagements sont colorés pour être parfaitement identifiables en bouche.

Le modèle est remonté au paralléliseur et bloqué selon l'axe d'insertion. La gouttière est remise sur le modèle et les modifications apportées sont réitérées gouttière en place, à l'aide de fraises montées sur pièce à main de laboratoire. Une fraise boule va être utilisée pour creuser les appuis occlusaux et leur prolongements linguaux, les barres coronaires et cingulaires. Une fraise cylindrique va servir à fraiser les plans guides proximaux et linguaux. De cette procédure est produite une gouttière dite « ajourée ».

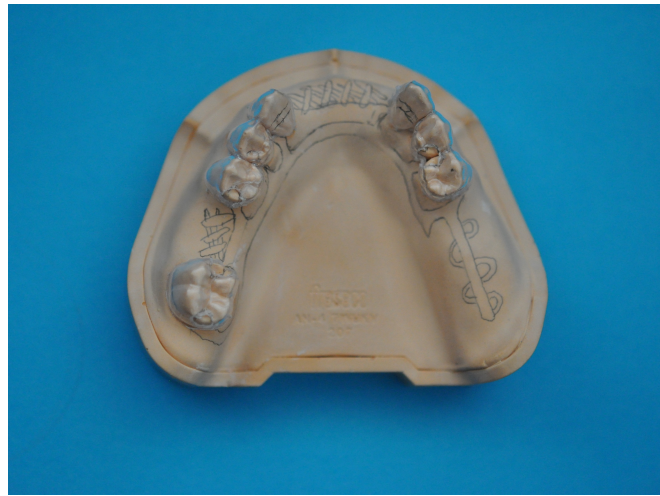

Illustration 13. Gouttière ajourée repositionnée sur le modèle mandibulaire non modifié

Pour plus de lisibilité en bouche, les zones entourant les zones évidées sont marquées au feutre. Des petits cylindres servant de tiges de parallélisme de 5 mm de hauteur sont collés à la gouttière avec de la colle cyanoacrylate, parallèlement à l'axe d'insertion, sur chaque hémis-arcade, pour guider le positionnement de la fraise lors de l'exécution des coronoplasties en bouche (ou des traits effectués à plusieurs endroits de la gouttière sont tracés selon l'axe d'insertion).

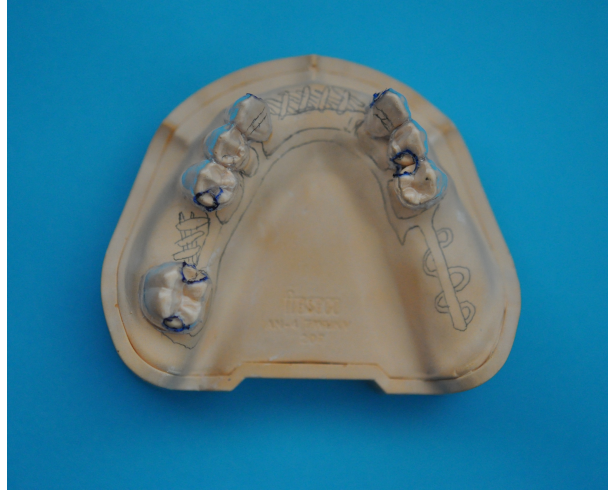

Illustration 14. Marquage des bords des zones évidées pour un meilleur contraste dent/gouttière



Illustration 15 et 16. Gouttière terminée surmontée des tiges de parallélisme

4 Etapes cliniques

4.1 Insertion du guide

La gouttière est placée en bouche, sa stabilité et son innocuité sont vérifiées.

4.2 Les instruments de fraisage

Les fraisages sont effectués selon l'ordre décrit dans la partie précédente en veillant à rester parallèle aux tiges de parallélisme (ou aux traits tracés sur les gouttières).

Divers sets de fraises ont été commercialisés pour la réalisation des coronoplasties mais selon Jourda, trois peuvent suffire [17] :

- Fraise ronde 018.
- Fraise cylindrique.
- Fraise tronc de cône.

Les fraisages sont ainsi effectués, les surfaces sont polies avec des fraises à granulométrie plus fine et des pointes montées siliconées.

4.3 Empreinte secondaire

Elle est effectuée à l'aide du porte-empreinte individuel conçu sur le modèle d'étude. C'est une empreinte muco-dynamique qui va enregistrer le mouvement maximal des organes péri-prothétiques ainsi que les dents préparées.

Le choix des matériaux d'empreinte va dépendre de la classe d'édentement et de la surface d'appui, dentaire ou muqueuse. Les fraisages doivent être parfaitement enregistrés pour que la future prothèse soit conçue dans de bonnes conditions par le prothésiste, sur le duplicata.

5 Conclusion

Il est important que l'axe d'insertion soit transposé en bouche pour la réalisation des coronoplasties car c'est par celles-ci que l'intégration et l'intégrité de la prothèse seront optimales et préservées. Une étude menée par Hummel et coll. en 2002 aux Etats-Unis a montré que les candidats à la prothèse amovible partielle sont de tout âge et que la majorité des prothèses amovibles conçues comportait au moins un défaut (64,3% sur un échantillon de 1303 porteurs d'appareil), de stabilisation le plus souvent[25]. Une étude similaire a été menée en France en 2005 sur un échantillon plus important et dans laquelle au moins trois défauts de conception et d'intégration ont été relevés par appareil. Sur les 2576 appareils évalués, 33,8% n'avaient pas de taquets occlusaux et chez les 2130 patients de l'échantillon, on notait une absence de logettes d'appui dans 27,2% des cas.[26]

De nos jours, les contraintes de l'emploi du temps et du coût horaire d'un cabinet dentaire sont des arguments en défaveur du temps devant être consacré à préparer une arcade à recevoir une prothèse amovible. Le fait d'utiliser des gouttières pour réaliser les coronoplasties pré-prothétiques pourra permettre au praticien de gagner de l'assurance et du temps dans leur réalisation. De plus, le confort gagné par le patient par une amélioration de la stabilité, de la rétention et d'un volume de l'appareil moindre, sera grandement amélioré, à la manière des couronnes fraisées, supports de prothèse adjointe dans les cas de prothèse composite.

Peut-être que des fraises de préparation contrôlée telles que celles utilisées en prothèse fixée pourraient trouver une utilité pour la réalisation des coronoplasties.

Enfin, ce travail apportera peut-être des éléments de réponse à ce que proposaient Davenport et coll. : « Une méthode plus précise de réalisation des surfaces de guidage consiste à utiliser un gabarit préparé sur le modèle de travail et pouvant être transféré en bouche »[27]

6 Bibliographie

- [1] Engelmeier RL. The history and development of the dental surveyor: part I. *J Prosthodont* 2002 ; 11, 11-18.
- [2] Achour H, Bellemkhannate S, El Boussiri K. Les causes de fracture des châssis métalliques en alliage Cobalt-Chrome-Molybdène. *Le courrier du dentiste* 2017. Accès : <https://www.lecourrierdudentiste.com/dossiers-du-mois/les-causes-de-fracture-des-chassis-metalliques-en-alliage-cobalt-chrome-molybdene.html>.
- [3] Batarec E, Buch D. *Abrégé de prothèse adjointe partielle*. Paris, Masson, 1989.
- [4] Orthlieb JD. *Gnathologie fonctionnelle. Volume 1 : occlusion et restauration prothétique*. Paris, Editions CdP, 2009
- [5] Borel JC, Schittly J, Exbrayat J. *Manuel de prothèse partielle amovible*. Paris, Masson, 1994.
- [6] Schittly J, Schittly E. *Prothèse amovible partielle : clinique et laboratoire*. Paris, Editions CdP, 2006.
- [7] Dupas PH. *L'articulateur au quotidien : son utilisation simplifiée*. Paris, Editions CdP, 2015.
- [8] Brien N. *Conception et tracé des prothèses partielles amovibles*. Quebec, Prosthodont, 1996.
- [9] Begin M, Fouilloux I. *La prothèse partielle amovible : conception et tracés des châssis*. Paris, Quintessence International, 2004.
- [10] Davenport JC, Basker RM, Heath JR, Ralph JP, Glantz PO. Surveying. *Br Dent J* 2000 ; 189, 532-542.
- [11] Bezzon OL, Mattos MGC, Ribero RF. Surveying removable partial dentures: the importance of guiding planes and path of insertion for stability. *J Prosthet Dent* 1997 ; 78, 412-418.
- [12] Savabi O, Shirban F. Recording the Tilt of a Cast on a Surveyor. *Open Dent J* 2015 ; 9, 174-175.
- [13] Shakibamehr A, Askari AN, Abolhasani M, Moradpoor H, Nejatidanesh F. A procedure for recording and reproducing the cast position on a surveyor. *Dent Res J* 2013 ; 10, 695-696.
- [14] Bowley JF, Cipra DL, Herman PF. Evaluation of the accuracy of cast reorientation to a surveyor by prosthodontic residents. *J Prosth Dent* 1992 ; 68, 294-298.
- [15] DeBoer J. The effects on function of distal-extension removable partial dentures as determined by occlusal rest position. *J Prosthet Dent* 1988 ; 60, 693-696.
- [16] Delcambre T, Picart B, Lefèvre C, Mayer G. *Modification du crochet Nally-Martinet en*

fonction de la dent bordant un édentement distal. Cah Proth 2002 ; 118 : 29-35.

[17] Jourda G. Prothèses partielles amovibles simples, combinées et sur implants : nouveau regard, nouvelles conceptions (Tome 1). Paris, EDP Sciences, 2015

[18] Rice JA, Lynch CD, McAndrew R, Milward PJ. Tooth preparation for rest seats for cobalt-chromium removable partial dentures completed by general dental practitioners. J Oral Rehabil 2011 ; 38, 72-78.

[19] Jones RM, Goodacre CJ, Brown DT, Munoz CA, Rake PC. Dentin exposure and decay incidence when removable partial denture rest seats are prepared in tooth structure. Int J Prosthodont 1992 ; 5, 227-236.

[20] Zanetti AL, Mengar MA, Novelli MD, Laganá DC. Thickness of the remaining enamel after the preparation of cingulum rest seats on maxillary canines. J Prosthet Dent 1998 ; 80, 319-322.

[21] Santoni P. Maîtriser la prothèse amovible partielle. Paris, Editions CdP, 2004.

[22] Sato Y, Shindoi N, Koretake K, Hosokawa R. The effect of occlusal rest size and shape on yield strength. J Prosthet Dent 2003 ; 89, 503-507.

[23] Stern WJ. Guiding planes in clasp reciprocation and retention. J Prosthet Dent 1975 ; 34, 408-414.

[24] Pavarina AC, Machado AL, Vergani CE, Giampaolo ET. Preparation of composite retentive areas for removable partial denture retainers. J Prosthet Dent 2002 ; 88, 218-220.

[25] Hummel SK, Wilson MA, Marker VA, Nunn ME. Quality of removable partial dentures worn by the adult U.S. population. J Prosthet Dent 2002 ; 88, 37-43.

[26] Matysiak M, Chalbert R. Évaluation de la qualité des prothèses partielles amovibles métalliques réalisées dans la région Rhône-Alpes. Cah Proth 2005 ; 132 : 37-52.

[27] Davenport JC, Basker RM, Heath JR, Ralph JP. Atlas de prothèse adjointe partielle. Paris, Editions CdP, 1990.

Les schémas autres que les photographies sont tirés de l'article :

Davenport JC, Basker RM, Heath JR, Ralph JP, Glantz, PO, Hammond P. Tooth preparation. British dental journal 2001 ; 190, 288-294.

Serment d'Hippocrate modifié et actualisé pour les Médecins dentistes

Au moment d'être admis à exercer une profession médicale, je promets et je jure d'être fidèle aux lois de l'honneur et de la probité.

Mon premier souci sera de préserver, de promouvoir ou de rétablir la santé dans toutes ses dimensions, physique et mentale, personnelle et sociale.

Pour cela, je travaillerai en partenariat respectueux avec mes confrères et avec toutes les autres professions qui partagent les mêmes objectifs.

J'aiderai les autorités sanitaires dans leurs efforts pour préserver et améliorer la santé de la population.

Je ne permettrai pas que des considérations de religion, d'ethnie, de classe sociale ou de revenus viennent s'interposer entre mes patients et moi.

Je donnerai mes soins à l'indigent et à quiconque me les demandera.

J'aurai comme objectif de prodiguer à mes patients les soins reconnus comme les plus efficaces par les sciences médicales du moment.

Je ne me laisserai pas influencer par la soif du gain.

Je préserverai l'indépendance nécessaire à l'accomplissement de ces missions.

Je n'entreprendrai rien qui dépasse mes compétences et je considérerai comme un devoir absolu de perfectionner sans cesse celles-ci.

Je respecterai toutes les personnes, et leur autonomie.

J'informerai les patients des décisions envisagées, de leurs raisons et de leurs conséquences. Je tiendrai compte de leurs choix et de leurs préférences pour leur procurer la qualité de vie la meilleure. Je ne ferai rien pour forcer leur conscience.

Je garderai à mes maîtres le respect et la reconnaissance qui leur sont dus.

J'apporterai mon aide à mes confrères ainsi qu'à leurs familles dans l'adversité.

Que les hommes et mes confrères m'accordent leur estime si je suis fidèle à mes promesses.

Que je sois couvert d'opprobre et méprisé si j'y manque.

UFR D'ODONTOLOGIE DE RENNES	N° 42.20.17.
ROSTREN, David- Intérêt des gouttières de guidage pour coronoplasties pré-prothétiques en prothèse adjointe.	
39 f., 13 ill., 30 cm.- Thèse : Odontologie ; Rennes 1; 2017 ; N° 42.20.17. .	
Résumé :	
<p>Lors des étapes pré-prothétiques du traitement d'un édenté partiel, le passage des modèles d'étude sur articulateur, puis au paralléliseur, va permettre de visualiser l'ensemble des modifications à apporter aux dents, aux éléments prothétiques, voire au support ostéo-muqueux.</p> <p>L'utilisation du paralléliseur va de plus permettre de déterminer l'axe d'insertion de la future prothèse, trajectoire selon laquelle la prothèse sera insérée et désinsérée par le patient.</p> <p>L'objectif de cette thèse est de guider le praticien dans l'aménagement des dents supports d'une prothèse adjointe à l'aide d'une gouttière thermoformée ajourée créée sur des modèles primaires modifiés, afin de pouvoir conserver l'axe d'insertion déterminé en amont.</p>	
Rubrique de classement :	PROTHESE
Mots-clés :	Gouttière thermoformée, paralléliseur, prothèse adjointe partielle, laboratoire, améloplasties, coronoplasties, châssis, occlusion
Mots-clés anglais MeSH :	Thermoformed splint, surveyor, removable partial denture, laboratory, enameloplasty, coronoplasty, framework, occlusion
Président :	M. Olivier SOREL
JURY : Assesseurs :	M. Brice CHAUVEL M. Yann-Loïg TURPIN M. Xavier RAVALEC