



HAL
open science

Pathologies du volleyeur et conseils à l'officine

Nelly Vignot

► **To cite this version:**

Nelly Vignot. Pathologies du volleyeur et conseils à l'officine. Sciences pharmaceutiques. 2018. dumas-01813133

HAL Id: dumas-01813133

<https://dumas.ccsd.cnrs.fr/dumas-01813133v1>

Submitted on 12 Jun 2018

HAL is a multi-disciplinary open access archive for the deposit and dissemination of scientific research documents, whether they are published or not. The documents may come from teaching and research institutions in France or abroad, or from public or private research centers.

L'archive ouverte pluridisciplinaire **HAL**, est destinée au dépôt et à la diffusion de documents scientifiques de niveau recherche, publiés ou non, émanant des établissements d'enseignement et de recherche français ou étrangers, des laboratoires publics ou privés.

Pathologies du volleyeur et conseils à l'officine

THESE

PRESENTEE ET PUBLIQUEMENT SOUTENUE DEVANT LA FACULTE DE
PHARMACIE DE MARSEILLE

LE 6 JUIN 2018

PAR

M^{elle} VIGNOT Nelly

Née le 06 juin 1989 à AUBAGNE

EN VUE D'OBTENIR

LE DIPLOME D'ETAT DE DOCTEUR EN PHARMACIE

JURY :

Président : Mme DI GIORGIO Carole

Membres : Mme DUCROS Caroline
Mme BRUNIAS Sabine

Pathologies du volleyeur et conseils à l'officine

THESE

PRESENTEE ET PUBLIQUEMENT SOUTENUE DEVANT LA FACULTE DE
PHARMACIE DE MARSEILLE

LE 6 JUIN 2018

PAR

M^{lle} VIGNOT Nelly

Née le 06 juin 1989 à AUBAGNE

EN VUE D'OBTENIR

LE DIPLOME D'ETAT DE DOCTEUR EN PHARMACIE

JURY :

Président : Mme DI GIORGIO Carole

Membres : Mme DUCROS Caroline
Mme BRUNIAS Sabine

27 Boulevard Jean Moulin – 13385 MARSEILLE Cedex 05
Tel. : 04 91 83 55 00 – Fax : 04 91 80 26 12

ADMINISTRATION :

<i>Doyen :</i>	Mme Françoise DIGNAT-GEORGE
<i>Vice-Doyens :</i>	M. Jean-Paul BORG, M. François DEVRED, M. Pascal RATHELOT
<i>Chargés de Mission :</i>	Mme Pascale BARBIER, M. David BERGE-LEFRANC, Mme Manon CARRE, Mme Caroline DUCROS, Mme Frédérique GRIMALDI
<i>Conseiller du Doyen :</i>	M. Patrice VANELLE
<i>Doyens honoraires :</i>	M. Jacques REYNAUD, M. Pierre TIMON-DAVID, M. Patrice VANELLE
<i>Professeurs émérites :</i>	M. José SAMPOL, M. Athanassios ILIADIS, M. Jean-Pierre REYNIER, M. Henri PORTUGAL
<i>Professeurs honoraires :</i>	M. Guy BALANSARD, M. Yves BARRA, Mme Claudette BRIAND, M. Jacques CATALIN, Mme Andrée CREMIEUX, M. Aimé CREVAT, M. Bernard CRISTAU, M. Gérard DUMENIL, M. Alain DURAND, Mme Danielle GARÇON, M. Maurice JALFRE, M. Joseph JOACHIM, M. Maurice LANZA, M. José MALDONADO, M. Patrick REGLI, M. Jean-Claude SARI
<i>Chef des Services Administratifs :</i>	Mme Florence GAUREL
<i>Chef de Cabinet :</i>	Mme Aurélie BELENGUER
<i>Responsable de la Scolarité :</i>	Mme Nathalie BESNARD

DEPARTEMENT BIO-INGENIERIE PHARMACEUTIQUE

Responsable : Professeur Philippe PICCERELLE

PROFESSEURS

BIOPHYSIQUE

M. Vincent PEYROT
M. Hervé KOVACIC

GENIE GENETIQUE ET BIOINGENIERIE

M. Christophe DUBOIS

PHARMACIE GALENIQUE, PHARMACOTECHNIE INDUSTRIELLE,
BIOPHARMACIE ET COSMETIQUE

M. Philippe PICCERELLE

MAITRES DE CONFERENCES

BIOPHYSIQUE

M. Robert GILLI
Mme Odile RIMET-GASPARINI
Mme Pascale BARBIER
M. François DEVRED
Mme Manon CARRE
M. Gilles BREUZARD
Mme Alessandra PAGANO

GENIE GENETIQUE ET BIOTECHNOLOGIE

M. Eric SEREE-PACHA
Mme Véronique REY-BOURGAREL

PHARMACIE GALENIQUE, PHARMACOTECHNIE INDUSTRIELLE,
BIOPHARMACIE ET COSMETOLOGIE

M. Pascal PRINDERRE
M. Emmanuel CAUTURE
Mme Véronique ANDRIEU
Mme Marie-Pierre SAVELLI

NUTRITION ET DIETETIQUE

M. Léopold TCHIAKPE

A.H.U.

THERAPIE CELLULAIRE

M. Jérémy MAGALON

ENSEIGNANTS CONTRACTUELS

ANGLAIS

Mme Angélique GOODWIN

DEPARTEMENT BIOLOGIE PHARMACEUTIQUE

Responsable : Professeur Philippe CHARPIOT

PROFESSEURS

BIOCHIMIE FONDAMENTALE, MOLECULAIRE ET CLINIQUE

M. Philippe CHARPIOT

BIOLOGIE CELLULAIRE

M. Jean-Paul BORG

HEMATOLOGIE ET IMMUNOLOGIE

Mme Françoise DIGNAT-GEORGE
Mme Laurence CAMOIN-JAU
Mme Florence SABATIER-MALATERRE
Mme Nathalie BARDIN

MICROBIOLOGIE

M. Jean-Marc ROLAIN
M. Philippe COLSON

PARASITOLOGIE ET MYCOLOGIE MEDICALE, HYGIENE ET
ZOOLOGIE

Mme Nadine AZAS-KREDER

MAITRES DE CONFERENCES

BIOCHIMIE FONDAMENTALE, MOLECULAIRE ET CLINIQUE	Mme Dominique JOURDHEUIL-RAHMANI M. Thierry AUGIER M. Edouard LAMY Mme Alexandrine BERTAUD Mme Claire CERINI Mme Edwige TELLIER M. Stéphane POITEVIN
HEMATOLOGIE ET IMMUNOLOGIE	Mme Aurélie LEROYER M. Romaric LACROIX Mme Sylvie COINTE
MICROBIOLOGIE	Mme Michèle LAGET M. Michel DE MEO Mme Anne DAVIN-REGLI Mme Véronique ROUX M. Fadi BITTAR Mme Isabelle PAGNIER Mme Sophie EDOUARD M. Seydina Mouhamadou DIENE
PARASITOLOGIE ET MYCOLOGIE MEDICALE, HYGIENE ET ZOOLOGIE	Mme Carole DI GIORGIO M. Aurélien DUMETRE Mme Magali CASANOVA Mme Anita COHEN
BIOLOGIE CELLULAIRE	Mme Anne-Catherine LOUHMEAU

A.H.U.

HEMATOLOGIE ET IMMUNOLOGIE	M. Maxime LOYENS
----------------------------	------------------

DEPARTEMENT CHIMIE PHARMACEUTIQUE

Responsable : Professeur Patrice VANELLE

PROFESSEURS

CHIMIE ANALYTIQUE, QUALITOLOGIE ET NUTRITION	Mme Catherine BADENS
CHIMIE PHYSIQUE – PREVENTION DES RISQUES ET NUISANCES TECHNOLOGIQUES	M. Philippe GALLICE
CHIMIE MINERALE ET STRUCTURALE – CHIMIE THERAPEUTIQUE	M. Pascal RATHELOT M. Maxime CROZET
CHIMIE ORGANIQUE PHARMACEUTIQUE	M. Patrice VANELLE M. Thierry TERME
PHARMACOGNOSIE, ETHNOPHARMACOLOGIE, HOMEOPATHIE	Mme Evelyne OLLIVIER

MAITRES DE CONFERENCES

BOTANIQUE ET CRYPTOLOGIE, BIOLOGIE CELLULAIRE	Mme Anne FAVEL Mme Joëlle MOULIN-TRAFFORT
CHIMIE ANALYTIQUE, QUALITOLOGIE ET NUTRITION	Mme Catherine DEFOORT M. Alain NICOLAY Mme Estelle WOLFF Mme Elise LOMBARD Mme Camille DESGROUAS
CHIMIE PHYSIQUE – PREVENTION DES RISQUES ET NUISANCES TECHNOLOGIQUES	M. David BERGE-LEFRANC M. Pierre REBOUILLON
CHIMIE THERAPEUTIQUE	Mme Sandrine FRANCO-ALIBERT Mme Caroline DUCROS M. Marc MONTANA Mme Manon ROCHE
CHIMIE ORGANIQUE PHARMACEUTIQUE HYDROLOGIE	M. Armand GELLIS M. Christophe CURTI Mme Julie BROGGI M. Nicolas PRIMAS M. Cédric SPITZ M. Sébastien REDON
PHARMACOGNOSIE, ETHNOPHARMACOLOGIE, HOMEOPATHIE	M. Riad ELIAS Mme Valérie MAHIOU-LEDDET Mme Sok Siya BUN Mme Béatrice BAGHDIKIAN

MAITRES DE CONFERENCE ASSOCIES A TEMPS PARTIEL (M.A.S.T.)

CHIMIE ANALYTIQUE, QUALITOLOGIE ET NUTRITION	Mme Anne-Marie PENET-LOREC
CHIMIE PHYSIQUE – PREVENTION DES RISQUES ET NUISANCES TECHNOLOGIQUES	M. Cyril PUJOL
DROIT ET ECONOMIE DE LA PHARMACIE	M. Marc LAMBERT
GESTION PHARMACEUTIQUE, PHARMACOECONOMIE ET ETHIQUE PHARMACEUTIQUE OFFICINALE, DROIT ET COMMUNICATION PHARMACEUTIQUES A L'OFFICINE ET GESTION DE LA PHARMAFAC	Mme Félicia FERRERA

A.H.U.

CHIMIE ANALYTIQUE, QUALITOLOGIE ET NUTRITION	M. Mathieu CERINO
--	-------------------

ATER

CHIMIE ANALYTIQUE	M. Charles DESMARCHELIER
CHIMIE THERAPEUTIQUE	Mme Fanny MATHIAS

DEPARTEMENT MEDICAMENT ET SECURITE SANITAIRE

Responsable : Professeur Benjamin GUILLET

PROFESSEURS

PHARMACIE CLINIQUE	Mme Diane BRAGUER M. Stéphane HONORÉ
PHARMACODYNAMIE	M. Benjamin GUILLET
TOXICOLOGIE GENERALE	M. Bruno LACARELLE
TOXICOLOGIE DE L'ENVIRONNEMENT	Mme Frédérique GRIMALDI

MAITRES DE CONFERENCES

PHARMACODYNAMIE	M. Guillaume HACHE Mme Ahlem BOUHLEL M. Philippe GARRIGUE
PHYSIOLOGIE	Mme Sylviane LORTET Mme Emmanuelle MANOS-SAMPOL
TOXICOCINETIQUE ET PHARMACOCINETIQUE	M. Joseph CICCOLINI Mme Raphaëlle FANCIULLINO Mme Florence GATTACECCA
TOXICOLOGIE GENERALE ET PHARMACIE CLINIQUE	M. Pierre-Henri VILLARD Mme Caroline SOLAS-CHESNEAU Mme Marie-Anne ESTEVE

A.H.U.

PHARMACIE CLINIQUE	M. Florian CORREARD
PHARMACOCINETIQUE	Mme Nadège NEANT

CHARGES D'ENSEIGNEMENT A LA FACULTE

Mme Valérie AMIRAT-COMBRALIER, Pharmacien-Praticien hospitalier

M. Pierre BERTAULT-PERES, Pharmacien-Praticien hospitalier

Mme Marie-Hélène BERTOCCHIO, Pharmacien-Praticien hospitalier

Mme Martine BUES-CHARBIT, Pharmacien-Praticien hospitalier

M. Nicolas COSTE, Pharmacien-Praticien hospitalier

Mme Sophie GENSOLLEN, Pharmacien-Praticien hospitalier

M. Sylvain GONNET, Pharmacien titulaire

Mme Florence LEANDRO, Pharmacien adjoint

M. Stéphane PICHON, Pharmacien titulaire

M. Patrick REGGIO, Pharmacien conseil, DRSM de l'Assurance Maladie

Mme Clémence TABELLE, Pharmacien-Praticien attaché

Mme TONNEAU-PFUG, Pharmacien adjoint

M. Badr Eddine TEHHANI, Pharmacien – Praticien hospitalier

M. Joël VELLOZZI, Expert-Comptable

Mise à jour le 22 février 2018

Remerciements

Aux membres du Jury,

A Madame DI GIORGIO Carole, merci de m'avoir fait l'honneur d'accepter la direction de cette thèse et sa présidence. Ainsi que pour l'intérêt que vous avez porté à mon travail, tous vos précieux conseils et votre amour du sport. Je vous adresse mes plus sincères remerciements.

A Madame DUCROS Caroline, merci pour votre participation bienveillante à l'évaluation de ce travail en tant que jury. Je vous suis très reconnaissante.

A Madame BRUNIAS Sabine, vous m'avez fait l'honneur de faire partie de ce jury de thèse, je vous exprime toute ma gratitude. Pour la confiance que vous me portez, votre gentillesse, votre soutien et vos conseils au quotidien. J'ai pu grâce à vous parfaire mon expérience officinale. Mais aussi, pour votre passion du sport qu'est le marathon et la course à pied.

A mes parents, pour tout ce que vous avez fait pour moi, pour votre amour, vos encouragements et votre soutien durant ses longues années d'études. Je vous suis reconnaissante d'avoir toujours cru en moi, c'est grâce à vous si j'ai pu arriver si loin dans l'accomplissement de ce travail. Je sais que vous attendiez ce moment avec impatience ce qui m'a valu à de nombreuses reprises : « et ta thèse ça en est où ? Combien de pages as-tu écrites ? ». Pour vous et moi cette thèse a été un véritable marathon qui j'espère vous aura rendu fiers. Je ne le dis pas souvent mais j'ai une chance immense de vous avoir comme parents. Je vous aime énormément et je suis fière d'être votre fille.

Maman, merci d'avoir toujours été là pour moi dans mes moments de doutes, de peur, de stress durant ses longues années d'études et même avant. Tu as su me reconforter, me parler, m'écouter. Tu as toujours été présente dans les moments clés de ma vie mais aussi dans les bons moments : notre premier voyage en Thaïlande le plus beau des voyages partagé avec toi, nos après-midi couture sur la terrasse en catastrophe pour préparer la Japan Expo et bien d'autres. Merci de m'avoir accompagné dans la réalisation de mes passions et de mes projets, mais surtout d'y avoir toujours cru. Je n'ai jamais eu la chance de te dire que tu es vraiment la meilleure des mamans : ouverte, drôle, rêveuse, artiste, curieuse, gentille, bienveillante, amie des animaux... Tu as tellement de qualités, tu sais tout faire, tu t'intéresses à tout et tout ce que tu entreprends tu le fais à fond. Je t'admire vraiment pour la femme que tu es et ce que tu représentes pour moi : un modèle.

Papa, toi et moi on se ressemble beaucoup : nous ne sommes pas très doués pour exprimer nos sentiments mais nous n'en sommes pas moins très sensibles. Je sais que tu as en toi un cœur généreux et entier que peu de personnes possèdent mais aussi beaucoup d'humour et de folie. Merci d'avoir toujours été présent à mes compétitions de volley-ball, de m'avoir toujours supportée et surtout de n'en avoir ratée aucune. A l'époque, ta présence a été essentielle à la petite fille timide et peu confiante que j'étais. Maintenant je suis fière de te montrer ce dont je suis capable autant dans ma vie sportive que professionnelle. Tu as su me transmettre des valeurs fortes de la vie qui me définissent aujourd'hui. Je ne serai jamais arrivée là sans toi.

A ma grand-mère, tu t'es toujours occupée de moi étant petite. A tous ces moments que nous avons partagé ensemble que je n'oublierai jamais. Je t'aime très fort.

Merci à toute ma famille,

A ma Marraine Corinne et mon Parrain Paul, qui ont toujours cru en moi et qui m'ont toujours soutenu.

A Sabine et Thierry, qui ont suivi mon parcours étudiant et professionnel de très près et qui ont toujours été de bons conseils.

A toute ma famille de Berre L'étang ainsi qu'à mes cousines et cousins : **Jean-Claude, Mauricette, Vanessa, Adrien, Morgane, Gino, Marine, Andy, Océane, Patrice, Loïck, Lorenzo, Théo, Rémi et Bruno.**

A ma famille de Chalon-sur-Saône que je suis heureuse de retrouver chaque été : **Patrick, Françoise et Jeremie.**

A ma belle-famille, **Claude, Patrick, Adeline, Pablo** merci de m'avoir encouragée et soutenue pendant l'écriture de ce travail. Je suis heureuse de faire partie de votre famille.

A Coralie, ma sœur, ma binôme, ma « *boulette* »,

Qu'aurait été mes années de Fac sans toi ? Tu n'es pas simplement ma meilleure amie tu es comme une sœur pour moi : le « grain de folie » de ma vie. Sans toi, je ne serai pas allée aussi loin : nous nous sommes soutenues, entraïdées, nous avons aussi pleuré, rigolé... Les veilles et semaines d'examens étaient à la fois stressante, intense, fatigante mais aussi les plus drôles : « *ça m'énerve* », les siestes après exam, « and smoothness » et encore tellement d'autres. Mais aussi tous ces bons moments passés au CIT entre la musique, les mangas, les chorégraphies et les séances coutures. Ce sont des souvenirs qui resteront à jamais gravés pour moi. Merci pour tous ces moments où nous sommes les seules à nous comprendre, à rire et à rêver ensemble « *entre boulettes* » comme on se le dit souvent. J'espère construire encore pleins de magnifiques souvenirs avec toi et que l'on s'investisse enfin dans les projets qui nous tiennent à cœur et nos rêves les plus fous. N'oublies pas il faut toujours que l'on aille allumer notre cerge !

A Elodie, ma « *poupette* », ma « *chérie* »,

Ma belle-sœur, ma passeuse, ma coéquipière acharnée de Volley-Ball, ma future arbitre. Déjà plusieurs années que l'on se connaît de par nos passions communes, nos rigolades, nos entraînements, nos tournois et surtout notre amour du Volley-Ball. Je ne te remercierai jamais assez pour tous ces moments de joie, peine, rire passés ensemble. Toujours soudées jusqu'à la ligne d'arrivée : je me souviendrai toujours de notre arrivée main dans la main pour terminer LA course qui nous a permis de nous connaître. J'espère pouvoir encore partager de nombreux souvenirs avec toi et qui sait peut-être que l'on deviendra des nationales un jour... Merci pour ton amitié sans faille, je serai toujours là pour toi et pour tes « *petits maux sportifs* ».

A **Chloé**, ma globe-trotter, ma « *namoureuse* »,

Toujours souriante, véritable joueuse de contrée et fan inconditionnelle de Disney. On se voit très rarement avec nos « emplois du temps de ministre » mais rien ne change à nos retrouvailles. J'attends toujours avec impatience tes prochaines histoires de voyages et tes péripéties. Je n'oublierai jamais notre petit séjour à Disney dans le froid et la neige, mais aussi les conventions TVD qui nous ont fait rêver le temps d'un week-end. J'espère que l'on se fera encore plein de souvenirs en « *namoureuse* ». Comme on se le dit souvent : « il faut vraiment que l'on se voit plus souvent » mais il faut que l'on s'y tienne absolument. Tu me manques.

A **Fanny et Sophia** mes copines de « banc de fac », nous sommes restées soudées durant toutes ces années d'études partageant nos joies, rires, peines et doutes. Aujourd'hui, chacune a fait son petit bout de chemin, ce qui ne nous empêche pas de nous réunir même si cela reste difficile. J'ai de la chance d'avoir des amies telles que vous à mes côtés.

A mes amis de Fac, avec qui j'ai partagé mes angoisses, peurs mais aussi joie et fous rires inoubliables : **Alexia, Marion et Nancy** mes « copines de TP » ainsi qu'à toute l'équipe du **CIT** et **PharmaMarseille**. Merci pour tous ces bons moments.

A toute l'équipe de la **Pharmacie de Saint-Zacharie** : Aurélie, Caroline, Helena, Julie, Marie-Catherine, Patricia, Shirley et Stéphanie. Merci à toutes mes collègues de travail de m'avoir accueilli dans cette super équipe et de m'avoir inculqué votre savoir.

A l'équipe de la **Pharmacie du Village à Auriol**, qui m'a accueilli pour mon stage de 6^{ème} année d'exercice officinal.

A tout le **club de Saint-Zacharie Volley-Ball**, merci pour ces dures heures d'entraînement de gainage ou « *position repos* » selon le point de vue mais aussi nos rigolades.

Aux **départementales filles de Aubagne Carnoux Volley-Ball** et à **Didier** notre entraîneur, merci de m'avoir fait passé une super année à vos côtés.

A **Alexandre**, « *chou* », le meilleur pour la fin, cela va faire bientôt 3 ans que nous sommes ensemble. Merci pour tous ces moments passés avec toi et ceux à venir, pour tous nos nombreux fous rires. Nous avons déjà partagé de magnifiques souvenirs : notre voyage au Costa Rica, en Suisse et en Italie avec plus ou moins son lot de surprises. Je suis la plus heureuse à tes côtés : merci pour tes sourires, ta bonne humeur, tes blagues, ta gentillesse et tes attentions mais aussi pour ta patience et tes encouragements. Je ne remercierai jamais assez ta sœur pour nous avoir permis de nous rencontrer. Tu es mon moteur au quotidien, mon meilleur ami, mon bonheur tout simplement. Je t'aime.

« L'Université n'entend donner aucune approbation, ni improbation aux opinions émises dans les thèses. Ces opinions doivent être considérées comme propres à leurs auteurs. »

Sommaire

Liste des abréviations.....	9
I. INTRODUCTION	11
II. GENERALITES	13
II.1) Histoire du Sport.....	14
II.2) Caractéristiques du jeu.....	15
II.2.1) Les règles officielles.....	16
II.2.2) Fédérations et Licences en France.....	17
II.2.3) Le matériel.....	18
II.2.3.1) Le terrain	18
II.2.3.2) Le filet	20
II.2.3.3) Le ballon.....	21
II.2.4) La composition de l'équipe	22
II.2.5) Les gestes techniques	26
II.2.5.1) Le service	26
II.2.5.1.1) Le service « cuillère ».....	26
II.2.5.1.2) Le service « tennis »	27
II.2.5.1.3) Le service « flottant »	27
II.2.5.1.4) Le service « smashé ».....	28
II.2.5.1.5) Biomécanique.....	28
II.2.5.2) La réception	29
II.2.5.2.1) Geste technique	29
II.2.5.2.2) Biomécanique.....	31
II.2.5.3) La passe	31
II.2.5.3.1) Geste technique	32
II.2.5.3.2) Biomécanique.....	33
II.2.5.4) L'attaque.....	34
II.2.5.4.1) Geste technique	34
II.2.5.4.2) Biomécanique.....	35
II.3) Sport et santé publique.....	36

II.4) Le rôle du Pharmacien dans la prise en charge du sportif.....	38
II.4.1) Pratique d'un sport adapté à la condition physique et mentale du patient.....	38
II.4.2) Mode de vie sain et règles hygiéno-diététiques.....	39
II.4.3) Echauffements, Etirements et Récupération.....	40
III. PATHOLOGIES DU VOLLEYEUR.....	41
III.1) Membres inférieurs	42
III.1.1) La cheville.....	42
III.1.1.1) Rappels anatomiques du pied.....	42
III.1.1.1.1) Os du pied	42
III.1.1.1.2) Aspect ligamentaire.....	43
III.1.1.1.3) Aspect musculaire	44
III.1.1.1.4) Les mouvements de la cheville	45
III.1.1.2) L'entorse de cheville	45
III.1.1.2.1) Epidémiologie	45
III.1.1.2.2) Etiologie	46
III.1.1.2.3) Physiopathologie	47
III.1.1.2.3.1) Qu'est-ce qu'une entorse ?.....	47
III.1.1.2.3.2) Evaluation clinique et diagnostic	47
III.1.1.2.4) Imagerie	50
III.1.1.2.4.1) La radiographie	51
III.1.1.2.4.2) L'échographie	52
III.1.1.2.4.3) Autres examens	54
III.1.1.2.5) Traitement	54
III.1.2) Le genou.....	56
III.1.2.1) Rappels anatomiques du genou.....	56
III.1.2.1.1) Les os du genou et de la jambe	56
III.1.2.1.2) Aspect ligamentaire.....	57
III.1.2.1.3) Aspect musculaire	59
III.1.2.1.4) Mouvements et stabilité de l'articulation du genou	59
III.1.2.2) Luxation de la patella	61
III.1.2.2.1) Epidémiologie	61
III.1.2.2.2) Physiopathologie	61
III.1.2.2.3) Imagerie	62
III.1.2.2.4) Traitement	63

III.1.2.3) Les entorses du genou	64
III.1.2.3.1) Epidémiologie	64
III.1.2.3.2) Etiologie	64
III.1.2.3.3) Physiopathologie	67
III.1.2.3.3.1) L'interrogatoire	67
III.1.2.3.3.2) L'examen clinique.....	68
III.1.2.3.3.3) Evaluation de la gravité de l'entorse	71
III.1.2.3.4) Imagerie	71
III.1.2.3.5) Traitement	72
III.1.2.4) Tendinopathie patellaire ou « jumper's knee »	73
III.1.2.4.1) Epidémiologie	73
III.1.2.4.2) Etiologie	73
III.1.2.4.3) Physiopathologie	74
III.1.2.4.2.1) Rappels sur la structure du tendon	74
III.1.2.4.2.2) Evaluation clinique et diagnostic	75
III.1.2.4.4) Imagerie	76
III.1.2.4.5) Traitement	77
III.1.2.5) Lésions méniscales.....	78
III.1.2.5.1) Rappels anatomiques : les ménisques	78
III.1.2.5.2) Epidémiologie	80
III.1.2.5.3) Etiologie	80
III.1.2.5.4) Physiopathologie	81
III.1.2.5.4.1) Les lésions méniscales	81
III.1.2.5.4.2) Examen clinique et diagnostic.....	82
III.1.2.5.5) Imagerie	83
III.1.2.5.6) Traitement	84
III.2) Membres supérieurs.....	86
III.2.1) L'épaule	86
III.2.1.1) Rappels anatomiques.....	86
III.2.1.1.1) Os de l'épaule.....	86
III.2.1.1.2) Aspect ligamentaire.....	87
III.2.1.1.3) Aspect musculaire	88
III.2.1.1.4) Mouvements de l'épaule	89
III.2.1.2) Les lésions SLAP	91
III.2.1.2.1) Epidémiologie	91

III.2.1.2.2) Etiologie	91
III.2.1.2.3) Physiopathologie	92
III.2.1.2.3.1) Le bourrelet glénoïdien (ou labrum glénoïdien).....	92
III.2.1.2.3.2) La lésion SLAP	93
III.2.1.2.4) Imagerie	96
III.2.1.2.5) Traitement	97
III.2.1.3) Conflit sous-acromial	98
III.2.1.3.1) Epidémiologie	98
III.2.1.3.2) Etiologie	98
III.2.1.3.3) Physiopathologie	98
III.2.1.3.3.1) La coiffe des rotateurs	98
III.2.1.3.3.1) Le conflit sous-acromial.....	99
III.2.1.3.4) Imagerie	102
III.2.1.3.5) Traitement	103
III.2.1.4) Lésion du nerf supra-scapulaire	104
III.2.1.4.1) Epidémiologie	104
III.2.1.4.2) Etiologie	104
III.2.1.4.3) Physiopathologie	104
III.2.1.4.3.1) Le nerf supra-scapulaire	104
III.2.1.4.3.2) Lésion du NSS.....	105
III.2.1.4.4) Bilan électrologique et imagerie	107
III.2.1.4.5) Traitement	108
III.2.2) La main et le poignet.....	109
III.2.2.1) Rappels anatomiques.....	109
III.2.2.1.1) Les os de la main.....	109
III.2.2.1.2) Aspect ligamentaire.....	110
III.2.2.1.3) Aspect musculaire	111
III.2.2.1.4) Les mouvements des différentes articulations du pouce et des doigts	112
III.2.2.2) Etiologie des entorses et luxation de la main	113
III.2.2.3) Entorse du pouce	115
III.2.2.3.1) Epidémiologie	115
III.2.2.3.2) Physiopathologie	115
III.2.2.3.3) Imagerie	118
III.2.2.3.4) Traitement	118
III.2.2.4) Entorse des doigts longs.....	119
III.2.2.4.1) Epidémiologie	119
III.2.2.4.2) Physiopathologie	119

III.2.2.4.3) Imagerie	121
III.2.2.4.4) Traitement	121
III.2.2.5) Luxation des articulations inter-phalangiennes proximales	122
III.2.2.5.1) Qu'est-ce qu'une luxation ?	122
III.2.2.5.2) Epidémiologie	122
III.2.2.5.3) Physiopathologie	122
III.2.2.5.4) Imagerie	123
III.2.2.5.5) Traitement	124
III.2.2.6) Le doigt en maillet ou mallet-finger.....	124
III.2.2.6.1) Rappels anatomiques.....	124
III.2.2.6.2) Epidémiologie	125
III.2.2.6.3) Physiopathologie	126
III.2.2.6.4) Imagerie	127
III.2.2.6.5) Traitement	127
III.2.2.7) Le doigt en boutonnière	129
III.2.2.7.1) Physiopathologie	129
III.2.2.7.2) Imagerie	130
III.2.2.7.3) Traitement	130
III.3) Le tronc	132
III.3.1) Rappels anatomiques.....	132
III.3.2) Lombalgie aiguë.....	134
III.3.2.1) Epidémiologie	134
III.3.2.2) Etiologie	134
III.3.2.3) Physiopathologie	134
III.3.2.4) Imagerie	138
III.3.2.5) Traitement	139
III.4) Les lésions musculaires	140
III.4.1) Rappels anatomiques sur les muscles.....	140
III.4.2) Les différentes lésions musculaires liées au sport.....	141
III.4.2.1) Les courbatures	142
III.4.2.2) Les crampes musculaires.....	143
III.4.2.3) Les contractures	145
III.4.2.3) L'élongation, la déchirure, la rupture.....	146

IV. TRAITEMENTS	149
IV.1) Traitements médicamenteux	150
IV.1.1) Les antalgiques.....	150
IV.1.1.1) La douleur.....	150
IV.1.1.2) Non morphiniques.....	152
IV.1.1.3) Morphiniques.....	155
IV.1.2) Les anti-inflammatoires voie orale.....	161
IV.1.2.1) Qu'est-ce que l'inflammation ?.....	161
IV.1.2.2) Mode d'action des anti-inflammatoires.....	162
IV.1.2.3) Les anti-inflammatoires per os.....	164
IV.1.3) Les décontractants musculaires.....	169
IV.1.4) Les gels, pommades et emplâtres.....	172
IV.1.4.1) Flector gel®, Voltarenactigo 1% ou intense 2%®, Flector Tissugel®, Voltarène plast®, Antalcalm® (diclofénac).....	172
IV.1.4.2) Niflugel® (acide niflumique).....	173
IV.1.4.3) Advil®, Ibufetum® (ibuprofène).....	174
IV.1.4.4) Baume Saint-Bernard®, Baume Arôme®.....	174
IV.1.4.5) Synthol® gel et solution pour application cutanée.....	175
IV.2) Les thérapeutiques naturelles	176
IV.2.1) L'homéopathie.....	176
IV.2.1.1) Les souches du sportif.....	179
IV.2.1.1.1) Arnica montana.....	179
IV.2.1.1.2) Ledum palustre.....	181
IV.2.1.1.3) Rhus toxicodendron.....	182
IV.2.1.1.4) Ruta graveolens.....	183
IV.2.1.1.5) Apis mellifica.....	184
IV.2.1.1.6) Cuprum metallicum.....	185
IV.2.1.1.7) Symphytum officinalis.....	185
IV.2.1.1.8) Calcarea Phosphorica.....	186
IV.2.2) L'aromathérapie.....	187
IV.2.2.1) Qu'est-ce que l'aromathérapie ?.....	187
IV.2.2.2) La Gaulthérie.....	188
IV.2.2.3) Le Baume de Copaïba.....	189
IV.2.2.4) La Citronnelle de Java.....	190

IV.2.2.5) L'Hélichryse italienne.....	191
IV.2.2.6) Les huiles végétales du sportif.....	191
IV.2.3) La micronutrition et nutrition du sportif.....	193
IV.2.3.1) L'hydratation.....	194
IV.2.3.2) L'alimentation.....	196
IV.2.3.3) Les compléments alimentaires du sportif.....	200
IV.2.3.3.1) Le magnésium.....	200
IV.2.3.3.2) La spiruline.....	200
IV.2.3.3.3) Les probiotiques.....	202
IV.2.5) Le protocole GREC/RICE.....	205
V) LES ORTHESES.....	207
V.1) Définitions et prise en charge.....	208
V.2) Les attelles de cheville.....	209
V.3) Les attelles de genou.....	211
V.4) Les attelles des doigts et de la main.....	214
V.5) Les attelles de l'épaule.....	216
V.6) Les ceintures lombaires.....	217
VI) Etude réalisée sur 35 volleyeurs.....	218
VII) CONCLUSION.....	221
LEXIQUE.....	222
BIBLIOGRAPHIE.....	229
TABLE DES ILLUSTRATIONS.....	243
REFERENCES VIDEOS.....	265
ANNEXES.....	267
ANNEXE 1.....	267
ANNEXE 2.....	269

ANNEXE 3	270
ANNEXE 4	272
ANNEXE 5	274
ANNEXE 6	275
ANNEXE 7	277
ANNEXE 8	279
ANNEXE 9	282
ANNEXE 10	284
ANNEXE 11	286
ANNEXE 12	288
ANNEXE 13	291

Liste des abréviations

AINS : Anti-Inflammatoire Non Stéroïdien
AIS : Anti-Inflammatoire Stéroïdien
AVK : Anti-Vitaminiques K
CH (ou C, ou H) : Centésimale Hahnemannienne
CI : Contre-indication
Cp : comprimé
COX : Cyclo-oxygénase
DH (ou X, ou D) : Décimale Hahnemannienne
EI : Effets indésirables
EMG : Electromyogramme
FFVB : Fédération Française de Volleyball
FIVB : Fédération Internationale de Volleyball
GREC : Glaçage, Repos, Elévation, Compression
Gtte : Goutte
HE : Huile essentielle
HV : Huile végétale
INSERM : Institut National de la Santé et de la Recherche Médicale
IP : Inter Phalangienne
IPD : Inter Phalangienne Distale
IPP : Inter Phalangienne Proximale
IRM : Imagerie par Résonance Magnétique
LCA : Ligament Croisé Antérieur
LCF : Ligament Calcanéo-Fibulaire
LCL : Ligament Collatéral Latéral
LCP : Ligament Croisé Postérieur
LLA : Ligament Longitudinal Antérieur
LLE : Ligament Latéral Externe
LLI : Ligament Latéral Interne

LLP : Ligament Longitudinal Postérieur

LPPR : Liste des Produits et Prestations Remboursables

LTFA : Ligament Talo Fibulaire Antérieur

LTFP : Ligament Talo Fibulaire Postérieur

MCP : Métacarpo-phalangienne

PGD : Prostaglandine D

PGE : Prostaglandine E

PGF : Prostaglandine F

SLAP : Superior Labrum from Anterior to Posterior (bourrelet supérieur de l'avant vers l'arrière)

SNC : Système Nerveux Central

I. INTRODUCTION

« Le Sport consiste à déléguer au corps quelques-unes des vertus les plus fortes de l'âme : l'énergie, l'audace, la patience. C'est le contraire de la maladie. »

Jean Giraudoux 1882-1944

Au sein de sa citation, Jean Giraudoux a mentionné tous les bienfaits de la pratique sportive : le dépassement de soi, la performance mais surtout la santé. Aujourd'hui, les intérêts de la pratique régulière d'une ou plusieurs activités sportives ne sont plus à démontrer : le sport se place même au cœur de la prévention et du traitement de certaines maladies.

Néanmoins, la pratique d'une activité sportive n'est pas dénuée de risques : blessures, traumatismes, addiction... Une pratique sportive excessive, des temps de récupération trop courts, une mauvaise préparation physique etc... sont d'autant plus mauvais que de ne pratiquer aucune activité sportive. Il est donc essentiel pour le sportif de consommer « du sport avec modération » mais aussi d'adopter un mode de vie sain.

Le Volley-Ball s'inscrit parmi un des sports d'équipe les plus pratiqués en France. L'apprentissage s'exerce dès le plus jeune âge notamment au « baby-volley » à partir de 3 ans avec des exercices simples et adaptés. Les lieux de pratique sont très diversifiés : beach-volley sur sable et Volley-Ball en salle sont les plus connus. De nouveaux sports ont vu le jour sur la base du Volley-Ball notamment le walley-ball se pratiquant sur terrain de squash en intérieur, le foot-volley se jouant uniquement avec les pieds ou encore le volley-ball handisport adapté aux personnes handicapés.

Outre le travail d'équipe, le Volley-Ball fait appel à des capacités de coordination, précision et concentration ainsi qu'au développement d'efforts intenses sur des laps de temps courts. Les multiples sauts, changements brutaux de direction et impulsions vont être responsables de microtraumatismes aigus ou chroniques chez le volleyeur.

Le pharmacien va jouer un rôle essentiel en tant que premier interlocuteur avec le sportif au comptoir notamment lorsque le traumatisme est bénin. Il va pouvoir aiguiller ce dernier vers différents structures médicales : urgences, médecins, kinésithérapeutes si nécessaire. Mais il sera également l'acteur du « respect des bonnes pratiques sportives » en conseillant les patients sur leur alimentation, leur hydratation, leur mode de vie etc... mais aussi en répondant à ses exigences : recherche de la performance, préparation et récupération.

II. GENERALITES



Fig. 1 – Joueurse tenant un ballon de volley

II.1) Histoire du Sport

Depuis l'antiquité, le sport occupe une place importante au sein des civilisations. En Egypte et notamment en Grèce connue pour ses célèbres jeux olympiques. Certaines de ces disciplines sont encore de rigueur, on retrouve : la course à pied, le lancer de javelot, le lancer de disque, le saut en longueur et bien d'autres...

Nos ancêtres avaient d'ores et déjà élucidé les bienfaits physiques et psychologiques du sport.

Si à cette époque le sport était étroitement lié aux croyances religieuses ; aujourd'hui il a su évoluer, se démocratiser pour prendre une place centrale au sein de la société.

On a vu apparaître plusieurs sports de balle collectifs comme le basket-ball, le hand-ball, le volley-ball...



Le volley-ball fut créé en 1895 par William G. Morgan, étudiant au collège YMCA de Springfield aux Etats-Unis dans l'état du Massachusetts. Lorsqu'il inventa le « volley-ball » il s'inspira de plusieurs sports dont le basket-ball inventé en 1891 par James Naismith mais aussi du tennis et du hand-ball. [1] [2]

Fig. 2 - William G. Morgan, inventeur du Volley-Ball

On peut retrouver ainsi au sein de ce sport : la détente du basket-ball, l'utilisation d'un ballon ainsi que la présence d'un filet similaire au tennis ayant pour but de séparer les 2 équipes. Morgan voulait créer un jeu avec peu de contacts physiques, et un ballon plus léger.

Il décida donc de baptiser son sport « Mintonette » et en codifia les règles suivantes :

- Utilisation d'un filet variant de 2,20 à 2,40 mètres de haut
- Dimension du terrain : 15 à 22 mètres de long et 9 à 11 mètres de large
- 2 équipes de 9 joueurs [1]




Fig. 3 – Unification des règles du jeu du YMCA en 1916

Quelques années plus tard, William G. Morgan présenta sa création lors d'une conférence à Springfield devant les directeurs de l'éducation physique de l'Y.M.C.A. La démonstration eu un réel succès et le sport « mintonette » devint rapidement populaire pour enfin être rebaptisé « Volley-ball » en 1952. [2]



Fig. 4



Fig. 5

Fig. 4 – YMCA Team (Kolyoke, 1895)

Fig. 5 – Les employés du YMCA se familiarisant avec le nouveau jeu (Maryland, 1911).

II.2) Caractéristiques du jeu

Le Volley-Ball est avant tout un jeu d'équipe qui combine des mouvements rapides et de nombreuses accélérations ainsi que des plonges et des sauts. Il faut savoir que ce sport demande énormément d'habileté et de maîtrise, en effet le ballon doit toujours rester en mouvement et ne jamais toucher le sol.

Il est impossible d'arrêter le ballon ce qui en fait un sport d'autant plus compliqué et non-intuitif comparé aux autres sports de balle tels que le Basket-Ball ou le Hand-Ball par exemple. C'est un sport demandant énormément d'adresse, précision, réflexes et réactivité.

Le Volley-Ball fait intervenir de nombreuses capacités :

- Prise de décisions rapides pendant les phases de jeu, réactivité, accélération : les phases de jeu sont souvent rythmées par des échanges dont la vitesse peut varier (par exemple, les phases d'attaques demandent une course explosive). [3]
- Analyse de l'environnement, repères spatio-temporels : il faut savoir juger les limites du terrain, la position du ballon ainsi que celle de ses coéquipiers et des joueurs de l'équipe adverse. [4]

- Notion stratégique : savoir adapter sa position en fonction des actions de l'adversaire ainsi que la trajectoire du ballon. Viser les endroits stratégiques du terrain (près du filet ou vers la ligne de fond).
- Mouvement perpétuel : il est important que les joueurs soient toujours prêts à engager un mouvement (saut, plongeon...). La position de référence lors de la réception et de se retrouver en léger déséquilibre avant sur la pointe des pieds, genoux fléchis et bras ouverts prêts à réceptionner un ballon.
- Force et souplesse : La force est importante notamment lors du service et de l'attaque. Ils font intervenir des mouvements intenses de courte durée et une grande détente. La souplesse intervient notamment au niveau des plongeurs et des sauts. [5]

Ce sont tous ces mouvements qui vont être à l'origine de nombreux traumatismes. Il est important de préciser que les blessures de contact entre les joueurs restent rares.

Avant de s'attaquer aux diverses pathologies touchant le volleyeur il est important de rappeler les différentes règles qui encadrent la pratique du Volley-Ball. Il faut également prendre connaissance du matériel, du terrain et des différents postes occupés par les joueurs.

II.2.1) Les règles officielles

Le Volley-Ball est un sport qui oppose deux équipes situées de part et d'autre du filet. Le sport peut se jouer à 4 contre 4 ou 6 contre 6 selon les championnats.

Les matchs de Volley-Ball se jouent en 3 sets gagnants de 25 points avec un minimum de 2 points d'écart entre les 2 équipes. Si on a une égalité de 2 sets partout, le 5^{ème} set sera joué en 15 points.

Le but est de marquer un point, pour se faire l'équipe doit réussir à envoyer le ballon au sol du camp adverse. Si une équipe commet une faute, le point revient à l'équipe adverse.

Déroulement d'une phase de jeu :

Le ballon est mis en jeu par un service s'effectuant derrière la ligne de fond. Le ballon doit impérativement être envoyé par-dessus le filet vers le terrain opposé. L'équipe adverse doit alors effectuer une réception pour éviter à tout prix que le ballon ne touche le sol.

Les équipes ont droit à 3 touches de balle maximum, c'est-à-dire que lorsqu'un joueur effectue la 3^{ème} touche il doit la renvoyer obligatoirement au niveau du terrain adverse. De plus, un même joueur ne peut pas toucher le ballon deux fois d'affilé (sauf dans le cas exceptionnel d'un contre que nous traiterons par la suite).

La phase d'échange se poursuit tant que le ballon reste en jeu et ne touche pas le sol ou qu'une faute ne soit sifflée.

Il existe alors 2 cas de figure :

- L'équipe ayant servi perd le point : le service va alors à l'équipe adverse et les joueurs adverses se décalent d'une position dans le sens des aiguilles d'une montre.
- L'équipe ayant servi gagne le point : le serveur conserve alors son service et les joueurs restent à leur position. [6]

II.2.2) Fédérations et Licences en France

En France, il existe plusieurs fédérations de Volley-Ball :

- Les championnats FFVB nationaux, régionaux et départementaux, [7]
- Les championnats UFOLEP loisirs (Union Française des Œuvres Laïques d'Education Physique) [8]
- L'UNSS : l'Union Nationale des Sports Scolaires (collégiens et lycéens),
- La Fédération Française du Sport Universitaire (étudiants de l'enseignement supérieur : université et grandes écoles), [9]
- Les fédérations multisports ou multi-activités.



Fig. 6 : Logo FFVB



Fig. 7 : Logo UFOLEP



Fig. 8 : Logo FF Sport U



Fig. 9 : Logo UNSS

Selon une étude réalisée par la FFVB, on peut suivre l'évolution du nombre de licenciés de 1979 à 2017 (voir **Annexe 1**).

Le tableau dressé par la FFVB montre que le nombre d'adhérents licenciés toutes catégories confondues augmente jusqu'à aujourd'hui, en revanche le nombre de clubs a tendance à diminuer au fil du temps.

De même, on remarque que le sport regroupe plus de licenciés masculins que féminins notamment dans la catégorie séniors.

II.2.3) Le matériel

Le Volley-Ball se joue généralement en gymnase, il existe néanmoins une variante qui se joue sur sable en extérieur appelée Beach-Volley. Il faut savoir que les caractéristiques de jeu, le matériel (terrain, ballon, filet) ne répondent pas aux mêmes règles que le Volley-Ball de salle. Nous nous arrêterons uniquement sur les caractéristiques de jeu qui concernent le Volley-Ball pratiqué en gymnase. (Voir **Annexe 2**)

II.2.3.1) Le terrain [10]

Le terrain possède une forme caractéristique rectangulaire symétrique d'une longueur de 18 mètres sur une largeur de 9 mètres.

A savoir, qu'en tournoi FFVB (Fédération Française de Volley-Ball) il est important de respecter une zone libre de 3 mètres de large sur tous les côtés du terrain ainsi qu'un espace de 7 mètres de hauteur au-dessus de l'aire de jeu. En FIVB (Fédération Internationale de Volley-Ball) ces valeurs sont modifiées.

Pour le respect du jeu et la sécurité des joueurs, le terrain doit être plan, uniforme, non glissant et non-rugueux. La matière qui le compose doit être en bois ou en matière synthétique.

On peut différencier trois lignes de jeu primordiales sur le terrain :

- La ligne de fond située à 9 mètres du filet,
- La ligne centrale située sous le filet. Elle partage le terrain en deux et sépare les deux équipes,
- La ligne d'attaque située à 3 mètres du filet.

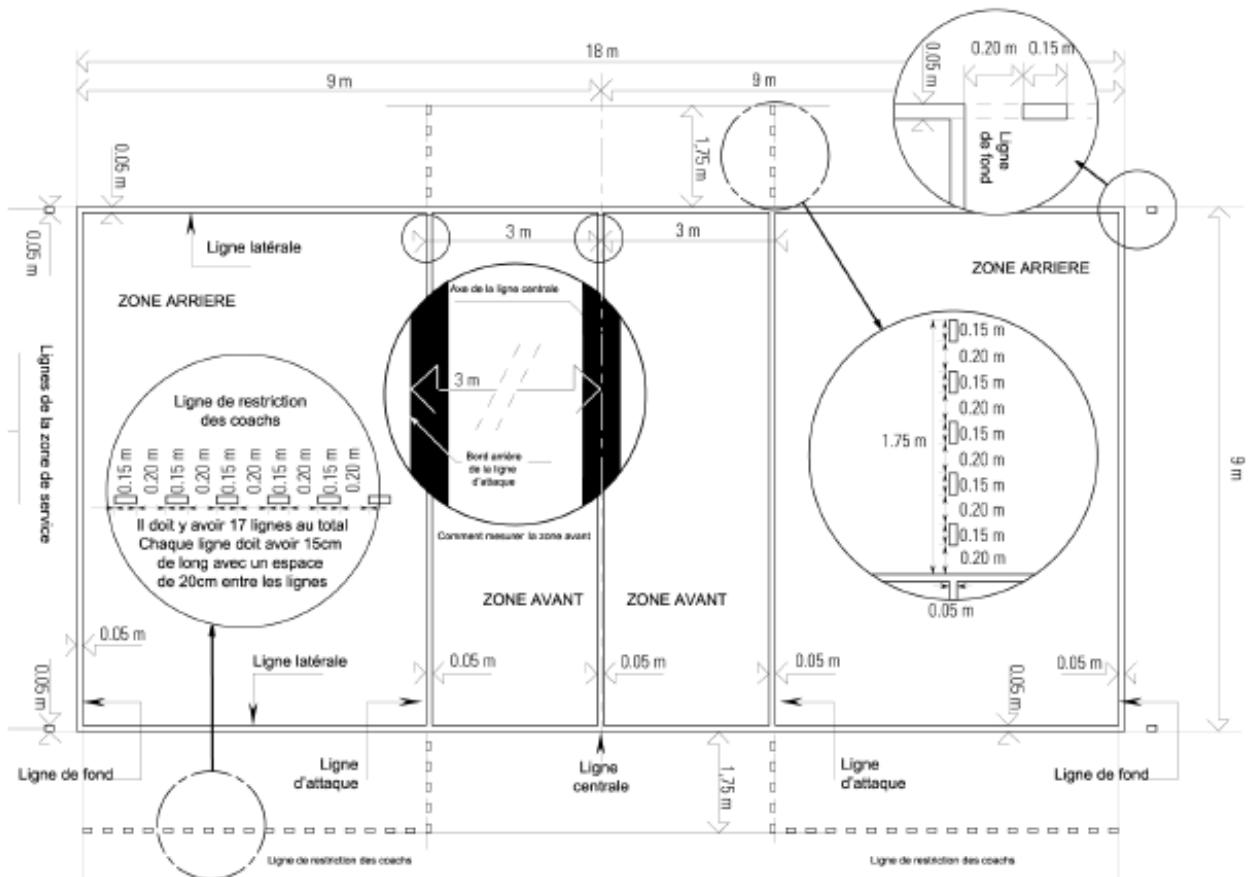


Fig. 10 – FIVB. Le terrain de jeu.

II.2.3.2) Le filet [11]

Le filet se situe au-dessus de la ligne centrale, c'est lui qui vient séparer les deux équipes. Il est maintenu en l'air grâce à 2 poteaux de 2,55 mètres de hauteur placé à une distance variant de 0,50 à 1 mètres des lignes de côté.

Sa hauteur diffère :

- 2,43 mètres en compétition masculine
- 2,24 mètres en compétition féminine.

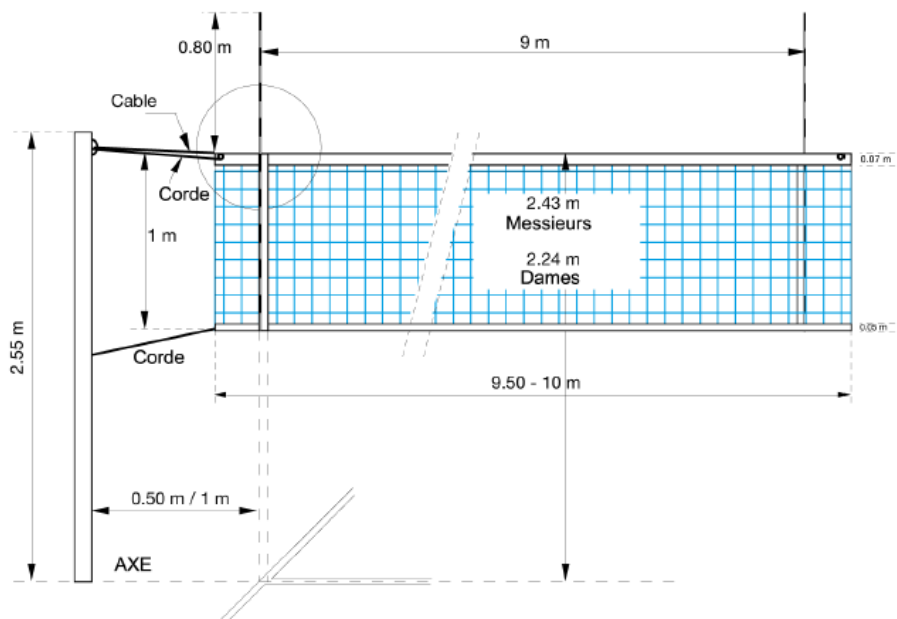


Fig. 11 – FIVB. Dessin du filet

Les dimensions du filet sont les suivantes :

- 1 mètre de large
- 9,5 à 10 mètres de longueur
- Il se compose de mailles carrées de 10cm de large

De part et d'autre du filet sont installées des mires. Ce sont des tiges flexibles de 1,80 mètre de long fixées sur des bandes de côté cousues verticalement sur le filet. Elles sont généralement bicolores rouge et blanche et délimitent la zone de jeu.



Fig. 12 – Photo de Pierre-Yves Beaudouin, Finale de la coupe de France de Volley-Ball masculin, Tours Volley-Ball contre Spacer's Toulouse Volley, 30 mars 2013

II.2.3.3) Le ballon

Le ballon a subi quelques modifications au fil des années. A ces débuts, William G. Morgan utilisa un ballon de Basket-Ball qui s'est avéré trop lourd et traumatisant pour les doigts. Il eut alors l'idée d'utiliser la vessie de ce dernier, beaucoup plus légère. [1]



Actuellement, le ballon se compose d'une vessie en caoutchouc ou matériau similaire et d'un revêtement en cuir ou synthétique. Sa couleur peut varier de blanc uni ou coloré, mais dans ce dernier cas il doit respecter une combinaison de couleurs.

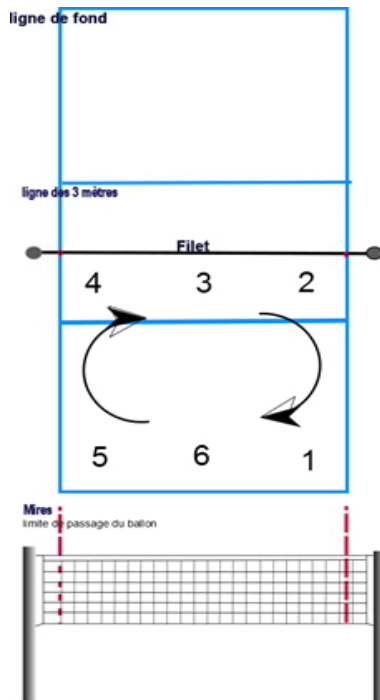
Fig. 13 - Ballon de volley

En compétition, il doit répondre à plusieurs exigences :

- Circonférence : comprise en 65 et 67cm
- Poids : compris entre 260 et 280 grammes
- Pression : comprise entre 294,3 et 318,82 mbar [12]

II.2.4) La composition de l'équipe [13]

Au Volley-Ball comme dans de nombreux sports, il existe plusieurs positions et plusieurs postes.



Les positions sont numérotées de 1 à 6 dans le sens inverse des aiguilles d'une montre. A savoir que dans certains championnats, on peut voir des matchs à 4 contre 4 (par exemple en championnat UFOLEP). En revanche, la rotation des postes s'effectue dans le sens des aiguilles d'une montre.

Les postes 2,3 et 4 sont les postes avant

Les postes 5, 6 et 1 sont les postes arrière.

Fig. 14 – Positionnement des joueurs

Le passeur est situé près du filet. La passe peut s'effectuer à différentes positions :

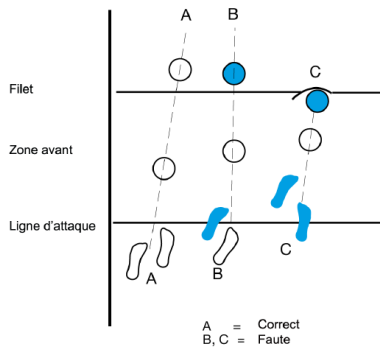
- Passe au centre : en position 3
- Passe à droite : en position 2

Il peut exister deux passeurs dans une équipe (un sur chaque ligne avant et arrière) après rotations, le passeur qui était sur la ligne arrière prend la passe et celui sur la ligne de devant passe en réception. Ces deux joueurs seront toujours en opposition sur le terrain.

La majorité du temps il n'existe qu'un seul passeur dans l'équipe dit « passeur pénétrant » : c'est lui seul qui va assurer les passes qu'il soit en position avant ou arrière. La présence d'un passeur pénétrant permet un jeu d'attaques plus large et varié. Pour éviter les fautes de positions lors de la mise en jeu du ballon, ce dernier va devoir effectuer des mouvements de tiroir (va et vient) sur le terrain pour effectuer ses passes.

Les positions 2 et 4 représentent les ailiers, ce sont eux qui attaqueront principalement. De même, il peut y avoir un attaquant central en 3.

A savoir que les postes 1, 6 et 5 principalement impliqués dans la réception pourront être sollicités pour attaquer.



Ces différents postes peuvent effectuer une attaque librement entre la ligne de fond et la ligne d'attaque (zone arrière).

Pour une attaque entre la ligne centrale et la ligne d'attaque (zone avant), il faudra que l'attaquant arrière ait effectué son saut dans la zone arrière avant de pouvoir atterrir dans la zone avant.

Fig. 15 : Attaque du joueur arrière

Le service s'effectue en position 1, derrière tout le long de la ligne de fond.

Il existe ensuite plusieurs combinaisons de jeu. Il est important de noter que les joueurs doivent garder leur position avant que le service ne soit engagé. Une fois le service engagé les joueurs peuvent se déplacer et occuper n'importe quelle position dans leur propre camp ou dans la zone libre.

➤ Postes spécifiques : Jeu avec présence d'un libéro [14]

Le libéro est un poste spécialisé en défense, sélectionné par rapport à ses aptitudes de réception et de relance. Sur la feuille de match, il peut y avoir maximum deux libéros par équipe (à savoir qu'il ne peut y avoir qu'un seul libéro sur le terrain). On peut l'identifier sur le terrain grâce à un maillot de couleur différente par rapport aux autres membres de son équipe. C'est un poste exclusivement réservés aux positions arrières (1, 5 et 6), il peut remplacer n'importe quel joueur sur ces 3 postes. A savoir que les changements impliquant le libéro ne sont pas considérés comme des remplacements.



Fig. 16 – Plongeon du libéro



Fig. 17 – Réception du libéro

Le libéro n'a pas de rôle offensif :

- *« Il n'est autorisé à jouer que comme joueur arrière et n'est pas autorisé à effectuer une frappe d'attaque d'où que ce soit (y compris le terrain de jeu et la zone libre) si, au moment du contact, le ballon est entièrement plus haut que le bord supérieur du filet.*
- *Un joueur ne peut effectuer une frappe d'attaque quand le ballon est complètement plus haut que le bord supérieur du filet, si le ballon provient d'une touche haute jouée avec les doigts par le Libéro et effectuée dans sa zone avant. Le ballon peut être attaqué librement si le Libéro effectue la même action en dehors de sa zone avant.*
- *N'est pas autorisé à contrer ou servir. » [14]*

➤ Postes spécifiques : Le contre [15]

Les joueurs de la ligne avant sont autorisés à effectuer un contre pour intercepter le ballon provenant de l'équipe adverse. Le contre peut être réalisé de façon individuelle ou collective. Il est impératif qu'au moment du contact avec le ballon, une partie du corps du joueur soit plus haute que le sommet du filet.



Fig. 18 – Contre de l'équipe de France

Le contre est autorisé à passé ses mains/bras par-dessus le filet sans toucher le ballon durant l'action adverse. Il ne doit en aucun cas gêner l'action adverse.

Lorsqu'un contre est effectué, il n'est pas comptabilisé comme étant une touche d'équipe, de ce fait ses coéquipiers ont droit à 3 touches de balle. Cette action est réalisable par n'importe quel joueur y compris le contreur. Il est important de préciser que l'on ne peut contrer un service.




Fig. 19 - Le « Block »

II.2.5) Les gestes techniques

II.2.5.1) Le service

Comme nous l'avons traité précédemment, le service doit être effectué derrière la ligne de fond (9 mètres). Le ballon engagé au service doit être envoyé par-dessus le filet vers le camp adverse.

Il existe plusieurs types de services :

- Le service « cuillère »
- Le service « tennis »
- Le service « flottant »
- Le service « smashé »

Le service possède une importance capitale, en effet ce dernier possède un rôle offensif pur et ne peut être contré. Le serveur est libre de sa stratégie, il peut par exemple choisir un service smashé puissant avec une prise de risque plus importante ou bien un service dit flottant difficilement réceptionnable.

II.2.5.1.1) Le service « cuillère » [16]

Le service cuillère est le service le plus basique. C'est généralement par celui-ci que débute l'apprentissage du service au volley-ball.

Les pieds sont placés de la manière suivante : le pied d'appel est placé à l'arrière (droit pour un droitier et gauche pour un gaucher). Les genoux sont légèrement fléchis vers l'avant. Le ballon est placé dans la main gauche pour un droitier et inversement pour un gaucher. Le bras doit être légèrement fléchi également. Ainsi le ballon va être lancé à une petite hauteur avant d'être frappé par l'autre main dont le bras va effectuer un mouvement de balancier de l'arrière vers l'avant. Une fois le ballon frappé grâce au poing (côté paume) le bras va accompagner le mouvement pour donner plus de puissance au service.



Fig. 20 – Le service « cuillère »

II.2.5.1.2) Le service « tennis » [17]

La position des pieds reste inchangée, c'est-à-dire le pied d'appel en position arrière en position stable. Le serveur utilise son bras auxiliaire pour lancer le ballon (c'est-à-dire le côté avec lequel il n'écrit pas). Le bras doit être placé à la perpendiculaire par rapport au corps.

Le ballon est ensuite lancé à la verticale devant soi, si possible avec la trajectoire la plus droite possible au-dessus de la tête.

Une fois que le ballon atteint son point culminant celui-ci peut être frappé. Pour se faire le coude doit être ramené vers l'arrière au niveau de l'oreille, on peut appeler cette étape « l'armement ». Lorsque le ballon est au plus haut, le bras est alors ramené vers l'avant pour frapper la balle, main ouverte.

Le ballon est frappé avec la totalité de la surface de la main du haut vers le bas. Il est important pour ce service d'accompagner la course du ballon et le geste. C'est-à-dire que le poids du corps va être transféré au niveau de la jambe avant pour donner un maximum de puissance au service. (Voir **Annexe 3**)

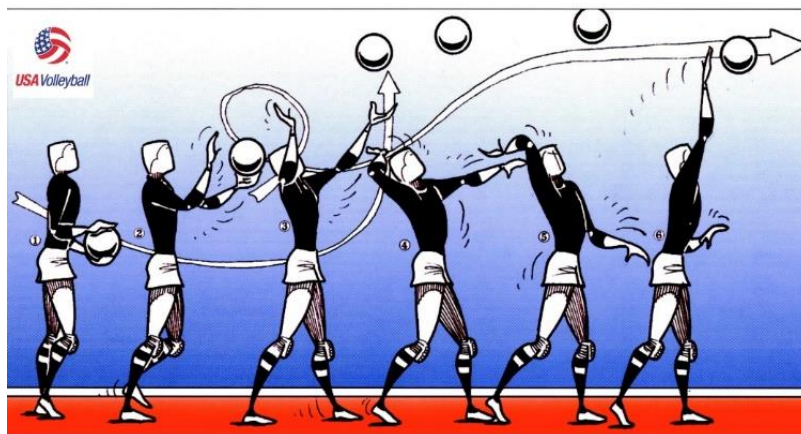


Fig. 21 – Le service « tennis »

II.2.5.1.3) Le service « flottant » [18]

Pour le service flottant, la position de base est la même que pour le service tennis. Seule la manière de frapper le ballon diffère. En effet, le ballon est tapé avec la paume de la main en trajectoire droite. Il ne faut mettre aucun effet lors du lancer du ballon. Il ne faut en aucun cas accompagner le ballon : la frappe doit être sèche et le mouvement est stoppé net après avoir frappé le ballon.

De ce fait, le ballon n'est pas mis en rotation lorsqu'il est engagé durant ce service. Seul l'air contenu dans la vessie du ballon est mis en mouvement.



Fig. 22 – Point d'impact du service flottant

Le service flottant est un service qui demande énormément de technique. Sa trajectoire est telle qu'elle est imprévisible pour la réception adverse.

II.2.5.1.4) Le service « smashé »

C'est principalement une variante applicable aux 2 derniers types de services que nous avons abordés précédemment. On peut ainsi parler de « service sauté-smashé » ou « sauté-flottant ».

Dans ce cas, le serveur va effectuer une course en sautant aussi haut et loin que possible pour frapper le ballon qui sera lancé vers l'avant. (Voir **Annexe 3**)

II.2.5.1.5) Biomécanique

Les services exposent le sportif à un effort d'intensité maximale notamment pour le service smashé. C'est lors de cet effort que peuvent survenir les blessures de type :

- Aigues : Entorses des doigts/pouce (mauvaise touche du ballon), entorse de cheville (mauvaise réception après le saut), lésions musculaires, contusions.
- Chronique : Epaule traumatique (tendinites...) due à des mouvements brusques et répétitifs qui peuvent conduire à une épaule instable et douloureuse, ou traumatismes du rachis cervical et lombaire.

II.2.5.2) La réception [19]

La réception est la base de la position défensive. Elle intervient généralement après le service ou le smash adverse.

C'est un geste technique appelé « manchette » qui demande beaucoup de souplesse, d'explosivité et rapidité de déplacement. Les joueurs doivent rapidement se déplacer sous la balle pour la renvoyer au passeur dans les meilleures conditions. De ce fait, il est important que le réceptionneur soit doté d'une bonne lecture de jeu et d'adaptabilité pour savoir où se placer en fonction de la configuration du jeu.

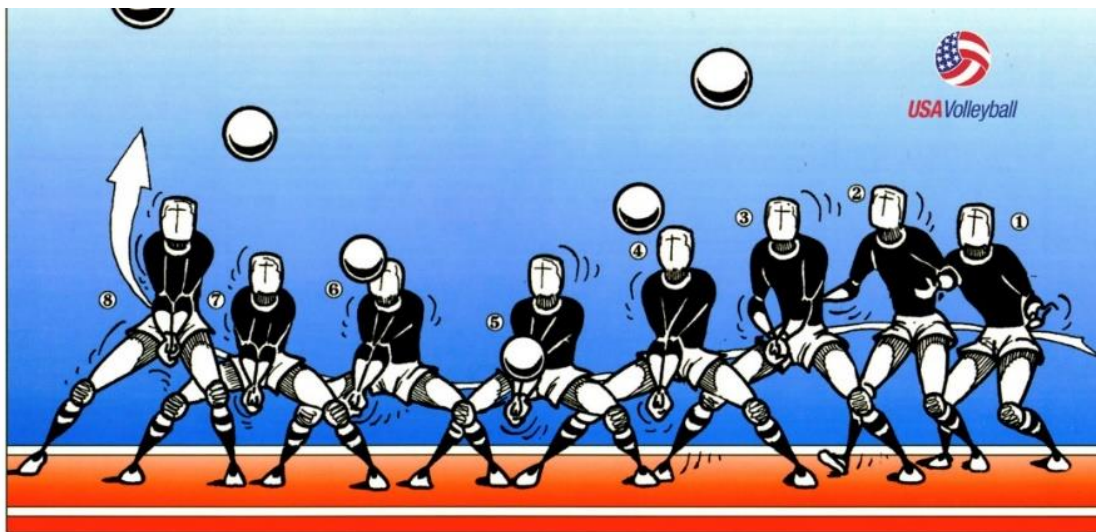


Fig. 23 - La réception

II.2.5.2.1) Geste technique

La position de base de la réception passe par une position d'attente du ballon :

- Jambes écartées (plus large que les épaules), pied d'appui en avant vers la direction souhaitée, genoux légèrement fléchis,
- Position de déséquilibre avant (poids du corps vers l'avant),
- Bras ouverts non liés pour être prêt au déplacement avec épaules dirigées vers la cible.

Lorsque le ballon arrive, le réceptionneur se déplace vers la balle. A noter, que le joueur ne doit pas se déplacer mains liées. Une fois sa position stabilisée, il joint ses mains (entrelacées ou l'une dans l'autre) de sorte à ce que les pouces soient disposés l'un contre l'autre dirigés vers le bas.



Fig. 24 - Réception main l'une dans l'autre



Fig. 25 – Réception mains entrelacées

Les bras sont tendus de sorte à ce que le ballon soit accueilli au niveau de la partie proximale des avant-bras ce qui permet de former un « plateau ».

La réception s'effectue quelques centimètres au-dessus des poignets sur la zone de « plateau » pour contrôler la trajectoire du ballon. Le corps doit être aligné vers la destination de la balle c'est-à-dire le passeur.

L'impulsion permettant de renvoyer le ballon se fait en grande partie grâce aux membres inférieurs et non à l'aide du mouvement des poignets.

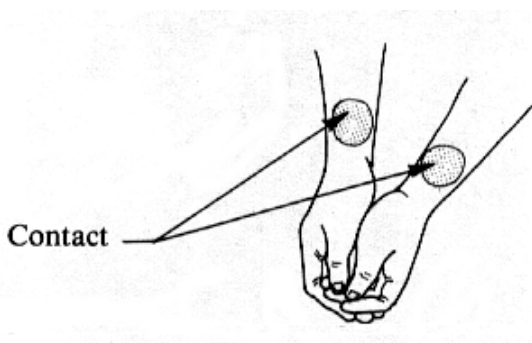


Fig. 26 : Le plateau



Fig. 27 : Réception de Taiana Tere

Dans certains cas, la réception ne peut se faire dans de bonnes conditions si le ballon est trop loin. Il reste essentiel de créer cette zone de « plateau » au niveau des avant-bras pour réceptionner le ballon.

De ce fait, il faudra incliner les avant-bras et adapter la position des épaules (souvent désaxée) pour pouvoir rediriger la balle en direction du passeur. [20]



Fig. 28 : Earvin Ngapeth et Jenia Grebennikov,
à la réception face à l'Iran lors du Mondial de volley, le 18 septembre

II.2.5.2.2) Biomécanique

Le travail de réception expose rarement le sportif à des pathologies chroniques néanmoins le danger peut reposer :

- sur la réalisation d'un plongeon pour récupérer une balle (mauvaise réception sur les genoux, épaules ou sur les doigts),
- sur un changement brutal de direction par le joueur (entorse du genou rare).

II.2.5.3) La passe

Lors des phases de jeu, la passe intervient lors du deuxième toucher de balle. C'est le passeur qui va distribuer le ballon à ses attaquants.

Dans la majorité des équipes, il existe un passeur attitré dit « passeur pénétrant ». Le passeur doit répondre à certains critères de qualité tels que :

- une bonne lecture du jeu de ses coéquipiers et joueurs adverses,
- une dextérité et une précision permettant de répondre aux exigences de chaque attaquant (passe courte, tendue, haute, en suspension...),
- une souplesse maîtrisée lui permettant de réaliser des passes avant, latérales et arrière,
- un rôle pilier qui permet de donner des directives stratégiques.

Il est important de souligner que le passeur peut renvoyer directement le ballon sans le passer à un attaquant : c'est ce que l'on appelle une « deuxième main ». Le plus souvent ces balles sont dites « placées » derrière le contre, dans un espace non couvert par la défense adverse par exemple. C'est là qu'intervient toute la dextérité, la précision et la lecture du jeu par le passeur.



Fig. 29 : Passe en suspension

II.2.5.3.1) Geste technique [21]

Une fois la réception réalisée, le passeur doit rapidement se placer sous le ballon et diriger son corps en conséquence. Son attitude doit rester la plus neutre possible pour que les adversaires ne puissent pas lire ses intentions.



Fig. 30 - La passe

La position de base pour une passe avant est la suivante :

- Pieds à largeur des épaules pour une meilleure stabilité,
- Genoux légèrement fléchis dans un premier temps puis flexion lors du renvoi du ballon,
- Mains placées en triangle au-dessus de la tête pour épouser parfaitement le ballon,
- Bras en position pour accueillir le ballon le plus haut possible. (voir **Annexe 3**)

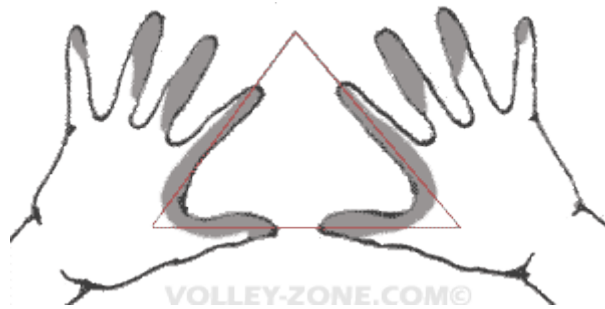


Fig. 31 – Positionnement des doigts lors de la passe

Le ballon est ensuite renvoyé grâce à l'impulsion des jambes, poignets et doigts.

La position de base de la passe arrière est similaire à celle de la passe avant mais le passeur va devoir se positionner sous le ballon et s'aider de ses poignets et pouces pour donner une impulsion en arrière. Le corps ne doit pas partir en arrière.

II.2.5.3.2) Biomécanique

La passe expose principalement le joueur à des blessures aiguës des membres supérieurs, plus particulièrement les doigts avec des entorses, luxations plus rarement des ruptures. Le traumatisme peut survenir lors du geste de passe (notamment chez les débutants) ou lors d'un contre.

La proximité du passeur avec le filet peut également conduire à des entorses de cheville notamment à la redescende d'un contre, d'une passe ou bien en retombant sur le pied d'un coéquipier ou d'un adversaire.

Au long terme, il peut s'installer une instabilité chronique au niveau des doigts ou des poignets qui peut se traduire par l'apparition d'arthrose. On peut souligner également des douleurs lombaires au long terme dues aux multiples impacts lors de la redescende.

II.2.5.4) L'attaque

C'est le poste offensif par excellence après le service qui va permettre de marquer le point. L'attaquant est en attente de la passe, une fois la passe effectuée il va adapter son pas d'attaque en conséquence et prendre une décision pour marquer le point. Généralement le passeur donne les directives à ses attaquants au moyen de combinaisons pour trouver la meilleure option.

On peut différencier plusieurs types d'attaques :

- Smashée : puissante, rapide, block-out (le ballon vient s'impacter sur le contre avant de sortir des limites du terrain),
- Feintée : le ballon est poussé de sorte à éviter le contre ou être placé,
- Déboîtée : l'attaquant change de trajectoire à la dernière minute en effectuant une rotation avec son bras/poignet pour éviter le contre.

II.2.5.4.1) Geste technique [22]

L'attaque va s'effectuer de la manière suivante :

- Pour un droitier la course d'élan débutera par le pied gauche (gauche-droite-gauche),
- Pour un gaucher c'est l'inverse (droite-gauche-droite).

La technique de l'attaque repose par un enchainement de 3 pas puis par un blocage du corps grâce au gainage pour maintenir un équilibre. Les bras sont lancés en arrière avant d'effectuer un mouvement de balancier pour générer l'impulsion, jambes fléchies. L'énergie accumulée va se transformer en énergie verticale. Le bras va alors être armé lors de la montée du corps : le coude doit se trouver au-dessus de l'épaule et la main derrière la nuque. Le second bras va être dirigé vers le ballon pour le « cibler ».

La frappe du ballon s'effectue alors main grande ouverte vers l'avant et vers le bas d'un mouvement sec et puissant. Le geste s'accompagne d'un mouvement de poignet souple pour diriger le ballon.

La réception du saut s'effectue sur les deux pieds en prenant garde de ne pas trop avancer dans le filet au risque de réaliser une faute dite de « pénétration » dans le camp adverse. Les membres inférieurs doivent être légèrement fléchis lors de la redescende pour engager un nouveau mouvement si nécessaire.



Fig. 32 – L'attaque.

II.2.5.4.2) Biomécanique

L'attaque est un mouvement puissant qui sollicite les fibres musculaires sur une très courte durée pour réaliser un mouvement nécessitant de grandes amplitudes, une grande explosivité et une force maîtrisée.

Le joueur va être principalement exposé à des blessures de types :

- Entorses des doigts/pouces, luxations (rares) dues à l'impact du ballon avec la main de l'attaquant,
- Une épaule douloureuse, tendinites et arthrose dues aux mouvements répétés et violents de l'attaque notamment lors de l'armement et frappe du ballon,
- Des douleurs dorsales chroniques dues aux descentes/réception du joueur sur ses appuis après action,
- Entorses de cheville, comme vu précédemment avec le passeur en rapport avec la proximité du poste par rapport au filet,
- Arthrose des doigts, mains, poignets et dos due aux mouvements répétitifs et chocs mais également aux blessures antérieures.



Fig. 33 – Attaquante face au contre



Fig. 34 – Position de smash

II.3) Sport et santé publique

De nos jours, les mots « sport » et « santé » sont devenus indissociables.

Définition de la santé selon l’OMS : « *La santé est un état de complet bien-être physique, mental et social, et ne consiste pas seulement en une absence de maladie ou d’infirmité.* » [23]

Cette pratique est au cœur même des divers programmes de santé mis en place par le ministère de la santé, l’INPES, l’OMS, l’INSERM et « manger bouger ». Tous ont pour but de favoriser l’activité sportive qu’elle soit légère, modéré ou intense, quel que soit l’âge et le lieu.

Il existe plusieurs définitions pour la pratique sportive :

- Le conseil européen définit le sport : « *On entend par sport toutes formes d’activités physiques qui, à travers une participation organisée ou non, ont pour objectif l’expression ou l’amélioration de la condition physique et psychique, le développement des relations sociales ou l’obtention de résultats en compétition de tous niveaux.* » [24]
- L’OMS définit l’activité physique comme : « *Tout mouvement corporel produit par les muscles squelettiques qui requiert une dépense énergétique – ce qui comprend les mouvements effectués en travaillant, en jouant, en accomplissant les tâches ménagères, en se déplaçant et pendant les activités de loisirs.* » [25]
- « Manger, Bouger » propose une autre définition : « *Bouger, c’est mettre en mouvement les muscles de son corps. Bouger plus, c’est le faire plus souvent et/ou de façon plus intense* » [26]

L'organisation « Manger, Bouger » recommande « *de pratiquer au moins 30min d'activité physique d'endurance 5 jours par semaine ou plus.* » [27]

Après constat, on remarque que les définitions « activité sportive » ou « sport » peuvent prendre plusieurs dimensions notamment :

- Physique : sollicitation musculaire, effort, dépense énergétique,
- Psychique : bien-être, dépassement de soi, effet positif sur le moral,
- Social : impact relationnel, création de liens, notion de « jeu d'équipe », soutien,
- Notion de fréquence : intérêt de pratiquer une activité régulière.

Bien bouger : Que veut dire bouger ?

INTENSITÉ	EXEMPLE D'ACTIVITÉS	DURÉE
Faible	Marche lente	45 minutes
	Laver la vaisselle, repasser, faire la poussière	
	Bricolage, entretien, mécanique	
	Arroser le jardin	
	Pétanque, billard, bowling, tennis de table, danse de salon	
Modérée	Marche rapide (d'un bon pas)	30 minutes
	Laver la voiture ou les vitres	
	Passer l'aspirateur	
	Jardinage léger, ramassage des feuilles	
	Aérobic	
	Vélo ou natation "plaisir", aquagym, ski alpin, fresbee, voile, badminton, golf	
Élevée	Marche avec dénivelés, randonnée en moyenne montagne	20 minutes
	Bêcher, déménager	
	Jogging, VTT, natation "rapide", saut à la corde, football, volley-ball (et la plupart des jeux de ballon collectifs), sports de combat, tennis, squash, escalade	

Fig. 35 – Que veut dire Bouger ?

On peut faire état de plusieurs bienfaits connus liés à la pratique d'une activité sportive régulière :

- Amélioration de la mobilité ostéo-articulaire,
- Participation au renforcement musculaire,
- Diminution de la morbi-mortalité et amélioration de la qualité de vie,
- Diminution de la prévalence de l'obésité, l'ostéoporose, des maladies cardiovasculaires, respiratoires et métaboliques telles que l'hypertension artérielle, l'asthme, diabète...,
- La reprise d'une activité physique régulière adaptée est un élément majeur du traitement des principales pathologies chroniques (cardiopathies ischémiques, bronchopathies chroniques obstructives, obésité et diabète de type 2, maladies neurologiques, rhumatismales et dégénératives...),
- Favorise la croissance chez l'enfant,
- Enjeu majeur social, culturel et psychologique. [25] [28]

II.4) Le rôle du Pharmacien dans la prise en charge du sportif

Le Pharmacien joue principalement un rôle de prévention et de conseil. Il intervient très rarement lors d'une urgence qui nécessite une prise en charge hospitalière spécialisée ou la visite chez un médecin. Néanmoins, si urgence il y a c'est lui qui guidera le patient vers la structure la plus appropriée en fonction de la gravité de la blessure.

II.4.1) Pratique d'un sport adapté à la condition physique et mentale du patient

Le Pharmacien va pouvoir émettre des avis aux patients notamment si ces derniers présentent certaines pathologies, traitements ou antécédents familiaux mais également en fonction de leur âge, leur mode de vie...

En effet il est important de rappeler que certaines pathologies comme le diabète, l'hypertension, l'asthme, l'épilepsie... contre-indiquent certaines pratiques sportives. En revanche, il est vrai qu'une pratique sportive douce et régulière peut améliorer certaines pathologies et prévenir des facteurs de risque. Il est important de se tourner vers un professionnel de santé pour évaluer l'état de santé du patient et l'orienter vers une activité physique appropriée. (Voir Fig. 34)

Pour les patients traités sous AVK (anti-vitaminiques K) ou anticoagulants, il faudra éviter tout sport extrême à risque de blessures sous peine d'exposer ces derniers à un risque hémorragique critique.

Chez les patients sous insulines, il faudra être attentif et adapter la dose d'insuline en fonction de la pratique de l'activité sportive pour éviter toute hypoglycémie. Il est conseillé de prévoir un encas sucré pour une éventuelle adaptation glycémique. [29]

Pour les asthmatiques, il faut prévoir de la Ventoline® en cas de crise ou à prendre avant l'effort.

Dans certaines pathologies rhumatismales comme la spondylarthrite ankylosante par exemple, la pratique d'une activité physique modérée régulière permet d'améliorer la mobilité articulaire.

Tableau 2. Sports contre-indiqués ou conseillés selon les profils physiopathologiques des patients.		
Pathologies chroniques	Sports à proscrire	Sports conseillés
Diabète	Sports mécaniques Sports de combat Sports de force Sports solitaires ou extrêmes	Sports d'endurance (course à pied, vélo)
Asthme	Plongée sous-marine contre-indiquée (bouteille pouvant contenir des allergènes) Équitation déconseillée (foin, poussière) Sport de longue durée ou forte intensité (squash, marathon...) : asthme d'effort.	Natation (augmente la capacité respiratoire et le contrôle du souffle) Marche à pied Vélo
Épilepsie	Plongée sous-marine Sports de combat Sports violents	Sports d'équipe Sports au sol (gymnastique)
Hypertension	Sports de forte intensité (squash)	Sports d'endurance (course à pied)
Scoliose	Sports de combat Haltérophilie, rugby	Sports d'extension (handball, volley-ball, basket-ball...)

Fig. 36 : Sports contre-indiqués ou conseillés selon les profils physiopathologiques des patients

II.4.2) Mode de vie sain et règles hygiéno-diététiques

Il n'est pas important de rappeler qu'un mode de vie sain (sommeil réparateur, activité physique régulière, absence de consommation d'alcool ou de tabac) et d'une alimentation équilibrée sont la première des médecines.

Pour maintenir une condition physique, des performances sportives adéquates et une récupération musculaire suffisante il est nécessaire :

- De bien s'hydrater : L'organisme s'échauffant à l'effort, la sudation est alors plus importante. De plus, l'hydratation permet de réduire le nombre de blessures musculaires et tendineuses dues à l'accumulation de toxines (acide lactique, acide urique, ammoniacque) produites lors de l'effort. L'hydratation doit se faire par petites fractions en utilisant une eau tempérée, fraîche et non glaciale.
- D'apporter les minéraux, vitamines, oligo-éléments et nutriments adaptés à la pratique sportive : la stratégie alimentaire n'est pas la même pour un volleyeur et un marathonien. [29]

Nous consacrerons dans les lignes suivantes une partie détaillée sur la nutrition et les règles hygiéno-diététiques du sportif.

II.4.3) Echauffements, Etirements et Récupération

Il faudra rappeler à tout patient qu'il est important de bien s'échauffer avant la pratique sportive pour limiter le nombre de blessures.

Il convient de bien chauffer les muscles et mobiliser les structures ostéo-tendineuses et articulaires. Ensuite, on sollicitera les différents membres en réalisant des étirements légers (cheville, genoux, épaule, bras, doigts...) [29]

Exemple d'échauffement pour un volleyeur :

- 10-15 min de course (petite foulée en trotinant) pour chauffer les muscles.
- Etirements légers, mobilisation articulaire :
 - Mouvements circulaires des chevilles, épaules, bras, poignets, cou.
 - Echauffement des mollets : montée sur la pointe des pieds et descente lente (répétée plusieurs fois).
 - Echauffement des doigts : réalisation de pompes (sur genou ou pied), doigts posés au sol.
- Gainage : Corps entier (ventral, dorsal, latéral), abdominaux... (voir **Annexe 4**)


A la fin de la séance d'entraînement, il faudra s'étirer de manière très douce pour éviter les courbatures et permettre une bonne récupération.

III. PATHOLOGIES DU VOLLEYEUR

- Muscles :
- Courbatures
 - Crampes
 - Contractures
 - Elongation
 - Déchirure partielle
 - Rupture

- Entorses du genou
- Lésions méniscales
- Luxation de la rotule
- Jumper's knee

- Entorses de cheville



- Entorses des doigts
- Entorse du pouce
- Luxations
- Doigt en maillet
- Doigt col de cygne

- Lésion SLAP
- Conflit sous-acromial
- Lésion nerf supra-scapulaire

- Lombalgie aigue



Membres inférieurs

Autres



Membres supérieurs

Fig. 37 : Les blessures au Volley-Ball

III.1) Membres inférieurs

III.1.1) La cheville

III.1.1.1) Rappels anatomiques du pied

III.1.1.1.1) Os du pied

Le pied est constitué de 26 os.

La partie arrière du pied comporte deux grands os unis :

- Le talus qui s'articule avec le tibia et la fibula pour former l'articulation de la cheville
- Le calcanéus correspondant au talon.

La partie médiane du pied correspond aux os du tarse aux nombre de 5, imbriqués entre eux :

- Os cuboïde,
- Os naviculaire,
- Os cunéiforme médial, moyen et latéral.

Enfin, la partie distale du pied correspond aux métatarses au nombre de cinq (numérotés de 1 à 5) composés d'une partie distale, d'une diaphyse et d'une partie proximale. Les métatarses s'articulent au niveau distal avec les orteils composés de trois phalanges sauf pour le gros orteil qui ne possède que deux phalanges. [30]

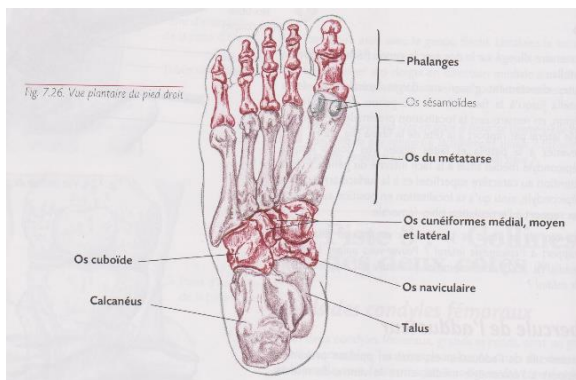


Fig. 38 : Os du pied droit vue plantaire

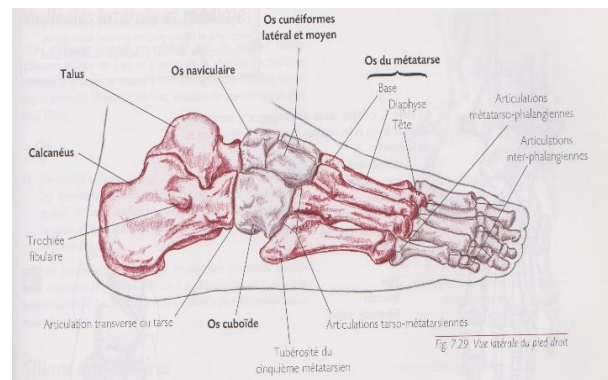
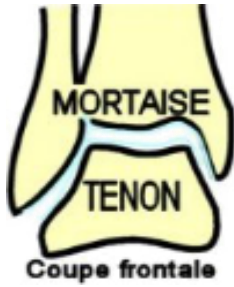

Fig. 39 : Os du pied droit vue latérale



L'articulation de la cheville possède une bonne congruence. Le talus est pris en tenaille entre le tibia et la fibula ce qui lui confère une très grande stabilité. On compare généralement cette articulation à un tenon (= talus) s'intégrant parfaitement dans la mortaise tibio-fibulaire.

Fig. 40 : Tenon et Mortaise

L'os du Talus repose sur le calcanéus qui est impliqué dans la stabilité et la mobilité du pied.

III.1.1.1.2) Aspect ligamentaire [31]

Le pied est composé de plusieurs ligaments, nous nous pencherons uniquement sur ceux intervenant dans l'entorse de la cheville. (Voir **Annexe 6**)

La stabilité de la cheville est assurée par le Ligament Collatéral Latéral (= LCL) qui intervient dans l'articulation talo-crurale, on parle de stabilité passive. Il se compose de trois faisceaux :

- Le ligament talo-fibulaire antérieur (=LTFA) : il s'étend du bord antérieur de la malléole latérale (fibulaire) au talus
- Le ligament calcanéofibulaire (=LCF) : il s'étend de la malléole latérale au calcanéus
- Le ligament talo-fibulaire postérieur (=LTFP) : il s'étend du bord postérieur de la malléole latérale à la face postérieure du talus. A savoir que ce ligament est le plus résistant des trois.

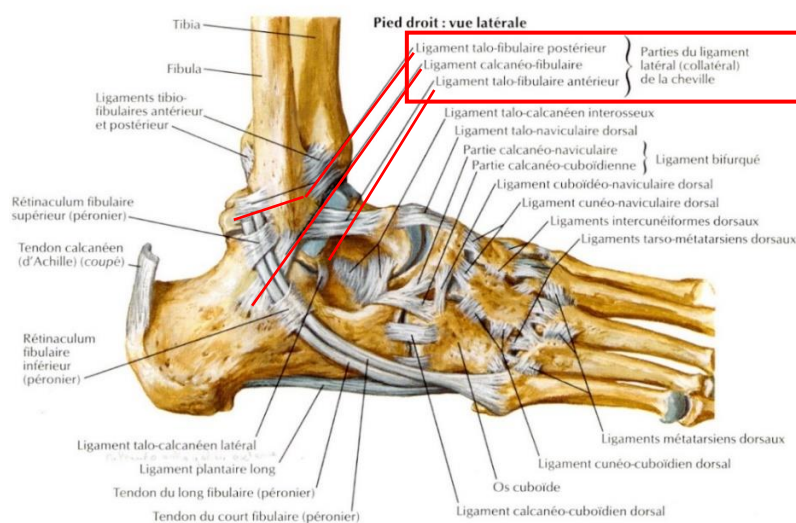


Fig. 41 : Ligaments latéraux du pied droit

D'autres ligaments interviennent dans la stabilité de la cheville comme le ligament tibio-fibulaire, les ligaments médians tibio-calcanéen, tibio-talaire antérieur et postérieur. Mais ces derniers ne jouent pas de rôle important dans l'entorse latérale de cheville. C'est ce complexe qui intervient principalement dans les entorses médiales.

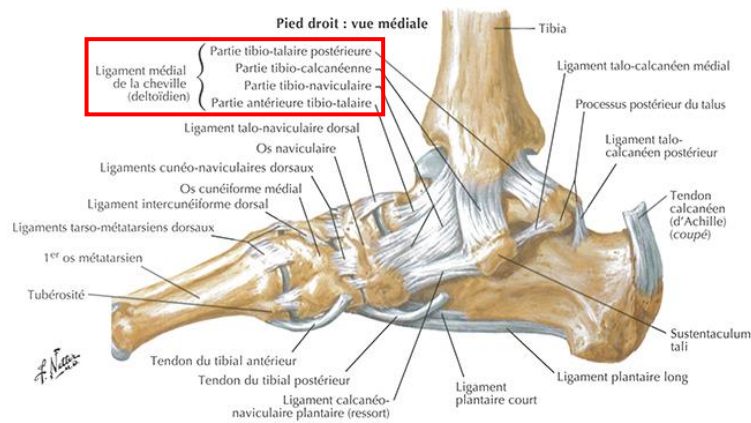


Fig. 42 : Ligaments médians du pied droit

III.1.1.1.3) Aspect musculaire [31]

Ce sont principalement les muscles qui viennent supplémer le rôle des ligaments et participent à la stabilisation articulaire de la cheville. Dans ce cas-là, on parle de stabilité active.

La stabilisation dans le plan sagittal se fait grâce aux :

- Tibial antérieur qui va permettre de limiter les mouvements de flexion plantaire
- Triceps sural : ce dernier est composé de 3 faisceaux gastrocnémien, soléaire et plantaire (muscle accessoire). Le triceps sural va limiter les mouvements de dorsiflexion.

Sur le plan transversal, la stabilisation est réalisée par :

- Le muscle tibial postérieur qui va limiter l'éversion pathologique
- Les muscles courts et long fibulaires qui vont limiter l'inversion pathologique à l'origine de l'entorse de cheville.

On peut citer également le long extenseur des orteils et long extenseur de l'hallux qui jouent un rôle de dorsiflexion.

La stabilité rotatoire est assurée par les muscles péri-articulaires. (Voir **Annexe 7**)

III.1.1.1.4) Les mouvements de la cheville

La cheville est douée de plusieurs mouvements (voir **Annexe 7**):

- Dans le plan transversal :
 - Inversion ou supination : Mouvement amenant la plante du pied à regarder en dedans,
 - Eversion ou pronation : Orientation de la plante du pied un peu en dehors.

- Dans le plan sagittal :
 - Dorsiflexion ou flexion : le pied remonte pour se rapprocher de la jambe,
 - Flexion plantaire ou extension : le pied descend et s'éloigne de la jambe.

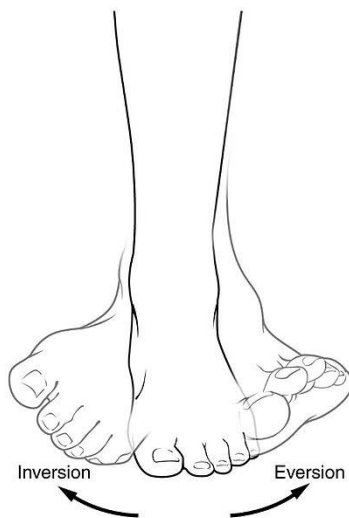

Fig. 43 : Inversion/Eversion de la cheville

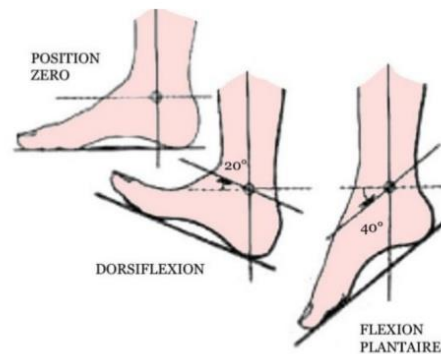


Fig. 44 : Flexion plantaire et dorsiflexion

III.1.1.2) L'entorse de cheville

III.1.1.2.1) Epidémiologie

Les entorses de cheville représentent la blessure et le motif de consultation les plus fréquents en traumatologie du sport. [32]

Elle représente 25% de tous les accidents sportifs avec 45% des blessures pour le Basket-Ball, 31% pour le football et 25% au Volley-Ball.

La population concernée est majoritairement des sujets de moins de 35 ans, le plus souvent lors d'une pratique sportive.

On estime qu'elles représentent 7 à 10% des consultations en urgence hospitalière avec plus de 6000 cas/jour en France avec une incidence de 1/10 000 habitants. Ces chiffres importants soulèvent un véritable enjeu de santé publique. [33]

Malgré le fait que l'entorse de cheville soit considérée comme un accident banal et souvent négligé, son diagnostic et sa prise en charge restent difficiles. Avant de mettre en place des examens d'imagerie coûteux, il faudra poser le diagnostic d'entorse de cheville et éliminer les autres types de lésions tendineuses, osseuses, ligamentaires ou fractures.

L'exactitude du diagnostic et la prise en charge qui en découlent vont être les points clés pour limiter les séquelles qui varient de 5 à 40% selon les études. [32]

III.1.1.2.2) Etiologie

Dans la majorité des cas, les entorses de chevilles sont des entorses latérales de l'articulation tibio-tarsienne.

Cette articulation fait intervenir le ligament collatéral latéral (LCL), c'est ce ligament qui est principalement impliqué dans l'entorse de cheville.

On peut citer également les entorses médiales, de la syndesmose tibio-fibulaire et des articulations avoisinantes mais celles-ci restent plus rares.

Au volley-ball, l'entorse de cheville peut être due à :

- Une mauvaise réception du joueur sur le sol lors d'un saut (c'est l'accident de loin le plus fréquent),
- Une mauvaise réception du joueur sur le pied d'un coéquipier ou joueur adverse lors d'un saut (souvent les postes près du filet),
- Un changement brusque de direction lors d'un déplacement (le plus souvent latéral),
- Une cheville dite « instable » : instabilité de cheville à caractère chronique ou une laxité constitutive de l'individu.

III.1.1.2.3) Physiopathologie

III.1.1.2.3.1) Qu'est-ce qu'une entorse ?

L'entorse est une « *lésion traumatique d'une articulation résultant de sa distorsion brusque avec élongation ou arrachement des ligaments, sans déplacement permanent des surfaces articulaires* » [34]

C'est le mouvement d'inversion forcée pouvant être associé à des mouvements de rotation et flexion du pied qui va venir léser le LCL en exerçant une tension excessive notamment sur le LTFA en premier lieu. Les lésions peuvent être plus profondes et atteindre le LCF et le LTFP.

On peut également avoir des atteintes chondrales et ostéochondrales si la malléole médiale non freinée par le LCL percute le talus mais aussi des atteintes aux articulations voisines (tibio-fibulaire, sous-talienne...). [32]

A savoir que 85% des traumatismes de chevilles surviennent lors d'un mouvement d'inversion forcée. [31] Les entorses par mouvement d'éversion forcée sont très rares.

III.1.1.2.3.2) Evaluation clinique et diagnostic

L'évaluation clinique va essentiellement reposer sur l'interrogatoire et l'examen clinique. Au moment du traumatisme il est difficile de poser le diagnostic d'entorse. Il ne faut pas négliger la prise en charge d'une entorse ; en effet une mauvaise prise en charge peut amener à une instabilité séquellaire chronique.

L'interrogatoire :

L'interrogatoire vise essentiellement les circonstances de l'accident et les données concernant le patient :

- L'âge : Tout d'abord il est important d'estimer l'âge du patient. Les entorses de cheville sont rares au plus jeune âge et peuvent être plus graves dépassé l'âge de 55ans notamment à cause d'une fragilité osseuse prépondérante.
- Le caractère sportif ou non du patient : Est-ce que le patient pratique régulièrement une activité sportive ? Cette activité est-elle pratiquée à haut-niveau ? Le sportif doit-il reprendre rapidement une activité physique normale ?

- Les circonstances de l'accident : Le traumatisme a-t-il eu lieu durant une réception sur un saut, durant une course ou un plongeon ?
- Antécédents d'entorses : Est-ce que le patient a déjà été victime d'entorse(s) par le passé ? Est-ce que celles-ci ont été bien soignées ? Il est important de prendre connaissance de ce paramètre car il se pourrait que l'on ait à faire à une instabilité chronique de cheville suite à des séquelles d'entorses mal soignées.
- Estimation de la douleur : on peut se référer à une échelle d'estimation de la douleur EVA (Echelle Visuelle Analogique). A savoir, qu'une entorse peut être grave et non douloureuse et inversement. La douleur est très subjective car elle peut être importante au moment du choc et s'atténuer par la suite.

EVA : ECHELLE VISUELLE ANALOGIQUE

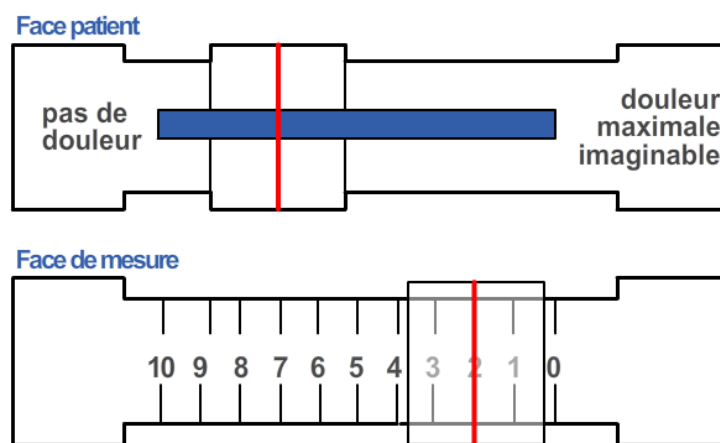


Fig. 45 : Evaluation de la douleur

- Craquement audible : Y'a-t-il présence d'un craquement ? si oui, on peut penser à une fracture ou lésion ligamentaire. [32] [35]

L'examen clinique : [32] [36]

L'examen clinique va essentiellement reposer sur la mise en évidence de la lésion, cependant celui-ci est difficilement réalisable durant les premières 48 heures du fait de l'apparition d'un œdème et d'un hématome. De plus le caractère douloureux peut limiter l'examen clinique et notamment la palpation de la cheville.

L'examen clinique repose sur :

- Présence d'un œdème : celui-ci apparaît très rapidement après le traumatisme. Il est important d'en notifier la localisation.
- Apparition d'un hématome : on peut parler d' « œuf de pigeon » qui correspond à une tuméfaction pré-malléolaire due à la rupture de l'artériole du TFA. Cet hématome disparaît très rapidement car il diffuse pour être à l'origine du gonflement global de la cheville.
- Marche impossible : le patient peut-il marcher avec ou sans appui ?
- Evaluation de la mobilité passive du patient : le praticien va palper la cheville et mesurer l'amplitude de l'articulation. L'amplitude va être examinée en position de flexion plantaire et dorsiflexion puis en éversion-inversion pour rechercher une laxité unilatérale. Néanmoins le facteur « douleur » peut empêcher le praticien de mener à bien cet examen.
- Le trajet douloureux : Le praticien doit prendre connaissance de la localisation des points douloureux notamment au niveau du complexe ligamentaire latéral mais aussi d'autres localisations pour réaliser un diagnostic différentiel (luxation des péroniers, fracture du 5^{ème} métatarse, pathologies ostéocondrales).

A ce stade, le clinicien pourra éventuellement conclure sur le stade de gravité de l'entorse et discuter de la mise en place d'examen complémentaires.

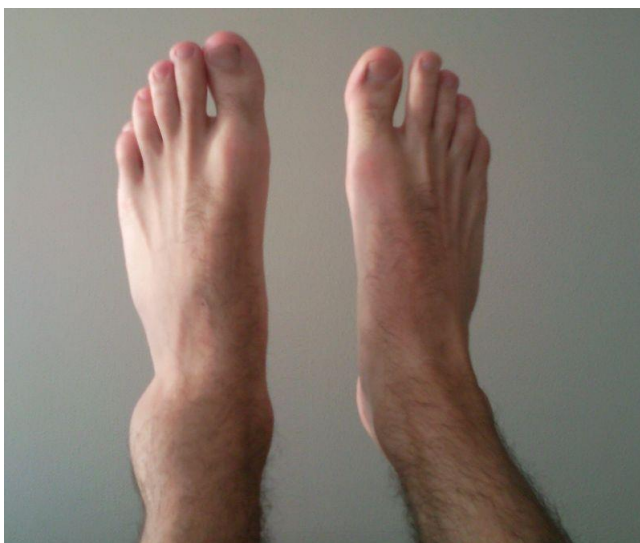

Fig. 46 : Œuf de pigeon

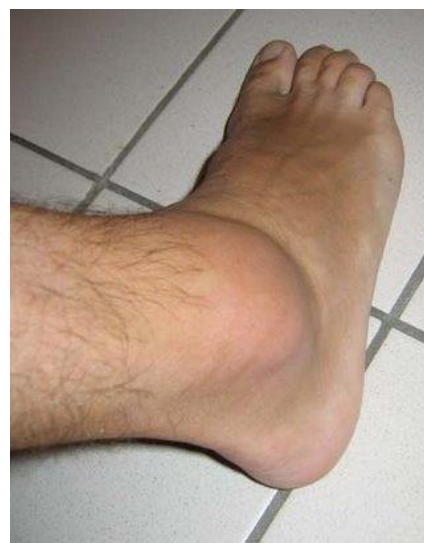

Fig. 47 : Œdème entorse de cheville

Evaluation de la gravité de l'entorse :

Voici un tableau permettant la classification des entorses en fonction des signes cliniques proposé dans le journal de traumatologie du sport :

GRADE I (<i>bénigne</i>)	<i>élongation sans rupture</i>	Marche : normale Gonflement : latéral modéré Varus passif : sensible Tiroir antérieur : indolore Palpation du LTFA : sensible
GRADE II (<i>moyenne</i>)	<i>rupture partielle</i>	Marche : boiterie d'esquive Gonflement : antéro-latéral Ecchymose : latérale Tiroir antérieur : sensible Varus passif : douloureux Palpation du LTFA ou du LTC : douloureux
GRADE III (<i>grave</i>)	<i>rupture totale d'au moins un faisceau</i>	Craquement initial : + Douleur initiale : forte/syncopale Marche : appui difficile ou impossible Gonflement : antéro-latéral puis global Ecchymose : latérale puis diffuse Tiroir antérieur : + Varus passif : + Palpation du LTFA et/ou LCF, et du LCM : douloureux

Fig. 48 : Classification des entorses de cheville

A souligner que l'examen clinique sera plus prédictif après dégonflement de l'articulation, ainsi la palpation et l'examen de mobilisation de l'articulation seront plus facilement réalisables.

Suite à ces examens, le professionnel de santé peut décider ou non de la réalisation d'imagerie médicale (radiologie, IRM...) au moindre doute pour éliminer les diagnostics différentiels de l'entorse de cheville et mettre ou non en évidence des lésions associées.

Devant tout craquement lors du traumatisme, ecchymose, impossibilité de marche, laxité unilatérale, instabilité chronique de la cheville et clinique atypique on réalisera un examen d'imagerie. [37]

III.1.1.2.4) Imagerie

Les techniques d'imagerie sont mises en place grâce à l'examen clinique et aux critères d'Ottawa pour confirmer le diagnostic d'entorse de cheville mais aussi pour rechercher d'éventuelles lésions associées.

Suite à ce ou ces examens, on pourra alors confirmer la gravité de l'entorse et mettre en place un protocole de traitement adapté.

III.1.1.2.4.1) La radiographie

La radiographie est rendue possible après avoir déterminé les critères d'Ottawa. Son but est principalement d'identifier les éventuelles fractures et arrachements osseux.

Ce sont les critères suivants qui vont orienter un examen radiologique :

- Douleurs à la palpation osseuse du bord postérieur du péroné ou du tibia, sur une hauteur, de 6 cm ou au niveau de la pointe d'une ou des deux malléoles,
- Douleurs à la palpation du scaphoïde tarsien ou de la base du 5^{ème} métatarsien,
- Impossibilité pour le patient de se mettre en appui et de réaliser quatre pas
- Patients âgés de plus de 55 ans. [38]

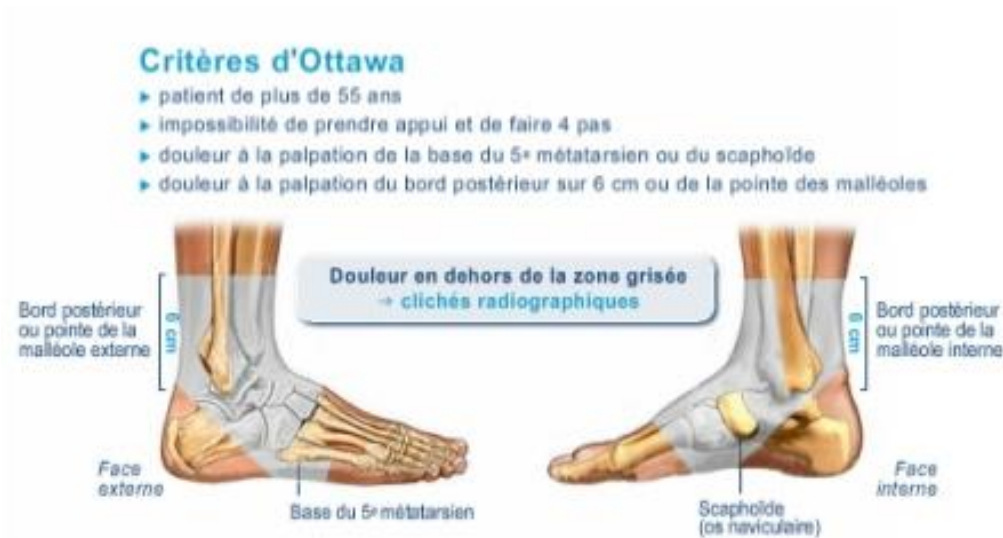

Fig. 49 : Critères d'Ottawa

On peut citer la fracture de la base du 5^{ème} métatarse, fractures de la malléole interne et externe ou ostéocondrales comme vues précédemment.

On va réaliser plusieurs clichés :

- Face en rotation interne de 20° pour mieux visualiser le dôme du talus
- Face strict
- Profil strict
- Déroulé du pied (oblique interne du tarse) si l'on suspecte une lésion du pied [32]

Cet examen est difficile à mettre en place le jour du traumatisme à cause de l'œdème et de l'hématome fraîchement formés. [36]

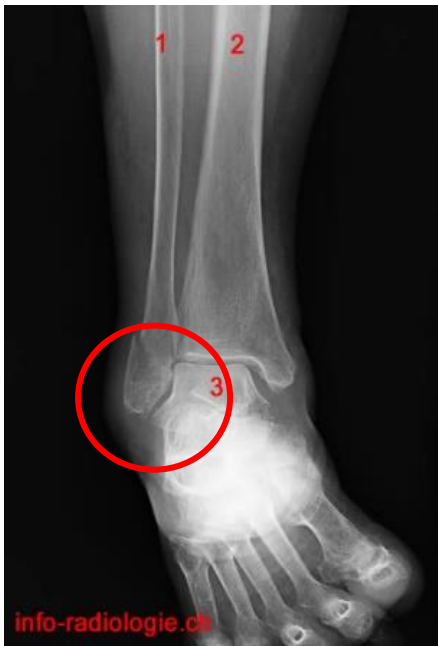

Fig. 50

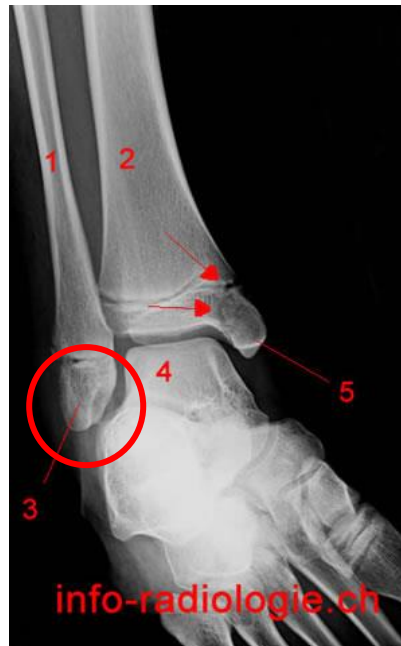

Fig. 51

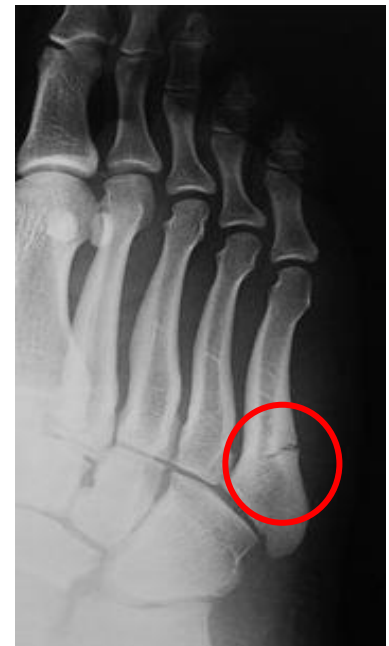

Fig. 52

Fig. 50 : Radiographie fracture de la malléole externe

Fig. 51 : Autre radiographie fracture de la malléole externe

Fig. 52 : Fracture de la base du 5^{ème} métatarsien

III.1.1.2.4.2) L'échographie

Elle permet de visualiser les ligaments et tendons. On va alors préférentiellement visualiser les différents faisceaux du ligament latéral mais aussi le ligament médial.

Cette technique va être opérateur-matériel-dépendante : la lecture des clichés doit être fait par un personnel qualifié et formé avec un matériel performant. C'est pour cette raison que l'examen n'est pas réalisé de manière systématique.

L'échographie va permettre de conclure sur la gravité de l'entorse et mettre en évidence une rupture partielle ou totale des ligaments ainsi que la présence d'éventuels arrachements osseux.

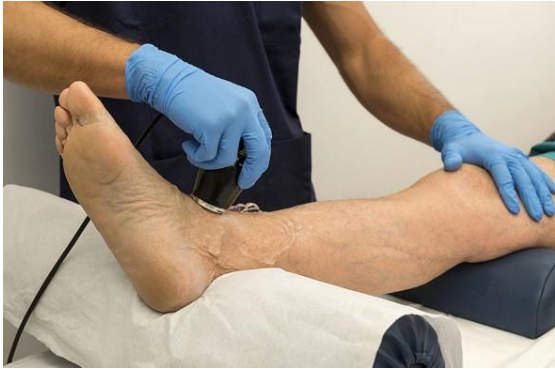

Fig. 53 : Echographie de cheville

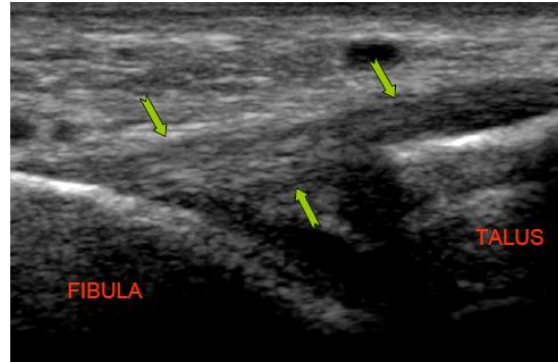
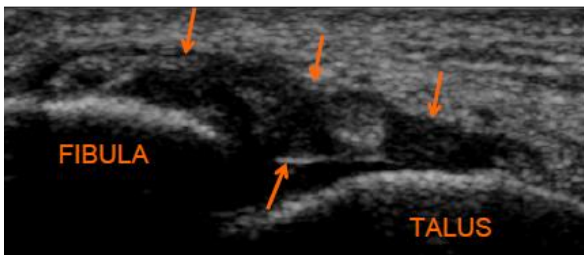


Fig. 54 : Echographie normale

Sur ce cliché (Fig. 54), les flèches indiquent l'emplacement du LTFA (ligament tibio-fibulaire antérieur).

Son aspect est normal, pas de lésion apparente.

Sur la figure 55, On remarque sur l'imagerie que le LTFA a perdu son aspect fibrillaire. Il apparaît beaucoup moins dense que sur l'image précédente.

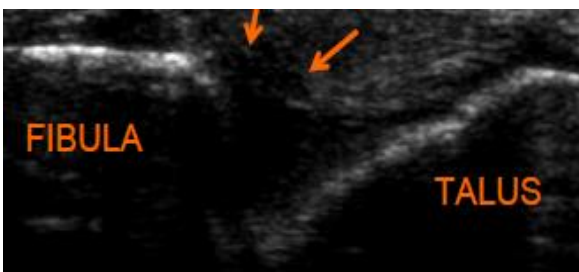


On remarque également une légère distension de celui-ci.

Aucune rupture ligamentaire n'est visualisée.

On peut parler d'entorse bénigne (Stade I).

Fig. 55 : Entorse bénigne

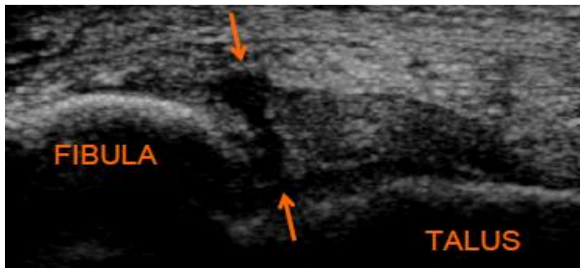


Ici, on remarque une perte de matière beaucoup plus importante que sur l'image précédente.

On parle alors de rupture partielle du LTFA.

Cette rupture partielle confirme l'entorse moyenne (stade II).

Fig. 56 : Entorse moyenne



Sur cette image, on peut clairement voir la rupture totale du LTFA.

On parle alors d'entorse grave (Stade III).

Fig. 57 : Entorse grave

III.1.1.2.4.3) Autres examens

On peut également réaliser une arthrographie, un arthroscanner ou bien un IRM. Néanmoins ces examens sont peu réalisés à cause de leur coût important. On les réserve alors pour les sportifs de haut-niveau ou lors de la nécessité d'une intervention chirurgicale ou bien lorsque la clinique est atypique. [31] [36]

III.1.1.2.5) Traitement

Le traitement va reposer sur la mise en place du **protocole RICE ou GREC** que nous traiterons plus tard.

Selon le stade de l'entorse on peut avoir recours ou non à **une attelle stabilisatrice** et des béquilles. On utilise généralement des orthèses de type **Aircast®** qui permettent d'immobiliser entièrement l'articulation de la cheville.

L'immobilisation doit être complète (nuit et jour) pendant plusieurs semaines :

- **15 à 21 jours pour une entorse moyenne**
- **Jusqu'à 6 semaines pour une entorse grave**

Dans le cas d'entorse bénigne, il n'est pas forcément envisageable d'immobiliser complètement la cheville, on pourra utiliser des orthèses souples de type MalleoAction® ou Ligastrap Malléo®. L'immobilisation stricte de la cheville expose le patient au risque de phlébite, il faudra donc penser à instaurer un protocole préventif avec des anti-thrombotiques (ex : héparine de bas poids moléculaire injectable).

- Traitement de l'entorse de stade I :

- Protocole GREC
- Traitement médicamenteux : anti-inflammatoires oral ou local, antalgiques, anti-œdémateux...
- Séances de kinésithérapie à visée proprioceptive
- Port d'orthèse souple homologuée ou strapping pour la reprise d'activité

- Traitement de l'entorse de stade II :

- Protocole GREC
- Traitement médicamenteux
- Immobilisation partielle ou complète au moyen d'orthèse + béquilles
- Séance de kinésithérapie : renforcement musculaire, récupération d'amplitude et récupération neuromotrice.
- Reprise d'activité avec orthèse souple homologuée ou strapping

- Traitement de l'entorse de stade III :

- Protocole GREC
- Traitement médicamenteux
- Immobilisation complète + béquilles
- Séances de kinésithérapie
- Chirurgie si nécessaire (rare)
- Reprise d'activité avec orthèse souple homologuée ou strapping [31] [35] [36]

III.1.2) Le genou

III.1.2.1) Rappels anatomiques du genou [39] [40]

III.1.2.1.1) Les os du genou et de la jambe

Les membres inférieurs sont constitués de trois grands segments s'articulant ensemble :

- La cuisse
- La jambe
- Le pied

Le genou est formé par l'articulation de l'épiphyse proximale tibiale et les condyles latéraux et médians du fémur. (Voir **Annexe 8**)

La région du genou se compose :

- d'un os triangulaire « patella » ou « rotule » située sur la face antérieure du genou, qui vient protéger l'articulation entre le fémur et les os de la jambe.
- De 2 ménisques situés de part et d'autre de l'articulation tibio-fémorale. Les ménisques jouent le rôle de renfort.

La patella est logée dans le tendon rotulien du muscle quadriceps. C'est un os rond composé d'un apex en position distale.

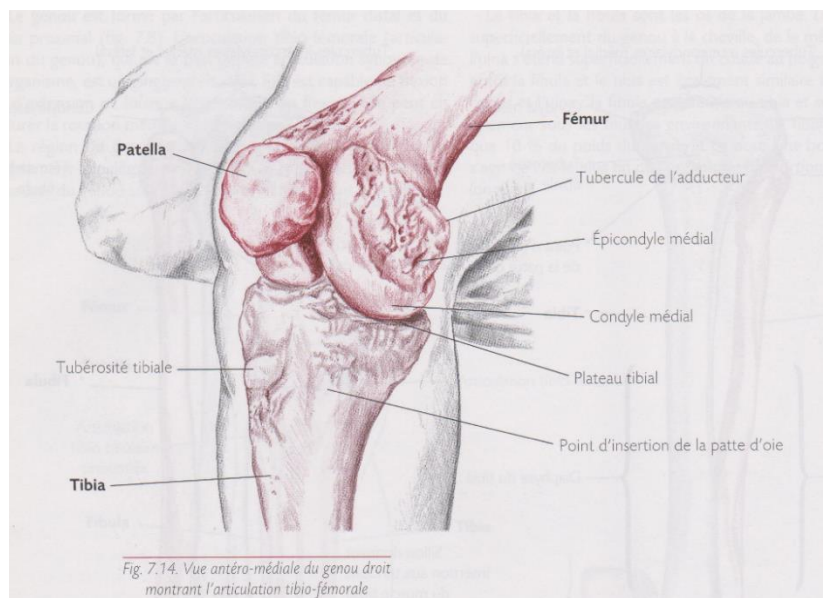


Fig. 58 : Vue antéro-médiale du genou droit

L'articulation du genou est une articulation synoviale constituée :

- D'une capsule articulaire (composée d'une capsule fibreuse et d'une membrane synoviale) contenant le liquide synovial jouant le rôle de lubrifiant,
- De cartilage hyalin ou cartilage articulaire,
- Des ligaments,
- Des ménisques (cartilage fibreux) : stabilisateurs et amortisseurs de l'articulation
 - Ménisque médial en forme de C
 - Ménisque latéral en forme de O.

III.1.2.1.2) Aspect ligamentaire

On peut distinguer différents ligaments impliqués dans la stabilité du genou.

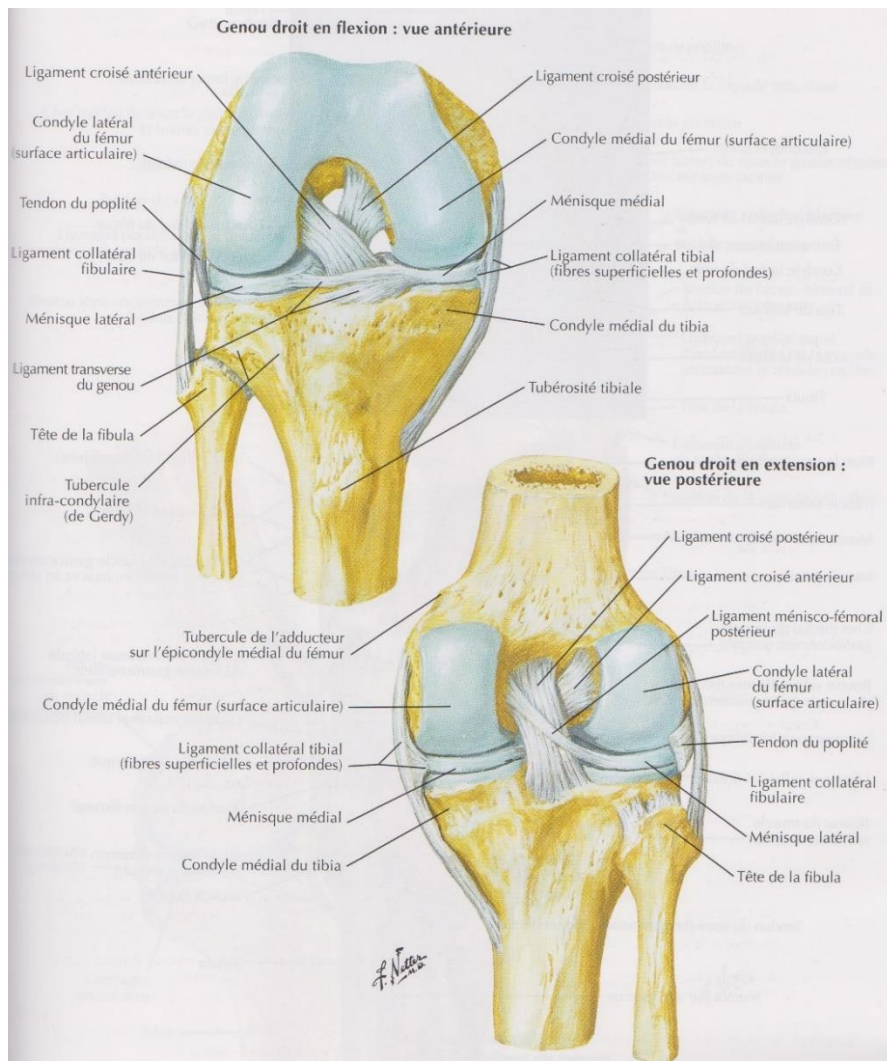


Fig. 59 : Ligaments du genou

➤ Les ligaments croisés ou « pivot central »

Ce sont des bandes fibreuses courtes et très résistantes. On peut en distinguer deux :

- Ligament croisé antérieur (LCA) qui s'insère :
 - au niveau distal sur le plateau tibial antérieur,
 - au niveau proximal sur la face médiale du condyle fémoral latéral.
- Ligament croisé postérieur (LCP) qui s'insère :
 - au niveau distal sur le plateau tibial postérieur,
 - au niveau proximal sur la face latérale du condyle fémoral médial.

Ces deux ligaments se dirigent de façon oblique et se croisent. C'est ce système ligamentaire qui va permettre d'assurer la stabilité antéro-postérieure du genou. [40]

➤ Les ligaments latéraux ou « formations périphériques » :

Contrairement aux ligaments croisés, ce sont des tissus fibreux plus longs, on distingue :

- Le ligament latéral interne (LLI) relie l'os tibial et le fémur
- Le ligament latéral externe (LLE) relie l'os fibulaire et le fémur

Les formations périphériques sont impliquées dans la stabilité médio-latérale du genou. [40]

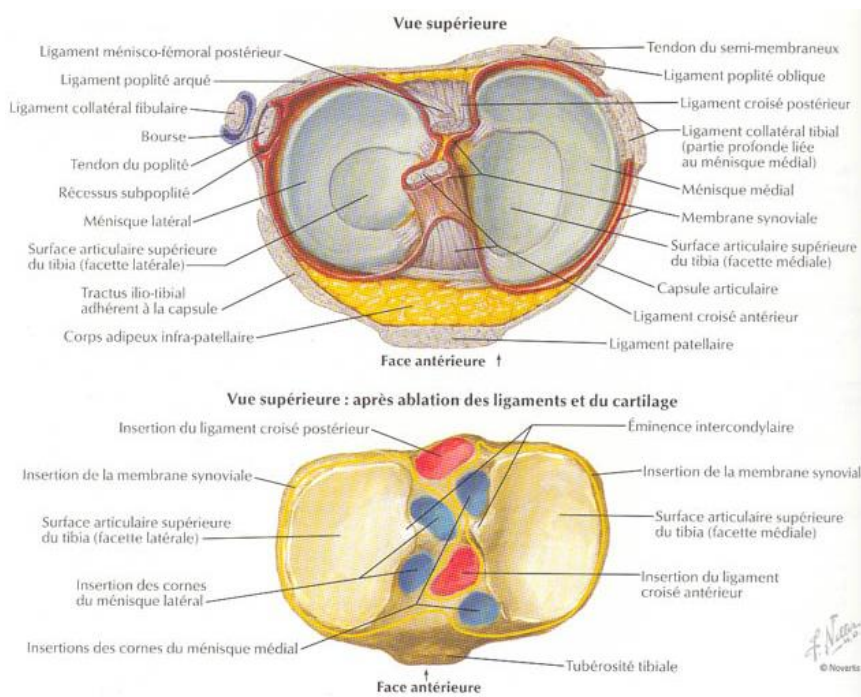


Fig. 60 : Vues supérieures de la rotule

III.1.2.1.3) Aspect musculaire

Les muscles vont participer à la stabilité active de l'articulation du genou, on distingue :

- Les muscles extenseurs : Groupe du quadriceps fémoral
 - Muscle droit fémoral,
 - Muscle vaste médial,
 - Muscle vaste intermédiaire,
 - Muscle vaste distal.

Ces quatre muscles composant le groupe quadriceps fémoral se réunissent au niveau du genou en un seul tendon.

- Les muscles fléchisseurs :
 - Biceps crural,
 - Semi-tendineux,
 - Semi-membraneux,
 - Droit interne (gracilis),
 - Couturier (sartorius),
 - Jumeaux (gastrocnemius) et poplité. (Voir **Annexe 7 et 8**)

III.1.2.1.4) Mouvements et stabilité de l'articulation du genou [40]

Contrairement à l'articulation de la cheville, le genou n'est pas une articulation congruente. C'est une articulation portante subissant de lourdes contraintes.

La stabilité de l'articulation va être assurée de manière :

- Passive :
 - Par les ligaments :
 - ligaments croisés antérieurs/postérieurs assurant la stabilité antéro-postérieure,
 - ligaments collatéraux médians/latéraux assurant la stabilité médio-latérale,
 - Par les ménisques médial et latéral qui renforcent la congruence et la stabilité articulaire et jouent le rôle d'amortisseurs.
- Active : par les muscles.

Le genou sera doué de mouvement de flexion/extension mais aussi de rotation médiale/latérale (lorsque ce dernier est en flexion).

Lorsque le genou se trouve en extension, l'articulation est verrouillée. En revanche, selon le degré de flexion du genou l'articulation va permettre des mouvements de rotations. [41]

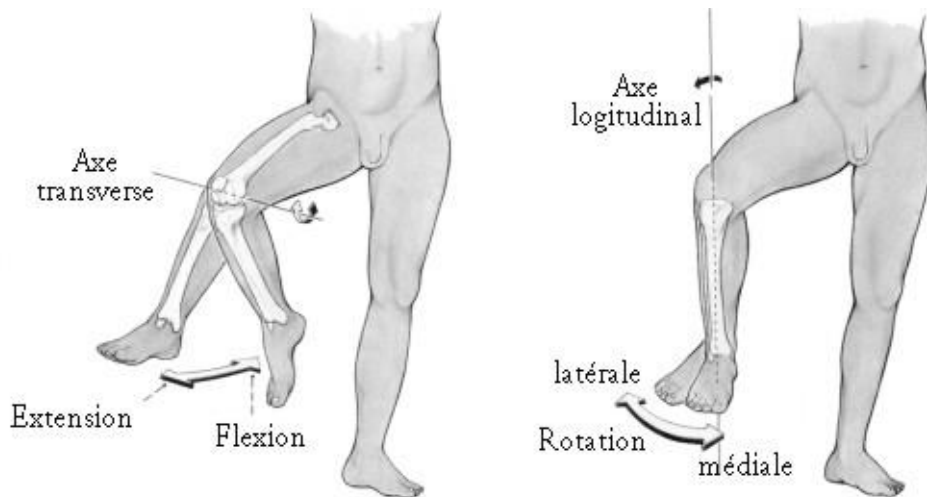


Fig. 61 : Mouvements du genou

➤ Amplitudes de mouvements du genou

La position zéro de référence est en extension complète.

La flexion complète est de 150° , elle correspond au contact entre le talon et la fesse ou en position accroupie. En flexion active, l'angle ne dépasse pas les 135° car les muscles empêchent l'amplitude du mouvement.

Lorsqu'il existe un défaut d'extension incomplète on parle de *flexum*. La mesure de la flexion est réalisée grâce à un goniomètre. On considère une extension/flexion complète : $0^\circ / 150^\circ$. Par exemple, lorsqu'on a une hyper-extension du genou (recurvatum) le flexum sera exprimé en négatif (ex : Extension : -10° , Flexion : 60°). (Voir Vidéo 1) [42]

III.1.2.2) Luxation de la patella

III.1.2.2.1) Epidémiologie

C'est une pathologie qui touche essentiellement le sportif jeune de sexe féminin. Le traumatisme survient souvent lors de la réception d'un saut voire une impulsion (rare). [40]

L'âge, le sexe et la morphologie du patient vont être des caractères essentiels pour poser le diagnostic de luxation et réaliser un diagnostic différentiel pour exclure une pathologie ligamentaire.

Les patients possèdent souvent une morphologie de type longiligne avec une déformation des genoux se caractérisant par une hyper-extension excessive (recurvatum bilatéral) et une faiblesse musculaire du muscle quadriceps. Ces caractéristiques vont jouer en faveur d'une instabilité du genou. [43]

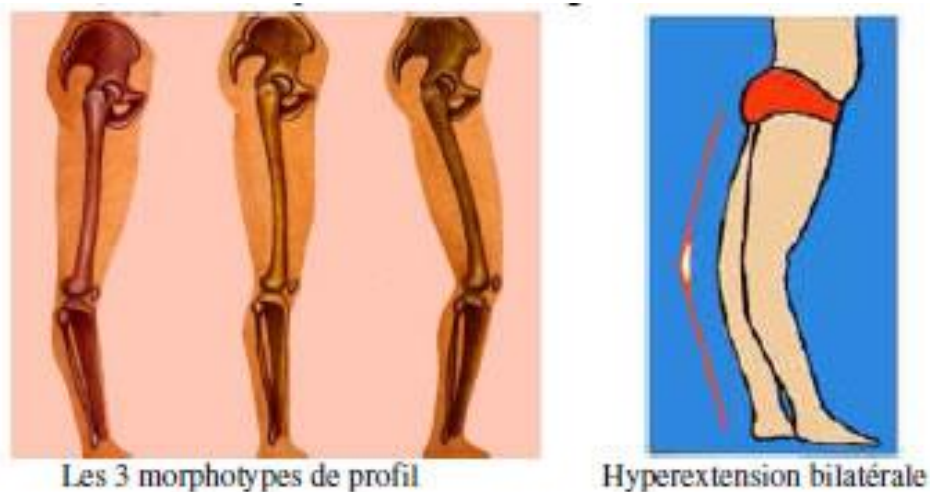


Fig. 62 : Recurvatum du genou

III.1.2.2.2) Physiopathologie

Lors d'une luxation, on va avoir une perte de continuité de l'appareil articulaire. La rotule va alors sortir de sa loge. La luxation peut s'accompagner de la rupture d'un ou plusieurs ligaments.

L'interrogatoire sera essentiel pour connaître les circonstances de l'accident, les antécédents familiaux, l'âge, le sexe...

Signes cliniques :

Les signes cliniques sont souvent caractéristiques avant réduction avec un aspect évocateur :

- Genou déformé,
- Douleur associée plus ou moins à un craquement,
- Impression de dérobement du genou (= sentiment que les membres inférieurs ne portent plus le corps),
- Marche difficile voire impossible,
- Hémarthrose et ecchymose,
- Epanchement apparaissant dans les heures qui suivent le traumatisme (liquide clair avec plus ou moins de sang à la ponction). [40] [43]

Après réduction il est plus difficile de poser le diagnostic de luxation. Il faudra rechercher une douleur à la palpation. On va se référer au signe de Smilie pour mettre en évidence une instabilité patellaire : « *On pousse le bord interne de la patella vers le dehors, tandis que l'on fléchit lentement le genou. A un faible angle de flexion survient une appréhension qui est un signe d'instabilité de la rotule* » [43]





Fig. 63 : Signe de Smilie

III.1.2.2.3) Imagerie

Il faudra pratiquer un bilan radiologique de face et de profil pour confirmer le déplacement rotulien même si la clinique est évidente.

Si la fracture a été réduite il faut rechercher d'éventuelles fractures patellaire ou fémorale.



Luxation externe de la rotule droite (radiographie)

Fig. 64 : Radiographie luxation externe de la rotule droite

III.1.2.2.4) Traitement

Le plus souvent la luxation est réduite sur place : il faut réaliser une extension progressive du genou.

Le patient devra être immobilisé durant 6 semaines grâce à une genouillère de marche (Ex : Patella Reliever® Thuasne, GenuPro activ® ou Silistab genu®). Des séances de kinésithérapie pourront compléter le traitement pour travailler la mobilité articulaire et participer au renforcement de l'articulation. **[40]**

III.1.2.3) Les entorses du genou

III.1.2.3.1) Epidémiologie

➤ Entorse bénigne du LLI

Une étude épidémiologique a été réalisée sur 458 lésions de volleyeur durant une période de 7 ans par le service de chirurgie orthopédique et de traumatologie du sport du Centre Hospitalo-Universitaire de Grenoble Sud. Au terme de cette étude, 7 cas d'entorses bénignes du LLI (soit 1,3%) ont été recensés. [44]

Une autre étude menée sur deux équipes Danoises de volleyeurs professionnels (79 femmes et 98 hommes) sur la saison 1993-1994 a mis en évidence :

- 20% de blessures du genou chez les femmes
- 17 % chez les hommes

La majorité des blessures du genou ayant lieu lors d'un smash.

➤ Entorse grave du LCA

La rupture du LCA est de loin la blessure la plus fréquente et la plus grave du genou, notamment chez le sportif.

Une étude menée sur une équipe de hand-ball (similitude d'appuis, déplacements et sauts avec le volley-ball) a révélé une incidence de 9,7 ruptures pour 1000 heures. La population la plus concernée est de sexe féminin. [45]

L'étude menée comme vu précédemment (partie III.1.2.3.1) par le CHU de Grenoble Sud met en évidence 14 cas (soit 4,6%) d'entorses graves du LCA plus ou moins associés à une entorse du LLI. [44]

III.1.2.3.2) Etiologie

Au volley-ball, les entorses surviennent le plus souvent lors d'un changement brusque de direction du joueur, la mauvaise réception d'un saut ou d'une décélération immédiate. [46]

Le traumatisme survient généralement en valgus forcé pour le LLI et en varus forcé pour le LLE.

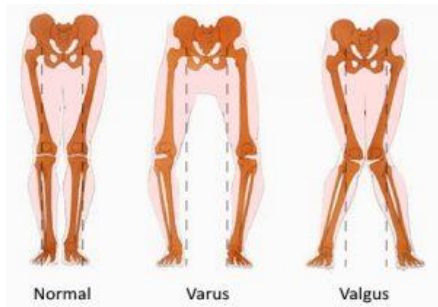


Fig. 65 : Genu varus, Genu valgus



Fig. 66 : Douleur au genou

Si le mouvement se poursuit, Il peut y avoir atteinte des ligaments croisés (LCA majoritairement seul ou accompagné du LCP).

Les mécanismes du traumatisme sont variés : genou en flexion ou en extension, avec ou sans contact, avec ou sans rotation. Ces différents mouvements peuvent aboutir à des lésions combinées de type : LCA + LCM, LCA + LCL, LCA + LCP... La rupture du LCA apparait le plus souvent dans un second temps. [46]

Il existe néanmoins des atteintes isolées du LCA. [40]

Les mouvements impliqués sont les suivants :

- Hyper-extension brutale : Il concerne généralement les footballeurs, notamment lors du mouvement du « shoot dans le vide » au football mais aussi lors d'un saut. Le LCA va venir buter dans l'échancrure inter-condylienne comme dans une « guillotine », aboutissant à une rupture partielle ou totale de ce dernier.

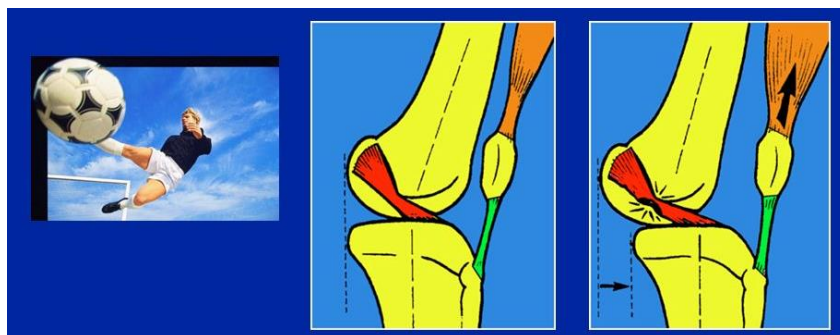

Fig. 67 – Rupture du LCA en hyper-extension

- Rotation interne forcée pure : durant ce mouvement le LCA est mis en tension excessive ce qui peut aboutir à une lésion isolée de ce dernier. Il intervient lors de la réception d'un saut, le pied est fixé au sol en rotation interne, le poids du corps est alors transféré dans le compartiment externe du genou.



Fig. 68 – Rotation interne pure en extension.

- Contraction violente du muscle quadriceps : ce processus est le résultat d'une chute en position accroupie. Le sportif va exercer une tension excessive sur le muscle quadriceps pour se relever. Ce mécanisme se retrouve essentiellement chez le skieur.
- Valgus rotation externe
- Varus rotation interne [46]

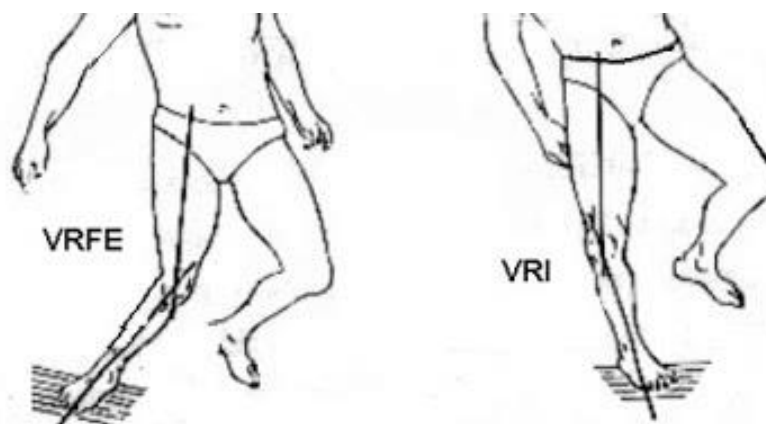


Fig. 69 – Valgus Rotation Flexion Externe et Varus Rotation Interne

III.1.2.3.3) Physiopathologie

Les entorses du genou n'atteignant pas le complexe du « pivot central » (ligaments croisés antérieurs et postérieurs) sont dites bénignes.

Tout comme les entorses de cheville, on va distinguer une élongation simple du ligament ou bien une rupture partielle voire totale de ce dernier avec plus ou moins des arrachements osseux.

Dans le cas des entorses de genou, le degré de gravité va dépendre de l'atteinte ou non du « pivot central » c'est-à-dire du complexe des ligaments croisés. Ce qui n'est pas le cas des entorses de cheville. [40]

Le mouvement de valgus-rotation externe-flexion va être à l'origine de l'entorse du LLI. Si le mouvement se poursuit, il peut léser le LCA et le LCP : on parlera alors d'entorse grave.

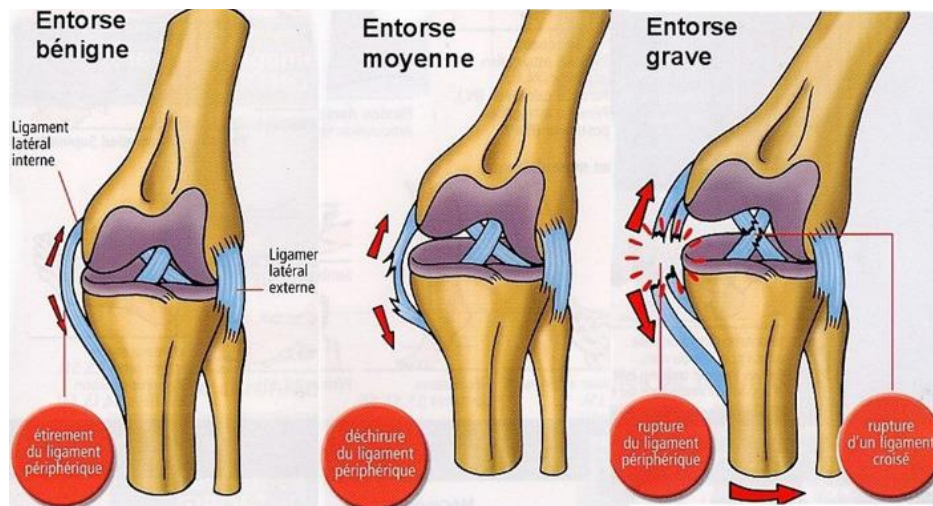


Fig. 70 : Différents stades d'entorse du genou

III.1.2.3.3.1) L'interrogatoire

Comme vu précédemment, l'interrogatoire va orienter le diagnostic et permettre de différencier une entorse bénigne d'une entorse grave.

Il doit être axé sur :

- Les circonstances de l'accident pour déterminer le mécanisme lésionnel
- Reprise ou non d'activité après le traumatisme
- Age, sexe...
- Niveau sportif, sport pratiqué

- Craquement audible lors de l'accident ? Douleur ?
- Marche impossible ? Sensation de déboîtement ? [41]

III.1.2.3.3.2) L'examen clinique

L'examen clinique va permettre d'adapter la prise en charge du patient en fonction du diagnostic. C'est le praticien qui décidera ou non de réaliser des examens complémentaires.

L'examen repose sur la mise en évidence du point d'impact :

- Ecchymose et gonflement quasi-immédiat
- Palpation pour rechercher les points douloureux sur les trajets ligamentaires (essentiellement le LLI et le LLE), les insertions des ligaments, les protubérances osseuses, muscles, tendons.
- Hémarthrose post-traumatique (souvent atteinte du LCA)
- Recherche de la laxité comparative en post-traumatique si réalisable (avec ou non antalgiques et anesthésique locaux) :
 - Laxité externe en varus : lésion latérale → Atteinte du LLE
 - Laxité interne en valgus : lésion médiale → Atteinte du LLI
 - Tiroir antérieur en flexion à 90° + Signe de Lachman → Atteinte du LCA
 - Tiroir postérieur en flexion 90° → Atteinte du LCP
 - Jerk Test ou Ressaut rotatoire → Rupture du LCA [40] [41]

Le fait de réaliser cet examen de manière bilatérale va permettre d'exclure toute laxité constitutionnelle. De plus la recherche de la laxité doit se faire sur un membre relâché.

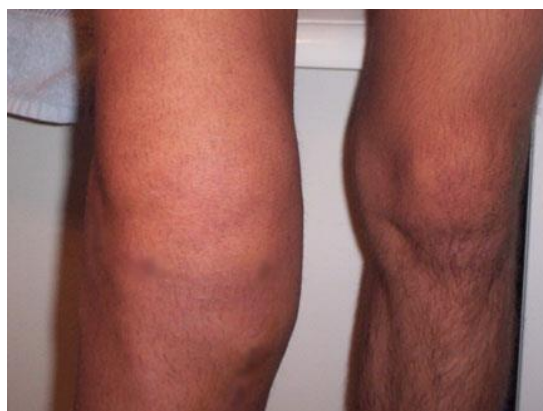

Fig. 71 : Œdème du genou

➤ Tiroir antérieur – Test du LCA :

Le patient est en position allongée sur le dos.

Le praticien va bloquer le pied du patient, le genou est positionné en position fléchie à 90° de sorte à former un angle droit. L'opérateur va alors placer ses mains sur l'extrémité supérieure du tibia et réaliser des mouvements de tiroir antérieur (vers l'avant).

Le mouvement peut être réalisé en rotation interne ou externe pour tester les ligaments externes.

On peut réaliser ce test en tiroir postérieur pour tester le LCP, mais dans ce cas-là l'opérateur va réaliser les mouvements vers l'arrière. (Voir **Vidéo 2**) [41] [42] [47]

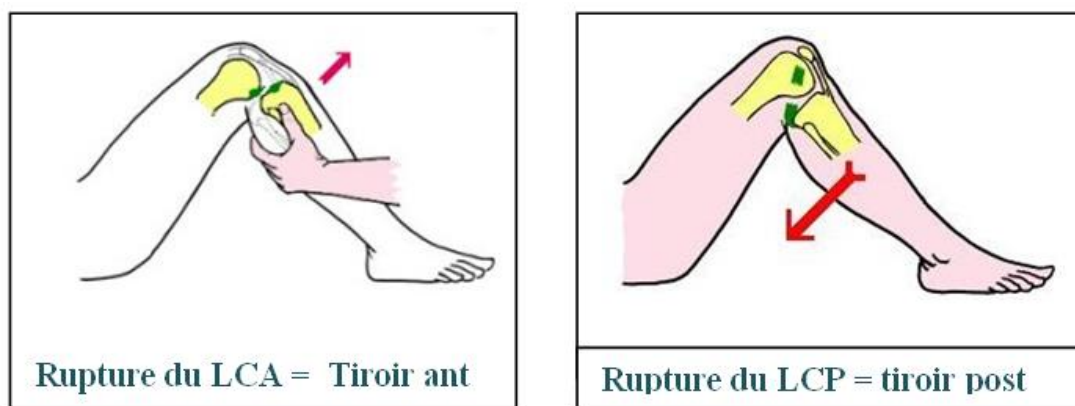


Fig. 72 : Test du tiroir antérieur et postérieur

➤ Test de Lachman – Test du LCA :

Le test de Lachman est réalisé sur un genou détendu fléchi à 30° par le praticien. Une main est placée sur l'extrémité proximale du tibia et l'autre sur l'extrémité distale du fémur. On réalise un mouvement de tiroir en extension pour tester le LCA. [42] La cuisse est tenue immobile par une main, tandis que l'autre main déplace le tibia vers l'avant.

Dans le cas où le LCA est touché, le déplacement est bien visible

Si l'arrêt du déplacement est :

- Mou : Rupture du LCA
- Dur : Laxité constitutionnelle à rechercher en bilatéral ou rupture partielle ou totale (voir **Vidéo 1**) [41] [47]

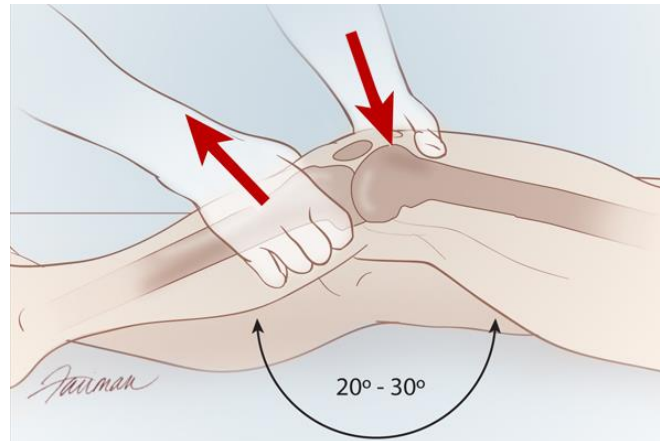


Fig. 73 - Test de Lachman

➤ Jerk Test ou ressaut rotatoire :

On recherche un ressaut c'est-à-dire un changement brutal de rapport entre les deux surfaces. Le genou doit être fléchi à 90° et la jambe placée en rotation interne. Le praticien va exercer une contrainte en valgus.

Cet examen est caractéristique d'une rupture du LCA mais il est difficilement réalisable le jour de l'accident. (Voir **Vidéo 3**) [40] [41] [47]

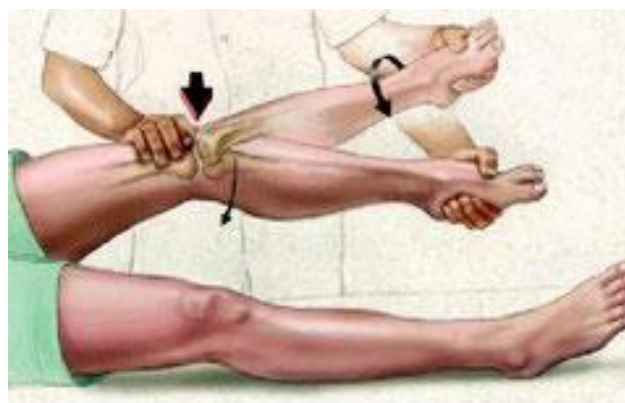


Fig. 74 – Jerk Test ou Ressaut rotatoire

III.1.2.3.3) Evaluation de la gravité de l'entorse [41] [43] [48]

Type d'entorse	Signes Cliniques	Exploration fonctionnelle	Evolution
Stade I Bénigne du LLI (élongation)	<ul style="list-style-type: none"> - Absence de gonflement - Absence de laxité pathologique - Douleur variable +/- tardive - Appui possible +/- arrêt de l'activité sportive en cours - +/- hémarthrose 	<ul style="list-style-type: none"> - Tiroir antérieur : 0 - Lachman : 0 - Ressaut : 0 	<ul style="list-style-type: none"> - Pas d'immobilisation - Reprise activité sportive possible + strapping - Bonne cicatrisation
Stade II Moyenne du LLI (rupture partielle ou totale)	<ul style="list-style-type: none"> - +/- gonflement - Laxité pathologique : VALFE - Douleur variable - Craquement audible - +/- hémarthrose - Arrêt de l'activité sportive 	<ul style="list-style-type: none"> - Tiroir antérieur : 0 - Lachman : 0 - Ressaut : 0 	<ul style="list-style-type: none"> - Immobilisation nécessaire - Kinésithérapie
Stade III Grave (atteinte du pivot central)	<ul style="list-style-type: none"> - Gonflement +/- tardif - Laxité pathologique - Craquement audible +/- chute du sportif - Appui impossible - Impression de « patte folle » - Douleur variable : modérée ou syncopale - Arrêt de l'activité sportive - Hémarthrose + 	<p><u>LCA isolé :</u></p> <ul style="list-style-type: none"> - Tiroir antérieur : 0 - Lachman : + - Ressaut : + <p><u>LCA + LLI :</u></p> <ul style="list-style-type: none"> - Tiroir antérieur : + - Lachman : + - Ressaut : + - Laxité interne VALFE 	<ul style="list-style-type: none"> - Immobilisation - Chirurgie si nécessaire - Kinésithérapie

III.1.2.3.4) Imagerie

On réalise des radiographies de face et de profil en première intention. Comme vu précédemment on recherchera les potentielles lésions ostéochondrales et les arrachements osseux. Dans le cas des entorses du genou notamment celles concernant le pivot central, il sera intéressant de réaliser une IRM. Cet examen va permettre de confirmer une lésion du LCA isolée ou complexe et d'orienter la prise en charge thérapeutique. [49]

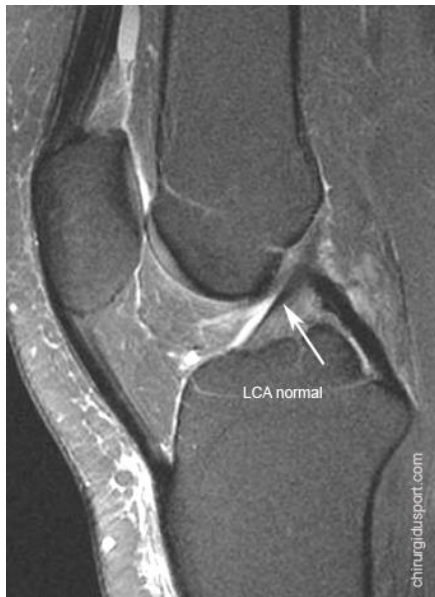

Fig. 75 - IRM LCA normal

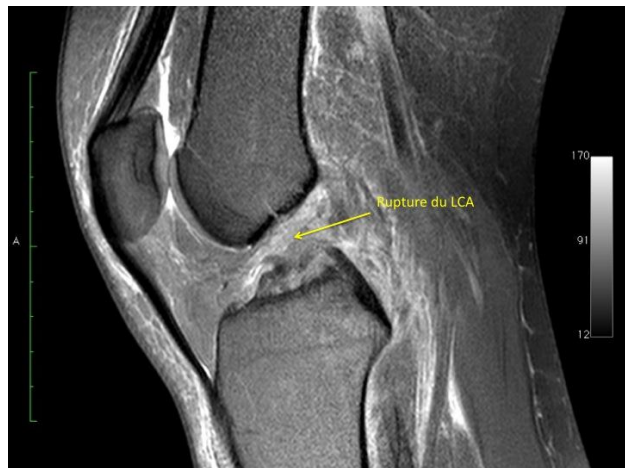

Fig. 76 – IRM LCA rompu

III.1.2.3.5) Traitement [41]

Quel que soit le type d'entorse il faut mettre en place un protocole GREC : Glaçage, Repos, Élévation, Compression.

Le traitement va ensuite dépendre de la gravité de l'entorse. Les ruptures du LCA isolées ou combinées (+/- LCP +/- LLI) :

- Totales seront traitées chirurgicalement par sutures ou ligamentoplastie. L'appui sera impossible durant 45 jours avec immobilisation. (Ex : Orthèse Genu immo® Thuasne)
- Partielles seront d'abord traitées par mise en place d'une orthèse par immobilisation temporaire avec appui possible ainsi que des séances de kinésithérapie. La reprise de l'activité sportive sera possible 3 mois après traumatisme. En cas d'échec, on aura recours à la chirurgie. (Ex : Genu Ligaflex®)

Concernant les atteintes isolées du LLI,

- Stade I : le traitement orthopédique est instauré en première intention avec immobilisation brève, séances de kinésithérapie, prise d'antalgiques +/- anti-inflammatoire.
- Stade II : Il faudra envisager une immobilisation de 6 semaines.

III.1.2.4) Tendinopathie patellaire ou « jumper's knee »

III.1.2.4.1) Epidémiologie

La tendinopathie rotulienne est une pathologie très fréquente chez le sportif (75% des cas) et notamment chez le volleyeur. La population cible concerne principalement les hommes jeunes de 20 à 30 ans avec une prévalence de 40 à 45%. En effet, il existerait une prédisposition génétique chez le sexe masculin.

Ce sont essentiellement les exercices d'impulsion et de pliométrie qui sont responsables de la fragilisation du tendon rotulien. [50] [51] [52]

Selon une autre étude prospective réalisée dans deux centres hospitaliers, la prévalence du jumper's knee chez les volleyeurs d'élite ayant participé à cette étude est de 32 à 45%. [53]

L'étude épidémiologique menée par la Fédération hospitalière de médecine et chirurgie du Sport du CHU de Montpellier a permis de mettre en évidence des facteurs de risque intrinsèques tels que l'âge, le niveau sportif, la raideur musculo-tendineuse des ischio-jambiers ou bien une insuffisance musculaire du muscle quadriceps. On peut citer également des facteurs extrinsèques : surface de jeu trop rigide, dureté de l'entraînement, une mauvaise hydratation, prise de médicaments pouvant fragiliser le tendon (fluoroquinolones : antibiotiques, statines, corticoïdes), chaussures inadaptées... [50] [54]

III.1.2.4.2) Etiologie

Comme évoqué précédemment, il apparait évident que le traumatisme va concerner les avant-postes tels que le passeur ou les attaquants fortement sollicités dans les sauts et impulsions.

Le jumper's knee concerne la partie proximale du tendon rotulien ou patellaire situé sous la rotule. Les mouvements brutaux à répétition, la sollicitation excessive et les sauts vont être à l'origine de micro-ruptures. [54] [55] [56]

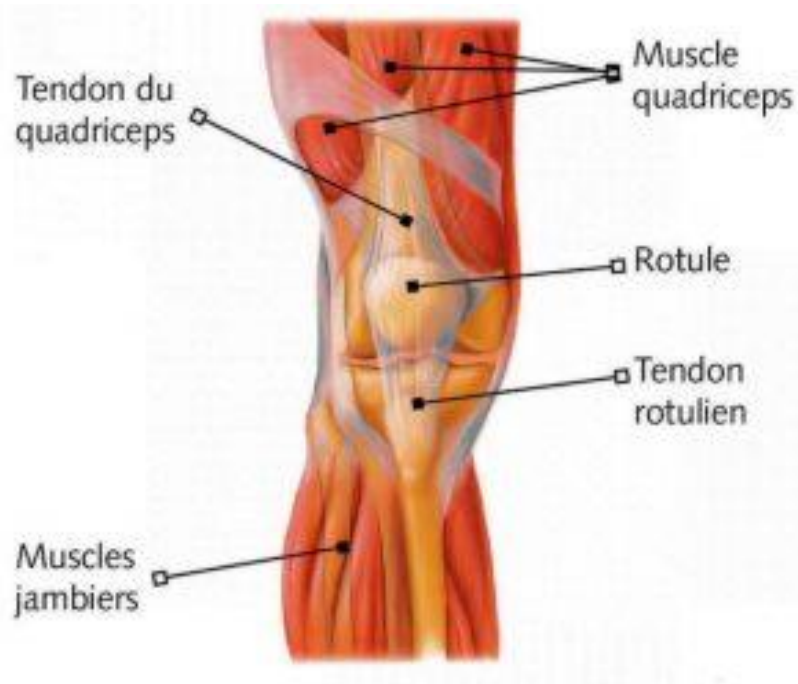


Fig. 77 : Tendon rotulien

C'est une pathologie silencieuse, invalidante pour le sportif qui impose un arrêt prolongé de l'activité sportive ainsi qu'une thérapeutique adaptée pour obtenir de bons résultats. Néanmoins son traitement reste difficile. La première thérapeutique va reposer sur la mise en place de procédures préventives et l'identification des premiers symptômes ainsi que des populations à risque. [50] [55]

III.1.2.4.3) Physiopathologie

III.1.2.4.2.1) Rappels sur la structure du tendon

Le tendon permet d'ancrer les muscles squelettiques aux os grâce à son élasticité et sa forte résistance mécanique. Il se compose majoritairement de tissu conjonctif fibreux (collagène, eau, fibres...). C'est la composition en collagène du tendon et son diamètre qui vont conditionner sa force de résistance.

Le tendon est une structure dynamique qui transfère la force des muscles vers les os. De ce fait, lors d'un effort musculaire ce dernier est soumis à de nombreuses contraintes. Cependant, il est doué de remaniement permanent lui permettant de retrouver sa structure initiale.

Lorsque le tendon est soumis à des forces d'étirement, on peut distinguer 3 phases :

- Phase I : Le tendon est soumis à une tension progressive. A ce stade, le phénomène est réversible.
- Phase II : La tension augmente progressivement pour atteindre une phase de plateau : les fibres composant le tendon sont tendues à leur maximum physiologique (4% d'élongation).
- Phase III : Au-delà de cette zone de plateau, on assiste à une déformation irréversible du tendon avec des micro ruptures. Si le phénomène d'élongation se poursuit, on peut voir apparaître des lésions macroscopiques voire la rupture du tendon. [54]

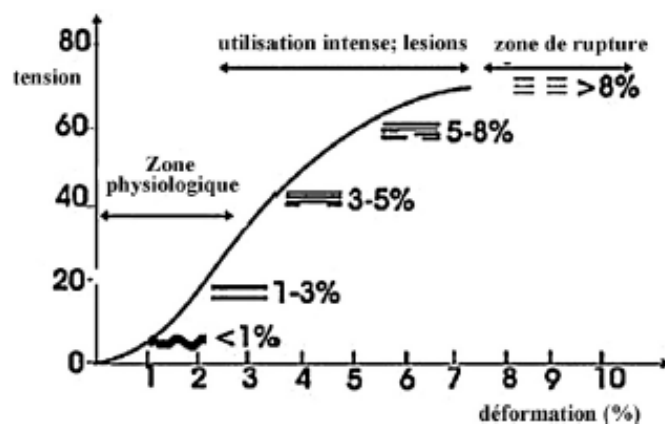


Fig. 78 : Courbe stress contraintes d'après Rees et Al

III.1.2.4.2.2) Evaluation clinique et diagnostic

La recherche de la lésion va essentiellement reposé sur l'interrogatoire.

➤ Signes cliniques

La tendinopathie rotulienne est silencieuse de ce fait son diagnostic est souvent tardif. On retrouve :

- Présence d'une douleur du tendon : on parle de « *triade douloureuse* » à la palpation, à l'étirement et à la contraction,
- Limitation de l'activité sportive avec +/- douleur associée avant, pendant, après l'effort ou dans la vie courante. [51] [54] [57]

➤ Classifications des tendinopathies

On peut différencier plusieurs classifications existantes en fonction de la gravité de la lésion, la plus connue étant la classification de Blazina et al. modifiée par Leadbetter et al. celle de Feretti ou bien encore la classification de Nirschi. (Voir **Annexe 9**) [52]

Ces différents types de classification vont prendre en compte différents paramètres tels que : la douleur du patient liée ou non à la pratique d'une activité sportive, la durée du traumatisme, la présence de signes inflammatoires etc...

➤ Le Score VISA-P

Le Score VISA-P (Victorian Institute of Sport Assessment-Patella) mis en place par l'institut sportif Victorian de Melbourne permet d'évaluer la sévérité de la tendinopathie patellaire. Il se présente sous forme de questionnaire avec huit items permettant d'apprécier les douleurs dans différentes positions et activités sportives ou non. Un score élevé correspond à une personne saine ou asymptomatique, en revanche un score faible correspond à une tendinopathie sévère.

Il est important de souligner que le score VISA-P n'a pas d'utilité diagnostique et que le test n'est pas réalisable chez les patients physiquement inaptes. (Voir **Annexe 10**) [53] [58]

III.1.2.4.4) Imagerie

La réalisation d'imageries va permettre de réaliser des diagnostics d'exclusion.

La radiographie va exclure toute ostéochondrose chez l'enfant (maladie de Sinding Larsen Johansson et maladie d'Osgood-Schlatter), calcification de l'apex rotulien ou épaissement du tendon chez l'adulte. [51]

L'échographie va permettre de mettre directement en évidence la lésion du tendon. En effet, sur les clichés on peut voir un épaissement hypoéchogène (renvoi des ondes faibles) du tendon proximal et une hyperhémie intra et péri-ligamentaire vu sur doppler énergie. [56]

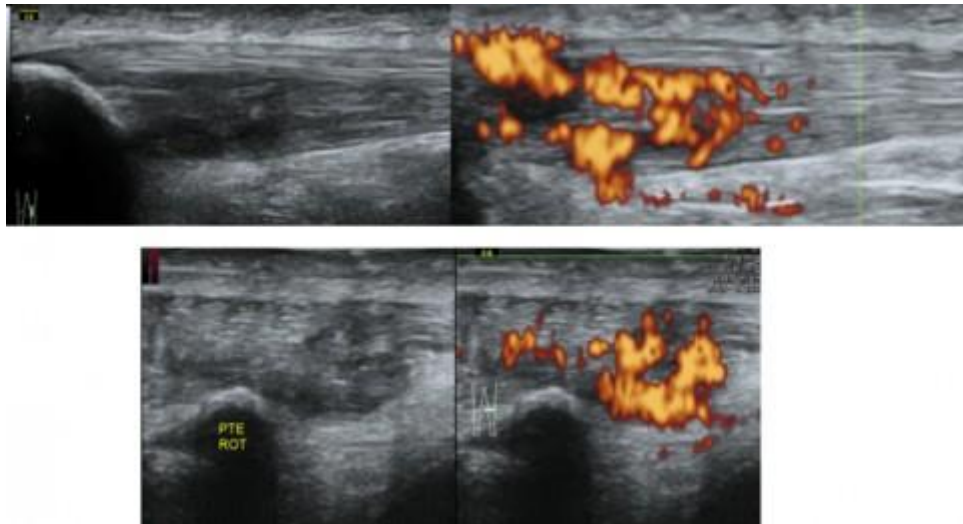


Fig. 79 : Doppler énergie du tendon rotulien en plan sagittal en haut et axial en bas

La réalisation d'une IRM reste rare. On a recours à cette dernière pour confirmer le diagnostic ou si la lésion nécessite une intervention chirurgicale. [51]

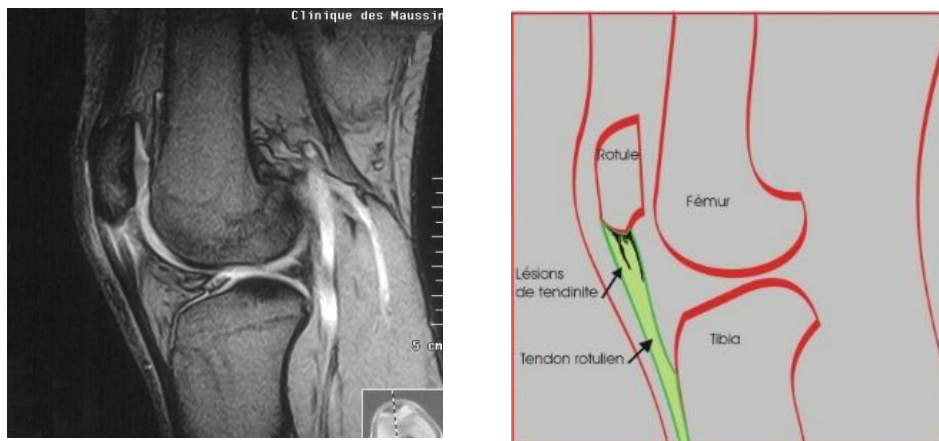


Fig. 80 : Imagerie IRM du tendon rotulien

III.1.2.4.5) Traitement [56]

Le traitement chirurgical n'est envisageable que chez le sportif de haut-niveau : on se limitera à la mise au repos du sportif avec prise concomitante d'AINS +/- antalgiques associés à des séances de kinésithérapie.

III.1.2.5) Lésions méniscales

III.1.2.5.1) Rappels anatomiques : les ménisques

Les ménisques sont des structures présentes dans l'articulation du genou : ils se situent entre le fémur et le tibia. Un ménisque se compose de plusieurs segments antérieur, moyen et postérieur ainsi que de cornes antérieure et postérieure. [59]

Ils sont constitués de cartilage fibreux, eau, fibroblastes, chondrocytes et différents types de collagènes. Les fibres de collagènes sont disposées de manière :

- Radiales principalement en surface et plus rarement en profondeur : perpendiculaire au bord méniscal,
- Circonférentielles (longitudinales) en profondeur : parallèle au bord méniscal. [60]

Les ménisques sont au nombre de deux :

- Ménisque interne ou médial en forme de C, le plus stable et intimement relié à la capsule articulaire :
 - Partie antérieure reliée en avant à **l'insertion tibiale du LCA** et à la partie antérieure du ménisque latéral via un **ligament transverse**
 - Partie moyenne reliée étroitement au **LLI**
 - Partie postérieure reliée au ligament **poplité oblique**
- Ménisque externe ou latéral en forme de O, le plus mobile :
 - Partie antérieure : fixé en arrière **au pied du LCA** et relié au ménisque interne par un **ligament transverse**
 - Partie moyenne : Il n'y a aucun lien direct entre le ménisque et le **tendon poplité** ainsi que le **LLE**
 - Partie postérieure : relié au **ligament poplité** arqué et au **ligament ménisco-fémoral postérieur** [59] [60]

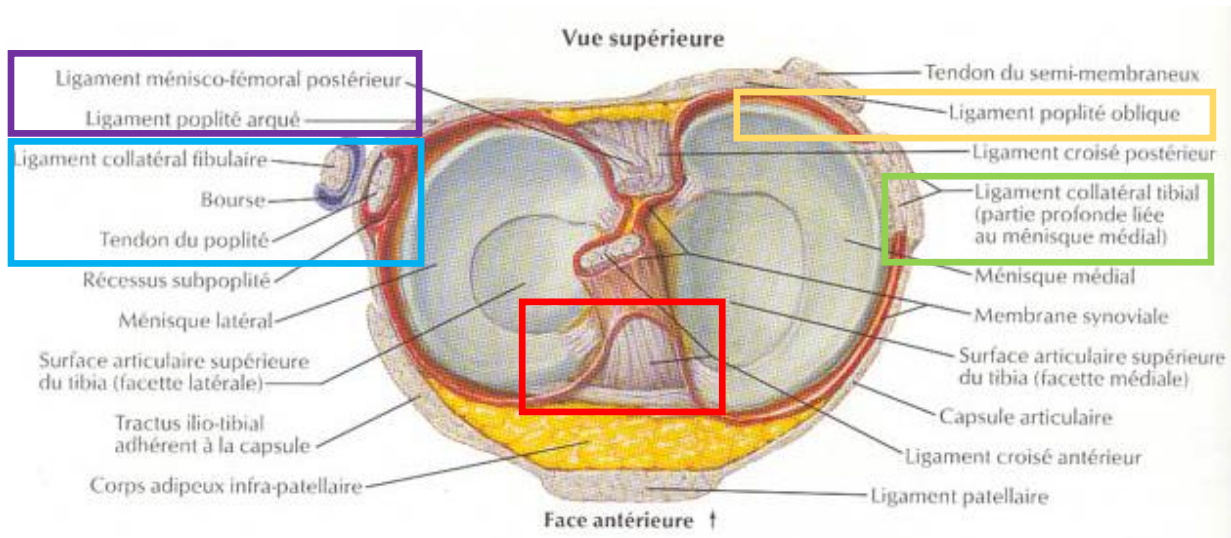


Fig. 81 : Les ménisques interne et externe

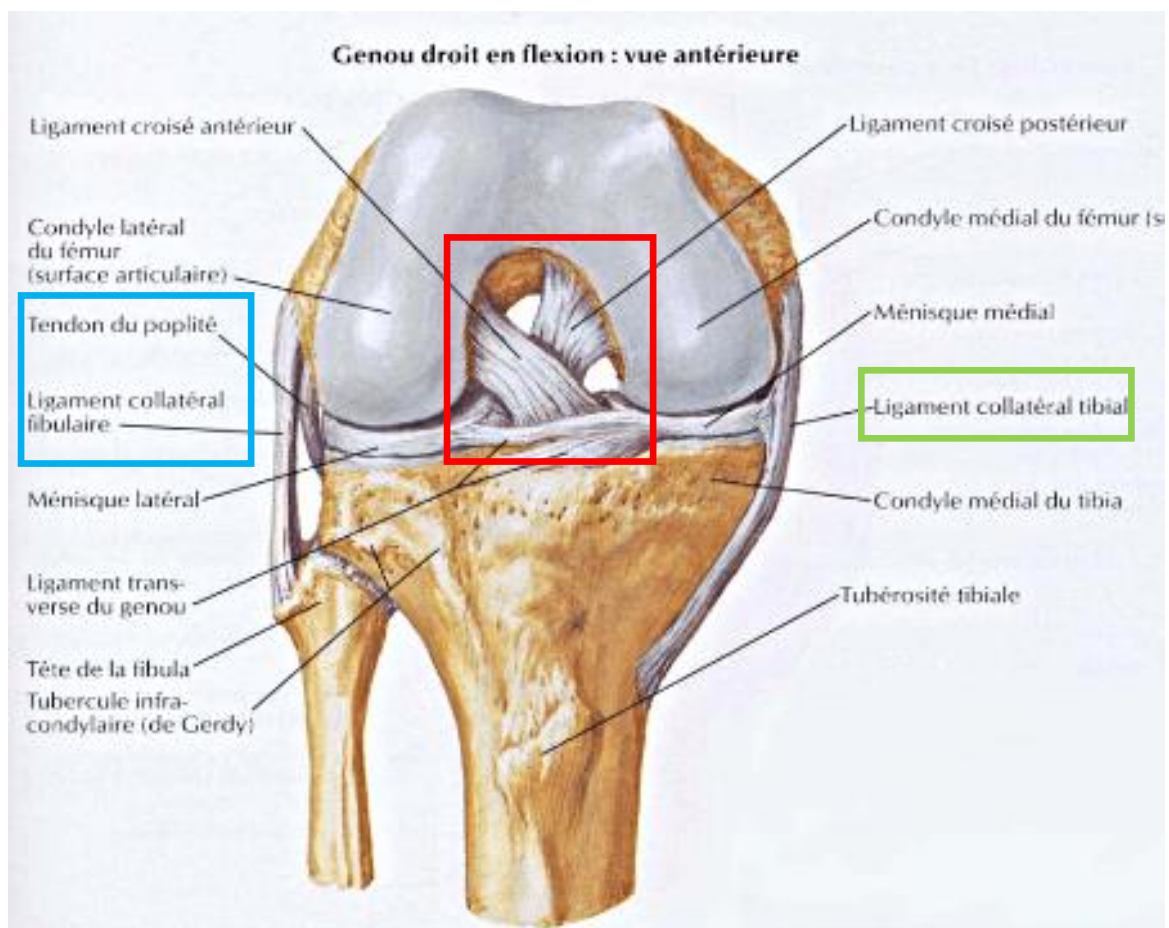


Fig. 82 : Vue antérieure de genou droit en flexion

Les fonctions des ménisques sont multiples :

- Transmission des charges :
 - Lorsque le genou est en extension, les ménisques supportent 50% de charge
 - En flexion à 90°, les ménisques supportent 85% de charge
- Amortisseur : leur composition permet un bon amorti des chocs.
- Stabilisateur de l'articulation : stabilité antéro-postérieure et congruence
- Lubrification de l'articulation [59] [60] [61]

III.1.2.5.2) Epidémiologie

Les lésions méniscales concernent essentiellement les adultes avec une incidence plus importante chez l'homme (9,0 chez l'homme et 4,2 chez la femme). Ce traumatisme est rarement isolé et survient généralement après un traumatisme sportif (38 à 50% des cas), le plus souvent une rupture du LCA. [60] [62]

Selon l'étude menée sur 120 sportifs sur une période de 6 ans, on remarque que 20% des sujets (compétitions et loisirs confondus) présentent des lésions méniscales isolées. On rapporte essentiellement des atteintes du ménisque interne (76% soit 91 cas sur 120 sportifs) [62]

Il faudra rechercher un lien causal entre lésion méniscale et lésion du LCA. [59]

III.1.2.5.3) Etiologie

Le volley-ball étant essentiellement un sport de pivot, les mécanismes lésionnels vont faire intervenir des mouvements de varus ou valgus forcé avec ou sans rotation avec +/- atteinte du LCA. Néanmoins, ce sont les microtraumatismes répétés (chocs avec ou sans contact, réceptions, plonges et sauts) qui sont principalement à l'origine de cette lésion isolée, on parle de syndrome d'hypersollicitation. [61]

III.1.2.5.4) Physiopathologie

III.1.2.5.4.1) Les lésions méniscales

Il existe plusieurs types de lésions méniscales, nous nous intéresserons uniquement aux lésions traumatiques :

- **Lésion radiaire, « bec de perroquet »** : souvent retrouvée dans la partie médio-interne ou postéro-interne du ménisque +/- lésion ligamentaire. Si la lésion radiaire n'est pas soignée, elle évolue en « bec de perroquet »

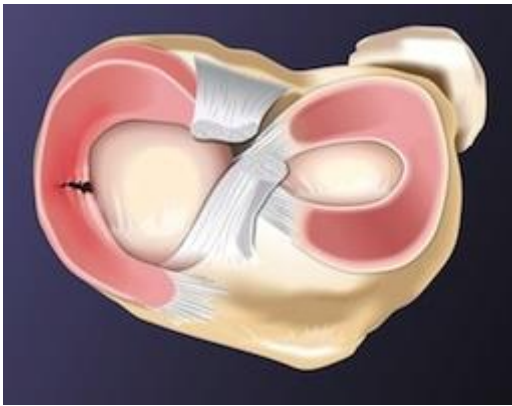


Fig. 83 : Lésion radiale

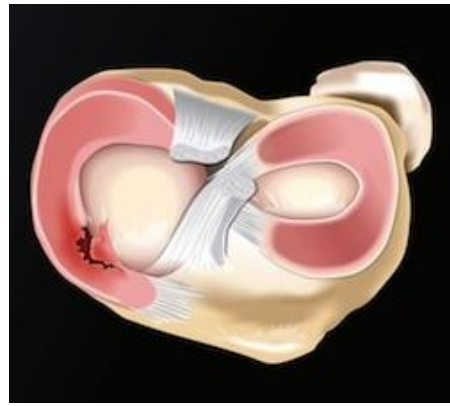


Fig.84 : Lésion en « bec de perroquet »

- **Lésion longitudinale, « Anse de seau »** : le plus souvent due à une rotation du genou +/- lésion ligamentaire. Cette lésion peut s'étendre et évoluer vers une « Anse de seau » voire jusqu'à la luxation de cette dernière. [59] [60]

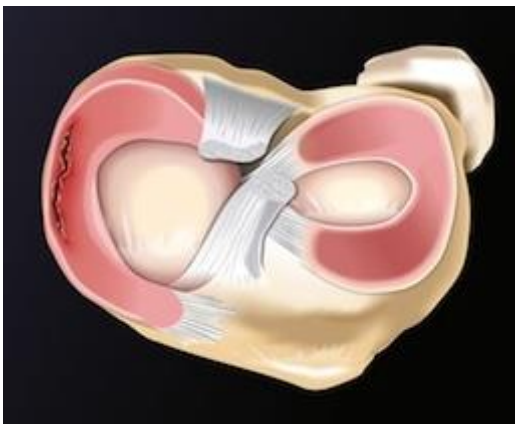

Fig. 85 : Lésion longitudinale

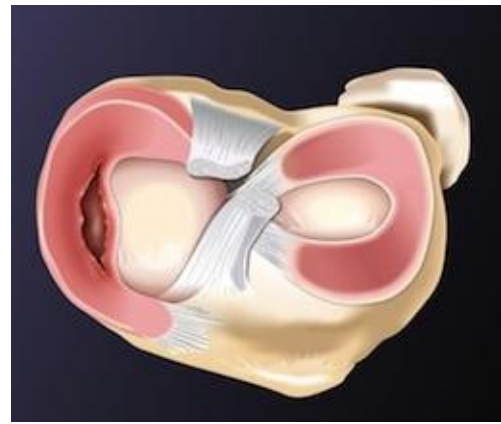


Fig. 86 : Lésion en « anse de seau »

III.1.2.5.4.2) Examen clinique et diagnostic

➤ Signes cliniques

L'interrogatoire et les circonstances lésionnelles vont faire partie intégrante du diagnostic. La symptomatologie est la suivante :

- **Blocage articulaire** +++
- **Dérobement** +++
- **Epanchement (hydarthrose, hémarthrose)** +++
- Douleur vive à la palpation et lors de la sollicitation (manœuvre de MacMurray positive et Test d'Apley positif)
- Craquement
- Gonflement, œdème. [59] [60] [62]

➤ Manœuvre de MacMurray

Le patient est en position allongé sur le dos. L'opérateur va saisir le talon du patient d'une main et l'interligne fémoro-tibiale de l'autre puis réaliser des mouvements de flexion/extension + rotation (mouvement de valgus pour explorer le ménisque médial et un mouvement de varus pour le ménisque latéral). Le test est alors considéré comme positif si le patient ressent une douleur vive associée à un claquement au niveau de l'interligne fémoro-tibiale. [42] [59] [60] (voir Vidéo 4)

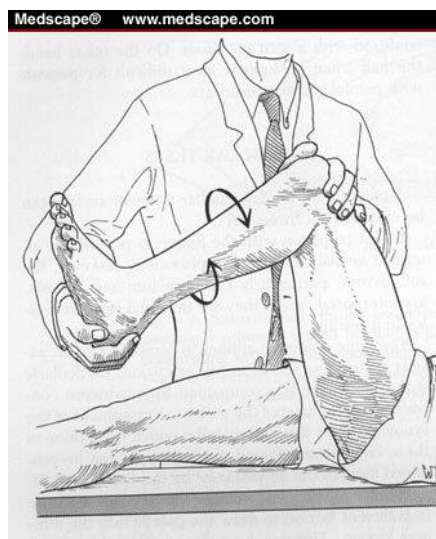

Fig. 87 : Test de MacMurray

➤ Test d'Apley

Le test d'Apley est réalisé sur un patient allongé en position ventrale. L'opérateur va placer le genou en position fléchie à 90° puis il va ensuite exercer une compression du tibia sur le fémur associé à un mouvement de rotation externe (pour explorer le ménisque médial) et interne (pour le ménisque latéral). Le test est positif si le patient ressent une douleur. [42] [59] [60] (voir Vidéo 5)

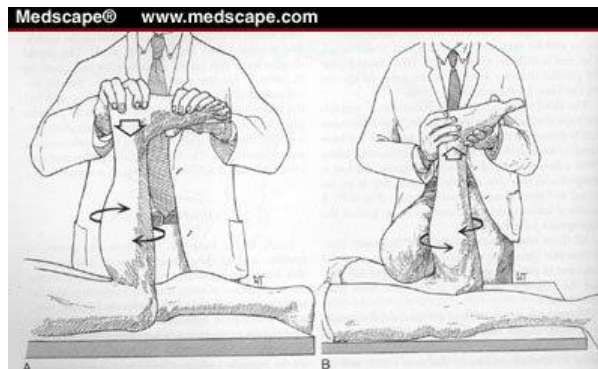


Fig. 88 : Test d'Apley

III.1.2.5.5) Imagerie

En premier lieu, on réalisera un examen radiologique du genou de face et profil afin d'exclure toutes fractures ou luxation. Cet examen ne permet pas de mettre en évidence la lésion méniscale mais seulement d'exclure toute autre lésion.

C'est l'IRM qui va permettre d'affirmer la nature, la localisation et le type de lésion. Cet examen va également permettre d'explorer l'intégrité des différents ligaments, en particulier le LCA.

L'arthroscopie n'est pas réalisée en systématique mais elle permet une bonne visualisation des lésions et joue un rôle important dans l'opération des lésions. [59] [60]

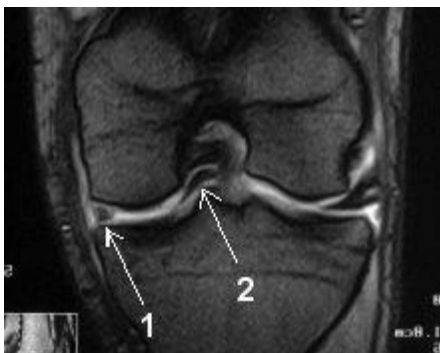

Fig. 89 : Anse de seau luxée

(1 : ménisque résiduel, 2 : anse de seau luxée)

III.1.2.5.6) Traitement

Il est important de noter que le ménisque est une structure partiellement vascularisée, de ce fait sa cicatrisation est donc possible. La vascularisation est très dense dans les parties périphériques (on parle de zone rouge/rouge ou zone 1) et se raréfie ensuite vers le centre (zone rouge/blanc = zone moyenne ou zone 2 et zone blanc/blanc = zone centrale ou zone 3). [60]

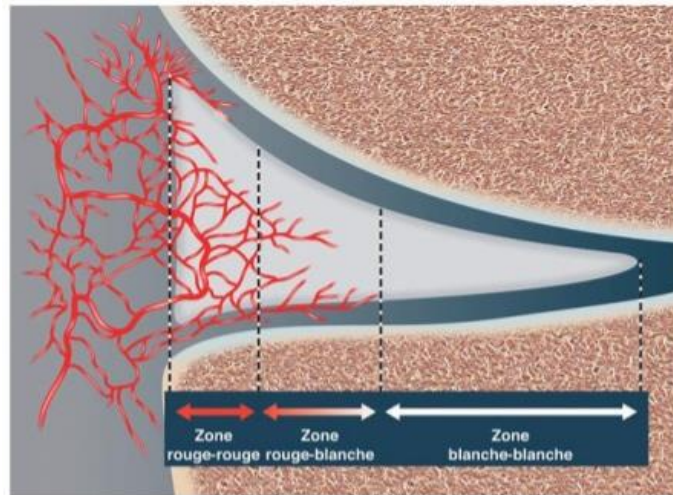


Fig. 90 : Vascularisation du ménisque

Pour le traitement des lésions méniscales, il faudra prendre en compte plusieurs facteurs avant de mettre en place une méniscectomie :

- Le type de lésion, sa localisation (zone rouge, blanche, vascularisée)
- La clinique
- Les lésions associées
- Le temps d'immobilisation du patient

➤ Guérison spontanée sans geste chirurgical

Pour les petites lésions méniscales périphériques (< 5-10mm), une méniscectomie n'est pas envisageable. La cicatrisation est souvent spontanée, en revanche le patient ne devra pas pratiquer une activité physique importante. [59] [60]

➤ Suture méniscales ou réparation méniscale sous arthroscopie

Le geste chirurgical concerne les lésions périphériques vascularisées > 1cm lorsque la cicatrisation spontanée est impossible. Cet acte peut être associé ou non à une réparation ligamentaire (LCA, LCP...). La suture est réalisée à « ciel ouvert » ou sous arthroscopie selon la lésion. Le patient est immobilisé durant 3 semaines sans appui, en revanche la reprise de l'activité sportive est à proscrire durant 3 à 6 mois. Des séances de kinésithérapie sont envisageables.

On peut également avoir recours à des allogreffes de ménisque. [59]

➤ Méniscectomie sous arthroscopie

La méniscectomie est mise en place lorsque la lésion impliquée se situe dans une zone non vascularisée du ménisque. Elle peut être totale ou partielle : l'acte consiste à extraire le fragment lésionnel mobile ou la lésion en dégénérescence du ménisque sous arthroscopie. Après méniscectomie, le patient devra être immobilisé pendant plusieurs semaines (2 à 3 semaines) et la reprise de l'activité physique ne sera rendue possible qu'au bout de 3 à 6 semaines. Ces périodes peuvent varier et vont dépendre du patient et de son taux d'activité physique. [59] [60]

La scapula ne possède pas d'attache vraie avec la cage thoracique : elle n'est pas considérée à propre dit comme une articulation. Elle se compose :

- d'un corps fin composé de fosse sub-scapulaire et supra/infra-épineuse,
- d'un col portant une cavité glénoïde s'articulant avec l'humérus,
- d'un épine scapulaire imposante se prolongeant jusqu'à la clavicule grâce à l'acromion,
- de nombreuses saillies : angle inférieur/supérieur, processus coracoïde, épine, acromion. [64]

III.2.1.1.2) Aspect ligamentaire

Les différents ligaments de l'épaule, le bourrelet glénoïde (= amortisseur) et la capsule articulaire participent à la stabilisation passive de l'articulation.

Les principaux ligaments sont :

- Le ligament coraco-acromial liant l'acromion et le processus coracoïde de la scapula
- Le ligament coraco-claviculaire composé du ligament trapézoïde et conoïde qui lie la clavicule et le processus coracoïde
- Le ligament coraco-huméral liant le processus coracoïde à la tête de l'humérus
- Ligaments capsulaires entourant la capsule articulaire : ligaments gléno-huméral inférieur, moyen et supérieur. [65]

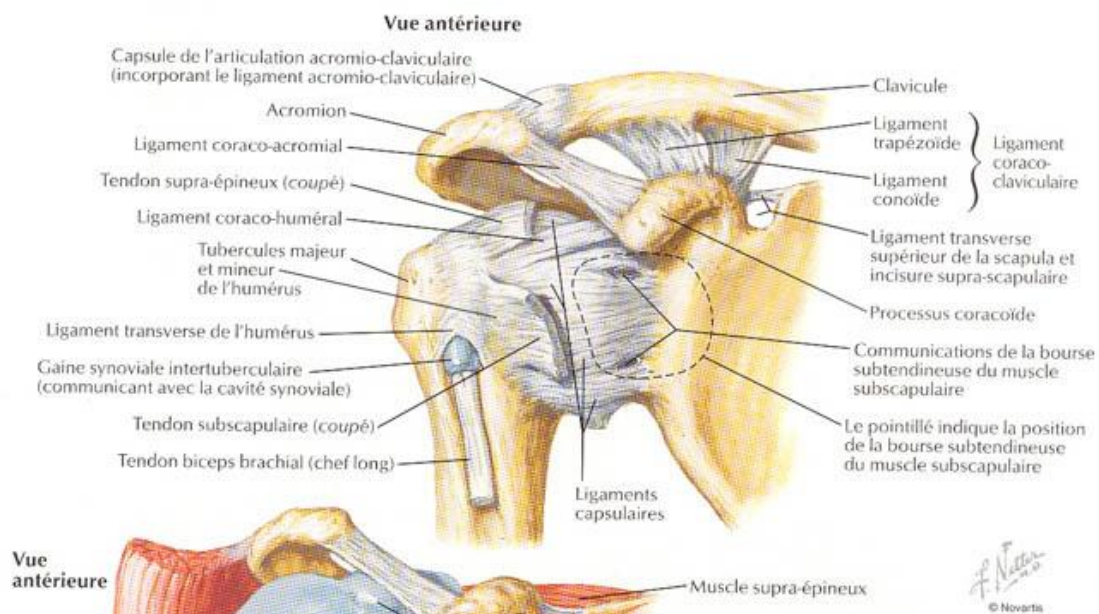


Fig. 93 : Ligaments de l'épaule vue antérieure

III.2.1.1.3) Aspect musculaire

Comme on peut le voir sur les Fig. 91 et 92, la scapula est le siège de multiples insertions musculaires.

La stabilisation active est réalisée par les muscles qui prennent leur origine :

- Au niveau postérieur :
 - Supra-épineux (abducteur) : situé au-dessus de l'épine scapulaire dont le tendon supra-épineux s'insère sur la tête humérale (tubercule majeur)
 - Infra-épineux (Adduction et rotation externe) : situé sous l'épine scapulaire dont le tendon s'insère au niveau de la tête humérale
 - Petit rond (Adduction et rotation externe) : prend son origine au niveau du bord latéral de la scapula et dont le tendon se termine au niveau de la tête humérale
 - Grand rond (adduction et rotation interne).
- Au niveau antérieur :
 - Sub-scapulaire (adducteur) : situé dans la fosse sub-scapulaire se termine au niveau du tubercule mineur de la tête humérale
 - Le muscle deltoïde (abducteur) : prend son origine sur l'acromion et la clavicule et se termine au niveau de la tubérosité deltoïdienne de l'humérus

Le complexe de la coiffe des rotateurs se compose de quatre tendons : sub-scapulaire, supra-épineux, infra-épineux et petit rond. C'est ce complexe qui nous intéressera tout particulièrement en traumatologie. (Voir **Annexe 11**) [64] [66]

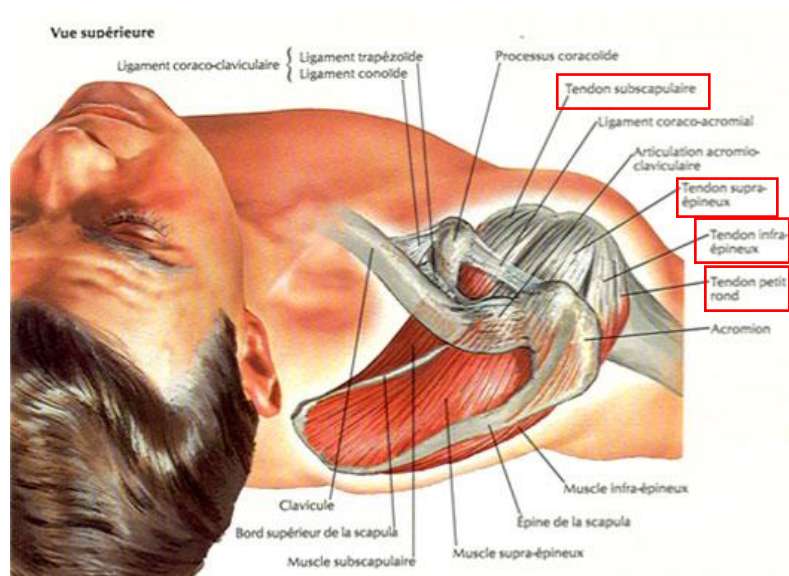


Fig. 94 : La coiffe des rotateurs

Il existe d'autres groupes de muscles intervenant dans l'articulation scapulo-thoracique qui se projettent au niveau scapulaire :

- Trapèze
- Grand rhomboïde
- Petit rhomboïde
- Dentelé antérieur
- Petit pectoral
- Elévateur de la scapula [64]

III.2.1.1.4) Mouvements de l'épaule

L'articulation gléno-humérale de l'épaule possède de grandes amplitudes de mouvements :

- Mouvements d'adduction/abduction
- Mouvements de flexion/extension
- Rotation externe/interne (voir **Annexe 11**)

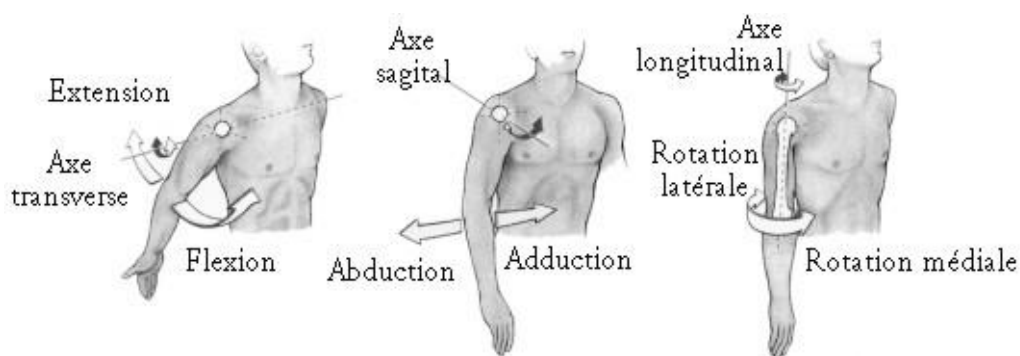


Fig. 95 : Mouvements de l'épaule

L'« articulation scapulo-thoracique » peut également réaliser des mouvements :

- d'élévation/abaissement
- adduction/abduction
- Rotation vers le haut/vers le bas (voir **Annexe 11**) [66]

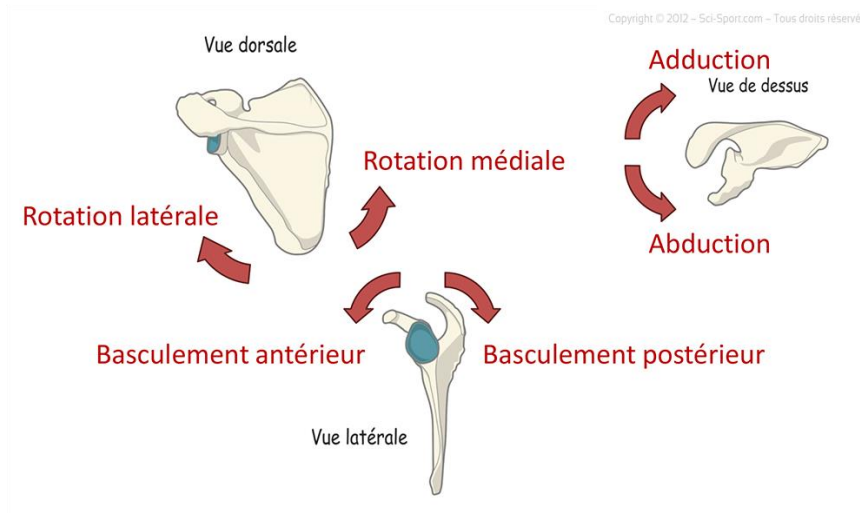


Fig. 96 : Mouvements de la scapula

Il est important de souligner que les pathologies de l'épaule peuvent être plus ou moins associées les unes aux autres. En effet, un traumatisme peut modifier la cinétique de l'épaule et ainsi engendrer d'autres lésions. [67]

III.2.1.2) Les lésions SLAP

III.2.1.2.1) Epidémiologie

Il faut savoir que cette affection est un motif de consultation fréquent en traumatologie du sport. Elle touche principalement les jeunes sportifs masculins (moins de 30 ans) pratiquant un sport avec armement du bras à très haut-niveau. [67] [68]

III.2.1.2.2) Etiologie

Une lésion SLAP peut résulter :

- d'une chute du sportif sur le moignon de l'épaule,
- d'un geste violent de grandes amplitudes,
- de la réception d'une chute via le membre supérieur,
- de microtraumatismes répétés. [67] [68] [70]

Au volley-ball, c'est principalement le mouvement d'armé du bras lors du smash de l'attaque ou des services qui sont incriminés. Ce sont des mouvements qui demandent une intensité, vitesse et amplitude élevées.

Comme nous l'avons vu précédemment (*Partie II.2.5.4) L'attaque*), le geste d'attaque ou du service se décompose en plusieurs mouvements :

1. Phase d'armement du bras (épaule en rotation externe, abduction et rétropulsion de la scapula),
2. Phase d'accélération rapide : le bras d'attaque est monté le plus haut possible pour frapper le ballon d'un mouvement sec et puissant vers l'avant et vers le bas
3. Phase de décélération : perte de vitesse du mouvement, notamment lorsque la main vient frapper le ballon [69] [71]

Il ne faut pas oublier que ce geste fait intervenir le corps entier : la force d'impulsion est générée par les membres inférieurs et le tronc. Il existe un réel transfert d'énergie cinétique de l'épaule vers le membre supérieur. [71]

III.2.1.2.3) Physiopathologie

III.2.1.2.3.1) Le bourrelet glénoïdien (ou labrum glénoïdien)

Le labrum est un cartilage fibreux se situant dans la glène de l'articulation gléno-humérale.

Sa composition et sa fonction sont similaires à celle des ménisques du genou. Il se compose de différentes parties plus ou moins adhérentes à la glène et participe à la stabilisation passive de l'articulation.

Son anatomie varie en fonction de la zone :

- Large, volumineux et adhérent : zone postérieure et inférieure
- Fin et libre : en se rapprochant de la zone supérieure
- Adhérent : zone antérieure et en se rapprochant de la zone inférieure

Il est important de souligner que cette morphologie est variable d'un individu à l'autre. [70]

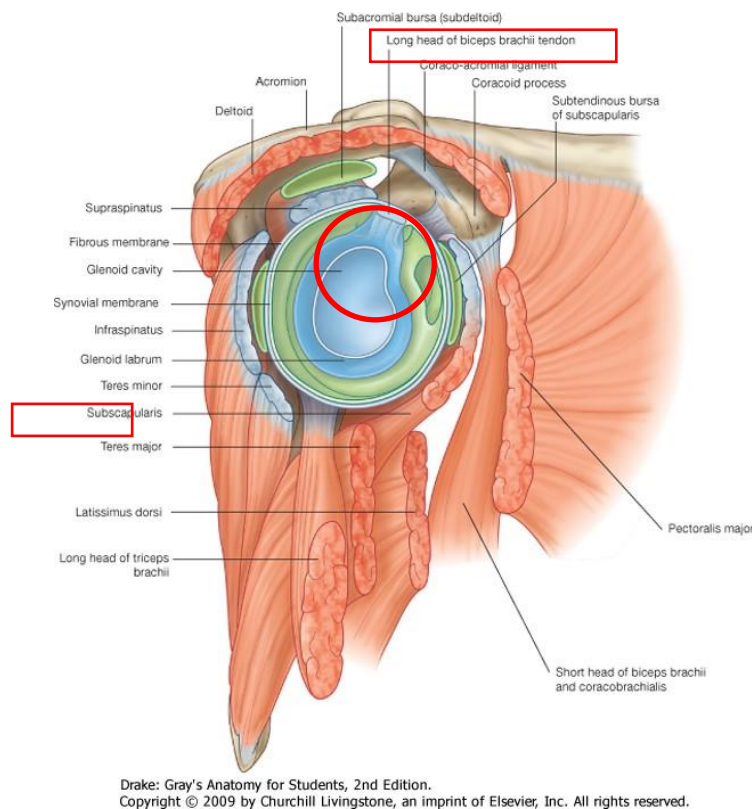


Fig. 97 : Labrum glénoïdien





Comme on peut le voir sur la Fig. 97, la zone supérieure du labrum glénoïdien est étroitement liée au tendon du long biceps. De ce fait, la lésion pourra intéresser également ce dernier. [70]

III.2.1.2.3.2) La lésion SLAP

La lésion SLAP correspond à une « avulsion du labrum et du tendon de la longue portion du biceps de leur insertion glénoïdienne ». [70]

Les lésions SLAP sont au nombre de 8, mais celles intéressant la partie supérieure du labrum sont les SLAP I, II, III et IV décrites par Snyder. La lésion peut être antérieure, postérieure ou combinée avec plus ou moins atteinte du tendon du long biceps.

La lésion SLAP de type II est la plus courante et aboutit à l'arrachement et à la désinsertion du biceps au niveau labral. [72] [73]

Type	Description	Aspect	Traitement	difficulté chirurgicale / suites opératoires	fréquence
Type 1	Arrachement du bourrelet glénoïdien antérieur et/ou postérieur		Régularisation sous arthroscopie	assez simple suites rapides	très fréquentes souvent dégénératives
Type 2	Désinsertion du long biceps		Réinsertion du long biceps sous arthroscopie/ Ténotomie du long biceps*	assez complexe suites longues	Relativement fréquentes Traumatisme
Type 3	Anse de seau supérieure sans désinsertion du biceps		Résection de l'anse sous arthroscopie	assez simple suites rapides	Rares Traumatisme
Type 4	Anse de seau supérieure avec clivage du long biceps		résection de l'anse +/- Suture long biceps	assez complexe suites longues si suture long biceps	Rares Traumatisme

* Si patient âgé ou très peu actif

Fig. 98 : Différents types de lésions SLAP

➤ Signes cliniques

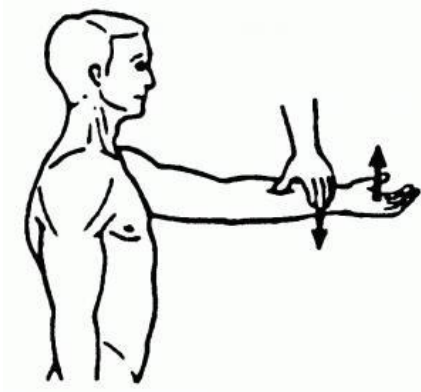
Il est évident que l'examen clinique repose sur interrogatoire minutieux (âge du patient, degré et niveau d'activité physique, localisation des douleurs et ancienneté).

L'apparition des symptômes est souvent peu évocatrice. Le sportif ressent d'abord une contracture au niveau de l'épaule n'imposant pas forcément l'arrêt de l'activité physique en cours. Par la suite, une douleur antéro-postérieure chronique peut s'installer associée à une raideur, des blocages, des ressauts et surtout une sensation décrite comme un « bras mort » engourdi. [67] [72] [73]

➤ Diagnostic et exploration fonctionnelle

Test de Speed - Palm up test

Il permet de tester la longue portion du biceps ou rechercher une rupture de la coiffe des rotateurs.



Le patient est debout. Le bras est placé à 90° avec la paume de la main tournée vers le haut. L'opérateur va alors exercer une force vers le bas pendant que le patient résiste. (Voir Vidéo 6)

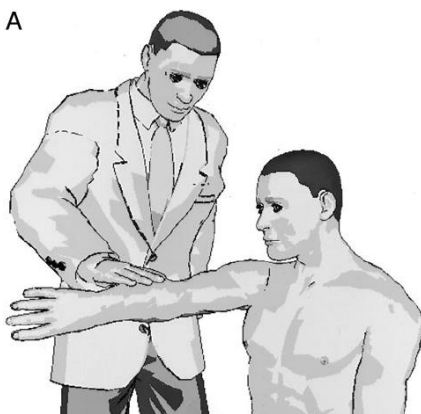
Ce test permet de mettre en évidence une douleur au niveau de l'épaule testée mais aussi une rupture du long biceps si le patient a du mal à résister. [72]

Fig. 99 : Palm up test

Test de O'Brien

Ce test permet de mettre en évidence une SLAP lésion antérieure.

La position du patient est similaire à celle du palm up test : le patient est debout et place ses bras à 90°. En revanche, les épaules doivent être examinées à 20° adduction ainsi qu'avec une rotation interne à 90° (c'est-à-dire que le pouce doit pointer vers le bas).



Le praticien va alors exercer une pression vers le bas au niveau des poignets auxquelles le patient devra résister. (Voir Vidéo 7)

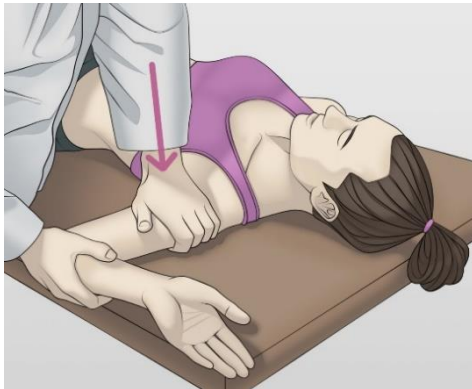Le test est positif si le patient ressent une douleur au niveau antérieur de l'épaule. [70] [72] [73]

Fig. 100 : Test de O'Brien

Relocation test de Jobe

Ce test permet de mettre en évidence une SLAP ou une instabilité de l'épaule

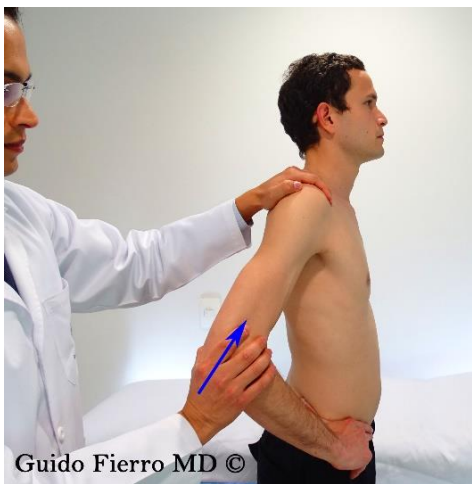Le patient est allongé sur le dos, le bras est placé en abduction à 90° ainsi que le coude fléchi à 90°. L'opérateur va alors exercer une pression antéro-postérieure avec sa main au niveau de l'articulation gléno-humérale. (Voir Vidéo 8)



Le test est dit positif si la douleur ressentie par le patient diminue lorsque l'opérateur exerce la pression. La douleur est alors postérieure dans le cas d'une SLAP et antérieure pour une instabilité. [70] [72]

Fig. 101 : Relocation test de Jobe

Anterior slide test – Test de Kibler



Le patient place ses mains sur ses hanches, les pouces en arrière. L'opérateur va se placer derrière le patient, une main sur l'épaule pendant que l'autre main exerce un mouvement antéropostérieur (d'avant en arrière). Le patient va générer une résistance durant l'opération. (Voir Vidéo 9)

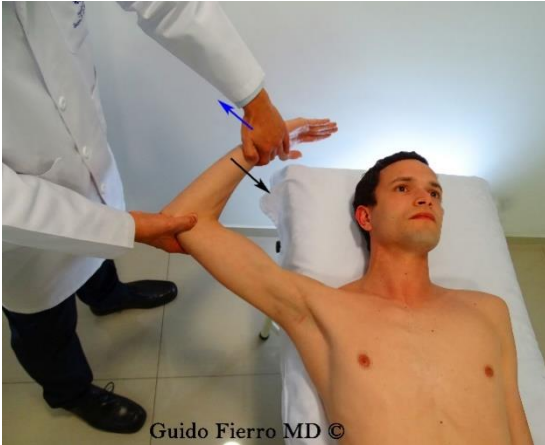Le test est positif s'il induit l'apparition de douleurs. [70] [72] [73]

Fig. 102 : Anterior slide test

Test de Kim ou test de mise en charge du biceps

Ce test permet de mettre en évidence une SLAP lésion.

Le patient est allongé sur le dos, les bras placés en abduction à 120° et coude fléchi à 90°. L'opérateur va prendre le poignet du patient d'une main et le coude de l'autre puis il va réaliser



une résistance en mouvement de rotation externe pendant que le patient fléchi son coude. (Voir Vidéo 10)

Si le patient ressent une douleur alors le test est positif.

[70] [72] [73]

Fig. 103 : Test de Kim

III.2.1.2.4) Imagerie

Comme pour les examens précédents, la radiographie ne permettra pas de mettre en évidence la lésion SLAP, en revanche on pourra vérifier la présence d'arrachements osseux ou fractures.

Ce sont l'IRM, l'arthroscanner et l'arthroscopie qui sont plus spécifiques.

L'arthroscanner est réalisé avec injection d'un produit de contraste qui va mettre en évidence la désinsertion du bourrelet glénoïdal. [70]

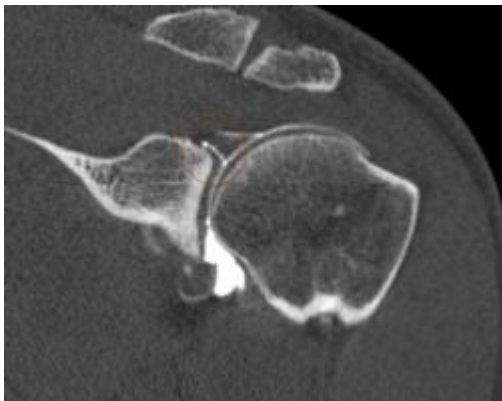


Fig. 104 : SLAP lésion vue
sous arthroscanner

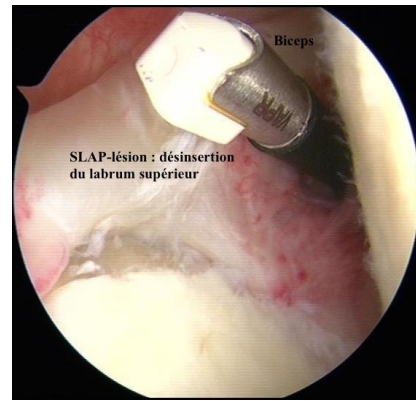


Fig.105 : SLAP lésion vue
sous arthroscopie

L'arthroscopie permet de définir le ou les types de lésions de manière plus sensible.

III.2.1.2.5) Traitement

Le traitement est majoritairement chirurgical et se fait à l'aide de suture sous arthroscopie.

Le patient est alors immobilisé grâce à une attelle coude au corps (Ex : Le gilet® Thuasne, Scapulis®) pendant environ quatre semaines. Une rééducation est prévue également pour pouvoir récupérer une bonne mobilité.

Le sportif ne pourra reprendre son activité sportive qu'à partir de 3 à 4 mois avec des lancers faibles. Au bout de 6 mois, le sportif pourra effectuer des lancers de grandes amplitudes. [72]

[73]

III.2.1.3) Conflit sous-acromial

III.2.1.3.1) Epidémiologie

La pathologie du conflit sous-acromial va concerner deux types de population de sportifs :

- Sportifs jeunes : ce sont les sportifs de haut-niveau qui utilisent leur épaule de manière excessive (hyper-utilisation),
- Sportifs âgés : chez ce type de sportif, la douleur est intensifiée par la pratique sportive. Elle se caractérise surtout par une usure et dégénérescence progressive du tendon. [74]

III.2.1.3.2) Etiologie

Comme nous l'avons vu précédemment, l'épaule est une articulation peu congruente mais douée de grande liberté de mouvements.

C'est le mouvement répétitif d'armer du bras en abduction, rotation externe qui est responsable du conflit sous-acromial du sportif. Ce conflit résulte de frottements répétitifs du tendon supra-épineux sur la structure acromiale. Si les tendons de la coiffe ne remplissent plus leur rôle de maintien de l'articulation (notamment de la tête humérale au niveau de la glène), on assiste alors à un syndrome de conflit. [74]

Ce sont essentiellement les postes attaquants et serveurs qui vont souffrir de ce type de pathologie.

III.2.1.3.3) Physiopathologie

III.2.1.3.3.1) La coiffe des rotateurs

Comme traité précédemment dans la partie III.2.1.1.3) Aspect musculaire, nous avons vu que le complexe de la coiffe des rotateurs est composé de quatre tendons et muscles correspondants :

- sub-scapulaire,
- supra-épineux,
- infra-épineux
- et petit rond. [64] [66] [75]

La coiffe des rotateurs joue un rôle essentiel dans le recentrage et la stabilité de l'épaule mais aussi la stabilité de la tête humérale au niveau de la glène. [75] [76]

Il existe également des bourses séreuses qui jouent un rôle de glissement et d'amortisseur :

- Sous-acromio-delhoïdienne : elle sépare la coiffe des rotateurs de la voûte acromio-coracoïdienne.
- Sous-coracoïdienne : située sous le processus coracoïde.

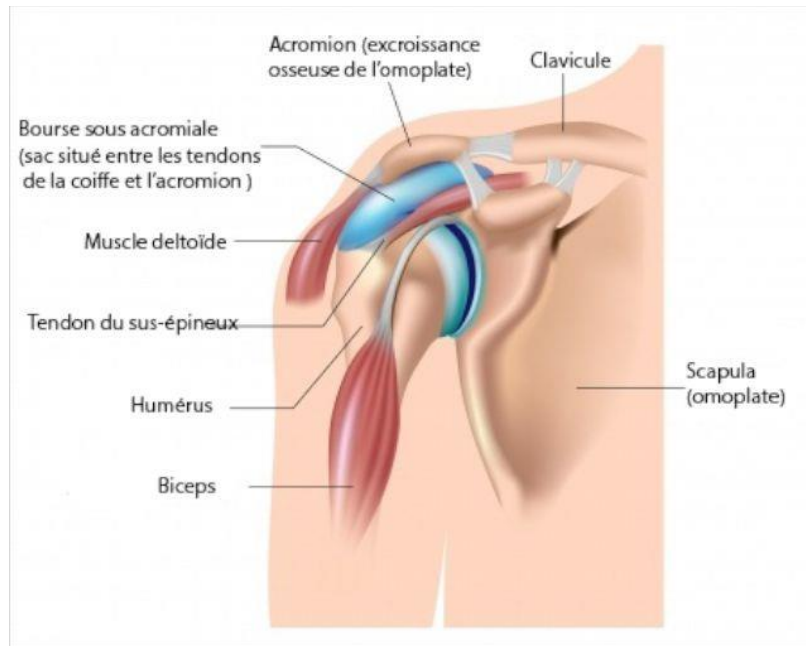
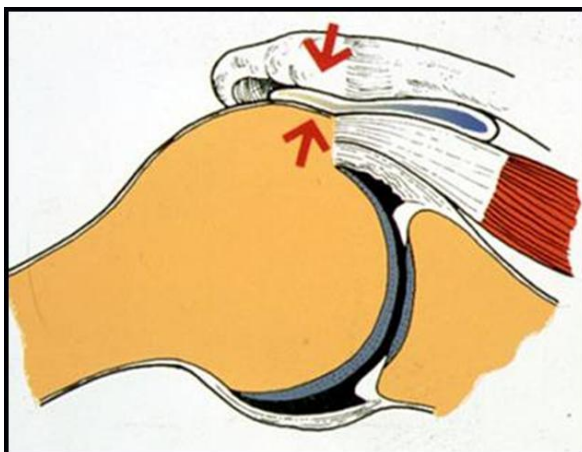


Fig. 106 : Bourse sous-acromiale

III.2.1.3.3.1) Le conflit sous-acromial



C'est une forme de tendinite du supra-épineux principalement. L'affliction tendineuse est liée aux frottements répétés du tendon au niveau du bec acromial et du ligament acromio-coracoïdien. [77]

Cette pathologie peut-être plus ou moins associée à d'autres tendinopathies ou bursites (= inflammation d'une bourse séreuse).

Fig. 107 : Conflit sous-acromial et bursite

Plusieurs mécanismes peuvent être responsables de ce conflit :

- La forme de l'acromion : En effet, Bigliani et Morisson ont proposé une classification selon la forme de l'acromion plat, courbe ou crochue. La forme crochue est une forme dite « agressive » qui favoriserait une lésion au niveau de la coiffe de rotateurs. [74] [77]

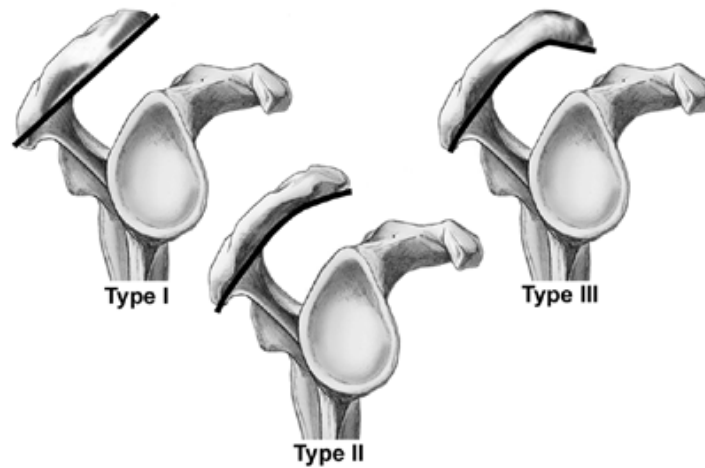


Fig. 108 : Types d'acromion

- Une hyper utilisation de l'épaule : dans les sports d'armer, le mouvement d'abduction, rotation externe accentué va créer une instabilité antérieure chronique aboutissant à un défaut de centrage de l'humérus au niveau de la glène. On retrouve alors le mécanisme décrit précédemment avec frottements des tendons de la coiffe sur la voûte acromio-coracoïdienne.
- Un déséquilibre au niveau des muscles de la coiffe : Ce déséquilibre va aboutir au décentrage de la tête humérale au niveau de la glène créant un conflit. [74]
- Dégénérescence tissulaire progressive du tendon liée à l'âge. [67]



Fig. 109 : Armer du bras en rotation externe

Tout comme la tendinopathie patellaire, on va distinguer plusieurs stades de lésion du tendon allant de l'inflammation simple à la rupture partielle voire complète. [74]

➤ Signes cliniques

Le signe évocateur sera une douleur localisée au niveau de l'acromion et pouvant irradier vers le bras et le cou. Il existe rarement un traumatisme inaugural. C'est la répétition des mouvements de grande amplitude qui est à l'origine de l'usure progressive des structures tendineuses. [67] [74] [76]

Neer a proposé une classification des différents stades de cette lésion :

- Stade I (réversible) : correspondant à une bursite sous-acromiale accompagnée d'œdème et micro-hémorragies. Elle concerne le sportif jeune (moins de 25 ans).
- Stade II : C'est la tendinite associant des douleurs chroniques lors de la réalisation des mouvements pendant la pratique sportive (adultes entre 25 et 40 ans).
- Stade III : correspondant à la rupture du tendon et concernant les adultes de plus de 40 ans. [74] [75] [76]

➤ Diagnostic et exploration fonctionnelle

On va réaliser différents tests fonctionnels pour vérifier les amplitudes de mouvement de l'articulation et rechercher une douleur lors de l'exécution des mouvements.

Pour cela, trois tests seront réalisés : Tests de Neer, Hawkins et Yocum.

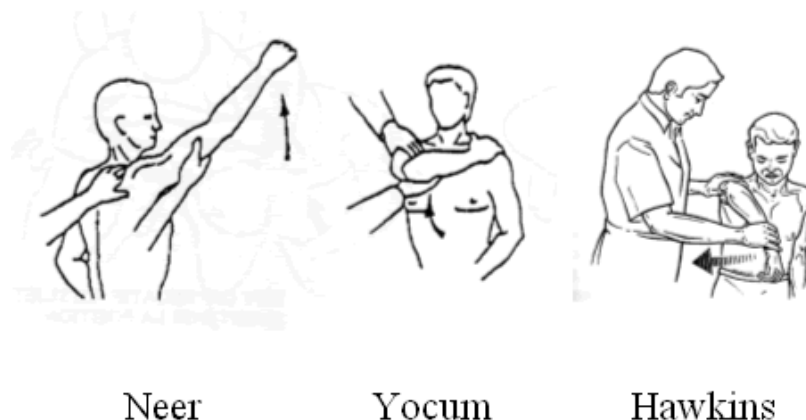


Fig. 110 : Tests du conflit sous-acromial

Signe de Neer :

Le patient est en position debout. L'opérateur va placer :

- une main sur l'épaule du patient (permettant d'éviter l'élévation de l'épaule)
- son autre main il va réaliser un mouvement d'antépulsion du bras, c'est-à-dire que le bras va être amené vers l'avant et élevé progressivement (la paume de la main dirigée vers le bas).

Le test est positif si une douleur est mise en évidence entre 60° et 120°. [75] [78] (Voir Vidéo 6)

Signe de Hawkins :

Le patient est debout. L'opérateur va effectuer une élévation du bras vers l'avant à 90°. Le coude doit également être fléchi à 90°. Enfin l'opérateur va réaliser un mouvement de rotation interne.

Le test est positif si douleur. [75] [78] (Voir Vidéo 11)

Signe de Yocum :

Le patient va positionner sa main sur l'épaule inverse, le bras positionné à 90°. Le patient va devoir soulever son bras alors que l'opérateur va exercer une force sur ce dernier.

Le test est positif si douleur. [75] [78] (voir Vidéo 6)

III.2.1.3.4) Imagerie

En premier lieu, il faut réaliser des radiographies de face et de profil :

- Le cliché de profil sera particulièrement intéressant pour distinguer le type d'acromion, on parle de « cliché de Lamy ».
- Le cliché de face va permettre de mesurer l'espace sous-acromial. Si ce dernier est inférieur à 7mm alors on a à faire à une rupture de la coiffe.
- On peut rechercher également une potentielle calcification du tendon mise en évidence sur un cliché de face.

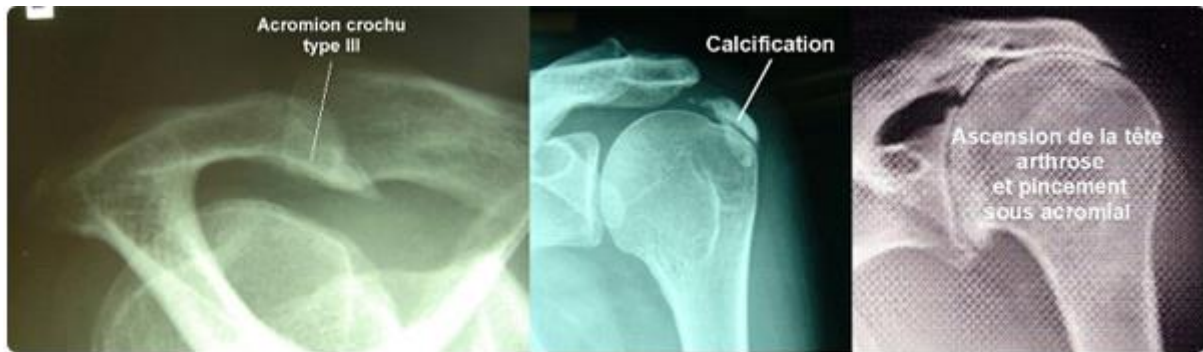

Fig. 111 : Radiographie de l'épaule

L'échographie donne une meilleure exploration de l'état de la bourse sous-acromio-deltoïdienne et des tendons de la coiffe.

L'IRM est envisageable en cas de doutes. [67] [74] [75] [78]

III.2.1.3.5) Traitement

Le traitement de première intention repose sur la prise d'antalgiques et d'anti-inflammatoires de type AINS ainsi que sur le repos de l'articulation. Néanmoins, la décision thérapeutique va dépendre de l'âge et du niveau sportif du patient.

Le traitement des tendinites simples ou bursites ne requiert pas d'acte chirurgical, une rééducation par kinésithérapie est généralement suffisante. On peut avoir recours à des injections de corticoïdes si besoin.

Le traitement des lésions tendineuses partielles va reposer sur l'acromioplastie qui correspond à une résection de l'acromion et du ligament acromio-coracoïdien pour donner un espace suffisant aux structures tendineuses.

Concernant les ruptures de la coiffe, on a recours à une réinsertion du tendon ou à une reconstruction du tendon si cela est possible.

La chirurgie va concerner essentiellement les sportifs jeunes avec une activité sportive intense. La mise en place d'un acte chirurgical sera bénéfique pour limiter l'apparition d'arthrose. Elle est rarement indiquée chez le sujet âgé. [67] [74] [75] [78]

III.2.1.4) Lésion du nerf supra-scapulaire

III.2.1.4.1) Epidémiologie

Cette pathologie concerne essentiellement les sports où le bras est fortement sollicité : volley-ball, tennis, escrime...

On estime que ce syndrome représente entre 0,4 et 2% des douleurs de l'épaule. [79] [80]

III.2.1.4.2) Etiologie

Ce sont les gestes de service smashé et flottant, smash et plongeon qui sont essentiellement à l'origine de cette lésion. Tout comme le conflit sous-acromial c'est l'armer du bras allié à des mouvements répétitifs qui sont responsables de cette pathologie. [79] [81]

III.2.1.4.3) Physiopathologie

III.2.1.4.3.1) Le nerf supra-scapulaire

Le nerf supra-scapulaire prend naissance au niveau de la colonne vertébrale et plus particulièrement dans la partie cervicale en C5-C6. Le nerf se projette ensuite au niveau de la fosse supra-épineuse en passant par l'incisure scapulaire en dessous du ligament transverse scapulaire supérieur.

Son rôle est essentiellement moteur : il innerve le muscle supra-épineux et infra-épineux ; mais il possède également un rôle sensitif (bourse sous-acromiale, capsule articulaire etc...).

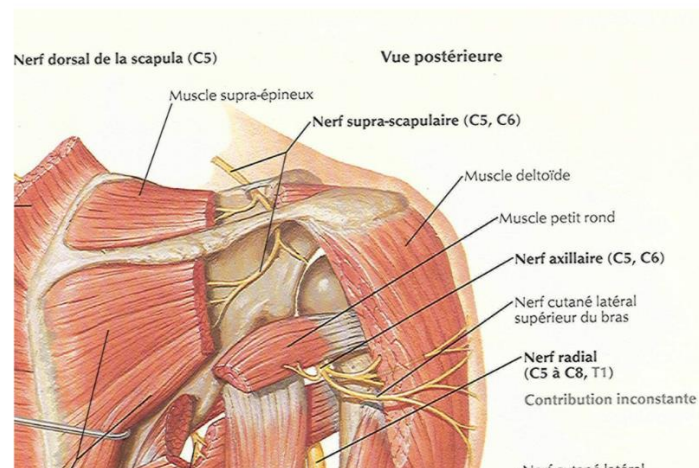


Fig. 112 : Trajet du nerf supra-scapulaire

III.2.1.4.3.2) Lésion du NSS

C'est une lésion neurologique due à la compression du nerf supra-scapulaire au niveau de l'incisure scapulaire ou de l'épine scapulaire. Les causes de compression sont multiples :

- Epaissement inflammatoire du nerf supra-scapulaire
- La morphologie de l'incisure scapulaire
- Le cisaillement du nerf par le ligament transverse scapulaire supérieur
- L'hypertrophie du muscle sub-scapulaire
- La présence d'un kyste qui comprime le nerf

Ce sont les mouvements répétitifs, violents de grande amplitude d'armer du bras qui vont exercer une tension importante sur le nerf supra-scapulaire, créant ainsi des microtraumatismes et favorisant sa compression. Cette atteinte neurologique peut être plus ou moins associée à d'autres lésions (coiffe des rotateurs...). [79] [82]

➤ Signes cliniques

Cette pathologie est souvent asymptomatique et passe souvent inaperçue. Sa découverte est souvent fortuite : le patient consulte pour des douleurs inaugurales ou chroniques à l'épaule. Ces dernières sont le plus souvent localisées au niveau postérieur.

On peut également mettre en évidence une limitation des mouvements, des imprécisions et une fatigabilité rapide de l'épaule lors de la pratique sportive. [67] [79] [82]

➤ Diagnostic et exploration fonctionnelle

On constate une douleur à la palpation par pression au niveau de l'incisure scapulaire.

On peut mettre en évidence un déficit des amplitudes de mouvement notamment la rotation externe et l'abduction. Bien entendu, il faudra réaliser un diagnostic comparatif avec le deuxième bras. [67] [79] [83]

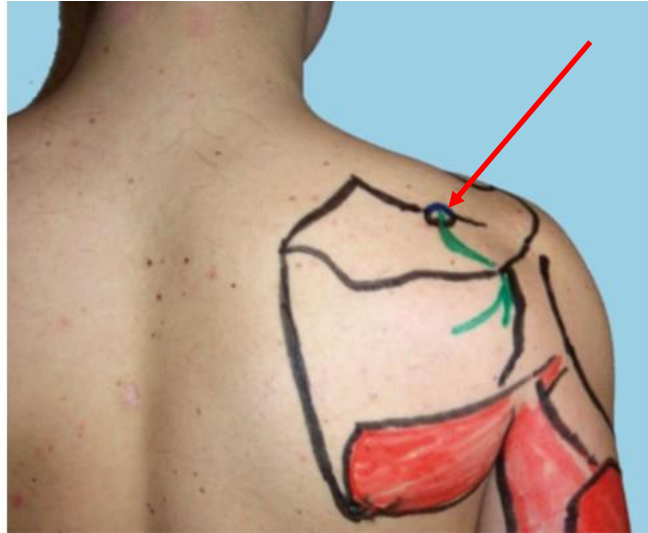


Fig. 113 : Passage du nerf supra-scapulaire dans l'incisure scapulaire

Plus rarement, on peut mettre en évidence visuellement une amyotrophie du muscle supra-épineux mais surtout infra-épineux. Celle-ci n'est visible qu'après plusieurs semaines. [79] [82] [83]

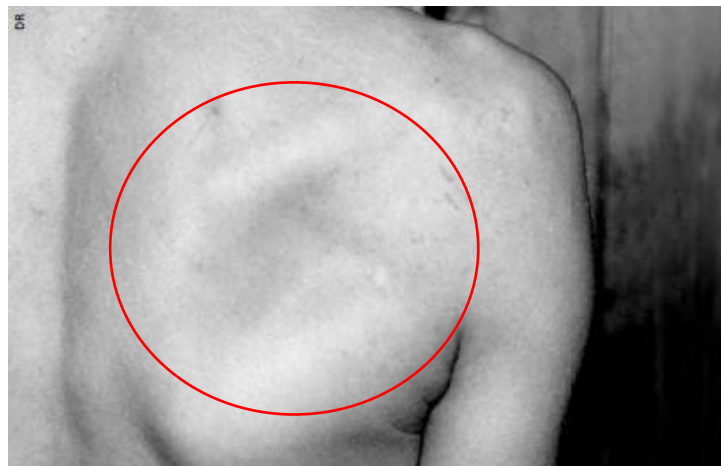
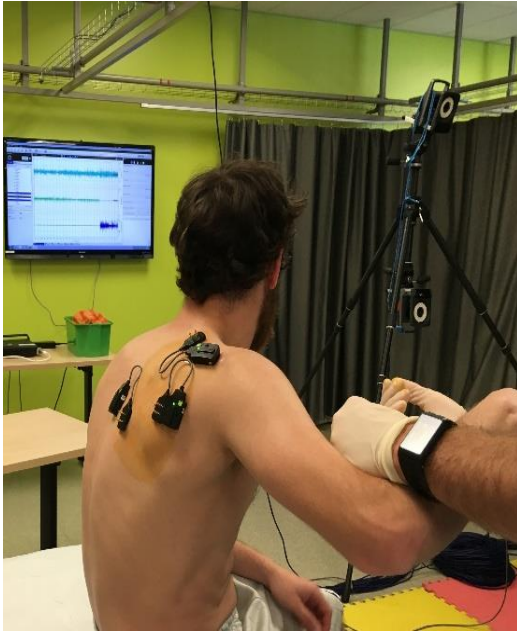
Fig. 114 : Amyotrophie du muscle infra-épineux

On peut également réaliser un « cross adduction test » : le patient va fléchir son bras à 90° et réalisé un mouvement d'adduction horizontale maximale. (Voir Vidéo 12) [79] [83]

III.2.1.4.4) Bilan électrologique et imagerie

➤ Electromyogramme



On peut réaliser un électromyogramme (EMG) pour évaluer le fonctionnement des nerfs et des muscles. On positionne des électrodes au niveau de la peau du patient : ces dernières vont envoyer un faible courant pour exciter les fibres nerveuses. On crée ainsi ce que l'on appelle un influx nerveux artificiel jusqu'au muscle, puis on va récolter la réponse musculaire grâce à des capteurs placés sur la peau du patient. Les données sont informatisées et récoltées sur un écran qui va permettre de réaliser un tracé. Lors d'une atteinte du nerf supra-scapulaire on observera une anomalie du tracé. [84]

Fig. 115 : EMG de l'épaule

Cependant même si l'EMG est normal, il ne faut pas exclure une atteinte du nerf supra-scapulaire. [79]

➤ IRM

L'IRM semble être l'examen de choix permettant de mettre en évidence l'œdème musculaire signant la compression du nerf, l'atrophie des muscles ou la présence de kyste comprimant le nerf. [79] [82] [83]

Si besoin, on peut réaliser d'autres examens complémentaires comme : l'échographie, le scanner, la radiographie mettant en évidence la morphologie de l'incisure scapulaire mais également les potentiels kystes. [79] [82]

III.2.1.4.5) Traitement

Le traitement de base préconise du repos associant la prise d'antalgiques et d'anti-inflammatoires par voie orale. L'éviction du ou des gestes douloureux est essentielle pour le sportif durant une durée de 4 à 6 semaines pour un sportif jeune et de 4 à 6 mois pour un sénior. Des infiltrations locales de corticoïdes sont envisageables si la lésion est diagnostiquée précocement.

La rééducation précoce par kinésithérapie va être l'élément essentiel du traitement.

En cas d'échec, on peut envisager un traitement chirurgical par neurolyse : c'est-à-dire en libérant le nerf de ses contraintes. [67] [79] [82]

III.2.2) La main et le poignet

III.2.2.1) Rappels anatomiques

III.2.2.1.1) Les os de la main [85]

La main possède trois groupes osseux :

- Le carpe qui regroupe les os du poignet disposés sur deux rangées
- Les métacarpes qui correspondent à la paume de la main
- Les phalanges qui correspondent aux doigts

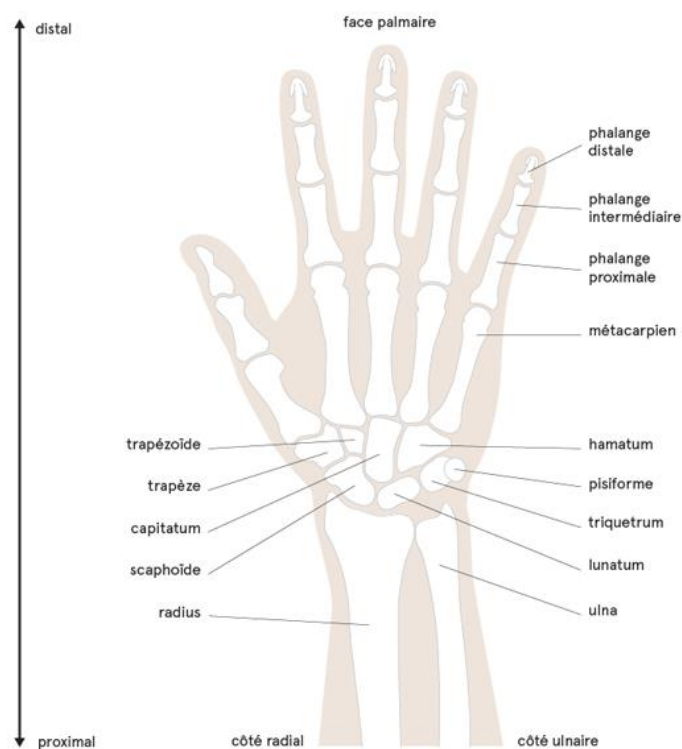


Fig. 116 : Les os de la main

Le carpe est composé de huit os disposés sur deux rangées :

- Première rangée : elle s'articule avec les os de l'avant-bras c'est-à-dire le radius et l'ulna
 - Scaphoïde
 - Lunatum
 - Triquetum
 - Pisiforme

- Deuxième rangée : elle s'articule avec les os du carpe
 - Trapèze
 - Trapézoïde
 - Capitatium
 - Hamatum

Les métacarpes sont numérotés de I à V en partant du pouce. La tête des métacarpes est saillante lorsque les poings sont fermés.

Les phalanges sont numérotées de I à V tout comme les métacarpes. Elles se composent de trois parties à l'exception du pouce qui n'en possède que deux :

- Phalange proximale
- Phalange moyenne (sauf pour le pouce)
- Phalange distale

III.2.2.1.2) Aspect ligamentaire

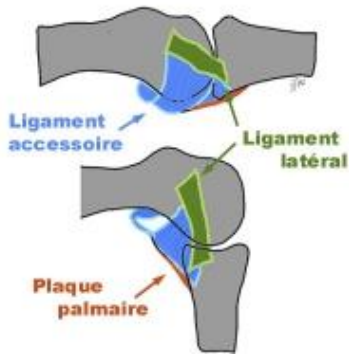
Le premier métacarpien et la phalange proximale du pouce sont reliés par deux ligaments latéraux : radial (LLR) et ulnaire (LLU) qui se composent tout deux :

- D'un ligament principal : tendu en flexion, relâché en extension qui assure la stabilité latérale en flexion
- D'un ligament accessoire : qui se comporte à l'inverse du ligament principal et qui assure également un rôle de stabilité. [86]



Fig. 117 : Ligaments de l'articulation MCP

Lors d'une immobilisation du pouce, il est alors essentiel de mettre le pouce en position fléchie à 90 degrés pour éviter la rétractation définitive des ligaments latéraux.



Il existe également une plaque palmaire fibro-cartilagineuse qui s'insère de la tête distale du métacarpien au niveau de la base de la première phalange. Les ligaments latéraux viennent s'insérer au niveau de cette plaque par le ligament accessoire. [85] [86]

Fig. 118 : La plaque palmaire et les ligaments

Les articulations inter-phalangiennes possèdent également deux ligaments latéraux et une plaque palmaire qui participe à la stabilisation de l'articulation. Néanmoins ces articulations ne possèdent pas de grandes amplitudes de mouvements. La stabilisation de l'articulation pourra donc se faire en extension sans aucun risque de rétraction des ligaments latéraux. [85]

III.2.2.1.3) Aspect musculaire [85]

De nombreux muscles interviennent dans la stabilité de la main et du pouce, on peut les classer en plusieurs catégories (voir **Annexe 12**) :

Muscles fléchisseurs extrinsèques : ce sont des muscles qui naissent au niveau du bras et de l'avant-bras pour se projeter au niveau de la main. Ils jouent essentiellement un rôle de flexion et d'adduction :

- Fléchisseur commun superficiel des doigts
- Fléchisseur commun profond des doigts
- Long fléchisseur du pouce

Muscles extenseurs : comme leur nom l'indique ils vont participer aux mouvements d'extension des doigts et du pouce :

- Extenseur commun des doigts
- Extenseur propre de l'index
- Extenseur propre du 5^{ème} doigt

Muscle thénariens : les muscles thénariens concernent essentiellement l'articulation du pouce. Ils interviennent principalement dans les mouvements de flexion, abduction/adduction comme leur nom l'indique. Ils sont au nombre de quatre :

- Court abducteur du pouce
- Opposant du pouce
- Court fléchisseur du pouce
- Adducteur du pouce

Muscles interosseux : situés entre les métacarpiens. Il existe deux groupes :

- Dorsaux : interviennent dans le mouvement d'écartement des doigts
- Palmaires : interviennent dans le rapprochement des doigts

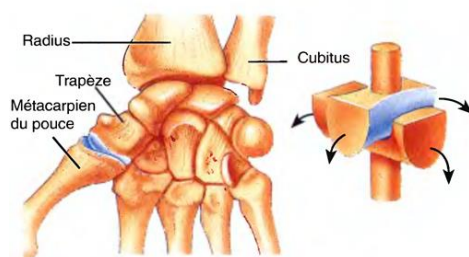
Les muscles interosseux interviennent également dans la flexion de la PM et l'extension de l'IPP et IPD.

Muscle hypothénariens : ils ont tous principalement une action de flexion

- Abducteur du 5^{ème} doigt
- Court fléchisseur du 5^{ème} doigt
- Opposant du 5^{ème} doigt
- Court palmaire

III.2.2.1.4) Les mouvements des différentes articulations du pouce et des doigts [85]

L'articulation trapézo-métacarpienne du pouce est une articulation dite en « selle » qui permet de grandes amplitudes de mouvements dans le plan frontal et sagittal. Cette articulation se compose d'une partie convexe (1^{er} métacarpien) et d'une partie concave (Os du trapèze) qui viennent s'emboîter l'une dans l'autre.



e) Articulation en selle entre le trapèze du carpe (poignet) et le métacarpien du pouce

Le mouvement va pouvoir s'effectuer d'avant en arrière dans le plan sagittal et de gauche à droite dans le plan frontal.

Fig. 119 : Articulation du pouce

L'articulation trapézo-métacarpienne va pouvoir réaliser un mouvement de circumduction, c'est-à-dire que l'articulation va dessiner un cône dans l'espace. Sa réalisation résulte de deux mouvements :

- Abduction/Adduction
- Antépulsion/Rétropulsion

L'articulation métacarpo-phalangienne est une articulation condyloïde qui peut réaliser des mouvements :

- Abduction/Adduction
- Flexion/Extension

Les phalanges du pouce sont plus limitées en mouvement et ne pourront réaliser que des mouvements de flexion/extension. C'est une articulation dite trochléenne. (Voir **Annexe 12**)

III.2.2.2) Etiologie des entorses et luxation de la main

Ce sont principalement les mouvements d'hyper extension ou abduction forcée qui vont être à l'origine des entorses du pouce et des doigts et des luxations (2^{ème}, 3^{ème} et 4^{ème} doigts principalement) chez le volleyeur. **[86] [87] [88] [89]**

Chez le volleyeur, ces traumatismes surviennent le plus souvent suite :

- A une mauvaise réception du ballon notamment lors d'une passe, lors d'un service ou autres... On retrouve généralement ses types d'entorses chez les débutants du fait d'une technique non maîtrisée.
- A un choc avec le sol lors d'un plongeon pour rattraper un ballon par exemple (très rare) : dans ce cas-là c'est souvent un mouvement d'hyper-abduction forcé.
- A un « block » du contre au filet. Après avoir été attaqué par un joueur adverse, le ballon vient s'impacter violemment au niveau des doigts du contreur. On retrouve souvent ce type de blessures chez les joueurs de haut-niveau. **[87] [89]**

Parmi les entorses de la main, on va retrouver principalement :

- L'entorse de la métacarpo-phalangienne du pouce (Entorse MCPP) qui concerne essentiellement le ligament latéral externe au volley-ball
- L'entorse de l'inter-phalangienne proximale des doigts (Entorse IPPD) : ce sont les plus fréquentes dans la pratique du volley-ball. [86] [87]

Plus rarement, les luxations sont souvent la conséquence d'une poursuite du mécanisme lésionnel qui va entraîner une perte de congruence articulaire. On retrouve principalement des luxations dorsales et latérales qui suivront le schéma thérapeutique d'une entorse grave après réduction de la luxation. [90]

III.2.2.3) Entorse du pouce

III.2.2.3.1) Epidémiologie

L'entorse du pouce est une pathologie très fréquente dans le domaine sportif (plus de 50 % des cas de consultations) notamment chez le skieur en grande majorité mais également les sports de ballons dans 19% des cas dont 7,3% des cas concerne le volley-ball selon une expérience réalisée sur 1000 cas au sein de l'Unité de Chirurgie Réparatrice de la Main et des Brûlés du CHU de Grenoble. [91]

Tout comme les entorses de cheville, les entorses du pouce sont souvent négligées et sous-diagnostiquées. La plupart ne font d'ailleurs pas l'objet d'une consultation. Ce qui explique le caractère chronique qui peut en découler avec des problèmes d'instabilité de l'articulation, de préhension gênants au quotidien, une raideur persistante et un futur terrain arthrosique. [86] [92]

III.2.2.3.2) Physiopathologie

L'entorse du pouce concerne le ligament latéral radial (LLR ou ligament latéral externe LLE) ou le ligament latéral ulnaire (LLU ou ligament latéral interne LLI). A savoir que ces deux types d'entorses se traiteront de la même manière. [86]

Le mécanisme lésionnel est différent :

- Entorse du LLE : adduction forcée
- Entorse du LLI : abduction forcée. [92]

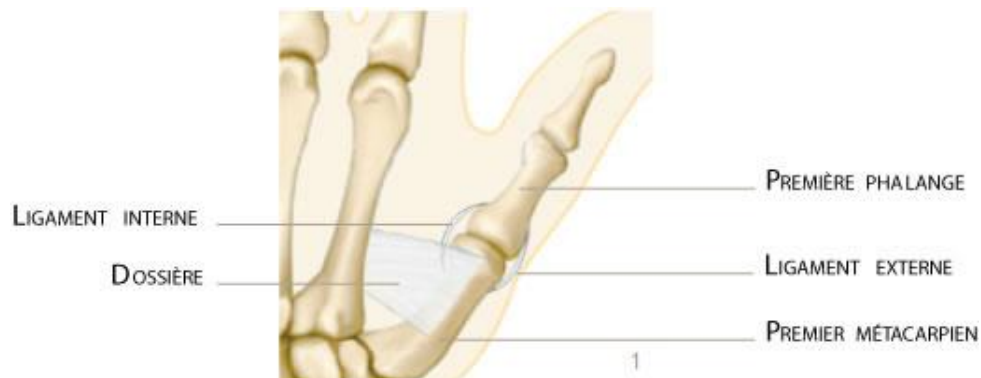

Fig. 120 : Ligaments du pouce

➤ Evaluation clinique et diagnostic

Tout comme les entorses de cheville, le diagnostic va essentiellement reposer sur l'interrogatoire et l'examen clinique

Interrogatoire : on va retrouver le même type de questions que pour les entorses de cheville :

- Circonstances du traumatisme : mouvement réalisé durant la blessure (passe, attaque, contre...)
- Age de la personne
- Antécédents d'entorse ?
- Présence d'une laxité constitutionnelle [86] [89]

Examen clinique de l'entorse MCP [86] [89] [91] [92]

- Recherche d'une **laxité pathologique** :

Il est important de mener l'examen clinique de manière bilatérale afin d'exclure les potentielles laxités constitutionnelles de chaque patient. Pour l'entorse de la MCP, on va réaliser des mouvements d'extension complète pour tester les ligaments collatéraux accessoires et de flexion à 30-40° pour tester les ligaments principaux. La recherche de la laxité est essentielle pour déterminer la gravité de l'entorse. En effet l'absence de résistance ou « frein » (arrêt net) durant l'exploration de la laxité peut révéler une entorse grave. (Voir Vidéo 13)

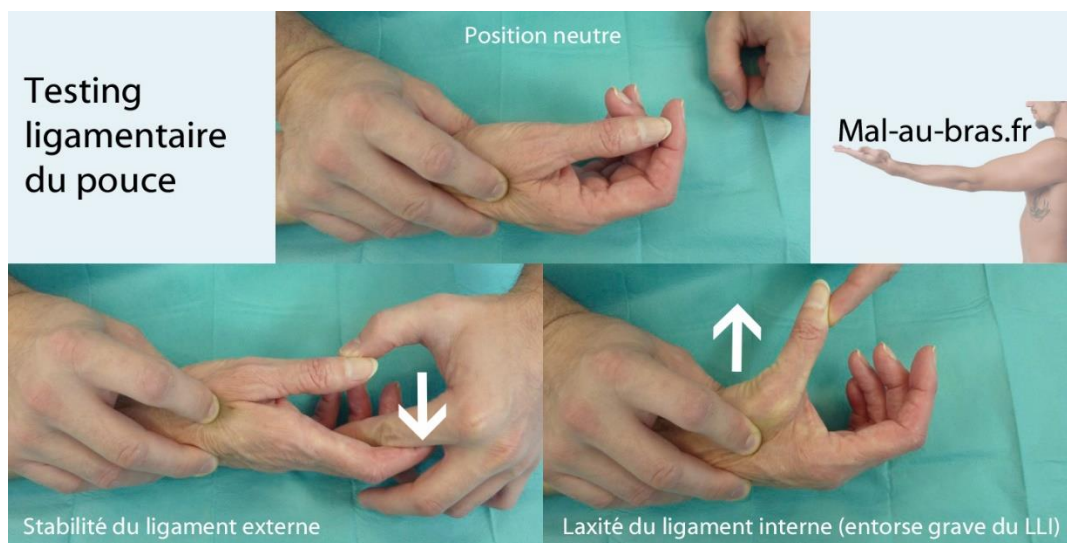


Fig. 121 : Tests des ligaments du pouce

- Recherche d'une **douleur ligamentaire** :

On va mettre en évidence un point douloureux sur le trajet du ligament traumatisé ou au niveau des points d'insertion distaux ou proximaux. Le ligament peut se rompre lors d'une entorse grave et entraîner des complications.

- Présence d'un **œdème** au niveau de l'articulation MCP
- **Hématome** nummulaire (en forme de pièce de monnaie) au niveau de la face dorsale du pouce qui met en évidence une rupture capsulo-ligamentaire révélateur d'une entorse grave.

Cas particulier : l'effet Stener [86] [91] [92]

Dans le cas d'une entorse grave du LLI ou cubital, on parle d'effet Stener : le ligament cubital (interne) est arraché de son insertion distale lors du traumatisme. Ainsi lorsque la phalange revient dans sa position initiale, le ligament va passer au-dessus de l'expansion de l'adducteur du pouce ce qui va empêcher sa cicatrisation en position initiale. Il est possible de mettre en évidence à la palpation de ligament rompu si l'œdème n'est pas trop important.

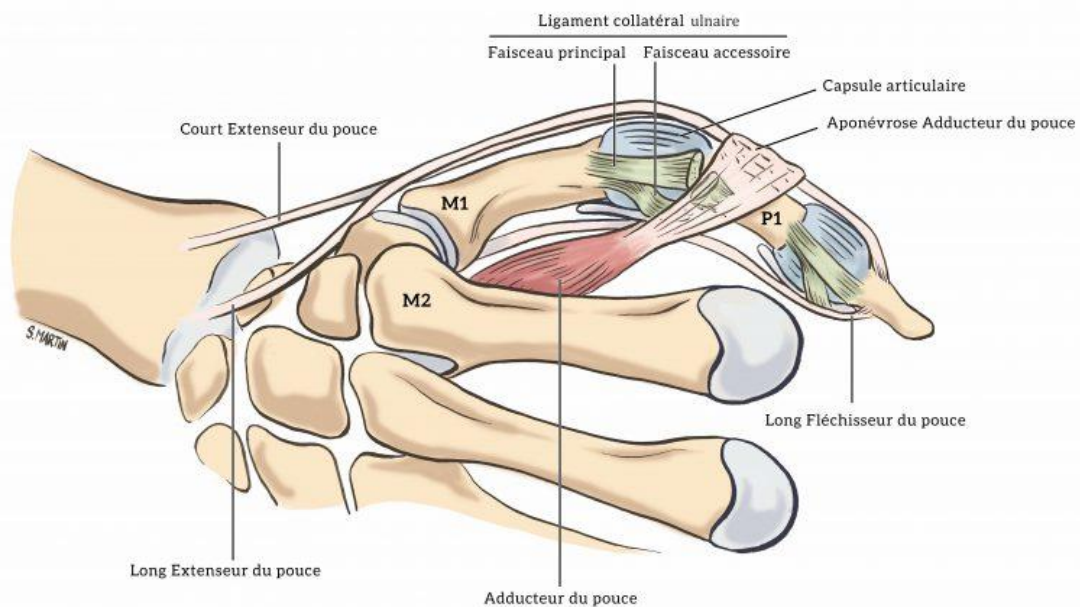


Fig. 122 : Effet Stener

Ainsi l'examen clinique permettra de définir le type d'entorse :

- Bénigne : simple douleur au niveau du trajet du ligament touché sans laxité pathologique,
- Moyenne : présence d'une laxité pathologique avec frein net qui révèle une rupture partielle du ligament,
- Grave : présence d'une laxité pathologique sans arrêt net lors de l'exploration de la laxité qui met en évidence la rupture totale du ligament. [86]

III.2.2.3.3) Imagerie

On va réaliser un premier lieu une radiographie de face et de profil du pouce. Les clichés vont permettre de rechercher un arrachement osseux au niveau de la base de la première phalange.

On peut réaliser la radiographie en situation de stress avec ou non administration d'anesthésique local si la douleur est intense.

Lors d'un arrachement osseux, il faudra recourir à une intervention chirurgicale pour éviter toute douleur ou pseudo-arthrose au long terme. [86] [89] [91]

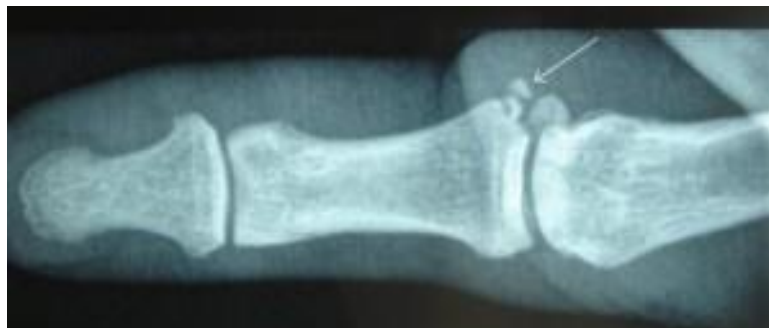

Fig. 124 : Arrachement osseux à la base de la première phalange

III.2.2.3.4) Traitement [48] [91] [92]

Le traitement des entorses bénignes va reposer sur le port d'une attelle de pouce (ex : Rhizo immo® thuasne) pendant 21 jours. L'activité sportive est à proscrire pendant une semaine, le sportif pourra reprendre à l'aide d'un strapping. Le protocole GREC est envisageable associé à des crèmes anti-inflammatoires et/ou antalgiques.

Dans le cadre des entorses moyennes à bénignes, il faudra immobiliser l'articulation pendant 1 mois à l'aide d'un plâtre ou d'une résine solide associé plus ou moins à des exercices de kinésithérapie. Dans certains cas, le traitement chirurgical sera obligatoire par sutures en suivant ensuite le même protocole d'immobilisation que pour une entorse moyenne. La reprise de l'activité physique sera possible au bout de 45 jours.

III.2.2.4) Entorse des doigts longs

III.2.2.4.1) Epidémiologie

Les entorses des doigts longs sont fréquemment retrouvées dans les sports de ballon. Elles concernent souvent le 2^{ème}, 3^{ème} et 4^{ème} doigt. [87] [88] [90] [92]

Une étude de 7 ans sur 457 dossiers au sein du CHU de Grenoble Sud a permis de mettre en évidence un nombre important d'entorses des doigts longs chez les volleyeur du service. [44]

Fig 15a Distribution des lésions de la main

	Entorse	Fracture	Contusion	Luxation	Lés. tend.	Total
Carpe	0	3 0,7%	0	0	0	3 0,7%
Métacarpe	0	3 0,7%	0	0	0	3 0,7%
Doigts longs	73 15,9%	7 1,5%	3 0,6%	8 1,3%	5 1,1%	94 20,5%
Pouce	81 13,4%	2 0,4%	3 0,6%	1 0,2%	0	87 14,6%
Total	134 29,3%	15 3,3%	6 1,3%	7 1,5%	5 1,1%	167 36,5%

Fig. 123 : Lésions de la main

Les entorses inter-phalangiennes proximales (IPP) sont les plus fréquentes mais aussi les plus graves. Quant aux entorses inter-phalangiennes distales (IPD) elles sont souvent bénignes. [89] [90] Néanmoins, il ne faut pas les négliger : en l'absence de prise en charge le sportif va être confronté à des séquelles du type œdème, douleur et raideur qui vont gêner ses performances et limiter ses mouvements. [88]

III.2.2.4.2) Physiopathologie

Comme nous l'avons vu précédemment, les articulations inter-phalangiennes sont dites trochléennes et sont douées de mouvements de flexion/extension dans un seul axe. La stabilité de ces articulations est limitée, en effet elle est rendue possible grâce à la présence des ligaments latéraux internes et externes, de la plaque palmaire ainsi que les muscles.

On peut différencier deux types d'entorses :

- Antérieure : le choc a lieu au niveau palmaire ce qui provoque une hyper-extension de l'articulation et un arrachement de la plaque palmaire.
- Latérale : le choc entraîne une lésion du ligament collatéral pouvant aller jusqu'à l'arrachement de la plaque palmaire. [89] [90] [92]



Fig. 125 : Doigts et ballon

Dans les deux cas si le mouvement d'hyper-extension se poursuit, on peut aller jusqu'à la luxation de l'articulation. [88]

Ce sont le plus souvent les entorses latérales que l'on retrouve dans la pratique du volley-ball.

Evaluation clinique et diagnostic :

Interrogatoire : il est rigoureusement identique à celui d'une entorse de pouce.

Examen clinique de l'entorse IPP :

- Douleur localisée au niveau de l'articulation : latérale si l'atteinte est ligamentaire, antérieure si la lésion est palmaire,
- Apparition d'un œdème palmaire ou latéral suivant la lésion,
- Recherche d'une laxité pathologique avec ou sans anesthésie locale : On recherche un défaut d'amplitude de l'articulation en flexion et en extension pour tester les ligaments principaux et accessoires,
- Apparition d'une ecchymose au niveau de la plaque palmaire qui peut signer une rupture de cette dernière. [88] [89] [90] [92]

Gravité de l'entorse :

La classification de la gravité de l'entorse va être sensiblement similaire à celle d'une entorse de pouce :

- Bénigne : simple douleur latérale sur le trajet ligamentaire sans laxité pathologique.
- Moyenne : présence d'une laxité latérale traduisant une rupture partielle du ligament collatéral impliqué. La plaque palmaire n'est pas atteinte.
- Grave : Présence d'une laxité pathologique et d'une instabilité de l'articulation (luxation) qui traduit une rupture totale du ligament. La plaque palmaire est partiellement atteinte. [90]

III.2.2.4.3) Imagerie

La radiographie de face et de profil va permettre d'exclure le risque de fractures, de luxation de la plaque palmaire ou d'arrachement osseux. [88] [90]

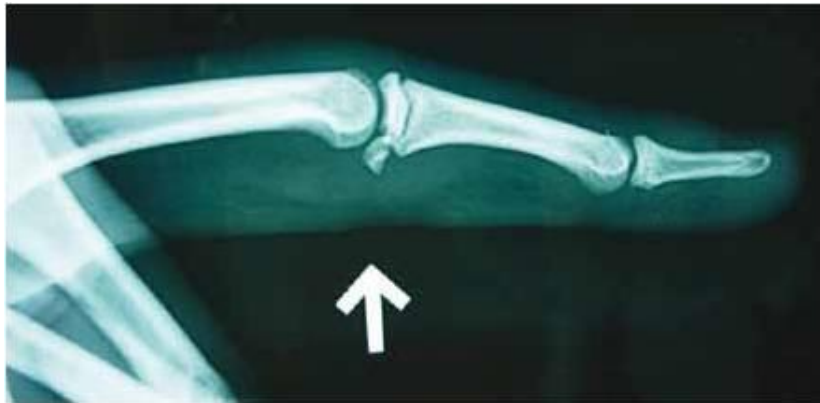

Fig. 126 : Arrachement osseux et désinsertion de la plaque palmaire

III.2.2.4.4) Traitement [92]

Le traitement chirurgical est rare et sera réservé aux entorses graves avec plus ou moins arrachement osseux. Le traitement est majoritairement fonctionnel : le doigt lésé va être « solidarisé » avec le doigt voisin sain grâce à des strap ou attelle de type Digi-strap®, on parle de syndactylie. L'immobilisation sera recommandée pendant 15 jours.

III.2.2.5) Luxation des articulations inter-phalangiennes proximales

III.2.2.5.1) Qu'est-ce qu'une luxation ?

La luxation se définit par « *la perte totale ou partielle des rapports anatomiques normaux entre les extrémités d'une articulation; par extension, déplacement d'un organe hors de sa loge ou de sa position normale.* » [93]

Les luxations sont d'apparence bénigne, réduites directement sur place par le sportif dans la plupart des cas. Mais, celui-ci est amené à consulter plusieurs semaines après le traumatisme ce qui peut engendrer des séquelles au long terme. Après réduction, celle-ci est classiquement traitée comme une entorse grave. [88] [89] [90]

La luxation peut intervenir suite à un mécanisme d'hyper-extension excessive comme traité précédemment dans les entorses des doigts longs. Dans le cas où ce mécanisme se poursuit, on peut aller jusqu'à arrachement d'un ou plusieurs ligaments avec plus ou moins un arrachement de la plaque palmaire. [90]

Lors du traumatisme, on peut assister à trois types de luxations :

- Dorsale (la plus fréquente dans la pratique des sports de ballon) : choc frontal
- Latérale : choc latéral
- Palmaire : choc dorsal [89] [90] [92]

III.2.2.5.2) Epidémiologie

Durant la pratique du volleyball, on rencontre essentiellement des luxations dorsales et quelques latérales. Nous nous concentrerons sur l'étude de la luxation dorsale. [90] [94]

III.2.2.5.3) Physiopathologie

La luxation dorsale fait suite à un choc frontal de la face palmaire de la main avec le ballon. Le choc va entraîner une désinsertion de la plaque palmaire au niveau de la base de la deuxième phalange. Ce traumatisme va plus ou moins s'accompagner de la rupture partielle ou totale d'un ou plusieurs ligaments latéraux. [89] [90] [92]

Dans les cas le plus grave, on peut mettre en évidence un arrachement osseux à la radiographie.

Examen clinique : il est souvent très évocateur

- Articulation IPP en hyper-extension vers l'arrière avec déformation visible
- Œdème important
- Incapacité de mouvement avec flexion de l'articulation impossible
- Douleurs importantes




Fig. 127 : Recherche d'une hyper laxité en hyper-extension

III.2.2.5.4) Imagerie

Il est intéressant de réaliser la radiographie de face et de profil avant réduction de la luxation pour exclure tout arrachement osseux. En effet dans la majorité des cas, la réduction est réalisée sur place et le sportif n'est amené à consulter que quelques semaines plus tard suite à des douleurs persistantes. Par conséquent, la prise en charge tardive du sportif l'expose à des risques de séquelles importants.

La mise en évidence d'un arrachement osseux à la radiographie conduit inexorablement à une intervention chirurgicale.

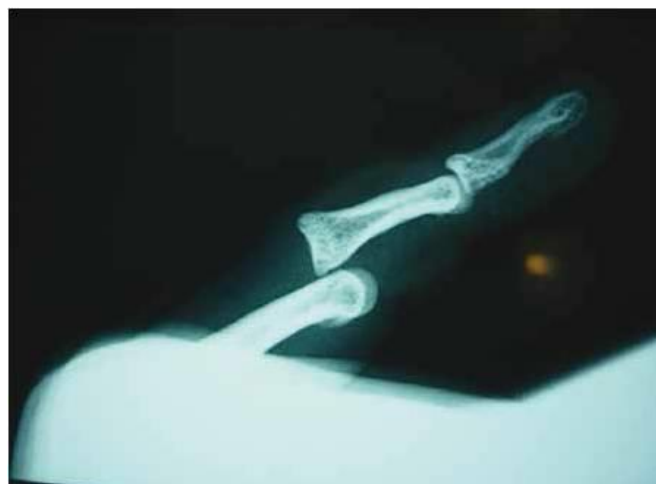


Fig. 128 : Luxation dorsale radio de profil

III.2.2.5.5) Traitement [92]

Il convient d'abord de réaliser une réduction de la luxation par un professionnel de santé. Il faudra ensuite immobiliser l'articulation grâce à une attelle dite « dorsale stop » pour empêcher l'hyper-extension du doigt : ce type d'attelle permet d'éviter les adhérences articulaires et la perte de mobilité.

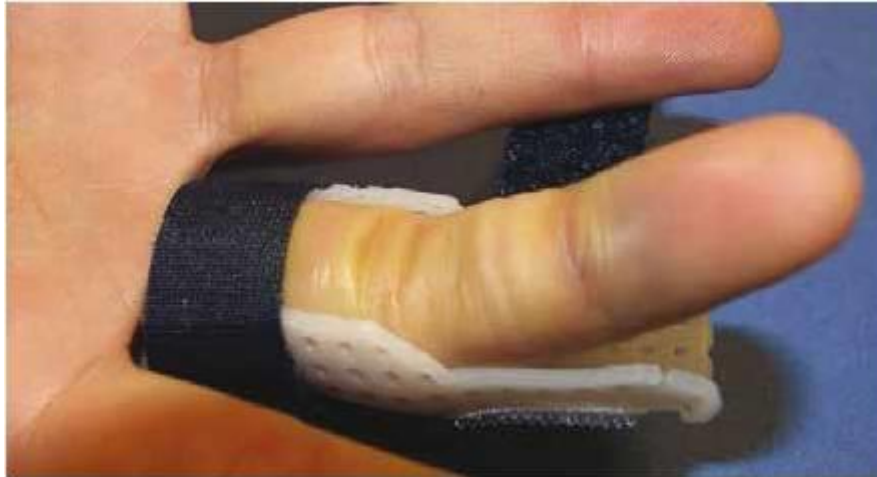

Fig. 129 : Attelle « dorsale stop »

En relai de l'attelle « dorsale stop », le doigt lésé sera mis en syndactylie. Le protocole est ensuite similaire à celui d'une entorse des doigts longs.

III.2.2.6) Le doigt en maillet ou mallet-finger

III.2.2.6.1) Rappels anatomiques

Pour bien connaître la physiopathologie du mallet-finger, il faut d'abord s'intéresser aux différents muscles impliqués dans la flexion/extension des doigts.

Comme nous l'avons vu précédemment dans les rappels anatomiques, il existe un muscle extenseur commun des doigts qui prend naissance au niveau de la face postérieure de l'humérus pour se projeter au niveau de chaque phalange grâce un tendon divisé en quatre fins tendons (un pour chaque doigt). (Voir **Annexe 12**)

Le tendon distal du muscle extenseur commun des doigts se divise en trois bandelettes :

- Une médiale : qui part de l'extrémité distale de la dernière phalange jusqu'à la base de la deuxième phalange
- Deux transversales : qui se projettent jusqu'à la face dorsale de la phalange proximale

C'est ce tendon qui est impliqué dans la traumatologie du mallet-finger.

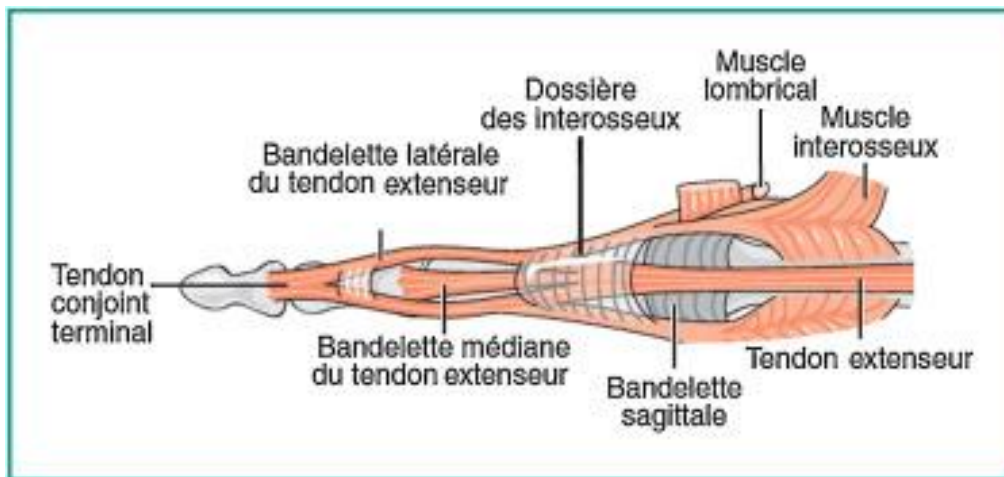


Fig. 130 : Tendon du muscle extenseur commun des doigts

Il existe également un muscle « antagoniste » le muscle fléchisseur profond des doigts qui est un muscle extrinsèque tout comme l'extenseur commun des doigts.

Chaque muscle fléchisseur possède également quatre tendons qui vont s'insérer au niveau de chaque phalange.

III.2.2.6.2) Epidémiologie

Le « doigt en maillet » est un accident rare qui peut souvent passé inaperçu. Les sports intéressés sont ceux où les doigts sont en contact direct avec le ballon. Les doigts longs sont les plus impliqués (majeur et annulaire essentiellement), le pouce est rarement atteint. [95] [96]

Cette lésion rare concerne 2% des urgences en traumatologie du sport avec une prédominance de sexe masculin. [96]

III.2.2.6.3) Physiopathologie

Le traumatisme est le plus souvent dû à un choc du ballon avec l'extrémité distale du doigt alors que ce dernier se trouve en hyper-extension.

Le choc va provoquer une désinsertion du tendon extenseur du doigt accompagnée ou non d'un arrachement osseux ; entraînant ainsi une perte de continuité de l'appareil extenseur de la dernière phalange. Il en résulte une chute en flexion caractéristique de la dernière phalange. [89] [95] [96] [97]

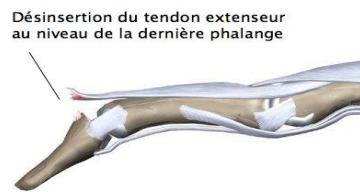

Fig. 131 : désinsertion du tendon extenseur

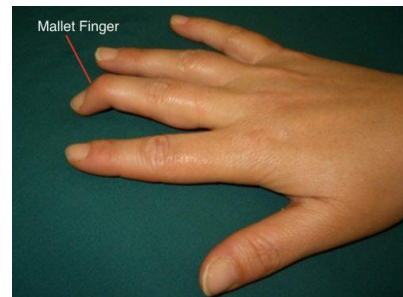


Fig. 132 : Mallet-finger

➤ Signes cliniques

La clinique est souvent évocatrice notamment grâce à l'aspect caractéristique de la dernière phalange avec impossibilité d'extension de cette dernière.

Le traumatisme est généralement peu douloureux.

La déformation du doigt en maillet peut être réduite directement sur place, néanmoins la blessure peut passer inaperçue et entraîner des complications au long terme. [96] [97]

➤ Evolution

En l'absence de prise en charge, le doigt en maillet évolue irrémédiablement vers ce que l'on appelle un doigt en « col de cygne ». En effet, au long terme on assiste :

- A une rétractation des bandelettes latérales du tendon extenseur en position proximale
- Un renforcement de l'extension de la bandelette médiane au niveau de l'IPP
- Une flexion accentuée de l'IPD par le fléchisseur profond.

Cette déformation peut être réduite si elle est prise en charge rapidement. En l'absence de traitement, l'articulation reste figée. [96]

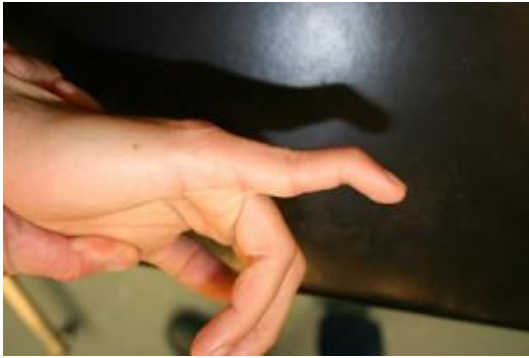

Fig. 133 : Doigt en col de cygne

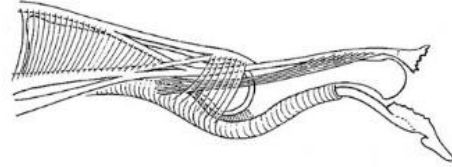


Fig. 134 : Déformation en col de cygne

III.2.2.6.4) Imagerie

Il est recommandé de réaliser une radiographie de face et de profil pour exclure tout arrachement osseux ou fracture. [96] [97]

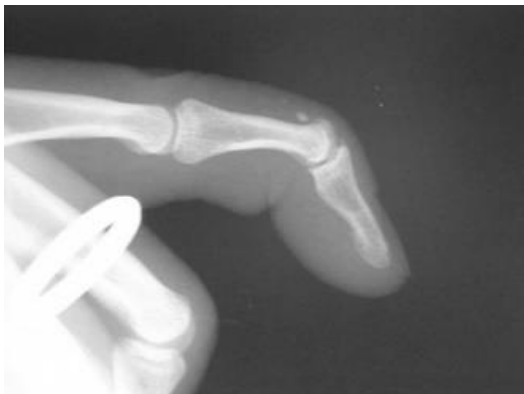

Fig. 135 : Radio doigt en maillet

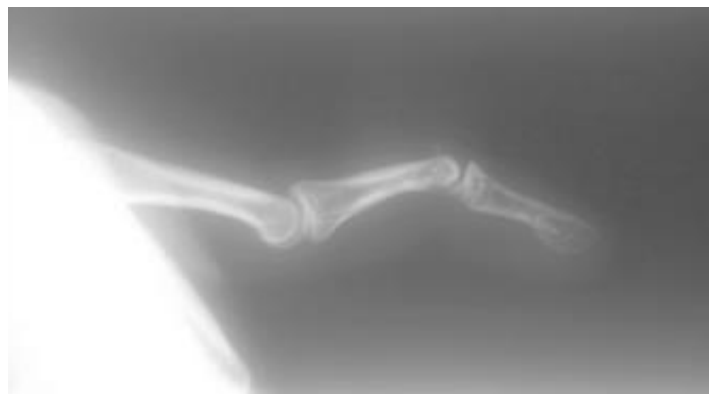


Fig. 136 : Radio col de cygne

III.2.2.6.5) Traitement

Le traitement initial est exclusivement orthopédique avec port d'une attelle rigide de type dorsale ou palmaire pendant 6 à 8 semaines. Le port de l'attelle devra se faire nuit et jour avec maintien du port nocturne après les 8 semaines d'immobilisation continue. [89] [97]

La position du doigt en hyper-extension est à proscrire en raison du risque de nécrose cutanée et de déplacement de potentiel fragment osseux. On privilégiera une position rectiligne. [96]

On utilise des attelles de système à 3 points :

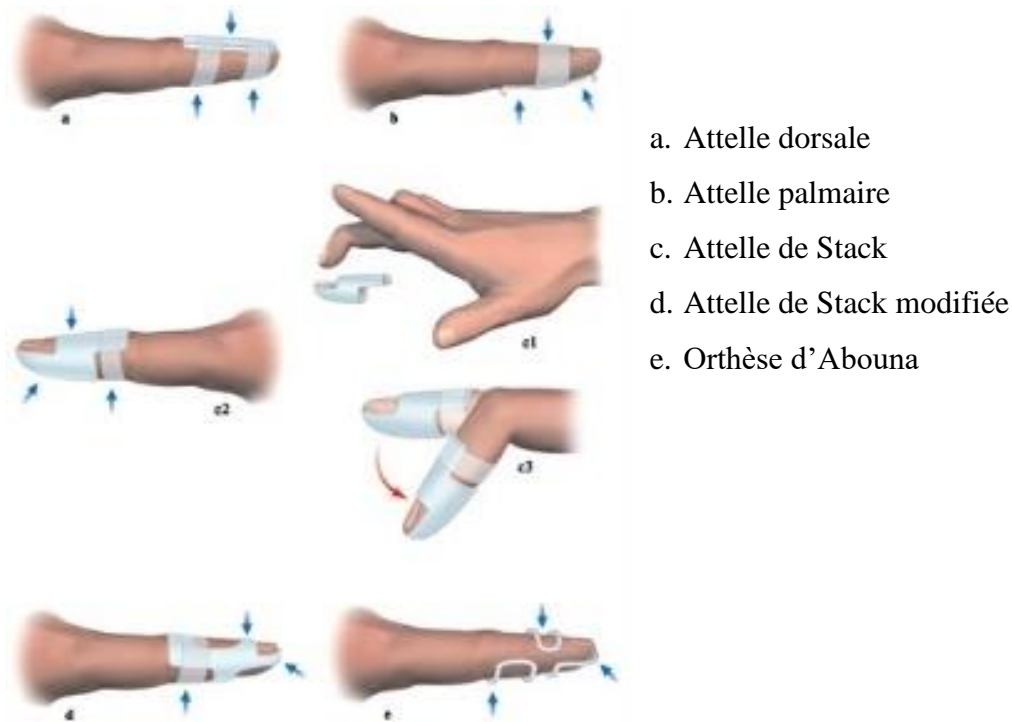


Fig. 137 : Différents systèmes d'attelles

Les attelles doivent être rigides. Le port de ces attelles est souvent contraignant pour le patient en raison du risque de macération dû à une sudation excessive ou bien des irritations cutanées... Tout un ensemble qui peut amener le patient à se séparer de son attelle engendrant ainsi une mauvaise observance et donc une mauvaise cicatrisation. [96] [97]

A savoir que le patient peut utiliser un système de strapping par syndactylie pour la reprise du sport : le doigt lésé sera attaché à un doigt « tuteur » au moyen d'une bande de strap.

Le port de l'attelle permet d'obtenir de bons résultats pour la majorité des patients. En cas d'échec on peut avoir recours à une intervention chirurgicale. [96]

III.2.2.7) Le doigt en boutonnière

III.2.2.7.1) Physiopathologie [95] [98] [99]

Le doigt en boutonnière résulte de la désinsertion ou section de la bandelette médiane du tendon extenseur du doigt.

En premier lieu, le traumatisme lésionnel peut passer inaperçu. Les signes cliniques ne sont pas caractéristiques ce qui rend le diagnostic compliqué :

- Douleur au niveau de la base de la deuxième phalange
- Œdème
- Hématome
- Extension impossible, raideur articulaire

A ce stade, il est très difficile de faire la différence entre une simple contusion bénigne ou la rupture de la bandelette médiane. Dans la majorité des cas, le sportif ne consulte que tardivement ; le traumatisme est alors bien installé.

Sans prise en charge, la lésion évolue vers une déformation en « boutonnière » :

- La rupture/désinsertion de la bandelette médiane entraîne un déséquilibre du système extenseur/fléchisseur
- Au long terme, les bandelettes latérales se luxent au niveau palmaire entraînant ainsi une flexion de l'IPP. Cette dernière passe alors entre les deux bandelettes latérales d'où le terme « boutonnière »
- Dans un second temps, cette luxation va provoquer une hyper-extension de l'articulation IPD.

La clinique est alors évidente.

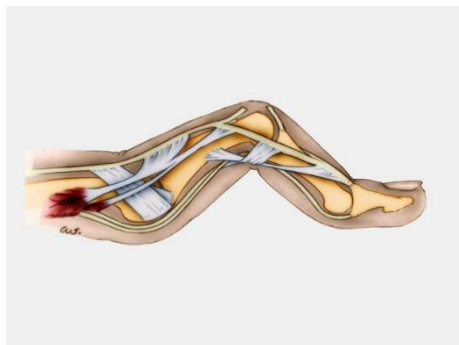


Fig. 138 : La boutonnière

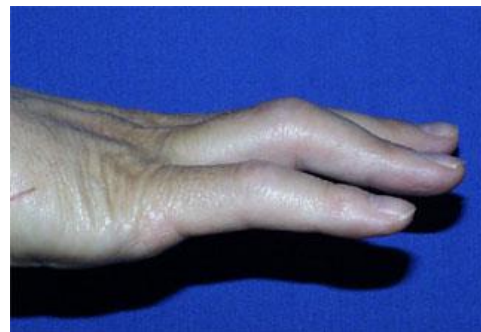

Fig. 139 : Doigt en boutonnière

III.2.2.7.2) Imagerie [95] [98] [100]

Il sera nécessaire de réaliser des clichés radiographiques pour rechercher un arrachement osseux correspondant à la désinsertion de la bandelette médiane.

Au terme de l'examen radiologique, il faudra définir le type de boutonnière :

- Souple : petit arrachement osseux, pas de lésions ostéo-cartilagineuse
- Enraidie : plus ou moins des lésions ostéo-cartilagineuse, difficilement réductible [95] [100]

III.2.2.7.3) Traitement [95] [98] [99] [100]

Le type de boutonnière va conditionner le choix thérapeutique.

Si la prise en charge est rapide, le port d'une attelle en extension de l'IPP peut donner des résultats satisfaisants. En cas d'échec il faudra envisager une intervention chirurgicale.

Une boutonnière dite « souple » sera rapidement opérable en raison de la facilité de la réduction passive de la déformation. Dans la plupart des cas, on réalisera une reconstitution anatomique de l'appareil extenseur par brochage qui sera suivie d'une période d'immobilisation de quatre semaines.

Après retrait de la broche, on utilisera une attelle dynamique d'extension. Il faudra mettre en place des séances de rééducation fonctionnelle pour une récupération optimale de la mobilité. Le port de l'attelle se fera entre chaque séance et de nuit pendant une durée d'environ 2 mois.

Une boutonnière enraidie sera beaucoup plus compliquée à réduire. Il faudra donc mettre en place une orthèse dynamique pour récupérer une extension passive optimale. L'articulation métacarpo-phalangienne sera légèrement fléchie avec mise en place :

- d'un contre-appui au niveau de la première phalange pour éviter l'extension
- d'une protection dorsale au niveau de l'IPP
- d'une bague d'extension au niveau de l'IPD pour permettre une mobilisation active en flexion et éviter les raideurs



Fig. 140 : Attelle dynamique pour boutonnière

Malgré rééducation, il est possible que le sportif ressente une gêne on envisagera alors un traitement chirurgical. Le traitement consiste en première intention par une intervention libératrice des éléments fixés ou rétractés, on parle de téno-arthrolyse. Après avoir obtenu une liberté suffisante pour ces éléments, on suit alors le même protocole vu précédemment pour la boutonnière souple.

En cas d'échec, on aura recours à d'autres thérapeutiques telles que : les plasties, les greffes...

III.3) Le tronc

III.3.1) Rappels anatomiques

Le rachis ou colonne vertébrale est le pilier central de notre squelette. Il se compose de plusieurs parties :

- Cervicale : composée de 7 vertèbres numérotées de C1 à C7 (C1 : Atlas et C2 : Axis),
- Thoracique : constitué de 12 vertèbres numérotées de T1 à T12 c'est là que viennent se fixer les côtes,
- Lombar : composée de 5 vertèbres numérotées de L1 à L5,
- 2 os : le sacrum et le coccyx s'articulant en L5 (voir **Annexe 13**).

En totalité, on compte 24 vertèbres qui varient de par leur forme.

Les rôles de la colonne vertébrale sont multiples : maintien de la position debout, protection de la moelle épinière, attache des muscles du dos et des côtes. [48]

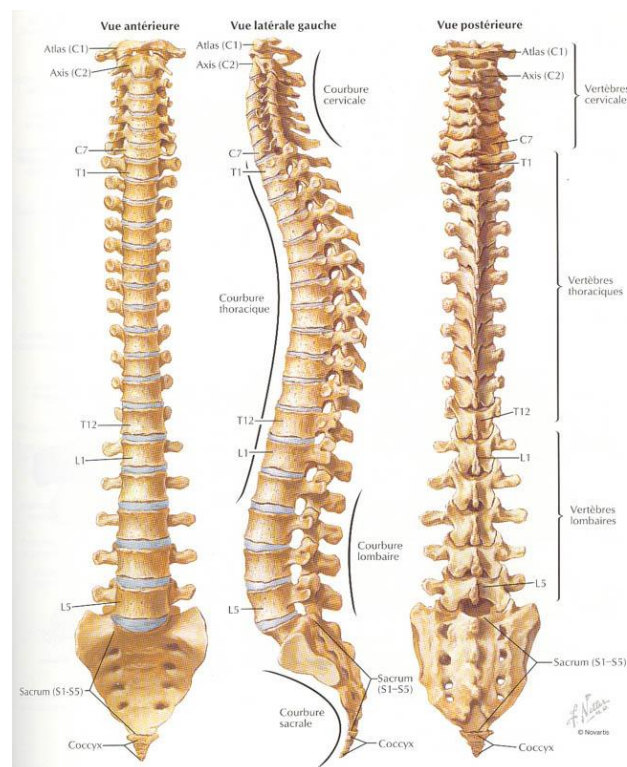


Fig. 141 : Le rachis

Elle possède deux courbures :

- Concave vers l'arrière au niveau cervical et lombaire
- Convexe vers l'avant au niveau thoracique et sacré.

➤ Les vertèbres

La structure des vertèbres comporte :

- Un corps vertébral (c'est la région supportant le plus de poids) : sauf l'Atlas (C1)
- Deux pédicules droit et gauche
- Deux lames vertébrales droite et gauche
- Sept processus (apophyse) : un épineux, 2 articulaires supérieurs, 2 articulaires inférieurs, 2 transverses. Ce sont des zones de contact articulaire (on parle de facette).
- Trou vertébral : la succession des trous vertébraux forme le canal vertébral où vient se loger la moelle épinière
- Deux foramens intervertébraux droit et gauche (trou de conjugaison) : ils correspondent à la zone entre deux pédicules de deux vertèbres superposées. C'est par ce trou que sortent les nerfs rachidiens de la moelle épinière.

Les vertèbres lombaires sont massives car elles supportent tout le poids de la colonne vertébrale. Elles possèdent un corps vertébral imposant, un trou vertébral réduit, un processus épineux rectiligne et court, des processus transverses proéminents qui empêchent toute rotation. Dans le cas des lombalgies nous nous intéresserons uniquement à cette partie-là du rachis.

Chaque vertèbre est séparée par un disque intervertébral qui sert d'amortisseur. (Voir **Annexe 13**)

➤ Les disques intervertébraux

Ils se composent de deux parties :

- Noyau pulpeux : c'est lui qui confère une consistance souple et élastique du disque et lui permet de résister à la compression,
- Anneau fibreux : strié, il entoure le noyau pulpeux et joue un rôle de maintien de ce dernier. (Voir **Annexe 13**)

Les disques intervertébraux jouent un rôle d'amortisseur. Leur structure souple permet la flexion, extension et mouvements latéraux de la colonne vertébrale. [101]

La partie lombaire est celle qui est la moins mobile.

III.3.2) Lombalgie aiguë

III.3.2.1) Epidémiologie

Il n'est pas réellement démontré lors d'une activité sportive régulière que le sport peut être directement responsable d'une lombalgie. En revanche, cette dernière si elle est déjà installée le sport peut être un facteur aggravant. La lombalgie est donc multifactorielle, on ne peut donc pas incriminer le sport comme seul responsable. [102]

Elle touche surtout le sujet jeune au volley-ball mais également chez le sujet plus âgé. Il a été démontré par des études que les enfants de 8 à 16 ans en pleine croissance et subissant des entraînements intensifs sont plus exposés. [102] [103] [104]

Les facteurs impliqués dans la lombalgie et pathologies qui en découlent sont variés :

- Mauvaise position
 - Hyperactivité sportive
 - Croissance
 - Dégénérescence discale
 - Arthrose
 - Spondylolisthésis
 - **Hernie discale [106]**
-
- } Sujet jeune
- } Sujet adulte

Nous nous intéresserons préférentiellement à la hernie discale qui en résulte.

III.3.2.2) Etiologie

Les mouvements de rotation, torsion ou inclinaison latérale au volley-ball entraînent des microtraumatismes répétés au niveau des disques intervertébraux qui sont responsables de pathologie discales. [104] [105]

III.3.2.3) Physiopathologie

La lombalgie aiguë ou « lumbago » survient généralement à la suite d'un faux-mouvement. La douleur apparaît généralement de manière inaugurale. Elle peut être épisodique ou chronique (on parlera alors de lombalgie chronique).

Dans notre cas, nous nous intéresserons uniquement aux lésions discales. A savoir que les lésions du rachis peuvent être multiples : ligamentaires, musculaires, osseuses et articulaires. [104] [107]

➤ Hernie discale et lombosciatique

Les chocs répétés au niveau de la colonne vertébrale vont induire une modification structurale du disque intervertébral :

- Le nucléus pulposus va se déshydrater et perdre en élasticité et l'annulus fibrosus va plus ou moins se fissurer.
- Le nucléus pulposus va sortir et s'infiltrer au niveau de l'annulus engendrant ainsi une douleur.

A cette douleur s'ajoute une contraction réflexe des muscles qui peut engendrer des raideurs et contractures. [48]

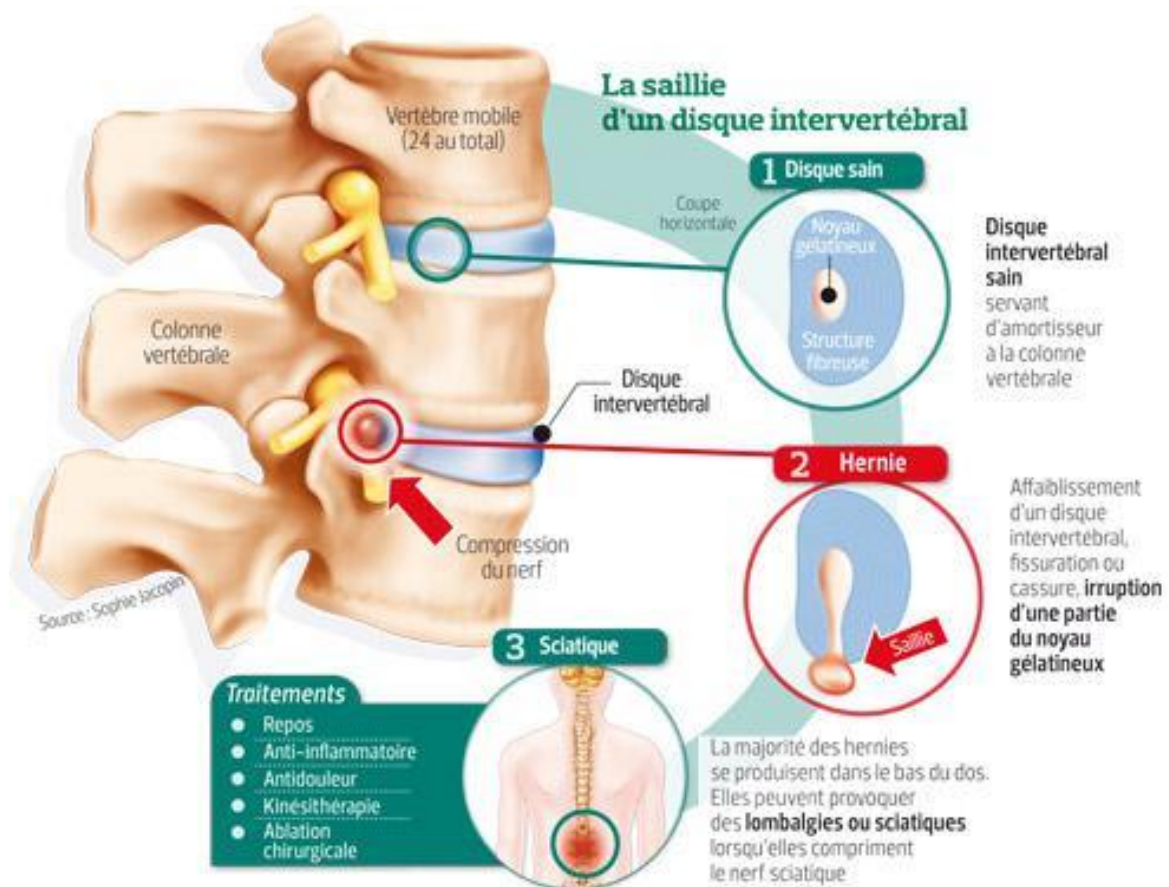


Fig. 142 : Les lésions discales

Le phénomène peut se poursuivre le nucleus sort alors du disque intervertébral : on parle d'hernie discale. Si la hernie va comprimer le nerf rachidien (= conflit disco-radulaire) on parle alors de lombo-sciatique. [48] [104]

La sciatique discale se définit par : « *des douleurs lombaires associées à une irradiation dans un membre inférieur, au-dessous du genou, dont l'origine est un conflit disco-radulaire siégeant à l'étage L4-L5 ou L5-S1.* » [107]

➤ Interrogatoire

Il est au centre du diagnostic clinique et permet de suspecter l'étiologie de la lésion :

- Le siège de la douleur :
 - Lumbago simple : douleur lombaire basse médiane ou latérale pouvant irradier jusque dans la fesse, la cuisse voire le genou
 - Lombosciatique : douleur lombaire basse irradiant jusqu'au gros orteil ou derniers orteils, plante du pied ou mollet. Unilatérale, mono radulaire (= touche un seul nerf rachidien).
- Le rythme de la douleur et contraintes mécaniques : soulagée par le repos, aggravée par l'effort (toux, défécation, éternuements, activité sportive, port de charges), douleurs accentuées dans la journée, douleurs nocturnes essentiellement en début de nuit et au lever...
- Date et survenue des douleurs (tableau inaugural) :
 - Douleur d'apparition brutale généralement lors du port de charges, faux-mouvement voir lors d'un effort léger
 - Douleur d'apparition retardée : apparition plusieurs heures après, insidieuse...
- Evolution des douleurs : Douleur d'apparition brutale puis dégressive
- Antécédents de lombalgies, lombosciatiques : douleurs déjà ressenties par le passé sans avoir consulté. [48] [103] [105] [107]

➤ Examen clinique et explorations fonctionnelles [103] [105] [107]

Il existe des explorations similaires entre le lumbago et la lombosciatique discale :

- Recherche d'un signe de Lasègue :
 - Le patient est allongé sur le dos. Le praticien va réaliser une extension de la jambe. Le test est positif si la douleur est déclenchée et irradie au-dessus de genou.
 - On peut réaliser un « Lasègue croisé » ou controlatéral : on réalise ce même test sur le membre sain. Le soulèvement de ce dernier va entraîner une douleur sur le membre atteint. Ce test est caractéristique d'une sciatique due à une hernie discale.

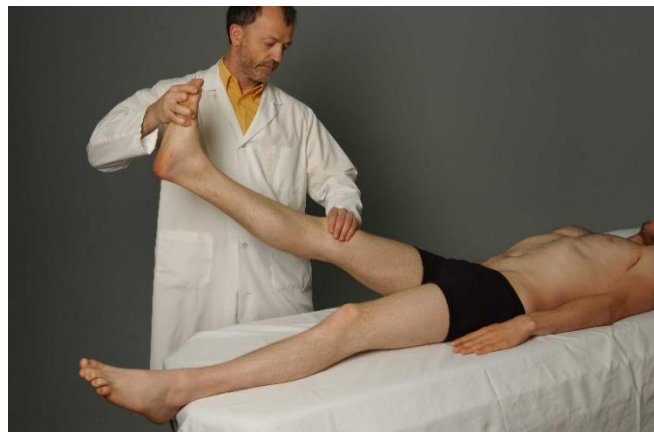

Fig. 143 : Signe de Lasègue

- Recherche de trouble de la statique rachidienne : attitude antalgique du patient (patient penché vers l'avant et/ou incliné sur le côté), limitation des amplitudes de mouvements

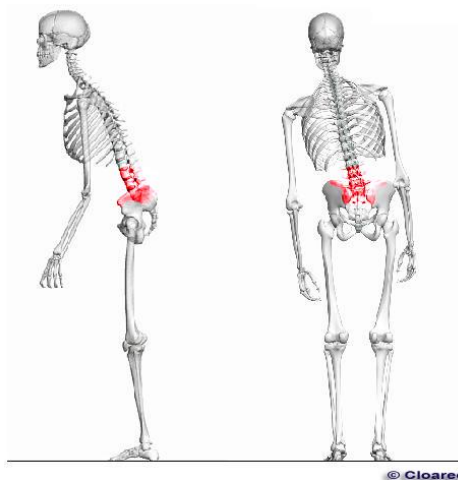


Fig. 144 : Attitude antalgique

- Cas d'une lombalgie aigue : Contractures des muscles para-vertébraux mettent en évidence à la palpation de la région lombaire et mise en évidence de points douloureux à la palpation lombaire.
- Cas d'une lombosciatique : déficit sensitif et moteur mono radiculaire permettant d'orienter le diagnostic vers des formes plus préoccupantes comme le syndrome de la queue de cheval, lombosciatique paralysante (= perte totale de la motricité) et parésiante (= perte partielle de la capacité de mouvement).

III.3.2.4) Imagerie

Dans le cas d'une lombalgie du sujet jeune, il n'est pas nécessaire d'effectuer d'examens complémentaires.

Chez le sujet âgé ou en cas de signe de gravité (déficit neurologique), on pratiquera un examen radiologique de face et de profil du rachis en totalité et/ou de la zone concernée. La radiographie permet de mettre en évidence un éventuel pincement du disque vertébral ou d'autres anomalies de postures ou fractures.

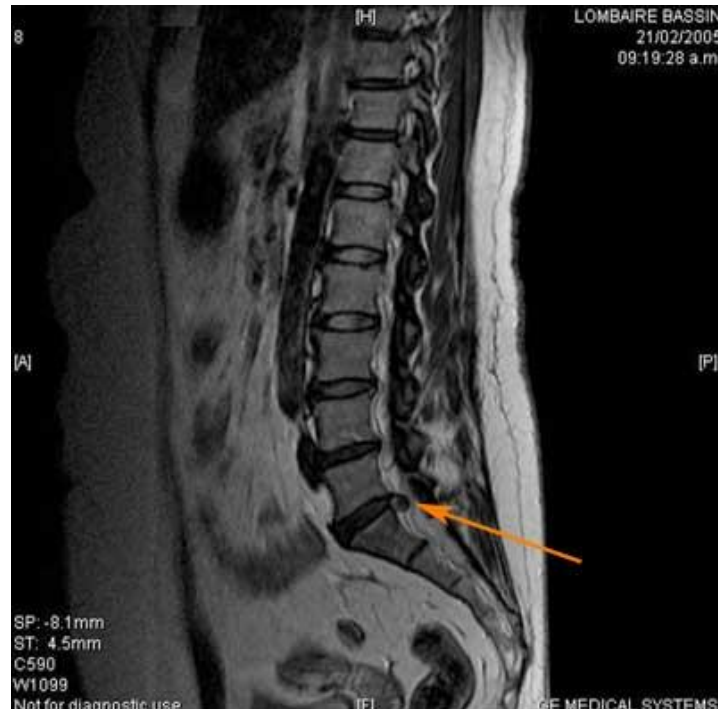

Fig. 145 : IRM hernie discale L5-S1

D'autres examens peuvent être réalisés selon le tableau clinique et la gravité : tomodensitométrie, IRM... [48] [103] [105] [107]

III.3.2.5) Traitement

Dans la majorité des cas, le traitement est conservateur. Les recours à la chirurgie concernent des formes graves ou récidivantes.

On préconise un repos : limitation de l'activité sportive, limitation des mouvements brusques ou port de charges lourdes. Le repos au lit est prescrit uniquement en cas d'épisode aigu.

Il est nécessaire de mettre en place un traitement médicamenteux notamment sous AINS, antalgiques de différents paliers selon la douleur, myorelaxants par voie orale. Si ce traitement n'est pas suffisant on pourra envisager l'injection de corticoïdes.

L'application de chaleur permet un effet décontracturant, de même que l'application de pommades et crèmes antalgiques, anti-inflammatoires ou décontracturantes +/- chauffantes.

La rééducation par kinésithérapie est essentielle notamment pour le renforcement musculaire.

Le port d'une ceinture de soutien lombaire permet un rappel postural, un effet antalgique en brouillant le message douloureux. Le port de cette dernière peut se faire pendant plusieurs semaines ou durant les épisodes douloureux notamment pendant la reprise d'activité (si l'activité le permet). [48] [105] [107]

La reprise de l'activité sportive est possible après plusieurs mois après disparition de la douleur. La kinésithérapie et les exercices de renforcement sont conseillés après reprise de l'activité sportive. Il est préférable pour le sportif de choisir des sports adaptés à ses antécédents notamment la natation, la marche. Le volley-ball est déconseillé. [105]

III.4) Les lésions musculaires

III.4.1) Rappels anatomiques sur les muscles

La traumatologie sportive intéresse principalement le muscle squelettique.

La fibre musculaire squelettique est une unité complexe composée de :

- Protéines contractiles qui sont le siège la réaction énergétique musculaire :
 - Actine ou filament fin
 - Myosine ou filament épais
 - Les filaments fins et épais s'associent entre eux et glissent les uns sur les autres.
Lors de la contraction, l'unité contractile des myofibrilles (= sarcomère) se raccourcit
- Protéines de structure : ce sont elles qui permettent de stabiliser le sarcomère.
- Réticulum sarcoplasmique : membrane qui enveloppe une myofibrille

La fibre musculaire se compose de plusieurs myofibrilles. Une myofibrille comprend environ 200 filaments fins et épais enveloppés par le réticulum sarcoplasmique. Les myofibrilles sont regroupées en faisceaux entourés d'une gaine conjonctive.

Le muscle se compose lui-même de plusieurs faisceaux. A ses extrémités, la fibre musculaire se lie avec d'autres fibres au tissu conjonctif pour former le tendon. [108]

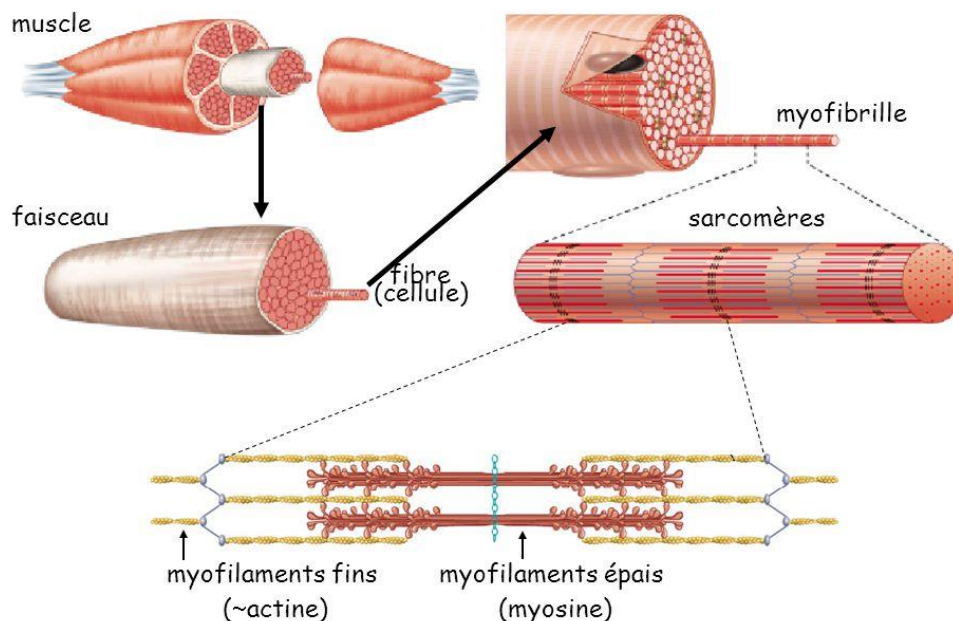


Fig. 146 : Organisation du muscle

On peut distinguer plusieurs couches :

- Endomysium : sépare chaque fibre musculaire
- Pérимыsium : entoure plusieurs groupes de fibres musculaires formant ainsi les faisceaux
- Epimysium : recouvre le muscle [48] [108]

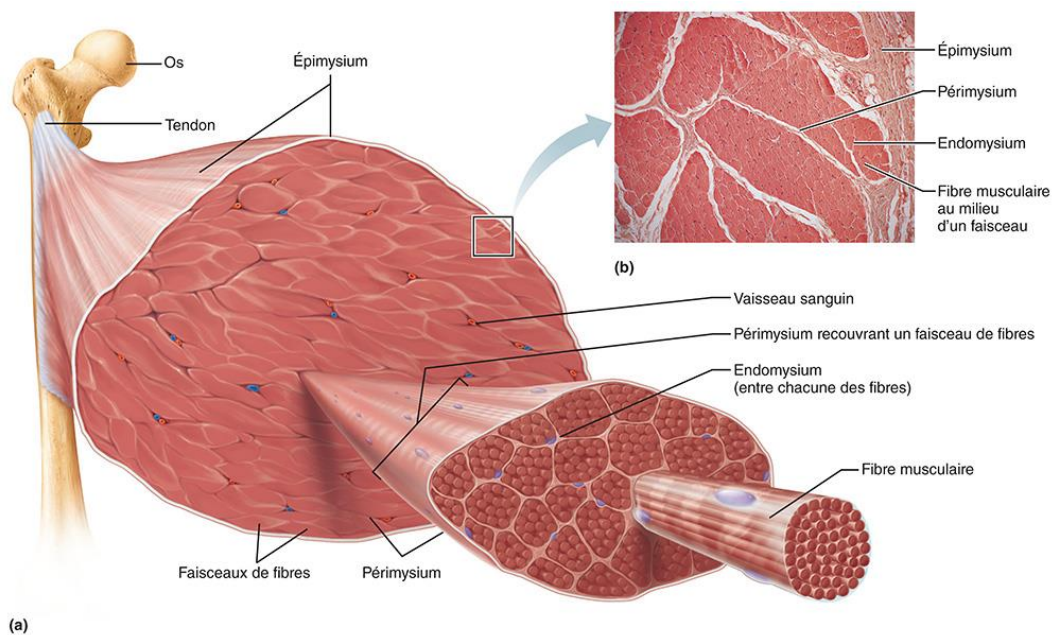


Figure 9.1 Gaines de tissu conjonctif d'un muscle squelettique: épимыsium, pérимыsium et endomysium. (b) Photomicrographie de la coupe transversale d'une partie d'un muscle squelettique (30×).

©ERPI, tous droits réservés.

Fig. 147 : Les couches musculaires

III.4.2) Les différentes lésions musculaires liées au sport

On peut en distinguer quatre :

- Les courbatures
- Les crampes musculaires
- Les contractures
- L'élongation, le claquage, la déchirure

La majorité de ces lésions sont intrinsèques, c'est-à-dire que la cause du traumatisme musculaire est interne. Elle est généralement due à une sollicitation violente, brève et répétée du muscle. Les causes extrinsèques sont plus rares et dues à un choc direct. [109]

III.4.2.1) Les courbatures

Lésion bénigne sans lésion anatomique apparente, la courbature apparaît à la suite d'un effort physique intense et inhabituel généralement sous 12 à 48h. On parle de DOMS : Delayed Onset Muscle Soreness c'est-à-dire douleurs musculaires d'apparition retardée.

Elles peuvent persister pendant 3 à 5 jours et peuvent être diminuées lors de la pratique sportive de manière transitoire.

On peut distinguer plusieurs phases pour expliquer la physiopathologie de la courbature :

- Phase initiale : correspond à des microlésions réversibles des tissus musculaire et conjonctif suite à un étirement du muscle.
- Phase auto-génique : survient 3 heures après l'exercice. Elle concerne l'autodestruction des structures lésionnelles
- Phase phagocytaire : La lésion induit un afflux massif de monocytes se transformant en phagocytes. De nombreuses réactions thermiques, chimiques et mécaniques vont être à l'origine de la douleur ressentie plusieurs jours après.
- Phase de régénération : survient 4 à 6 jours après la lésion inaugurale et peut se poursuivre ensuite pendant plusieurs semaines. [110]

➤ Signes cliniques

Les signes cliniques sont les suivants :

- Douleurs apparaissant 12 à 48 heures après réalisation de l'effort physique, améliorée par un effort.
- Raideur musculaire
- Faiblesse musculaire [48] [110] [111]

➤ Traitements

On préconise :

- Une période de repos de quelques jours avant de reprendre l'activité sportive
- Reprise progressive de l'activité physique avec réalisation d'étirements
- Des bains chauds pour détendre les muscles (20 à 30 min)

- Antalgiques par voie orale si la douleur est trop importante
- Les massages doux à l'aide de pommades antalgiques, anti-inflammatoires, décontractantes ou chauffantes. (les massages intenses sont déconseillés car ils pourraient aggraver la lésion),
- Le meilleur traitement reste la prévention avec un échauffement adéquat, de bonne période de récupération entre les entraînements, et la pratique d'un entraînement régulier. [48] [111]

III.4.2.2) Les crampes musculaires

Elles correspondent à une contraction involontaire, transitoire (quelques minutes) et douloureuse (intense, brutale) d'un muscle. [112] [113] [114]

Elle peut survenir après une activité physique prolongée, lors de la réalisation d'un mouvement ou bien la nuit. La douleur apparaît immédiatement contrairement aux courbatures et sa survenue entraîne l'arrêt brutal de l'activité physique en cours. La crampe ne survient que sur un muscle raccourci (c'est-à-dire contracté), son mécanisme n'est pas complètement élucidé. La cause réside dans une hyperexcitabilité du neurone moteur (= motoneurone α) due à la répétition des mouvements ou un désordre électrolytique cellulaire. [108] [110] [114]

Elle touche essentiellement les grands groupes musculaires.

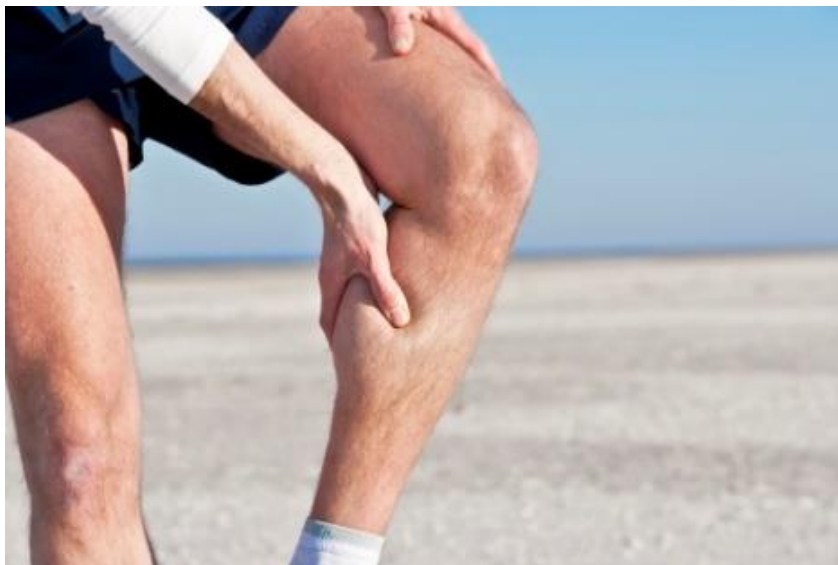

Fig. 148 : Crampe au mollet

➤ Signes cliniques

Ils sont généralement révélateurs :

- Douleur d'apparition brutale dès le début de la contraction,
- Sensation désagréable ressentie avant contraction du muscle : le sportif sent la crampe arrivée,
- Arrêt de l'activité physique en cours,
- Phénomène transitoire et spontanément résolutif en quelques secondes ou minutes.

[108] [110] [112] [114]

➤ Traitements

Les sportifs l'ont rapidement compris : lorsque la crampe commence à arriver ou lorsque cette dernière est installée, il faut étirer le muscle contracté de manière progressive. Ce phénomène peut être excessivement douloureux mais va permettre de diminuer l'excitabilité du motoneurone impliqué. Au niveau cutané, les massages locaux à l'aide pommade décontracturante (Décontractyl® pommade) et traitement par le froid (bombe de froid URGO®, poches de froid : Nexcare®, TheraPearl®, Actipoche® par exemple) vont exercer une action inhibitrice sur la contraction.

La guérison est spontanée. Dans certains cas, on peut prescrire des myorelaxants par voie orale (Décontractyl®, VO) mais cela reste rare. [48] [108] [110] [114]



Fig. 149 : Etirement crampe musculaire

Tout comme les courbatures, la prophylaxie est essentielle :

- Bonne hydratation (eau minéralisée sucrée)
- Echauffement pré-entraînement suffisant
- Adapter son effort à ses performances physiques
- Temps de récupération post-entraînement suffisant
- Apport d'électrolytes : supplémentation en sodium, potassium, magnésium, calcium.
- Bon matériel sportif : chaussures...
- Ne pas consommer abusivement de substances excitantes (café...) [110] [114]

III.4.2.3) Les contractures

Elle correspond à : « *la contraction involontaire et inconsciente, douloureuse et permanente, localisé à un muscle (sur tout ou partie de son trajet) ou à l'un de ses faisceaux, ne cédant pas spontanément au repos.* » [110]

Sa durée est variable de 5 à 10 jours.

Il existe deux mécanismes en cause :

- Direct : dû à un effort excessif. Les fibres musculaires ne se relâchent plus.
- Indirect : dû à un dysfonctionnement ostéo-articulaire. Dans ce cas, la contracture est la réponse secondaire de défense résultant d'un traumatisme existant. Le muscle subit une immobilisation forcée réflexe. Elle résulte souvent d'un problème postural, lésion musculaire ou articulaire (lumbago, torticolis...). [110]

➤ Signes cliniques

Ils sont les suivants :

- Douleur localisée d'apparition progressive
- Muscle induré à la palpation avec sensation de lourdeur
- N'induit pas l'arrêt de l'activité physique en cours [110] [112]

➤ Traitements

Ils sont similaires aux traitements des courbatures :

- Utilisation de chaleur (poches de chaleur : Nexcare®, TheraPearl®, Actipoché®)
- Repos
- Massages associés ou non à une pommade décontracturantes
- Prise d'antalgiques et décontracturants par voie orale
- Dans le cadre d'un dysfonctionnement ostéo-articulaire, il faudra s'intéresser à l'origine de la lésion et la traiter. [110]

III.4.2.3) L'élongation, la déchirure, la rupture

Ce sont des accidents musculaires avec lésion anatomiques (on parle vulgairement de « claquages »). Selon l'importance de la lésion on peut distinguer trois stades :

- Stade I : Elongation
- Stade II : Déchirure partielle
- Stade III : Rupture

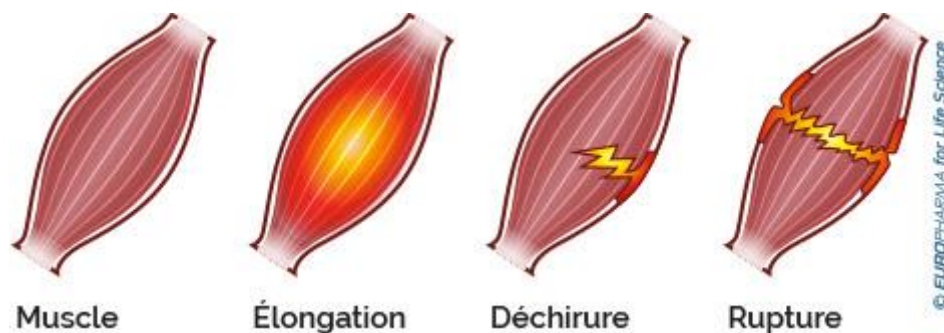


Fig. 150 : Différentes lésions anatomiques musculaires

Il existe deux sortes de mécanismes :

- Extrinsèque : dû à un choc direct avec un joueur, un objet...
- Intrinsèque : dû à l'hyper-sollicitation du muscle, effort musculaire trop intense (saut, changements de direction, impulsion...)

Ce sont les plus souvent les membres inférieurs qui sont les plus lésés. [110]

➤ Stade I : L'élongation

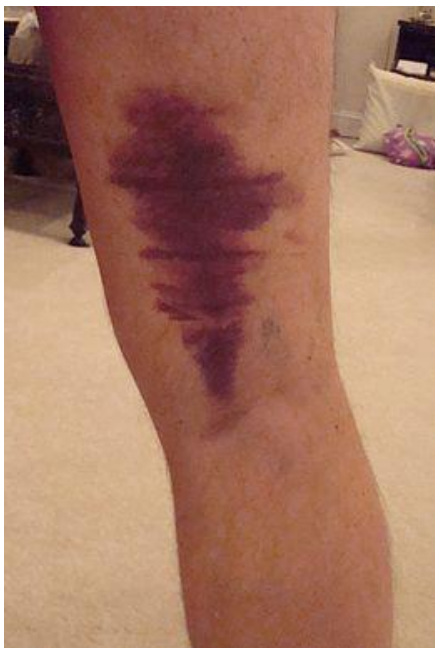L'élongation survient sur un muscle hyper sollicité poussé à la limite de son étirement physiologique. La lésion intéresse les myofibrilles (micro déchirures) et se traduit par une douleur brutale n'imposant pas l'arrêt de l'activité physique en cours. Le sportif peut ressentir une gêne induisant une limitation des mouvements. [110] [115]

Le traitement repose immédiatement sur l'application d'une poche de froid, glace ou spray avec contention adhésive extensible (Elastoplast®, Extensa®). Le sportif doit être mis au repos pendant une durée de 10 à 15 jours. Dans les deux jours suivants l'apparition de la lésion, le sportif devra réaliser des séquences de glaçage de 20min plusieurs fois par jour associé à des massages et séances de kinésithérapie (balnéothérapie, physiothérapie...)

Le traitement médicamenteux repose sur la prise d'antalgiques et l'application de pommades révulsives ou emplâtres. [110]

➤ Stade II : La déchirure partielle

Comme nous l'avons vu précédemment l'étiologie de la lésion est intrinsèque (contraction violente) ou extrinsèques (choc direct). La déchirure correspond à l'atteinte des fibres ou faisceaux musculaires.



La douleur est vive, intense et localisée : on parle de douleur en « coup de poignard » avec plus ou moins sensation de craquement. Le sportif est contraint à l'arrêt de l'activité en cours suivie d'une impotence fonctionnelle totale du muscle. Le segment musculaire est gonflé ; une ecchymose apparait après quelques jours. [110] [115]

Fig. 151 : Déchirure musculaire de la cuisse

Le traitement est similaire à celui de l'élongation : glaçage, repos (21 à 30 jours), contention inextensible (ex : Strappal®), physiothérapie. Après 21 jours, des massages et séances de kinésithérapie (sollicitation et renforcement musculaire) seront possibles. **[110]**

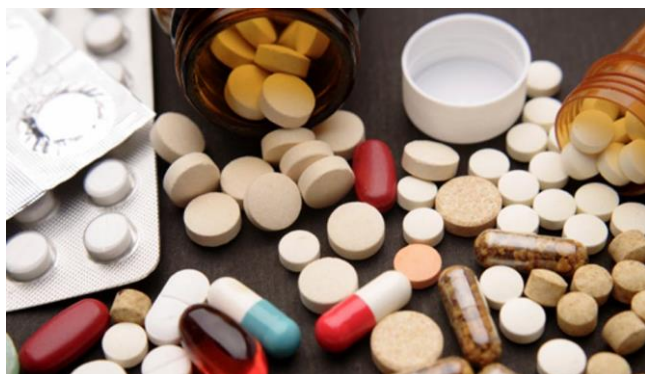➤ Stade III : La rupture

Elle correspond à la déchirure totale du muscle mise à évidence par :

- La présence d'une dépression au sein du muscle
- Une douleur syncopale
- Sensation de craquement
- Gonflement du muscle et ecchymose précoce
- Hématome
- Impotence fonctionnelle totale **[110] [115]**

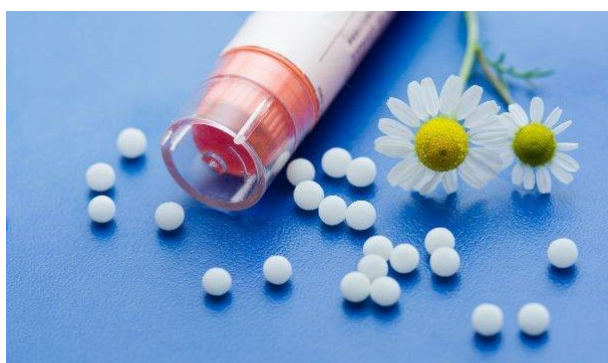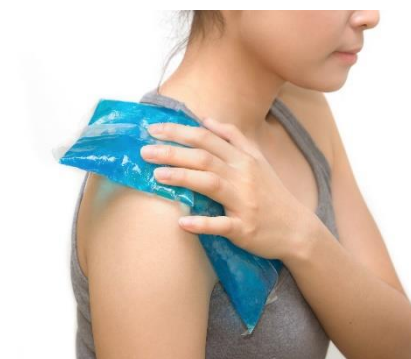Le traitement relève de l'urgence. Un traitement chirurgical devra être pratiqué dans les 15 jours suivants l'accident. Après intervention, le patient sera immobilisé durant 3 semaines ; la sollicitation musculaire sera possible à partir du 45^{ème} jour. Enfin la reprise de l'activité sportive ne sera possible qu'à partir de 3 mois. **[110]**

IV. TRAITEMENTS



Traitements médicamenteux

Protocole RICE/GREC



Homéopathie



Aromathérapie



Micronutrition

Fig. 152 à 158

IV.1) Traitements médicamenteux [116]

IV.1.1) Les antalgiques

IV.1.1.1) La douleur

Définition de la douleur selon l’OMS et l’IASP (International Association for the Study of Pain) : « *La douleur est une expérience sensorielle et émotionnelle désagréable en réponse à une atteinte tissulaire réelle ou potentielle ou décrite en ces termes* » [117]

La perception de la sensation douloureuse se fait grâce à des récepteurs appelés « nocicepteurs » présents au niveau cutané en majorité mais également au niveau des tendons, articulations, viscères et méninges.

Une fois la sensation douloureuse captée par les récepteurs celle-ci va être analysée en passant par la moelle épinière, le tronc cérébral puis le thalamus pour arriver au cortex sensoriel. C’est ce dernier qui va analyser le message douloureux et induire une réponse de l’organisme.

Les médicaments antalgiques sont classés de la manière suivante :

- Non morphiniques
- Morphiniques

Dans cette partie sur les traitements médicamenteux, nous nous intéresserons seulement aux spécialités disponibles en vente libre et accessibles aux conseils en officine. Certaines spécialités listées seront traitées dans le cadre d’un exemple de prescription sur ordonnance.

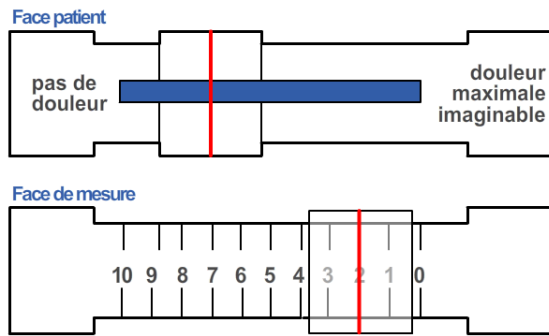
Les spécialités inscrites sur la liste des stupéfiants ne seront pas développées car leur prescription officinale dans le cadre sportif est rare à l’officine et relève généralement du cadre hospitalier et de l’urgence.

➤ Indications des antalgiques

Leurs indications varient en fonction de l’intensité de la douleur.

Cette classification est basée sur la connaissance de 3 paliers de douleurs qui se fait grâce à l’évaluation de la douleur par le patient lui-même grâce à une échelle visuelle analogique EVA.

EVA : ECHELLE VISUELLE ANALOGIQUE



EVA : réglettes graduées de 0 à 10 (ou 100 selon le fabricant) où le patient doit déplacer un curseur pour indiquer son niveau de douleur

Fig. 45 : Evaluation de la douleur

Grâce à cette échelle le patient quantifie sa douleur ainsi l’OMS a pu constituer cette classification.

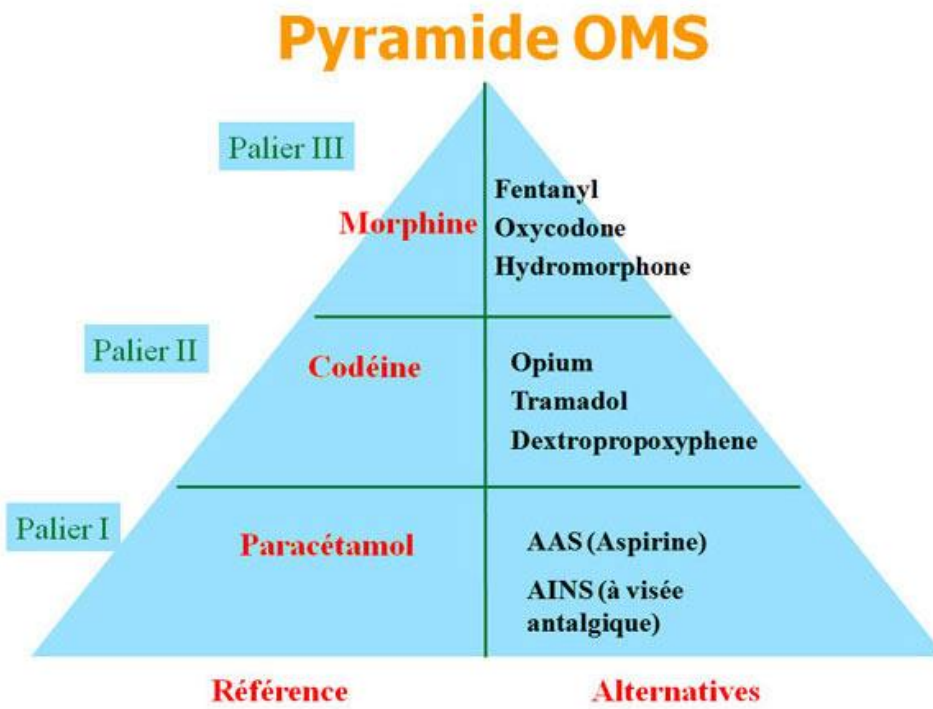


Fig. 159 : Les différents paliers de la douleur

IV.1.1.2) Non morphiniques

➤ Le paracétamol : Doliprane®, Dafalgan®, Efferalgan®

Le paracétamol est disponible en officine en vente libre sous différentes formes et dosages :

- Formes galéniques : comprimés, gélules, suppositoires, sachets, comprimés effervescents, sirop.
- Dosages disponibles en officine : 100mg (boîte rose), 150mg (boîte bleue), 200mg (boîte orange), 300mg (boîte verte), 500mg et 1000mg.



Fig. 160 : Spécialités à base de paracétamol

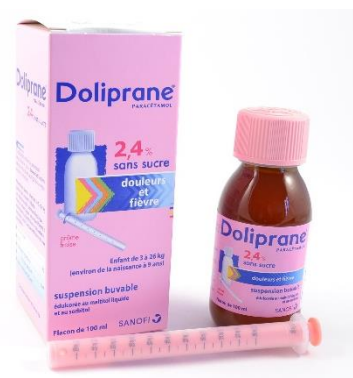

Fig. 161 : Doliprane® sirop

C'est un antalgique et antipyrétique de palier I indiqué dans le traitement symptomatique des douleurs d'intensité légère à modérée et/ou des états fébriles dont le délai d'action varie de 30min à 1 heure par voie orale. Pour la forme suppositoire le délai d'action varie de 2 à 3 heures mais l'absorption du paracétamol est totale comparée à la forme orale.

Il peut être utilisé seul ou en association avec :

- Codéine (EFFERALGAN CODEINE®)
- Poudre d'opium (LAMALINE®, IZALGI®)
- Tramadol = analgésique morphinique (IXPRIM®, ZALDIAR®)

- Posologies usuelles :

- Adulte : posologie maximale = **4gr/jour** (1 comprimé par prise toutes les 6 heures)
- Enfant : posologie maximale = **60 mg/kg/jour soit 15mg/kg toutes les 6 heures.**

- Effets indésirables :

- Rares réactions d'hypersensibilité : choc anaphylactique, œdème de Quincke, érythème, rash cutanée, urticaire
- Rares thrombopénie, leucopénie et neutropénie
- Atteinte hépatique : augmentation des enzymes du foie (transaminases), hépatite aigue
- En voie rectale : irritation rectale et anale

- Contre-indications :

- Hypersensibilité au paracétamol ou autres constituants
- Insuffisance hépatocellulaire (à cause du métabolisme hépatique du paracétamol)
- Rectite, anite ou rectorragie récente pour la forme suppositoire

- Interactions médicamenteuses :

- Anticoagulants oraux (Warfarine et AVK) : Augmentation du risque hémorragique lorsque la posologie du paracétamol est maximale : 4g/jour durant au moins 4 jours. Il faudra donc réaliser des contrôles réguliers du bilan de coagulation (INR).
- Résines chélatrices (hypolipémiants : Questran®) : Diminution de l'absorption intestinale et de l'efficacité du paracétamol. Il faudra décaler la prise d'au minimum 2 heures.
- Médicaments hépatotoxiques ou inducteurs enzymatiques (cytochrome p450) tels que les antiépileptiques, rifampicine ou l'alcool : Augmentation de la toxicité du paracétamol.
- A noter que la prise de paracétamol à forte posologie peut fausser le dosage de la glycémie et de l'acide urique dans un bilan sanguin.

➤ Néfopam : Acupan®



Le néfopam est un analgésique non morphinique de palier II qui se présente sous forme d'ampoule injectable par voie intramusculaire (IM) ou intraveineuse (IV).

Il est indiqué dans le traitement symptomatique des affections douloureuses aiguës surtout dans les douleurs post-opératoires.

C'est un médicament de liste I dont la délivrance ne peut se faire uniquement sous présentation d'une ordonnance.

Fig. 162 : Boîte Acupan®

- Posologies usuelles :

- IM profonde : 20mg par injection pouvant être répétée toutes les 6 heures sans dépasser 120mg/jour.
- IV lente : 20mg par injection pouvant être répétée toutes les 4 heures sans dépasser 120mg/jour. Le mélange est possible dans une solution de chlorure de sodium pour perfusion ou solution glucosée. En revanche, le mélange est déconseillé avec d'autres spécialités injectables.

- Effets indésirables :

- Très Fréquents : somnolence, nausées, vomissements, hyperhidrose
- Fréquents : vertige, palpitation, tachycardie, bouche sèche, rétention urinaire (effet anticholinergique)
- Rare : excitabilité, irritabilité, réactions d'hypersensibilité, convulsions

- Contre-indications :

- Glaucome par fermeture d'angle, adénome prostatique
- Enfant moins de 15 ans
- Hypersensibilité au néfopam ou à ses constituants
- Trouble convulsifs ou antécédents de convulsions

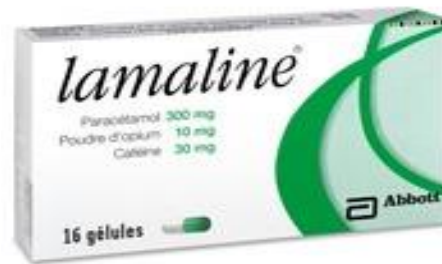- Interactions médicamenteuses : Le néfopam peut interagir avec tous les médicaments qui vont déprimer le système nerveux central et donc renforcer l'effet de sédation : morphiniques, antidépresseurs, neuroleptiques, anxiolytiques... L'alcool est également à proscrire pendant la prise du médicament pour les mêmes raisons.

IV.1.2.3) Morphiniques

- Poudre d'opium + paracétamol +/- caféine : Lamaline®, Izalgi®

La spécialité Lamaline® se présente sous forme :

- Gélule contenant 300mg de paracétamol, 10mg de poudre d'opium et 30mg de caféine
- Suppositoire contenant 500mg de paracétamol, 15mg d'opium et 50mg de caféine



La spécialité Izalgi® gélules est plus dosée en paracétamol : 500mg et en opium : 25mg.

Fig. 163 : Boîte Izalgi®

Fig. 164 : Boîte Lamaline®

Ce sont des antalgiques de palier II indiqués dans le traitement symptomatique des douleurs modérées à intenses en cas d'échec des antalgiques de palier I. Ils appartiennent tous les deux à la liste I des substances vénéneuses et sont délivrés uniquement sous ordonnance.

- Posologies usuelles : Elles varient en fonction du degré de douleur :

- Lamaline® gélules : 1 à 2 gélules par prise à espacer d'au moins 4 heures (max. 10 gélules par jour)
- Lamaline® suppo : 1 suppositoire 2 à 3 fois par jour toutes les 4 heures (max. 6 suppositoires par jour).
- Izalgi® gélules : 1 à 2 gélules par prise à espacer de 4 heures. (max. 8 gélules par jour).

- Effets indésirables :

- On retrouve les effets liés à la prise de paracétamol comme vus précédemment
- Effets liés à l'opium (= opiacés) : somnolence, excitation, confusion, hallucinations, vertiges, constipation (ralentit le transit), nausées, vomissements, réactions cutanées (urticaire, démangeaisons), pancréatite, dépression respiratoire, rétention urinaire, myosis, augmentation de la pression intracrânienne, dépendance/syndrome de sevrage en cas de traitement prolongé à fortes doses si arrêt brutal.
- Effets liés à la caféine : insomnie, agitation

- Contre-indications :

- Enfant de moins de 15ans
- Insuffisance hépatocellulaire
- Hypersensibilité à l'un des constituants
- Association à la nalbuphine et buprénorphine : ils diminuent l'effet antalgique
- Grossesse, allaitement
- Asthme et insuffisance respiratoire

Les interactions médicamenteuses sont similaires à celle du néfopam et du paracétamol. L'association à la nalbuphine et buprénorphine est contre-indiquée.

➤ Le tramadol : Contramal®, Topalgic®, Zamudol®, Zaldiar®, Ixprim®

Le Tramadol peut se présenter sous différentes formes, seul ou en association :

- Seul : gélules à libération immédiate (50mg), libération prolongée (LP50mg, LP100mg, LP150mg, LP200mg), solution buvable.
- En association avec le paracétamol : Ixprim® ou Zaldiar® comprimés contenant 300mg de paracétamol et 37,5mg de tramadol.

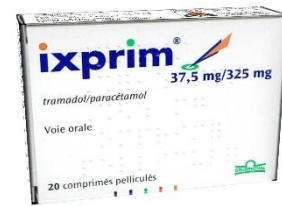
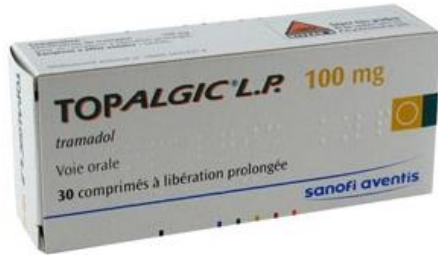
Fig. 165 : Boîte Topalgic LP100®

Fig. 166 : Boîte Zaldiar®

Fig. 167 : Boîte Ixprim®

L'utilisation du Tramadol est indiquée dans le traitement des douleurs aiguës ou chroniques modérées à intenses chez l'adulte. La forme buvable peut être prescrite à partir de 3 ans. Ce médicaments est inscrit sur liste I et sa délivrance nécessite la présentation d'une ordonnance.

- Posologies usuelles

- Forme comprimé :
 - Forme à libération immédiate (50mg) : 100mg (= 2 gélules) en dose d'attaque puis 1 à 2 gélules à 50mg toutes les 4 à 6 heures, max 8 gélules/jour pour la forme à libération immédiate.
 - Forme à libération prolongée (100mg, 150mg, 200mg LP) : la posologie est de 100mg LP 2 fois par jour ; si nécessaire le dosage peut être augmenté à 150 ou 200mg avec la même posologie.
 - Cas du Zaldiar® ou Ixprim® : 1 à 2 comprimés par prise toutes les 6 heures sans dépasser 8 comprimés par jour.

- Solution buvable : 1 à 2mg/kg par prise, 3 à 4 fois par jour dans du liquide ou sur un sucre (Par exemple : 4 à 8 gouttes pour 10kg). La posologie max. quotidienne est de 8mg/kg/jour sachant qu'une goutte contient 2,5mg de tramadol.

- Effets indésirables fréquents : ils sont similaires aux opiacés (voir Izalgi® et Lamaline®)

- Nausées, vomissements, constipation en utilisation prolongée
- Vertiges, somnolence, céphalées
- Sécheresse buccale

- Contre-indications

- Hypersensibilité au tramadol, opiacés ou constituants
- Insuffisance respiratoire sévère, insuffisance hépatique
- Enfant de moins de 15ans (gélules), moins de 3ans (solution buvable)
- Epilepsie non contrôlée
- Allaitement (utilisation possible ponctuellement avec avis médical)
- Grossesse (utilisation ponctuelle possible au 2^{ème} trimestre sous avis médical)

- Interactions médicamenteuses

- IMAO sélectifs et non sélectifs (inhibiteur de la monoamine oxydase) correspondants à une classe d'antidépresseurs : iproniazide (Marsilid®), moclobémide (Moclamine®), Sélégiline (renforce l'action des antiparkinsonien). Il existe un risque d'apparition de syndrome sérotoninergique : diarrhée, tachycardie, sueur, tremblement, confusion, coma.
- Alcool et dépresseurs du système nerveux central : majoration de la sédation
- Carbamazépine (Tegretol®), antiépileptique : diminution de l'efficacité du tramadol
- Buprénorphine, Nalbuphine, Naltrexone : diminution de l'effet antalgique

➤ La codéine : Dafalgan codéine®, Codoliprane®, Prontalgine®

Il existe deux spécialités :

- Dafalgan/codéine 500/30mg® (soit 500mg de paracétamol et 30mg de codéine) comprimés à avaler ou effervescents.
- Codoliprane® 400/20mg et 500/30mg comprimés.

Ils sont indiqués dans le traitement symptomatique des douleurs modérées à intenses et inscrits sur Liste I (délivrance sous ordonnance).

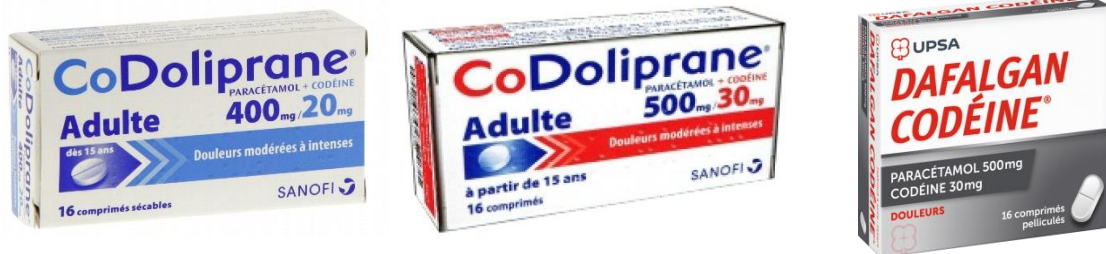

Fig. 168 : Boîte Codoliprane 400mg/20mg®

Fig. 169 : Boîte Codoliprane 500mg/30mg®

Fig. 170 : Boîte Dafalgan/codéine 500/30mg®

- Posologies usuelles : Chez l'adulte et enfant > 15ans (plus de 50kg), 1 à 2 comprimés par prise (si douleur intense) espacées de 4 à 6 heures. 6 comprimés par jour max.

- Effets indésirables

- On retrouve les effets liés à la prise de paracétamol et opiacés comme vus précédemment
- Sédation, euphorie, somnolence, vertiges
- Rétention urinaire, myosis (contraction de la pupille, inverse de la mydriase)
- Nausées, vomissements, constipation
- Bronchospasme (diminution du calibre des bronches), dépression respiratoire

- Contre-indications :

- Hypersensibilité à l'un des constituants
- Enfant de moins de 15ans
- Asthme, insuffisance respiratoire, insuffisance hépatique
- Métaboliseurs rapides du Cytochrome CYP2D6 : l'enzyme permet de transformer la codéine en morphine au niveau du foie. Il existe un risque de toxicité opioïde car le taux de morphine sera trop important.
- Patients de 0 à 18 mois ayant été opérés pour un syndrome d'apnée obstructive du sommeil : mise en jeu du pronostic vital.

- Interactions médicamenteuses : Liées à la prise de paracétamol et codéine (opiacés)

- Cas de la Prontalgine® et dérivés codéines autrefois disponibles en vente libre [118] :

Depuis l'arrêté du 12 juillet 2017, les médicaments autrefois disponibles en accès libre et contenant de la codéine ainsi que certains antitussifs (contenant du dextrométhorphan, éthylmorphine ou noscapine) sont maintenant listés et nécessitent une prescription.

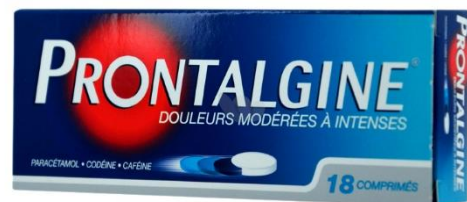

Fig. 171 : Boîte Prontalgine®

Cette décision a été prise en raison des usages détournés à but « récréatif » de ces substances notamment chez les jeunes.

Les seuls antidouleurs restants accessibles en vente libre sont le paracétamol et certains anti-inflammatoires ayant des propriétés antalgiques.

IV.1.2) Les anti-inflammatoires voie orale

IV.1.2.1) Qu'est-ce que l'inflammation ?

L'inflammation se définit comme les réponses immunitaires non spécifiques innées de l'organisme consistant à le protéger contre les agents pathogènes et favoriser la réparation des lésions. Les causes peuvent être traumatiques ou infectieuses et la réaction peut répondre à plusieurs stimuli exo/endogènes.

L'inflammation se définit en 3 étapes :

- Vasculaire : correspondant à l'augmentation de la perméabilité vasculaire (= vasodilatation) de l'endothélium. A l'état basal, l'endothélium n'est pas perméable : en réponse à un stimulus ce dernier va devenir pro-adhésif et perméable.
- Cellulaire : Cette étape se traduit par la sollicitation de cellules : macrophages, polynucléaire neutrophile, phagocytes... Ces dernières vont venir adhérer au niveau de l'endothélium et migrer jusqu'au foyer inflammatoire. Arrivées au foyer, les cellules vont permettre de restaurer l'intégrité tissulaire.
- Phase de résolution (facultative) : elle correspond à l'arrêt de la réaction inflammatoire qui au long terme peut être délétère pour les tissus.

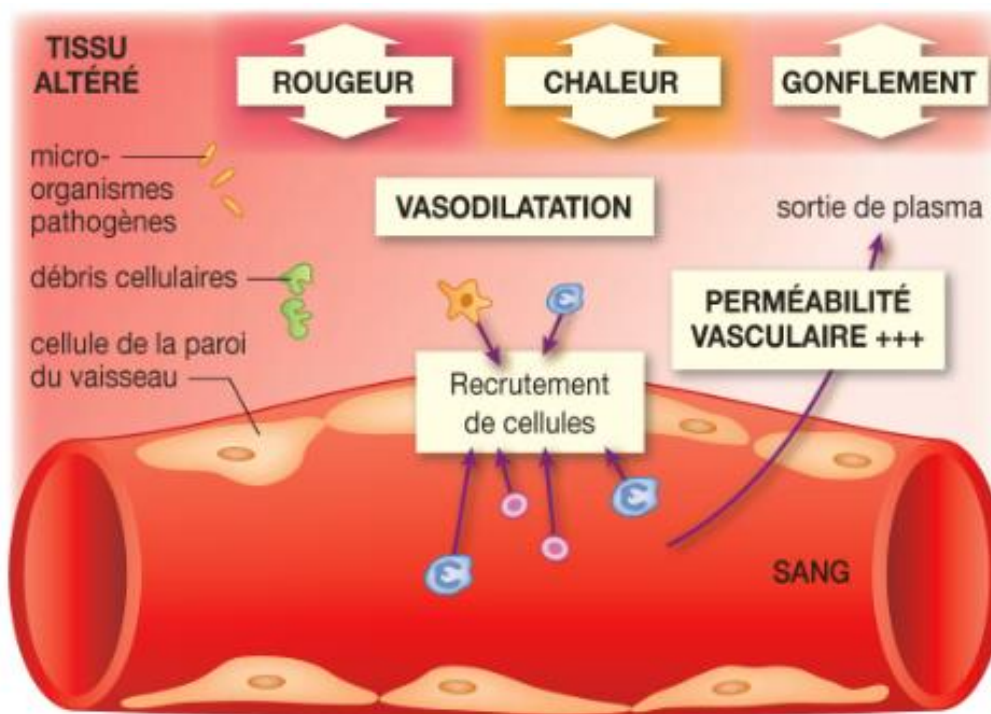


Fig. 172 : La réaction inflammatoire

La clinique laisse apparaître des signes :

- Locaux : rougeur, chaleur, œdème douleur
- Généraux : fièvre, asthénie, amaigrissement

Il existe un lien étroit entre inflammation et douleur : les terminaisons nerveuses périphériques vont véhiculer la sensation douloureuse jusqu'au SNC. En effet, la douleur peut contribuer à l'inflammation en amplifiant la réponse immunitaire grâce à la sécrétion de neuropeptides (= messagers sécrétés par le SNC permettant la communication entre ce dernier et les tissus. Ex : kinines). L'inflammation va donc générer une douleur et d'autre part les neuropeptides vont générer l'inflammation en agissant sur les 2 premières étapes vasculaires et cellulaires.

IV.1.2.2) Mode d'action des anti-inflammatoires

Les anti-inflammatoires : AINS et aspirine agissent sur une enzyme COX (cyclo-oxygénase) impliquée dans l'inflammation. On peut distinguer trois types de COX :

- COX 1 constitutive présente à l'état basal dans tous les tissus
- **COX 2** inductible présente dans les **tissus inflammatoires**
- COX 3 présente dans le SNC

Les AINS et l'aspirine vont agir préférentiellement sur COX 1 et 2 et engendrent un effet anti-inflammatoire, antalgique et antipyrétique. A noter que : l'ibuprofène, le kétoprofène, le naproxène ont une indication antalgique.

Les enzymes COX sont impliquées dans la production des prostaglandines pro-inflammatoires et de thromboxane à partir d'acide arachidonique :

- La prostacycline : antiagrégant plaquettaire, vasodilatatrice
- Le thromboxane A2 : pro-agrégant vasoconstricteur présent au niveau des plaquettes
- Prostaglandines (PGE, PGD et PGF) : cytoprotecteurs gastriques.

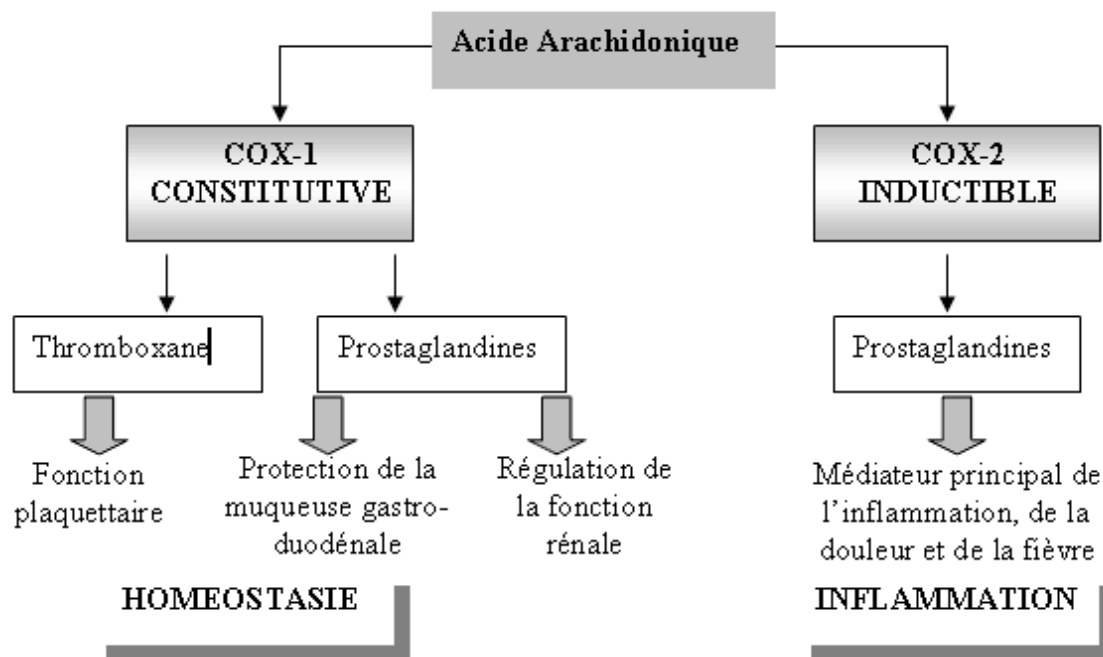


Fig. 173 : L'inflammation

Dans cette partie, nous traiterons les anti-inflammatoires qu'il est possible de conseiller à l'officine et accessible en vente libre. Certains AINS et l'usage de corticoïdes dans le cadre d'un traitement anti-inflammatoire nécessitent une prescription et ne seront pas traités.

IV.1.2.3) Les anti-inflammatoires per os

➤ Ibuprofène : Advil®, Nurofen®, Spifen®, Brufen®

L'ibuprofène regroupe un grand nombre de spécialités accessibles aux patients néanmoins certains conditionnement : Advilmed®, Spifen 400® appartiennent à la liste II et nécessitent une prescription.

L'ibuprofène peut exister sous plusieurs formes galéniques : comprimés pelliculés, sachet, capsules, comprimés orodispersibles, sirop.




Fig. 174 : Boîte Advil 400mg®

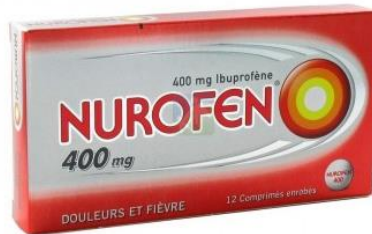

Fig. 175 : Boîte Nurofen 400mg®



Fig. 176 : Boîte Spifen 400mg®

L'ibuprofène est indiqué dans les états fébriles et/ou douloureux (maux de tête, douleurs dentaires, courbatures, règles douloureuses) chez l'adulte, l'enfant et le nourrisson > 3 mois.

- Posologies usuelles :

- Advilmed 100mg® : le comprimé de 100mg est indiqué chez l'enfant pesant entre 20 et 30kg (6ans à 12ans) à raison de 1 à 2 cp par prise toutes les 6h (6 comprimés max/jour), si ce dernier peut l'avaler.
- Advilmed 20mg/mL suspension buvable : Cette forme est adaptée pour les nourrissons > 3 mois et les enfants qui ne peuvent pas avaler les comprimés. La posologie est de 20 à 30 mg/kg/jour à répartir en 3 ou 4 prises espacées de 6h. Une pipette graduée en dose/poids est fournie pour l'administration.
- Pour les formes à 200mg : la posologie est de 1 à 2 comprimés par prise toutes les 6h sans dépasser 1200mg/jour.
- Pour les formes à 400mg : 1 comprimé toutes les 6h (max 3cp/jour).

Il est très important de spécifier aux patients que la prise d'anti-inflammatoire doit se faire pendant un repas pour limiter les brûlures d'estomac. De plus, l'administration concomitante d'autres spécialités anti-inflammatoires ou corticoïdes est à proscrire au risque d'augmenter les effets indésirables digestifs.

Dans les cas de fièvre, il est recommandé d'alterner les prises de paracétamol et d'ibuprofène de 3 heures (tout en respectant l'intervalle de 6h pour chaque spécialité) pour éviter les variations de température.

- Effets indésirables

- Ulcères, hémorragies gastro-intestinales
- Effets digestifs : Nausées, vomissements, diarrhées, constipation...
- Effets cutanés : rash, prurit, œdème, urticaire
- Œdème, hypertension et insuffisance cardiaque
- Crise d'asthme (patients allergiques à l'aspirine et AINS)
- Choc anaphylactique, œdème de Quincke.

- Contre-indications :

- Grossesse : son utilisation n'est pas recommandée (à éviter en chronique avant le 6^{ème} mois sous avis médical) et formellement contre-indiqué après les 6^{ème} mois.
- Allaitement : à éviter
- Hypersensibilité ou allergie à l'un des constituants
- Antécédents d'asthme suite à la prise d'aspirine ou d'AINS ou similaires
- Antécédents d'hémorragie gastro-intestinale suite à la prise d'AINS
- Hémorragie digestive, cérébrovasculaire ou autre en évolution
- Insuffisance hépatique, rénale ou cardiaque sévère
- Lupus érythémateux disséminé

- Interactions médicamenteuses :

- Médicaments hyperkaliémiants :
 - Sels de potassium,
 - Diurétiques hyperkaliémiants (épargneur de potassium : diminution de l'élimination rénale du potassium) : spironolactone
 - IEC (inhibiteurs de l'enzyme de conversion), ARA II (antagonistes de l'angiotensine II) : ramipril, enalapril... valsartan, telmisartan...
 - Héparines : Lovenox®, Innohep®, Fraxiparine®
 - Immunosuppresseurs (tacrolimus, ciclosporine) : surveillance de la fonction rénale
 - AINS et aspirine (= aux doses anti-inflammatoires 500mg – 1g) : majoration du risque ulcérogène et d'hémorragie digestive
 - Anticoagulant oraux (association déconseillée) : augmentation du risque hémorragique (surveillance clinique étroite)
 - Héparines non fractionnées, bas poids moléculaire et apparentées (à doses curatives ou chez le sujet âgé) : risque hémorragique (surveillance étroite)
 - Lithium : augmentation de la lithémie par diminution de l'élimination rénale (toxicité)
 - Méthotrexate aux doses > 20mg/semaine : toxicité hématologique (en dessous de 20mg/semaine, il faut réaliser des surveillances régulières)
- Kétoprofène : Toprec®, Ketum®, Profenid®, Biprofenid®

Le kétoprofène est disponible sous plusieurs noms de spécialités :

- Seul le Toprec® est vendu sans ordonnance
- Le Biprofenid est une forme à libération prolongée à 100mg
- Le Profénid existe en différents dosages : 50, 100, LP200mg et différents formes : comprimés, suppositoires et injectable (intramusculaire).

Le Kétum 100mg®, Profénid® et Biprofenid® sont des spécialités appartenant à la liste II.

Toutes ces spécialités possèdent une action anti-inflammatoire et antalgique.

- Indications : Comparées à l'ibuprofène elles sont nombreuses :

- Douleurs d'intensité légère à modérées et état fébriles (cas du Toprec®)
- Arthrose
- Lombalgies, radiculalgies
- Rhumatismes inflammatoires chroniques (polyarthrite rhumatoïde, spondylarthrite ankylosante...)
- Tendinites, bursites

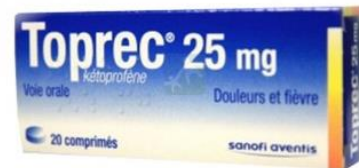
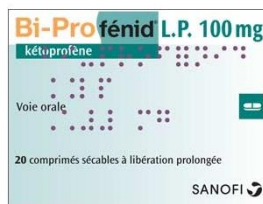
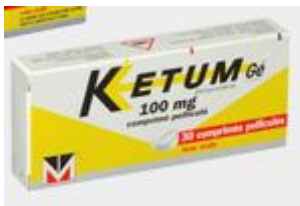Fig. 177 : Boîte Ketum Gé® 100mg

Fig. 178 : Boîte Bi-Profénid® LP100mg

Fig. 179 : Boîte Toprec® 25mg

- Posologies usuelles :

- Profénid® LP200mg : 1 comprimé par jour (posologie max : 1 cp/jour)
- Kétum Gé® 100mg, Profénid® 100mg cp/suppositoire : 1 à 2 comprimés/suppo à 100mg par jour à répartir en deux prises
- Profénid® 50mg : 3 à 4 gélules par jour/max à répartir en 2 ou 3 prises
- Bi-Profénid® LP100mg : 1 à 2 comprimés par jour à répartir en deux prises (1 cp matin et soir généralement)
- Toprex® 25mg : 1 comprimé 3 fois par jour (75mg/jour max)

Il est très important de spécifier aux patients que la prise d'anti-inflammatoire doit se faire pendant un repas pour limiter les brûlures d'estomac. De plus, l'administration concomitante d'autres spécialités anti-inflammatoires ou corticoïdes est à proscrire au risque d'augmenter les effets indésirables digestifs.

Les effets indésirables, contre-indications et interactions médicamenteuses sont les mêmes que pour l'ibuprofène.

➤ L'aspirine : Aspégic®, Aspirine du Rhône®, Aspirine UPSA®

L'aspirine ou acide acétylsalicylique possède des propriétés analgésique, antipyrétique et anti-inflammatoire. L'aspirine est utilisé comme antidouleur à des doses élevées : entre 500 mg et 1000 mg.

Elle est disponible en vente libre sous différentes formes : effervescente, sachet, comprimé. Elle peut dans certains cas être associée à de la vitamine C.

Les formes d'aspirine moins dosées (comme Kardégic®) sont utilisées en tant qu'antiagrégant plaquettaire. Il existe également des formes nourrissons et enfants utilisées dans le traitement des états douloureux et/ou fébriles mais aussi dans les rhumatismes inflammatoires.

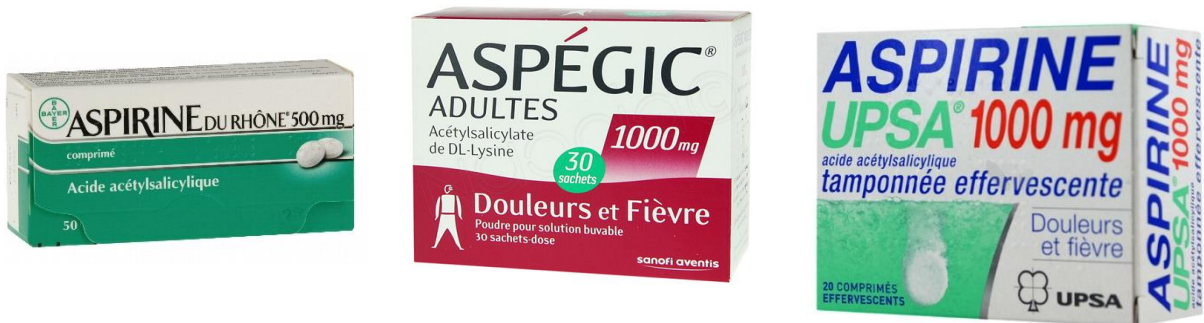

Fig. 180 : Boîte Aspirine du Rhône® 500mg

Fig. 181 : Boîte Aspégic® 1000mg

Fig. 182 : Aspirine UPSA® 1000mg

- Posologies usuelles :

- Chez l'enfant, elle varie en fonction du poids : 60mg/kg/jour à répartir en 4 ou 6 prises espacées de 4 à 6 heures.
- Pour les formes 500 et 1000mg, il ne faut pas dépasser 3g/jour en espaçant les prises de 4 à 6 heures.

Les effets indésirables, contre-indications et interactions médicamenteuses sont les mêmes que pour l'ibuprofène et le kétoprofène

IV.1.3) Les décontractants musculaires

➤ Méthocarbamol : Lumirelax®



Le Lumirelax® est un myorelaxant d'action centrale.

Fig. 183 : Boîte Lumirelax®

- Posologies usuelles : 1 à 2 comprimés par prise, 2 à 3 fois par jour à prendre en début de repas.

- Effets indésirables :

- Somnolence, vertiges, céphalées, vision trouble
- Cutanés : prurit, urticaire
- Modification de la coloration des urines (brun-noir ou verte)
- Fièvre, conjonctive avec congestion nasale : rares

- Contre-indications :

- Allergie à l'un des constituants
- Myasthénie (maladie se caractérisant par une faiblesse musculaire intense)
- Antécédents de crises convulsives
- Grossesse et allaitement

- Interactions médicamenteuses : Alcool et dépresseurs du SNC (morphiniques, antidépresseurs....) risque de majoration de la sédation.

➤ Thiocolchicoside : Coltramyl®, Miorel®

Le thiocolchicoside se présente sous forme de gélules dosées à 4mg, inscrit sur liste I.

C'est un myorelaxant analogue du colchique : plante herbacée à l'origine de la colchicine indiquée dans la crise de goutte. Il est indiqué dans les contractures musculaires douloureuses en pathologie rachidienne aigue.

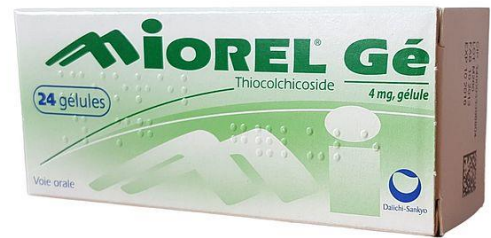

Fig. 184 : Boîte Miorel® Gé

Il possède un mode d'action central et agit en diminuant la résistance passive du muscle à l'étirement et en réduisant ou supprimant la contracture résiduelle. De plus il peut agir sur les muscles viscéraux comme l'utérus par exemple.

- Posologies usuelles : La dose maximale à ne pas dépasser est de 8mg/12h (soit 16mg/24h). La durée maximale du traitement est de 7 jours consécutifs.

- Effets indésirables :

- Hypersensibilité rare : urticaire, œdème de Quincke
- Diarrhées, nausées, vomissements
- Somnolence
- Convulsions ou récurrence de crise chez les patients épileptiques

- Contre-indications :

- Enfant < 16ans
- Grossesse et allaitement
- Epilepsie ou antécédents de crises convulsives (précaution d'emploi)
- Hypersensibilité à l'un des constituants

- Interactions médicamenteuses : non renseignées

➤ Méphénésine : Décontractyl®

La méphénésine est un myorelaxant d'action centrale disponible en vente libre sans ordonnance.

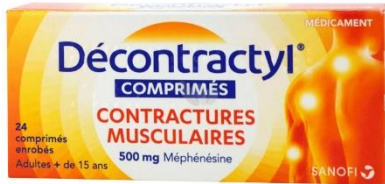

Fig. 185 : Boîte Décontractyl® comprimés



Fig. 186 : Boîte Décontractyl® baume

- Posologies usuelles :

- Comprimés : 1 à 2 comprimés par prise à répartir en 3 prises par jour (soit 6 cp max/j)
- Baume : 1 application 2 à 3 fois par jour en massages légers (max 5 jours)

- Effets indésirables

- Nausées, vomissements, somnolence, réactions d'hypersensibilité
- Réaction locale (baume)

- Contre-indications :

- Hypersensibilité à l'un des constituants
- Grossesse, allaitement
- Porphyrie (forme comprimé)
- Baume : Peau lésée, muqueuses, yeux, pansement occlusif, enfant ayant des antécédents de crise convulsive.

- Interactions médicamenteuses : Majoration de l'effet sédatif avec la prise concomitante d'alcool et dépresseurs du SNC.

IV.1.4) Les gels, pommades et emplâtres

IV.1.4.1) Flector gel ®, Voltarenactigo 1% ou intense 2% ®, Flector Tissugel®, Voltarène plast®, Antalcalm® (diclofénac)

Toutes ces spécialités contiennent du diclofénac qui est une molécule anti-inflammatoire.

Elles se présentent sous différentes formes locales :

- Gels 1 à 2% : à appliquer plusieurs fois par jour
- Emplâtres dosés à 140mg de diclofénac : à laisser en place 12h

Ils sont indiqués dans le traitement local d'appoint des traumatismes bénins, entorses, foulures, contusions. Le Flector Tissugel® possède des indications dans le traitement de la douleur des arthroses du genou et douleurs tendo-ligamentaires.

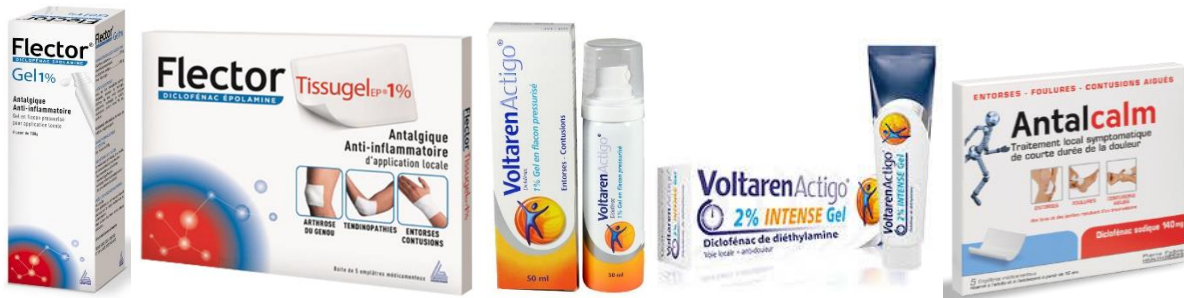

Fig. 187 à 191 : Différentes formes anti-inflammatoires locales

- Posologies : Ce sont des traitements d'appoint de courte durée variant de 4 à 7 jours de traitement

- Formes gels à 1 % : 3 à 4 applications/jour
- Forme gel 2% : 1 à 2 applications/jour (matin et soir)
- Emplâtres : Une application matin et soir

- Effets indésirables :

- Locaux : dermatites, eczéma, prurit, dermatite de contact, photosensibilisation
- Généraux : réaction d'hypersensibilité, œdème de Quincke, crise d'asthme (allergie AINS, aspirine voir précédemment)
- Emplâtre : réaction au site d'application, sensation de chaleur, œdème, éruption cutanée
- Effets systémiques rares : gastrique et rénaux

- Contre-indications :

- Hypersensibilité à l'un des constituants : acide salicylique, AINS, excipients
- Peau lésée : eczéma, brûlure, plaie...
- Femme enceinte (à partir du 6^{ème} mois de grossesse)
- Enfant < 15ans

- Interactions médicamenteuses : Le passage systémique est faible comparé aux formes orales. Les interactions sont donc peu probables.

IV.1.4.2 Niflugel® (acide niflumique)

L'acide niflumique est un AINS ayant une activité anti-inflammatoire et antalgique. Il est indiqué dans le traitement symptomatique des tendinites superficielles et traumatismes bénins comme les entorses et les foulures.



Fig. 192 : Niflugel®

- Posologie : 1 application 3 fois/jour

A noter que les effets indésirables, contre-indications et interactions sont les mêmes que celle des spécialités Flector® et Voltarène® gels.

IV.1.4.3) Advil®, Ibufetum® (ibuprofène)

Comme nous l'avons vu précédemment l'ibuprofène possède des propriétés anti-inflammatoires et antalgiques. Ce dernier est utilisé dans le traitement symptomatique des entorses, contusions et tendinites superficielles.



Fig. 193 : Advil® 5% gel



Fig. 194 : Ibufetum®

La posologie, les effets indésirables, contre-indications et interactions sont les mêmes que celle des spécialités Flector® et Voltarène® gels.

IV.1.4.4) Baume Saint-Bernard®, Baume Arôme® [119] [120]

Ce sont des spécialités constituées d'huile essentielle, de plante et dérivés de l'aspirine.

La composition de ces spécialités **chauffantes** et **révulsives** est assez similaire :

- Saint-Bernard® : salicylate d'amyle, camphre, lévomenthol, capsicum
- Baume Arôme® : Salicylate de méthyle, HE de Piment de Jamaïque, HE de Girofle

- Posologie : 1 application 2 fois par jour en massage chez l'adulte

Les effets indésirables et contre-indications rejoignent ceux de l'ibuprofène ou diclofénac gels/emplâtres. La présence de dérivés de l'acide salicylique peut majorer le risque hémorragique chez les patients sous anticoagulant (Surveillance de l'INR et accord médical nécessaires)



Fig. 195 : Baume Saint-Bernard®



Fig. 196 : Baume Arôme®

L'utilisation du baume Arôma® est possible à partir de 7ans alors que le baume Saint-Bernard® s'utilise uniquement chez l'adulte du fait de la présence de camphre.

Les sportifs recherchent souvent les effets thermiques bénéfiques du camphre et de l'eucalyptus notamment dans les massages toniques sportifs qui favorisent un bon échauffement des muscles et activent la microcirculation. Nous reviendrons sur les propriétés des plantes et huiles essentielles dans les prochains chapitres.

L'utilisation de produits à base d'huiles essentielles et produits camphrés est contre-indiquée chez les patients épileptiques et asthmatiques ainsi que chez la femme enceinte et allaitante.

IV.1.4.5) Synthol® gel et solution pour application cutanée [121] [122]

La spécialité Synthol® gel et solution pour application cutanée se compose d'acide salicylique, lévomenthol, vératrole, résorcinol. Ils possèdent des propriétés anti-inflammatoires et révulsives.

Leur indication concerne le traitement d'appoint local des traumatismes bénins (contusions, ecchymoses). De plus, la forme solution est également très efficace dans le traitement des piqûres d'insectes. L'utilisation est réservée à l'adulte et l'enfant de plus de 7ans.



Fig. 197 : Synthol® liquide



Fig. 198 : Synthol® gel

La forme liquide peut s'utiliser :

- Pur en friction
- Diluée avec 50% d'eau sur une compresse, laissé poser 30min à 1 heure.

La forme gel est à appliquer sur la zone à traiter 2 à 3 fois par jour. Du fait de leur composition similaire avec le baume Arôma® et le baume Saint-Bernard®, ces deux spécialités suivent les mêmes recommandations. Leur utilisation pendant la grossesse et l'allaitement est à proscrire.

IV.2) Les thérapeutiques naturelles

IV.2.1) L'homéopathie

➤ Qu'est-ce que l'homéopathie ?

Loi de similitude et d'infinitésimalité : « *Sous forme homéopathique, c'est-à-dire diluée et dynamisée, le malade doit prendre (pour guérir de ses symptômes) la substance capable de provoquer chez l'homme sain, à dose toxique sub létale, le même ensemble de symptômes que celui qu'il présente (sans avoir pris la substance).* » [123]

Les substances actives sont issues des plantes, de minéraux, d'animaux entiers, d'organes d'animaux ou d'une substance qu'il sécrète, de microbes, sérums, vaccins...

Les formes sont nombreuses : granules, doses (ou globules), poudres, gouttes buvables, suppositoires, ovules, crèmes...



Samuel Christian Hahnemann le père fondateur de l'homéopathie s'est adonné à plusieurs expériences pour mettre en évidence ces deux principes.

Fig. 199 : Samuel Christian Hahnemann

Le principe de similitude est le suivant : « *On donne pour soigner un malade le même médicament qui, expérimentalement et chez un individu sain, provoque la même série de symptômes dont souffre le patient* ». [124] Ce procédé est l'inverse de l'allopathie qui guérit par la loi des contraires.

La notion d'infinitésimalité : les doses de certains composés posaient rapidement un souci de toxicité potentiellement létale (ex : Arsenic). Hahnemann décida alors d'administrer des doses diluées infimes. Le procédé consistait à réaliser des dilutions successives : la substance est secouée énergiquement et frappée sur une surface rigide entre chaque dilution. La substance peut alors libérer tout son potentiel (= dynamisation).

Enfin l'homéopathie s'intéresse à l'individu entier et non à la maladie seule : c'est le **principe de globalité** [124]

➤ Les dilutions [124]

Avant de réaliser les dilutions il est nécessaire de préparer ce que l'on appelle une teinture mère (= TM). La substance active est broyée et pulvérisée puis elle va subir un procédé de macération dans un mélange hydro-alcoolique. Il faudra attendre 15 jours pour que le mélange soit ensuite filtré : le liquide filtré obtenu correspond à la teinture mère.

A partir de la teinture mère on réalise des dilutions :

- Centésimale (CH) : signifie que l'on dilue une goutte de teinture mère dans 99 gouttes de solvant (eau + alcool).
- Décimale (DH) : signifie que l'on dilue une goutte de TM dans 9 gouttes de solvant.

On réalise ainsi plusieurs dilutions successives : 4, 5, 7, 9CH ou DH.... Jusqu'à obtention de la dilution souhaitée

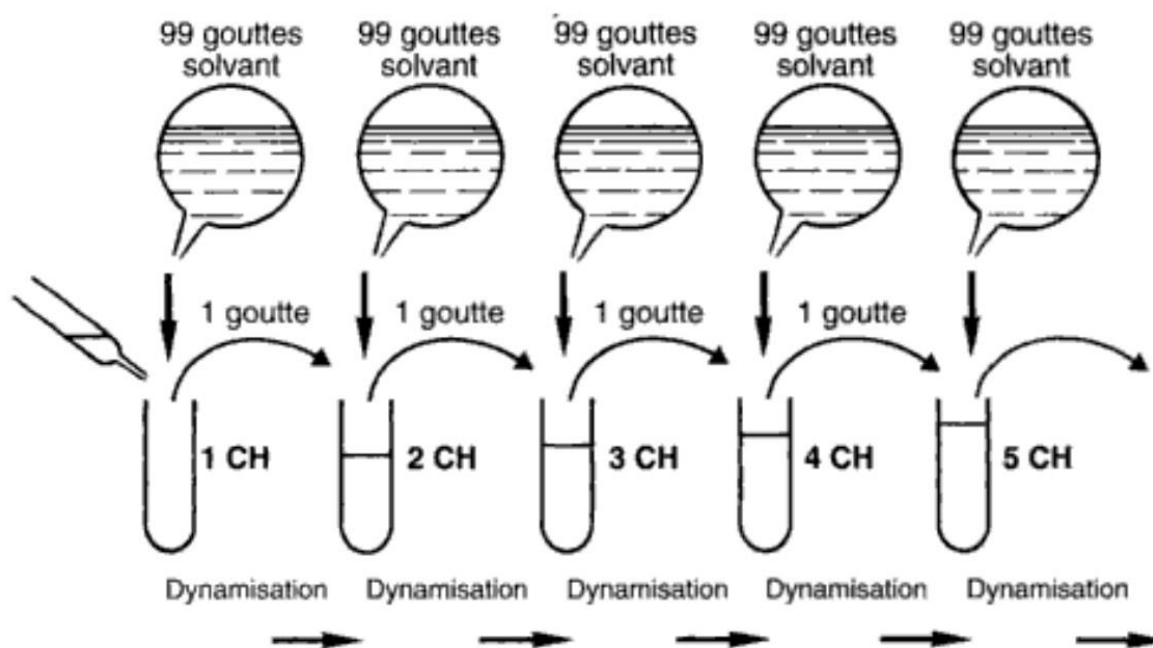


Fig. 200 : dilution centésimale

Cas des triturations :

Si les produits sont insolubles, on va alors broyer la substance active avec du lactose (ex : 1 gramme de substance active dans 99 grammes de lactose pour 1CH)

➤ Quelle dilution pour quelle indication ? [123] [124]

Les dilutions sont nombreuses en homéopathie. Elles sont facilement reconnaissables à la couleur caractéristique des tubes.

- Les dilutions basses (4CH : tube jaune et 5CH : tube vert) seront utilisées dans les indications symptomatiques locales.

- Les dilutions dites moyennes (7CH : tube rouge, 9CH : tube bleu) concerne des signes plus généraux.

- Les hautes dilutions (de 9 à 30CH : tube violet) concerne l'aspect psychique ou symptômes anciens chroniques.



Fig. 201 : Tubes d'homéopathie Boiron®

Il existe des dilutions Korsakovienne (K) dont le procédé de fabrication diffère de celles en CH et DH. Dans ce cas-là le produit est dilué et dynamisé puis jeté, on rajoute ensuite de nouveau du solvant dans le même flacon (flacon unique) contenant les traces de l'ancienne dilution. Ici la dynamisation est favorisée.

Ex : Arnica montana 10 000K signifie qu'il a eu 10 000 dilutions. A chaque dilution on réalise 100 agitations (dynamisation) donc 1 000 000 de dynamisations.

➤ La prise d'homéopathie

Il est conseillé de prendre ses granules 5min avant les repas ou 1 heure après. Il est intéressant si possible de favoriser une prise à jeun pour une meilleure absorption.

Les produits mentholés (dentifrices, bains de bouche, huile essentielle de menthe poivrée) sont à éviter pour garantir la bonne efficacité.


L'homéopathie s'adresse à tous : nourrissons, enfants, adultes, femmes enceintes et allaitantes, personnes âgées et animaux.

Pour les nourrissons et enfants, on peut dissoudre les granules dans un peu d'eau ou dans le biberon pour favoriser l'administration et éviter les fausses routes.

Il est recommandé de ne pas toucher les granules avec les doigts (perte de substance active).

IV.2.1.1) Les souches du sportif

IV.2.1.1.1) Arnica montana [125] [126] [127]



Origine : C'est une plante vivace que l'on retrouve dans les pâturages : Arnique des montagnes. La teinture mère est réalisée à partir de la plante entière.

Composition : flavonoïdes, procyanidines (tanin : antioxydant), caroténoïdes, manganèse, acides phénols, lactones sesquiterpéniques : héliénaline.

Fig. 202 : Arnique des montagnes

Propriétés :

- Anti-inflammatoire, analgésique, anti-ecchymotique et antiseptique (lactones sesquiterpéniques)
- Effet cardiotonique, vasodilatateur coronaire (flavonoïdes et procyanidines)
- Antibactérien, fongicide (acide phénols)

Utilisations :

Dans le cadre de la traumatologie sportive, la souche homéopathique de choix reste *Arnica montana*. Dans un premier temps, lorsque le traumatisme a lieu on peut donner **rapidement une dose entière d'*Arnica montana 9CH*** puis ensuite **5 granules 3 fois par jour** jusqu'à amélioration des symptômes.

Cette souche possède une place de choix dans la trousse à pharmacie du sportif pour tous les chocs, plaies, accidents, hémorragies légères (protecteur vasculaire) etc....

Arnica montana 7CH peut également s'utiliser avant, pendant et après l'effort :

- Avant : 3 granules au réveil
- Pendant et après : 3 granules 2 à 4 fois par jour en cas de fatigue musculaire, courbatures après un effort physique intense

La **Sporténine®** est une spécialité contenant *Arnica montana 9CH*, *Zincum oxydatum 3CH* et *Sarcosylacticum acidum 3CH*. Elle permet d'agir sur les courbatures, crampes, fatigue musculaire en empêchant la formation d'acide lactique souvent responsable des crampes.

Posologie :

- 1 comprimé la veille ou juste avant l'épreuve
- Pendant l'effort, 1cp à croquer toutes les heures
- Après l'effort, un cp à renouveler toutes les heures jusqu'à amélioration

La posologie max est de 10 cp / jour. Réservé à l'adulte et l'enfant de plus de 6 ans. [128]

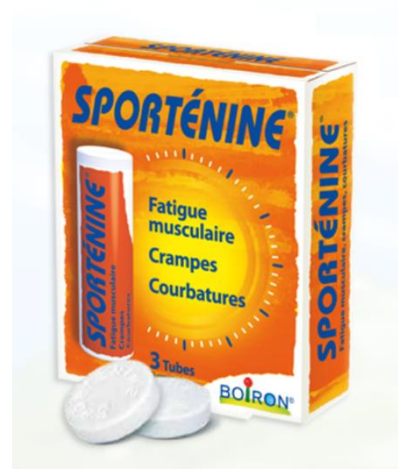

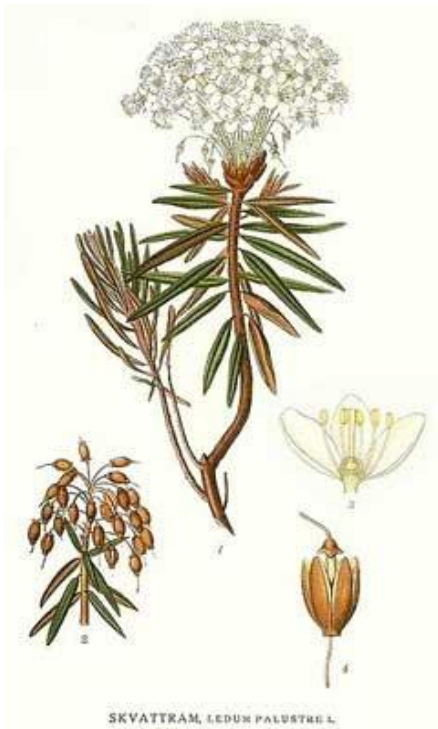Fig. 203 : Sporténine® cp à croquer

Il est également possible d'appliquer des spécialités à base d'*Arnica* du type Arnigel®, Arnican gel® à raison de 2 à 3 applications par jour. La majorité des gels ou crème d'*Arnica* sont utilisable chez l'enfant de plus de 12 mois voire 30 mois pour certains. Son utilisation est possible ponctuellement pendant la grossesse et l'allaitement sous avis médical.



Fig. 204 : Tube Arnigel®

IV.2.1.1.2) *Ledum palustre* [126] [127] [129] [130]



Origine : C'est un arbuste « Lédon des marais » que l'on retrouve dans les régions humides d'Europe, Asie et Amérique. On utilise les rameaux feuillés frais pour réaliser la teinture mère.

Composition : flavonoïdes, triterpènes, huile essentielle anti-inflammatoire

Propriétés :

- Anti-ecchymotique par son action sur les capillaires
- Anti-inflammatoire
- Anti-œdémateuse

Fig. 204 : Lédon des marais

Utilisations :

Le *Ledum palustre* 5CH est couramment utilisé dans l' « œil au beurre noir » et les ecchymoses (= bleus) notamment lors des déchirures musculaires, élévation et entorses. On l'associe souvent à *Arnica montana* lors d'un traumatisme où la douleur est soulagée par le froid avec une articulation œdématisée :

PROTOCOLES

En post-traumatique :

1 dose d'*Arnica montana* 9CH + *Ledum palustre* 5 CH 2/3 granules 3 fois par jour.

Ou

***Ledum palustre* 5CH + *Arnica montana* 7CH 5 granules de chaque toutes les heures pendant 4 jour en espaçant les prises jusqu'à amélioration.**

IV.2.1.1.3) *Rhus toxicodendron* [126] [127] [131] [132]

Origine : c'est une souche issue d'un arbuste le « sumac vénéneux » originaire des Etats-Unis et Japon. La teinture mère est réalisée à partir rameaux frais les plus jeunes.

Composition : dérivés phénoliques (= urushiols), tanin, flavonoïde (= fisétine)

Propriété : elle est essentiellement anti-inflammatoire



Fig. 205 : Sumac vénéneux

Utilisations : *Rhus toxicodendron* se définit comme la plante de l'agitation est du mouvement. En effet, elle est indiquée dans les traumatismes musculaires et osseux (entorses, tendinites, lombalgies, fatigue musculaire et rhumatismes) notamment lorsque ces derniers sont :

- Soulagés par un mouvement prolongé
- Améliorés par la chaleur et aggravés par le froid et l'humidité
- Accompagnés de raideurs et douleurs après un repos notamment au levé du lit par exemple ou d'une position assise.

PROTOCOLES

Entorse, réduction de luxations : 1 dose *Arnica montana* 9CH lors du traumatisme puis 5 granules de *Rhus toxicodendron* 7 ou 9CH 3 à 4 fois par jour.

Fatigue musculaire, effort inhabituel : *Rhus toxicodendron* 9CH 5 granules matin, midi, et soir la veille, jour et lendemain de l'effort.

IV.2.1.1.4) *Ruta graveolens* [126] [127] [133] [134] [135]



Origine : issu d'une plante la « Rue fétide » originaire d'Europe composée de fleurs jaunes et possédant une odeur fétide.

Composition : huiles essentielles, rutosides, alcaloïdes, furanocoumarines

Propriétés :

- Anti-inflammatoire
- Antimicrobienne et antifongiques
- Action veinotonique (rutoside)

Elle possède un excellent tropisme pour les tendons, cartilages et muscles.

Fig. 206 : La Rue fétide

Utilisations : *Ruta graveolens* est indiqué essentiellement dans les tendinites mais aussi entorses, luxations et élongations notamment lorsque les tendons sont atteints. Elle est indiquée lorsque les symptômes sont améliorés par le chaud, le mouvement et aggravés par le froid et le repos.

PROTOCOLE

***Arnica montana* 9CH + *Ruta graveolens* 5CH : 2gr. de chaque 3 fois par jour**

+/- *Rhus toxicodendron* 5CH même posologie

(Si symptômes améliorés par le mouvement)

IV.2.1.1.5) *Apis mellifica* [126] [135] [136] [137]

Origine : animale, c'est tout simplement l'abeille. On utilise des abeilles ouvrières vivantes entières que l'on fait macérer dans de l'alcool pour fabriquer la teinture mère. La particularité de cette teinture mère réside dans le fait qu'elle contient les constituants anatomiques du corps de l'insecte mais également son venin.

Composition : histamine, dopamine, noradrénaline, sérotonine, peptides et enzymes.

Propriétés :

- Anti-œdémateux, anti-inflammatoire
- Antiprurigineux



Fig. 207 : Abeille *Apis mellifica*

Utilisations : *Apis mellifica* possède une action rapide mais courte. Elle est indiquée dans les traumatismes avec présence d'un œdème et inflammation. C'est la souche de choix lorsque les symptômes douloureux sont améliorés par le froid et aggravés par la chaleur et le toucher.

PROTOCOLE

Arnica montana 9CH + *Apis mellifica* 5CH : 2 granules de chaque 3 fois par jour.

IV.2.1.1.6) *Cuprum metallicum* [138] [139] [140]

Origine : le cuivre métallique.

Propriétés : antispasmodique notamment dans les crampes en traumatologie et gastro-entérologie.

Utilisation : principalement les crampes musculaires chez le sportif



Fig. 208 : Cuivre

PROTOCOLE

Crampes, déchirure, élongations, courbatures

***Arnica montana* 9CH + *Cuprum metallicum* 5CH : 2 granules de chaque 3 fois/jour.**

IV.2.1.1.7) *Symphytum officinalis* [127] [141] [142] [143]



Origine : plante Européenne « la grande consoude » présentant des fleurs blanches et roses. La teinture mère est obtenue à partir des organes souterrains de la plante.

Composition : tanins, mucilage, saponosides, acide silicilique, allantoïne (= cicatrisant), acide rosmarinique (= anti-inflammatoire), alcaloïdes.

Utilisations : cette souche est utilisée principalement dans les consolidations de fractures osseuses et douleurs associées.

Fig. 209 : Grande consoude

PROTOCOLE

Fractures : *Symphytum officinale* 9CH : 2gr. 3 fois/jour

Ou *Symphytum* 6DH 20 gouttes midi et soir pendant 1 mois

Douleurs osseuses : *Symphytum officinale* 5CH : 2 gr. 3 fois/jour

+/- *Calcarea phosphorica* 9CH +/- *Arnica montana* 9H (lors du choc)

IV.2.1.1.8) *Calcarea Phosphorica* [127] [143] [144] [145]

Composition : le phosphate tricalcique qui est une poudre blanche.

Propriétés : Le calcium et les phosphates jouent un rôle prépondérant dans la croissance, le remaniement osseux.

Utilisations : *Calcarea phosphorica* sera particulièrement indiqué comme reminéralisant notamment lors des retards de consolidations de fractures mais également dans les troubles de la croissance.

PROTOCOLE

Consolidation de fracture

***Calcarea phosphorica 9CH* : 5 granules matin et soir**

+/- *Arnica montana 9CH* (dès le choc) 2gr 3 fois/jour

+/- *Symphitum officinalis 9CH* 2gr 3 fois/jour

Exemple de mélange : trituration pour 30g [146]

Calcarea carbonica

Calcarea fluorica

Calcarea phosphorica

Silicea

Symphitum

à 4CH : 1 mesurette matin et soir



On peut également conseiller la prise de Rexorubia® des laboratoires Lehning très souvent utilisés dans les troubles de la croissance et de la minéralisation. Sa composition regroupe plusieurs souches homéopathiques. [147]

Posologie : 1 cuillère à café 3 fois par jour chez l'adulte. ½ cuillère à café 3 fois/jour pour les enfants > 30 mois.

Fig. 209 : Rexorubia® Lehning

IV.2.2) L'aromathérapie

IV.2.2.1) Qu'est-ce que l'aromathérapie ?

L'**aromathérapie** c'est : « *l'art de soigner par les huiles essentielles (HE) pour l'harmonisation de la santé physique et mentale. On utilise les HE pour renforcer le processus naturel d'auto guérison.* » [148]

Huile essentielle (HE) : « *Une HE est un extrait liquide, concentré et complexe, obtenu par distillation par entraînement à la vapeur d'eau de plantes aromatiques ou d'organe de cette plante (fleur, feuille, bois, racine, écorce, fruit). Une HE est donc l'essence distillée de la plante aromatique. Elle est composée d'une centaine de molécules terpéniques et aromatiques particulièrement actives et originales pour la santé au quotidien.* » [148]

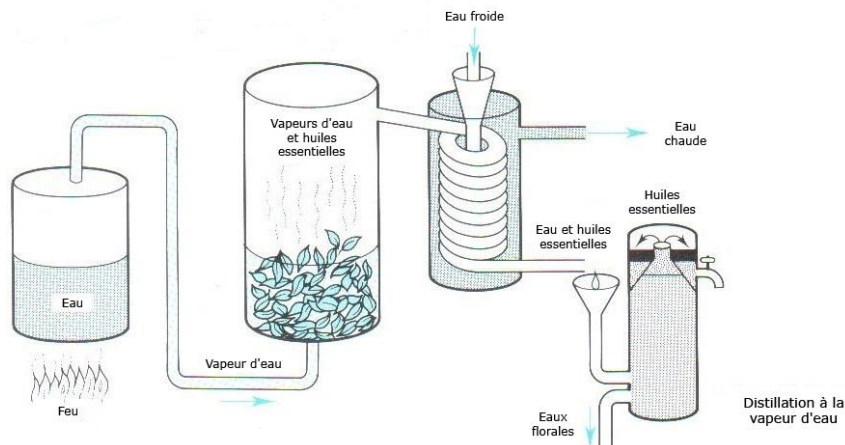


Fig. 210 : Distillation des HE

Il existe plusieurs familles d'huiles essentielles ayant des propriétés communes. Nous nous intéresserons uniquement à 4 d'entre elles et nous traiterons une HE dans chacune de ces classes :

- Les esters (-ate de -yle) : Elles sont majoritairement des antispasmodiques, anxiolytiques, calmants et relaxants (ex : Camomille romaine, Lavande fine, Petit grain bigaradier). Il existe une exception la **Gaulthérie** qui possède une activité anti-inflammatoire et antalgique.
- Les aldéhydes (-al) : Ce sont des très bons anti-inflammatoires indiqués dans les douleurs aiguës. (Ex : **Citronnelle de Java**, Eucalyptus citronné).

- Les sesquiterpènes (-ène) : Ils possèdent une activité anti-inflammatoire à effet retard efficaces sur les douleurs chroniques (Ex : **Baume de Copaïba**, Gingembre, Ylang ylang)
- Les diones : ce sont essentiellement des anti-œdémateux (Ex : **Hélichryse**) [149]

Les recommandations des HE (ANSM) : [150] [151] [152]

- Elles sont déconseillées chez la femme enceinte et allaitante, les asthmatiques, patients polymédiqués et les épileptiques.
- Concernant les enfants : L'utilisation de certaines HE est possible selon la forme d'administration, il faut se référer aux recommandations d'âge sur le flacon.
- Ne pas utiliser sur les muqueuses, dans les yeux et oreilles.
- Toujours utilisé un comprimé neutre, du miel ou morceau de sucre comme support pour l'utilisation en VO (jamais pur).
- Pas d'utilisation prolongée.

IV.2.2.2) La Gaulthérie [152] [153]

Origine : elle provient des feuilles distillées de la plante *Gaultheria procumbens*

Composition : elle contient plus de 99% de Salicylate de méthyle (ester). C'est la même molécule que l'on retrouve dans le baume Aroma® et le baume Saint-Bernard®.

Propriétés : antalgique, anti-inflammatoire, action chauffante et révulsive.



Fig. 211 : *Gaultheria procumbens*

Voie d'administration : **exclusivement cutanée** et toujours diluée dans une crème, un gel ou une huile végétale.

Précautions d'emploi : en raison de la présence de composé salicylé, il ne faut pas l'utiliser chez les personnes présentant une allergie à l'aspirine et chez les patients sous traitement anticoagulant. Son utilisation est possible chez l'enfant à partir de 7ans.

PROTOCOLE

Entorse, foulure, tendinite

3 gttes HE Gaulthérie + 3 gttes HE Gingembre diluées dans de l'huile végétale de Calophylle à appliquer 3 à 4 fois par jour en local.

+/-

par VO 1 gtte HE Gingembre ou 2 gttes Baume de Copaïba sur un support 3 fois par jour pendant 7 jours.

IV.2.2.3) Le Baume de Copaïba [152]



Origine : Elle est extraite de l'écoulement de l'arbre brésilien *Copaifera officinalis* ou Copaïer obtenu après incision du tronc.

Composition : Majoritairement des sesquiterpènes (beta-caryophyllène...)

Propriétés : Anti-inflammatoire indiqué dans les douleurs chroniques

Fig. 212 : Copaïer

Voies d'administration : voie orale et cutanée. Pas de diffusion.

Précautions d'emploi : Elle suit les recommandations de base des HE. Contrairement à la Gaulthérie il n'y pas de CI concernant son utilisation chez les patients traités sous anticoagulants. Son utilisation est possible à partir de l'âge de 12ans.

PROTOCOLE

Entorse, tendinite

VO : 2 gttes de Baume de Copaïba sur un support 3 à 4 fois/jour pendant 10 jours

+/- HE de Gaulthérie dans de l'HV de Calophylle en application locale.

Si la Gaulthérie est CI on peut appliquer du Gingembre ou du Baume de Copaïba à la place.

IV.2.2.4) La Citronnelle de Java [152]



Origine : L'HE est extraite des parties aériennes de la plante *Cymbopogon winterianus*.

Composition : Aldéhyde (citronellas), monoterpénols à action anti-infectieuse et répulsive (géraniol)

Propriétés : Anti-inflammatoire, répulsive, anti-infectieuse.

Voies d'administration : exclusivement cutanée et en diffusion

Fig. 213 : Citronnelle de Java

Précaution d'emploi : utilisation possible chez l'enfant à partir de 7ans.

PROTOCOLE

Traumatismes articulaires, musculaires, élongation, sciatique

« Voltarène® naturel »

1 à 6 gttes d'HE de Citronnelle de Java dans de l'HV de Macadamia ou Calophylle à appliquer en local 2 à 3 fois par jour pendant 1 à 2 jours.

IV.2.2.5) L'Hélichryse italienne [150] [154] [155]

Origine : Elle provient des parties fleuries de l'*Helichrysum italicum*

Composition : itolidiones (cétones) et esters (acétate de néryle).

Propriétés : Anti-œdémateuse, anti-hématome, cicatrisante, antalgique, anti-inflammatoire, antispasmodique. Elle favorise également la microcirculation.



Fig. 214 : Hélichryse italienne

Voie d'administration : exclusivement cutanée.

Précautions d'emploi : L'HE d'Hélichryse sera contre-indiquée chez les personnes sous anticoagulant car elle possède une action fibrinolytique (= dissout le caillot sanguin).

PROTOCOLE

Entorse

Appliquer 3 gttes pures sur la cheville après avoir appliqué une poche de froid.

IV.2.2.6) Les huiles végétales du sportif [150] [152]

Les huiles végétales sont d'excellents supports pour les HE en application cutanée mais elles peuvent également s'utiliser pures. Attention il ne faut pas les confondre avec les HE : elles se présentent sous forme de corps gras obtenu par extraction de graines, noix ou fruits (ex : Huile d'Amande douce, Huile de Macadamia, Huile de Calophylle...)

L'huile de Calophylle : Cette HV possède une coloration verte et une odeur caractéristique. On peut l'utiliser dans les massages décontractants notamment lors de courbatures ou crampes. Elle possède également des vertus cicatrisantes.

L'huile de Macadamia : C'est une HV sèche idéale pour les massages musculaires toniques. Elle permet de faciliter la microcirculation sanguine. Son utilisation est recommandée lors de la préparation physique avant l'effort.

PROTOCOLE

Crampes

5 gttes d'HE de Lavandin abrial dans 5 pressions d'HV de Calophylle

Appliquer matin et soir en massage sur la zone musculaire.

Le Lavandin Abrial est l'HE du sportif : elle contient du camphre très apprécié chez les sportifs, mais elle possède également des propriétés antalgique, décontracturante et assouplissante.

PROTOCOLE

Courbatures

3 gttes HE de Lavandin Abrial + 3 gttes d'HE petit grain bigaradier

dans 6 pressions d'HV de Macadamia à appliquer 2 à 3 fois par jour le temps des courbatures.

Le petit grain bigaradier est une excellente HE anti-stress et calmante. On la conseille généralement avant un examen ou une compétition : mettre 1 goutte pure sur chaque poignet et respirer.

IV.2.3) La micronutrition et nutrition du sportif

Définition : « *La micronutrition est la discipline qui s'intéresse aux micronutriments présents dans l'alimentation. Cette science s'avère donc impliquée dans tous les domaines préventifs de la santé et curatifs de la médecine moderne. Les produits utilisés en micronutrition pour améliorer l'état de santé des patients sont considérés comme des compléments alimentaires et non comme des médicaments* » [156]

Le simple fait de rééquilibrer son alimentation et de privilégier la prise de certains aliments permet de maintenir un état de santé et des performances optimales ; mais également de prévenir ou traiter certains états inflammatoires musculaires, articulaires et/ou douloureux.

Le terme « micronutriments » désigne l'ensemble des oligo-éléments, vitamines, minéraux, probiotiques etc... Ce sont les éléments nécessaires pour maintenir l'homéostasie de l'organisme et lui permettre de s'autoréguler ou de lutter contre un agent infectieux, une inflammation etc... par ses propres moyens.

Les macronutriments correspondent aux glucides, lipides et protéines qui génèrent de l'énergie et de la force à l'organisme.

➤ La notion d'ANC

ANC ou Apport Nutritionnel Conseillé : c'est l'apport défini en nutriments permettant de couvrir les besoins physiologiques de la plus grande partie de la population. L'ANC varie en fonction de l'âge, du sexe, de l'activité physique, des populations. (Définition de l'ANSES)

L'ANC diffère en fonction du niveau de pratique :

- Chez des adultes sportifs loisirs ou occasionnels les proportions en glucides, lipides et protéines sont les suivantes : glucides 40-55%, protéines 10-20% et lipides 35-40%
- Chez le sportif de haut-niveau, la part d'apport glucidique est plus importante : glucides 50-60%, protéines 10-20% et lipides 30-35%. [157] [158]

La pratique sportive requiert l'utilisation de plusieurs macro et micronutriments. Les besoins énergétiques de l'organisme étant fortement sollicités, il est donc essentiel que le sportif dispose d'une bonne hygiène de vie passant par un sommeil réparateur, un bon équilibre alimentaire et une bonne hydratation. De plus, un mode de nutrition adapté permet au sportif d'optimiser ses performances et sa récupération.

Le type d'effort va conditionner des apports nutritionnels différents : ainsi un joueur de volley-ball n'aura pas les mêmes besoins énergétiques qu'un marathonien. Il faut savoir que la dépense énergétique d'un sportif loisir s'élève entre 2200 et 2600 kcal/jour alors que pour un sport de haut niveau on peut facilement rajouter 500 à 1000 kcal/j. [159]

La dépense énergétique c'est « *la quantité dépensée par un individu pour assurer son métabolisme de base, le maintien de sa température interne corporelle, sa croissance et son activité musculaire* ». (Définition Larousse Médical).

IV.2.3.1) L'hydratation [159] [160] [161] [162]

L'eau est un constituant majeur de notre corps : en effet elle correspond entre 50 et 70% du poids du corps. Lors de l'effort physique, les pertes hydriques sont multiples notamment au travers de la sueur, la respiration ; mais elle dépend aussi du sport et de son intensité, de la température ambiante etc... Une perte en eau et électrolytes (sodium) conséquente réduit les capacités sportives et expose le sportif à des blessures. On estime qu'une perte d'eau équivalente à 2% du poids corporel diminue les capacités physiques du sportif de 20%, une perte de 4% peut diminuer les capacités jusqu'à 60%.

➤ La routine « hydrique » du sportif [160]

Avant l'effort, le sportif doit s'hydrater à raison de 500mL entre 3h à 15min. Il peut utiliser une boisson dite « d'attente » pour la préparation à l'effort : cette dernière se compose de glucides complexes, électrolytes (potassium, calcium, sodium, fer, magnésium...) avec plus ou moins des vitamines et antioxydants. A ne pas confondre avec les boissons dites « énergisantes » contenant généralement des produits excitants comme la caféine qui sont inadaptées et peuvent provoquer des troubles digestifs.

Pendant l'effort, il ne faut pas attendre d'avoir soif pour s'hydrater. On recommande la prise de « *1 à 2 gorgées toutes les 10min à partir de 20min d'effort afin d'atteindre environ 500mL/heure* ». [157] Le sportif peut utiliser une boisson de « l'effort » (= énergétique) dites isotonique et/ou contenant un mélange de sucres simples et complexes (30 à 80 g/L) et d'électrolytes. La composition de la boisson est à adapter en fonction des conditions climatiques.

A savoir que l'utilisation de boissons dites d'effort ou énergétiques, est recommandée lors des efforts > 1 heure.

Après l'effort, les boissons alcalinisantes riches en bicarbonates telles que la Vichy® ou Saint Yorre® sont conseillées pour palier la production d'acide lactique lors de l'effort.



Fig. 215 : Hydratation du sportif

La température de la boisson joue un rôle essentiel : elle peut être froide ou tempérée mais pas glaciale car elle peut occasionner un gêne intestinale.

Ex : Boisson énergétique isotonique Gatorade®

- Apport énergétique : 125kcal/500mL
- Vitamines et minéraux : calcium, magnésium, potassium, sodium
- Glucides et électrolytes



Fig. 216 : Gatorade® boisson énergétique

IV.2.3.2) L'alimentation [159] [161] [162]

- Les **glucides** constituent l'apport énergétique fondamental lors de la pratique sportive. On peut distinguer :

- Les sucres complexes ou « sucres lents » :
 - A consommer avant et après l'effort pour reconstituer les stocks de glycogène de l'organisme (muscle, foie) afin d'éviter l'hypoglycémie.
 - Ce sont principalement des aliments à IG faible (ex : céréales complètes, féculents : pâtes, légumineuses : lentilles...)
 - Leur IG faible leur permet de procurer de l'énergie sur un laps de temps plus long que les sucres simples.
- Les sucres simples ou « sucres rapides » à consommer :
 - Juste avant ou pendant la pratique sportive pour fournir une énergie disponible immédiatement et épargner les stocks de glycogène.
 - Après l'effort pour reconstituer les stocks de glycogène
 - Leur IG élevé permet de fournir de l'énergie directement mais sur un laps de temps court.

Notion d'index glycémique : L'index glycémique d'un aliment est sa capacité à élever la glycémie après un repas : c'est-à-dire la rapidité de digestion d'un glucide et de sa transformation en glucose dans le sang. Plus l'IG est élevé, plus la glycémie augmente à la suite de son ingestion. Ainsi chaque glucide n'est pas équivalent :

- IG bas : carottes crues, courgettes, lentilles, haricots vert...
- IG élevé : biscottes, carotte cuites, pain blanc, sodas, melon...

De ce fait, les aliments à IG bas seront à prendre la veille et 2h avant l'effort alors que les aliments ayant un IG moyen ou élevé seront indiqués juste avant ou pendant l'effort.

Les produits raffinés sont à éviter ainsi que les produits issus de l'alimentation industrielle (pâtisseries, sucre blanc...)

Indices glycémiques des aliments

Indices glycémiques faibles (< 39)		Indices glycémiques moyens (40 à 59)		Indices glycémiques élevés (>60)	
Haricot coco, haricot mange-tout, coco plat, cocos, pois mange tout	15	Lactose	40	Muesli (avec sucre, miel...)	65
Haricots blancs, noirs ou rouges	35	Litchi (fruit frais)	50	Navet (cuit)	85
Haricots verts	30	Macaronis (blé dur)	50	Nouilles	70
Jus de citron (sans sucre)	20	Mangue (fruit frais)	50	Nouilles/vermicelle chinois (riz)	65
Jus de tomate	35	Moutarde (avec sucre ajouté)	55	Pain au chocolat ou au lait	65
Lait de soja	30	Muesli (sans sucre)	50	Pain bis (au levain), au seigle, complet	65
Lait (écrémé ou non)	30	Noix de coco	45	Pain blanc	90
Lentilles	30	Pâte à tartiner	55	Pain de mie ou hamburger	85
Mais ancestral (indien)	35	Pain 100% intégral au levain pur	40	Pain azyme	70
Clémentines	30	Pain au quinoa (environ 65 % de quinoa)	50	Pastèque	75
Mandarines	30	Pain azyme (farine intégrale)	40	Pizza	60
Moutarde	35	Pain de Kamut	45	Polenta, semoule de maïs	70
Navet (cru)	30	Pain grillé, farine intégrale sans sucre	45	Pomme de terre en flocons (instantanée)	90
Oignons	15	Papaye (fruit frais)	55	Pomme de terre en purée	80
Olives	15	Patates douces	50	Pommes de terre au four	95
Oranges (fruit frais)	35	Pâtes complètes (blé entier)	50	Pommes de terre cuits à l'eau/vapeur	70
Pain Essène (de céréales germées)	35	Pâtes intégrales, al dente	40	Pommes de terre frites	95
Pamplemousse (fruit frais)	25	Pêches (boîte, au sirop)	55	Pop corn (sans sucre)	85
Pêches (fruit frais)	35	Pepino, poire-melon	40	Porridge, bouillie de flocons d'avoine	60
Petits pois (frais), pois chiches, fafanel	35	Petits pois (boîte)	45	Potiron	75
Poireaux	15	Pruneaux	40	Poudre chocolatée (sucrée)	60
Poivrons	15	Raisin (fruit frais)	45	Raisins secs	65
Pomme (compote)	35	Riz basmati complet	45	Raviolis	70
Pomme, poire (fruit frais)	35	Riz basmati long	50	Risotto	70
Prunes (fruit frais)	35	Riz complet brun	50	Riz à cuisson rapide (précuit)	85
Radis	15	Riz rouge	55	Riz au lait (sucré)	75
Ratatouille	20	Sablé (farine intégrale, sans sucre)	40	Riz blanc standard	70
Riz sauvage	35	Sarrasin, blé noir (intégral, farine ou pain)	40	Riz de Camargue	60
Salade (laitue, scarole, frisée, mâche, etc.)	15	Sauce tomate, coulis de tomate (avec sucre)	45	Riz long, riz parfumé (jasmin...)	60
Salsifis	30	Seigle (intégral, farine ou pain)	45	Riz soufflé, galettes de riz	85
Sauce tomate, coulis de tomate (sans sucre)	35	Sorbet (sans sucre)	40	Sémoule, couscous	60
Tofu (soja)	15	Spaghettis al dente (cuits 5 minutes)	40	Sirop d'érable	65
Tomates	30	Spaghettis blancs bien cuits	55	Sirop de glucose, de blé, de riz	100
Tomates séchées	35	Surimi	50	Sodas	70
Vinaigre	5	Sushi	55	Sorbet (sucré)	65
Yaourt édulcoré	15	Tagliatelles (bien cuites)	55	Sucre blanc (saccharose), roux, complet, intégral	70
Yaourt, yoghourt, yogourt (nature)	35	Topinambour	50	Tacos	70

Fig. 217 : Tableau des index glycémiques

- Les **fruits et légumes** constituent des éléments de choix dans l'apport :

- en eau,
- vitamines du groupe B et C : impliquées dans de nombreuses réactions de l'organisme,
- antioxydants : empêchant la formation de radicaux libres suite à un stress oxydatif,
- sels minéraux : intervenant dans la production de sueur mais également dans la contraction des muscles.

Il faut les consommer dans le cadre d'une alimentation équilibrée. Il faut privilégier les fruits et légumes de saison et biologiques.



Fig. 218 : fruits et légumes.

- **Les lipides** à chaîne d'acide gras saturés sont à proscrire. On privilégiera les **omégas 3 et 6** qui sont des AG dit polyinsaturés intervenant dans les efforts de longue durée > 90min. Leur rôle est primordial : une carence peut induire un état inflammatoire chronique chez les sportifs. En revanche, les mauvaises huiles (fritures...) et AG saturés sont à proscrire.

Ex de lipides à consommer : huile d'olive, colza, noix à mettre dans une salade, poissons gras à consommer 2 fois par semaine.

Il ne faut pas oublier que le temps de digestion et vidange gastrique des aliments gras est élevé : il faut compter environ 2 heures pour que les corps gras passent de l'estomac à l'intestin. De ce fait, la consommation en lipides moins de 2h avant l'effort physique sera évitée.

- **Les protéines** (ex : poisson, viande blanche, œuf, laitages) contribuent au bon fonctionnement des muscles et à leur intégrité structurale. Elles n'ont pas de rôle énergétique. On privilégie généralement les protéines maigres (la consommation de viande rouge ne doit pas excéder 2 portions par semaine). Outre l'apport protéique, elles permettent d'apporter du fer nécessaire au transport de l'oxygène.

Ex de protéines à favoriser : Volaille, poissons, œufs, fromages (pauvres en matières grasses), viandes maigres (cheval, filet de porc, bœuf extra maigre), légumineuses.

L'INSEP (Institut National du Sport de l'Expertise et de la Performance) a mis en place de nombreuses fiches pratiques disponible sur leur site ainsi qu'une application dédiée aux sportifs. [163]

- **Attention : La répartition des repas** et des apports sont différents en période d'entraînement et lors d'une compétition :

- Pendant la pratique des entraînements : 3 grands repas associés +/- à 1 ou 2 collations
- La veille d'une compétition : dîner riche en glucides complexes (généralement des pâtes). Le dernier repas à prendre 3h avant l'épreuve.

MENU SPORTIF

« *Petit-déjeuner de roi, déjeuner de prince, dîner de pauvre* »

* * *

Petit déjeuner

1 fruit ou jus de fruit à IG élevé + 1 laitage (yaourt) + céréales de type Muesli, flocons d'avoine... + thé ou café ou eau.

Adapter le petit déjeuner en fonction de l'horaire de l'entraînement/compétition*

* * *

Déjeuner

Salade de crudités (+/- huile de colza/olive) ou potage + viande blanche ou rouge, poisson, ou œufs + légumes verts + féculents ou légumes secs + laitage + fruit + eau

* * *

Dîner

Léger avec peu de matières grasses

Crudités + viandes, poisson, œuf + légumes et féculent + laitage maigre (yaourt ou fromage)
+ fruits

* * *

Il est possible de prévoir des **collations en milieu de matinée et d'après-midi** si nécessaire
(1h avant ou 15min après l'effort) : laitage (yaourt), fruit frais ou jus, céréales, eau

Attention elle ne doit pas être trop conséquente ou riche en lipides ou sucres rapides.

* **Tôt le matin : encas sucré (compote, fruits secs, barre céréales, jus d'orange..) puis compléter dans la matinée. Fin de matinée : privilégier un petit-déjeuner complet**

IV.2.3.3) Les compléments alimentaires du sportif

IV.2.3.3.1) Le magnésium [164] [165]

Le magnésium est un minéral essentiel de l'organisme qui intervient en tant que cofacteur enzymatique de nombreuses réactions, dans la transmission de l'influx nerveux, le métabolisme énergétique, cardiaque et la contraction/relaxation musculaire.

Il est essentiellement présent au niveau intracellulaire (environ 40%) mais surtout au niveau des os (environ 60%). Son élimination se fait essentiellement via la sueur et les urines.

L'apport journalier conseillé est de 6mk/kg/jour. Cet apport peut varier en fonction de l'âge, de la condition de la personne (sportif, femme enceinte) et du sexe. Le CERIN propose un tableau des références nutritionnelles en minéraux et oligo-éléments pour la population française

Le magnésium provient essentiellement de l'alimentation : cacao en poudre, fruits secs, riz, céréales.... L'ANSES a mis à disposition sur son site : <https://ciqual.anses.fr/> ; un « moteur de recherche » permettant de connaître la composition nutritionnelle des aliments. (Ex : noix de cajou contient 233mg de Mg pour une portion de 100g, cacao en poudre contient 500mg de Mg pour 100g). Une alimentation équilibrée permet de subvenir aux besoins en magnésium de l'organisme ; une supplémentation chez le sportif n'est pas envisageable sauf en cas de carence.

IV.2.3.3.2) La spiruline [166]

La spiruline est une algue bleue microscopique ou plus précisément une cyanobactérie douée de photosynthèse (produit de l'oxygène grâce à la lumière). Il existe différentes spirulines de compositions différentes, la plus connues est : *Spirulina plantesis* (origine chinoise ou USA) mais les modes de cultures, la qualité, la teneur en nutriments peuvent varier d'une spiruline à l'autre.

La spiruline possède des qualités nutritionnelles uniques notamment en protéines, lipides, glucides, fer, vitamines (B1, B6, B12, D, A, E), oligoéléments, antioxydants, enzymes...



Fig. 219 : Algue spiruline



Fig. 220 : Compléments spiruline

« Trois cuillers à soupe de spiruline contiennent autant de :

- *Protéines que 500 gr de steak*
- *Calcium que trois verres de lait*
- *Fer que trois bols d'épinards*
- *Bêta-carotène que dix-huit carottes*
- *Vitamine B12 que 500 gr de steak*
- *Vitamine E que trois cuillers à soupe de germe de blé cru*
- *Potassium que trois bols de riz*
- *Acide gamma-linoléique que le lait maternel ou trois capsules d'onagre. » [166]*

La spiruline est l'aliment de choix du sportif car elle permet d'apporter :

- une quantité de fer assimilable ainsi que de la vitamine B9 nécessaire à sa fixation.
- de nombreux acides aminés (leucine, isoleucine, valine) qui participent au développement de la masse musculaire
- Des vitamines du groupe B (B1, B6, B12) et liposolubles (A, E, D) essentielles à la préparation et récupération musculaire
- Enzyme anti-oxydante (SOD : Super Oxyde Trans Dismutase) qui lutte contre les radicaux libres
- Des oligo-éléments, magnésium, cuivre, manganèse... participant au métabolisme musculaire...
- Un pigment la phycocyanine qui joue le rôle d'anti-inflammatoire naturel (anti-COX2).

IV.2.3.3.3) Les probiotiques [167] [168] [169] [170] [171]

Il est important de rappeler que pour tous ces micro/macronutriments passent par une phase de digestion au niveau intestinal.

L'intestin et le microbiote intestinal en sont les principaux acteurs. L'intestin se découpe en différentes parties que sont l'intestin grêle et le gros intestin (colon).

La muqueuse intestinale de l'intestin grêle est impliquée dans la digestion et l'absorption des nutriments mais également dans le processus immunitaire. Elle possède une grande surface de contact avec la lumière intestinale grâce à de nombreuses villosités et microvillosités. Le gros intestin possède des capacités d'absorption plus restreinte.

Il faut savoir qu'au-dessus de ces cellules intestinales il existe un véritable « écosystème » jouant un rôle de barrière face aux agressions : flore bactérienne (= microbiote), mucus, anticorps, cellules de l'immunité, cellules présentatrices d'anticorps (impliqués dans la réponse immunitaire).

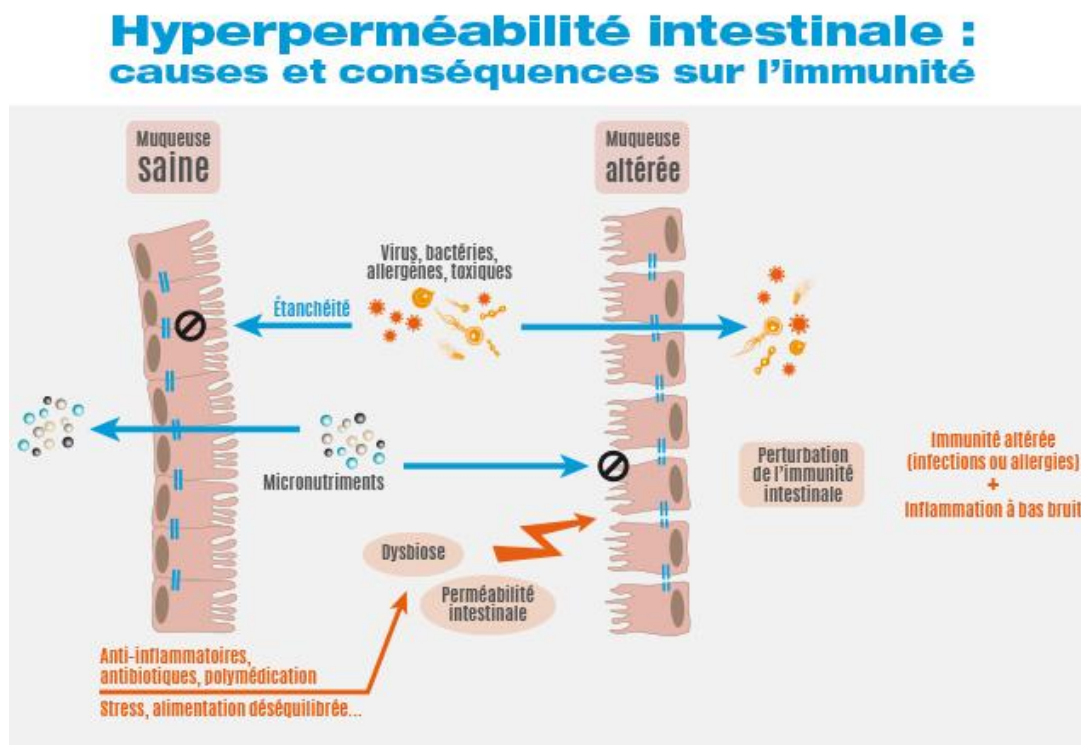


Fig. 221 : Hyperperméabilité intestinale

Certains facteurs (mauvaise alimentation, activité sportive intense, médicaments...) peuvent favoriser une hyperperméabilité intestinale se traduisant par une mauvaise assimilation des nutriments, une surcharge hépatique, des pathologies inflammatoires, des allergies, etc...

L'hyperperméabilité intestinale entraîne le passage de virus, bactéries, allergènes dont le passage n'est pas permis à l'état physiologique créant ainsi un processus inflammatoire à bas bruit, infections, problèmes de transit (diarrhée, constipation, douleurs, syndrome de l'intestin irritable) et pathologies (eczéma, psoriasis...).

Chez le sportif, c'est le phénomène **d'ischémie/reperfusion** qui est délétère au long terme :

- Pendant l'effort, les muscles sont fortement irrigués au détriment des autres organes (foie, intestin...) : on parle alors d'ischémie intestinale pouvant induire des lésions tissulaires. La capacité d'assimilation/absorption de l'intestin est donc réduite.
- Après l'effort, on assiste à une reperfusion des organes : cette revascularisation soudaine entraîne une accumulation de toxines et de radicaux libres. Le stress oxydatif va fragiliser les cellules intestinales et entraîner une **hyperperméabilité intestinale** pouvant devenir chronique.

Le rôle des probiotiques s'avère alors essentiel dans la prise en charge de l'hyperperméabilité intestinale notamment pour recomposer le « tamis intestinal », renforcer l'action immunitaire et moduler l'inflammation.

A ne pas confondre prébiotiques/probiotiques :

- « *Les prébiotiques sont des fibres alimentaires qui servent de nourriture aux bactéries du microbiote.* »
- « *Les probiotiques ou ferments lactiques sont des bactéries principalement des lactobacilles et bifidobactéries* » [167]

Ex Ergyphilus confort :



Composition : *lactobacillus plantarum*, *rhamnosus GG*, *acidophilus*, *Bifidobacterium longum* et *bifidum*.

Posologie : 2 à 4 gélules par jour à prendre le matin à jeun de préférence

Fig. 222 : Ergyphilus confort

PROTOCOLE NUTERGIA

Traitement de l'hyperperméabilité intestinale

2 mois de traitement :

Oligomax molybdène® 15mL dans un peu d'eau/jour (à garder en bouche qlq min)

+ Ergyprotect confort® 2 à 4 gélules par jour en fonction des douleurs

Puis enchaîner :

Oligomax molybdène même posologie +

Réensemencer la flore intestinale avec Ergyphilus confort ou plus® 2 à 4 gel/jour



Fig. 223 : Oligomax molybdène

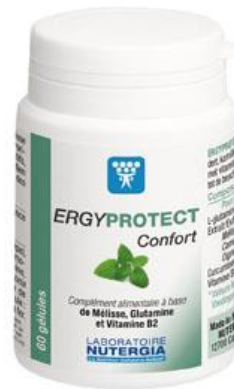

Fig. 224 : Ergyprotect confort

Oligomax molybdène® : contient du molybdène, minéraux et oligo-éléments. Il joue un rôle important dans la réparation de la muqueuse intestinale en synergie avec Ergyprotect confort®. Il permet d'ancrer le microbiote aux cellules intestinales.

Ergyprotect confort® possède une composition complète :

- L-glutamine agissant sur l'intégrité et le métabolisme des entérocytes
- Curcumine : action anti-inflammatoire et anti-oxydante
- Mélisse : action antispasmodique et sur l'anxiété
- Camomille : action apaisante, anti-inflammatoire et gastro protectrice
- Quercétine issue de l'extrait d'oignon : antioxydant et anti-inflammatoire
- Vitamine B12 : protège les cellules intestinales du stress oxydatif et assure leur intégrité

IV.2.5) Le protocole GREC/RICE [35] [48]

Ce protocole est régulièrement utilisé dans les entorses, crampes et lésions musculaires (élongation, déchirures).

On peut utiliser deux termes :

- RICE pour Rest, Ice, Compression, Elevation
- GREC pour Glace, Repos, Elevation, Compression

- Glaçage : On va immédiatement glacer l'articulation à l'aide d'une poche réfrigérée par séquence de 20 min pour permettre une vasoconstriction et ainsi limiter le saignement et diminuer l'œdème (Ex : TheraPearl®, Actipoche®). Elle va également procurer un effet anesthésiant et antalgique.



Fig. 225 : Poches TheraPearl®

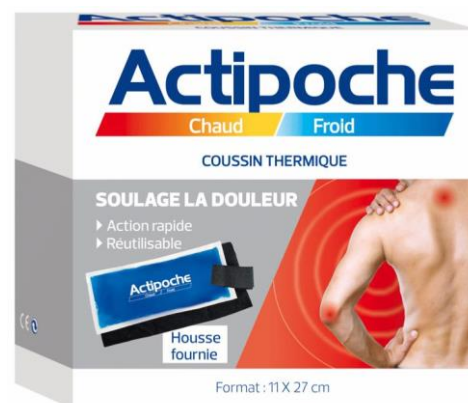

Fig.226 : Actipoche®

- Repos : L'articulation est mise immédiatement au repos après le traumatisme pour favoriser la cicatrisation du tissu lésé. Selon le stade de l'entorse on peut avoir recours ou non à une attelle stabilisatrice et des béquilles.

- Élévation : Il est important de surélever au maximum le membre pour permettre de diminuer la pression vasculaire locale et donc le saignement. Ceci va permettre un bon drainage et réduire l'œdème.

- Compression : Elle se fait au moyen de bande de strapping (bandages élastiques) de force de largeur variable (Elastoplaste ®, Strappal ®).

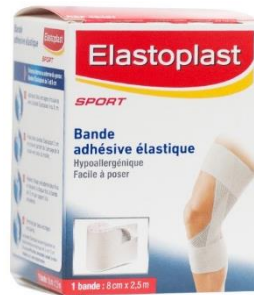

Fig.227 : Bande Elastoplast®

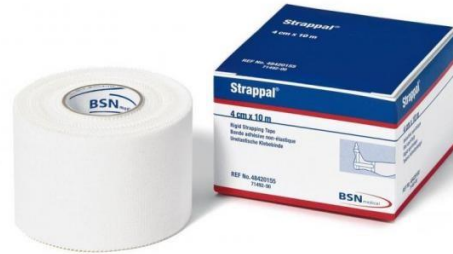

Fig. 228 : Bande Strappal®

L'application d'une bande va permettre de réaliser un phénomène de contention sur la zone traumatisée, ce qui va avoir pour effet de diminuer l'œdème mais aussi de limiter les mouvements de l'articulation (semi-immobilisation).

Le patient doit les changer régulièrement néanmoins la mise en place des bandes nécessite le plus souvent l'habileté d'un professionnel de santé.

V) LES ORTHESES

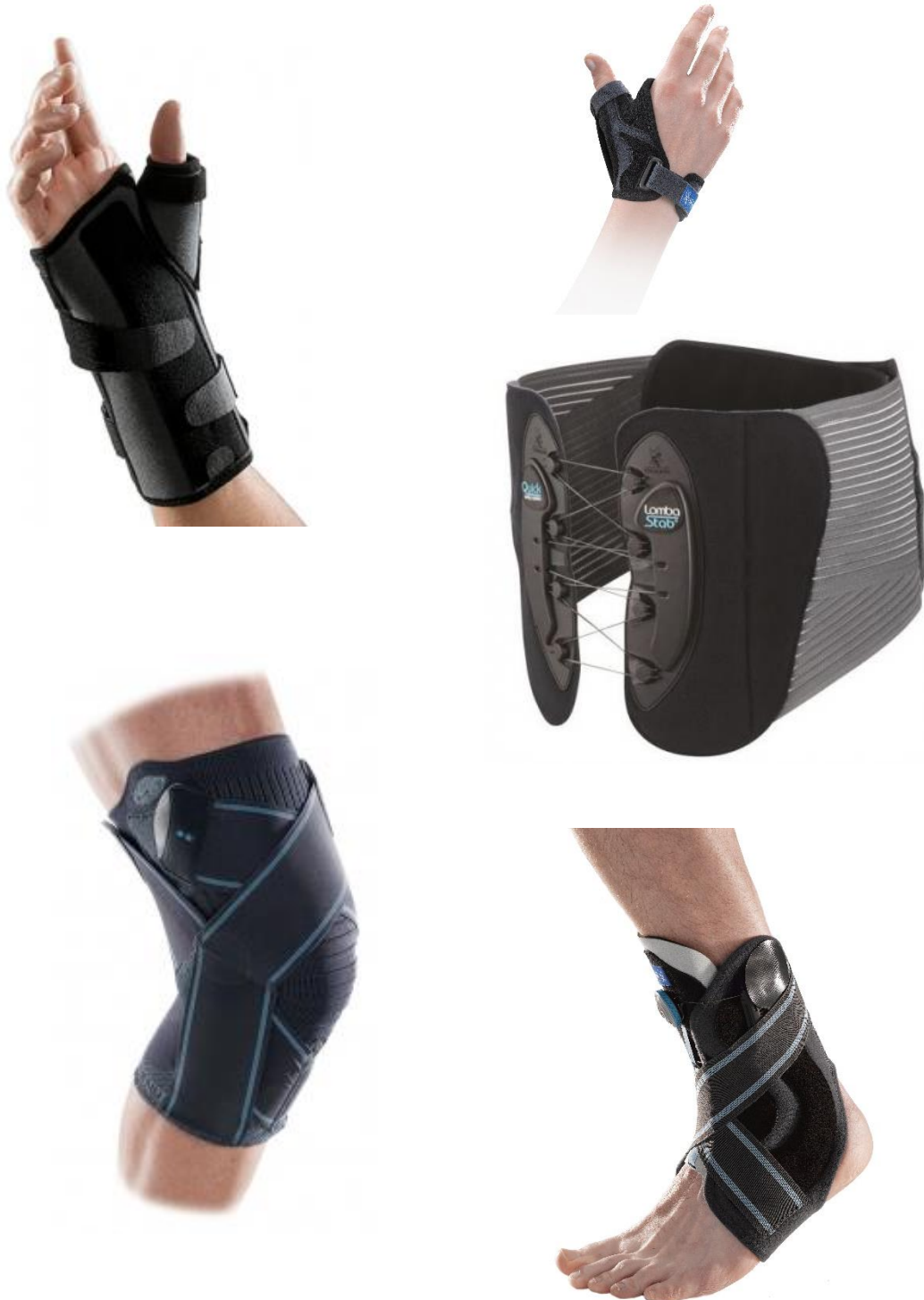

Fig. 229 à 233

V.1) Définitions et prise en charge [48] [174]

➤ Qu'est-ce qu'une orthèse ?

C'est avant tout un **dispositif médical** : « *Un dispositif médical est un instrument, appareil, équipement ou encore logiciel destiné, par son fabricant, à être utilisé chez l'homme à des fins, notamment, de diagnostic, de prévention, de contrôle, de traitement, d'atténuation d'une maladie ou d'une blessure* » (directive 93/42/CEE relative aux dispositifs médicaux) [172]

Il existe 4 classes de dispositifs médicaux classés en fonction de leur dangerosité : classe I, II-a, II-b et III. Les orthèses sont des dispositifs médicaux de classe I.

Orthèse : « *appareil destiné à corriger, maintenir, ou suppléer l'altération morphologique ou la déficience fonctionnelle d'un membre, du tronc ou d'un organe.* » [173]

Il existe différents types d'orthèses notamment des orthèses dites « de série » issues de l'industrie et existant sous différentes tailles : d'où l'intérêt d'une prise de mesure précise par du personnel officinal qualifié. Le degré de contention varie d'une orthèse à l'autre en fonction de l'indication.

➤ Qui peut prescrire ?

Seuls les médecins et kinésithérapeutes sont aptes à prescrire des orthèses de série. Selon l'arrêté du 13 juillet 2019 relatif à la codification du chapitre 1^{er} du titre II de la liste des produits et prestations remboursables prévue à l'article L. 165-1 du code de la sécurité sociale concernant les orthèses : « *Elle doit être libellée sur une ordonnance particulière, indépendante de celles comportant la prescription de produits pharmaceutiques ou de tout autre appareil. Elle doit généralement préciser, en plus de la désignation de l'article, la nature et le siège de l'atteinte justifiant la prescription et, éventuellement, les indications permettant une application correcte de l'orthèse (finalité médicale)* » (Site Légifrance)

➤ Qui peut délivrer ?

Seuls les pharmaciens, orthoprothésistes, podo-orthésistes et les orthopédistes-orthésistes peuvent délivrer des orthèses de série selon l'arrêté du 3 décembre 2015 du code de la Santé Publique.

➤ La prise en charge

Pour être remboursable, une orthèse doit être prescrite sur ordonnance et doit être inscrite sur la liste LPPR (Liste des Produits et Prestations Remboursables). Certains produits ne sont néanmoins pas remboursables auprès de l'Assurance Maladie.

Pour les produits appartenant à la liste LPPR, la sécurité sociale prend en charge 65% du tarif de responsabilité. Ce tarif peut être complété partiellement ou en totalité par une mutuelle si l'assuré en possède une. Enfin, il peut exister un dépassement à la charge de l'assuré. Le prix de vente peut varier en fonction du prix d'achat fournisseur et des remises applicables.

V.2) Les attelles de cheville [174]

On peut distinguer plusieurs types de chevillières :

- **Proprioceptives :**
 - Elles sont composées d'un tricot élastique de compression allant de la classe 2 (17 mmHg) à 3 (20 à 27 mmHg) avec +/- des inserts en silicone pour protéger les malléoles.
 - La compression exercée permet de diminuer l'œdème et procure un effet antalgique. De plus le port de l'orthèse permet au sportif de rester prudent durant la pratique sportive.
 - Ce type de chevillière est indiqué dans la prévention ou le traitement des entorses bénignes lors de la reprise de l'activité sportive ou à la suite d'une entorse plus grave.



Fig. 234 : Malleoaction® Thuasne



Fig. 235 : Silistab malleo® Thuasne

- **Ligamentaires :**

- Composées d'un tricot élastique de contention 3 à visée proprioceptive et de sangles plus ou moins amovibles pour maintenir les ligaments latéraux. Ce système permet un bon maintien de la cheville et possède un rôle proprioceptif.
- Elles sont indiquées lors de la prévention ou traitement des suites d'entorses lors de la reprise d'activité sportive mais aussi lors des laxités chroniques.
- La Malleodynastab® sera plutôt indiquée dans les sports de pivot comme le volley-ball.



Fig. 236 : Ligastrap malleo® Thuasne

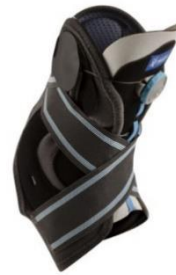

Fig. 237 : Malleodynastab boa® thuasne

- **Attelles de cheville :**

- La cheville est complètement immobilisée par deux coques en plastiques situées de part et d'autre de la cheville qui sont reliées par un système de sangles.
- Elles possèdent un effet antalgique et anti-œdémateux et sont indiquées dans le traitement des entorses bénignes à moyennes avec plus ou moins prescription conjointe de béquilles pour éviter la pause du pied au sol.
- On distingue plusieurs modèles s'adaptant à la morphologie du patient avec des inserts gonflables, des inserts réfrigérés ou des inserts nid d'abeille.

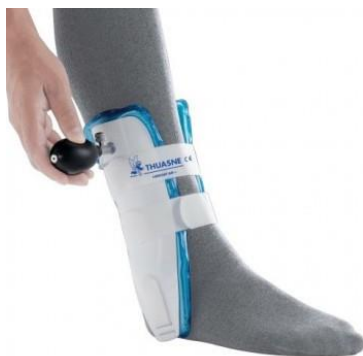

Fig. 238 : Ligacast air +®

avec poire de gonflage

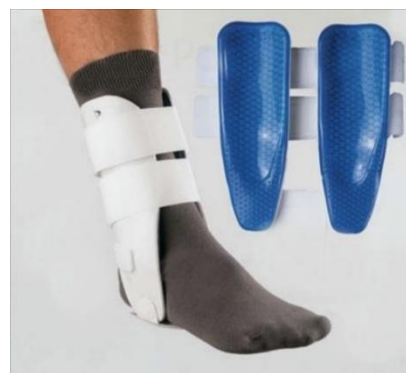

Fig. 239 Ligacast anatomic®

avec inserts nid d'abeille

- **Les bottes de marches :**

- Elles permettent une immobilisation complète de la cheville grâce à des renforts métalliques et offre une grande stabilité.
- Certaines sont dotées d'un système de gonflage manuel pour adapter la pression par rapport à l'œdème.
- L'enfilage est également simplifié grâce à une ouverture de la botte par scratch.
- Les bottes de marches sont indiquées lors d'entorses graves, fractures de la malléole ou en post-opératoire

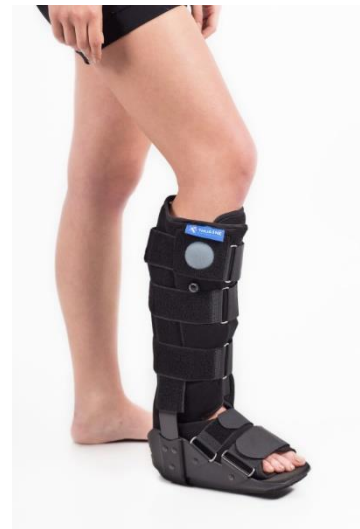

Fig. 240 : TD Air Walker®

La prise de mesure se fait pour la majorité des attelles au-dessus de la malléole en mesurant le tour de cheville.

V.3) Les attelles de genou [174]

On va retrouver les mêmes catégories d'orthèse que pour les chevilles :

- **Proprioceptives :**

- Souples pour la reprise d'activité physique ou lors des douleurs légères du genou
- On en distingue 3 sortes en fonction du degré d'activité (légère, modérée, intense)



Fig. 241 : Genusoft®



Fig. 242 : Genuaction®



Fig. 243 : Genuxtrem®

- **Rotuliennes :**

- Elles sont composées d'un tricot élastique de contention 2 ou 3 comme les orthèses proprioceptive et dotées d'un anneau siliconé entourant la rotule. Cet anneau permet d'amortir les chocs et vibrations au niveau des tendons.
- L'attelle peut être fermée ou ouverte au niveau de la rotule. Les parties latérales sont composées de baleines souples ce qui permet son utilisation dans le cadre d'un sport d'équipe.
- Elles sont indiquées dans le traitement des tendinites et gonarthroses.



Fig. 245 : GenuPro activ®

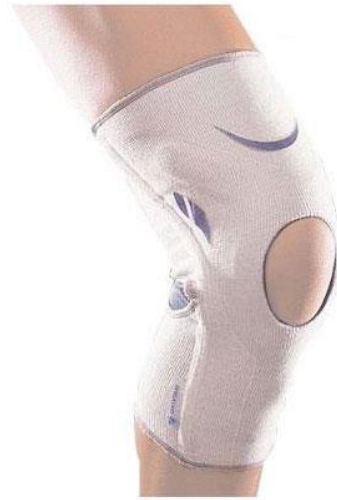

Fig. 246 : Silistab® Genu

- **Ligamentaires :**

- Ce sont des orthèses dotées de renforts rigides transversaux articulés. Elles peuvent être ouvertes ou fermées au niveau de la rotule. Cette zone articulée peut laisser des mouvements libres à l'articulation ou limiter les mouvements de flexion et/ou extension sur certains modèles (Ex : Genu Ligaflex® ROM)
- Certaines s'enfilent comme une « chaussette », d'autres sont équipées d'un système de fermeture en « portefeuille » pour simplifier la pose. Certains modèles existent en deux longueurs courtes (30 cm) ou longues (40 cm). Ex : Genu Ligaflex®
- Des sangles de suspension ajustables permettent un bon maintien de l'orthèse et une bonne adaptation morphologique.
- Elles possèdent toutes un système « anti-dérapiage » en silicone permettant de limiter le glissement de l'orthèse.

- Leurs indications varient de l'entorse simple à grave, avec reprise ou non d'activité. Pour les sports d'équipe les orthèses rigides ne sont pas autorisées. On privilégiera le port de la Ligastrap® Genu composée de baleines souples dans les sports d'équipe pour éviter les éventuelles blessures.



Figures de gauche à droite : (Fig. 247 : Ligastap® Genu, Fig. 248 : Genu Ligaflex® ouverte et système de clips, Fig.249 : Genu Dynastab® à enfiler)

- **Les attelles de genou ou attelle de « Zimmer » :**

- Ce sont des attelles qui permettent une immobilisation complète du genou à différents degrés de flexion et/ou extension. Leur port s'accompagne d'une paire de béquilles.
- Elles se composent de plusieurs baleines conformables et de sangles permettant le maintien, l'adaptation morphologique et la stabilité de l'articulation du genou.
- Elles sont ouvertes permettant ainsi un enfilage simplifié.
- Elles sont indiquées dans les entorses graves du genou et/ou en immobilisation post-opératoire.

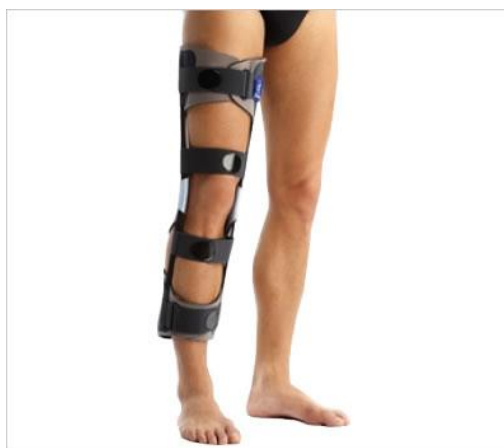

Fig. 250 : Genu immo 0°®

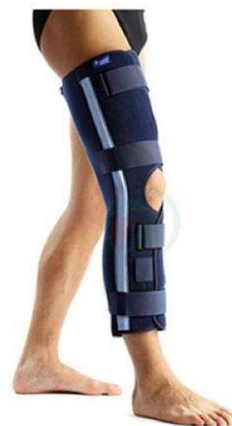

Fig. 251 : Ligaflex immo 20°®.

Pour les attelles proprioceptives, rotuliennes et ligamentaires : la prise de mesure s'effectue genou légèrement fléchi. Il faut mesurer la circonférence de genou au milieu de la rotule. (A l'exception de la GenuPro activ®, où la mesure doit s'effectuer à 14cm au-dessus et 12cm en dessous du genou.

Pour les attelles immobilisantes : la prise de mesure s'effectue au-dessus du genou en mesurant la circonférence de la cuisse au point le plus fort.

V.4) Les attelles des doigts et de la main

Il existe des attelles de pouce avec plus ou moins immobilisation du poignet. On va différencier :

- **Attelles de pouce :**

- Le maintien ne concerne que le pouce. De ce fait, le poignet peut garder toute son amplitude de mouvement. La préhension est préservée.
- Elles possèdent un système d'armature exerçant un effet antalgique.
- Elles sont indiquées dans les entorses du pouce et rhizarthroses douloureuses.
- La prise de mesure s'effectue au niveau du poignet (circonférence).

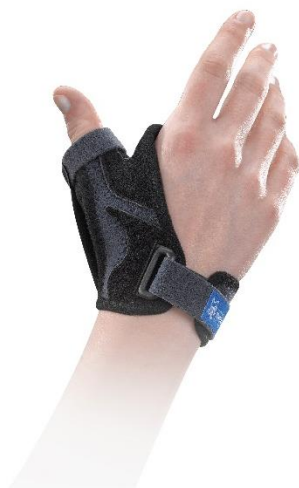

Fig. 252 : Rhizoimmo®



Fig. 253 : Rhizo-pro®

- **Attelle poignet/pouce :**

- L'immobilisation concerne le poignet et le pouce. Le maintien est assuré par des baleines conformables. Le serrage de l'attelle est possible grâce à un système de scratch ou de fils pour un serrage plus homogène (= Quick Lacing System).
- Cette orthèse peut être portée aussi bien le jour que la nuit.



- Elles sont indiquées dans le traitement des fractures/entorses/ tendinites du poignet mais également dans les entorses de la MCP du pouce.
- La taille est déterminée en mesurant la circonférence du poignet.

Fig. 254 : Manurhizo pro®

Les attelles de doigts sont nombreuses et permettent d'immobiliser les articulations interphalangiennes dans la position souhaitée :

- **Attelle grenouille (Fig. 255)** : Il existe plusieurs tailles en fonction de la taille du doigt à immobiliser. Elle se compose d'aluminium et de mousse pour le confort du patient. Des « pattes » sont rabattables pour maintenir l'attelle en position.
- **Attelle iselin (Fig. 256)** : C'est une attelle composée de deux faces : une en aluminium et une en mousse. L'attelle est découpée à la longueur souhaitée et le/les doigts sont ensuite placés « en sandwich » côté mousse. Le tout est maintenu grâce à du sparadrap.
- **Attelle de Stack (Fig. 257)** : Ce sont des attelles pour les phalanges distales, il en existe différentes tailles. On utilise un sparadrap pour la maintenir en place. Elle est perforée pour permettre une meilleure circulation de l'air et éviter l'effet de macération.



Fig. 255



Fig. 256

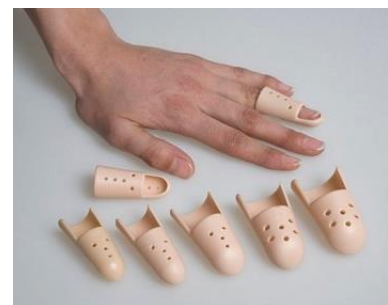

Fig. 257

V.5) Les attelles de l'épaule

Il existe différents types d'attelle d'épaule on peut différencier les attelles d'immobilisation dites « coude au corps » d'une épaulière permettant une reprise progressive de l'activité.

- **Immobilisation coude au corps :**

- Ce type d'attelle est généralement utilisé en post-opératoire ou après traumatisme de type luxation, rupture de la coiffe des rotateurs...
- C'est une sorte de manchon doté d'une ou deux sangles selon modèle pour permettre le maintien du bras. Il existe également une sangle additionnelle dans certains cas pour plaquer le « coude au corps ».
- Dans certains cas, il peut y avoir un coussin anatomique qui met le bras en abduction (ex : Scapulis +®)



Fig. 258 : Scapulis® Thuasne

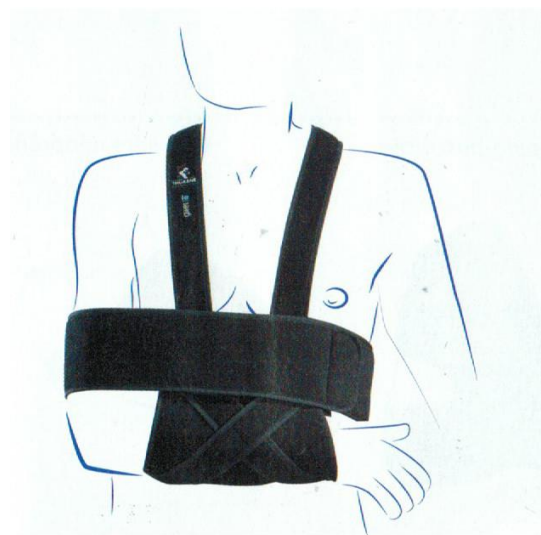
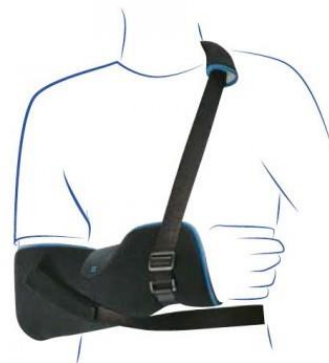

Fig.259 : Le gilet® Thuasne

- **Immobilisation fonctionnelle :** Le système reste similaire mais le coude n'est pas plaqué au corps.

Fig. 260 : ImmoClassic® Thuasne

La prise de mesure s'effectue en mesurant la circonférence du tronc et du bras lésé



V.6) Les ceintures lombaires

Les ceintures lombaires vont être indiquées dans les cas de lombalgie en phase aiguë ou récidivante. Elles possèdent toutes la propriété d'augmenter la pression intra-abdominale afin de décharger la zone lombaire ainsi elles permettent une meilleure répartition de la charge sur les disques vertébraux. De plus, elles exercent un effet antalgique et un rappel postural en limitant les mouvements nocifs et en forçant le patient à adopter une gestuelle plus saine.

Elles sont constituée d'un tissu élastique permettant d'exercer une contention plus ou moins forte ainsi que des baleines (généralement 4) qu'il est possible de conformer pour assurer le confort du patient. Des sangles additionnelles peuvent compléter le port de la ceinture pour assurer un maintien renforcé. Il existe différentes hauteurs : 21 ou 26cm, d'où l'intérêt de faire essayer la ceinture au patient en position assise et debout : cela dépendra de ses postures quotidiennes.

Ainsi il existe différents types de ceintures lombaires pour différents types d'activités professionnelles ou quotidiennes (station assise, debout, port de charges lourdes...).



Fig. 261 : Lombaskin® pour les activités modérées et personnes assises.

Fig. 262 : Lombastab® système renforcé pour les activités intenses et station debout prolongée. Système de serrage facile et uniforme (Quick lacing system)



Fig. 263 : Lombatech® grande adaptabilité de mouvements et de morphologies. Sangle additionnelle modulable et baleines désolidarisées.

La prise de mesure s'effectue au niveau du nombril en mesurant le tour de taille.

VI) Etude réalisée sur 35 volleyeurs

35 volleyeurs hommes et femmes de niveaux et club différents ont été soumis à un questionnaire en ligne. L'échantillon concerne 35 sportifs dont 17 femmes et 15 hommes (3 joueurs n'ont pas souhaité communiquer leur sexe).

Age	Homme				Femme			
	Moins de 25 ans 1	25-40ans 10	40-55ans 3	plus de 55ans 1	Moins de 25 ans 0	25-40ans 11	40-55ans 6	plus de 55ans 0

L'âge moyen des sportifs se situe majoritairement entre 25 et 55 ans.

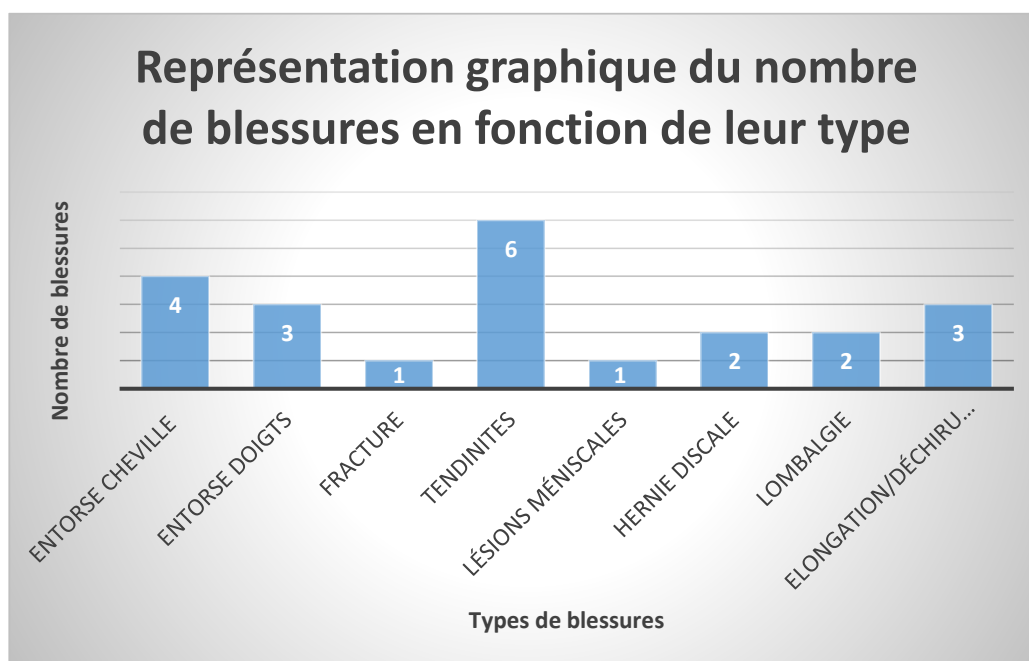
La majorité des participants aux questionnaires sont des joueurs loisirs UFOLEP 62,5% et 30% des joueurs de FFVB. Certains peuvent être engagés dans plusieurs championnats (c'est le cas de 3 joueurs).

Sur les 35 sujets, 54,3% des joueurs (soit 19 sujets) ont fait l'objet d'une ou plusieurs blessures durant la dernière saison sportive. On remarque que le nombre de blessures est plus important chez les confirmés pour les hommes et les intermédiaires pour les femmes. Les types de blessures prédominants sont les tendinites et entorses.

Niveau de pratique		Hommes			Femmes			TOTAL
		Débutant 1	Intermédiaire 4	Confirmé 10	Débutant 2	Intermédiaire 10	Confirmé 5	
Championnat	UFOLEP	1	4	3	2	7	2	19
	FFVB			7		2	3	12
	Autre					1		1
Blessures	Entorse cheville			3			1	4
	Entorse doigts			2	1			3
	Fracture					1		1
	Tendinites			2		3	1	6
	Lésions méniscales						1	1
	Hernie discale					2		2
	Lombalgie			1		1		2
	Elongation/déchirure			1		1	1	3

Les 3 personnes n'ayant pas mentionné leur sexe sont de niveau intermédiaire et n'ont pas fait l'objet de blessure.

Sur la totalité de l'échantillon, on peut en dégager le graphique suivant :



Le questionnaire a permis également de mettre en évidence que :

- 94,3% des sportifs s'hydrataient pendant leur séance d'entraînement
- 91,4 % réalisaient un échauffement avant chaque entraînement contre 22,9% qui s'étirent en fin de séance.

Les notions d'hydratation et d'échauffement sont ainsi bien présentes dans l'esprit des sportifs mais le fait de faire un effort de plus une heure nécessite l'utilisation d'une boisson autre que l'eau seule. De plus, peu de joueurs réalisent des étirements en fin de séance pour éviter les courbatures et améliorer la récupération. Ainsi les blessures pourraient s'expliquer par une boisson inadaptée à l'effort et/ou l'absence d'étirements en fin de séance.

Ainsi suite à la réalisation de ce questionnaire j'ai pu soulever plusieurs questions qui pourraient faire l'objet d'un entretien officinal rapide pour mieux conseiller et orienter le patient en fonction de sa pathologie ou son niveau de jeu. Ce dernier permettra de mettre en évidence :

- Une activité physique inadaptée à la condition du patient ou à un éventuel traitement chronique : par exemple les sujets diabétiques, asthmatiques, ou cardiaques selon le niveau de l'activité sportive. Mais également certains traitements comme les corticoïdes pouvant engendrer des tendinopathies et une fonte musculaire (glucocorticoïdes), les statines (anti-hypercholestérolémiants) et quinolones (antibiotiques) qui fragilisent les tendons et sont responsables de myopathie.

- Un défaut d'hydratation ou une boisson inadaptée à l'effort : la majorité des entraînements durent 2 heures, la prise d'une boisson énergisante est fortement recommandée.
- Un échauffement ou séance d'étirements inadaptés ou absente : ils permettent d'éviter les blessures en permettant l'échauffement du corps avant l'exercice, le sportif peut également utiliser des crèmes ou huiles en massage tonique pour favoriser la microcirculation et l'échauffement des muscles. En fin de séance l'étirement est conseillé ainsi que les massages doux pour éviter les courbatures.
- Des temps de récupérations trop courts entre les entraînements (concernant le Volley-Ball ou un autre sport) : les joueurs blessés n'ayant qu'un jour de récupération sont plus nombreux : 47,4% (9 joueurs) ainsi que ceux n'ayant que 2 jours de récupération : 36,8% (7 joueurs).
- L'identification de postes à risque : il y a une prépondérance du nombre de tendinites chez les attaquants. Sur les 19 blessés, 7 pratiquent un poste d'attaquant dont 4 ont fait l'objet de tendinites.

Les résultats de mon enquête ne sont pas révélateurs car cela va dépendre du niveau du sportif, sa condition physique et de bien d'autres facteurs. De plus l'échantillon de joueurs choisi est pauvre en termes de quantité et les niveaux de chaque sportif sont laissés à leur interprétation personnelle. Cette enquête a permis de mettre en évidence que les entorses et tendinites en tout genre sont l'apanage traumatique du volley-ball.

VII) CONCLUSION

Le pharmacien est un acteur ayant un rôle de prévention et d'éducation en matière de santé. Les bienfaits de la pratique régulière d'une activité sportive sont nombreux et font partie intégrante des diverses missions du pharmacien en terme de santé publique. Néanmoins il est important de rappeler que la pratique d'une activité physique n'est pas sans risques.

Le pharmacien est quotidiennement sollicité au comptoir concernant des traumatismes dus à la pratique d'une activité sportive. En effet, l'officine est accessible à tous sans rendez-vous ce qui en fait le choix de prédilection des patients dans la prise en charge des traumatismes bénins. Le pharmacien pourra prodiguer les conseils nécessaires au patient dans la limite de ses compétences. Dans le cas d'affections plus graves, il devra rediriger le patient vers une structure médicale adaptée (Urgences, médecin...).

Le Volley-Ball apparaît comme un sport sans risque car il existe peu de contacts entre les joueurs. Sa traumatologie est cependant complexe et variée (musculaire, ligamentaire, neurologique, osseuse) et certaines pathologies sont souvent méconnues.

Les rôles du pharmacien sont d'être à l'écoute, d'apporter les conseils pharmaceutiques complémentaires à la prise en charge mais aussi de rappeler aux patients l'importance de la prévention. Il ne devra pas omettre de rappeler les règles hygiéno-diététiques de base que sont : l'alimentation, l'hydratation, le sommeil, la préparation/récupération physique pour éviter la survenue de futurs traumatismes. Il dispose d'une palette thérapeutique variée en termes de dispositif médical (attelle), bande de contention/compression, strapping, poches de froid, homéopathie, aromathérapie, compléments alimentaires destinés aux sportifs qu'il peut proposer au patient dans le cadre d'une vente libre ou en complément d'une ordonnance.

Le succès d'une activité physique réside dans la prévention et la connaissance de ses capacités physiques.

Promouvoir l'activité physique est facile, mais savoir la conseiller de manière saine et optimale est un véritable défi.

LEXIQUE

A

Adduction : Mouvement d'un membre ou d'un segment de membre qui a pour résultat de le rapprocher du plan médian du corps

Abduction : Mouvement d'un membre ou d'un segment de membre qui a pour fonction de l'écartier du plan médian du corps

Acromion : Apophyse aplatie prolongeant en haut et en dehors l'épine scapulaire

Amyotrophie : Diminution du volume des muscles ; fonte musculaire.

Anaérobie : se dit de microbes qui ne peuvent vivre au contact de l'air ou de réactions chimiques qui se font à l'abri de l'air

Apophyse : Partie nettement saillante d'un os, protubérance osseuse

C

Capsicum ou piment : Plante de la famille des Solanacées contenant un alcaloïde : la capsaïcine qui intervient dans l'irritation et la sensation de chaleur produite par les piments.

Capsule articulaire : Enveloppe fibreuse des diarthroses, contribuant avec les ligaments, à maintenir au contact les surfaces articulaires des os et à la face profonde de laquelle se trouve la synoviale

Cardiotonique : qui augmente la tonicité du muscle cardiaque

Concave : dont la forme est en creux, sans irrégularité apparente

Condyle : Surface articulaire arrondie et saillante s'adaptant en général à une cavité glénoïde (ex : os du fémur, os huméral)

Congruence : Fait de coïncider, de s'adapter parfaitement

Conjonctif (tissu) : Tissu de connexion dérivé du mésenchyme. Il comprend une substance fondamentale, des fibres et des cellules.

Convexe : qui présente une courbure sphérique en relief ; qui est arrondi en dehors

D

Diarthrose : Articulation mobile dont la cavité est limitée par une synoviale, les extrémités osseuses étant recouvertes de cartilage et réunies par une capsule articulaire et des ligaments

Doppler (examen) : Etude de la circulation sanguine au moyen d'une sonde émettrice d'ultrasons. Selon l'effet Doppler, la réflexion des ultrasons sur les globules rouges en mouvement permet de connaître la direction, la vitesse et le régime du courant sanguin.

Doppler énergie ou doppler de puissance : Variété de tomographie doppler codée en couleurs n'utilisant que la puissance du signal doppler (liée au nombre de globules rouges se déplaçant à l'intérieur du vaisseau, quelle qu'en soient la vitesse et la direction). Utilisé en complément du Doppler couleurs conventionnel, cette technique permet une meilleure définition de la paroi vasculaire ainsi que l'étude des vaisseaux de petits diamètres et parenchymes.

E

Ecchymose : Tache sur la peau, d'abord bleue ou violette, puis évoluant en quelques jours vers le brun, le vert et le jaune (suivant le cheminement de la biligénèse), résultant de l'extravasation de sang dans les tissus sous-cutanés, en général provoquée (traumatisme), rarement spontanée (thrombopénies majeures).

Echographie : Exploration d'un organe ou d'une région du corps, au moyen des ultrasons. Un faisceau d'ultrasons est dirigé sur la zone à étudier, en brèves impulsions successives et les échos renvoyés par les différentes structures de cette zone sont recueillis entre les impulsions et visualisés sur un écran.

Enthèse : Lieu d'insertion sur l'os des tendons, ligaments et muscles.

Entorse : Lésion traumatique d'une articulation résultant de sa distorsion brusque avec élongation ou arrachement des ligaments, sans déplacement permanent des surfaces articulaires.

Epiphyse : Extrémité parfois renflées des os longs.

Extension : Action d'ouvrir l'angle que font deux segments de membres articulés en les écartant pour les aligner

F

Fibre : Élément filamenteux constituant les tissus végétaux et animaux. Chez l'homme on distingue les fibres conjonctives (fibres de collagènes et fibres élastiques) et les fibres nerveuses.

Fibroblaste : Cellule des tissus conjonctifs, fusiforme, à noyau allongé et au cytoplasme riche en ribosomes, en grand nombre dans le derme, à l'origine de la synthèse des diverses fibres. Elle est impliquée dans la cicatrisation, mais aussi, en pathologie dans les processus aboutissant à la sclérose (sclérodermie), les maladies avec fibrose (hémopathies, tumeurs mésoenchymateuses bénignes ou malignes).

Fibrocyte : Cellule conjonctive arrivée à maturité.

Fibronectine : Glycoprotéine de haut poids moléculaire dont une forme présente dans le plasma, s'y comporte en opsonine non spécifique et l'autre est située à la surface de nombreuses cellules, dont les plaquettes et aussi dans le tissu conjonctif, dont les parois vasculaires. Elle intervient dans l'adhésion des cellules entre elles, la cicatrisation, dans l'organisation de la topographie interstitielle des tissus et dans la stabilisation du caillot lors de la coagulation.

Flavonoïde : Nom générique désignant un vaste groupe de substances naturelles polyphénoliques généralement colorées en jaune, présentes de façon quasi-universelle dans les organes végétaux (feuilles, tiges, fleurs, fruits) contribuant à leur coloration. Présents dans nombre d'aliments, les légumes verts et les fruits en particulier, les flavonoïdes sont abondamment consommés dans la ration alimentaire normale où ils agissent en association avec l'acide ascorbique. Plusieurs flavonoïdes naturels, d'hémi synthèse voire de synthèse imitative sont proposés en thérapeutique pour des effets protecteurs de la perméabilité vasculaire et de la résistance capillaire.

Flessum ou Flexum : Flexion articulaire irréductible

Flexion : Action de fermer l'angle que font deux segments de membre, en les rapprochant

G

Genu recurvatum : Déformation du genou dans laquelle la cuisse et jambe forme un angle obtus ouvert en avant. L'origine en est une déformation osseuse ou bien une laxité ligamentaire.

Glénoïde : En forme de glène (dépression osseuse peu profonde), cupuliforme – cavité articulaire s'adaptant à un condyle.

H

Hémarthrose : Epanchement de sang dans une cavité articulaire.

Hydarthrose : Epanchement d'un liquide séreux dans une cavité articulaire.

Hyperhémie ou *congestion* : accroissement du flux sanguin dans une zone de l'organisme. - **h.active**. Congestion locale obtenue par un moyen physique (applications chaudes, air chaud, sinapisme, etc.) ou chimique (application d'histamine). – **h. passive**. Congestion locale obtenue en pratiquant la ligature élastique d'un membre.

L

Labrum, *syn. Bourrelet articulaire* : Formation fibro-cartilagineuse annulaire, adhérente au pourtour d'une surface articulaire dont elle augmente la surface et la profondeur.

Laxité : Défaut de tension et de résistance dans les fibres musculaires, conjonctives ou élastiques.

Ligament : Bande de tissu conjonctif fibreux et élastique, blanchâtre et très résistant, reliant deux pièces osseuses d'une articulation ou bien servant à suspendre ou fixer des organes.

Luxation : Déplacement permanent de deux surfaces articulaires qui ont perdu complètement les rapports qu'elles contractent normalement l'une avec l'autre.

M

Méniscectomie : Extirpation opératoire totale ou partielle d'un ménisque articulaire.

Mortaise : Cavité de section généralement rectangulaire, pratiquée dans une pièce de bois ou de métal, pour recevoir le tenon d'une autre pièce assemblée

Muscle : Organe charnu fait de tissu contractile. Le tissu musculaire est formé de cellules allongées (fibres musculaires ou myocytes) entourées d'une membrane et dont le cytoplasme (sarcoplasme) contient des myofibrilles. On distingue les muscles lisses, présents dans les viscères et la paroi de certains conduits et les muscles striés, rouges ; ce sont les muscles squelettiques, à contraction volontaire et le cœur.

N

Nocicepteur : Récepteur préférentiellement sensible à un stimulus nociceptif.

Nociceptif (stimulus) : Un stimulus est dit nociceptif lorsqu'il est capable de produire une lésion tissulaire.

O

Osgood-Schlatter (maladie de). *apophysite tibiale antérieure* : Ostéochondrose de la tubérosité antérieure du tibia, le plus souvent bilatérale, se traduisant par une tuméfaction douloureuse et, sur les radiographies, par une fragmentation du noyau d'ossification. Cette affection qui s'observe chez les garçons de 10 à 15 ans, guérit sans autre séquelle qu'une saillie osseuse antérieure.

Ostéochondrose ou ostéochondrite : Dystrophie de croissance frappant électivement certaines régions ostéo-cartilagineuses : épiphyses, apophyses, petits os, corps vertébraux, ainsi que certaines synchondroses (union de deux os par un cartilage). Elle semble faire partie du groupe des nécroses aseptiques par troubles de la vascularisation et guérit, suivant son siège soit sans séquelles, soit en laissant une déformation définitive.

P

Pliométrie : Technique d'entraînement musculaire utilisant la succession rapide de mouvements d'étirement et de raccourcissement.

Prévalence : (Terme remplaçant celui de fréquence globale, Organisation Mondiale de la Santé, 1966). Nombre de cas de maladies ou de malades, ou de tout autre évènement tel qu'un accident dans une population donnée, sans distinction entre les cas nouveaux et les cas anciens. Elle peut être exprimée en chiffre absolu ou, plus souvent, en proportion par rapport au nombre d'individu.

Porphyrie : trouble du métabolisme de porphyrines impliquées dans la synthèse de l'hème se caractérisant par des symptômes neuroviscéraux et/ou cutanés.

R

Révulsif : Substance ou technique destinée à provoquer un afflux de sang dans la peau à proximité d'un organe malade afin de le soulager (ventouses, cataplasme à la moutarde). Actuellement ces procédés et le terme révulsif concerne essentiellement des médicaments d'usage local qui provoquent une dilatation des vaisseaux sanguins de la peau.

S

Sinding Larsen-Johansson (maladie de). *Patellite des adolescents ou de croissance*. Ostéochondrose atteignant, pendant la croissance, la patella dont la pointe offre à la radiographie un aspect flou et irrégulier ; elle se traduit cliniquement par une hydarthrose douloureuse du genou avec amyotrophie du quadriceps

Syndesmose : Variété d'articulation immobile fibreuse dont les moyens de fixation sont constitués de ligaments (par exemple, l'articulation tibio-fibulaire inférieure)

Synoviale : Membrane tapissant la face interne de la capsule des articulations mobiles ou diarthroses. Elle forme des replis ou franges et contient un liquide ressemblant au blanc d'œuf, la synovie ou liquide synovial

T

Tendinite ou Ténosite : Inflammation d'un tendon

Tendon : Cordon fibreux blanchâtre par lequel s'insère le muscle squelettique

Tenon : Partie d'une pièce métallique faisant saillie et s'emboîtant généralement dans un retrait correspondant, cran ou mortaise, d'une autre pièce

Tuméfaction : Augmentation du volume d'une partie.

V

Valgus : Se dit d'un membre ou d'un segment de membre dévié en dehors de l'axe du corps.

Varus : Se dit d'un membre ou d'un segment de membre dévié en dedans vers l'axe du corps.

BIBLIOGRAPHIE

- [1] RSCM VolleyBall. Historique du VolleyBall [en ligne] (page consultée le 11/10/2016). Disponible sur : <http://rscmvolleyball.free.fr/documents/historique-volleyball.pdf>
- [2] FIVB. VolleyBall History [en ligne] (page consultée le 11/10/2016). Disponible sur : <http://www.fivb.org/en/volleyball/History.asp>
- [3] Le Figaro. La vitesse. [En ligne] (Page consultée le 11/10/2016). Disponible sur : <http://sante.lefigaro.fr/mieux-etre/sports-activites-physiques/volley-ball/vitesse>
- [4] Le Figaro. Les qualités de coordination. [En ligne] (Page consultée le 11/10/2016). Disponible sur : <http://sante.lefigaro.fr/mieux-etre/sports-activites-physiques/volley-ball/qualites-coordination>
- [5] Le Figaro. La force et la souplesse. [En ligne] (Page consultée le 11/10/2016). Disponible sur : <http://sante.lefigaro.fr/mieux-etre/sports-activites-physiques/volley-ball/force-souplesse>
- [6] FIVB, Règles officielles du VolleyBall 2015-2016 approuvées par le 34^{ème} Congrès FIVB 2014, d'application pour toutes les compétitions débutant après le 1^{er} janvier 2015, page 7.
- [7] FFVB. Présentation. [En ligne] (Page consultée le 11/12/2017). Disponible sur : <http://www.ffvb.org/la-ffvb/presentation/>
- [8] UFOLEP VolleyBall. Jouer en UFOLEP. Pourquoi ? [En ligne] (Page consultée le 11/12/2017). Disponible sur : http://www.cns.ufolep.org/volley/volley_a/cms/index_public.php?PHPSESSID=i2n8rh66012j5i95is2rbo03b3&us_action=show_note_rubrique&ui_id_site=1&ui_id_rubrique=10101
- [9] FFSU. La FF Sport U. Qui sommes-nous ? [En ligne] (Page consultée le 11/12/2017). Disponible sur : <http://www.sport-u.com/index.php?page=qui-sommes-nous>
- [10] FIVB, Règles officielles du volleyball 2015-2016 approuvées par le 34^{ème} Congrès FIVB 2014, d'application pour toutes les compétitions débutant après le 1^{er} janvier 2015, Page 12-13
- [11] FIVB, Règles officielles du volleyball 2015-2016 approuvées par le 34^{ème} Congrès FIVB 2014, d'application pour toutes les compétitions débutant après le 1^{er} janvier 2015, Page 14-15
- [12] FIVB, Règles officielles du volleyball 2015-2016 approuvées par le 34^{ème} Congrès FIVB 2014, d'application pour toutes les compétitions débutant après le 1^{er} janvier 2015, Page 16
- [13] FIVB, Règles officielles du volleyball 2015-2016 approuvées par le 34^{ème} Congrès FIVB 2014, d'application pour toutes les compétitions débutant après le 1^{er} janvier 2015, Page 23-24

[14] FIVB, Règles officielles du volleyball 2015-2016 approuvées par le 34ème Congrès FIVB 2014, d'application pour toutes les compétitions débutant après le 1er janvier 2015, Page 41-42

[15] FIVB, Règles officielles du volleyball 2015-2016 approuvées par le 34ème Congrès FIVB 2014, d'application pour toutes les compétitions débutant après le 1er janvier 2015, Page 33-34

[16] L'équipe. Les 4 types de services. [En ligne] (Page consultée le 08/01/2017) Disponible sur : <https://www.lequipe.fr/Ilosport/Archives/Actualites/Les-4-types-de-services/744726>

[17] Volley-Zone. Le service tennis. [En ligne] (Page consultée le 08/01/2017) Disponible sur : <https://www.volley-zone.com/cours-16.html>

[18] Volley-Zone. Le service flottant. [En ligne] (Page consultée le 11/11/2016) Disponible sur : <https://www.volley-zone.com/cours-16.html>

[19] Volley-Zone. Le service flottant. [En ligne] (Page consultée le 11/11/2016) Disponible sur : <https://www.volley-zone.com/cours-11.html>

[20] Bouc-Bel-Air Volley-Ball. La manchette. [En ligne] (Page consultée le 08/01/2018) Disponible sur : http://bba.volleyball.free.fr/la_manchette.htm

[21] Volley-Zone. La passe. [En ligne] (Page consultée le 08/01/2018) Disponible sur : <https://www.volley-zone.com/cours-12.html>

[22] Volley-Zone. L'attaque. [En ligne] (Page consultée le 08/01/2018) Disponible sur : <https://www.volley-zone.com/cours-13.html>

[23] Préambule à la Constitution de l'Organisation mondiale de la Santé, tel qu'adopté par la Conférence internationale sur la Santé, New York, 19-22 juin 1946; signé le 22 juillet 1946 par les représentants de 61 Etats. 1946; (Actes officiels de l'Organisation mondiale de la Santé, n°. 2, p. 100) et entré en vigueur le 7 avril 1948. [En ligne] (Page consultée le 11/10/2016) Disponible sur : <http://www.who.int/about/mission/fr/>

[24] Ministère des sports. Charte Européenne du Sport. [En ligne] (Page consultée le 08/01/2018) Disponible sur : <http://www.sports.gouv.fr/pratiques-sportives/sante-bien-etre/Donnees-scientifiques/>

[25] OMS. Activité Physique. [En ligne] (Page consultée le 08/01/2018) Disponible sur : <http://www.who.int/mediacentre/factsheets/fs385/fr/>

- [26] Manger, Bouger. Que veut dire bouger ? [En ligne] (Page consultée le 08/01/2018) Disponible sur : <http://www.mangerbouger.fr/Bouger-Plus/Que-veut-dire-bouger>
- [27] Manger, Bouger. Les 9 repères. [En ligne] (Page consultée le 08/01/2018) Disponible sur : <http://www.mangerbouger.fr/Les-9-reperes/Vos-questions-nos-reponses/30-minutes-d-activite-physique-au-moins-5-jours-par-semaine>
- [28] Manger, Bouger. Pourquoi Bouger ? [En ligne] (Page consultée le 08/01/2018) Disponible sur : <http://www.mangerbouger.fr/Bouger-Plus/Pourquoi-bouger>
- [29] Faure S, Pavard O, Pavet C-E, Pompom V, Roche M. « Le rôle du pharmacien dans la prévention des blessures du sportif », Actualités pharmaceutiques. N°537 (juin 2014), p.18-20.
- [30] Biel, Andrew. Topoguide du corps. Méolans-Revel, Alpes-de-Haute-Provence : Ed. Désiris, 2010. 407p.
- [31] Barrois B, Ribinik P et Davenne B. Entorses de cheville. Encycl Méd Chir (Editions scientifiques et Médicales Elsevier SAS, Paris, tous droits réservés) Kinésithérapie-Médecine physique-Réadaptation, 26-250-D-10,2002, 8p.
- [32] Guillodo Y. Cheville du sportif. EMC – Traité de médecine Akos 2012 ;7(3) :1-5 [Article 6-0621]
- [33] Gerber JP, Williams GN, Scoville CR, Arciero RA, Taylor DC. Persistent disability associated with ankle sprains : a prospective examination of an athletic population. Foot Ankle Int 1998 ;19 :653-60
- [34] Delamare Garnier. Dictionnaire illustré des termes de Médecine. Paris : Editions Maloine, 2017. P318.
- [35] C Laporte et JP Benazet. Evaluation et traitement des entorses de la cheville dans le cadre de l'urgence. Encycl Méd Chir (Elsevier, Paris), AKOS Encyclopédie Pratique de Médecine, 2-0600, 1998, 4p
- [36] Toullec E. Entorses de cheville de l'adulte. EMC – Podologie 2017 ;13(1) :1-9 [Article 27-100-A-55]
- [37] J. de Lecluse. Evaluation et classification des lésions ligamentaires des entorses latérales de la cheville - J. Traumatol. Sport 2003,20,95-104. Masson, Paris 2003.

- [38] Stiell IG, Mc Knight RD, Greenberg GH et al. Implementation of the Ottawa Ankle Rules. JAMA 1994 ; 271 : 827 – 832
- [39] Biel, Andrew. Topoguide du corps. Méolans-Revel, Alpes-de-Haute-Provence : Ed. Désiris, 2010. p340-342.
- [40] Zilber S., Allain J. Traumatismes du genou et de la jambe. EMC (Elsevier Masson SAS, Paris), Médecine d'urgence, 25-200-G-20, 2007.
- [41] Jacquot L, Selmi TAS, Servien E. et Neyret P. Lésions ligamentaires récentes du genou. Encycl Méd Chir (Editions scientifiques et Médicales Elsevier SAS, Paris, tous droits réservés), Appareil locomoteur, 14-080-A-20, 2003, 20p.
- [42] Dr Lafosse J-M, Dr Ruysen-Witrand Adeline. Sémiologie du genou. Facultés de Médecine de Toulouse. Mars 2012.
- [43] Rochcongar P. Le genou aigu du sportif, Revue du rhumatisme 73 (2006), 582-587.
- [44] Kamila Ait Belkacem. La traumatologie du volley-ball : étude épidémiologique rétrospective à propos de 457 dossiers et 458 lésions. Médecine humaine et pathologie. 1998.
- [45] Tamalet B., Rochcongar P. Epidémiologie et prévention de la rupture du ligament croisé antérieur du genou. Revue du rhumatisme monographie 83 (2016), 103-107.
- [46] Rodineau J., Les mécanismes de rupture du ligament croisé antérieur. Journal de Traumatologie du Sport (2014) 31, 179-152.
- [47] Chapitre 7 – lésions ligamentaires du genou. [En ligne] (Page consultée le 23/01/2018) Disponible sur : <http://www.chups.jussieu.fr/polys/orthopedie/polyortho/POLY.Chp.7.4.html>
- [48] Peyraud Cécile. Prise en charge des traumatismes du sport à l'officine. Université de Limoges, faculté de Pharmacie. 2011.
- [49] D. Guenoun, T. Le Corroller, Z. Amous, V. Pauly, A. Sbihi, P. Champsaur. The contribution of MRI to the diagnosis of traumatic tears of the anterior cruciate ligament. Diagnostic and Interventional Imaging Volume 93, Issue 5, May 2012, p.357-367.
- [50] S. Djabelkhir, M. Julia. Facteurs de risque intrinsèques de tendinopathie patellaire chez le volleyeur. Etude prospective de 29 cas. Journal de Traumatologie du Sport 31 (2014), 81-93.

- [51] JM. Coudreuse, P. Dupont, P. Middleton. Prévention de la tendinopathie rotulienne ou jumper-knee lors de la pratique des sports de saut. *Ann Réadaptation Méd Phys* 1997;40:237-9.
- [52] P. Rochcongar. Tendinopathies rotuliennes et d'Achille chez le sportif : épidémiologie et traitement médical. *Revue de chirurgie orthopédique et traumatologique* (2009) 95S, S342-S343.
- [53] S. Besch. Tendinopathie rotulienne. *Journal de Traumatologie du Sport* (2013) 30, 57-59.
- [54] J.-F Kaux, J.-M Crielaard. Tendon et tendinopathie. *Journal de Traumatologie du Sport* 31 (2014) 235-240.
- [55] M. Julia. Prévention du risque de tendinopathie patellaire chez des volleyeurs juniors français. *Annals of Physical and Rehabilitation Medicine* 54S (2011) e122-e129.
- [56] F. Desmots, N. Couppey, B. Martin, C. Gabaudan, Y. Geffroy. Une tendinopathie rotulienne typique du sportif : le jumper's knee. *Feuillets de Radiologie*, 52 (2012) 176-177.
- [57] T. Cucurulo, M.-L. Louis, M. Thauat, J.-P. Franceschi. Traitement chirurgical des tendinopathies rotuliennes du sportif. *Revue de chirurgie orthopédique et traumatologique* (2009) 95S, S530-S536.
- [58] Visentini P, Khan K, Cook J. The VISA Score: an index of severity of symptoms in patients with jumper's knee (patellar tendinosis). *J Sci Med Sport* 1998;1:22—8
- [59] R. Verdonk, F. Almqvist. Lésions traumatiques des ménisques du genou. *EMC-Rhumatologie Orthopédie* 2 (2005) 592-613
- [60] Pujol N, Boisrenoult P, Beaufils P. Lésions méniscales traumatiques. *EMC – Appareil locomoteur* 2014;9(1) :1-10 [Article 14-084-A-10]
- [61] J. Génin, J.P. Barthélémy. Arthrose, ménisques et laxité antérieur du genou. *Journal de Traumatologie du Sport* (2004), 21, 14-25
- [62] M.A. Benhima, H. Bouyarmane, M. Arssi, H. Gourram, S. Fnini, J. Hassoun, A. Largab. Lésions méniscales isolées chez le sportif. A propos de 120 cas. *Journal de Traumatologie du Sport* 25 (2008) 86-90

- [63] Allain J., Goutallier D. Traumatismes de l'épaule et du bras. EMC (Elsevier Masson SAS, Paris), Médecine d'urgence, 25-200-F-10, 2007.
- [64] Franck H. Netter, MD. Atlas d'anatomie humaine 6^{ème} édition, Philadelphia, Pennsylvania : Ed. Saunders Elsevier, 2014. p405-409.
- [65] Franck H. Netter, MD. Atlas d'anatomie humaine 6^{ème} édition, Philadelphia, Pennsylvania : Ed. Saunders Elsevier, 2014. p408.
- [66] Biel, Andrew. Topoguide du corps. Méolans-Revel, Alpes-de-Haute-Provence : Ed. Désiris, 2010. P69-73.
- [67] Daubinet G., Graveleau N., Rousseau D. L'épaule du sportif. Revue du Rhumatisme 74 (2007) 581-586
- [68] André A., Danowski R. Syndrome d'épaule douloureuse et instable ou syndrome dit « du bourrelet glénoïdien ». Ann. Kinésithér., 1984, t. 11, n°9, pp. 361-369.
- [69] Molliet Fanny. L'épaule douloureuse du volleyeur : mesures isocinétiques de la coiffe des rotateurs. Université de Lausanne. Juin 2012.
- [70] Kempf J.-F., Hans-Moevi A., Clavert P., Nerisson D. Lésions du labrum glénoïdal dans les épaules stables. EMC (Elsevier Masson SAS, Paris), Appareil locomoteur, 14-354-A-10,2010.
- [71] Mansat P., Mansat M. Ceinture scapulo-thoracique du lanceur. La ceinture claviculo-scapulaire, actualités thérapeutiques. Sauramps médical, Montpellier. 2010, p173-191.
- [72] Guillo S., Landreau P., Flurin P.-H. L'épaule du lanceur. Journal de Traumatologie du Sport 24 (2007) 23-31.
- [73] Pujol N., Hardy P. Traitement des SLAP lésions. Chirurgie de la main 25 (2006) S70-S74.
- [74] Nové-Josserand L., Noël E. Conflits sous-acromiaux : actualités thérapeutiques, démembrement. Les conflits du membre supérieur chez le sportif. (Elsevier Masson SAS, Paris), 2010. p103-113.
- [75] Beaudreuil J., Pathologie dégénérative de la coiffe des rotateurs de l'épaule. EMC – Appareil locomoteur 2017;12(4):1-17 [Article 14-350-A-10].

- [76] Chanussot J.-C., Danowski R.-G. Tendinite de la coiffe des rotateurs. Traumatologie du sport 8^{ème} édition (Elsevier Masson SAS, Issy-les-Moulineaux), 2012. p1-21.
- [77] Kempf J.-F., Hans-Moevi A., Clavert P. Les conflits de l'épaule. La ceinture claviculo-scapulaire, actualités thérapeutiques. Sauramps médical, Montpellier. 2010, p149-159.
- [78] Crouzet J. Principales affections abarticulaires observées en rhumatologie. Encycl Méd Chir (Elsevier, Paris), AKOS Encyclopédie Pratique de Médecine, 7-0750, 1998, 6p.
- [79] Noël E. Les syndromes canaux de l'épaule. Revue du Rhumatisme 74 (2007) 339-343.
- [80] Rodineau J., Besch S. Conflit du nerf. Les conflits du membre supérieur chez le sportif. (Elsevier Masson SAS, Paris), 2010. P61-78.
- [81] Rodineau J. L'atteinte du nerf suprascapulaire chez les joueurs de volley-ball... Est-elle si difficile à reconnaître ?. Journal de Traumatologie du Sport 32 (2015) 101-102.
- [82] Rodineau J. L'atteinte isolée du nerf supra scapulaire chez les sportifs. Chirurgie de la main 23 (2004) S216-S223.
- [83] Chanussot J.-C., Danowski R.-G. Atteinte du nerf sus-scapulaire. Traumatologie du sport 8^{ème} édition (Elsevier Masson SAS, Issy-les-Moulineaux) 2012. P69-72.
- [84] Fédération Française de Neurologie. Exploration neurologiques – ENMG [En ligne] (page consultée le 03/03/2018) disponible sur : <http://www.ffn-neurologie.fr/grand-public/explorations-neurologiques/electromyogramme>
- [85] Revol M., Binder J.-P., Danino A. [et al.]. Manuel de chirurgie plastique reconstructrice et esthétique 2^{ème} édition. (Sauramps médical), 2009. P608-629.
- [86] Moutet F., Guinard D., Corcella D. Les entorses de la métacarpo-phalangienne du pouce. La main traumatique du sportif (Masson, Paris), 2001. P61-71.
- [87] Aleman A. Capacités physiques d'une équipe féminine de volley-ball (niveau national 3) : Traumatologies rencontrées dans ce club ; étude sur deux ans. Université Aix-Marseille 2. 1994.
- [88] Moutet F., Guinard D., Corcella D., Thomas D. Entorses et luxations des interphalangiennes proximales des doigts. Journal de Traumatologie du Sport (Masson, Paris), 199, 15, n°1, 38-43.

[89] Dubert T., Valenti P., Voche P. Traumatismes de la main. EMC (Elsevier Masson SAS, Paris), Médecin d'urgence, 25-200-F-40, 2008.

[90] Leclercq C. Entorses et luxations des doigts longs. La main traumatique du sportif (Masson, Paris), 2001. P80-83

[91] Guinard D., Lebrun Ch., Bellochampel P., Massart P. Les entorses de la métacarpophalangienne du pouce. Une expérience de plus de 1000 cas. Ann Chir Main, 1989, n°2, 99-109.

[92] Dap F., Merle M., Jager Th. Chapitre 5 – Entorses et luxations des doigts. Chirurgie de la main. L'urgence (Elsevier Masson SAS), 2016. P64-86.

[93] Définition d'une luxation. Dictionnaire Médical de l'Académie de Médecine [En ligne]. (Page consultée le 19/10/2017) Disponible sur : <http://dictionnaire.academie-medecine.fr/?q=luxation>

[94] Dréano T. Traumatismes de l'IPP en dehors des fractures. Les traumatismes fermés récents des IPP des doigts. Conférence d'enseignement – SOO 2005. 1S91-1S94.

[95] Gaisne E. Les tendinopathies digitales. Journal de Traumatologie du Sport 24 (2007) 32-36

[96] Mathieu L., Dumontier C. Doigt en maillet récent et ancien. Journal de Traumatologie du Sport (2008) 25, 232-242.

[97] Leclercq C. Lésions tendineuses. La main traumatique du sportif (Masson, Paris), 2001. P104-109.

[98] Michon J. La boutonnière. Ann Chir Main, 1987, 6, n°4, 307-314

[99] Le Belc Y., Loy S., Touam C., Alnot J.Y., Masméjean E., Traitement chirurgical de la déformation en boutonnière des doigts longs. Etude d'une série rétrospective de 47 patients, Chirurgie de la main, 2001, 20, 362-7

[100] Alnot J.Y, Dunaud J.L (1989), « Réparation des traumatismes tendineux » (chap. 1), dans Allieu Y., Simon L., Pathologies tendineuses de la main. (Masson, Paris), 1989. p54-59

- [101] Rannou F., Mayoux-Benhamou M.-A., Poiraudeau S., Revel M. Disque intervertébral et structures voisines de la colonne lombaire : anatomie, biologie, physiologie et biomécanique. Encyclopédie Médico-Chirurgicale 15-840-A-10 (2004)
- [102] Le Goff P. Le sport parmi les facteurs de risque de la lombalgie. Revue du Rhumatisme 74 (2007) 573-580.
- [103] Chanussot J.-C., Danowski R.-G. Lombalgie, sciatique et sport. Traumatologie du sport 8^{ème} édition (Elsevier Masson SAS, Issy-les-Moulineaux) 2012. P478-483.
- [104] Rousseau M.-A., Laville C. Traumatisme dorsolombaire : conduite à tenir. Rachis et sports. Quels risques ? Quels effets bénéfiques ? (Elsevier Masson SAS, Issy-les-Moulineaux) 2011. P133-141.
- [105] Le Goff P., Guillodo Y., Saraux A. La pathologie discale et la pratique sportive (Elsevier, Paris). Science et Sports 1999 ; 14 : 10-4
- [106] La hernie discale. La lombalgie [En ligne]. (Page consultée le 06/03/2018) disponible sur : http://www.la-hernie-discale.fr/la-lombalgie-_r_4_a_4.html
- [107] Goupille P., Valat J.-P., Vedere V. Lombalgies et sciatiques (Groupe Liaisons SA) 2004
- [108] De Haan A., Jones D., Round J. Physiologie du muscle squelettique. De la structure au mouvement. (Elsevier SAS, Paris), 2005.
- [109] Guillodo Y., Madouas G., Simon T, Saraux A. Classifications des lésions musculaires : de la théorie à la pratique. Les lésions musculaires en pratique sportive. (Sauramps médical, Montpellier) 2015. P21-27.
- [110] Coudreuse J.-M., Dupont P., Nicol C. Douleurs musculaires post-effort. Journal de Traumatologie du Sport 24 (2007) 103-110.
- [111] Gobelet C. Courbature. Doul. Et Analg. 2, 1989 ; 127-129
- [112] Steichen O., Ameri A. Crampes. EMC (Elsevier Masson, Paris), Traité de Médecine Akos, 1-0350, 2010.
- [113] Chanussot J.-C., Danowski R.-G. Lombalgie, sciatique et sport. Traumatologie du sport 8^{ème} édition (Elsevier Masson SAS, Issy-les-Moulineaux) 2012. P495-518.

[114] Clere N. Courbatures, crampes... personne n'est épargné. Actualités pharmaceutiques n°492. Janvier 2010.

[115] Besch S., Rodineau J. Classification clinique des lésions récentes. Muscle traumatique et mécanique (Masson, Paris). 2005. p21-27.

[116] Vidal 2016 Le dictionnaire. 92^{ème} édition (Issy-les-Moulineaux, 2016)

[117] SFETD – Société Française d'Etude et de Traitement de la Douleur. Définition de la douleur [En ligne]. (Page consultée le 12/03/2018) Disponible sur : <http://www.sfetd-douleur.org/definition>

[118] Arrêté du 12 juillet 2017 portant modification des exonérations à la réglementation des substances vénéneuses. JORF n°0165 du 16 juillet 2017 texte n°5 [En ligne]. (Page consultée le 01/04/2018) Disponible sur : <https://www.legifrance.gouv.fr/eli/arrete/2017/7/12/SSAP1720470A/jo/texte>

[119] Baume Arôme. ANSM. (Page consultée le 02/04/2018) Disponible sur : <http://agence-prd.ansm.sante.fr/php/ecodex/frames.php?specid=62999693&typedoc=N&ref=N0315180.htm>

[120] Baume Saint-Bernard. ANSM. (Page consultée le 02/04/2018) Disponible sur : <http://agence-prd.ansm.sante.fr/php/ecodex/frames.php?specid=61878361&typedoc=N&ref=N0169504.htm>

[121] Synthol® gel. ANSM. (Page consultée le 02/04/2018) Disponible sur : <http://agence-prd.ansm.sante.fr/php/ecodex/frames.php?specid=62223316&typedoc=R&ref=R0305342.htm>

[122] Synthol® solution. (Page consultée le 02/04/2018) Disponible sur : <http://agence-prd.ansm.sante.fr/php/ecodex/frames.php?specid=67679220&typedoc=R&ref=R0315400.htm>

[123] Pinto R. Résumé des grandes lois de l'homéopathie. Conseil en homéopathie 3^{ème} édition (Editions Le Moniteur des Pharmacie, Courbevoie) 2014. P3-15.

[124] Quemoun A.-C. Les grands principes de l'homéopathie. Ma bible de l'homéopathie (LEDUC.S Editions, Paris) 2013. P13-18.

- [125] Demarque D., Jouanny J. Poitevin B., Saint-Jean Y. Arnica montana. Pharmacologie & matière médicale homéopathique (CEDH, France) 2003. P83-89.
- [126] Quemoun A.-C. Entorse. Ma bible de l'homéopathie (LEDUC.S Editions, Paris) 2013. P245-246.
- [127] Pinto R. Sports et homéopathie. Conseil en homéopathie 3^{ème} édition (Editions Le Moniteur des Pharmacie, Courbevoie) 2014. p223-232.
- [128] Sporténine®. Boiron. (Page consultée le 03/04/2018) Disponible sur : <https://www.boiron.fr/nos-produits/decouvrir-nos-produits/2-familles-de-medicaments/nos-principaux-medicaments/sportenine-r>
- [129] Demarque D., Jouanny J. Poitevin B., Saint-Jean Y. Ledum palustre. Pharmacologie & matière médicale homéopathique (CEDH, France) 2003. P513-515.
- [130] Quemoun A.-C. Ledum palustre. Ma bible de l'homéopathie (LEDUC.S Editions, Paris) 2013. p575-576.
- [131] Demarque D., Jouanny J. Poitevin B., Saint-Jean Y. Rhus toxicodendron. Pharmacologie & matière médicale homéopathique (CEDH, France) 2003. p749-755.
- [132] Quemoun A.-C. Rhus toxicodendron. Ma bible de l'homéopathie (LEDUC.S Editions, Paris) 2013. p629-630.
- [133] Demarque D., Jouanny J. Poitevin B., Saint-Jean Y. Ruta graveolens. Pharmacologie & matière médicale homéopathique (CEDH, France) 2003. p761-763.
- [134] Quemoun A.-C. Ruta graveolens. Ma bible de l'homéopathie (LEDUC.S Editions, Paris) 2013. p633-634.
- [135] Quemoun A.-C. Douleurs. Ma bible de l'homéopathie (LEDUC.S Editions, Paris) 2013. p226-234.
- [136] Demarque D., Jouanny J. Poitevin B., Saint-Jean Y. Apis mellifica. Pharmacologie & matière médicale homéopathique (CEDH, France) 2003. p63-69.
- [137] Quemoun A.-C. Apis mellifica. Ma bible de l'homéopathie (LEDUC.S Editions, Paris) 2013. p481-483.

- [138] Quemoun A.-C. Déchirure musculaire. Ma bible de l'homéopathie (LEDUC.S Editions, Paris) 2013. p216.
- [139] Demarque D., Jouanny J. Poitevin B., Saint-Jean Y. Cuprum metallicum. Pharmacologie & matière médicale homéopathique (CEDH, France) 2003. p307-313.
- [140] Quemoun A.-C. Cuprum metallicum. Ma bible de l'homéopathie (LEDUC.S Editions, Paris) 2013. p531-532.
- [141] Demarque D., Jouanny J. Poitevin B., Saint-Jean Y. Symphitum officinale. Pharmacologie & matière médicale homéopathique (CEDH, France) 2003. p860.
- [142] Quemoun A.-C. Symphitum officinale. Ma bible de l'homéopathie (LEDUC.S Editions, Paris) 2013. p657.
- [143] Quemoun A.-C. Fractures. Ma bible de l'homéopathie (LEDUC.S Editions, Paris) 2013. p262.
- [144] Demarque D., Jouanny J. Poitevin B., Saint-Jean Y. Calcarea phosphorica. Pharmacologie & matière médicale homéopathique (CEDH, France) 2003. p191-196.
- [145] Quemoun A.-C. Calcarea phosphorica. Ma bible de l'homéopathie (LEDUC.S Editions, Paris) 2013. p510.
- [146] Pinto R. Fractures. Conseil en homéopathie 3^{ème} édition (Editions Le Moniteur des Pharmacies, Courbevoie) 2014. p153-154.
- [147] REXORUBIA®. Laboratoires Lehning. (Page consultée le 14/04/2018) Disponible sur : <http://www.lehning.com/fr/solutions/vitalite/produit/rexorubia>
- [148] Définition de l'aromathérapie et des huiles essentielles. Pranarom (Page consultée le 14/04/2018) Disponible sur : <https://www.pranarom.com/blog/a-propos/aromatherapie/definition-de-l-aromatherapie>
- [149] Moro Buronzo A., Schnebelen J.-C. Grand guide des huiles essentielles (Edition Hachette Santé, Espagne) 2013. p27-28.
- [150] Goeb P., Pesoni D. Huiles essentielles guide d'utilisation (Editions Ravintsara, Issy-les-Moulineaux). 2010. p12-123

- [151] Festy D. Ma bible des huiles essentielles. (LEDUC.S Editions, Paris) 2008. P25-27.
- [152] Formation officinale Phytosun Aroms 2016/2017. Laboratoire Phytosun Aroms.
- [153] Festy D. . Ma bible des huiles essentielles. (LEDUC.S Editions, Paris) 2008. P84-86.
- [154] Festy D. Hélichryse italienne. Ma bible des huiles essentielles. (LEDUC.S Editions, Paris) 2008. P88-90.
- [155] Morel J.-M. L'hélichryse italienne. Traité pratique de phytothérapie. (Collection « Le corps et l'esprit », Paris) 2008. P403.
- [156] Mingeau M. Définition la micronutrition. Pratiquer la micronutrition à l'officine. (Les éditions Le Moniteur des Pharmacies, Puteaux) 2017. P1
- [157] Références nutritionnelles en protéines, lipides, glucides et fibres.CERIN. (Page consultée le 14/04/2018) Disponible sur : <https://www.cerin.org/rapports/references-nutritionnelles-proteines-lipides-glucides-fibres-adultes-personnes-agees/>
- [158] Riché D. De l'alimentation du sportif à la micronutrition. Micronutrition, santé et performance. (Editions De Boeck Université, Bruxelles) 2008. P4-7
- [159] Labarthe M.-C. La nutrition du sportif. SoiNS n°728. Septembre 2008.
- [160] Sicard J. L'hydratation, au cœur de la stratégie nutritionnelle du sportif. Dossier sport et nutrition. Actualités pharmaceutiques n°575. Avril 2018.
- [161] Labarde S. La nutrition du sportif. Actualités pharmaceutiques n°548. Septembre 2015.
- [162] Blanchard A. Sport et nutrition. SoiNS AIDES-SOIGNANTES n°56. Janvier/février 2014.
- [163] Mission Nutrition : fiches pratiques et application NutrINSEP. INSEP. (Page consultée le 15/04/2018) Disponible sur : <http://www.insep.fr/fr/actualites/mission-nutrition-fiches-pratiques-et-application-nutrinsep>
- [164] Bigard X. Le magnésium et oligoéléments. Nutrition du sportif. (Elsevier Masson SAS, Issy-les-Moulineaux) 2017. p140-149.

[165] Riché D. Le magnésium. Micronutrition, santé et performance. (Editions De Boeck Université, Bruxelles) 2008. p291-294.

[166] Vidalo J.-L. La spiruline, le nutriment du sportif par excellence. Spiruline l'algue bleue de santé et de prévention (Edition du Dauphin, Paris) 2008. p198-216.

[167] Hyperperméabilité intestinale. Nutergia. (Page consultée le 17/04/2018) Disponible sur : <http://www.nutergia.com/fr/nutergia-votre-expert-conseil/dossiers-bien-etre/immunit-microbiote.php>

[168] Troubles digestifs chez le sportif. Ergysport. Page consultée le 17/04/2018) Disponible sur : <https://www.ergysport.com/articles/troubles-digestifs-chez-le-sportif/>.

[169] Riché D. Hyperperméabilité intestinale chez le sportif : mécanismes, conséquences et prise en charge nutritionnelle. NAFAS – Vol 2, n°3, Septembre 2004.

[170] Turc Mahé. La micronutrition. Alternatives naturelles dans le traitement des douleurs chroniques. Faculté de Pharmacie Aix-Marseille. Avril 2016. p80-83.

[171] Formation Nutergia 2016. Atelier pratique hyperperméabilité intestinale et nutrition cellulaire active.

[172] Définition dispositif médical. ANSM. Page consultée le 17/04/2018) Disponible sur : <http://ansm.sante.fr/Produits-de-sante/Dispositifs-medicaux>

[173] Définition orthèse. Dictionnaire de l'Académie de Médecine. (Page consultée le 17/04/2018) Disponible sur : <http://dictionnaire.academie-medecine.fr/?q=orth%C3%A8se>

[174] Site Thuasne. (Page consultée le 17/04/2018) Disponible sur : <http://www2.thuasne.fr/>

TABLE DES ILLUSTRATIONS

Fig. 1 : Joueuse tenant un ballon de volley. Image consultée le 05/12/2017 disponible sur : <http://learnenglishteens.britishcouncil.org/magazine/sport/my-first-volleyball-match>

Fig. 2 : William G. Morgan, inventeur du Volley-ball. Image consulté le 11/10/2016 disponible sur : <http://www.fivb.org/en/volleyball/History.asp>

Fig. 3 : Unification des règles du jeu du YMCA en 1916. Image consultée le 11/10/2016 disponible sur : <http://www.fivb.org/en/volleyball/History.asp>

Fig. 4 : YMCA Team (Kolyoke, 1895). Image consultée le 11/10/2016 disponible sur : <http://www.fivb.org/en/volleyball/History.asp>

Fig. 5 : Les employés du YMCA se familiarisant avec le nouveau jeu (Maryland, 1911). Image consultée le 11/10/2016 disponible sur : <http://www.fivb.org/en/volleyball/History.asp>

Fig. 6 : Logo FFVB. Image consultée le 11/12/2017 disponible sur : <https://fr.wikipedia.org/wiki/Fichier:Logoffvb.jpg>

Fig. 7 : Logo UFOLEP. Image consultée le 11/12/2017 disponible sur : http://www.ufolep13volley.org/new_site/#/

Fig. 8 : Logo FF Sport U. Image consultée le 11/12/2017 disponible sur : <http://www.sport-u.com/>

Fig. 9 : Logo UNSS. Image consultée le 11/12/2017 disponible sur : <http://unss.org/>

Fig. 10 : FIVB. Le terrain de jeu. Image consultée le 11/10/2016 disponible sur : Règles officielles du volleyball 2015-2016 approuvées par le 34ème Congrès FIVB 2014, d'application pour toutes les compétitions débutant après le 1er janvier 2015, Figure 2, Page 60

Fig. 11 : FIVB. Dessin du Filet. Image consultée le 11/10/2016 disponible sur : Règles officielles du volleyball 2015-2016 approuvées par le 34ème Congrès FIVB 2014, d'application pour toutes les compétitions débutant après le 1er janvier 2015, figure 3, Page 61

Fig. 12 : Photo de Pierre-Yves Beaudouin, Finale de la coupe de France de Volley-Ball masculin, Tours Volley-Ball contre Spacer's Toulouse Volley le 30 mars 2013 consultée le 11/12/2017 disponible sur : <https://fr.wikipedia.org/wiki/Volley-ball>

Fig. 13 : Ballon de Volley. Image consultée le 11/10/2016 disponible sur : <http://passion-volley-ball.com/quesque-un-ballon-officiel-en-volley-ball/>

Fig. 14 : Positionnement des joueurs. Image consultée le 11/10/2016 disponible sur : <http://scc.volley.free.fr/regles.htm>

Fig. 15 : Attaque du joueur arrière. Image consultée le 11/11/2016 disponible sur : <http://scc.volley.free.fr/regles.htm> consultée le 11/11/2016

Fig. 16 : Plongeon du libéro. Image consultée le 11/12/2017 disponible sur : <http://www.norceca.info/news/general/2012/12/stacey-sykora-to-end-volleyball-career.aspx>

Fig. 17 : Réception du libéro. Image consultée le 11/12/2017 disponible sur : <http://www.nrmv.fr/actualites/389-un-libero-avec-un-grand-coeur.html>

Fig. 18 : Contre de l'équipe de France. Image consultée le 11/12/2017 disponible sur : <http://sport24.lefigaro.fr/volley/equipe-de-france/actualites/la-france-garde-le-rythme-contre-l-argentine-713257>

Fig. 19 : Le « Block ». Image consultée le 11/12/2017 disponible sur : <http://playingvolleyballtips.blogspot.fr/>

Fig. 20 : Le service « cuillère ». Image consultée le 11/12/2017 disponible sur : <http://playingvolleyballtips.blogspot.fr/2012/10/service.html>

Fig. 21 : Le service « tennis ». Image consultée le 11/12/2017 disponible sur : <https://bongchuyen.net/lam-sao-de-tang-chieu-cao-voi-mon-bong-chuyen.html>

Fig. 22 : Point d'impact du service flottant. Image consultée le 11/11/2016 disponible sur : <https://www.volley-zone.com/cours-16.html>

Fig. 23 : La réception. Image consultée le 11/11/2016 disponible sur : <https://howtheyplay.com/team-sports/Volleyball-Defeating-the-Team-with-One-Star-Player>

Fig. 24 : Réception main l'une dans l'autre. Image consultée le 08/01/2018 disponible sur : <https://www.volley-zone.com/cours-11.html>

Fig. 25 : Réception mains entrelacées. Image consultée le 08/01/2018 disponible sur : <https://www.volley-zone.com/cours-11.html>

Fig. 26 : Le plateau. Image consultée le 08/01/2018 disponible sur : http://bba.volleyball.free.fr/la_manchette.htm

Fig. 27 : Réception de Taiana Tere. Image consultée le 08/01/2018 disponible sur : <http://www.quimper-volley.com/elite/taiana-tere-a-quimper-cest-fait/>

Fig. 28 : Earvin Ngapeth et Jenia Grebennikov, à la réception face à l'Iran lors du Mondial de volley, le 18 septembre. Image consultée le 11/11/2016 disponible sur : http://www.lemonde.fr/sport/article/2014/09/19/mondial-de-volley-les-bleus-veulent-viser-encore-plus-haut_4490563_3242.html

Fig. 29 : Passe en suspension. Image consultée le 08/01/2017 disponible sur : [https://fr.wikipedia.org/wiki/Passeur_\(volley-ball\)](https://fr.wikipedia.org/wiki/Passeur_(volley-ball))

Fig. 30 : La passe. Image consultée le 11/12/2017 disponible sur : <http://www.instructables.com/id/How-To-Set-A-Volleyball/>

Fig. 31 : Positionnement des doigts lors de la passe. Image consultée le 08/01/2018 disponible sur : <https://www.volley-zone.com/cours-12.html>

Fig. 32 : L'attaque. Image consultée le 11/12/2017 disponible sur : <http://paityns-volleyball.blogspot.fr/2015/10/fundamentals.html>

Fig. 33 : Attaquante face au contre. Image consultée le 09/01/2018 disponible sur : <http://www.justvolley.com/volley-ball-et-etudes-aux-us-partie-25-jouer-au-volley-ball-aux-us/>

Fig. 34 : Position de smash. Image consultée le 09/01/2018 disponible sur : <https://volleytactiquetechniquepasseur.wordpress.com/2014/05/20/volley-technique-tactique-du-passeur/>

Fig. 35 : Manger, Bouger. Bien Bouger : que veut dire Bouger ? [En ligne] (Consultée le 10/10/2016) Disponible sur : http://www.mangerbouger.fr/var/inpes_site/storage/images/bouger-plus/que-veut-dire-bouger/que-veut-dire-bouger/41657-2-fre-FR/Que-veut-dire-bouger.jpg

Fig. 36 : Sports contre-indiqués ou conseillés selon les profils physiopathologiques des patients. Tableau consulté le 08/01/2017. Source : Faure S, Pavard O, Pavet C-E, Pompom V, Roche M. « Le rôle du pharmacien dans la prévention des blessures du sportif », Actualités pharmaceutiques. N°537 (juin 2014), p.18.

Fig. 37 : Les blessures au Volley-Ball. Image consultée le 09/01/2018 disponible sur : <http://sante.lefigaro.fr/mieux-etre/sports-activites-physiques/volley-ball/blessures-membres-inferieurs>

Fig. 38 : Os du pied droit vue plantaire. Source : Biel, Andrew. Topoguide du corps. Méolans-Revel, Alpes-de-Haute-Provence : Ed. Désiris, 2010. p348.

Fig. 39 : Os du pied droit vue latérale. Source : Biel, Andrew. Topoguide du corps. Méolans-Revel, Alpes-de-Haute-Provence : Ed. Désiris, 2010. p349.

Fig. 40 : Tenon et Mortaise. Image consulté le 18/12/2016 disponible sur <http://calamar.univ-ag.fr/uag/staps/cours/anat/new/arthro.htm>

Fig. 41 : Ligaments latéraux du pied droit. Image consultée le 18/12/2016 disponible sur : <http://www.imosteoarticulaire-carrillon.com/blog/2012/11/27/les-entorses-de-cheville/>

Fig. 42 : Ligaments médians du pied droit. Image consultée le 18/12/2016 disponible sur : <http://www.imosteoarticulaire-carrillon.com/blog/2012/11/27/les-entorses-de-cheville/>

Fig. 43 : Inversion/Eversion de la cheville. Image consultée le 09/01/2018 disponible sur : <http://recap-ide.blogspot.fr/2016/10/anatomie-arthrologie-systeme-locomoteur.html>

Fig. 44 : Flexion plantaire et dorsiflexion. Image consultée le 18/12/2016 disponible sur : <http://www.cabinetpodologie.fr/details-la+mecanique+de+la+cheville+et+du+pied-105.html>

Fig. 45 : Evaluation de la douleur. Image consultée le 18/12/2016 disponible sur : <http://smartfiches.fr/handicap-douleur-soins-palliatifs/item-131-bases-neurophysiologiques-mecanismes-physiopathologiques-douleur-aigue-chronique/evaluation-douleur>

Fig. 46 : Œuf de pigeon. Image consultée le 21/01/2018 disponible sur : <http://yespod.over-blog.com/2015/04/savoir-evaluer-une-cheville-apres-une-entorse.html>

Fig. 47 : Œdème entorse de cheville. Image consultée le 21/01/2018 disponible sur : <http://www.chirurgie-orthopedique-pasteur-brest.fr/entorse-79.html>

Fig. 48 : Tableau classification des entorses de cheville. Tableau consulté 10/10/2016. Source : J. de Lecluse. Evaluation et classification des lésions ligamentaires des entorses latérales de la cheville - J. Traumatol. Sport 2003,20,95-104. Masson, Paris 2003.

Fig. 49 : Critères d'Ottawa. Image consultée le 10/10/2016 disponible sur : <http://yespod.over-blog.com/2015/04/savoir-evaluer-une-cheville-apres-une-entorse.html>

Fig. 50 : Radiographie fracture de la malléole externe. Image consultée le 10/10/2016 disponible sur : <https://www.info-radiologie.ch/>

Fig. 51 : Autre radiographie fracture de la malléole externe. Image consultée le 10/10/2016 disponible sur : <https://www.info-radiologie.ch/>

Fig. 52 : Fracture de la base du 5^{ème} métatarsien. Image consultée le 10/10/2016 disponible sur : <https://fr.biolaster.com/traumatologia/pie/5-metatarsiano/>

Fig. 53 : Echographie de cheville. Image consultée le 21/01/2018 disponible sur : https://www.has-sante.fr/portail/jcms/c_1122248/en/les-nouvelles-technologies-en-rhumatologie

Fig. 54 : Echographie normale. Image consulté le 21/01/2018 disponible sur : <http://www.image-echographie.net/?r=1&ssr=107>

Fig. 55 : Entorse bénigne. Image consultée le 10/10/2016 disponible sur : <http://pe.sfrnet.org/Data/ModuleConsultationPoster/pdf/2007/1/0ba0e1d9-ab42-4341-9033-79710d0be8f7.pdf>

Fig. 56 : Entorse moyenne. Image consultée le 10/10/2016 disponible sur : <http://pe.sfrnet.org/Data/ModuleConsultationPoster/pdf/2007/1/0ba0e1d9-ab42-4341-9033-79710d0be8f7.pdf>

Fig. 57 : Entorse grave. Image consultée le 10/10/2016 disponible sur : <http://pe.sfrnet.org/Data/ModuleConsultationPoster/pdf/2007/1/0ba0e1d9-ab42-4341-9033-79710d0be8f7.pdf>

Fig. 58 : Vue antéro-médiale du genou droit. Source : Biel, Andrew. Topoguide du corps. Méolans-Revel, Alpes-de-Haute-Provence : Ed. Désiris, 2010. p342.

Fig. 59 : Ligaments du genou. Source : Franck H. Netter, MD. Atlas d'anatomie humaine 6^{ème} édition, Philadelphia, Pennsylvania : Ed. Saunders Elsevier, 2014. p496.

Fig. 60 : Vues supérieures de la rotule. Source : Franck H. Netter, MD. Atlas d'anatomie humaine 6^{ème} édition, Philadelphia, Pennsylvania : Ed. Saunders Elsevier, 2014. p495.

Fig. 61 : Mouvements du genou. Image consultée le 22/01/2018 disponible sur : http://www.corpshumain.ca/muscle_articulation.php

Fig. 62 : Recurvatum du genou. Image consultée le 22/01/2018 disponible sur : <http://www.douleurgenou.fr/genoux/diagnostic-genou-douloureux.php>

Fig. 63 : Signe de Smilie. Source : Dr Lafosse J-M, Dr Ruysse-Witrand Adeline. Sémiologie du genou. Facultés de Médecine de Toulouse. Mars 2012.

Fig. 64 : Radiographie luxation externe de la rotule droite. Image consultée le 22/01/2018 disponible sur : <http://www.aix-ortho.fr/rotule.html>

Fig. 65 : Genu varus, Genu valgus. Image consultée le 22/01/2018 disponible sur : <http://www.osteopathes.paris/genou-et-osteopathe/>

Fig. 66 : Douleur au genou. Image consultée le 22/01/2018 disponible sur : <http://www.brynmawrwellness.com/how-to-cope-if-you-hurt-yourself-on-vacation/>

Fig. 67 : Rupture du LCA en hyper extension. Image consultée le 06/02/2018 disponible sur : <http://slideplayer.fr/slide/496365/>

Fig. 68 : Rotation interne pure en extension. Image consultée le 06/02/2018 disponible sur : <https://vital.topsante.com/mes-sports/tous-les-sports/le-volley-ball-un-sport-a-moindre-risque-de-blessures-701>

Fig. 69 : Valgus Rotation Flexion Interne et Varus Rotation Interne. Image consultée le 06/02/2018 disponible sur : <http://un-medecin-vous-informe.blogspot.fr/2012/12/le-genou-traumatique.html>

Fig. 70 : Différents stades d'entorse du genou. Image consultée le 23/01/2018 disponible sur : http://www.chevreul-sport.fr/le_coin_de_gerard/les-entorses-du-genou/

Fig. 71 : Œdème du genou. Image consulté le 18/02/2018 disponible sur : <http://osteopathe-saintmaur.com/osteopathie-et-entorse/>

Fig. 72 : Test du tiroir antérieur et postérieur. Image consultée le 23/01/2018 disponible sur : <http://jits.fr/articles/entry/le-point-sur-les-ligaments-croises>

Fig. 73 : Test de Lachman. Image consultée le 23/01/2018 disponible sur : <http://www.clinicaladvisor.com/tests-to-assess-acl-rupture/slideshow/394/>

Fig. 74 : Jerk Test ou Ressaut rotatoire. Image consultée le 23/01/2018 disponible sur : <https://www.syndromefemoropatellaire.com/examen-clinique-du-genou/tests-des-laxites/>

Fig. 75 : IRM LCA Normal. Image consulté le 06/02/2018 disponible sur : [http://www.chirurgiedusport.com/___irm_et_ruption__du_ligament_croise_anterieur__\(lca\)-f-2-c-2329-sc-61-a-760049.html](http://www.chirurgiedusport.com/___irm_et_ruption__du_ligament_croise_anterieur__(lca)-f-2-c-2329-sc-61-a-760049.html)

Fig. 76 : IRM LCA Rompu. Image consultée le 06/02/2018 disponible sur : <http://orthopedie-paris-nord.fr/4.aspx?sr=1>

Fig. 77 : Tendon rotulien. Image consultée le 18/02/2018 disponible sur : <https://www.chirurgie-orthopedique-paris.com/rupture-du-tendon-quadricipital/>

Fig. 78 : Rees JD, Wilson AM, Wolman RL. Current concepts in the management of tendon disorders. Rheumatology (Oxford) 2006;45:508-21.

Fig. 79 : Doppler énergie du tendon rotulien en plan sagittal en haut et axial en bas. Image consulté le 18/02/2018 disponible sur : <http://www.maunol.fr/fr/echographie-imagerie-medicale/>

Fig. 80 : Imagerie IRM du tendon rotulien. Images consultées le 18/02/2018 disponible sur : <http://www.genou.com/tendinites/tendinites.htm>

Fig. 81 : Les ménisques interne et externe. Source : Franck H. Netter, MD. Atlas d'anatomie humaine 6^{ème} édition, Philadelphia, Pennsylvania : Ed. Saunders Elsevier, 2014. p495.

Fig. 82 : Vue antérieure de genou droit en flexion. Image consultée le 18/02/2018 disponible sur : <https://www.irbms.com/genou-ligaments-croise-anterieur-posterieur/>

Fig. 83 : Lésion radiale. Image consultée le 18/02/2018 disponible sur : <http://www.physiotherapiepourtous.com/douleur-au-genou/fissure-du-menisque-ou-lesion/>

Fig. 84 : Lésion en « bec de perroquet ». Image consultée le 18/02/2018 disponible sur : <http://www.physiotherapiepourtous.com/douleur-au-genou/fissure-du-menisque-ou-lesion/>

Fig. 85 : Lésion longitudinale. Image consultée le 18/02/2018 disponible sur : <http://www.physiotherapiepourtous.com/douleur-au-genou/fissure-du-menisque-ou-lesion/>

Fig. 86 : Lésion en « anse de seau ». Image consultée le 18/02/2018 disponible sur : <http://www.physiotherapiepourtous.com/douleur-au-genou/fissure-du-menisque-ou-lesion/>

Fig. 87 : Test de MacMurray. Image consultée le 19/02/2018 disponible sur : https://www.medscape.com/viewarticle/408520_4

Fig. 88 : Test d'Apley. Image consultée le 19/02/2018 disponible sur : https://www.medscape.com/viewarticle/408520_4

Fig. 89 : Anse de seau luxée. Image consultée le 19/02/2018 disponible sur : <http://www.genou.com/generalistes/generalistes.htm>

Fig. 90 : Vascularisation du ménisque. Image consultée le 19/02/2018 disponible sur : <https://www.reeducationgenou.com/les-m%C3%A9nisques/>

Fig. 91 : Humérus et Scapula vue antérieure. Source : Franck H. Netter, MD. Atlas d'anatomie humaine 6^{ème} édition, Philadelphia, Pennsylvania : Ed. Saunders Elsevier, 2014. p405.

Fig. 92 : Humérus et Scapula vue postérieure. Source : Franck H. Netter, MD. Atlas d'anatomie humaine 6^{ème} édition, Philadelphia, Pennsylvania : Ed. Saunders Elsevier, 2014. P406.

Fig. 93 : Ligaments de l'épaule vue antérieure. Source : Franck H. Netter, MD. Atlas d'anatomie humaine 6^{ème} édition, Philadelphia, Pennsylvania : Ed. Saunders Elsevier, 2014. p408.

Fig. 94 : La coiffe des rotateurs : Source : Franck H. Netter, MD. Atlas d'anatomie humaine 6^{ème} édition, Philadelphia, Pennsylvania : Ed. Saunders Elsevier, 2014. p411.

Fig. 95 : Mouvements de l'épaule. Image consultée le 19/02/2018 disponible sur : http://www.corpshumain.ca/muscle_articulation.php

Fig. 96 : Mouvements de la scapula. Image consultée le 19/02/2018 disponible sur : <http://www.mmsportplus.com/echauffement-prevention-de-lepaule/>

Fig. 97 : Labrum glénoïdien. Image consultée le 20/02/2018 disponible sur : <https://physioextra.ca/bourse-fait-mal/>

Fig. 98 : Différents types de lésions SLAP. Image consultée le 20/02/2018 disponible sur : <http://www.chirortho-frejus.fr/InfoMed/patho/bourrelets/bourrelets.html>

Fig. 99: Palm up test. Image consultée le 20/02/2018 disponible sur : <http://kine-center.com/tests-de-lepaule/>

Fig. 100: Test d'O'Brien. Image consultée le 20/02/2018 disponible sur : https://www.researchgate.net/figure/The-active-compression-test-A-thumb-down-B-palm-up_fig6_10852038

Fig. 101: Relocation test de Jobe. Image consultée le 20/20/2018 disponible sur : <https://medisavvy.com/shoulder-relocation-test/>

Fig. 102: Anterior slide test. Image consultée le 20/02/2018 disponible sur : <http://guidofierro.com/academico/examen-fisico-de-hombro/pruebas-especificas/patologia-del-labrum-superior/>

Fig. 103: Test de Kim. Image consultée le 20/02/2018 disponible sur : <http://guidofierro.com/academico/examen-fisico-de-hombro/pruebas-especificas/patologia-del-labrum-superior/>

Fig. 104: SLAP lésion vue sous arthroscanner. Image consultée le 20/02/2018 disponible sur : <http://www.arthroscopie-membre-superieur.eu/fr/pathologies/chirurgie-du-sport/luxation-depaule-instabilite-chez-le-sportif>

Fig. 105: SLAP lésion vue sous arthroscopie. Image consultée le 20/02/2018 disponible sur : <http://www.arthroscopie-membre-superieur.eu/fr/pathologies/epaule/toulouse-chirurgie-epaule-pathologies-tendinites-biceps>

Fig. 106: Bourse sous-acromiale. Image consultée le 25/02/2018 disponible sur : <http://chirurgie-epaule-fontvert.fr/anatomie.html>

Fig. 107: Conflit sous-acromial et bursite. Image consultée le 25/02/2018 disponible sur : <http://www.epaule-toulouse.com/conflit-sous-acromial/>

Fig. 108: Types d'acromion. Image consultée le 25/02/2018 disponible sur : <https://jcphysiotherapy.com/orthopaedics/shoulder/impingement/>

Fig. 109: Armer du bras en rotation externe. Image consultée le 25/02/2018 disponible sur : <http://www.zdrowie-publiczne.com.pl/jakie-buty-do-siatkowki-wysokie-czy-niskie.html>

Fig. 110 : Tests du conflit sous-acromial. Image consultée le 27/02/2018 disponible sur : <https://www.youtube.com/watch?v=MCbW8zeIpMI>

Fig. 111 : Radiographie de l'épaule. Image consultée le 03/03/2018 disponible sur : <http://www.docteurrouxel.com/pathologie-coiffe-rotateurs.html>

Fig. 112 : Trajet du nerf supra-scapulaire. Image consultée le 03/03/2018 disponible sur : http://un-medecin-vous-informe.blogspot.fr/2016_05_18_archive.html

Fig. 113 : Passage du nerf supra-scapulaire dans l'incisure scapulaire. Image consultée le 03/03/2018 disponible sur : <https://www.ks-mag.com/article/776-syndrome-canalair-du-nerf-supra-scapulaire-therapie-manuelle-et-osteopathie>

Fig. 114 : Amyotrophie du muscle infra-épineux. Image consulté le 03/03/2018 disponible sur : <https://www.lamedecinedusport.com/traumatologie/une-epaule-classique-de-volleyeur-lesions-du-nerf-supra-scapulaire/>

Fig. 115 : EMG de l'épaule. Image consultée le 04/03/2018 disponible sur : <https://navigator.innovation.ca/fr/facility/universite-de-montreal/laboratoire-de-simulation-et-modelisation-du-mouvement>

Fig. 116 : Les os de la main. Image consultée le 03/10/2017 disponible sur : <http://www.chuv.ch/cpr/cpr-les-os-de-la-main>

Fig. 117 : Ligaments de l'articulation MCP. Image consultée le 03/10/2017 disponible sur : <https://www.lamedecinedusport.com/dossiers/entorses-luxations-du-pouce/>

Fig. 118 : La plaque palmaire et les ligaments. Image consultée le 04/03/2018 disponible sur : <https://www.mainetsport.com/mcp-elements-stabilisation.html>

Fig. 119 : Articulation du pouce. Image consultée le 03/10/2017 disponible sur : <http://amar-constantine.e-monsite.com/pages/anatomie-physiologie/arthrologie.html>

Fig. 120 : Ligaments du pouce. Image consultée le 04/03/2018 disponible sur : <http://www.docteur-roue.fr/information-medicale/main/article/reparation-d-une-rupture-chronique-du-ligament-lateral>

Fig. 121 : Tests des ligaments du pouce. Image consultée le 04/03/2018 disponible sur : <https://www.mal-au-bras.fr/la-main/ligament-laterale-interne/>

Fig. 122 : Effet Stener. Image consultée le 04/03/2018 disponible sur : <https://www.la-main.ch/2017/02/aie-aie-mon-pouce-une-pathologie-de-saison-le-pouce-du-skieur/>

Fig. 123 : Lésions de la main. Image consultée le 04/03/2018 disponible sur : Kamila Ait Belkacem. La traumatologie du volley-ball : étude épidémiologique rétrospective à propos de 457 dossiers et 458 lésions. Médecine humaine et pathologie. 1998.

Fig. 124 : Arrachement osseux à la base de la première phalange. Image consultée le 05/03/2018 disponible sur : <http://chirurgiemain.fr/pathologies-main-poignet/traumatismes/entorse-de-larticulation-metacarpophalangienne-du-pouce/>

Fig. 125 : Doigts et ballon. Image consultée le 05/03/2018 disponible sur : <https://www.elastoplast.fr/Magazine/sport-activites-physiques/bande-adhesive>

Fig. 126 : Arrachement osseux et désinsertion de la plaque palmaire. Image consultée le 05/03/2018 disponible sur : <https://www.lamedecinedusport.com/dossiers/entorses-luxations-des-doigts-longs/>

Fig. 127 : Recherche d'une hyper laxité en hyper-extension. Image consultée le 05/03/2018 disponible sur : <https://www.lamedecinedusport.com/dossiers/entorses-luxations-des-doigts-longs/>

Fig. 128 : Luxation dorsale radio de profil. Image consultée le 05/03/2018 disponible sur : <https://www.lamedecinedusport.com/dossiers/entorses-luxations-des-doigts-longs/>

Fig. 129 : Attelle « dorsale stop ». Image consultée le 29/04/2018 disponible sur : <https://www.lamedecinedusport.com/dossiers/entorses-luxations-des-doigts-longs/>

Fig. 130 : Tendon du muscle extenseur commun des doigts. Image consultée le 05/03/2018 disponible sur : <https://www.sciencedirect.com/science/article/pii/S2211570615002003>

Fig. 131 : Désinsertion du tendon extenseur. Image consultée le 05/03/2018 disponible sur : <http://chirurgiemain.fr/pathologies-main-poignet/traumatismes/mallet-finger-ou-doigt-en-maillet/>

Fig. 132 : Mallet Finger. Image consultée le 05/03/2018 disponible sur : <http://www.osmifw.com/hand-therapy-center-in-fort-worth/mallet-finger/>

Fig. 133 : Doigt en col de cygne. Image consultée le 05/03/2018 disponible sur : <https://www.la-main.ch/pathologies/doigt-en-maillet/>

Fig. 134 : Déformation en col de cygne. Image consultée le 05/03/2018 disponible sur : <https://www.maitrise-orthopedique.com/articles/le-doigt-en-maillet-traumatique-mallet-finger-522>

Fig. 135 : Radio doigt en maillet. Image consultée le 05/03/2018 disponible sur : <https://www.maitrise-orthopedique.com/articles/le-doigt-en-maillet-traumatique-mallet-finger-522>

Fig. 136 : Radio col de cygne. Image consultée le 05/03/2018 disponible sur : <https://www.maitrise-orthopedique.com/articles/le-doigt-en-maillet-traumatique-mallet-finger-522>

Fig. 137 : Différents systèmes d'attelles. Image consultée le 05/03/2018 disponible sur : <https://www.maitrise-orthopedique.com/articles/le-doigt-en-maillet-traumatique-mallet-finger-522>

Fig. 138 : La boutonnière. Image consultée le 05/03/2018 disponible sur : http://www.institut-europeen-main.eu/pg_infos/tendons_ext.html

Fig. 139 : Doigt en boutonnière. Image consultée le 05/03/2018 disponible sur : <http://www.urgencemain.fr/Plaiesdextenseurs>

Fig. 140 : Attelle dynamique pour boutonnière. Image consultée le 05/03/2018 disponible sur : <https://www.sciencedirect.com/science/article/pii/S0755498213007227>

Fig. 141 : Le rachis. Image consultée le 05/03/2018 disponible sur : <http://www.radiologuesassocies.com/med/atlas-anatomie/netter-rachis-et-moelle/>

Fig. 142 : Les lésions discales. Image consultée le 05/03/2018 disponible sur : <http://sante.lefigaro.fr/actualite/2011/08/28/16263-hernie-discale-quand-faut-il-recourir-chirurgie>

Fig. 143 : Signe de Lasègue. Image consultée le 05/03/2018 disponible sur : <http://www.e-semio.org/Recherche-d-une-sciatalgie-signe>

Fig. 144 : Attitude antalgique. Image consultée le 05/03/2018 disponible sur : <http://osteopathe-saintmaur.com/le-lumbago/>

Fig. 145 : IRM hernie discale L5-S1. Image consultée le 05/03/2018 disponible sur : <http://centre.irm.pagesperso-orange.fr/neuro01.htm>

Fig. 146 : Organisation du muscle. Image consultée le 05/03/2018 disponible sur : <http://slideplayer.fr/slide/2730695/>

Fig. 147 : Les couches musculaires. Image consultée le 05/03/2018 disponible sur : <https://lmoussakova.wordpress.com/2015/04/27/papier-15/>

Fig. 148 : Crampe au mollet. Image consultée le 27/03/2018 disponible sur : http://www.doctissimo.fr/html/sante/encyclopedie/sa_811_crampes.htm

Fig. 149 : Etirement crampe musculaire. Image consultée le 27/03/2018 disponible sur : <https://www.sport-equipements.fr/crampes-musculaires/>

Fig. 150 : Différentes lésions anatomiques musculaires. Image consultée le 27/03/2018 disponible sur : <https://www.sante-sur-le-net.com/maladies/rhumatologie/dechirure-musculaire/>

Fig. 151 : Déchirure musculaire de la cuisse. Image consultée le 27/03/2018 disponible sur : https://fr.wikipedia.org/wiki/D%C3%A9chirure_musculaire

Fig. 152 : Traitement médicamenteux. Image consultée le 27/03/2018 disponible sur : <https://www.santemagazine.fr/traitement/medicaments/medicaments-quel-antidouleur-choisir-170650>

Fig. 153 : Protocole GREC. Image consultée le 27/03/2018 disponible sur : <http://www.vivodibenessere.it/quando-usare-la-terapia-del-caldo-e-freddo/>

Fig. 154 : Homéopathie. Image consultée le 27/03/2018 disponible sur : <http://apotheekbosmanskonings.be/homeopathie/>

Fig. 155 : Aromathérapie. Image consultée le 27/03/2018 disponible sur : <http://bouddhisme-universite.org/huiles-essentielles-soulagent-stress-lanxiete/>

Fig. 156 : Phytothérapie. Image consultée le 27/03/2018 disponible sur : <http://www.pharmaciengiphar.com/medecines-naturelles/phytotherapie/phytotherapie-medecine-par-plantes>

Fig. 157 : Oligoéléments. Image consultée le 27/03/2018 disponible sur : <https://anaca3.com/blog/les-oligoelements-pour-perdre-du-poids/>

Fig. 158 : Vitamines. Image consultée le 27/03/2018 disponible sur : <https://www.vulgaris-medical.com/themes-medicaux/vitamine>

Fig. 159 : Les différents paliers de la douleur. Image consultée le 27/03/2018 disponible sur : <http://www.letempssuspendu.com/paracetamol/>

Fig. 160 : Spécialités à base de paracétamol. Image consultée le 27/03/2018 disponible sur : <https://www.santeplusmag.com/medecins-avertissent-attention-dafalgan-effergal-doliprane/>

Fig. 161 : Doliprane sirop. Image consultée le 27/03/2018 disponible sur : <http://www.notrepharma.com/fr/medicaments/2943-doliprane-pediatrique-paracetamol-24-enfants-de-3-a-26-kg-3400934615467.html>

Fig. 162 : Boîte Acupan®. Image consultée le 15/05/2018 disponible sur : <http://www.studio-deleans.fr/album-photos/packshot/acupan-detoure-web.html>

Fig. 163 : Boîte Izalgi®. Image consultée le 27/03/2018 disponible sur : <https://www.lemoniteurdespharmacies.fr/actu/actualites/actus-medicaments/150608-izalgi-500-mg25-mg-association-antalgique.html>

Fig. 164 : Boîte Lamaline®. Image consultée le 27/03/2018 disponible sur : <https://www.pharmanity.com/medicament/medicaments-sur-ordonnance-p11>

Fig. 165 : Boîte Topalgic LP100®. Image consultée le 27/03/2018 disponible sur : <https://posomed.fr/lab/1107/SANOFI-AVENTIS-GROUPE?start=840>

Fig. 166 : Boîte Zaldiar®. Image consultée le 27/03/2018 disponible sur : <https://www.lagaay.com/shop/product/15136>

Fig. 167 : Boîte Ixprim®. Image consultée le 27/03/2018 disponible sur : <https://posomed.fr/product/47590/IXPRIM-37-5-mg-325-mg-comprime-pellicule>

Fig. 168 : Boîte Codoliprane 400mg/20mg®. Image consultée le 27/03/2018 disponible sur : <https://www.pharmanco.com/medicaments/47852-sanofi-france-codoliprane-adulte-400mg-20mg-b-16.html>

Fig. 169 : Boîte Codoliprane 500mg/30mg®. Image consultée le 27/03/2018 disponible sur : https://www.huffingtonpost.fr/2017/07/12/les-medicaments-avec-de-la-codeine-sont-desormais-uniquement-del_a_23026404/

Fig. 170 : Boîte Dafalgan/codéine 500/30mg®. Image consultée le 27/03/2018 disponible sur : <https://www.upsa.com/dafalgan-codeine-comprime-pellicule>

Fig. 171 : Boîte Prontalgine®. Image consultée le 27/03/2018 disponible sur : <https://www.pharma-medicaments.com/medicaments/douleurs-et-fievre/paracetamol/37484-prontalgine-18-comprimes.html>

Fig. 172 : La réaction inflammatoire. Image consultée le 01/04/2018 disponible sur : <http://m.20-bal.com/buhgalteriya/3699/index.html>

Fig. 173 : L'inflammation. Image consultée le 01/04/2018 disponible sur : <http://www.medecine.ups-tlse.fr/DCEM2/module8/item112/indexI1.htm>

Fig. 174 : Boîte Advil 400mg®. Image consultée le 01/04/2018 disponible sur : <https://www.pharma-gdd.com/fr/advil-400mg-14-comprimes>

Fig. 175 : Boîte Nurofen 400mg®. Image consultée le 01/04/2018 disponible sur : <https://lasante.net/nos-medicaments/douleurs-et-fievres/ibuprofene/nurofen-400-mg-x-12.html>

Fig. 176 : Boîte Spifen 400mg®. Image consultée le 01/04/2018 disponible sur : <http://www.zambon.fr/produits/antalgie/>

Fig. 177 : Boîte Ketum Gé® 100mg. Image consultée le 01/04/2018 disponible sur : <https://www.ladepeche.fr/article/2010/02/02/768197-ketum-remis-marche-attendant-decision-bruxelles.html>

Fig. 178 : Boîte Bi-Profénid® LP100mg. Image consultée le 15/05/2018 disponible sur : <https://posomed.fr/lab/1107/SANOFI-AVENTIS-GROUPE?start=80>

Fig. 179 : Boîte Toprec® 25mg. Image consultée le 01/04/2018 disponible sur : <https://lasante.net/nos-medicaments/douleurs-et-fievres/toprec-x-20.html>

Fig. 180 : Boîte Aspirine du Rhône® 500mg. Image consultée le 01/04/2018 disponible sur : <https://www.pharmacie-prado-mermoz.com/Aspirine-du-Rhone-500-mg-/p/4/504/20471/>

Fig. 181 : Boîte Aspégic® 1000mg. Image consultée le 01/04/2018 disponible sur : <https://www.parapharmacie-naocia.com/aspegic-adultes-1000mg-20-sachets,fr,4,3189819.cfm>

Fig. 182 : Aspirine UPSA® 1000m. Image consultée le 01/04/2018 disponible sur : <https://www.pharma-medicaments.com/medicaments/douleurs-et-fievre/ibuprofene-et-aspirine/84-aspirine-upsa-1000-mg-effervescent-boite-20.html>

Fig. 183 : Boîte Lumirelax®. Image consultée le 01/04/2018 disponible sur : <https://eurekasante.vidal.fr/medicaments/vidal-famille/medicament-olomic01-LUMIRELAX-comprime.html>

Fig. 184 : Boîte Miorel® Gé. Image consultée le 01/04/2018 disponible sur : <https://www.daiichi-sankyo.fr/produits/loffre-therapeutique-de-daiichi-sankyo-france/rhumatologie/>

Fig. 185 : Boîte Décontractyl® comprimés. Image consultée le 01/04/2018 disponible sur : <https://www.pharma-medicaments.com/medicaments/douleurs-et-fievre/coups-et-bosses/8572-decontractyl-500-mg-24-comprimes.html>

Fig. 186 : Boîte Décontractyl® baume. Image consultée le 01/04/2018 disponible sur : <https://www.unooc.fr/medicament/decontractyl-baume-pommade-80g-t1---sanofi-aventis-france-14252.html>

Fig. 187 : Flector® gel 1%. Image consultée le 01/04/2018 disponible sur : <https://eurekasante.vidal.fr/medicaments/vidal-famille/medicament-oflect01-FLECTOR-gel.html>

Fig. 188 : Flector® Tissugel. Image consultée le 01/04/2018 disponible sur : <https://www.pharmarket.com/flector/tissugel-ep-1-5-emplattes-p1371>

Fig. 189 : VoltarenActigo®. Image consultée le 01/04/2018 disponible sur : <https://www.pharmacie-en-ligne.com/anti-inflammatoires/3717-voltarenactigo-gel-1-flacon-pressurise-50-ml.html>

Fig. 190 : VoltarenActigo® intense. Image consultée le 01/04/2018 disponible sur : <https://www.pharmarket.com/voltaren/actigo-2-intense-gel-30g-p3067>

Fig. 191 : Antalcalm® emplâtre. Image consultée le 01/04/2018 disponible sur : <https://www.antalcalm.fr/notre-patch-antalcalm>

Fig. 192 : Niflugel®. Image consultée le 02/04/2018 disponible sur : <https://www.pharmagdd.com/fr/niflugel-60-grammes>

Fig. 193 : Advil® gel 5%. Image consultée le 02/04/2018 disponible sur : <https://www.pharma-gdd.com/fr/advilgel-5-60g>

Fig. 194 : Ibufetum®. Image consultée le 02/04/2018 disponible sur : <https://www.pharma-medicaments.com/medicaments/douleurs-et-fievre/ibuprofene-et-aspirine/14448-ibufetum-ibuprofene-gel-5-tube-60-g.html>

Fig. 195 : Baume Saint-Bernard®. Image consultée le 02/04/2018 disponible sur : <https://www.pharmacieveau.fr/fr/p-baume-saint-bernard-creme-tube-de-100-grammes-p486.html>

Fig. 196 : Baume Arôme®. Image consultée le 02/04/2018 disponible sur : <https://www.pharma-gdd.com/fr/baume-aroma-creme-100-g>

Fig. 197 : Synthol® liquide. Image consultée le 02/04/2018 disponible sur : <https://www.pharma-gdd.com/fr/synthol-liquide-450-ml>

Fig. 198 : Synthol® gel. Image consultée le 02/04/2018 disponible sur : <https://chezpara.fr/pharmacie/douleurs-fievre/douleur-musculaire-articulaire/synthol-gel-tube-75g.html>

Fig. 199 : Samuel Christian Hahnemann. Image consultée le 03/04/2018 disponible sur : <http://homeopathie-tpe.e-monsite.com/pages/histoire-de-l-homeopathie/le-pere-de-l-homeopathie.html>

Fig. 200 : dilution centésimale. Image consultée le 03/04/2018 disponible sur : <http://homeopathie-tpe.e-monsite.com/pages/les-fonctionnement-de-l-homeopathie/lois-fondamentales/la-dilution.html>

Fig. 201 : Tubes d'homéopathie Boiron®. Image consultée le 03/04/2018 disponible sur : <https://www.parapharmacie-naocia.com/arnica-montana-tube-granules-boiron-4g,fr,4,acl-0075050.cfm>

Fig. 202 : Arnique des montagnes. Image consultée le 03/04/2018 disponible sur : <http://data.abuledu.org/wp/?LOM=3540>

Fig. 203 : Sporténine® cp à croquer. Image consultée le 03/04/2018 disponible sur : <http://www.pharmacieauquotidien.com/sportenine-de-boiron-fatigue-musculaire-crampes-courbatures-boite-de-33-comprimés-xml-359-950.html>

Fig. 204 : Lédon des marais. Image consultée le 03/04/2018 disponible sur : <https://www.pfaf.org/user/Plant.aspx?LatinName=Ledum+palustre>

Fig. 205 : Sumac vénéneux. Image consultée le 08/04/2018 disponible sur : https://fr.wikipedia.org/wiki/Toxicodendron_pubescens

Fig. 206 : La Rue fétide. Image consultée le 08/04/2018 disponible sur : <http://www.docteurcllic.com/homeopathie/ruta-graveolens.aspx>

Fig. 207 : Abeille *Apis mellifica*. Image consultée le 08/04/2018 disponible sur : <https://www.homeophyto.com/apis-mellifica>

Fig. 208 : Cuivre. Image consultée le 08/04/2018 disponible sur : <https://fr.wikipedia.org/wiki/Cuivre>

Fig. 209 : Rexorubia® Lehning. Image consultée le 14/04/2018 disponible sur : <http://www.lehning.com/fr/solutions/vitalite/produit/rexorubia>

Fig. 210 : Distillation des HE. Image consultée le 14/04/2018 disponible sur : <https://www.rosemarycreek.com/fr/blog/comment-faire-de-l-huile-essentielle-n3>

Fig. 211 : Gaultheria procumbens. Image consultée le 14/04/2018 disponible sur : <http://www.jardiner-malin.fr/fiche/gaultherie-couchee-plante.html>

Fig. 212 : Copaïer. Image consultée le 14/04/2018 disponible sur : <https://fr.wikipedia.org/wiki/Copa%C3%AFer>

Fig. 213 : Citronnelle de Java. Image consultée le 14/04/2018 disponible sur : <http://www.centre-arome.fr/huiles-essentielles-pures/270-he-citronnelle-de-java.html>

Fig. 214 : Hélichryse italienne. Image consultée le 14/04/2018 disponible sur : <http://www.doctissimo.fr/sante/aromatherapie/guide-huiles-essentielles/huile-essentielle-d-helichryse-italienne>

Fig. 215 : Hydratation du sportif. Image consultée le 15/04/2018 disponible sur : <http://www.canalvie.com/sante-beaute/remise-en-forme/sports-et-entrainement/alimentation-hydratation-course-a-pied-1.1412626>

Fig. 216 : Gatorade® boisson énergétique. . Image consultée le 15/04/2018 disponible sur : https://www.decathlon.fr/gatorade-orange-500ml-id_8208961.html

Fig. 217 : Tableau des index glycémiques. Image consultée le 15/04/2018 disponible sur : <https://www.naturgie.com/la-demarche-de-naturgie-sur-lindex-glycemique/>

Fig. 218 : Fruits et légumes. Image consultée le 15/04/2018 disponible sur : <https://lesmoutonsenrages.fr/2016/09/12/pratique-comment-bien-conserver-fruits-et-legumes/>

Fig. 219 : Algue spiruline. Image consultée le 16/04/2018 disponible sur : <https://www.laboratoire-lescuyer.com/guide-actifs/spiruline>

Fig. 220 : Compléments spiruline. Image consultée le 16/04/2018 disponible sur : https://blognutritionsante.com/2010/03/16/spiruline_bio-complement-alimentaire_super_diet/

Fig. 221 : Hyperperméabilité intestinale. Image consultée le 17/04/2018 disponible sur : <http://www.nutergia.com/fr/nutergia-votre-expert-conseil/dossiers-bien-etre/immunité-microbiote.php>

Fig. 222 : Ergyphilus confort®. Image consultée le 17/04/2018 disponible sur : http://www.nutergia.com/complement-alimentaire/fr/produits-nutergia/vos-besoins/equilibre-digestif/nutergia-ergyphilus-confort_BQ.php

Fig. 223 : Oligomax molybdène®. Image consultée le 17/04/2018 disponible sur : http://www.nutergia.com/complement-alimentaire/fr/produits-nutergia/vos-besoins/equilibre-digestif/nutergia-oligomax-molybdene_BQ.php

Fig. 224 : Ergyprotect confort®. Image consultée le 17/04/2018 disponible sur : http://www.nutergia.com/complement-alimentaire/fr/produits-nutergia/vos-besoins/equilibre-digestif/nutergia-ergyprotect-confort_BQ.php

Fig. 225 : Poches TheraPearl®. Image consultée le 15/04/2018 disponible sur : <https://www.ebay.fr/itm/TheraPearl-Reutilisable-Chaud-Froid-glace-de-chaleur-poche-de-gel-SPORT-/282506930952>

Fig. 226 : Actipoche®. Image consultée le 15/04/2018 disponible sur : <https://www.unebouillotte.com/actipoche-chaud-froid-11x27-cm-cooper-c2x11351752>

Fig. 227 : Bande Elastoplast®. Image consultée le 15/04/2018 disponible sur : <https://www.santediscount.com/elastoplast-bande-adhesive-elastique-8-cm.html>

Fig. 228 : Bande Strappal®. Image consultée le 15/04/2018 disponible sur : https://www.sissel.fr/model/13820_strappal_bandes_adhesives_4cm_10m.php

Fig. 229 : Orthèse Manurhizo Thuasne®. Image consultée le 15/04/2018 disponible sur : <https://www.togi-sante.com/orthese-pour-poignet-droit-manurhizo-thuasne-28180.html>

Fig. 230 : Orthèse Rhizoimmo Thuasne®. Image consultée le 15/04/2018 disponible sur : https://www.espace-contention.com/orthese-statique-de-pouce-rhizoimmo-thuasne-xml-25423_25442_25448-146991.html

Fig. 231 : Ceinture lombaire Lombastab Thuasne®. Image consultée le 15/04/2018 disponible sur : <https://www.mes-jambes.com/laboratoire-thuasne/965-ceinture-lombaire-thuasne-lombastab.html>

Fig. 232 : Genouillère Ligastrap Genu Thuasne®. Image consultée le 15/04/2018 disponible sur : <https://www.togi-sante.com/genouillere-ligastrap-genu-thuasne-28189.html>

Fig. 233 : Attelle stabilisatrice Malleo Dynastab Boa Thuasne. Image consultée le 15/04/2018 disponible sur : https://www.espace-contention.com/attelle-stabilisatrice-de-cheville-malleo-dynastab-boas-thuasne-xml-25423_25442_25445-147019.html

Fig. 234 : Malleoaction® Thuasne. Image consultée le 17/04/2018 disponible sur : <https://www.orteo.fr/chevilleres-souples-elastiques/566-chevillere-malleoaction-thuasne.html>

Fig. 235 : Silistab malleo® Thuasne. Image consultée le 17/04/2018 disponible sur : <https://www.toutemapharmacie.com/cheville-et-pied/5797-thuasne-silistab-malleo-chevillere-3401072362435.html>

Fig. 236 : Ligastrap malleo® Thuasne. Image consultée le 17/04/2018 disponible sur : <https://www.mes-jambes.com/laboratoire-thuasne/954-chevillere-ligamentaire-thuasne-ligastrap-malleo.html>

Fig. 237 : Malleodynastab boa® Thuasne. Image consultée le 17/04/2018 disponible sur : <https://www.amazon.fr/THUASNE-Chevill%C3%A8re-stabilisatrice-Malleo-Dynastab/dp/B00IXPO3TI>

Fig. 238 : Ligacast air +® avec poire de gonflage. Image consultée le 17/04/2018 disponible sur : <https://www.illicopharma.com/orthese-cheville-chevillere/3040-chevillere-ligacast-air-thuasne-3401044863182.html>

Fig. 239 Ligacast anatomic® avec inserts nid d'abeille. Image consultée le 17/04/2018 disponible sur : <https://www.parapharmacie-chezmoi.fr/zoom-photo-bas.asp?Photo=39012&Prod=15765>

Fig. 240 : TD Air Walker®. Image consultée le 17/04/2018 disponible sur : <http://ortoprofil.ro/produse/orteza-de-genunchi-glezna-picior-td-air-walker-lung-thuasne/>

Fig. 241 : Genusoft®. Image consultée le 18/04/2018 disponible sur : <https://www.orteo.fr/genouilleres-souples-elastiques/598-genouillere-genusoft-thuasne.html>

Fig. 242 : Genuaction®. Image consultée le 18/04/2018 disponible sur : <https://www.physiosupplies.fr/genu-action-taille-4>

Fig. 243 : Genuextrem®. Image consultée le 18/04/2018 disponible sur : <https://www.pharmagdd.com/fr/genouillere-genuextrem-thuasne>

Fig. 245 : GenuPro activ®. Image consultée le 22/04/2018 disponible sur : <https://www.pharmacie-du-centre-albert.fr/produit/thuasne-genupro-activ-genouillere-a-effet-proprioceptif-renforce-syndrome-rotulien-gonarthrose-tendinopathie-rotulienne-maladie-osgood-schatter-1-unite-589057>

Fig. 246 : Silistab® Genu. Image consultée le 22/04/2018 disponible sur : <http://www.sofamed.com/genouillere-rotulienne-silistab-genu-ouverte-thuasne-p-1962.html>

Fig. 247 : Ligastap® Genu. Image consultée le 24/04/2018 disponible sur : <https://www.toutemapharmacie.com/genou/5785-thuasne-ligastap-genu-genouillere-ligamentaire-a-sanglage-fonctionnel-3401051511465.html>

Fig. 248 : Genu Ligaflex®. Image consultée le 24/04/2018 disponible sur : <https://www.msmedical.fr/genouilleres/1096-genouillere-genu-ligaflex-ouverte.html>

Fig. 249 : Genu Dynastab® à enfiler. Image consultée le 24/04/2018 disponible sur : <https://www.mes-jambes.com/laboratoire-thuasne/981-genouillere-ligamentaire-thuasne-genu-dynastab.html>

Fig. 250 : Genu immo 0°®. Image consultée le 24/04/2018 disponible sur : https://www.integratif.com.sg/kneebrace/genu_immo.htm

Fig. 251 : Ligaflex immo 20°®. Image consultée le 24/04/2018 disponible sur : <https://www.moja-lekarna.com/ligaflex-immo-20-daljsa-opornica-za-imobilizaciju-kolena>

Fig. 252 : Rhizoimmo®. Image consultée le 24/04/2018 disponible sur : https://www.espace-contention.com/orthese-statique-de-pouce-rhizoimmo-thuasne-xml-25423_25442_25448-146991.html

Fig. 253 : Rhizo-pro®. Image consultée le 24/04/2018 disponible sur : <http://www.sofamed.com/orthese-statique-de-pouce-rhizo-pro-p-5826.html>

Fig. 254 : Manurhizo pro®. Image consultée le 24/04/2018 disponible sur : <https://www.youtube.com/watch?v=JpZHaYMB1qo>

Fig. 255 : Attelle « grenouille ». Image consultée le 24/04/2018 disponible sur : <https://www.ortholilas.com/attelle-digitale-grenouille-medisport,fr,4,attelledigitalegrenouille.cfm>

Fig. 256 : Attelle « Iselin ». Image consultée le 24/04/2018 disponible sur : https://www.distrimed.com/product_info.php?products_id=6121

Fig. 257 : Attelle de « Stack ». Image consultée le 24/04/2018 disponible sur : <https://www.ortholilas.com/attelle-digitale-stack-medisport,fr,4,attelledigitalestack.cfm>

Fig. 258 : Scapulis® Thuasne. Image consultée le 24/04/2018 disponible sur : <https://www.ortholilas.com/scapulis-thuasne,fr,4,Scapulis.cfm>

Fig. 259 : Le gilet® Thuasne. Image consultée le 24/04/2018 disponible sur : <https://www.ortholilas.com/epauliere-le-gilet-thuasne,fr,4,Legilet.cfm>

Fig. 260 : ImmoClassic® Thuasne. Image consultée le 24/04/2018 disponible sur : <https://www.illicopharma.com/orthese-poignet/25648-echarpe-immo-classic-noir-3401079167132.html>

Fig. 261 : Lombaskin®. Image consultée le 24/04/2018 disponible sur : <http://www2.thuasne.fr/produit/lombaskin/>

Fig. 262 : Lombastab®. Image consultée le 24/04/2018 disponible sur : <https://www.mes-jambes.com/laboratoire-thuasne/965-ceinture-lombaire-thuasne-lombastab.html>

Fig. 263 : Lombatech®. ®. Image consultée le 24/04/2018 disponible sur : <https://www.parapharmacie-chezmoi.fr/produit-thuasne-thuasne-ceinture-lombaire-lombatech-p15786.htm>

REFERENCES VIDEOS

Vidéo 1 : Chaduteau Philippe. (2014, 29 mars). Examen clinique du genou ligamentaire [Vidéo en ligne]. Repérée à : <https://www.youtube.com/watch?v=73RwiTi0GsY>

Vidéo 2 : duy anh nguyen cao. (2015, 16 octobre). Recherche d'un tiroir antérieur et postérieur [Vidéo en ligne]. Repérée à <https://www.youtube.com/watch?v=IggOrjkJgPQ>

Vidéo 3 : jacob0257. (2011, 8 février). Jerk test [Vidéo en ligne]. Repérée à <https://www.youtube.com/watch?v=ukl0pwQavh0>

Vidéo 4 : Physiotutors. (2015, 7 novembre). Test McMurray | lésion du ménisque [Vidéo en ligne]. Repérée à : <https://www.youtube.com/watch?v=lwDFPAyGGgI>

Vidéo 5 : Physiotutors. (2015, 7 novembre). Test Apley | lésion du ménisque [Vidéo en ligne]. Repérée à : https://www.youtube.com/watch?v=6Z_9lfX_Pc8

Vidéo 6 : Vidéo Rhumato. (2013, 15 octobre). Examen d'une épaule douloureuse [Vidéo en ligne]. Repérée à : <https://www.youtube.com/watch?v=MCbW8zeIpMI>

Vidéo 7 : Physiotutors. (2017, 14 mars). O'Brien Test | Active compression Test of O'Brien | SLAP Lesion [Vidéo en ligne]. Repéré à : <https://www.youtube.com/watch?v=qkDvVBi0gg8>

Vidéo 8 : Physiotutors. (2015, 13 juillet). Shoulder relocation test | Shoulder instability [Vidéo en ligne]. Repérée à : <https://www.youtube.com/watch?v=JkO8nnWFIwM>

Vidéo 9 : CRTechnologies. (2009, 9 juin). Anterior Slide Test [Vidéo en ligne]. Repérée à : <https://www.youtube.com/watch?v=scYaTo7N11A>

Vidéo 10 : Physiotutors. (2015, 26 octobre). Biceps load II Test | SLAP lesion [Vidéo en ligne]. Repérée à : <https://www.youtube.com/watch?v=dPh5wQmKTfk>

Vidéo 11 : UW - Department of Family Medicine and Community Health. (2008, 25 septembre). Hawkin's Test [Vidéo en ligne]. Repérée à : <https://www.youtube.com/watch?v=2mSv7gLXyYg>

Vidéo 12 : Physiotutors. (2017, 21 juillet). Test d'adduction par-dessus corps | Pathologies de l'Articulation Acromioclaviculaire [Vidéo en ligne]. Repérée à : <https://www.youtube.com/watch?v=DKLvt816x6o>

Vidéo 13 : Christophe Bosch. (2013, 3 juillet). Examen clinique du pouce – Thumb examination
[Vidéo en ligne]. Repérée à : <https://www.youtube.com/watch?v=1gyA4zp89k8>

ANNEXES

ANNEXE 1

EVOLUTION DES LICENCES FFVB DE 1979/1980 A 2016/2017

SAISON	Senior	Junior	Cadet	Minime	Ben+Pou+Pu	TOTAL MASCULIN	Senior	Junior	Cadette	Minime	Ben+Pou+Pu	TOTAL FEMININ	TOTAL GENERAL	Clubs
1979/1980	21234	5527	4778	3877	2716	38132	9280	5644	4940	3429	2387	25680	63812	1626
1980/1981	20471	5156	4453	3646	2887	36613	9718	5437	4691	3344	2448	25638	62251	1821
1981/1982	21244	5354	4782	3832	3220	38432	10380	5460	4811	3499	2848	26998	65430	1791
1982/1983	21266	5211	4311	3576	3241	37605	10523	5053	4209	3173	3019	25977	63582	1568
1983/1984	22157	5208	4225	3513	3305	38408	11039	5068	4115	3345	3136	26703	65111	1578
1984/1985	22745	5345	4382	3964	3687	40123	11392	5074	4070	3485	3256	27277	67400	1569
1985/1986	22320	5308	4545	4067	3583	39823	11430	4912	4027	3714	3229	27312	67135	1663
1986/1987	23004	5947	5527	4451	3931	42860	11967	4963	4764	3785	3059	28538	71398	1675
1987/1988	23068	6513	6389	4885	5467	46322	11946	5269	5521	4923	5416	33075	79397	1699
1988/1989	22942	7328	6932	5957	6778	49937	11659	5868	7533	8403	11793	45256	95193	1738
1989/1990	22888	7797	6819	5520	6124	49148	11069	6447	8282	9368	12838	48004	97152	1771
1990/1991	22749	7852	6301	5064	5138	47104	10987	6917	8389	8965	10579	45837	92941	1790
1991/1992	22746	8062	5661	4415	4525	45409	10975	7248	8087	8393	8596	43299	88708	1772
1992/1993	23740	7869	5742	4138	4645	46134	11295	7662	8354	7780	7601	42692	88826	1768
1993/1994	23778	7461	5128	3822	4507	44696	11557	7749	8268	7113	6660	41347	87300	1754
1994/1995	26319	7535	4865	3725	5020	47464	13323	8290	8046	6705	7201	43565	91029	1802
1995/1996	27122	7306	5032	4151	5934	49545	14118	8468	8616	7861	9531	48594	98139	1811
1996/1997	28319	9457	4828	3640	4733	50977	14996	12741	8807	6342	6682	49568	100545	1860

Changement de répartition des catégories Jeunes												
		Senior	- 20ans	- 18ans	- 16ans	- 14ans	- 12ans	- 10ans	- 8ans	TOTAL	Licences	Clubs
1997/1998	Masculin	29095	4226	4905	4536	3571	3146	1548	400	51427	101078	1854
	Féminin	15950	4999	7742	8276	6073	4420	1874	317	49651		
		Senior	- 20ans	- 18ans	- 16ans	- 14ans	- 12ans	- 10ans	- 8ans	TOTAL	Licences	Clubs
1998/1999	Masculin	29264	4011	4784	3948	3511	3256	1729	461	50964	99544	1807
	Féminin	16490	4769	7296	7625	5643	4309	2308	410	48580		
		Senior	- 20ans	- 18ans	- 16ans	- 14ans	- 12ans	- 10ans	- 8ans	TOTAL	Licences	Clubs
1999/2000	Masculin	29736	3957	4116	3984	3291	3495	1810	559	50948	97479	1799
	Féminin	16040	4579	6867	7059	5144	4328	2074	440	46531		

Nouvelle appellation des catégories Jeunes																
		Dirig	Loisir	Entp	Senio	Espoir	Junio	Cade	Minim	Benjami	Poussi	Pupill	Smash	TOTA	Licence	Club
		.	.	.	r	r	r	t	e	n	n	e	y	L	s	s
2000/2001	Masculin	1837	7197	409	20243	3481	3951	4464	3801	3133	2085	965	1423	52989	101391	1792
	Féminin	663	4140	138	12248	3749	5484	7026	6089	4097	2579	926	1263	48402		
		Dirig	Loisir	Entp	Senio	Espoir	Junio	Cade	Minim	Benjami	Poussi	Pupill	Smash	TOTA	Licence	Club
		.	.	.	r	r	r	t	e	n	n	e	y	L	s	s
2001/2002	Masculin	1903	7911	470	19112	3086	3527	3962	3577	3121	2093	1015	2249	54438	101873	1856
	Féminin	689	4456	175	11365	3382	4857	6220	5346	3817	2458	937	1578	47435		
		Dirig	Loisir	Entp	Senio	Espoir	Junio	Cade	Minim	Benjami	Poussi	Pupill	Smash	TOTA	Licence	Club
		.	.	.	r	r	r	t	e	n	n	e	y	L	s	s
2002/2003	Masculin	1907	9780	455	19850	2931	3645	4165	3850	3335	2463	1210	1690	55281	101343	1816
	Féminin	681	5499	156	12091	3157	4744	5753	5070	3635	2596	1109	1571	46062		
		Dirig	Loisir	Entp	Senio	Espoir	Junio	Cade	Minim	Benjami	Poussi	Pupill	Smash	TOTA	Licence	Club
		.	.	.	r	r	r	t	e	n	n	e	y	L	s	s
2003/2004	Masculin	1771	10391	400	19872	3047	3596	4138	4239	3619	2518	1718	1818	57127	105906	1729
	Féminin	676	5746	158	12673	3153	4526	5631	5276	4194	3211	1801	1734	48779		
		Dirig	Loisir	Entp	Senio	Espoir	Junio	Cade	Minim	Benjami	Poussi	Pupill	Smash	TOTA	Licence	Club
		.	.	.	r	r	r	t	e	n	n	e	y	L	s	s
2004/2005	Masculin	1782	10810	394	18951	2485	3188	4073	4122	3462	2485	1677	1598	55027	101868	1711
	Féminin	664	5931	131	12081	2743	3927	5190	5315	4378	3299	1682	1500	46841		
		Dirig	Loisir	Entp	Senio	Espoir	Junio	Cade	Minim	Benjami	Poussi	Pupill	Smash	TOTA	Licence	Club
		.	.	.	r	r	r	t	e	n	n	e	y	L	s	s
2005/2006	Masculin	1797	10980	443	18481	2233	3011	4084	4040	3307	2471	1762	2059	54668	101037	1696
	Féminin	650	6034	158	11838	2437	3562	5125	5359	4480	3170	1574	1982	46369		

Nouvelle organisation des Licences													
		Senior	Espoir	Junior	Cadet	Minime	Benjamin	Poussin	Pupille	Baby	TOTAL	Licences	Clubs
2006/2007	Masculin	31529	2524	3426	4241	3949	3797	3018	1828	507	54819	101253	1667
	Féminin	18347	2524	3945	5281	5652	4874	3677	1825	309	46434		
		Senior	Espoir	Junior	Cadet	Minime	Benjamin	Poussin	Pupille	Baby	TOTAL	Licences	Clubs
2007/2008	Masculin	30264	2306	3249	3969	3649	3488	3173	2034	659	52791	98347	1478
	Féminin	17860	2334	3672	5245	5530	4721	3655	2093	446	45556		
		Senior	Espoir	Junior	Cadet	Minime	Benjamin	Poussin	Pupille	Baby	TOTAL	Licences	Clubs
2008/2009	Masculin	30156	2211	3153	3725	3812	3301	3070	2272	797	52497	99001	1478
	Féminin	18093	2318	3720	5366	5854	4602	3798	2228	525	46504		
		Senior	Espoir	Junior	Cadet	Minime	Benjamin	Poussin	Pupille	Baby	TOTAL	Licences	Clubs
2009/2010	Masculin	32724	2424	3111	3784	4193	4273	7863	3567	2045	63984	120452	1577
	Féminin	20090	2325	3773	5623	6380	5332	8197	3337	1411	56468		
		Senior	Espoir	Junior	Cadet	Minime	Benjamin	Poussin	Pupille	Baby	TOTAL	Licences	Clubs
2010/2011	Masculin	30976	2266	2803	3597	3910	4456	8272	3781	2068	62129	118288	1453
	Féminin	18838	2112	3584	5780	6284	5581	8764	3745	1471	56159		
		Senior	Espoir	Junior	Cadet	Minime	Benjamin	Poussin	Pupille	Baby	TOTAL	Licences	Clubs
2011/2012	Masculin	29837	1952	2707	3551	3971	4754	8372	4292	2064	61500	116987	1401
	Féminin	18095	1928	3587	5792	6059	5717	8875	3900	1534	55487		
		Senior	Espoir	Junior	Cadet	Minime	Benjamin	Poussin	Pupille	Baby	TOTAL	Licences	Clubs
2012/2013	Masculin	31205	1904	2733	3736	4119	4776	10258	5062	2841	66634	126262	1424
	Féminin	19046	1991	3613	5615	6383	5717	10171	4938	2154	59628		
		Senior	Espoir	Junior	Cadet	Minime	Benjamin	Poussin	Pupille	Baby	TOTAL	Licences	Clubs
2013/2014	Masculin	31589	1811	2591	3564	4113	4564	9598	4933	2646	65409	124371	1421
	Féminin	19668	1953	3426	5423	6388	5866	9597	4643	1998	58962		

Changement de répartition des catégories Jeunes												
		Senior	M20	M17	M15	M13	M11	M9	M7	TOTAL	Licences	Clubs
2014/2015	Masculin	32031	3778	3642	4117	4638	9502	4979	3129	65816	124 910	1409
	Féminin	20317	4485	5610	6192	5824	9598	4690	2378	59094		
2015/2016	Masculin	32818	3767	3719	4415	5518	11899	6093	3419	71648	136 703	1409
	Féminin	21143	4425	5935	6656	6625	11975	5550	2746	65055		
2016/2017	Masculin	33467	4135	4538	5032	5064	12543	6545	3925	75249	141 735	1377
	Féminin	21252	4610	6230	7084	6270	11989	5918	3133	66486		



Source : FFVB. Evolution des licences. Consultée le 11/12/2017 disponible sur <http://extranet.ffvb.org/documents-ffvb/licences/evolution-des-licences-ffvb/>

ANNEXE 2

VOLLEYBALL VS BEACHVOLLEY

2 DISCIPLINES EN 1
 Découvrez les différences entre le Volley et le Beach Volley
 Il n'y a pas que le sable !


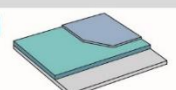
Des ballons un peu différents

	Beach	Volley
Chaque ballon est fait en cuir ou en synthétique avec une vessie en caoutchouc à l'intérieur		
Circonférence	66-68 cm	65-67 cm
Poids	260-280 g	260-280 g
Pression	171-221 mbar/HPa	294-318 mbar/HPa

Beach
 2 joueurs par équipe
 pas de remplaçant
 pas de coach sur le terrain

Volley
 6 joueurs
 6 remplaçants possibles
 avec 2 libéros maximum
 Coach

Des terrains de jeu différents

Beach	Volley
 40 cm de sable = 100 tonnes par terrain	 Une surface de jeu amortissante posée sur un sol en bois ou en synthétique

Les points communs

hauteur de filet ♂ 2.43 m ♀ 2.24 m
2 arbitres
2 juges de lignes (jusque 4)
marqueurs : (1 au Beach, 2 au Volley)

FIVB
 FEDERATION INTERNATIONALE DE VOLLEYBALL

Source : FFVB. Le Beach Volley. Consultée le 11/12/2017 disponible sur : <http://www.ffvb.org/310-37-1-Le-Beach-Volley>

ANNEXE 3

Les gestes techniques

- SERVICE TENNIS -



Le placement des appuis permet l'ouverture du bassin



Frappe main ouverte (contact avec la paume)



OUVERTURE D'ÉPAULE (Armer par devant, coude haut)

EQUILIBRE GENERAL DU CORPS


RECHERCHER UN LANCER REGULIER SUR L'ÉPAULE DE FRAPPE



Fiche Technique : Détection Nationale Féminine 2015 (photos FIVB)


- SERVICE SMASHE -

Chercher à faire tourner le ballon au lancer



Lancer en avant de la zone d'impulsion

DECALAGE ENTRE LE LANCER ET LE PARTIR, PUIS, RATTRAPPER LE BALLON (Course d'élan d'attaque)




Frapper pour coiffer le ballon (imprimer une grande vitesse pour le faire tourner)

VISER, FIXER ET S'APPUYER SUR L'ÉPAULE OPPOSÉE À LA FRAPPE

RECHERCHE D'EQUILIBRE EN L'AIR (Gainage au moment de la frappe)

SAUTER PLUS VERS L'AVANT QUE VERS LE HAUT



Fiche Technique : Détection Nationale Féminine 2015 (photos FIVB)

- SERVICE SAUTE FLOTTANT -



Lancer à 2 mains pour plus de précision mais le lancer à 1 main est possible en fonction de l'expertise

EQUILIBRE GENERAL DU CORPS (Lors de la suspension)



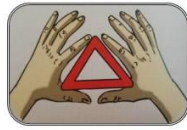Frapper le ballon devant soi, main ouverte et dans le prolongement de l'avant-bras, poignet fixé

LANCER LE BALLON DEVANT SOI, SANS ROTATION ET LE FRAPPER A SON POINT MORT



Fiche Technique : Détection Nationale Féminine 2015 (photos CEV & Amphora)

- PASSE AVANT -



Le placement des mains permet d'accueillir le ballon (triangle, as de pic, panier...)

SE DEPLACER VITE SOUS LA BALLE & PRESENTEZ LES MAINS TÔT AU DESSUS DE LA TÊTE



PRISE DE BALLE LA PLUS HAUTE POSSIBLE (loin du visage = distance d'un ballon ou +)




Laisser le ballon entrer dans les mains : = Prendre & jeter (poignets relâchés)

EQUILIBRE & NEUTRALITE DU CORPS (notion de verticalité)



Fiche Technique : Détection Nationale Féminine 2015 (photos FIVB & Amphora)

Devancer le ballon afin d'être arrêté et orienté au moment de l'arrivée au ballon.



EQUILIBRE & NEUTRALITE DU CORPS (notion de verticalité)

« La base de Passe doit permettre l'observation et faciliter la mise en action de la passeuse »

- PASSE ARRIERE -



TENIR SON DOS ET SA TÊTE = FAIRE SA PASSE A PARTIR DES POIGNETS



Utilisation des pouces & Notion de rythme à donner à sa passe

FINIR SA PASSE AVANT D'ALLER AU SOUTIEN (rotation face au filet = évite la balle dans le filet)



Fiche Technique : Détection Nationale Féminine 2015 (photos FIVB)

Source : Alexandra Volley. Technique du joueur. Consultée le 08/01/2018 disponible sur : <http://www.alexandravolley.com/pages/docs-du-coach/technique-du-joueur.html>

ANNEXE 4

Echauffement, Mobilisation articulaire et Etirements

Mobilisation articulaire						http://entrainement-sportif.fr
chevilles	bassin	dos	cou	épaules	poignets	doigts

Source : Mobilisation articulaire. Consultée le 09/01/2018 Disponible sur : <http://entrainement-sportif.fr/echauffement.htm>

Exercices	Conseil	Image
1 Gainage ventral avec appui sur les coudes Evolution : Lever un pied	Alignement du corps, tête, bassin, genoux. Ne pas creuser le dos. gagner les abdominaux.	
2 Gainage Oblique Evolution : Lever un pied	Pieds décalés ou pieds droit. alignement du corps.	
3 Lombaire superman (gainage dorsal) Evolution : poids de 1 à 2 kg dans les mains	Regard plutôt vers le bas, tête entre les bras pour conserver un bon alignement et ne pas compenser avec la tête	
4 Gainage Pompe Evolution : serrer les mains	Gainage complet	
Gainage Abdo : Cuillère oblique	Gainage abdos, lever jambe et buste et tenir équilibre. Basculer de gauche à droite en gardant équilibre	
5 Gainage Lombaire : Ischios appui sur coude ou sur le dos Evolution : serrer les mains	Gainage dorsal, corps droit, fixe, immobile.	
6 Abdos (relevé de buste jambes fléchis au sol) Evolution : Jambes levées	Partir épaules au sol et remonter le menton jusqu'aux genoux	
7 Gainage araignée : (chaîne antérieure et postérieure) lever main et pied opposé	Alignement du corps, fixer le sol. tenter de maintenir l'équilibre le temps demandé.	

Source : Exercices de gainage. Consultée le 09/01/2018 disponible sur : <http://blog.ligney.com/2015/02/du-gainage-encore-et-toujours.html>

Étirement - Volleyball

Temps: 13 minutes

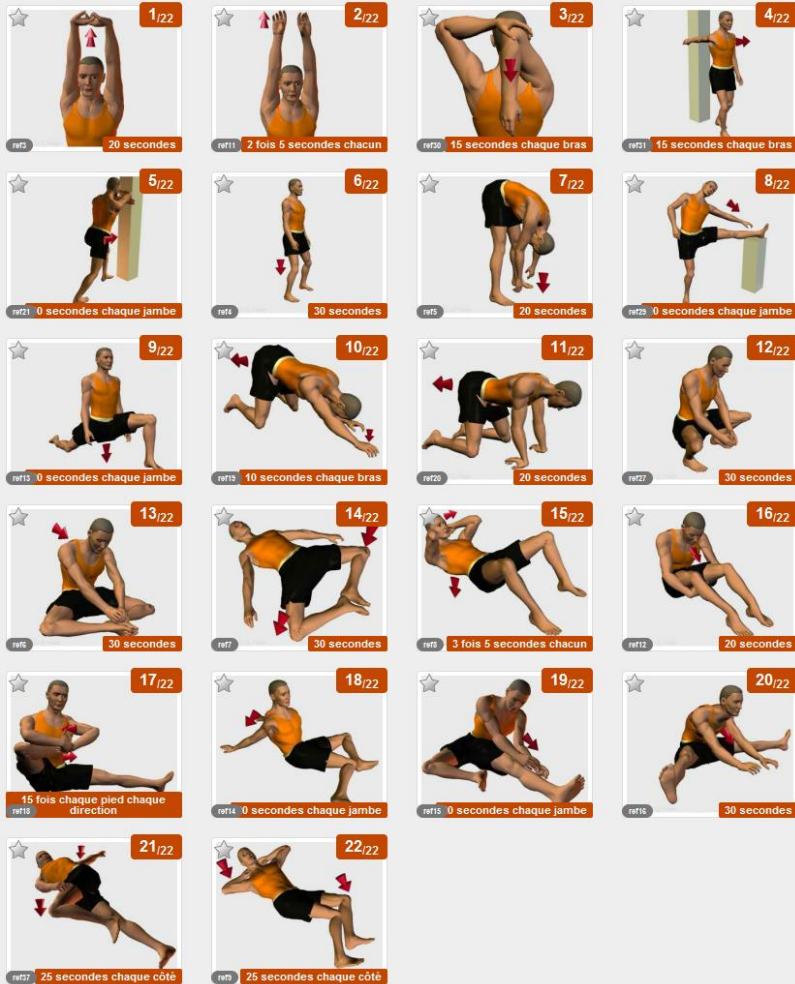
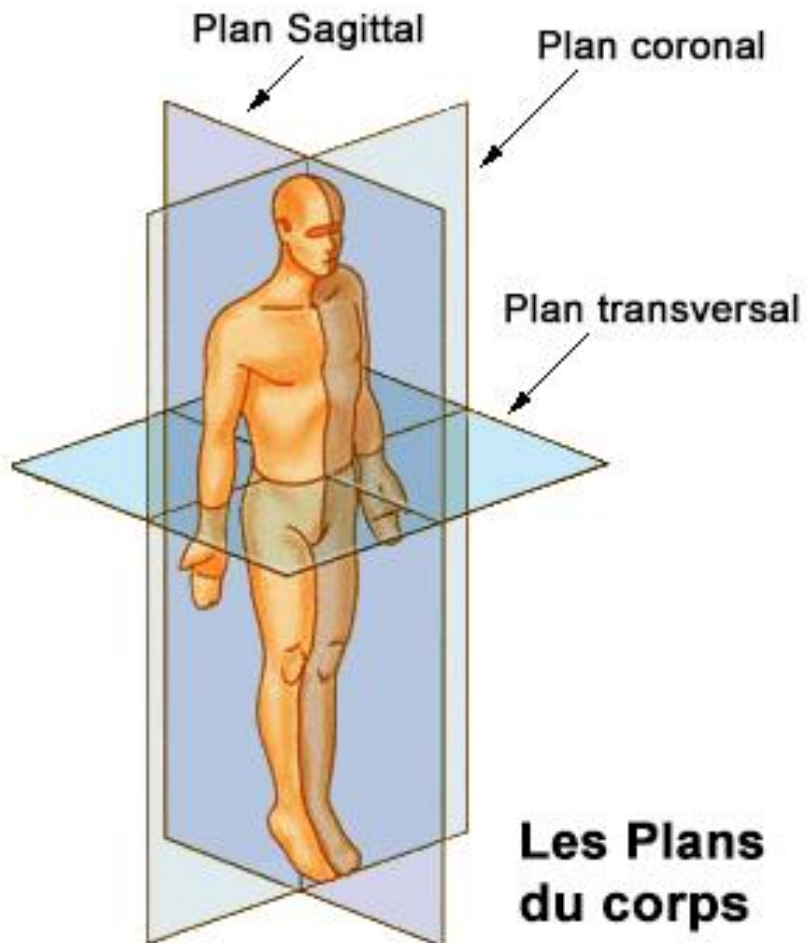


Table d'étirements (guide d'exercices) recommandés pour : volleyball

Source : Etirements Volley-Ball. Consultée le 09/01/2018 disponible sur : <https://www.exercicesdetirement.com/index.php?filt=volleyball>

ANNEXE 5

Les différents plans et coupes



Source : Plans du corps. Consultée le 13/05/2018 disponible sur <http://www.astrosurf.com/luxorion/bioastro-origine-avenir-homme6.htm>

ANNEXE 6

Le Ligament

Qu'est-ce qu'un ligament ?

Un ligament est une bande de tissu conjonctif qui se compose de :

- 70 % d'eau
- 25 % de collagène
- 5 % d'élastine et fibronectine : rôle de soutien pour les cellules matures du tissu conjonctif.

Si le ligament est soumis à un traumatisme sa composition initiale va être modifiée : augmentation de la composition en eau et en fibronectine, diminution du collagène.

On peut distinguer deux types de lésion d'un ligament :

- Interstitielle : atteinte du corps du ligament
- Jonctionnelle : atteinte de l'insertion du ligament

Degré 1 : Elongation

Dans cette phase, le ligament est étiré. La déformation naissante est le siège de microruptures et foyers hémorragiques microscopiques. A ce stade, on ne note pas de laxité à l'examen clinique.

Degré 2 : Rupture partielle

Si le mouvement du traumatisme se poursuit, on peut arriver à ce stade. Le ligament n'est pas rompu mais les ruptures sont clairement visibles avec une hémorragie plus importante. La stabilité du ligament est altéré et sa résistance diminuée.

Degré 3 : Rupture totale

On assiste à une rupture complète de la fibre avec absence de continuité ligamentaire et par conséquent une laxité clinique. A ce stade la cicatrisation sera plus difficile.

La phase de cicatrisation :

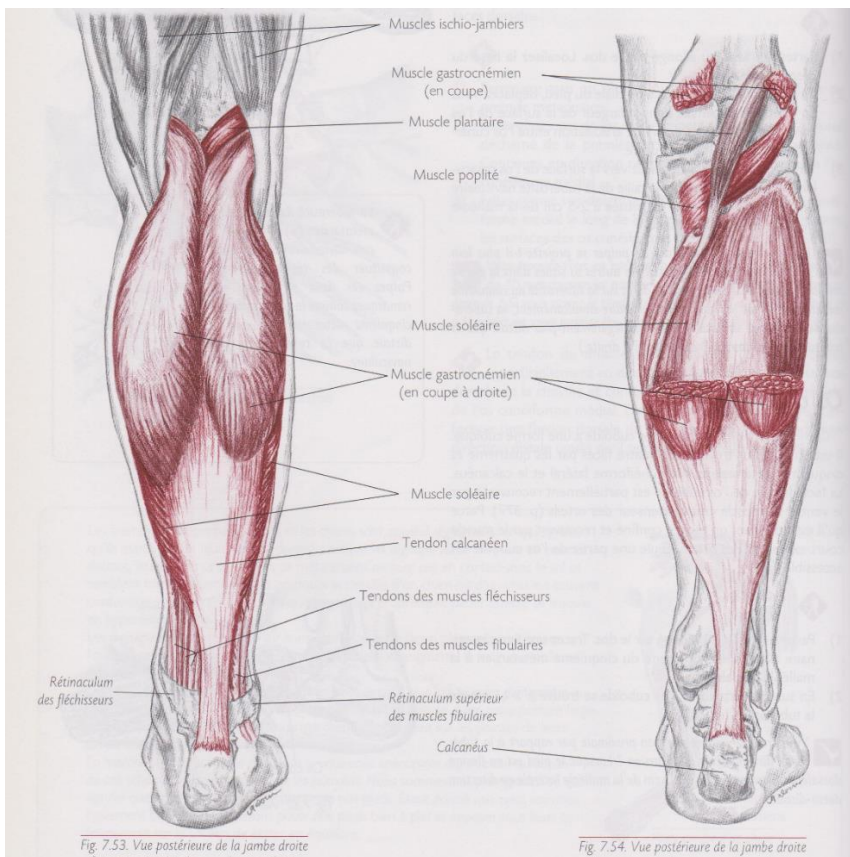
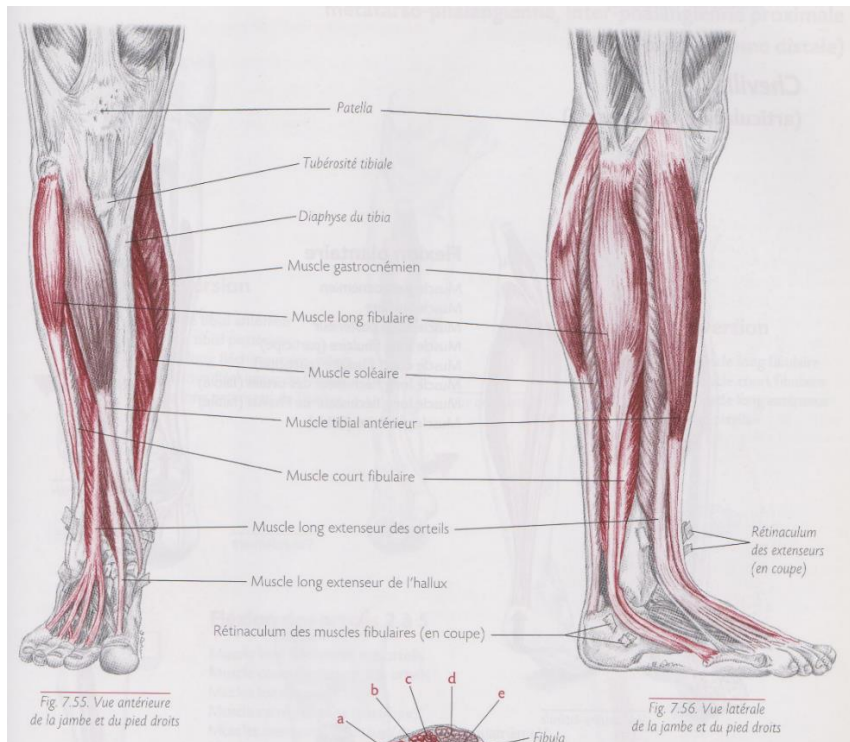
Dès le traumatisme, le processus de cicatrisation en 4 phases débute :

- Saignement initial
- Inflammation : arrivée de cellules de l'inflammation (macrophages et polynucléaire) et libération de cytokines
- Prolifération des fibroblastes (précurseur du fibrocyte : cellule mature) : fabrication de néocollagène pour permettre la régénération ligamentaire
- Remodelage des fibres de collagène (cette phase dure environ 1 an)

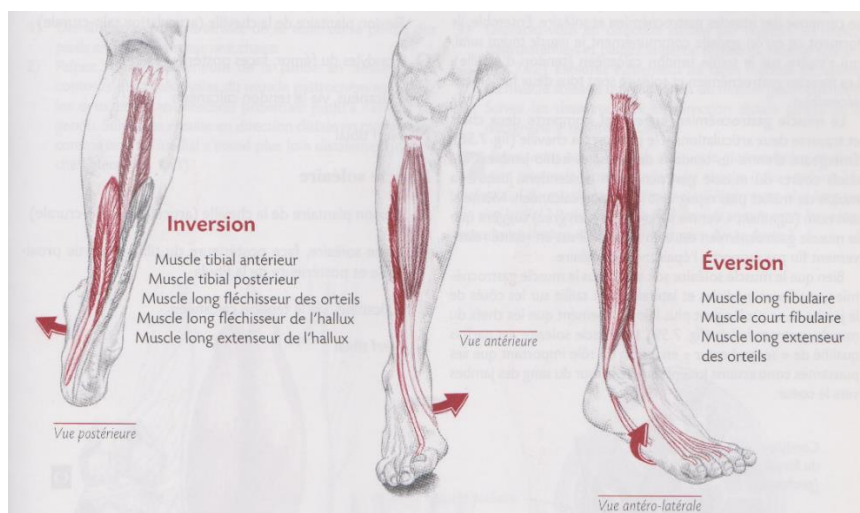
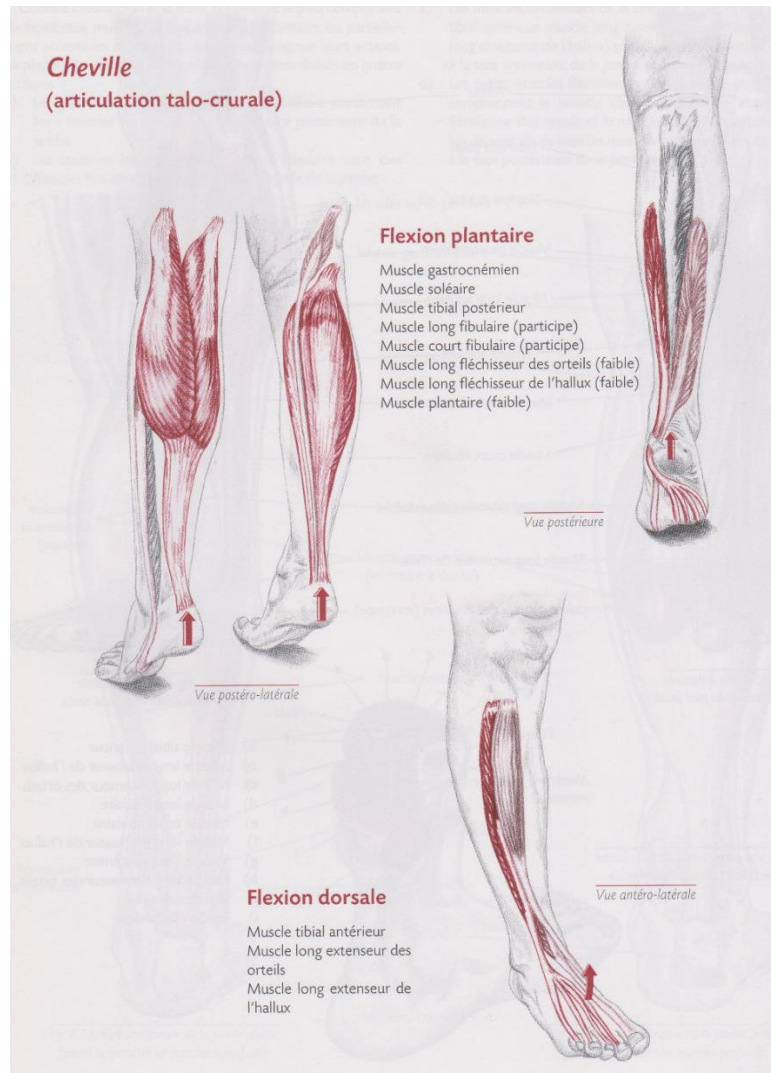
Le ligament cicatrisé aura alors une composition quasi-similaire à son état primaire, seules les fibres de collagène peuvent être modifiées.

ANNEXE 7

Muscles intervenant dans la stabilité de la cheville



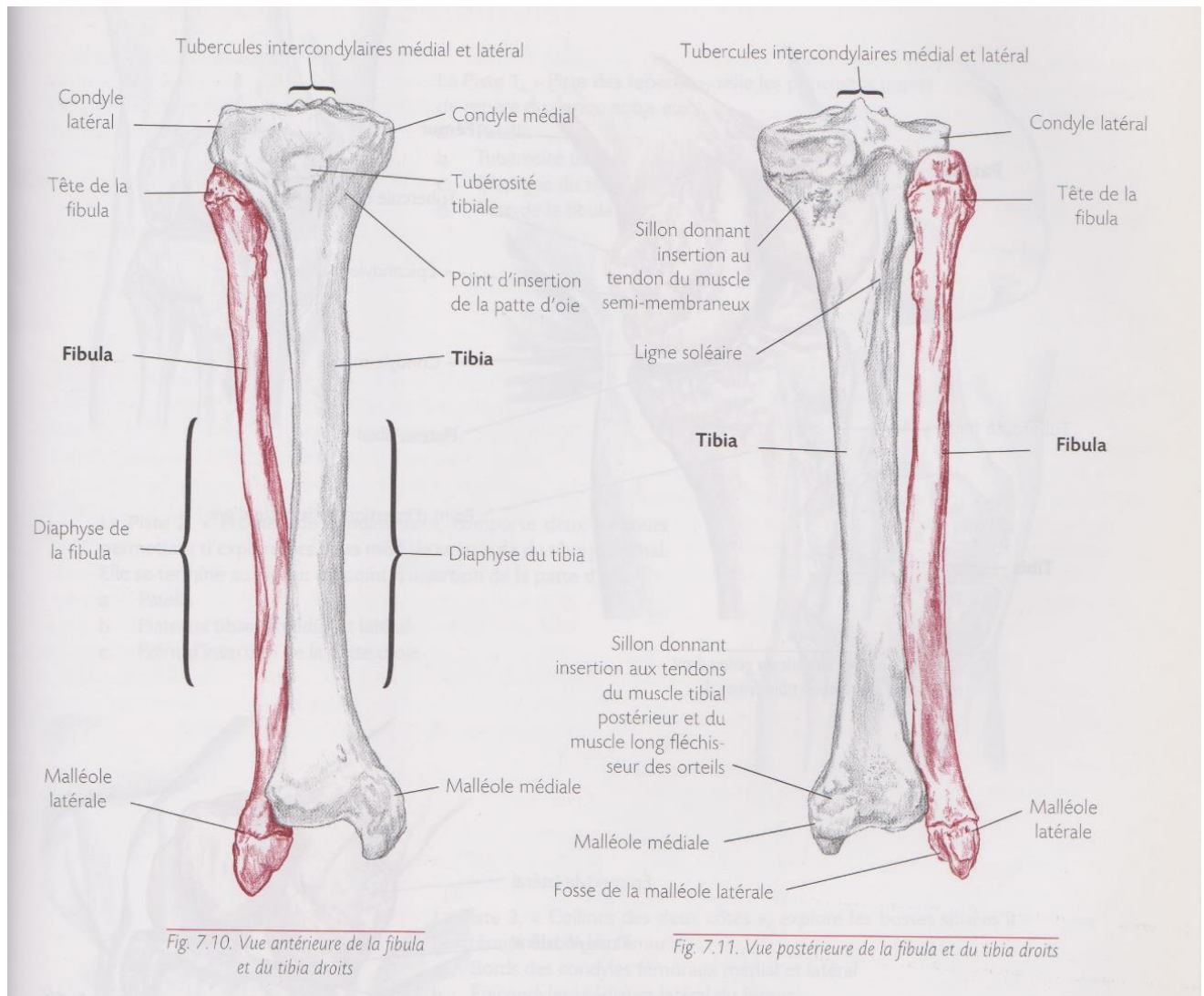
Les mouvements de la cheville



Source : Biel, Andrew. Topoguide du corps. Méolans-Revel, Alpes-de-Haute-Provence : Ed. Désiris, 2010. P360-363.

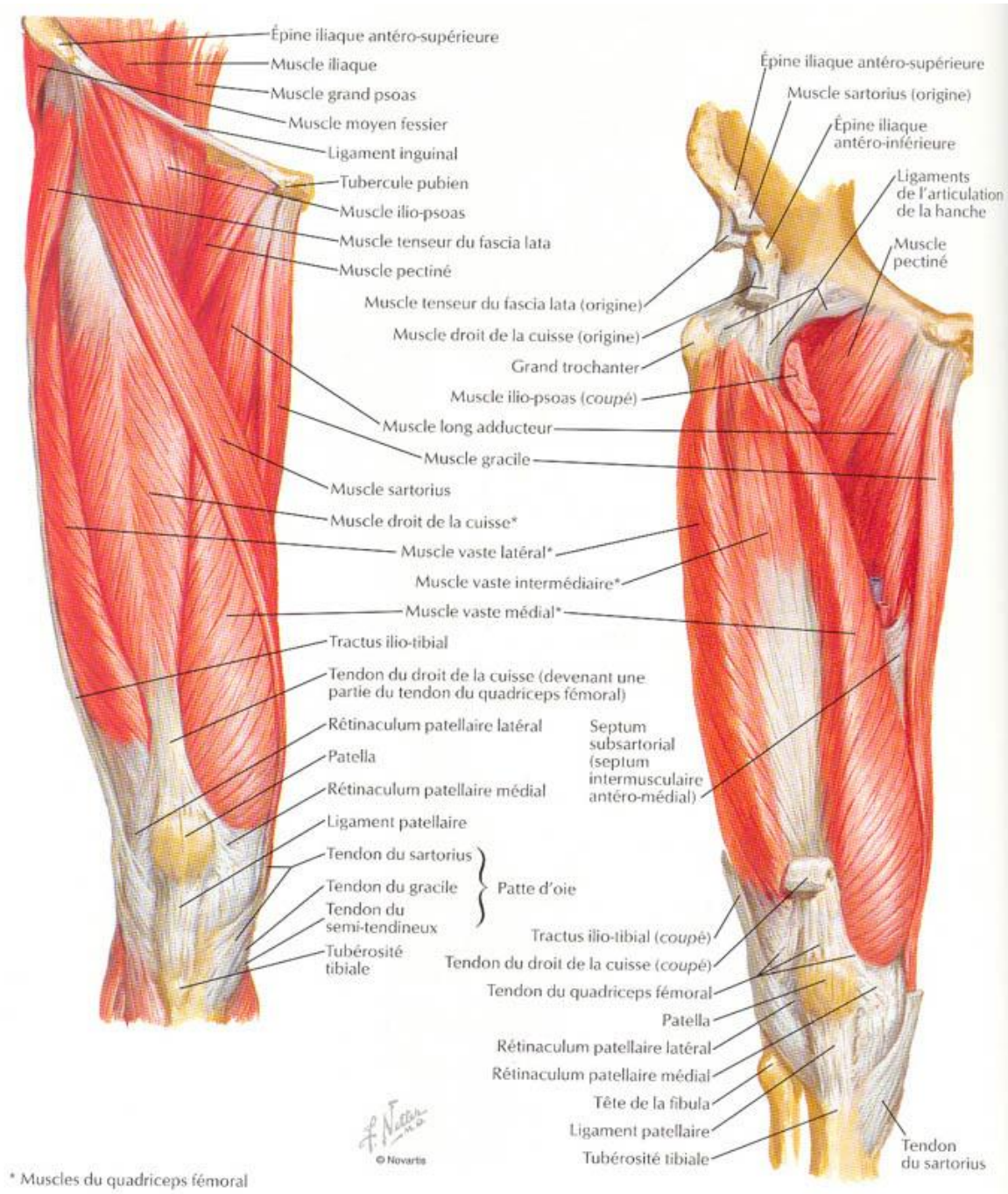
ANNEXE 8

Le genou : l'articulation, les ligaments et muscles stabilisateurs



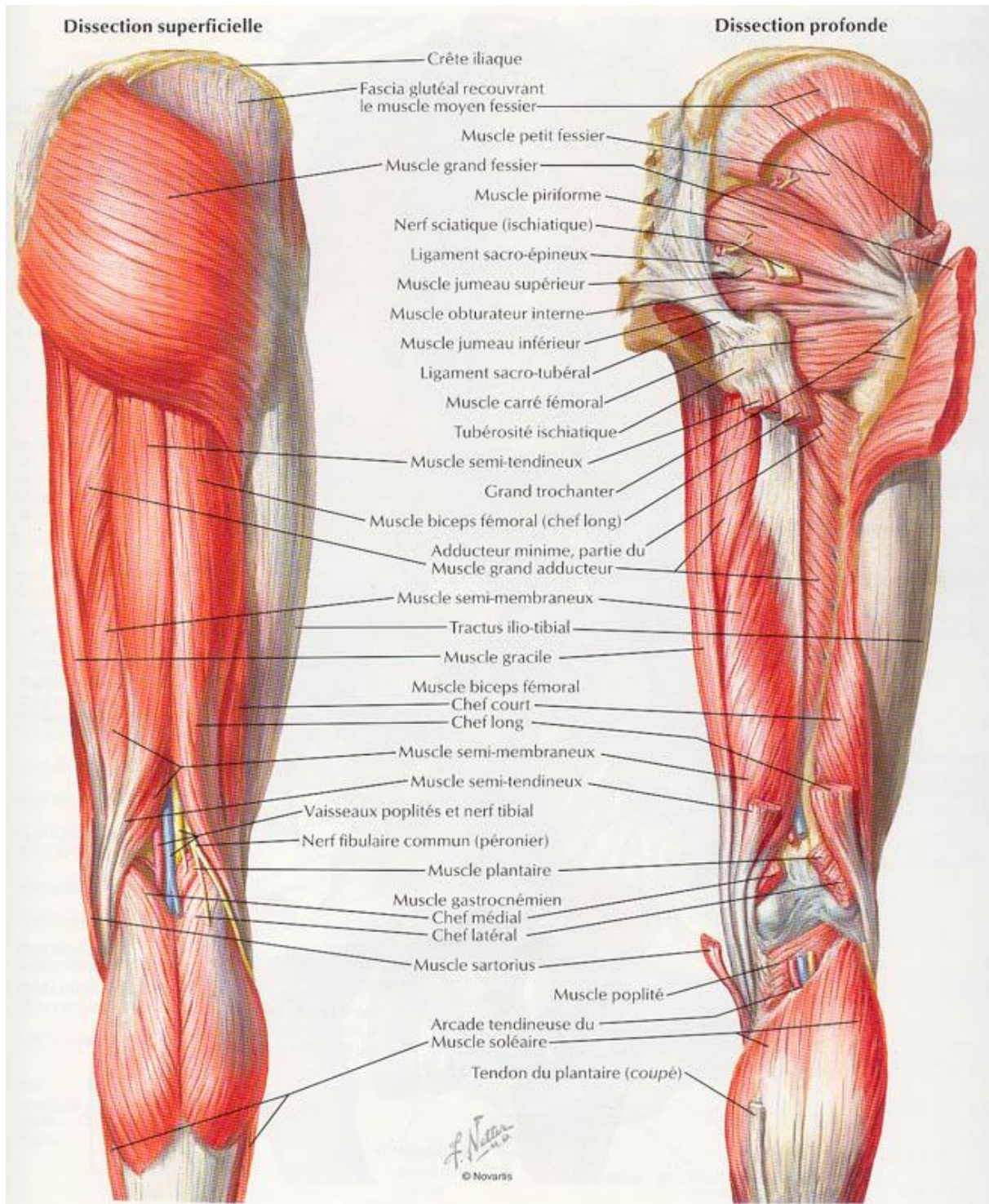
Source : Biel, Andrew. Topoguide du corps. Méolans-Revel, Alpes-de-Haute-Provence : Ed. Désiris, 2010. p341.

Muscles antérieurs de la cuisse



Source : Franck H. Netter, MD. Atlas d'anatomie humaine 6^{ème} édition, Philadelphia, Pennsylvania : Ed. Saunders Elsevier, 2014. p479.

Muscles postérieurs de la cuisse



Source : Franck H. Netter, MD. Atlas d'anatomie humaine 6^{ème} édition, Philadelphia, Pennsylvania : Ed. Saunders Elsevier, 2014. p482.

ANNEXE 9

Classification des tendinopathies

► **Tableau I**

Classification de Blazina
 Cette classification n'est pas corrélée
 à l'aspect histologique de la lésion
 Dans le cadre d'un traitement médical,
 les stades 1 et 2 sont de bons pronostics

	Expression de la douleur
STADE 1	Douleur après l'effort, survenant au repos, sans répercussion sur l'activité sportive
STADE 2	Douleur apparaissant pendant l'effort, disparaissant après l'échauffement, puis réapparaissant avec la fatigue
STADE 3a	Douleur permanente lors du sport, limitée à l'entraînement
STADE 3b	Douleur permanente lors du sport, pouvant entraîner l'arrêt, marquée par une gêne dans la vie quotidienne
STADE 4	Rupture du tendon

► **Tableau II**

Classification de Leadbetter

	Expression de la douleur	Clinique	Évoluant depuis :	Anatomo-pathologie
STADE 1	Douleur après le sport, disparaissant au repos en quelques heures	Pas de signe clinique particulier	moins de 2 semaines	Lésions microscopiques et réversibles
STADE 2	Douleur pendant et après le sport, ne disparaissant pas ou peu au repos	Douleur localisée Peu ou pas de signes inflammatoires	entre 2 et 6 semaines	Lésion microscopiques et réversibles
STADE 3	Douleur persistant plusieurs jours après l'arrêt de l'activité, réapparition rapide à la reprise Limitations fonctionnelles nettes	Présence de signes inflammatoires	supérieure à 6 semaines	Apparition de lésions macroscopiques et irréversibles
STADE 4	Douleurs permanentes empêchant toute activité sportive et gênant les activités quotidiennes courantes	Signes inflammatoires importants		Dans la majorité des cas, présence de lésions macroscopiques et irréversibles

► **Tableau III**

Classification de Ferretti

Tout comme la classification de Blazina, la classification de Ferretti n'est pas corrélée à l'anatomo-pathologie

	Expression de la douleur
STADE 1	Douleur uniquement après exercices intenses, sans retentissement sur les activités physiques et sportives
STADE 2	Douleur lors de l'échauffement, disparaissant pour réapparaître après l'exercice, limitant les activités
STADE 3	Douleur augmentant pendant la pratique du sport
STADE 4	Douleur limitant le niveau de pratique
STADE 5	Douleur permanente, entraînant l'arrêt du sport

► **Tableau IV**

Classification de Nirschi

Dans la classification de Nirschi, il n'y a pas de correspondance entre les stades liés à l'intensité de la douleur et ceux liés à l'expression anatomo-pathologique

	Expression de la douleur	Anatomo-pathologie
STADE 1	Douleur légère après un exercice, disparaissant après 24 heures de repos	Irritation temporaire
STADE 2	Douleur disparaissant après l'échauffement mais durant plus de 48 heures après un exercice	Tendinopathie permanente : moins de 50 % de surface tendineuse
STADE 3	Douleur apparaissant au cours de l'exercice mais sans répercussion sur celui-ci	Tendinopathie permanente : plus de 50 % de surface tendineuse
STADE 4	Douleur pendant l'exercice, réduisant les capacités fonctionnelles	Rupture partielle ou totale
STADE 5	Douleur causées par les activités lourdes de la vie quotidienne	
STADE 6	Douleur apparaissant au repos et pendant les activités légères de la vie quotidienne, sans trouble du sommeil	
STADE 7	Douleur continuelle, avec trouble du sommeil	

Source : <http://www.kinedusport.com/wp-content/uploads/2015/03/2013-12-Tendinopathies-Classifications-F.Lagniaux.pdf>

ANNEXE 10

Le Score VISA-P



The VISA-P questionnaire

ÉVALUATION DE LA SÉVÉRITÉ D'UNE TENDINOPATHIE PATELLAIRE

Dans ce questionnaire, le terme « douleur » fait référence, spécifiquement, à une douleur des tendons patellaires.

Notez à chaque question de 0 à 10 le niveau de réponse et reportez à droite le score de la question.

1. Pendant combien de temps pouvez vous rester assis sans douleur au genou ?

100 min.

0	1	2	3	4	5	6	7	8	9	10
---	---	---	---	---	---	---	---	---	---	----

0 min.

POINTS

2. Avez-vous des douleurs en descendant les escaliers pas à pas ?

TRÈS FORTE DOULEUR

0	1	2	3	4	5	6	7	8	9	10
---	---	---	---	---	---	---	---	---	---	----

PAS DE DOULEUR

POINTS

3. Avez-vous des douleurs au genou à l'extension complète du genou lorsque le pied ne repose pas au sol ?

TRÈS FORTE DOULEUR

0	1	2	3	4	5	6	7	8	9	10
---	---	---	---	---	---	---	---	---	---	----

PAS DE DOULEUR

POINTS

4. Avez-vous des douleurs lorsque vous effectuez une fente avant sur la jambe atteinte ?

TRÈS FORTE DOULEUR

0	1	2	3	4	5	6	7	8	9	10
---	---	---	---	---	---	---	---	---	---	----

PAS DE DOULEUR

POINTS

5. Avez-vous des difficultés à réaliser des flexions ?

INCAPABLE DE FLÉCHIR

0	1	2	3	4	5	6	7	8	9	10
---	---	---	---	---	---	---	---	---	---	----

AUCUNE DIFFICULTÉ

POINTS

6. Avez-vous des douleurs pendant ou juste après avoir effectué 10 bondissements sur une seule jambe ?

TRÈS FORTE DOULEUR

0	1	2	3	4	5	6	7	8	9	10
---	---	---	---	---	---	---	---	---	---	----

PAS DE DOULEUR

POINTS

PAGE 1/2

7. Avez-vous actuellement une pratique sportive ou autre activité physique ?

0 points si pas du tout

4 points si activité réduite ou compétitions manquées

7 points si entraînement normal ou compétitions mais avec le même niveau qu'avant le début des symptômes

10 points si compétitions au même niveau (ou plus élevé) qu'avant le début des symptômes

-

POINTS

8. Complétez une des 3 questions suivantes A, B ou C.

Si vous n'avez aucune douleur à la pratique de sports mettant en contrainte le genou, répondez à la question 8A seulement

Si vous avez des douleurs à la pratique de sports mettant en contrainte le genou mais ne vous obligeant pas à interrompre votre activité, répondez à la question 8B seulement.

Si vous avez des douleurs à la pratique de sports mettant en contrainte le genou vous obligeant à interrompre votre activité, répondez à la question 8C seulement.

A

Si vous n'avez aucune douleur à la pratique de sports mettant en contrainte le genou, combien de temps pouvez-vous pratiquer ?

Absence d'entraînement	1-5 min.	6-10 min.	10-15 min.	>15 min.
0	4	10	14	20

-

POINTS

B

Si vous avez des douleurs à la pratique de sports mettant en contrainte le genou mais sans entraîner l'arrêt de l'activité, combien de temps pouvez-vous pratiquer ?

Absence d'entraînement	1-5 min.	6-10 min.	10-15 min.	>15 min.
0	4	10	14	20

-

POINTS

C

Si vous avez des douleurs à la pratique de sports mettant en contrainte le genou mais vous obligeant à arrêter l'activité, combien de temps pouvez-vous pratiquer ?

Absence d'entraînement	1-5 min.	6-10 min.	10-15 min.	>15 min.
0	4	10	14	20

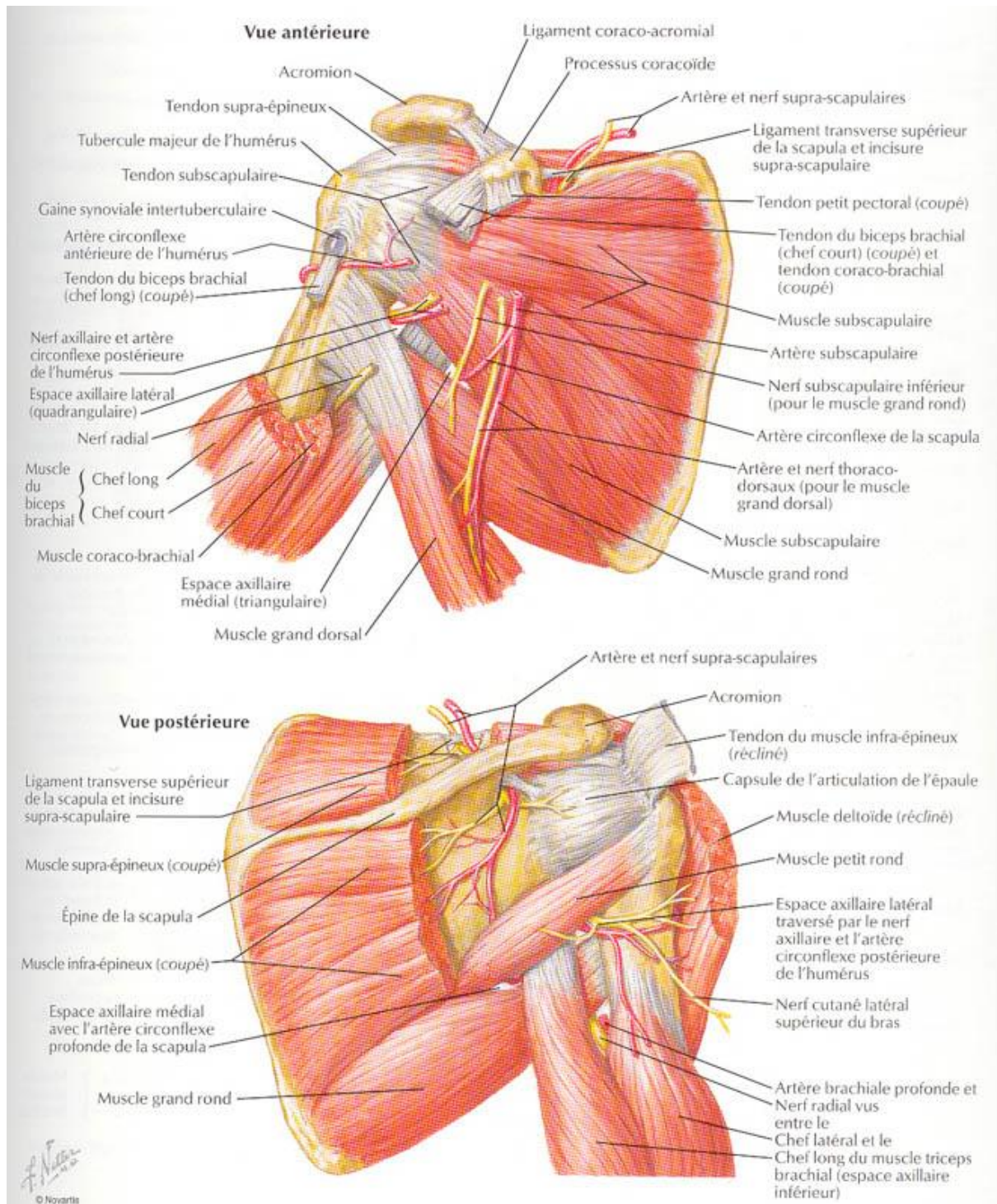
-

POINTS

TOTAL SCORE : /100POINTS

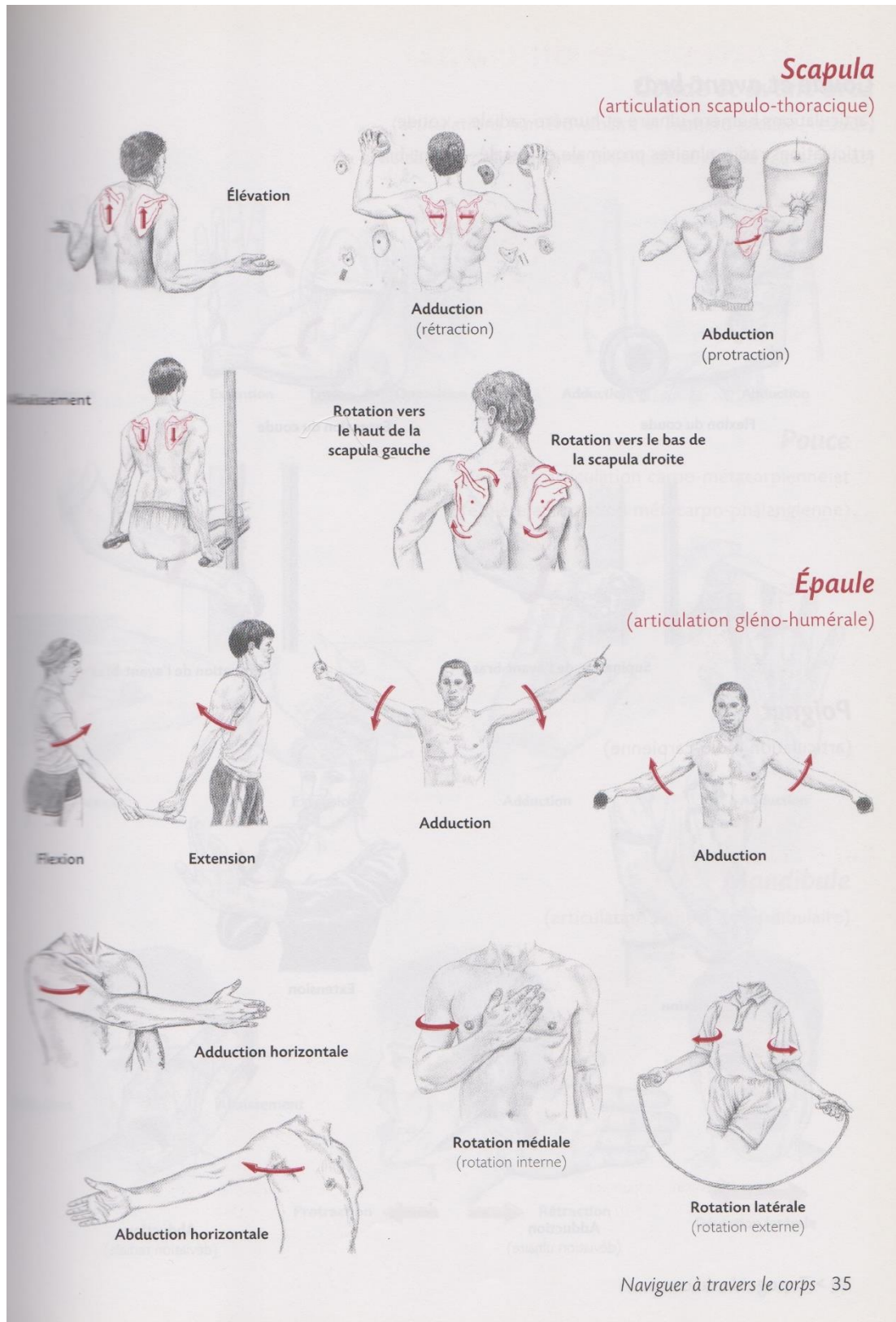ANNEXE 11

Muscles de l'épaule



Source : Muscles de l'épaule (image consultée le 15/05/2018)
<http://www.radiologuesassocies.com/med/atlas-anatomie/netter-mb-sup/>

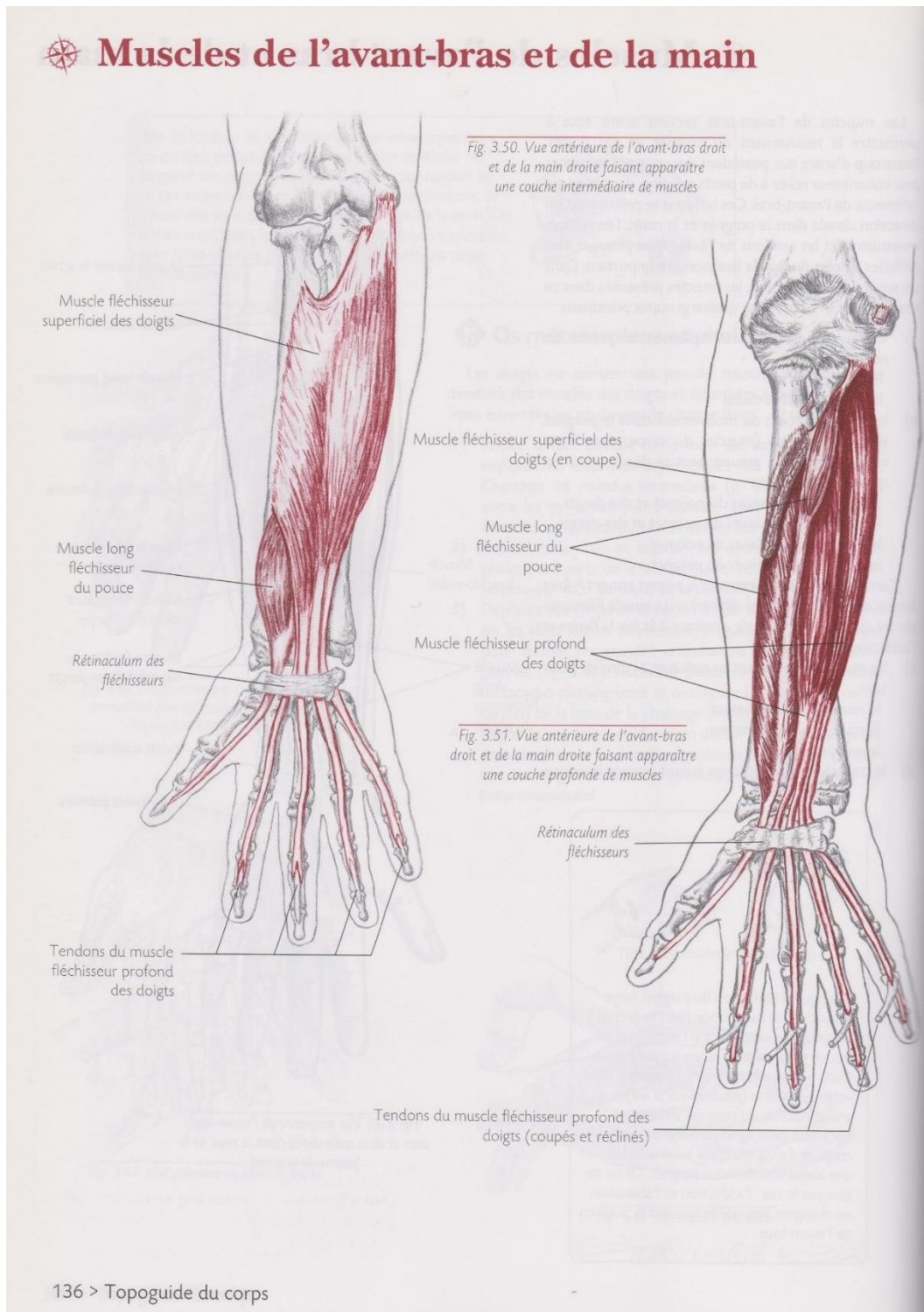
Mouvements de l'épaule et scapula



Source : Biel, Andrew. Topoguide du corps. Méolans-Revel, Alpes-de-Haute-Provence : Ed. Désiris, 2010. P35.

ANNEXE 12

Muscles du bras et de la main



Source : Biel, Andrew. Topoguide du corps. Méolans-Revel, Alpes-de-Haute-Provence : Ed. Désiris, 2010. P136.



Muscles de l'avant-bras et de la main

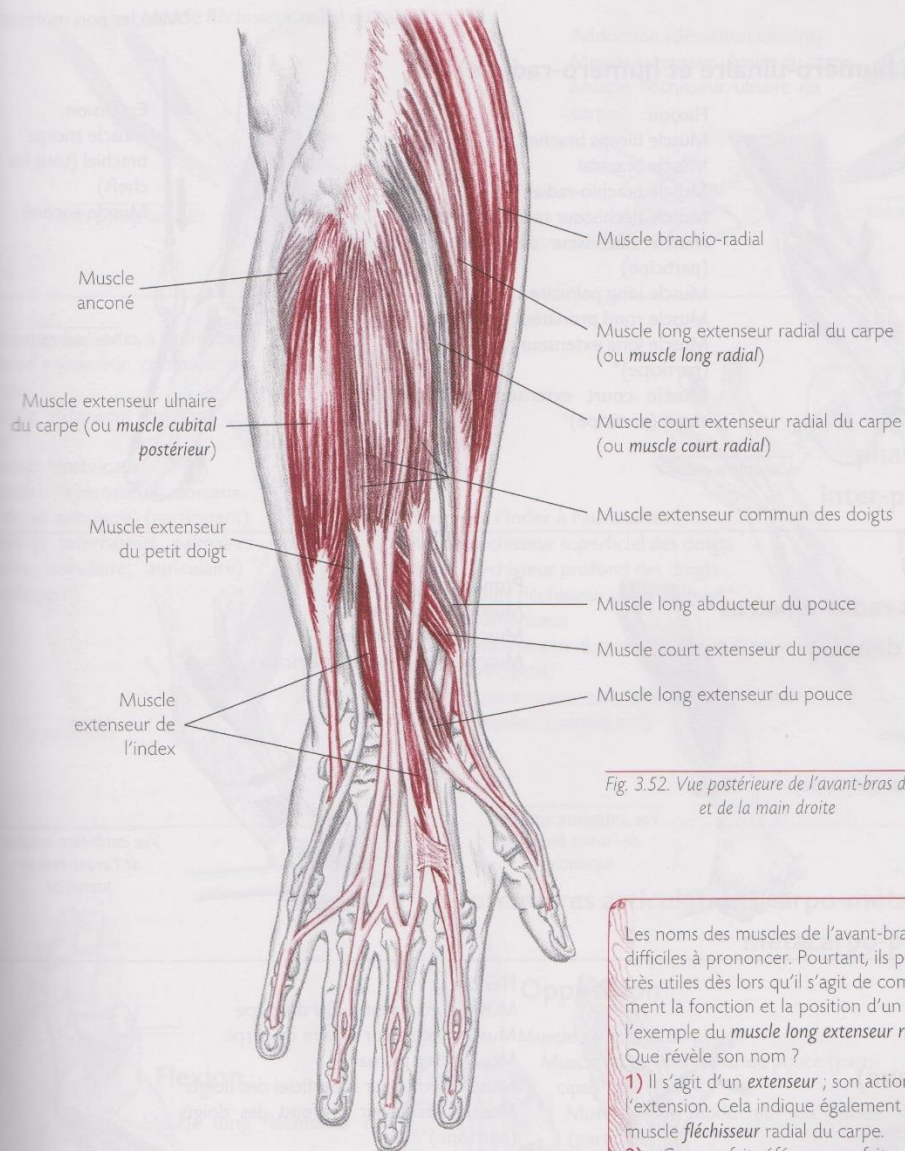
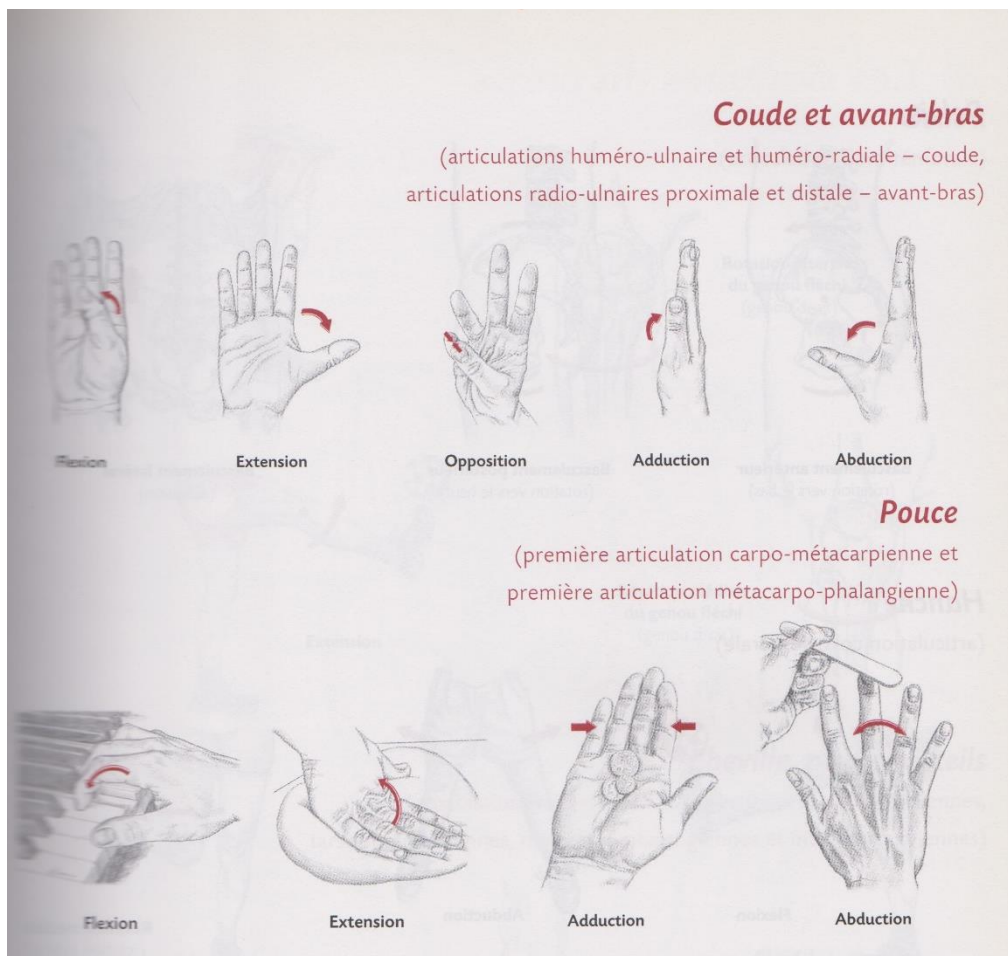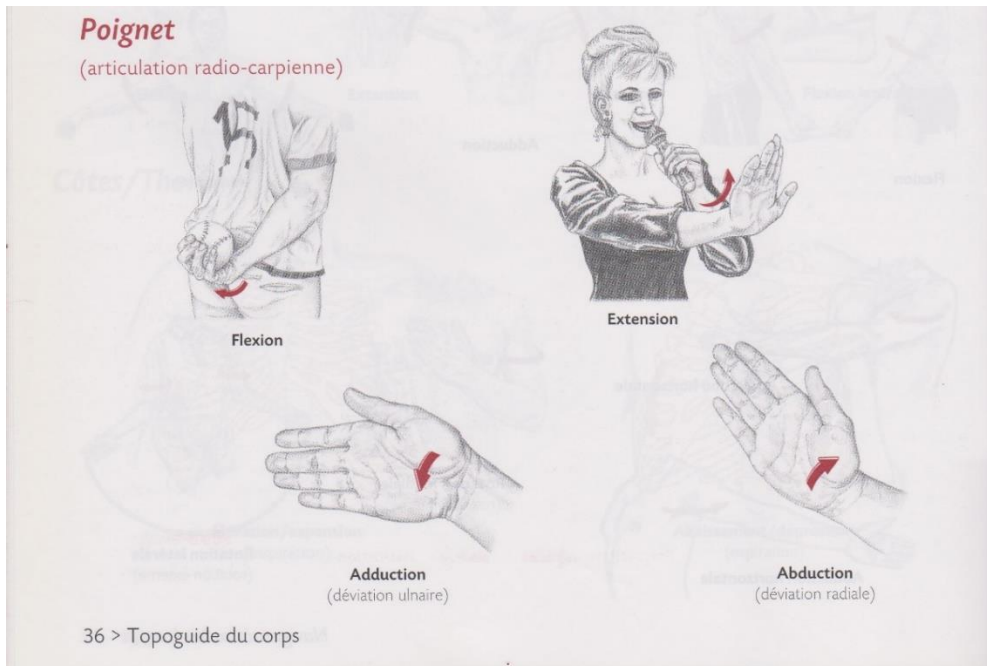


Fig. 3.52. Vue postérieure de l'avant-bras droit et de la main droite

Les noms des muscles de l'avant-bras peuvent être difficiles à prononcer. Pourtant, ils peuvent s'avérer très utiles dès lors qu'il s'agit de comprendre notamment la fonction et la position d'un muscle. Prenons l'exemple du **muscle long extenseur radial du carpe**. Que révèle son nom ?

- 1) Il s'agit d'un **extenseur** ; son action est donc l'extension. Cela indique également qu'il existe un muscle **fléchisseur** radial du carpe.
- 2) « Carpe » fait référence au fait qu'il effectue l'extension des os **carpiens** (articulation du poignet). Cela révèle l'existence d'un autre muscle dont la fonction est de faire bouger les **doigts** – le muscle extenseur commun des doigts.
- 3) Il parcourt l'avant-bras du côté du **radius**, ce qui indique qu'il existe un muscle extenseur **ulnaire** du carpe du côté de l'ulna.
- 4) Si l'on trouve un muscle **long**, on doit également trouver un muscle **court** – le muscle court extenseur radial du carpe.

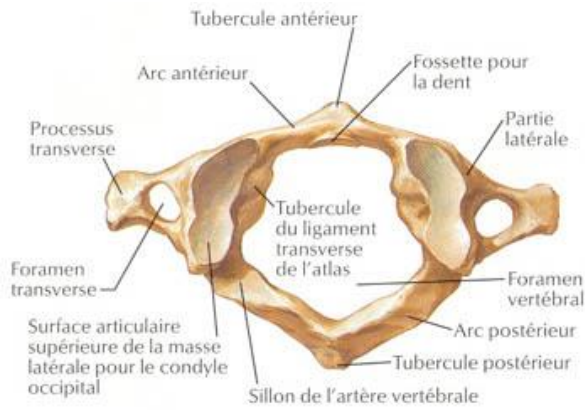
Les mouvements de la main



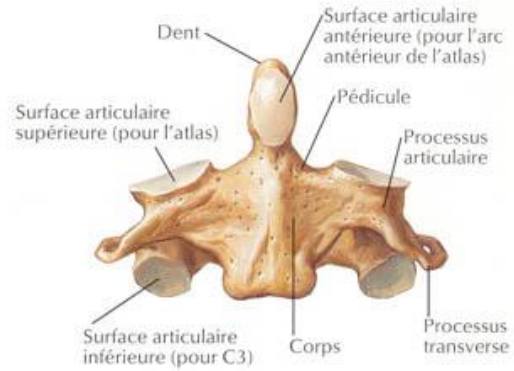
Source : Biel, Andrew. Topoguide du corps. Méolans-Revel, Alpes-de-Haute-Provence : Ed. Désiris, 2010. P36-37.

ANNEXE 13

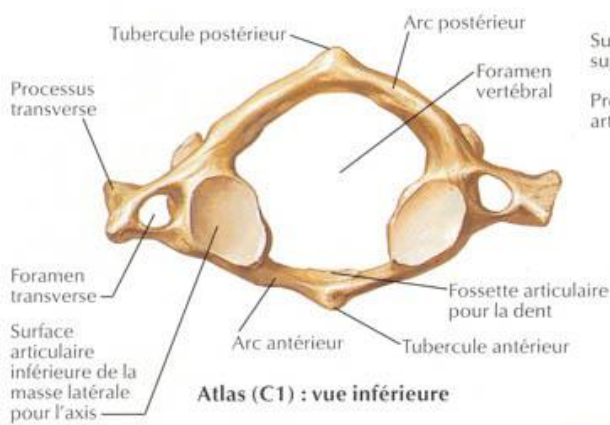
Vertèbres cervicales



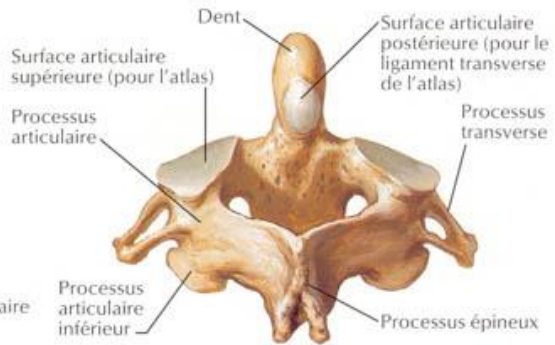
Atlas (C1) : vue supérieure



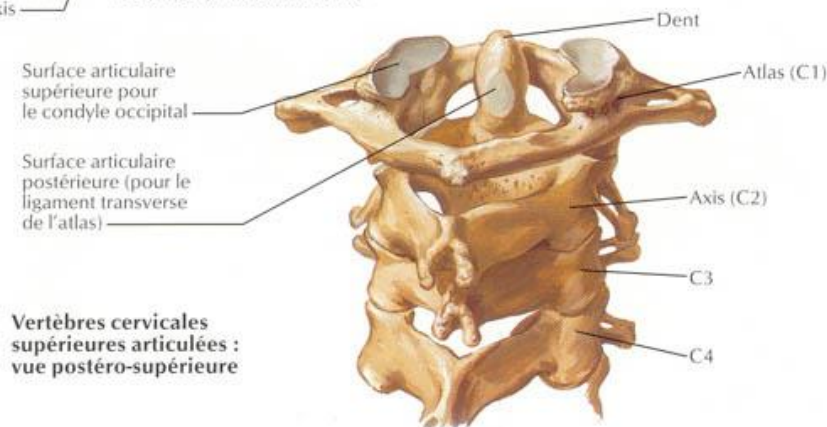
Axis (C2) : vue antérieure



Atlas (C1) : vue inférieure



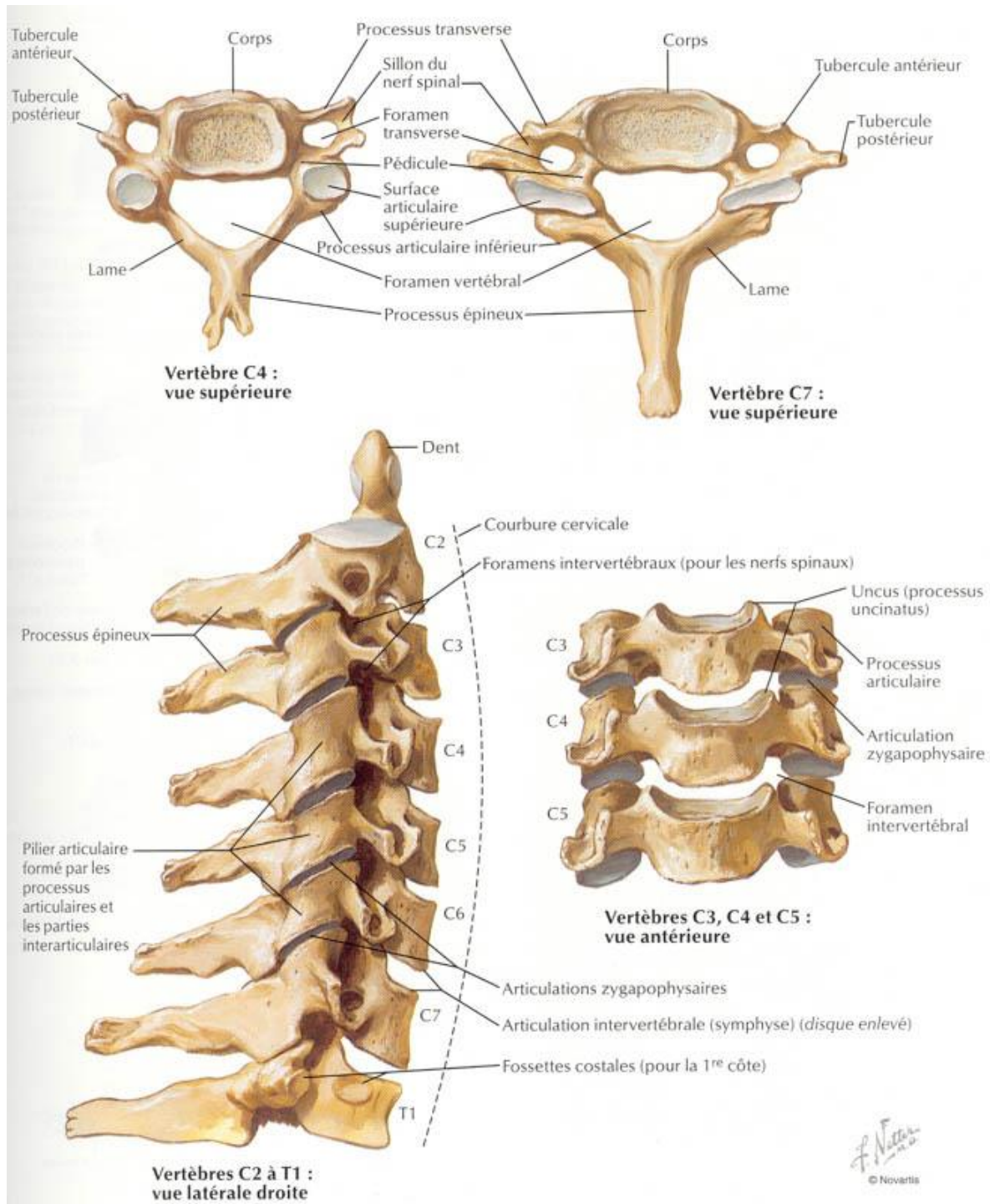
Axis (C2) : vue postéro-supérieure



Vertèbres cervicales supérieures articulées : vue postéro-supérieure

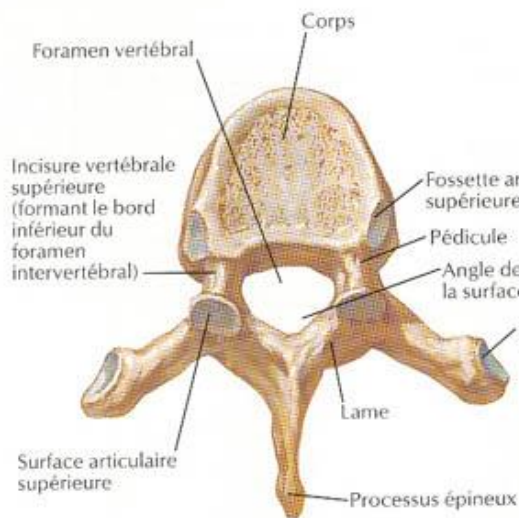
F. Netter
© Novartis

Source : <http://www.radiologuesassocies.com/med/atlas-anatomie/netter-tete-et-cou/>

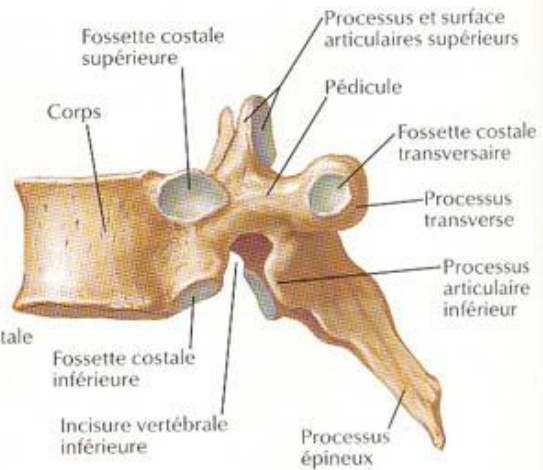


Source : <http://www.radiologuesassocies.com/med/atlas-anatomie/netter-tete-et-cou/>

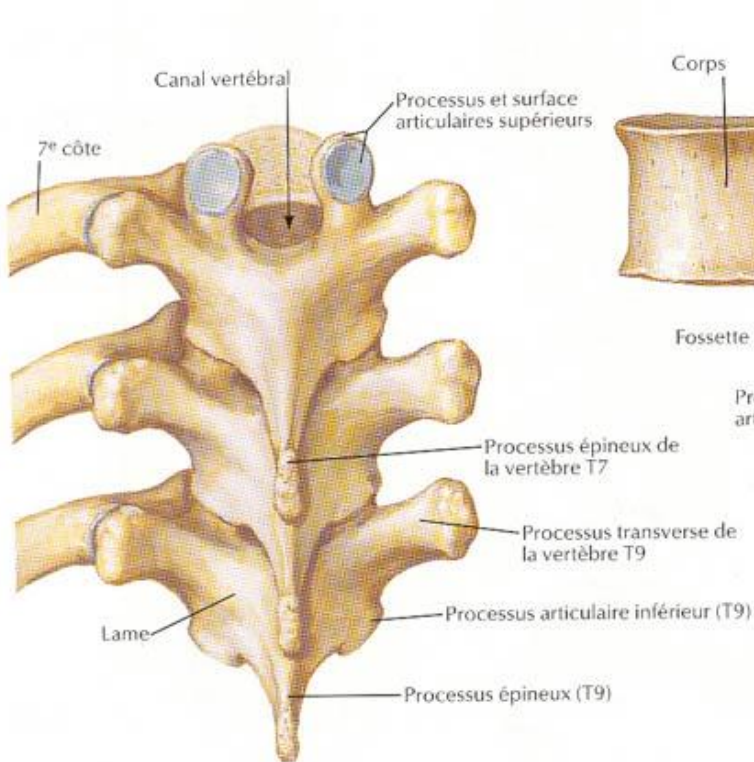
Vertèbres thoraciques



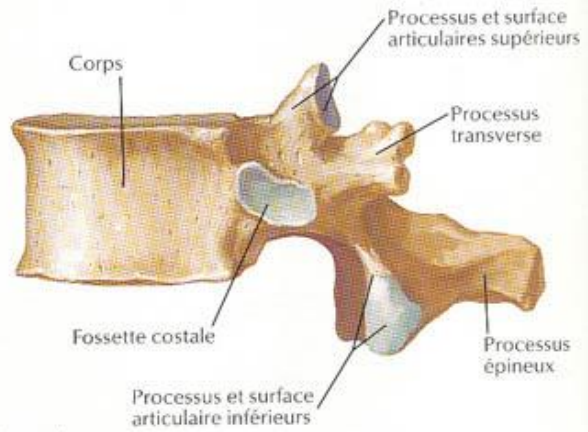
**Vertèbre T6 :
vue supérieure**



**Vertèbre T6 :
vue latérale**



**Vertèbres T7, T8 et T9 :
vue postérieure**

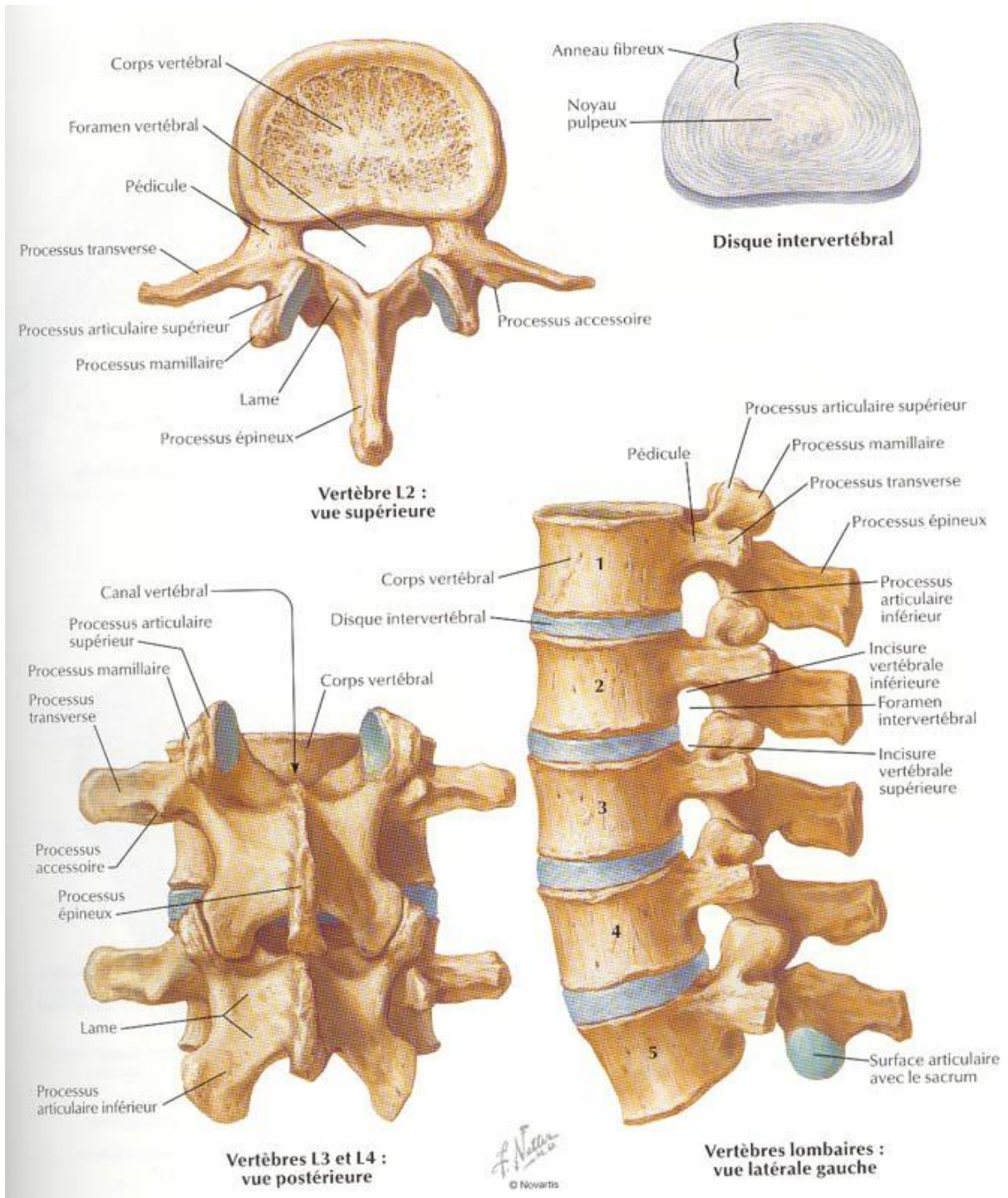


**Vertèbre T12 :
vue latérale**

F. Netter M.D.
© Novartis

Source : <http://www.radiologuesassocies.com/med/atlas-anatomie/netter-rachis-et-moelle/>

Vertèbres lombaires



Source : <http://www.radiologuesassocies.com/med/atlas-anatomie/netter-rachis-et-moelle/>

SERMENT DE GALIEN

Je jure, en présence de mes maîtres de la Faculté, des conseillers de l'Ordre des pharmaciens et de mes condisciples :

- ❖ D'honorer ceux qui m'ont instruit dans les préceptes de mon art et de leur témoigner ma reconnaissance en restant fidèle à leur enseignement.*
- ❖ D'exercer, dans l'intérêt de la santé publique, ma profession avec conscience et de respecter non seulement la législation en vigueur, mais aussi les règles de l'honneur, de la probité et du désintéressement.*
- ❖ De ne jamais oublier ma responsabilité et mes devoirs envers le malade et sa dignité humaine, de respecter le secret professionnel.*
- ❖ En aucun cas, je ne consentirai à utiliser mes connaissances et mon état pour corrompre les mœurs et favoriser des actes criminels.*

Que les hommes m'accordent leur estime si je suis fidèle à mes promesses.

Que je sois couvert d'opprobre, méprisé de mes confrères, si j'y manque.