



HAL
open science

Le syndrome facettaire : du diagnostic à la prise en charge thérapeutique

Romain Perolat

► **To cite this version:**

Romain Perolat. Le syndrome facettaire : du diagnostic à la prise en charge thérapeutique. Médecine humaine et pathologie. 2018. dumas-01825832

HAL Id: dumas-01825832

<https://dumas.ccsd.cnrs.fr/dumas-01825832v1>

Submitted on 28 Jun 2018

HAL is a multi-disciplinary open access archive for the deposit and dissemination of scientific research documents, whether they are published or not. The documents may come from teaching and research institutions in France or abroad, or from public or private research centers.

L'archive ouverte pluridisciplinaire **HAL**, est destinée au dépôt et à la diffusion de documents scientifiques de niveau recherche, publiés ou non, émanant des établissements d'enseignement et de recherche français ou étrangers, des laboratoires publics ou privés.



AVERTISSEMENT

Ce document est le fruit d'un long travail approuvé par le jury de soutenance et mis à disposition de l'ensemble de la communauté universitaire élargie.

Il n'a pas été réévalué depuis la date de soutenance.

Il est soumis à la propriété intellectuelle de l'auteur. Ceci implique une obligation de citation et de référencement lors de l'utilisation de ce document.

D'autre part, toute contrefaçon, plagiat, reproduction illicite encourt une poursuite pénale.

Contact au SID de Grenoble :
bump-theses@univ-grenoble-alpes.fr

LIENS

Code de la Propriété Intellectuelle. articles L 122. 4

Code de la Propriété Intellectuelle. articles L 335.2- L 335.10

<http://www.cfcopies.com/juridique/droit-auteur>

<http://www.culture.gouv.fr/culture/infos-pratiques/droits/protection.htm>



UNIVERSITÉ GRENOBLE ALPES
UFR DE MÉDECINE DE GRENOBLE

Année : 2018

**LE SYNDROME FACETTAIRE : DU DIAGNOSTIC A LA PRISE EN CHARGE
THERAPEUTIQUE**

THÈSE
PRÉSENTÉE POUR L'OBTENTION DU TITRE DE DOCTEUR EN MÉDECINE

DIPLÔME D'ÉTAT
MENTION RADIOLOGIE ET IMAGERIE MEDICALE

Romain PEROLAT

[Données à caractère personnel]

THÈSE SOUTENUE PUBLIQUEMENT À LA FACULTÉ DE MÉDECINE DE
GRENOBLE

le 15/06/2018

DEVANT LE JURY COMPOSÉ DE

Président du jury :

Mr. le Professeur Alexandre KRAINIK Président de thèse

Membres :

Mr. le Docteur Adrian KASTLER Directeur de thèse

Mme. le Docteur Sylvie GRAND

Mr. le Docteur Pierre CHAPUIS

*L'UFR de Médecine de Grenoble n'entend donner aucune approbation ni
improbation aux opinions émises dans les thèses ; ces opinions sont considérées
comme propres à leurs auteurs.*

Année : 2018

**LE SYNDROME FACETTAIRE : DU DIAGNOSTIC A LA PRISE EN CHARGE
THERAPEUTIQUE**

THÈSE
PRÉSENTÉE POUR L'OBTENTION DU TITRE DE DOCTEUR EN MÉDECINE

DIPLÔME D'ÉTAT
MENTION RADIOLOGIE ET IMAGERIE MEDICALE

Romain PEROLAT

[Données à caractère personnel]

THÈSE SOUTENUE PUBLIQUEMENT À LA FACULTÉ DE MÉDECINE DE
GRENOBLE

le 15/06/2018

DEVANT LE JURY COMPOSÉ DE

Président du jury :

Mr. le Professeur Alexandre KRAINIK Président de thèse

Membres :

Mr. le Docteur Adrian KASTLER Directeur de thèse

Mme. le Docteur Sylvie GRAND

Mr. le Docteur Pierre CHAPUIS

*L'UFR de Médecine de Grenoble n'entend donner aucune approbation ni
improbation aux opinions émises dans les thèses ; ces opinions sont considérées
comme propres à leurs auteurs.*

Doyen de la Faculté : Pr. Patrice MORAND

Année 2017-2018

ENSEIGNANTS A L'UFR DE MEDECINE

CORPS	NOM-PRENOM	Discipline universitaire
PU-PH	ALBALADEJO Pierre	Anesthésiologie réanimation
PU-PH	APEL Florent	Ophthalmologie
PU-PH	ARVIEUX-BARTHELEMY Catherine	Chirurgie générale
PU-PH	BAILLET Athan	Rhumatologie
PU-PH	BARONE-ROCHETTE Gilles	Cardiologie
PU-PH	BAYAT Sam	Physiologie
PU-PH	BENHAMOU Pierre Yves	Endocrinologie, diabète et maladies métaboliques
PU-PH	BERGER François	Biologie cellulaire
MCU-PH	BIDART-COUTTON Marie	Biologie cellulaire
MCU-PH	BOISSET Sandrine	Agents infectieux
PU-PH	BONAZ Bruno	Gastro-entérologie, hépatologie, addictologie
PU-PH	BONNETERRE Vincent	Médecine et santé au travail
PU-PH	BOREL Anne-Laure	Endocrinologie, diabète et maladies métaboliques
PU-PH	BOSSON Jean-Luc	Biostatistiques, informatique médicale et technologies de communication
MCU-PH	BOTTARI Serge	Biologie cellulaire
PU-PH	BOUGEROL Thierry	Psychiatrie d'adultes
PU-PH	BOUILLET Laurence	Médecine interne
PU-PH	BOUZAT Pierre	Réanimation
MCU-PH	BRENIER-PINCHART Marie Pierre	Parasitologie et mycologie
PU-PH	BRICAULT Ivan	Radiologie et imagerie médicale
PU-PH	BRICHON Pierre-Yves	Chirurgie thoracique et cardio- vasculaire
MCU-PH	BRIOT Raphaël	Thérapeutique, médecine d'urgence
MCU-PH	BROUILLET Sophie	Biologie et médecine du développement et de la reproduction
PU-PH	CAHN Jean-Yves	Hématologie
PU-PH	CARPENTIER Françoise	Thérapeutique, médecine d'urgence
PU-PH	CARPENTIER Patrick	Chirurgie vasculaire, médecine vasculaire
PU-PH	CESBRON Jean-Yves	Immunologie
PU-PH	CHABARDES Stephan	Neurochirurgie
PU-PH	CHABRE Olivier	Endocrinologie, diabète et maladies métaboliques
PU-PH	CHAFFANJON Philippe	Anatomie
PU-PH	CHARLES Julie	Dermatologie
PU-PH	CHAVANON Olivier	Chirurgie thoracique et cardio- vasculaire
PU-PH	CHIQUET Christophe	Ophthalmologie

PU-PH	CHIRICA Mircea	Chirurgie générale
PU-PH	CINQUIN Philippe	Biostatistiques, informatique médicale et technologies de communication
MCU-PH	CLAVARINO Giovanna	Immunologie
PU-PH	COHEN Olivier	Biostatistiques, informatique médicale et technologies de communication
PU-PH	COURVOISIER Aurélien	Chirurgie infantile
PU-PH	COUTURIER Pascal	Gériatrie et biologie du vieillissement
PU-PH	CRACOWSKI Jean-Luc	Pharmacologie fondamentale, pharmacologie clinique
PU-PH	CURE Hervé	Oncologie
PU-PH	DEBILLON Thierry	Pédiatrie
PU-PH	DECAENS Thomas	Gastro-entérologie, Hépatologie
PU-PH	DEMATTEIS Maurice	Addictologie
MCU-PH	DERANSART Colin	Physiologie
PU-PH	DESCOTES Jean-Luc	Urologie
MCU-PH	DETANTE Olivier	Neurologie
MCU-PH	DIETERICH Klaus	Génétique et procréation
MCU-PH	DOUTRELEAU Stéphane	Physiologie
MCU-PH	DUMESTRE-PERARD Chantal	Immunologie
PU-PH	EPAULARD Olivier	Maladies Infectieuses et Tropicales
PU-PH	ESTEVE François	Biophysique et médecine nucléaire
MCU-PH	EYSSERIC Hélène	Médecine légale et droit de la santé
PU-PH	FAGRET Daniel	Biophysique et médecine nucléaire
PU-PH	FAUCHERON Jean-Luc	Chirurgie générale
MCU-PH	FAURE Julien	Biochimie et biologie moléculaire
PU-PH	FERRETTI Gilbert	Radiologie et imagerie médicale
PU-PH	FEUERSTEIN Claude	Physiologie
PU-PH	FONTAINE Éric	Nutrition
PU-PH	FRANCOIS Patrice	Epidémiologie, économie de la santé et prévention
MCU-MG	GABOREAU Yoann	Médecine Générale
PU-PH	GARBAN Frédéric	Hématologie, transfusion
PU-PH	GAUDIN Philippe	Rhumatologie
PU-PH	GAVAZZI Gaétan	Gériatrie et biologie du vieillissement
PU-PH	GAY Emmanuel	Neurochirurgie
MCU-PH	GILLOIS Pierre	Biostatistiques, informatique médicale et technologies de communication
MCU-PH	GRAND Sylvie	Radiologie et imagerie médicale
PU-PH	GRIFFET Jacques	Chirurgie infantile
PU-PH	GUEBRE-EGZIABHER Fitsum	Néphrologie
MCU-PH	GUZUN Rita	Endocrinologie, diabétologie, nutrition, éducation thérapeutique
PU-PH	HAINAUT Pierre	Biochimie, biologie moléculaire
PU-PH	HENNEBICQ Sylviane	Génétique et procréation
PU-PH	HOFFMANN Pascale	Gynécologie obstétrique
PU-PH	HOMMEL Marc	Neurologie
PU-MG	IMBERT Patrick	Médecine Générale
PU-PH	JOUK Pierre-Simon	Génétique
PU-PH	JUVIN Robert	Rhumatologie

PU-PH	KAHANE Philippe	Physiologie
MCU-PH	KASTLER Adrian	Radiologie et imagerie médicale
PU-PH	KRACK Paul	Neurologie
PU-PH	KRAINIK Alexandre	Radiologie et imagerie médicale
PU-PH	LABARERE José	Epidémiologie ; Eco. de la Santé
MCU-PH	LABLANCHE Sandrine	Endocrinologie, diabète et maladies métaboliques
MCU-PH	LANDELLE Caroline	Bactériologie - virologie
MCU-PH	LAPORTE François	Biochimie et biologie moléculaire
MCU-PH	LARDY Bernard	Biochimie et biologie moléculaire
MCU-PH	LARRAT Sylvie	Bactériologie, virologie
MCU - PH	LE PISSART Audrey	Biochimie et biologie moléculaire
PU-PH	LECCIA Marie-Thérèse	Dermato-vénérologie
PU-PH	LEROUX Dominique	Génétique
PU-PH	LEROY Vincent	Gastro-entérologie, hépatologie, addictologie
PU-PH	LEVY Patrick	Physiologie
PU-PH	LONG Jean-Alexandre	Urologie
PU-PH	MAGNE Jean-Luc	Chirurgie vasculaire
MCU-PH	MAIGNAN Maxime	Thérapeutique, médecine d'urgence
PU-PH	MAITRE Anne	Médecine et santé au travail
MCU-PH	MALLARET Marie-Reine	Epidémiologie, économie de la santé et prévention
MCU-PH	MARLU Raphaël	Hématologie, transfusion
MCU-PH	MAUBON Danièle	Parasitologie et mycologie
PU-PH	MAURIN Max	Bactériologie - virologie
MCU-PH	MC LEER Anne	Cytologie et histologie
PU-PH	MERLOZ Philippe	Chirurgie orthopédique et traumatologie
PU-PH	MORAND Patrice	Bactériologie - virologie
PU-PH	MOREAU-GAUDRY Alexandre	Biostatistiques, informatique médicale et technologies de communication
PU-PH	MORO Elena	Neurologie
PU-PH	MORO-SIBILOT Denis	Pneumologie
PU-PH	MOUSSEAU Mireille	Cancérologie
PU-PH	MOUTET François	Chirurgie plastique, reconstructrice et esthétique ; brûlologie
MCU-PH	PACLET Marie-Hélène	Biochimie et biologie moléculaire
PU-PH	PALOMBI Olivier	Anatomie
PU-PH	PARK Sophie	Hémato - transfusion
PU-PH	PASSAGGIA Jean-Guy	Anatomie
PU-PH	PAYEN DE LA GARANDERIE Jean-François	Anesthésiologie réanimation
MCU-PH	PAYSANT François	Médecine légale et droit de la santé
MCU-PH	PELLETIER Laurent	Biologie cellulaire
PU-PH	PELLOUX Hervé	Parasitologie et mycologie
PU-PH	PEPIN Jean-Louis	Physiologie
PU-PH	PERENNOU Dominique	Médecine physique et de réadaptation
PU-PH	PERNOD Gilles	Médecine vasculaire
PU-PH	PIOLAT Christian	Chirurgie infantile
PU-PH	PISON Christophe	Pneumologie

PU-PH	PLANTAZ Dominique	Pédiatrie
PU-PH	POIGNARD Pascal	Virologie
PU-PH	POLACK Benoît	Hématologie
PU-PH	POLOSAN Mircea	Psychiatrie d'adultes
PU-PH	PONS Jean-Claude	Gynécologie obstétrique
PU-PH	RAMBEAUD Jacques	Urologie
PU-PH	RAY Pierre	Biologie et médecine du développement et de la reproduction
PU-PH	REYT Émile	Oto-rhino-laryngologie
PU-PH	RIGHINI Christian	Oto-rhino-laryngologie
PU-PH	ROMANET Jean Paul	Ophthalmologie
PU-PH	ROSTAING Lionel	Néphrologie
MCU-PH	ROUSTIT Matthieu	Pharmacologie fondamentale, pharmaco clinique, addictologie
MCU-PH	ROUX-BUISSON Nathalie	Biochimie, toxicologie et pharmacologie
MCU-PH	RUBIO Amandine	Pédiatrie
PU-PH	SARAGAGLIA Dominique	Chirurgie orthopédique et traumatologie
MCU-PH	SATRE Véronique	Génétique
PU-PH	SAUDOU Frédéric	Biologie Cellulaire
PU-PH	SCHMERBER Sébastien	Oto-rhino-laryngologie
PU-PH	SCHWEBEL-CANALI Carole	Réanimation médicale
PU-PH	SCOLAN Virginie	Médecine légale et droit de la santé
MCU-PH	SEIGNEURIN Arnaud	Epidémiologie, économie de la santé et prévention
PU-PH	STAHL Jean-Paul	Maladies infectieuses, maladies tropicales
PU-PH	STANKE Françoise	Pharmacologie fondamentale
MCU-PH	STASIA Marie-José	Biochimie et biologie moléculaire
PU-PH	STURM Nathalie	Anatomie et cytologie pathologiques
PU-PH	TAMISIER Renaud	Physiologie
PU-PH	TERZI Nicolas	Réanimation
MCU-PH	TOFFART Anne-Claire	Pneumologie
PU-PH	TONETTI Jérôme	Chirurgie orthopédique et traumatologie
PU-PH	TOUSSAINT Bertrand	Biochimie et biologie moléculaire
PU-PH	VANZETTO Gérald	Cardiologie
PU-PH	VUILLEZ Jean-Philippe	Biophysique et médecine nucléaire
PU-PH	WEIL Georges	Epidémiologie, économie de la santé et prévention
PU-PH	ZAOUI Philippe	Néphrologie
PU-PH	ZARSKI Jean-Pierre	Gastro-entérologie, hépatologie, addictologie

PU-PH : Professeur des Universités et Praticiens Hospitaliers

MCU-PH : Maître de Conférences des Universités et Praticiens Hospitaliers

PU-MG : Professeur des Universités de Médecine Générale

MCU-MG : Maître de Conférences des Universités de Médecine Générale

REMERCIEMENTS

Ceux-ci pourront paraître un peu long, mais je n'en aurai qu'une fois l'occasion.

A mon premier maître en médecine :

Le Dr Eric Perolat :

Une sacré liste ci-dessous. Tu es pourtant le premier à m'avoir donné l'amour de ce métier que tu pratiques avec toujours autant d'envie et de conviction. Merci de m'avoir transmis tes valeurs et ta vision de la prise en charge des malades. J'essaierai de faire aussi bien et d'avoir une approche aussi globale que la tienne. Merci.

A mon Jury de thèse :

Au Dr Adrian Kastler :

Merci pour tout ! Je dis souvent que la meilleure chose que j'ai faite de mon internat est de t'avoir choisi comme directeur de thèse. Merci de m'avoir poussé à aller toujours plus loin. Tu me stimules en permanence (M2, JFR, RSNA, publications, consults, avis et j'en passe..) et j'ai, grâce à toi, énormément progressé. Merci d'avoir toujours été présent et disponible tout au long de ce travail y compris en Autriche. Merci de ton implication sans faille, de continuer à me former encore et encore. Saches que j'ai trouvé tout au long de ce travail un de mes mentors et surtout un ami. J'espère que malgré la distance (finalement on commence à avoir l'habitude) nous pourrons toujours travailler ensemble. J'aurai le temps de te dire tout le reste. Merci, Merci, Merci.

Au Pr Alexandre Krainik :

Je vous remercie d'avoir accepté de présider cette thèse. Merci d'être toujours un soutien pour vos étudiants. Merci de votre disponibilité, de votre écoute malgré les innombrables tâches que vous accomplissez en une journée. Pour vos qualités humaines, votre compréhension des autres et de leur situation et surtout votre ouverture d'esprit au projet de chacun. A votre monstrueuse, que dis-je , inégalable culture générale, littéraire, scientifique devant laquelle je me sens ridicule.

Au Dr Sylvie Grand :

Je vous remercie d'avoir accepté de faire partie de ce jury. Merci pour votre gentillesse, votre disponibilité et votre pédagogie. Vous êtes toujours enclin à faire part de votre expérience et à me montrer des dossiers alors que j'insiste encore et encore. Pour tous ces petits tics qui m'ont toujours fait rire. Pour votre moquerie, si bien dissimulée!

Au Dr Pierre Chapuis :

Merci d'avoir accepté de faire partie de ce jury. Pierre ou la force tranquille. Gentillesse et compétence incarnées en un seul homme. Merci de ta pédagogie et de ton flegme. J'ai pris beaucoup de plaisir à travailler et à apprendre avec toi. Aux valeurs que l'on partage. La encore j'ai découvert quelqu'un que j'apprécie énormément.

Au Dr Alexandre Comte du CHU de Besançon : Merci pour votre aide précieuse dans l'analyse statistique de nos données.

A Patrice Jousse : Merci pour ton aide et ta disponibilité. Les images (utilisées et réutilisées dans les différents congrès) de ce manuscrit sont le reflet de ton travail. Nous pensons à toi.

A toute l'équipe de Neuroradiologie du CHU de Grenoble :

Au Dr Florence Tahon : A ta rigueur et ton amour pour les patients. A ce calme que tu arrives à maintenir quel que soit la situation. A cette passion pour les anévrismes (je suis désolé Florence je n'y arrive pas).

Au Dr Arnaud Attye : Le seul mec qui présente en 180 s à 35 balais. A tout ce que tu as donné aux internes de radio ou de non radio. A cette passion pour un bout d'os dans lequel se passe des phénomènes si complexes. Désolé les hydrops je peux pas...

Au Dr Kamel Boubagra : Moi j'adore. Merci pour tes vanes permanentes et nos fous rires. A ton savoir caché 😊 en ORL et ta maîtrise de l'anatomie encéphalique. Je t'enverrai une photo des oliviers!

Au Dr Olivier Heck : Pour ton incroyable gentillesse et tes conseils toujours avisés. On gagne à te connaître. A cette rigueur que je n'aurai jamais et dont je devrai m'inspirer!

Au Dr Alexis Galloux : Calme, discret, mesuré (un peu l'inverse de moi finalement). Je suis impressionné de te voir quasi quotidiennement fouiller dans le PACS pour accroître ton savoir. Une vraie mine de connaissance.

A toute l'équipe d'imagerie Ostéo-articulaire du CHU de Grenoble :

Au Dr Jean-noël Ravey :

Comment dire...un patron atypique. A ta vision biomécanique et physiopathologique de l'imagerie ostéo-articulaire. A tes délires qui vont parfois très très...très loin !! On s'est bien marré. Merci !

Au Dr Olivier Maillot :

J'aurai pu être amoureux de toi mais heureusement pour Pauline je suis né homme. Merci pour tout ce que tu m'as appris et que tu continues encore à m'apprendre. Merci de ne pas hésiter à me dire ce qui ne va pas pour progresser encore. J'apprécie ta légèreté et ta bonne humeur permanente. Tu es surtout l'un de mes premiers et plus précieux amis Grenoblois (Dijonnais ?).

Au Dr Alexis Mounier :

C'est sur toi que j'aurais dû faire ma thèse tellement il y aurait de choses à dire. D'abord co-interne, puis mon assistant (même si ça me fait mal de le dire...). Un humour noir poussé, un corps chétif contrastant avec ton énorme...intellect. Si seulement tu travaillais et que tu t'organisais un peu. Je crois que tu resteras le plus sombre idiot que j'ai pu connaître en Rhône alpes. Mais quel plaisir quotidien de travailler et surtout de rire avec toi.

Au Dr Caroline Dubois : Je n'ai jamais travaillé avec toi. Merci cependant pour ton accueil. Bon vent en Provence !

A toute l'équipe d'Imagerie Centrale du CHU de Grenoble :

Au Pr Gilbert Ferretti : A l'immensité de votre savoir en imagerie thoracique. A la finesse de votre humour. A votre franc parler. Nous avons tous conscience que gérer autant de monde ne doit pas être chose aisée. Merci d'avoir compris et entendu mes ambitions et projets à terme. Merci.

Au Pr Ivan Bricault: Je n'ai jamais pu travailler avec toi pour de vrai. Les quelques fois où j'ai pu faire de la relecture ou avis sur dossier j'ai pris une vraie leçon de radiologie. Dommage (pour moi) de ne pas en avoir plus profiter. Merci.

Au Dr Frederic Thony :

Ce que j'ai pu te craindre, au début...et tu en jouais allégrement. Merci Frederic pour ta passion des tuyaux, tes monstrueuses connaissances de l'interventionnel vasculaire, pour ce bagage que tu essaies de transmettre. Tu es pour beaucoup notre maître à tous. Je te remercie d'avoir appelé AG. Merci d'avoir compris mes projets d'avenir. J'espère pouvoir faire appel à tes précieux conseils. A ton humour noir que j'adore.

Au Dr Mathieu Rodière : « La Rod ». Merci Mathieu. Tu as toujours pris à cœur la formation des internes motivés par l'interventionnel. Merci d'avoir continué à me former. A ton côté je m'en foutiste que tu entretiens avec finesse, alors que tout est carré de l'autre côté du miroir. A ces sessions SFICV. A toutes les fois où je t'ai gonflé pour apprendre encore et encore. Merci d'avoir compris mon projet. J'espère pouvoir continuer à travailler avec toi. A toutes les personnes dont on s'est moqué !

Au Dr Christian Sengel : je n'ai jamais été concrètement dans ton stage. Merci d'avoir considéré mon envie de faire de l'interventionnel, de m'avoir accepté sur tes interventions et de continuer à nous apprendre. Merci d'avoir contacté Strasbourg j'ai obtenu mon inter CHU grâce à toi. A ton humour et aux boîtes que tu envoies à tes internes/assistants, ce qui nous fait bien rire.

Au Dr Aurélie Delouche : On est tous amoureux d'Aurélien. Toujours disponible, toujours attentionnée ! Merci de défendre régulièrement les internes ! Je n'ai jamais directement travaillé avec toi mais tu es toujours enclin à apprendre aux autres. A ta rigueur qui t'a permis d'arriver jusque-là.

Au Dr Emilie Reymond : A la lame la plus affûtée de la CURIM. Emilie voit tout, ne rate rien (enfin je crois). Merci de m'avoir appris à débiter dans le monde de la centrale. Je suis désolé de t'avoir parfois déçu et ne pas avoir été assez carré.

Au Dr Adrien Jankowski : A ton savoir en imagerie thoracique que j'aurai du plus exploiter. Je suis désolé mais segmenter les VD...me gonfle ! 😊

A tous(tes) les assistant(e)s d'imagerie centrale ancien(ne)s et actuel(le)s :

Au Dr Julien Ghelfi : dit « La ghelf » A notre passion commune pour les aiguilles et tuyaux. Merci à toi de m'appeler dès que tu le peux et de prendre à cœur à m'apprendre tout ce que tu sais. Tu sais à quel point j'aurai aimé travailler avec toi. A

nos épiques discussions pour révolutionner l'hôpital public, stériles...héhé. Profites bien de l'Océanie. J'espère qu'on arrivera toujours à travailler ensemble.

Au Dr Julien Cohen : Un personnage à part entière. On gagne à te connaître notamment en dehors de l'hôpital. Ta finesse d'esprit et ton humour m'ont surpris.

Au Dr Mathieu Finas : « Matzguegue vinasse ». Mon copain. Mon Co-M2 (ils en auront plus deux élites pareilles en MITI). Tu es bordelique mais monstrueusement intelligent. En fait j'adore bosser avec toi. Reste comme tu es. A laurence 😊

Au Dr René-Charles Rouchy : « La rouch' » A nos multiples discussions pour râler et dauber sur les autres. A la Golden cost.

Au Dr Bénédicte Guillaume : A ta gentillesse, à la considération que tu portes à tes internes (même ceux qui ne font pas d'imagerie de la femme 😊) et à ta disponibilité. Tu n'as pas oublié et tout le monde le voit. Merci.

Au Dr Lionel Varennes : « Lio ». Merci pour tout ce que tu m'as appris avant de quitter la centrale. A tous les rappels à l'ordre qui ne m'ont pas fait de mal. A la tête sur les épaules que tu gardes malgré tous les aléas. A tous les fous rires 😊.

Au Dr Nicolas Huet : Merci de m'avoir régulièrement rappelé à l'ordre, à ta manière, pour être plus carré, plus calme, moins pressé. J'ai beaucoup appris de ta vision de l'interventionnel. Et j'essaierai de m'en servir. Bon vent sur Annecy.

Au Dr Julien Frandon : Héhé... je n'ai jamais concrètement travaillé avec toi. Mais ta réputation te précède. J'espère qu'on pourra construire de sacrés trucs. Sois sûr de ma motivation.

Au Dr Anne Vendrell : Comment te dire... heureusement que t'étais là. C'est toi qui m'as appris à faire un compte-rendu. A toute les boites que tu m'as mises pour avancer, à la baguette. Anne ne prend pas de gants mais au moins ça roule. Merci. A toutes tes vanes et aux apéros rosés en terrasse !

Au Dr Bea Lecourtois : on a fait de la radio ensemble ou pas ? je crois qu'on a juste bu du rosé et fumé des clopes non ?

Au Dr Pierre Durand : A ta légende ! j'ai passé un stage de radioped plutôt mythique grâce à toi.

A toute l'équipe de Radiopédiatrie du CHU de Grenoble :

Au Dr Chantal Durand : A cette passion que vous avez pour la radio-pédiatrie et votre (effrayante) rigueur. A nos discussions philo en terrasse.

Au Dr F.Nugues et S. Bessagnet : Au TOGDs et Cystos qui m'auront marqués, à vie...

A tous mes co-internes :

Au Dr Cevdet Ozcelik : Mon premier co-interne. On a fait du chemin. J'espère que tout se passera bien pour toi avec Lucie, Lison et ... on verra bien. Bises

Au Dr Lison Malaureille : Ma plus fidèle co-interne avec qui je n'ai...jamais travaillé ! je suis content de t'avoir. J'adore nos petites discussions où l'on veut révolutionner le monde. Et finalement on ne révolutionne que la table de bar où l'on est assis...

Au Dr Marie Ludwig : A ta gentillesse et ta disponibilité. Tu es une super co-interne. Eclates toi bien à Annecy.

A tous les loulous : Corentin, Yann, Aliénor, La Chaud, Maxou, Peets, Nico, Anto, Cécile, Chararace, Charlotte, Romain, Pauline, Thomas, Alex, Eve, Clément, Shirine, Brice, Marya...

Aux Inter-chu : Marion, Lucile et Vincent.

A Arnaud L : Belle découverte. Merci de ton aide quand j'ai dû rédiger dans l'urgence.

A tous les manipulateurs de la CURIM, CLUNI, CUIP : Désolé vous êtes bien trop nombreux. Merci à chacun d'entre vous.

A toutes les secrétaires de la CURIM, CLUNI, CUIP : Je m'excuse pour tous les CR dictés trop vite et avec mon accent 😊. Merci.

A toute l'équipe du service d'imagerie interventionnelle ostéoarticulaire, oncologique et viscérale du CHU de Strasbourg :

Au Pr Afshin Gangi :

« Prof » ou le Boss. Merci de m'avoir accueilli dans votre service pour ces 6 mois. Merci pour votre pédagogie et votre amour de la pratique malgré votre emploi du temps plus que surchargé. Merci d'avoir pris le temps de nous apprendre encore et encore, et pour votre inépuisable motivation. Merci pour ces blagues quasi quotidiennes et les fous rires qui vont avec. Merci de vos conseils avisés. J'espère vous revoir bientôt.

Au Dr Julien Garnon :

Dans le monde des snipers y a deux légendes : Leo Messi et JG 😊 : capable de mettre une aiguille n'importe où. J'ai beaucoup appris avec toi, même si j'aurai aimé apprendre encore et encore plus. Merci pour tes vanes quotidiennes, les vidéos de cryo à exploser de rire. Merci de m'avoir conseillé avec tant de recul. Je penserai à fixer les enthéses 😊. Je rêverai d'avoir 1/10° de tes capacités sportives. A bientôt pour un Kart !

Au Dr Guillaume Koch :

Héhé...On rêve tous d'avoir un prof d'Anat comme toi. Pour ton humour, ton caractère bien trempé, et ta capacité de travail. Aux burgers de Papa ou toutes variantes des bouffes du mardi!! A ces repas où on s'est bien marré.

Au Dr Jean Caudrelier :

Pour tous ces drainages et tous ces fous rires pour des blagues à deux balles. A ton incroyable culture classique, littéraire et musicale. A tout ce que j'ai appris à ton contact. Et surtout à l'ami que tu es devenu. Je suis chaque fois ravi de te revoir.

Au Dr Roberto luigi « Gigi » Cazzato :

Je crois qu'il n'existe pas deux personnages comme le tien. Italien jusqu'au bout des ongles, il parle fort, a l'humeur labile mais est d'une incroyable gentillesse. Je n'ai jamais croisé quelqu'un avec une telle capacité de travail (tu es une machine à écrire). Penses à laisser quelques pages aux autres ou tu peux créer ta revue, tu pourras la remplir seul ! Merci pour tout.

Au Dr Emanuele Boatta :

« El maestro ». Ma plus belle découverte strasbourgeoise. Un (petit) italien, discret mais monstrueusement compétent. Une force de travail inégalable. Tu es, saches le, l'un de mes exemples. Merci de ton aide et de tout tes conseils. A bientôt cher ami.

Au Dr Michel Greget : Malgré votre caractère, je suis admiratif de vos compétences que vous avez patiemment construites. Merci.

Au Dr Pramod Rao :

J'ai peu eu l'occasion de travailler avec toi mais ta sympathie et ta disponibilité se dégagent immédiatement. Merci de tes quelques conseils.

A Emile : Pour son profil, sa gentillesse, son accueil, et sa compétence. Elsass Uber alles!

A Naoufel : pour ta discrétion mais ton incroyable efficacité.

A toute l'équipe des « filles » : Audrey , Madeline, Florence, Marie, Cindy, Catherine (Girite !!), Céline, Gwendo, Fabienne, Carine, Yoyo: je suis fan et encore fan : Merci pour vos compétences, votre rigueur et surtout votre bonne humeur.

A Sandrine : pour ton accueil et ta gentillesse

Aux Knacks, à la choucroute, aux tartes flambées, au bibeleskaes, au baeckeoffe, à tout ces vins alsaciens et à la Meteor.

Vous avez tous contribué à mon envie de poursuivre cette voie.

Merci de votre accueil j'en garderai un très bon souvenir. A vos cadeaux que je garde précieusement !

A ma magique équipe de Co-internes strasbourgeois (« les 4 fantastiques »)

Le Dr Pierre-olivier Comby : « POC » .

Tu es un débile profond. Et c'est pour ça qu'on t'aime. Tu n'as aucune crédibilité alors que tu es brillant. J'espère que tu t'éclatera en bourgogne. A un de ces jours pour « la bagarre ». L'éloignement te permettra peut-être d'oublier ce club minable que tu soutiens...(on vous a encore battu cette année 😊)

Le Dr Alexis Ricoeur : « Ricouille »

La on est dans le champion du monde. Des comme ça on en fait pas beaucoup. Ce mec ne dort jamais, parle en permanence et boit tout le temps. Une vrai machine. Avec une passion dévorante pour la piqûre. Tu es un malade. J'ai adoré nos discussions prolongées (quand tu avais pris ta ritaline bien sûr sinon je ne pouvais pas parler). Tu vas t'éclater chez les lyonnais. A bientôt j'espère. Et vive la Crase !!!

Le Dr Charles Lombal : « Ponction Lombard » :

On ne savait même plus pourquoi t'étais là. Le type ne parle que de karting et des filles de Budapest ! un mec génial et là encore brillant. Bon vent en Lorraine mon gros ! (c'est quand même une région pourrie 😊)

A cette dernière soirée mythique tous ensemble.

A l'équipe d'imagerie diagnostique du Nouvel hôpital civil de Strasbourg

Au Pr Catherine Roy : Merci pour votre enseignement alors que je n'étais pas dans votre service.

Au Dr Vanina Faucher : Merci de ton enseignement et à nos discussions.

Au Dr Aissam Labani : Merci de ta gentillesse et de ton accueil. Je m'excuse pour mon caractère trempé. Tu m'as beaucoup appris même si l'on s'est peu vu.

A toute l'équipe du CHRA d'Annecy et en particulier :

Au Dr Charles Daragon: Bon ben tout est de ta faute. Tu es le premier à m'avoir fait tenir une aiguille et à m'avoir donné le gout de l'interventionnel. Le tout avec des connaissances radiologiques hors pair et polyvalentes. A ton implication avec les internes. Et à tes blagues improbables!!!

Au Dr Antoine Marie : Au concept tout entier du Dr Marie. Au « Pirate ». A tes petits yeux au scanner le matin 😊.

Au Dr Apolline Roussel : une encyclopédie radiologique. Merci d'avoir pris le temps de me faire répéter les gammes, alors que je débutais.

Au Dr Vincent Belanger : On s'est bien marré. Je me souviendrai toujours de ma première désinvagination avec toi ! 😊

Au Dr Alexandre Stölz : Ca va le chalet ! un franco suisse à l'humour cinglant. Gros bosseur. A un de ces jours sur Neuch !

A votre T-shirt que je garde précieusement.

Au Dr Gilles Genin et à son dictionnaire.

A toute l'équipe de CLINATEC : Merci pour votre accueil et votre gentillesse. J'ai pu, grâce à vous, avancer sur de nombreuses choses.

Au Pr. Stephan Chabardes pour son accueil.
A Lilia pour ton implication.

A toute l'équipe du CH d'Uriage :

Au Dr Frappat et Boulares : beaucoup de fous rire !
Petite dédicace au Dr Antoine Lisse et aux épidurales.
Au Drs Zulian et Troussier pour avoir accueilli un « non clinicien ».

A tout le service de Radiologie du CHU de Nîmes :

A Mr le Pr Jean-Paul Beregi: Merci de m'accueillir dans votre service et de me faire confiance. Je compte bien m'impliquer comme, je crois, je l'ai toujours fait. J'espère pouvoir apprendre de vous et j'en suis impatient.

Au Dr Ahmed Larbi : Merci de m'avoir accueilli sur Chicago et sur Nîmes.

Au Dr Pierre Viala : Quel heureux hasard de t'avoir recroisé après tant de temps ! on devrait bien se marrer et je l'espère, conduire des projets sympas ensemble.

A tout ceux que je ne connais pas encore.

Au Pr Bruno Kastler: pour votre livre que je consulte si souvent.

Au Dr Frederic Deschamps : Merci de votre simplicité. Pour vos cours que je regarde si souvent avec plaisir.

Au Dr Ahmad Ashraf: car j'admire ce que vous faites, tout simplement.

A Andia : pour avoir supporté la bête et indirectement m'avoir supporté.

Aux gens brillants, dont je ne fais pas partie, et à la seule chose qui me permet de compenser : le travail.

A tous les copains et copines « non radiologiques » :

A Nico : Tu es ma première rencontre en Rhône Alpes. Mon premier copain. A tous ces bons moments, remplis de simplicité, au Comté, au Jura, au Doubs, aux vaches, poules, abeilles, culture nordique et ski de fond qui font toute ta personnalité. A cette trans-jurassienne ou j'ai cru mourir (oui ce n'était que 25km...). Pour avoir toujours été la même quand ça n'allait pas. Merci mon ami.

A Elo : A ta belle personne, ta gentillesse débordante. A tous ces moments superbes, ces discussions, ces balades, ces sessions de ski. Au petit Auguste.

The « coloc team » et dérivés

- *A LMG : Tu es un grand malade. A ton amour de la médecine pure et dure. A ta culture musicale et Rock qui nous scotche tous.*
- *A Fifi : Merci pour tout ma belle. On s'est tous les deux porté dans des moments difficiles. Chaque chose a une fin mais tu resteras toujours là. Merci pour tout. Désolé pour mon bazar et toutes ces fois où j'ai pu t'énervé.*

- A Vinkiki : A mon chir dig préféré (version mec.. 😊). A ta disponibilité pour les copains.
- A PAM, Leo et Francky (et Rose), Julian et Pluch.

A Paupau : Merci de ta présence, de ta gentillesse (et de ta moquerie 😊).

A toute la FFPT : Quentin, Manu, Renaud, Vincent..

Aux Orthopédistes :

- A Oliv seurat : Teddy bear 😊. La gentillesse incarné malgré le masque du bourrin orthopédiste. Tu as de belles valeurs. A bientôt.
- A Vincent Morin : A ton théâtralisme, a ton énorme capacité de travail, a ton amour de l'orthopédie. J'adore.

A Rodo : Le gros dur (enfin gros tout est relatif...) au cœur tendre. A bientôt mon ami.

Aux Ophtlamos : Oliv Gavouille, Pierrot et Marco.

A tous les potes du hand de Meylan que malheureusement je ne vois plus : la aussi y avait du niveau.

A tous les anciens de l'équipe de handball de Clermont l'Hérault :

- Aux deux stars nîmoises de la « green team » : Julo et Benji. J'espère vous revoir vite.
- A Malo, Guilhem, Samy, Igoune, Anto et tous ceux que j'oublie. La encore une sacré bandes de crétins. On a tous évolué. Mais je ne vous ai pas oublié.
- A Patrice.

Au club de Judo de Saint Gely : Merci à Ingrid et Fabien. ces sessions régulières m'ont permis de me défouler et en partie de réussir mon concours d'internat. Merci à vous. Promis je m'y remettrai.

A ma team de préparation aux ECN : Aude et Faby. A l'antillaise ou réunionnaise on ne sait plus.

A tous les copains de Montpellier que malheureusement je ne vois plus (par ma faute) : Vadeck, Simon, Mathieu, Johndark...

A toute l'équipe des dentaires : Mr Roy dit « la brique », Arthur, Simon, Pierre, Vincent etc

A juju ma biterroise préférée. tu me manques un peu quand même !

Au Fizz et ces innombrables cuites Montpelliéraines.

A la dream team de la préparation de la PCEM1 : Clem, Hassan, Jamel et Siham

A Adrien Bouic : tu es une légende.

A l'équipe d'Ipesud de Montpellier. Une pensée toute particulière à Mr Tramier et Mr Gout.

Aux copains de la classe préparatoire du Lycée Adolphe Thiers de Marseille : Guigui, Alex, Marco, Remy, Yannis. On s'est quand même bien marré.

A ce crétin de prof de math de CPGE qui me jurait que n'arriverai jamais à faire Médecine. Je vous enverrai mon diplôme. Continuez à compter.

A Sylvain Grave, qui a toujours cru en moi. Bisous à la petite Lucie.

A Guilhem Guy, mon copain d'enfance ; j'espère que tu vas bien.

A Schubert, Strauss, Dvorak, Mozart, Beethoven et al qui m'ont accompagnés dans la rédaction de ce manuscrit (oui j'écoute du classique quand je bosse et alors !)

A Marcel Pagnol que j'ai si souvent lu.

A la SNCF, ses retards et ses grévistes : grâce à vous j'ai perdu beaucoup de temps et beaucoup d'argent.

A tout ceux que, dans l'urgence, j'ai pu oublier : ne m'en voulez pas.

A toute la famille Rodriguez :

A Paul et Muriel : Merci de votre accueil. Venir dans le Luberon est chaque fois un plaisir. A l'excentricité de votre famille ou je me sens si bien.

A « Pri » et Jan : Merci pour les virées londoniennes. A Pri et son exubérance (j'adore) et à Jan pour cette belle rencontre.

A «Vic et Babou » : A nos vacances au ski et à venir. Merci d'être aussi gentilles. Restez toujours aussi folle.

A Maryse.

Surtout, à toute ma famille : vous êtes le socle même de tout ce long travail.

A tous les « petits » qui ne le sont plus tant que ça : vous vous êtes bien foutu de moi

- Juju : le plus malin d'entre nous ! tu un garçon génial je suis très fier de pouvoir toujours me marrer avec toi. Bon voyage ! Bises à Marionette.
- Clem : le plus cortiqué d'entre nous. Même si tu as une tête de débile <3. C'est fini mon gros félicitations ! Bises à Claire.
- Aubépine : Tu me scotches à chaque fois par toute ta culture générale ! tu me fais bien marrer en tout cas
- Louloute : ma chouchoute. Ne fais pas médecine je te l'ai déjà dit c'est un truc d'idiot. Tu es une fille super. Quoiqu'il se passe on trouve toujours.

Merci à vous quatre d'avoir toujours été là.

A Cocotte : A mon amour de marraine à qui je pense si souvent.

A Michel : Merci d'avoir toujours été là. A ton amour du Judo, ta rigueur et tes valeurs. On boira un coup ensemble. Un gros bisou à Cathy.

A Laulau, Emilie et les petiotes.

A Fanny et Edouard (et toute la smala y en a trop la) : t'as vu j'ai enfin quelque chose 😊.

A Annie et Pascal : je vous jure, dans la vraie vie, je ne fais pas que travailler ! Merci d'être toujours là.

A Chantal et Robert : Merci d'être là pour notre famille. A Jérôme et Fabienne.

A Michele, ma tante, que je n'oublie pas.

A Toinou : bienvenue titou 😊.

A Pape : A toi mon exemple. Nous admirons tous ce que tu as construit. Avec quelle simplicité tu vois le monde. Comme un brin de soleil, quelques moments de partage et un simple hareng fumé peuvent te rendre heureux. Tu m'as tout appris. Tu es l'exemple même de ce que j'espère un jour égaler. Ton avis comptera toujours. A tout ce que tu as vécu. A toi mon Pape.

A Michelle : Merci de l'attention que tu nous portes.

A ma grand-mère, Laurence : Tu es l'élégance incarnée. J'espère un jour arriver à avoir lu autant de livres que tu as pu en dévorer. A ton amour des mots. A tout ce que la vie t'a fait subir. Nous serons toujours là. A tous ces souvenirs que je garde précieusement.

A mon grand-père, Jean-Pierre : tu m'aurais dit que c'était normal. Après tant d'années encore heureux que tu l'aies ce diplôme. Mais j'aurais vu dans tes yeux plein de malice la fierté qui va avec l'ironie. Je n'oublierai jamais tout ce que tu m'as appris.

A Mame : « Un poutou chameau ». Je pense encore et encore à toi.

A Philippe.

Au noyau dur :

- A mon frère Théo : « The bro » Merci d'être là encore et toujours. Merci de m'avoir conseillé de filer en Radiologie, je ne l'ai pas oublié. A ta simplicité et ta vision de la vie. J'aimerais être aussi calme et posé que toi. A ton amour du terroir et de la vallée de l'Hérault. A tout ce que tu es en train de construire. A notre complicité, toutes nos moqueries et tous nos fous rires.
- A ma sœur Clara : A ma pepette. A ma petite sœur que j'adore. Ta passion pour la mode est plus que débordante et contraste avec tes valeurs à l'ancienne. A ta rigueur. A ton amour de la famille. <3. A Valérie et ton avenir.

- A mon père, Eric : Au formidable père que tu as été, que tu es et sera toujours. Merci d'avoir été là, pour tes enfants, de m' (nous) avoir toujours soutenu dans nos projets, d'être toujours disponible et de bons conseils. A l'attention permanente que tu nous portes.
- A ma mère Geneviève : A toi ma mère. Merci de ta présence, de ta compréhension, d'avoir supporté mes sauts d'humeur pendant tant de temps avec autant de calme. A tous les efforts que tu as fournis pour me (nous) permettre d'arriver jusque-là. Merci d'avoir inlassablement écouté ces discussions médicales. A ces heures à nous attendre dans les voitures, à venir nous chercher à la gare, à nous écouter nous plaindre au téléphone. Au travail le plus difficile qui soit. A tout ce que tu as donné pour nous. Merci.

L'aboutissement de ce travail et de ces longues années est également votre.

Je vous aime très fort.

Au sud que j'aime temps :

A son soleil écrasant, ce ciel bleu qu'on ne trouve nulle part ailleurs, son mistral qui nous gonfle, l'odeur du thym en haut des crêtes, cette pierre blanche de craie, la teinte de la ruffe, et ce doux chant des cigales qui te berce un soir d'été le temps que le jour tombe. Cette « mare nostrum » dont on fait un flanc alors qu'il y a bien mieux. A ces férias, où on ne voit pas un taureau de la journée, on est finalement là que pour faire la bringue. A la bourride et l'escabèche en sirotant un rosé et critiquant, par principe, le parigot qui passe. Une petite partie de boules et c'est réglé. De toute façon on finira par boire un coup...

Enfin à toi, Maylis :

A toi et à tout ce que l'on compte construire ensemble. A tout le soutien que tu m'apportes au quotidien et qui transforme mes journées. La pudeur m'oblige à garder pour moi tout ce que j'aurais envie de te dire. Merci. Je t'aime.

Merci à tous.



Romain

TABLE DES MATIERES

SECTION I / LE SYNDROME FACETTAIRE : DU DIAGNOSTIC A LA

PRISE EN CHARGE THERAPEUTIQUE 24

I. Résumé 25

II. Introduction 26

III. Epidémiologie 27

IV. Anatomie des articulaires postérieures 28

V. Etiologies des atteintes articulaires postérieures 33

1. Atteinte dégénérative 33

2. Spondylolisthesis 35

3. Arthrite septique 35

4. Rhumatismes inflammatoires 35

VI. Manifestations cliniques 37

VII. Manifestations radiologiques de la dégénérescence articulaire postérieure 38

1. Imagerie rayons X : radiographies et tomodensitométrie (TDM) 38

2. Imagerie par résonance magnétique (IRM) 40

3. Tomodensitométrie par émission de positon (SPECT) 41

4. Classifications de la dégénérescence articulaire postérieure 42

VIII. Prise en charge interventionnelle 45

1. Blocs tests articulaires 45

2. Injections de dérivés cortisonés 47

3. Neurolyse 49

A. Neurolyse physique	50
a. Ablation par radiofréquence	50
• Principe	50
• Technique	50
• Résultats	52
• Complications	52
b. Cryoablation	52
• Principe	52
• Technique	53
• Résultats	53
• Complications	53
B. Neurolyse chimique	54
IX. Prise en charge chirurgicale	56
X. Autres approches thérapeutiques	57
XI. Conclusion	57
<u>Annexe A : Neurolyse articulaire postérieure : comment je fais?</u>	59
<u>Annexe B : Classifications</u>	65
<u>Figures et tableaux :</u>	
• Figure 1 : Schéma en coupe sagittale et coupe cadavérique axiale des articulaires postérieures à l'étage lombaire	29
• Figure 2 : Innervation des articulaires postérieures (L3-L4 et L4-L5)	30
• Figure 3 : Innervation des articulaires postérieures à l'étage lombaire	31
• Figure 4 : Innervation articulaires postérieures à l'étage L5-S1	32
• Figure 5 : Dégénérescence articulaire postérieure	34
• Figure 6 : Lyse isthmique.	36
• Figure 7 : Arthrite septique articulaire postérieure	36

• Figure 8 : Territoire d'irradiation des douleurs articulaires postérieures	39
• Figure 9 : Schéma et radiographie du rachis lombaire en vue oblique	39
• Figure 10 : IRM des articulaires postérieures dégénératives	41
• Figure 11 : Scintigraphie des articulaires postérieures dégénératives	42
• Figure 12 : Bloc de branche médiale sous guidage scanographique	48
• Figure 13 : Neurolyse articulaire postérieure par radiofréquence	51
• Figure 14 : Cryoablation articulaire postérieure	54
• Figure 15 : Bloc test articulaire sous guidage tomodensitométrique	61
• Figure 16 : Photographies des aiguilles co axiales	62
• Figure 17 : Ablation par radiofréquence sous contrôle scopique à l'étage L1-L2	62
• Figure 18 : Ablation par radiofréquence à l'étage L5-S1 sous contrôle scopique	63
• Figure 19 : Cryoablation articulaire postérieure sous contrôle tomodensitométrique	64
• Tableau 1 : Principales manifestations en imagerie de la dégénérescence articulaire postérieure	44
• Tableau 2 : Principales caractéristiques des procédures de neurolyse	56

FACET JOINT SYNDROME : FROM DIAGNOSIS TO INTERVENTIONNAL MANAGEMENT _ ORIGINAL ARTICLE	72
---	----

Références	99
-------------------	----

SECTION II/ EFFICACITE DES INFILTRATIONS ARTICULAIRES
POSTERIEURES DANS LA PRISE EN CHARGE DU SYNDROME
FACETTAIRE : INFILTRATIONS PERICASPULAIRES VS. BRANCHE
MEDIALE POSTERIEURE 113

I. Résumé	114
II. Introduction	116
III. Matériel et méthodes	117
1. Patients	117
2. Douleurs	117
3. Procédure	118
4. Analyse statistique	119
IV. Résultats	119
1. Patients	119
2. Douleurs	120
3. Procédure	120
V. Discussion	121
VI. Conclusion	129

Figures et tableaux :

Figure 1 : Sites d'infiltrations : péri-capsulaire ou branche médiale	118
Figure 2 : Réduction des douleurs sur échelle numérique dans le groupe péri-capsulaire et dans le groupe branche médiale	124
Tableau 1 : Principales caractéristiques avant procédure	122
Tableau 2 : Principaux résultats	123

EFFICACY OF FACET JOINTS INFILTRATIONS UNDER CT GUIDANCE IN FACET JOINT MANAGEMENT : COMPARISON BETWEEN PERICAPSULAR AND MEDIAL BRANCH INFILTRATIONS_ ORIGINAL ARTICLE	130
---	------------

Références	144
-------------------	------------

Conclusion générale	150
----------------------------	------------

Serment d'Hippocrate	152
-----------------------------	------------

Résumé des travaux	153
---------------------------	------------

LE SYNDROME FACETTAIRE : DU DIAGNOSTIC A LA PRISE EN CHARGE THERAPEUTIQUE

VERSION FRANCAISE

Abréviations :

CN: Cryoneurolyse, CT/TDM: Tomodensitométrie, FJ: Facettes articulaires, MAL: Ligament mamillaire accessoire, MBDR: Branche médiale du rameau dorsal, MRI: Imagerie par résonance magnétique, RF: Radiofréquence, RFA: Ablation par radiofréquence, SAP: Processus articulaire supérieur, SPECT: single photon emission computed tomography

Articulaires postérieures = facettes articulaires= facettes articulaires postérieures

Mots clefs (6) :

Lombalgies, facettes articulaires, bloc, neurolyse, radiofréquence, cryoablation

Conflits d'intérêts : Aucun

Résumé

Les douleurs lombaires constituent l'un des syndromes douloureux chroniques les plus fréquents, source d'un coût sociétal élevé, et pour lesquelles les facettes articulaires postérieures représentent 27 à 40%. L'arthrose est la plus fréquente des pathologies articulaires postérieures. Bien que le syndrome facettaire soit bien défini, l'historique du patient et l'examen clinique ne permettent que de suggérer et non de confirmer les facettes articulaires comme origine des douleurs. L'imagerie des douleurs lombaires est fréquente (radiographies, IRM, TDM, SPECT), cependant il n'existe pas de corrélation établie entre la symptomatologie clinique et les modifications morphologiques rachidiennes. En revanche, les blocs tests anesthésiques sont reconnus comme ayant une valeur localisatrice et prédictive à une réponse thérapeutique. Ces patients peuvent bénéficier d'infiltrations articulaires postérieures de corticoïdes et/ou d'interventions spécifiques comme la neurolyse (par radiofréquence ou cryoablation). Cette revue de la littérature a pour but de fournir aux radiologues les données épidémiologiques, anatomiques, physiopathologiques, du syndrome facettaire ainsi que les manifestations de la pathologie articulaire postérieure en imagerie. Nous décrivons par ailleurs de manière détaillée les différentes étapes de la prise en charge interventionnelle.

Introduction

Les douleurs lombaires constituent l'un des syndromes douloureux chroniques les plus fréquents, source d'un coût sociétal élevé [1]. Les facettes articulaires postérieures lombaires constituent une cause fréquente de douleurs mais dont la pathologie reste méconnue, sous diagnostiquée et improprement traitée [2]. L'arthrose articulaire postérieure, ou dégénérescence facettaire, est l'étiologie la plus fréquente des atteintes facettaires [3]. Bien que l'imagerie des douleurs lombaires soit courante (radiographies, IRM, TDM, SPECT), il n'existe pas de corrélation entre la symptomatologie clinique et les modifications morphologiques rachidiennes [4]. Le syndrome facettaire a été bien défini [5], mais la symptomatologie de certains patients manque de spécificité, ce dernier pouvant notamment mimer les douleurs causées par des atteintes discales ou des compressions radiculaires. L'historique du patient et l'examen clinique ne permettent donc que de suggérer et non de confirmer les facettes articulaires comme origine des douleurs [6]. En revanche, les blocs tests anesthésiques ont été reconnus comme ayant une valeur localisatrice et par ailleurs prédictive à une réponse thérapeutique [7]. Après échec du traitement conservateur, ces patients peuvent bénéficier d'infiltrations articulaires postérieures de corticoïdes [8] et/ou d'interventions spécifiques [9] : au décours d'un processus de sélection précis, la neurolyse articulaire permet de soulager les douleurs. Le radiologue joue un rôle essentiel dans la prise en charge des douleurs lombaires, l'imagerie rachidienne ayant une place centrale. De plus, la radiologie interventionnelle est devenue l'une des clefs de voûte de la prise en charge du syndrome facettaire associant l'intérêt de l'imagerie diagnostique et thérapeutique. Cet état de l'art a pour but de fournir aux radiologues les données épidémiologiques, anatomiques, physiopathologiques, du syndrome facettaire ainsi que les manifestations des

pathologies articulaires postérieures en imagerie. Nous décrirons par ailleurs de manière détaillée les différentes étapes de la prise en charge interventionnelle.

Épidémiologie

La douleur chronique a été définie comme un problème de santé spécifique et est considérée comme à une maladie à part entière [10]. Une enquête récente a montré la forte prévalence des douleurs lombaires chroniques modérées à sévères chez les adultes européens, affectant la qualité de vie et la disponibilité professionnelle : Les douleurs lombaires chroniques apparaissent comme un problème majeur de santé publique en Europe [1]. L'augmentation des coûts de santé publique peut être attribuée à de multiples facteurs, incluant le manque de précision diagnostique [2], l'abus des examens d'imagerie, les interventions chirurgicales non indiquées, et les arrêts de travail. Les douleurs lombaires chroniques sont responsables d'une limitation fonctionnelle, réduisant les activités quotidiennes en particulier chez les sujets âgés [11] : elle représentent l'une des pathologies parmi les plus coûteuses dans les pays industrialisés. (Par exemple: coût total annuel en Allemagne de 48.960.000.000 euros par an [12]). Aux Etats-Unis la prévalence des douleurs lombaires chroniques est rapportée entre 15 et 45% selon des études transversales [13]. De nombreuses structures anatomiques rachidiennes peuvent être impliquées dans les douleurs (incluant les disques intervertébraux, les facettes articulaires, les articulations sacro-iliaques et les racines nerveuses), et sont pour la plupart accessibles à une évaluation diagnostique par l'imagerie. Certaines atteintes, en particulier les hernies discales, sont relativement aisément diagnostiquées, permettant d'aboutir à une prise en charge. En revanche, les douleurs lombaires discogéniques, sans atteinte herniaire, d'origine facettaire ou sacro-iliaque, apparaissent parfois difficiles à diagnostiquer par des mesures non invasives incluant les examens d'imagerie [2]. La littérature est abondante quant à la place des disques

intervertébraux comme source des douleurs lombaires, cependant les facettes articulaires semblent également jouer un rôle non négligeable dans leurs constitutions [8]. Il est retrouvé de grandes disparités quant à la prévalence des douleurs d'origine facettaire : des revues impliquent ces dernières comme source primitive de la douleur chez 10-15% des adultes jeunes et jusqu'à 40-45% chez les personnes âgées [14]. Des études avec bloc contrôle ont montré une prévalence des douleurs d'origine facettaire entre 27 et 40% des douleurs lombaires chroniques [15].

Anatomie des articulaires postérieures

Les facettes articulaires sont des articulations postéro-latérales, connectant les arcs postérieurs entre deux vertèbres adjacentes (**Figure 1**). Elles constituent des articulations paires, diarthrodiales. Ce sont des articulations synoviales, contenant un cartilage hyalin surplombant l'os sous chondral, une membrane synoviale et une capsule articulaire [16], d'une capacité de l'ordre de 1 à 2 millilitres [15]. Chaque articulation est formée d'un processus articulaire inférieur, convexe, regardant vers l'avant et latéralement et d'un processus articulaire supérieur, concave, plus large regardant en arrière et médialement. Des variantes anatomiques, comme les anomalies transitionnelles (lombalisation/sacralisation), peuvent être retrouvées, avec différents types de variantes (classification de Castellvi) [17]. Leur prévalence est estimée à 4-30% dans la population générale : ces variantes morphologiques sont à considérer avant une prise en charge interventionnelle (voir plus bas). Dans le plan axial, les interlignes articulaires postérieurs présentent une orientation graduellement transverse de L3 à S1. Le « Facet joint tropism » a été défini comme une asymétrie d'orientation des facettes d'un même segment vertébral. Certaines études décrivent une relation entre cette entité et un spondylolisthésis ou une discopathie protrusive en L4-L5 et L5-S1 [18]. Dans le plan sagittal, leur orientation

permet les mouvements de flexion du rachis et prévient les instabilités rotatoires [19]. Les facettes articulaires jouent un rôle important dans la transmission des forces, favorisant la stabilisation postérieure du segment vertébral en flexion et en extension. Ceci est notamment permis par une capsule articulaire constituée d'un tissu de collagène disposé dans le plan transversal [16]. Elles sont également impliquées dans la stabilisation rotatoire en limitant les mouvements de rotation axiale [20].

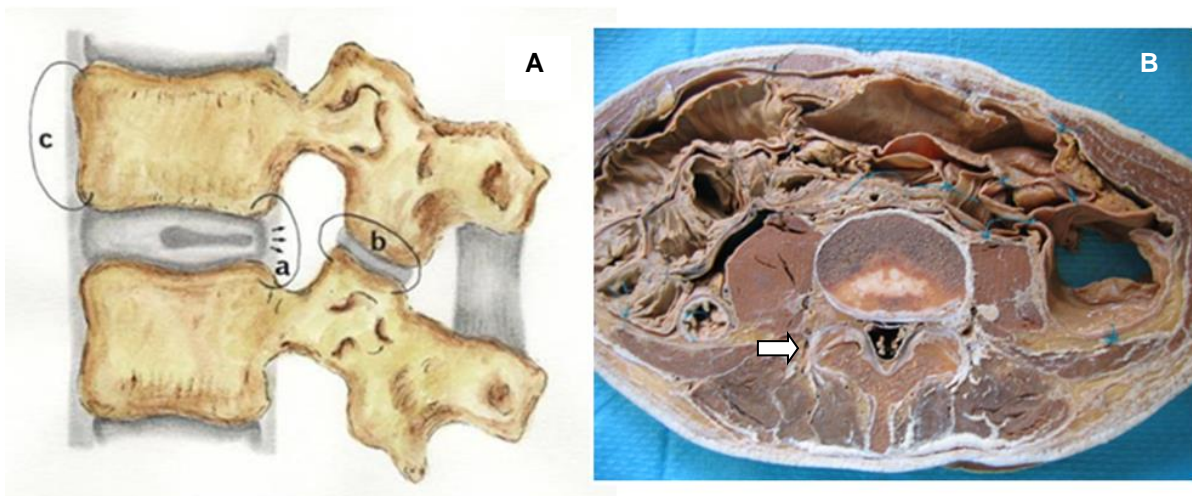


Figure 1 : Schéma en coupe sagittale (A) et coupe cadavérique axiale (B) des articulaires postérieures à l'étage lombaire. (flèche blanche). a: disque intervertébral ; b: articulaire postérieure ; c: corps vertébral.

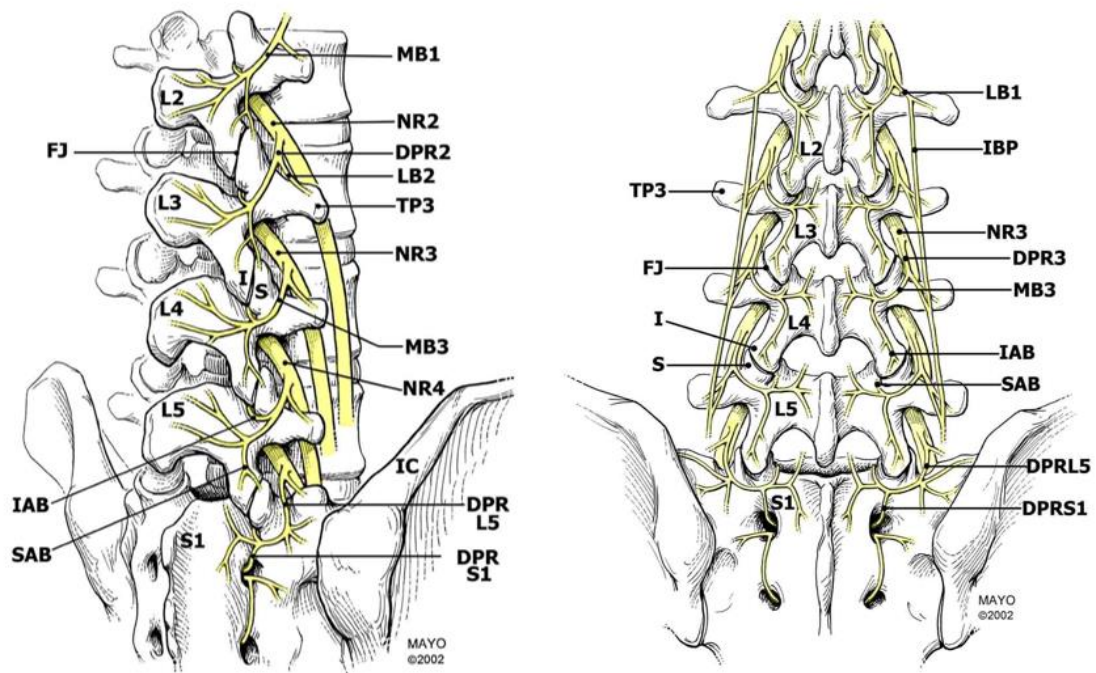
Du fait de leur faible degré de mobilité et des importantes forces exercées à l'étage lombaire, les facettes articulaires peuvent développer des atteintes dégénératives [21]. La capsule articulaire, l'os sous-chondral et la membrane synoviale sont richement innervés par des fibres nerveuses autonomes et nociceptives [22]. La substance P a été identifiée au sein de l'os sous-chondral des facettes articulaires dégénératives [23] et des médiateurs inflammatoires comme des prostaglandines et des cytokines (IL6/TNF α) ont également été retrouvés [24]. Bogduk et al [25] ont été

les premiers à décrire trois ramifications issues du rameau dorsal du nerf spinal (médiale, intermédiaire et latérale), se terminant dans les muscles spinaux postérieurs. Des segments vertébraux L1 à L4, les articulaires postérieures sont innervées par la branche médiale du rameau spinal postérieur. Elle émerge au travers du ligament intertransversaire. Cette branche surplombe le toit du processus articulaire transverse à l'étage sous-jacent (i.e. la branche médiale postérieure du niveau L4 passe sur le toit du processus articulaire supérieure de L5). Le nerf se dirige alors en arrière, fixé par le ligament mamillaire accessoire, et se termine au sein du muscle multifidus [26]. Les branches intermédiaire et latérale du rameau dorsal cheminent en bas et latéralement et se terminent respectivement dans les muscles longissimus et iliocostalis. Chaque articulation est innervée par une double suppléance nerveuse issue de la branche médiale du même étage et de l'étage sus-jacent [27]. **(Figure 2 et 3)**

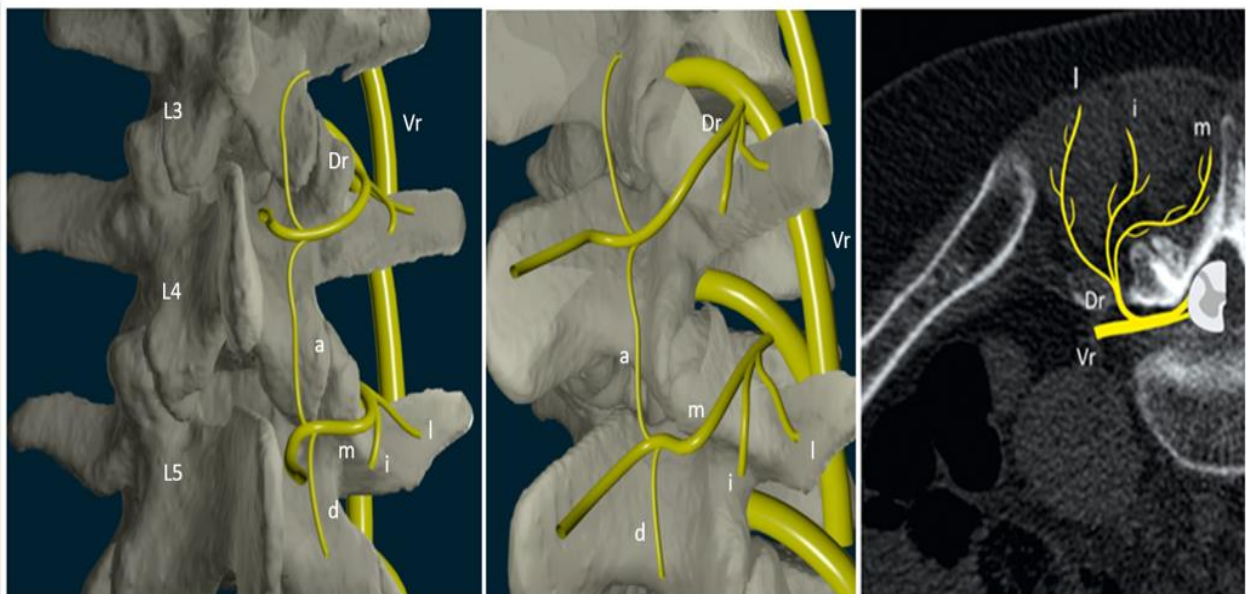

Figure 2 : Innervation des articulaires postérieures (L3-L4 et L4-L5).

Reconstructions 3D et coupe scanographique axiale. Vr : rameau ventral du nerf spinal ; Dr : rameau dorsal du nerf spinal ; m : branche médiale ; i : branche intermédiaire ; l : branche latérale ; a : rameau ascendant ; d: rameau descendant.



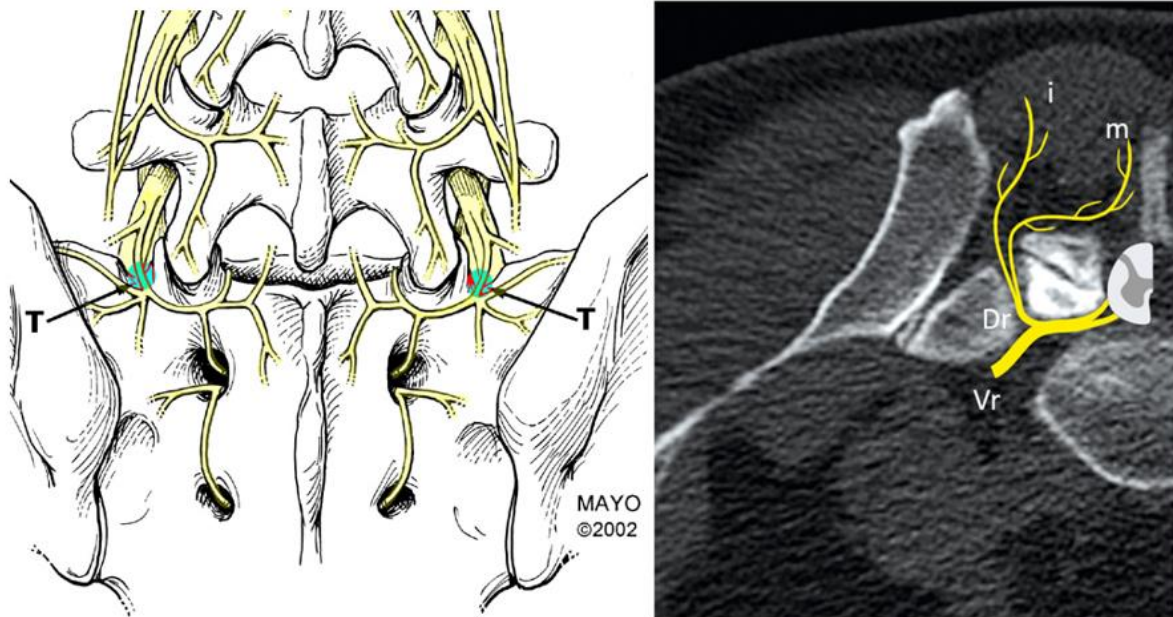
Images: Fenton, DS, Czervionke LF. *Image-Guided Spine Intervention*. WB Saunders, 2003.

Figure 3 : Innervation des articulaires postérieures à l'étage lombaire

MB : medial branch ; NR : nerve root ; TP : transverse process ; FJ : facet joint IC : iliac crest ; LB : lateral branch ; DPR : dorsal primary ramus ; SAB : superior articular branch ; IAB : inferior articular branch ; IBP : intermediate branch plexus S : superior articular process ; I : inferior articular process.

Le segment vertébral L5-S1 présente une distribution différente de ses branches [25] qui doit être considérée en cas de neurolyse articulaire (**Figure 4**). Le rameau dorsal est plus long. Il émerge dorsalement le long de la gouttière formée par l'aileron sacré et le toit du processus artulaire de S1, et chemine à la portion inférieure du processus artulaire. Il se ramifie alors en branche intermédiaire et médiale. Il n'existe pas de branche latérale. La branche médiale postérieure chemine à la portion caudale du processus artulaire, maintenue par un tissu fibreux (équivalent

au ligament mamillaire accessoire), puis présente des ramifications communicantes avec la branche dorsale de S1 [28].



Images: Fenton, DS, Czervionke LF. *Image-Guided Spine Intervention*. WB Saunders, 2003.

Figure 4 : Innervation articulaire postérieure à l'étage L5-S1.

La branche médiale postérieure est située dans la gouttière formée par le processus articulaire de S1 et l'aileron sacré. Vr : rameau ventral; Dr : rameau dorsal; m : branche médiale i : branche intermédiaire; l : branche latérale; T : Target.

Les facettes articulaires peuvent donc être source de douleurs lombaires du fait de cette innervation en particulier en cas de tension et d'inflammation capsulaire [22]. L'origine articulaire postérieure des douleurs lombaires est largement acceptée dans la littérature et supportée par de nombreuses études utilisant les blocs tests anesthésiques [21]. Cependant, certains patients présentent des innervations aberrantes potentiellement source de faux négatifs en particulier en cas de bloc de branche médiale [9]. Au-delà du succès technique, ces facteurs doivent être pris en compte tant dans la sélection des patients que dans les procédures de neurolyse.

Etiologies des atteintes articulaires postérieures

Atteinte dégénérative (Figure 5)

La dégénérescence articulaire postérieure constitue l'atteinte la plus fréquente, intimement liée à la dégénérescence discale. Comme dans toute articulation synoviale, l'arthrose articulaire est un continuum entre pincement articulaire, perte du fluide synovial, amincissement chondral et hypertrophie osseuse. L'inflammation générée par les articulaires dégénératives et leurs tissus adjacents sont responsables des douleurs. Sa prévalence est débattue dans la littérature. Dans une étude cadavérique sur 647 rachis lombaire, Eubanks et al. ont montré une prévalence élevée, notamment à l'étage L4-L5 [29]. Elle peut être précoce, avec plus de la moitié des adultes jeunes < 30 ans et jusqu'à 100% après 60 ans, hautement suggestif du rôle majeur joué par les articulaires postérieures dans les douleurs lombaires au sein de cette population. Une autre étude de Kalichman et al. a également montré la forte prévalence de cette dégénérescence dans la population générale (59 % chez les hommes, 67% chez les femmes, se majorant avec l'âge, atteignant 89% au-delà de 60 ans) [3]. Les facteurs de risques de la dégénérescence articulaire postérieure incluent donc l'âge, le sexe, l'étage vertébral (L4-L5), l'orientation des facettes articulaires (sagittale). L'association à une dégénérescence discale précoce (< 20 ans) en particulier chez les travailleurs de force a également été rapportée [29]. Cependant l'association entre la dégénérescence facettaire et les douleurs lombaires reste sujet à débat [3]. Par ailleurs, un kyste synovial peut se développer par hernie de la synoviale au travers de la facette articulaire. A l'inverse des facettes, plutôt source de lombalgies ou pseudo radiculalgies, les kystes articulaires sont pourvoyeurs de compression radiculaire (dans le récessus latéral ou intra canalaire), source de radiculalgies vraies. Ces kystes synoviaux sont particulièrement présents en cas de dégénérescence avancée et/ou d'orientation

coronale des facettes. Des sténoses foraminales ou canalaire peuvent également survenir dans le cadre d'un rachis lombaire dégénératif par le biais d'ostéophytose facettaire (+/- associée à une hypertrophie ou calcifications des ligaments jaunes) et être source de radiculopathies [30,31,32].

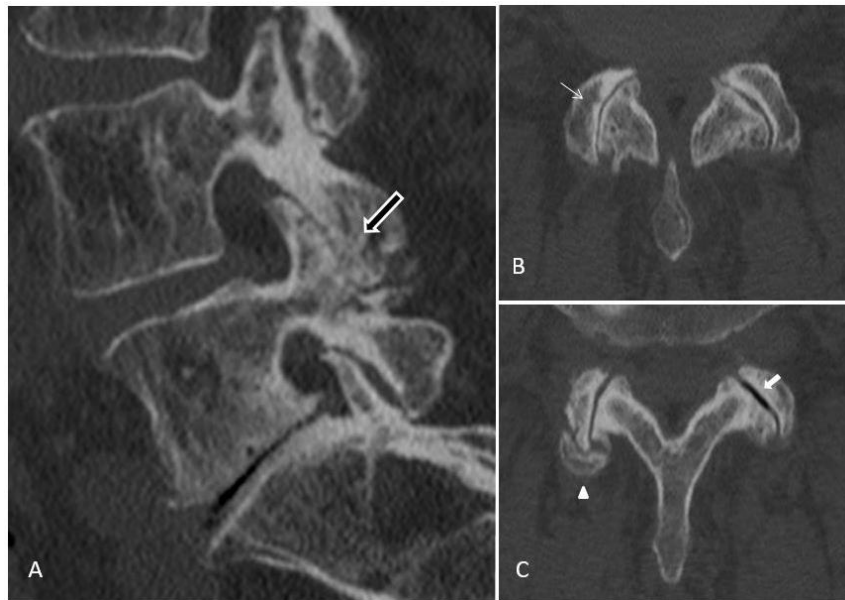


Figure 5 : Dégénérescence articulaire postérieure.

Coupe scanographique sagittale (A) et axiales (B,C). Hypertrophie du massif articulaire postérieur (flèche noire). Pincement articulaire (fine flèche blanche), calcifications de la capsule articulaire (tête de flèche) et phénomène de vide intra-articulaire (flèche blanche).

Ces deux dernières entités doivent être systématiquement recherchées dans le bilan des douleurs lombaires avant de conclure à un syndrome facettaire, la prise en charge en étant différente. Les kystes synoviaux articulaires postérieurs peuvent être traités par voie percutanée de sorte à en réduire le caractère compressif. L'ostéophytose source de radiculalgies non soulagées par traitement médical seul, requiert quant à elle une prise en charge chirurgicale [33].

Spondylolisthesis (Figure 6)

Le spondylolisthesis dégénératif consiste en un déplacement d'une vertèbre sur une autre dans le plan sagittal, et est, dans la majorité des cas, associé à une dégénérescence facettaire. Ceci résulte d'une subluxation des articulaires postérieures, lié à l'instabilité, source d'une tension capsulaire et d'un remodelage articulaire [22]. Le spondylolisthesis affecte le plus souvent l'étage L4-L5, le même niveau affecté en cas de dégénérescence isolée [34]. Dans la population jeune (30-40 ans), il est congénital, le plus souvent, ou lié à des fractures (traumatiques ou de stress) source de lyse isthmique. A l'inverse du spondylolisthesis dégénératif, il survient le plus souvent à l'étage L5-S1, et serait plus instable [31].

Arthrite septique (Figure 7)

Elle constitue une entité rare [36], dont les manifestations radiologiques sont similaires, mais plus marquées en particulier sur leur versant « inflammatoire ». Le contexte est essentiel au diagnostic. Elle est associée à une infection discale (spondylodiscite) le plus souvent. Des formes isolées doivent faire évoquer une atteinte tuberculeuse ou iatrogène [37].

Rhumatismes inflammatoires

Articulations synoviales, les facettes articulaires peuvent être atteintes dans les rhumatismes inflammatoires comme les spondylarthropathies ou la polyarthrite rhumatoïde [18]. La encore, le contexte clinique est essentiel. A défaut l'association d'une atteinte sacro-iliaque, des fibres de Sharpey, d'une atteinte discale, des articulations costo-transversaires ou costo-vertébrales, des enthèses rachidiennes ou sacrés, des érosions des extrémités peuvent être des éléments orientant [38].

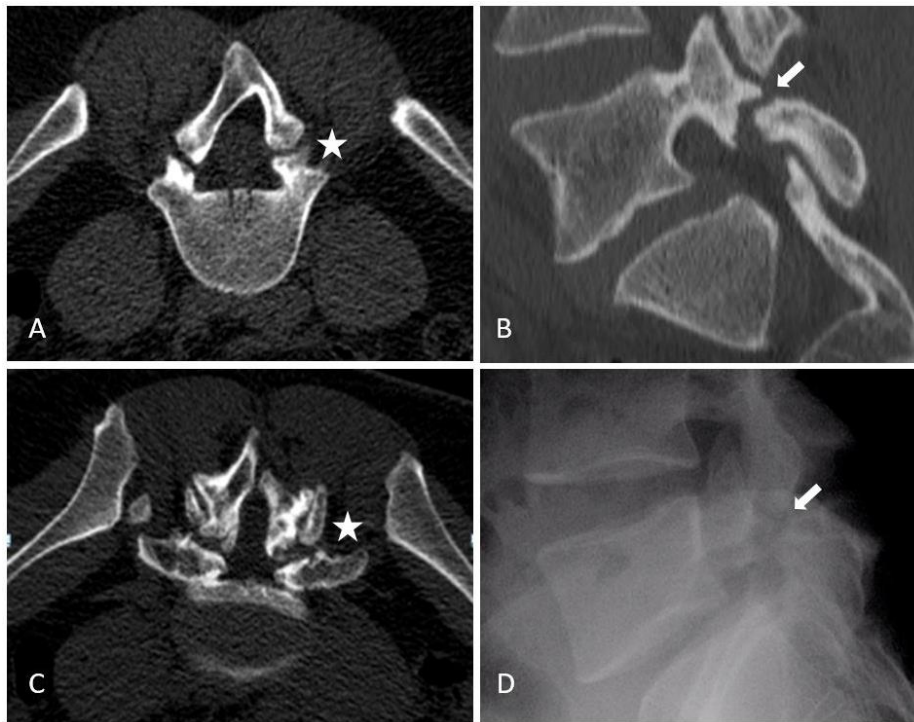


Figure 6 : Lyse isthmique. Défect de la pars inter articularis.

A : coupe axiale TDM à l'étage L4-L5 ; B : coupe axiale TDM à l'étage L5-S1 ; C : radiographie de profil à l'étage L5-S1 ; D : coupe sagittale TDM à l'étage L4-L5.

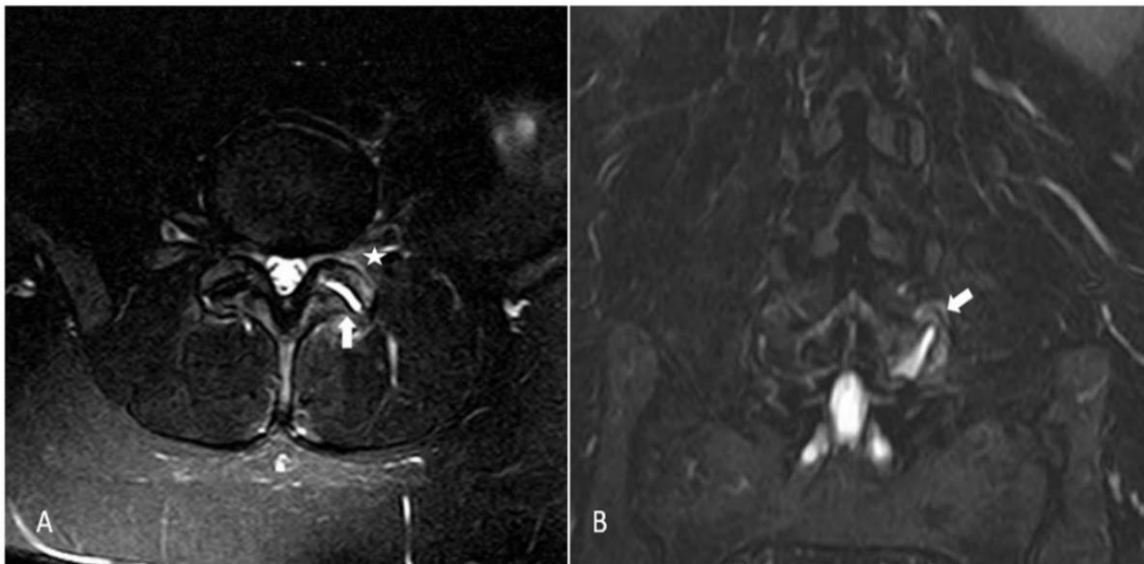


Figure 7 : Arthrite septique articulaire postérieure. Coupes axiale (A) et coronale (B) T2 STIR. Epanchement artulaire (flèches) et oédeme osseux pédiculaire (étoile). Le caractère unilatéral doit faire évoquer l'atteinte septique.

Manifestations cliniques du syndrome facettaire

Les facettes articulaires ont été incriminées comme source de douleurs lombaires pour la première fois en 1911 par Goldthwaite [39] et Ghormhley utilisa le terme de syndrome facettaire en 1933 comme « douleur lombosacrée avec ou sans sciatgie » [40]. Dix ans plus tard Badgley et al. ont suggéré que les facettes pouvaient être source de plus de 80% des douleurs lombaires [41]. Le syndrome facettaire inclut des douleurs lombaires et des irradiations pseudo-radiculaires avec une grande variabilité de distribution [3]. De nombreux auteurs ont tenté de classifier cette distribution par infiltrations tests [42] ou électrostimulation [43]. La plupart de ces études n'ont pas montré de patterns douloureux précis. Comme suggéré par Cohen et al, ceci s'explique probablement par le fait que ces stimulations ne reproduisaient pas les conditions physiologiques [8]. La douleur facettaire peut irradier aux membres inférieurs mimant les douleurs sciatiques. Ces pseudo radiculalgies, uni ou bilatérales, peuvent se manifester sous forme de fessalgies ou de douleurs dans la région trochantérienne (préférentiellement aux étages L4 et L5), de douleurs de hanche ou du pli de l'aine (de L2 à L5), s'arrêtant typiquement au-dessus du genou, sans déficit neurologique (**Figure 8**). L'irradiation peut être subdivisée en aires d'irradiation primaire, secondaire ou tertiaire selon leur probabilité comme décrit par Barlöcher et al [43]. La claudication neurologique est possible. L'irradiation sciatique, doit faire éliminer une ostéophytose ou un kyste synovial (cf). La douleur est habituellement plus intense le matin, durant les périodes de repos, au décours d'une activité physique, aux mouvements d'extension du rachis, de torsion, au lever et à l'assise, et peut être provoquée à la palpation facettaire [5]. Des douleurs abdominales et pelviennes ont été décrites [44]. Les diagnostics différentiels dégénératifs incluent les sciatiques d'origine discale, les pathologies de hanche (coxarthrose, bursite trochantérienne) ou la dégénérescence sacro-iliaque.

Cependant ces différents composants du syndrome facettaire ne semblent pas permettre un diagnostic fiable [46]. Certaines études décrivent qu'une entité anatomique reconnue comme source de la douleur lombaire ne peut être identifiée avec certitude que dans 15% des cas en se basant sur l'examen clinique seul [47]. Les résultats des différentes études évaluant les facettes articulaires comme source de la douleur suggèrent que les tests cliniques actuels n'ont que très peu voire aucune valeur diagnostique et que de fait, l'historique du patient et l'examen clinique ne peuvent que suggérer et non confirmer l'origine articulaire postérieure [6].

Manifestations radiologiques de la dégénérescence articulaire postérieure

Imagerie aux rayons X : radiographies et tomodensitométrie (TDM)

Le bilan radiographique initial nécessite des clichés de face, de profil et oblique « de trois quarts » [18]. Les clichés obliques permettent une meilleure projection des interlignes articulaires du fait de leurs orientations (« Scotty dog ») (**Figure 9**). Les clichés de profil ont leur utilité pour l'étude de l'isthme à la recherche d'un defect de la pars interarticulaires (**Figure 6**). Du fait de sa capacité à produire une imagerie en coupe, et à une meilleure définition des structures osseuses, la tomodensitométrie améliore l'étude anatomique et reste une méthode de choix pour l'analyse des facettes articulaires [48]. La radiographie standard permet également cette analyse mais pour une atteinte plus marquée. L'atteinte dégénérative se caractérise par un pincement articulaire, une sclérose et des érosions sous chondrales, un amincissement cartilagineux, une calcification de la capsule articulaire, une hypertrophie du massif articulaire et des ligaments jaunes (**Figure 5**). Les signes secondaires incluent le phénomène de vide articulaire (gaz intra articulaire) et un spondylolisthésis associé. Les kystes synoviaux peuvent être retrouvés à la partie postérieure mais également antérieure, potentiellement conflictuels, au sein du canal spinal ou du foramen vertébral.

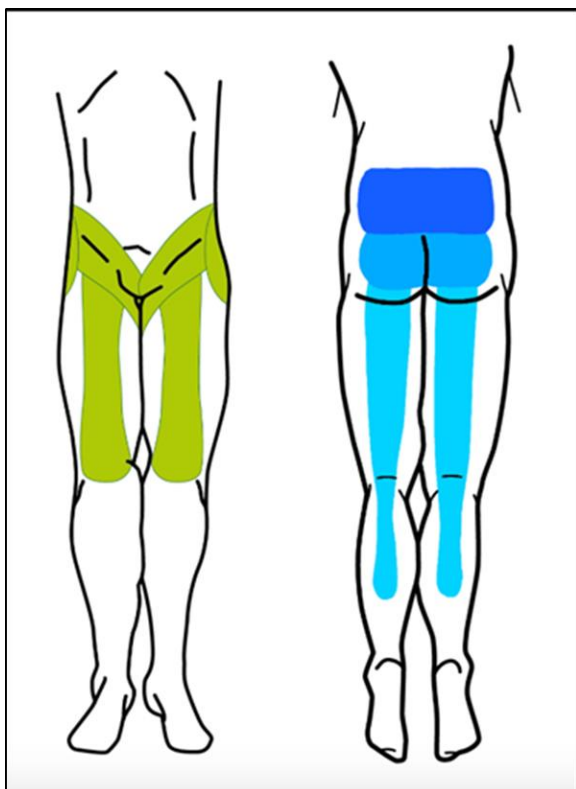


Figure 8 : Territoires d'irradiation des douleurs facettaires.

Vert : Irradiation à la face antérieure

- Régions trochantériennes
- Douleurs de hanche ou de l'aîne
- Pseudo cruralgies

Bleu : Irradiation à la face postérieure

- Lombalgies en barre
- Fessalgies
- Irradiation pseudo-radriculaire (pouvant parfois s'étendre sous le genou)

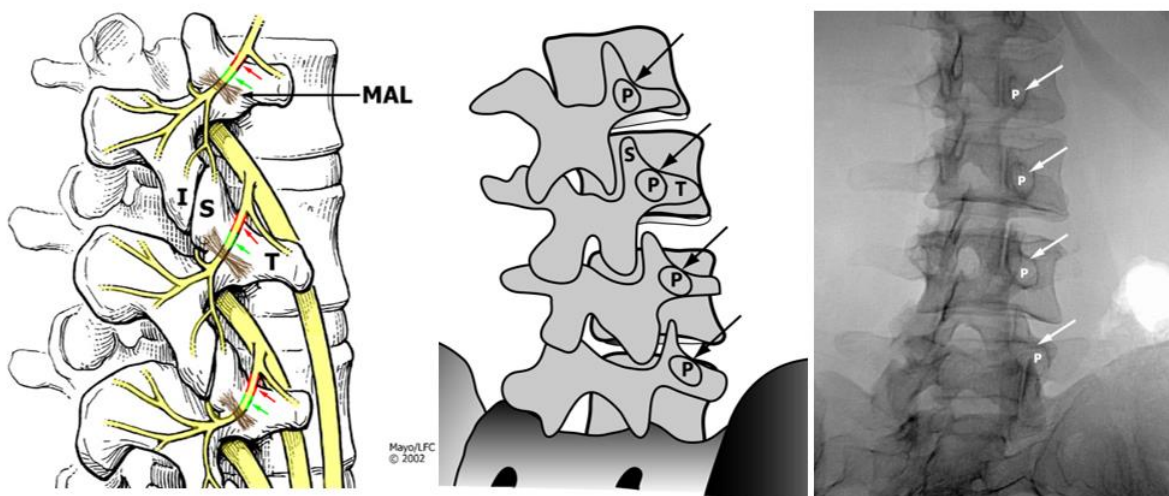


Figure 9 : Schémas en vues obliques et radiographie du rachis lombaire en vue oblique. Cette incidence permet de dégager l'interligne articulaire postérieure (aspect de « scotty dog »). La branche médiale postérieure chemine à la jonction entre le toit du processus artulaire supérieur et le processus transverse (flèche).

Imagerie par résonance magnétique (IRM) (Figure 10)

L'IRM apparaît comme une méthode d'imagerie non invasive, non ionisante et permettant une haute résolution en contraste. Cependant le rôle de l'IRM dans la pertinence de l'évaluation des articulaires postérieures n'est pas prouvé. L'arthrose articulaire peut être présente tant chez des sujets asymptomatiques (8-14%) que symptomatiques [49,50]. Sa supériorité en comparaison de la TDM reste controversée [8]. Pour certains, TDM et IRM auraient la même sensibilité dans la détection des modifications morphologiques articulaires, et un seul de ces deux examens suffirait à leur évaluation [51]. L'IRM présente cependant l'avantage certain d'évaluer les conséquences de la dégénérescence articulaire en particulier sur les structures nerveuses adjacentes [52]. Par ailleurs l'atteinte dégénérative chronique entraîne des phénomènes locaux « inflammatoires » détectables en IRM grâce aux techniques de saturation de graisse, sous forme d'hypersignal de la synoviale ou d'œdème osseux adjacent [53]. La présence d'un épanchement articulaire et de kystes synoviaux serait par ailleurs suggestive d'un spondylolisthésis associé ou en devenir [54]. Des études récentes utilisant la saturation de graisse ont démontré que l'œdème osseux sous chondral était présent dans 14-41% des patients porteurs de douleurs lombaires [55]. Le rehaussement capsulo-synovial après injection de produits gadolinés permet d'établir le diagnostic de synovite [56]. Fujiwara et al ont proposé une classification en 4 stades IRM [57] : 1 : normal ; 2 : pincement articulaire ou discrète ostéophytose ; 3 : sclérose ou ostéophytose modérée ; 4: ostéophytose marquée. Une entité additionnelle nommée « wrap around bumper » ostéophyte (volumineux ostéophyte circonférentiel) permettrait une stabilisation compensatrice. L'IRM tendrait à surestimer la sévérité de l'atteinte dégénérative en comparaison de l'exploration scanographique. Par ailleurs elle apparaît moins sensible quant à l'évaluation de l'hypertrophie osseuse et de la sclérose sous chondrale. Une autre

limite de l'exploration en IRM est qu'elle ne permet pas une évaluation de l'amincissement cartilagineux en raison d'effet de volume partiel et d'artéfact de déplacement chimique, inhérents à la technique. Cependant certains auteurs suggèrent que les séquences turbo spin écho avec saturation de graisse et T1 avec saturation de graisse après injection de gadolinium permettent d'améliorer la sensibilité et la spécificité : le rehaussement après injection permettrait d'affirmer le caractère inflammatoire de l'atteinte dégénérative et servir de cible thérapeutique en vue d'une procédure percutanée [53].

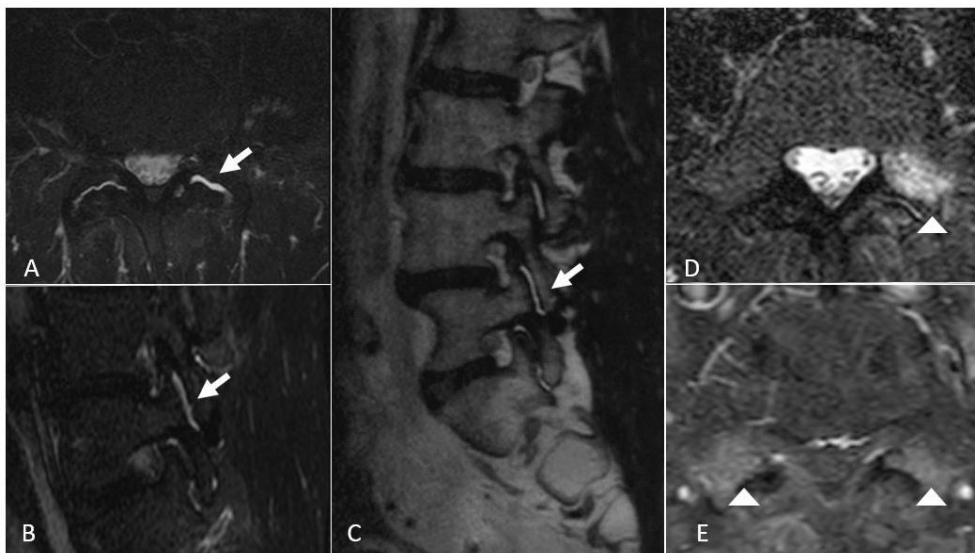


Figure 10 : IRM des articulaires postérieures dégénératives.

Synovite inflammatoire et oedème pédiculaire : Vue axiale et sagittale séquence T2 STIR (A,B) et séquence sagittale T2 (C). Séquences T2 STIR et T1 FAT SAT après injection de gadolinium vues axiales (D,E) : oedème articulaire postérieur et prise de contraste.

Tomodensitométrie par émission de positon (SPECT)

La détection du caractère inflammatoire des facettes articulaires semble plus pertinente que les modifications morphologiques elles-mêmes : la scintigraphie

osseuse aux biphosphonates marqués (Technétium 99m) permet de mettre en évidence une activité ostéoblastique augmentée (modifications synoviales et hyperhémie dues au remodelage osseux) (**Figure 11**). Il a par ailleurs été montré que certains patients présentaient une meilleure réponse aux procédures percutanées en cas d'hyperfixation scintigraphique [58].

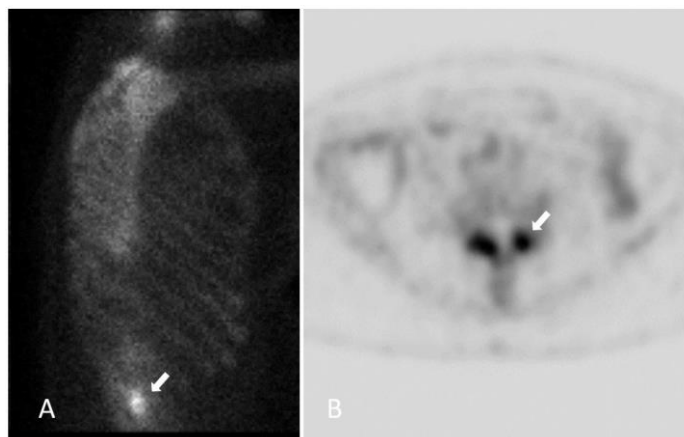


Figure 11 : Hyperfixation scintigraphique des articulaires postérieures dégénératives en décompensation inflammatoire (flèches blanches).

Classifications en imagerie de la dégénérescence articulaire postérieure

(voir annexe B)

Deux classifications sont utilisées en pratique courante. La classification de Pathria, radiographique, (grade 1-3) selon la présence d'un pincement articulaire, de sclérose sous chondrale ou d'ostéophytes [59]. La classification de Weishaupt (grade 0-3) corrèle les anomalies visibles en tomodensitométrie et en IRM. Les auteurs recommandent lorsque possible l'utilisation de la tomodensitométrie [51].

Les radiographies standard permettent par ailleurs d'évaluer l'instabilité d'un segment rachidien en flexion-extension (classifications de Myeyerding ou de Taillard)

[34]. Une classification du degré de sténose foraminale en cas de dégénérescence discale et facettaire associées a été proposé par Splendiani et al. [60]. La sténose canalaire lombaire peut également être gradée en fonction de la visibilité du liquide céphalo-rachidien et de la répartition des racines nerveuses au sein du sac dural [61]. Il n'existe pas de consensus concernant la meilleure modalité d'imagerie à utiliser pour l'évaluation de la dégénérescence facettaire. Il a par ailleurs été démontré qu'il existait une faible corrélation radio-clinique, quel que soit la modalité (radiographies, TDM, IRM, SPECT) [62-63]. L'objectif de l'imagerie diagnostique dans l'exploration du syndrome facettaire est avant tout d'éliminer les diagnostics différentiels en particulier les « drapeaux rouges » (néoplasie, infection, syndrome de la queue de cheval, fracture, anévrysme aortique...) [64].

Rayons X		IRM	SPECT
Radiographies	CT		
AP, latéral (profil isthmique) et vues obliques ("scotty dog")	Meilleure résolution spatiale et étude des structures osseuses	Inflammation synoviale Oedème osseux adjacent Séquences en saturation de graisse +/- injection de Gadolinium	Biphosphonates marqués (Tc 99m) Activité osteoblastique augmentée
Pincement articulaire Sclérose et érosions sous chondrales Amincissement cartilagineux Calcifications capsulaires Hypertrophie du massif articulaire Phénomène de vide articulaire		Epanchement articulaire Oedème osseux sous chondral Rehaussement capsulo-synovial « Wrap around bumper » ostéophyte	Hyperfixation (non spécifique)
Atteintes dégénératives associées :			
Dégénérescence discale Epaississement des ligaments jaunes Spondylolisthésis dégénératif (étage L4-L5) Spondylolisthésis sur lyse isthmique (étage L5-S1) Kyste synovial (orientation coronale) Sténose foraminale ou canalaire Compression radiculaire			

Tableau 1 : Principales manifestations en imagerie de la dégénérescence articulaire postérieure. CT : tomodensitométrie ; IRM : Imagerie par résonance magnétique ; SPECT : tomographie par émission de positon ; AP : antéro-postérieur.

Prise en charge interventionnelle

La prise en charge initiale consiste en un traitement conservateur, à l'aide de traitement médicamenteux (acétaminophène, anti-inflammatoires non stéroïdiens, myorelaxants +/- antidépresseurs), de kinésithérapie, acupuncture et si nécessaire de psychothérapie [8]. Du fait de l'absence de corrélation radio-clinique établie, il a été démontré l'intérêt de la prise en charge interventionnelle (tant diagnostique que thérapeutique), chez les patients en échec du traitement conservateur [65]. Quel que soit la technique utilisée, l'attitude du praticien semble également jouer un rôle dans l'efficacité clinique, en tant que phénomène hétéro suggestif, soulevant le rôle clinique à jouer par le radiologue interventionnel [66]. Les méthodes guidées par imagerie ont également montré l'amélioration tant du succès technique que de l'efficacité clinique, et la réduction des potentielles complications, communes (malaises vaso-vagaux, complications infectieuses ou hémorragiques) ou spécifiques à chaque technique [67,68].

Blocs tests articulaires :

Les tests cliniques et les techniques d'imagerie diagnostique semblant peu fiables pour évaluer si les facettes articulaires sont, ou non, à l'origine des douleurs lombaires, les blocs tests anesthésiques articulaires apparaissent à l'heure actuelle comme la seule méthode diagnostique fiable [7]. En effet le bloc anesthésique de la racine nerveuse innervant la source potentielle de la douleur peut être réalisé pour évaluer une structure anatomique cible [9]. Cependant de nombreux débats persistent sur la définition et la technique du bloc test :

1- Le taux de réponse

Bogduk a défini des critères spécifiques pour une sélection optimale [25] : un bloc anatomiquement pertinent (en regard de la branche médiale postérieure), idéalement avec une réponse complète, confirmé par une réponse idéalement complète à un bloc contrôle. Manchikanti et al. ont défini un taux de réponse d'au moins 80% et la capacité à réaliser des mouvements précédemment douloureux [69]. Des critères plus libéraux sont utilisés, le plus souvent, comme une réduction d'au moins 50 % de la douleur préexistante [9].

2- La cible anatomique (Figure 12)

Les premières études comparant les blocs test intra articulaires et de la branche médiale postérieure ont été rapporté avec des résultats similaires [70,71]. Cependant des revues récentes ont montré une meilleure efficacité à court et moyen terme des blocs de branche médiale versus blocs intra articulaires [2]. Par ailleurs les blocs articulaires semblent moins pertinents sur le plan anatomique et n'ont pas été validés comme prédictifs d'une réponse thérapeutique [9], quel que soit le type de traitement envisagé. Le bloc de branche médiale semble présenter une meilleure spécificité dans la sélection des patients en vue d'une procédure de neurolyse [72]. Cette approche est par ailleurs plus aisée techniquement, en faveur de sa préférence actuelle dans la sélection des patients [8].

3- Le nombre de blocs et le niveau à tester

Le diagnostic définitif d'une douleur d'origine articulaire postérieure devrait nécessiter deux blocs tests sur deux sessions, à intervalles différents. La réalisation d'un unique bloc test est soumis à une haute proportion de faux positif (30-45%) avec le risque de traiter des patients pour une non condition [74]. Le taux de faux négatif est rapporté dans la littérature entre 8 et 33%, lié aux variations anatomiques ou à une injection vasculaire inopportune, avec le risque de ne pas traiter le patient d'une

douleur facettaire bel et bien présente. Cohen et al. ont montré un taux de succès de neurolyse lombaire par radiofréquence de 39% après un bloc simple et de 64% après bloc contrôle [75]. Par ailleurs, du fait de la double innervation des facettes articulaires au même étage et à l'étage sus jacent (cf.), le bloc test devrait être réalisé sur deux niveaux d'une facette articulaire donnée.

4- Les drogues injectées

Les blocs tests sont classiquement réalisés à l'aide d'anesthésiques locaux (lidocaïne et/ou bupivacaïne) avec ou sans injection de dérivés cortisonés [8]. Certains trouvent un avantage à l'ajout des injections de corticoïdes [76].

Injections de dérivés cortisonés

Dans la majorité des études retrouvées dans la littérature, les infiltrations articulaires postérieures incluent un dérivé cortisoné de longue durée d'action (effet anti-inflammatoire, anti œdémateux, et inhibition de la transmission nerveuse au dépend des fibres C). Du fait de la présence de médiateurs inflammatoires au sein et autour de l'articulation dégénérative, une réduction des douleurs à plus ou moins long terme peut être obtenue. Cependant des divergences subsistent dans la littérature quant à leur efficacité. De plus, et bien que les injections intra articulaires (avec ou sans stéroïdes) soient traditionnellement utilisées dans les infiltrations articulaires postérieures, un essai de Lilius et al. n' a montré aucune différence significative entre injections intra et péri-articulaires [77]. Les guidelines européennes ne recommandent pas l'utilisation de corticoïdes en intra articulaire dans la prise en charge des douleurs lombaires chroniques [78].

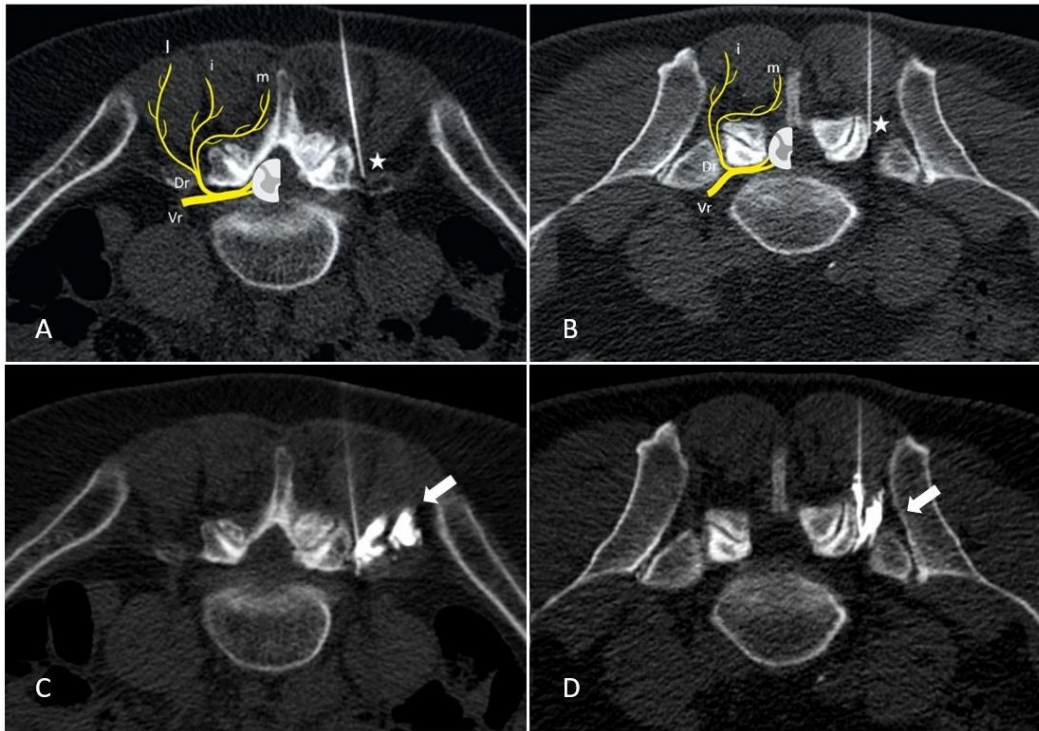


Figure 12 : Bloc de branche médiale sous guidage scanographique.

A : Etage L4-5; B : Etage L5-S1. C, D : Diffusion du produit de contraste avant injection des anesthésiques locaux confirmant la bonne position de l'aiguille. (flèches blanches). L'extrémité de l'aiguille doit idéalement être située à l'angle formé par le processus transverse et la partie la plus crâniale du processus articulaire supérieur au niveau L1 à L4 ou dans la fossette formée par l'aileron sacré et le processus articulaire sacré à l'étage L5-S1 (étoiles blanches). Vr : ventral ramus. Dr : Dorsal ramus. m : medial branch. i : intermediate branch. l : lateral branch.

Au vu de la multiplicité des techniques, des différents objectifs des infiltrations articulaires postérieures et de la diversité des résultats retrouvés au sein de la littérature, nous avons souhaité étudier les résultats à court et moyen terme de deux cibles infiltratives, dans un contexte de suspicion de syndrome facettaire. Nous avons en ce sens réalisé une étude rétrospective sur 90 patients comparant l'efficacité à court et moyen terme, de deux sites d'infiltrations: péri-capsulaire (PC) et de la branche médiale postérieure (MB).

L'effet de bloc était équivalent dans les deux groupes. A 15J et 1 mois, l'efficacité était supérieure dans le groupe PC comparativement au groupe MB sur une échelle numérique. Cette étude montre que le site d'infiltration doit dépendre du projet thérapeutique. Les infiltrations de la branche médiale restent le gold standard dans la sélection des patients avant une neurolyse. Les infiltrations péri-capsulaires permettent quant à elles un meilleur effet antalgique. (***Voir Section II***)

Neurolyse articulaire postérieure :

Le candidat idéal à une neurolyse articulaire postérieure est le patient ayant subi, après échec de la prise en charge conservative, un bloc articulaire positif, contrôlé, avec réduction significative de la douleur. Du fait de l'innervation duale des facettes articulaires et de même que pour les blocs tests, les électrodes ou cryoprobés doivent être positionnées sur deux niveaux adjacents [43]. Les fibres nerveuses peuvent être détruites par des méthodes physiques (« par le chaud » (radiofréquence) ou « par le froid » (cryoablation)), ou chimiques (alcool/phénol). Les caractéristiques principales de ces techniques sont décrites dans le **Tableau 2**. La neurolyse des branches médiales postérieures lombaires permet une réduction de la douleur, l'amélioration de la fonction et la réduction de la consommation antalgique [9]. Quel que soit la technique utilisée, la neurolyse ne constitue pas un traitement définitif : les racines nerveuses peuvent se régénérer, avec pour conséquence une potentielle réapparition de la symptomatologie. La procédure peut être répétée. A l'heure actuelle, les techniques les plus couramment utilisées sont la radiofréquence et la cryoablation nerveuse percutanée. Dans ces deux techniques, avant ablation thermique, un monitoring par électrostimulation doit être réalisé afin d'éviter l'ablation de structures nerveuses à risque [79]. L'International Spine Intervention

Society (ISIS) préconise un maximum de deux procédures de neurolyse facettaire par an [80].

Neurolyse Physique

Ablation par radiofréquence (Figure 13)

A- Principe

La radiofréquence consiste en un placement d'électrodes, sous guidage de l'imagerie, délivrant un courant sinusoïdal (400-500 kHz). Les régions anatomiques traversées par ce courant subissent une agitation ionique aboutissant au réchauffement tissulaire. L'objectif est d'exposer les cellules nerveuses à des températures > 45 °C responsable d'une dénaturation cellulaire [81]. Une gamme de température entre 70 et 90°C est communément admise dans la littérature avec des résultats satisfaisants [82]. Une autre modalité consiste en l'utilisation de la radiofréquence pulsée : l'application d'énergie de radiofréquence par cycle à des températures n'excédant pas 42°C. Le rationnel de cette technique serait une réinitialisation de l'impulsion nerveuse et une réduction du risque de dommages collatéraux aux racines nerveuses adjacentes (avec réduction de l'instabilité rachidienne secondaire à la dénervation musculaire) [14]. Cependant, cette technique apparaît moins efficace à long terme [83], et n'apparaît pas comme un substitut à l'ablation par radiofréquence conventionnelle de la branche médiale postérieure [9].

B - Technique

Bogduk et al. ont souligné l'importance d'une sélection initiale optimale des patients et la nécessité d'une technique rigoureuse en vue d'une bonne efficacité [84]. La technique appropriée a été décrite dans les recommandations de l'ISIS [85], se

focalisant en particulier sur le placement des électrodes : parallèle au nerf cible, de sorte à permettre une dénervation sur une portion la plus étendue des fibres nerveuses [26]. Ces considérations semblent plus importantes à prendre en compte dans la radiofréquence que dans la cryoablation, où les lésions apparaissent plus circonférentielles autour de la cryoprobe (cf). Les électrodes de radiofréquence produisent des lésions transverses mais de faibles lésions thermiques à la pointe. Un positionnement perpendiculaire est à risque de ne pas cibler la structure nerveuse [86]. Par ailleurs il est recommandé de ne pas se contenter d'un seul positionnement des électrodes, mais de réitérer les cycles de radiofréquence en des positions différentes afin de couvrir la plus grande partie possible de la branche nerveuse et ses possibles variations de trajets [87].

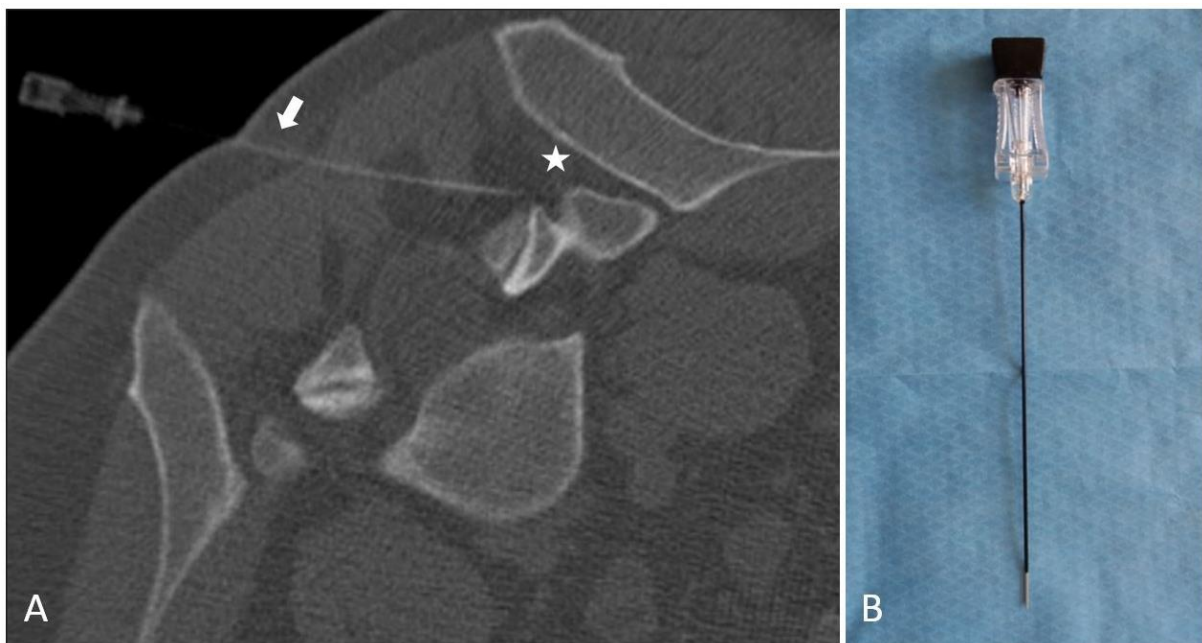


Figure 13 : Neurolyse articulaire postérieure par radiofréquence.

A: Ablation par radiofréquence à l'étage L5-S1. Placement approprié de l'électrode (flèche blanche) parallèle à la cible (étoile blanche) de sorte à produire une ablation thermique sur une portion la plus étendue de la branche nerveuse. B : Electrode de radiofréquence (22G).

C- Résultats

Dans une étude prospective, Dreyfuss et al. ont montré que, sous ces différentes conditions, les patients pouvaient espérer jusqu'à 90% de réduction des douleurs, et que 87% des patients pouvaient obtenir jusqu'à 60% de réduction des douleurs à 12 mois [81]. Dans l'étude de Kessinger et al, chez des patients présentant des spondylolisthésis de bas grade, 60% des patients présentaient une réduction des douleurs de 80% à 12 mois [88]. 80% des patients présentaient une réduction des douleurs de l'ordre de 60%. De nombreuses autres études confirment ces résultats, avec une réduction moyenne de la douleur de 2 à 3 points sur une échelle numérique versus groupes contrôles [72,89,92].

D- Complications

Les complications inhérentes à l'ablation par radiofréquence sont rares (incidence : 1%), mineures et de durée limitée [93]. Elles incluent des dysesthésies ou hyperesthésies en rapport avec une névrite, la constitution de névrome secondaire et des douleurs de désafférentation. La complication majeure reste un dommage causé à la racine ventrale du nerf spinal au cours de la procédure d'ablation [94]. L'utilisation per-procédure des techniques d'électrostimulation permet d'en éviter la survenue [79]. **(voir annexe A)**

Cryoablation (ou cryoneurolyse ou cryoanalgésie) (Figure 14)

A - Principe

La cryoablation consiste en l'application de froid au travers de cryoprobés placées sous contrôle de l'imagerie. Elle se base sur l'effet Joule-Thompson : une décompression rapide d'un gaz (Azote) à l'extrémité de l'aiguille permet la constitution d'une « ice-ball » délivrant des températures jusqu'à -70°C et aboutissant à la dénaturation cellulaire [79]. Elle induit un bloc de conduction (toute

fibre nerveuse cesse toute conduction à -20°C). L'effet à long terme est lié aux cristaux de glace au sein des vasa nervorum, source d'œdème endo-neural et de mort cellulaire.

B - Technique

De même que pour l'ablation par radiofréquence, l'efficacité est étroitement liée à la sélection optimale des patients et à un positionnement adéquat des cryoprobés. L'extension lésionnelle et la durée d'efficacité est par ailleurs fonction du degré de congélation obtenu et de la durée d'application [77]. A l'inverse de la radiofréquence une approche tangentielle de la branche nerveuse n'est pas essentielle [95]. Elle apparaît par ailleurs moins douloureuse en per-procédure [79,96].

C – Résultats

Lyoyd a montré la supériorité de la cryoablation en comparaison de la neurolyse chimique [95]. Cependant la cryoablation apparaît moins bien étudiée dans la littérature que la radiofréquence. Les effets à long terme versus radiofréquence semblent également peu clairs. Aucune étude n'a comparé la cryoablation et la radiofréquence dans la prise en charge du syndrome facettaire. Trois études prospectives récentes [44,97,98] ont montré une réduction des douleurs à 6 semaines, 3 et 6 mois de l'ordre de 50% des douleurs préexistantes. Une étude récente par Wolter et al confirme ces résultats [96].

D - Complications

L'un des avantages de la cryoablation consiste en une réduction des lésions tissulaires adjacentes, avec notamment un risque moindre de névrome ou de névrite en comparaison de l'ablation par radiofréquence [95,99].

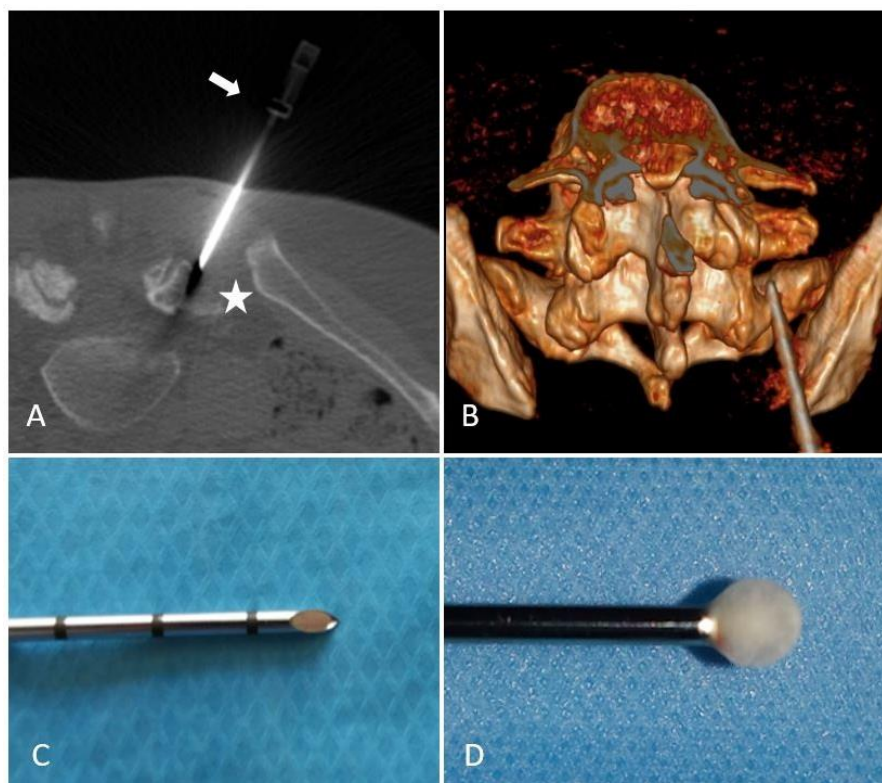


Figure 14 : Cryoablation artérielle postérieure.

Cryoablation sous contrôle scanographique à l'étage L5-S1. A : position optimale de la cryoprobe (flèche blanche) dans la gouttière formée par l'aileron sacré et le processus articulaire (étoile blanche). B : reconstruction 3D montrant la position de la cryoprobe. C : extrémité de l'aiguille coaxiale (12G). D : formation d'une "ice ball" à l'extrémité de l'aiguille (effet Joule Thompson).

Neurolyse chimique

Elle utilise un agent chimique capable de détruire la structure nerveuse (dénaturation protéique) [100] impliquée dans la genèse de la douleur pour permettre une analgésie à long terme. La taille des lésions dépend cette fois de la concentration. Les deux agents neurolytiques les plus couramment utilisés dans le traitement des douleurs chroniques sont l'alcool et le phénol, permettant une réduction des douleurs sur 3 à 6 mois [101]. Les désavantages à l'utilisation de ces agents incluent une

nécrose des tissus adjacents, le risque de névrite et une diffusion non contrôlée à l'injection [102]. De plus ces agents neurolytiques puissants peuvent créer des séquelles de la membrane axonale source de paresthésies douloureuses persistantes (douleurs de désafférentation). Ces techniques sont également associées à un plus haut risque de névrome secondaire [103].

Alcool

L'effet neurolytique de l'alcool est connu dès une concentration de 50%, mais de plus haute concentration (95-100%) sont nécessaires pour une procédure de neurolyse [104]. L'alcool est très irritant pour les structures nerveuses et les tissus adjacents, pouvant causer des douleurs, brûlures ou hypersensibilité locale. La neurolyse alcoolique peut par ailleurs causer de sévères douleurs à l'injection, qui s'amendent au décours. L'alcool est associé à un plus haut taux de névrite que le phénol [105].

Phénol

Comme pour l'alcool, la neurolyse est concentration dépendante : l'efficacité de 3% de phénol est comparable à celle de 40% d'alcool. Le phénol est responsable d'effet anesthésique entre 5 et 20 semaines. Le phénol est plus simple d'utilisation avec un moindre potentiel de diffusion, mais peut également causer d'intenses douleurs à l'injection [104].

	Radiofréquence	Cryoablation	Neurolyse chimique
Principe	Courant sinusoïdal Agitation ionique Echauffement tissulaire par friction T° > 45C°	Effet Joule Thompson Décompression d' N20 "Ice ball" T° <-20C°	Dénaturation protéique
Avantages	Potentiel effet à plus long terme Mieux décrite Littérature abondante	Pas de névrome ou névrite Techniquement aisée Moins bien étudiée	Peu onéreux Disponible
Inconvénients	Névrite Névrome (rare) Techniquement plus complexe	Durée et taux d'efficacité moins étudiés Système coaxial (12G)	Peu utilisée Névrite Névrome Nécrose tissulaire Désafférentation Diffusion mal contrôlée

Tableau 2 : Principales caractéristiques des procédures de neurolyse.

Prise en charge chirurgicale

Les résultats des blocs articulaires postérieurs en prédiction de l'efficacité de la prise en charge chirurgicale, incluant les arthroèses postérieures, sont peu encourageants [8]. Par ailleurs il n'existe pas de preuve en faveur du traitement chirurgical de douleurs d'origine dégénérative articulaire postérieure. Cependant en cas de spondylolisthésis, la réduction de la douleur peut être obtenue par arthroèse postérieure, en cas d'échec des procédures percutanées, mais il n'existe pas de réel consensus. Dans la majorité des cas un traitement conservateur doit être envisagé avant toute prise en charge chirurgicale. Certains suggèrent que la prise en charge optimale consisterait en une laminectomie décompressive dans les grades I et II. Dans les cas d'atteinte foraminale à l'étage du listhésis, les patients devraient être

traités par fusion postérieure lombaire [106]. Bien qu'il n'existe également pas de consensus, la neurolyse articulaire postérieure peut être l'un des outils thérapeutiques envisageable en cas d'échec de la prise en charge chirurgicale.

Autres approches thérapeutiques

Des techniques récentes de procédures interventionnelles sous guidage de l'imagerie ont été décrites dans la littérature, nécessitant des évaluations complémentaires. Wu et al. ont comparé l'efficacité du plasma enrichi autologue (PRP) et des infiltrations combinées anesthésiques locaux/dérivés cortisonés, en injection intra articulaire, avec une efficacité supérieure et prolongée du PRP [107]. Une étude rétrospective sur 86 patients de Kirchner et al. semble confirmer ces résultats [108]. Iwatusuki et al. ont rapporté l'ablation par laser de la capsule articulaire chez 21 patients avec une réduction de la douleur de 70% à 1 an chez 17 patients (81%) [109]. Une étude de faisabilité sur modèle porcine d'ablation par ultrasons (sous guidage IRM) de la branche médiale postérieure, semble montrer sa faisabilité et la reproductibilité de la zone d'ablation [110].

Conclusion :

Les articulaires postérieures représentent une source fréquente de lombalgies chroniques et à ce titre le diagnostic et la prise en charge du syndrome facettaire constitue un enjeu socio-économique majeur. Il apparaît comme une pathologie mal comprise, sous diagnostiquée et souvent improprement traitée. L'historique et l'examen clinique restent peu contributifs, pouvant mimer des atteintes radiculaires, et il existe une faible corrélation radio-clinique. L'anatomie précise des articulaires postérieures et de leurs innervations, les manifestations cliniques et radiologiques restent cependant essentielles à l'approche thérapeutique. Les blocs tests diagnostiques sont la pierre angulaire du diagnostic du syndrome facettaire : en cas

de réduction immédiate et significative de la douleur, une procédure de neurolyse peut être envisagée pour un effet antalgique à plus long terme. Le rôle du radiologue dans la prise en charge de ces patients est essentiel, tant sur le plan diagnostique que thérapeutique, et ses connaissances doivent embrasser l'ensemble de ces aspects pour une prise en charge optimale.

Annexe A : Neurolyse articulaire postérieure : Comment je fais ?

Sélection des patients :

Les éléments suivants doivent être notés avant la procédure : antécédents de chirurgie rachidienne ou d'infiltrations et leurs efficacités, description et irradiation de la douleur, durée moyenne des douleurs, intensité de la douleur cotée sur une échelle numérique (0-10). Malgré le manque de spécificité, un examen clinique doit être réalisé, notamment à la recherche de diagnostic différentiels. Les imageries lombaires antérieures doivent être analysées et, en leurs absences ou en cas de caractère trop anciens, renouvelées, afin d'éliminer les « drapeaux rouges ».

Sélection du (des) niveau(x) à traiter :

L'examen clinique ne permettant pas d'identifier avec certitude les facettes articulaires comme source de la douleur et les manifestations radiologiques n'étant pas toujours représentatives de la localisation, l'étage vertébral cible est donc choisi à partir d'un faisceau d'arguments clinico-radiologiques orientant vers le niveau le plus probable. Celui-ci peut en être déduit à partir de l'origine des douleurs et de leurs irradiations en s'aidant, si nécessaire, des cartes de pattern douloureux (cf.). les séquences T2 avec saturation de graisse, le rehaussement après injection ou l'hyperfixation scintigraphique peuvent également aider à l'identification du niveau en cause.

Bloc test articulaire : (Figure 15)

La procédure peut être réalisée sous guidage fluoroscopique ou scanographique. Nous utilisons le bloc de branche médiale dans notre pratique. Une hélice tomodensitométrique initiale non injectée est réalisée au niveau sélectionné afin de déterminer la cible et la trajectoire la plus sûre. Le point d'entrée est marqué à la

peau et une désinfection locale, réalisée. La progression de l'aiguille (22G) est réalisée en vue axiale sous guidage scanographique (vue oblique sous guidage fluoroscopique) de sorte que la pointe soit en regard de la cible au même niveau et au niveau sus jacent. L'extrémité de l'aiguille doit idéalement être située à l'angle formé par le processus transverse et la partie la plus crâniale du processus articulaire supérieur au niveau L1 à L4 ou dans la fossette formée par l'aileron sacré et le processus articulaire sacré à l'étage L5-S1. Du contraste iodé (1cc) est alors injecté pour confirmer la bonne position de l'aiguille puis un mélange d'anesthésiques d'action rapide et d'action lente (1ml d'un mélange lidocaïne 1% et ropivacaïne 2mg/ml). Il est demandé aux patients de reporter sur un carnet d'évaluation la réduction des douleurs dans les 12 premières heures suivant la procédure, tant en terme d'efficacité globale sur la fonction (estimée en pourcentage) que sur la composante douloureuse (échelle numérique 0-10).

Neurolyse articulaire postérieure : (Figure 11)

De même que pour le bloc test, la procédure peut être réalisée sous guidage fluoroscopique ou scanographique. Une électrode de radiofréquence (22G) ou une aiguille coaxiale (12G) (**Figure 16**) permettant l'insertion des cryoprobes est placée comme précédemment décrit. L'électrostimulation constitue l'étape clef : une stimulation sensitive (fréquence 50-100 Hz) est réalisée en premier lieu devant reproduire une sensation de picotement dans la zone habituellement douloureuse. La stimulation motrice (fréquence 2-5Hz) est alors réalisée et ne doit pas provoquer de contraction musculaire dans le territoire radiculaire donné. Une attention toute particulière doit être portée en cas de sédation car la réponse à la stimulation tant sensitive que motrice est biaisée. En cas de procédure par radiofréquence (**Figure 17 et 18**) 1 à 3 cycles de 90 secondes entre 70 et 90°C doivent être réalisés en

repositionnant les électrodes entre les cycles. Une adjonction d'anesthésiques locaux peut être nécessaire en cas de procédure douloureuse. Une injection de corticoïdes peut être envisagée afin de s'affranchir d'une névrite secondaire.

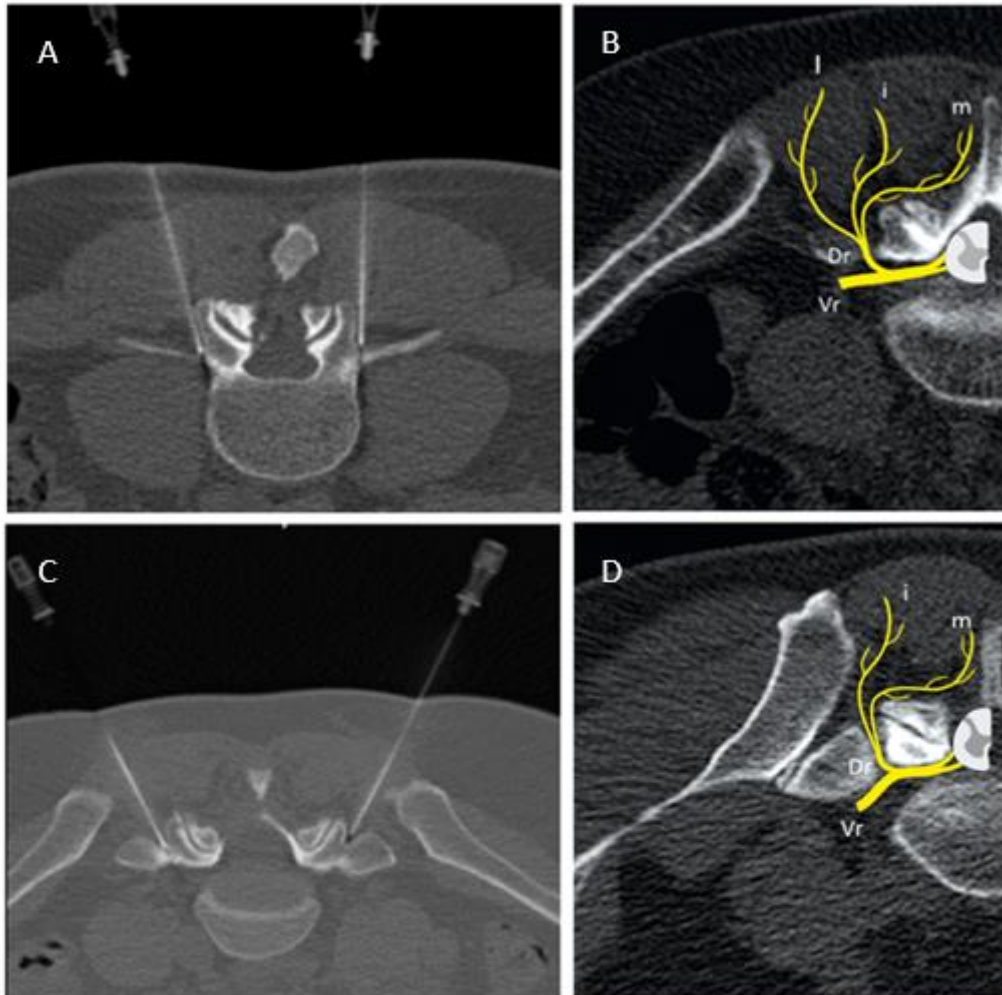


Figure 15 : Bloc test articulaire sous guidage tomodynamométrique.

A l'étage L4-L5 (A) : extrémité de l'aiguille placée à l'angle formé par le processus transverse et la partie crâniale du processus articulaire supérieur au passage de la branche médiale postérieure (B). A l'étage L5-S1 (C) extrémité de l'aiguille située dans la fossette formée par l'aileron sacré et le processus articulaire sacré. Vr : rameau ventral. Dr : rameau dorsal. m : branche médiale. i : branche intermédiaire ; l : branche latérale.

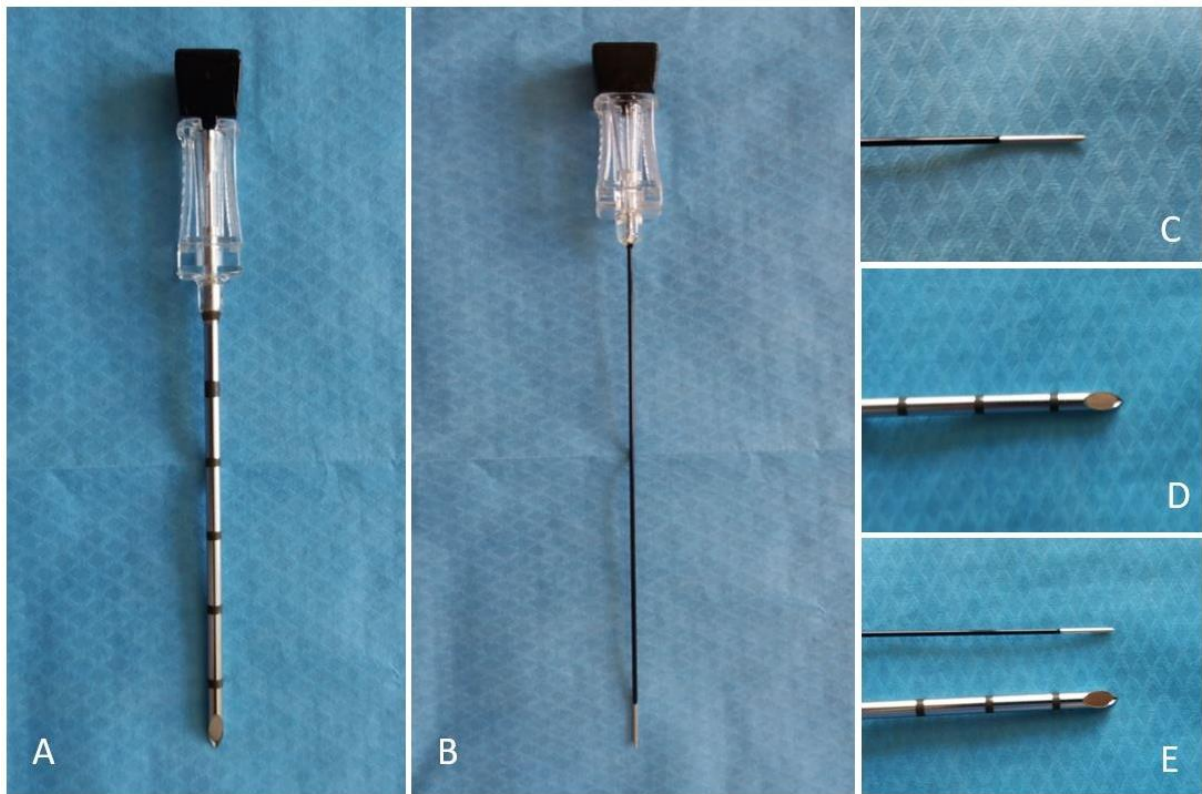


Figure 16 : Photographies des aiguilles co axiales.

Pour la cryoablation (A, D) et la radiofréquence (B, C) mettant en évidence la différence de diamètre (12G vs 22G) (E).

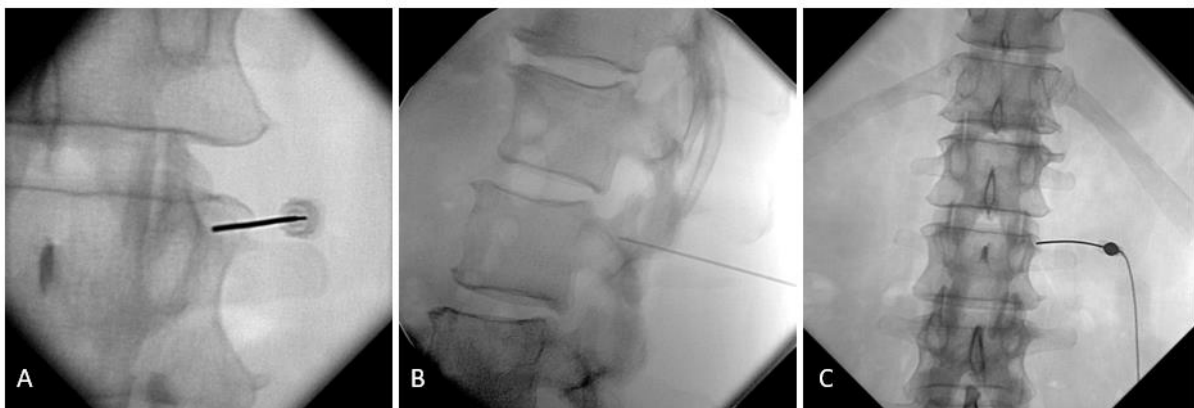

Figure 17: Ablation par radiofréquence sous contrôle scopique à l'étage L1-L2.

Contrôle de face (A) et de profil (B) montrant la bonne position au passage de la branche médiale postérieure avant insertion de l'électrode de radiofréquence (C).

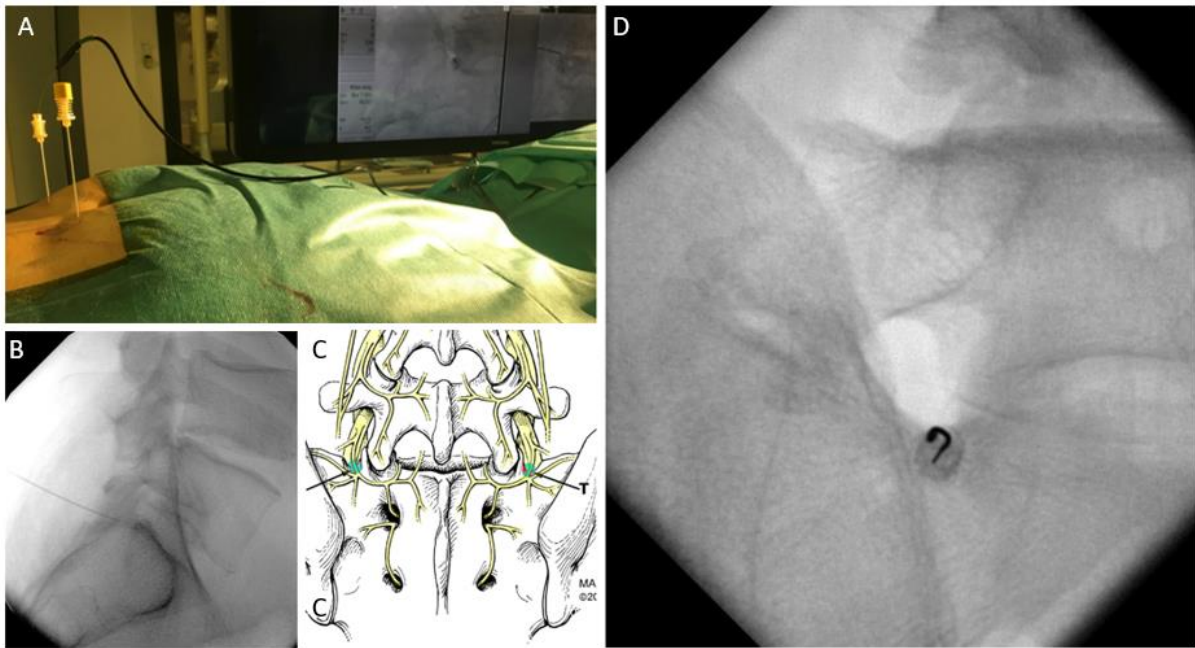


Figure 18 : Ablation par radiofréquence à l'étage L5-S1 sous contrôle scopique.

Placement des électrodes sous contrôle scopique (A). Vues de face et de profil (B, D) montrant le placement au sein de la gouttière lombo sacrée (C).

En cas de cryoablation, l'injection d'anesthésiques locaux n'est généralement pas nécessaire. Un à plusieurs cycles peuvent être réalisés (**Figure 19**).

Suivi des patients :

Tous les patients devraient être suivis en consultation par le radiologue interventionnel afin d'évaluer l'efficacité, sur les mêmes critères que précédemment, et les potentielles complications. En raison du taux élevé de faux positifs et de faux négatifs, le bloc test anesthésique doit être répété. Des infiltrations cortisonées peuvent être proposées en cas de contre-indications ou de refus de la procédure de neurolyse. La neurolyse peut, si nécessaire, être également répétée.

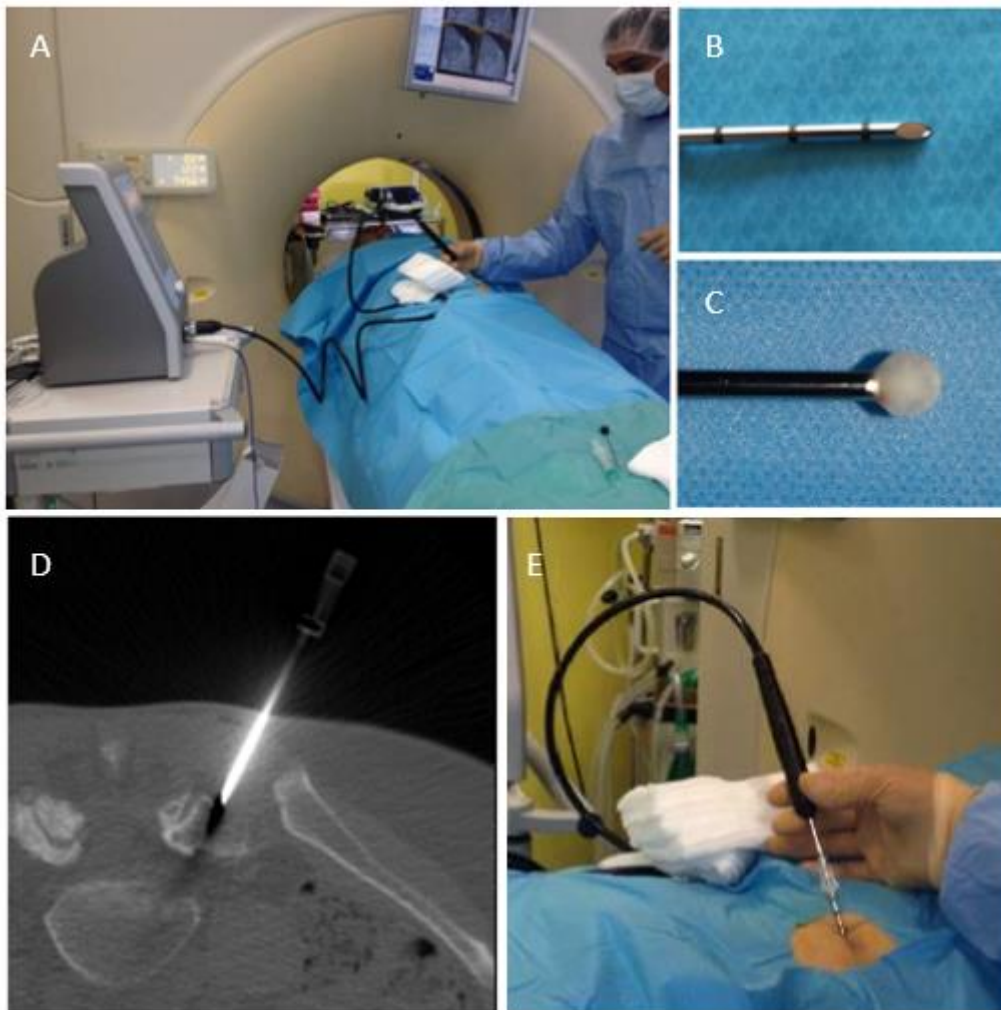


Figure 19 : Cryoablation artérielle postérieure sous contrôle TDM.

Mise en place sous contrôle TDM de l'aiguille co-axiale 12 G (B, D). Testing sensitif et moteur à l'aide de la cryoprobe (A, E) avant congélation pour constitution d'une « iceball » (C).

Annexe B : Classifications de la dégénérescence facettaire.

Imaging classifications of facet joint osteoarthritis.

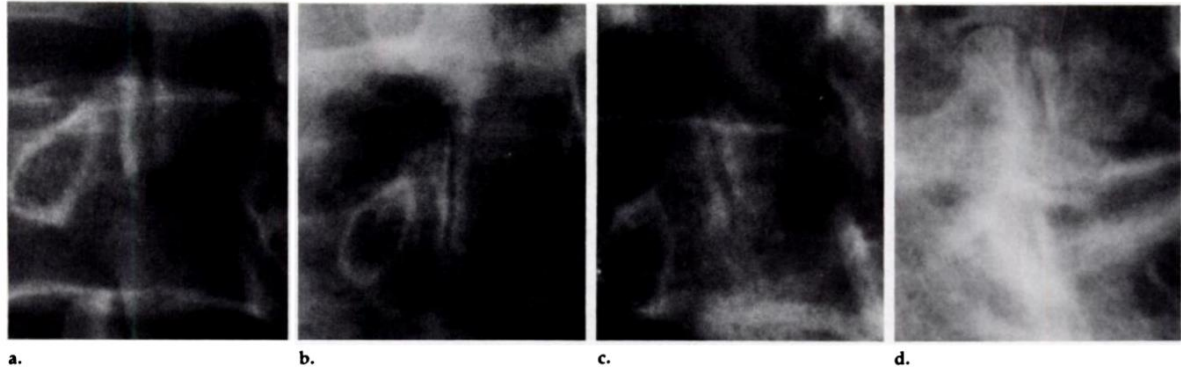


Figure 1. Four grades of facet joint disease as seen on oblique radiographs. (a) Grade 0 = normal. (b) Grade 1 = narrowing of facet joint. (c) Grade 2 = narrowing plus sclerosis or hypertrophy. (d) Grade 3 = severe osteoarthritis with narrowing, sclerosis, and osteophytes.

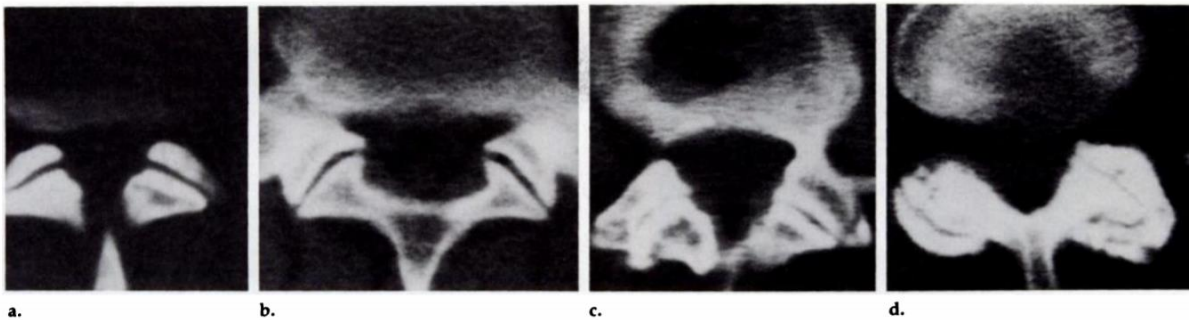
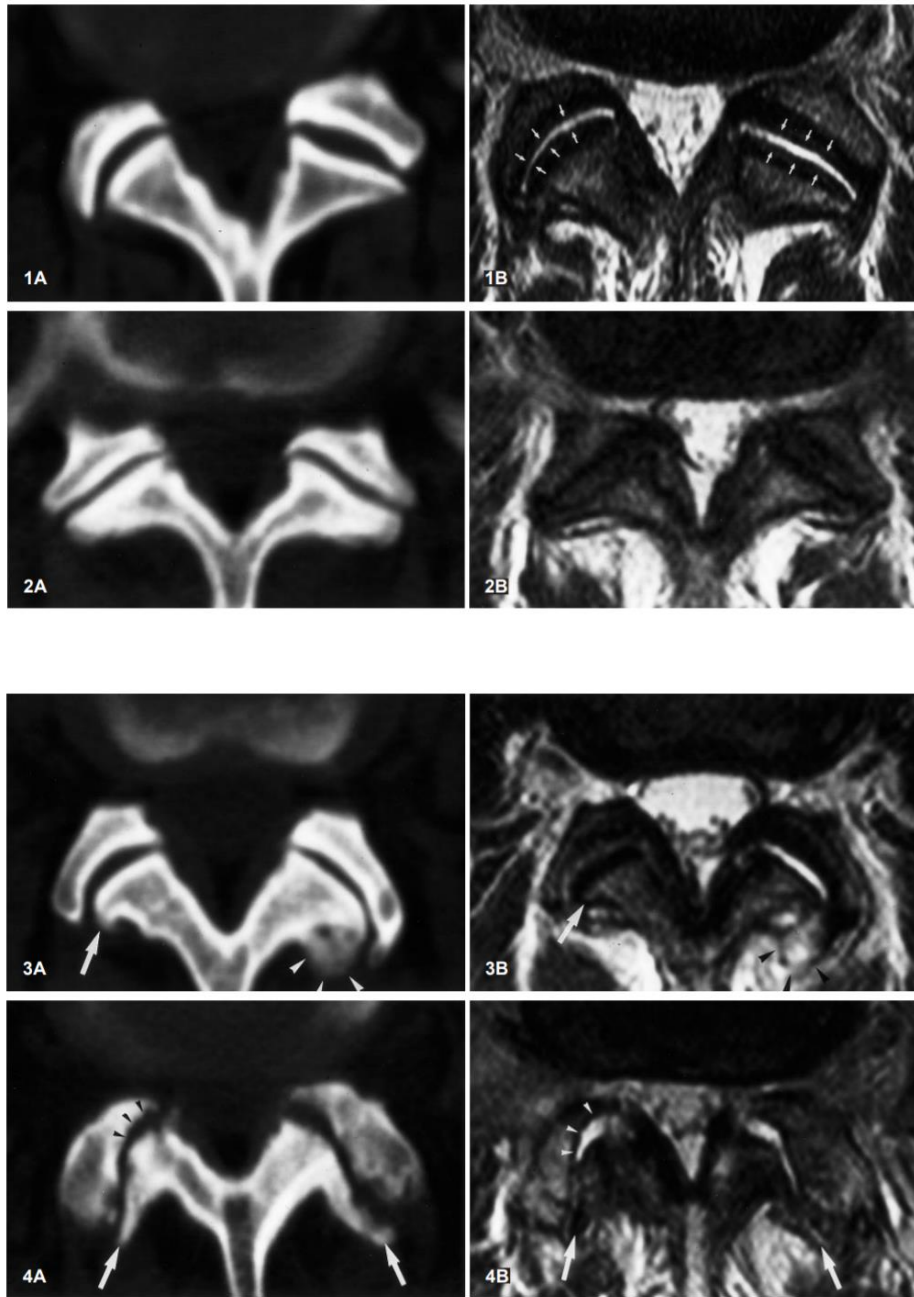


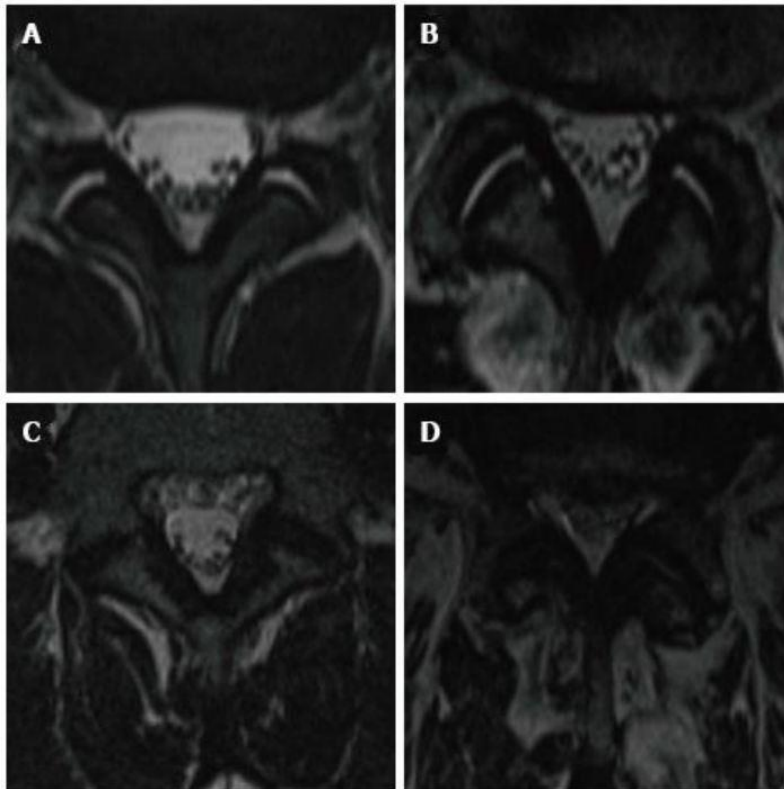
Figure 2. Four grades of facet joint disease as seen on CT scans. (a) Grade 0 = normal. (b) Grade 1 = joint space narrowing. (c) Grade 2 = narrowing plus sclerosis or hypertrophy. (d) Grade 3 = severe osteoarthritis with narrowing, sclerosis, and osteophytes.

Pathria classification :

- **Grade 1** : Facets with joint space narrowing.
- **Grade 2** : Facets with narrowing and sclerosis or hypertrophy.
- **Grade 3** : Facets with severe degenerative disease encompassing narrowing, sclerosis, and osteophytes.

Pathria M, Sartoris DJ, Resnick D. Osteoarthritis of the facet joints: accuracy of oblique radiographic measurement. Radiology. 1987;164:227–30.





Grading system of facet joint osteoarthritis in T2-weighted imaging according to Weishaupt et al.

- Grade 0 : Homogenous cartilage and normal (2-4 mm) joint space.
- Grade I : Narrowing of the joint space and small osteophytes.
- Grade II : Narrowing of the joint space, moderate osteophytes and/or subchondral erosions.
- Grade III : Narrowing of the joint space, large osteophytes and subchondral erosion/cysts.

D. Weishaupt, M. Zanetti, N. Boos, et J. Hodler, « MR imaging and CT in osteoarthritis of the lumbar facet joints », Skeletal Radiol., vol. 28, n° 4, p. 215-219, avr. 1999.

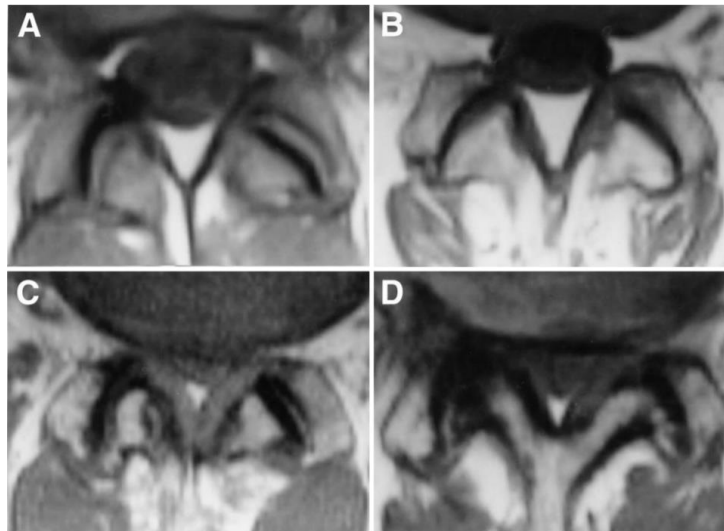


Fig. 1 A–D Four grades of facet joint osteoarthritis on MRI (TR = 570 ms/TE = 15 ms, 5 mm thickness). **A** Grade 1: normal. **B** Grade 2: joint space narrowing or mild osteophyte. **C** Grade 3: sclerosis or moderate osteophyte. **D** Grade 4: marked osteophyte

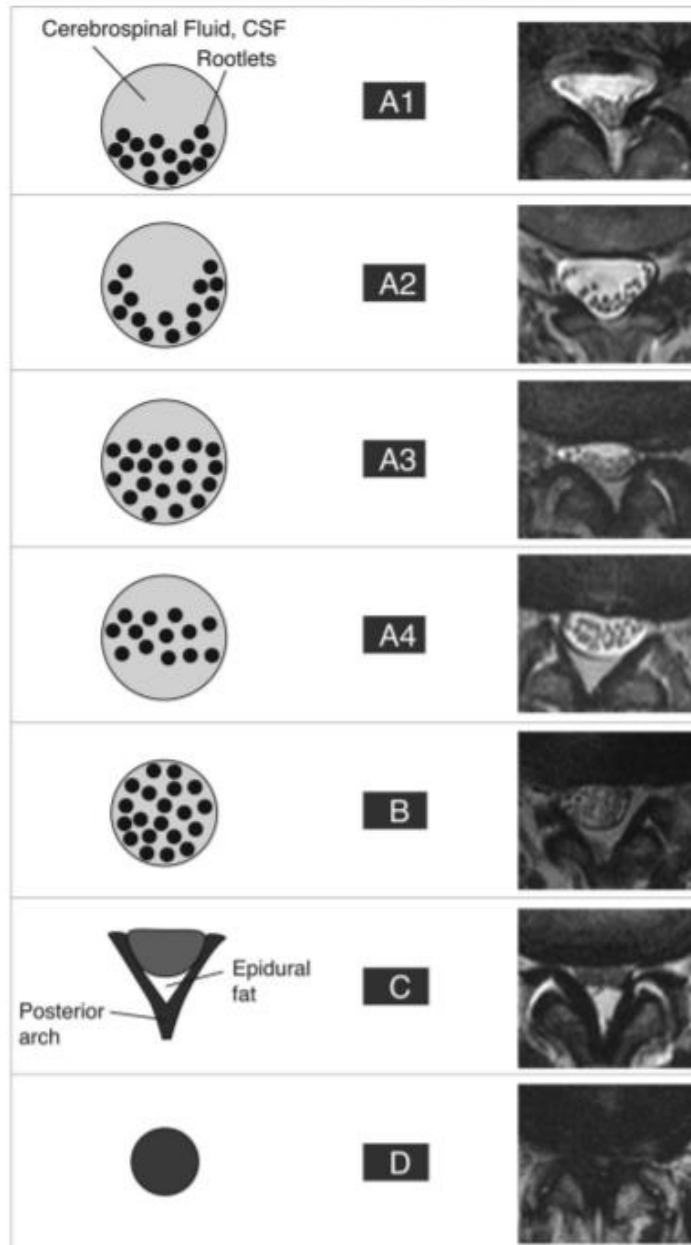
Fujiwara et al. « *The relationship between facet joint osteoarthritis and disc degeneration of the lumbar spine: an MRI study* », *Eur. Spine J. Off. Publ. Eur. Spine Soc. Eur. Spinal Deform. Soc. Eur. Sect. Cerv. Spine Res. Soc.*, vol. 8, n° 5, p. 396-401, 1999.

Grading system for foramen stenosis, caused by disc and FJ degeneration:

based on the depiction of the foraminal components : nerve, vessels and fat.:

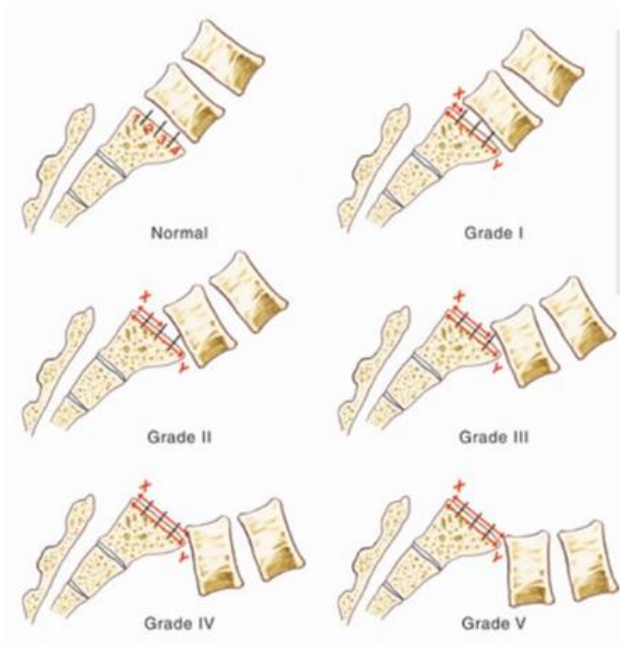
- First stage: non stenotic, no modifications depicted.
- Second stage: stenosis without evidence of root compression.
- Third stage: compression of the spinal nerve in the intervertebral foramen caused by either intervertebral disc, flaval ligament or osseous stenosis.
content of the foramen not well identified.

Splendiani A, Ferrari F, Barile A, Masciocchi C, Gallucci M. Occult neural foraminal stenosis caused by association between disc degeneration and facet joint osteoarthritis: demonstration with dedicated upright MRI system. Radiol Med (Torino). mars 2014;119(3):164-74.



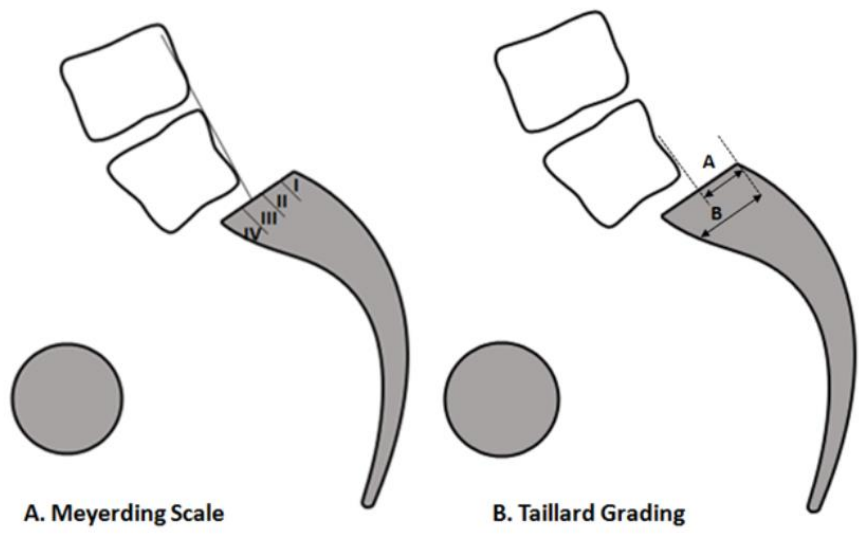
Description of the morphologic classification of spinal stenosis combining graphic and MRI examples.

C. Schizas et al., « Qualitative grading of severity of lumbar spinal stenosis based on the morphology of the dural sac on magnetic resonance images », Spine, vol. 35, n° 21, p. 1919-1924, oct. 2010.

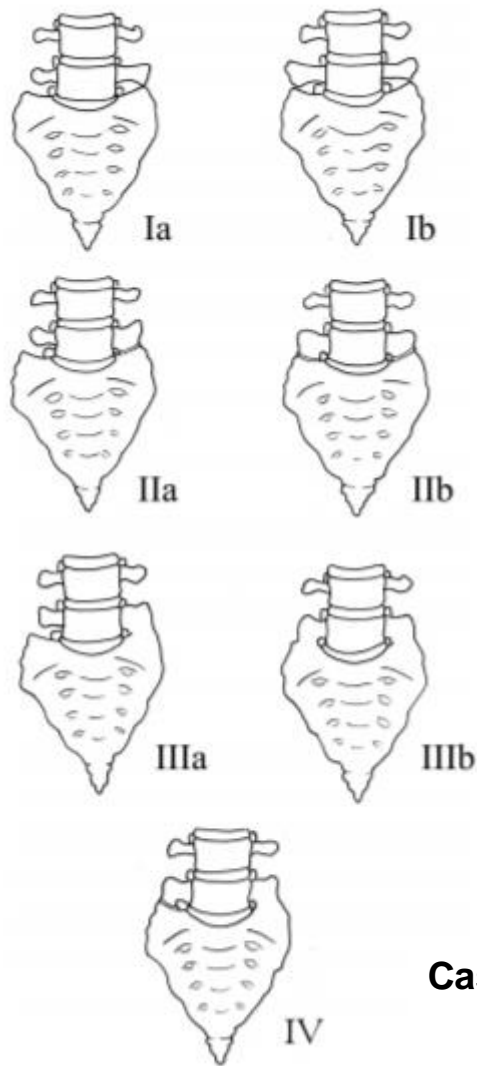


Grade 1 is 0–25%
 Grade 2 is 25–50%
 Grade 3 is 50–75%
 Grade 4 is 75–100%
 Over 100% is Spondyloptosis, when the vertebra completely falls off the supporting vertebra

Meyerding classification



$b/a \times 100 = \% \text{ of slip}$



Castellvi classification

Fig 2. Illustration demonstrating the Castellvi classification of LSTVs.

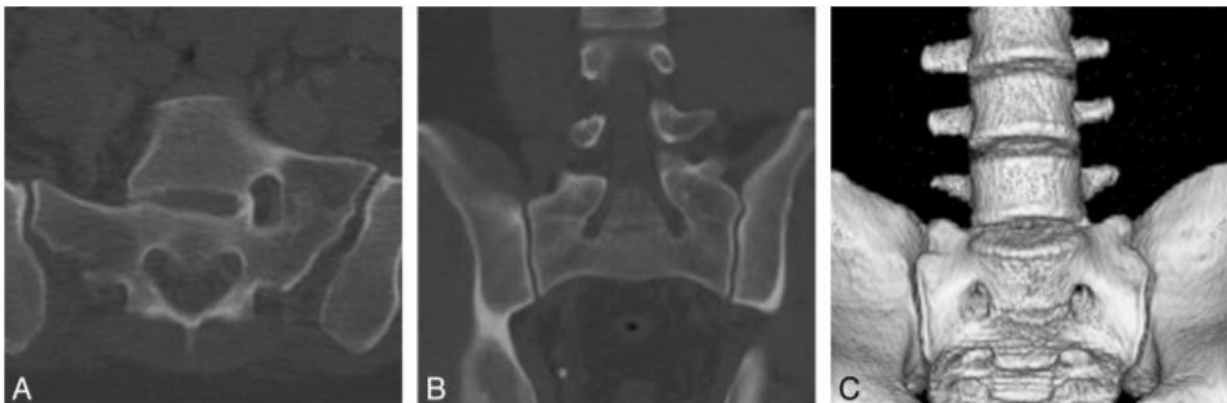

Fig 5. Castellvi type IIIa and IIIb LSTVs. A, Axial CT image demonstrates osseous fusion of the left L5 transverse process with the sacrum in a 36-year-old woman. B, Coronal reconstructed CT image demonstrates bilateral osseous fusion of L5 to the sacrum in a 31-year-old man. C, Volume-rendered CT image shows a Castellvi type IIIb LSTV with complete osseous fusion of the transverse processes to the sacrum in the same patient as seen in B.

G. P. Konin et D. M. Walz, « *Lumbosacral Transitional Vertebrae: Classification, Imaging Findings, and Clinical Relevance* », *Am. J. Neuroradiol.*, vol. 31, n° 10, p. 1778-1786, nov. 2010.

FACET JOINT SYNDROME : FROM DIAGNOSIS TO INTERVENTIONNAL MANAGEMENT

ORIGINAL ARTICLE

Abbreviations:

CN: Cryoneurolysis, CT: Computed tomography, FJ: Facet joint , MAL: Mamilloaccessory ligament, MBDR: Medial branch of the dorsal rami, MRI: Magnetic resonance Imaging, RF: Radiofrequency, RFA: Radiofrequency ablation, SAP: Superior articular process, SPECT: Single photon emission computed tomography

Keywords (6): Low back pain, facet joint, block, neurolysis, radiofrequency, cryoablation

Conflicts of interest: none

ABSTRACT

Low back pain (LBP) is the most common pain syndrome, and is an enormous burden and cost generator for society among which lumbar facet joints (FJ) constitute a common source of pain accounting for 27-40% of LBP. Facet joint degenerative osteoarthritis is the most frequent form of facet joint pain. History and physical examination may suggest but not confirm facet joint syndrome. Although imaging for back pain syndrome is very commonly (radiographs, MRI, CT, SPECT) performed, there are no effective correlation between clinical symptoms and degenerative spinal changes. Diagnostic positive facet joint block can indicate facet joints as the source of chronic spinal pain. These patients may benefit from specific interventions to eliminate facet joint pain like neurolysis, by radiofrequency or cryoablation. The purpose of this exhibit is to describe the anatomy, epidemiology, clinical presentation, and radiologic findings of facet joint syndrome. Specific interventional facet joint management will also be described in details.

Introduction

Chronic low back pain is one of the most common pain syndrome and represents an enormous burden and cost generator for society [1]. Lumbar facet joints constitute a common source of pain and remain a misunderstood, misdiagnosed and improperly treated pathology [2]. Facet osteoarthritis is the most frequent form of facet pathology [3]. Although imaging for back pain syndrome is very common (radiographs, MRI, CT, SPECT) there is no effective correlation between clinical symptoms and degenerative spinal changes [4], with some imaging findings which may, in specific cases, appear irrelevant to the clinical setting. Clinical facet joint syndrome is defined as a unilateral or bilateral back pain radiating to one or both buttocks, groins, and thighs and stopping above the knee [5]. However, in some cases, patients' symptoms in the setting of low back pain may lack of specificity, as facet joints may mimic the pain caused by herniated discs or compressed roots. History and physical examination may suggest but not confirm FJ's as the source of pain [6]. Diagnostic positive facet joint block can indicate facet joints as the source of chronic spinal pain [7], but the rate of false positive remains high. After conservative management failure, these patients may benefit from articular steroid injections [8] and/or specific interventions to eliminate facet joint pain such as neurolysis [9]. Radiologists play an important role in the management of back pain as imaging of spinal disorders has become one of the keys to a better patient management. Moreover, interventional radiology has become one of the keystones of facet joint management, both as a diagnostic and therapeutic tool. Therefore, this review aims at providing the radiologist with specific information on facet joint epidemiology, anatomy, physiopathology and its implication in chronic low back pain. Furthermore, the authors describe the mandatory knowledge of facet joint imaging modalities along with a detailed description of existing interventional management.

Epidemiology

Chronic and recurrent pain has been defined as a specific health care problem and is considered as a disease in its own right [10]. A recent survey showed a high prevalence of chronic pain of moderate to severe intensity in adult Europeans, affecting the quality of their social and working lives and is therefore a major health care problem in Europe [1]. Low back pain (LBP) is one of the most common pain syndromes, and is an enormous burden and cost generator for society. The high health care costs may be attributed to multiple factors, including the lack of an accurate diagnosis [2], imaging overuse, unwarranted surgery and working stoppages. LBP is responsible for functional limitations and causes difficulty in performing common daily life tasks, especially among the elderly [11]. Therefore, LBP is the most expensive disease in industrialized countries, as has been reported in Germany with a total cost of 48.960.000.000 euros per year [12]. In the USA, the prevalence of LBP is reported between 15 and 45 % according to cross-sectional studies [13]. Most spinal structures may be source of LBP, including intervertebral discs, FJs, sacroiliac joints and nerve roots, and may be accessible to diagnostic tests including imaging. Some disorders, particularly disc related impairments, are reasonably easily diagnosed and lead to definitive treatments. However, discogenic LBP without disc herniation, lumbar FJ, and sacroiliac joint pain are difficult to diagnose with imaging only [2]. Literature focuses on the intervertebral discs as the source of LBP, however FJ pain also seems to play a major role in generating LBP [8]. Among LBP patients, there are wide discrepancies in the reported prevalence of FJ pain. Reviews implicate FJs as the primary pain generator in 10-15 % of young adult patients with chronic LBP and higher in older populations (15% among injured workers, 40% in older population without pre-existing trauma, 45% in a more

heterogeneous population) [14]. Controlled diagnostic studies have shown the prevalence of lumbar FJ pain in 27% to 40% of the patients with chronic LBP [15].

Anatomy of facet joints (FJs)

Each spinal segment consists of an intervertebral disc and, posterior paired synovial joints (FJ) comprising a “three-joint complex”, where each component influences the other two, with degenerative changes in one joint affecting the biomechanics of the whole complex (**Figure 1**). FJs constitute the postero-lateral articulation connecting the posterior arch between vertebral levels. They are a paired and diarthrodial joint, and are the only synovial joints in the spine, with hyaline cartilage overlying subchondral bone, a synovial membrane and a joint capsule [16]. The joint space presents capacity of 1 to 2ml [15]. Each joint comprises an anteriorly and laterally facing inferior articular process from the superior vertebral level and reciprocally a larger, posteriorly and medially facing concave superior, articular process from the inferior vertebral level. Morphological variations may occur within the lumbar spine, as lumbosacral transitional vertebra (defined as either sacralization of the lowest lumbar segment or lumbarization of the most superior sacral segment of the spine) . They are common in the general population, with a reported prevalence of 4%–30%, with varying morphology, ranging from broadened transverse processes to complete fusionis (Castellvi classification) [17]. Knowledge of such variations is essential to avoid an intervention at an incorrect level (see below). The axial morphology of the lumbar FJ from L3 to S1 has been shown to assume a gradually more coronal orientation compared to proximal lumbar levels, with a maximal transverse articular dimension to the distal end. The orientation of the lumbar FJ in the sagittal plane allows for a greater range of flexion motion and prevents gross rotatory instability.[18]. Facet joint tropism has been defined as an asymmetry between right

and left FJ angles, with one joint having more of a sagittal orientation than the other. Some studies found a relationship among patients who had a symptomatic disc herniation or degenerative spondylolisthesis at L4-5 or L5-1 levels, and an increased severity of facet joint tropism [19]. FJs play an important role in load transmission, providing a posterior load bearing helper, stabilizing the motion segment in flexion and extension. They are also involved in the mechanism of rotational kinematics by restricting the axial rotation [20]. This is achieved through a collagenous tissue of the fibrous capsule layed in a transverse plane providing resistance to flexion motions [16]. Because of their high level of mobility and the important forces influencing in the lumbar area, they can develop significant degenerative changes and be a potential source of pain [21]. The capsule of the FJs, subchondral bone and synovium are richly innervated with nociceptive and autonomic nerve fibers [22]. Substance P nerve fibers have been identified in subchondral bone in degenerative lumbar FJ [23]. Inflammatory mediators such as prostaglandins and cytokins (IL6, TNF α) have been found in cases of degenerative disorders [24]. This partly explains the origin of LBP in case of FJ degeneration. Bogduk et al [25] were the first to describe three ramifications of the dorsal branch (medial, intermediate and lateral branch) of the spinal nerve, which are spreading within the dorsal muscles. From L1 to L4 segments, each lumbar FJ is innervated by the medial branch of the dorsal rami (MBDR). It emerges from the inter-transversal ligament. This branch crosses the superior margin of the medial termination of the transverse process, passing through the caudal root of the superior articular process (SAP) one level below (i.e. the MBDR of L4 level passes around the SAP of L5). At this level the nerve runs downwards, and is fixed by the mamillo-accessory ligament (MAL). It then enters the multifidus muscle [26]. Intermediate and lateral branches emerge from the dorsal ramus, they run caudally and laterally and enter respectively the longissimus and

iliocostalis muscles. Each joint is innervated by a dual supply from the medial branch at the same level and the level above [27] with ascending and descending branches (**Figure 2 and 3**). The L5 segment has a different distribution of the branches which should be considered in FJ denervation [25]. First of all, the dorsal ramus is longer; It emerges dorsally and in the inferior region on top of the sacrum wing, along the groove formed between the ala of the sacrum at the root of the S1 SAP, and runs near the inferior portion of the articular process. The nerve then ramifies in an intermediate and a medial branch. There is no lateral branch; the MBDR lies caudally to the process, running into a fibrous tissue equivalent to the MAL, with communicating branches with the S1 dorsal ramus (**Figure 4**). Four factors were described for an anatomical structure to be deemed a cause of back pain: a nerve supply to the structure, the ability of the structure to cause pain similar to that seen clinically in normal volunteers, the structure's susceptibility to painful diseases or injuries and demonstration that the structure can be a source of pain in patients using diagnostic techniques of known reliability and validity [28]. Owing to this definition, lumbar FJ may be implicated in generating low back pain due to their nerve supply, especially in case of capsular stretching [22]. The fact that pain can originate the FJ is widely accepted in the literature and is supported by investigations employing articular joint blocks [21]. Meanwhile, some patients may have variations or aberrant innervation of FJ which may explain false negative medial branch blocks [9]. Despite technical success, those considerations should be taken into account in patient's selection and in FJ denervation procedures. (See below)

Etiologies of facet joints

Degenerative process (Figure 5)

Facet joint degenerative osteoarthritis is the most frequent form of FJ pain, intimately tied to degeneration of the intervertebral discs. Like in all synovial lined joints, osteoarthritis is a continuum between loss of joint space, narrowing, loss of synovial fluid and loss of cartilage and bony overgrowth. High grade cartilage necrosis arises quite rapidly in FJ. Inflammation generated by degeneration of FJs and surrounding tissues is believed to be a cause of local pain. Prevalence of degenerative FJ is debated in the literature. In a study on 647 cadaveric lumbar spines, Eubanks et al. found that degenerative changes are universal findings with a highest prevalence in L4-L5 spinal level [29]. Evidence of osteoarthritis may be found in early life, with more than one half of adults younger than 30 years and 100% after 60 years, highly suggestive of the major role played by FJs in back pain in the elderly population. In another study, Kalichman et al showed a high prevalence of FJ osteoarthritis in community based population (59.6% of males and 6.7% of females) which increases with age and reaches 89.2% in individuals over 60 years old [3]. Risk factors for lumbar FJ osteoarthritis include : age, sex, spinal level (L4-L5), facet orientation (sagittally oriented) and associated background of intervertebral disc degeneration. This last factor may is often related to the amount of heavy work done before the age of 20. However, the association between degenerative changes in the lumbar FJs and symptomatic low back pain remains unclear and subject of an ongoing debate [3]. Synovial FJ cysts are also associated with radicular pain mimic rather than FJ pain. Indeed in advanced FJ osteoarthritis, a synovial cyst may appear by a herniation of the synovium through the facet capsule. In contrast to primary facet osteoarthritis, which most often results in low back pain, synovial cysts characteristically cause radiculopathy or symptomatic spinal stenosis by nerve root impingement, particularly in the lateral recesses [30]. Lumbar FJ cysts is associated with higher rates of arthritis and coronally orientated FJ [31]. Lumbar spinal canal or

foraminal stenosis may result from degenerative changes in the posterior lumbar spine structures, such as bony proliferation of the FJ themselves (and/or associated with ligamentum flavum thickening) [32]

Spondylolisthesis (Figure 6)

Degenerative spondylolisthesis is the displacement of one vertebra to another in the sagittal plane, which is related in the majority of cases to FJ osteoarthritis and failure of the motion segment. It occurs as a result of subluxation of the FJs, related to an important and progressive loss of cartilage and articular remodeling, with segmental instability causing capsule tension [22]. Spondylolisthesis most often occurs at the L4-5 level, which is predominantly affected by by osteoarthritis [33]. In younger populations (30-40 years old), spondylolisthesis can be due to congenital abnormalities, acute or stress related fractures or isthmic spondylolisthesis. As opposed to its degenerative counterpart, L5-1 is the most affected level and related instability seems to be more frequent [31].

Septic facet arthritis (Figure 7)

Septic arthritis is a rare entity [35] which can show similar radiologic findings with more inflammation and a more aggressive signs. It can be secondary to disc or vertebral infection (spondylodiscitis). An isolated form should arise suspicion of tuberculosis or iatrogenic cause. One case of septic arthritis due to *Kingella kingae* has been described [36].

Inflammatory conditions

Rheumatoid arthritis and ankylosing spondylitis, which are seronegative spondyloarthropathies, may also involve the lumbar FJs as FJs are synovial joints [18].

Clinical presentation and pain patterns

FJ as a source of LBP was first described by Goldthwaite in 1911 [37] and Ghormhley who used the term “facet syndrome” to describe a symptom originating from the FJ [38]. It was first described as lumbosacral pain with or without sciatica in 1933. Ten years later Badgley et al suggested FJ as the source of up to 80% of back pain [39]. Facet syndrome included local pain and pseudo radicular radiation with variability of the distribution of referral patterns of pain [3]. Most authors tried to classify the distribution of FJs’ pain provoked by an infiltration [40] or electrical stimulation [41]. The majority of these studies have not found reliable referral patterns of FJ pain. As suggested by Cohen, this may be explained by the fact that stimulation does not reproduce physiological conditions [8]. FJ pain may be referred distally into the lower limb, thereby mimicking sciatica. “Pseudo radicular” lumbar pain, typically radiates uni or bilaterally to the buttock and the trochanteric region (from the L4 and L5 levels), the groins and the thighs (from L2 to L5) ending above the knee, without neurological deficits (**Figure 8**). However, radiating pain may reach the foot, mimicking sciatic pain, especially in cases of osteophytes or synovial cysts. Claudication is possible. Pain is usually worse in the morning, during periods of inactivity, following stress exercise, lumbar spine extension, rotary trunk motions, provoked by standing or sitting positions and may present elective pain at FJ palpation [5]. Pain radiation can be subdivided into primary, secondary and least commonly painful areas as previously described by Barlocher et al [42]. Abdominal and pelvic pain have also been described [41]. Differential diagnosis include true

sciatica, hip pathology (hip osteoarthritis or greater trochanteric bursitis) or sacroiliac impairment. However, lumbar FJ syndrome seems not to be a reliable clinical diagnosis [44] and a specific etiology of back pain can be diagnosed in only about 15% of patients with certainty based on clinical examination alone [45]. The results of studies investigating the FJ as the source of a patient's symptoms suggest that the currently available tests have limited or no diagnostic validity. Moreover, history and physical examination may suggest but not confirm FJ as the source of pain [6].

Imaging Findings (Table 1)

X ray imaging: Radiographs and Computed tomography (CT)

The initial radiographic assessment of patients presenting with lumbar facet-mediated pain includes AP, lateral, and oblique views [18]. Oblique radiographs are the best projections to assess FJs of the lumbar spine because of their oblique position ("scotty dog") (**Figure 9**). Lateral films, however, may provide useful information from the isthmus profile such as the pars interarticularis defect (**Figure 6**). Due to its ability to provide cross sectional images and to provide a higher contrast between bony structures, CT improves anatomic evaluation of the FJs and is the preferred method for imaging FJ osteoarthritis [46]. However, standard radiographs can also show pathological changes especially in severe disease. Degeneration is characterized by joint space narrowing, sclerosis, subchondral sclerosis and erosions, cartilage thinning, calcification of the joint capsule, hypertrophy of articular processes and of the ligamentum flavum causing impingement of the foramina and osteophytes (**Figure 5**). Secondary signs include vacuum joint phenomenon (intraarticular gas), joint effusion and associated degenerative spondylolisthesis. Synovial and subchondral cysts can extend posterior

to the FJ but also anterior in the spinal cord or neuroforamen. Kalichman et al showed 24% of X rays FJOA before 40 years and 89 % in 60-69 years population but once again with no correlation between abnormal morphology on radiologic findings and back pain [4].

Magnetic resonance imaging (MRI) (Figure 10)

MRI is a noninvasive and nonionizing modality which provides excellent soft tissue resolution. The role of MR imaging in the evaluation of FJ degeneration is not proven. Osteoarthritis may be present in both symptomatic and asymptomatic patients, (among from 8% to 14% for that least) [47], [48]. Superior sensitivity of MRI comparatively to CT imaging is controversial [8]. CT and MR are equally useful in demonstrating morphological changes in FJ. One of both examination therefore suffice to assess degenerative changes [49]. MRI however clearly presents the advantages of better assessing the immediate consequences of FJ degeneration, such as surrounding neural structure impingement [50]. Chronic degenerative osteoarthritis processes in these structures involve active synovial inflammation or adjacent bone edema which can be detected using MRI with a fat saturation technique [51]. Exaggerated fluid in the facets and FJ synovial cysts seen on axial MRI seems to be significantly suggestive of spondylolisthesis and its instability but is not specific of FJ origin of pain [52]. Recent studies using fat-suppressed MRI sequences have demonstrated that subchondral bone oedema are present in the lumbar FJ articular processes between 14% and 41% of patients with back pain [53], [54]. Enhancement of the FJ rim after gadolinium administration will establish a diagnosis of synovitis. Fujiwara et al proposed a four grade classification from 1 to 4 [55]: grade 1 :normal ; grade 2 :joint space narrowing or mild osteophyte ; grade 3 :sclerosis or moderate osteophyte and grade 4 :marked osteophyte. They additionally

described the « wraparound bumper » osteophyte formations which provides an additional stabilizing effect in segmental degenerative disease. An important observation from the Fujiwara study is that MRI tends to underestimate the severity of osteoarthritis of the FJs as compared to CT. The fluid-sensitive sequences on MRI are generally preferred over CT for imaging FJ effusions and juxta-facet cysts; however, they are less sensitive in depicting the joints' bony cortices and are less accurate in quantifying the amount of sclerosis present. An additional limitation of MRI is that it cannot accurately measure cartilage thinning secondary to the partial volume effect and chemical-shift artifact inherent to this type of imaging. CT is better able to demonstrate the degenerative changes of the FJs because of the high contrast between bony structures and the surrounding soft tissues [18]. However, some authors suggest that TSE T2 Fat Saturation sequences and, when indicated, gadolinium administration with T1 Fat Saturation sequences enhance the sensitivity and diagnostic specificity of MR scans. In particular, gadolinium will disclose the active inflammatory stage of a degenerative process thereby identifying new therapeutic targets for percutaneous treatment. [51]

Single photon emission computed tomography (SPECT)

The detection of inflammation of the FJ may be more useful than morphological imaging of the joint itself. Radionuclide bone scintigraphy, using ^{99m}Tc labeled bisphosphonates show increased osteoblastic activity along with synovial changes secondary to inflammation or hyperemia associated with bone remodeling (**Figure 11**). It has been shown that patients present better improvement after FJ injection in case of positive SPECT findings [56]

Imaging classification of facet joint osteoarthritis (Annexe B)

Two classifications of FJ degeneration are recommended for clinical use. Radiographically, the Pathria's classification classifies FJ arthropathy as well: Facets with joint space narrowing were classified as grade 1, facets with narrowing and sclerosis or hypertrophy as grade 2, and facets with severe degenerative disease encompassing narrowing, sclerosis, and osteophytes as grade 3 [57]. Standard radiographs too (Meyerding or Taillard classification) [33], evaluating motion related abnormalities in flexion or extension, and for assessing instability in cases of spondylolisthesis, thanks to dynamic studies. In the setting of degenerative spondylolisthesis, a weight-bearing lateral flexion-extension radiograph can best be used for grading spondylolisthesis and may be needed in addition to MRI and CT imaging. Antero-posterior translation of more than a few millimeters is suggestive of lumbar spine instability in the sagittal plane which in the appropriate clinical setting may require surgical arthrodesis. In addition to Pathria's classification, Weishaupt's grading scheme, based on the agreement between MRI and CT imaging, has been proposed : Facets were again graded from 0 to 3 depending on the degree of joint space narrowing, hypertrophy, sclerosis, and osteophyte formation. The authors recommended against the routine use of CT imaging in the presence of an adequate MRI scan [49]. Fujiwara et al. is credited with developing the standard MRI-based classification system for lumbar FJ osteoarthritis. An additional grading system for foramen stenosis, caused by disc and FJ degeneration can be used as well , based on the depiction of the foraminal components : nerve, vessels and fat. First stage, the non stenotic stage : no modifications depicted. Second stage corresponds to stenosis without evidence of root compression. Third stage, compression of the spinal nerve in the intervertebral foramen caused by either intervertebral disc, flaval ligament or osseous stenosis. In this stage, the content of the foramen is not well identified. A grading scale has also been proposed for lumbar canal stenosis as follows [59] : A

:CSF is clearly visible inside the thecal sac, but its distribution is inhomogeneous ; B : Some CSF is still present giving a grainy appearance to the thecal sac. The rootlets occupy the whole of the dural sac, but they can still be individualized ; C: the dural sac demonstrates a homogeneous gray signal with no CSF. No rootlets can be recognized ; D: In addition to no rootlets being recognizable there is no epidural fat posteriorly. There is currently no consensus on how best to evaluate lumbar FJ osteoarthritis with imaging. It has been reported that in clinical practice, imaging findings of degenerative abnormalities (including radiographs, MRI, CT, SPECT) have been assumed to be associated with nonspecific low back pain [60]. Radiographic changes secondary to osteoarthritis are equally reported among symptomatic and asymptomatic patients. Radiological investigations report a poor correlation between clinical symptoms and degenerative spinal changes [61]. Therefore the role of FJ imaging in patient with LBP is still debated. The interest of imaging often lies in its ability to rule out differential diagnosis, commonly referred to as “red flag indications” rather than to prove a symptomatic condition. Red Flag Indications are intended to represent the potential for life or limb threatening conditions (suspicion of aortic aneurysm or dissection, neoplasm, infection, cauda Equina Syndrome, fracture, motor weakness). Advanced diagnostic imaging of the symptomatic level is appropriate and/or work-up for a non-spinal source of spine pain [62]

Interventional management

First line therapy consists in conservative multimodal management such as pain medication (acetaminophen, nonsteroidal anti-inflammatory drugs, muscle relaxants, antidepressants), physiotherapy, acupuncture, and if necessary psychotherapy [8]. As mentioned above, because radio clinical correlation is not reliable in patients with

LBP, the diagnostic and therapeutic role of interventional procedures targeting the FJ have been reported in chronic spinal pain in patients who have failed conservative management [63]. Whatever the technique used, it has been shown that the physician's attitude seems to affect the clinical outcome of a procedure by a hetero-suggestion phenomenon, with better results [64]. Imaging guidance has shown both to increase technical and clinical efficacy and to decrease potential complications [65]. Common complications of FJ procedures include: hemorrhagic, infectious complications, and vaso-vagal syncope [66].

Blocks

Because no clinical features or diagnostic imaging studies can determine whether a FJ is painful or not, controlled blocks are the only reliable tool in the diagnosis of FJ pain as a cause of LBP [7]. Diagnostic blocks of nervous structures that are suspected to generate pain can be performed to evaluate the role of the target structure in the painful syndrome [9]. However, several debates exist on the technique and the definition of the performed block:

1-The degree of the relief that should occur

Bogduk defined specific criteria for an optimal selection as an anatomically accurate block under guidance with ideally complete relief of pain following a MBDR block . Manchikanti et al defined at least an 80% reduction of pain and the ability to perform previously painful movements [67]. More liberal criteria have also been reported, such as greater than 50% relief of pain [9].

2-The target of the block (Figure 12)

The first results comparing intra-articular and medial branch block have reported similar outcomes [68], [69]. However, a recent review showed higher evidence in short and long term relief with medial branch blocks versus intra-articular blocks [2]. Moreover, intra articular blocks appear less anatomically accurate , and have not been validated as predictive of response to any form of treatment [9]. Medial branch block also seem to present higher specificity to select patients for medial branch neurolysis [70]. Moreover it seems technically easier to perform using anatomic landmarks [71], than intra articular injections, providing the use of MDBR block in patient's selection before denervation procedures [8].

3 -The number of blocks and the levels which should be targeted

A definitive diagnosis of FJ mediated pain may require blocks at two separate sessions. When performing single level block only, there is a high proportion of false positive rate (30-45%). Some authors have therefore advocated to perform repeated blocks [72]. Cohen et al showed a success rate of lumbar FJ radiofrequency (RF) denervation patients of 39% after a single block and 64% after a double block [73]. Due to the dual nerve supply of FJs, at the same level and the level above, diagnostic blocks should be performed with a minimum of 2 levels to block a single joint [74].

4- Injected drugs

Diagnostic blocks commonly include local anesthesia (lidocaine and/or bupivacaine) with or without steroids injections [8]. Some find an advantage of adding steroid injection [74]. (see below)

Steroid injections

In the majority of the reported studies, FJ injection include long acting corticosteroids (anti-inflammatory and anti-edematous effect, immunosuppressive action and inhibition of neural transmission within the C fibers) and local anesthetics [8]. FJ can be infiltrated with intra, peri-articular and medial branch injections. Due to the presence of inflammatory mediators into and around degenerative FJ, short to intermediate pain relief should occur after steroids injections. Meanwhile, discrepancies persist in the literature about steroid efficacy on FJ pain [8]. Despite, intra articular injections (with or without steroids) have traditionally been used in the diagnosis of FJ pain. A controlled trial by Lilius et al reported no outcome differences between intra and peri articular injections [75]. European guidelines do not recommend the use of intraarticular steroids in management of chronic LBP [76].

Neurolysis

The ideal candidate for FJ denervation is a patient who underwent medial branch infiltration with significant pain relief after failure of conservative management. Due to the dual nerve supply of a given FJ, electrodes or cryoprobes should be placed at two subsequent levels [41]. Nerve fibers can either be destroyed by physical means: heat (radiofrequency) or cold (cryoneurolysis), or by chemical means (alcohol/phenol). Main characteristics of these techniques are described in **Table 2**. Lumbar medial branch neurolysis achieves relief of pain, improvement in disability, and reduction of the need for analgesics [9]. Whatever the technique used, neurolysis does not allow definite pain relief., The destroyed nerve will eventually regenerate, and in consequence, recurrence of pain may occur. The procedure can be repeated [9]. Currently, the two most widely reported techniques are radiofrequency (RF) and cryoneurolysis (CN). In both techniques, before injection of local anesthetics and thermal lesions, electrical stimulation monitoring should be

performed to ensure safety in performing thermal denervation [77]. Currently ISIS recommends a maximum of two FJ denervation per year [78]. Although RF techniques have been described in detail with a possibly longer effect than CN, it may appear as a slightly more challenging technique in our experience.

Physical neurolysis

Radiofrequency Ablation (RFA) (Figure 13)

A-Principle

RF consists in the placement of electrodes under imaging guidance, delivering a sinusoidal current (400-500 kHz). Regions crossed by the current undergo an ionic agitation which leads, through particle friction, to tissular heating. The sought purpose is to expose nerve cells to a temperature $> 45^{\circ}\text{C}$ causing an irreversible cellular denaturation [79]. A wide range of temperature (70 to 90°C) has been reported in the literature with good results [80]. Another possibility is the use of pulsed RF (application of RF energy with pulsed time cycles at temperatures not exceeding 42°C). The rationale for the use of pulsed RF is to avoid any potential inadvertent damage to adjacent nerve roots as well as possible secondary spinal instability due to muscle denervation [14]. However, the use of this technique appears to be less effective in the long term [81]. Therefore pulsed RF does not appear as a substitute for conventional thermal lumbar medial branch neurotomy [9].

B-Technique

Bogduck et al underlined the importance of patient selection and the use of a properly performed technique [82]. Appropriate technique is described in the ISIS guidelines [83] where emphasis is made on the electrode placement : parallel to the

target nerve in order to achieve denervation along a substantial length of the targeted nerve [26]. These considerations seem more important to take into account with the RF technique than with CN, where circumferential lesions are less extensive than with cryoprobe [84]. RF probes produce transverse lesions around the electrodes but little lesioning at the needle tip. Perpendicular placement may miss the targeted nerve [82]. Moreover, operators should not rely on single placement of the electrode, and multiple placements may be required in order to cover all possible variations of the nerve [85].

C-Results

In a prospective study Dreyfuss et al , showed that under these conditions some 60% of patients could expect at least a 90% reduction in pain, and 87% could expect at least 60% reduction lasting 12 months [79]. In Kessinger et al.'s study, conducted in patients with minor degenerative spondylolisthesis, 60% of patients sustained at least 80% pain relief lasting at least 12 months ; 80% sustained at least 60% relief [86]. Several controlled studies confirmed this trend [70], [87]–[90], with a mean decrease of 2-3 points on a visual analogic scale vs control groups. RF complications' are uncommon (1% incidence), of limited duration and of minor nature [91]. Potential side effects include painful cutaneous dysesthesias or hyperesthesia increased pain due to neuritis, neuroma formation, and deafferentation pain. Unintentional damage to a spinal nerve causing a motor deficit, is also a complication [92]. Sensory and motor stimulation during the procedure may help to avoid this complication [77].

Cryoneurolysis (CN) (or Cyoneuroablation or Cryoanalgesia) (Figure 14)

A-Principle

Cryoneurolysis is an application of cold to the nerve to cause its denaturation. The physical principles relies on the Joule-Thompson effect which is based on a rapid decompression of gas (either N₂O or CO₂) at the extremity of the probe, capable of delivering ice cold temperatures of up to -70°C [77]. At the tip of the needle, an ice ball is created in the surrounding tissues. It induces a conduction block, similar to the effect of local anesthetics (all nerves fibers stop conducting at -20 C°). Long-term pain relief from nerve freezing is obtained because of the vascular damages cause by ice crystals to the vasa vasorum, which causes endo-neural edema and cell death.

B-Technique

As for RFA, success of cryoneurolysis is dependent on patient selection and accurate probe placement which should follow the same guidelines described by the ISIS. The extent and duration of the effect is therefore a function of the degree of cold obtained and the length of cold application [75]. In contrast with RFA, a tangential approach of the probe is not essential [93]. Minimally, if any sedation should be used as it is mandatory that the patient be conscious to respond to sensory and motor stimulation [77]. Moreover, intra-procedural pain in CN appears to be tolerable [94].

C-Results

Lloyd proposed CN as superior to chemical neurolysis [93]. However, CN technique has been described less accurate than RF. The lasting effect compared to RF also seems unclear. No studies comparing CN and RFA in FJ pain management are available to date. Three recent prospective studies [42], [95], [96] showed a reduction of pain at six weeks, 3 and 6 months with a 50% pain decrease. A recent

retrospective study by Wölter et al in 2011 confirmed this trend [94]. Advantages of CN include less tissue damages, less risk of neuroma or neuritis and a larger denervation area at the needle tip [94], [97].

Chemical Neurolysis

This technique requires the administration of a chemical agent able to destroy neural structures (protein denaturation) [98] involved in the perception of pain to promote long lasting analgesia. The size of the lesions varies according to the concentration, and therefore the quantity. The two neurolytic agents most widely used in the treatment of chronic pain are phenol and alcohol, producing a block that lasts 3-6 months [99]. Major drawbacks with the use of these agents include : necrosis of surrounding tissue, neuritis, and uncontrolled diffusion (83). Furthermore, these powerful neurolytic agents may induce sequelae in the axonal membrane, which might explain cases of painful paresthesia observed several months following a neurolytic block: this is known to be deafferentation pain sequelae. These techniques are also associated with neuroma formation [101].

Alcohol

The neurolytic effects of ethyl alcohol at a concentration greater than 50% are well known, but higher concentrations (95 % to 100 %) are required for nerve destruction to be permanent [102]. Alcohol is extremely irritating to both neural structures and surrounding tissues, causing pain, burns, and local hypersensitivity. Alcohol neurolysis usually causes severe intense pain which quickly disappears. Alcohol is associated with a higher rate of neuritis than phenol [103].

Phenol

As for alcohol, neurolysis depends on the concentration used: the efficacy of 3 percent phenol in saline is comparable to that of 40 percent of alcohol. Phenol is responsible for a transient local anesthetic effect (between 5 and 20 weeks). Aqueous phenol is easy to use, with a low potential of diffusion, and does not cause violent pain on injection [102].

Surgical management

The results of FJ blocks to predict lumbar surgical outcomes and surgical therapies including arthrodesis for degenerative FJ disorders are discouraging [8]. There is no convincing evidence to support any surgical intervention for FJ degenerative pain. In case of spondylolisthesis, pain relief may be obtained with arthrodesis when interventional management fails but there are currently no guidelines available. In most cases non-operative treatment should be attempted before surgical management. Some suggest that the optimal surgical management is a decompressive lumbar laminectomy in patients with grade I or II. On occasion, for those with foraminal/far lateral pathology at the level of the listhesis, patients may require additional non-instrumented or instrumented lumbar fusions [104] Although there currently is no consensus, FJ neurolysis may be used as a therapeutic tool in case of surgical management failure on low back pain relief.

Other Interventional treatments

Other more recent techniques or imaging guidance have been described in the literature, but will need further assessment. Wu et al recently compared the effectiveness and safety between autologous platelet-rich plasma (PRP) and local anesthesia/corticosteroid in intra-articular injection for the treatment of FJ syndrome. They showed that prone autologous PRP presented a superior efficacy with longer

duration [105]. An observational retrospective study of 86 patients by Kirchner et al confirmed this trend [106]. Iwatsuki et al performed laser radiation of the dorsal surface of the facet capsule in 21 patients and reported greater than 70% pain relief for at least 1 year in 81% (17 patients) [107]. Feasibility and safety of MRI-guided focused ultrasound ablation of the lumbar medial branch nerve has been shown in a swine model and thermal necrosis was confirmed [108].

Conclusion

Because chronic low back pain of facet joint pain origin represents a major health care problem, diagnosis and management of such a high prevalent condition as facet joint syndrome is a major socioeconomic burden. Due to the ability of facet joint pathology to mimic spine root compression, the low specificity of FJ syndrome and inefficient use of lumbar imaging, it appears as a misunderstood, misdiagnosed and improperly treated pathology. Facet joint related anatomical, clinical and radiologic knowledge is mandatory for successful facet joint syndrome management. Diagnostic blocks are one of the key stones for facet syndrome diagnosis. If diagnostic blocks of the nerves that supply specific facet joints relieve the patient's pain, denervation procedure lesioning of the same nerves can be offered to provide prolonged benefit. The role of the radiologist is essential in the management of these patients and radiologists' should therefore embrace all aspects of facet joint pain management, from diagnosis, allowed by high performance available modalities to interventional management. The radiologist should therefore play an active role in the difficult task of alleviating patients from chronic low back pain of facet joint origin.

Annexe A: Facet Joint denervation : How to do it ?

Selection processing:

The following criteria should be noted prior to the procedure: history of back pain surgery, description and radiation of pain, mean duration of pain, pain intensity on a numerical pain scale (0-10). Despite the lack of specificity, a physical examination should be performed. Prior imaging studies should be analyzed and red flags should be ruled out.

Level(s):

As physical and neurologic examination do not identify symptomatic FJs and that structural findings of FJ osteoarthritis on imaging are not predictive of FJ pain origin, FJs targeted for blocks are chosen based on a combination of clinical and imaging data. Indeed, FJ level can be deduced by comparing the patient's pain to FJ pain referral maps, T2WI MRI hyperintensity, gadolinium enhancement or increased uptake on SPECT which may help to identify painful joints.

Block: (Figure 15)

Procedure can be done under fluoroscopic or CT guidance. Our practice is to use CT guidance and medial branch block. The patient is placed in prone position. An initial, non-enhanced planning CT is performed from the subsequent level in order to determine target and the safest needle pathways. The skin entry point is marked, and a local skin scrub is performed. Needle progression (22G) is performed on axial view under CT guidance (oblique view in case of fluoroscopic guidance) until the needle tip artefact is located at the defined target (at the same level and the level above). Tip of the needle should be placed in the angle formed by the transverse process and at

the neck of the medial aspect of the superior articular process in case of L1-4 level or midway between the upper end and middle of the ala of the sacrum at L5-1 level. Diluted iodinated contrast is injected (1 ml) in order to control accurate needle positioning. A mixture of fast and slow acting anaesthetic (1ml mixture of lidocaine hydrochloride 1%, and of ropivacaine chlorhydrate 2mg/mL). Patients are then asked to report pain relief in the following 12 hours, both with by self reported improvement (percentage of pain decrease) and VAS score.

Neurolysis: (Figure 11).

As for block tests, procedure can be done under fluoroscopic or CT guidance. A 22G Cannula (RFA) or a 12G insertion cannula (Cryoneurolysis) (**Figure 16**) is inserted as previously described. The stimulation mode is the crucial step: a sensitive stimulation (frequency 50-100Hz) is first performed which should reproduce a tingling sensation in the painful area. Motor stimulation (frequency 2-5Hz) is then performed and should not provoke leg muscle contraction. Caution is necessary in case of sedation as stimulation threshold are biased by the neuroleptanalgesia. In case of RFA (**Figure 17 and 18**) 1 to 3 cycles (90s) between 70 et 90°C may be performed, with slight needle repositioning between each cycles. Local anesthesia may be needed in case of pain during the heating process. A steroid injection may be added to avoid secondary neuritis. In case of cryoneurolysis local anesthesia is generally not necessary. One to two cycles may performed. (**Figure 19**)

Follow up:

All patients should be followed up by physicians in the interventional radiology unit to assess the efficacy and possible complications with the same criteria. Due to a high false positive rate, in case of primary block test failure, this test should be repeated

before any denervation procedure. Repeated infiltrations may be proposed in case of contraindications or refusal to denervation procedure. Neurolysis may also be repeated.

Références:

- [1] H. Breivik, B. Collett, V. Ventafridda, R. Cohen, et D. Gallacher, « Survey of chronic pain in Europe: prevalence, impact on daily life, and treatment », *Eur. J. Pain Lond. Engl.*, vol. 10, n° 4, p. 287-333, mai 2006.
- [2] L. Manchikanti, J. A. Hirsch, F. J. Falco, et M. V. Boswell, « Management of lumbar zygapophysial (facet) joint pain », *World J. Orthop.*, vol. 7, n° 5, p. 315-337, mai 2016.
- [3] L. Kalichman *et al.*, « Facet joint osteoarthritis and low back pain in the community-based population », *Spine*, vol. 33, n° 23, p. 2560-2565, nov. 2008.
- [4] L. Kalichman, D. H. Kim, L. Li, A. Guermazi, et D. J. Hunter, « Computed tomography-evaluated features of spinal degeneration: prevalence, intercorrelation, and association with self-reported low back pain », *Spine J. Off. J. North Am. Spine Soc.*, vol. 10, n° 3, p. 200-208, mars 2010.
- [5] L. Manchikanti *et al.*, « Evaluation of the relative contributions of various structures in chronic low back pain », *Pain Physician*, vol. 4, n° 4, p. 308-316, oct. 2001.
- [6] M. J. Hancock *et al.*, « Systematic review of tests to identify the disc, SIJ or facet joint as the source of low back pain », *Eur. Spine J. Off. Publ. Eur. Spine Soc. Eur. Spinal Deform. Soc. Eur. Sect. Cerv. Spine Res. Soc.*, vol. 16, n° 10, p. 1539-1550, oct. 2007.
- [7] F. J. E. Falco *et al.*, « An update of the systematic assessment of the diagnostic accuracy of lumbar facet joint nerve blocks », *Pain Physician*, vol. 15, n° 6, p. E869-907, déc. 2012.
- [8] S. P. Cohen et S. N. Raja, « Pathogenesis, Diagnosis, and Treatment of Lumbar Zygapophysial (Facet) Joint Pain », *J. Am. Soc. Anesthesiol.*, vol. 106, n° 3, p. 591-614, mars 2007.

- [9] N. Bogduk, P. Dreyfuss, et J. Govind, « A narrative review of lumbar medial branch neurotomy for the treatment of back pain », *Pain Med. Malden Mass*, vol. 10, n° 6, p. 1035-1045, sept. 2009.
- [10] « Declaration on Pain – EFIC ». [En ligne]. Disponible sur: <http://www.europeanpainfederation.eu/about-efic/efic-declaration-on-pain/>. [Consulté le: 08-févr-2017].
- [11] S. L. Edmond et D. T. Felson, « Function and back symptoms in older adults », *J. Am. Geriatr. Soc.*, vol. 51, n° 12, p. 1702-1709, déc. 2003.
- [12] C. M. Wenig, C. O. Schmidt, T. Kohlmann, et B. Schweikert, « Costs of back pain in Germany », *Eur. J. Pain Lond. Engl.*, vol. 13, n° 3, p. 280-286, mars 2009.
- [13] L. Manchikanti, K. N. Manchikanti, K. A. Cash, V. Singh, et J. Giordano, « Age-related prevalence of facet-joint involvement in chronic neck and low back pain », *Pain Physician*, vol. 11, n° 1, p. 67-75, janv. 2008.
- [14] K. Saravanakumar et A. Harvey, « Lumbar Zygapophyseal (Facet) Joint Pain », *Rev. Pain*, vol. 2, n° 1, p. 8-13, sept. 2008.
- [15] S. Datta, M. Lee, F. J. E. Falco, D. A. Bryce, et S. M. Hayek, « Systematic assessment of diagnostic accuracy and therapeutic utility of lumbar facet joint interventions », *Pain Physician*, vol. 12, n° 2, p. 437-460, avr. 2009.
- [16] L. H. Yahia et S. Garzon, « Structure on the capsular ligaments of the facet joints », *Ann. Anat. Anat. Anz. Off. Organ Anat. Ges.*, vol. 175, n° 2, p. 185-188, avr. 1993.
- [17] G. P. Konin et D. M. Walz, « Lumbosacral Transitional Vertebrae: Classification, Imaging Findings, and Clinical Relevance », *Am. J. Neuroradiol.*, vol. 31, n° 10, p. 1778-1786, nov. 2010.

- [18] T. Gao *et al.*, « Correlation between facet tropism and lumbar degenerative disease: a retrospective analysis », *BMC Musculoskelet. Disord.*, vol. 18, p. 483, nov. 2017.
- [19] G. P. Varlotta *et al.*, « The lumbar facet joint: a review of current knowledge: part 1: anatomy, biomechanics, and grading », *Skeletal Radiol.*, vol. 40, n° 1, p. 13-23, janv. 2011.
- [20] M. A. Adams et W. C. Hutton, « The mechanical function of the lumbar apophyseal joints », *Spine*, vol. 8, n° 3, p. 327-330, avr. 1983.
- [21] D. Borenstein, « Does osteoarthritis of the lumbar spine cause chronic low back pain? », *Curr. Pain Headache Rep.*, vol. 8, n° 6, p. 512-517, déc. 2004.
- [22] J. M. Cavanaugh, A. C. Ozaktay, H. T. Yamashita, et A. I. King, « Lumbar facet pain: biomechanics, neuroanatomy and neurophysiology », *J. Biomech.*, vol. 29, n° 9, p. 1117-1129, sept. 1996.
- [23] D. N. Beaman, G. P. Graziano, R. A. Glover, E. M. Wojtys, et V. Chang, « Substance P innervation of lumbar spine facet joints », *Spine*, vol. 18, n° 8, p. 1044-1049, juin 1993.
- [24] A. Igarashi, S. Kikuchi, S. Konno, et K. Olmarker, « Inflammatory cytokines released from the facet joint tissue in degenerative lumbar spinal disorders », *Spine*, vol. 29, n° 19, p. 2091-2095, oct. 2004.
- [25] N. Bogduk, A. S. Wilson, et W. Tynan, « The human lumbar dorsal rami », *J. Anat.*, vol. 134, n° Pt 2, p. 383-397, mars 1982.
- [26] P. Lau, S. Mercer, J. Govind, et N. Bogduk, « The surgical anatomy of lumbar medial branch neurotomy (facet denervation) », *Pain Med. Malden Mass*, vol. 5, n° 3, p. 289-298, sept. 2004.

- [27] « Clinical anatomy of the lumbar spine and sacrum - NLM Catalog - NCBI ». [En ligne]. Disponible sur: <https://www.ncbi.nlm.nih.gov/nlmcatalog/9801582>. [Consulté le: 31-janv-2017].
- [28] *Bogduk N: Clinical Anatomy of the Lumbar Spine and Sacrum, 3rd edition. Edinburgh, Churchill Livingstone, 1997. .*
- [29] J. D. Eubanks, M. J. Lee, E. Cassinelli, et N. U. Ahn, « Prevalence of lumbar facet arthrosis and its relationship to age, sex, and race: an anatomic study of cadaveric specimens », *Spine*, vol. 32, n° 19, p. 2058-2062, sept. 2007.
- [30] J. L. Chazen, K. Leeman, J. R. Singh, et A. Schweitzer, « Percutaneous CT-guided facet joint synovial cyst rupture: Success with refractory cases and technical considerations », *Clin. Imaging*, vol. 49, p. 7-11, oct. 2017.
- [31] G. Ening, A. Kowoll, I. Stricker, K. Schmieder, et C. Brenke, « Lumbar juxta-facet joint cysts in association with facet joint orientation, -tropism and -arthritis: A case-control study », *Clin. Neurol. Neurosurg.*, vol. 139, p. 278-281, déc. 2015.
- [32] T. Yoshiiwa, M. Miyazaki, N. Notani, T. Ishihara, M. Kawano, et H. Tsumura, « Analysis of the Relationship between Ligamentum Flavum Thickening and Lumbar Segmental Instability, Disc Degeneration, and Facet Joint Osteoarthritis in Lumbar Spinal Stenosis », *Asian Spine J.*, vol. 10, n° 6, p. 1132-1140, déc. 2016.
- [33] Chazen JL, Leeman K, Singh JR, Schweitzer A. Percutaneous CT-guided facet joint synovial cyst rupture: Success with refractory cases and technical considerations. *Clin Imaging*. 25 oct 2017;49:7-11.
- [34] L. Kalichman et D. J. Hunter, « Diagnosis and conservative management of degenerative lumbar spondylolisthesis », *Eur. Spine J.*, vol. 17, n° 3, p. 327-335, mars 2008.

- [35] Y. Sun *et al.*, « Characterization of radiographic features of consecutive lumbar spondylolisthesis », *Medicine (Baltimore)*, vol. 95, n° 46, p. e5323, nov. 2016.
- [36] A. Rajeev, N. Choudhry, M. Shaikh, et M. Newby, « Lumbar facet joint septic arthritis presenting atypically as acute abdomen - A case report and review of the literature », *Int. J. Surg. Case Rep.*, vol. 25, p. 243-245, 2016.
- [37] M. Le Hanneur, C. Vidal, C. Mallet, K. Mazda, et B. Ilharreborde, « Unusual case of paediatric septic arthritis of the lumbar facet joints due to *Kingella kingae* », *Orthop. Traumatol. Surg. Res. OTSR*, vol. 102, n° 7, p. 959-961, nov. 2016.
- [38] Baillet A, Gastaldi R, Ravey JN, Gaudin P. Bone Marrow Edema in the Sacroiliac Joint-Degenerative Sacroiliac Joint Disease Might Be More Likely Than Spondyloarthritis: Comment on the Article by Turina et al. *Arthritis Rheumatol* Hoboken NJ. mai 2017;69(5):1123-4.
- [39] « Goldthwaite JE. The lumbosacral articulation: An explanation of many cases of lumbago, sciatica, and paraplegia. *Boston Med Surg J.* 1911;164:365–72. »
- [40] « Ghormley RK. Low back pain with special reference to the articular facets, with presentation of an operative procedure. *JAMA.* 1933;101:773. »
- [41] « Badgley CE: The articular facets in relation to low back pain and sciatic radiation. *J Bone Joint Surg (Am)* 1941; 23:481–96 ».
- [42] S. Fukui, K. Ohseto, M. Shiotani, K. Ohno, H. Karasawa, et Y. Naganuma, « Distribution of referred pain from the lumbar zygapophyseal joints and dorsal rami », *Clin. J. Pain*, vol. 13, n° 4, p. 303-307, déc. 1997.
- [43] R. E. Windsor *et al.*, « Electrical stimulation induced lumbar medial branch referral patterns », *Pain Physician*, vol. 5, n° 4, p. 347-353, oct. 2002.

- [44] C. B. Bärlocher, J. K. Krauss, et R. W. Seiler, « Kryorhizotomy: an alternative technique for lumbar medial branch rhizotomy in lumbar facet syndrome », *J. Neurosurg.*, vol. 98, n° 1 Suppl, p. 14-20, janv. 2003.
- [45] E. Piraccini, M. Calli, R. M. Corso, H. Byrne, et S. Maitan, « Abdominal and pelvic pain: an uncommon sign in lumbar facet joint syndrome », *Minerva Anesthesiol.*, vol. 83, n° 1, p. 104-105, janv. 2017.
- [46] R. P. Jackson, « The facet syndrome. Myth or reality? », *Clin. Orthop.*, n° 279, p. 110-121, juin 1992.
- [47] L. Manchikanti, M. V. Boswell, V. Singh, V. Pampati, K. S. Damron, et C. D. Beyer, « Prevalence of facet joint pain in chronic spinal pain of cervical, thoracic, and lumbar regions », *BMC Musculoskelet. Disord.*, vol. 5, p. 15, mai 2004.
- [48] A. C. Schwarzer, S. C. Wang, D. O'Driscoll, T. Harrington, N. Bogduk, et R. Laurent, « The ability of computed tomography to identify a painful zygapophysial joint in patients with chronic low back pain », *Spine*, vol. 20, n° 8, p. 907-912, avr. 1995.
- [49] D. Weishaupt, M. Zanetti, J. Hodler, et N. Boos, « MR imaging of the lumbar spine: prevalence of intervertebral disk extrusion and sequestration, nerve root compression, end plate abnormalities, and osteoarthritis of the facet joints in asymptomatic volunteers », *Radiology*, vol. 209, n° 3, p. 661-666, déc. 1998.
- [50] M. C. Jensen, M. N. Brant-Zawadzki, N. Obuchowski, M. T. Modic, D. Malkasian, et J. S. Ross, « Magnetic resonance imaging of the lumbar spine in people without back pain », *N. Engl. J. Med.*, vol. 331, n° 2, p. 69-73, juill. 1994.
- [51] D. Weishaupt, M. Zanetti, N. Boos, et J. Hodler, « MR imaging and CT in osteoarthritis of the lumbar facet joints », *Skeletal Radiol.*, vol. 28, n° 4, p. 215-219, avr. 1999.

- [52] F. Clarençon, B. Law-Ye, P. Bienvenot, É. Cormier, et J. Chiras, « The Degenerative Spine », *Magn. Reson. Imaging Clin. N. Am.*, vol. 24, n° 3, p. 495-513, août 2016.
- [53] P. D'Aprile, A. Tarantino, V. Lorusso, et D. Brindicci, « Fat saturation technique and gadolinium in MRI of lumbar spinal degenerative disease », *Neuroradiol. J.*, vol. 19, n° 5, p. 654-671, nov. 2006.
- [54] K. A. Schinnerer, L. D. Katz, et J. N. Grauer, « MR findings of exaggerated fluid in facet joints predicts instability », *J. Spinal Disord. Tech.*, vol. 21, n° 7, p. 468-472, oct. 2008.
- [55] P. Suri *et al.*, « Does lumbar spinal degeneration begin with the anterior structures? A study of the observed epidemiology in a community-based population », *BMC Musculoskelet. Disord.*, vol. 12, p. 202, sept. 2011.
- [56] H. Lakadamyali, N. C. Tarhan, T. Ergun, B. Cakir, et A. M. Agildere, « STIR sequence for depiction of degenerative changes in posterior stabilizing elements in patients with lower back pain », *AJR Am. J. Roentgenol.*, vol. 191, n° 4, p. 973-979, oct. 2008.
- [57] A. Fujiwara *et al.*, « The relationship between facet joint osteoarthritis and disc degeneration of the lumbar spine: an MRI study », *Eur. Spine J. Off. Publ. Eur. Spine Soc. Eur. Spinal Deform. Soc. Eur. Sect. Cerv. Spine Res. Soc.*, vol. 8, n° 5, p. 396-401, 1999.
- [58] S. G. Pneumaticos, S. N. Chatziioannou, J. A. Hipp, W. H. Moore, et S. I. Esses, « Low back pain: prediction of short-term outcome of facet joint injection with bone scintigraphy », *Radiology*, vol. 238, n° 2, p. 693-698, févr. 2006.
- [59] « Pathria M, Sartoris DJ, Resnick D. Osteoarthritis of the facet joints: accuracy of oblique radiographic measurement. *Radiology*. 1987;164:227–30. »

- [60] A. Splendiani, F. Ferrari, A. Barile, C. Masciocchi, et M. Gallucci, « Occult neural foraminal stenosis caused by association between disc degeneration and facet joint osteoarthritis: demonstration with dedicated upright MRI system », *Radiol. Med. (Torino)*, vol. 119, n° 3, p. 164-174, mars 2014.
- [61] C. Schizas *et al.*, « Qualitative grading of severity of lumbar spinal stenosis based on the morphology of the dural sac on magnetic resonance images », *Spine*, vol. 35, n° 21, p. 1919-1924, oct. 2010.
- [62] U. K. Hofmann, R. L. Keller, C. Walter, et F. Mittag, « Predictability of the effects of facet joint infiltration in the degenerate lumbar spine when assessing MRI scans », *J. Orthop. Surg.*, vol. 12, nov. 2017.
- [63] L. Kalichman *et al.*, « Facet joint osteoarthritis and low back pain in the community-based population », *Spine*, vol. 33, n° 23, p. 2560-2565, nov. 2008.
- [64] H. Lateef et D. Patel, « What is the role of imaging in acute low back pain? », *Curr. Rev. Musculoskelet. Med.*, vol. 2, n° 2, p. 69-73, avr. 2009.
- [65] D. K. Filippiadis et A. Kelekis, « A review of percutaneous techniques for low back pain and neuralgia: Current trends in epidural infiltrations, intervertebral disk and facet joint therapies », *Br. J. Radiol.*, p. 20150357, oct. 2015.
- [66] M. Middendorp *et al.*, « Does therapist's attitude affect clinical outcome of lumbar facet joint injections? », *World J. Radiol.*, vol. 8, n° 6, p. 628-634, juin 2016.
- [67] L. Manchikanti *et al.*, « Comprehensive evidence-based guidelines for interventional techniques in the management of chronic spinal pain », *Pain Physician*, vol. 12, n° 4, p. 699-802, août 2009.
- [68] M. Velickovic et T. M. Ballhause, « Delayed onset of a spinal epidural hematoma after facet joint injection », *SAGE Open Med. Case Rep.*, vol. 4, oct. 2016.

- [69] L. Manchikanti *et al.*, « Evaluation of lumbar facet joint nerve blocks in the management of chronic low back pain: preliminary report of a randomized, double-blind controlled trial: clinical trial NCT00355914 », *Pain Physician*, vol. 10, n° 3, p. 425-440, mai 2007.
- [70] P. H. Dreyfuss, S. J. Dreyer, et S. A. Herring, « Lumbar zygapophysial (facet) joint injections », *Spine*, vol. 20, n° 18, p. 2040-2047, sept. 1995.
- [71] S. J. Dreyer et P. H. Dreyfuss, « Low back pain and the zygapophysial (facet) joints », *Arch. Phys. Med. Rehabil.*, vol. 77, n° 3, p. 290-300, mars 1996.
- [72] R. M. A. W. van Wijk *et al.*, « Radiofrequency denervation of lumbar facet joints in the treatment of chronic low back pain: a randomized, double-blind, sham lesion-controlled trial », *Clin. J. Pain*, vol. 21, n° 4, p. 335-344, août 2005.
- [73] T. Taguchi, S. Kawai, H. Oda, et K. Kaneko, « Anatomic basis for selective nervi-spinales infiltration in the treatment of articular back pain », *J. Neuroradiol. J. Neuroradiol.*, vol. 27, n° 1, p. 25-29, mars 2000.
- [74] R. Manchukonda, K. N. Manchikanti, K. A. Cash, V. Pampati, et L. Manchikanti, « Facet joint pain in chronic spinal pain: an evaluation of prevalence and false-positive rate of diagnostic blocks », *J. Spinal Disord. Tech.*, vol. 20, n° 7, p. 539-545, oct. 2007.
- [75] S. P. Cohen *et al.*, « Multicenter, randomized, comparative cost-effectiveness study comparing 0, 1, and 2 diagnostic medial branch (facet joint nerve) block treatment paradigms before lumbar facet radiofrequency denervation », *Anesthesiology*, vol. 113, n° 2, p. 395-405, août 2010.
- [76] L. Manchikanti *et al.*, « Evaluation of lumbar facet joint nerve blocks in the management of chronic low back pain: preliminary report of a randomized, double-blind controlled trial: clinical trial NCT00355914 », *Pain Physician*, vol. 10, n° 3, p. 425-440, mai 2007.

- [77] G. Lilius, E. M. Laasonen, P. Myllynen, A. Harilainen, et G. Grönlund, « Lumbar facet joint syndrome. A randomised clinical trial », *J. Bone Joint Surg. Br.*, vol. 71, n° 4, p. 681-684, août 1989.
- [78] « Airaksinen O, Brox JI, Cedraschi C, Hildebrandt J, Klüber-Moffett J, Kovacs F, Mannion AF, Reis S, Staal JB, Ursin H, Zanoli G. Chapter 4. European guidelines for the management of chronic non-specific low back pain. *Eur Spine J* 2006;15:S192-S300 ».
- [79] A. M. Trescot, « Cryoanalgesia in interventional pain management », *Pain Physician*, vol. 6, n° 3, p. 345-360, juill. 2003.
- [80] « International Spine Intervention Society. Lumbar medial neurotomy. In: Bogduk N, ed. *Practice Guidelines for Spinal Diagnostic and Treatment Procedures*. San Francisco, CA: International Spinal Intervention Society; 2004:188–218. » .
- [81] P. Dreyfuss, B. Halbrook, K. Pauza, A. Joshi, J. McLarty, et N. Bogduk, « Efficacy and validity of radiofrequency neurotomy for chronic lumbar zygapophysial joint pain », *Spine*, vol. 25, n° 10, p. 1270-1277, mai 2000.
- [82] S. Costandi *et al.*, « Optimal Temperature for Radiofrequency Ablation of Lumbar Medial Branches for Treatment of Facet-Mediated Back Pain », *Pain Pract. Off. J. World Inst. Pain*, sept. 2015.
- [83] G. Mikeladze, R. Espinal, R. Finnegan, J. Routon, et D. Martin, « Pulsed radiofrequency application in treatment of chronic zygapophyseal joint pain », *Spine J. Off. J. North Am. Spine Soc.*, vol. 3, n° 5, p. 360-362, oct. 2003.
- [84] N. Bogduk, J. Macintosh, et A. Marsland, « Technical limitations to the efficacy of radiofrequency neurotomy for spinal pain », *Neurosurgery*, vol. 20, n° 4, p. 529-535, avr. 1987.

- [85] « International Spine Intervention Society. Lumbar medial branch blocks. In: Bogduk N, ed. Practice Guidelines for Spinal Diagnostic and Treatment Procedures. San Francisco, CA: International Spinal Intervention Society; 2004:47–65. » .
- [86] « Mattmüller R (2002) Radiofrequenzläsion und Kryoläsion. In: Hankemeier U, Hildebrandt J (eds) Neurodestruktive Verfahren in der Schmerztherapie. Springer, Berlin Heidelberg New York, pp 19–32 ».
- [87] N. Bogduk, P. Dreyfuss, et J. Govind, « A narrative review of lumbar medial branch neurotomy for the treatment of back pain », *Pain Med. Malden Mass*, vol. 10, n° 6, p. 1035-1045, sept. 2009.
- [88] S. Klessinger, « Radiofrequency neurotomy for treatment of low back pain in patients with minor degenerative spondylolisthesis », *Pain Physician*, vol. 15, n° 1, p. E71-78, févr. 2012.
- [89] « Gallagher J, Petriccione di Valdo PL, Wedley JR, Hamann W, Ryan P, Chikanza I, Kirkham B, Price R, Watson MS, Grahame R, Wood S. Radiofrequency facet joint denervation in the treatment of low back pain: A prospective controlled doubleblind study to assess its efficacy. *Pain Clinic* 1994;7:193–8 ».
- [90] M. van Kleef, G. A. Barendse, A. Kessels, H. M. Voets, W. E. Weber, et S. de Lange, « Randomized trial of radiofrequency lumbar facet denervation for chronic low back pain », *Spine*, vol. 24, n° 18, p. 1937-1942, sept. 1999.
- [91] R. Leclaire, L. Fortin, R. Lambert, Y. M. Bergeron, et M. Rossignol, « Radiofrequency facet joint denervation in the treatment of low back pain: a placebo-controlled clinical trial to assess efficacy », *Spine*, vol. 26, n° 13, p. 1411-1416; discussion 1417, juill. 2001.

- [92] S. Nath, C. A. Nath, et K. Pettersson, « Percutaneous lumbar zygapophysial (Facet) joint neurotomy using radiofrequency current, in the management of chronic low back pain: a randomized double-blind trial », *Spine*, vol. 33, n° 12, p. 1291-1297; discussion 1298, mai 2008.
- [93] C. Kornick, S. S. Kramarich, T. J. Lamer, et B. Todd Sitzman, « Complications of lumbar facet radiofrequency denervation », *Spine*, vol. 29, n° 12, p. 1352-1354, juin 2004.
- [94] M. Pacetti, P. Fiaschi, et S. Gennaro, « Percutaneous radiofrequency thermocoagulation of dorsal ramus branches as a treatment of “lumbar facet syndrome”--How I do it », *Acta Neurochir. (Wien)*, vol. 158, n° 5, p. 995-998, mai 2016.
- [95] J. W. Lloyd, J. D. Barnard, et C. J. Glynn, « Cryoanalgesia. A new approach to pain relief », *Lancet Lond. Engl.*, vol. 2, n° 7992, p. 932-934, oct. 1976.
- [96] T. Wolter, M. Deininger, U. Hubbe, M. Mohadjer, et S. Knoeller, « Cryoneurolysis for zygapophysial joint pain: a retrospective analysis of 117 interventions », *Acta Neurochir. (Wien)*, vol. 153, n° 5, p. 1011-1019, mai 2011.
- [97] M. Staender, U. Maerz, J. C. Tonn, et U. Steude, « Computerized tomography-guided kryorhizotomy in 76 patients with lumbar facet joint syndrome », *J. Neurosurg. Spine*, vol. 3, n° 6, p. 444-449, déc. 2005.
- [98] C. Birkenmaier *et al.*, « Percutaneous cryodenervation of lumbar facet joints: a prospective clinical trial », *Int. Orthop.*, vol. 31, n° 4, p. 525-530, août 2007.
- [99] T. Wolter, Y. Bozhkov, et S. M. Knoeller, « An in vitro analysis of the size and shape of cryolesions for facet joint denervation », *Clin. Neurol. Neurosurg.*, vol. 153, p. 87-92, févr. 2017.

- [100] A. Kastler *et al.*, « Alcohol percutaneous neurolysis of the sphenopalatine ganglion in the management of refractory cranio-facial pain », *Neuroradiology*, vol. 56, n° 7, p. 589-596, juill. 2014.
- [101] Molloy R, Benzon H. *Neurolytic blocking agents: Uses and complications*. In: *Raj's Practical Management of Pain*. Mosby Elsevier, Philadelphia, PA, 2008, pp 839-850. .
- [102] Jain, S. and R. Gupta, *Neural blockade with neurolytic agents in textbook of Pain management*. 1st ed, ed. Waldman2007, Philadelphia: Elsevier. .
- [103] P. J. Evans, J. W. Lloyd, et T. M. Jack, « Cryoanalgesia for intractable perineal pain », *J. R. Soc. Med.*, vol. 74, n° 11, p. 804-809, nov. 1981.
- [104] D. Koyyalagunta, M. P. Engle, J. Yu, L. Feng, et D. M. Novy, « The Effectiveness of Alcohol Versus Phenol Based Splanchnic Nerve Neurolysis for the Treatment of Intra-Abdominal Cancer Pain », *Pain Physician*, vol. 19, n° 4, p. 281-292, 2016.
- [105] « Raj PP. Visceral pain. *Agri* 2004; 16:7-20. »
- [106] N. E. Epstein et R. D. Hollingsworth, « Nursing review of diagnosis and treatment of lumbar degenerative spondylolisthesis », *Surg. Neurol. Int.*, vol. 8, oct. 2017.
- [107] J. Wu *et al.*, « A Prospective Study Comparing Platelet-Rich Plasma and LA/Corticosteroid in Intra-Articular Injection for the Treatment of Lumbar Facet Joint Syndrome », *Pain Pract. Off. J. World Inst. Pain*, déc. 2016.
- [108] F. Kirchner et E. Anitua, « Intradiscal and intra-articular facet infiltrations with plasma rich in growth factors reduce pain in patients with chronic low back pain », *J. Craniovertebral Junction Spine*, vol. 7, n° 4, p. 250-256, déc. 2016.

- [109] K. Iwatsuki, T. Yoshimine, et K. Awazu, « Alternative denervation using laser irradiation in lumbar facet syndrome », *Lasers Surg. Med.*, vol. 39, n° 3, p. 225-229, mars 2007.
- [110] E. A. Kaye, S. Monette, G. Srimathveeravalli, M. Maybody, S. B. Solomon, et A. Gulati, « MRI-guided focused ultrasound ablation of lumbar medial branch nerve: Feasibility and safety study in a swine model », *Int. J. Hyperth. Off. J. Eur. Soc. Hyperthermic Oncol. North Am. Hyperth. Group*, vol. 32, n° 7, p. 786-794, nov. 2016.

**EFFICACITE DES INFILTRATIONS ARTICULAIRES POSTERIEURES
DANS LA PRISE EN CHARGE DU SYNDROME FACETTAIRE :
INFILTRATIONS PERICASPULAIRES VS. BRANCHE MEDIALE
POSTERIEURE**

VERSION FRANCAISE

Abréviations :

CN: Cryoneurolyse, EVN: Echelle numérique de douleurs, FJ: Facettes articulaires,
PC: Péri-capsulaire, MB: Branche médiale, RF: Radiofréquence

Mots clefs (5) :

Facettes articulaires, péri-capsulaire, branche médiale, tomodensitométrie, neurolyse

RESUME

Objectif :

Comparer l'efficacité des infiltrations articulaires postérieures péri-capsulaires (PC) versus de la branche médiale postérieure (MB) chez les patients lombalgiques chroniques dont l'origine articulaire postérieure est suspectée.

Matériel et méthodes :

Un total de 90 patients ayant subi une infiltration articulaire postérieure entre janvier 2015 et décembre 2016 a été inclus. Tous les patients présentaient des douleurs lombaires chroniques (> 6 mois) dont l'origine articulaire postérieure était suspectée. Toutes les procédures étaient réalisées sous guidage tomodensitométrique. Une infiltration (anesthésiants locaux + corticoïdes) PC ou MB était réalisée. Un effet bloc était défini comme une réduction des douleurs d'au moins 50% dans les 12 heures suivant l'injection. Le succès clinique était défini comme une réduction d'au moins 50% de la douleur et était évalué à court (15 jours) et moyen terme (1 mois). Une échelle numérique était également utilisée avant et après la procédure. L'accord du comité d'éthique régional (CECIC) a été obtenu.

Résultats :

Le succès technique était obtenu dans 100%. Dans le groupe PC, le succès clinique était obtenu chez 67% des patients à court terme et 58% à moyen terme avec une amélioration fonctionnelle de 69% et 67% respectivement. La réduction moyenne des douleurs était respectivement de 3 points à 15 jours et 1 mois. Dans le groupe MB, le succès clinique était respectivement obtenu chez 47% des patients à court terme et chez 38% à moyen terme avec une moyenne d'amélioration fonctionnelle de 64%. La

réduction moyenne des douleurs était respectivement de 2 points à 15 jours et 1.5 points à 1 mois. Un effet bloc était obtenu chez 36% des patients dans le groupe PC vs. 42% dans le groupe MB.

Conclusion :

Notre étude montre que le choix du site d'infiltration doit dépendre du projet thérapeutique, adapté à chaque patient. Les infiltrations de la branche médiale, restent le gold standard dans la sélection des patients avant une neurolyse articulaire postérieure. Les infiltrations péri-capsulaires permettent, quant à elles, un meilleur effet antalgique à court et moyen terme.

Introduction

Les facettes articulaires postérieures (FJ) sont une cause fréquente de douleurs lombaires chroniques, de l'ordre de 27-40% (1). Elles représentent un enjeu socio-économique majeur (2). Le syndrome facettaire se manifeste par des douleurs lombaires incluant des douleurs pseudo radiculaires avec une grande variabilité de distribution (3). Les résultats des études évaluant les articulaires postérieures comme source des douleurs lombaires suggèrent que les tests cliniques actuels ont une pertinence limitée ne permettant que de suggérer et non de confirmer les facettes comme à l'origine des douleurs (4). Les méthodes d'imageries, quel que soit la technique utilisée, n'ont pas montré de corrélation radio-clinique significative (5). Le traitement du syndrome facettaire consiste initialement en un traitement conservateur notamment par médication ou kinésithérapie. Les facettes articulaires peuvent être infiltrées à l'aide d'anesthésiques locaux, avec ou sans corticoïdes, afin de diminuer l'intensité douloureuse. La littérature est abondante sur le sujet confirmant l'efficacité de ces procédures dans la prise en charge du syndrome facettaire. Trois approches ont classiquement été décrites : intra articulaire, péri-capsulaire, et à l'émergence de la branche médiale postérieure, avec des résultats variables (7,8). Des méta-analyses récentes ont clairement établi la valeur, tant diagnostique que thérapeutique, de ces infiltrations (9). Peu d'études en revanche ont comparé l'efficacité des infiltrations péri-capsulaires versus. de la branche médiale postérieure. Cette étude a pour but de comparer l'efficacité à court et moyen terme de ces deux approches.

Matériel et méthodes

Patients

Un total de 90 patients a été inclus entre janvier 2015 et décembre 2016 dans cette étude observationnelle, rétrospective, monocentrique. Tous les patients adultes présentant une suspicion de syndrome facettaire chronique (> 6mois), réfractaire au traitement conservateur bien conduit, ont été inclus. Les critères d'exclusion étaient les suivants : infiltrations thoraciques ou cervicales, infiltration épidurale ou péri-foraminale associée. Les imageries antérieures étaient analysées : tous les patients ont subi une tomodensitométrie ou une IRM lombaire avant la procédure de sorte à éliminer une autre source potentielle de douleurs. Tous les patients étaient revus en consultation à 15 jours et 1 mois après la procédure dans l'unité de radiologie. L'accord du comité régional d'éthique (CECIC) a été obtenu.

Douleurs

Les critères suivants étaient notés avant la procédure : antécédents de chirurgie lombaire, description et irradiation de la douleur, durée moyenne des douleurs, intensité des douleurs sur une échelle numérique (0-10). Les douleurs au décours de la procédure étaient évaluées sur cette même échelle. Une infiltration articulaire postérieure était considérée comme positive lorsque la réduction des douleurs (exprimée en pourcentage) était $\geq 50\%$. Le pourcentage d'efficacité globale et l'intensité des douleurs étaient notés à 15 jours et 1 mois au décours de la procédure. Un effet bloc était considéré positif lorsque la réduction des douleurs était $\geq 50\%$ dans les 12 premières heures suivant la procédure. En cas d'infiltrations bilatérales, l'efficacité était évaluée sur les deux côtés. La survenue de complications était classée en mineures ou majeures.

Procédure

Toutes les procédures étaient réalisées par l'un des différents auteurs sous guidage scanographique. Les patients étaient placés en procubitus. Un scanner non injecté était réalisé à l'étage choisi de sorte à déterminer la cible à atteindre et la trajectoire la plus sûre. Le point d'entrée était marqué à la peau et une désinfection locale cutanée réalisée. Une (des) aiguille(s) spinale(s) (22G) étai(en)t mise(s) en place sous guidage scanographique jusqu'à ce que la pointe soit située en regard de la cible à l'étage sélectionné et à l'étage sus jacent. L'extrémité de l'aiguille était située en péri-capsulaire (PC) ou en cas d'infiltration de la branche médiale postérieure à l'angle formé par le processus transverse et la partie la plus crâniale du processus articulaire supérieur au niveau L1 à L4, ou dans la fossette formée par l'aileron sacré et le processus articulaire sacré à l'étage L5-S1 (**Figure 1**). Du contraste iodé (1cc) permettait de confirmer la bonne position de l'aiguille. Un mélange d'anesthésiques d'action rapide et d'action lente (1ml d'un mélange lidocaïne 1% et ropivacaïne 2mg/ml) et une ampoule de dérivé cortisoné (1.5 ml) de type cortivazol (3.75mg), était finalement injecté.

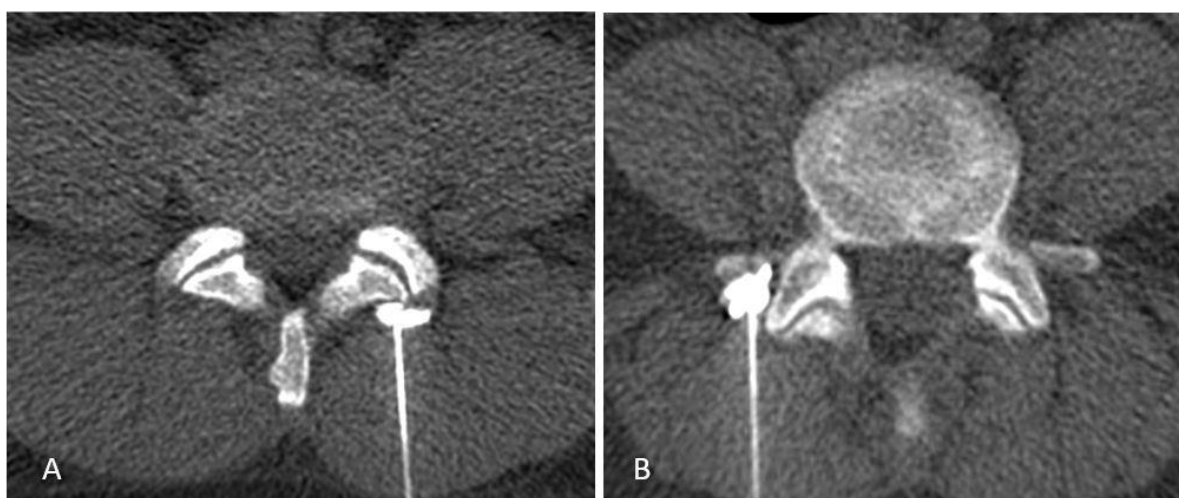


Figure 1 : Sites d'infiltrations : Extrémité de l'aiguille péri-capsulaire (A) ou en regard de la branche médiale postérieure (B).

Analyse statistique

Le test de Shapiro-Wilk indiquant que les variables n'étaient pas distribuées normalement, des tests non paramétriques ont été utilisés. Les variables continues ont été comparées entre elles avec le test U de Mann-Whitney ou avec des corrélations de Spearman. Pour les variables qualitatives, le test du χ^2 de Pearson a été utilisé. Les différences entre le groupe MB et le groupe PC ont été testées pour l'âge, le sexe, la durée de la douleur, les antécédents de chirurgie ou d'infiltrations, la durée de la douleur, le type de douleur et l'efficacité. Afin de tester les différences des EVN entre les groupes de patients et dans le temps, une ANOVA à mesures répétées a été réalisée avec le groupe de patients comme facteur inter-sujet (MB, PC), et avec l'EVN comme facteur intra-sujets (3 niveaux : pré-procédure, 15 jours, 1 mois) suivi de tests post-hoc de Tukey. Comme le test de Mauchly a indiqué une violation de l'hypothèse de la sphéricité, une approche multivariée (mesure de la trace de Pillai) a été choisie pour tester les effets internes. Enfin, l'influence de l'âge, du sexe, d'infiltrations antérieures, de chirurgie et de la durée de la douleur sur l'EVN post-procédure (pré-procédure, 15 jours, 1 mois) a été testée. Seuls les résultats avec une valeur de $p < 0,1$ des variables considérées indépendamment sont pris en compte pour une analyse de régression multiple. Un seuil de 5% a été fixé pour les tests. Les statistiques ont été réalisées avec Statistica 8.0 (StatSoft Inc., USA).

Résultats

Patients

Un total de 90 patients (61 femmes/28 hommes) d'âge moyen 58.5 ans (24-91) a été analysé. Il n'y avait pas de différence significative (NS) pour l'âge entre les groupes. Les patients souffraient de douleurs lombaires dans 88 cas, de douleurs sacro-

iliaques dans 2 cas, de fessalgies dans 22 cas, de pseudo sciatalgies dans 35 cas, de cruralgies dans 10 cas, de gonalgies dans 1 cas, de douleurs de hanche dans 1 cas. La douleur était unilatérale dans 30 cas, bilatérale dans 60 cas. La durée moyenne des douleurs avant la procédure était de 18-24 mois dans les deux groupes (NS). Un antécédent de chirurgie lombaire était noté dans 16/45 (36%) et dans 12/45 (27%) respectivement dans les groupe PC et MB (NS), et des antécédents d'infiltrations dans un autre centre respectivement dans 36/45 (80%) et 31/45 (69%) (NS). En dehors de l'atteinte dégénérative articulaire postérieure les imageries antérieures montraient un spondylolisthésis dégénératif, une lyse isthmique, une décompensation de discopathie (avec ou sans hernie) ou une dégénérescence sacro iliaque dans 20/45 (45%) dans le groupe MB et 24/45 (53%) dans le groupe PC (NS). La description des douleurs avant la procédure sont décrites dans le **Tableau 1**.

Procédure

La cible thérapeutique était identifiée sur le scanner pré-procédure dans 100% des cas. Le succès technique était de 100%. Le site d'infiltration était L5-S1 dans 77 cas, L4-L5 dans 10 cas, L3-L4 dans 1 cas, L2-L3 dans 2 cas. La dose moyenne était de 223 mGy/cm (respectivement 281 mGy/cm dans le groupe PC et 136 mGy/cm dans le groupe MB).

Douleurs

La douleur pré-procédure était de 7/10 sur une échelle numérique dans les deux groupes. Dans le groupe PC, 67% (30/45) des patients ont bénéficié d'une infiltration positive et 58% (26/45) à 1 mois. La réduction moyenne des douleurs était de 3 points à 15 jours et à 1 mois sur une échelle numérique. Le pourcentage estimé

d'amélioration fonctionnelle était respectivement de 69% et 67%. Dans le groupe MB, 47% (21/45) des patients ont bénéficié d'une infiltration positive à 15 jours et 38% (17/45) à 1 mois. Le pourcentage estimé d'amélioration fonctionnelle était de 64% aux deux termes. La réduction moyenne de la douleur était respectivement de 2 et 1.5 points à 15 jours et 1 mois. L'analyse statistique montrait une tendance à la significativité ,avec pour critère > 50% d'amélioration, entre le groupe PC et MB mais sans caractère significatif strict ($p = 0.056$ à 15 jours, $p = 0.058$ à 1 mois). Cependant une différence significative était observée concernant la réduction des douleurs sur échelle numérique (EVN) en faveur des infiltrations PC à 15 jours ($p = 0.008$) et 1 mois ($p = 0.002$). (**Figure 2**). Aucun test ne montrait d'association significative entre les différentes variables et les scores EVN.

Un effet bloc était observé chez 36% (16/45) des patients dans le groupe PC contre 42% (19/45) dans le groupe MB, sans différence significative ($p = 0.517$). Aucune complication majeure n'était observée. Il était reporté de rares complications mineures, comme des malaises vasovagaux (3 cas). Les principales caractéristiques des procédures et les principaux résultats sont décrits dans le **Tableau 2**.

Discussion

Les résultats de notre étude confirment que les infiltrations articulaires postérieures font partie des outils thérapeutiques de la prise en charge du syndrome facettaire, en accord avec des revues récentes de la littérature (9). Il semble exister un bon niveau de preuve concernant les infiltrations à visée diagnostique avec 75-100% de réduction des douleurs comme critère d'efficacité et pour les infiltrations à visée thérapeutique avec pour critère 50-74% de réduction des douleurs (7). Dans la majorité des études reportées, les infiltrations articulaires incluent l'injection

	PC	MB
Age moyen	59	58
Sexe		
• H	13	16
• F	32	29
Durée moyenne des douleurs		
• 6-12 mois	2	2
• 12-24 mois	6	3
• > 24 mois	37	40
Localisation douloureuse		
• Lombalgies	44	44
• Douleurs sacroiliaques	1	1
• Fessalgies	7	15
• Pseudo-sciatalgies	15	20
• Cruralgies	5	5
• Douleurs de hanche	0	1
• Gonalgies	1	0
Chirurgie rachidienne	16/45 (36%)	12/45 (27%)
Infiltrations préalables	36/45 (80%)	31/45 (69%)
Lésions associées (TDM/IRM)	24/45(53%)	20 (45%)

Tableau 1 : Principales caractéristiques avant procédure.

d'anesthésiques locaux et de dérivés cortisonés (6). L'efficacité des cortico-stéroïdes est basée sur leurs effets anti-inflammatoires, anti-œdémateux, et sur l'inhibition de l'influx douloureux au dépend des fibres C. Du fait de la présence de médiateurs inflammatoires au sein et autour des articulations dégénératives (11,12), une amélioration des douleurs à court et moyen terme peut être espérée.

Il existe cependant des divergences dans la littérature quant à leur efficacité (5). Il est par ailleurs recommandé de bien faire la distinction entre l'efficacité du bloc test en lui-même et l'efficacité des corticoïdes : une réduction de la douleur > 12h était attribuée à l'effet des corticoïdes. Bien qu'il ait été reporté que les patients arrivaient à faire la distinction entre les différentes origines potentielles de douleurs, il semble

également important de bien appréhender les autres sources potentielles de douleurs dans l'évaluation de l'efficacité (8,13).

	PC	MB
Site d'infiltration	45	45
Niveau vertébral cible		
• L1-L2	0	0
• L2-L3	0	0
• L3-L4	1	0
• L4-L5	3	8
• L5-S1	41	37
EVN pré-procédure	7	7
Court terme (15 jours)		
• > 50% efficacité	67% (30/45)	47% (21/45)
• Moyenne d'efficacité estimée	69%	64
• EVN moyen	4	5
Moyen terme (1mois)		
• > 50% d'efficacité	58% (26/45)	38% (17/45)
• Moyenne d'efficacité estimée	67%	64
• EVN moyen	4	5.5
Bloc test positif	36% (16/45)	42% (19/45)

Tableau 2 : Principaux résultats.

Nos résultats montrent une meilleure efficacité des infiltrations PC versus MB à court et moyen terme. Cette différence statistiquement significative était observée sur la réduction des douleurs sur une EVN. En revanche il n'existait pas de différence significative sur le critère d'efficacité prédéfini (> 50% d'efficacité estimée). Sur ce point il semble important de distinguer l'efficacité statistique, de l'efficacité clinique.

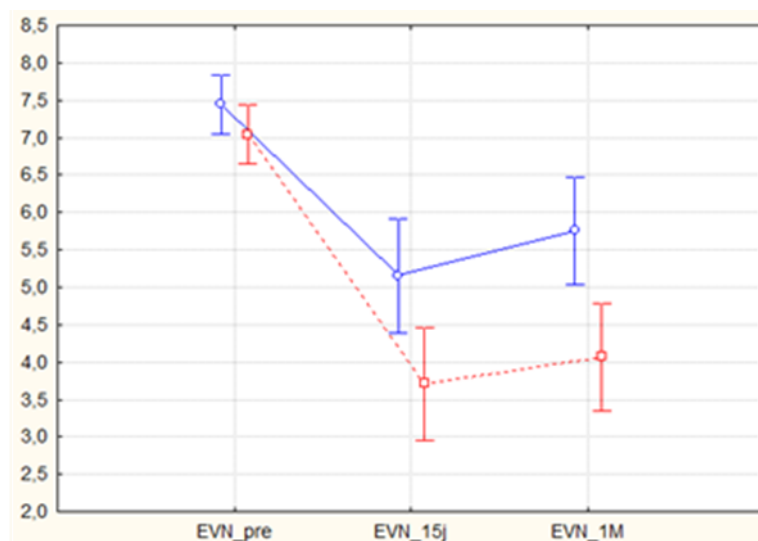


Figure 2 : Réduction de la douleur sur une échelle numérique (0-10) à 15 jours et 1 mois dans le groupe péri-capsulaire (courbe rouge) et dans le groupe branche médiale (courbe bleu).

Il est établi qu'une réduction de 1.5 point est considérée comme positive, en pratique clinique du traitement de la douleur, mais ce critère reste débattu. C'est pourquoi nous y avons associé un critère d'efficacité fonctionnelle estimée (> 50% d'efficacité). Une différence significative n'était pas observée avec ce critère, mais nos résultats étaient cependant à la limite de la significativité ($p < 0,056$). Ceci peut potentiellement s'expliquer par un manque de puissance de l'étude.

Nos résultats montrent par ailleurs un taux de succès clinique relativement bas en comparaison d'autres études : 64-90% dans une population cible souffrant de syndrome facettaire confirmé par blocs tests contrôlés (13–15). Ceci peut être attribuable à la population étudiée: une population générale de lombalgiques chroniques chez qui le syndrome facettaire n'a pas été préalablement objectivé par blocs tests articulaires, mais uniquement sur une suspicion clinico-radiologique.

Pour ce type de population, notre taux de syndrome facettaire est concordant avec ceux retrouvés dans la littérature (1).

Trois sites d'infiltrations ont été décrits dans la prise en charge du syndrome facettaire : intra-articulaire (IA), de la branche médiale postérieure (MB) et péri-capsulaire (PC) :

- Intra-articulaire :

L'efficacité de ces infiltrations est reportée dans de nombreuses études entre 18 et 63%, au sein de population lombalgique sans blocs tests préalables (5). Dans la majorité d'entre elles les volumes injectés dépassent de loin la capacité articulaire, augmentant la probabilité que les effets soient dus à des mécanismes extra articulaires (16), comme la diffusion dans l'espace épidual, ou les tissus para vertébraux. Moran et al. ont utilisé de plus faible volume avec une efficacité seulement de 13%. Lilius et al n'ont pas reporté de différence significative entre les infiltrations intra et péri-capsulaires (17). Par ailleurs, les guidelines européennes ne recommandent pas l'utilisation de corticoïdes en intra articulaire dans la prise en charge des douleurs lombaires chroniques (18).

- De la branche médiale postérieure :

Deux études ont comparé les infiltrations de la branche médiale et intra articulaires (anesthésiques locaux et corticoïdes) avec des résultats divergents :

Nash et al ont reporté un taux discrètement plus élevé d'efficacité à un mois de suivi (19). Dans l'étude de Marks et al. (20), le groupe intra articulaire présentait une meilleure réduction des douleurs à un mois avec cependant de nombreux biais, limitant la conclusion. Dans l'étude de Civelek et al, comparant les infiltrations et la neurolyse articulaire postérieure, les infiltrations (anesthésiques locaux et corticoïdes) permettaient une réduction de 4 points sur une EVN et 69% d'efficacité à 1 mois, avec une seule infiltration (21).

- Péri-capsulaire:

Dans notre étude les infiltrations péri-capsulaires permettent une meilleure réduction des douleurs à 15 jours et 1 mois (**Figure 2**). Lilius et al ont reportés 36% de bénéfice persistant à 3 mois à la fois pour les infiltrations intra et péri-capsulaires (17). Certains auteurs promeuvent l'utilisation des infiltrations péri-capsulaires afin de protéger la musculature para spinale (22) : Le muscle multifidus, de même que les facettes articulaires, est innervé par la branche médiale postérieure (23). L'utilisation d'infiltrations péri-capsulaires permettrait d'éviter de potentiels effets délétères à long terme sur la musculature stabilisatrice rachidienne. Les infiltrations péri-capsulaires sont aisées à réaliser. Ce site d'injection devrait être utilisé dans le contrôle de la symptomatologie douloureuse chez les patients contre-indiqués ou refusant la neurolyse articulaire postérieure.

Nous rapportons par ailleurs un taux d'efficacité similaire de blocs tests. En cas d'échec du traitement conservateur, les patients présentant une réduction immédiate et significative de la douleur peuvent bénéficier d'une neurolyse facettaire (6). Cependant de nombreux débats persistent quant aux modalités de réalisation du bloc :

- Le taux de réponse :

Une sélection optimale a été défini par Bogduk comme une réduction complète de la douleur (8), et d'au moins 80% par Manchikanti et al. (24). D'autres utilisent une réduction d'au moins 50% (8). Un bloc positif était défini comme tel dans cette étude. En effet, ce critère a été utilisé car l'objectif des infiltrations était antalgique et non en vue d'une sélection des patients pour une procédure de neurolyse. L'utilisation d'une réduction de 80% aurait permis de diminuer le taux de faux positif (25).

- Nombre de bloc :

Nos patients n'ont subi qu'une seule infiltration. Dans l'objectif d'une sélection pour une neurolyse, réaliser un unique bloc test est sujet à un taux élevé de faux positif (30-45%) et associé au risque de traiter des patients pour une non condition (26). Une proportion de faux négatif est rapporté entre 8 et 33%, par injection veineuse inopportune ou variantes d'innervation articulaire postérieure (5). Cohen et al. montraient un taux de succès de neurolyse par radiofréquence de 39% après simple bloc contre 64% en cas de bloc contrôle (15). Le diagnostic définitif de syndrome facettaire devrait nécessiter deux blocs test à intervalles différents (8).

- Site d'injection :

Comme vu précédemment, les facettes articulaires peuvent être infiltrées en trois sites potentiels.

Marks et al n'ont pas retrouvé de différence dans la réponse immédiate entre les infiltrations IA et de la branche médiale (20). Cependant dans les quatre études randomisées contre placebo évaluant le taux de succès de la neurolyse par radiofréquence chez des patients suspects de syndrome facettaire, la seule étude utilisant le bloc de branche médiale (27) a montré des résultats intéressants contre une étude sur trois en cas de bloc IA (25,26,31). En cas de bloc test de branche médiale unique, un taux d'efficacité de 27-33% est retrouvé dans la littérature, concordant avec nos résultats. Les blocs IA semblent moins anatomiquement pertinent, et n'ont pas été validé dans la littérature comme prédictifs de l'efficacité de la neurolyse (32). Ils ne sont pas recommandés par l'International Spine Intervention Society (ISIS) (33). Basé sur des études anatomiques (23), et par leur capacité à cibler au mieux la structure nerveuse à l'origine de la transmission douloureuse, les blocs de branche médiale présentent une meilleure spécificité dans la sélection en vue d'une procédure de neurolyse (30).

Meleka et al (34) ont montré une meilleure réduction immédiate après blocs péri-capsulaires qu'après blocs de branche médiale sous guidage fluoroscopique. A notre connaissance une seule étude a comparé l'efficacité des blocs péri-capsulaires et de branche médiale dans la sélection en vue d'une procédure de dénervation (35). Dans cette étude, les auteurs concluent que les blocs de branche médiale, non contrôlés, étaient supérieurs aux blocs péri-capsulaires avec de meilleurs résultats après dénervation à 6 semaines et 3 mois (VAS 2.2 vs 4.2, $p < 0.05$), mais que les deux approches présentaient une certaine valeur prédictive du taux de succès de la neurolyse.

Il n'existait pas dans notre étude de différence significative dans la réponse immédiate entre les blocs PC et MB et nos résultats sont concordants avec les données de la littérature en cas de bloc unique (25,26,31). L'objectif de cette étude n'était pas de comparer la capacité du site d'infiltration à sélectionner les patients. De plus, le niveau de preuve est limité en cas de bloc unique avec critère de sélection de 50-74% ou 75-100% d'efficacité (7). Nous ne pouvons conclure quant à la valeur prédictive des infiltrations péri-capsulaires dans la sélection en vue d'une neurolyse. Cependant nos résultats portent à discussion quant à la place de ce site de bloc test articulaire, qui devra être évalué dans de futures études.

Limites

Il existe des limites à notre étude. La principale limite est la durée du suivi : il s'agit d'une étude rétrospective et observationnelle, et ne constitue pas une étude de haut niveau de preuve. Elle peut être critiquable par la non comparaison de l'efficacité à un bloc contrôle et la non évaluation de l'efficacité de la neurolyse en fonction du site d'infiltration (PC ou MB). Par ailleurs, l'évaluation de l'origine articulaire postérieure

est discutable. Même si nous avons analysés les autres sources potentielles de douleurs lombaires sur les imageries antérieures, il n'a pas été réalisé de bloc test de ces structures anatomiques (discographies / infiltrations test sacro iliaques), ce qui semble au-delà des potentialités de notre pratique quotidienne.

Conclusion

Notre étude montre donc que le choix du site d'infiltration doit dépendre du projet thérapeutique, adapté à chaque patient. Les infiltrations de la branche médiale, restent le gold standard dans la sélection des patients avant une neurolyse articulaire postérieure. Les infiltrations péri-capsulaires permettent, quant à elles, un meilleur effet antalgique à court et moyen terme.

**EFFICACY OF FACET JOINTS INFILTRATIONS UNDER CT
GUIDANCE IN FACET JOINT MANAGEMENT : COMPARISON
BETWEEN PERICAPSULAR AND MEDIAL BRANCH INFILTRATION**

ORIGINAL ARTICLE

Abbreviations:

CN: Cryoneurolysis, LBP: Low back pain, FJ: Facet joint, PC: Peri capsular,
MB: Medial branch, RF: Radiofrequency

Keywords (5):

Facet joint, peri capsular, medial branch block, computed tomography, neurolysis

Conflicts of interest: none

ABSTRACT

Objective:

To compare the efficacy of peri capsular (PC) vs medial branch (MB) infiltrations in patients suffering from chronic low back pain with suspected facet joint syndrome.

Methods:

Ninety patients who underwent facet joint infiltrations between January 2015 and December 2016 were included in this retrospective study. All patients suffered from chronic low back pain (> 6 months) from which facet joints were suspected as the source of pain. All procedures were performed under CT guidance. PC or MB infiltration was performed. The technical success was defined as the ability to accurately inject the products in the predefined area after iodine contrast injection. Clinical success was defined as a $\geq 50\%$ pain relief respectively at short term (15 days) and intermediate term (one month) follow up. Numerical pain scale pre and post infiltration were assessed. A block effect was noted in case of $\geq 50\%$ pain relief too in the 12 hours after anesthetic injection. Local IRB approval was obtained and written informed consent was waived.

Results:

Technical success was obtained at 100%. In the PC group, clinical success was 67% at short term and 58% at intermediate term with a range of effectiveness of 69% and 67% respectively. Mean reduction of pain was respectively 3 points at 15 days and 1 month. In the MB group clinical success was obtained in respectively 47% at short term and 38% at intermediate term with a range of effectiveness of 64%. Mean reduction of pain was respectively 2 points at 15 days and 1.5 at 1 month. Block was obtained in 36% in PC group vs. 42% in MB group.

Conclusion:

We report similar efficacy rates in both groups for block test efficacy. However, PC infiltration seems to provide a higher short and intermediate efficacy rate compared with MB infiltration. Medial branch block still seems to be the best infiltration site in selecting patients for denervation procedure. Peri capsular infiltration should be used to achieve a better pain relief in mid term low back pain management from facet joint origin.

Introduction

Lumbar facet joints (FJ) appear to be a common source of low back pain (LBP), accounting for 27-40% (1), and represent an enormous burden and cost generator for society (2). Facet joint syndrome include local pain and pseudo radicular radiation with variability of the distribution of referral patterns of pain (3). The results of studies investigating FJ as the source of patient's symptoms suggest that the currently available tests have limited or no diagnostic validity, and that history and physical examination may suggest but not confirm the FJ as the source of pain (4). Moreover, radiological investigations, whatever the technique used, report no correlation between clinical symptoms and degenerative spinal changes on radiologic imaging studies (5). First time therapy consists of conservative management such as pain medication and physiotherapy. After conservative management failure, these patients may benefit from articular steroid injections and/or specific interventions such as neurolysis to or even in some cases, surgical management (6). FJ can be infiltrated with injections of local anesthetic with or without steroids. Literature is replete with studies assessing efficacy of facet targeted procedures in the management of FJ pain. Three approaches have been described, PC, MB and intra articular. (7,8) with various results. Recent meta analyses (9) have however clearly established the value of FJ infiltrations both in diagnosis and management of FJ. Few studies, however, have compared the outcome of MB and PC infiltrations. The present study was undertaken to compare mid term efficacy of PC and MB infiltrations.

Material and methods

Patients

A total of 90 patients were included between January 2015 and December 2016 in this single center observational retrospective study. All adult patients presenting

with clinical suspected chronic (> 6 months) FJ syndrome, with pain refractory to conservative management, were retrospectively included. The exclusion criteria were as follows: thoracic or cervical infiltrations, FJ infiltrations associated with foraminal or epidural infiltrations. Prior imaging data were also noted: all patients underwent CT or MRI lumbar examination before the procedure to rule out another potential source of pain. After 15 days and one month, all patients were follow up by the same physician in the radiology unit. Local institutional review board was obtained and informed consent as waived.

Pain

The following criteria were noted prior to the procedure: history of back pain surgery, , radiation and mean duration of pain, pain intensity on a numerical pain scale (0-10). Pain following the procedure was assessed using the same VAS scoring. FJ infiltration was considered to be clinically effective when pain relief was equal to or greater than 50 %. Efficacy and pain intensity were noted at 15 days and one month. Block was considered positive when pain relief was equal to or greater than 50 % lasting for at least 12 hours after the procedure. In cases of bilateral infiltration, the effectiveness of the procedure was assessed based on both sides. The occurrence of complications was noted as minor or major. Details of patients' pain and population characteristics are summarized in **Table 1**.

Procedure

All the procedures were accomplished by one of several authors under CT guidance on a CT 64-channel scanner (REVO GSI, General Electric, Milwaukee, USA). The patient was placed in a prone position. An initial, non-enhanced, planning CT was performed from the subsequent level to determine target and the safest needle pathways. The skin entry point was marked, and a local skin scrub performed.

Needle progression (22G) was performed under CT guidance until the needle tip artefact was located at the defined target. As each joint is innervated by a dual nerve supply from the medial branch at the same level and the level above (10) each FJ was infiltrated in the two subsequent levels. Tip of the needle was located in PC area or in case of MB infiltration at the neck of the superior articular process near the medial part of the articular process at L1-L4 level or midway between the upper end and middle of the ala of the sacrum at L5-S1 level (**Figure 1**). Diluted iodinated contrast was injected (1 ml) to control accurate needle positioning. A mixture of fast and slow acting local anesthetic (LA) (1 mL ml of mixture of lidocaine hydrochloride 1%, and ropivacaine chlorhydrate 2mg/mL) was then injected followed by 1.5 mL of cortivazol (3.75 mg).

Statistical analysis

Non parametric tests were used as Shapiro-Wilk test indicated that variables were not normally distributed. Continuous variables were compared with the Mann-Whitney U test or Spearman rank order correlations. For categorical variables the Pearson's chi-squared test was used. Differences between MB group and PC group were tested for age, sex, pain duration, history of back pain surgery or infiltration, pain duration, pain type and efficacy. In order to test VAS differences between both groups and over time, a repeated-measures ANOVA was performed with the patient group (MB, PC) as the between- subject factor, and VAS as the within-subjects factor with 3 levels (preprocedure,15 days,1month) followed by Tukey post-hoc tests. As the Mauchly's test indicated a violation of the sphericity assumption, a multivariate approach (measure of Pillai's trace) was chosen to test the within effects. Finally influence of age, sex, prior infiltration, back pain surgery and pain duration. VAS (preprocedure,15 days,1month) was tested. Then only results with a <0.1 p-value from variables tested separately may enter a multiple regression analysis. A

threshold of 5% was set for the tests. Statistics were performed with Statistica 8.0 (StatSoft Inc., USA).

Results

Patients

A total of 90 patients (61 females with a mean age of 58 ± 15 years, range 24-91, 45 patients in both group) were included for analysis. No significant difference (NS) in age was observed. Patients suffered from low back pain in 88 cases, sacroiliac pain in 2 cases, fessalgia in 22 cases, pseudo sciatalgia in 35 cases, cruralgia in 10 cases, gonalgia in 1 case, and hip pain in 1 case. Pain was unilateral in 30 cases and bilateral in 60. Mean duration of pain before procedure was 18-24 months in both groups (NS). A history of back pain surgery was noted in 16/45 (36%) patient and 12/45 (27%) patients respectively in PC and MB group (NS) , and LBP infiltrations in other centers respectively in 36/45 (80%) and 31/45 (69%) respectively (NS). Beside degenerative FJ, prior images were associated with spondylolisthesis, isthmic lysis, active degenerative discopathy (with or without disc herniation), or degenerative sacroiliac joints in 20/45 (45%) in MB group vs 24/45 (53%) in PC group (NS). Patients' description and history of pain varied and are described in **Table 1**.

Procedure

Predefined target site was identified by a pre-procedure CT in 100% of cases. Technical Success was obtained in 100%. Targeted sites were L5-S1 in 77 cases, L4-L5 in 10 cases, L3-L4 in 1 cases, L2-L3 in 2 cases. The dose average was 223mGy/cm (respectively 281mGy/cm in PC group and 136mGy/cm in MB group. Characteristics of procedures and main results are described in **Table 2**.

Pain

Pain was present with a mean VAS score of 7/10 before procedure in both group. In the PC Group, 67% of patients (30/45) benefited from a positive infiltration with pain relief at 15 days, and 58% (26/45) at 1 month. Mean VAS score reduction was 3 points at 15 days and one month. Self reported improvement was respectively 69% and 67%. In the MB group, 47% of patients (21/45) benefited from a positive infiltration at 15 days, and 38% of patients (17/45) at 1 month. Self reported improvement was 64% at both terms. Reduction on VAS score was respectively 2 and 1.5 at 15days and 1 months. Statistical analysis showed a trend to significance when comparing the efficacy with $\geq 50\%$ pain reduction between PC and MB group but no significant difference was reached ($p:0.056$ at 15 days, $p:0.058$ at 1 month). However, a significant difference was noted on VAS score decrease in favor of the PC group at 15 days ($p:0.008$) and 1 month ($p:0.002$). No test showed a potential link ($>.1$ p-value) between any of the studied variables and VAS scores. No multivariate regression analysis was performed to explain VAS scores. A *positive* block was observed in 36% (16/45) in PC group compared to 42% (19/45) patients in the MB group, without significant difference ($p:0.517$). No major complications occurred during or after the procedure. Other minor side effects were encountered, such as vagus syndrome (3 cases).

Discussion

The results of our study confirm that FJ injections appear as a useful tool in the management of patients presenting LBP from suspected FJ origin in accordance with recent systematic reviews (9). There seem to be good evidence for diagnostic FJ infiltrations with 75-100% pain relief as the criterion standard and fair evidence for therapeutic infiltrations with 50-74% pain relief (7).

In the majority of the reported studies, FJ injections include LA and long acting corticosteroids (6). Efficacy of corticosteroids is based on their anti-inflammatory, anti-edematous effect and inhibition of neural transmission within the C fibers. Due to the presence of inflammatory mediators into and around degenerative FJ (11,12), short to mid pain relief should occur after steroids injections, however with persistent discrepancies about their efficacy (5). It is therefore mandatory to well differentiate the immediate efficacy of the block itself and the effect of long acting steroid: pain relief > 12h after injection was attributed to steroid injection. Although it has been reported that patients seem somehow to be able to distinguish pain mediated from FJ from other pain sources, it seems important to identify potential multiple sources of LBP pain in order to differentiate FJ pain from other origin as complete relief may not be achieved after FJI because of possible confounding sources of pain (8,13).

Regarding to our results, PC infiltrations provided a higher short and mid term efficacy rate compared with MB infiltrations. However, statistical difference was found when assessing mean VAS scores at 15 days and 1 months, with a 3 point decrease in the PC group and a 2 and 1.5 decrease in the MB group. However, when assessing what was defined as the clinical efficacy (>50% of pain decrease) or the SRI, no statistical difference was reached. This specific point is of interest, as one must differentiate clinical significance from statistical difference. It is well established that a decrease > 1.5 points on the VAS may be in favor a higher response, statistically. However, debate exist whether or not this difference reflects a clinical significance for the patient. This is why we chose to associate both SRI and >50% pain decrease to assess effectiveness of each technique. Statistical significance was not shown with these criteria , however this may be explained by a lack of power, as results showed $p < 0,056$, which was very close to statistical significance, thereby in accordance with a higher mid term efficacy of PC compared with MB.

This study showed a relatively low success rate compared to other studies : 64-90% in a pre-selected population suffering from chronic lumbar facet joint pain with a confirmed diagnosis (13–15). This discrepancy may be attributed to the population included in our study which did not include patients with a proven FJ syndrome, but rather patients suffering from LBP of suspected FJ origin based on clinical and imaging findings. In this setting, efficacy rates appear close to those of the prevalence of FJ among LBP patients.

Three separate infiltration sites have been described in back pain management from FJ origin :

Intra-articular (IA), pericapsular (PC) and medial branch (MB) infiltrations (5) :

- *Intraarticular :*

In uncontrolled studies, long-term relief after IA injection ranges from 18% to 63%, with most of these studies being conducted in patients who did not undergo previous diagnostic blocks (5). In many reports the volume of the injectant exceeded the capacity of the FJ by far, thus increasing the probability that the effect may be attributed to extraarticular mechanisms (16) such as diffusion in the epidural space rather than in the paravertebral tissue. Moran et al. used restricted injection volume and achieved only a 13% success rate. A controlled trial by Lilius et al reported no outcome differences between IA and PC Injections (17). Recent European guidelines do not recommend the use of IA steroids in management of chronic LBP (18)

- *Medial Branch :*

Two studies compared IA and MB injections (using LA and steroid) with discrepancies: Nash et al (19) reported MB infiltrations slightly more beneficial at 1-month follow-up. Marks *et al.* (20) found no difference in the immediate response. IA group experienced better pain relief at 1-month, however with numerous bias limiting the conclusions. In the study of Civelek et al comparing FJ injection and

neurotomy : FJ injections (LA + steroids) allowed pain relief of 4 points at 1 month on a numerical scale and effectiveness was seen in 69%, with a single block (21).

- *Pericapsular :*

In our study PC injections allowed better pain relief at 15 days and one month **(Figure 3)** . Lllius et al reported 36% persisting benefit at the three months follow-up either in case of IA or PC injections.(17) Some authors provided the use of PC injections to protect paraspinal muscles (22) : multifidus muscle as well as the FJ are innervated by the medial branch (23). With a PC approach, possible deleterious long-term effects on the stabilizing musculature of the spine could be avoided. PC injections are easy to perform. Therefore, this site of injection should be used in patients which refuse neurolysis or in case of contraindications for spine interventions in order to help conservative therapy in LBP management. Otherwise, we report similar efficacy rates in both groups for block test efficacy. In case of failure of conservative management, patients who underwent block tests with significant pain relief may benefit from FJ neurolysis (6). However, several debates exist on the performed block:

- *Pain reduction criterion standard :*

An optimal selection was defined by Bogduk as ideally complete pain relief (8) and at least a 80% pain reduction by Manchikanti et al.(24). More liberal criterion are used by some a such as greater than 50% pain relief (8). Positive block was defined as well in this study with $\geq 50\%$ pain reduction for primary and mid term response. Indeed, this criterion was used cause infiltrations were achieved to control pain in global low back pain management and not as a neurolysis selection procedure criteria. An application of $> 80\%$ pain reduction could decrease the false-positive response. (25).

- *Number of blocks :*

Our patients only had single infiltrations for the purpose of managing LBP. As an ability to select patients, performing a single block only is subject to a high proportion of false positive rate (30-45%) (26) and an associated high risk to treat patients with a non condition. This may suggest that we probably have false positive rate after one block session in both groups. A proportion of false negative rate (range 8-33%) (5) due to inadvertent venous uptake or FJ innervation variation has been reported. Cohen et al showed a success rate of related lumbar radiofrequency denervation treated patients of 39% after a single block and 64% after a double block (15). A definitive diagnosis of FJ mediated pain may require blocks at two separate sessions (8).

- *Site of injection :*

As for mid term management, FJ can be infiltrated with IA, PC and MB injections to select patients. Marks et al found no difference in the immediate response between MB and IA injections (20). However, In the four placebo-controlled studies evaluating radiofrequency denervation outcomes in patients with patients suspected from FJ joint pain, the only study that screened patients with MB demonstrated positive outcomes,(27) *versus* only one that used diagnostic IA injections (28–30). Regarding with single block only, data on the literature suggested efficacy in the primary hours with MB blocks around 27-33% (25,26,31) , and our results are within this range. IA block appears less anatomically accurate, and have not been validated nor have shown to be predictive of response to any form of treatment (32). they are not recommended in the ISIS guidelines (33). Based on anatomical studies (23),and as it ability to involve anesthetization of the nerves to be lesioned, MB injections have been proven to present higher specificity to select patients providing their use before FJ neurolysis (30). PC blocks have been studied by Meleka et al. (34): the immediate post interventional pain relief of PC infiltrations was even better than that with

conventional fluoroscopically guided MB blocks. To our knowledge only one study compared efficacy of PC and MB injection and their ability in selecting patients for denervation procedure (35). In this study, the authors concluded that uncontrolled MB block were superior to PC in selecting patients for FJ denervation, with better results after denervation procedure at 6 weeks and 3 months (VAS 2.2 vs 4.2, $p < 0.05$), but that both technique have a certain value in predicting treatment success. There was no significant difference in the primary hours between PC and MB blocks and our results on MB block efficacy rate are within the range reported in previous studies (25,26,31). The objective of this study was not to assess the difference of the injections site in the ability to select patients for FJ neurolysis. Moreover, the evidence is limited with single diagnostic blocks of either 50% to 74% or 75% to 100% pain relief as the criterion standard (7). We cannot conclude on the value of PC in predicting neurolysis efficacy. However, this results may raise the question of the use of PC block for patients' selection and may be assessed in future studies. The target of an infiltration should therefore be decided depending on the objective of the procedure. In one hand MB infiltrations are still the goal standard in the ability to select patients and with this aim in mind should be used in neurolysis selection. On the other hand PC infiltrations allow a better midterm pain relief and should be used as a useful tool in back pain control. Meanwhile, in accordance with it proposed biomechanical pathophysiology, isolated FJ syndrome is rare (36), and facet joint interventions may be considered as a part of a multidisciplinary approach.

Limitations

There are limitations of this study. It was a retrospective practice audit. The main problem is the widespread follow-up time. This audit is retrospective and observational, and therefore does not represent a high level of evidence. Moreover, it

may be criticized by not use placebo controlled diagnostic blocks and non-evaluation of neurolysis efficacy after PC or MB blocks, but it was not the primary goal of this study. Finally, it was limited in evaluation of pain from FJ origins. Even if we analyzed others potential source of pain on previous imaging, evaluating these potential ones in each individuals by discography or sacro-iliac injections is difficult and beyond the scope of clinical practice.

Conclusion

Pericapsular infiltration seems to provide a higher short and intermediate efficacy rate compared with Medial branch infiltration. Peri capsular infiltration should be used to achieve a better pain relief at mid term in low back pain management. We report similar efficacy rates in both groups for block test efficacy. Medial branch block still seems to be the best infiltration site in the ability to select patients for neurolysis procedure. Infiltration site depend on physician' objective, whether test patients for denervation treatment using medial branch site or control pain at short to intermediate term, by performing pericapsular infiltration.

Références:

1. Datta S, Lee M, Falco FJE, Bryce DA, Hayek SM. Systematic assessment of diagnostic accuracy and therapeutic utility of lumbar facet joint interventions. *Pain Physician*. avr 2009;12(2):437-60.
2. Breivik H, Collett B, Ventafridda V, Cohen R, Gallacher D. Survey of chronic pain in Europe: prevalence, impact on daily life, and treatment. *Eur J Pain Lond Engl*. mai 2006;10(4):287-333.
3. Kalichman L, Li L, Kim DH, Guermazi A, Berkin V, O'Donnell CJ, et al. Facet joint osteoarthritis and low back pain in the community-based population. *Spine*. 1 nov 2008;33(23):2560-5.
4. Hancock MJ, Maher CG, Latimer J, Spindler MF, McAuley JH, Laslett M, et al. Systematic review of tests to identify the disc, SIJ or facet joint as the source of low back pain. *Eur Spine J Off Publ Eur Spine Soc Eur Spinal Deform Soc Eur Sect Cerv Spine Res Soc*. oct 2007;16(10):1539-50.
5. Cohen SP, Raja SN. Pathogenesis, Diagnosis, and Treatment of Lumbar Zygapophysial (Facet) Joint Pain. *J Am Soc Anesthesiol*. 1 mars 2007;106(3):591-614.
6. Filippiadis DK, Kelekis A. A review of percutaneous techniques for low back pain and neuralgia: current trends in epidural infiltrations, intervertebral disk and facet joint therapies. *Br J Radiol*. 2016;89(1057):20150357.
7. Falco FJE, Manchikanti L, Datta S, Sehgal N, Geffert S, Onyewu O, et al. An update of the systematic assessment of the diagnostic accuracy of lumbar facet joint nerve blocks. *Pain Physician*. déc 2012;15(6):E869-907.

8. Bogduk N, Dreyfuss P, Govind J. A narrative review of lumbar medial branch neurotomy for the treatment of back pain. *Pain Med Malden Mass.* sept 2009;10(6):1035-45.
9. Manchikanti L, Hirsch JA, Falco FJ, Boswell MV. Management of lumbar zygapophysial (facet) joint pain. *World J Orthop.* 18 mai 2016;7(5):315-37.
10. Clinical anatomy of the lumbar spine and sacrum - NLM Catalog - NCBI [Internet]. [cité 31 janv 2017]. Disponible sur: <https://www.ncbi.nlm.nih.gov/nlmcatalog/9801582>
11. Beaman DN, Graziano GP, Glover RA, Wojtys EM, Chang V. Substance P innervation of lumbar spine facet joints. *Spine.* 15 juin 1993;18(8):1044-9.
12. Igarashi A, Kikuchi S, Konno S, Olmarker K. Inflammatory cytokines released from the facet joint tissue in degenerative lumbar spinal disorders. *Spine.* 1 oct 2004;29(19):2091-5.
13. Nath S, Nath CA, Pettersson K. Percutaneous lumbar zygapophysial (Facet) joint neurotomy using radiofrequency current, in the management of chronic low back pain: a randomized double-blind trial. *Spine.* 20 mai 2008;33(12):1291-1297; discussion 1298.
14. Manchikanti L, Singh V, Falco FJE, Cash KA, Pampati V. Evaluation of Lumbar Facet Joint Nerve Blocks in Managing Chronic Low Back Pain: A Randomized, Double-Blind, Controlled Trial with a 2-Year Follow-Up. *Int J Med Sci.* 28 mai 2010;7(3):124-35.
15. Cohen SP, Williams KA, Kurihara C, Nguyen C, Shields C, Kim P, et al. Multicenter, randomized, comparative cost-effectiveness study comparing 0, 1, and 2 diagnostic medial branch (facet joint nerve) block treatment paradigms before lumbar facet radiofrequency denervation. *Anesthesiology.* août 2010;113(2):395-405.

16. Moran R, O'Connell D, Walsh MG. The diagnostic value of facet joint injections. *Spine*. déc 1988;13(12):1407-10.
17. Lilius G, Laasonen EM, Myllynen P, Harilainen A, Grönlund G. Lumbar facet joint syndrome. A randomised clinical trial. *J Bone Joint Surg Br*. août 1989;71(4):681-4.
18. Airaksinen O, Brox JI, Cedraschi C, Hildebrandt J, Klüber-Moffett J, Kovacs F, Mannion AF, Reis S, Staal JB, Ursin H, Zanoli G. Chapter 4. European guidelines for the management of chronic non-specific low back pain. *Eur Spine J* 2006;15:S192-S300.
19. Nash TP: Facet joints: Intra-articular steroids or nerve block? *Pain Clin* 1990; 3:77–82.
20. Marks RC, Houston T, Thulbourne T. Facet joint injection and facet nerve block: a randomised comparison in 86 patients with chronic low back pain. *Pain*. juin 1992;49(3):325-8.
21. Civelek E, Cansever T, Kabatas S, Kircelli A, Yilmaz C, Musluman M, et al. Comparison of effectiveness of facet joint injection and radiofrequency denervation in chronic low back pain. *Turk Neurosurg*. 2012;22(2):200-6.
22. Gossner J. The Lumbar Multifidus Muscles are Affected by Medial Branch Interventions for Facet Joint Syndrome: Potential Problems and Proposal of a Pericapsular Infiltration Technique. *Am J Neuroradiol*. 1 déc 2011;32(11):E213-E213.
23. Bogduk N, Wilson AS, Tynan W. The human lumbar dorsal rami. *J Anat*. mars 1982;134(Pt 2):383-97.
24. Manchikanti L, Manchikanti KN, Manchukonda R, Cash KA, Damron KS, Pampati V, et al. Evaluation of lumbar facet joint nerve blocks in the management of chronic low back pain: preliminary report of a randomized, double-blind controlled trial: clinical trial NCT00355914. *Pain Physician*. mai 2007;10(3):425-40.

25. Manchikanti L, Boswell MV, Singh V, Pampati V, Damron KS, Beyer CD. Prevalence of facet joint pain in chronic spinal pain of cervical, thoracic, and lumbar regions. *BMC Musculoskelet Disord*. 28 mai 2004;5:15.
26. Manchukonda R, Manchikanti KN, Cash KA, Pampati V, Manchikanti L. Facet joint pain in chronic spinal pain: an evaluation of prevalence and false-positive rate of diagnostic blocks. *J Spinal Disord Tech*. oct 2007;20(7):539-45.
27. van Kleef M, Barendse GA, Kessels A, Voets HM, Weber WE, de Lange S. Randomized trial of radiofrequency lumbar facet denervation for chronic low back pain. *Spine*. 15 sept 1999;24(18):1937-42.
28. Gallagher J, Petriccione di Valdo PL, Wedley JR, Hamann W, Ryan P, Chikanza I, Kirkham B, Price R, Watson MS, Grahame R, Wood S. Radiofrequency facet joint denervation in the treatment of low back pain: A prospective controlled doubleblind study to assess its efficacy. *Pain Clinic* 1994;7:193–8.
29. Leclaire R, Fortin L, Lambert R, Bergeron YM, Rossignol M. Radiofrequency facet joint denervation in the treatment of low back pain: a placebo-controlled clinical trial to assess efficacy. *Spine*. 1 juill 2001;26(13):1411-1416; discussion 1417.
30. van Wijk RMAW, Geurts JWM, Wynne HJ, Hammink E, Buskens E, Lousberg R, et al. Radiofrequency denervation of lumbar facet joints in the treatment of chronic low back pain: a randomized, double-blind, sham lesion-controlled trial. *Clin J Pain*. août 2005;21(4):335-44.
31. Cohen SP, Hurley RW, Christo PJ, Winkley J, Mohiuddin MM, Stojanovic MP. Clinical predictors of success and failure for lumbar facet radiofrequency denervation. *Clin J Pain*. janv 2007;23(1):45-52.
32. Schütz U, Cakir B, Dreinhöfer K, Richter M, Koepp H. Diagnostic value of lumbar facet joint injection: a prospective triple cross-over study. *PloS One*. 2011;6(11):e27991.

33. International Spine Intervention Society. Lumbar medial neurotomy. In: Bogduk N, ed. Practice Guidelines for Spinal Diagnostic and Treatment Procedures. San Francisco, CA: International Spinal Intervention Society; 2004:188–218.
34. Meleka S, Patra A, Minkoff E, Murphy K. Value of CT Fluoroscopy for Lumbar Facet Blocks. *Am J Neuroradiol*. 1 mai 2005;26(5):1001-3.
35. Birkenmaier C, Veihelmann A, Trouillier H, Hausdorf J, Devens C, Wegener B, et al. Percutaneous cryodenervation of lumbar facet joints: a prospective clinical trial. *Int Orthop*. août 2007;31(4):525-30.
36. Binder DS, Nampiaparampil DE. The provocative lumbar facet joint. *Curr Rev Musculoskelet Med*. mars 2009;2(1):15-24.

THÈSE SOUTENUE PAR : PEROLAT ROMAIN

**TITRE : LE SYNDROME FACETTAIRE : DU DIAGNOSTIC A LA PRISE EN CHARGE
THERAPEUTIQUE**

CONCLUSION :

Le syndrome facettaire (SF) représente 27 à 40% des lombalgies chroniques et constitue un enjeu socio-économique majeur. L'examen clinique est peu contributif et il existe une faible corrélation radio-clinique. Les infiltrations présentent un double intérêt : thérapeutique lorsque réalisées avec des corticoïdes, mais surtout diagnostique, lorsque réalisées à l'aide d'anesthésiants locaux. Une réduction significative et immédiate de la douleur permet d'affirmer le diagnostic de SF et de proposer une neurolyse facettaire dans un second temps.

Nous avons réalisé une étude rétrospective sur 90 patients comparant l'efficacité à court et moyen terme, sur des échelles fonctionnelles et numériques, de deux sites d'infiltrations: péri-capsulaire (PC) et de la branche médiale postérieure (MB). L'effet de bloc immédiat, sur un bloc non contrôlé, était équivalent dans les deux groupes. En revanche, à 15J et 1 mois, l'efficacité était supérieure dans le groupe PC comparativement au groupe MB sur une échelle numérique de la douleur. Notre étude montre donc que le choix du site d'infiltration doit dépendre du projet thérapeutique, adapté à chaque patient. Les infiltrations de la branche médiale, restent le gold standard dans la sélection des patients avant une neurolyse articulaire postérieure. Les infiltrations péri-capsulaires permettent, quant à elles, un meilleur effet antalgique.

Le radiologue apparaît au centre de la prise en charge, tant à la phase diagnostique que thérapeutique. L'approche diagnostique du SF doit s'étendre au-delà de la sémiologie radiologique, scannographique ou rémnographique. La maîtrise de l'anatomie des articulations postérieures, de leurs innervations, des modifications structurales articulaires ainsi que du tableau clinique sont essentielles à la stratégie thérapeutique. Les connaissances radiologiques doivent donc embrasser l'ensemble de ces aspects pour une prise en charge optimale.

VU ET PERMIS D'IMPRIMER

Grenoble, le : 28/05/2018

LE DOYEN
DE L'UFR DE MÉDECINE


Le Doyen de l'UFR de Médecine


Pr. Patrice MORAND

LE PRÉSIDENT DE LA THÈSE
JURY DE MÉDECINE


A. KRAINIK

Pr. Alexandre KRAINIK



SERMENT D'HIPPOCRATE

En présence des Maîtres de cette Faculté, de mes chers condisciples et devant l'effigie d'HIPPOCRATE,

Je promets et je jure d'être fidèle aux lois de l'honneur et de la probité dans l'exercice de la Médecine.

Je donnerai mes soins gratuitement à l'indigent et n'exigerai jamais un salaire au dessus de mon travail. Je ne participerai à aucun partage clandestin d'honoraires.

Admis dans l'intimité des maisons, mes yeux n'y verront pas ce qui s'y passe ; ma langue taira les secrets qui me seront confiés et mon état ne servira pas à corrompre les mœurs, ni à favoriser le crime.

Je ne permettrai pas que des considérations de religion, de nation, de race, de parti ou de classe sociale viennent s'interposer entre mon devoir et mon patient.

Je garderai le respect absolu de la vie humaine.

Même sous la menace, je n'admettrai pas de faire usage de mes connaissances médicales contre les lois de l'humanité.

Respectueux et reconnaissant envers mes Maîtres, je rendrai à leurs enfants l'instruction que j'ai reçue de leurs pères.

Que les hommes m'accordent leur estime si je suis fidèle à mes promesses.

Que je sois couvert d'opprobre et méprisé de mes confrères si j'y manque.

LE SYNDROME FACETTAIRE : DU DIAGNOSTIC A LA PRISE EN CHARGE THERAPEUTIQUE

RESUME

Le syndrome facettaire (SF) représente 27 à 40% des lombalgies chroniques et constitue un enjeu socio-économique majeur. L'examen clinique est peu contributif et il existe une faible corrélation radio-clinique. Les infiltrations présentent un double intérêt : thérapeutique lorsque réalisées avec des corticoïdes, et diagnostique, lorsque réalisées à l'aide d'anesthésiques locaux. Une réduction significative et immédiate de la douleur permet d'affirmer le diagnostic de SF et de proposer une neurolyse. Nous avons réalisé une étude rétrospective sur 90 patients comparant l'efficacité à court et moyen terme, de deux sites d'infiltrations : péri-capsulaire (PC) et de la branche médiale postérieure (MB). L'effet de bloc était équivalent dans les deux groupes. A 15J et 1 mois, l'efficacité était supérieure dans le groupe PC comparativement au groupe MB sur une échelle numérique. Notre étude montre que le site d'infiltration doit dépendre du projet thérapeutique. Les infiltrations de la branche médiale restent le gold standard dans la sélection des patients avant une neurolyse. Les infiltrations péri-capsulaires permettent un meilleur effet antalgique. Le radiologue apparaît au centre de la prise en charge, tant à la phase diagnostique que thérapeutique. L'approche diagnostique doit s'étendre au-delà de la sémiologie radiologique, scanographique ou rémnographique. La maîtrise de l'anatomie des articulations postérieures, de leur innervation, des modifications structurales articulaires et du tableau clinique sont essentielles à la stratégie thérapeutique. Les connaissances radiologiques doivent embrasser l'ensemble de ces aspects pour une prise en charge optimale.

MOTS CLEFS (6) : Lombalgies, facettes articulaires, bloc, neurolyse, radiofréquence, cryoablation

FACET JOINT SYNDROME : FROM DIAGNOSIS TO INTERVENTIONAL MANAGEMENT

ABSTRACT

Facet joint (FJ) syndrome is accounting for 27-40% of low back pain (LBP) and is a major socio-economic burden. Physical examination has limited or no diagnostic validity and radiological investigations, provide poor correlations between clinical symptoms and degenerative spinal changes. FJ local anesthesia and steroids infiltrations, are useful for diagnosis and treatment. FJ neurolysis may be proposed in case of a block effect, with significant pain relief. The present study was conducted to compare short and mid term (15 days and one month) efficacy of Pericapsular (PC) and Medial branch (MB) infiltrations on pain relief. PC infiltrations provide a higher short and mid term efficacy than MB infiltrations on a numerical pain scale. Otherwise, we report similar efficacy in both groups for block test. The target of an infiltration should therefore be decided depending on the goal of the procedure. On one hand, MB infiltrations are still the best approach in the ability to select patients for neurolysis. On the other hand, PC infiltrations allow a better midterm pain relief and should be used in low back pain management. The role of the radiologist is critical to manage low back pain diagnosis and treatment and radiologists' should master facet joint pain management, from diagnosis, given by high performance imaging modalities, to interventional procedure. The radiologist should therefore play an active role in the difficult task of alleviating patients from chronic low back pain of facet joint origin.

KEYWORDS (6) : Low back pain, facet joint, block, neurolysis, radiofrequency, cryoablation

Romain PEROLAT
UFR MÉDECINE
FILIÈRE : RADIOLOGIE ET IMAGERIE MEDICALE

**LE SYNDROME FACETTAIRE :
DU DIAGNOSTIC A LA PRISE EN CHARGE THERAPEUTIQUE**

RÉSUMÉ :

Le syndrome facettaire (SF) représente 27 à 40% des lombalgies chroniques et constitue un enjeu socio-économique majeur. L'examen clinique est peu contributif et il existe une faible corrélation radio-clinique. Les infiltrations présentent un double intérêt : thérapeutique lorsque réalisées avec des corticoïdes, et diagnostique, lorsque réalisées à l'aide d'anesthésiques locaux. Une réduction significative et immédiate de la douleur permet d'affirmer le diagnostic de SF et de proposer une neurolyse. Nous avons réalisé une étude rétrospective sur 90 patients comparant l'efficacité à court et moyen terme, de deux sites d'infiltrations: péri-capsulaire (PC) et de la branche médiale postérieure (MB). L'effet de bloc était équivalent dans les deux groupes. A 15J et 1 mois, l'efficacité était supérieure dans le groupe PC comparativement au groupe MB sur une échelle numérique. Notre étude montre que le site d'infiltration doit dépendre du projet thérapeutique. Les infiltrations de la branche médiale restent le gold standard dans la sélection des patients avant une neurolyse. Les infiltrations péri-capsulaires permettent un meilleur effet antalgique. Le radiologue apparaît au centre de la prise en charge, tant à la phase diagnostique que thérapeutique. L'approche diagnostique doit s'étendre au-delà de la sémiologie radiologique, scanographique ou rémnographique. La maîtrise de l'anatomie des articulations postérieures, de leur innervation, des modifications structurales articulaires et du tableau clinique sont essentielles à la stratégie thérapeutique. Les connaissances radiologiques doivent embrasser l'ensemble de ces aspects pour une prise en charge optimale.

MOTS CLEFS (6) :

Lombalgies, facettes articulaires, bloc, neurolyse, radiofréquence, cryoablation

Clinique Universitaire de Neuroradiologie
Centre Hospitalier Universitaire A.Michallon, Grenoble, FRANCE

Adresse de l'auteur : [Données à caractère personnel]