



**HAL**  
open science

# Évaluation des pratiques professionnelles concernant la prise en charge des anomalies de position testiculaire chez l'enfant et proposition de recommandations

Marc Barras

► **To cite this version:**

Marc Barras. Évaluation des pratiques professionnelles concernant la prise en charge des anomalies de position testiculaire chez l'enfant et proposition de recommandations. Sciences du Vivant [q-bio]. 2016. dumas-01830954

**HAL Id: dumas-01830954**

<https://dumas.ccsd.cnrs.fr/dumas-01830954v1>

Submitted on 5 Jul 2018

**HAL** is a multi-disciplinary open access archive for the deposit and dissemination of scientific research documents, whether they are published or not. The documents may come from teaching and research institutions in France or abroad, or from public or private research centers.

L'archive ouverte pluridisciplinaire **HAL**, est destinée au dépôt et à la diffusion de documents scientifiques de niveau recherche, publiés ou non, émanant des établissements d'enseignement et de recherche français ou étrangers, des laboratoires publics ou privés.



Distributed under a Creative Commons Attribution - NonCommercial - NoDerivatives 4.0 International License

**UNIVERSITE DE BREST - BRETAGNE OCCIDENTALE**  
**Faculté de Médecine & des Sciences de la Santé**

\*\*\*\*\*

**Année 2016**

THESE DE DOCTORAT en MEDECINE

**DIPLOME D'ETAT**

**Par**

Mr Marc BARRAS

Né le : 30/10/1985 à Saint-Julien-en-Genevois (74)

Présentée et soutenue publiquement le : 25 avril 2016

**EVALUATION DES PRATIQUES PROFESSIONNELLES CONCERNANT LA**  
**PRISE EN CHARGE DES ANOMALIES DE POSITION TESTICULAIRE CHEZ**  
**L'ENFANT, ET PROPOSITION DE RECOMMANDATIONS**

Président	Mr le Professeur FENOLL Bertrand
Membres du Jury	Mr le Professeur GOUNY Pierre
	Mr le Professeur DE PARSCAU Loïc
	Mme le Docteur GERMOUTY Isabelle
	Mme le Docteur LE ROUZIC – DARTOY Catherine
	<u>Mme le Docteur de VRIES Philine</u>

**UNIVERSITE DE BRETAGNE OCCIDENTALE**

-----  
**FACULTE DE MEDECINE ET  
DES SCIENCES DE LA SANTE DE BREST**

**DOYENS HONORAIRES** : Professeur H. FLOCH  
Professeur G. LE MENN (†)  
Professeur B. SENECAIL  
Professeur J. M. BOLES  
Professeur Y. BIZAIS (†)  
Professeur M. DE BRAEKELEER

**DOYEN** Professeur C. BERTHOU

**PROFESSEURS ÉMÉRITES**

---

CENAC Arnaud	Médecine interne
LEHN Pierre	Biologie Cellulaire
YOUINOU Pierre	Immunologie

**PROFESSEURS DES UNIVERSITÉS EN SURNOMBRE**

---

SENECAIL Bernard	Anatomie
------------------	----------

**PROFESSEURS DES UNIVERSITÉS - PRATICIENS HOSPITALIERS DE CLASSE EXCEPTIONNELLE**

---

BOLES Jean-Michel	Réanimation Médicale
FEREC Claude	Génétique
JOUQUAN Jean	Médecine Interne
LEFEVRE Christian	Anatomie
MOTTIER Dominique	Thérapeutique
OZIER Yves	Anesthésiologie et Réanimation Chirurgicale

**PROFESSEURS DES UNIVERSITÉS - PRATICIENS HOSPITALIERS DE 1<sup>ÈRE</sup> CLASSE**

---

BAIL Jean-Pierre	Chirurgie Digestive
BERTHOU Christian	Hématologie – Transfusion
BRESSOLLETTE Luc	Médecine Vasculaire

---

<b>COCHENER - LAMARD</b> Béatrice	Ophthalmologie
<b>COLLET</b> Michel	Gynécologie - Obstétrique
<b>DE PARSCAU DU PLESSIX</b> Loïc	Pédiatrie
<b>DE BRAEKELEER</b> Marc	Génétique
<b>DEWITTE</b> Jean-Dominique	Médecine & Santé au Travail
<b>DUBRANA</b> Frédéric	Chirurgie Orthopédique et Traumatologique
<b>FENOLL</b> Bertrand	Chirurgie Infantile
<b>FOURNIER</b> Georges	Urologie
<b>GILARD</b> Martine	Cardiologie
<b>GOUNY</b> Pierre	Chirurgie Vasculaire
<b>KERLAN</b> Véronique	Endocrinologie, Diabète & maladies métaboliques
<b>LE ROYER</b> Christophe	Pneumologie
<b>LE MEUR</b> Yannick	Néphrologie
<b>LE NEN</b> Dominique	Chirurgie Orthopédique et Traumatologique
<b>LOZAC'H</b> Patrick	Chirurgie Digestive
<b>MANSOURATI</b> Jacques	Cardiologie
<b>MARIANOWSKI</b> Rémi	Oto. Rhino. Laryngologie
<b>MISERY</b> Laurent	Dermatologie - Vénérologie
<b>NONENT</b> Michel	Radiologie & Imagerie médicale
<b>PAYAN</b> Christopher	Bactériologie – Virologie; Hygiène
<b>REMY-NERIS</b> Olivier	Médecine Physique et Réadaptation
<b>ROBASZKIEWICZ</b> Michel	Gastroentérologie - Hépatologie
<b>SALAUN</b> Pierre-Yves	Biophysique et Médecine Nucléaire
<b>SARAUX</b> Alain	Rhumatologie
<b>SIZUN</b> Jacques	Pédiatrie
<b>TILLY - GENTRIC</b> Armelle	Gériatrie & biologie du vieillissement
<b>TIMSIT</b> Serge	Neurologie
<b>WALTER</b> Michel	Psychiatrie d'Adultes

---

### **PROFESSEURS DES UNIVERSITÉS - PRATICIENS HOSPITALIERS DE 2<sup>ÈME</sup> CLASSE**

<b>ANSART</b> Séverine	Maladies infectieuses, maladies tropicales
<b>BEN SALEM</b> Douraid	Radiologie & Imagerie médicale
<b>BERNARD-MARCORELLES</b> Pascale	Anatomie et cytologie pathologiques
<b>BEZON</b> Eric	Chirurgie thoracique et cardiovasculaire
<b>BLONDEL</b> Marc	Biologie cellulaire
<b>BOTBOL</b> Michel	Psychiatrie Infantile

---

<b>CARRE</b> Jean-Luc	Biochimie et Biologie moléculaire
<b>COUTURAUD</b> Francis	Pneumologie
<b>DAM HIEU</b> Phong	Neurochirurgie
<b>DEHNI</b> Nidal	Chirurgie Générale
<b>DELARUE</b> Jacques	Nutrition
<b>DEVAUCHELLE-PENSEC</b> Valérie	Rhumatologie
<b>GIROUX-METGES</b> Marie-Agnès	Physiologie
<b>HU</b> Weigo	Chirurgie plastique, reconstructrice & esthétique ; brûlologie
<b>HUET</b> Olivier	Anesthésiologie - Réanimation Chirurgicale/Médecine d'urgences
<b>LACUT</b> Karine	Thérapeutique
<b>LE GAL</b> Grégoire	Médecine interne
<b>LE MARECHAL</b> Cédric	Génétique
<b>L'HER</b> Erwan	Réanimation Médicale
<b>MONTIER</b> Tristan	Biologie Cellulaire
<b>NEVEZ</b> Gilles	Parasitologie et Mycologie
<b>NOUSBAUM</b> Jean-Baptiste	Gastroentérologie - Hépatologie
<b>PRADIER</b> Olivier	Cancérologie - Radiothérapie
<b>RENAUDINEAU</b> Yves	Immunologie
<b>RICHE</b> Christian	Pharmacologie fondamentale
<b>STINDEL</b> Éric	Biostatistiques, Informatique Médicale & technologies de communication
<b>UGO</b> Valérie	Hématologie, transfusion
<b>VALERI</b> Antoine	Urologie

#### **PROFESSEUR DES UNIVERSITÉS - PRATICIEN LIBÉRAL**

---

<b>LE RESTE</b> Jean Yves	Médecine Générale
---------------------------	-------------------

#### **PROFESSEUR DES UNIVERSITÉS ASSOCIÉS À MI-TEMPS**

---

<b>LE FLOC'H</b> Bernard	Médecine Générale
--------------------------	-------------------

#### **PROFESSEUR DES UNIVERSITÉS - LRU**

---

<b>BORDRON</b> Anne	Biochimie et Biologie moléculaire
---------------------	-----------------------------------

#### **MAÎTRES DE CONFÉRENCES DES UNIVERSITÉS – PRATICIENS HOSPITALIERS DE HORS CLASSE**

---

<b>AMET</b> Yolande	Biochimie et Biologie moléculaire
<b>LE MEVEL</b> Jean Claude	Physiologie

---

## **MAÎTRES DE CONFÉRENCES DES UNIVERSITÉS – PRATICIENS HOSPITALIERS DE 1ÈRE CLASSE**

---

<b>ABGRAL</b> Ronan	Biophysique et Médecine nucléaire
<b>DELLUC</b> Aurélien	Médecine interne
<b>DE VRIES</b> Philine	Chirurgie infantile
<b>DOUET-GUILBERT</b> Nathalie	Génétique
<b>HILLION</b> Sophie	Immunologie
<b>JAMIN</b> Christophe	Immunologie
<b>LE GAC</b> Gérald	Génétique
<b>LODDE</b> Brice	Médecine et santé au travail
<b>MIALON</b> Philippe	Physiologie
<b>MOREL</b> Frédéric	Médecine & biologie du développement & de la reproduction
<b>PERSON</b> Hervé	Anatomie
<b>PLEE-GAUTIER</b> Emmanuelle	Biochimie et Biologie Moléculaire
<b>QUERELLOU</b> Solène	Biophysique et Médecine nucléaire
<b>SEIZEUR</b> Romuald	Anatomie-Neurochirurgie
<b>VALLET</b> Sophie	Bactériologie – Virologie ; Hygiène

## **MAÎTRES DE CONFÉRENCES DES UNIVERSITÉS – PRATICIENS HOSPITALIERS DE 2ÈME CLASSE**

---

<b>BROCHARD</b> Sylvain	Médecine Physique et Réadaptation
<b>HERY-ARNAUD</b> Geneviève	Bactériologie – Virologie; Hygiène
<b>LE BERRE</b> Rozenn	Maladies infectieuses-Maladies tropicales
<b>LE ROUX</b> Pierre-Yves	Biophysique et Médecine nucléaire
<b>PERRIN</b> Aurore	Biologie et médecine du développement & de la reproduction
<b>TALAGAS</b> Matthieu	Cytologie et histologie

## **MAÎTRES DE CONFÉRENCES DES UNIVERSITÉS – PRATICIENS HOSPITALIERS STAGIAIRES**

---

<b>CORNEC</b> Divi	Rhumatologie
<b>LE GAL</b> Solène	Parasitologie et Mycologie

## **MAITRE DE CONFÉRENCES - CHAIRE INSERM**

---

<b>MIGNEN</b> Olivier	Physiologie
-----------------------	-------------

## **MAÎTRES DE CONFÉRENCES DES UNIVERSITÉ ASSOCIÉS MI-TEMPS**

---

<b>BARRAINE</b> Pierre	Médecine Générale
<b>BARAIS</b> Marie	Médecine Générale

---

**CHIRON** Benoît

Médecine Générale

**NABBE** Patrice

Médecine Générale

### **MAÎTRES DE CONFÉRENCES DES UNIVERSITÉS**

---

**BERNARD** Delphine

Biochimie et biologie moléculaire

**FAYAD** Hadi

Génie informatique, automatique et traitement  
du signal

**HAXAIRE** Claudie

Sociologie - Démographie

**LANCIEN** Frédéric

Physiologie

**LE CORRE** Rozenn

Biologie cellulaire

**MORIN** Vincent

Électronique et Informatique

### **MAÎTRES DE CONFÉRENCES DES UNIVERSITÉS - LRU**

---

**BALEZ** Ralph

Psychologie sociale

### **AGRÉGÉS DU SECOND DEGRÉ**

---

**MONOT** Alain

Français

**RIOU** Morgan

Anglais





**A notre président du jury**  
**Monsieur le Professeur FENOLL**  
Professeur des universités  
Praticien hospitalier  
Chef de Service de chirurgie infantile  
Hôpital Augustin Morvan - CHRU Brest

Vous me faites l'honneur de présider notre jury de thèse, que ce travail soit l'expression de ma gratitude et de mon profond respect.

Vous m'avez soutenu et encouragé à chaque étape de ma formation.

Je vous remercie pour l'accueil dans votre service pour votre soutien au cours de ma formation.

**A notre juge**  
**Monsieur le Professeur GOUNY**  
Professeur des universités  
Praticien hospitalier  
Service de chirurgie vasculaire  
Hôpital de la Cavale Blanche - CHRU Brest

Je vous remercie pour le merveilleux semestre passé en chirurgie vasculaire, pour m'avoir fait décomplexer de l'hémorragie en chirurgie.

Vous m'avez fait énormément progresser dans ma formation en début d'internat.

Je vous remercie d'avoir accepté de faire partie de ce jury de thèse.

**A notre membre du jury**  
**Monsieur le Professeur DE PARSCAU DU PLESSIX**  
Professeur des universités  
Praticien hospitalier  
Chef de Service de pédiatrie générale  
Hôpital Augustin Morvan - CHRU Brest

Je vous remercie d'avoir accepté de faire partie du jury en tant que représentant des pédiatres.

Vous avez répondu à ma demande avec une grande spontanéité.

Je vous remercie également pour votre gentillesse et votre disponibilité, même lors des gardes  
aux urgences pédiatriques.

**A notre membre du jury**  
**Madame le Docteur GERMOUTY**  
Praticien hospitalier  
Service de chirurgie infantile  
Hôpital Augustin Morvan - CHRU Brest

Je vous remercie pour votre aide quant à la relecture et la correction de ce travail.

Merci pour l'idée de cette étude et de m'en avoir confié la réalisation.

Votre accueil dans le service de chirurgie pédiatrique, l'enseignement de la chirurgie et

l'accompagnement au cours de mon cursus m'ont beaucoup aidé.

Je vous remercie également pour l'exemplaire du Pellerin que vous m'avez donné.

**A notre membre du jury**  
**Madame le Docteur LE ROUZIC-DARTOY,**  
Praticien hospitalier  
Service de chirurgie infantile  
Hôpital Augustin Morvan - CHRU Brest

Je vous remercie pour votre enseignement de la chirurgie pédiatrique, pour votre suivi au cours de ma formation, et pour m'avoir aiguillé sur des travaux scientifiques.  
Découvrir la chirurgie pédiatrique à vos côtés a été un honneur et un plaisir.  
Je vous remercie également d'avoir accepté de juger ce travail.

**A notre directrice de thèse**  
**Madame le Docteur de VRIES,**  
Maître de conférences des universités  
Praticien hospitalier  
Service de chirurgie infantile  
Hôpital Augustin Morvan - CHRU Brest

C'est toi qui m'as fait confiance et dirigé dans ce travail et je t'en remercie.  
Merci pour tout le soutien dans la rédaction des articles et de la thèse, pour le suivi de ce  
travail.

Merci pour les pistes pour la suite de mon cursus.  
Merci pour ta gentillesse pour m'avoir soutenu en début d'internat et pour m'avoir redonné  
confiance en moi.

## **REMERCIEMENTS :**

### *A ma famille :*

A Mélanie pour tout ce que tu as pu m'apporter depuis qu'on se connaît et pour me supporter au quotidien. Merci d'accepter de me suivre au gré de la suite de ma formation dont le lieu reste incertain pour le moment. Merci pour toute ta fraîcheur, ta façon de vivre et de voir les choses différemment qui m'ont beaucoup fait évoluer.

A mes parents pour m'avoir stimulé tout au long de ma vie, pour leur éducation, pour m'avoir soutenu lors de mes études, je n'en serai pas là sans eux. Merci pour toutes les valeurs que vous m'avez transmis.

A mon frère pour m'avoir fait connaître le compagnonnage que l'on applique tous les jours en chirurgie. Malgré notre différence d'âge je pense que grâce à notre éducation nous avons la même idée de la vie.

A Laurie, ma « sista ' » d'internat qui a toujours été à mes côtés à Brest. Keep it real. Sans toi ces années à Brest n'auraient pas été aussi agréables. Je regrette juste qu'on ne se soit pas connus plus tôt à Lyon.

A Antoine, mon « bro' » d'externat avec qui je ne compte plus les bons moments passés ensemble. Je pense pouvoir me passer des mots pour toi. Mais elle est où ta boîte ?

A tout le reste de ma famille, oncles et tantes, cousins et cousines, pour m'avoir fait comprendre qu'une famille unie c'est important. A Cécile pour avoir vécu 3 ans avec moi et pour m'avoir supporté pendant la même durée.

A la famille Bodolec-Bréhonnet pour m'avoir accueilli à bras ouvert. Même si nous partons pour d'autres horizons nous reviendrons pour encore mieux profiter du Finistère.

*A mes aînés et collègues :*

Aux Docteur COTONEA et au Docteur CHAIX pour avoir adouci mon premier semestre à Pont-L'abbé et pour m'avoir fait découvrir l'orthopédie.

Au Docteur PECQUERY, merci de m'avoir supporté avec mes références incessantes à C2C, mes retard en staff le matin, et pour ce petit resto sympathique à Lyon, même s'il n'y avait que des hipsters barbus à Lunettes dans le bar d'après.

Au Docteur ALBERT pour ce magnifique lancer de Debakey à travers la salle 12.

Au Docteurs CHOPLAIN et KHALIFA et au Professeur BEZON pour m'avoir fait apprécier la chirurgie cardiaque malgré mes réticences. Vous m'avez clairement appris la patience et la précision en chirurgie.

Au Docteur LE GUILCHET pour m'avoir fait comprendre ce qu'était la vraie définition de la lithiase et pour tous ces bons moments et cet accompagnement en chirurgie urologique.

Au Docteur VICTOR pour m'avoir accueilli à Quimper et pour toujours expliquer avec patience ses gestes au bloc opératoire.

Au Docteur THEPAUT pour tous ces bons moments au bloc et en dehors, pour sa gentillesse et son calme lors de son début de clinicat. Et pour avoir chanté du NTM pendant un staff.

Au Professeur LARDY pour m'avoir accueilli dans son service à Tours. J'ai pu bénéficier d'un formidable accueil et d'un environnement de travail pédiatrique exceptionnel à l'hôpital Clocheville, découvrir des indications de coeliochirurgie chez l'enfant et surtout la coeliochirurgie robot-assistée.

Aux Docteurs BRAIK, LE TOUZE, SZWARC et VILLEMAGNE pour leur accueil, leur gentillesse et leurs précieux conseils. C'était un plaisir de travailler avec vous.

Au Docteurs BADIC et THEREAUX pour les chantiers auquel j'ai pu participer avec vous, pour m'avoir fait appréhender des gestes complexes en coeliochirurgie. Merci de votre accueil



chez les adultes.

Au Docteur AUDOUY et LEROUX, votre compagnie était bien appréciable en chirurgie viscérale et vous étiez d'excellents formateurs !

Au Professeur RAVASSE et à Jean-Baptiste pour les conseils dans l'écriture de ce travail et les photographies.

Au Docteur KANSOU pour cette année passée ensemble, pour ta « bonne » humeur permanente et pour tous les conseils en chirurgie viscérale. Pour ce bloc mythique en début de semestre quimpérois où j'aurais vu ma seule rate d'hémostase pour le moment.

Au Docteur GAYET pour m'avoir permis de valider mon 9<sup>ème</sup> semestre et pour son franc parlé. Je ne comprends toujours pas comment tu as fait pour poser une CIP aussi rapidement.

Aux Docteur LETOQUART, DAABOUL, KUNIN et CAILLEZ pour le semestre Quimpérois passé en leur compagnie.

A mes co-internes passés : Arnaud, Hoel, Pedro, Charles-Henri, Emilye, Aude, Rémi, JC, Charlotte, Antoine, Ibtissam, Kevin, Aurélien et Pierre C. Les semestres à vos côtés étaient un véritable plaisir.

A mon co-interne actuel, Aymeric. J'ai plus qu'apprécié cette année avec toi dans une spécialité en dehors des nôtres. Encore désolé pour le mois d'absence au bloc.

A toutes les infirmières de service et de bloc qui m'ont soutenu et vu évoluer au cours de l'internat. Votre aide a été très précieuse, surtout dans les premiers semestres où nous, jeunes internes ignorants, ne sommes pas toujours les plus assurés. Vous m'avez permis de prendre mes marques à plusieurs reprises et faciliter certaines prises de décision pas toujours faciles.

A mes amis :

A Guillem pour incarner le funk sur terre et pour être toujours aussi cool. Ce sera un plaisir d'aller t'enterrer à Las Vegas. Merci pour ces nombreuses soirées passées dans la montée Saint-Sébastien et pour ton canapé en cuir.

A Philou pour nous avoir permis d'emprunter tous les moyens de transport, pour sa spontanéité et pour avoir « grandit » avec moi à Lyon. Même si nos voies se sont séparées en cinquième année tu as toujours été LE co-externe.

A Max, pour m'avoir fait découvrir Nadine et Monsieur Manhattan, pour m'avoir fait réaliser que Mask ce n'était pas si bien et pour sûrement un des plus grands flips de ma vie avec feu Ficelle et Doom 3.

A tous les 5 (avec Antoine) pour faire partie de cette merveilleuse équipe qu'est la Dream Team. Même si nous sommes tous aux quatre coins de la France l'équipe est toujours là ! Vivement le mois de juin ! Saucisse we are !

A Virginie A.K.A. « Mireille » pour tous ces coups qu'elle et Timéo ont reçus et pour être la fille la plus drôle du monde.

A Vincent pour cette coloc du feu de Dieu, pour ces magnifiques expressions sorties à des moments différents et pas toujours opportuns.

A Florent pour ces 27 ans en ta compagnie, je suis content d'avoir pu renouer le contact avec toi cette année.

A Thomas, Damien, Morgane, Guillemette, Elodie et toute l'équipe « rebelle Bichat », on s'est bien marrés.

A Claire, pour son hypomanie et tous les moments de vie partagés à Lyon et à Brest.

A Francis, Brice, Tiffany, Lise-Marie, Guillaume, Marie-Pierre pour la merveilleuse aventure de la corpo à Lyon. A Mélodie pour n'avoir jamais été loin du groupe.

A Chloé pour avoir passé deux très bonnes années en colocation avec toi à Laënnec, pour Hanoï et pour le dernier mois avant l'internat.

A Sophie pour être aussi zen avec chichou et pour avoir été la première à apporter des œstrogènes de manière stable dans notre groupe.

A Lise, malgré notre rencontre tardive, la Corse a été un très bon moment !

A WW et à Diane pour ces trois mois inoubliables. Rooster team for ever !

A mes amis médecins à Brest : Domitille pour son soutien à Pont-L'abbé, Osman pour m'avoir accueilli à Brest et pour avoir été en ma compagnie dans notre super Penthouse, Christophe pour être le plus mystérieux des joueurs de flûte, Pierre G. pour ses goûts cinématographiques évolués, Bastien pour une belle découverte et être devenu un très bon ami, Camille R. et Antoine les parents les plus hipsters de Brest, Alexandre pour ses cours de Kitesurf, Florent pour ses goûts musicaux et m'avoir fait découvrir le Vauban et Astropolis, Camille P. pour la séance de photos au bloc et pour m'avoir présenté 6 fois sa copine Marine, Matthias pour sa façon de voir la vie et pour la prendre du très bon côté, Billant pour avoir rencontré la Team « Saucisse we are », JP pour avoir été mon frère black à NYC, Cédric pour m'avoir entraîné à nouveau dans l'associatif malgré mes réticences, Guillaume pour sa voix suave, son sérieux et sa bonne humeur, Yves pour être l'oncologue le plus cool de Brest et Pierre N. mon psy préféré pour son Diablo 3.

Aux amis de Mélanie : Audrey pour m'avoir fait comprendre pourquoi travail s'abrègeait par un W, pour sa cuisine et ses trois enfants, Hervé pour les discussion politiques pendant la nouvelle star et ses magnifiques gogeades, Sébastien pour son côté tactile, Anaïs pour son tricotin et son dentifrice à la cendre, Noémie pour ses 2 ans de patience et sa propreté qui aura beaucoup servi, Delphine et Denis et leur super maison et Pol pour ne pas savoir que son prénom ne s'écrit pas comme ça.

A tous ceux que j'ai pu oublier dans ces remerciements, je m'en excuse d'avance.

Je tiens à remercier tous les médecins ayant rempli les questionnaires pour cette étude. J'ai passé de longue heure au téléphone et par courriel à demander leur participation et tous ont été très patients et ont pris du temps pour répondre à mes demandes.

Je les considère tous comme les co-auteurs de ce travail.

C'est grâce à eux que la prise en charge des patients peut s'améliorer. Ils sont au cœur de notre système de santé et assurent la majorité des consultations en médecine.

## Table des matières

### Liste des abréviations

### I/ Introduction

### II/ Etat de l'art

#### II.1/ Définitions

#### II.2/ Epidémiologie

#### II.3/ Physiopathologie:

##### II.3.1/ Développement normal

##### II.3.1.1/Développement normal testiculaire

##### II. 3.1.2/Migration testiculaire

##### II. 3.1.3/Après la naissance

##### II.3.2/Développement anormal de la spermatogénèse lié aux troubles de migration testiculaire

#### II.4/Facteurs de risque d'anomalie de migration testiculaire

#### II.5/Syndrome malformatifs

#### II.6/Facteurs environnementaux

#### II.7/Conséquences à l'âge adulte :

##### II.7.1/Fertilité

##### II.7.2/Histologiques

##### II.7.3/Paramètres du sperme

##### II.7.4/Volume testiculaire

##### II.7.5/Cancer

#### II.8/Anatomie

#### II.9/Situations cliniques

#### II.10/Chirurgie du testicule non descendu :

##### II.10.1/Testicule non descendu palpable

##### II.10.2/Testicule non descendu non palpable

### **III/ Matériel et méthodes**

### **IV/ Résultats**

#### **IV.1/Epidémiologie de la population interrogée**

#### **IV.2/Critère de jugement principal : âge auquel les patients étaient adressés vers un spécialiste**

#### **IV.3/Critères de jugement secondaires**

**IV.3.1/Dépistage des anomalies de position testiculaire**

**IV.3.2/Âge auquel les testicules devraient être spontanément en position scrotale**

**IV.3.3/Âge pour le traitement chirurgical**

**IV.3.4/Conséquences des anomalies de position des OGE**

**IV.3.5/Prise en charge d'une anomalie de migration testiculaire**

**IV.3.6 Personne ressource en cas d'anomalie des OGE**

**IV.3.7/Niveau de formation des praticiens à l'examen clinique des OGE**

### **V/Discussion**

### **VI/Conclusion**

### **Bibliographie**

### **Annexe**

### **Serment d'Hippocrate**

### **Liste des abréviations :**

TND : Testicule non descendu

AMT : Anomalie de migration testiculaire

OGE : Organes génitaux externes

SG : Semaine de gestation

CGP : Cellules germinales primordiales

LCS : Ligament crânial suspenseur

GT : Gubernaculum testis

AMH : Hormone anti-Müllérienne

INSL3 : Insuline like factor 3

LH : Hormone lutéinisante

CGRP : Calcitonin Gene-Related Peptide

FSH : Hormone folliculostimulante

RR : Risque relatif

NSP : Ne sait pas

DQP : Dès que possible

CAT : Conduite à tenir

QCM : Question à choix multiples

## **I/ Introduction :**

L'anomalie de position testiculaire (AMT) est la malformation la plus fréquente de l'appareil génital masculin (1).

Les classifications peuvent être multiples et parfois complexes. Pour la suite de ce travail, nous définissons parmi les testicules non descendus (TND) les testicules palpables et les testicules non palpables. Cette classification permet d'orienter la prise de décision chirurgicale lors de la consultation de l'enfant en chirurgie pédiatrique. Idéalement le testicule doit être en position scrotale à la naissance mais sa descente reste possible au cours des quatre premiers mois (2) et devient très rare au-delà de l'âge de six mois.

Les anomalies de position testiculaire peuvent être congénitales. Elles comprennent les testicules non palpables unilatéraux (testicules cachés ou absents par agénésie ou torsion anténatale) ou bilatéraux (habituellement détectés à la naissance) et les testicules palpables, sur le trajet de migration testiculaire ou en dehors, alors appelés ectopie vraie (3).

Ces anomalies peuvent aussi être acquises, soit à cause d'une autre anomalie congénitale générale (par exemple le syndrome de Prune-Belly ou les anomalies de fermeture de la paroi abdominale, omphalocèle et laparoschisis), soit une forme acquise pure par réascension du testicule initialement descendu. Le testicule oscillant est une forme secondaire paroxystique d'anomalie de position testiculaire.

La fréquence des anomalies de migration testiculaire est variable selon les études.

Dans la plupart des cas (90 %), le TND est unilatéral et semble prédominer à droite (4).

Les principaux effets de cette malformation sont dans un premier temps le risque de fécondité diminué. La fécondité d'un patient avec un antécédent de TND unilatéral est égale à celle de la population générale., Si la cryptorchidie est bilatérale, le taux de personnes infécondes est de 36 % (5). Toutefois, cela ne concerne que 10 % des patients selon les données épidémiologiques actuelles. Les anomalies de migration testiculaire sont la principale cause d'azoospermie sécrétoire chez l'adulte, elles sont responsables de 3 à 8% d'infertilité et de 20 % d'azoospermie (6).

Dans un deuxième temps, on considère qu'un autre risque majeur pour les testicules non descendus est le risque de dégénérescence maligne. Sur ce point précis, Wood et Elder (7) ont réalisé une méta-analyse qui permet de conclure qu'une prise en charge précoce avant l'âge de 12 ans permet de diminuer le risque relatif de cancer. Une autre étude (8) montre qu'il n'existe pas de cas connu de cancer en cas de chirurgie avant l'âge de 2 ans. La



physiopathologie du carcinome in situ oriente elle aussi vers cette précocité (9).

Les recommandations récentes (10–12) actuelles concluent à la nécessité d'une prise en charge précoce des anomalies de migration testiculaires entre l'âge de six et douze mois et leur prise en charge fait partie de la pratique courante de chirurgie pédiatrique.

Il apparaît que les patients consultent à tout âge pour prise en charge chirurgicale d'une anomalie de position testiculaire. Les patients sont adressés au chirurgien pédiatre par les médecins généralistes et les pédiatres, qui examinent les enfants lors des examens obligatoires (à 8 jours, tous les mois jusqu'à 6 mois, à 9 mois, à 12 mois, 2 fois au cours de la deuxième année, à 24 mois puis 2 fois par an jusqu'à la 6ème année, soit 20 examens en tout) selon les recommandations de la sécurité sociale. Trois d'entre eux sont à reporter dans le carnet de santé de l'enfant (8ème jour, 9ème et 24ème mois), qui bénéficie ainsi d'un suivi régulier et optimal.

Comme le pronostic de cette anomalie est d'autant meilleur que sa prise en charge est précoce, nous nous sommes interrogés sur les raisons de consultations au-delà des âges recommandés, observées dans notre pratique.

J'ai choisi ce sujet de thèse car cette pathologie est fréquente dans notre spécialité. Au cours de ma pratique, il me semblait que l'âge auquel certains patients étaient adressés ne correspondait pas à nos attentes. Il me paraissait intéressant de connaître l'état des lieux des pratiques des médecins nous adressant les enfants en consultation. Mon projet était dans un second temps d'organiser un enseignement que j'aimerais mettre en place au cours de mon post-internat.

Ce mémoire présentera dans un premier temps les connaissances actuelles concernant les TND. Dans une seconde partie nous présenterons une étude épidémiologique visant à évaluer les pratiques des médecins de ville concernant l'âge auquel les patients étaient adressés vers un spécialiste, l'examen des organes génitaux chez le garçon en fonction de l'âge, l'état des connaissances concernant les AMT, l'attitude des praticiens selon leur constatation clinique et le niveau de formation à l'examen clinique des organes génitaux externes (OGE) que les praticiens avaient reçu.

Enfin, dans la dernière partie nous détaillerons les résultats et nous en proposerons une analyse.

## **I/ Etat de l'art :**

### **II.1/ Définitions :**

Il faut faire la différence entre testicule non descendu (TND), ou cryptorchidie (« testicule caché » en grec, ancienne appellation) et ectopie testiculaire (testicule en dehors du trajet de migration testiculaire) (3).

De plus il faut bien différencier les TND des testicules oscillants (communément appelés « testicules ascenseurs »), qui ne présentent pas d'indication chirurgicale. Les testicules oscillants sont liés à la présence d'un testicule impubère et d'un réflexe crémastérien puissant qui fait remonter le testicule dans le canal inguinal. Mais le testicule est bien palpable et abaissable dans la bourse lors de l'examen clinique.

Dans 80 % des cas de TND, le testicule est palpable et non abaissable, de manière primitive. Sa localisation peut varier (supra scrotale, inguinale ou ectopique). Dans 20 % des cas il n'est pas palpable, il est alors localisé dans la cavité abdominale dans la moitié des cas. Il peut aussi être absent, ou atrophique, ou simplement abaissable uniquement sous anesthésie générale (13).

Il existe des formes secondaires d'anomalies de migration testiculaire (AMT):

- Anomalie secondaire congénitale :

Elle est la conséquence d'une pathologie générale clairement identifiée, le plus souvent lié à un défaut de pression intra-abdominale chez le fœtus : syndrome de Prune-Belly, défaut de fermeture de la paroi abdominale (laparochisis et omphalocèle, hernie diaphragmatique) (14). Les AMT rencontrées dans le contexte des anomalies chromosomiques et neurologiques font partie de cette catégorie de situations (15).

- Anomalies secondaires acquises :

On observe une ré-ascension de la gonade précédemment palpée au niveau scrotal. Cette situation explique pourquoi un nombre important d'orchidopexies est réalisé à un âge beaucoup plus avancé que le voudraient les recommandations (16). Cette forme semble être fréquente car 47 à 59 % (17,18) des enfants opérés d'une orchidopexie auraient été vus avec des testicules en position intra-scrotale en période néonatale. La physiopathologie de cette forme secondaire pourrait être liée à un défaut d'allongement

du cordon spermatique (19). Ce serait donc le scrotum qui s'éloignerait du testicule au cours de la croissance (20). Cela explique l'âge de survenue de ces formes secondaires, c'est à dire au stade pré pubertaire, avec le plus souvent un canal péritonéo-vaginal fermé (57%) alors qu'il est ouvert (64%) dans les formes primitives (21). Il semble exister un caractère familial dans ces formes (22).

On retrouve dans les formes acquises des lésions identiques des cellules de Sertoli et des cellules germinales (cf développement anormal) à celles observées dans les anomalies primitives congénitales, toutefois moins importantes (23).

- Anomalies secondaires paroxystiques :

Ces formes comprennent le testicule oscillant, qui ne nécessite qu'une évaluation clinique et une surveillance jusqu'à la puberté. En aucun cas elle ne doit donner lieu à une échographie, faussement inquiétante, car l'examen retrouve des testicules haut-situés, par induction d'un réflexe crémastérien corrélé à la température froide du gel utilisé pour l'examen.

La luxation testiculaire est aussi une forme paroxystique, elle correspond à une migration simple du testicule en position inguinale et nécessite une réduction simple, souvent réalisée par l'enfant d'ailleurs.

Dans ces 2 cas, l'augmentation de volume du testicule lors de la puberté fait céder ces anomalies.

- Anomalies secondaires iatrogènes :

Dans certains cas, on peut observer une incarceration du testicule dans une cicatrice opératoire inguinale, lorsqu'il existe un antécédent chirurgical d'hydrocèle ou de hernie inguinale. Ceci peut correspondre à un simple défaut de repositionnement du testicule dans la bourse en fin d'intervention. En effet lors de la dissection du canal péritonéo-vaginal, le testicule est attiré vers le haut et peut rester dans cette position s'il n'est pas replacé dans la bourse par traction externe. On peut également observer une ascension du testicule, progressivement, dans les mois qui suivent la chirurgie, par probable fibrose, souvent liée à un abord trop distal et une dissection insuffisante du cul de sac péritonéo-vaginal (24).

Des échecs d'abaissement chirurgical du testicule peuvent aussi se rencontrer. Le testicule persiste en position haute après un abaissement chirurgical. Il peut s'agir d'une atrophie testiculaire, mais dans 1 à 2 % des cas on observe une réelle ré-ascension testiculaire. Une

reprise chirurgicale est nécessaire dans ce cas et le plus souvent efficace (dans 95 % des cas) (25).

## **II.2/ Épidémiologie:**

La fréquence du TND est extrêmement variable selon les études (9). De nombreux facteurs expliquent les variations de l'incidence des TND : conceptions différentes des études, biais d'analyses, différences de définitions, facteurs ethniques, géographiques, génétiques, environnementaux. Cependant, on peut en tirer certaines conclusions :

L'incidence est plus grande chez les enfants prématurés, notamment lorsque le poids de naissance est inférieur à 2500 g (26).

Du fait d'une migration possible au cours des premiers mois, l'incidence des troubles de migration testiculaires est plus faible au 3ème mois (27), et elle varie encore au cours de la croissance, notamment avec l'apparition des formes secondaires : à 15 ans l'incidence est estimée entre 1,6 et 2,2% (26).

Les nombreuses études au cours de ces dernières années semblaient montrer une augmentation de l'incidence du TND congénital (27–29). Les études faisant ce constat n'avaient pas une méthodologie précise et cette augmentation n'est donc pas prouvée.

Dans la plupart des cas, l'AMT est unilatérale (90 % des cas) et semble prédominer à droite (4).

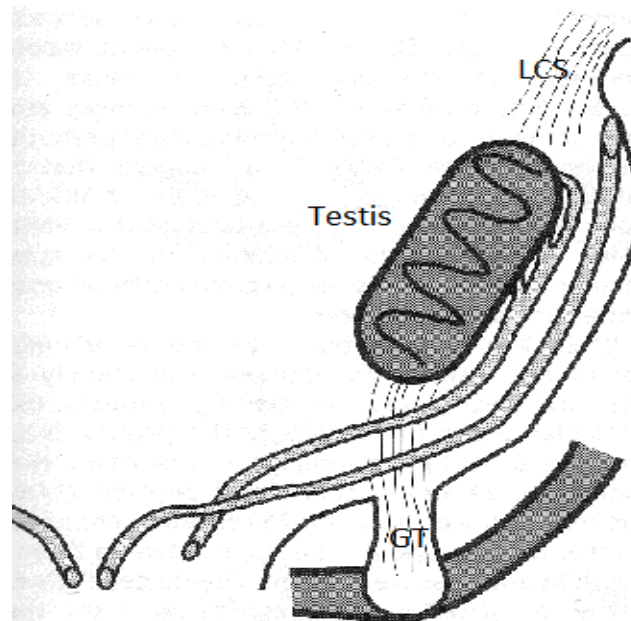
## **II.3/ Physiopathologie:**

### **II.3.1/ Développement normal (30) :**

#### **II.3.1.1/Développement normal testiculaire :**

En premier lieu, la gonade indifférenciée est formée à partir du mésonéphros au cours de la quatrième semaine de gestation (SG). Elle est constituée de cellules germinales primordiales (CGP) et d'un blastème de tissu parenchymateux et de mésothélium.

Elle est reliée au diaphragme par le ligament crânial suspenseur (LCS) crânialement, et caudalement à la paroi abdominale à l'endroit du futur anneau orifice inguinal interne par le pli mésonéphrotique (futur gubernaculum testis (GT)) (Figure 1).



*Figure 1: Schéma des moyens de fixations du testicule lors de l'embryogénèse*

Le métanéphros, futur rein définitif croît et monte depuis la région sacrée à la région lombaire entre les SG 6 à 9. La résultante de ce mouvement est un déplacement latéral de la gonade en position caudale par rapport au rein. Le testicule s'arrondit et s'individualise du mésonéphros pendant les SG 7 à 8.

Sur le plan cellulaire, la gonade commence à se différencier à la fin de la 7ème SG par agrégation des cellules de Sertoli (qui dérivent de l'épithélium cœlomique, qui fait lui-même partie de la crête génitale) autour des cellules germinales primordiales pour former les cordons testiculaires primitifs qui deviendront les cordons séminifères. Les cellules de Sertoli

sont des cellules endocriniennes ont une fonction de soutien de la spermatogénèse. Elles sécrètent l'hormone anti-Müllerienne (AMH) qui entraîne la régression des canaux de Müller. Le testicule s'organise alors en 2 zones, une zone centrale dense composée de cordons testiculaires dépourvus de cellules germinales et une zone périphérique comprenant des cordons testiculaires pleins.

Les cellules de Leydig se différencient dans le compartiment interstitiel de la gonade pendant la 8ème SG, leur nombre augmente de façon exponentielle de la 8ème à la 19ème SG. Ces cellules produisent la testostérone qui induit la différenciation des canaux de Wolff en organes reproducteurs internes masculins entre la 8ème et la 12ème SG, puis la masculinisation des organes génitaux externes après qu'elle ait été transformée en dihydrotestostérone. Elles sécrètent aussi l'insuline like factor 3 (INSL3) dont le rôle est majeur dans la migration testiculaire et dont le rôle sera précisé plus loin.

Enfin, les CGP prolifèrent après avoir migré depuis l'allantoïde via l'intestin primitif pour enfin coloniser les crêtes génitales. A la naissance, 3 types de cellules germinales fœtales et post-natales sont identifiées :

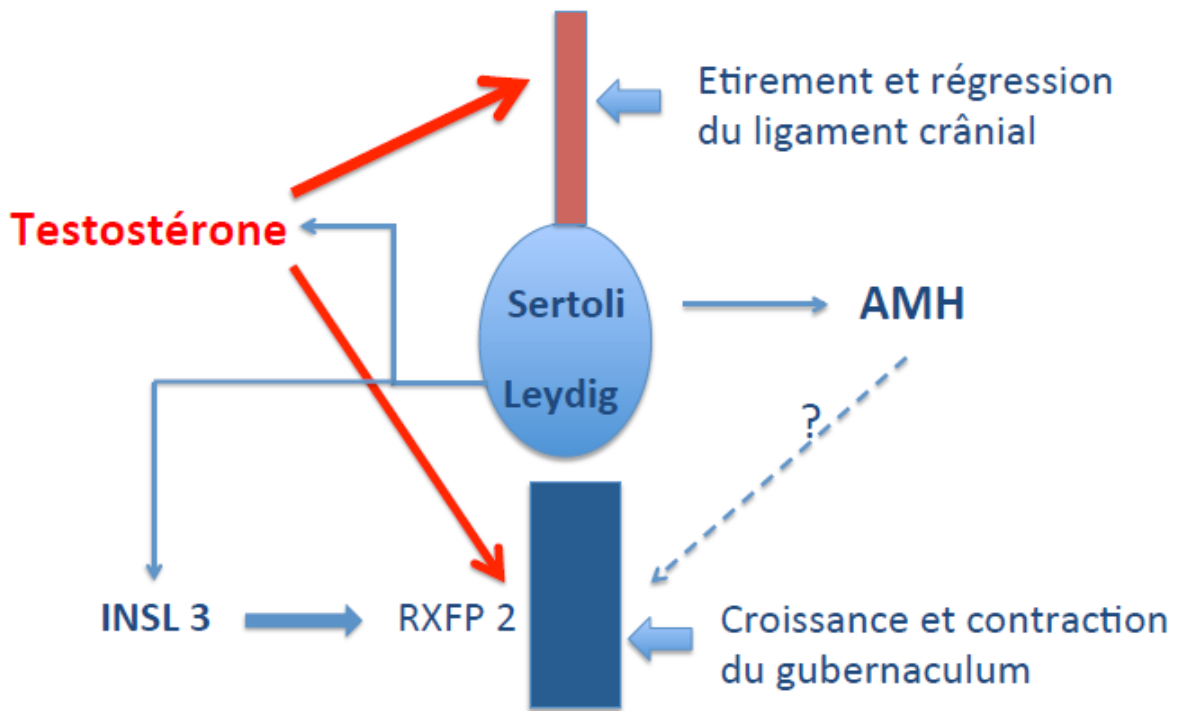
- les gonocytes, pluripotentes.
- les pré-spermatogonies, en périphérie des cordons séminifères, exprimant des marqueurs spécifiques de différenciation.
- des cellules intermédiaires qui expriment à la fois des marqueurs de type gonocytes et pré spermatogonies.

### **II. 3.1.2/Migration testiculaire :**

La migration normale du testicule s'effectue en 2 phases, une phase de migration trans abdominale et une phase de migration intra scrotale.

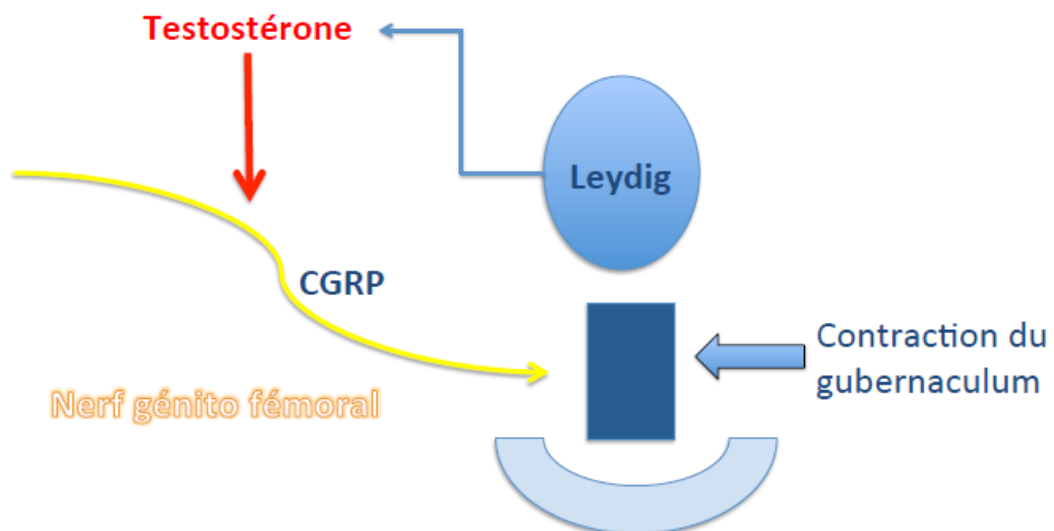
Elles sont toutes les deux guidées par deux ligaments, le LCS et le GT.

La migration intra abdominale s'effectue entre les SG 8 à 15. Elle peut se voir comme une migration du testicule à travers la cavité abdominale ou plutôt comme un non-mouvement du testicule aux abords du canal inguinal alors que la cavité abdominale se développe (Figure 2).



*Figure 2: Schéma représentant la phase de migration trans-abdominale du testicule et les facteurs influençant celle-ci*

La seconde phase se déroule entre les SG 26 à 40, le testicule se dirige à travers le canal inguinal vers le scrotum par raccourcissement du GT et croissance de son bulbe d'implantation (Figure 3).



*Figure 3: Schéma représentant la phase de migration inguino-scrotale et les facteurs influençant celle-ci*

Une migration est possible après la naissance, mais jamais au-delà de 4 à 6 mois de vie.

La migration est contrôlée par divers facteurs endocriniens. Tout d'abord, on retrouve l'influence de l'INSL3, qui est une pré-hormone sécrétée par les cellules de Leydig. Sa sécrétion est elle-même contrôlée par la sécrétion de l'hormone lutéinisante (LH). Elle agit sur le récepteur RXFP2 au niveau du GT et induit une réaction pseudo inflammatoire du GT dont l'extrémité distale se développe et forme le bulbe gubernaculaire. Ce dernier se prolabe dans la bourse en formation. Cette réaction empêche l'élongation du GT au cours de la croissance du fœtus.

Dans le même temps la testostérone agit sur les récepteurs aux androgènes, qui induisent la régression du LCS et le développement du GT.

Le rôle de l'hormone anti-Müllérienne est discuté mais un taux bas pourrait entraîner une AMT.

Enfin, le nerf génito-fémoral, via le neuro-médiateur qu'il sécrète (Calcitonin Gene-Related Peptide ou CGRP), agit au niveau du GT induisant la contraction de celui-ci et facilitant la migration du testicule au cours de la seconde phase inguino-scrotale. Le nerf génito-fémoral serait un second messager des androgènes (31).

### **II. 3.1.3/Après la naissance :**

Le testicule présente une croissance dans les 5 premiers mois de vie, puis reste stable jusqu'à l'âge de 6 ans. Cette croissance est liée à la croissance des cordons séminifères, elle-même liée à la prolifération des cellules de Sertoli et des cellules péri tubulaires.

A la puberté, le testicule croît de manière importante par augmentation exponentielle du nombre de cellules germinales.

Le nombre de cellules germinales augmente jusqu'à l'âge de 3 mois. Les pré-spermatogonies se différencient en spermatogonies Ad (pour « Adult dark spermatogonias ») (32), les gonocytes restant disparaissent pendant l'enfance. Les spermatogonies Ad se différencient ensuite en spermatogonies Ap (pour « adut pale spermatogonias ») puis en spermatogonies B, cellules précurseurs des spermatoctes. Les spermatoctes apparaissent dès l'âge de 4 ans, mais ils dégèrent puis réapparaissent au cours de plusieurs cycles jusqu'à la puberté, qui est le moment où la transformation de spermatogonies B en spermatoctes puis en spermatoctes débute réellement, avec une maturation de la spermatogenèse qui devient ainsi effective.

Les cellules de Sertoli se modifient elles aussi par immuno-expression du récepteur aux androgènes au début de la puberté. Leur morphologie et leur fonction se modifient à la même



période, elles perdent leur capacité de division et des jonctions serrées apparaissent entre les cellules de Sertoli.

Cette modification entraîne l'apparition d'une lumière remplie d'un fluide sécrété par les cellules de Sertoli, transformant les cordons séminifères en tubes séminifères.

L'apparition de jonctions serrées (au tiers inférieur de leur hauteur) crée un compartiment adluminal allant des jonctions serrées à la lumière et servant de support à la spermatogénèse.

Les cellules germinales sont ainsi séparées par une barrière hémato-testiculaire et deviennent dépendante des cellules de Sertoli pour leur différenciation, leur multiplication et leur transformation finale en spermatozoïdes (Figure 4)

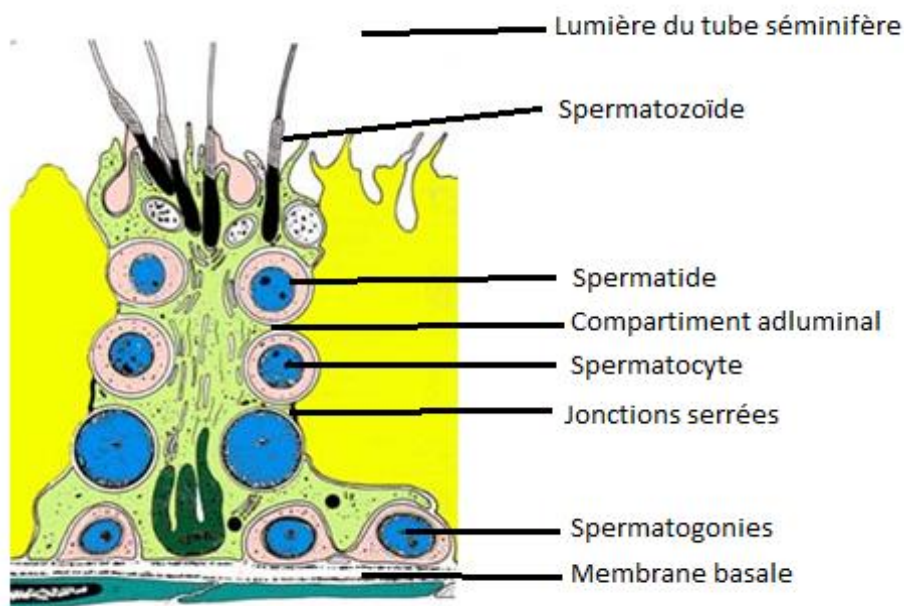


Figure 4: Schéma d'une cellule de Sertoli

### **II.3.2/Développement anormal de la spermatogénèse lié aux troubles de migration testiculaire :**

#### Données endocriniennes:

Sur le plan hormonal, les enfants présentant un TND montrent des taux sériques d'inhibine B diminués et des taux d'hormone folliculostimulante (FSH) augmentés (33). L'inhibine B et la FSH reflètent la fonction des cellules de Sertoli. Une étude irait dans le sens d'une amélioration des taux d'inhibine B après orchidopexie (34).

#### Données histologiques :

Les cellules de Sertoli des TND ont une morphologie immature avec une expression diminuée du récepteur aux androgènes (35). Ces cellules qui servent normalement de support à la spermatogénèse sont donc inaptées à accompagner le développement des cellules germinales au moment de la puberté (36). Ce défaut de maturation s'accompagne de défauts histologiques avec notamment l'absence de lumière au sein des « tubes » séminifères (37). Ce type de cellule immature est aussi retrouvé chez les patients porteurs de carcinome in situ.

Les cellules germinales sont présentes mais leur nombre peut-être réduit à un âge précoce (38). Ce nombre diminue de manière importante chez les enfants présentant une AMT, durant les deux premières années de vie, plus particulièrement après l'âge de 6 mois, un nombre normal de spermatogonies n'étant retrouvé que chez environ 10 % des testicules non descendus (39).

Le meilleur indicateur de la fertilité future serait la présence ou non de spermatogonies Ad au moment de l'orchidopexie. Il a été montré que la présence de spermatogonies Ad au moment de l'orchidopexie était liée à une quantité sept fois plus importante de spermatozoïdes à l'âge adulte (40).

De plus, l'environnement thermique élevé d'un TND pourrait être défavorable sur les cellules germinales et les cellules de Sertoli en induisant leur apoptose ainsi que la formation de carcinome in situ (9,41).

#### **II.4/Facteurs de risque d'anomalie de migration testiculaire :**

Les éléments suivants ont été retenus comme facteurs de risque d'AMT suite à des études épidémiologiques :

- Petit poids de naissance, en particulier si inférieur à 2500 g avec un risque relatif (RR) de 3 (27,42)
- Retard de croissance intra utérin (RR de 3) (27)
- Prématurité (taux de TND inversement proportionnel au terme de naissance) (43)
- Autre malformation génitale, en particulier les hypospadias (43,44)

#### **II.5/Syndrome malformatifs :**

Il existe plus de 250 syndromes décrits incluant une AMT. On retrouve, parmi les plus fréquents le syndrome de Beckwith-Wiedman, de Smith-Lemli-Opitz, de Cornelia De Lange, de Prader-Willi, de Noonan, de Weaver, de WAGR, de Meckel Gruber, de Fraser, de Miller-Dieker ; des syndromes de délétion 4p, 5p, 9p, 22q11, 1p36 et enfin les trisomies 13 et 18 (45).

#### **II.6/Facteurs environnementaux :**

De nombreux perturbateurs endocriniens, molécules exogènes capables d'altérer le développement et le fonctionnement normal de l'appareil reproducteur, ont été récemment décrits.

Les xéno-œstrogènes (produits chimiques industriels), les hormones naturelles et synthétiques, les phyto-œstrogènes, les myco-œstrogènes font partie des substances interférant avec la signalisation hormonale (46).

On peut citer parmi les xéno-œstrogènes : les organo-halogénés (présents dans un régime carné), les phtalates (plastiques et produits industriels), les herbicides, les pesticides et les fongicides.

D'autres produits tels que le Bisphénol A, les peintures, les cosmétiques, la dioxine sont aussi en cause (47).

Ces différents perturbateurs ont pour conséquence le syndrome de dysgénésie gonadique regroupant l'augmentation d'incidence des cancers testiculaires, les malformations congénitales de l'appareil génital masculin et la détérioration de la production spermatique

(48).

## **II.7/Conséquences à l'âge adulte :**

### **II.7.1/Fertilité :**

C'est la capacité qu'a un être humain de concevoir un enfant. La fécondité quant à elle est le fait d'avoir prouvé sa fertilité en ayant eu un enfant. Une personne est considérée comme féconde si elle a eu un enfant pendant une durée d'essai de conception sans contraception de 12 mois, au-delà on parle de fertilité réduite ou d'infécondité.

En terme de fécondité, un patient avec un antécédent de TND unilatéral a une fécondité égale à celle de la population générale (5), en cas de testicules non descendus bilatéraux, le taux de personnes infécondes est de 36 % (5).

### **II.7.2/Histologiques :**

Chez les patients opérés, 1/6 des patients présentent une absence de cellules germinales, 1/2 une spermatogénèse focalisée (seuls certains tubes séminifères contiennent des cellules germinales), 1/6 une hypospermatogénèse et seulement 1/6 une spermatogénèse normale.

Les patients porteurs d'un TND à l'âge adulte présentent tous des cellules de Sertoli immatures, ainsi que des tubes séminifères sans cellules germinales dans 43 % des cas et des cellules germinales immatures dans les 57 % restant (35).

### **II.7.3/Paramètres du sperme :**

En ce qui concerne la quantité (4), les patients porteurs d'une AMT persistante à l'âge adulte présentent une concentration normale de spermatozoïdes pour 51 % d'entre eux, si l'anomalie est unilatérale, moindre encore pour les patients avec une AMT bilatérale.

Chez les patients opérés, les résultats à long terme montrent une concentration normale chez 28 % des patients en cas de bilatéralité et chez 71 % des patients en cas d'unilatéralité.

Quant à la qualité (49), après analyse au microscope électronique les éjaculats des patients avec antécédent d'AMT opérée contiennent malgré tout un plus grand nombre de spermatozoïdes avec nécrose et apoptose.



#### **II.7.4/Volume testiculaire :**

Les TND, même opérés, présentent un volume réduit à l'âge adulte (50), y compris après développement lors de la puberté par comparaison au testicule non pathologique (51). Un travail récent semble montrer qu'une prise en charge précoce permet tout de même une amélioration de la croissance testiculaire (52).

#### **II.7.5/Cancer :**

L'association entre TND et cancer est connue depuis 1959 (53). De nombreuses études ont montré un risque augmenté de cancer du testicule chez des patients avec antécédent de TND (54–56). L'étude de Wood et Elder (7) est une méta-analyse qui permet de répondre à 5 questions :

- Le RR de cancer du testicule chez les patients avec antécédent de TND varie de 2,75 à 8 avec un risque moindre (2 à 3) pour ceux opérés avant la puberté.
- Ce risque est plus élevé dans les testicules non descendus bilatéraux, en cas d'association avec une anomalie génito-urinaire ou en cas de TND non opéré.
- Le testicule controlatéral normalement descendu ne présente pas un risque élevé de dégénérescence.
- Soixante-quatorze pourcent des tumeurs malignes sur TND sont des séminomes et 63% des tumeurs survenant sur d'anciens TND (après orchidopexie) sont non séminomateuses.
- L'orchidopexie diminue le risque de séminome testiculaire si elle est réalisée avant l'âge de 12 ans.
- Dans le cas de reliquats testiculaires (atrophie prénatale), seuls 5 à 15 % de ces reliquats contiennent des cellules germinales (ou matériel séminifère). Ils sont à faible risque de dégénérescence.

La conclusion de cette revue non exhaustive de la littérature (au vu du très grand nombre de publications sur le sujet) permet de retenir deux conclusions et donc d'en déduire les recommandations simples suivantes:

**-D'une part, le mécanisme physiologique de spermatogénèse impose une intervention précoce après 6 mois car le TND n'a que très peu de chance de descendre spontanément au-delà de cet âge et l'intervention permet d'éviter une altération de la spermatogénèse.**

**-D'autre part le risque de dégénérescence maligne impose une intervention pour orchidopexie avant l'âge de 12 ans.**

Ces deux conclusions ont été résumées et démontrées d'une part par le consensus nordique en 2007 qui recommande une intervention entre 6 et 12 mois (10), d'autre part par l'association des chirurgiens pédiatriques britanniques (11) qui est en faveur d'une intervention encore plus précoce (entre 3 et 6 mois) et plus récemment par l'association des chirurgiens pédiatriques canadiens (12) qui recommande une intervention entre 6 et 12 mois.

La balance bénéfice-risque pour le patient serait en faveur d'une intervention à partir de 6 mois de vie, les risques chirurgicaux et anesthésiques étant plus élevés auparavant.

## **II.8/Anatomie :**

Le testicule est un organe pair qui a une fonction endocrine par sécrétion d'hormones sexuelles et une fonction exocrine par production de spermatozoïdes. Il a un aspect blanc nacré et se situe dans le scrotum en situation normale. Il est coiffé par l'épididyme et les deux sont entourés d'un tissu fibreux, l'albuginée.

Des vestiges embryonnaires des structures Mülleriennes, appelés hydatides peuvent être retrouvés et ils seront réséqués en cas de chirurgie car à risque de torsion et de phénomènes inflammatoires.

Les voies exocrines spermatiques sont constituées par les tubes séminifères contournés puis par les tubes séminifères droits au sein du testicule, ces tubes se regroupent au niveau du rete testis avant de devenir des canalicules efférents dans l'épididyme qui se jettent dans le conduit épидидymaire qui deviendra ensuite le canal déférent à la sortie de l'épididyme.

Le canal déférent chemine dans le canal inguinal accompagné des vaisseaux qui vascularisent le testicule et des nerfs ilio-inguinal et génito-fémoral. Il présente ensuite une portion latéro vésicale où il passe en avant des vaisseaux iliaques et une portion rétro vésicale où il précroise l'uretère avant de rejoindre la base de la vessie et les vésicules séminales qui formeront le canal éjaculateur qui s'abouchera lui-même dans l'urètre.

Un point particulièrement à noter est la vascularisation du testicule qui permet des applications chirurgicales dans le traitement du TND. L'artère testiculaire naît de l'aorte abdominale au niveau de L2 et rejoint le cordon spermatique au niveau de l'orifice inguinal profond puis se divise en deux branches, latérale et médiale.

Le testicule a en plus de cette vascularisation principale deux artères afférentes :

- L'artère crémasterique (ou funiculaire) qui naît de l'artère épigastrique inférieure et se termine au niveau de l'anse épидидymo-déférentielle. Elle vascularise les enveloppes du cordon et les bourses.
- L'artère déférentielle, branche de l'artère iliaque interne qui longe le canal déférent dans le cordon spermatique et se termine elle aussi au niveau de l'anse épидидymo-déférentielle.

Cette vascularisation permet d'adopter différentes stratégies sur le plan chirurgical en fonction des cas, ce point sera abordé plus loin.



## **II.9/Situations cliniques:**

L'examen clinique de l'enfant se déroule en consultation, au calme. Cet examen n'est pas toujours simple pour des raisons de pudeur et en fonction de l'âge de l'enfant. Idéalement l'enfant est examiné en décubitus dorsal, le dossier de la table d'examen relevé, les hanches et les genoux en flexion et les deux pieds face à face afin de détendre les muscles abdominaux et faciliter l'examen.

Dans ces conditions on peut voir d'emblée si les testicules sont en place. Quelques fois avec le stress, la température et un réflexe crémastérien vif, les testicules ne sont pas en place et il est nécessaire de les faire descendre lors de la palpation.

On examine l'enfant, une main sur l'abdomen du patient et une main avec l'index en crochet et le pouce à plat sur le pubis afin de rechercher le testicule dans le canal inguinal ou en dehors (ectopie vraie), tout en faisant pression sur l'abdomen afin de faciliter sa palpation si le testicule est loin dans le canal inguinal.

Cet examen très simple permet de différencier les testicules oscillants des testicules non descendus. On pourra alors décrire la position du testicule si celui-ci est palpé

Deux situations sont à différencier :

- les deux testicules ne sont pas palpables, l'absence de palpation de testicule d'un côté est associé à un testicule palpé en région inguinale, ou à une autre anomalie génitale telle que un hypospadias par exemple, ou les deux testicules sont palpés mais en position anormale tous les deux
- - un seul testicule n'est pas palpable en position normale.

Dans la première situation, il est impératif de réaliser un bilan endocrinien initial, en général en adressant l'enfant aux endocrinologues pédiatres. Ce bilan a été suggéré par le consensus nordique (10), malgré l'absence de recommandations internationales et de données prospectives portant sur de grandes séries non biaisées.

Sur le plan hormonal, un pic de LH survient dans les minutes suivant la naissance et il entraîne une augmentation de la concentration sérique de testostérone pendant 12 h environ.

Par la suite, la chute des stéroïdes placentaires circulants (œstrogènes surtout) entraîne des pulse de GnRH/gonadotrophines hypophysaires (57) qui réactivent le système hypothalamo-hypophysaire. Ce phénomène est aussi appelé mini-puberté. Celle-ci entraîne une sécrétion de

testostérone dans les 3 premières semaines suivant la naissance (58) jusqu'à l'âge de trois mois où son taux diminue jusqu'à une valeur basse observée pendant toute l'enfance (59).

L'inhibine B, hormone sécrétée par les cellules de Sertoli et servant à réguler la sécrétion de FSH, augmente progressivement pour atteindre un pic entre 4 et 12 mois, puis diminue jusqu'à la puberté ou sa concentration sérique augmente (59).

L'absence de testicule doit donc amener à faire réaliser un bilan complet afin de rechercher une pathologie plus complexe, telle que l'hyperplasie congénitale des surrénales, une anorchidie, un déficit gonadotrope, un syndrome de dysgénésie gonadique ou un syndrome de persistance des dérivés Müllériens.

Ces situations doivent amener à faire réaliser ce bilan rapidement avant l'âge de 3 mois, (fin de la mini-puberté) sans bilan préalable prescrit par les médecins généralistes et donc à adresser l'enfant sans attendre vers un centre spécialisé.

Dans la seconde situation une exploration chirurgicale d'emblée peut s'envisager.

## **II.10/Chirurgie du testicule non descendu :**

### **II.10.1/Testicule non descendu palpable**

L'intervention effectuée dans notre service constitue dans ce cas à une intervention par double abord inguinal et scrotal, ou par une intervention par voie scrotale unique.

L'incision est réalisée dans le pli abdominal inférieur en regard du canal inguinal. Les plans cutanés, sous cutané et le fascia superficialis sont franchis tout en effectuant une hémostase soigneuse. Cela permet de se retrouver dans le plan sus jacent à l'aponévrose du muscle oblique externe qui peut-être, selon le choix de l'opérateur, ouverte à partir de l'orifice inguinal superficiel, ou respectée.

Dans tous les cas le temps suivant de l'intervention consiste en la dissection du cordon spermatique et en la libération du TND (Figure 5).

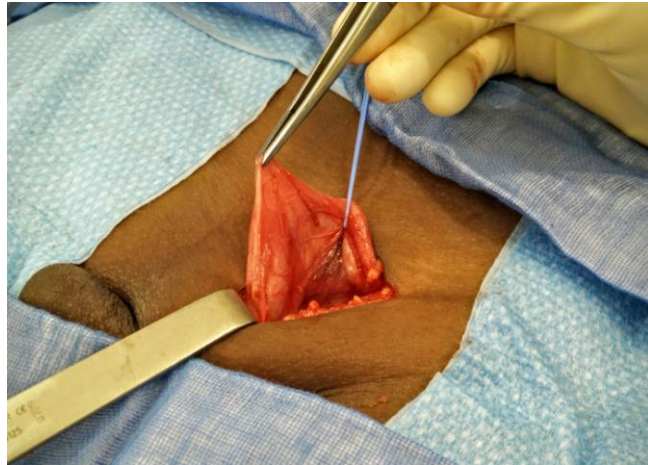
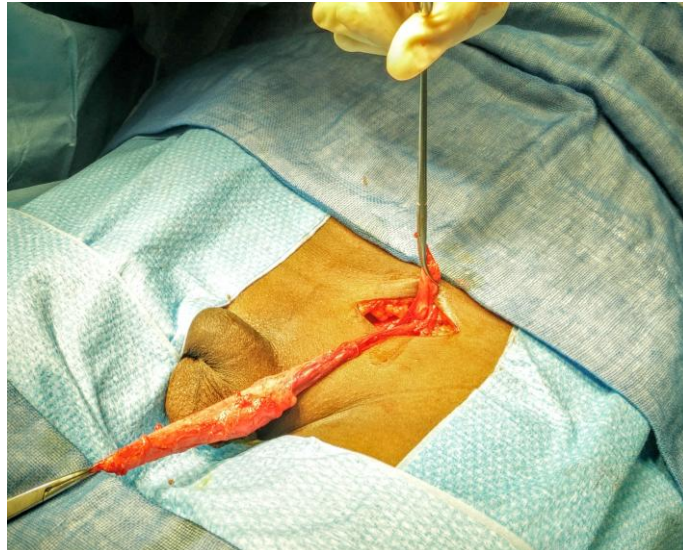


Figure 5 : Libération des éléments du cordon avant section du geburnaculum testis

Par la suite le GT est sectionné tout en vérifiant l'absence d'anse déférentielle au-delà du testicule.

Les fibres crémastériennes sont progressivement sectionnées après dissection, ainsi que la fibrose située autour du cordon. On repère ensuite le processus vaginal qui est séparé des vaisseaux spermatiques et du déférent par dissection prudente. Une fois isolé celui-ci est clampé et sectionné. Ce temps permet l'ouverture de la vaginale testiculaire et la résection d'une hydatide si celle-ci est présente. Il permet aussi l'inspection du testicule, de l'épididyme et de noter des anomalies éventuelles (connections épидидymo-testiculaire lâches, testicule hypotrophe...).

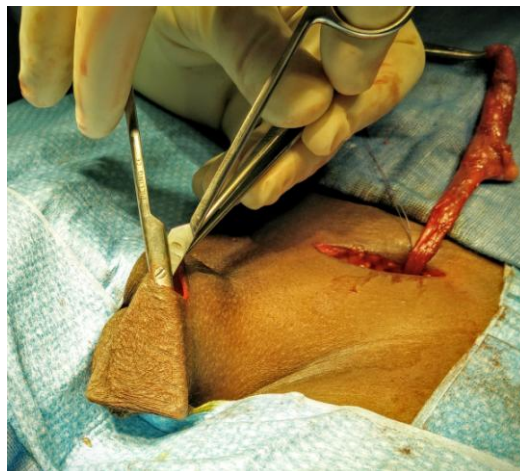Du côté proximal, le processus vaginal est tracté vers le haut pour permettre une dissection progressive et prudente des éléments du cordon spermatique jusqu'à l'orifice inguinal profond (Figure 6).



*Figure 6 : Libération du processus vaginal des éléments du cordon*

Le péritoine est alors fermé par un point de meunier ou une bourse.

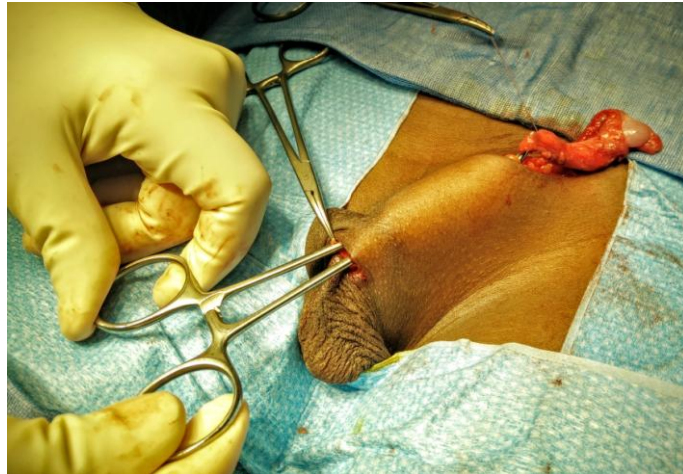Par la suite une logette est créée par un abord scrotal, après incision dans les plis du scrotum en créant un espace entre le dartos et la peau du scrotum (Figure 7).



*Figure 7 : Création de la logette*

Un chemin est ensuite réalisé entre l'incision scrotale et l'incision inguinale en introduisant un doigt par l'incision inguinale jusqu'à l'abord scrotal, puis une pince est introduite par cet abord en gardant le contact avec le doigt qui est retiré progressivement en même temps que la pince remonte dans le cheminement.

Par la suite la vaginale testiculaire est saisie avec la pince afin d'abaisser le testicule (Figure 8).



*Figure 8 : Passage du trajet entre les 2 incisions*

Il faut bien prendre garde lors de ce temps opératoire, en utilisant des écarteurs de Farabeuf au niveau de l'abord inguinal, d'éviter un twist du cordon et de ses éléments vasculaires notamment.

Le dartos est refermée de part et d'autre du cordon afin d'éviter une réascension du testicule dans le canal inguinal. Le testicule est placé avec sa vaginale dans la logette créée au préalable et la peau du scrotum est refermée par des points séparés résorbables.

Enfin l'incision inguinale est refermée plan par plan (sujet résorbable sur l'aponévrose du muscle oblique externe, fermeture du fascia superficialis par des points séparés de fil résorbable et surjet ou points séparés inversant intradermiques au fil résorbable sur la peau).

Une intervention est possible par un abord scrotal unique lorsque le testicule palpé est bas situé en utilisant le même principe. Cette fois-ci l'abord est donc scrotal, une logette entre la peau du scrotum et le dartos est créée de la même façon que dans la technique précédemment décrite.

Le dartos est ensuite ouvert horizontalement sur la saillie du testicule, puis la vaginale testiculaire est saisie et mise en tension vers le bas. La suite de l'intervention se déroule de la même façon, par dissection prudente des différents éléments du canal inguinal : section des restes du gubernaculum testis, section des fibres crémastériennes, isolement et section du canal péritonéo-vaginal. Cette dissection est en général suffisante pour obtenir un abaissement suffisant du testicule dans la logette sous cutanée entre le dartos et la peau du scrotum puis de fermer de la même façon que dans la technique précédente l'abord scrotal.

Cette technique permet ainsi de ne pas ouvrir le canal inguinal et d'obtenir une cicatrice quasiment invisible dans les suites opératoires. Cependant les indications doivent être bien

pesées après examen clinique une fois que le patient est sédaté sous anesthésie générale.

Selon des études (60–62), la voie d'abord scrotale unique doit être préférée lorsque le testicule est abaissable manuellement à la racine de la bourse sous anesthésie générale avant l'intervention.

### **II.10.2/Testicule non descendu non palpable :**

Dans ce cas le choix de la technique opératoire ne peut se faire qu'après examen clinique sous anesthésie générale au bloc en décubitus dorsal cuisses légèrement écartées.

En effet lors de la consultation, l'examen clinique peut-être perturbé par l'anxiété de l'enfant et des parents et/ou son agitation et/ou un réflexe crémastérien prononcé qui empêche la palpation du TND.

Il faut alors programmer un geste sous anesthésie générale au bloc opératoire et prévoir en cas de testicule non palpé dans ces conditions une exploration par laparoscopie.

Pour le moment il n'existe pas d'examen complémentaire permettant de localiser le testicule impalpable de manière précise (63). Une étude a montré l'intérêt de l'imagerie par résonance magnétique (64) cependant cet examen est encore trop peu accessible et la nécessité d'une anesthésie générale chez le petit enfant pour sa réalisation rend son utilisation difficile. Il est donc inutile de prescrire un examen complémentaire en pré opératoire dans cette pathologie, la laparoscopie ayant tout son intérêt dans ce cas.

Cette prise en charge nécessite la mise en place de 3 trocarts : un trocart optique au niveau de l'ombilic et 2 trocarts dans les hypochondres droits et gauche pour les instruments.

Cela permet d'explorer l'ensemble de la cavité abdominale, de localiser et de décrire le TND et de réaliser le traitement chirurgical si possible.

Différents situations peuvent être rencontrées :

- En cas d'hypoplasie ou d'atrophie testiculaire, le reliquat testiculaire sera retiré par laparoscopie après avoir disséqué les éléments vasculaires du péritoine et coagulé ceux-ci.
- En cas de vanishing testis, on mettra en évidence un canal déférent et des vaisseaux spermatiques borgnes, le geste s'arrêtera là.
- Si les vaisseaux et le canal déférent s'engagent dans l'orifice inguinal profond, le geste en laparoscopie s'arrête là et une exploration inguinal est nécessaire pour soit retrouver un

testicule d'aspect viable et le descendre selon la technique classique, soit réaliser l'exérèse d'un reliquat testiculaire.

- Si le testicule est présent et d'aspect normal, plusieurs techniques sont réalisables pour l'abaisser dans le scrotum :

### **Technique de Fowler Stephens :**

Cette technique est réalisée si les vaisseaux du cordon spermatique sont trop courts pour abaisser le testicule en un seul temps. Elle se réalise en deux temps, la technique originelle en un seul temps (65) ayant été pratiquement complètement abandonnée devant le risque d'atrophie testiculaire.

Le premier temps consiste à disséquer les vaisseaux spermatiques et à les clipper voir à les sectionner en amont du testicule. Celui-ci sera toujours vascularisé par l'artère déférentielle et l'artère funiculaire.

Le deuxième temps sera réalisé 3 à 6 mois plus tard, le plus rapidement possible dans l'idéal afin de respecter le planning opératoire précédemment décrit. Celui-ci sera lui aussi réalisé par laparoscopie et consiste à disséquer le déférent et les vaisseaux collatéraux qui se sont développés après section des vaisseaux spermatiques afin d'abaisser le testicule dans la bourse homolatérale.

Si les testicules sont tous les 2 intra-abdominaux, les orchidopexies seront différées de 6 à 12 mois afin de vérifier le bon résultat d'un côté pour procéder à l'abaissement controlatéral.

Une étude récente de l'équipe de chirurgie pédiatrique du Pr BECMEUR de Strasbourg montre un taux élevé d'atrophie testiculaire avec cette technique, bien que réalisée en deux temps.

Ses auteurs décrivent une **technique en un temps** par dissection extensive des vaisseaux spermatiques en emportant une bandelette de péritoine afin d'abaisser le testicule en un temps sans diminuer la vascularisation originale, cette technique semble prometteuse bien que peu utilisée pour le moment.

Bien entendu ces techniques sont à utiliser en fonction des constatations per opératoire en laparoscopie. Pour résumer la prise en charge d'un TND non palpable, on peut se rapporter à l'organigramme ci-dessous.



Le but de notre travail était d'évaluer les pratiques professionnelles concernant l'examen clinique, le diagnostic et la prise en charge des anomalies de position des testicules dans notre région et de proposer un référentiel s'appuyant sur les dernières recommandations de la littérature.

### **III/ Matériel et méthodes :**

Nous avons réalisé une étude observationnelle transversale auprès des médecins généralistes et des pédiatres finistériens afin d'évaluer leurs connaissances et leur pratique concernant les anomalies de migration testiculaires (AMT).

Notre critère de jugement principal était l'âge auquel les praticiens adressaient les patients pour prise en charge chirurgicale.

Nos critères de jugement secondaires étaient la fréquence d'examen des organes génitaux chez le garçon en fonction de l'âge, l'état des connaissances concernant les AMT (âge du traitement chirurgical, conséquences d'un testicule abdominal unilatéral, conséquences d'un testicule abdominal bilatéral, conséquences d'un testicule oscillant), l'attitude des praticiens selon leur constatation clinique (absence unilatérale de testicule, absence bilatérale de testicule, testicule oscillant et testicule non descendu (TND) de découverte tardive) et le niveau de formation à l'examen clinique des OGE que les praticiens avaient reçu.

Pour cela nous avons réalisé un questionnaire anonyme en ligne (Google Forms) qui était administré par une seule et même personne, par téléphone et par courriel. Le consentement des praticiens était recueilli par téléphone avant l'envoi du questionnaire par courriel. La base de données utilisée pour contacter les praticiens était l'annuaire téléphonique français des pages jaunes du Finistère. Des recherches concernant les médecins généralistes et les pédiatres ont été réalisées. Le questionnaire a également été transmis à l'Ordre des Médecins, qui a envoyé le lien vers les médecins du Finistère, afin de garantir aux médecins interrogés le sérieux de l'étude, et de diffuser ce lien plus largement en cas d'oubli de confrères.

Le questionnaire était composé de 17 questions et est présenté dans l'annexe 1. Les réponses étaient recueillies de manière anonyme.

Des informations d'ordre général étaient demandées sur les personnes remplissant le questionnaire (âge, année de thèse, sexe, commune d'exercice, pourcentage de pédiatrie au sein de leur activité). Les autres questions portaient sur les pratiques professionnelles dans les différentes situations cliniques évoquées.

Les résultats étaient automatiquement regroupés dans un logiciel tableur et ont été analysés avec le même logiciel. Les analyses statistiques comportaient les moyennes avec les écarts-types, il n'y avait pas de statistiques comparatives.

## **IV/ Résultats :**

### **IV.1/Epidémiologie de la population interrogée :**

Au total 727 coordonnées de médecins généralistes et 57 coordonnées de pédiatres ont été récupérées.

Tous ont été contactés par téléphone, 117 ont refusé directement le questionnaire, 100 n'ont pu être joints et 164 n'ont pas pu répondre au questionnaire pour différentes raisons, dont l'absence d'accès à l'informatique, le blocage au niveau du secrétariat, ou une spécialité inadaptée (médecin généraliste spécialisé en nutrition par exemple).

Trente-neuf praticiens ont répondu au questionnaire directement lors de l'appel téléphonique, 364 ont accepté de recevoir le lien vers le questionnaire par courriel. Parmi ceux-ci, 148 ont participé.

Au total 187 réponses ont pu être recueillies (taux de réponse de 23,85%) et analysées par la suite.

Les caractéristiques des personnes ayant répondu au questionnaire sont regroupées dans le tableau n°1.

<b>Caractéristique</b>	<b>Nombre</b>
<b>Sexe</b>	
Masculin	110
Féminin	77
<b>Age</b>	48,55
<b>Année de thèse</b>	1996
<b>Activité pédiatrique</b>	
0-25%	90
25-50%	61
50-75%	9
100%	27
<b>Activité moyenne</b>	66,75

*Tableau 1: Caractéristiques de la population étudiée*

## **IV.2/Critère de jugement principal : âge auquel les patients étaient adressés vers un spécialiste**

Vingt-cinq praticiens ont répondu « dès que possible », 1 a répondu « variable », 161 ont répondu par une valeur numérique, la moyenne était alors de 21,82 mois, avec un écart-type de 20,65 mois.

## **IV.3/Critères de jugement secondaires**

### **IV.3.1/Dépistage des anomalies de position testiculaire (Figure 9)**

Lors des consultations réglées, 179 praticiens réalisaient l'examen des organes génitaux externes (OGE) des garçons systématiquement entre 0 et 6 mois, et 112 praticiens entre 1 et 6 ans. Parmi les 73 personnes ayant répondu « parfois » après 1 an, 29 les examinaient en cas de doute lors de l'examen précédent, 21 de manière aléatoire, 12 à la demande des parents, et 11 de manière irrégulière ou arrêtaient le suivi avant l'âge de 6 ans.

Dans le cadre d'une consultation inopinée, le nombre d'examen systématique des OGE diminuait en fonction de l'âge. A 5 ans, seulement 17 praticiens réalisaient un examen des OGE à titre systématique, et 80 ne le faisaient plus du tout.

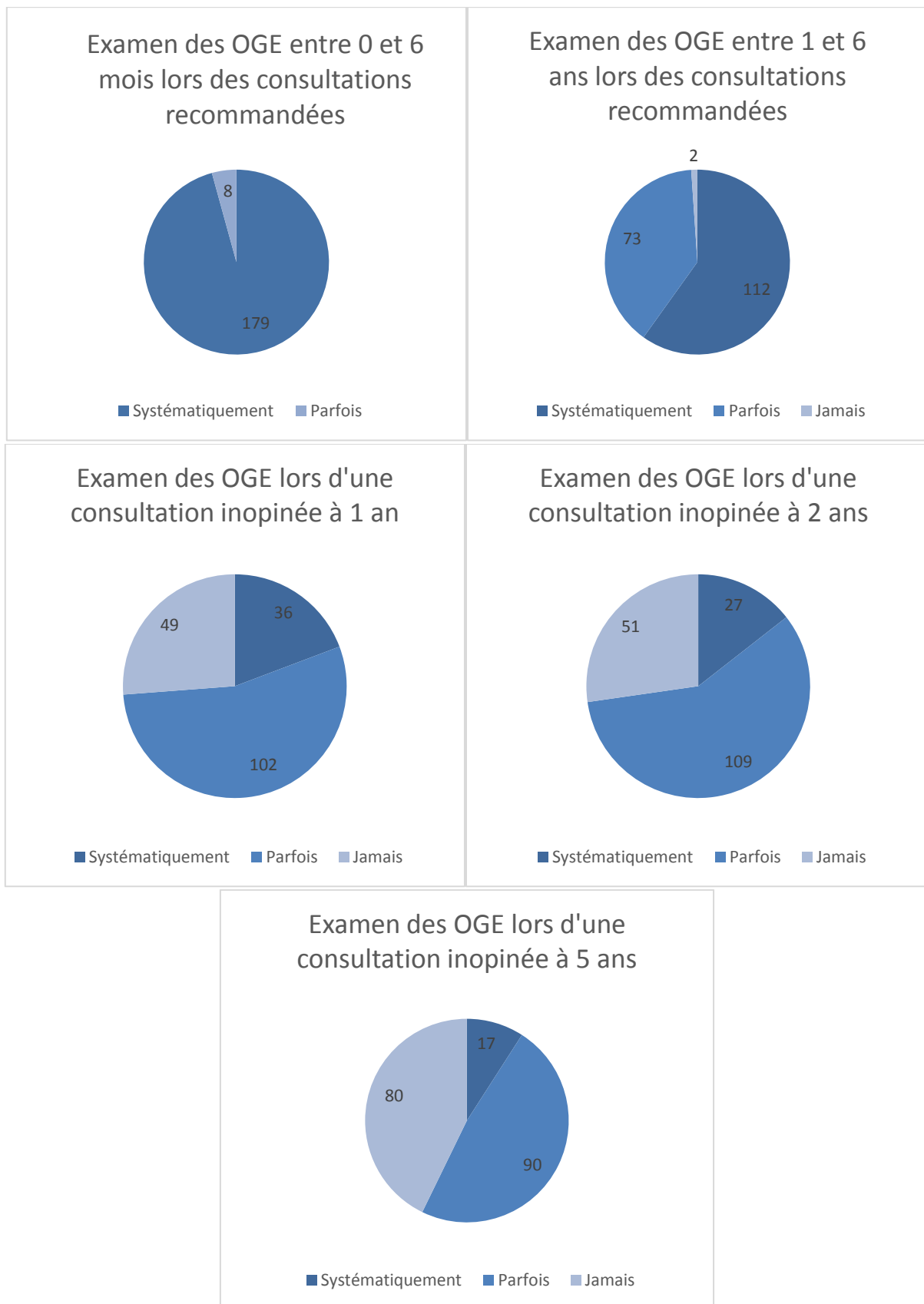


Figure 9 : évolution de l'examen des organes génitaux externes avec l'âge

### IV.3.2/Âge auquel les testicules devraient être spontanément en position scrotale (Figure 10)

Cinquante-trois pensaient qu'ils devaient être présents dès la naissance, 31 avant 6 mois, 43 avant 12 mois et 34 avant 24 mois et 25 pensaient que les testicules pouvaient descendre en position scrotale au-delà de 24 mois.

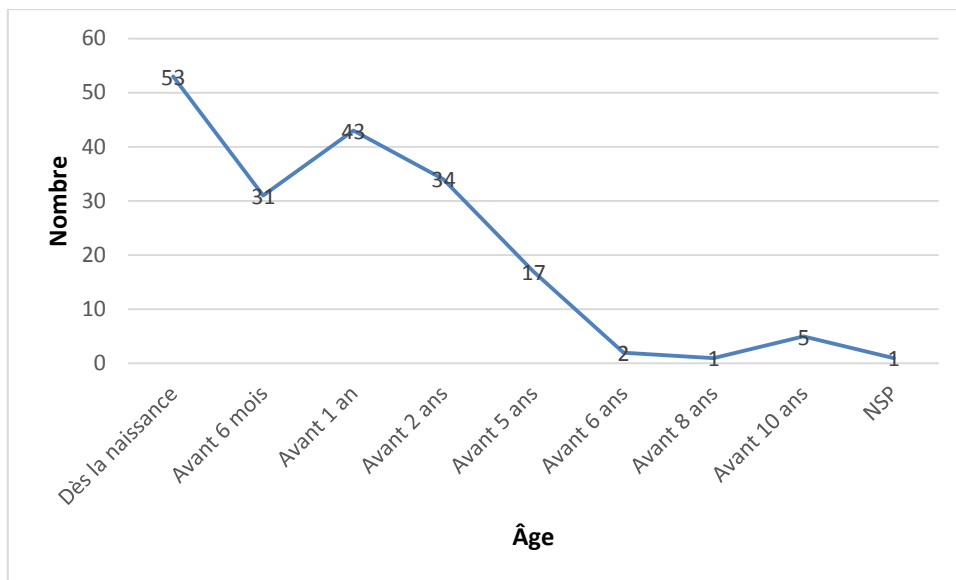


Figure 105 : Âge auquel les testicules devraient être spontanément en position scrotale

### IV.3.3/Âge pour le traitement chirurgical (Figure 11)

L'âge idéal pour le traitement chirurgical a donné lieu à des réponses très dispersées, seules 2 tendances émergeaient. Les âges de 12 et de 24 mois étaient les plus fréquemment cités (30 personnes pour chaque âge).

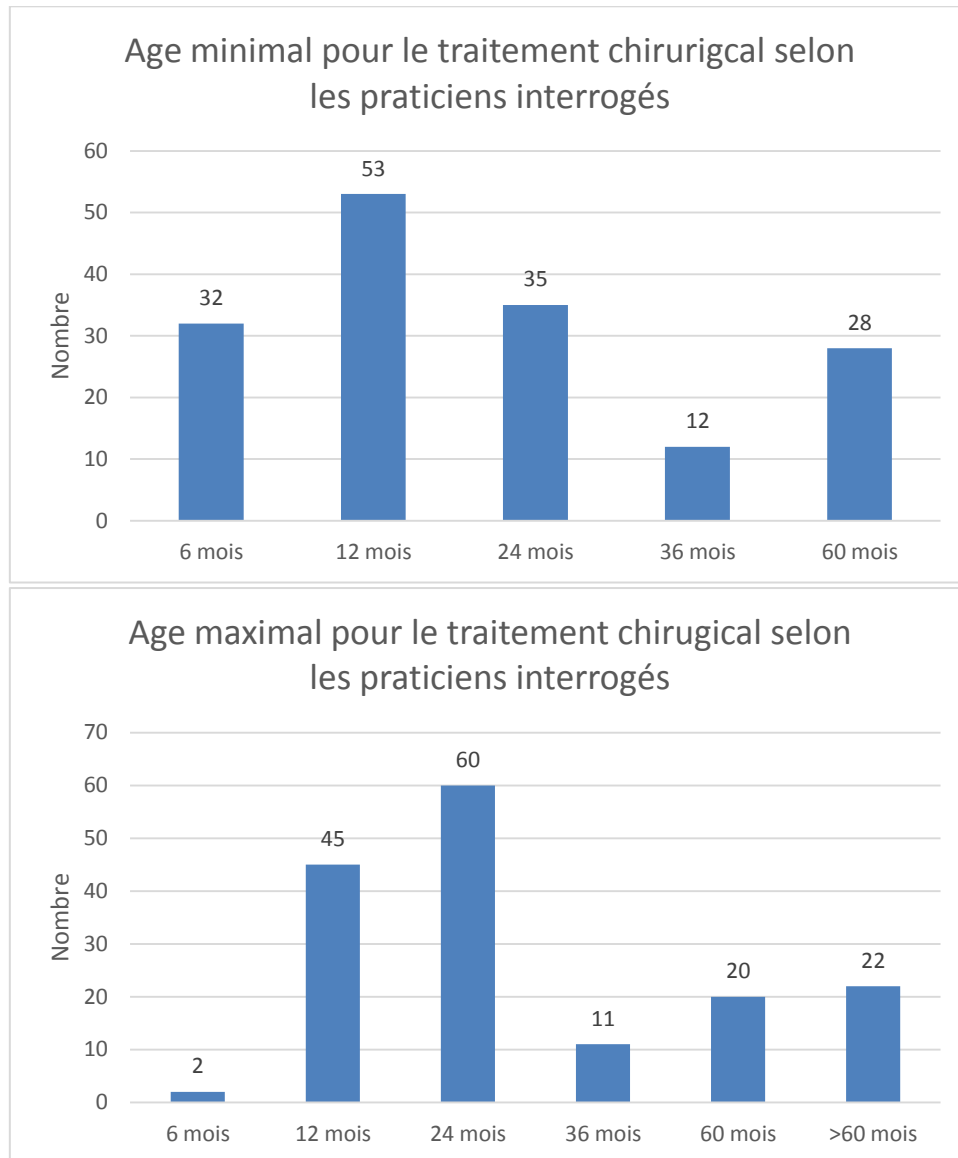


Figure 11 : Âge idéal pour le traitement chirurgical selon les praticiens interrogés



#### **IV.3.4/Conséquences des anomalies de position des OGE (Figure 12)**

Le risque principal évoqué par les praticiens interrogés était la cancérisation (n=110) en cas de testicules impalpables unilatéraux, et la stérilité (n=152) en cas de testicules impalpables bilatéraux.

Pour les testicules impalpables unilatéralement, les risques principaux évoqués étaient, en deuxième position la stérilité (80), puis la fertilité diminuée (n=50), l'atrophie (n=35), la torsion (n=24), et enfin les causes diverses.

En cas de testicules impalpables bilatéralement, les risques principaux évoqués étaient, en deuxième intention la cancérisation (n=111), l'atrophie (n=32), la torsion (n=20), les troubles endocriniens (n=20), la fertilité diminuée (n=19) et les causes diverses.

En cas de testicule oscillant, le risque principal retenu était celui de torsion testiculaire (n=68), venaient ensuite les risques de stérilité (n=43), de cancérisation (n=26), de baisse de la fertilité (n=21) et d'atrophie (n=15). A noter que pour cette catégorie, l'absence de risque était citée 42 fois, et le risque d'aggravation vers un testicule fixé ectopique 7 fois.

Parmi les risques évoqués plus rarement, nous avons retrouvé la hernie (n=3), les troubles psychologiques (n=4), les risques infectieux (n=1), les douleurs abdominales (n=1), et l'hydrocèle (n=1).

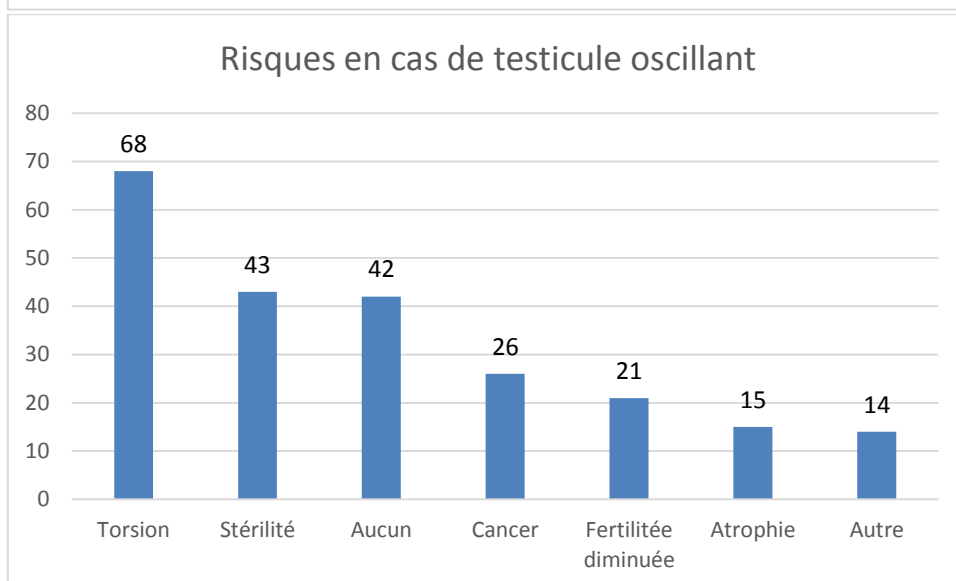
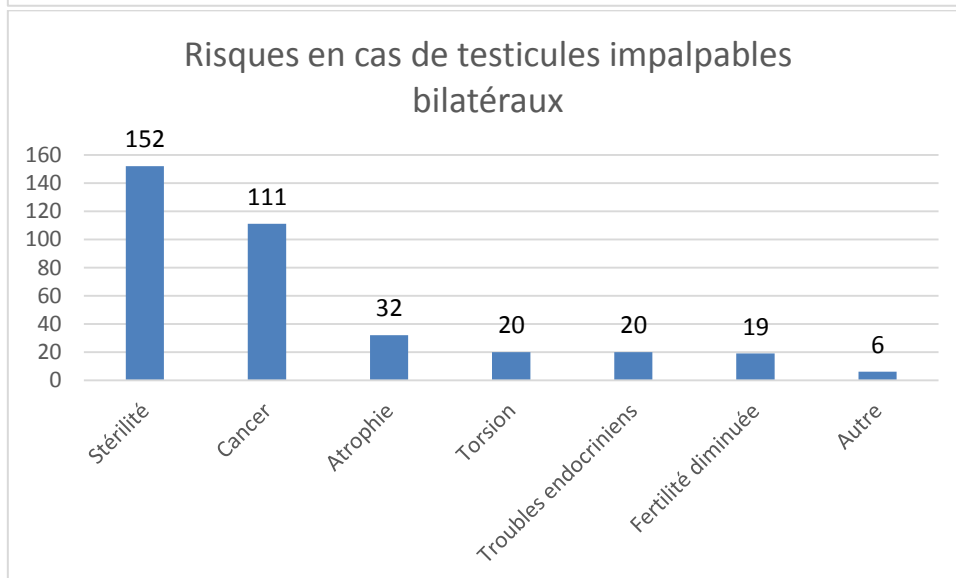
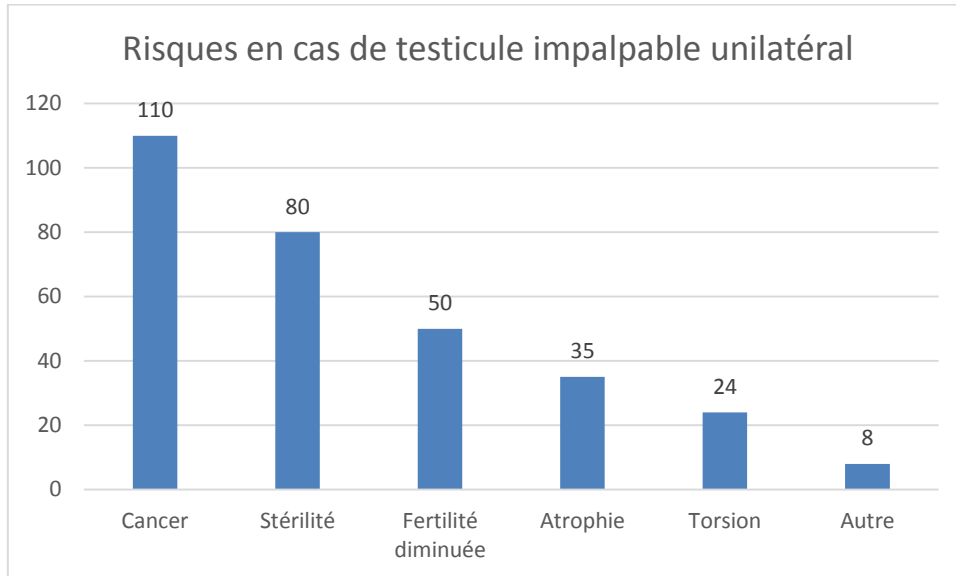


Figure 12 : Risques liés aux testicules non descendus

#### **IV.3.5/Prise en charge d'une anomalie de migration testiculaire (Figure 13)**

Les questions concernant cette partie étaient des questions à choix multiple (QCM) et les effectifs cumulés de réponse pour chaque point étaient donc supérieurs à l'effectif total de personnes ayant répondu au questionnaire.

Le recours à un avis spécialisé était proposé par 113 praticiens en cas de testicule non descendu (TND) non palpable unilatéral, 155 en cas de TND non palpables bilatéraux, 112 en cas de TND palpable et 51 en cas de testicule oscillant.

Une échographie était demandée par 93 médecins en cas de TND non palpable unilatéral, 94 en cas de TND non palpables bilatéraux, 54 en cas de TND palpable et 15 en cas de testicule oscillant.

Un bilan biologique était réalisé par 1 personne en cas de TND non palpable unilatéral, 22 en cas de TND non palpables bilatéraux, aucun en cas de TND palpable et en cas de testicule oscillant.

Une surveillance était mise en place par 51 praticiens en cas de TND non palpable unilatéral, 14 en cas de TND non palpables bilatéraux, 77 en cas de TND palpable et 140 en cas de testicule oscillant.

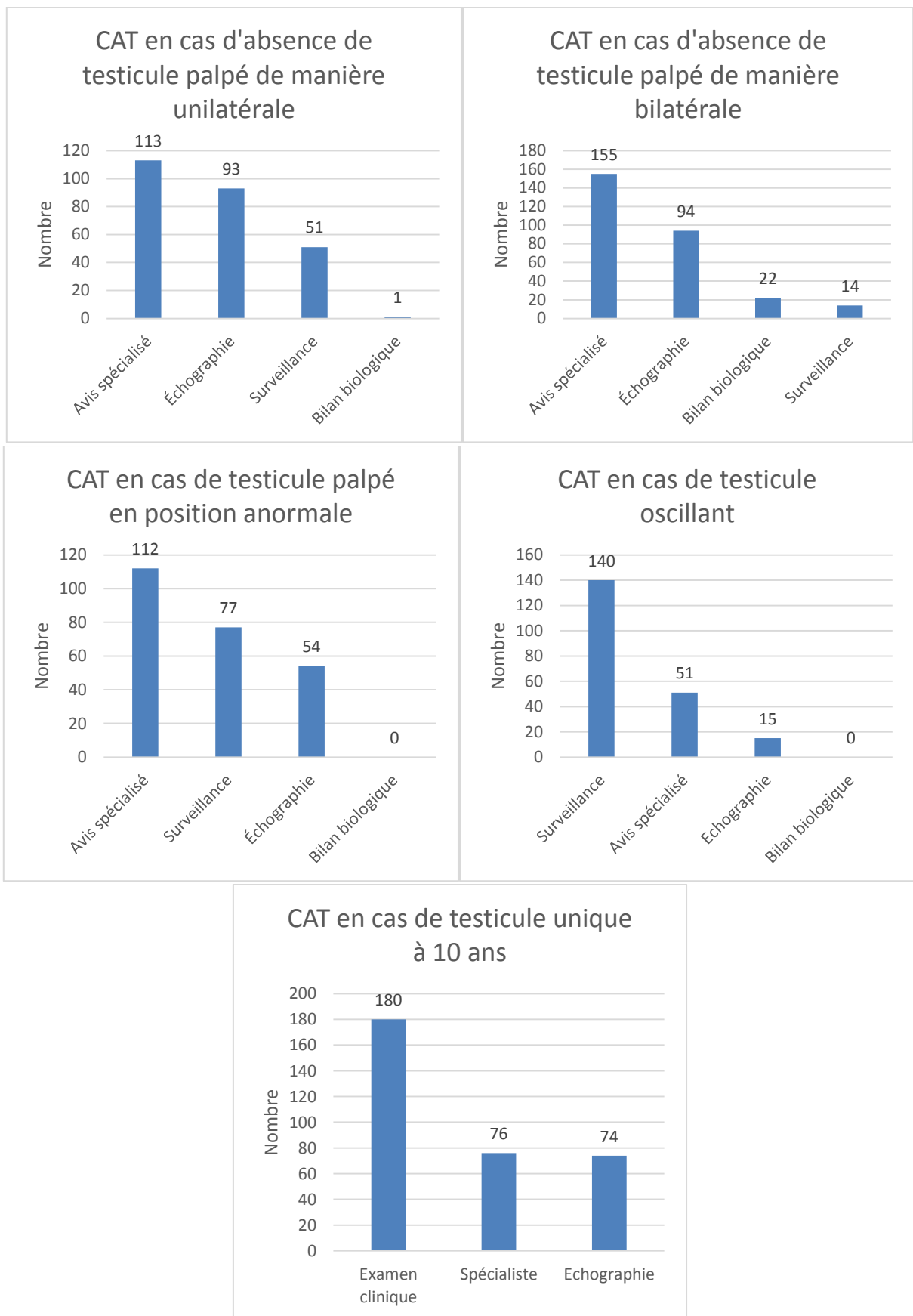


Figure 13 : Conduite à tenir (CAT) en fonction des situations cliniques

#### IV.3.6 Personne ressource en cas d'anomalie des OGE (Figure 14)

Cette question était un QCM. Cent-cinquante répondants adressaient les enfants à un chirurgien pédiatrique, 49 à un urologue et 13 à un pédiatre endocrinologue.

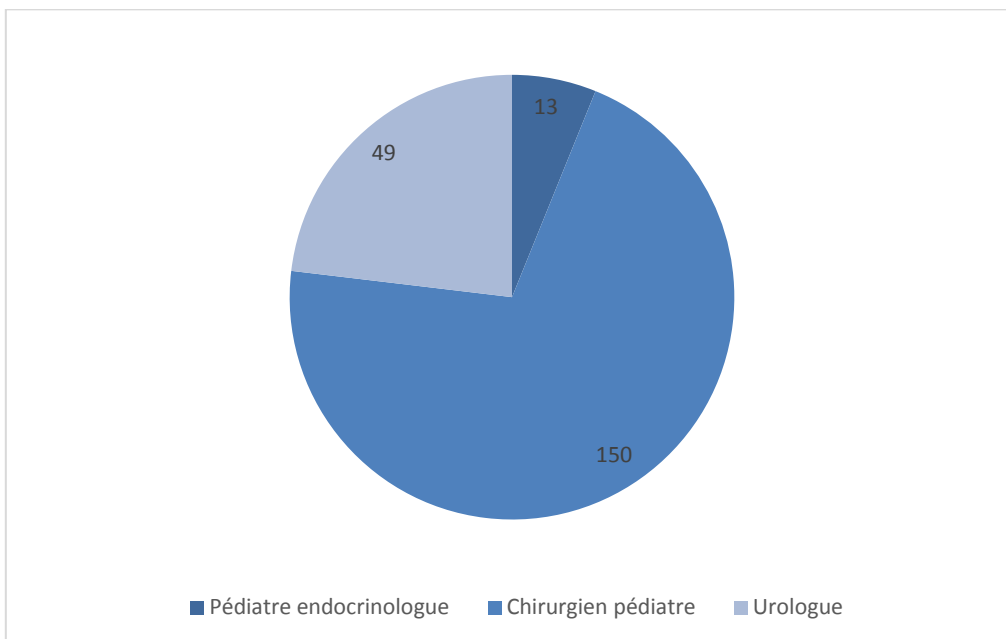


Figure 14 : Personne ressource en cas d'anomalie des organes génitaux externes

### IV.3.7/Niveau de formation des praticiens à l'examen clinique des OGE (Figure 15)

Quatre-vingt-dix-huit médecins pensaient avoir été suffisamment formés à l'examen clinique des OGE, 72 ne pensaient pas l'avoir été suffisamment et 17 ne savaient pas s'ils avaient été suffisamment formés.

Cent-dix personnes pensaient avoir eu cette formation pendant leur études de médecine (externat) et 77 ne pensaient pas l'avoir reçue lors de cette période.

Cent-vingt personnes pensaient avoir eu cette formation pendant leur internat et 67 ne pensaient pas l'avoir reçue lors de cette période.

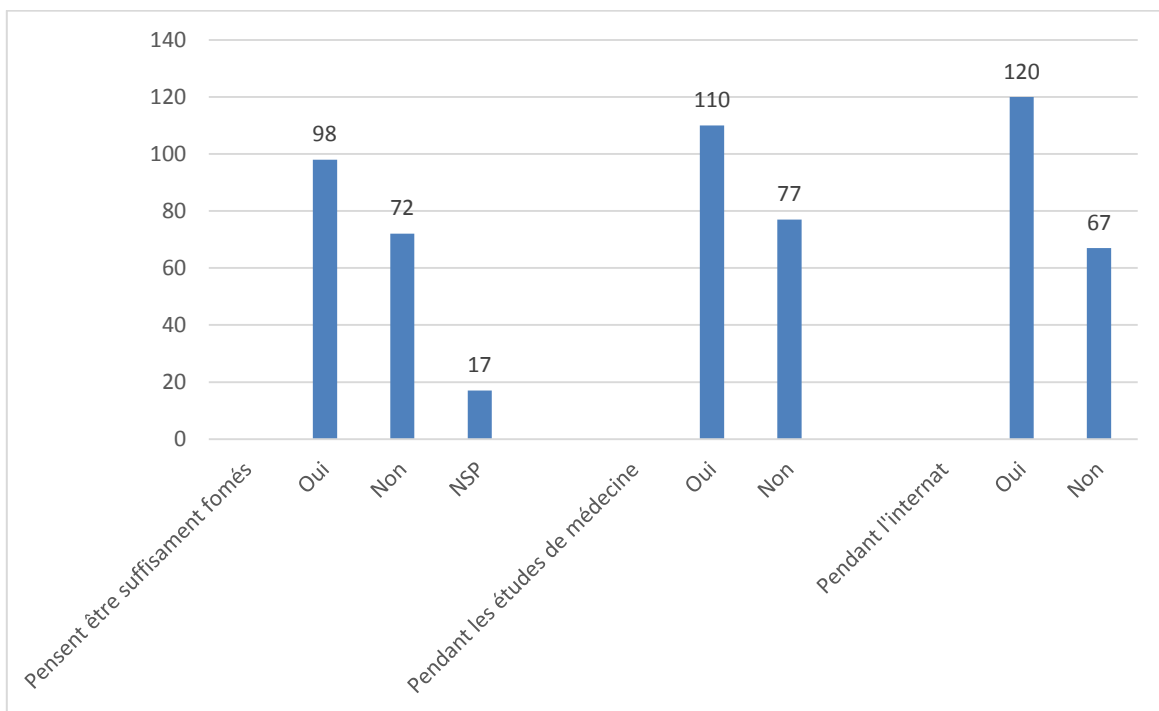


Figure 15 : Formation des praticiens à l'examen clinique des organes génitaux externes

## **V/Discussion :**

Les principales complications des anomalies de migration testiculaire (AMT) sont la diminution de la fertilité et le risque augmenté de cancer. Ces conséquences en font un enjeu majeur de dépistage, de diagnostic et de prise en charge.

Comme les AMT sont unilatérales dans 90 % des cas, la fécondité de la majorité des patients sera normale. Cependant, si l'on se réfère aux paramètres du sperme, à l'histologie des testicules non descendus (TND) et au volume testiculaire, leur fertilité sera tout de même altérée (66), ce d'autant que l'anomalie est bilatérale (5). Des études ont montré que la réalisation d'une orchidopexie avant l'âge de un an pouvait améliorer ces paramètres paracliniques (66).

La prise en charge avant un an de vie paraît intéressante même sur le plan de la fertilité pour certains patients. La fécondité d'un couple composé d'un patient avec antécédent de TND et d'une femme hypofertile semblerait être améliorée par une prise en charge précoce du garçon. Dans le cas de TND bilatéraux, la prise en charge précoce améliore la fertilité et la fécondité, et son utilité ne se discute pas.

Le risque de cancer est réel, plus particulièrement lorsque les deux testicules sont impalpables, mais il est diminué lorsque les patients sont opérés avant la puberté (avec une limite de 12 ans) (7,67). Une autre étude (8) a montré l'absence de cas de cancer lorsque les patients avaient été opérés avant l'âge de 2 ans. Des arguments physiopathologiques vont dans le sens d'une intervention avant l'âge de 2 ans (9), en effet, les cellules germinales ont déjà un potentiel de transformation en carcinome in situ à l'âge de 2 ans.

Les praticiens interrogés semblaient bien connaître les risques de cancérisation et d'hypofertilité, à la nuance près qu'il existait un amalgame entre hypofertilité et stérilité.

Dans notre étude, l'âge auquel la plupart des patients étaient adressés en consultation était inférieur à 2 ans, cependant il restait élevé comparé aux dernières recommandations (10–12). En considérant que seules les anomalies primitives de migration testiculaire étaient concernées par la réponse, l'âge moyen auquel serait adressé les patients serait de 19 mois.

Ce résultat peut-être corrélé à l'âge auquel les praticiens pensaient que le traitement chirurgical devait se faire, qui se situait plus durant la deuxième année de vie selon les tendances montrées par les résultats. Les recommandations plus anciennes (avant 2007) allaient dans le sens d'une chirurgie plus tardive.

La dispersion de cette valeur est très importante, car l'écart-type était élevé par rapport à la moyenne. Cela peut montrer que les pratiques sont très différentes selon les médecins interrogés ou que l'accès au dépistage est difficile. Vingt-cinq personnes ont répondu « dès que possible ». Ces dernières réponses vont dans le sens d'une prise en charge précoce par les praticiens, les patients étant adressés dès constatation de l'anomalie de migration testiculaire. Ces 25 réponses permettent de nuancer la moyenne du critère de jugement principal.

Par ailleurs, l'évaluation du dépistage des AMT permettait de constater que l'examen des OGE chez le garçon était de moins en moins systématique avec le temps, surtout quand les patients consultaient pour un motif autre que le suivi obligatoire. Or, il existe des formes secondaires de TND qui devraient conduire à une vigilance particulière des praticiens, En effet, ces formes peuvent être détectées à tout âge avant la puberté, ce qui nécessite un examen régulier des OGE quel que soit l'âge, par les praticiens qui suivent les enfants de manière habituelle. Ceci démontre l'intérêt d'un examen complet du patient lors des visites recommandées (68), mais aussi lors des visites fortuites. Une autre hypothèse pourrait être que l'examen des OGE n'est plus facile à proposer passé un certain âge.

Plus de la moitié des personnes interrogées savaient que les testicules devaient être en place à la naissance. Mais beaucoup de praticiens pensaient que les testicules pouvaient descendre au cours de la première année de vie et même au-delà. Ce n'est pourtant que très rarement le cas après 6 mois de vie (2). Notre questionnaire ne nous a pas permis de déterminer les modalités de surveillance mises en place par nos correspondants, pour des raisons méthodologiques.

Cependant, en cas de TND repéré dès la naissance, la littérature propose que la surveillance sans prise en charge spécialisée s'arrête après l'âge de six mois, et que les patients soient adressés le plus rapidement possible aux chirurgiens pédiatres. En effet, les risques d'échec de la prise en charge initiale semblent plus élevés en l'absence de prise en charge spécialisée (10). Ceci n'exclut en aucun cas un examen clinique systématique des organes génitaux externes des garçons tout au long de la croissance, car, comme nous l'avons vu, il existe des formes secondaires qui se doivent d'être également dépistées.

Quant aux testicules oscillants, le seul risque de cette forme secondaire paroxystique reconnu dans la littérature est une réascension d'un ou des deux testicules, pour devenir une forme secondaire acquise (3,2% des cas) (69). Pour autant, de nombreux praticiens ont décrit un risque de torsion, de même qu'un risque de cancérisation ou d'hypofertilité, même en



l'absence de réascension. De fait le risque de forme secondaire de TND impose également dans cette situation une surveillance annuelle. Celle-ci peut être réalisée par le médecin traitant ou le pédiatre traitant du patient. Peu de praticiens demandent un avis spécialisé pour un testicule oscillant et la plupart d'entre eux font une surveillance simple.

Il nous a paru également intéressant de noter que l'attitude des praticiens variait en fonction du caractère uni ou bilatéral des TND. Une surveillance était plus souvent pratiquée en cas de TND unilatéral, qu'il soit palpable ou impalpable tandis que, la surveillance simple était plus rarement pratiquée pour des TND bilatéraux. Ceci confirme que les praticiens connaissaient la nécessité d'un avis spécialisé rapide dans ce contexte spécifique. L'ensemble des patients porteurs de TND nécessitent pourtant la même prise en charge rapide, selon les recommandations.

En dehors des pédiatres, les personnes interrogées ont été peu nombreuses à proposer un examen biologique lorsque les deux testicules n'étaient pas palpables. L'absence de testicule doit faire évoquer une pathologie plus complexe, comme une hyperplasie congénitale des surrénales, une anorchidie, un déficit gonadotrope, un syndrome de dysgénésie gonadique, ou un syndrome de persistance des dérivés Müllériens. Ce bilan doit être réalisé rapidement, avant l'âge de 3 mois. C'est ce qui a été suggéré par le consensus nordique (10), malgré l'absence de recommandations internationales et de données prospectives portant sur de grandes séries non biaisées.

Bien sûr, les praticiens de médecine générale n'ont pas à connaître en détail cette prise en charge. La constatation d'absence de testicule a conduit 83% des médecins à adresser leurs patients le plus rapidement possible en consultation spécialisée, ce qui va dans le sens des résultats précédents concernant la surveillance des TND bilatéraux.

En ce qui concerne les autres examens complémentaires, une échographie a été demandée dans quasiment la moitié des cas lors de testicule impalpable unilatéral ou bilatéral. Elle a été demandée dans presque un tiers des cas lors de testicule palpé en position anormale. Le même constat a été fait en cas de testicule oscillant. Pourtant, il n'existe pas d'examen complémentaire permettant de localiser le testicule impalpable de manière précise (63). A notre avis, l'examen clinique est aussi performant que l'échographie, et il n'est pas utile de prescrire un examen complémentaire morphologique systématique dans cette pathologie. Une étude a montré l'intérêt de l'IRM (64), cependant cet examen est encore trop peu accessible et la nécessité d'une anesthésie générale chez le petit enfant pour sa réalisation rend son

utilisation difficile. Certaines situations, plus rares peuvent nécessiter un bilan d'imagerie, à la recherche de dérivés Müllériens par exemple, mais cette prescription est du ressort du spécialiste.

Enfin nous nous sommes intéressés au lien entre les réponses des praticiens et leur besoin de formation. En théorie, nos résultats montrent qu'ils ont une bonne connaissance des risques liés aux AMT, cependant les personnes qui ont répondu pensaient, pour plus d'un tiers, qu'ils ne pensaient pas avoir été suffisamment formés à l'examen clinique des OGE. Ceci nous permet de penser qu'il serait utile de proposer des formations complémentaires aux praticiens qui le souhaitent, afin de leur permettre d'exercer le dépistage des TND d'une manière qu'ils pourraient juger eux-mêmes satisfaisante.

Notre étude présentait bien sûr des limites et peut être critiquable sur plusieurs points.

Le recueil des données a été réalisé de deux manières différentes, par téléphone et par mail, limité par le manque de moyens financiers (impossibilité d'envoi de courriers). Cela pouvait donc créer un biais de mesure, notamment lors de l'interrogatoire direct par téléphone durant lequel les personnes interrogées pourraient avoir répondu de manière plus rapide, sans la période de réflexion supplémentaire accompagnant la lecture des questions.

Certaines réponses libres ne permettaient pas d'interpréter les résultats, notamment lorsque les modalités de surveillance étaient demandées, du fait de la grande variabilité des réponses. L'évaluation de la prise en charge peut elle aussi avoir été biaisée, car les questions à choix multiples introduisaient la notion de surveillance dans les items proposés. En effet, demander un avis spécialisé n'empêche pas les praticiens d'effectuer eux même une surveillance par la suite, après avis du spécialiste. A contrario, le fait de ne pas avoir choisi systématiquement des questions fermées a permis d'obtenir plus d'informations, notamment sur les conséquences d'un testicule non descendu. Il a été possible de résumer les réponses de manière assez simple dans les résultats et d'évaluer alors les connaissances des personnes interrogées sur ces cas précis.

Ce travail va permettre de proposer des formations sur les différents points qui posent problème aux médecins, pour un public encore en formation initiale ou en formation continue. Ces formations seront à mettre en place auprès de la faculté (EPU, e-learning, conférences). On peut y associer une information plus synthétique, par l'intermédiaire d'une plaquette à diffuser, voire d'un affichage à mettre en place dans les salles d'attente pour informer les

patients et leurs parents par la même occasion. L'Ordre des Médecins du Finistère, qui a participé à la diffusion du questionnaire de l'étude, pourrait être sollicité pour la diffusion de tels éléments d'information.

## **VI/Conclusion :**

Les recommandations actuelles de la littérature imposent une prise en charge précoce entre six et douze mois des anomalies de migration testiculaire (AMT), pour éviter le risque de cancérisation et améliorer la fertilité future des patients. Les conséquences d'un testicule non descendu (TND) nous ont paru bien connues des praticiens interrogés. Cependant, bien que les participants à notre étude recommandaient un avis spécialisé précoce, l'âge de consultation dans notre département était très disparate. Ceci pourrait être lié à l'existence des formes secondaires, à l'évolution des recommandations depuis 2007, mais aussi peut être à un défaut de dépistage. Parallèlement les praticiens rapportaient une formation pratique à l'examen clinique des OGE qu'ils pensaient insuffisante en formation médicale initiale. Cette formation est importante car l'examen clinique est suffisant pour le diagnostic et cette pathologie n'impose pas de réaliser un bilan d'imagerie.

A l'issue de cette étude observationnelle, nous pouvons conclure que le niveau de connaissance des médecins à propos des TND est satisfaisant, mais que le dépistage reste difficile. Nous proposons de sensibiliser les médecins et pédiatres traitants à l'importance de l'examen clinique de dépistage des TND, de la naissance à la puberté, à raison d'un examen tous les ans. La rédaction d'une plaquette d'information à l'intention des praticiens mais également des familles dans les salles d'attente pourrait aider le travail des médecins de famille.

## BIBLIOGRAPHIE

1. Trussell JC, Lee PA. The relationship of cryptorchidism to fertility. *Curr Urol Rep.* avr 2004;5(2):142- 8.
2. Hamza AF, Elrahim M, Elnagar null, Maaty SA, Bassiouny E, Jehannin B. Testicular descent: when to interfere? *Eur J Pediatr Surg Off J Austrian Assoc Pediatr Surg Al Z Für Kinderchir.* juin 2001;11(3):173- 6.
3. Virtanen HE, Bjerknes R, Cortes D, Jørgensen N, Rajpert-De Meyts E, Thorsson AV, et al. Cryptorchidism: classification, prevalence and long-term consequences. *Acta Paediatr Oslo Nor* 1992. mai 2007;96(5):611- 6.
4. Sweeney DD, Smaldone MC, Docimo SG. Minimally invasive surgery for urologic disease in children. *Nat Clin Pract Urol.* janv 2007;4(1):26- 38.
5. Lee PA. Fertility after cryptorchidism: epidemiology and other outcome studies. *Urology.* août 2005;66(2):427- 31.
6. Lejeune H, Benchaib M, Bied V, Boucher A, Bouliou D, Czyba JC, et al. Place des troubles de la spermatogenèse dans l'hypofertilité masculine. *Andrologie.* sept 2000;10(3):243- 53.
7. Wood HM, Elder JS. Cryptorchidism and testicular cancer: separating fact from fiction. *J Urol.* févr 2009;181(2):452- 61.
8. Pettersson A, Richiardi L, Nordenskjold A, Kaijser M, Akre O. Age at surgery for undescended testis and risk of testicular cancer. *N Engl J Med.* 3 mai 2007;356(18):1835- 41.
9. Hameury F, Nicolino M, Mouriquand P. Testicule non descendu. *EMC - Pédiatrie - Mal Infect.* juill 2012;7(3):1- 11.
10. Murphy F. BAPU consensus statement on the Management of Undescended Testis [Internet]. 2012. Disponible sur: <http://www.bapu.org.uk/wp-content/uploads/2013/03/UDT-Summary-document.pdf>
11. Ritzén EM, Bergh A, Bjerknes R, Christiansen P, Cortes D, Haugen SE, et al. Nordic consensus on treatment of undescended testes. *Acta Paediatr Oslo Nor* 1992. mai 2007;96(5):638- 43.
12. Chan E, Wayne C, Nasr A, FRCSC for Canadian Association of Pediatric Surgeon Evidence-Based Resource. Ideal timing of orchiopexy: a systematic review. *Pediatr Surg Int.* janv 2014;30(1):87- 97.
13. Docimo SG. The results of surgical therapy for cryptorchidism: a literature review and analysis. *J Urol.* sept 1995;154(3):1148- 52.
14. Berger AP, Hager J. Management of neonates with large abdominal wall defects and undescended testis. *Urology.* juill 2006;68(1):175- 8.
15. Hutson JM. Undescended testes. Dans: *Pediatric surgery end urology : Long-term Outcomes.* Cambridge University Press; 2006.
16. McCabe JE, Kenny SE. Orchidopexy for undescended testis in England: is it evidence based? *J Pediatr Surg.* févr 2008;43(2):353- 7.
17. Hack WWM, Meijer RW, van der Voort-Doedens LM, Bos SD, Haasnoot K. Natural course of acquired undescended testis in boys. *Br J Surg.* juin 2003;90(6):728- 31.
18. Martin JDC. Further evidence for acquired undescended testicle in the UK and its incompatibility with current recommendations in the Hall Report. *J Pediatr Urol.* oct 2006;2(5):392- 7.
19. Clarnette TD, Rowe D, Hasthorpe S, Hutson JM. Incomplete Disappearance of the Processus Vaginalis as

- a Cause of Ascending Testis. *J Urol.* mai 1997;157(5):1889- 91.
20. Clarnette TD, Hutson JM. Is the ascending testis actually « stationary »? Normal elongation of the spermatic cord is prevented by a fibrous remnant of the processus vaginalis. *Pediatr Surg Int.* févr 1997;12(2-3):155- 7.
  21. Rusnack SL, Wu H-Y, Huff DS, Snyder HM, Zderic SA, Carr MC, et al. The ascending testis and the testis undescended since birth share the same histopathology. *J Urol.* déc 2002;168(6):2590- 1.
  22. Myers NA, Officer CB. Undescended testis: congenital or acquired? *Aust Paediatr J.* juin 1975;11(2):76- 80.
  23. Mayr J, Rune GM, Holas A, Schimpl G, Schmidt B, Haberlik A. Ascent of the testis in children. *Eur J Pediatr.* nov 1995;154(11):893- 5.
  24. Eardley I, Saw KC, Whitaker RH. Surgical outcome of orchidopexy. II. Trapped and ascending testes. *Br J Urol.* févr 1994;73(2):204- 6.
  25. Noseworthy J. Recurrent undescended testes. *Semin Pediatr Surg.* mai 2003;12(2):90- 3.
  26. Sijstermans K, Hack WWM, Meijer RW, van der Voort-Doedens LM. The frequency of undescended testis from birth to adulthood: a review. *Int J Androl.* févr 2008;31(1):1- 11.
  27. Boisen KA, Kaleva M, Main KM, Virtanen HE, Haavisto A-M, Schmidt IM, et al. Difference in prevalence of congenital cryptorchidism in infants between two Nordic countries. *Lancet Lond Engl.* 17 avr 2004;363(9417):1264- 9.
  28. Buemann B, Henriksen H, Villumsen AL, Westh A, Zachau-Christiansen B. Incidence of undescended testis in the newborn. *Acta Chir Scand Suppl.* 1961;Suppl 283:289- 93.
  29. Cryptorchidism: a prospective study of 7500 consecutive male births, 1984-8. John Radcliffe Hospital Cryptorchidism Study Group. *Arch Dis Child.* juill 1992;67(7):892- 9.
  30. Collège de chirurgie pédiatrique viscérale, Séminaire d'enseignement, éditeurs. *Le testicule de l'enfant.* Montpellier: Sauramps médical; 2009.
  31. Hutson JM, Hasthorpe S. Abnormalities of testicular descent. *Cell Tissue Res.* oct 2005;322(1):155- 8.
  32. Hadziselimovic F, Herzog B. The importance of both an early orchidopexy and germ cell maturation for fertility. *Lancet Lond Engl.* 6 oct 2001;358(9288):1156- 7.
  33. Suomi A-M, Main KM, Kaleva M, Schmidt IM, Chellakooty M, Virtanen HE, et al. Hormonal changes in 3-month-old cryptorchid boys. *J Clin Endocrinol Metab.* mars 2006;91(3):953- 8.
  34. Irkilata HC, Yildirim I, Onguru O, Aydur E, Musabak U, Dayanc M. The influence of orchiopexy on serum inhibin B level: relationship with histology. *J Urol.* déc 2004;172(6 Pt 1):2402- 5; discussion 2405.
  35. Regadera J, Martínez-García F, González-Peramato P, Serrano A, Nistal M, Suárez-Quian C. Androgen receptor expression in sertoli cells as a function of seminiferous tubule maturation in the human cryptorchid testis. *J Clin Endocrinol Metab.* janv 2001;86(1):413- 21.
  36. Sharpe RM, McKinnell C, Kivlin C, Fisher JS. Proliferation and functional maturation of Sertoli cells, and their relevance to disorders of testis function in adulthood. *Reprod Camb Engl.* juin 2003;125(6):769- 84.
  37. Nistal M, Riestra ML, Paniagua R. Focal orchitis in undescended testes: discussion of pathogenetic mechanisms of tubular atrophy. *Arch Pathol Lab Med.* janv 2002;126(1):64- 9.
  38. Cortes D. Cryptorchidism--aspects of pathogenesis, histology and treatment. *Scand J Urol Nephrol Suppl.* 1998;196:1- 54.

39. Thorup DC B. L. Petersen, J. M. Testicular Histology in Cryptorchid Boys – Aspects of Fertility [Internet]. [cité 7 mars 2016]. Disponible sur: <http://www.jpss.eu/index.php/current-issue/item/533-testicular-histology-in-cryptorchid-boys---aspects-of-fertility>
40. Hadziselimovic F, Hocht B, Herzog B, Buser MW. Infertility in cryptorchidism is linked to the stage of germ cell development at orchidopexy. *Horm Res.* 2007;68(1):46- 52.
41. Mieusset R, Fouda PJ, Vaysse P, Guitard J, Moscovici J, Juskiewenski S. Increase in testicular temperature in case of cryptorchidism in boys. *Fertil Steril.* juin 1993;59(6):1319- 21.
42. Akre O, Lipworth L, Cnattingius S, Sparén P, Ekblom A. Risk factor patterns for cryptorchidism and hypospadias. *Epidemiol Camb Mass.* juill 1999;10(4):364- 9.
43. Preikša RT, Žilaitienė B, Matulevičius V, Skakkebaek NE, Petersen JH, Jørgensen N, et al. Higher than expected prevalence of congenital cryptorchidism in Lithuania: a study of 1204 boys at birth and 1 year follow-up. *Hum Reprod.* 1 juill 2005;20(7):1928- 32.
44. Weidner IS, Moller H, Jensen TK, Skakkebaek NE. Risk factors for cryptorchidism and hypospadias. *J Urol.* mai 1999;161(5):1606- 9.
45. Foresta C, Zuccarello D, Garolla A, Ferlin A. Role of hormones, genes, and environment in human cryptorchidism. *Endocr Rev.* août 2008;29(5):560- 80.
46. Vidaeff AC, Sever LE. In utero exposure to environmental estrogens and male reproductive health: a systematic review of biological and epidemiologic evidence. *Reprod Toxicol Elmsford N.* juin 2005;20(1):5- 20.
47. Giwercman A, Rylander L, Lundberg Giwercman Y. Influence of endocrine disruptors on human male fertility. *Reprod Biomed Online.* déc 2007;15(6):633- 42.
48. Skakkebaek NE, Rajpert-De Meyts E, Main KM. Testicular dysgenesis syndrome: an increasingly common developmental disorder with environmental aspects. *Hum Reprod Oxf Engl.* mai 2001;16(5):972- 8.
49. Moretti E, Di Cairano G, Capitani S, Scapigliati G, Baccetti B, Collodel G. Cryptorchidism and semen quality: a TEM and molecular study. *J Androl.* févr 2007;28(1):194- 9.
50. Mieusset R, Bujan L, Massat G, Mansat A, Pontonnier F. Clinical and biological characteristics of infertile men with a history of cryptorchidism. *Hum Reprod Oxf Engl.* mars 1995;10(3):613- 9.
51. Takihara H, Baba Y, Ishizu K, Ueno T, Sakatoku J. Testicular development following unilateral orchiopexy measured by a new orchimeter. *Urology.* oct 1990;36(4):370- 2.
52. Kollin C, Karpe B, Hesser U, Granholm T, Ritzén EM. Surgical Treatment of Unilaterally Undescended Testes: Testicular Growth After Randomization to Orchiopexy at Age 9 Months or 3 Years. *J Urol.* oct 2007;178(4, Supplement):1589- 93.
53. Campbell HE. The incidence of malignant growth of the undescended testicle: a reply and re-evaluation. *J Urol.* mai 1959;81(5):663- 8.
54. Swerdlow AJ, Higgins CD, Pike MC. Risk of testicular cancer in cohort of boys with cryptorchidism. *BMJ.* 24 mai 1997;314(7093):1507- 11.
55. Bergström R, Adami HO, Möhner M, Zatonski W, Storm H, Ekblom A, et al. Increase in testicular cancer incidence in six European countries: a birth cohort phenomenon. *J Natl Cancer Inst.* 5 juin 1996;88(11):727- 33.
56. Stang A, Ahrens W, Bromen K, Baumgardt-Elms C, Jahn I, Stegmaier C, et al. Undescended testis and the risk of testicular cancer: importance of source and classification of exposure information. *Int J Epidemiol.* oct 2001;30(5):1050- 6.

57. Grumbach MM. A window of opportunity: the diagnosis of gonadotropin deficiency in the male infant. *J Clin Endocrinol Metab.* mai 2005;90(5):3122- 7.
58. Bergadá I, Milani C, Bedecarrás P, Andreone L, Ropelato MG, Gottlieb S, et al. Time course of the serum gonadotropin surge, inhibins, and anti-Müllerian hormone in normal newborn males during the first month of life. *J Clin Endocrinol Metab.* oct 2006;91(10):4092- 8.
59. Andersson AM, Toppari J, Haavisto AM, Petersen JH, Simell T, Simell O, et al. Longitudinal reproductive hormone profiles in infants: peak of inhibin B levels in infant boys exceeds levels in adult men. *J Clin Endocrinol Metab.* févr 1998;83(2):675- 81.
60. Bianchi A, Squire BR. Transscrotal orchidopexy: orchidopexy revised. *Pediatr Surg Int.* avr 1989;4(3):189- 92.
61. Rajimwale A, Brant WO, Koyle MA. High scrotal (Bianchi) single-incision orchidopexy: a « tailored » approach to the palpable undescended testis. *Pediatr Surg Int.* août 2004;20(8):618- 22.
62. Al-Mandil M, Khoury AE, El-Hout Y, Kogon M, Dave S, Farhat WA. Potential complications with the prescrotal approach for the palpable undescended testis? A comparison of single prescrotal incision to the traditional inguinal approach. *J Urol.* août 2008;180(2):686- 9.
63. Elder JS. Ultrasonography is unnecessary in evaluating boys with a nonpalpable testis. *Pediatrics.* oct 2002;110(4):748- 51.
64. Yeung CK, Tam YH, Chan YL, Lee KH, Metreweli C. A new management algorithm for impalpable undescended testis with gadolinium enhanced magnetic resonance angiography. *J Urol.* sept 1999;162(3 Pt 2):998- 1002.
65. Fowler R, Stephens FD. The role of testicular vascular anatomy in the salvage of high undescended testes. *Aust N Z J Surg.* août 1959;29:92- 106.
66. Rod J, Marret J-B, Dupont C, Ravasse P. [The surgical management of undescended testis between 6 and 12 months: A difficult message to convey]. *Arch Pediatr Organe Off Soc Francaise Pediatr.* 23 mars 2016;
67. Walsh TJ, Dall'Era MA, Croughan MS, Carroll PR, Turek PJ. Prepubertal orchiopexy for cryptorchidism may be associated with lower risk of testicular cancer. *J Urol.* oct 2007;178(4 Pt 1):1440- 6; discussion 1446.
68. Recommandations de la sécurité sociale pour les examens médicaux des enfants [Internet]. Disponible sur: <http://www.ameli-sante.fr/grossesse/surveillance-medicale-pour-votre-enfant.html>
69. Stec AA, Thomas JC, DeMarco RT, Pope JC, Brock JW, Adams MC. Incidence of testicular ascent in boys with retractile testes. *J Urol.* oct 2007;178(4 Pt 2):1722- 4; discussion 1724- 5.



## Annexe 1 : Questionnaire administré aux personnes interrogées

### Evaluation des pratiques professionnelles concernant la PEC des anomalies de migration testiculaire chez l'enfant

L'examen clinique obligatoire de l'enfant entre 8 jours et 6 ans comprend la recherche de malformations congénitales génitales. L'objectif de cette étude est d'évaluer les pratiques professionnelles des consultants dont vous faite partie.

#### Données épidémiologiques

Âge

Sexe

Année de thèse

Commune d'exercice

Pourcentage de pédiatrie au sein de l'activité

#### Formation

Pensez-vous avoir été assez formé au cours du cursus concernant l'examen des OGE ?

Formation au cours des études de médecine concernant l'examen des OGE

Formation au cours de l'internat concernant l'examen des OGE

#### Q1: Vous examinez les OGE des enfants lors des examens obligatoires entre 0 et 6 mois: (une seule réponse possible)

Systématiquement

Parfois

Jamais

Vous avez répondu parfois, quelle est votre démarche ?

A la demande des parents

C'est aléatoire

Si doute à l'examen précédent

Autre (réponse libre)

#### Q2: Vous examinez les OGE des enfants lors des examens obligatoires entre 1 et 6 ans: (une seule réponse possible)

Systématiquement

Parfois

Jamais

Vous avez répondu parfois, quelle est votre démarche ?

A la demande des parents

C'est aléatoire

Si doute à l'examen précédent

Autre (réponse libre)

#### Q3: Vous examinez pour la première fois un garçon de 1 an qui vient pour une consultation inopinée (pour fièvre par exemple), examinez-vous ses OGE? (une seule réponse possible)

Systématiquement

Parfois

Jamais

#### Q4: Vous examinez pour la première fois un garçon de 2 ans qui vient pour une consultation inopinée (pour fièvre par exemple), examinez-vous ses OGE? (une seule réponse possible)

Systématiquement

Parfois

Jamais

#### Q5: Vous examinez pour la première fois un garçon de 6 ans qui vient pour une consultation inopinée (pour fièvre par exemple), examinez-vous ses OGE? (une seule réponse possible)

Systématiquement

Parfois

Jamais

#### Q6: Les parents signalent que leur enfant de 10 ans n'a qu'un testicule: (QCM)

Vous l'examinez pour confirmer

Vous demandez une échographie

Vous l'adrez à un spécialiste

#### Q7: A partir de quel âge les testicules doivent-ils être en position scrotale? (une seule réponse possible)

Dès la naissance

Avant 6 mois

Avant 1 an  
Avant 2 ans  
Avant 5 ans  
Avant 10 ans  
Autre (réponse libre)

**Q8: En cas d'absence de testicule palpé de manière unilatérale, quelle est votre attitude? (QCM)**

Bilan biologique  
Échographie  
Avis spécialisé  
Surveillance

En cas de surveillance, à quel rythme? Jusqu'à quel âge? (réponse libre)

**Q9: En cas d'absence de testicule palpé de manière bilatérale, quelle est votre attitude? (QCM)**

Bilan biologique  
Échographie  
Avis spécialisé  
Surveillance

En cas de surveillance, à quel rythme? Jusqu'à quel âge? (réponse libre)

**Q10: En cas de testicule palpé en position anormale que faites-vous? (QCM)**

Bilan biologique  
Échographie  
Avis spécialisé  
Surveillance

En cas de surveillance, à quel rythme? Jusqu'à quel âge? (réponse libre)

**Q11: En cas de testicule palpé parfois en position anormale, parfois dans le scrotum, que faites-vous? (QCM)**

Bilan biologique  
Échographie  
Avis spécialisé  
Surveillance

En cas de surveillance, à quel rythme? Jusqu'à quel âge? (réponse libre)

**Q12: Si vous demandez un avis spécialisé, à qui adressez-vous l'enfant? (QCM)**

Pédiatre endocrinologue  
Chirurgien pédiatre  
Urologue

**Q13: A partir de quel âge adressez-vous un enfant en consultation spécialisée pour une anomalie de position testiculaire? (réponse libre)**

**Q14: Quel est l'âge idéal pour un traitement chirurgical? (réponse libre)**

**Q15: Un patient présente un testicule en position intra-abdominale, quels-sont les risques pour le testicule et pour le patient? (réponse libre)**

**Q16: Un patient présente ses deux testicules en position intra abdominale, quels-sont les risques pour le testicule et pour le patient en absence de prise en charge? (réponse libre)**

**Q17: Un patient présente un testicule parfois en position anormale, parfois dans le scrotum; quels-sont les risques pour le testicule et pour le patient en absence de prise en charge? (réponse libre)**

Si vous avez des commentaires ou des suggestions sur ce questionnaire, n'hésitez pas à nous en faire part dans le cadre ci-dessous. Si vous souhaitez des résultats ou des réponses concernant ce questionnaire, n'hésitez pas à en faire la demande dans le cadre ci-dessous

## SERMENT D'HIPPOCRATE

Au moment d'être admis(e) à exercer la médecine, je promets et je jure d'être fidèle aux lois de l'honneur et de la probité.

Mon premier souci sera de rétablir, de préserver ou de promouvoir la santé dans tous ses éléments, physiques et mentaux, individuels et sociaux.

Je respecterai toutes les personnes, leur autonomie et leur volonté, sans aucune discrimination selon leur état ou leurs convictions. J'interviendrai pour les protéger si elles sont affaiblies, vulnérables ou menacées dans leur intégrité ou leur dignité. Même sous la contrainte, je ne ferai pas usage de mes connaissances contre les lois de l'humanité.

J'informerai les patients des décisions envisagées, de leurs raisons et de leurs conséquences. Je ne tromperai jamais leur confiance et n'exploiterai pas le pouvoir hérité des circonstances pour forcer les consciences.

Je donnerai mes soins à l'indigent et à quiconque me le demandera. Je ne me laisserai pas influencer par la soif du gain ou la recherche de la gloire.

Admis(e) dans l'intimité des personnes, je tairai les secrets qui me seront confiés. Reçu(e) à l'intérieur des maisons, je respecterai les secrets des foyers et ma conduite ne servira pas à corrompre les mœurs.

Je ferai tout pour soulager les souffrances. Je ne prolongerai pas abusivement les agonies. Je ne provoquerai jamais la mort délibérément.

Je préserverai l'indépendance nécessaire à l'accomplissement de ma mission. Je n'entreprendrai rien qui dépasse mes compétences. Je les entretiendrai et les perfectionnerai pour assurer au mieux les services qui me seront demandés.

J'apporterai mon aide à mes confrères ainsi qu'à leurs familles dans l'adversité.

Que les hommes et mes confrères m'accordent leur estime si je suis fidèle à mes promesses ; que je sois déshonoré(e) et méprisé(e) si j'y manque. »

**UNIVERSITE DE BREST - BRETAGNE OCCIDENTALE**  
**Faculté de Médecine & des Sciences de la Santé**

\*\*\*\*\*

**AUTORISATION D'IMPRIMER**

\*\*\*\*\*

Présentée par Monsieur le Professeur : Bertrand FENOLL

Titre de la thèse (en MAJUSCULES) : EVALUATION DES PRATIQUES  
PROFESSIONNELLES CONCERNANT LA PRISE EN CHARGE DES ANOMALIES  
DE POSITION TESTICULAIRE CHEZ L'ENFANT, ET PROPOSITION DE  
RECOMMANDATIONS

**ACCORD DU PRESIDENT DU JURY DE THESE SUR L'IMPRESSION DE LA THESE**

OUI :

NON :

En foi de quoi la présente autorisation d'imprimer sa thèse est délivrée à

Madame / Monsieur : Marc BARRAS  
Interne en DES de : Chirurgie Générale

Fait à BREST, le 4.4.2016

VISA du Doyen de la faculté  
Thèse,

A BREST, le

  
Professeur C. BERTHOU



Le(a) Président(e) du Jury de

  
Professeur B. FENOLL

Professeur B. FENOLL

Imprimé n° 2

## Résumé :

Les anomalies de migration testiculaires ont pour complications principales des troubles de la fertilité et le risque de cancérisation. Une prise en charge chirurgicale précoce par orchidopexie par un chirurgien infantile entre 6 et 12 mois de vie permet de diminuer ces risques. Une étude épidémiologique a été réalisée dans le Finistère afin de déterminer les connaissances des médecins généralistes et des pédiatres quant aux risques liés à cette pathologie et aux modalités de prise en charge. Le critère de jugement principal était l'âge auquel les patients étaient adressés vers un spécialiste. Les critères de jugements secondaires étaient la fréquence d'examen des organes génitaux chez le garçon en fonction de l'âge, l'état des connaissances concernant les anomalies de migration testiculaires, l'attitude des praticiens selon leur constatation clinique. Les résultats ont montré que les praticiens adressaient les patients en moyenne à l'âge de 21,82 mois (+/-20,65). Les praticiens n'examinaient plus les organes génitaux externes des patients de manière systématique après l'âge de 1 an. Les risques liés à cette pathologie étaient connus, et un nombre important d'échographies étaient prescrites par les praticiens. Deux tiers des patients étaient adressés aux chirurgiens pédiatriques. Ces résultats permettent d'affirmer qu'une mise à jour des connaissances des praticiens est nécessaire quant au timing de la prise en charge chirurgicale des testicules non descendus, à l'absence d'intérêt d'une échographie en médecine ambulatoire, et à la nécessité d'une surveillance des testicules jusqu'à l'adolescence. La mise en œuvre de cette information sera effectuée au décours de ce travail.

## Mots-clés :

TESTICULE NON DESCENDU, EPIDEMIOLOGIE, CANCER, TROUBLES DE LA FERTILITE, EVALUATION DES PRATIQUES PROFESSIONNELLES, RECOMMANDATIONS