



HAL
open science

L'Arthroplastie Sphérique d'Interposition en Pyrocarbone d'Épaule : une étude prospective observationnelle

Hugo Barret

► **To cite this version:**

Hugo Barret. L'Arthroplastie Sphérique d'Interposition en Pyrocarbone d'Épaule : une étude prospective observationnelle. Médecine humaine et pathologie. 2018. dumas-01839979

HAL Id: dumas-01839979

<https://dumas.ccsd.cnrs.fr/dumas-01839979>

Submitted on 16 Jul 2018

HAL is a multi-disciplinary open access archive for the deposit and dissemination of scientific research documents, whether they are published or not. The documents may come from teaching and research institutions in France or abroad, or from public or private research centers.

L'archive ouverte pluridisciplinaire **HAL**, est destinée au dépôt et à la diffusion de documents scientifiques de niveau recherche, publiés ou non, émanant des établissements d'enseignement et de recherche français ou étrangers, des laboratoires publics ou privés.



**THESE D'EXERCICE DE MEDECINE
POUR LE DIPLOME D'ETAT DE DOCTEUR EN MEDECINE**

**L'Arthroplastie Sphérique d'Interposition en Pyrocarbone d'Epaule :
Une étude prospective observationnelle**

Soutenue et présentée publiquement à la faculté de médecine de Nice

Le 20 Avril 2018

Par

**BARRET Hugo
Né le 22 Février 1989 à Le Creusot (71)
Interne des hôpitaux**

Membres du jury de la thèse :

Président : Monsieur le Professeur Pascal BOILEAU

Directeur : Monsieur le Docteur Marc-Olivier GAUCI

Assesseurs : Monsieur le Professeur Fernand De PERETTI

Monsieur le Professeur Christophe TROJANI

Monsieur le Professeur Jean-François GONZALEZ

Monsieur le Professeur Nicolas BONNEVIALLE

Liste des professeurs au 1er septembre 2017 à la Faculté de Médecine de Nice

Doyen

Vice-Doyen

Assesseurs

Conservateur de la bibliothèque

Directrice administrative des services

Doyens Honoraires

M. BAQUÉ Patrick

M. BOILEAU Pascal

M. ESNAULT Vincent
M. DELLAMONICA Jean
Mme BREUIL Véronique
M. MARTY Pierre

Mme AMSELLE Danièle

Mme CALLEA Isabelle

M. AYRAUD Noël
M. RAMPAL Patrick
M. BENCHIMOL Daniel

Professeurs Honoraires

M ALBERTINI Marc
M. BALAS Daniel
M. BATT Michel
M. BLAIVE Bruno
M. BOQUET Patrice
M. BOURGEON André
M. BOUTTÉ Patrick
M. BRUNETON Jean-Noël
Mme BUSSIÈRE Françoise
M. CAMOUS Jean-Pierre
M. CANIVET Bertrand
M. CASSUTO Jill-patrice
M. CHATEL Marcel
M. COUSSEMENT Alain
Mme CRENESSE Dominique
M. DARCOURT Guy
M. DELLAMONICA Pierre
M. DELMONT Jean
M. DEMARD François
M. DESNUELLE Claude
M. DOLISI Claude
M. FRANCO Alain
M. FREYCHET Pierre
M. GÉRARD Jean-Pierre
M. GILLET Jean-Yves

M. GRELLIER Patrick
M. GRIMAUD Dominique
M. HARTER Michel
M. INGLESAKIS Jean-André
M. JOURDAN Jacques
M. LALANNE Claude-Michel
M. LAMBERT Jean-Claude
M. LAZDUNSKI Michel
M. LEFEBVRE Jean-Claude
M. LE FICHOUX Yves
Mme LEBRETON Elisabeth
M. LOUBIERE Robert
M. MARIANI Roger
M. MASSEYEFF René
M. MATTEI Mathieu
M. MOUIEL Jean
Mme MYQUEL Martine
M. ORTONNE Jean-Paul
M. PRINGUEY Dominique
M. SAUTRON Jean Baptiste
M. SCHNEIDER Maurice
M. TOUBOL Jacques
M. TRAN Dinh Khiem
M VAN OBBERGHEN Emmanuel
M. ZIEGLER Gérard

Liste des professeurs au 1er septembre 2017 à la Faculté de Médecine de Nice

M.C.A. Honoraire

Mlle ALLINE Madeleine

M.C.U. Honoraires

M. ARNOLD Jacques
M. BASTERIS Bernard
Mlle CHICHMANIAN Rose-Marie
Mme DONZEAU Michèle
M. EMILIOZZI Roméo
M. FRANKEN Philippe
M. GASTAUD Marcel
M. GIUDICELLI Jean
M. MAGNÉ Jacques
Mme MEMRAN Nadine
M. MENGUAL Raymond
M. PHILIP Patrick
M. POIRÉE Jean-Claude
Mme ROURE Marie-Claire

Liste des professeurs au 1er septembre 2017 à la Faculté de Médecine de Nice

PROFESSEURS CLASSE EXCEPTIONNELLE

M.	AMIÉL Jean	Urologie (52.04)
M.	BERNARDIN Gilles	Réanimation Médicale (48.02)
M.	BOILEAU Pascal	Chirurgie Orthopédique et Traumatologique (50.02)
M.	DARCOURT Jacques	Biophysique et Médecine Nucléaire (43.01)
M.	ESNAULT Vincent	Néphrologie (52.03)
Mme	EULLER-ZIEGLER Liana	Rhumatologie (50.01)
M.	FENICHEL Patrick	Biologie du Développement et de la Reproduction (54.05)
M.	FUZIBET Jean-Gabriel	Médecine Interne (53.01)
M.	GASTAUD Pierre	Ophtalmologie (55.02)
M.	GILSON Éric	Biologie Cellulaire (44.03)
M.	HASSEN KHODJA Reda	Chirurgie Vasculaire (51.04)
M.	HÉBUTERNE Xavier	Nutrition (44.04)
M.	HOFMAN Paul	Anatomie et Cytologie Pathologiques (42.03)
Mme	ICHAÏ Carole	Anesthésiologie et Réanimation Chirurgicale (48.01)
M.	LACOUR Jean-Philippe	Dermato-Vénérologie (50.03)
M.	LEFTHERIOTIS Geogres	Physiologie- médecine vasculaire
M.	MARQUETTE Charles-Hugo	Pneumologie (51.01)
M.	MARTY Pierre	Parasitologie et Mycologie (45.02)
M.	MICHIÉLS Jean-François	Anatomie et Cytologie Pathologiques (42.03)
M.	MOUROUX Jérôme	Chirurgie Thoracique et Cardiovasculaire (51.03)
Mme	PAQUIS Véronique	Génétique (47.04)
M.	PAQUIS Philippe	Neurochirurgie (49.02)
M.	QUATREHOMME Gérald	Médecine Légale et Droit de la Santé (46.03)
M.	RAUCOULES-AIMÉ Marc	Anesthésie et Réanimation Chirurgicale (48.01)
M.	ROBERT Philippe	Psychiatrie d'Adultes (49.03)
M.	SANTINI Joseph	O.R.L. (55.01)
M.	THYSS Antoine	Cancérologie, Radiothérapie (47.02)
M.	TRAN Albert	Hépatogastro-entérologie (52.01)

Liste des professeurs au 1er septembre 2017 à la Faculté de Médecine de Nice

PROFESSEURS PREMIERE CLASSE

Mme	ASKENAZY-GITTARD Florence	Pédopsychiatrie (49.04)
M.	BAQUÉ Patrick	Anatomie - Chirurgie Générale (42.01)
M.	BARRANGER Emmanuel	Gynécologie Obstétrique (54.03)
M.	BÉRARD Étienne	Pédiatrie (54.01)
Mme	BLANC-PEDEUTOUR Florence	Cancérologie – Génétique (47.02)
M.	BONGAIN André	Gynécologie-Obstétrique (54.03)
Mme	BREUIL Véronique	Rhumatologie (50.01)
M.	CASTILLO Laurent	O.R.L. (55.01)
M.	DE PERETTI Fernand	Anatomie-Chirurgie Orthopédique (42.01)
M.	DRICI Milou-Daniel	Pharmacologie Clinique (48.03)
M.	FERRARI Émile	Cardiologie (51.02)
M.	FERRERO Jean-Marc	Cancérologie ; Radiothérapie (47.02)
M.	GIBELIN Pierre	Cardiologie (51.02)
M.	GUGENHEIM Jean	Chirurgie Digestive (52.02)
M.	HANNOUN-LEVI Jean-Michel	Cancérologie ; Radiothérapie (47.02)
M.	LONJON Michel	Neurochirurgie (49.02)
M.	MOUNIER Nicolas	Cancérologie, Radiothérapie (47.02)
M.	PADOVANI Bernard	Radiologie et Imagerie Médicale (43.02)
M.	PICHE Thierry	Gastro-entérologie (52.01)
M.	PRADIER Christian	Épidémiologie, Économie de la Santé et Prévention (46.01)
Mme	RAYNAUD Dominique	Hématologie (47.01)
M.	ROSENTHAL Éric	Médecine Interne (53.01)
M.	SCHNEIDER Stéphane	Nutrition (44.04)
M.	STACCINI Pascal	Biostatistiques et Informatique Médicale (46.04)
M.	THOMAS Pierre	Neurologie (49.01)

Liste des professeurs au 1er septembre 2017 à la Faculté de Médecine de Nice

PROFESSEURS DEUXIEME CLASSE

Mme	ALUNNI Véronique	Médecine Légale et Droit de la Santé (46.03)
M.	ANTY Rodolphe	Gastro-entérologie (52.01)
M.	BAHADORAN Philippe	Cytologie et Histologie (42.02)
Mme	BAILLIF Stéphanie	Ophtalmologie (55.02)
M.	BENIZRI Emmanuel	Chirurgie Générale (53.02)
M.	BENOIT Michel	Psychiatrie (49.03)
M.	BREAUD Jean	Chirurgie Infantile (54-02)
M.	CARLES Michel	Anesthésiologie Réanimation (48.01)
M.	CHEVALIER Nicolas	Endocrinologie, Diabète et Maladies Métaboliques (54.04)
M.	CHEVALLIER Patrick	Radiologie et Imagerie Médicale (43.02)
Mme	CHINETTI Giulia	Biochimie-Biologie Moléculaire (44.01)
M.	CLUZEAU Thomas	Hématologie (47.01)
M.	DELLAMONICA Jean	réanimation médicale (48.02)
M.	DELOTTE Jérôme	Gynécologie-obstétrique (54.03)
M.	FONTAINE Denys	Neurochirurgie (49.02)
M.	FOURNIER Jean-Paul	Thérapeutique (48-04)
Mlle	GIORDANENGO Valérie	Bactériologie-Virologie (45.01)
M.	GUÉRIN Olivier	Gériatrie (48.04)
M.	IANNELLI Antonio	Chirurgie Digestive (52.02)
M	JEAN BAPTISTE Elixène	Chirurgie vasculaire (51.04)
M.	LEVRAUT Jacques	Anesthésiologie et Réanimation Chirurgicale (48.01)
M.	PASSERON Thierry	Dermato-Vénéréologie (50-03)
M.	ROGER Pierre-Marie	Maladies Infectieuses ; Maladies Tropicales (45.03)
M.	ROHRLICH Pierre	Pédiatrie (54.01)
M.	ROUX Christian	rhumatologie (50.01)
M.	RUIMY Raymond	Bactériologie-virologie (45.01)
Mme	SACCONI Sabrina	Neurologie (49.01)
M.	SADOUL Jean-Louis	Endocrinologie, Diabète et Maladies Métaboliques (54.04)
M.	TROJANI Christophe	Chirurgie Orthopédique et Traumatologique (50.02)
M.	VENISSAC Nicolas	Chirurgie Thoracique et Cardiovasculaire (51.03)

Liste des professeurs au 1er septembre 2017 à la Faculté de Médecine de Nice

PROFESSEUR DES UNIVERSITÉS

M. HOFELIGER Philippe Médecine Générale (53.03)

MAITRE DE CONFÉRENCES DES UNIVERSITÉS

M. DARMON David Médecine Générale (53.03)

PROFESSEURS AGRÉGÉS

Mme LANDI Rebecca Anglais

MAITRES DE CONFÉRENCES DES UNIVERSITÉS - PRATICIENS HOSPITALIERS

M. AMBROSETTI Damien Cytologie et Histologie (42.02)
Mme BANNWARTH Sylvie Génétique (47.04)
M. BENOLIEL José Biophysique et Médecine Nucléaire (43.01)
Mme BERNARD-POMIER Ghislaine Immunologie (47.03)
M. BRONSARD Nicolas Anatomie Chirurgie Orthopédique et Traumatologique (42.01)
Mme BUREL-VANDEBOS Fanny Anatomie et Cytologie pathologiques (42.03)
M. DOGLIO Alain Bactériologie-Virologie (45.01)
M. DOYEN Jérôme Radiothérapie (47.02)
M. FAVRE Guillaume Néphrologie (52.03)
M. FOSSE Thierry Bactériologie-Virologie-Hygiène (45.01)
M. GARRAFFO Rodolphe Pharmacologie Fondamentale (48.03)
Mme GIOVANNINI-CHAMI Lisa Pédiatrie (54.01)
Mme HINAULT Charlotte Biochimie et biologie moléculaire (44.01)
M. HUMBERT Olivier Biophysique et Médecine Nucléaire (43.01)
Mme LAMY Brigitte Bactériologie-virologie (45.01)
Mme LEGROS Laurence Hématologie et Transfusion (47.01)
Mme LONG-MIRA Elodie Cytologie et Histologie (42.02)
Mme MAGNIÉ Marie-Noëlle Physiologie (44.02)
Mme MOCERI Pamela Cardiologie (51.02)
Mme MUSSO-LASSALLE Sandra Anatomie et Cytologie pathologiques (42.03)
M. NAÏMI Mourad Biochimie et Biologie moléculaire (44.01)
Mme POMARES Christelle Parasitologie et mycologie (45.02)
Mme SEITZ-POLSKI barbara Immunologie (47.03)
M. TESTA Jean Épidémiologie Économie de la Santé et Prévention (46.01)
M. TOULON Pierre Hématologie et Transfusion (47.01)

Liste des professeurs au 1er septembre 2017 à la Faculté de Médecine de Nice

PRATICIEN HOSPITALIER UNIVERSITAIRE

M.	DURAND Matthieu	Urologie (52.04)
M.	ILIE Marius	Anatomie et Cytologie pathologiques (42.03)

PROFESSEURS ASSOCIÉS

M.	GARDON Gilles	Médecine Générale (53.03)
Mme	HURST Samia	Thérapeutique (48.04)
M.	PAPA Michel	Médecine Générale (53.03)

MAITRES DE CONFÉRENCES ASSOCIÉS

M	BALDIN Jean-Luc	Médecine Générale (53.03)
Mme	CASTA Céline	Médecine Générale (53.03)
M.	HOGU Nicolas	Médecine Générale (53.03)
Mme	MONNIER Brigitte	Médecine Générale (53.03)

PROFESSEURS CONVENTIONNÉS DE L'UNIVERSITÉ

M.	BERTRAND François	Médecine Interne
M.	BROCKER Patrice	Médecine Interne Option Gériatrie
M.	CHEVALLIER Daniel	Urologie
Mme	FOURNIER-MEHOUAS Manuella	Médecine Physique et Réadaptation
M.	JAMBOU Patrick	Coordination prélèvements d'organes
M.	ODIN Guillaume	Chirurgie maxilo-faciale
M.	PEYRADE Frédéric	Onco-Hématologie
M.	PICCARD Bertrand	Psychiatrie
M.	QUARANTA Jean-François	Santé Publique

A mes maitres.

Monsieur le Professeur BOILEAU président du jury.

Pour m'avoir fait l'honneur d'accepter la présidence de mon jury de thèse. Vous faites rayonner l'orthopédie niçoise au niveau international. Votre excellence chirurgicale, votre force de travail et votre passion pour l'exercice de votre art feront toujours de vous un exemple pour moi. Merci pour tout ce que vous m'avez enseigné et de votre soutien.

Monsieur le Professeur De PERETTI :

Pour m'avoir fait l'honneur d'être membre de mon jury de thèse. Votre dévouement quotidien pour la traumatologie ainsi que votre logique et votre expérience inégalable m'épate chaque jour. Merci pour tout ce que vous m'avez apporté.

Monsieur le Professeur TROJANI :

Pour m'avoir fait l'honneur d'être membre de mon jury de thèse. Votre dévouement envers le service et vos patients, vos qualités chirurgicales et de synthèse, votre mémoire forcent le respect.

Monsieur le Professeur GONZALEZ :

Pour m'avoir fait l'honneur d'être membre de mon jury de thèse. Je suis reconnaissant pour votre rigueur et votre enseignement. Votre dévouement lors des situations de crise m'impressionne.

Monsieur le Professeur BONNEVIALLE :

Pour m'avoir fait l'honneur d'être membre de mon jury de thèse. Toutes les personnes ayant travaillé avec vous lors de votre passage à Nice parlent de vous avec respect et admiration grâce à votre bienveillance et votre technique chirurgicale.

Monsieur le Docteur GAUCI :

Pour avoir accepté et fait l'honneur de diriger cette thèse. Tu as été mon premier assistant en orthopédie, tu m'as fait confiance et guidé dès le premier jour. Merci.

Monsieur le **docteur Jacques TABUTIN**

Charismatique, vous m'avez beaucoup marqué. Votre technique chirurgicale et votre connaissance de l'orthopédie sont remarquables. Vous m'avez énormément appris lors de mes débuts.

Monsieur le **Maitre de Conférence Université Nicolas BRONSARD**. Vous savez transmettre votre passion pour l'anatomie et le rachis.

Monsieur le **Dr BERNARD DE DOMPSURE**. Nous avons un point commun : le lieu de nos études de médecine. Tu es une personne remarquable et détient l'excellence chirurgicale. Tu es dévoué comme personne pour tes patients. Je t'avoue que tes petites phrases me font toujours beaucoup rire : « rugine manche en bois, L A M E, boug' pas l'bateau, ... »

A mes chefs qui ont guidé ma route :

Dr DECROOCQ : Lauryl, ton caractère et ton parcours en orthopédie forcent le respect. Tu es la première à m'avoir fait opérer sans jamais reprendre la main sur une journée entière de traumatologie. Je ne l'oublierais jamais.

Dr AZAR : tu es une vraie belle rencontre Michel (ah oui c'est ton vrai prénom !). Tes qualités chirurgicales m'impressionnent ! tu as de nombreuses connaissances et tu défends toujours ton équipe. Merci beaucoup.

Dr RAYNIER : tu as d'abord été mon co-interne (« jean luc tu t'en occupes »). Tu m'as guidé pas à pas lors de mon arrivée au CHU. Aujourd'hui tu es mon senior et tes qualités humaines et chirurgicales sont des exemples. Tu as tout mon respect quant à ton parcours.

Dr CAVALIER : Tu es un vrai exemple pour moi. J'essayerai de faire aussi bien que toi pendant mon assistantat (je sais que tu vas me charrier avec cette phrase toi le supporter lyonnais ayant fait ses études à Saint-étienne). Tu es dévoué pour les patients, tu opères extrêmement bien. Tu as su aussi être là dans les moments difficiles. Merci.

Dr CHELLI : Mika tu représentes un peu la fashion surgery mélangée à la chirurgie 2.0. (je te charrie !) Merci car tu m'as toujours fait beaucoup opéré en me faisant confiance.

Dr GASTAUD : Merci Olivier de m'avoir fait confiance très jeune et de m'avoir accompagné lors de ma première présentation à la SOFCOT. Je ne l'oublierai pas !

Je n'oublie évidemment pas le **Dr DARMANTE**, le **Dr LAVOUE**, **Dr LEVY**, **Dr D'OLLONE**, **Dr GENDRE**, le **Dr SCHRAMM**, le **Dr MORIN SALVO**, le **Dr DJIAN**, le **Dr BARRESI** et le **Dr CLOWEZ** : merci

A mes co internes d'orthopédie : Mention spéciale

Caro : ma petite sœur. Notre premier semestre ensemble en traumato. Tu es une personne génialissime. Tu opères très bien. Ne change rien.

TristÄNE : Un mec en or !! c'est un plaisir quotidien d'être ton co-interne. Tu représentes très bien l'interne de chirurgie orthopédique. Merci mon pote.

Yann : la pelleuse !!! plutôt réservé au début, tu fais partie des rencontres inoubliables à Nice. Toi aussi tu es un mec top. Merci.

Yann (sabah dit le sous-marin) : J'aurais aimé faire plus de semestres avec toi ! mais quel plaisir de bosser ensemble ! Encore merci pour les JJOS et pour tout.

Thomas : L'étoile montante de la chirurgie orthopédique niçoise ! ;) quel premier semestre !

Cecca : notre semestre ensemble en pédiatrie, nos semestres en commun à l'IULS et nos soirées ne sont que des bons souvenirs.

Mais aussi, **Marie, Gaya, Greg, Adil, Antoine, Laurent, John, Christophe, Jérémy.**

Enfin je termine par toi **Tristan** ou plutôt le **Pr LANGLAIS** !! C'est grâce à toi que j'ai initié ce pari fou de passer ma thèse aussi rapidement. Tu es une de mes plus belles rencontres à Nice. Nous avons en commun ce caractère d'ancien sportif de haut niveau. Tu as été un soutien hors du commun. Tu as une force de travail incroyable. Tu auras une carrière exceptionnelle. Merci (je n'oublie pas Marion et ton petit Lucas)

Aux fellows, **olivier & nath** sans oublier Dave et Eiko

A ceux qui ont guidé mon parcours

Monsieur le **Professeur Yves COTTIN**, chef de service de Cardiologie CHU de DIJON. Si je suis interne d'orthopédie à Nice c'est grâce à vous. Vous avez accepté de me prendre comme interne au sein de votre service tout en libérant des plages horaires pour que je puisse repasser l'internat en candidat libre. Personne ne croyait en moi à ce moment-là sauf vous. Merci.

Monsieur le **Professeur Luc CORMIER**, Chef de service d'urologie CHU de DIJON. Vous m'avez donné cette passion pour la chirurgie. Votre excellence chirurgicale et le management de vos patients resteront toujours un exemple. Merci de ce que vous avez fait pour moi et de ce que vous faites pour ma famille.

Monsieur le **Docteur DAHMAN**. Vous avez été mon premier chef de service en tant qu'interne de chirurgie. Votre enseignement et votre excellence chirurgicale resteront gravés.

Madame le **Docteur BERTELLO. Alessandra**, ma grande sœur. Tu m'as vu arriver avec ma clio rouge à Antibes en premier semestre sans logement ! Tu m'as pris sous ton aile dès le début. C'est toi qui m'a fait opéré mes premiers patients. Ta persévérance et ta force de caractère sont des exemples pour moi. Tout simplement merci.

L'équipe de Pédiatrie de Lenal : Madame le **Docteur BASTIANI**, Monsieur le **Docteur KURZENNE**, Monsieur le **Professeur BREAUD**, Monsieur le **Docteur LECOMPTE**, Monsieur le **Docteur BENSARD**

A **Matthias**, « c'est super ! »

Aux équipes de traumatologie : Ram, Marion, Johanna, Tusso, Fred, Clem, Cindy, Celine, Mel, Jeanne, Caro, Sarah x 2, Nerea et tous les autres ! Votre prise en charge des patients et votre écoute forcent le respect.

A la consult de traumato : Christelle, Morgane, Elodie, Johanna, Nath, Tristana, Marie ... quelle équipe !!

Aux équipes d'orthopédie : Laurie, Caro, Elodie, Charlotte, Fanny x 2, Albane, Chamsia, Margot et tout le monde. Merci à tous de votre accueil, votre professionnalisme et votre prise en charge des patients. Merci bcp Agnes !

Au bloc opératoire : Julie, Audrey, Gaby (et oui je ne t'oublie pas !), Anne Marie, Barbie, Eve, Elo, Alizée, Johanna, Mel, ... et l'ensemble de l'équipe avec tous les nouveaux. Merci pour la qualité des soins que vous apportez au patient.

A l'équipe d'anesthésie : Merci de tout ce que vous faites pour les patients. Votre qualité de prise en charge et d'analgésie sont des atouts inestimables pour les patients. Un grand Merci en particulier au Dr Laurie TRAN : merci pour ton soutien jusqu'à la dernière minute.

A l'équipe de chirurgie réparatrice : Merci de m'accueillir prochainement dans votre service.

Je tiens également à remercier toutes les personnes qui travaillent dans le pole IULS que je n'ai pas citées : aide-soignant, secrétaire, ASH, brancardier. Sans vous, notre travail serait impossible. Nous formons une équipe.

A mes amis de fac de Dijon : Thomas (et Julie bien sûr), Matt et Anna, Raf (et Manu !), Ben H, Fed, Campic, Bebert, Fanouch

A mes amis niçois (et d'ailleurs !) : Max et Nanou (toujours présent), Mon Greg (quelle belle rencontre mon pote !), Guitou (le professionnel du squash), fauve, Ju, bebert, ...

A Sacha, mon pote ophtalmo. Merci de ton amitié et soutien.

A Jérémy et Mouss, mes potos partis beaucoup trop vite.

A ma famille.

Mes grands-parents : Suzanne Germaine et mes deux grands- pères Alphonse. Cette thèse j'aurais aimé vous l'offrir. J'espère que vous êtes fiers de moi aujourd'hui. Ne vous inquiétez pas je n'oublie pas d'où je viens.

A ma cousine Céline et mon oncle Jean Pierre partis beaucoup trop vite. Je pense fort à vous. **Antoine et Alice**, les deux mots qui me viennent quand je parle de vous sont gentillesse et réussite

A mon oncle **Gérard et mes trois tantes : Martine Bernadette et Monique.**

A la **famille PUGNET** : Ruth Michel Ruben Gilmar (Et bien sûr Anna « el Bonbon »). Vous êtes géniaux. Ne changez rien.

Enfin, je finirai par le meilleur :

Au tennis et surtout à Roger FEDERER, le meilleur tennisman de tous les temps. Quelle classe, quel talent et surtout quel travailleur !!! Peut être le meilleur sportif de l'Histoire tout sport confondu !! Ce sport comme cet homme m'ont aidé à me forger un caractère et à être combattant dans la vie n'est-ce pas Roger : « I'm very positive thinker, and I think that is what helps me the most in difficult moments »

A mes deux meilleurs potes, Antoine et Guillaume. Vous êtes des personnes incroyables. Vous m'avez toujours soutenu dans les bons moments comme dans les moins bons. J'ai hâte de passer notre prochain weekend ensemble. La passion pour la fête et la bonne humeur nous réunissent. Merci mes potos !! Je ne vous lâcherai jamais.

A mes parents et mon frère Matthieu. Vous avez toujours cru en moi quelles que soient les circonstances. Vous m'avez accompagné dans tous les moments de la vie y compris ceux des paris les plus fous (je me souviens de votre tête quand je me suis fait expulser du Canada et que je vous ai annoncé que j'allais repasser l'internat en candidat libre ...). Je crois que je souhaite à tout le monde d'avoir une famille en or comme la mienne. Vous m'avez fait confiance et cru en moi alors que tout le monde me voyait perdant. Je vous aime.

Bien sûr je n'oublie pas mes **deux magnifiques princesses Margaux**, ma nièce et ma future filleule. J'en profite pour remercier les deux mamans (Claire et Marie)

A toi Anouchka, ma moitié. Tu es une personne extraordinaire qui émerveille chaque jour ma vie. Tu es mon soutien et tu acceptes cette vie à mes côtés faites de sacrifices. La gentillesse, la patience, l'intelligence, la beauté sont des qualités qui te caractérisent parfaitement. Je ne te remercierai jamais assez. Je t'aime.

Table des matières

Première Partie :

Introduction	Page 3
Histoire de l'utilisation du pyrocarbone.....	Page 5
Production du pyrocarbone.....	Page 7
Propriétés :	
- L'élasticité.....	Page 8
- La résistance.....	Page 9


Deuxième Partie : Articles en anglais.....

Abstract	Page 12
Introduction	Page 13
Methods	Page 15
- Study Design.....	Page 15
- Clinical Assessment.....	Page 16
- Surgical Technique.....	Page 17
- Postoperative Rehabilitation.....	Page 17
- Radiological Evaluation.....	Page 17
- CT-scan Evaluation.....	Page 18
- Statistical Analysis.....	Page 18
Results	Page 20
- Prosthesis Survival.....	Page 20
- Complications and Revisions.....	Page 20
- Functional Outcomes.....	Page 22
- Subjective Outcomes.....	Page 23
- Radiological Outcomes.....	Page 23
- Concentric Glenoid Reaming.....	Page 25
Discussion	Page 27
Conclusion	Page 29
References	Page 30
SERMENT D'HIPPOCRATE	Page 33
Résumé en français.....	Page 34

Première partie :

Introduction :

Jules Péan fut le premier chirurgien à répertorier une prothèse d'épaule. En 1893, il implanta chez un patient atteint de la tuberculose une prothèse composée d'une tige humérale en platinite. La tête était en caoutchouc enduite de paraffine. L'ensemble était relié par un système de cardan.



Prothèse d'épaule selon Pean

Charles Neer, au début des années 1950, a développé le concept de la prothèse anatomique d'épaule. Dans un premier temps, il créa une prothèse humérale simple pour la traumatologie. Il la développa ensuite dans le cadre des pathologies dégénératives. En 1951, suite à une fracture luxation de l'extrémité supérieure de l'humérus, il implanta une prothèse humérale en vitallium. La tête de cette hémiarthroplastie était d'un diamètre 44. Suite à cette prothèse, La première génération des prothèses humérales fut monobloc avec une tête solidaire de la tige humérale. Faire correspondre la prothèse humérale à l'anatomie du patient était particulièrement difficile. Dans un second temps, une prothèse humérale modulaire en deux parties permettait une meilleure adaptation à l'anatomie humérale. A partir de 1973, des

tailles différentes de tiges et de têtes humérales furent ensuite disponibles pour répondre à la variabilité inter individuelle de chaque patient et reproduire au mieux l'anatomie initiale.



Prothèse de Neer première et deuxième génération

Enfin, Neer publia le premier des résultats sur les prothèses totales d'épaule anatomiques avec un implant glénoïdien en polyéthylène.

Aujourd'hui, de nombreuses études ont mis en évidence les avantages et les inconvénients des prothèses humérales simples, appelées hémiarthroplasties, et des prothèses totales d'épaules anatomiques (implant humérale et glénoïdien). Les hémiarthroplasties ont de moins bons résultats fonctionnels à moyen et long terme avec en particulier un risque important d'usure de la glène appelée glénoïdite. Le risque majeur des prothèses totales d'épaule est le descellement glénoïdien associée à une ostéolyse humérale proximale. La chirurgie de reprise de ces implants est compliquée si le stock osseux résiduel est faible. Enfin, la prothèse d'épaule inversée est une prothèse contrainte avec un risque de descellement huméral.

L'omarthrose du sujet jeune est définie par une arthrose gléno-humérale précoce survenant avant 50-60 ans selon les articles dans la littérature. Les patients vivent de plus en plus âgés

et sont très actifs tout au long de leur vie. Ils placent de grands espoirs dans la chirurgie avec une attente fonctionnelle très importante. La dégradation du résultat de la chirurgie prothétique est plus rapide chez les patients plus jeunes. Ceci est probablement dû à une sollicitation mécanique plus intense. De nouvelles solutions sont à envisager pour ces patients jeunes et très actifs.

Les hémiarthroplasties sont composés d'une tige humérale associé à une tête en métal. C'est un couple de frottement métal-os/cartilage. Les chirurgiens en lien avec les industriels ont cherché à améliorer ce couple de frottement en économisant au maximum le stock osseux huméral et glénoïdien. C'est pourquoi le concept de L'Arthroplastie Sphérique d'Interposition en Pyrocarbone d'Epaule (ASIPE) s'est développé en utilisant les données de l'industrie et des résultats d'autres articulations. Les propriétés du pyrocarbone sont supérieures aux propriétés des têtes en métal.

Histoire de l'utilisation du pyrocarbone :

Le pyrocarbone fut tout d'abord développé dans l'industrie nucléaire. Il est né d'une collaboration franco-américaine dans les années 1960. Ce matériau était utilisé pour le gainage des combustibles nucléaires. Dans les années 1970, l'hémocompatibilité du pyrocarbone a été mise en évidence. Ce matériau est utilisé pour les valves cardiaques mécaniques depuis cette découverte. Ils présentent d'excellentes propriétés élastiques et une importante durabilité contre le frottement. Son utilisation depuis plus de 40 ans dans cette chirurgie valvulaire montre son excellente résistance à l'usure, en particulier contre lui-même. Pour la chirurgie cardiaque, il existe un alliage avec du carbure de silicium afin d'améliorer les propriétés mécaniques et de résistance. L'utilisation du pyrocarbone pour la chirurgie valvulaire cardiaque prouve son caractère inerte. Il n'existe pas de relargage d'ions ou d'autre

éléments qui pourraient entraîner une réponse auto immune ou des effets secondaires (réactions inflammatoires, allergies).

En orthopédie ce matériau a commencé à être utilisé à la fin des années 1970 et au début des années 1980. Il est utilisé seul sans alliage ce qui augmente son élasticité. C'est au niveau des petites articulations du membre supérieur, main et poignet, qu'il est apparu en premier. Dans les années 1980, Cook et Beckenbaugh ont utilisé ce matériau pour des prothèses métacarpo-phalangiennes avec un frottement pyrocarbure-pyrocarbure.

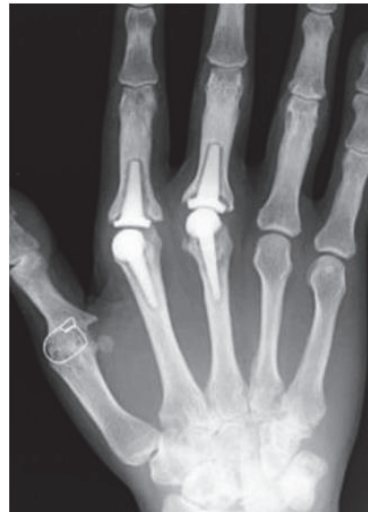Puis, dans les années 1990, Pequignot a développé un implant en pyrocarbure au niveau du scaphoïde. Le couple de frottement était alors pyrocarbure-os/cartilage. Ce n'est qu'en 2009 qu'on implanta la première Arthroplastie Sphérique d'Interposition en Pyrocarbure d'Epaule.



Implant MCP en PYC développé par Beckenbaugh

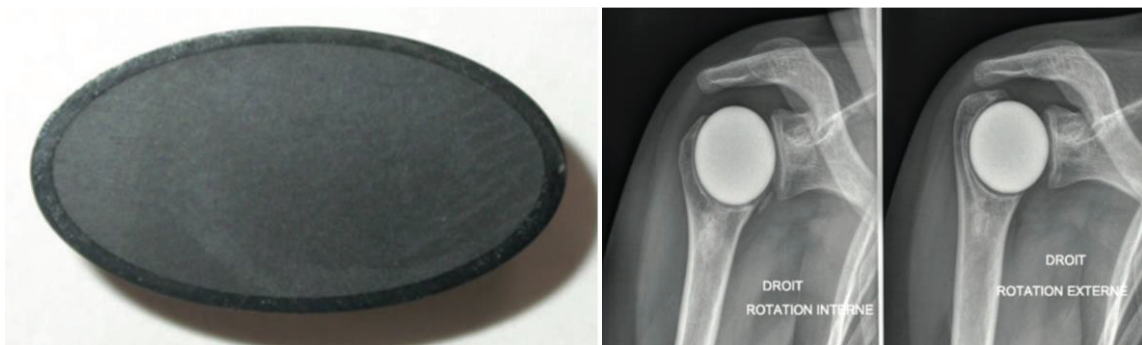
Radiographie :

Prothèse MCP en PYC 2è et 3è rayons



Production du pyrocarbone :

L'implant sphérique est constitué d'un bi matériau. Le pyrocarbone est une forme de carbone pur et ne correspond ni à du graphite ni à du diamant. Au sein de l'ASIPE, il est sous forme de dépôt épais de carbone (100 à 600 microns) déposé sur du graphite. Le pyrocarbone est obtenu grâce à une réaction avec le propane à haute température. Ce dépôt ne peut se réaliser que sur du graphite en raison de sa température très élevée (> 1400°) et de son coefficient de dilatation. Cet implant est rendu radio opaque par un mélange entre le graphite et la poudre de Tungsten. Le graphite et le pyrocarbone sont radiotransparent initialement. Le pyrocarbone n'est pas mélangé à du Tungsten. Il reste donc radio transparent. La prothèse sphérique est radio opaque pour sa partie en graphite. Son diamètre est plus grand en réalité par rapport au diamètre vu sur les radiographies, la couche en pyrocarbone restant radio transparente.



*Vue en coupe : en noir le pyrocarbone Radiologie post opératoire de l'implant
 en gris le graphite*

Propriétés du pyrocarbone :

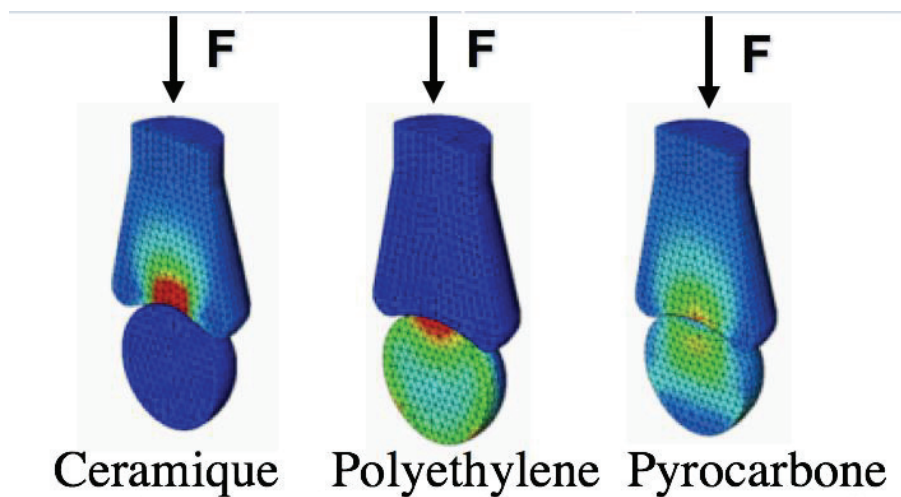
- L'élasticité :

Il faut prendre en considération pour le module d'élasticité les deux matériaux : le pyrocarbone et le graphite. Le module d'élasticité de l'os cortical, du graphite et du pyrocarbone sont très proches ce qui transmet les charges de façon physiologique.

	Silicon	Polyethylene	Graphite	Bone*	Pyrocarbon	Titanium (Ti4Al6V)	Cobalt Chromium	Alumina (Al ₂ O ₃)
Elasticity (GPa)	0.004	0.2 - 0.7	11	11 - 17	25 - 30	110	200 - 240	400

* Depending on direction (longitudinal or transverse).

Des analyses en éléments finis, du comportement en compression d'un os long avec un implant sphérique de différents matériaux, ont été réalisées. Il existe une répartition homogène des contraintes issues de la charge de l'implant en pyrocarbone sur l'os. Pour le polyéthylène, le pic de contrainte se trouve au niveau de l'implant, trop mou. Au contraire, le matériau en céramique, trop dur, transmet toutes les contraintes à l'os.



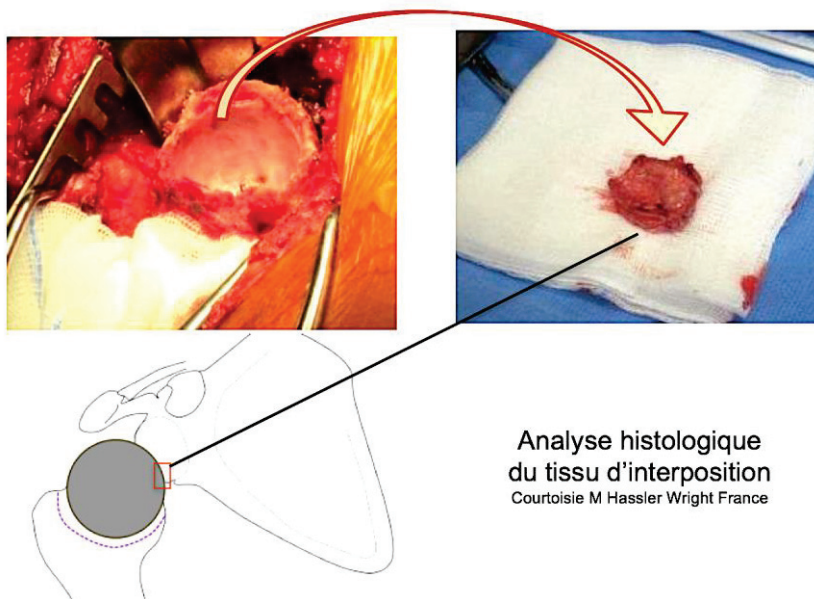
Analyse en éléments finis : contrainte appliquée sur un os long avec un implant sphérique de différents matériaux (courtoisie M HASSLER Wright France)

- La Resistance :

Le pyrocarbone, comme nous l'avons vu précédemment présente une haute résistance en compression mais une faible résistance en flexion. Ce risque de rupture d'implant en flexion restreint la configuration géométrique, en particulier s'il existe un important bras de levier.

Les propriétés du pyrocarbone à température ambiante lui permettent une très haute résistance à la fatigue. Les valves cardiaques mécaniques sont utilisées depuis plus de 30 ans. Il n'existe pas de cas rapporté dans la littérature de faillite d'une valve malgré les millions de battements cardiaques.

Lorsque le pyrocarbone s'articule avec l'os, le cartilage ou les tissus mous, il génère 10 fois moins d'usure cartilagineuse que le Chrome Cobalt. Il entraîne également six fois moins d'impacts sous-chondraux par rapport au Chrome Cobalt. De plus, ce matériau adsorbe les protéines et les maintient dans un état stationnaire. Un film biologique se crée grâce à ce mécanisme. Ce film biologique diminue la friction et les dégâts des surfaces articulaires par son effet de lubrification.



On retrouve une adaptabilité biologique à l'interface pyrocarbone-os ou pyrocarbone-cartilage. Au contact de l'implant en pyrocarbone, il se crée un tissu biologique d'interposition. L'analyse de ce tissu biologique (Thèse de Mr Ouenzerfi) montrait macroscopiquement un aspect très compact et dense adhérent à l'humérus. L'aspect microscopique est hétérogène avec des caractéristiques de tissu cartilagineux. On retrouvait également des similarités avec le tissu de la membrane induite décrit par Masquelet. Il existe donc une transformation probable du tissu fibreux initial en un tissu avec des macromolécules glucidiques : les glycosalminoglycanes. La préparation osseuse par fraisage humérale entrainerait un saignement. Il serait source de cellules souches qui permettraient cette formation d'un néo tissu similaire à un néo cartilage.

Enfin, la surface de cet implant est très lisse. Son coefficient de friction est très faible. L'implant est sphérique et très peu rugueux. Il n'existe pas de cavités source d'infection ce qui entraîne une très faible adhésion bactérienne. Cet implant bénéficie d'une bonne résistance à l'infection.

Pyrocarbon Interposition Shoulder Arthroplasty
A prospective observational study

Hugo BARRET^a MD ; Marc-olivier GAUCI^a MD ; Tristan LANGLAIS^a MD ; Olivier Van Der MEIJDEN^a MD ; Laurie TRAN MD^a ; Pascal BOILEAU^a MD

^aiULS (Institut Universitaire Locomoteur & du Sport) Hopital Pasteur 2, University of Nice Sophia Antipolis, Nice, France

Abstract:

Background: The results of hemiarthroplasty in young patients are often poor because of the high rate of revision for glenoid erosion. We hypothesized that pyrocarbon interposition shoulder arthroplasty (PISA) would improve shoulder function with limited or no bony erosion, and low revision rates.

Methods: Fifty-eight PISAs (Inspyre, Tornier-Wrigh, Blumington USA), implanted in 56 patients between 2010 and 2015, were prospectively followed. The mean age at surgery was 52 ± 13 years. Thirty-four shoulders (59%) had undergone prior surgery: 4 joint debridements, 15 stabilization procedures, 11 osteosyntheses and 4 failed hemiarthroplasties. Associated concentric reaming of the glenoid was performed in 22 patients (16 biconcave type-B glenoids and 6 type-A). Clinical, radiological and CT-scan studies were performed on a yearly basis.

Results: At a mean follow-up of 47 ± 15 months, survival rate was 90%. Six patients were revised to reverse shoulder arthroplasty because of severe and symptomatic bony erosion: 4 had a greater tuberosity fracture, and 2 a painful glenoid erosion. Overall, 90% of patients were satisfied or very satisfied. The mean Constant Score and Subjective Shoulder Value (SSV) significantly increased from 36 ± 14 to 70 ± 15 points and $32\pm 14\%$ to $75\pm 19\%$, respectively ($p<0.001$). In 15 out of the 16 patients (94%) with a type-B glenoid, associated concentric glenoid reaming allowed significant correction of retroversion (from 9° to 3° , $p<0.001$) and reduction of posterior humeral subluxation (from 73% to 52%, $p<0.001$). On AP radiographs and CT-scan images, bipolar bony erosion (glenoid and greater tuberosity) and medialization were observed in 78% of the cases. Persistent or uncorrected humeral subluxation (12 cases; 5 Anterior, 7 Posterior) was associated with lower Constant scores (50 vs 72 pts, $p=0.02$) and lower SSVs (53 vs 78%, $p=0.002$).

Conclusion: PISA does not protect from progressive bipolar bony erosion. At mid-term follow-up, survival of PISA is not better than standard hemiarthroplasty. The high rate of glenoid and humeral bony erosion (78%) is the main cause of revision and a concern for the future.

Level of evidence: Level II – prospective study

Introduction

Treatment of glenohumeral osteoarthritis in younger patients (under 60 years of age) is challenging^{1,2}. There is an increasing demand for long-lasting implants in this active population^{3,4}. Younger arthritic patients have high expectations and often been previously operated. It is important for surgeons to take into consideration the risk of future revisions in their decision-making process⁵.

There is a lack of consensus regarding the choice of implant in the young arthritic shoulder^{6,7}. Hemiarthroplasty (HA) has often been favored, however, high rates of symptomatic glenoid erosion² (up to 21% at 5 years follow up) leading to revision are reported⁸. The results are even worse after humeral resurfacing⁹. The problem with total shoulder arthroplasty¹⁰ (TSA) is the high rate of glenoid loosening (up to 50% at 10 years) which can lead to severe glenoid bone loss and complex revisions. Choosing a semi-constrained reverse shoulder arthroplasty (RSA) in young patients is risky and there are concerns about proximal humeral osteolysis and loosening¹¹.

The ideal artificial material to resurface the glenohumeral joint in young arthritic patients has yet to be found. The pyrocarbon was initially developed in the nuclear industry in the 1960s'. With the discovery of its hemocompatibility in the 1970s' ¹², pyrocarbon was firstly used in cardiac surgery for valvular replacement¹³⁻¹⁵. In the 1980s' and 1990s', the first applications in orthopedic surgery were developed with metacarpophalangeal arthroplasties and pyrocarbon scaphoid implants¹⁶. Pyrocarbon interposition arthroplasty has proven to be effective in treating small joints ¹⁶⁻¹⁹ leading to the question : could pyrocarbon interposition arthroplasty be an alternative for the young arthritic shoulder?

The concept of interposition arthroplasty was first developed by Louis Léopold Ollier, surgeon in Lyon, who has proposed as soon as 1889 to interpose some soft tissue (fascia late) in various destroyed or arthritic joints.²⁰ The combination of interposition arthroplasty, conceptualized by Ollier²⁰, and pyrocarbon material has led to the concept of Pyrocarbon Interposition Shoulder Arthroplasty of the shoulder (PISA). Pyrocarbon has a modulus of elasticity close to

the one of diaphyseal bone. Furthermore, anti-infectious properties have been shown^{21,22}. The shape of the implant is spherical and there is no need to prosthetic fixation. The tribological and elastic properties of such material could potentially reduce glenoid bone wear, as well as prevent prosthetic loosening and the need for future revisions. Therefore, PISA has emerged as a potential solution for the treatment of shoulder osteoarthritis especially in young patients.

The purpose of this study was to evaluate clinical and radiographical results of (PISA) with a minimum follow-up of 2 years. Our hypothesis was that PISA would improve shoulder function with limited or without bony erosion and a low rate of revision, in a young and active population.

Methods

Study design

We performed a prospective single-center study including 57 consecutive patients (59 shoulders) who underwent a PISA (Inspyre prosthesis Tornier-Wright SAS, Montbonnot Saint Martin). All patients were operated by the senior author (PB) between June 2010 and December 2015 and were prospectively followed. We included all patients reviewed with minimum follow-up of two years. Only one patient with incomplete follow-up was excluded, leaving 56 patients (58 shoulders), for final analysis. Patients were followed on a yearly basis and the standard AP and lateral radiographs and CT-scans were reviewed by two independent observers. The mean age at surgery was 52±13 years and 31 patients (55%) were active males. Thirty-three patients practiced sports before symptoms, and one patient was a professional windsurfer. The epidemiology is summarized in Table I.

Age (years)	52+/- 13
Gender (Female / Male)	25 / 31
Dominant side	35 (62%)
ASA	ASA 1=31 (56%) ASA 2=20 (36%) ASA 3=5 (9%)
Medical comorbidities	11 (20%)
Tobacco use	
Diabetes	0
Epilepsy	1 (2%)
Previous surgery	34 (61%)
Professionally active (heavy manual labor)	46
Manual Labor	25
Retired	11
Sport participation before symptoms	33
Diagnosis :	
Primary glenohumeral osteoarthritis	18
Fracture Sequelae	16
Instability arthropathy	15
Revision of failed Hemiarthroplasty	4
Aseptic osteonecrosis	3
Rheumatoid arthritis	2

Table I: Epidemiology (N = 56)

Preoperatively, the glenoid morphology was determined based on the modified-Walch classification²³. The glenoid wear was concentric in 34 patients (26 Walch type-A1, 8 type-A2), and there was a biconcave glenoid erosion in 24 patients (11 Walch type-B1, 13 type-B2). Patients operated for fracture sequelae included 14 patients with type 1, 1 patient with type 2 and 1 patient with a type 4 fracture sequela according to the Boileau classification²⁴. Thirty-four patients (59%) had undergone prior surgery (table II).

Previous Surgery	Number of patients
Arthrolysis- Biceps Tenodesis	4 (12%)
Stabilization procedure	15 (44%)
- Arthroscopic Bankart	8
- Open Latarjet	4
- Posterior Bone Block	1
- Metallic Bone Block	1
Fracture Fixation	11 (32%)
- Nail	4
- Plate	5
- Screws	3
Previous Failed Hemiarthroplasty	4 (12%)
TOTAL	34/58 (59%)

Table II: Details of previous surgeries

All patients were informed of the characteristics of this implant and provided their consent to participate in the study.

Clinical Assessment

After surgery, patients were prospectively followed at 45 days, 3 months, 6 months and then each year. The clinical assessment includes measurement of active range of motion (ROM), evaluation of pain according to the Visual Analogic Scale (VAS) score and the Constant-Murley score²⁵. In addition, overall satisfaction, return to work and to sports if applicable, were recorded. Subjective result was assessed using the Subjective Shoulder Value (SSV)²⁶. In addition, three questions were asked at the last follow up about the return to work and sports, and overall patient satisfaction.

Surgical Technique

A standard deltopectoral approach was used for all patients. Subscapularis tendon was detached from the lesser tuberosity using a peel-off technique and reattached with transosseous sutures at the end of the procedure. Biceps tenodesis was performed in 48 patients (81%). Spherical reaming of the humerus was performed with reamers of increasing diameter. Cancellous bone impaction grafting of the proximal metaphysis with autograft was performed just prior to implant positioning. The diameter of the implant varied between 36mm and 44mm with an average of 40mm. The glenoid was reamed in 22 patients (37%). Associated concentric reaming of the glenoid was performed in 16 patients with a Walch type-B glenoid in an attempt to correct excessive retroversion and re-center the humeral head.

Postoperative Rehabilitation

All patients were immobilized in a neutral rotation sling for four weeks. A self-reeducation program with pendulum exercises was started at the day after the intervention. Passive external rotation was restricted to no more than 40 degrees. After 4 to 6 weeks formal physiotherapy was started and swimming was encouraged. No heavy work or weight lifting was allowed before 3 to 4 months.

Radiological Evaluation

On the postoperative radiographs, six criteria in the vertical plane were considered: greater tuberosity thinning, glenoid erosion, superior PISA migration and bone densification; the preoperative Tingart Index²⁷ and offset²⁸ were measured and compared to postoperative values. We also measured the medialization of the implant by comparing the ratio between (a) the distance of the center of the implant and the lateral edge of the acromion and (b) the radius of the implant, right after surgery and at last follow-up (figure 1). Further analyses were performed based on presence of bony erosion, position of the implant and finally performance of glenoid reaming.

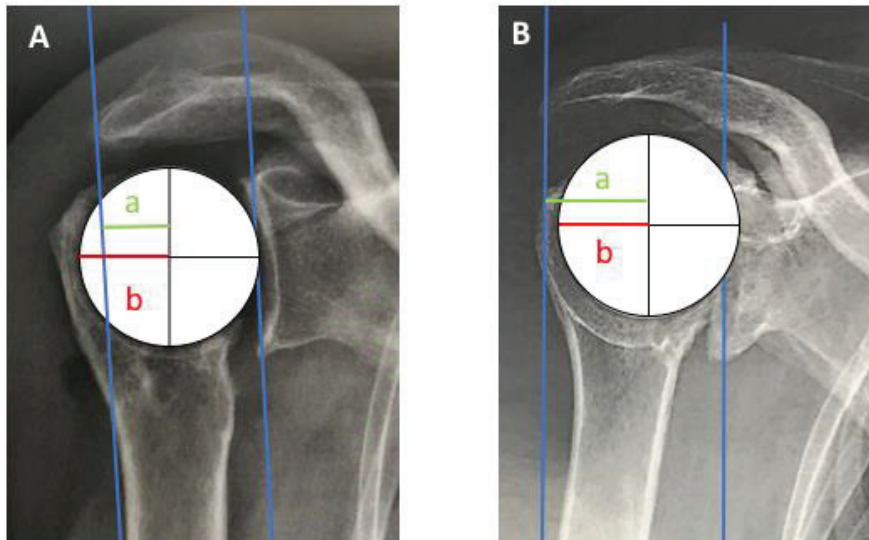


Figure 1: calculation of medialization: a / b postoperative ratio (**A**) minus the a / b ratio at the last follow-up (5ypo) (**B**) is negative, this corresponds to a medialization.

$(a/b \text{ post op} = 0,77) - (a/b \text{ last FU} = 1,15) = - 0,38$ so medialization

CT-Scan Evaluation

The presence and degree of humeral head subluxation were analyzed in the horizontal plane on CT scan, both before surgery and at final follow-up. One hundred percent corresponded to complete posterior dislocation, 0% to an anterior dislocation. An index between 45 and 55% represented a centered implant²⁹⁻³¹. The humeral was considered to posterior when index is greater than 55%. Since, we observed some upward migration of PISA with time, we chose to select the axial slice of the largest diameter of the implant to calculate the degree of humeral subluxation (instead of the axial cut of the equator). We also measured the version of the glenoid and we used an intermediate glenoid line in B2 glenoid³¹. Two observers independently examined radiographs and CT scans twice with a minimum of 1 week between the 2 assessments.

Statistical Analysis

Quantitative variables were analyzed by the Mann Whitney and Wilcoxon tests. The Chi2 and Fisher tests were used for analysis of qualitative variables. The value of $p < 0.05$ was considered statistically significant. The survival analysis was estimated according to the Kaplan-Meier method, the end-point was the occurrence of arthroplasty revision. To assess reproducibility

of measurements, Intraclass Correlation Coefficient (ICC) (intrarrater reliability) and Cohen's Kappa (interrater reliability) are evaluated. ICC values under 0.40 indicated poor agreement, 0,4-0,75 fair, 0.60 and 0.70 good and more than 0,75 excellent agreement. In addition, kappa values ≤ 0 indicated no agreement, 0.01-0.20 none to slight, 0.21-0.40 fair, 0.41- 0.60 moderate, 0.61-0.80 substantial, and 0.81-1.00 almost perfect agreement. Statistical analysis was performed using R studio, package irr.

Results

Prosthesis Survival

At a mean follow up of 47 ± 15 months, 6 patients (10%) required revision surgery (figure 2). The initial diagnosis was primary glenohumeral osteoarthritis in 4 cases, type 2 fracture sequelae in 1 case and instability arthropathy in 1 case. The main cause for revision was shoulder pain and impairment related to severe greater tuberosity (GT) erosion with stress fractures in 4 patients, and glenoid erosion in 2 patients. The delay between primary surgery and revision was 38 ± 15 months (range 20-60).

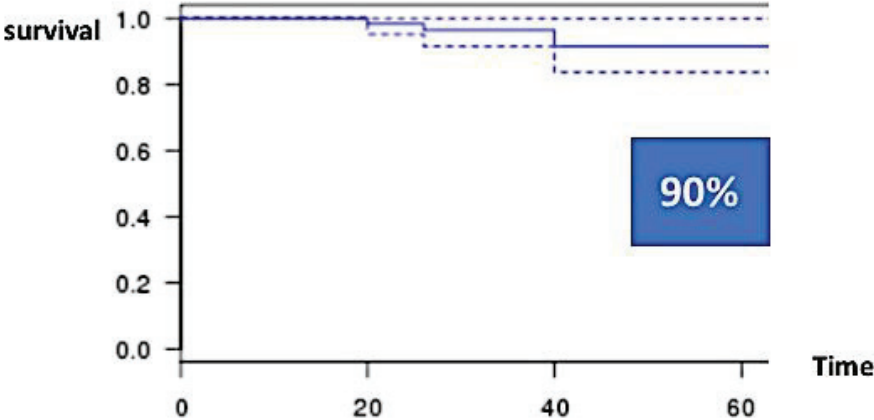


Figure 2: Survival free-revision of PISA

Complications and revisions

Complications and revision surgery are detailed in Table III. There was no prosthetic instability, nor did infection occur.

Postoperative Complications	Number	Revisions / Reoperations
Postoperative Greater Tuberosity fracture	4	4 (RSA)
Painful Glenoid wear	2	2 (RSA)
Persistent shoulder stiffness	2	2 (Arthrolysis)

Table III: Complications and reoperations

Two patients were re-operated for persistent shoulder stiffness and pain without revising the implant. The first patient underwent open arthrolysis 10 months after PISA. The second patient had an arthroscopic acromioplasty 18 months after the index surgery to perform an arthroscopic acromioplasty. Both patients had no pain and improved function (Constant score 76 and 79 points respectively).

A greater tuberosity (GT) fracture occurred in 4 patients. The fracture was related to a trauma in 2 patients while it occurred spontaneously in the other two (figure 3). Three patients were revised to RSA after impaction of cancellous bony allograft in the proximal humerus. Greater tuberosity healing was achieved in the 3 patients and the functional results were satisfactory with a mean Constant score of 78 ± 7 points.

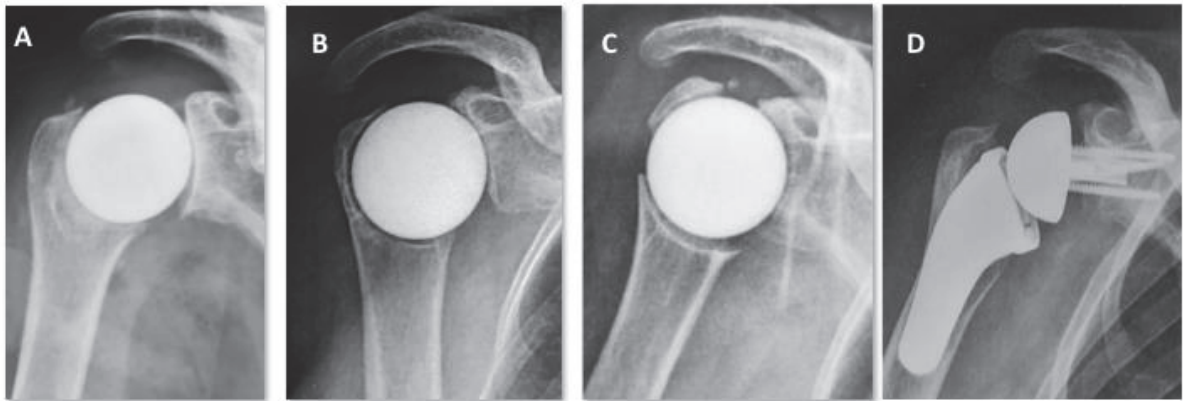


Figure 3: Sequential AP radiographs of a 60 yo patient operated for Primary Glenohumeral Osteoarthritis **(A)** showing bipolar bony erosion (glenoid and greater tuberosity) **(B)**, progressing to GT thinning and fracture that occurred at 3 years after a fall **(C)**; patient was revised to RSA with impaction of allograft in the metaphysis and cerclage of the GT with looped sutures **(D)**.

Two patients with symptomatic and severe glenoid erosion were also revised to a RSA. An allograft of the glenoid was used to correct for severe medialization (Figure 4). At last follow-up, the functional result was satisfactory with a Constant score of 81 points in one patient and 65 points in the other.

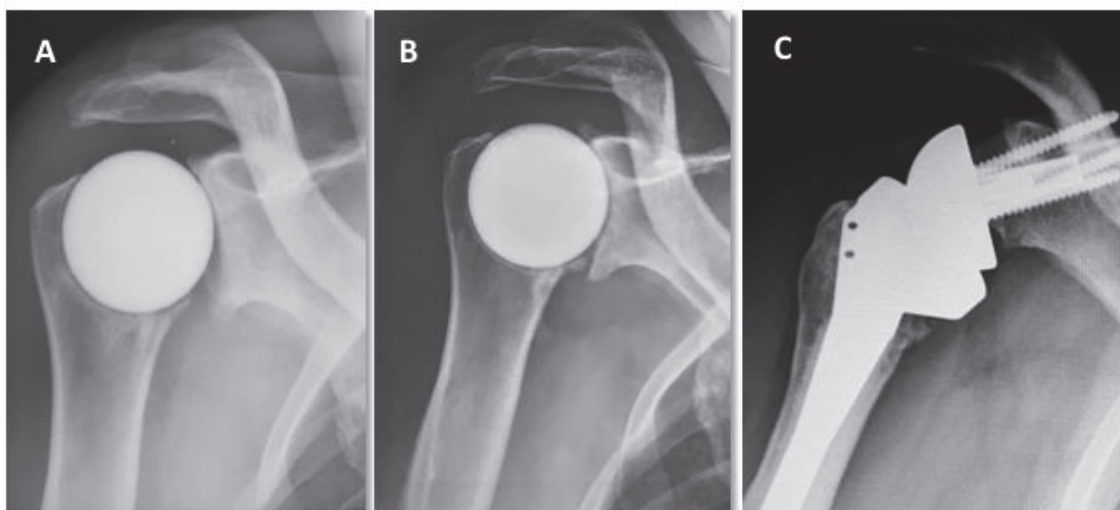


Figure 4 : Sequential AP radiographs of a 52 yo patient operated for Primary Glenohumeral Osteoarthritis (A) showing severe glenoid erosion responsible for persistent shoulder pain (B); patient was revised to RSA with allograft on the glenoid 39 months after the index surgery (C).

Functional outcomes

The functional results were evaluated on the 52 shoulders with the implant in place at last follow up. As shown in Table IV, all the parameters of the Constant Score and active range of motion improved significantly.

	Preoperative (mean ±SD)	Final Follow-Up (mean ±SD)	Gain (mean ±SD)	p
Pain	6 ±3	13 ±3	7 ±4	< 0.001
Activity	8 ±4	16 ±4	8 ±5	< 0.001
Mobility	14 ±7	29 ±8	15 ±11	< 0.001
Strength	6 ±5	12 ±6	6 ±5	< 0.001
Absolute Constant (points)	36 ±14	70 ±15	34 ±20	< 0.001
Adjusted Constant (%)	37 ±15	74 ±16	37 ±21	< 0.001
Active Forward Elevation (degrees)	93 ±23	143 ±25	50 ±31	< 0.001
Active External Rotation (degrees)	7 ±17	36 ±17	29 ±21	< 0.001
Active Internal Rotation (points)	3 ±2	6 ±2	3 ±2	< 0.001

Table IV: Functional results and active mobility

Subjective Outcomes

Overall, 90% of patients were satisfied or very satisfied with the procedure. The mean SSV increased significantly from $32\pm 14\%$ to $75\pm 19\%$, ($p < 0.001$). The return to work rate with or without adaptation was possible for 90% of the patients, and 82 % were able to return to sports at the same or lower level.

Radiological Outcomes

Bipolar Bone Wear and Implant Medialization

In the frontal plane, implant upward migration (67% of cases), greater tuberosity (78%) and glenoid erosion (78%) were noted frequently (figure 5). Thirty-five patients (78%) out of 45 who had glenoid erosion had a medialized implant compared to only 2 patients of 13 (15%) without glenoid erosion; this result is statistically significant ($p < 0.001$).

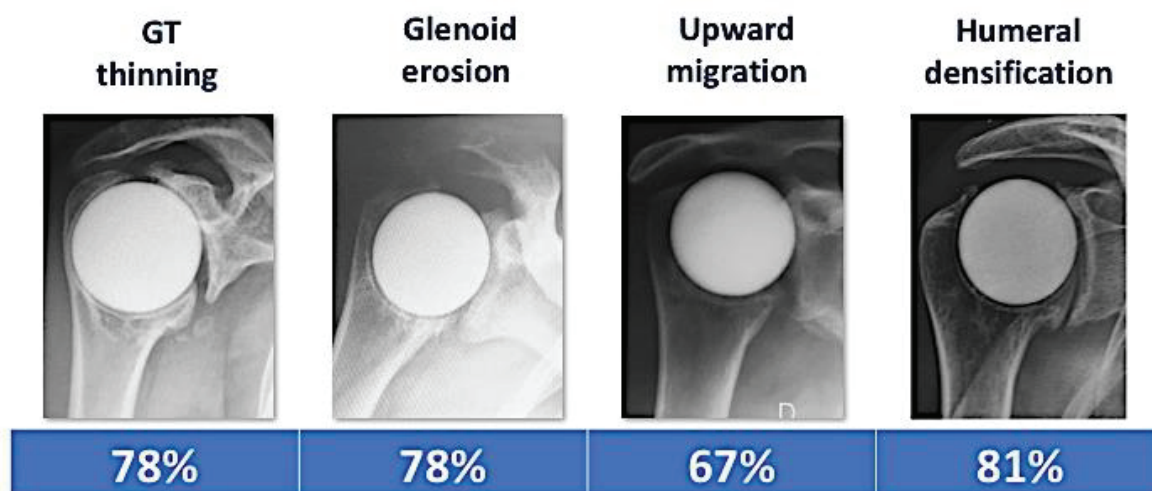


Figure 5: horizontal plan with results of X-rays at last FU

Humeral subluxation

At a mean follow up of 46 ± 14 months, CT-scan analysis revealed 5 anterior subluxations (9%) and 7 posterior subluxations (12%); while the sphere was centered in the glenoid in 46 cases (figure 6).

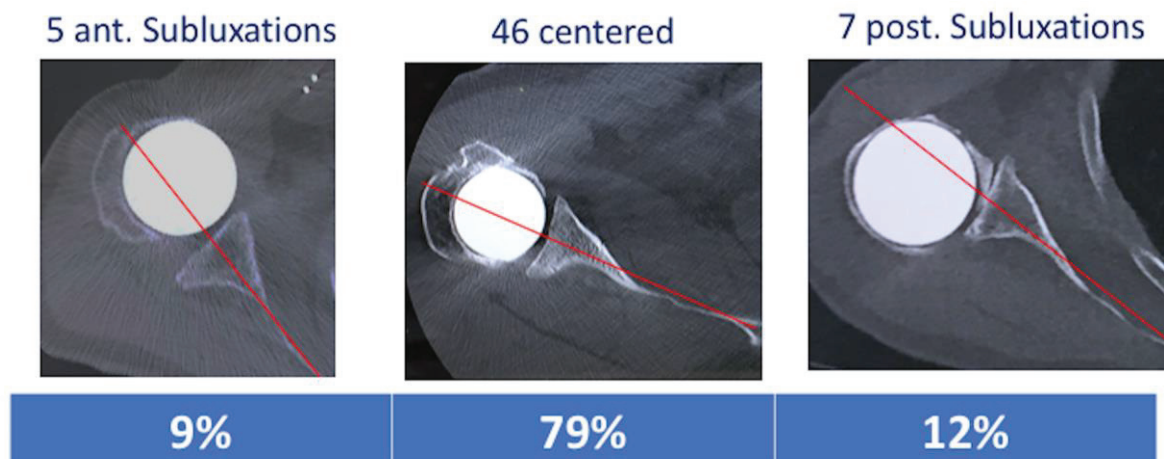


Figure 6: Axial 2D-CT position of PISA at last follow-up

Static anterior subluxations were associated with a subscapularis insufficiency: 2 patients suffered a traumatic subscapularis rupture, in 2 patients there was a stage 2 fatty infiltration³² of the subscapularis muscle and 1 patient had a nonunion of a lesser tuberosity lesion.

Seven cases of persistent posterior subluxation (12%) were identified, no glenoid reaming was performed. In these cases, there were three patients with primary glenohumeral osteoarthritis, three patients with instability arthropathy and one patient with prosthetic revision.

A significant difference was found in pain score, Constant score, and SSV between patients with a centered and non-centered sphere (respectively 12.7pts vs 9.1 $p=0.03$; 72pts vs 50pts $p=0.028$; 78% vs 53% $p=0.0024$).

Intra and inter observer outcomes

Intra-rater reliability is excellent (ICCs between 0,858 and 1) for all parameters. Inter-rater reliability is moderate for “pre-operative axial plan” evaluation (k= 0,587) (table V).

Factors		Kappa
GT Thinning	day 1	0,626
	day 8	0,782
Glenoid erosion	day 1	0,645
	day 8	0,863
Upward migration	day 1	0,76
	day 8	0,76
Humeral densification	day 1	0,761
	day 8	0,667
Pre-operative axial plan		0,587
Last FU axial plan		0,895

Table V: inter observer results

Concentric Glenoid reaming

Concave glenoid reaming was performed in 22 patients (37%). In 5 type-A glenoids, the aim was to smoothen the eroded cartilage. In 17 type-B glenoids, the goal was to try to re-center the humeral head. There was no statistically significant association between reaming and glenoid erosion. Of the 24 patients with a type-B glenoid, 16 patients (67%) underwent concentric glenoid reaming. At final follow-up, in 15 of these patients, the implants (94%) were centered. Eight patients with type B-glenoid had not undergone any reaming. Only 3 of the 8 cases had a centered implant at final follow up. The difference was significant between the patients having undergone reaming or no reaming ($p=0.000257$). The mean correction of retroversion of the glenoid surface achieved was $6\pm 4^\circ$ ($p=0.018$) for all patients with type B-glenoid (figure 7).

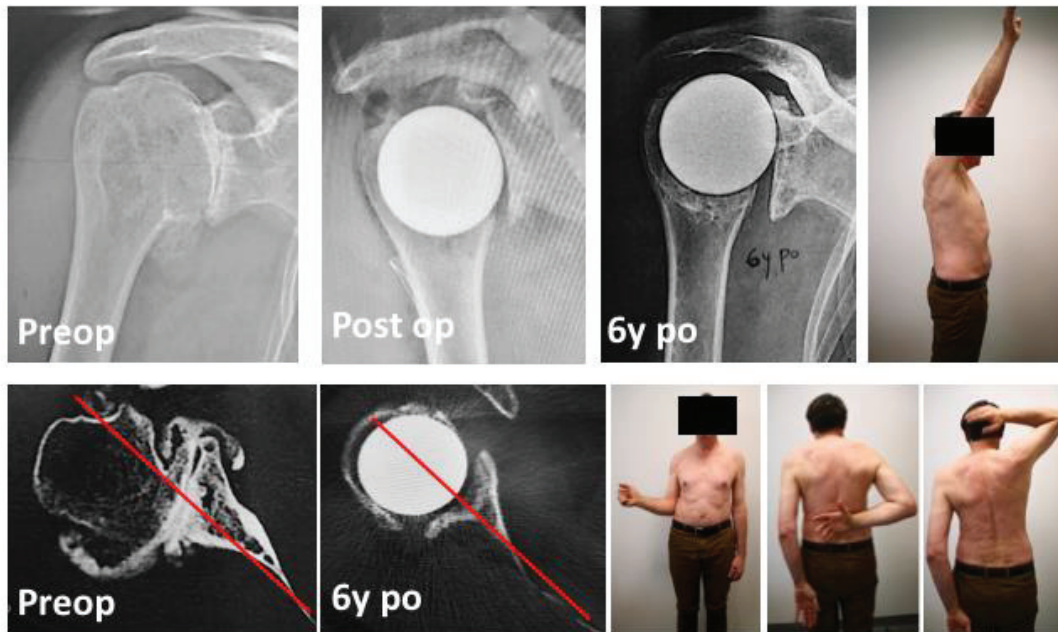


Figure 7: Example of PISA with concentric glenoid reaming in a 56 yo patient with primary OA and Walch type-B2 glenoid. Postoperative AP radiographs show superior bony erosion on the glenoid side and bone densification on the humeral side. At 6 years follow up, CT-scan images show that the humeral head is still re-centered. Clinically, the patient is painfree and has excellent range of active motion.

Discussion

The main finding of the present study is that implantation of Pyrocarbon Interposition Shoulder Arthroplasty (PISA) in a young patient population does not prevent bipolar bony erosion. On the humeral side, thinning of the greater tuberosity is frequently observed (78%), causing stress fractures, which is the main cause for revision surgery. Painful glenoid erosion and medialization (78%) is the second cause for revision. Our hypothesis is not verified: although good functional outcomes have been observed at mid-term follow-up, overall survival of PISA is poor (only 90%), and not better than those reported for standard hemiarthroplasties. These results are disappointing considering that functional results are good in those patients with PISA still in place.

The fact that a pyrocarbon implant would lead to such a severe and rapid glenoid erosion was unexpected. Glenoid erosion observed with PISA is similar to that seen with other metal hemiarthroplasties or even worse⁸. The intraoperative difficulties encountered and the results of the revisions concerning glenoid wear are well known. The modulus of elasticity is close to the one of diaphyseal bone. However, the spherical pyrocarbon implant is in contact with the cancellous bone and the cartilage, which can explain this important and progressing bone wear.

The occurrence of severe and rapid humeral erosion resulting in GT fractures was even less expected. The GT thinning, the key area of cuff insertion, is an unknown and unexpected complication. Revisions are difficult, requiring bone grafting and great surgical experience. The significant bone wear is unfortunate and contradictory to the objective and subjective clinical results.

Garret et al³³ published the first series of PISA. The authors found a survival rate of 89.2% with an average follow-up of 49.7 months. All clinical parameters had improved significantly at 26.8 months. The majority of patients were treated for primary glenohumeral osteoarthritis (58%). The rate of encountered glenoid wear and thinning of the greater tuberosity were much lower, 11% and 5% respectively. This may be explained by a shorter follow up (27 months) compared to our study. Subsequently, Gohlke et al³⁴ presented a series of 10 PISAs following

type I fracture sequelae with an average follow-up of 42 months. No revisions were reported. The radiological analysis identified the presence of significant osseous changes. They found a glenoid erosion in 9 patients, a thinning of the greater tuberosity in 6 patients, a superior migration of the humeral head in 8 patients and an increased bone density around the implant for all patients. These results are comparable to our study.

An important finding of the present study is that persistence of posterior subluxation of the humeral implant after shoulder arthroplasty is a cause of shoulder pain and revision.³⁵⁻³⁷ Interposition surgical techniques such as meniscal allograft, capsular interposition or synthetic membrane resulted in disappointing results³⁸.

Another point to highlight is that concentric glenoid reaming allows the correction of the glenoid retroversion and enables the centralization of the humeral head in patients with type-B glenoids. In our series, pain, the Constant score and SSV score are significantly better in the centered group compared to the non-centered group. These results are supported by previous studies with a shorter follow-up in which glenoid reaming was combined with hemiarthroplasty³⁹⁻⁴¹. In type-B glenoids, longer follow-up studies are needed to confirm the excellent results of a reaming procedure.

Several limitations of our study need to be addressed. It is a single arm study including patients with various types of primary pathology. Therefore, patient volume in subgroups was limited which provided difficulties with thorough statistical analysis and there is a risk of type II errors. The main strength of our study was its prospective design. It was a single center study with one experienced surgeon. In addition, axial plane analysis of the implant has not been previously reported. Finally, the radiological analysis was performed by 2 independent observers with satisfactory inter and intra observer correlation

Conclusion

At mid-term follow-up, PISA does not prevent severe bipolar bony erosion. The thinning of the greater tuberosity is frequently found (78%) causing stress fractures. Glenoid erosion and medialization (78%) leads to pain and revision. The prosthesis survival is only 90% at 47 months and is not better than the rate reported for hemiarthroplasty. In the non-revised population, PISA demonstrated good functional results in a young and active patient population. In case of type-B glenoid with posterior humeral subluxation, associated concentric glenoid reaming allows recentering of the humerus and good functional results, but longer follow-up studies are needed.

References

1. Sperling JW, Cofield RH, Rowland CM. Neer hemiarthroplasty and Neer total shoulder arthroplasty in patients fifty years old or less. Long-term results. *J Bone Joint Surg Am.* 1998;80(4):464-473.
2. Sperling JW, Cofield RH, Rowland CM. Minimum fifteen-year follow-up of Neer hemiarthroplasty and total shoulder arthroplasty in patients aged fifty years or younger. *J Shoulder Elbow Surg.* 2004;13(6):604-613. doi:10.1016/S1058274604001296
3. Kim SH, Wise BL, Zhang Y, Szabo RM. Increasing incidence of shoulder arthroplasty in the United States. *J Bone Joint Surg Am.* 2011;93(24):2249-2254. doi:10.2106/JBJS.J.01994
4. Garcia GH, Liu JN, Sinatro A, et al. High Satisfaction and Return to Sports After Total Shoulder Arthroplasty in Patients Aged 55 Years and Younger. *Am J Sports Med.* 2017;45(7):1664-1669. doi:10.1177/0363546517695220
5. Denard PJ, Wirth MA, Orfaly RM. Management of glenohumeral arthritis in the young adult. *J Bone Joint Surg Am.* 2011;93(9):885-892. doi:10.2106/JBJS.J.00960
6. Barlow JD, Abboud J. Surgical options for the young patient with glenohumeral arthritis. *Int J Shoulder Surg.* 2016;10(1):28-36. doi:10.4103/0973-6042.174516
7. Sayegh ET, Mascarenhas R, Chalmers PN, Cole BJ, Romeo AA, Verma NN. Surgical Treatment Options for Glenohumeral Arthritis in Young Patients: A Systematic Review and Meta-analysis. *Arthroscopy.* 2015;31(6):1156-1166.e8. doi:10.1016/j.arthro.2014.11.012
8. Carroll RM, Izquierdo R, Vazquez M, Blaine TA, Levine WN, Bigliani LU. Conversion of painful hemiarthroplasty to total shoulder arthroplasty: long-term results. *J Shoulder Elbow Surg.* 2004;13(6):599-603. doi:10.1016/S1058274604001338
9. Rasmussen JV, Olsen BS, Al-Hamdani A, Brorson S. Outcome of Revision Shoulder Arthroplasty After Resurfacing Hemiarthroplasty in Patients with Glenohumeral Osteoarthritis. *J Bone Joint Surg Am.* 2016;98(19):1631-1637. doi:10.2106/JBJS.15.00934
10. Pinkas D, Wiater B, Wiater JM. The glenoid component in anatomic shoulder arthroplasty. *J Am Acad Orthop Surg.* 2015;23(5):317-326. doi:10.5435/JAAOS-D-13-00208
11. Ek ETH, Neukom L, Catanzaro S, Gerber C. Reverse total shoulder arthroplasty for massive irreparable rotator cuff tears in patients younger than 65 years old: results after five to fifteen years. *J Shoulder Elbow Surg.* 2013;22(9):1199-1208. doi:10.1016/j.jse.2012.11.016
12. Cook SD, Thomas KA, Kester MA. Wear characteristics of the canine acetabulum against different femoral prostheses. *J Bone Joint Surg Br.* 1989;71(2):189-197.
13. Haubold AD, Ely JL, Chahine GL. Effect of cavitation on pyrolytic carbon in vitro. *J Heart Valve Dis.* 1994;3(3):318-323.
14. Haubold AD. On the durability of pyrolytic carbon in vivo. *Med Prog Technol.* 1994;20(3-4):201-208.
15. Haubold AD, Shim HS, Bokros JC. Developments in carbon prosthetics. *Biomater Med Devices Artif Organs.* 1979;7(2):263-269.

16. Pequignot JP, Lussiez B, Allieu Y. [A adaptive proximal scaphoid implant]. *Chir Main.* 2000;19(5):276-285.
17. Gauci M-O, Winter M, Dumontier C, Bronsard N, Allieu Y. Clinical and radiologic outcomes of pyrocarbon radial head prosthesis: midterm results. *J Shoulder Elbow Surg.* 2016;25(1):98-104. doi:10.1016/j.jse.2015.08.033
18. Bellemère P, Ardouin L. Pi2 spacer pyrocarbon arthroplasty technique for thumb basal joint osteoarthritis. *Tech Hand Up Extrem Surg.* 2011;15(4):247-252. doi:10.1097/BTH.0b013e318220dc17
19. Pequignot JP, D'asnières de Veigy L, Allieu Y. [Arthroplasty for scaphotrapeziotrapezoidal arthrosis using a pyrolytic carbon implant. Preliminary results]. *Chir Main.* 2005;24(3-4):148-152.
20. Ollier L. *Traité des résections du poignet.* Paris 1889
21. Hassler M, Garret J Does pyrocarbon offer equivalent advantages in shoulder hemiarthroplasty as it does for smaller joint implants
22. Ouenzerfi GHM. Tribological behaviour of pyrolytic carbon against bone promotes cartilage regeneration? Proceedings of the 42nd Leeds-Lyon 2015
23. Walch G, Badet R, Boulahia A, Khoury A. Morphologic study of the glenoid in primary glenohumeral osteoarthritis. *J Arthroplasty.* 1999;14(6):756-760.
24. Boileau P, Chuinard C, Le Huec J-C, Walch G, Trojani C. Proximal humerus fracture sequelae: impact of a new radiographic classification on arthroplasty. *Clin Orthop Relat Res.* 2006;442:121-130.
25. Conboy VB, Morris RW, Kiss J, Carr AJ. An evaluation of the Constant-Murley shoulder assessment. *J Bone Joint Surg Br.* 1996;78(2):229-232.
26. Gilbert MK, Gerber C. Comparison of the subjective shoulder value and the Constant score. *J Shoulder Elbow Surg.* 2007;16(6):717-721. doi:10.1016/j.jse.2007.02.123
27. Tingart MJ, Apreleva M, von Stechow D, Zurakowski D, Warner JJ. The cortical thickness of the proximal humeral diaphysis predicts bone mineral density of the proximal humerus. *J Bone Joint Surg Br.* 2003;85(4):611-617.
28. Mansat P, Coutié A-S, Bonnevalle N, Rongières M, Mansat M, Bonnevalle P. Resurfacing humeral prosthesis: do we really reconstruct the anatomy? *J Shoulder Elbow Surg.* 2013;22(5):612-619. doi:10.1016/j.jse.2012.07.014
29. Boileau P, Cheval D, Gauci M-O, Holzer N, Chaoui J, Walch G. Automated Three-Dimensional Measurement of Glenoid Version and Inclination in Arthritic Shoulders. *J Bone Joint Surg Am.* 2018;100(1):57-65. doi:10.2106/JBJS.16.01122
30. Friedman RJ, Hawthorne KB, Genez BM. The use of computerized tomography in the measurement of glenoid version. *J Bone Joint Surg Am.* 1992;74(7):1032-1037.
31. Rouleau DM, Kidder JF, Pons-Villanueva J, Dynamidis S, Defranco M, Walch G. Glenoid version: how to measure it? Validity of different methods in two-dimensional computed

- tomography scans. *J Shoulder Elbow Surg.* 2010;19(8):1230-1237. doi:10.1016/j.jse.2010.01.027
32. Goutallier D, Postel JM, Bernageau J, Lavau L, Voisin MC. Fatty muscle degeneration in cuff ruptures. Pre- and postoperative evaluation by CT scan. *Clin Orthop Relat Res.* 1994;(304):78-83.
 33. Garret J, Godeneche A, Boileau P, et al. Pyrocarbon interposition shoulder arthroplasty: preliminary results from a prospective multicenter study at 2 years of follow-up. *J Shoulder Elbow Surg.* 2017;26(7):1143-1151. doi:10.1016/j.jse.2017.01.002
 34. Hudek R, Werner B, Abdelkawi AF, Gohlke F. Pyrocarbon interposition shoulder arthroplasty in advanced collapse of the humeral head. *Orthopade.* 2017;46(12):1034-1044. doi:10.1007/s00132-017-3495-2
 35. Orvets ND, Chamberlain AM, Patterson BM, et al. Total shoulder arthroplasty in patients with a B2 glenoid addressed with corrective reaming. *J Shoulder Elbow Surg.* February 2018. doi:10.1016/j.jse.2018.01.003
 36. Hsu JE, Hackett DJ, Vo KV, Matsen FA. What can be learned from an analysis of 215 glenoid component failures? *J Shoulder Elbow Surg.* 2018;27(3):478-486. doi:10.1016/j.jse.2017.09.029
 37. Boileau P, Avidor C, Krishnan SG, Walch G, Kempf J-F, Molé D. Cemented polyethylene versus uncemented metal-backed glenoid components in total shoulder arthroplasty: a prospective, double-blind, randomized study. *J Shoulder Elbow Surg.* 2002;11(4):351-359. doi:10.1067/mse.2002.125807
 38. Puskas GJ, Meyer DC, Lebschi JA, Gerber C. Unacceptable failure of hemiarthroplasty combined with biological glenoid resurfacing in the treatment of glenohumeral arthritis in the young. *J Shoulder Elbow Surg.* 2015;24(12):1900-1907. doi:10.1016/j.jse.2015.05.037
 39. Clinton J, Franta AK, Lenters TR, Mounce D, Matsen FA. Nonprosthetic glenoid arthroplasty with humeral hemiarthroplasty and total shoulder arthroplasty yield similar self-assessed outcomes in the management of comparable patients with glenohumeral arthritis. *J Shoulder Elbow Surg.* 2007;16(5):534-538. doi:10.1016/j.jse.2006.11.003
 40. Lynch JR, Franta AK, Montgomery WH, Lenters TR, Mounce D, Matsen FA. Self-assessed outcome at two to four years after shoulder hemiarthroplasty with concentric glenoid reaming. *J Bone Joint Surg Am.* 2007;89(6):1284-1292. doi:10.2106/JBJS.E.00942
 41. Saltzman MD, Chamberlain AM, Mercer DM, Warme WJ, Bertelsen AL, Matsen FA. Shoulder hemiarthroplasty with concentric glenoid reaming in patients 55 years old or less. *J Shoulder Elbow Surg.* 2011;20(4):609-615. doi:10.1016/j.jse.2010.08.027



SERMENT D'HIPPOCRATE

Au moment d'être admis(e) à exercer la médecine, je promets et je jure d'être fidèle aux lois de l'honneur et de la probité.

Mon premier souci sera de rétablir, de préserver ou de promouvoir la santé dans tous ses éléments, physiques et mentaux, individuels et sociaux.

Je respecterai toutes les personnes, leur autonomie et leur volonté, sans aucune discrimination selon leur état ou leurs convictions. J'interviendrai pour les protéger si elles sont affaiblies, vulnérables ou menacées dans leur intégrité ou leur dignité. Même sous la contrainte, je ne ferai pas usage de mes connaissances contre les lois de l'humanité.

J'informerai les patients des décisions envisagées, de leurs raisons et de leurs conséquences.

Je ne tromperai jamais leur confiance et n'exploiterai pas le pouvoir hérité des circonstances pour forcer les consciences.

Je donnerai mes soins à l'indigent et à quiconque me les demandera. Je ne me laisserai pas influencer par la soif du gain ou la recherche de la gloire.

Admis(e) dans l'intimité des personnes, je tairai les secrets qui me seront confiés. Reçu(e) à l'intérieur des maisons, je respecterai les secrets des foyers et ma conduite ne servira pas à corrompre les mœurs.

Je ferai tout pour soulager les souffrances. Je ne prolongerai pas abusivement les agonies. Je ne provoquerai jamais la mort délibérément.

Je préserverai l'indépendance nécessaire à l'accomplissement de ma mission. Je n'entreprendrai rien qui dépasse mes compétences. Je les entretiendrai et les perfectionnerai pour assurer au mieux les services qui me seront demandés.

J'apporterai mon aide à mes confrères ainsi qu'à leurs familles dans l'adversité.

Que les hommes et mes confrères m'accordent leur estime si je suis fidèle à mes promesses ; que je sois déshonoré(e) et méprisé(e) si j'y manque.

RESUME

L'Arthroplastie Sphérique d'Interposition en Pyrocarbone d'Epaule : Une étude prospective observationnelle

Par Hugo BARRET

Introduction : Les arthroplasties d'interposition en pyrocarbone se sont avérées efficaces dans la prise en charge des arthropathies de la main et du poignet. Le but de cette étude était d'évaluer les résultats cliniques et radiographiques de l'Arthroplastie Sphérique d'Interposition en Pyrocarbone d'Epaule (ASIPE) avec un suivi minimum de 2 ans. L'hypothèse était que l'ASIPE améliorerait la fonction de l'épaule avec une érosion osseuse très limitée et un faible taux de révision.

Méthodes : Entre 2010 et 2015, 58 ASIPEs (Inspyre, Tornier-Wright, Blumington USA), implantées par le même chirurgien senior chez 56 patients, ont été suivies de manière prospective. L'âge moyen à la chirurgie était de 52 ± 13 ans. Trente-quatre épaules (59%) avaient au moins un antécédent chirurgical : 4 débridements avec ténodèse/ténotomie du biceps, 15 chirurgies de stabilisation pour instabilité, 11 ostéosynthèses et 4 échecs d'hémiarthroplasties. Le fraisage concentrique associé de la glène a été réalisé chez 22 patients (16 glènes biconcaves de type B et 6 de type A). Le suivi annuel était clinique, radiologique et tomodynamométrique.

Résultats : Avec un recul moyen de 47 ± 15 mois, le taux de survie était de 90%. Six patients ont été révisés avec une prothèse inversée en raison de l'érosion osseuse sévère et symptomatique : 4 patients ont eu une érosion du trochiter presque complète qui a conduit à une fracture et 2 patients ont eu une érosion glénoïdienne douloureuse. Sur les radiographies et les examens tomodynamométriques, une érosion osseuse bipolaire (glène et trochiter) a été observée dans 78% des cas. Chez 15 des 16 patients (94%) avec une glène de type B, le fraisage glénoïdien concentrique associé a permis une correction significative de la rétroversion (de 9° à 3° , $p < 0,001$) et une réduction de la subluxation humérale postérieure (de 73% à 52% $p < 0,001$). Au dernier recul, 90% des patients étaient satisfaits ou très satisfaits. Le score de CONSTANT moyen et le SSV (Subjective Shoulder Value) ont augmenté significativement de 36 ± 14 à 70 ± 15 points et de $32 \pm 14\%$ à $75 \pm 19\%$, respectivement ($p < 0,001$).

Conclusion : L'Arthroplastie Sphérique d'Interposition en Pyrocarbone d'Epaule ne protège pas de l'érosion osseuse progressive. A moyen terme, la survie de l'ASIPE n'est pas meilleure que les hémiarthroplasties standards. Le taux élevé d'érosion glénoïdienne et du trochiter (78%) est la principale cause de révision et une préoccupation pour l'avenir.