



HAL
open science

Étiologie et diagnostic différentiel des taches blanches dans le secteur incisivo-canin

Camille Peyron

► **To cite this version:**

Camille Peyron. Étiologie et diagnostic différentiel des taches blanches dans le secteur incisivo-canin. Chirurgie. 2018. dumas-01870037

HAL Id: dumas-01870037

<https://dumas.ccsd.cnrs.fr/dumas-01870037>

Submitted on 7 Sep 2018

HAL is a multi-disciplinary open access archive for the deposit and dissemination of scientific research documents, whether they are published or not. The documents may come from teaching and research institutions in France or abroad, or from public or private research centers.

L'archive ouverte pluridisciplinaire **HAL**, est destinée au dépôt et à la diffusion de documents scientifiques de niveau recherche, publiés ou non, émanant des établissements d'enseignement et de recherche français ou étrangers, des laboratoires publics ou privés.



Distributed under a Creative Commons Attribution - NonCommercial - NoDerivatives 4.0
International License

Etiologie et diagnostic différentiel
des taches blanches
dans le secteur incisivo-canin

THESE

Présentée et publiquement soutenue devant la

Faculté d'Odontologie de Marseille
(Doyen : Monsieur le Professeur Jacques DEJOU)

Aix Marseille Université
(Président : Monsieur le Professeur Yvon BERLAND)

Le 26 juin 2018

par

PEYRON Camille

née le 16 juillet 1992
à GAP

Pour obtenir le Diplôme d'Etat de Docteur en Chirurgie Dentaire

EXAMINATEURS DE LA THESE :

Président : Monsieur le Professeur H. TASSERY

Assesseurs : Monsieur le Professeur M. RUQUET

Monsieur le Docteur C. PIGNOLY

Madame le Docteur A. GIRAUDEAU

Etiologie et diagnostic différentiel
des taches blanches
dans le secteur incisivo-canin

THESE

Présentée et publiquement soutenue devant la

Faculté d'Odontologie de Marseille
(Doyen : Monsieur le Professeur Jacques DEJOU)

Aix Marseille Université
(Président : Monsieur le Professeur Yvon BERLAND)

Le 26 juin 2018

par

PEYRON Camille

née le 16 juillet 1992
à GAP

Pour obtenir le Diplôme d'Etat de Docteur en Chirurgie Dentaire

EXAMINATEURS DE LA THESE :

Président : Monsieur le Professeur H. TASSERY

Assesseurs : Monsieur le Professeur M. RUQUET

Monsieur le Docteur C. PIGNOLY

Madame le Docteur A. GIRAUDEAU

ADMINISTRATION

(mise à jour mars 2018)

DOYENS HONORAIRES	Professeur	R. SANGIUOLO
	Professeur	H. ZATTARA
	Professeur	A. SALVADORI
DOYEN	Professeur	J. DEJOU
VICE – DOYEN CHARGÉ DES ENSEIGNEMENTS DIRECTEUR DU DÉPARTEMENT DE FORMATION INITIALE	Professeur	J.D. ORTHLIEB
VICE – DOYEN CHARGÉ DE LA RECHERCHE DIRECTEUR DU DÉPARTEMENT DE LA RECHERCHE	Professeur	C. TARDIEU
DIRECTEUR DU DÉPARTEMENT DE FORMATION CONTINUE	Professeur	V. MONNET-CORTI
CHARGÉS DE MISSION	Professeur	F. BUKIET
	Professeur	A. RASKIN
RESPONSABLE DES SERVICES ADMINISTRATIFS ET TECHNIQUES	Madame	K. LEONI
PROFESSEUR ÉMÉRITE	Professeur	O. HUE

LISTE DES ENSEIGNANTS

56^{ème} SECTION : DEVELOPPEMENT, CROISSANCE ET PREVENTION

56.01 ODONTOLOGIE PÉDIATRIQUE ET ORTHOPÉDIE DENTO-FACIALE

ODONTOLOGIE PÉDIATRIQUE

Professeur	C. TARDIEU *	Assistant	H. AL AZAWI
Maître de Conférences	D. BANDON	Assistant	I. BLANCHET
Maître de Conférences	A. CHAFAIE	Assistant	V. MAGNAN
Maître de Conférences associé	A. CAMOIN		

ORTHOPÉDIE DENTO-FACIALE

Maître de Conférences	J. BOHAR	Assistant	I. CAMBON
Maître de Conférences	E. ERARD	Assistant	L. LEVY
Maître de Conférences	J. GAUBERT	Assistant	R. MATTERA
Maître de Conférences	M. LE GALL *	Assistant	C. MITTLER
Maître de Conférences	C. PHILIP-ALLIEZ	Assistant	A. PATRIS-CHARRUET

56.02 PRÉVENTION - ÉPIDÉMIOLOGIE - ÉCONOMIE DE LA SANTÉ - ODONTOLOGIE LÉGALE

Professeur	B. FOTI *	Assistant	J. SCIBILIA
Maître de Conférences	D. TARDIVO		

57^{ème} SECTION : CHIRURGIE ORALE ; PARODONTOLOGIE ; BIOLOGIE ORALE

57.01 CHIRURGIE ORALE ; PARODONTOLOGIE ; BIOLOGIE ORALE

PARODONTOLOGIE

Professeur	V. MONNET-CORTI *	Assistant	A. BOYER
		Assistant	C. DUMAS
		Assistant	V. MOLL
		Assistant	A. MOREAU

CHIRURGIE BUCCALE – PATHOLOGIE ET THÉRAPEUTIQUE - ANESTHÉSIOLOGIE – RÉANIMATION

Maître de Conférences	D. BELLONI	Assistant	E. QUINQUE
Maître de Conférences	J. H. CATHERINE *		
Maître de Conférences	P. ROCHE-POGGI		
Maître de Conférences associé	F. CAMPANA		

BIOLOGIE ORALE

Maître de Conférences	P. LAURENT	Assistant	C. LE FOURNIS
-----------------------	------------	-----------	---------------

65^{ème} SECTION : BIOLOGIE CELLULAIRE

Professeur	I. ABOUT *	(Responsable de la Biologie orale)	
------------	------------	------------------------------------	--

58^{ème} SECTION : REHABILITATION ORALE
--

58.01 RESTAURATRICE, ENDODONTIE, PROTHESES, FONCTION-DYSFONTION, IMAGERIE, BIOMATÉRIAUX

ODONTOLOGIE CONSERVATRICE, ENDODONTIE

Professeur	F. BUKIET *	Assistant	B. BALLESTER
Professeur	H. TASSERY	Assistant	H. DE BELENET
Maître de Conférences	G. ABOUDHARAM	Assistant	A. DEVICTOR
Maître de Conférences	C. PIGNOLY	Assistant	A. FONTES
Maître de Conférences	L. POMMEL	Assistant	M. GLIKPO
Maître de Conférences	E. TERRER	Assistant	S. MANSOUR
Maître de Conférences associé	M. GUIVARC'H	Assistant	L. MICHEL-ROLLET

PROTHÈSE

Professeur	M. RUQUET *	Assistant	N. CHAUDESAYGUES
Maître de Conférences	G. LABORDE	Assistant	M. DODDS
Maître de Conférences	M. LAURENT	Assistant	A. FERDANI
Maître de Conférences	B.E. PRECKEL	Assistant	C. MENSE
Maître de Conférences	G. STEPHAN	Assistant	C. NIBOYET
Maître de Conférences	P. TAVITIAN	Assistant	A. REPETTO
Maître de Conférences	A. TOSELLO	Assistant	A. SETTE
Maître de Conférences associé	R. LAN	Assistant	F. SILVESTRI
Maître de Conférences associé	G. MAILLE		

SCIENCES ANATOMIQUES ET PHYSIOLOGIQUES OCCLUSODONTOLOGIE, BIOMATÉRIAUX, BIOPHYSIQUE, RADIOLOGIE

Professeur	J. DEJOU	Assistant	M. JEANY
Professeur	J. D. ORTHLIEB *		
Professeur	A. RASKIN		
Maître de Conférences	A. GIRAUDEAU		
Maître de Conférences	B. JACQUOT		
Maître de Conférences	J. P. RÉ		
Maître de Conférences associé	T. GIRAUD		

A Monsieur le Professeur Hervé TASSERY

Je vous remercie d'avoir accepté d'être le Président du jury pour ma thèse.
Même si je n'ai pas souvent eu l'occasion de travailler à vos côtés, je garderai en mémoire vos qualités de pédagogue envers les étudiants toujours associées à une note d'humour rendant l'enseignement à la faculté bien plus agréable.

A Monsieur le Docteur Christian PIGNOLY

Je suis honorée de vous avoir comme Directeur de thèse.

Vous aurez été un mentor pour moi durant ces années universitaires.

Merci pour tout ce que vous m'avez appris mais également pour le soutien que vous m'avez apporté dans les moments difficiles.

Veillez recevoir ici le témoignage de toute mon estime et de ma gratitude.

A Monsieur le Professeur Michel RUQUET

Je vous suis infiniment reconnaissante de siéger parmi les membres du jury.
Je tiens à saluer la gentillesse et le dévouement dont vous faites preuve au
quotidien auprès des étudiants.

A Madame le Docteur Anne GIRAUDEAU

Un grand merci de faire partie des membres du jury.
J'ai apprécié chaque instant où nous avons pu travailler ensemble notamment
grâce à votre faculté à enseigner tout en douceur.

A mes parents.

Merci de m'avoir toujours soutenue dans tout ce que j'ai entrepris.
Vous avez été d'un soutien infailible durant toutes ces années
même dans les moments difficiles.

A ma mère.

Merci de m'accorder ton temps et ton aide chaque fois que j'en ai besoin.
Je sais que peu importe la situation dans laquelle je me trouverai,
tu seras toujours là pour moi.

A mon frère.

Merci de croire en moi
et de me faire vivre une relation fraternelle
exceptionnelle.

A Alexandre.

Merci de faire partie de ma vie
et de tout ce que tu m'apportes au quotidien.
J'espère que notre histoire sera sans fin...

A toi Panou.

Toi qui n'es plus là mais qui me regarde de là-haut,
j'aurai tellement aimé vivre cet instant à tes cotés.
Il n'y a pas un jour depuis ton départ où je ne pense à toi.

A ma famille, mes amis et mes proches.

Merci d'être présents pour moi en ce jour important.
Votre amour, votre amitié envers moi comptent énormément
et je l'espère perdurera dans le temps.

ETIOLOGIE ET DIAGNOSTIC DIFFERENTIEL DES TACHES BLANCHES

DANS LE SECTEUR INCISIVO-CANIN

SOMMAIRE :

• <u>I- Introduction</u>	1
• <u>II- Description des tâches</u>	2
2) <i>Critères fondamentaux dans la perception des tâches</i>	2
2.1- Teinte naturelle des dents	2
2.2- Etiologie de la perception des taches	2
2.3- Etiologie des colorations brunes et jaunes	3
2.4- Formation des tissus dentaires	4
2.5- Forme des taches	5
• <u>III- Etiologie et diagnostic différentiel des taches blanches</u>	6
3.1) <i>Taches engendrées par une hypominéralisation des incisives et des molaires (MIH)</i>	6
3.1.1- Définition et étiologie	6
3.1.2- Description clinique	8
3.1.3- Classification	10
3.1.4- Modification dans la structure de l'émail	10
3.2) <i>Taches liées à la fluorose dentaire</i>	11
3.2.1- Définition et étiologie	12
3.2.2- Description clinique	13
3.2.3- Classification	13
3.2.4- Modification dans la structure de l'émail	15

3.3) <i>Taches post-orthodontiques</i>	18
3.3.1- Définition et étiologie	18
3.3.2- Description clinique	19
3.3.3- Classification	20
3.3.4- Modification dans la structure de l'émail	20
3.4) <i>Taches provoquées par un traumatisme des dents temporaires</i>	21
3.4.1- Définition et étiologie	21
3.4.2- Description clinique	22
3.4.3- Classification	23
3.4.4- Modification dans la structure de l'émail	24
• <u>IV- Récapitulatif des caractéristiques des différentes étiologies</u>	25
• <u>V- Conclusion</u>	27

- **I- Introduction**

Nous vivons aujourd'hui dans une société, où l'aspect esthétique est considéré comme l'un des facteurs majeurs de réussite. Alors qu'autrefois, les patients s'inquiétaient essentiellement de la fonctionnalité de leurs prothèses ou de leurs soins, ils sont dorénavant beaucoup plus attentifs et exigeants en ce qui concerne le rendu esthétique de ces derniers. C'est pourquoi le praticien doit s'adapter et répondre à de nouvelles demandes telles que la suppression des tâches au niveau du secteur antérieur. En effet, celles-ci ne sont plus simplement considérées comme une dysharmonie de l'organe dentaire mais comme un élément perturbateur du sourire. Les adolescents sont les plus touchés par ce phénomène, et cela peut avoir des répercussions sur leur vie sociale.

L'étiopathogénie de ces tâches est diverse. Elle peut être pré-éruptive (fluorose, MIH, traumatisme des dents lactéales) ou post-éruptive (consécutive à un traitement orthodontique). Connaître l'origine de ces dernières, permettra au praticien de comprendre le contexte d'apparition de celles-ci et ainsi répondre au mieux à la demande esthétique du patient. Il peut s'agir soit de supprimer les tâches récemment apparues ou bien de modifier la perception de celles déjà présentes.

En fonction de l'étiologie, l'arsenal thérapeutique établi par le praticien peut varier. Cela dépend des indications et des limites des différentes techniques envisageables. Ces multiples procédures ont toutes un objectif commun, celui d'obtenir le meilleur rendu esthétique tout en respectant les impératifs biologiques.

Par conséquent, il est primordial pour le praticien de connaître les mécanismes de la perception des tâches, leur étiopathogénie ainsi que les différents traitements pouvant être mis en œuvre. A partir de ces informations, des tableaux récapitulatifs pourront orienter le praticien à choisir la meilleure approche clinique, en tenant compte de l'étiologie mais aussi de la sévérité quantitative et qualitative des tâches.

• II- Description des tâches

2) Critères fondamentaux dans la perception des tâches

2.1- Teinte naturelle des dents

La couleur des dents est déterminée par des effets intrinsèque et extrinsèque. La couleur extrinsèque va être associée à l'absorption des matériaux (thé, café, vin rouge, Chlorhexidine,) sur la surface amélaire. Quant à la couleur intrinsèque, celle-ci va dépendre des propriétés de diffusion et d'absorption de la dentine et de l'émail. En effet, chaque tissu dentaire possède des propriétés optiques différentes. Il a d'ailleurs été montré que la dentine possédait un caractère fluorescent, ce dernier jouant un rôle fondamental dans la teinte finale de la dent. En ce qui concerne l'émail, celui-ci présente plutôt un caractère opalescent. De ce fait, toute altération qu'elle soit mécanique, chimique ou biologique sur l'un de ces tissus entrainera inévitablement une modification de la couleur de la dent. (1)

A noter que 3 facteurs peuvent influencer la perception de la teinte (2):

- La source lumineuse
- L'objet observé (structure, composition, épaisseur de chaque tissu dentaire)
- Les conditions d'observation

2.2- Etiologie de la perception des tâches

Si l'émail n'intervient que peu dans la teinte naturelle des dents, il est entièrement responsable de la teinte blanche des tâches. Effectivement, la présence de ces dernières à la surface de la dent, résulte uniquement d'un défaut amélaire. Dans cette situation, la dentine n'est jamais mise en cause.

L'émail sain est le tissu le plus minéralisé de l'organisme. Celui-ci se compose à 96% d'hydroxyapatite, le reste étant représenté par les fluides organiques. En présence de taches blanches, cette phase minérale se trouve fortement diminuée et remplacée par les fluides organiques. On parle alors d'hypominéralisation amélaire. Ce défaut est la conséquence d'une altération des taux de la composition chimique du substrat.

Les lois de l'optique indiquent que s'il existe une différence d'indice de réfraction entre deux phases, il se produit alors l'apparition d'une interface entraînant la déviation du rayon incident.

Chez l'émail sain, l'indice de réfraction est identique à celui de l'hydroxyapatite à savoir $n=1,62$. Ainsi dans ce cas de figure, l'émail ne présente que peu d'interface. Le rayon lumineux traverse l'épaisseur entière de substrat sans modification de sa trajectoire, et ce jusqu'à la jonction amélo-dentinaire avant d'être réfléchi.

A l'inverse, chez l'émail hypominéralisé, le rayon lumineux rencontre de multiples interfaces « fluides organiques/minéral » d'indice de réfraction différent (respectivement 1,33 et 1,62), provoquées par leur alternance de phase. A chacune de ces interfaces, le rayon est alors dévié et réfléchi, s'emprisonnant dans un « labyrinthe optique » trop lumineux et donc perçu blanc. A noter que dans le cadre d'une hypominéralisation amélaire, la totalité du volume du substrat est conservée. (Figure 1 (3))

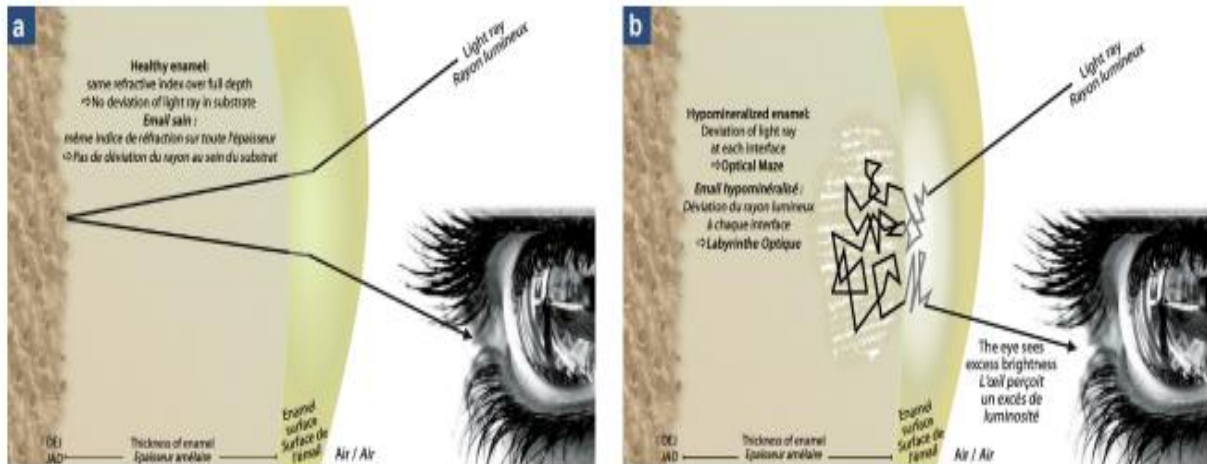


Fig. 1 : Influence des règles optiques sur la perception de la teinte de la dent ; a : l'émail sain de par sa composition a un indice de réfraction unique correspondant à celui de l'hydroxyapatite ($IR_{\text{hydroxyapatite}} = 1,62$). Seules les jonctions air/émail et émail/dentine (JAD : jonction amélo-dentinaire) sont considérées comme des interfaces. Schématiquement, le rayon lumineux est réfracté à la surface de la dent puis réfléchi à la JAD permettant à l'œil de percevoir la teinte de la dent ; b : dans l'émail hypominéralisé, les multiples changements d'indice de réfraction provoqué par les changements de phase fluide/hydroxyapatite sont responsables de l'apparition d'interfaces au sein du substrat amélaire. À chaque interface, le rayon est dévié et réfléchi. La lésion hypominéralisée forme un « labyrinthe optique » perçu blanc/opaque par l'œil par excès de luminosité.

2.3- Etiologie des colorations brunes et jaunes

On parle communément de tache blanche alors que certaines d'entre elles sont plutôt brunes ou jaunes. Les altérations, expliquant la présence de ces dernières, sont les conséquences d'atteintes pré ou post-éruptives.

- **Coloration post-éruptive** : Les premiers temps de la maladie carieuse se traduisent par une hypominéralisation non cavitaire. Lorsque celle-ci est cliniquement visible, nous l'appelons white spots (WS). Le diagnostic des lésions carieuses initiales est principalement permis par l'observation clinique ; à ce stade étant donné le caractère acellulaire, avasculaire, non innervé de l'émail, aucune symptomatologie n'y est associée. Lorsqu'elles atteignent les surfaces lisses des dents antérieures, elles sont principalement retrouvées en regard des sites de prédilection de dépôts de plaque bactérienne ; soit dans le tiers cervical vestibulaire, soit autour des attaches lors d'un traitement orthodontique. Elles présentent alors une zone d'émail mate-opaque, blanc crayeux, de taille et de forme variables dont les contours sont plus ou moins diffus. L'émail de surface encore continu présente une certaine rugosité souvent accompagnée d'une accentuation des microreliefs (périkymaties).

Lors du processus carieux initial, l'alternance de phase de déminéralisation/reminéralisation permet par dissolution/ reprécipitation la préservation d'une « couche superficielle » relativement intacte sous laquelle s'étend le « corps de la lésion carieuse » en forme de demi-lune jusqu'au « front de déminéralisation ». La dissolution cristalline, consécutive à la maladie carieuse, progresse le long des points de faiblesse de l'émail. L'hypominéralisation de subsurface des WS se traduit par un élargissement des porosités initiales de l'émail, maintenant un échafaudage cristallin amoindri mais présent. La préservation de cet échafaudage, même à un stade avancé de dissolution minérale, est permise par la liaison des cristaux d'apatite à une gaine protéique tolérante aux acides acquis durant l'amélogénèse. La lésion devient cliniquement visible lorsque le corps de celle-ci accuse un déficit minéral de 10 % par rapport à l'émail sain. Il peut, à un stade avancé, aller jusqu'à plus de 40 %. (3)

- **Coloration pré-éruptive** : Les colorations pré-éruptives peuvent découler de trois pathologies différentes à savoir la fluorose dentaire, l'hypominéralisation Moltaire- Incisive (MIH) ainsi que l'hypominéralisation traumatique. L'hypominéralisation amélaire est le point commun, selon divers degrés d'atteinte, aux pathologies précédemment citées. La diminution de la phase minérale, comparativement à l'émail sain, qui en découle conduit à des modifications optiques intrinsèques responsables des taches blanches. (3)

2.4- Formation des tissus dentaires

L'apparition de tâches au niveau du secteur antérieur peut survenir lors d'un défaut du développement de l'émail au cours des différentes phases pré et post-éruptives.

La formation des tissus dentaires se déroule en 4 étapes essentielles à savoir :

- **Le recrutement de cellules** : ces dernières prolifèrent puis se différencient en cellules spécialisées telles que les améloblastes ou les odontoblastes.

- **La mise en place d'une matrice organique** : celle-ci s'organise d'après des processus auto-associatifs.


- **La minéralisation de cette matrice** : nucléation initiale suivie d'une phase de croissance cristalline. Durant ces processus de minéralisation, le calcium et le phosphate entrent dans la composition de l'hydroxyapatite.

- **La maturation pré-éruptive de l'émail** : cette phase s'associe à des échanges avec le milieu sanguin. C'est au cours de ces événements plus tardifs que se constituent sous la forme d'agrégats les pigments ou chromophores présents dans les tissus dentaires. C'est particulièrement durant cette phase pré-éruptive que les colorations de l'émail se produisent. En effet, des pigments provenant de la décomposition de pigments sanguins sont décomposés dans la couche superficielle de l'émail. (4)

2.5- Forme des taches

Lorenzo Vanini (2001), (5) détermine une classification permettant de mettre en évidence les caractérisations d'une dent dont font partie les taches blanches :

- **Type I:** Taches



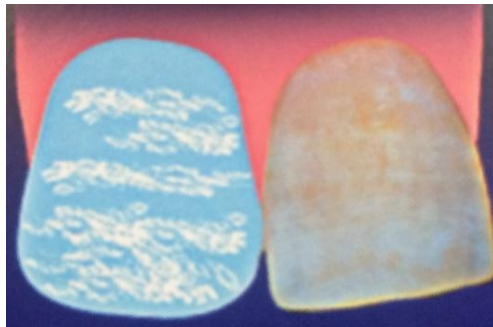
(Figure 2)

- **Type II:** Petits nuages à différents niveaux




(Figure 3)

- **Type III:** Flocons de neige distribués uniformément



(Figure 4)

- **Type IV:** Bandes ou stries horizontales



(Figure 5)

• III- Etiologie et diagnostic différentiel des taches blanches

3.1) Taches engendrées par une hypominéralisation des incisives et des molaires (MIH)

D'après les résultats d'enquêtes réalisées auprès de praticiens appartenant aux sociétés de dentisterie pédiatrique, la prévalence des MIH serait aujourd'hui comprise entre 3 % et 25 %. La prévalence semble varier en fonction des pays, des régions ou des classes d'âge prises en compte. Il est encore difficile d'estimer son évolution.

3.1.1- Définition et étiologie

La MIH correspond à une hypominéralisation des molaires et des incisives permanentes (ce syndrome ne touche pas les dents lactéales). Il s'agit d'une anomalie de développement conduisant à une hypominéralisation des premières molaires permanentes et fréquemment associée à des lésions sur les incisives. C'est un défaut qualitatif de l'émail d'origine systémique et multifactoriel. Les lésions ne sont pas symétriques et les dents touchées présentent des opacités bien délimitées sur la face occlusale ou vestibulaire de la couronne. Les taches sont blanches mais peuvent également être jaunes ou brunes. La limite avec l'émail sain est nette. La dent peut être hypersensible, rendant l'hygiène bucco-dentaire difficile, et présente un risque carieux élevé. (6)(7)

En dépit des nombreuses études menées sur les MIH, aucune étiologie n'a été démontrée comme étant responsable à elle seule de l'hypominéralisation amélaire. Les auteurs s'accordent sur le fait que leur origine est multifactorielle.

L'étude grecque de Lygidakis (2008) répertorie les différentes étiologies selon leur période d'apparition. Sur 3518 enfants étudiés, 360 d'entre eux présentaient une MIH et parmi eux :

- 8,6% ont connu des problèmes prénataux (forte fièvre, vomissements, diabète, hypocalcémie, hypoxie maternelle)
- 33,6% ont connu des problèmes périnataux (accouchement difficile, naissance par césarienne, enfants prématurés ou jumeaux)
- 33,9% ont connu des problèmes postnataux (maladie respiratoire à l'origine d'une hypoxie, épisodes récurrents de fortes fièvres, otites, gastroentérite, hypocalcémie)
- 11,7% ont eu des problèmes à plusieurs périodes.
- 12,2% n'ont pas eu de pathologie particulière.

Ainsi, 87,8% des enfants atteints de MIH ont un historique médical plus lourd que celui des enfants du groupe contrôle. Les pathologies les plus fréquemment rencontrées étant celle à l'origine d'une hypocalcémie, d'une hypoxie ou de fièvre chez la mère ou l'enfant. L'étude montre également une corrélation entre le nombre de dents atteintes et la durée des pathologies.

En revanche, 12,2% des cas ne s'expliquent pas par leur historique médical. Cela signifie qu'il existe d'autres facteurs étiologiques à l'origine des MIH comme par exemple l'environnement ou la génétique.

En ce qui concerne l'hérédité, celle-ci n'a pas été mise en évidence. (8)

Il reste donc les facteurs environnementaux, dont deux sont particulièrement étudiés :

- **Les dioxines** : Il s'agit de polluants environnementaux répandus regroupant les Polychlorodibenzo-p-dioxines (PCDD), les Polychlorodibenzo-furanes (PCDF) et les Polychlorobiphényles (PCB), lesquels ont des effets négatifs sans équivoque sur différentes espèces, y compris les humains. Leurs effets toxiques surviennent lors du développement de l'embryon et du nouveau-né.

Les dioxines se forment lors de la combustion d'éléments chlorés. En dehors des procédés industriels, on les retrouve aussi dans la fonderie, la métallurgie, la sidérurgie ou encore l'incinération des déchets. Ces dernières peuvent également provenir de sources naturelles telles que les feux de forêt ou les éruptions volcaniques.

Elles sont extrêmement lipophiles et s'accumulent dans les graisses et le lait contaminant ainsi la chaîne alimentaire dont l'Homme est le dernier maillon. Le lait maternel serait une source régulière de contamination post-natale à la dioxine. La femme concentre dans son lait les dioxines absorbées avant de les transmettre à son enfant. Le taux de toxicité peut être très élevé. De ce fait, un allaitement prolongé perturberait le développement dentaire.

Par ailleurs, il a été montré qu'en dehors de la dose absorbée, l'effet toxique des dioxines dépendrait aussi du stade de développement dentaire. (9)(10)

- **Le bisphénol-A** : Le bisphénol A (BPA) est un produit chimique perturbateur endocrinien (EDC) synthétisé pour la première fois à la fin du XIXe siècle. Il est aujourd'hui l'un des produits chimiques les plus massivement produits au monde avec une production annuelle de plus de 2,7 milliards de kilogrammes. Il est couramment utilisé dans l'industrie des plastiques comme composé de base pour la fabrication de polycarbonates et de résines époxy, et peut être lessivé dans certaines situations. Son utilisation répandue dans les emballages alimentaires et sa vaste distribution dans l'environnement sont maintenant des sujets de préoccupation majeure.

Récemment, une étude menée sur des rats a montré que l'exposition à de faibles doses de BPA pendant la période périnatale affectait la minéralisation de l'émail dentaire. Les anomalies structurales et biochimiques des incisives de rats touchées par le BPA sont très similaires à celles des dents humaines affectées par l'hypominéralisation des incisives molaires (MIH). L'émail est produit par des améloblastes qui sécrètent des protéines matricielles de l'émail (amélogénine, énaméline, améloblastine, amélotine et tuftéline) et des protéases (klk4 et mmp20) qui dégradent la matrice amélaire permettant la croissance subséquente des cristaux minéraux. Il a été identifié que klk4 et l'énaméline étaient les deux principaux gènes cibles du BPA et que les modulations de leur expression conduisent à une hypominéralisation de l'émail. (11)

3.1.2- Description clinique

L'expression clinique de la maladie implique la présence de défauts qualitatifs de l'émail sur au moins une des quatre premières molaires permanentes (PMP) pouvant être associée ou non à une atteinte des incisives permanentes(IP). (Photo 1 (3))

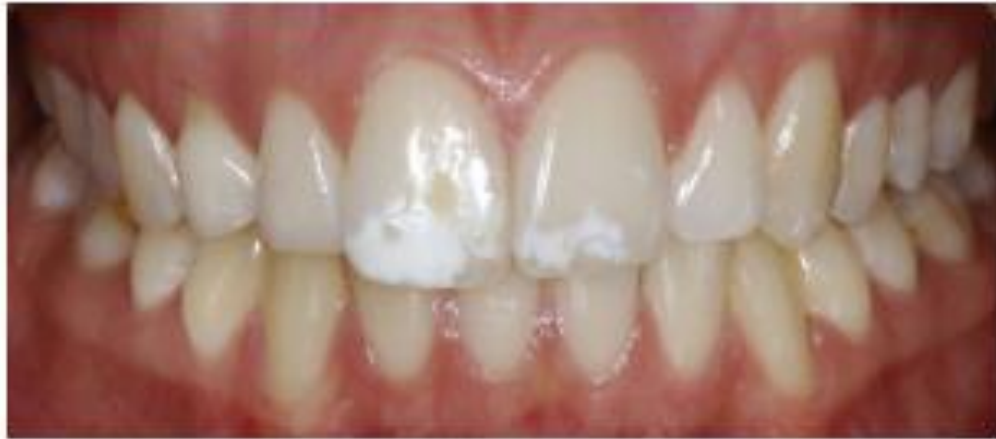

Photo 1 : Diagnostic d'une atteinte amélaire par MIH. La localisation dans la moitié incisale ainsi que l'aspect asymétrique et irrégulier aux contours nets de l'opacité blanc-crème des incisives centrales font penser à une atteinte par MIH. L'atteinte sévère brune de la 46 vient en confirmer le diagnostic.

Parfois les cuspidés des canines et des secondes molaires sont également concernées par l'atteinte. Dans ce contexte pathologique, le praticien doit porter une vigilance toute particulière lorsqu'il observe aux détours d'une consultation, un ou plusieurs éléments d'aide au diagnostic suivants (3) :

- des opacités bien délimitées de couleur blanche, jaune ou marron, circonscrites à la moitié occlusale d'une (des) couronne(s) des PMP et/ou IP. De par le caractère inhomogène de l'atteinte, ces opacités peuvent être inégales sur une même dent, et leur présence peut être asymétrique sur les dents homologues.
- des éclats amélaire (post-éruptifs sous l'effet des contraintes chimiques et mécaniques) perturbant l'anatomie occlusale des PMP. L'émail non fracturé présentant une épaisseur normale.
- une forte anxiété face aux soins provoquée par des sensibilités dentaires accrues et des difficultés d'anesthésie dues à une inflammation pulpaire sous-jacente. Le brossage est également perçu par l'enfant comme une épreuve douloureuse. Son hygiène est déficiente favorisant l'instauration concomitante d'un processus carieux rendant encore plus difficile le diagnostic positif.
- des formes/marges de restaurations atypiques et/ou des échecs précoces de restaurations
- des restaurations sur les IP sans antécédent de traumatisme.
- des extractions inexplicables de PMP dans une bouche indemne de caries.

Attention, lors d'une présomption de MIH en présence de taches blanches antérieures, le diagnostic doit être systématiquement confirmé par l'examen de défauts sur au moins une PMP. En effet, l'implication des incisives reste « secondaire » à celle des molaires. C'est la sévérité de l'atteinte (classification simplifiée de Chawla) des molaires qui induit bien souvent une atteinte des incisives. Lorsque les PMP exhibent une MIH « sévère », 70 % des IP montrent alors également des signes d'atteintes par la pathologie.

La gravité de la pathologie reste bien plus importante sur les PMP que sur les IP. De ce fait, les incisives présentent principalement des défauts « légers ».

L'étude de Farah met en relation la sévérité de la pathologie avec son niveau de densité minérale. En plus du degré d'hypominéralisation, la valeur de densité minérale du substrat amélaire informe sur ses capacités mécaniques intrinsèques. C'est ce qui explique que des dents porteuses de « MIH sévère » de densité minérale fortement affaiblie présentent une fragilité et un délabrement précoce faisant faussement penser à une hypoplasie. Il est à noter que contrairement au PMP, l'absence de charges occlusales établies directement sur les lésions des incisives, les préserve relativement bien des dégradations post-éruptives. Finalement, selon les conditions d'apparition (degrés de sévérité) et de localisation des MIH, les incisives porteuses de la pathologie présentent principalement des défauts blancs « légers » où l'épaisseur de l'émail reste intacte au fil des ans.

Le diagnostic positif s'applique, en complément de l'observation clinique, à rechercher un des facteurs de risques actuellement identifiés. Le questionnement des parents et la lecture du carnet de santé doivent évoquer au moins un des éléments suivants (même si l'étiologie semble multifactorielle et toujours controversée):

- une pathologie respiratoire responsable d'hypoxie (naissance prématurée, asthmes, pneumopathies, bronchites chroniques...)
- des épisodes infectieux répétés accompagnés de fièvre (otites, angines, rougeoles, oreillons...)
- une exposition accrue à la dioxine (lait maternel, cartographie environnementale)

3.1.3- Classification

Lors d'un diagnostic de MIH, la classification de Chawla corrélée aux données sur la densité minérale de Farah permet, par simple relevé visuel de la teinte de l'opacité, de déterminer le degré de minéralisation (donc d'hypominéralisation) du défaut. Un défaut de MIH perçu blanc sur une PMP/IP indique qu'il présente une densité minérale de 2,22 g/m³. Il est alors possible de quantifier le degré d'hypominéralisation par rapport à l'émail sain (densité minérale à 2,75 g/m³).

Classification de Chawla :

<u>Sévérité selon Chawla</u>	<u>Critères cliniques (teinte)</u>	<u>Densité minérale (selon Farah)/ Indicateur de minéralisation</u>
MIH légère	Opacités blanc-crème de l'émail	2.22 g/m ³
MIH sévère	Opacités jaune-brun de l'émail	Inférieure à 1.95 g/m ³

Ainsi, au plus la tâche est foncée au moins la dent est minéralisée et donc au plus l'atteinte est importante. (3)

3.1.4- Modifications dans la structure de l'émail

L'analyse des données histopathologiques des MIH montre une topographie de l'hypominéralisation complètement différente de celle rencontrée dans les WS et les fluoroses. L'hypominéralisation des MIH débute à la jonction amélo-dentinaire, et non à la surface de l'émail. C'est ce qui explique qu'en cas de « MIH légère » l'hypominéralisation reste circonscrite au tiers interne. Les deux tiers externes d'émail recouvrant l'hypominéralisation interne constitue un émail relativement intact. La jonction entre l'émail interne hypominéralisé et l'émail de surface se fait au niveau d'une strie de Retzius. En revanche, lors d'une « MIH sévère », c'est l'ensemble de l'épaisseur amélaire qui est hypominéralisé nécessitant un recours à des thérapeutiques restauratrices complexes. L'émail hypominéralisé présente microscopiquement une disjonction des espaces interprismatiques créant de larges failles (200 nm) où s'accumule une matrice riche en protéines. Cette organisation microscopique est à rapprocher de celle retrouvée dans les cas d'hypominéralisation traumatique. (Figure 2 (3))

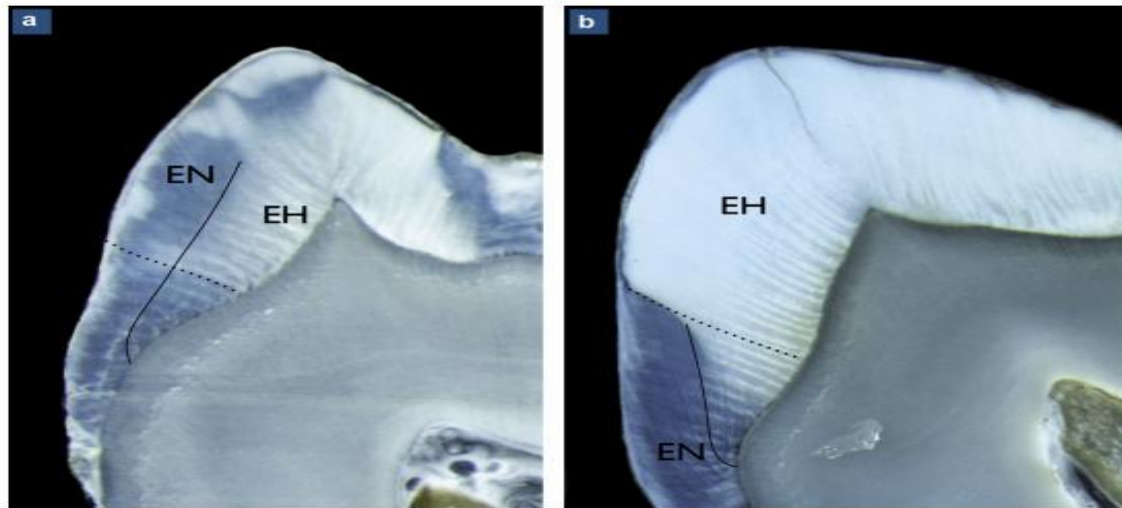


Fig.6: Caractéristiques anatomopathologiques d'une MIH légère (a) et sévère (b) à partir de sections transversales observées sous microscopie optique à lumière incidente. (3)

- a) Dans le cas d'une MIH légère, l'émail hypominéralisé se situe dans le tiers interne, le long de la jonction amélo-dentinaire. L'hypominéralisation tend à suivre les bandes de Hunter-Schreger (trait pointillé) et s'arrête le long d'une stie de Retzius (trait plein). Une couche d'émail normal recouvre l'émail hypominéralisé. Plus le degré de sévérité de MIH est faible, plus l'émail hypominéralisé est situé en profondeur.
- b) Dans le cas d'une MIH sévère, c'est la totalité de l'épaisseur de l'émail qui est atteinte par une hypominéralisation d'au moins supérieure à 5%. L'hypominéralisation s'arrête le long d'une bande de Hunter-Schreger (trait pointillé). La partie cervicale des dents atteintes par MIH présente un émail normal.

3.2) Tâches liées à la fluorose dentaire

La carie est un problème de santé publique, classée comme le troisième fléau mondial par l'Organisation Mondiale de la Santé. Grâce à l'utilisation des fluorures au cours de ces dernières décennies, on a pu observer une diminution de l'incidence des caries dentaires. Ces derniers ont un effet cariostatique du fait de leur fixation à la surface amélaire durant l'organogénèse. Néanmoins, cette supplémentation fluorée a également conduit à une incidence plus importante de fluorose, du fait de la plus grande exposition des individus à ce microélément. (12)

3.2.1- Définition et étiologie

La fluorose dentaire résulte d'une ingestion excessive de fluor durant la formation de l'organe dentaire et plus précisément au cours de l'amélogénèse. Elle provient généralement de l'accumulation mais surtout de la méconnaissance des sources d'apport en fluor. En effet, il en existe des multiples, lesquelles sont toutes susceptibles d'engendrer la fluorose dentaire.

Par exemple, cette dernière peut être causée suite à une exposition à certains produits dentaires contenant du fluor (dentifrice, bain de bouche, suppléments fluorés,), à une exposition professionnelle, à une exposition au fluor naturel, artificiel ou encore celui ajouté dans l'eau potable. Effectivement, lorsque le taux de fluorure présent dans l'eau potable est supérieur à 1.5 mg/l (1.5 ppm), la fluorose dentaire peut survenir. C'est pourquoi il est important, afin d'éviter une intoxication au fluor, de respecter « les limites recommandées pour l'exposition au fluorure » suggérées par l'US Environmental Protection Agency (USEPA). La dose de référence proposée par cette dernière est de 0,06 mg/kg/j soit l'exposition quotidienne estimée sans risque appréciable d'effets néfastes au cours de sa vie (tout apport fluoré confondu). Par ailleurs, pour les enfants de moins de 6 ans, cette dose référence est abaissée à 0,01 mg/kg/j. Ainsi, il est nécessaire d'établir son bilan personnalisé d'apports journaliers en fluor, dans le but de réduire le risque de développer une fluorose dentaire. (13)

Les fluorures agissent principalement sur le métabolisme cellulaire des améloblastes, lesquelles sont responsables de la formation et de la maturation de l'émail. Celui-ci est un tissu biologique unique, fortement minéralisé, composé de cristaux d'hydroxyapatite lesquels sont beaucoup plus longs et épais que dans tout autre tissu minéralisé. Contrairement aux tissus minéralisés à base de collagène comme l'os ou la dentine, et pour qui la minéralisation se déroule en deux étapes (sécrétion d'une couche de matrice organique suivie d'une minéralisation de cette même couche), la formation de l'émail quant à elle suit un schéma différent. En effet, la matrice de l'émail est présente seulement temporairement pour ensuite être progressivement dégradée puis remplacée par des minéraux. Cela se produit principalement au cours de la phase de maturation amélaire. Les amélogénines sont des cellules spécifiques, sécrétées par les améloblastes, constituant 90% de la matrice amélaire en développement. Elles sont essentielles pour l'obtention d'une couche d'émail d'épaisseur, d'architecture et de composition normale.

Des études ont montré qu'en l'absence de ces cellules, suite aux processus inhibiteurs induits par les fluorides, les améloblastes perdaient le contrôle sur la régulation de la cinétique de la croissance des cristaux. La composition de l'émail en est alors altérée. (14)

De plus, la fluorose dentaire touche obligatoirement des groupes de dents. En effet, chacun d'entre eux se développe à des moments différents d'où l'observation d'atteintes symétriques qui coïncident entre le moment de la prise de fluor et la période de minéralisation de l'émail. Ces deux paramètres sont en étroite relation et déterminent la prévalence ainsi que la gravité de la fluorose.

Les dents étant beaucoup plus sensibles au tout début de la maturation amélaire, on parle alors de période à risque. D'ailleurs les deux premières années de vie sont considérées comme la période de susceptibilité maximale à la fluorose et plus précisément en ce qui concerne les dents ayant fait leur éruption de manière précoce. Plus précisément il a été montré qu'en ce qui concerne les incisives centrales maxillaires, la période de plus grande susceptibilité d'atteinte fluorose se situait aux alentours de 15-24 mois chez les hommes et de 21-30 mois chez les femmes.

D'autre part, les dents permanentes sont considérées collectivement comme susceptibles d'être atteintes de fluorose au cours des six premières années de vie.

3.2.2- Description clinique

Cliniquement, les cas bénins de fluorose dentaire se caractérisent par une apparence blanche opaque de l'émail, causée par une augmentation de la porosité des structures sous-jacentes. Le signe le plus précoce est le changement de couleur montrant de nombreuses lignes fines horizontales blanches traversant la surface des dents. A des niveaux plus élevés d'exposition aux fluorures, ces dernières deviennent de plus en plus définies et épaisses. Des zones nuageuses et des bandes opaques épaisses apparaissent également sur les dents concernées. Suivant la sévérité de la fluorose, toute la dent peut devenir blanche crayeuse et perdre sa transparence. D'autre part, en fonction de la dose et de la durée d'exposition aux fluorures, les couches amélaire plus profondes sont affectées, l'émail est alors moins bien minéralisé. (13)

3.2.3- Classifications

- Classification de Dean (1942) recommandée par l'OMS (13)

-**Dent normale (0.5)**: aspect lisse et glacé, couleur blanc crème, surface translucide.

-**Suspicion (1)**: quelques taches blanches ou points blancs.

-**Fluorose très légère (2)**: petites zones opaques et blanches éparpillées irrégulièrement couvrant jusqu'à 25% de la surface dentaire.

-**Fluorose moyenne (3)**: les taches blanches présentes sur l'émail sont plus étendues et couvrent jusqu'à 50% de la surface dentaire.

-**Fluorose modérée (4)**: toute la surface des dents est affectée avec une usure marquée des surfaces en contact. Des taches brunes sont parfois présentes.

-**Fluorose sévère (5)**: toute la surface de toutes les dents est touchée avec des piqures discrète ou confluent. Présence de taches brunes.

- Classification par l'Index de Surface de la Fluorose dentaire(TSIF)d'Horowitz (3)

-**Stade 0**: Aucune évidence de fluorose.

-**Stade 1**: La fluorose est limitée au sommet des cuspidés, avec une coiffe neigeuse occlusale pour les molaires. (Photo 2)

-**Stade 2:** Aspect en parchemin blanc sur moins des 2/3 de la surface amélaire. (Photo3)

-**Stade 3:** Aspect en parchemin blanc sur au moins 2/3 de la surface amélaire. (Photo 4)

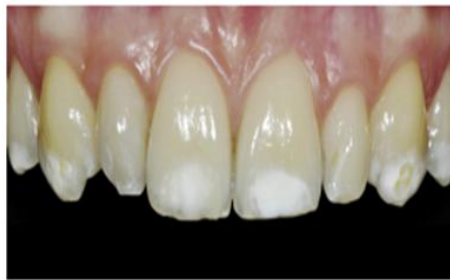
-**Stade 4:** Aires de décoloration avec des plages allant du très clair au marron sombre. (Photo 5)

-**Stade 5:** Piqueté discret avec coloration des puits.

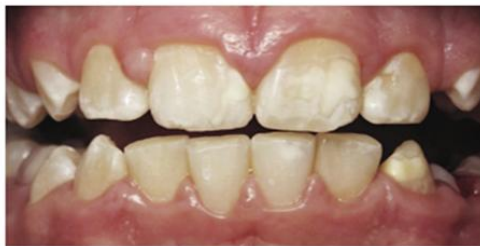-**Stade 6:** Piqueté discret et changement de couleur de l'émail.

-**Stade 7:** Confluence des puits formant de larges plages d'émail brun sombre, coexistant avec des plages où l'émail a disparu.

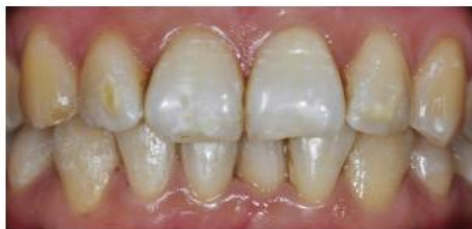- Fluorose de stade 1 TSIF :



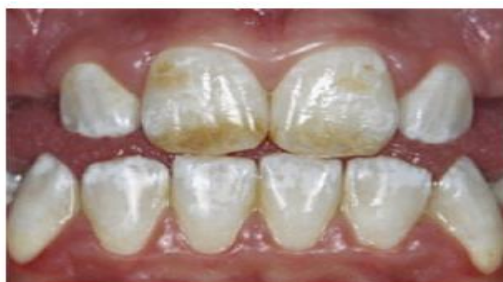- Fluorose de stade 2 TSIF :



- Fluorose de stade 3 TSIF :



- Fluorose de stade 4 TSIF :



3.2.4- Modifications dans la structure de l'émail

La prise de fluor (en traitement aigu ou chronique), associé à une notion de surdosage ou à une accumulation des sources de fluor, entraîne des modifications dans la structure de l'émail. Ces dernières sont essentiellement liées aux phénomènes inhibiteurs générés par le fluor sur les améloblastes. Celui-ci agit surtout pendant la phase de minéralisation de la matrice organique mais peut aussi intervenir sur les autres phases de formation de l'émail. L'effet est alors cumulatif. (Schéma 1 (15))

De nombreuses études in vivo, in vitro ainsi que des expérimentations sur les animaux ont été menées, dans le but de mieux comprendre les mécanismes d'action du fluor, selon lesquels il parvient à perturber les différents stades de formation de l'émail.

Ces études ont notamment montré que la prise de fluor induit, de manière caractéristique, une double réponse dans la sécrétion de l'émail. On observe alors une hyperminéralisation superficielle suivie d'une hypominéralisation profonde. Ces lignes de réponse sont dose-dépendantes et représentent le front de minéralisation et de sécrétion de l'émail. De plus, cette réponse peut se manifester à des profondeurs différentes dans l'émail en fonction du moment d'exposition au fluor.

Lors d'une exposition chronique, on observe alors plusieurs phénomènes persistants dans l'émail mature (Schéma 2 (15)) :

- Une très fine couche d'émail hyperminéralisée superficielle développée lors des phases pré-éruptives.
- Une partie profonde hypominéralisée avec des cristaux plus petits montrant une croissance incomplète.
- Présence de multiples lignes d'hypo et hyperminéralisation correspondant à la double réponse et qui sont parallèles à la surface de l'émail.

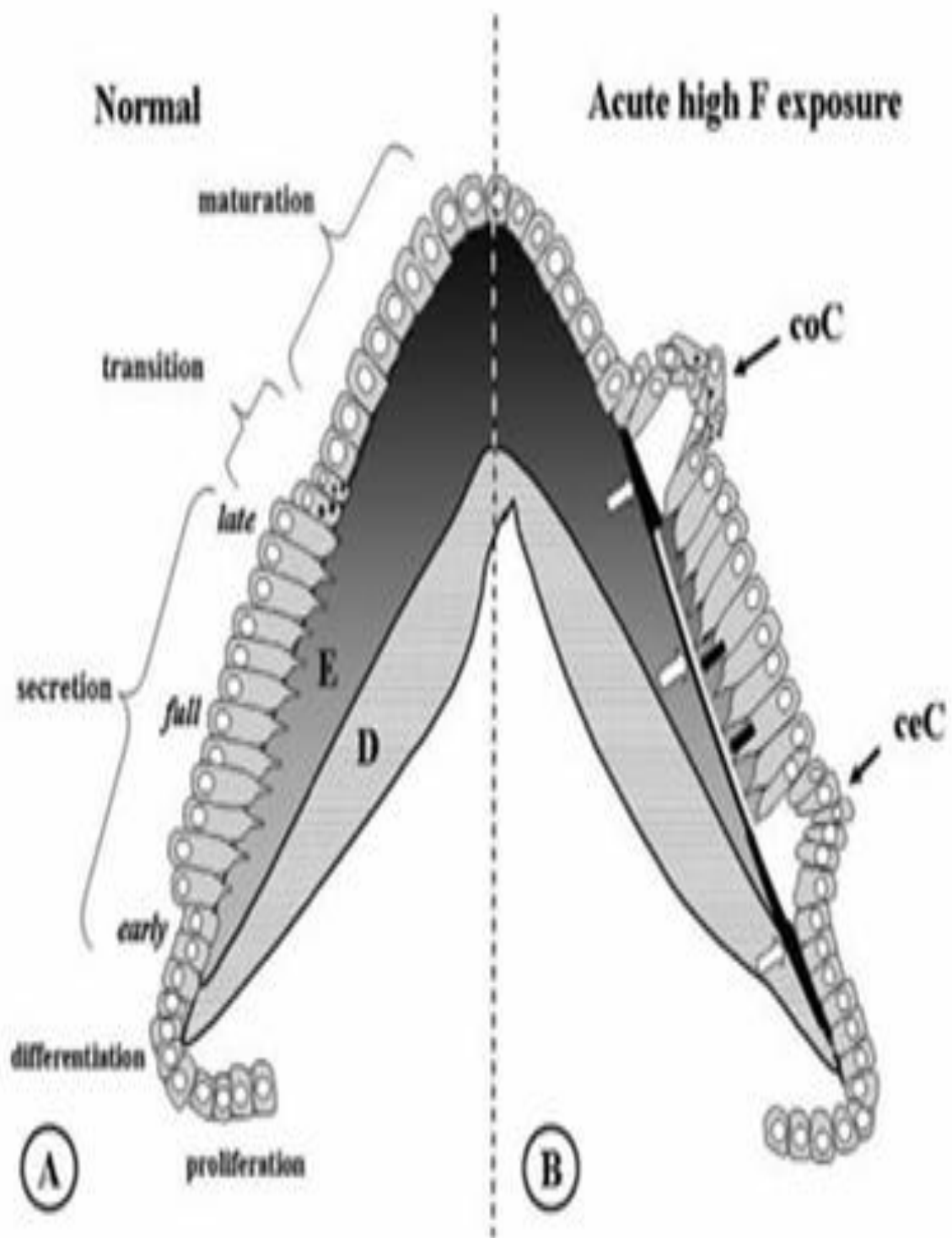


Schéma 1 : Dessin schématique comparant à gauche une amélogénèse normale (A) et à droite une amélogénèse 24H après une forte exposition aux fluorures (B). (E : émail ; D : dentine)

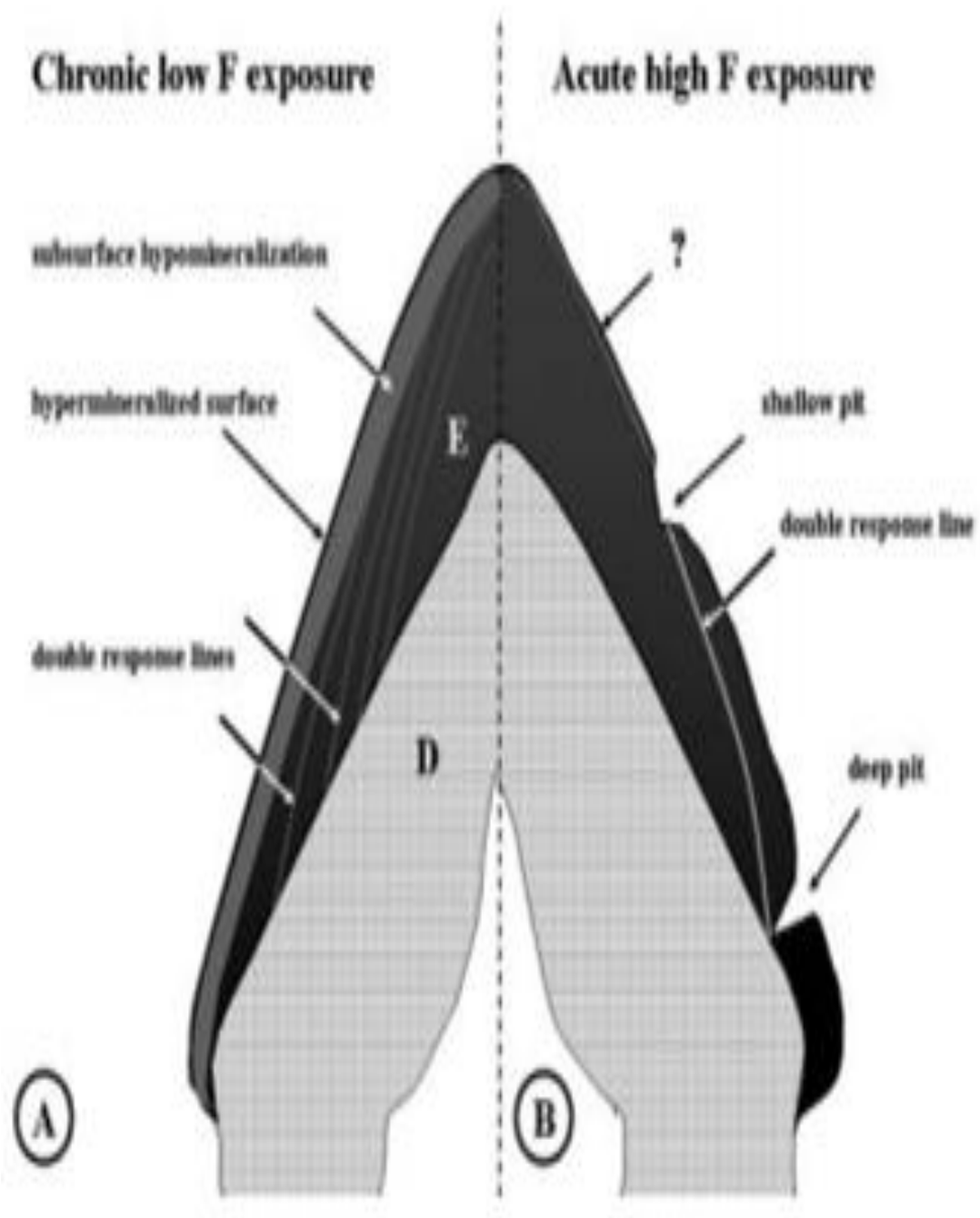


Schéma 2 : Dessin schématique comparant des lésions permanentes induites à gauche par une exposition chronique aux fluorures (eau potable) et à droite par une exposition aiguë (voie parentérale). Le noir représente l'émail entièrement minéralisé et le gris l'émail hypominéralisé.

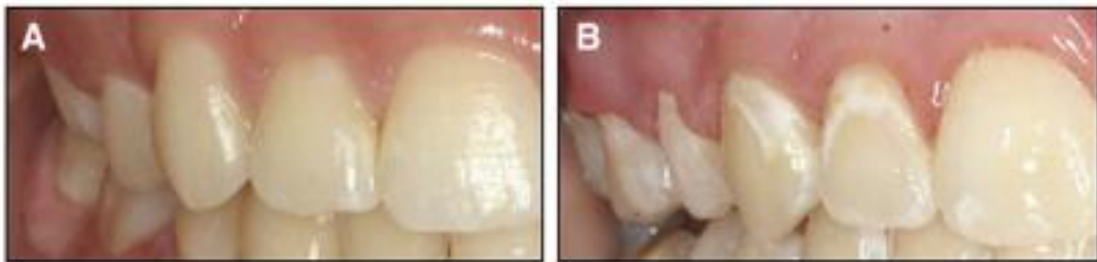Ainsi les fluorures sont à l'origine d'un défaut de développement qualitatif de l'émail, c'est-à-dire que celui-ci est déposé dans son épaisseur habituelle mais ne parvient pas à se minéraliser entièrement. (16)

3.3) Taches post-orthodontiques

Les taches blanches consécutives à un traitement orthodontique fixe, sont un effet secondaire inévitable. Leur prévalence est évaluée entre 2 et 96%. La formation de ces dernières conduit à un préjudice esthétique, ce qui est décourageant pour une spécialité dont l'objectif vise à améliorer l'esthétisme dans la région dento-faciale. (17)

3.3.1- Définition et étiologie

L'apparition de taches blanches, durant un traitement orthodontique par multi bagues, est l'un des effets observés les plus indésirables. (Photos 6 et 7 (18))



Photos 6 et 7 : Photographies intra-orales de deux patients après un traitement orthodontique montrant à gauche l'absence de taches blanches (A) et à droite la présence de taches blanches (B).

Celles-ci peuvent être décrites comme des leucomes pré-carieux, caractérisées par une déminéralisation de surface associée à une augmentation de la porosité. Les patients recevant un appareil orthodontique fixe sont significativement plus sensibles au développement de ces dernières que les patients non traités. Cela résulte de la présence des diverses attaches et résine de collage utilisées, lesquelles altèrent les mesures d'hygiène buccale et augmentent ainsi les sites de rétention de plaque. En raison de cette accumulation accrue de plaque dentaire, le niveau de bactéries induisant des caries au sein de la cavité buccale est élevé. Par ailleurs, le pH de cette dernière étant plus faible et donc plus acide, ceci entrave le processus de reminéralisation.

De ce fait, des décalcifications initiales peuvent alors être observées dès 4 semaines, après le début du traitement orthodontique. (Figure 3 (18))

D'autre part, la durée du traitement est également un facteur majeur dans le développement de ces taches blanches. (18)(19)

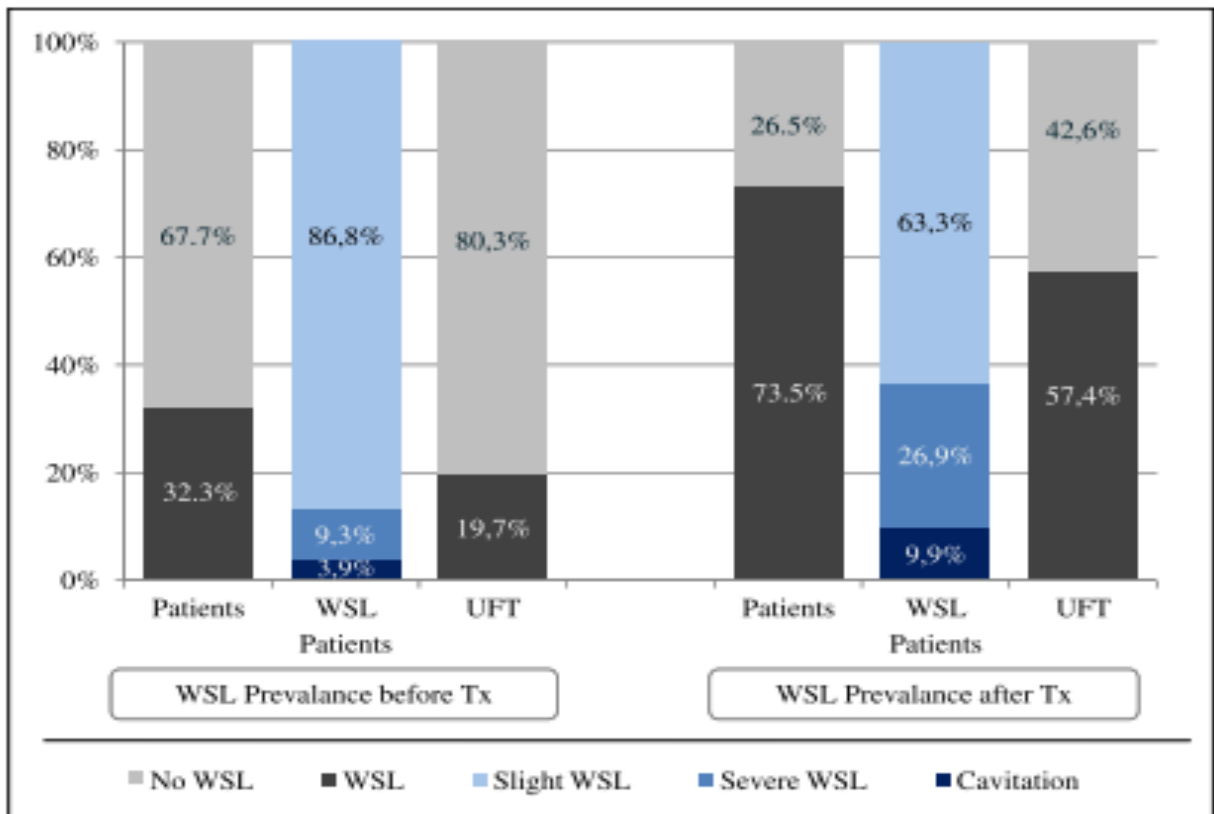


Fig.3 : Prévalence des taches blanches et de leur sévérité avant/après un traitement orthodontique parmi un groupe de patients étudié. (19)

Ainsi, la gestion de ces lésions passe d'abord par une bonne hygiène bucco-dentaire, puis nécessite le recours d'agents fluorés (dentifrice, bain de bouche, vernis) lesquels vont favoriser la reminéralisation amélaire. (20)

3.3.2- Description clinique

Les leucomes, observés autour des attachements utilisés dans les traitements orthodontiques fixes, se définissent comme des hypominéralisations post-éruptives de l'émail. Ce sont des lésions non cavitaires caractérisées par un émail blanc-crayeux, de taille et de forme variables dont les contours sont plus ou moins diffus. Elles constituent le premier signe visible, à l'œil nu, de la lésion carieuse.

La surface de l'émail est rugueuse, poreuse et opaque. L'aspect opaque, blanc de la lésion est dû à la différence entre les indices de réfraction de l'émail sain ($IR \approx 1,62$) et de l'émail déminéralisé ($IR \approx 1,33$). C'est pourquoi il est conseillé, afin de faciliter leur mise en évidence, de sécher la dent avec la soufflette d'air, ce qui augmente ainsi cette différence ($IR \approx 1$ pour l'émail déminéralisé séché). (21)

3.3.3- Classification

La classification de Gorelick en 1982 (19) décrit quatre stades de lésions (Figure 4) :

0- Absence de lésions

1- Atteinte modérée

2- Atteinte sévère

3- Présence de cavitation

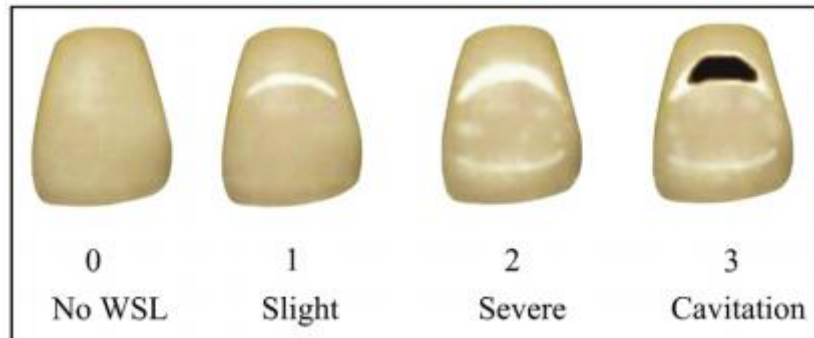


Fig.7 : Représentation schématique des quatre stades de lésions décrits par Gorelick

3.3.4- Modifications dans la structure de l'émail

L'apparition de taches blanches à la surface de l'émail, au cours du traitement orthodontique est due à de multiples facteurs. La coexistence de quatre facteurs, à savoir la plaque bactérienne, les glucides fermentescibles, une surface dentaire sensible et une période de temps suffisante, est nécessaire au développement de ces dernières.

- **Facteurs microbiens** : La présence de *Streptococcus mutans* et *Lactobacillus* autour des attaches orthodontiques, lesquelles favorisent la formation de plaque sur l'émail, est fréquente chez les patients subissant un traitement par appareil fixe. Ceci peut être influencé par la durée du traitement orthodontique ainsi que le nombre d'attachements orthodontiques.

- **Facteurs salivaires** : La quantité et le taux de déminéralisation amélaire ainsi que la probabilité de reminéralisation de l'émail sont influencées par des facteurs salivaires tels que le pH, le débit et la capacité tampon. La salive agit également comme un véhicule pour la livraison d'ions fluorure à l'émail et à la plaque. Des écoulements adéquats salivaires aident au nettoyage physique des hydrates de carbone des surfaces dentaires, maintiennent leur capacité tampon et leurs activités antimicrobiennes. Par conséquent, un écoulement adéquat de la salive est considéré comme un facteur important pour la prévention et la gestion de la déminéralisation de l'émail. Les surfaces dentaires plus exposées aux glucides alimentaires et moins exposées à la salive sont des sites courants de déminéralisation. C'est le cas notamment des dents antérieures maxillaires. La surface linguale des incisives inférieures où le flux salivaire est adéquat est souvent le site de la formation du tartre, indiquant une minéralisation.

La déminéralisation de l'émail est causée par le faible pH de la plaque lorsqu'elle n'est pas compensée par la capacité tampon de la salive.

- **Hygiène buccale** : Les appareils orthodontiques fixes rendent le nettoyage des dents plus complexe et limitent également l'action autonettoyante de la langue, des lèvres et de la joue pour enlever les débris alimentaires restés à la surface dentaire. Par conséquent, on observe chez les patients suivant un traitement orthodontique actif, une accumulation de ces débris et plus particulièrement de bactéries cariogènes.

- **Régime** : À mesure que la fréquence de l'apport en glucides augmente, la surface de l'émail peut être exposée à des épisodes d'acide qui se chevauchent sans intervention de réparation, entraînant une perte nette de minéraux au fil du temps, ce qui engendre la déminéralisation amélaire.

Ainsi, au début du traitement orthodontique fixe, une évaluation de la susceptibilité du patient à la déminéralisation de l'émail semble logique. De nombreux auteurs ont recommandé une série de facteurs à examiner afin d'identifier les patients à risque de développer la déminéralisation. Les facteurs en question comprennent l'évaluation du débit salivaire, les antécédents de carie de l'émail, l'incidence des caries au cours de l'année écoulée, les scores de plaque, les tests d'activité carieuse, les habitudes alimentaires ainsi que les résidents dans les communautés fluorées ou non fluorées. (17)(22)

3.4) Tâches provoquées à un traumatisme des dents temporaires

3.4.1- Définition et étiologie

Le traumatisme des incisives maxillaires temporaires ou leurs complications infectieuses peuvent entraîner des perturbations de structure ou de position de leur homologue permanentes.

Ce phénomène devient de plus en plus fréquent et représente la situation la plus urgente auquel le dentiste peut être confronté. A noter que les incisives centrales maxillaires sont les dents les plus à risque d'être soumises à des blessures traumatiques. En effet, une étude a montré que dans 72% des cas, les dents antérieures supérieures étaient lésées tandis que les incisives latérales supérieure et inférieure, les canines ainsi que les prémolaires n'étaient touchées que dans 8% des cas. (23)

Les facteurs de risque sont multiples :

- **L'âge du patient** : Entre 1 et 2 ans, la prévalence des traumatismes sur les dents temporaires augmente de façon importante. Elle est globalement similaire chez les filles et les garçons. La cause la plus fréquente étant la chute liée à l'apprentissage de la marche. Par contre, aux alentours de 11- 12 ans, la prévalence des traumatismes est bien plus élevée chez les garçons et résultent principalement d'accidents sportifs. (24)

- **La malocclusion** : Les enfants présentant un surplomb plus important que la normale sont plus sujets au traumatisme des dents temporaires. (25)

- **L'utilisation de la sucette** : Les enfants ont plus de chance d'avoir un traumatisme des dents temporaires du fait de la vestibuloversion que cette dernière génère. (26)

En revanche, en ce qui concerne le statut socioéconomique (scolarité et statut d'emploi des parents, accession à la propriété, le revenu, la structure familiale, nombre de résidents à la maison, nombre d'enfants dans la famille...), les preuves scientifiques montrent qu'il n'existe aucune association entre ce dernier et les traumatismes des dents temporaires. (27)

Le type de complications dépend de divers facteurs :

- **Le type de traumatisme et de son étendue** : Un impact fort et rapide affecte le plus souvent la couronne dentaire, alors qu'un impact faible et terne, tel qu'un coup de poing s'étend vers la racine en direction apicale engendrant généralement l'avulsion de la dent. (23)

- **Le type de traitement** : Un traitement adapté de la dent temporaire est nécessaire afin d'éviter les complications infectieuses pouvant avoir une influence sur le développement du germe sous-jacent. En effet, le plan de traitement dépend toujours du type et de la gravité de la blessure ainsi que l'état clinique actuel de la dent. Dans tous les cas, le traitement combiné comprend le soin de la plaie visible, la fixation des dents, l'avulsion dentaire ou la détermination du besoin d'un traitement endodontique, les restaurations et enfin la consultation orthodontique. D'autre part, dans ce genre de situation, la notion d'urgence est de rigueur ce qui implique d'intervenir rapidement. (23)

- **L'âge du patient** : L'âge de l'enfant au moment du traumatisme détermine le type de complication observée sur la dent permanente. Ceci s'explique par la proximité anatomique entre la racine de la dent temporaire et le germe sous-jacent. Ce dernier est beaucoup plus sensible dans les débuts de sa formation. (28)

3.4.2- Description clinique

Mises à part les anomalies d'éruption des dents permanentes, les principales séquelles consécutives à un trauma survenu en dentition temporaire sont :

- **L'hypoplasie amélaire**: les zones hypoplasiques se caractérisent par une angulation prismatique différente et la déposition de tissu ressemble structurellement à du ciment.

- **Les discolorations amélaire**s: les tâches peuvent être blanches, brunes ou jaunes, associées ou non à des zones hypoplasiques et ceux en fonction du stade de formation du germe lors du traumatisme. Les colorations concernent obligatoirement la face vestibulaire et souvent le tiers incisif du fait du rapport anatomique entre les deux dents.

A noter que les anomalies observées sont bien plus nombreuses lorsque le trauma se produit avant l'âge de 36 mois. (29) (Figure 5 (30))

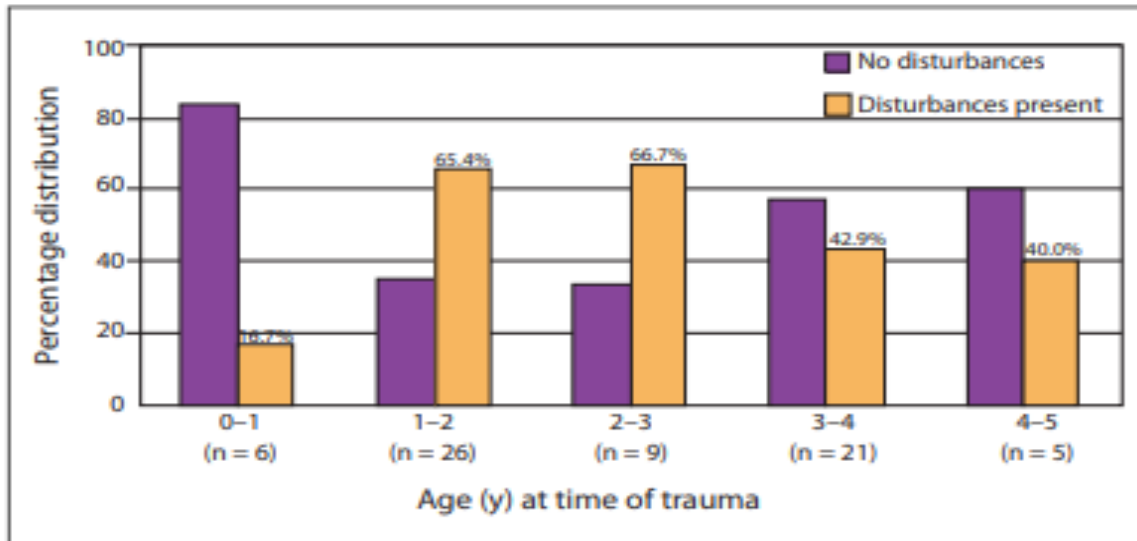


Fig.8 : Graphique montrant la fréquence de développement de malformations sur un groupe de patients en fonction de l'âge au moment du trauma. (violet : absence de malformations/ jaune : présence de malformations)

3.4.3- Classification

Andreason (2007) a établi une classification des perturbations du développement des dents permanentes suite à un traumatisme des dents temporaires (30). Seuls les trois premiers stades de cette classification entraînent la formation de taches sur les incisives permanentes :

1) Décoloration blanche ou jaune/brune de l'émail.

2) Décoloration blanche ou jaune/brune de l'émail avec présence de défauts détectables cliniquement à la surface de l'émail.

3) Décoloration blanche ou jaune/brune de l'émail avec une hypoplasie circulaire de l'émail.

4) Dilacération de la couronne.

5) Malformation de type odontome.

6) Duplication de la racine.

7) Angulation buccale de la racine.

8) Angulation latérale de la racine.

9) Arrêt partiel ou complet de la formation des racines.

10) Séquestration des germes dentaires permanents.

11) Perturbation de l'éruption.

3.4.4- Modifications dans la structure de l'émail

Certaines études sous microscope électronique ont permis de mettre en évidence des modifications de structure (32) :

-Les améloblastes spécialisés responsables de la maturation de l'émail sont touchés lors du traumatisme. Néanmoins en bordure de la lésion, ces derniers peuvent survivre et continuer à sécréter et ainsi la minéralisation se produire normalement. Les zones hypoplasiques se développent préférentiellement lorsque le trauma survient avant l'âge de 2 ans, car c'est au cours de cette période que l'odontogénèse des dents permanentes se déroule. De ce fait, les cellules encore mal différenciées sont plus sensibles aux altérations. (31)

-Les colorations jaunes ou brunes sont quant à elles liées au saignement périapical suite au traumatisme. Effectivement, les produits de dégradation de l'hémoglobine s'incorporent dans la structure hypominéralisée de l'émail, même après l'arrêt de sa formation.

• IV- Récapitulatif des caractéristiques des différentes étiologies

L'hypominéralisation amélaire est le point commun, selon divers degrés d'atteinte, des taches blanches liées aux fluoroses, aux hypominéralisations traumatiques et aux MIH. La diminution de la phase minérale comparativement à l'émail sain qui en découle conduit à des modifications optiques intrinsèques responsables de taches blanches. Seulement, cette hypominéralisation acquiert selon chaque pathologie, différentes formes topographiques qui conduisent à devoir adapter spécifiquement leur approche thérapeutique. Leur diagnostic préalable devient évidemment un prérequis indispensable à leur prise en charge. (Schémas 3 et Photo 8 (3))

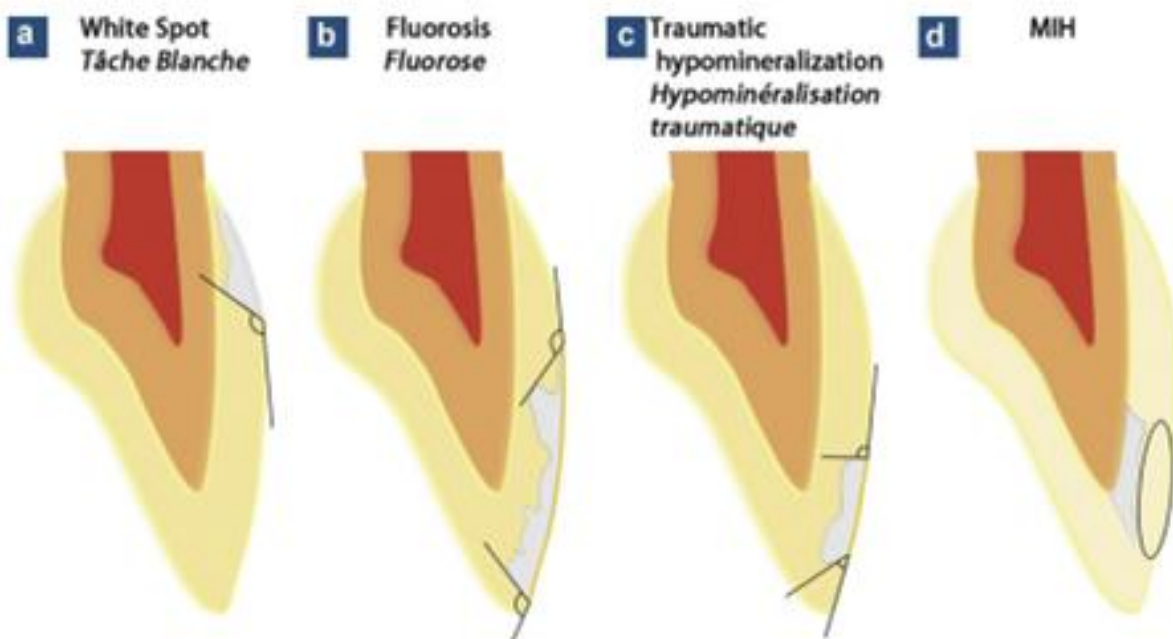


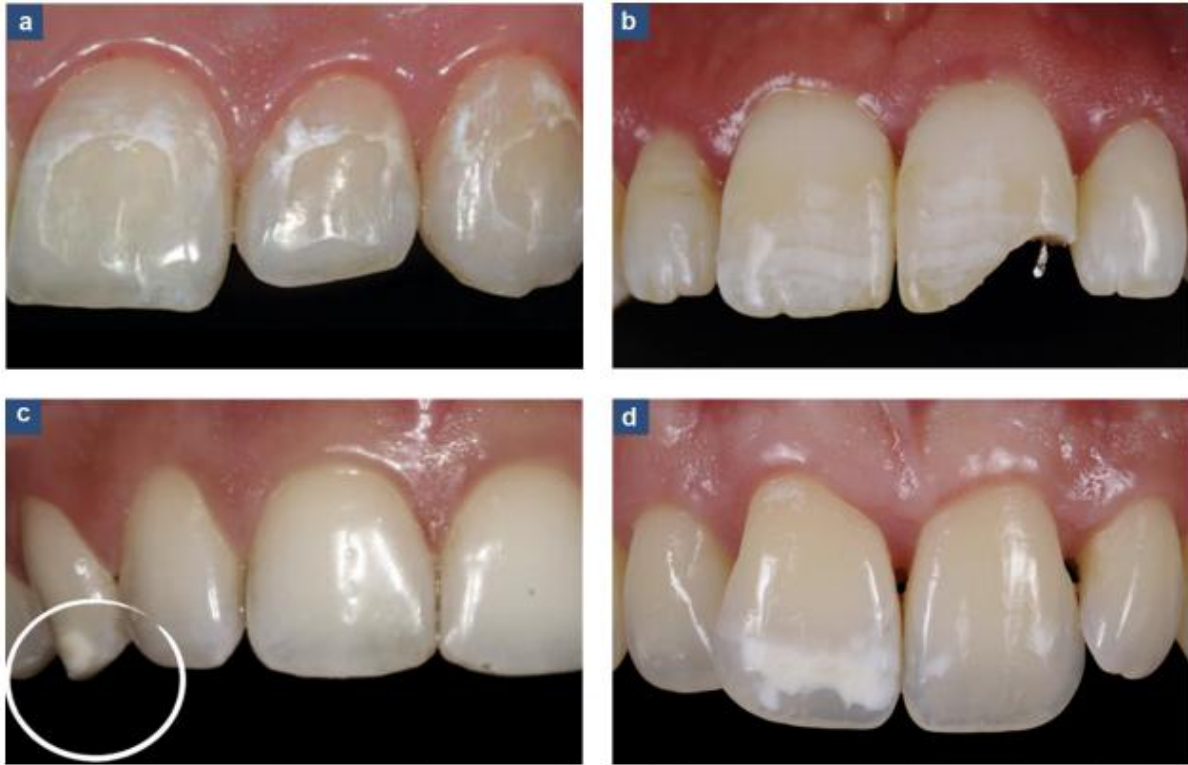Schéma 3: Représentation schématique des particularités topographiques des hypominéralisations selon leur étiologie

a) L'hypominéralisation des taches blanches s'étend en subsurface selon une angulation obtuse.

b) L'hypominéralisation d'une fluorose est très similaire à celles des taches blanches de par sa topographie et son angulation. Son étendue à toute la surface de l'émail est variable.

c) L'hypominéralisation des hypominéralisations traumatiques, bien qu'étant de subsurface, présente des variations d'angulation qu'il est difficile d'appréhender cliniquement.

d) Localisation interne de l'hypominéralisation des MIH légères.



Photos 8: Aspects cliniques caractéristiques des différentes étiologies en cause dans la présence de tache blanche de l'émail

- a) **Taches blanches** : La localisation de l'hypominéralisation est à rapprocher avec une zone préférentielle d'accumulation de plaque bactérienne ; ici suite au port d'un appareillage orthodontique par multi-attache. Elle revêt un aspect mate-opaque, blanc crayeux, de taille et de forme variables dont les contours sont plus ou moins diffus.
- b) **La fluorose** : L'atteinte est symétrique sur les groupes de dents homologues. Elle se traduit dans les premiers stades par la présence de lignes blanches horizontales et confluentes, accompagnées ou non de zones nuageuses crayeuses conférant à la dent un aspect parcheminé. La perte de substance est toujours consécutive à un affaiblissement post-éruptif de la trame cristalline.
- c) **L'hypominéralisation traumatique** : Malgré sa grande variété d'expression clinique, elle est généralement ponctiforme, située sur le tiers incisale coronaire d'une ou plusieurs dents voisine.
- d) **MIH** : L'atteinte des molaires et/ ou incisives présente, à un stade « léger », des opacités blanches bien délimitées, circonscrites à la moitié occlusale de la couronne. Les opacités sont asymétriques sur les dents homologues.

- **V- Conclusion :**

La demande esthétique est souvent le reflet d'une incidence psychologique générée par la présence de taches blanches sur les dents. Ces dernières sont la conséquence d'une modification des propriétés optiques de l'organe dentaire, dont le point de départ est déclenché par une hypominéralisation amélaire.

Le but pour le praticien, afin de satisfaire au mieux la demande du patient, est donc de connaître tous les critères lui permettant d'identifier les différentes étiologies pouvant être à l'origine des taches blanches. Cela permettra alors de choisir le traitement le plus adapté en fonction de chaque situation.

Néanmoins, il peut parfois être difficile d'établir un diagnostic précis du fait de la coexistence de plusieurs étiologies.


De nos jours, un arsenal thérapeutique varié permet de prendre en charge les diverses pathologies pouvant engendrer des taches au niveau de l'émail. Parmi ces traitements, on retrouve notamment l'éclaircissement dentaire, la micro-abrasion ou encore les restaurations adhésives. Ces dernières présentent un résultat esthétique satisfaisant. Toutefois, afin de répondre aux exigences de la dentisterie moderne, le traitement choisi devra toujours combiner la notion d'esthétisme et de conservation tissulaire.

Bibliographie:

- 1) **OGURO R, NAKAJIMA M et coll.** The role of enamel thickness and refractive index on human tooth colour. *Journal of dentistry*, 2016; (51):36-44.
- 2) **JOINER A.** Tooth colour a review of the literature. *Journal of dentistry*, 2004; (32):3-12.
- 3) **DENIS M, ATLAN A et coll.** White defects on enamel: diagnosis and anatomopathology: two essential factors for proper treatment (part 1). *International Orthodontics*, 2013; (11):139-165.
- 4) **KAWASHIMA N, OKIJI T.** Odontoblasts: Specialized hard-tissue-forming cells in the dentin-pulp complex. *Congenital anomalies*, 2016; (56):144-153.
- 5) **VANINI L.** Determination and communication of color using the five color dimensions of teeth. *Practical procedures & aesthetic dentistry*, 2001; (13):19-26.
- 6) **SILVA M, SCRURRAH K, CRAIG J et coll.** Etiology of molar incisor hypomineralization - A systematic review. *Community dentistry and oral epidemiology*, 2016; (44):342-353.
- 7) **AMERICANO GCA, JACOBSEN PE et coll.** A systematic review on the association between molar incisor hypomineralization and dental caries. *International journal of paediatric dentistry*, 2017; (27):11-21.
- 8) **LYGIDAKIS NA, DIMOU G et coll.** A retrospective clinical study in Greek children. II. Possible medical aetiological factors. *European archives of paediatric dentistry*, 2008; (9):207-217.
- 9) **ALALUUSUA S, LUKINMAA PL.** Developmental dental toxicity of dioxin and related compounds--a review. *International dental journal*, 2006; (56):323-331.
- 10) **JAN J, SOVCIKOVA E et coll.** Developmental dental defects in children exposed to PCBs in eastern Slovakia. *Chemosphere*, 2007; (67):350-354.
- 11) **JEDEON K, LOIODICE S, MARCIANO C et coll.** Estrogen and bisphenol A affect male rat enamel formation and promote ameloblast proliferation. *Endocrinology*, 2014; (155):3365-3375.
- 12) **RIGO L, LODI L, GARBIN RR.** Differential diagnosis of dental fluorosis made by undergraduate dental students. *Einstein (Sao Paulo, Brazil)*, 2015; (4):547-554.
- 13) **DENBESTEN PK, LI W.** Chronic fluoride toxicity: dental fluorosis. *Monographs in oral science*, 2011; (22):81-96.
- 14) **GUO J, LYARUU DM, TAKANO Y et coll.** Amelogenins as potential buffers during secretory-stage amelogenesis. *Journal of dental research*, 2015; (94):412-420.

- 15) **BRONCKERS ALJJ, LYARUU DM, DENBESTEN PK.** The impact of fluoride on ameloblasts and the mechanisms of enamel fluorosis. *Journal of dental research*, 2009; (88):877-893.
- 16) **BRONCKERS ALJJ, LYARUU DM, JALALI R et coll.** Ameloblast Modulation and Transport of Cl^- , Na^+ , and K^+ during Amelogenesis. *Journal of dental research*, 2015; (94):1740-1747.
- 17) **SRIVASTAVA K, TIKKU T et coll.** Risk factors and management of white spot lesions in orthodontics. *Journal of Orthodontic Science*, 2013; (2):43-49.
- 18) **MAXFIELD B, HAMDAN A et coll.** Development of white spot lesions during orthodontic treatment: perceptions of patients, parents, orthodontists, and general dentists. *American journal of orthodontics and dentofacial orthopedics*, 2012; (141):337-344.
- 19) **ENAIA M, BOCK N, RUF S.** White-spot lesions during multibracket appliance treatment: A challenge for clinical excellence. *American journal of orthodontics and dentofacial orthopedics*, 2011; (140):17-24.
- 20) **O'REILLY MM, FEATHERSTONE JD.** Demineralization and remineralization around orthodontic appliances: an in vivo study. *American journal of orthodontics and dentofacial orthopedics*, 1987; (92):33-40.
- 21) **MORRIER JJ.** White spot lesions and orthodontic treatment. Prevention and treatment. *Orthodontie française*, 2014; (85):235-244.
- 22) **SUDJALIM TR, WOODS MG, MANTON DJ.** Prevention of white spot lesions in orthodontic practice: a contemporary review. *Australian dental journal*, 2006; (51):284-289.
- 23) **MAMALADZE M.** The peculiarities of treatment of uncomplicated and complicated dental injuries caused by trauma. *Georgian medical news*, 2017; (262):28-32.
- 24) **KOVACS M.** Prevalence of traumatic dental injuries in children who attended two dental clinics in Targu Mures between 2003 and 2011. *Oral health and dental management*, 2012; (11):116-124.
- 25) **VIEGAS CM.** Predisposing factors for traumatic dental injuries in Brazilian preschool children. *European journal of paediatric dentistry*, 2010; (11):59-65.
- 26) **KRAMER PF, FELDENS EG, BRUCH CM et coll.** Clarifying the effect of behavioral and clinical factors on traumatic dental injuries in childhood: a hierarchical approach. *Dental traumatology*, 2015; (31):177-183.
- 27) **ELKHADEM A.** Socioeconomic indicators and traumatic dental injury. *Evidence-based dentistry*, 2015; (16):120-121.

- 28) TAMOTSU T, AKIKO H et coll.** Developmental disturbance of an unerupted permanent incisor due to trauma to its predecessor. *Journal of Oral Science*, 2015; (57):157-160.
- 29) BARDELLINI E, AMADORI R, PASINI S, MAJORANA A.** Dental Anomalies in Permanent Teeth after Trauma in Primary Dentition. *The Journal of clinical pediatric dentistry*, 2017; (41):5-9.
- 30) SCERRI E, GATT G, CAMILLERI S, MUPPARAPU M.** Morphologic and developmental disturbances of permanent teeth following trauma to primary dentition in a selected group of Maltese children. *Quintessence international*, 2010; (41):717-724.
- 31) TORRIANI DD, PERCINOTO C et coll.** Histological evaluation of dog permanent teeth after traumatic intrusion of their primary predecessors. *Dental traumatology*, 2006; (22):198-204.
- 32) ANDREASON J, RAVN JJ et coll.** The effect of traumatic injuries to primary teeth on their permanent successors. I. A clinical and histologic study of 117 injured permanent teeth. *Scandinavian journal of dental research*, 1971; (79):219-283.



SERMENT MEDICAL

En présence des Maîtres de cette Faculté, de mes chers condisciples, devant l'effigie d'HIPPOCRATE.

Je promets et je jure, d'être fidèle aux lois de l'honneur et de la probité dans l'exercice de la Médecine Dentaire.

Je donnerai mes soins à l'indigent et n'exigerai jamais un salaire au-dessus de mon travail, je ne participerai à aucun partage clandestin d'honoraires.

Je ne me laisserai pas influencer par la soif du gain ou la recherche de la gloire.

Admis dans l'intérieur des maisons, mes yeux ne verront pas ce qui s'y passe, ma langue taira les secrets qui me seront confiés et mon état ne servira pas à corrompre les mœurs ni à favoriser le crime.

Je ne permettrai pas que des considérations de religion, de nation, de race, de parti ou de classe sociale viennent s'interposer entre mon devoir et mon patient.

Même sous la menace, je n'admettrai pas de faire usage de mes connaissances médicales contre les lois de l'humanité.

J'informerai mes patients des décisions envisagées, de leurs raisons et de leurs conséquences. Je ne tromperai jamais leur confiance et n'exploiterai pas le pouvoir hérité des connaissances pour forcer les consciences.

Je préserverai l'indépendance nécessaire à l'accomplissement de ma mission. Je n'entreprendrai rien qui dépasse mes compétences. Je les entretiendrai et les perfectionnerai pour assurer au mieux les services qui me seront demandés.

Respectueux et reconnaissant envers mes Maîtres, je rendrai à leurs enfants l'instruction que j'ai reçue de leur père.

Que les hommes m'accordent leur estime si je suis fidèle à mes promesses.

Que je sois déshonoré et méprisé de mes confrères si j'y manque.

PEYRON Camille- Etiologie et diagnostic différentiel des taches blanches dans le secteur incisivo-canin

Th. : Chir. dent. : Marseille : Aix –Marseille Université : 2018

Rubrique de classement : Odontologie Conservatrice

Résumé :

De nos jours, le préjudice esthétique occasionné par l'apparition de taches blanches au niveau du secteur antérieur, est une préoccupation pour les patients.

L'intérêt de ce travail est de mettre en évidence les diverses étiologies pouvant engendrer la formation de ces taches, de mieux comprendre leur mécanisme d'action sur l'émail pour ensuite choisir le traitement qui sera le plus approprié afin de supprimer ces dernières.

La première partie expose les critères fondamentaux dans la perception des taches.

La deuxième partie détaille les multiples étiologies à l'origine des taches blanches à savoir la MIH (hypominéralisation des incisives et des molaires), la fluorose dentaire, les taches provoquées suite à un traitement orthodontique ou à un traumatisme survenu en dentition temporaire.

La troisième partie résume les caractéristiques des différentes étiologies dans le but de pouvoir distinguer chacune d'entre elles.

Mots clés : taches blanches, hypominéralisation amélaire, fluorose, MIH, traitement orthodontique, traumatisme, dentition temporaire

PEYRON Camille- Etiology and differential diagnostic of white spots in the anterior sector

Abstract:

Nowadays, the esthetic prejudice caused by white spots' apparition in the anterior sector, represents a concern for the patients.

This work is useful for several reasons. First of all, it helps to emphasise the different etiologies that may cause the apparition of these spots. Then, it can provide a better understanding of their action mechanism on the enamel. Thus, it will lead to choosing the most appropriate treatment to make these spots disappeared.

The first part shows the fundamental criterions in the spots' perception.

The second part explains the multiple etiologies which are at the bottom of white spots like M.I.H (Molar-incisor hypomineralisation), dental fluorosis, spots that appear due to an orthodontic treatment or a trauma which occurred during temporary dentition.

The third part sums up the different etiologies' characteristics so as to be able to distinguish each of them.

MeSH: white spots, enamel hypomineralisation, fluorosis, MIH, orthodontic treatment, trauma, temporary dentition

Adresse de l'auteur :

5, cours Emile Zola
05000 GAP