



HAL
open science

Traitement chirurgical des pseudarthroses transversales post traumatiques du sternum : à propos de 9 cas

Thibaut Chollier

► **To cite this version:**

Thibaut Chollier. Traitement chirurgical des pseudarthroses transversales post traumatiques du sternum : à propos de 9 cas. Médecine humaine et pathologie. 2018. dumas-01885336

HAL Id: dumas-01885336

<https://dumas.ccsd.cnrs.fr/dumas-01885336v1>

Submitted on 16 Nov 2018

HAL is a multi-disciplinary open access archive for the deposit and dissemination of scientific research documents, whether they are published or not. The documents may come from teaching and research institutions in France or abroad, or from public or private research centers.

L'archive ouverte pluridisciplinaire **HAL**, est destinée au dépôt et à la diffusion de documents scientifiques de niveau recherche, publiés ou non, émanant des établissements d'enseignement et de recherche français ou étrangers, des laboratoires publics ou privés.



AVERTISSEMENT

Ce document est le fruit d'un long travail approuvé par le jury de soutenance et mis à disposition de l'ensemble de la communauté universitaire élargie.

Il n'a pas été réévalué depuis la date de soutenance.

Il est soumis à la propriété intellectuelle de l'auteur. Ceci implique une obligation de citation et de référencement lors de l'utilisation de ce document.

D'autre part, toute contrefaçon, plagiat, reproduction illicite encourt une poursuite pénale.

Contact au SID de Grenoble :
bump-theses@univ-grenoble-alpes.fr

LIENS

Code de la Propriété Intellectuelle. articles L 122. 4

Code de la Propriété Intellectuelle. articles L 335.2- L 335.10

<http://www.cfcopies.com/juridique/droit-auteur>

<http://www.culture.gouv.fr/culture/infos-pratiques/droits/protection.htm>



UNIVERSITÉ GRENOBLE ALPES
UFR DE MÉDECINE DE GRENOBLE

Année : 2018

TRAITEMENT CHIRURGICAL DES PSEUDARTHROSES TRANSVERSALES POST
TRAUMATIQUES DU STERNUM – A PROPOS DE 9 CAS

THÈSE
PRÉSENTÉE POUR L'OBTENTION DU TITRE DE DOCTEUR EN MÉDECINE
DIPLOME D'ÉTAT

Thibaut CHOLLIER

[Données à caractère personnel]

THÈSE SOUTENUE PUBLIQUEMENT À LA FACULTÉ DE MÉDECINE DE
GRENOBLE

Le 17 septembre 2018

DEVANT LE JURY COMPOSÉ DE

Président du jury :

M. Le professeur Pierre-Yves BRICHON (directeur de thèse)

Membres :

M. le professeur Jérôme TONETTI
M. le professeur Philippe CHAFFANJON
M. le docteur Gil FREY
M. le docteur Augustin PIRVU

L'UFR de Médecine de Grenoble n'entend donner aucune approbation ni improbation aux opinions émises dans les thèses ; ces opinions sont considérées comme propres à leurs auteurs.

Table des matières

Enseignants à l'UFR de médecine	Page 3
Remerciements	Page 7
I Introduction	Page 15
II Matériel et méthode	Page 17
A. Caractéristiques des patients	
B. Plaque sternale	
C. Technique opératoire	
D. Surveillance post-opératoire	
E. Analyse des résultats	
III Résultats	Page 22
IV Discussion	Page 24
V Conclusion	Page 31
VI Bibliographie	Page 32
VIII Annexes	Page 35

Doyen de la Faculté : Pr. Patrice MORAND

Année 2017-2018

ENSEIGNANTS A L'UFR DE MEDECINE

CORPS	NOM-PRENOM	Discipline universitaire
PU-PH	ALBALADEJO Pierre	Anesthésiologie réanimation
PU-PH	APEL Florent	Ophthalmologie
PU-PH	ARVIEUX-BARTHELEMY Catherine	Chirurgie générale
PU-PH	BAILLET Athan	Rhumatologie
PU-PH	BARONE-ROCHETTE Gilles	Cardiologie
PU-PH	BAYAT Sam	Physiologie
PU-PH	BENHAMOU Pierre Yves	Endocrinologie, diabète et maladies métaboliques
PU-PH	BERGER François	Biologie cellulaire
MCU-PH	BIDART-COUTTON Marie	Biologie cellulaire
MCU-PH	BOISSET Sandrine	Agents infectieux
PU-PH	BONAZ Bruno	Gastro-entérologie, hépatologie, addictologie
PU-PH	BONNETERRE Vincent	Médecine et santé au travail
PU-PH	BOREL Anne-Laure	Endocrinologie, diabète et maladies métaboliques
PU-PH	BOSSON Jean-Luc	Biostatistiques, informatique médicale et technologies de communication
MCU-PH	BOTTARI Serge	Biologie cellulaire
PU-PH	BOUGEROL Thierry	Psychiatrie d'adultes
PU-PH	BOUILLET Laurence	Médecine interne
PU-PH	BOUZAT Pierre	Réanimation
MCU-PH	BRENIER-PINCHART Marie Pierre	Parasitologie et mycologie
PU-PH	BRICAULT Ivan	Radiologie et imagerie médicale
PU-PH	BRICHON Pierre-Yves	Chirurgie thoracique et cardio- vasculaire
MCU-PH	BRIOT Raphaël	Thérapeutique, médecine d'urgence
MCU-PH	BROUILLET Sophie	Biologie et médecine du développement et de la reproduction
PU-PH	CAHN Jean-Yves	Hématologie
PU-PH	CARPENTIER Françoise	Thérapeutique, médecine d'urgence
PU-PH	CARPENTIER Patrick	Chirurgie vasculaire, médecine vasculaire
PU-PH	CESBRON Jean-Yves	Immunologie
PU-PH	CHABARDES Stephan	Neurochirurgie
PU-PH	CHABRE Olivier	Endocrinologie, diabète et maladies métaboliques
PU-PH	CHAFFANJON Philippe	Anatomie
PU-PH	CHARLES Julie	Dermatologie
PU-PH	CHAVANON Olivier	Chirurgie thoracique et cardio- vasculaire
PU-PH	CHIQUET Christophe	Ophthalmologie

Mis à jour le 5 décembre 2017

PU-PH	CHIRICA Mircea	Chirurgie générale
PU-PH	CINQUIN Philippe	Biostatistiques, informatique médicale et technologies de communication
MCU-PH	CLAVARINO Giovanna	Immunologie
PU-PH	COHEN Olivier	Biostatistiques, informatique médicale et technologies de communication
PU-PH	COURVOISIER Aurélien	Chirurgie infantile
PU-PH	COUTURIER Pascal	Gériatrie et biologie du vieillissement
PU-PH	CRACOWSKI Jean-Luc	Pharmacologie fondamentale, pharmacologie clinique
PU-PH	CURE Hervé	Oncologie
PU-PH	DEBILLON Thierry	Pédiatrie
PU-PH	DECAENS Thomas	Gastro-entérologie, Hépatologie
PU-PH	DEMATTEIS Maurice	Addictologie
MCU-PH	DERANSART Colin	Physiologie
PU-PH	DESCOTES Jean-Luc	Urologie
MCU-PH	DETANTE Olivier	Neurologie
MCU-PH	DIETERICH Klaus	Génétique et procréation
MCU-PH	DOUTRELEAU Stéphane	Physiologie
MCU-PH	DUMESTRE-PERARD Chantal	Immunologie
PU-PH	EPAULARD Olivier	Maladies Infectieuses et Tropicales
PU-PH	ESTEVE François	Biophysique et médecine nucléaire
MCU-PH	EYSSERIC Hélène	Médecine légale et droit de la santé
PU-PH	FAGRET Daniel	Biophysique et médecine nucléaire
PU-PH	FAUCHERON Jean-Luc	Chirurgie générale
MCU-PH	FAURE Julien	Biochimie et biologie moléculaire
PU-PH	FERRETTI Gilbert	Radiologie et imagerie médicale
PU-PH	FEUERSTEIN Claude	Physiologie
PU-PH	FONTAINE Éric	Nutrition
PU-PH	FRANCOIS Patrice	Epidémiologie, économie de la santé et prévention
MCU-MG	GABOREAU Yoann	Médecine Générale
PU-PH	GARBAN Frédéric	Hématologie, transfusion
PU-PH	GAUDIN Philippe	Rhumatologie
PU-PH	GAVAZZI Gaétan	Gériatrie et biologie du vieillissement
PU-PH	GAY Emmanuel	Neurochirurgie
MCU-PH	GILLOIS Pierre	Biostatistiques, informatique médicale et technologies de communication
MCU-PH	GRAND Sylvie	Radiologie et imagerie médicale
PU-PH	GRIFFET Jacques	Chirurgie infantile
PU-PH	GUEBRE-EGZIABHER Fitsum	Néphrologie
MCU-PH	GUZUN Rita	Endocrinologie, diabétologie, nutrition, éducation thérapeutique
PU-PH	HAINAUT Pierre	Biochimie, biologie moléculaire
PU-PH	HENNEBICQ Sylviane	Génétique et procréation
PU-PH	HOFFMANN Pascale	Gynécologie obstétrique
PU-PH	HOMMEL Marc	Neurologie
PU-MG	IMBERT Patrick	Médecine Générale
PU-PH	JOUK Pierre-Simon	Génétique
PU-PH	JUVIN Robert	Rhumatologie

PU-PH	KAHANE Philippe	Physiologie
MCU-PH	KASTLER Adrian	Radiologie et imagerie médicale
PU-PH	KRACK Paul	Neurologie
PU-PH	KRAINIK Alexandre	Radiologie et imagerie médicale
PU-PH	LABARERE José	Epidémiologie ; Eco. de la Santé
MCU-PH	LABLANCHE Sandrine	Endocrinologie, diabète et maladies métaboliques
MCU-PH	LANDELLE Caroline	Bactériologie - virologie
MCU-PH	LAPORTE François	Biochimie et biologie moléculaire
MCU-PH	LARDY Bernard	Biochimie et biologie moléculaire
MCU-PH	LARRAT Sylvie	Bactériologie, virologie
MCU - PH	LE PISSART Audrey	Biochimie et biologie moléculaire
PU-PH	LECCIA Marie-Thérèse	Dermato-vénérologie
PU-PH	LEROUX Dominique	Génétique
PU-PH	LEROY Vincent	Gastro-entérologie, hépatologie, addictologie
PU-PH	LEVY Patrick	Physiologie
PU-PH	LONG Jean-Alexandre	Urologie
PU-PH	MAGNE Jean-Luc	Chirurgie vasculaire
MCU-PH	MAIGNAN Maxime	Thérapeutique, médecine d'urgence
PU-PH	MAITRE Anne	Médecine et santé au travail
MCU-PH	MALLARET Marie-Reine	Epidémiologie, économie de la santé et prévention
MCU-PH	MARLU Raphaël	Hématologie, transfusion
MCU-PH	MAUBON Danièle	Parasitologie et mycologie
PU-PH	MAURIN Max	Bactériologie - virologie
MCU-PH	MC LEER Anne	Cytologie et histologie
PU-PH	MERLOZ Philippe	Chirurgie orthopédique et traumatologie
PU-PH	MORAND Patrice	Bactériologie - virologie
PU-PH	MOREAU-GAUDRY Alexandre	Biostatistiques, informatique médicale et technologies de communication
PU-PH	MORO Elena	Neurologie
PU-PH	MORO-SIBILOT Denis	Pneumologie
PU-PH	MOUSSEAU Mireille	Cancérologie
PU-PH	MOUTET François	Chirurgie plastique, reconstructrice et esthétique ; brûlologie
MCU-PH	PACLET Marie-Hélène	Biochimie et biologie moléculaire
PU-PH	PALOMBI Olivier	Anatomie
PU-PH	PARK Sophie	Hémato - transfusion
PU-PH	PASSAGGIA Jean-Guy	Anatomie
PU-PH	PAYEN DE LA GARANDERIE Jean-François	Anesthésiologie réanimation
MCU-PH	PAYSANT François	Médecine légale et droit de la santé
MCU-PH	PELLETIER Laurent	Biologie cellulaire
PU-PH	PELLOUX Hervé	Parasitologie et mycologie
PU-PH	PEPIN Jean-Louis	Physiologie
PU-PH	PERENNOU Dominique	Médecine physique et de réadaptation
PU-PH	PERNOD Gilles	Médecine vasculaire
PU-PH	PIOLAT Christian	Chirurgie infantile
PU-PH	PISON Christophe	Pneumologie

Mis à jour le 5 décembre 2017

PU-PH	PLANTAZ Dominique	Pédiatrie
PU-PH	POIGNARD Pascal	Virologie
PU-PH	POLACK Benoît	Hématologie
PU-PH	POLOSAN Mircea	Psychiatrie d'adultes
PU-PH	PONS Jean-Claude	Gynécologie obstétrique
PU-PH	RAMBEAUD Jacques	Urologie
PU-PH	RAY Pierre	Biologie et médecine du développement et de la reproduction
PU-PH	REYT Émile	Oto-rhino-laryngologie
PU-PH	RIGHINI Christian	Oto-rhino-laryngologie
PU-PH	ROMANET Jean Paul	Ophthalmologie
PU-PH	ROSTAING Lionel	Néphrologie
MCU-PH	ROUSTIT Matthieu	Pharmacologie fondamentale, pharmaco clinique, addictologie
MCU-PH	ROUX-BUISSON Nathalie	Biochimie, toxicologie et pharmacologie
MCU-PH	RUBIO Amandine	Pédiatrie
PU-PH	SARAGAGLIA Dominique	Chirurgie orthopédique et traumatologie
MCU-PH	SATRE Véronique	Génétique
PU-PH	SAUDOU Frédéric	Biologie Cellulaire
PU-PH	SCHMERBER Sébastien	Oto-rhino-laryngologie
PU-PH	SCHWEBEL-CANALI Carole	Réanimation médicale
PU-PH	SCOLAN Virginie	Médecine légale et droit de la santé
MCU-PH	SEIGNEURIN Arnaud	Epidémiologie, économie de la santé et prévention
PU-PH	STAHL Jean-Paul	Maladies infectieuses, maladies tropicales
PU-PH	STANKE Françoise	Pharmacologie fondamentale
MCU-PH	STASIA Marie-José	Biochimie et biologie moléculaire
PU-PH	STURM Nathalie	Anatomie et cytologie pathologiques
PU-PH	TAMISIER Renaud	Physiologie
PU-PH	TERZI Nicolas	Réanimation
MCU-PH	TOFFART Anne-Claire	Pneumologie
PU-PH	TONETTI Jérôme	Chirurgie orthopédique et traumatologie
PU-PH	TOUSSAINT Bertrand	Biochimie et biologie moléculaire
PU-PH	VANZETTO Gérald	Cardiologie
PU-PH	VUILLEZ Jean-Philippe	Biophysique et médecine nucléaire
PU-PH	WEIL Georges	Epidémiologie, économie de la santé et prévention
PU-PH	ZAOUI Philippe	Néphrologie
PU-PH	ZARSKI Jean-Pierre	Gastro-entérologie, hépatologie, addictologie

PU-PH : Professeur des Universités et Praticiens Hospitaliers

MCU-PH : Maître de Conférences des Universités et Praticiens Hospitaliers

PU-MG : Professeur des Universités de Médecine Générale

MCU-MG : Maître de Conférences des Universités de Médecine Générale

Mis à jour le 5 décembre 2017

Remerciements

Merci à celle qui partage ma vie depuis le début de mon internat. Jeanne, tu es la première que je remercie non pas parce que je te l'ai promis mais parce que tu es celle qui compte le plus pour moi et qui me supporte depuis le tout début de l'internat. Merci pour ta patience et tes encouragements malgré mon manque d'attention occasionnelle. Merci aussi pour ta participation à mes astreintes en me réveillant en pleine nuit lorsque le téléphone n'y parvient pas. Et ne t'inquiète pas ça ne fait que commencer...

A mes maitres et membres du jury

Pr BRICHON, un grand merci d'avoir dirigé mon travail de thèse et présidé mon jury. Merci pour vos leçons aussi bien en chirurgie qu'en psychologie féminine. Ça a été un plaisir de travailler avec vous et j'espère avoir encore cette chance pendant quelques années...

Pr TONETTI, un grand merci d'avoir accepté de faire partie de mon jury et d'avoir apporté votre expertise à ce travail.

Pr CHAFFANJON, Philippe merci de l'honneur que tu me fais de faire partie de mon jury de thèse. Merci également pour ta patience au bloc et la confiance que tu m'as accordé tout au long de mon internat. Je suis très heureux de pouvoir travailler à tes côtés, toi qui me connaît depuis tout petit.

Dr PIRVU, Merci d'avoir accepté de faire partie de mon jury. Merci également pour ta disponibilité, de jour comme de nuit et de tes bon conseils au bloc. J'espère pouvoir continuer à apprendre à tes côtés tout au long de mon assistanat.

Dr FREY, d'avoir accepté d'intégrer mon jury. On se connaît depuis peu malgré tout je suis très heureux que tu aies intégré le service. Merci pour cette nouvelle expertise que tu nous apportes.

A mes séniors

Dr Sebastien Guigard, merci pour tes conseils et les connaissances que tu as partagé avec moi tout au long de mon internat. Merci également pour ta disponibilité à toute heure même quand tu n'étais pas d'astreinte.

Dr Albéric De Lambert, merci pour ton exigence et la rigueur dont tu fais preuve au bloc et que tu as pu me transmettre.

Dr Dan Angelescu, Merci pour ta disponibilité et ta confiance. Merci également pour ces nuits partagées au bloc PU ...

A mes anciens co internes

Merci Nico de m'avoir enseigné l'art du drainage thoracique et merci pour ton aide lors de mes premiers semestres en vasculaire et thoracique. Je te souhaite plein de bonnes choses pour ton futur.

Amandine, merci pour tes conseils et ton aide notamment lors de mon premier semestre au chu... C'est un plaisir d'être bientôt chef avec toi...

Spirou, merci d'avoir pris le temps de m'expliquer les quelques principes du drainage un samedi matin...Je te souhaite le meilleur pour ton avenir à Annecy.

Jessica, malgré cette passion que tu as pour les graines, c'est avec beaucoup de plaisir que je commencerai mon assistanat avec toi au 10^{ème}.

Bastien, Merci pour ton interprétation du boucher turc. J'espère que tu reviens bientôt au CHU!!

Dédé, c'est d'abord en digestif que j'ai fait ta connaissance puis c'est avec beaucoup de plaisir que je t'ai retrouvé en master pour partager les enseignements d'innovation technologique ou de méthodologie en recherche clinique avec moumoune et René. Je te souhaite le meilleur pour la suite.

Armand, l'équipe chozel restera une période importante de mon internat. Merci de ton sérieux et pour tout ce que tu m'as appris. Je suis heureux que tout aille bien pour toi dans le sud.

Ashley, merci pour cet agréable semestre passé avec toi. Merci pour ton sérieux dans le travail et ton humour.

Aldo, Toujours prêt à reprendre une astreinte pour rendre service. J'ai beaucoup aimé ce dernier semestre avec toi. Merci pour ces nuages de fumée gout vanille dans lesquels tu plongeais le bureau. Je te souhaite le meilleur pour la suite.

Manu, malgré tes pieds noirs, tes espadrilles et ton accent marseillais (uniquement lorsque tu t'énerves), ça a été un vrai plaisir de faire ce dernier semestre avec toi.

Fahd, j'espère que tu t'es plu au 10ème pendant ce semestre. Pour ma part, j'ai passé un agréable semestre. Merci pour ton sérieux.

Clément et Stan, mes deux tantines la roue préférée de la réunion. J'ai été très heureux de partager un semestre avec vous et j'espère vous revoir bientôt en métropole autour d'une une dodo.

Aux potes de promo

Les fofous, merci pour tous nos moments de partagés aussi bien devant un pichet de mojito que sur les plages réunionnaises. Je vous souhaite le meilleur pour la suite. En attendant je serai là dans quelques semaines pour vos thèses respectives.

Lolo, Merci pour cette amitié qu'on partage depuis le tout début de notre internat. Elle a commencé par un soir d'hiver en week-end d'intégration, et s'est poursuivi jusqu'à maintenant où j'ai même eu l'honneur de faire partie de tes témoins lors de ton mariage.

JOJO, Les semestres qu'on a pu faire ensemble était très agréables. Merci pour ta bonne humeur, ta gentillesse, ton sourire et tes beaux yeux bleus appréciés remarqué dans tous les blocs. Et bon anniversaire à Marie...

Nico PEIL, c'était un plaisir de passer ce dernier semestre ensemble. Merci pour cette mère qui a su rester impeccable pendant ces 5 années d'internat malgré quelques cheveux blancs sûrement la conséquence de ta récente paternité!

Nico TATON, On a bien rigolé pendant notre semestre au 10ème. Merci notamment pour la couverture de Closer que tu as pu m'offrir...

Camille, malgré que nous ayons fait partie de la même promo pendant notre externat, j'ai l'impression de t'avoir rencontré seulement au début de l'internat. Les semestres passés avec toi et ton dynamisme était très appréciable. Le seul bémol restera ta consommation déraisonnable de graines.

René, le coup de cœur de mon master. Merci pour ton humour et tes interprétations de médiastinite. J'ai beaucoup apprécié nos discussions à propos de nos jeans respectives, de modes et de maroquinerie. Grâce à toi j'ai appris à apprécier la vraie valeur du cuir...

Pierrot, Merci pour tes conseils avisés lors de notre semestre commun d'orthopédie.

Aux potes de médecine

Sylvain, Merci pour les conseils et le soutien que tu m'as apporté lors du début de mon internat. Je garde de très bon souvenir de nos soirées d'abord annéciennes et puis plus tard grenobloises.

Flo, baptiste, margot et florent merci pour les bons moments que l'on a pu passer ensemble pendant notre externat.

Damien, Vincent Morin merci pour vos conseils avisés alors que nous n'étions encore qu'externe.

Amis d'enfance

Adri, Carlos, Martin, On ne se voit pas beaucoup malgré tout j'apprécie c'est presque 30 années d'amitiés que j'ai partagé avec chacun de vous. J'espère pouvoir bientôt boire un verre avec vous.

Merci à toute l'équipe du 10ème (ASH, AS, kiné, infirmière, secrétaire) pour votre énergie et votre disponibilité malgré les difficultés actuelles. J'ai été très bien accueilli par cette équipe lors de mon arrivée et j'ai beaucoup de plaisir à continuer à travailler avec vous.

Merci également aux infirmières du bloc, qu'elles soient IBODE ou pas, retraitée (Bernadette) ou pas, pour leur bonne humeur et leur efficacité. Merci pour votre accueil et votre efficacité.

Merci à nos brancardiers (Max, Benj, Francois, Thomas, Andy,) c'est toujours un plaisir de vous aider à la mise en place de la cale pubienne et le tout sans gants.

Un grand merci aux anesthésistes (Martine, Anne Caroline, Luis, Bruno, Franck) sans qui on ne pourrait rien faire... Non je rigole mais merci pour vos conseils, votre bonne humeur et le travail que vous faites.

A ma famille

Merci à mes parents et mon frère qui me soutiennent et qui ont été très présent pour moi depuis le début de mes études. Merci pour ces dimanches passés avec moi au magasin pour me tenir compagnie pendant que je travaillais. Merci pour toute la logistique que vous avez assuré pendant ces années et merci pour les sacrifices que vous avez faits.

A papi Dominique et mamie Nadine, merci pour toutes l'attention que vous m'avez apporté et merci pour tous ces petits plats préparés de peur que je ne mange pas.

A papi Roger et mamie Adrienne, c'est un grand regret pour moi que vous ne soyez pas là aujourd'hui mais je suis sûr que vous auriez été fier de moi.

Loulou et tatie Andrée, vous m'avez également beaucoup aidé pendant toutes ces années et pour cela un grand merci.

Merci également à Tonton Franck, tonton Francois et tatie Louisette pour leurs encouragements.

Merci à mes cousins et cousines, pour leurs encouragements.

Merci à Ti pour ces repas du dimanche midi préparé rapidement malgré l'affluence dans le restaurant.

Merci également aux différents services dans lesquels j'ai eu la chance de passer qui m'ont permis de progresser tout au long de la formation.

Merci au service de chirurgie Digestive du Dr DUPREZ et d'orthopédie du Dr JAGER à Annecy.

Merci l'équipe chirurgicale et paramédicale du 12ème pour m'avoir accompagné lors de mon premier semestre au CHU.

Merci à l'équipe de chirurgie thoracique et cardio-vasculaire du CHU de Saint-Denis du Dr DELAMBRE pour leur accueil et leur confiance.

Traitement chirurgical des pseudarthroses transversales post traumatiques du sternum – A propos de 9 cas

I Introduction

Les fractures post traumatiques du sternum sont le plus souvent transversales. Elles guérissent souvent de manière spontanée. En absence de déplacement majeur, le traitement est donc conservateur et l'ostéosynthèse d'emblée est rare [1]. La pseudarthrose sternale est définie par une absence de consolidation du foyer fracturaire plus de 3 mois après la survenue de la fracture. Elle se manifeste cliniquement par une instabilité sternale associée à des douleurs en l'absence de signes infectieux. On parle alors de pseudarthrose sternale stérile ou aseptique [2].

Au plan physiopathologique, la pseudarthrose sternale est en grande partie expliquée par la mobilité du foyer fracturaire. En effet, avec les mouvements respiratoires et les efforts de toux, des forces de distraction sont en permanence appliquées au foyer fracturaire. On trouve cependant dans la littérature d'autres facteurs pouvant favoriser la survenue d'une pseudarthrose. On peut citer par exemple l'ostéoporose, l'obésité, un diabète, une BPCO, une malnutrition, une immunosuppression, une corticothérapie ou encore un antécédent d'irradiation de la paroi thoracique. Dès lors que la pseudarthrose s'installe, une prise en charge chirurgicale peut être proposée.

Le principe général de prise en charge de ces pseudarthroses va donc consister en la réalisation d'une réduction anatomique associée à une fixation stable dont l'objectif est l'obtention de la consolidation osseuse. Dans ces cas de pseudarthrose sternale transversale,

l'ostéosynthèse par plaques vissées semble être la meilleure solution [1]. Cependant, la littérature est pauvre à ce sujet et aucun consensus n'existe pour le moment.

L'objectif principal de ce travail est d'évaluer les résultats cliniques de la prise en charge chirurgicale des pseudarthroses sternales transversales au Centre hospitalier universitaire Grenoble Alpes (CHUGA). Les objectifs secondaires visent à l'évaluation des résultats sur le plan morphologique mais aussi en termes de qualité de vie.

II Matériel et méthode

A. Caractéristiques des patients (tableau 1)

De décembre 2012 à janvier 2015, 9 patients ont été traités au CHUGA pour une pseudarthrose sternale stérile post-traumatique. 67% des patients étaient des hommes (6 patients) et l'âge moyen au moment du traumatisme était de 42 ans (mini 21 ans, maxi 71 ans). La pseudarthrose sternale peut être définie de plusieurs façons. En effet, le délai après le traumatisme à partir duquel on parle de pseudarthrose varie, selon les études, de 6 semaines à 3 mois. Nous avons choisi ici la définition de Mayba, qui est celle la plus fréquemment utilisée dans la littérature [3]. Cette définition comprend comme critères : un antécédent de traumatisme sternal ou de la cage thoracique, la persistance de douleurs sternales plus de trois mois après le traumatisme, la mise en évidence en imagerie (scanner ou radiographie) de la persistance d'une solution de continuité. Les critères d'exclusion de l'étude que nous avons retenus sont : l'âge < 18 ans, la présence d'un foyer septique au niveau du foyer de pseudarthrose, l'incapacité à donner un consentement éclairé pour la chirurgie et un mauvais état général rendant l'anesthésie impossible. Tous nos patients présentaient une pseudarthrose sternale aseptique post-traumatique symptomatique objectivée sur un examen d'imagerie (radiographie ou scanner : figure 1.a et 1.b). Sur les 9 traumatismes, 8 (89%) étaient dus à un accident de voie publique. Parmi les patients opérés, 7 étaient tabagiques, 3 actifs et 4 sevrés. Enfin, une des patientes présentait un os pathologique suite à une exposition à la radiothérapie en plus de son tabagisme sevré. Un patient a été opéré dans un contexte de récurrence de pseudarthrose déjà synthésée. En

effet, ce patient avait déjà bénéficié à deux reprises d'une cure de pseudarthrose avec prélèvement de greffon iliaque d'abord à droite, puis à gauche.

B. Plaque sternale (figure 2)

Les ostéosynthèses ont été réalisées par plaques Synthes® type LCP (Locked Compression Plate) reconstruction 3,5. Ces plaques sont en acier inoxydable. Elles étaient variables en longueur de 5 à 11 trous avec une majorité de plaques à 8 trous (33%). Elles permettent l'utilisation de vis verrouillées. Il existe plusieurs avantages à l'utilisation de plaques à vis verrouillées. D'abord, la stabilité angulaire des vis permet à la plaque de ponter des zones sans vis sur 3 ou 4 niveaux et d'absorber une partie des contraintes jusqu'à la consolidation. Ensuite, un autre avantage réside dans le petit pas de vis qui permet d'avoir plus de filetage dans la corticale et, ainsi, une meilleure tenue. Enfin, il ne peut pas survenir de démontage du matériel lié à la mauvaise tenue des vis dans l'os. En effet, la plaque verrouillée ne peut par définition être mise en échec à l'interface vis-corticale osseuse, toutes les vis doivent reculer avec la plaque. Des vis standard ont aussi été utilisées pour fixer le greffon osseux à la plaque. La longueur des vis utilisées était mesurée à chaque fois à l'aide d'une jauge.

C. Technique opératoire (figure 3.a et 3.b [4])

L'intervention est réalisée sous anesthésie générale conjointement par deux chirurgiens, un thoracique et un orthopédique. Le patient est installé en décubitus dorsal les bras en croix. Après antibioprofylaxie par cefazoline 2 G, une incision cutanée médiane verticale centrée sur le foyer de pseudarthrose est pratiquée. La table antérieure du sternum est exposée sur toute

sa largeur par détachement des insertions musculaires pectorales. Ensuite le tissu fibreux péri-sternal est incisé, puis une décortication du sternum est réalisée. Le foyer de pseudarthrose est réséqué à la scie oscillante avec section de l'os en zone saine. Cela laisse en général un défaut de 2 cm au moins. Un greffon osseux iliaque bi-cortical, dont la taille est adaptée à la perte de substance mesurée, est ensuite prélevé en crête iliaque droite. Les plans musculaires et superficiels du site de prélèvement du greffon sont refermés sur un drainage de type Redon avec éventuelle infiltration du site à la Naropéine®. Le greffon osseux est mis en place. Les deux plaques LCP adaptées aux mesures préalablement effectuées sont insérées et vissées de part et d'autre de la ligne médiane. Ce montage est réalisé de manière à ce que les plaques soient vissées en compression. Deux à quatre niveaux de vis sont utilisés de part et d'autre du greffon, de sorte à assurer une bonne solidité au montage ; un ou deux niveaux de vis prennent aussi le greffon. Ensuite la paroi est fermée sur un drainage. A noter qu'un patient n'a pas bénéficié d'une greffe d'os iliaque bicortical mais de d'os spongieux. A noter également que le patient opéré dans un contexte de récurrence a aussi bénéficié d'une injection locale et simultanée de BMP (Bone Morphogenetic Protein).

D. Surveillance postopératoire

- Immédiate :

Une surveillance de 2 heures est réalisée en salle de réveil, avant d'être poursuivie en service conventionnel. Elle est clinique d'une part, avec surveillance de l'EVA (échelle visuelle analogique) et du drainage. D'autre part, une surveillance radiologique avec la réalisation d'une radiographie de thorax entre J1 et J3 est réalisée (figure 4).

- A distance

Un repos strict est instauré pendant les 45 premiers jours postopératoires. Les patients sont ensuite revus à 1 mois, 3 mois, puis entre 6 mois et un an en fonction de l'évolution. L'objectif de la consultation de contrôle est d'une part d'évaluer le résultat clinique de la chirurgie (EVA, qualité de vie). D'autre part, elle permet de suivre la consolidation osseuse sur la radiographie thoracique de face et de profil (recherche de la persistance ou non d'une solution de continuité, recherche d'un cal osseux, stabilité du montage).

E. Analyse des résultats

Elle a porté sur :

- L'évaluation douleur grâce à l'EVA : amélioration de l'EVA postopératoire à un mois, témoin de l'efficacité sur le plan clinique.
- La radiographie de thorax de face et de profil : disparition de la solution de continuité témoin de la consolidation osseuse sur les radiographies postopératoires du sternum à 1 mois, 3 mois et lors de la dernière date de suivi.
- La qualité de vie : recherche d'une amélioration de la qualité de vie grâce à l'évaluation du score SF36 (score généraliste de qualité de vie). Les résultats ont ici été comparés aux scores de la population générale.

L'ensemble des analyses a été réalisé au moyen du logiciel R (version 3.5.0). La distribution gaussienne des valeurs n'a pas été vérifiée par le Shapiro-Wilk test. Les tests statistiques utilisés sont donc non paramétriques. La comparaison des résultats concernant l'évaluation de la douleur entre nos deux conditions pré et postopératoires a été réalisée par un

test de Wilcoxon, tandis que les résultats fonctionnels ont été analysés par un test de Mann-Whitney car réalisé sur deux groupes indépendants. Le seuil alpha était de 5% ($p < 0,05$).

III Résultats

L'EVA moyenne des patients en préopératoire était estimée à 7 (min: 4; max: 8) contre 3 (mini : 1; maxi : 8) en postopératoire, lors de la consultation de contrôle réalisée entre 30 et 90 jours ($p < 0,05$) (graphique 1 et tableau 2). Il n'y a pas de disparition des douleurs mais une diminution significative de celles-ci. À noter, chez une patiente, l'évaluation de l'EVA postopératoire était identique à l'EVA préopératoire. Dans ce cas, la chirurgie semblait n'avoir apporté aucun bénéfice à la patiente. Cependant l'interrogatoire ne retrouve pas une description de douleur typique de pseudarthrose mais plutôt une gêne liée à la plaque.

Au plan morphologique, les radiographies à 1 mois montraient chez 8 patients un montage stable sans déplacement secondaire. Pour un patient, il est constaté, à 1 mois, un recul de la plaque. A un mois, le foyer fracturaire est consolidé chez 5 patients (55%). À 3 mois, 7 patients sont consolidés soit 77% d'entre eux. Tandis que pour les deux derniers patients la consolidation est obtenue au bout de respectivement 22 et 27 mois de suivi. Les patients consolidés montrent, à la différence des patients en cours de consolidation, une disparition de la solution de continuité (figure 6). Le patient qui a présenté une consolidation à 27 mois de la chirurgie est un patient en échec de traitement malgré deux cures chirurgicales de pseudarthrose. Aucun patient n'a nécessité de reprise chirurgicale pour persistance de la pseudarthrose dans notre travail.

Le délai moyen avant la prise en charge chirurgicale était de 31,8 mois (mini : 4 mois, maxi : 180 mois) avec une médiane à 13 mois. La discordance entre la moyenne et la médiane est expliquée par le délai de prise charge du patient ayant bénéficié d'une chirurgie itérative.

En effet, celui-ci ne nous a été adressé qu'après 180 mois de mauvaise évolution. La durée moyenne d'hospitalisation était de 7 jours (mini : 4 jours; maxi : 13 jours).

On dénombre seulement une complication post opératoire chirurgicale ayant nécessité une reprise (Grade IIIb de la classification de Clavien). Il s'agissait d'un redon piégé dans la cicatrice. On dénombre également deux pneumopathies postopératoires d'évolution simple sous traitement antibiotique (Grade II de la classification de Clavien).

Tous les patients de notre échantillon décrivent une amélioration de la qualité de vie avec une reprise des activités de vie quotidienne. En effet, l'évaluation du SF-36 de notre population, qui évalue 8 dimensions de la santé (l'activité physique, les limitations liées au problème physique, les limitations liées aux problèmes émotionnels, la vitalité, le bien-être émotionnel, le fonctionnement social, la douleur physique et l'état de santé perçu), ne montre pas de différences significatives avec la population générale ($p > 0,05$) (tableau 3). A noter, qu'il est également possible à partir des 8 dimensions citées de calculer un score synthétique physique et un mental. Là encore, il n'existe pas de différence significative avec la population générale. Malheureusement, la comparaison du SF 36 en pré et postopératoire n'a pas pu être réalisé car l'évaluation de la qualité de vie n'étaient pas faite en pré opératoire.

Parmi les patients opérés, 3 (33%) ont nécessité une ablation du matériel. Elle a été réalisée en moyenne 19 mois après sa mise en place (mini : 17; maxi : 21). Il était retiré à la demande des patients pour des problèmes de gêne liés à la plaque.

IV Discussion

La littérature est abondante concernant la prise en charge des pseudarthroses sternales longitudinales. De multiples approches chirurgicales ont été décrites. En 1975, Hensinger et Berkoff [5] publiaient une technique utilisant un système de greffe osseuse verrouillée par du fil d'acier mais avec l'inconvénient d'ouvrir les deux cavités pleurales. En 1985, Mayba [3] utilisait pour la première fois avec succès une seule plaque vissée pour réaliser l'ostéosynthèse après greffe osseuse dans le cadre de la pseudarthrose sternale. Les résultats obtenus étaient satisfaisants après 4 et 2 ans de suivi respectivement chez deux patients. Par la suite, l'utilisation des plaques d'ostéosynthèse s'est généralisée notamment grâce à l'orthopédie. Les premières études concernant la supériorité biomécanique de l'ostéosynthèse sternale par plaque par rapport au fil d'acier pour la fermeture sternale en première intention ont commencé à paraître [6,7]. En 2007, Bertin [8] publiait un des premiers travaux sur l'ostéosynthèse sternale par plaque dans le cadre de pseudarthrose sternale transversale en proposant une réduction ouverte avec fixation par deux plaques semi-tubulaires avec greffe osseuse. Les résultats de ce premier travail étaient bons tant sur le plan fonctionnel que radiologique. Depuis, peu de travaux se sont intéressés à la prise en charge de ces pseudarthroses sternales transversales d'origine le plus souvent post traumatiques.

Notre série fait partie des plus importantes de la littérature. Elle montre d'abord une diminution significative des douleurs sur le plan clinique à 1 mois chez 89% des patients, ainsi que l'obtention d'une consolidation osseuse radiologique chez 55% d'entre eux à 1 mois, 77% à 3 mois et 100% à 27 mois. Enfin, notre série permet d'observer une amélioration de la qualité de vie évaluée à l'aide du SF 36. Nos résultats sont donc bons sur le plan clinique mais également sur le plan de la qualité de vie. Sur le plan morphologique, les résultats sont à

nuancer. En effet, on remarque une discordance radio clinique avec des patients chez qui il persiste une image radiologique de pseudarthrose malgré l'absence de symptomatologie clinique. Cette dissociation a été rencontrée chez 44% de nos patients à 1 mois postopératoire. Cette observation n'est pas rapportée dans les cas observés dans la littérature. Nous expliquons difficilement ce constat.

Nos résultats semblent concordants dans l'ensemble avec ceux retrouvés dans les rares cas présentés dans la littérature (tableau 4). En effet, entre 1996 et 2000, Bertin et son équipe [8] ont pris en charge trois patients pour pseudarthrose transversale. Ces trois patients ont bénéficié d'une ostéosynthèse par deux plaques parallèles semi-tubulaires de 6 à 9 trous fixées avec des vis à os spongieux de 6.5 mm. Un minimum de 3 vis ont été utilisées de chaque côté du foyer de pseudarthrose. Une greffe osseuse a également été réalisée avec un greffon osseux iliaque. Aucun échec du traitement n'a été rapporté. Sur le plan morphologique, la consolidation osseuse a été obtenue entre 6 et 8 semaines après la chirurgie, date à laquelle les patients ont pu reprendre une activité normale. Ni l'EVA, ni la qualité de vie des patients en postopératoire n'ont été analysées dans cette série de faible puissance.

En 2009, Monaco [9] a aussi publié le cas d'un patient traité pour une pseudarthrose transversale. Deux plaques de chez Synthes® ont été utilisées pour la réalisation de l'ostéosynthèse. Aucune greffe osseuse n'a été réalisée dans ce travail. Là encore, les résultats étaient bons avec l'obtention d'une consolidation sur le plan morphologique au contrôle à un mois. Sur le plan fonctionnel, le patient était également asymptomatique à un mois. Cependant, là encore, ni l'EVA, ni la qualité de vie n'étaient analysées.

En 2011, Motomura [10] a rapporté les cas de 4 patients présentant une pseudarthrose transversale post-thoracosternotomie bilatérale réalisée dans le cadre d'une transplantation bi-pulmonaire. A l'instar de Monaco en 2009, deux plaques Synthes® (Synthes Titanium Sternal Fixation System) ont été utilisées sans greffon osseux pour la réalisation de l'ostéosynthèse. Les résultats étaient satisfaisants en postopératoire immédiat tant sur le plan fonctionnel, avec une diminution des douleurs sternales, que sur le plan morphologique. Dans cette étude également de faible puissance, aucun suivi postopératoire à 1 et 3 mois n'a été réalisé. On ne connaît donc ni l'évolution clinique, ni morphologique.

Dans l'ensemble de ces séries ou cas cliniques, l'évaluation de l'EVA, et de la qualité de vie des patients en postopératoire n'étaient que qualitative. Il est donc difficile de comparer nos résultats à ceux de la littérature. À noter, que dans ces séries, la consolidation osseuse semble être obtenue plus rapidement que dans notre travail (tableau 5). En effet, on peut voir qu'à 6 semaines de la chirurgie seulement 55% de notre effectif présente une consolidation osseuse contre 100% dans les autres séries. De même, pourquoi certains patients de notre population consolident plus rapidement que d'autres? Dans ce contexte, il nous semble important de comprendre que lorsque l'indication chirurgicale est retenue, l'optimisation des résultats va passer non seulement par l'amélioration de la technique chirurgicale mais aussi par la prise en charge de facteurs de risque de pseudarthrose liés au patient [11]. En ce qui concerne l'amélioration de la technique chirurgicale, il est important de citer la préservation des vaisseaux mammaires internes. En effet, le sternum reçoit sa vascularisation principalement de branches perforantes issues des vaisseaux mammaires internes. Ainsi, Taber a montré en effet que le prélèvement mammaire bilatéral dans le cadre de pontages aortocoronarien avec sternotomie exposerait à un risque accru de non union sternale surtout chez les patients diabétiques. [2 ; 12]. Malheureusement, ce facteur n'a pas pu être étudié dans notre travail et

est pas étudié dans la littérature dans le cadre de la pseudarthrose sternale transversale. Pour ce qui est des facteurs de risque liés au patient tels que l'obésité, l'ostéoporose, la broncho-pneumopathie chronique obstructive, ou encore les antécédents d'irradiation thoracique, ils entraîneraient une majoration du risque de non union sternale. On peut également citer les facteurs ralentissant la cicatrisation comme le diabète, la malnutrition, la prise de corticostéroïde ou encore le tabac [11]. Dans notre série, les facteurs de risque retrouvés étaient un antécédent de radiothérapie thoracique chez une patiente et le tabagisme, actif ou sevré, chez 7 patients (soit 78% de l'échantillon). Concernant la patiente ayant présenté l'irradiation thoracique, l'évolution clinique et morphologique après chirurgie a été rapidement favorable. A noter que, chez ce type de patient qui présente une altération de la qualité osseuse, l'utilisation d'un greffon osseux nous paraît d'autant plus importante pour espérer une bonne consolidation. En effet, on rappelle que la greffe osseuse a un objectif double : combler le défaut osseux créé lors de la résection de la cicatrice fibreuse et surtout stimuler l'ostéogenèse permettant ainsi la formation d'un cal osseux [13]. Pour ce qui est des antécédents de tabagisme, ceux-ci nous paraissaient associés à une durée de consolidation osseuse plus importante avec une moyenne à 8 mois pour les tabagiques, actifs ou sevrés, contre seulement 1 mois pour les non tabagiques (tableau 6). Cependant, le test de Mann et Whitney n'a pas mis en évidence de différence statistiquement significative ($p=0,17$). Ce résultat est probablement la conséquence de la faible puissance de notre étude. Il nous semble donc important d'évaluer l'implication de ces facteurs de risque dans le cadre d'une étude avec un effectif plus important. Nous n'avons pas retrouvés, dans la littérature, une étude étudiant l'implication de ces facteurs de risques dans les résultats de ce type de chirurgie. Pour terminer avec la consolidation osseuse, on peut constater que celle-ci n'a été obtenue qu'au bout de 2 ans pour deux de nos patients. Cette consolidation très tardive amène à s'interroger sur l'intérêt d'une reprise chirurgicale chez ces patients avec retard de consolidation radiologique. En effet, aucun consensus n'existe en ce qui concerne les

indications de reprise chirurgicale dans un contexte de persistance de pseudarthrose opérée. À notre sens, l'indication doit être guidée par l'examen clinique. En effet, malgré un retard de consolidation, ce patient présentait une amélioration clinique avec une diminution significative des douleurs et une disparition des craquements.

En ce qui concerne le matériel chirurgical, d'autres matériaux d'ostéosynthèse ont également été utilisés dans ces chirurgies. Le fil d'acier n'a pas sa place ici car non adapté à la prise en charge de ces pseudarthroses transversales. En revanche, plusieurs modèles de plaques ont vu le jour, avec là encore, des résultats fonctionnels ou morphologiques satisfaisants. Wu et al. [2] a, par exemple, réalisé deux ostéosyntheses pour pseudarthrose sternale transversale avec la plaque Sternalock system (tableau 4) qui permet également l'utilisation de vis verrouillées entre 2002 et 2003. Grâce à cela, ces deux patients ont vu une régression des douleurs avec une disparition de l'instabilité sternale. Sur le plan morphologique, les contrôles radiographiques à 6 et 18 mois montraient une bonne consolidation. En 2010, Queitsch [1] a publié une étude multicentrique au sein de laquelle 12 patients ont été pris en charge pour une pseudarthrose transversale. Leur technique utilisait également une greffe osseuse associée à une plaque TiFix (tableau 4) qui est une plaque avec verrouillage multidirectionnel. La consolidation osseuse a été obtenue chez tous les patients. Deux complications postopératoires sont survenues à type d'infection cicatricielle traitée par antibiothérapie et de douleurs cicatricielles persistantes. À noter que deux patients présentaient la persistance de douleurs sternales lors d'efforts plus importants. L'ablation du matériel a été réalisée chez 54% des patients au cours du suivi contre 33% dans notre série. Dans la littérature, aucune recommandation n'existe concernant la nécessité de l'ablation du matériel d'ostéosynthèse ainsi que le délai à partir duquel on peut la réaliser. Dans notre série, cette ablation était réalisée en moyenne 19 mois après la synthèse sous réserve d'une bonne consolidation à la radiographie.

À cette condition, il semble possible de réaliser cette ablation de matériel à la demande du patient. Le plus souvent, cette demande est motivée par des douleurs liées à la plaque. Un dernier point à souligner est l'inconvénient lié à l'utilisation de plaques sternales. En effet, dans de rares occasions, un chirurgien peut être amené à entrer dans le thorax en urgence. Avec l'utilisation des plaques TiFix ou Sternalock system, la sternotomie en urgence devient impossible. L'utilisation de deux plaques laissant libre la ligne médiane, comme cela est réalisé dans notre série, permettrait d'anticiper une telle situation. Certains matériaux d'ostéosynthèse tentent également de prévenir cette situation. On pense par exemple aux plaques « Locking reconstruction plate » ou « Star-shaped manubrium plate » utilisées par Hallock [14] (figure 7) mais qui sont plus spécifiques aux pseudarthroses longitudinales.

La chirurgie de pseudarthrose sternale transversale avec une technique d'ostéosynthèse par deux plaques associée avec une greffe osseuse semble donc efficace. Cependant, notre étude, ainsi que toutes celles présentées dans la littérature, présentent deux principales limites. La première est le faible nombre de patients inclus et donc la faible puissance de notre série. Cela est expliqué par la faible prévalence de cette pathologie. La seconde limite est méthodologique avec le caractère rétrospectif de notre étude. À noter, qu'aucune étude prospective n'a été retrouvée dans la littérature. Il semblerait donc intéressant de réaliser une étude prospective multicentrique afin de pallier à ces limites et ainsi, faire émerger des recommandations claires susceptibles d'uniformiser les pratiques. Enfin, soulignons une perspective pour l'avenir en complément de la chirurgie : l'utilisation de tériparatide [15] ou du BMP [16]. Le but de ces traitements est la stimulation de l'ostéogénèse. Le tériparatide, séquence active de la parathormone, été utilisé en première intention par Chintemaneni pour le traitement d'une pseudarthrose sternale post-traumatique. Ce traitement consistait en une injection quotidienne par voie sous cutanée jusqu'à guérison. Celle-ci a été obtenue après 9

mois de traitement. Le BMP, un facteur de croissance, a également été utilisé par Morgan pour le traitement d'une récurrence de pseudarthrose sternale opérée. L'adjonction de cette protéine au niveau du foyer de pseudarthrose associée à une ostéosynthèse a permis d'obtenir une consolidation osseuse clinique et radiologique 4 mois après le traitement. Mais pour le moment, nous ne connaissons pas les résultats et les effets à long terme de l'utilisation de ces traitements.

V Conclusion

L'ostéosynthèse sternale par deux plaques LCP associées à une greffe osseuse apparaît comme une technique efficace pour la prise en charge de la pseudarthrose sternale et permet une diminution significative des douleurs postopératoires, motif principal de consultation ainsi qu'une amélioration de la qualité de vie. Ces résultats semblent cependant perfectibles notamment sur le plan morphologique. D'une part, la prise en charge des facteurs de risques de pseudarthrose peu étudiés dans la littérature pourrait avoir un intérêt. D'autre part, l'émergence de thérapies médicales pourrait contribuer à l'amélioration de nos résultats notamment dans les cas d'échec après une première chirurgie.

VI Bibliographie

1. Queitsch C, Kienast B, Voigt C, Gille J, Jürgens C, Schulz AP. Treatment of posttraumatic sternal non-union with a locked sternum-osteosynthesis plate (TiFix). *Injury*. janv 2011;42(1):446.
2. Wu LC, Renucci J, Song DH. Rigid-plate fixation for the treatment of sternal nonunion. *J Thorac Cardiovasc Surg*. oct 2004;128(4):6234.
3. Mayba II. Non-union of fractures of the sternum. *J Bone Joint Surg Am*. sept 1985;67(7):10913.
4. Schulz-Drost S, Oppel P, Grupp S, Schmitt S, Carbon RT, Mauerer A, et al. Surgical Fixation of Sternal Fractures: Preoperative Planning and a Safe Surgical Technique Using Locked Titanium Plates and Depth Limited Drilling. *Journal of Visualized Experiments* . 5 janv 2015;(95).
5. Hensinger RN, Berkoff HA. Traumatic non-union of the sternum (report of a case). *J Trauma*. févr 1975;15(2):159-62.
6. Fawzy H, Alhodaib N, Mazer CD, Harrington A, Latter D, Bonneau D, et al. Sternal plating for primary and secondary sternal closure; can it improve sternal stability? *Journal of Cardiothoracic Surgery* [Internet]. déc 2009
7. Ozaki W, Buchman SR, Iannettoni MD, Frankenburg EP. Biomechanical study of sternal closure using rigid fixation techniques in human cadavers. *Ann Thorac Surg*. juin 1998;65(6):1660-5.

8. Bertin KC, Rice RS, Doty DB, Jones KW. Repair of transverse sternal nonunions using metal plates and autogenous bone graft. *Ann Thorac Surg.* mai 2002;73(5):1661-2.
9. Monaco F, Lentini S, Tancredi F, Savasta M, Perrone O, Monaco M, et al. Chronic transverse sternal fracture. Role of CT scan and repair by an alternative use of the Synthes-Titanium Sternal Fixation System. *G Chir.* avr 2009;30(4):165-7.
10. Motomura T, Bruckner B, La Francesca S, Mittelhaus S, Chike-Obi C, Leon-Becerril J, et al. Experience of sternal secondary closure by means of a titanium fixation system after transverse thoracosternotomy. *Artif Organs.* août 2011;35(8):E168-73.
11. Severson EP, Thompson CA, Resig SG, Swiontkowski MF. Transverse sternal nonunion, repair and revision: a case report and review of the literature. *J Trauma.* mai 2009;66(5):1485-8.
12. Taber RE, Madaras J. Prevention of sternotomy wound disruptions by use of figure-of-eight pericostal sutures. *Ann Thorac Surg.* oct 1969;8(4):367-9.
13. Ebraheim NA, Shafiq Q, Liu J. Nonunion of comminuted transverse sternal fracture involving manubrio-sternal joint fixed with metal plates and autogenous bone graft. *J Trauma.* janv 2007;62(1):227-30
14. Hallock GG, Szydlowski GW. Rigid fixation of the sternum using a new coupled titanium transverse plate fixation system. *Ann Plast Surg.* juin 2007;58(6):640-4.
15. Chintamaneni S, Finzel K, Gruber BL. Successful treatment of sternal fracture nonunion with teriparatide. *Osteoporos Int.* juin 2010;21(6):1059-63.

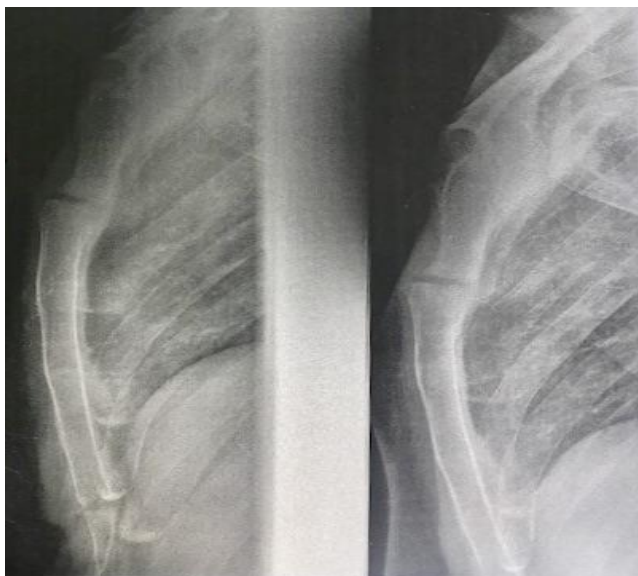
16. Morgan A. Treatment of chronic nonunion of a sternal fracture with bone morphogenetic protein. *Ann Thorac Surg.* févr 2008;85(2):e12-3.

VII Annexes

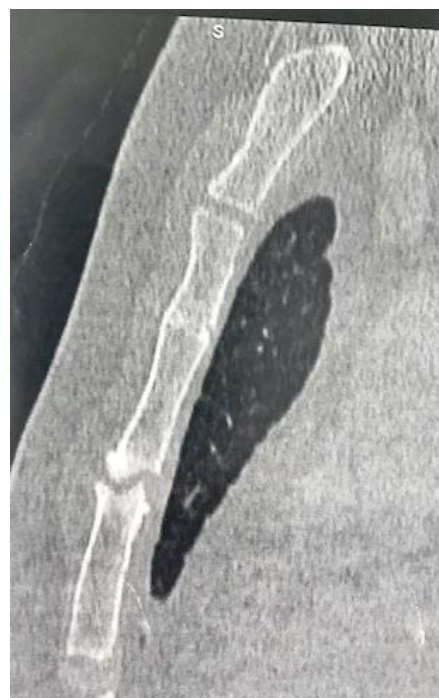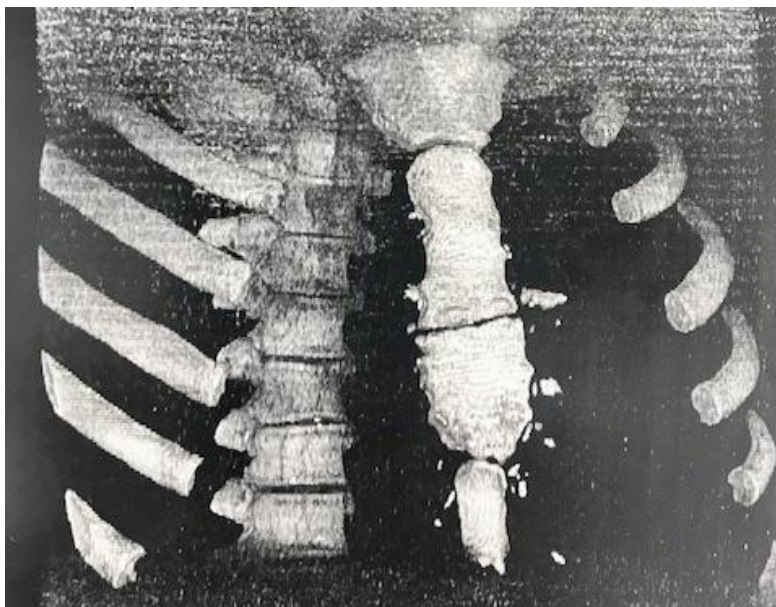
Tableau 1 : caractéristiques patients

Patient	Age (années)	Sexe	Type de traumatisme	Topographie lésionnelle	Délai avant chirurgie (mois)	Hospitalisation (jours)	Tabac	Radio - thérapie
1	25	H	AVP	Corps sternal	11	6	Oui	Non
2	49	H	AVP	Corps sternal	5	5	Non	Non
3	53	F	AVP	Manubrio - corporéale	33	6	Oui sevré	Non
4	21	F	AVP	Corps sternal	13	6	Non	Oui
5	63	F	Ostéopathie	Corps sternal	13	9	Oui sevré	Non
6	71	H	AVP	Corps sternal	4	8	Oui sevré	Non
7	27	H	AVP	Manubrio - corporéale	14	6	Oui	Non
8	40	H	AVP	Manubrio - corporéale	13	4	Oui	Non
9	29	H	AVP	Manubrio - corporéale	180	13	Oui sevré	Non

Figure 1 : pseudarthrose sternale



a) Radiographie thoracique de profil



b) Scanner thoracique: reconstruction frontale et coupe sagittale

Figure 2 : matériel d'ostéosynthèse

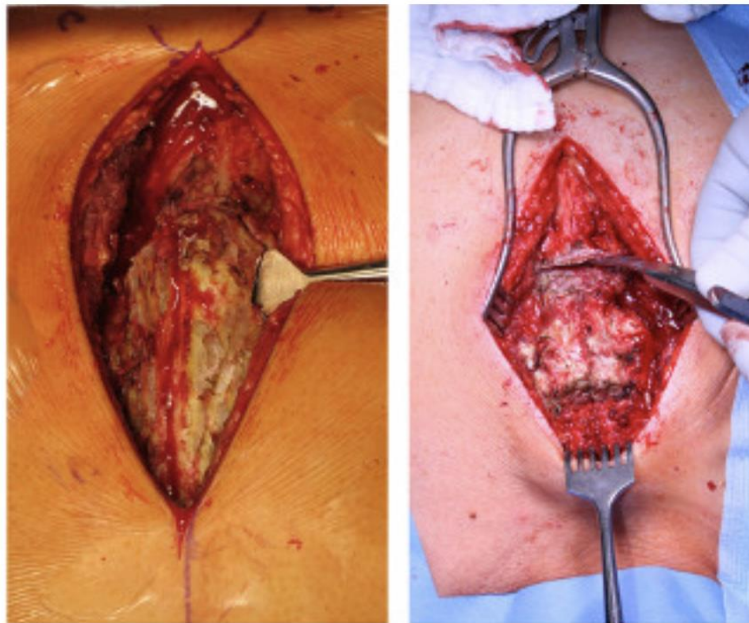


a) Plaque LCP 3,5 de chez Synthes®

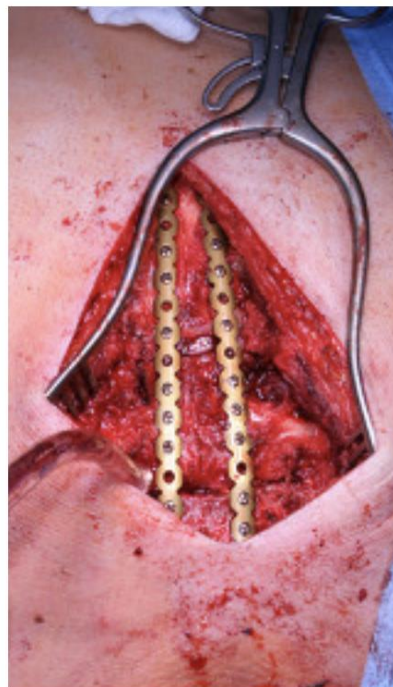


b) Vis standard / vis verrouillée

Figure 3 : technique opératoire




a) Incision médiane et décortication sternale

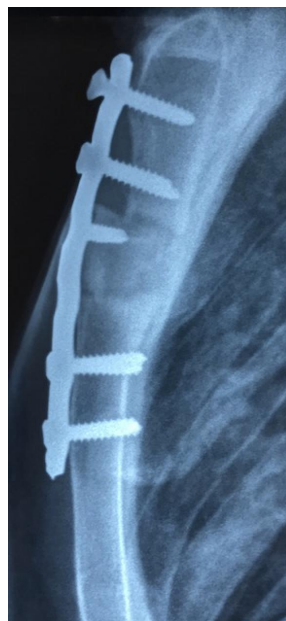
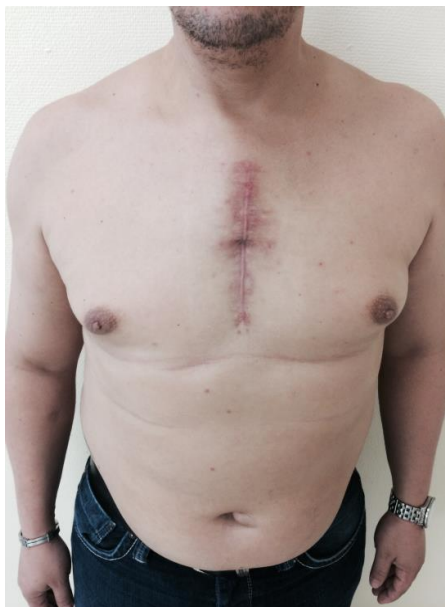
b) Mise en place des plaques d'ostéosynthèse

Figure 4 : Contrôle post-opératoire



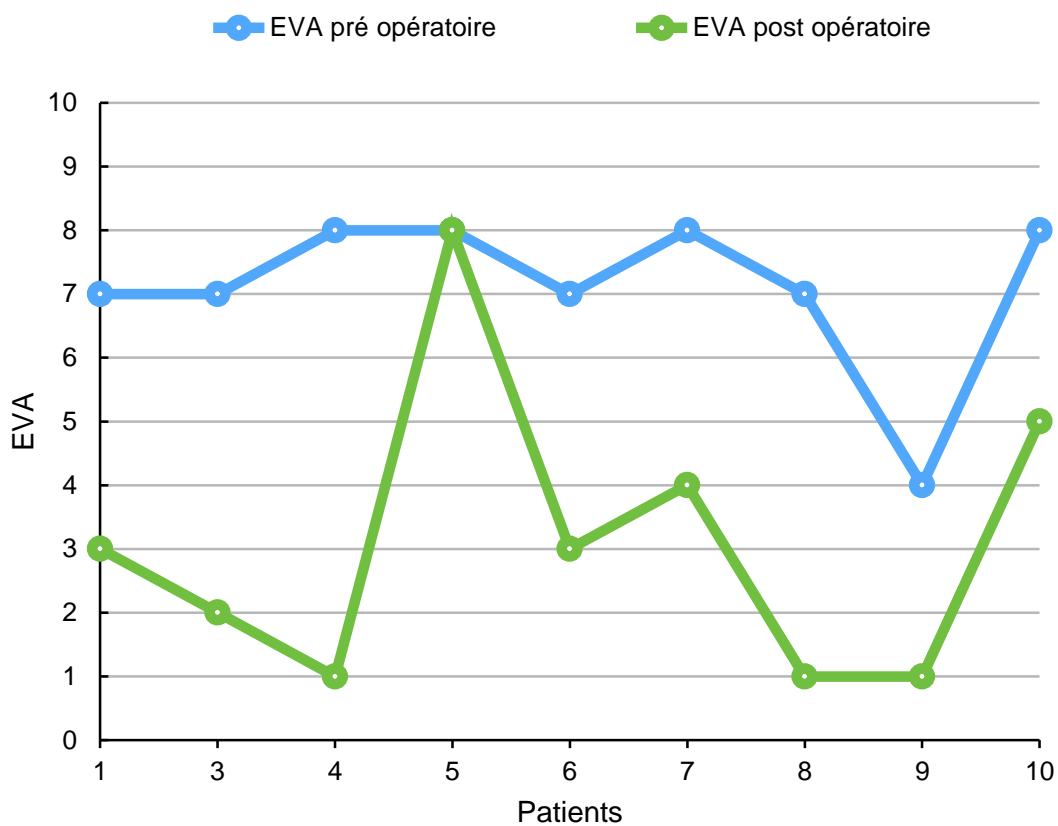
a) Radiographie thoracique de profil à J3



b) Contrôle radio-clinique M1

Graphique 1 et tableau 2 :

évolution de l'EVA entre le pré et postopératoire



Nombre de patient	Moyenne EVA préopératoire	Moyenne EVA postopératoire	Wilcoxon p-valeur
9	7	3	0,014

Figure 5 : SF 36

1/ Dans l'ensemble, pensez-vous que votre santé est :
 1: Excellente 2: Très bonne 3: Bonne 4: Médiocre 5: Mauvaise

2/ Par rapport à l'année dernière à la même époque, comment trouvez-vous votre état de santé actuel ?
 1: Bien meilleur que l'an dernier 2: Plutôt meilleur
 3: À peu près pareil 4: Plutôt moins bon
 5: Beaucoup moins bon

3/ Voici la liste d'activités que vous pouvez avoir à faire dans votre vie de tous les jours. Pour chacune d'entre elles, indiquez si vous êtes limité en raison de votre état de santé actuel :

Liste d'activités	OUI beaucoup limité (e)	OUI peu limité(e)	NON pas du tout limité(e)
A			
Efforts physiques importants tels que courir, soulever un objet lourd, faire du sport...	1	2	3
B			
Efforts physiques modérés tels que déplacer une table, passer l'aspirateur, jouer aux boules	1	2	3
C			
Soulever et porter les courses	1	2	3
D			
Monter plusieurs étages par l'escalier	1	2	3
E			
Monter un étage par l'escalier	1	2	3
F			
Se pencher en avant, se mettre à genoux, s'accroupir	1	2	3
G			
Marcher plus d'un kilomètre à pied	1	2	3
H			
Marcher plusieurs centaines de mètres	1	2	3
I			
Marcher une centaine de mètres	1	2	3
J			
Prendre un bain, une douche ou s'habiller	1	2	3

4/ Au cours de ces quatre dernières semaines, et en raison de votre état physique :

	OUI	NON
A		
Avez-vous réduit le temps passé à votre travail ou à vos activités habituelles?	1	2
B		
Avez-vous accompli moins de choses que vous auriez souhaité?	1	2
C		
Avez-vous dû arrêter de faire certaines choses?	1	2
D		
Avez-vous eu des difficultés à faire votre travail ou toute autre activité? (par exemple, cela vous a demandé un effort supplémentaire)	1	2

5/ **A** u cours de ces quatre dernières semaines, et en raison de votre état émotionnel (comme vous sentir triste, nerveux (se) ou déprimé(e) :

	OUI	NON
A		
Avez vous réduit le temps passé à votre travail ou activités habituelles ?	1	2
B		
Avez vous accompli moins de choses que vous ne l'auriez souhaité ?	1	2
C		
Avez vous eu des difficultés à faire ce que vous aviez à faire avec autant de soin et d'attention que d'habitude ?	1	2

6/ **A** u cours de ces quatre dernières semaines, dans quelle mesure votre état de santé, physique ou émotionnel vous a-t-il gêné(e) dans votre vie sociale et vos relations avec les autres, votre famille, vos amis ou vos connaissances ?

1: Pas du tout **2**: Un petit peu **3**: Moyennement **4**: Beaucoup **5**: Énormément

7/ **A** u cours de ces quatre dernières semaines, quelle a été l'intensité de vos douleurs (physiques) ?

1: Nulle

2: Très faible

3: Faible

4: Moyenne

5: Grande

6: Très grande

8/ **A** u cours de ces quatre dernières semaines, dans quelle mesure vos douleurs physiques vous ont-elles limitées dans votre travail ou vos activités domestiques ?

1: Pas du tout **2**: Un petit peu **3**: Moyennement **4**: Beaucoup **5**: Énormément

9/ Les questions qui suivent portent sur comment vous vous êtes senti(e) au cours de ces quatre dernières semaines. Pour chaque question, veuillez indiquer la réponse qui vous semble la plus appropriée. Au cours de ces quatre dernières semaines y a-t-il eu des moments où :

	En permanence	Très souvent	Souvent	Quelque fois	Rarement	Jamais
A						
Vous vous êtes senti(e) dynamique ?	1	2	3	4	5	6
B						
Vous vous êtes senti(e) très nerveux(se) ?	1	2	3	4	5	6
C						
Vous vous êtes senti(e) si découragé(e) que rien ne pouvait vous remonter le moral ?	1	2	3	4	5	6
D						
Vous vous êtes senti(e) calme et détendu(e) ?	1	2	3	4	5	6
E						
Vous vous êtes senti(e) débordant d'énergie ?	1	2	3	4	5	6
F						
Vous vous êtes senti(e) triste et abattu(e) ?	1	2	3	4	5	6
G						
Vous vous êtes senti(e) épuisé(e) ?	1	2	3	4	5	6
H						
Vous vous êtes senti(e) heureux(se) ?	1	2	3	4	5	6
I						
Vous vous êtes senti(e) fatigué(e) ?	1	2	3	4	5	6

10/ Au cours de ces quatre dernières semaines, y a-t-il eu des moments où votre état de santé, physique ou émotionnant vous a gêné dans votre vie et vos relations avec les autres, votre famille et vos connaissances ?

1: En permanence

2: Une bonne partie du temps

3: De temps en temps

4: Rarement

5: Jamais

11/ Indiquez pour chacune des phrases suivantes dans quelle mesure elles sont vraies ou fausses dans votre cas :

	Totalement vraie	Plutôt vraie	Je ne sais pas	Plutôt fausse	Totalement fausse
A					
Je tombe malade plus facilement que les autres	1	2	3	4	5
B					
Je me porte aussi bien que n'importe qui	1	2	3	4	5
C					
Je m'attends à ce que ma santé se dégrade	1	2	3	4	5
D					
Je suis en excellente santé	1	2	3	4	5

Tableau 1 : résumé des concepts

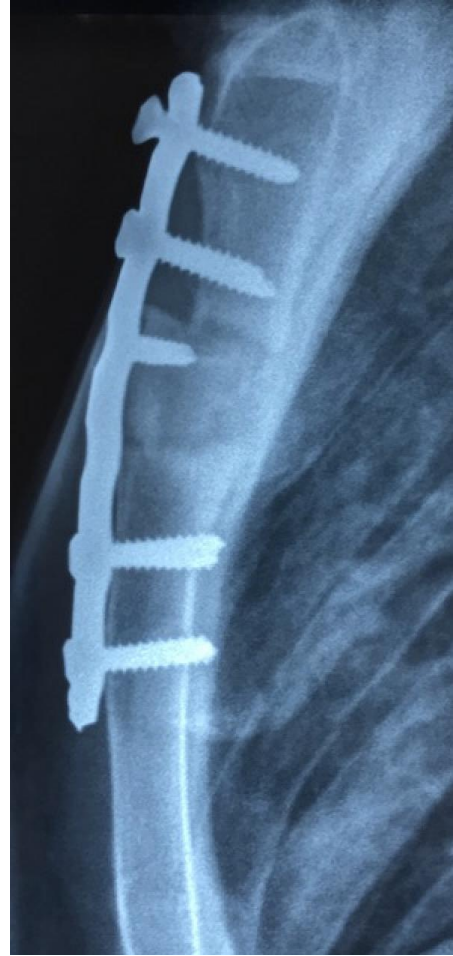Nom des échelles	Symboles	Résumé du contenu
Activité physique	PF	Mesure des limitations des activités physiques telles que marcher, monter des escaliers, se pencher en avant, soulever des objets et les efforts physiques importants et modérés.
Limitations dues à l'état physique	RP	Mesure de la gêne, due à l'état physique, dans les activités quotidiennes : mesure des limitations de certaines activités ou la difficulté pour les réaliser.
Douleurs physiques	BP	Mesure de l'intensité de la douleur et de la gêne occasionnée.
Santé perçue	GH	Auto-évaluation de la vitalité, de l'énergie, de la fatigue.
Vie et relation avec les autres	SF	Mesure les limitations des activités sociales dues aux problèmes de santé physique et psychique.
Santé psychique	MH	Auto-évaluation de la santé psychique : anxiété, dépression, bien-être (bonheur) ?
Limitations dues à l'état psychique	RE	Mesure la gêne due aux problèmes psychiques dans les activités quotidiennes : temps passé au travail moins important, travail bâclé.
Évolution de la santé perçue	HT	Évolution de la santé perçue comparée, d'une année à l'autre.

Tableau 2 : scores des domaines de la SF-36 de la population générale

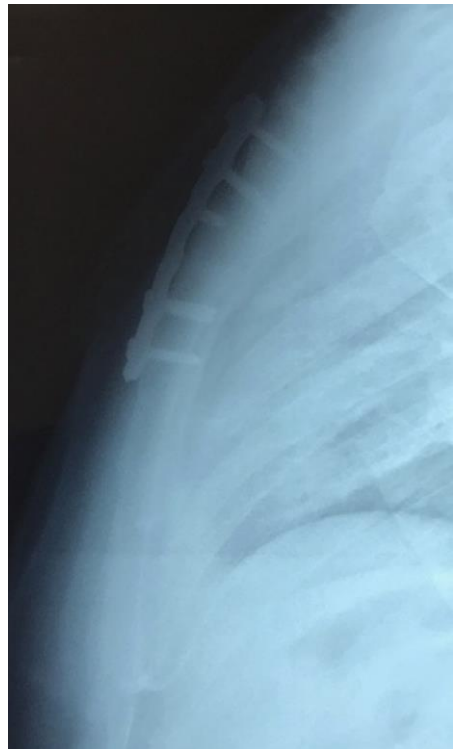Domaine	Moyenne	% Plancher	% Plafond	Écart type	Percentile 25 th	Médiane	Percentile 75 th
PF	84,45	0,6	34,5	21,19	80,00	95,00	100,00
RP	81,21	8,2	68,3	32,2	75,00	100,00	100,00
BP	73,39	0,0	29,1	23,73	52,00	74,00	100,00
GH	69,13	0,1	3,3	18,57	57,00	72,00	82,00
VT	59,96	0,1	1,3	18,05	50,00	60,00	75,00
SF	81,55	0,2	40,9	21,41	62,5	87,5	100,00
RE	82,13	8,9	71,8	32,15	66,7	100,00	100,00
MH	68,47	0,1	1,7	17,62	60,00	72,00	80,00

Figure 6 : suivi radiologique

- a) Contrôle radiographie à 6 semaines
En cours de consolidation



- b) Contrôle radiographie à 3 mois
Consolidé



	SF 36 moyenne échantillon	SF36 moyenne population générale	Mann-Whitney P valeur
Fonctionnement physique	71.7	84.45	p>0,05
Limitations liées aux problèmes physiques	72.2	81.21	p>0,05
Limitations liées aux problèmes émotionnels	96.3	82.13	p>0,05
Vitalité	75	59.96	p>0,05
Bien-être émotionnel	65.6	68.47	p>0,05
Fonctionnement social	73.9	81.55	p>0,05
Douleur physique	67.8	73.39	p>0,05
Etat général de santé perçu	70.6	69.13	p>0,05
Changement de santé par rapport à il y a un an	72.2	Données manquantes	p>0,05
Score synthétique de santé physique	70,575	77,045	p>0,05
Score synthétique de santé mentale	77,7	73,027	p>0,05

Tableau 3 : évaluation de la qualité de vie
par le SF 36

Tableau 4 : Revue de la littérature





	Année	Article	Nombre patients	Type de pseudarthrose	Plaque		Résultats
Brichon et al	2017	Traitement chirurgical des pseudarthroses transversales du sternum - A propos de 9 cas	9	pseudarthroses transversales post traumatiques	Plaques LCP 3,5 Synthes® *2		Bon résultats cliniques et fonctionnels
Queitsch et al	2010	Treatment of posttraumatic sternal non-union with a locked sternum-osteosynthesis plate (TiFix)	12	Pseudarthroses transversales post traumatiques	Plaque Tifix®		Consolidation dans tous les cas
Monaco et al	2009	Chronic transverse sternal fracture. Role of CT scan and repair by an alternative use of the Synthes-Titanium Sternal Fixation System	1	Pseudarthroses transversales post traumatiques	Synthes titanium sternal fixation system® *2		Bon résultats cliniques et fonctionnels
Motomura et al	2009	Experience of sternal secondary closure by means of a titanium fixation system after transverse thoracosternotomy	4	pseudarthroses transversales post thoracosternotomie	Synthes titanium sternal fixation system® *2		Bon résultats cliniques et fonctionnels
Wu et al	2004	Rigid-plate fixation for the treatment of sternal nonunion	6	Dont 2 pseudarthroses transversales post traumatiques	Sternalock®		Bon résultats cliniques et fonctionnels
Bertin et al	2002	Repair of transverse sternal nonunions using metal plates and autogenous bone graft	3	pseudarthroses transversales post traumatiques	Plaque semi tubulaire *2		Bon résultats cliniques et fonctionnels

Tableau 5 : durées de consolidation osseuse dans la littérature.


	Consolidation à 6 semaines	Consolidation à 3 mois	Consolidation à 6 mois	Consolidation à 2 ans
Brichon et al	55 % (n=5)	78 % (n=7)	DM	100% (n=9)
Motomura et al	100 % (n=4)	DM	DM	DM
Bertin et al	100% (n=3)	DM	DM	DM
Monaco et al	100% (n=1)	DM	DM	DM
Wu et al	DM	DM	100% (n= 6)	DM

DM : Données manquantes

Tableau 6 : Tabagisme et durée de consolidation


Patients	Tabac	Durée de consolidation
1	Actif	1 mois
2	Non	1 mois
3	Sevré depuis 15 ans	1 mois
4	Non	1 mois
5	Sevré depuis 13 ans	1,5 mois
6	Sevré depuis 20 ans	22 mois
7	Actif	3 mois
8	Actif	3 mois
9	Sevré depuis 3 mois	27 mois

Figure 7 : Autres plaques



A, Locking re-construction plate

B, Star-shaped manubrium plate



SERMENT D'HIPPOCRATE

En présence des Maîtres de cette Faculté, de mes chers condisciples et devant l'effigie d'HIPPOCRATE,

Je promets et je jure d'être fidèle aux lois de l'honneur et de la probité dans l'exercice de la Médecine.

Je donnerais mes soins gratuitement à l'indigent et n'exigerai jamais un salaire au dessus de mon travail. Je ne participerai à aucun partage clandestin d'honoraires.

Admis dans l'intimité des maisons, mes yeux n'y verront pas ce qui s'y passe ; ma langue taira les secrets qui me seront confiés et mon état ne servira pas à corrompre les mœurs, ni à favoriser le crime.

Je ne permettrai pas que des considérations de religion, de nation, de race, de parti ou de classe sociale viennent s'interposer entre mon devoir et mon patient.

Je garderai le respect absolu de la vie humaine.

Même sous la menace, je n'admettrai pas de faire usage de mes connaissances médicales contre les lois de l'humanité.

Respectueux et reconnaissant envers mes Maîtres, je rendrai à leurs enfants l'instruction que j'ai reçue de leurs pères.

Que les hommes m'accordent leur estime si je suis fidèle à mes promesses.

Que je sois couvert d'opprobre et méprisé de mes confrères si j'y manque.

THÈSE SOUTENUE PAR: Thibaut CHOLLIER

TITRE:

**TRAITEMENT CHIRURGICAL DES PSEUDARTHROSES TRANSVERSALES POST
TRAUMATIQUES DU STERNUM – A PROPOS DE 9 CAS**

CONCLUSION:

Introduction : Les fractures post-traumatiques du sternum guérissent en général de manière spontanée. Dans de rares cas, il peut exister un défaut de consolidation osseuse conduisant alors à une pseudarthrose sternale transversale, définie par une absence de consolidation du foyer fracturaire plus de 3 mois après le traumatisme. Elle se manifeste cliniquement par une instabilité sternale associée à des douleurs créant ainsi une gêne fonctionnelle au quotidien. Son traitement est chirurgical. L'objectif principal de ce travail est d'évaluer les résultats cliniques de la chirurgie de pseudarthrose sternale transversale au Centre Hospitalier Grenoble Alpes (CHUGA). Les objectifs secondaires étaient l'évaluation des résultats morphologiques et sur la qualité de vie de la chirurgie réalisée.

Matériel et méthode : Une étude rétrospective a été conduite chez 9 patients au CHUGA pris en charge pour une pseudarthrose sternale post-traumatique. Il s'agissait de 6 hommes et 3 femmes âgés en moyenne de 42 ans. Les ostéosynthèses ont été réalisées par deux plaques Synthes® type LCP (Locked Compression Plate) reconstruction 3,5 fixées avec des vis verrouillées. Une greffe osseuse était également associée en utilisant un greffon osseux iliaque bi-cortical. Le recueil de l'EVA (Evaluation Visuelle Analogique), témoins des résultats cliniques, était réalisé en préopératoire et à 1 mois postopératoire. L'évaluation morphologique (radiographie thoracique) était effectuée à 1 mois et 3 mois postopératoire tandis que l'évaluation de la qualité de vie postopératoire (SF36) a été recueillie de manière prospective.

Résultats : La chirurgie était efficace sur le plan clinique avec une EVA postopératoire significativement diminuée ($p=0,014$). L'EVA préopératoire était évaluée à 7 contre 3 en postopératoire. Sur le plan morphologique, 5 patients ont consolidé le foyer de pseudarthrose à 1 mois (55%) et 7 à 3 mois (77%). La consolidation est obtenue seulement au bout de deux ans pour les deux patients restants. Tous nos patients décrivent, grâce à l'évaluation du SF36, une amélioration de la qualité de vie, comparable à celle de la population générale ($p>0,05$). On dénombre seulement une complication post opératoire chirurgicale ayant nécessité une reprise (Grade IIIb de la classification de Clavien) ainsi que deux pneumopathies postopératoires d'évolution simple sous traitement antibiotique (Grade II de la classification de Clavien). L'ablation du matériel a été réalisée chez 3 patients, en moyenne 19 mois après à la chirurgie sous réserve d'une bonne consolidation osseuse.

Conclusion : L'ostéosynthèse sternale par deux plaques LCP associées à une greffe osseuse apparaît comme une technique efficace pour la prise en charge de la pseudarthrose sternale. Ces résultats semblent cependant perfectibles, notamment sur le plan morphologique. D'une part, la prise en charge des facteurs de risques de pseudarthrose peu étudié dans la littérature pourrait avoir un intérêt. D'autre part, l'émergence de thérapies médicales pourrait contribuer à l'amélioration de nos résultats notamment dans les cas d'échec après une première chirurgie.

VU ET PERMIS D'IMPRIMER

Grenoble, le :

LE DOYEN

Pr. Patrice MORAND



LE PRÉSIDENT DE LA THÈSE

Pr. Pierre-Yves BRICHON



43

Thèse soutenue par CHOLLIER Thibaut

TRAITEMENT CHIRURGICAL DES PSEUDARTHROSES TRANSVERSALES POST TRAUMATIQUES DU STERNUM – A PROPOS DE 9 CAS

RÉSUMÉ :

Introduction : Les fractures post-traumatiques du sternum guérissent en général de manière spontanée. Dans de rares cas, il peut exister un défaut de consolidation osseuse conduisant alors à une pseudarthrose sternale transversale, définie par une absence de consolidation du foyer fracturaire plus de 3 mois après le traumatisme. Elle se manifeste cliniquement par une instabilité sternale associée à des douleurs créant ainsi une gêne fonctionnelle au quotidien. Son traitement est chirurgical. L'objectif principal de ce travail est d'évaluer les résultats cliniques de la chirurgie de pseudarthrose sternale transversale au Centre Hospitalier Grenoble Alpes (CHUGA). Les objectifs secondaires étaient l'évaluation des résultats morphologiques et sur la qualité de vie de la chirurgie réalisée.

Matériel et méthode : Une étude rétrospective a été conduite chez 9 patients au CHUGA pris en charge pour une pseudarthrose sternale post-traumatique. Il s'agissait de 6 hommes et 3 femmes âgés en moyenne de 42 ans. Les ostéosynthèses ont été réalisées par deux plaques Synthes® type LCP (Locked Compression Plate) reconstruction 3,5 fixées avec des vis verrouillées. Une greffe osseuse était également associée en utilisant un greffon osseux iliaque bi-cortical. Le recueil de l'EVA (Evaluation Visuelle Analogique), témoins des résultats cliniques, était réalisé en préopératoire et à 1 mois postopératoire. L'évaluation morphologique (radiographie thoracique) était effectuée à 1 mois et 3 mois postopératoire tandis que l'évaluation de la qualité de vie postopératoire (SF36) a été recueillie de manière prospective.

Résultats : La chirurgie était efficace sur le plan clinique avec une EVA postopératoire significativement diminuée ($p=0,014$). L'EVA préopératoire était évaluée à 7 contre 3 en postopératoire. Sur le plan morphologique, 5 patients ont consolidé le foyer de pseudarthrose à 1 mois (55%) et 7 à 3 mois (77%). La consolidation est obtenue seulement au bout de deux ans pour les deux patients restants. Tous nos patients décrivent, grâce à l'évaluation du SF36, une amélioration de la qualité de vie, comparable à celle de la population générale ($p>0,05$). On dénombre seulement une complication post opératoire chirurgicale ayant nécessité une reprise (Grade IIIb de la classification de Clavien) ainsi que deux pneumopathies postopératoires d'évolution simple sous traitement antibiotique (Grade II de la classification de Clavien). L'ablation du matériel a été réalisée chez 3 patients, en moyenne 19 mois après à la chirurgie sous réserve d'une bonne consolidation osseuse.

Conclusion : L'ostéosynthèse sternale par deux plaques LCP associées à une greffe osseuse apparaît comme une technique efficace pour la prise en charge de la pseudarthrose sternale. Ces résultats semblent cependant perfectibles, notamment sur le plan morphologique. D'une part, la prise en charge des facteurs de risques de pseudarthrose peu étudié dans la littérature pourrait avoir un intérêt. D'autre part, l'émergence de thérapies médicales pourrait contribuer à l'amélioration de nos résultats notamment dans les cas d'échec après une première chirurgie.

MOTS CLÉS : Pseudarthrose sternale transversale, Plaque LCP, EVA, consolidation osseuse, qualité de vie, facteurs de risque

FILIÈRE: chirurgie thoracique et cardiovasculaire.