



HAL
open science

“ Platform-Switching ” : où en est-on? Revue de littérature et présentation d’un cas clinique

David Zerbib

► To cite this version:

David Zerbib. “ Platform-Switching ” : où en est-on? Revue de littérature et présentation d’un cas clinique. Sciences du Vivant [q-bio]. 2018. dumas-01887217

HAL Id: dumas-01887217

<https://dumas.ccsd.cnrs.fr/dumas-01887217v1>

Submitted on 3 Oct 2018

HAL is a multi-disciplinary open access archive for the deposit and dissemination of scientific research documents, whether they are published or not. The documents may come from teaching and research institutions in France or abroad, or from public or private research centers.

L’archive ouverte pluridisciplinaire **HAL**, est destinée au dépôt et à la diffusion de documents scientifiques de niveau recherche, publiés ou non, émanant des établissements d’enseignement et de recherche français ou étrangers, des laboratoires publics ou privés.



Distributed under a Creative Commons Attribution - NonCommercial - NoDerivatives 4.0 International License

AVERTISSEMENT

Cette thèse d'exercice est le fruit d'un travail approuvé par le jury de soutenance et réalisé dans le but d'obtenir le diplôme d'État de docteur en chirurgie dentaire. Ce document est mis à disposition de l'ensemble de la communauté universitaire élargie.

Il est soumis à la propriété intellectuelle de l'auteur. Ceci implique une obligation de citation et de référencement lors de l'utilisation de ce document.

D'autre part, toute contrefaçon, plagiat, reproduction illicite encourt toute poursuite pénale.

UNIVERSITÉ PARIS DESCARTES

FACULTÉ DE CHIRURGIE DENTAIRE

Année 2018

N° 042

THÈSE

POUR LE DIPLÔME D'ÉTAT DE DOCTEUR EN CHIRURGIE DENTAIRE

Présentée et soutenue publiquement le : 23 mai 2018

Par

David ZERBIB

« Platform-Switching » : Où en est-on ?

Revue de littérature et présentation d'un cas clinique

Dirigée par M. le Docteur Nicolas Roche

JURY

M. le Professeur Louis Maman
Docteur Radhia Benbelaïd
Docteur Olivier Le May
Docteur Nicolas Roche
Docteur Romain Pietton

Président
Assesseur
Assesseur
Assesseur
Invité

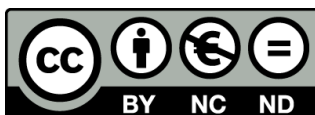

Tableau des enseignants de la Faculté

DÉPARTEMENTS	DISCIPLINES	PROFESSEURS DES UNIVERSITÉS	MÂÎTRES DE CONFÉRENCES
1. DÉVELOPPEMENT, CROISSANCE ET PRÉVENTION	ODONTOLOGIE PÉDIATRIQUE	Mme DAVIT-BÉAL Mme VITAL	M. COURSON Mme DURSUN Mme JEGAT Mme SMAIL-FAUGERON Mme VANDERZWALM
	ORTHOPÉDIE DENTO-FACIALE		Mme BENAHMED M. DUNGLAS Mme KAMOUN-GOLDRAT Mme LE NORCY
	PRÉVENTION, ÉPIDÉMIOLOGIE, ÉCONOMIE DE LA SANTÉ ET ODONTOLOGIE LÉGALE	Mme FOLLIGUET	Mme GERMA M. PIRNAY M. TAVERNIER
2. CHIRURGIE ORALE, PARODONTOLOGIE, BIOLOGIE ORALE	PARODONTOLOGIE	Mme COLOMBIER Mme GOSSET	M. BIOSSE DUPLAN M. GUEZ
	CHIRURGIE ORALE	M. MAMAN Mme RADOI	Mme EJEIL M. GAULTIER M. HADIDA M. MOREAU M. NGUYEN
	BIOLOGIE ORALE	Mme CHAUSSAIN M. GOGLY Mme SÉGUIER Mme POLIARD M. ROCHEFORT (PU associé)	M. ARRETO Mme BARDET (MCF) Mme CHARDIN Mme CHERIFI (MCU associée) M. FERRE M. LE MAY
3. RÉHABILITATION ORALE	DENTISTERIE RESTAURATRICE ENDODONTIE	Mme BOUKPESSI Mme CHEMLA	Mme BERÈS (MCU associée) Mme BESNAULT M. BONTE Mme COLLIGNON (MCU associée) M. DECUP Mme GAUCHER
	PROTHÈSES	M. POSTAIRE	M. CHEYLAN M. DAAS M. DOT M. EID Mme FOUILLOUX-PATEY Mme GORIN M. RENAULT M. RIGNON-BRET M. TIRLET M. TRAMBA Mme WULFMAN
	FONCTION-DYSFONCTION, IMAGERIE, BIOMATÉRIAUX		M. ATTAL Mme BENBELAID Mme BENOÎT A LA GUILLAUME (MCF) M. BOUTER M. CHARRIER M. CHERRUAU M. FLEITER Mme FRON CHABOUIS Mme MANGIONE (MCU associée) M. SALMON Mme TILOTTA
	PROFESSEURS ÉMÉRITES	M. BÉRENHOLC Mme BRION M. LASFARGUES M. LAUTROU M. LEVY	M. PELLAT M. PIERRISNARD M. SAFFAR Mme WOLIKOW

Mise à jour le 18 décembre 2017

Remerciements

À M. le Professeur Louis Maman

Docteur en Chirurgie dentaire

Spécialiste qualifié en Chirurgie orale

Habilité à Diriger des Recherches

Professeur des Universités, Faculté de Chirurgie dentaire Paris Descartes

Praticien Hospitalier, Assistance Publique-Hôpitaux de Paris

Doyen de la Faculté de Chirurgie dentaire Paris Descartes

Nous vous remercions de nous avoir fait l'honneur d'accepter la présidence de cette thèse. Vous avez su tout au long de notre parcours, transmettre les valeurs qui feront de nous des praticiens non seulement performants, mais aussi dévoués. Veuillez trouver l'expression de nos sincères remerciements.

Au Docteur Radhia Benbelaïd

Docteur en Chirurgie dentaire

Docteur de l'Université Paris-Sud

Maitre de Conférences des Universités, Faculté de Chirurgie dentaire Paris Descartes

Praticien Hospitalier, Assistance Publique-Hôpitaux de Paris

Nous sommes très honorés de vous compter parmi nos juges. Votre disponibilité et votre dévouement à l'égard des étudiants lors de notre parcours universitaire sont à toute épreuve. Soyez certaine de notre profond respect.

Au Docteur Olivier Le May

Docteur en Chirurgie dentaire

Docteur en Sciences odontologiques

Docteur en Sciences

Maitre de Conférences des Universités, Faculté de Chirurgie dentaire Paris Descartes

Praticien Hospitalier, Assistance Publique-Hôpitaux de Paris

Nous vous remercions d'avoir accepté de nous faire l'honneur de faire partie de notre jury. Nous sommes reconnaissants pour la sympathie et pour le soutien que vous nous avez apportés tout au long de nos études. Soyez assuré de notre vive reconnaissance et de notre profond respect.

Au Docteur Nicolas Roche

Docteur en Chirurgie dentaire

Assistant Hospitalo-Universitaire, Faculté de Chirurgie dentaire Paris Descartes

Vous nous avez fait l'honneur d'accepter la direction de cette thèse. Votre confiance, ainsi que la disponibilité dont vous avez fait preuve dans le suivi de ce travail, nous ont été d'une aide précieuse. Il est également primordial de souligner la qualité et la richesse de votre enseignement clinique, qu'il nous a été permis d'apprécier. Soyez assurée de notre profonde considération.

Au Docteur Romain Pietton

Docteur en Chirurgie dentaire

Assistant Hospitalo-Universitaire, Faculté de Chirurgie dentaire Paris Descartes

Vous nous avez fait l'honneur d'accepter de siéger à notre jury de thèse. Votre enseignement nous a permis de découvrir et de nous familiariser avec les restaurations implanto-portée, autant d'un point de vue théorique que clinique. Nous vous en sommes vivement reconnaissants.

À mes parents,

Vous avez su me guider depuis mon plus jeune âge, me soutenir et m'amener à devenir la personne que je suis. Merci d'avoir toujours répondu présents et que ce travail soit pour vous le témoignage de tout mon respect, de toute mon estime, et surtout de tout mon amour.

À ma petite sœur,

Merci pour ton soutien, merci de m'avoir supporté toutes ces années. Je suis heureux des moments que nous avons passés ensemble et j'espère qu'il y en aura encore beaucoup d'autres. Je te souhaite tout le bonheur possible dans ton avenir car tu le mérites amplement.

À mes grands-parents,

A Papou pour avoir pris le temps de relire ce travail plusieurs fois et d'être toujours disponible pour moi.

A Manou et Mémé de m'avoir toujours soutenu et d'avoir été là quand j'en avais besoin.

En souvenir de mon grand-père Alain Zerbib.

À toute ma famille

A laquelle je suis fier d'appartenir.

À la team BAAM,

A Jako, parce qu'on a galéré ensemble depuis la P1 et qu'on on a partagé tellement de bons moments.

A Nico, pour tous les bons moments depuis la P2 et pour tes biceps.

A Axel, pour avoir été le Sheitan de trop nombreuses soirées.

A Dubes, pour tout ce qu'on a partagé depuis la P2, en passant par Molliet, Villetaneuse et j'en passe.

A Roxane, pour entre autres m'avoir fait découvrir le Cookie Monster à Miami et avoir soigné avec moi les patients aux deux âges extrêmes de la vie.

À tous mes amis,

Je vous remercie d'être à mes côtés pour partager aussi bien les bons que les mauvais moments.

À mes enseignants,

Qui ont tous participé à façonner mes connaissances.

Table des matières

Introduction	3
1 : Concept de « Platform-Switching ».....	4
1.1. Principe biologique de l'ostéointégration	4
1.1.1. Définition.....	4
1.1.2. Influence du design implantaire sur l'ostéointégration	6
1.1.3. Résorption osseuse physiologique	7
1.2. Anatomie des tissus parodontaux.....	8
1.2.1. La gencive	8
1.2.2. Épithélium gingival	9
1.2.3. Tissu conjonctif.....	10
1.2.4. L'os alvéolaire.....	10
1.3. Tissu péri-implantaire.....	12
1.3.1. Épithélium péri-implantaire	13
1.3.2. Tissu conjonctif péri-implantaire.....	15
1.3.3. Notion d'espace biologique.....	16
1.4. Historique du concept de « Platform-Switching »	18
1.5. Définition du concept.....	20
2 : Effet attendu et revue de littérature.....	22
2.1 Effet biologique	22
2.1.1. Effet attendu	22
2.1.2. Analyse de la littérature sur la lyse osseuse péri-implantaire	22
2.1.3. Effet de la connexion en fonction du décalage de la plateforme implantaire.....	26
2.1.4. Évolution de la lyse osseuse crestale dans le temps.....	28
2.2 Effet d'un point de vue biomécanique et revue de littérature	29
2.2.1. Effet attendu	30
2.2.2. Revue de littérature	30
2.2.3. Effet de la connexion en fonction du type d'os.....	33
2.2.4. Cas particulier de l'extraction implantation immédiate	35
2.3 Effet du « Platform-Switching » sur le plan esthétique	36
2.3.1. Effet attendu	36

2.3.2. Analyse de la littérature	38
2.4 Discussion	40
3 : Analyse d'un cas clinique.....	42
3.1 Présentation du patient.....	42
3.2 Objectifs et plan de traitement	44
3.3 Étape pré-implantaire	44
3.4 Pose des implants.....	46
3.5 Phase de cicatrisation.....	54
3.6 Étape prothétique	54
3.7 Résultats finaux	56
3.8 Maintenance.....	58
Conclusion	59
Bibliographie	60
Table des figures.....	65
Table des tableaux.....	67

Introduction

L'implantologie a connu au cours de ces quarante dernières années des évolutions fulgurantes apportant de nouvelles possibilités permettant de compenser les édentements. Les premiers implants ont été développés dans les années 60 et avaient comme objectif de restaurer les structures parodontales autour d'une racine artificielle. Ce concept évolua fortement au cours des années 70 avec les premières publications de Brånemark et la mise en évidence de l'ostéointégration d'implants en titane.

Son objectif thérapeutique de départ fut de compenser les défauts de rétention et de stabilisation des prothèses complètes et d'améliorer la qualité de vie pour les patients édentés totaux.

Au cours des années 80 et 90, les techniques implantaire se sont fortement démocratisées et l'optimisation du succès implantaire fut très recherchée. En effet, les implants n'avaient alors plus comme seul objectif de stabiliser les prothèses complètes mais devenaient un véritable choix pour compenser les édentements de plus faible étendue.

Aujourd'hui, les implants et les réhabilitations prothétiques doivent répondre, bien évidemment, à une demande fonctionnelle mais aussi et surtout à une demande esthétique. La gestion optimale des tissus durs et mous péri-implantaires est devenue une nécessité.

Les techniques et produits proposés par les industriels sont aujourd'hui relativement uniformisés et standardisés mais les marques présentent chaque jour de nouvelles innovations dans le but de se différencier. Chacun de ces nouveaux produits est censé répondre à un besoin clinique.

Mais, l'intérêt de ces nouveaux éléments arrivant sur le marché n'est pas toujours clairement démontré scientifiquement. Il est donc de plus en plus compliqué pour le praticien de faire le tri entre des avancées scientifiques et des annonces marketings et commerciales.

L'un des concepts le plus répandu est celui de « Platform-Switching ».

Néanmoins, ses premières utilisations n'ont pas été justifiées par des preuves scientifiques mais par des recommandations des différents fabricants implantaires.

L'objectif de ce travail sera donc d'étudier le véritable impact de cette connexion implantaire à l'aide d'une étude de la littérature, puis nous illustrerons nos propos à l'aide d'un cas clinique.

1 : Concept de « Platform-Switching »

1.1. Principe biologique de l'ostéointégration

1.1.1. Définition

Pour comprendre et analyser les bénéfices que peuvent nous apporter les implants de type « Platform-Switching » ; il paraît important de revenir sur le principe d'ostéointégration et ses normes.

L'ostéointégration a été une découverte fortuite du professeur Brånemark dès le début des années 60.

Il étudiait dans son laboratoire de Göteborg les phénomènes de cicatrisation osseuse chez le lapin. En plaçant des chambres optiques en titane dans la fibula de ces lapins, il s'est retrouvé dans l'impossibilité de retirer ces chambres optiques : l'os et le titane avaient fusionné.

Il a ainsi défini l'ostéointégration¹ comme la « coaptation directe anatomique et fonctionnelle entre l'os vivant et la surface implantaire ».

Cliniquement, l'ostéo-intégration se traduit par l'absence de mobilité au niveau de l'implant. Ainsi, l'obtention et le maintien de la stabilité implantaire sont deux conditions essentielles au succès fonctionnel à long terme des prothèses ostéo-ancrées.²

Selon le concept initial de Brånemark, il fallait respecter les règles suivantes, afin d'obtenir un lien direct entre l'os et l'implant :

- Implants biocompatibles
- Condition d'asepsie et bonne technique chirurgicale
- Respect de la phase de cicatrisation : chirurgie en 2 temps
- Prothèse fixée de qualité

¹ Palmquist et al., « Biomechanical, histological, and ultrastructural analyses of laser micro- and nano-structured titanium alloy implants ».

² Albrektsson et al., « The long-term efficacy of currently used dental implants: a review and proposed criteria of success ».

Ces règles, qui avaient comme objectif principal de réduire au maximum les contraintes exercées sur l'implant, ont aujourd'hui évolué puisque le principe de mise en charge immédiate a été décrit ainsi que la mise en place d'implants en 1 seul temps chirurgical.

Suite aux découvertes de Brånemark, le matériau de choix utilisé pour les implants est le titane, ou l'un de ses alliages.

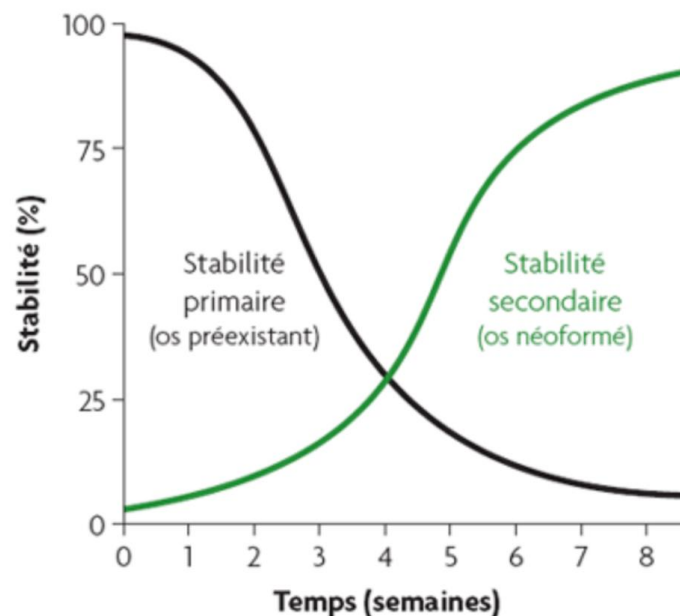
L'ostéointégration est obtenue suite à l'acquisition dans un premier temps de la stabilité primaire : c'est à dire de l'ancrage primaire mécanique de l'implant dans l'os préexistant. Cette stabilité primaire est obtenue le jour de la pose de l'implant.

Puis, dans un second temps, par la stabilité secondaire qui est déterminée par la réponse biologique et la cicatrisation suite au traumatisme chirurgical. Il faudra cependant attendre une nouvelle formation et remodelage osseux afin d'obtenir une surface plus étendue de contact entre l'os et l'implant.

Ce nouveau contact entre l'os et l'implant correspond à la stabilité secondaire ou dite « stabilité biologique ».

Ainsi, la stabilité mécanique initiale est entièrement remplacée par la stabilité biologique.³

Figure 1 : Diminution progressive de l'ancrage primaire mécanique et augmentation de la stabilité secondaire biologique



Source : Davarpanah et al., *Manuel d'implantologie clinique*, 2012

³ Khoury et Davarpanah, « Chap. 7. Protocoles chirurgicaux en implantologie ».

1.1.2. Influence du design implantaire sur l'ostéointégration

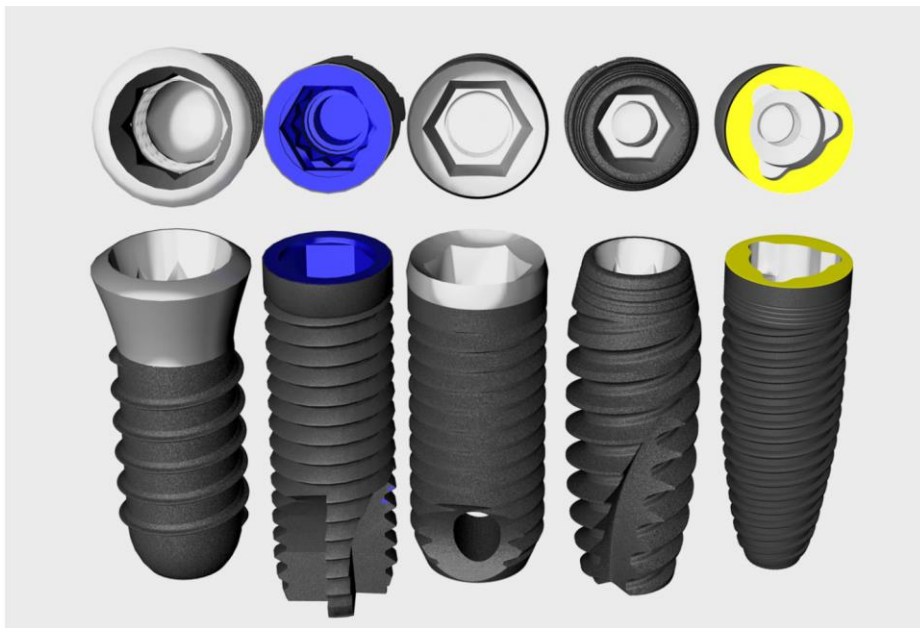
L'ostéointégration va être influencée par la forme et l'état de surface des implants. Ces derniers peuvent présenter une surface rugueuse, micro ou nano-structurée, par ajout ou soustraction sur le titane usiné.

Cet état de surface permet une meilleure mouillabilité de l'implant et donc un recouvrement plus rapide de la surface implantaire par le sang du patient.⁴

De plus, il existe de nombreux macro-designs implantaire. Les implants vont se différencier principalement de par le type de connection, la taille de leurs spires, la forme de l'apex, la forme du col et bien évidemment, de par leur taille (longueur/diamètre).

Il s'agit ici des paramètres principaux ; les implants peuvent aussi se différencier par leur conicité, la forme de leurs spires, leurs états de surface etc...

Figure 2 : Différents macro-design implantaire



Source : Davarpanah et al., *Manuel d'implantologie clinique*, 2012

⁴ Del Fabbro et al., « Systematic review of survival rates for immediately loaded dental implants ».

1.1.3. Résorption osseuse physiologique

En 1986, Albrektsson a défini les critères de succès en implantologie et a posé les bases de la pratique actuelle.⁵

D'après Albrektsson, pour que l'on puisse considérer la pose de l'implant comme un succès, il faut que la perte osseuse soit inférieure à 1,5 mm lors de la première année puis à 0,2mm les années suivantes.

Cette perte osseuse est dite « physiologique » puisqu'elle est la conséquence même de la mise en fonction de l'implant.

Une fois la phase de cicatrisation effectuée, c'est à dire la stabilité secondaire obtenue ; la mise en charge de l'implant débute. Un pilier intermédiaire va être connecté à l'implant par vissage ; ce pilier va ensuite recevoir une couronne (par vissage ou scellement au pilier intermédiaire).

Au moment de la mise en charge de l'implant, un microgap va apparaître au niveau de la zone de connexion entre l'implant et le pilier.

Quirynen et Van Steenberghe⁶ ont démontré la présence de micro-organismes au niveau de cette zone de connexion et leur étude a conclu en la présence d'une porte d'entrée microbienne au niveau de ce microgap. Cette porte d'entrée bactérienne pouvant être l'origine de la lyse osseuse dite « physiologique ».

De plus Berglundh⁷ et Lindhe⁸, ont aussi étudié cette zone de connexion implant/pilier et ont trouvé la présence d'un tissu inflammatoire s'étendant de 0,5mm de part et d'autre du microgap.

Ils en ont déduit que ce tissu inflammatoire était responsable d'une lyse osseuse de 0,5mm dans les 2 semaines suivant la mise en charge de l'implant.

⁵ Albrektsson et al., « The long-term efficacy of currently used dental implants ».

⁶ Quirynen et van Steenberghe, « Bacterial colonization of the internal part of two-stage implants. an in vivo study ».

⁷ Berglundh et al., « The soft tissue barrier at implants and teeth ».

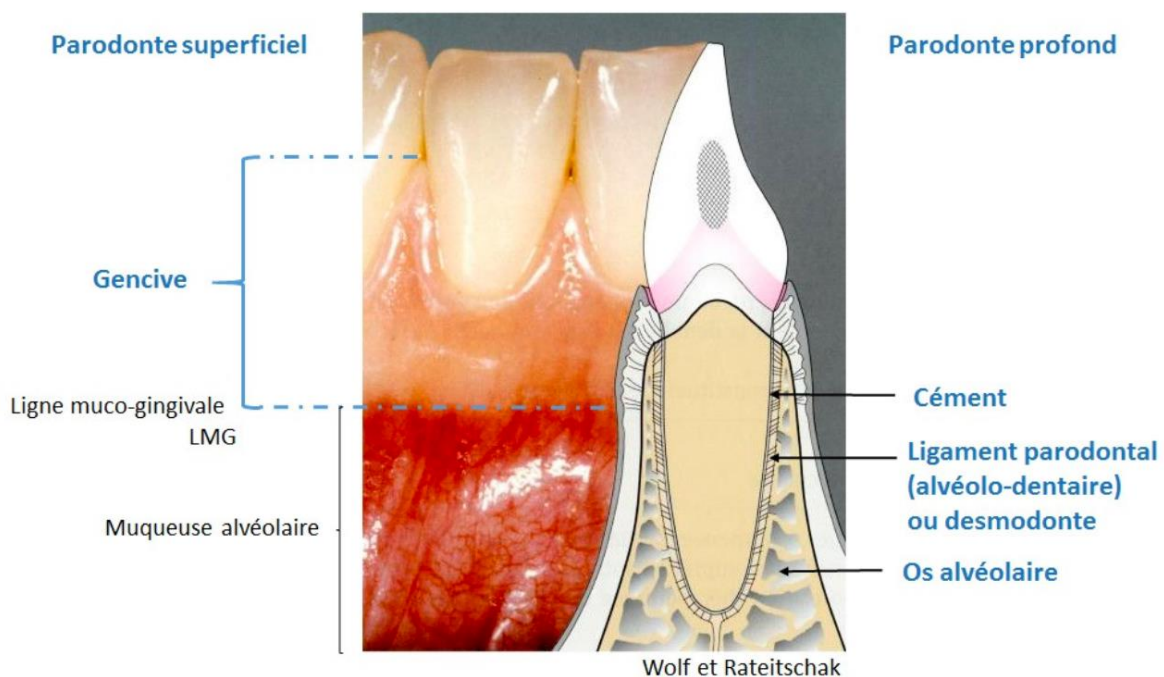
⁸ Lindhe et al., « Experimental breakdown of peri-implant and periodontal tissues. A study in the beagle dog ».

1.2. Anatomie des tissus parodontaux

1.2.1. La gencive

La gencive est la partie la plus superficielle du parodonte. Histologiquement, il s'agit d'une muqueuse masticatoire composée d'un tissu conjonctif comportant un réseau collagénique très dense et d'un épithélium pavimenteux stratifié kératinisé.

Figure 3 : Coupe anatomique du parodonte



Source : Wolf, *Parodontologie*, 2005

La gencive possède une fonction protectrice⁹ en regard des agressions mécaniques (particules alimentaires et autres), biologiques (accumulation de plaque dentaire en regard du sulcus), chimiques et thermiques.

Cette gencive sert de barrière entre le milieu extérieur et les tissus sous-jacents afin de les protéger contre toute forme d'agression et également de prévenir la fuite des fluides tissulaire.

⁹ Gouet et Azria, *Codes de la réussite en implantologie orale*.

1.2.2. Épithélium gingival

L'épithélium gingival est un tissu kératinisé non vascularisé constitué par¹⁰ :

- Un épithélium buccal recouvrant la gencive libre et attachée : il s'agit d'un épithélium pavimenteux stratifié kératinisé.
- Un épithélium sulculaire bordant l'espace entre la gencive libre et la surface dentaire
- Un épithélium de jonction faisant office de barrière avec le milieu intérieur entourant le collet de la dent entre le fond du sulcus et la surface dentaire.¹¹

Voyons donc maintenant en détail l'organisation de ces différents épithéliums.

1.2.2.1. Épithélium sulculaire

L'épithélium sulculaire fait suite à l'épithélium buccal en étant cependant plus fin que celui-ci. Il est stratifié non kératinisé, ce qui le rend plus fragile que les autres épithéliums d'un point de vue mécanique et biologique.

Il est constitué de trois couches cellulaires¹² :

- La couche basale
- La couche épineuse
- La couche granuleuse

Il s'étend du rebord marginal de la gencive jusqu'à l'épithélium de jonction et borde le sillon gingivo-dentaire.

De plus, ses espaces intercellulaires étant plus larges que ceux de l'épithélium buccal, l'épithélium sulculaire agit alors comme une membrane semi-perméable où peuvent passer les bactéries et les produits bactériens issus du milieu extérieur.

Selon Ericsson et Lindhe, la profondeur de l'épithélium sulculaire est augmentée d'environ 1mm lorsque celui-ci se retrouve autour d'un implant (comparativement à une dent naturelle).¹³

¹⁰ Bercy et Tenenbaum, *Parodontologie : du diagnostic à la pratique*.

¹¹ Khoury et Davarpanah, « Chap. 7. Protocoles chirurgicaux en implantologie ».

¹² Bouchard, Frémont, et Sanz, *Parodontologie & dentisterie implantaire. Volume 1*.

¹³ Ericsson et Lindhe, « Probing depth at implants and teeth. An experimental study in the dog ».

1.2.2.2. Épithélium de jonction

L'épithélium de jonction s'étend de l'épithélium sulculaire jusqu'aux fibres conjonctives insérées dans le ciment au niveau de la jonction amélo-cémentaire sur une dent naturelle¹⁴.

A l'inverse de l'épithélium sulculaire, il ne possède qu'une couche basale et une couche épineuse.

L'épithélium de jonction est aussi appelé attache épithéliale car il s'agit d'une fine couche épithéliale située sous le fond du sillon gingival, contre la surface de la dent.

Il s'agit d'un épithélium stratifié, squameux non kératinisé. Il a un rôle de barrière biologique et possède cette capacité à adhérer aux bio-matériaux inertes grâce à ses hémidesmosomes.

Toute rupture de cette adhésion à la surface dentaire ou à l'implant va générer des lésions parodontales.

Contrairement aux autres épithéliums gingivaux, l'épithélium de jonction est innervé, cependant il n'est pas vascularisé.

1.2.3. Tissu conjonctif

Le tissu conjonctif est le tissu prédominant de la gencive. Il est innervé et vascularisé.

Il possède comme fonction d'assurer à la gencive une certaine rigidité et une résistance grâce aux différentes fibres qui le constituent.

Il est en effet constitué de¹⁵ :

- Fibres (majoritairement des fibres de collagène) pour 60%
- Vaisseaux et fibres nerveuses pour 35%
- De différentes cellules (mastocytes, fibroblastes etc.)

Les fibres de collagène sont organisées en faisceaux et présentent différentes orientations ; elles vont être classées en différents groupes en fonctions de leurs orientations. Parmi elles, ce sont les fibres dento-gingivales qui vont constituer l'attache conjonctive faisant suite à l'épithélium de jonction.

1.2.4. L'os alvéolaire

¹⁴ Bouchard, Frémont, et Sanz, *Parodontologie & dentisterie implantaire. Volume 1.*

¹⁵ Bartold et Narayanan, *Biology of the periodontal connective tissues.*

L'os alvéolaire constitue l'élément d'ancrage principal des dents et des implants.

Sur le plan histologique, l'os alvéolaire se présente sous la forme d'une enveloppe d'os compact à la périphérie entourant au centre un os spongieux parsemé d'espaces médullaires.

On peut décrire de l'extérieur vers l'intérieur¹⁶ :

- Le périoste
- La corticale externe (os compact)
- La couche intermédiaire ou centrale (os spongieux)
- La corticale interne (os compact)

L'os alvéolaire peut donner une apparence de rigidité, mais c'est l'un des tissus parodontaux les moins stable ; sa structure est constamment remaniée.

L'os est maintenu par un équilibre sensible entre apposition et résorption réglé par des influences locales et générales.

L'os alvéolaire a aussi un rôle de fixation des fibres de Sharpey, ce qui va assurer le maintien de la dent sur l'arcade.

¹⁶ Bouchard, Frémont, et Sanz, *Parodontologie & dentisterie implantaire. Volume 1.*

1.3. Tissu péri-implantaire

Le premier réflexe lorsqu'on veut juger de la réussite implantaire est d'analyser la stabilité du niveau osseux autour de l'implant.

L'os péri-implantaire n'est cependant pas le seul critère à prendre en compte ; en effet, les implants sont à l'image des dents, des éléments qui pénètrent la muqueuse orale. De ce fait, les tissus péri-implantaires vont présenter un rôle majeur de barrière protectrice vis à vis du milieu extérieur ainsi qu'un rôle esthétique.

A l'inverse des dents qui se sont développées en même temps que le parodonte, créant une continuité avec les structures parodontales ; les implants, ont été placés sur des sites osseux récepteurs. Ce sont donc les tissus péri-implantaires qui vont s'adapter à leur présence.

Il existe quelques différences entre les tissus péri-implantaires et les tissus parodontaux, mais, d'un point de vue histologique et fonctionnel, ils sont assez ressemblants¹⁷.

La muqueuse péri-implantaire, bien que non attachée à la surface de l'implant, est dite « scellée »¹⁸. Elle résulte en effet d'un processus de cicatrisation des tissus mous autour du pilier implantaire.

Cliniquement, il est difficile de différencier la gencive située autour d'un implant de celle située autour d'une dent ; cependant la hauteur moyenne de celle située autour d'un implant est inférieure à celle située autour d'une dent.

Le modèle péri-implantaire possède comme différences significatives¹⁹ :

- Absence de ciment et de ligament alvéolo-dentaire
- Système d'attache différent
- Un ratio collagène/fibroblaste modifié

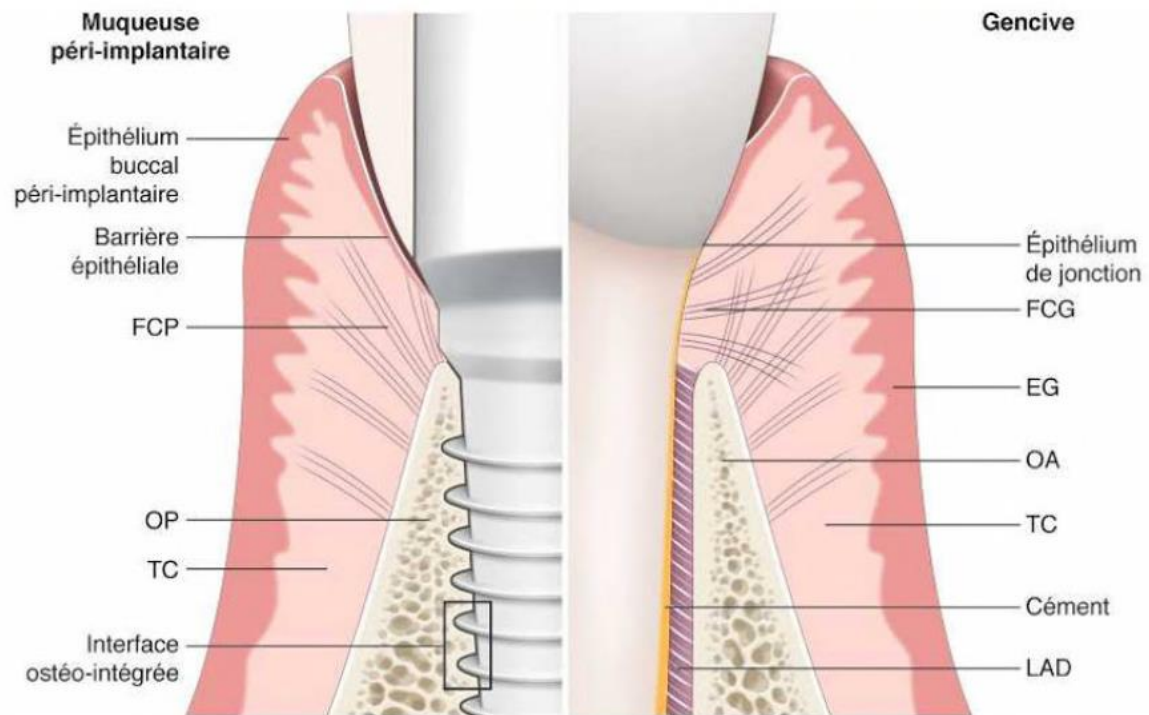
A l'image des tissus parodontaux, la muqueuse péri-implantaire est composée d'une barrière épithéliale et d'un tissu conjonctif péri-implantaire.

¹⁷ Tomasi et al., « Morphogenesis of peri-implant mucosa revisited ».

¹⁸ Abrahamsson et al., « The mucosal attachment at different abutments. An experimental study in dogs ».

¹⁹ Tomasi et al., « Morphogenesis of peri-implant mucosa revisited ».

Figure 4 : Muqueuse péri-implantaire vs Gencive



Source : Bouchard, Frémont, et Sanz, *Parodontologie & dentisterie implantaire*, 2014

EG : Épithélium gingival ; FCG : Fibres conjonctives gingivales ; FCP : Fibres conjonctives péri-implantaires ; LAD : Ligament alvéolodentaire ; OA : Os alvéolaire ; OP : Os péri-implantaire ; TC : Tissu conjonctif

1.3.1. Épithélium péri-implantaire

Ericsson a réalisé en 1993²⁰ une étude sur des chiens et des renards et a démontré une forte similitude entre l'épithélium péri-implantaire et l'épithélium située autour d'une dent naturelle.

De plus, une autre étude réalisée par Lindhe²¹, toujours sur des chiens, a démontré que le réseau vasculaire autour des dents est issu des vaisseaux supra-périostes et des vaisseaux du ligament parodontal ; alors que le réseau vasculaire irrigant les tissus péri-implantaires provient directement des larges vaisseaux issus du périoste.

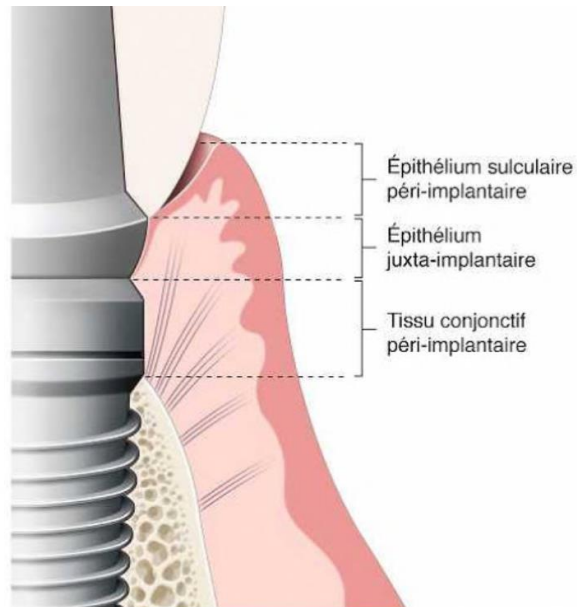
²⁰ Ericsson et al., « Progression of periodontal tissue destruction at splinted/non-splinted teeth. An experimental study in the dog ».

²¹ Ericsson et Lindhe, « Probing depth at implants and teeth. An experimental study in the dog ».

La muqueuse péri-implantaire présente une barrière épithéliale constituée²² :

- Épithélium buccal péri-implantaire
- Épithélium sulculaire péri-implantaire
- Épithélium Juxta-implantaire

Figure 5 : Localisation des différents épithéliums implantaire



Source : Bouchard, Frémont, et Sanz, *Parodontologie & dentisterie implantaire*, 2014

L'épithélium buccal péri-implantaire est en contact avec le milieu extérieur et présente la même organisation histologique que l'épithélium gingival : c'est à dire un épithélium pavimenteux stratifié kératinisé.²³

De même, l'épithélium sulculaire péri-implantaire partage des similitudes histologiques avec l'épithélium sulculaire gingival. En effet, d'après Ericsson²⁴, l'épithélium sulculaire péri-implantaire possède une épaisseur de 2mm et présente un aspect kératinisé.

La partie apicale de l'épithélium sulculaire est recouverte par la partie coronaire de l'épithélium juxta-implantaire formant un continuum entre ces deux types de tissus.

²² Khoury et Davarpanah, « Chap. 7. Protocoles chirurgicaux en implantologie ».

²³ Schupbach et Glauser, « The defense architecture of the human periimplant mucosa ».

²⁴ Ericsson et al., « Progression of periodontal tissue destruction at splinted/non-splinted teeth. An experimental study in the dog ».

L'épithélium juxta-implantaire peut être considéré comme une jonction entre l'implant et les tissus gingivaux alentours ; il a d'ailleurs une structure histologique comparable à l'épithélium gingival de jonction.²⁵

L'épithélium juxta-implantaire adhère à la surface du pilier implantaire grâce à une lame basale et des hémidesmosomes.

Bien que la structure histologique et le mécanisme de défense de l'épithélium juxta-implantaire soit comparable à son homologue de la jonction gingivodentaire, l'histologie révèle une adhésion de cet épithélium à la structure implantaire uniquement sur le premier tiers apical de sa hauteur²⁶.

Il en résulte ainsi, une pénétration facilitée des enzymes bactériennes vers les tissus sous-jacents. L'attache épithéliale est alors plus fragile lorsqu'elle se situe autour d'un implant qu'autour d'une dent.

1.3.2. Tissu conjonctif péri-implantaire

Le tissu conjonctif péri-implantaire est directement au contact de la surface implantaire. On y observe un début d'organisation des fibres collagéniques quatre à six semaines après la cicatrisation.

D'après une étude sur le chien de Berglundh et Lindhe²⁷, on y observe une proportion respectivement plus faible de fibroblastes, une vascularisation réduite et une plus importante proportion de fibres collagénique.

Tableau 1 : Valeurs expérimentales par Berglundh et Lindhe obtenu en 1996

	Implant	Dent	Différence
Collagène	87	76,4	10,6
Fibroblastes	3	5,4	-2,4
Collagène sous-jacent à l'épithélium	87,2	63,1	24,1
Fibroblastes sous-jacents à l'épithélium	0,8	15,7	-14,9

Source : Berglundh et Lindhe, « Dimension of the periimplant mucosa. Biological width revisited », 1996

²⁵ Glauser et al., « Periimplant Soft tissue barrier at experimental one-piece mini-implants with different surface topography in humans ».

²⁶ Atsuta et al., « Ultrastructural localization of laminin-5 (gamma2 chain) in the rat peri-implant oral mucosa around a titanium-dental implant by immuno-electron microscopy ».

²⁷ Ericsson et al., « Different types of inflammatory reactions in peri-implant soft tissues ».

De plus, l'étude note que la fibronectine (protéine non collagénique principale) possède la même distribution autour d'un implant que d'une dent naturelle. La fibronectine joue un rôle important lors du processus d'ostéo-intégration.

Ces différences entre ces deux types de tissus permettent d'expliquer le plus faible potentiel de réparation des tissus péri-implantaire comparé aux tissus parodontaux ; et le fait qu'à pression égale, le sondage péri-implantaire indique une profondeur sensiblement plus élevée que le sondage parodontal.

On voit ainsi que l'épithélium juxta-implantaire joue le premier rôle de défense face aux agressions bactériennes extérieures.

Le potentiel de défense de la muqueuse péri-implantaire est comparable (même si largement inférieur) à celui de la gencive du fait de leur forte ressemblance mais le potentiel de réparation, lui, est particulièrement limité du fait principalement de l'absence de desmodontes et d'une vascularisation réduite.

1.3.3. Notion d'espace biologique

1.3.3.1. Autour d'une dent naturelle

Afin d'obtenir une stabilité tissulaire, il est important de respecter l'architecture des tissus parodontaux.

C'est de cette nécessité de respecter l'architecture des tissus, que Gargiulo a énoncé le principe d'espace biologique en 1961.²⁸

L'espace biologique est l'espace compris entre le fond du sulcus dentaire et le sommet de la crête alvéolaire. Cette espace fait le tour de la dent sur environ 2mm de profondeur et est délimité par deux systèmes d'attaches :

1. Une attache épithéliale aussi appelé épithélium de jonction adhérent à la surface dentaire (environ 1mm)
2. Une attache conjonctive supra-osseuse (environ 1mm)

Cette attache épithélio-conjonctive située au collet de la dent va assurer le soutien de l'intégrité parodontale.

²⁸ Gargiulo, Wentz, et Orban, « Dimensions and relations of the dentogingival junction in humans ».

Le respect de l'espace biologique est une condition indispensable au maintien de la santé parodontale. Ainsi, il est important que les limites des restaurations dentaires respectent cet espace biologique.

Le non-respect de cette espace biologique c'est à dire des distances des différentes attaches va résulter en la création d'une inflammation gingivale et d'une migration osseuse apicale de façon à recréer l'espace biologique.

La question que l'on peut maintenant se poser est de savoir s'il existe un tel espace biologique autour des implants.

1.3.3.2. Autour d'un implant

Cochran²⁹ a démontré qu'il existait à la manière des dents naturelles, l'existence d'un espace biologique entre l'implant et les tissus péri-implantaire.

L'espace biologique possède le même rôle qu'il soit situé autour d'une dent ou autour d'un implant ; c'est à dire la protection des tissus durs sous-jacents.

Cependant, comme nous l'avons vu, les tissus mous ne s'organisent pas de la même manière autour d'un implant, du fait d'une attache conjonctive différente du modèle parodontal. Ces tissus mous sont donc plus fragiles et l'espace biologique péri-implantaire y est donc augmenté.

Berglundh et Ericsson ont démontré en 1995³⁰ que cette augmentation est principalement due à une attache conjonctive péri-implantaire plus importante (que l'attache conjonctive parodontale). Ils y démontrent que l'espace biologique péri implantaire mesure en moyenne 3,8mm alors que l'espace biologique naturelle mesure autour de 3,2mm.

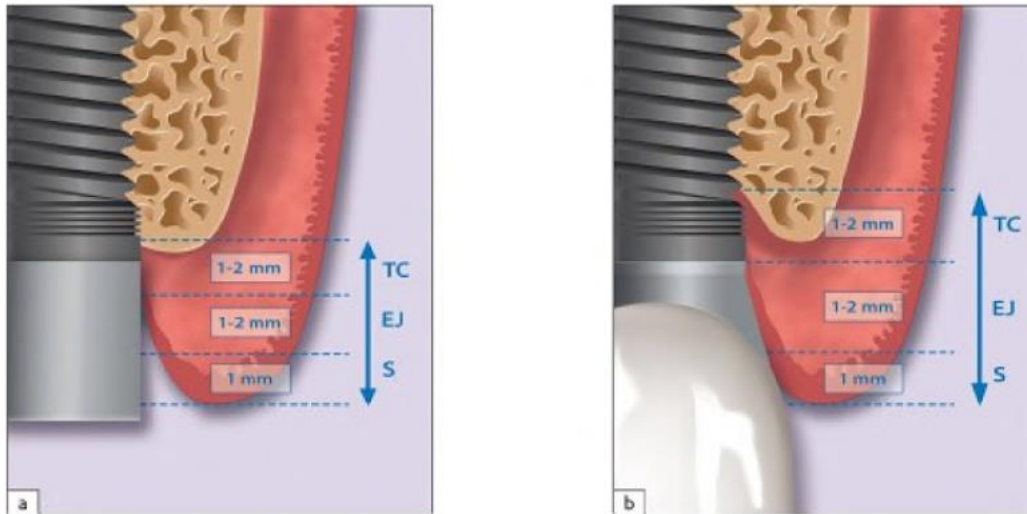
La connexion du pilier prothétique va venir perturber la jonction muco-gingivale mise en place durant la phase d'ostéo-intégration ; ainsi, les tissus autour de l'implant vont être remaniés (c'est à dire l'os crestal et les tissus mous).

En effet, afin de conserver le tissu osseux à distance des agressions mécaniques et/ou biologiques, les tissus vont se déplacer en direction apicale de manière à rétablir l'espace biologique.

²⁹ Sasada et Cochran, « Implant-abutment connections: a review of biologic consequences and peri-implantitis implications ».

³⁰ Ericsson et al., « Different types of inflammatory reactions in peri-implant soft tissues ».

Figure 6 : Déplacement des tissus après le rétablissement de l'espace biologique



Source : Bouchard, *Parodontologie et Dentisterie implantaire*, 2015

a. Situation immédiatement après la pose du pilier de cicatrisation

b. Situation après formation de l'espace biologique avec lyse apicale

1.4. Historique du concept de « Platform-Switching »

Le concept de « Platform Switching » est né de la volonté de conserver un maximum de tissu péri-implantaire et d'éviter au maximum la résorption de l'os crestal au col de l'implant.

Ce concept se définit par l'utilisation d'un pilier ayant un plus petit diamètre que le col de l'implant lui-même.

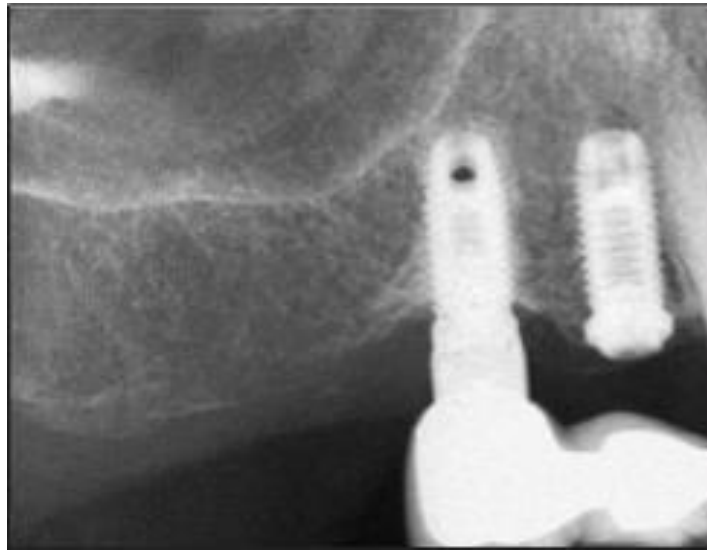
Cette stratégie est apparue en 1991, un peu par hasard. En effet, il pouvait arriver que les composants prothétiques pour les implants de 5mm de diamètre de marque 3i ne soient plus disponibles. De ce fait des piliers prothétiques de plus petit diamètre (4,1mm), qui étaient compatibles, étaient utilisés. Cela a eu pour conséquence non intentionnelle « un changement de plateforme ».

On s'est aperçu avec des radios de contrôle que ce changement de plateforme permettait de rendre stable le niveau osseux crestal jusqu'au col de l'implant.

La reproductibilité des résultats a amené à penser que la localisation de l'interface implant/pilier est un élément essentiel dans la conservation des tissus péri-implantaires.

Est donc né le concept de « Platform-Switching ».

Figure 7 : Radio de contrôle 11 ans après la pose sur un implant en charge et en fonction



Source : Lazzara et Porter, « Platform switching », 2006

On observe aucun changement de l'os crestal autour de l'implant. Cet os crestal étant toujours recouvert par des tissus mous

Une gencive cliniquement saine est le siège d'une inflammation chronique de basse intensité. En effet, Ericsson et Al ont trouvé en 1996³¹, que cette inflammation était présente principalement au niveau de la jonction implant-pilier.

En 2000, Herman a, quant à lui, démontré que la présence de cette inflammation pouvait expliquer la lyse osseuse observée lors des premières années de mise en charge de l'implant.³²

Ainsi, il se pourrait qu'en déplaçant l'espace biologique, on déplace les cellules inflammatoires péri-implantaires colonisant l'espace biologique dans une position plus coronaire (plus proche du pilier), ce qui permettrait théoriquement d'éviter leur migration apicale (et donc de limiter la lyse osseuse observée durant les premières années).

Il s'agit ici de l'enjeu de la connexion « Platform-Switching » ; puisque le décalage de la plateforme implantaire permettrait de déplacer plus au centre de l'implant, les cellules inflammatoires péri-implantaires.

³¹ Ericsson et al., « Radiographical and histological characteristics of submerged and nonsubmerged titanium implants. An experimental study in the Labrador dog ».

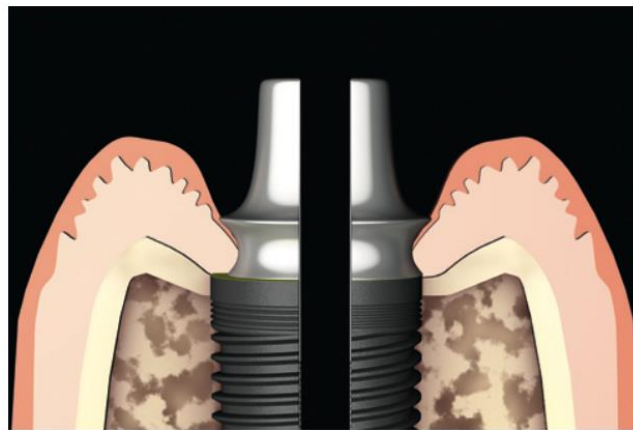³² Hermann et al., « Biologic width around titanium implants. A physiologically formed and stable dimension over time ».

1.5. Définition du concept

Comme nous l'avons vu précédemment, le concept de « Platform-Switching » est défini par l'utilisation d'un pilier de diamètre inférieur à celui de la plateforme implantaire.

Cela va avoir comme conséquence de créer un décalage horizontal entre le pilier et le col implantaire.

Figure 8 : Différence entre la connexion traditionnelle (droite) et la connexion « Platform-Switching » (Gauche)



Source : Davarpanah et al., *Manuel d'implantologie Clinique*, 2012

Ces implants semblent montrer de meilleures réponses au niveau des tissus osseux et mous que le système traditionnel, ils ont été répandus et développés par de nombreux fabricants. Ils possèdent alors différentes appellations tels que : « Platform-Switching », « Platform Shifting », « Connective Contour », « Tissue Care Connection ».

Figure 9 : Différents implants avec une connexion "Platform-Switching"



Source : Goudot et Lacoste, *Guide pratique d'implantologie*, 2013

De gauche à droite : Implant Nobel Active ; Implant Replace PS ; Implant Replace PC

Le terme de « Platform-Switching » est réellement né en 2005 lorsqu'il a été décrit par Lazzara³³ et Baumgarten³⁴ comme un concept permettant une meilleure conservation de la crête alvéolaire.

Baumgarten a en effet dans son étude de 2005 utilisé les implants de chez 3i de diamètre 4,8mm auxquels il a connecté des piliers de 4,1mm de diamètre. Le décrochage de 4,8 à 4,1mm avait pour but de déplacer en direction interne l'infiltrat inflammatoire à distance de l'os environnant. Ce décalage de 0,7 mm a été appelé « Platform-Switching ».

Afin d'optimiser le résultat, Baumgarten préconise³⁵ le placement de l'implant à différents niveaux osseux en fonction des tissus mous. Ainsi, l'implant sera placé en juxta osseux si la hauteur des tissus mous et l'espace occlusal le permet ; dans le cas contraire, l'implant sera placé en infra-osseux.

³³ Lazzara et Porter, « Platform switching ».

³⁴ Baumgarten et al., « A new implant design for crestal bone preservation ».

³⁵ Baumgarten et al.

2. : Effet attendu et revue de littérature

Il semblerait donc qu'un léger décalage entre le pilier et le col implantaire présente de nombreux avantages permettant de limiter la lyse osseuse verticale et horizontale.

Cette diminution du risque d'apparition de lyses osseuses permettrait de nouvelles perspectives cliniques aux praticiens comme assouplir les règles de positionnement des implants, une meilleure gestion de l'esthétique ou encore, de modifier la stratégie de traitement du secteur antérieur lorsque le bloc incisif maxillaire est édenté.

2.1 Effet biologique

2.1.1. Effet attendu

La connexion « Platform-Switching » semble présenter de nombreux arguments sur le plan biologique.

Tout d'abord, le fait de déplacer la connexion pilier-implant vers le centre de ce dernier permet d'éloigner l'infiltrat inflammatoire de l'os, ce qui va diminuer de manière significative la résorption osseuse crestale.

En effet, d'après Broggini (2002)³⁶, l'infiltrat bactérien progresserait le long de la surface du pilier et diffuserait à l'interface pilier/implant qui présente un « microgap ». De plus, il apparaîtrait que la quantité de cet infiltrat diminuerait progressivement dans les tissus mous pour se concentrer au niveau osseux et dans l'épithélium gingival.

De plus, il semblerait que la connexion « Platform-Switching » permettrait d'obtenir un volume de tissu conjonctif plus important autour des implants. Cela aurait pour conséquence de créer un épais joint muqueux ayant comme rôle de lutter contre les agressions externes³⁷.

2.1.2. Analyse de la littérature sur la lyse osseuse péri-implantaire

Depuis une dizaine d'années, les implants utilisant la connexion « Platform-Switching » ont fait l'objet de nombreux articles scientifiques.

³⁶ Broggini et al., « Persistent acute inflammation at the implant-abutment interface ».

³⁷ Canullo et al., « Platform switching and marginal bone-level alterations ».

La plupart de ces études visent à démontrer les effets de la connexion sur la conservation osseuse péri-implantaire.

Dans son étude de 2000, Tarnow³⁸ a démontré qu'après la mise en charge des implants (et dans le respect des distances entre chaque implant), une perte de 1,5 à 2mm dans le sens vertical et de 1,5 mm dans le sens horizontal pouvait être attendue.

Ces valeurs sont les valeurs de référence pour juger de la résorption physiologique pour des implants utilisant une connexion standard.

Les études sont nombreuses sur ce sujet mais elles présentent pour la plupart un nombre restreint de patient, nous allons donc nous baser en priorité sur les méta-analyses pour vérifier les bénéfices de cette connexion implantaire.

La première méta-analyse que nous allons étudier est celle de Chrcanovic³⁹ réalisée en 2015. Il s'agit de la méta-analyse présentant le plus grand nombre de cas.

Cette méta-analyse a pris uniquement en compte les études qui ont été réalisées chez l'homme. Les rapports de cas ont aussi été exclus.

Sur ces 28 études :

- 18 sont des essais randomisés contrôlés
- 6 sont des essais contrôlés non randomisés
- 4 sont des études rétrospectives

Soit 26 études jugées de haute qualité scientifique par le NOS (Newcastle-Ottawa Scale) et 2 jugées de qualité moyenne.

Sur l'ensemble de ces études, plus de 1216 implants avec une connexion « Platform-Switching » ont été posés et mis en charge pour un taux d'échec implantaire de 1,32% (16 implants) ; Et 1157 implants traditionnels ont été posés pour un taux d'échec de 1,12% (13 implants).

Cette méta-analyse a révélé un effet significatif de la connexion « Platform-Switching » au niveau de la conservation osseuse péri-implantaire. En effet, une diminution de la lyse osseuse crestale a été observée sur les implants utilisant la connexion « Platform-Switching » comparés aux implants utilisant une connexion traditionnelle (0,38mm vs 0,19mm).

De plus, l'étude note que ce phénomène a tendance à s'amplifier avec le temps de mise en charge.

³⁸ Tarnow, Cho, et Wallace, « The Effect of inter-implant distance on the height of inter-implant bone crest ».

³⁹ Chrcanovic, Albrektsson, et Wennerberg, « Platform switch and dental implants: a meta-analysis ».

Tableau 2 : Différence de lyse osseuse entre la connexion "Platform-Switching" et la connexion standard en fonction du temps

0,13mm de différence	Inférieur à 3 mois
0,24mm de différence	Entre 6 mois et 1 an
0,46mm de différence	Entre 1 an et 3 ans
0,60mm de différence	Plus de 3 ans

Source : Chrcanovic, Albrektsson, et Wennerberg, « Platform switch and dental implants: a meta-analysis », 2015

Ainsi, l'étude conclut que les effets bénéfiques de la connexion « Platform-Switching » augmentent proportionnellement avec le temps de mise en charge ainsi qu'avec un décrochage plus important de la plateforme implantaire.

L'auteur précise cependant qu'il faut interpréter ces résultats avec précaution puisque la méta-analyse présente plusieurs limites. Tout d'abord, par le fait que beaucoup d'études n'ont pas analysé les échecs implantaires et les infections post-opératoires. Ensuite, nous n'avons pas toutes les informations sur les conditions dans lesquelles ont été posés les implants, les différents temps chirurgicaux, le type d'éléments prothétiques. Enfin, la méta-analyse revient sur le fait que la plupart des études ont un nombre de sujets restreint et un temps de suivi trop faible.

Nous allons maintenant compléter notre étude avec la méta-analyse de Santiago Junior⁴⁰ de 2015. L'analyse porte sur 25 études dont 17 essais contrôlés randomisés (RCTs) et 8 études prospectives. L'auteur va donc étudier la pose de 2310 implants sur 1098 patients. Les patients ont été sélectionnés de manière à limiter au maximum les biais puisque les patients fumeurs et présentant des maladies systémiques ont été rejetés.

La période de suivi et de contrôle va de 1 an à 60 mois avec une moyenne de suivi de 20 mois. On peut aussi noter que 5 études ont utilisé un procédé de mise en charge immédiate alors que d'autres ont effectué une greffe osseuse lorsque l'implant n'était pas suffisamment enfoui (notamment en buccal).

⁴⁰ Santiago Junior et al., « Platform-switching implants and bone preservation: a systematic review and meta-analysis ».

Nous pouvons noter que le procédé de pose des implants n'est pas le même en fonction des différentes études ; de plus la localisation des implants, le suivi et les durées de cicatrisations ne sont pas les mêmes pour les 2310 implants posés.

Ces différents critères peuvent modifier le résultat obtenu mais permettent d'obtenir un échantillon plus diversifié donc se rapprochant bien plus de la réalité clinique.

Nous savons grâce à de précédentes études que le type de restaurations prothétiques peut être un biais quant au résultat final de l'étude ; cette méta-analyse a principalement utilisé des couronnes unitaires.

Sur l'ensemble des 25 études, la répartition des implants est de 1117 avec une connexion « Platform-Switching » et de 1104 avec une connexion standard.

La première mesure a été de quantifier la perte osseuse en mm autour de l'implant en fonction du type de connectique implantaire.

Sur les 25 études, 18 ont montré une différence significative en faveur de la connexion « Platform-Switching ».

Si l'on considère uniquement les RCTs (plus grand degré de preuves), soit plus de 17 études, on note une différence significative de 0,41mm en faveur des implants utilisant la connectique « Platform-Switching ».

La perte osseuse moyenne à environ 20 mois est de 0,57mm autour des implants « Platform-Switching » alors qu'elle est de 0,98 mm pour les implants standards.

La deuxième mesure concerne la longévité des implants ; les différentes études n'ont pas montré de différence significative ; ainsi on peut conclure que les implants utilisant une connexion « Platform-Switching » et une connexion standard ont le même taux de survie.

En conclusion, la méta-analyse précise qu'elle a observé une différence significative quant à la conservation osseuse en faveur des implants utilisant la connexion « Platform-Switching », de plus l'étude précise que la zone dans laquelle a été posé l'implant n'influe pas sur les résultats.

L'auteur tente d'expliquer ces résultats par une meilleure optimisation de l'espace biologique, une meilleure distribution des forces au niveau osseux et l'absence de micromouvement.

2.1.3. Effet de la connexion en fonction du décalage de la plateforme implantaire

Les précédentes méta-analyses ont montré que la connexion « Platform-Switching » permettait de limiter la lyse osseuse péri-implantaire. Il est intéressant de vérifier si la diminution de cette perte osseuse crestale est proportionnelle au décalage de la plateforme implantaire. C'est ce qu'a voulu étudier Canullo⁴¹ en 2009 avec une étude clinique randomisée dans laquelle 80 implants ont été posés sur 31 patients.


L'échantillon est assez faible mais il permet de comparer 4 dispositifs implantaires.

En effet, 4 implants de diamètres différents ont été posés : 3,8 mm (groupe de contrôle), 4,3mm (groupe de test 1), 4,8mm (groupe de test 2), 5,5mm (groupe de test 3).

Les patients présentant des maladies systémiques ou fumant plus de 10 cigarettes par jour ont été exclus de l'étude. Ils ont été suivis pendant 30 mois après la réhabilitation prothétique.

De plus, ces implants ont tous été placés dans le secteur postérieur maxillaire. Après trois mois de cicatrisation osseuse, tous les implants ont reçu un pilier de 3,8mm ; ce qui permet de comparer la résorption osseuse marginale en fonction du décalage de la plateforme implantaire.

Figure 10 : Groupe contrôle et groupe test de l'étude



Source : Canullo et al., « Platform switching and marginal bone-level alterations », 2009

La mesure de la résorption osseuse a été réalisée par les deux mêmes examinateurs sur l'ensemble des patients à l'aide de radiographie rétro-alvéolaire.

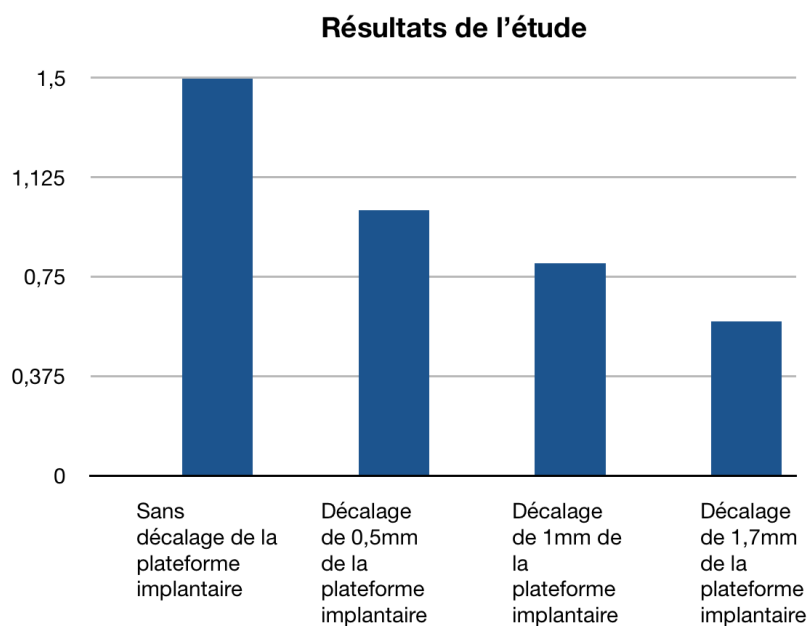
⁴¹ Canullo et al., « Platform switching and marginal bone-level alterations ».

Au final 11 implants ont dû être exclus pour diverses raisons, et l'analyse s'est donc concentrée sur 69 implants répartis de la manière suivante :

- 17 implants de diamètre 4,3mm
- 15 implants de diamètre 4,8mm
- 18 implants de diamètre 5,5mm
- 19 implants de diamètre 3,8 mm pour le groupe contrôle

Voici donc la perte osseuse observée en fonction du décalage de la plateforme implantaire :

Tableau 3 : Résorption osseuse en mm en fonction du décalage de la plateforme implantaire



Source : Canullo et al., « Platform switching and marginal bone-level alterations », 2009

Ainsi, l'étude conclut qu'il existe une corrélation significative entre le décalage de la plateforme implantaire et la lyse osseuse péri-implantaire. En effet, plus la différence entre le diamètre du pilier et le col implantaire est importante, plus la résorption osseuse est faible.

Ces résultats sont à relativiser car la diminution de la résorption osseuse peut aussi être liée à l'augmentation du diamètre de l'implant et non au décalage de la plateforme implantaire.

Cependant, d'autres études comparant la résorption osseuse sur des implants de diamètres différents mais sans décalage de la plateforme implantaire ne montrent pas de différence significative (Friberg et al. 2002)⁴².

⁴² Friberg, Ekestubbe, et Sennerby, « Clinical outcome of Brånemark System implants of various diameters ».

2.1.4.Évolution de la lyse osseuse crestale dans le temps

L'étude réalisée par Enkling⁴³ en 2013 va nous permettre d'évaluer les effets de la connexion « Platform-Switching » en fonction du temps. On va pouvoir ainsi déterminer si les effets sont stables dans le temps.

Il s'agit d'une étude randomisée, sur 3 ans, présentant un nombre de sujets relativement faible (25 patients).

L'étude effectue la mise en charge des implants 3 mois après la pose (il n'y a pas de mise en charge immédiate).

L'auteur compare les implants utilisant une connexion « Platform-Switching » avec des piliers de 3,3mm et les implants traditionnels avec des piliers de 4mm.

Il est donc intéressant de noter que tous les implants de cette étude possèdent le même diamètre, ce qui n'était pas le cas pour toutes les études comprises dans les méta-analyses.

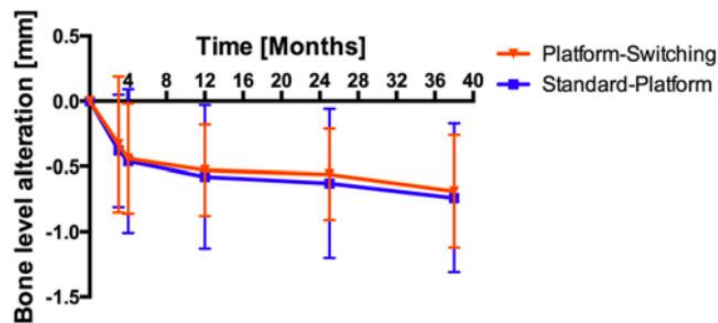
Cette étude montre une différence non significative de 0,05mm d'os crestal (en faveur des implants utilisant la connexion « Platform-Switching ») ; ce qui ne permet pas de valider l'hypothèse de départ (les implants « Platform-Switching » permettent une meilleure conservation de l'os crestal).

Les résultats sont à relativiser car l'échantillon est faible mais les différentes mesures réalisées par l'auteur permettent de noter que le niveau osseux diminue de manière importante sur les 4 premiers mois lorsque la muqueuse péri-implantaire est souvent manipulée⁴⁴ et qu'il a tendance à se stabiliser par la suite.

⁴³ Enkling et al., « Influence of platform switching on bone-level alterations ».

⁴⁴ Becker et al., « Impact of abutment material and dis-/re-connection on soft and hard tissue changes at implants with platform-switching ».

Figure 11 : Évolution du niveau osseux vertical en fonction du temps pour la connexion standard et « Platform-Switching »



Source : Enkling et al., « Influence of platform switching on bone-level alterations », 2013

De plus, 3 ans après la pose, les deux plateformes répondent bien aux critères de succès implantaire : ce qui était attendu dès le départ.

L'étude note tout de même que les valeurs pour les implants traditionnels dans cette étude sont supérieures à celles de références retrouvées dans la littérature⁴⁵.

Les auteurs tentent d'expliquer ces résultats par le fait que les deux connexions utilisent un même diamètre implantaire. En effet, dans la plupart des études comparant la connexion « Platform-Switching » à une connexion traditionnelle, la variable d'ajustement est le diamètre de l'implant et non celui du pilier.

Ainsi, l'étude conclut que le choix de la connexion doit se faire en fonction des préférences des praticiens et non dans un but de conservation de l'os crestal.

2.2 Effet d'un point de vue biomécanique et revue de littérature

La grande majorité des études sur les implants utilisant la connexion « Platform-Switching » porte sur la conservation de l'os crestal autour de l'implant. Il peut être aussi intéressant de venir analyser les forces et le stress que vont recevoir l'implant et ainsi de comparer la répartition de ces contraintes en fonction du type de connexion implantaire choisi.

Pour analyser les forces que subissent l'implant et le pilier, la plupart des études utilisent des modèles numériques. Ils ont ainsi pu, par ordinateur, mesurer la localisation et la valeur des forces reçues par les différentes pièces implanto-prothétiques.

⁴⁵ Cappiello et al., « Evaluation of peri-implant bone loss around platform-switched implants ».

2.2.1. Effet attendu

Des études ayant analysées en deux dimensions⁴⁶ et en trois dimensions⁴⁷ les répartitions des forces sur les implants utilisant une connexion « Platform-Switching » ont démontré que le fait d'utiliser un pilier de diamètre inférieur au diamètre de la plateforme implantaire limiterait la résorption osseuse péri-implantaire grâce à une meilleure répartition des contraintes.

La connexion « Platform-Switching » entrainerait en effet, une meilleure répartition des contraintes occlusales et cela quel que soit la direction de la force⁴⁸. Les contraintes seraient réparties uniformément sur l'ensemble de la surface implantaire⁴⁹.

Cela s'expliquerait par un déplacement des contraintes occlusales vers le centre de l'implant alors que ces mêmes contraintes avaient tendance à se situer en périphérie d'un implant traditionnel⁵⁰.

2.2.2. Revue de littérature

L'étude de Maeda⁵¹ en 2007 vise à comparer sur modèle virtuel, un implant de 4,0 mm de diamètre connecté dans un cas à un pilier de 4mm et dans un autre cas à un pilier de 3,25 mm.

L'étude va analyser la distribution des forces en regard du pilier, de l'implant et de l'interface implant-os.

Les résultats montrent que les deux types de connexion implantaire subissent un haut niveau de stress mais la répartition de ces contraintes est différente en fonction du type de connexion.

En effet, sur l'implant utilisant la connexion standard, cette zone de stress est située latéralement autour de l'implant alors que dans le cas de l'implant utilisant une connexion « Platform-Switching » la zone de stress est située plus au centre de l'implant.

⁴⁶ Tabata et al., « Implant platform switching ».

⁴⁷ Maeda et al., « Biomechanical analysis on platform switching ».

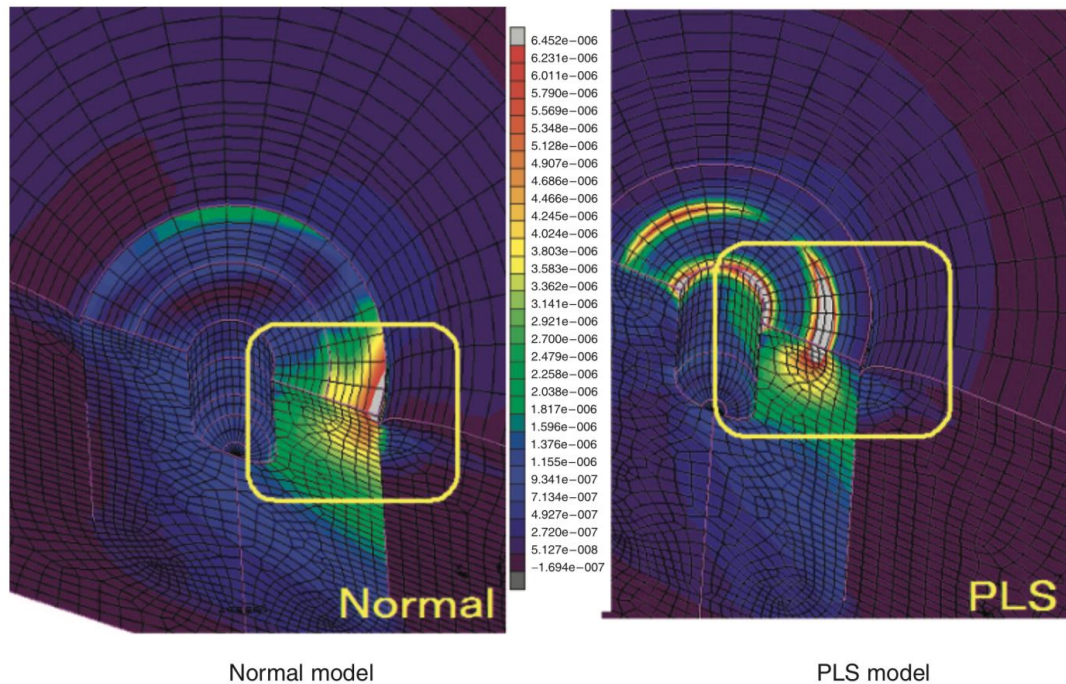
⁴⁸ Maeda et al.

⁴⁹ Rodríguez-Ciurana et al., « Biomechanical repercussions of bone resorption related to biologic width ».

⁵⁰ Tabata et al., « Implant platform switching ».

⁵¹ Maeda et al., « Biomechanical analysis on platform switching ».

Figure 12 : Répartition des forces autour à gauche d'une connexion standard et à droite d'une connexion « Platform-Switching »



Source : Maeda et al., « Biomechanical analysis on platform switching », 2007

Cela va avoir pour conséquence d'appliquer moins de force au niveau de l'interface entre l'os et l'implant, et ainsi de diminuer potentiellement le risque de lyse osseuse péri-implantaire.

Une autre raison pouvant expliquer l'efficacité biomécanique de la connexion « Platform-Switching » est le fait d'éloigner la zone de contrainte de l'interface os-implant. Une étude de Hallab⁵² en 2001 a montré que les micro-organismes avaient tendance à se déplacer vers les zones de « haute énergie » ; ainsi le fait d'éloigner la zone de contrainte de l'interface os-implant permettrait de limiter la lyse osseuse.

De ce fait, l'étude semble conclure que la connexion « Platform-Switching » tend à réduire les forces de cisaillement en regard de l'interface os-implant permettant logiquement de limiter la lyse osseuse péri-implantaire.

Cependant, le fait de déplacer ces forces de cisaillement vers le centre de l'implant va avoir pour conséquence d'augmenter les tensions au niveau de la vis et du pilier.

⁵² Hallab et al., « Evaluation of metallic and polymeric biomaterial surface energy and surface roughness characteristics for directed cell adhesion ».

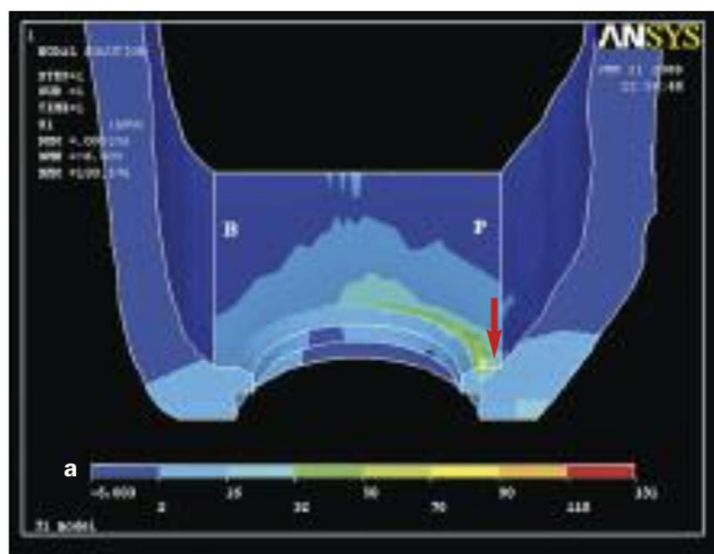
L'étude de Chang⁵³ réalisée en 2010 va de nouveau comparer le stress reçu par des implants utilisant une connexion standard et des implants utilisant une connexion « Platform-Switching » posés exclusivement dans le secteur postérieur maxillaire. Cette étude est intéressante car en plus d'analyser la valeur des forces que vont recevoir les implants, elle va aussi permettre de localiser les zones où les forces s'exercent.

Une modélisation tridimensionnelle d'un secteur postérieur maxillaire avec les irrégularités osseuses a été enregistrée.

L'étude a utilisé des implants de 4,1mm de diamètre, connectés respectivement à des piliers de 4,1 et 3,4mm de diamètre.

Nous avons vu précédemment que les forces reçues par l'implant utilisant une connexion « Platform-Switching » sont déplacées vers le centre de l'implant mais il serait intéressant de savoir si ces forces sont réparties uniformément autour de cet implant.

Figure 13 : Distribution du stress autour de l'implant dans le cas d'une connexion « Platform-Switching »



Source : Chang, Chen, et Hsu, « Biomechanical effect of platform switching in implant dentistry », 2009

Le schéma ci-dessus, nous montre la répartition des forces dans le cas d'un implant utilisant la connexion « Platform-Switching » posé obliquement. On peut observer que la répartition des forces est uniforme sur l'ensemble de l'implant ; ce qui n'était pas le cas pour l'implant utilisant une connexion traditionnelle.

⁵³ Chang, Chen, et Hsu, « Biomechanical effect of platform switching in implant dentistry ».

L'étude semble conclure par le fait que la connexion « Platform-Switching » réduit les forces reçues par l'implant en les répartissant de manière plus homogène autour de celui-ci.

De plus, l'auteur semble montrer que la connexion « Platform-Switching » influe sur le comportement de l'os cortical et de l'os spongieux.

En effet, l'étude conclut que les contraintes ont été significativement diminuées au niveau de l'os cortical lors de l'utilisation de la connexion « Platform-Switching ». D'autre part, la répartition des contraintes au niveau de l'os spongieux est homogène lors de l'utilisation de la connexion « Platform-Switching » mais pas dans le cas de la connexion traditionnelle.

Il serait alors intéressant d'étudier l'effet de la connexion « Platform-Switching » sur l'os cortical et l'os spongieux.

2.2.3. Effet de la connexion en fonction du type d'os

L'étude de Bouazza-Juanes⁵⁴ de 2015 permet de comparer l'effet de la connexion « Platform-Switching » sur l'os cortical et sur l'os spongieux.

A la manière des études précédentes, cette étude a comparé des implants utilisant une connexion « Platform-Switching » et une connexion standard.

Tableau 4 : Groupe contrôle et groupe test

Model	Implant	Abutment	Platform Switching
1 (Reference)	Ø 4.1 mm	Ø 4.1 mm	No
2	Ø 4.1 mm	Ø 3.2 mm	Yes

Source : Bouazza-Juanes et al., « Effect of platform switching on the peri-implant bone », 2015

On obtient ainsi les valeurs de contraintes suivantes lors d'une mise en charge verticale de l'implant :

Tableau 5 : Contraintes mesurées dans l'os cortical et dans l'os spongieux lors d'une mise en charge vertical

Vertical load	Model I (without PS)	Model II (with PS)	Difference
Cortical bone	17.6 MPa	11.3 MPa	-35.8 %
Trabecular bone	2.90 MPa	2.78 MPa	-4.1%

Source : Bouazza-Juanes et al., « Effect of platform switching on the peri-implant bone », 2015

⁵⁴ Bouazza-Juanes et al., « Effect of platform switching on the peri-implant bone ».

Les résultats suggèrent un avantage significatif pour la connexion « Platform-Switching » puisqu'elle permet de réduire de 35,8% le stress maximal reçu dans l'os cortical et de 4,1% dans le cas de l'os spongieux.

De plus, l'étude compare la valeur des contraintes en fonction de l'orientation de l'implant. On peut ainsi remarquer que la valeur des contraintes diffère dans l'os spongieux lorsque l'implant est posé obliquement.

Tableau 6 : Maximum de force de contraintes mesuré dans l'os cortical et dans l'os spongieux lors d'une mise en charge oblique

Oblique load (15°)	Model I (without PS)	Model II (with PS)	Difference
Cortical bone	47.8 MPa	28.3 MPa	-40.8%
Trabecular bone	3.1 MPa	3.27 MPa	+5.5%

Source : Bouazza-Juanes et al., « Effect of platform switching on the peri-implant bone », 2015

En effet, les résultats suggèrent toujours l'avantage de la connexion « Platform-Switching » comparé à la connexion standard lorsque les forces s'exercent dans l'os cortical. Cependant, lorsque ces forces s'exercent dans l'os spongieux, la connexion « Platform-Switching » ne montre plus aucun avantage sur la connexion traditionnelle.

Ainsi, on peut conclure que l'utilisation de la connexion « Platform-Switching » permet de diminuer de manière significative le stress reçu par l'os cortical mais pas celui reçu par l'os spongieux.

De plus, comme les études précédentes, les auteurs expliquent que la diminution du stress reçu par l'os cortical est compensée par une augmentation du stress reçu dans l'axe de l'implant ce qui va avoir comme conséquence d'augmenter le stress reçu par la vis et le pilier implantaire.

Cette réduction du stress reçu par l'os cortical pourrait être une explication biomécanique à la réduction de la résorption de l'os cortical péri-implantaire.

2.2.4. Cas particulier de l'extraction implantation immédiate

Dans son étude de 2009, Hsu⁵⁵ s'est intéressé aux forces reçues par l'os, et les différents micromouvements qui en découlent, suite à une mise en charge immédiate de l'implant. En effet, lors d'une mise en charge immédiate, il peut être intéressant de limiter un maximum les forces que peut subir l'os autour de l'implant afin que le processus d'ostéointégration se déroule dans les meilleures conditions.

De la même manière que toutes les études analysant le comportement biomécanique de la connexion « Platform-Switching », celle-ci se base sur un modèle tridimensionnel modélisé par ordinateur.

L'étude a comparé 5 modèles :

- Trois implants avec mise en charge immédiate : un implant de 3,75 mm de diamètre avec un pilier de 4mm et un implant de 5mm de diamètre connecté à un pilier de 4 ou à un pilier 5mm de diamètre.
- Deux implants avec une mise en charge en deux temps : deux implants de diamètre 5mm dont l'un reçoit un pilier de 4mm et l'autre reçoit un pilier de 5mm.

Cette étude va nous permettre de vérifier si les avantages de la connexion « Platform-Switching » sont maintenus dans le cas d'une mise en charge immédiate.

L'étude permet de conclure que les forces reçues par l'os ont été réduites de 10% en utilisant une connexion « Platform-Switching » dans le cas d'une mise en charge en deux temps. L'auteur relativise cependant ce résultat puisque le fait d'augmenter le diamètre permet aussi de réduire les forces reçues par l'os autour de l'implant.

L'étude conclut par ailleurs que les résultats ont été possiblement obtenus grâce à l'augmentation du diamètre implantaire et non grâce à l'utilisation de la connexion « Platform-Switching »

Pour le cas particulier de la mise en charge immédiate, l'auteur conclut que la connexion « Platform-Switching » n'apporte aucun bénéfice comparé aux implants traditionnels quant à la conservation osseuse et la réduction des micromouvements.

⁵⁵ Hsu et al., « Bone strain and interfacial sliding analyses of platform switching and implant diameter on an immediately loaded implant ».

2.3 Effet du « Platform-Switching » sur le plan esthétique

2.3.1. Effet attendu

Les avantages esthétiques que peuvent apporter les implants utilisant la connexion « Platform-Switching » sont directement liés à leur capacité à limiter la perte osseuse crestale circonférentiellement à l'implant.

Le fait de pouvoir conserver un maximum d'os vestibulaire permet de préserver les contours des tissus mous péri-implantaires.

En effet, Tarnow a montré dans son étude⁵⁶ de 1992 qu'un facteur important dans la conservation de la papille inter-dentaire était la distance entre le point de contact et le sommet de la crête alvéolaire. Il a démontré qu'une distance de 5mm entre le point de contact et le sommet de la crête alvéolaire permettait de conserver la papille à 100% en présence d'une dent naturelle adjacente. Mais cette règle n'est plus valable dans le cas d'un implant ; en effet, il a trouvé que la valeur moyenne permettant de s'assurer de la conservation de la papille serait de l'ordre de 3mm⁵⁷ dans le cas d'un implant.

La connexion « Platform-Switching » pourrait donc être intéressante d'un point de vue esthétique puisqu'elle permettrait une meilleure sauvegarde du niveau osseux vertical de la crête alvéolaire ; ce qui maximiserait la conservation de la papille inter-dentaire.

Elian a montré en 2011⁵⁸ que le concept de « Platform-Switching » permettait des résultats similaires aux dents naturelles pour une distance inter-implantaire comprise entre 2 et 3mm.


⁵⁶ Tarnow, Magner, et Fletcher, « The effect of the distance from the contact point to the crest of bone on the presence or absence of the interproximal dental papilla ».

⁵⁷ Elian et al., « Effect of interimplant distance (2 and 3 mm) on the height of interimplant bone crest ».

⁵⁸ Elian et al.

Figure 14 : Deux implants avec une plateforme conventionnelle


La distance entre les deux implants est inférieure à 3mm ; on peut observer une lyse osseuse circonférentielle avec une perte de la crête osseuse inter-implantaire pouvant entrainer une perte de la papille



Source : Davarpanah et al., *Manuel d'implantologie clinique*, 2012

Figure 15 : Deux implants utilisant la connexion « Platform-Switching »

La distance entre les deux implants est inférieure à 3mm ; on peut observer une plus faible résorption osseuse permettant un meilleur maintien de la crête osseuse inter-implantaire ce qui permet d'augmenter la probabilité de conserver la papille inter-implantaire.



Source : Davarpanah et al., *Manuel d'implantologie clinique*, 2012

2.3.2. Analyse de la littérature

Dans son étude en 2014, Deng⁵⁹ a comparé la quantité d'os péri-implantaire et le « Pink Esthetic score » (PES) sur des implants utilisant une connexion standard et sur des implants utilisant une connexion « Platform-Switching ».

L'étude a comparé 54 implants avec la connexion « Platform-Switching » et 56 implants avec une connexion standard. Ces patients ont subi une chirurgie en 2 temps et ont été suivis sur 3 ans.

Les résultats ont montré que le taux de survie est de 100% dans le cas des deux plateformes.

Une différence significative a été trouvée sur le niveau osseux vertical autour de l'implant :

Tableau 7 : Lyse osseuse en fonction du type de connexion implantaire

Groupe « Platform-Switching »	-0,51 (+/- 0,34mm)
Groupe avec une connectique standard	-1,77 (+/- 0,49mm)

Source : Deng et Xu, « Comparison between platform-switching and traditional implant-abutment connections in esthetic areas : a clinical retrospective study », 2014

La différence est ici significative entre les implants utilisant une connexion standard et les implants utilisant une connexion « Platform-Switching ».

Ces résultats rejoignent ceux des études décrites précédemment.

De plus, l'étude a relevé le Pink Esthetic Score obtenu par les deux groupes :

Tableau 8 : Pink Esthetic Score en fonction de la connexion implantaire

Groupe « Platform-Switching »	11,39 +/- 1,23
Groupe avec une connectique standard	9,27 +/- 0,75

Source : Deng et Xu, « Comparison between platform-switching and traditional implant-abutment connections in esthetic areas: a clinical retrospective study », 2014

La différence est ici de nouveau significative entre les deux groupes et est favorable aux implants utilisant une connexion « Platform-Switching » et cela peu importe la localisation de l'implant (incisive, canine et prémolaire).

⁵⁹ Deng et Xu, « Comparison between platform-switching and traditional implant-abutment connections in esthetic areas: a clinical retrospective study ».

Une autre étude réalisée par Li en 2004⁶⁰ a analysé l'effet de la connexion « Platform-Switching » sur 17 patients avec un suivi moyen de 57 mois. Le gain moyen d'os crestal à 5 ans est en moyenne de 0,3mm (en accord avec les précédentes études).

De plus, cette étude a mesuré le Pink Esthetic Score, avec un score moyen de 11,8 (les valeurs allant de 10 à 14). Cette étude semble avoir de meilleurs résultats que celle de Deng, et conclut par le fait que l'utilisation de la connexion « Platform-Switching » est simple et fiable et permettrait une meilleure stabilité osseuse et donc de meilleurs résultats dans le secteur esthétique.

Nous avons vu précédemment que certaines études remettaient en question les bénéfices de la connexion « Platform-Switching » dans le cas d'extraction implantation immédiate⁶¹. Canullo a tout de même étudié l'apport de la connexion d'un point de vue esthétique dans le cadre d'extraction-implantation immédiate.

En effet, dans son étude de 2016⁶², il a comparé sur 10 ans les effets de la connexion « Platform-Switching » à l'aide de contrôles radiographiques et cliniques (sondage).

L'étude a pris le soin d'utiliser le même diamètre implantaire dans le cas de la connexion standard et « Platform-Switching », ce qui permet d'éliminer ce biais.

Il a été posé 22 implants sur 22 patients dans le secteur antérieur exclusivement (3 incisives, 3 canines et 16 prémolaires) ; soit 11 implants utilisant une connexion standard et 11 implants utilisant une connexion « Platform-Switching ».

L'étude a conclu qu'il existe une différence significative en faveur de la connexion « Platform-Switching » au niveau de la conservation des tissus mous (niveau gingival et hauteur de la papille). Le niveau gingival des implants utilisant la connexion « Platform-Switching » semble être supérieur d'environ 0,3mm par rapport à celui des implants utilisant une connexion traditionnelle.

L'étude conclut donc que l'utilisation de la connexion « Platform-Switching » est bénéfique d'un point de vue esthétique lors d'extraction implantation immédiate. L'auteur relativise cependant les résultats au vu du faible échantillon.

⁶⁰ Li et al., « Clinical study of application of platform switching to dental implant treatment in esthetic zone ».

⁶¹ Hsu et al., « Bone strain and interfacial sliding analyses of platform switching and implant diameter on an immediately loaded implant ».

⁶² Canullo, Caneva, et Tallarico, « Ten-year hard and soft tissue results of a pilot double-blinded randomized controlled trial on immediately loaded post-extractive implants using platform-switching concept ».

2.4 Discussion

Aujourd'hui les implants utilisant une connexion « Platform-Switching » sont utilisés couramment par de nombreux praticiens. Nous avons pu voir que de nombreuses études se sont penchées sur l'effet de la connexion sur la conservation osseuse autour de l'implant.

La plupart de ces études ont démontré un avantage significatif de la connexion dans le sens d'une meilleure conservation de l'os péri-implantaire. De plus, les différentes méta-analyses s'accordent sur le fait que la connexion « Platform-Switching » ne confère à l'implant aucun avantage en termes de pérennité.

La connexion « Platform-Switching » n'a montré dans aucune étude des résultats inférieurs à la connexion traditionnelle et ne modifie en rien les habitudes du praticien (comparativement à une connexion traditionnelle).

L'avantage en termes de préservation osseuse s'évalue en moyenne selon les méta-analyses entre 0,23 mm et 0,49mm en faveur de la connexion « Platform-Switching » lors des 3 premières années.

Nous pouvons donc tirer les conclusions suivantes :

- La principale diminution de la lyse osseuse crestale s'effectue au cours des deux premières années de mise en charge et semble se conserver dans le temps.
- Il semble y avoir une relation de proportionnalité entre la préservation osseuse crestale et le décrochage de la plateforme implantaire. Plus le décrochage de la plateforme est important, plus on observerait une préservation osseuse autour de l'implant.
- On observe une diminution du stress au niveau de l'interface os-implant et une meilleure répartition des contraintes au niveau de l'implant.
- La diminution de la taille du pilier a comme conséquence une augmentation du stress et des contraintes au niveau de la vis et du pilier implantaire. Il serait donc intéressant de se poser la question du bon rapport taille de pilier/décrochage de la plateforme implantaire afin de maximiser les avantages de la connexion « Platform-Switching » sans trop augmenter le risque de fracture de la vis implantaire.
- Les avantages de la connexion « Platform-Switching » ne se retrouvent seulement lorsque l'implant est placé en subcrestal. Assurément, l'effet est limité lorsque le placement est crestal et non significatif lorsque celui-ci est supracrestal.⁶³ (Herekar 2014)

⁶³ Herekar et al., « Influence of platform switching on periimplant bone loss ».

- D'après certaines études l'intérêt de la connexion « Platform-Switching » serait non significatif d'un point de vue biomécanique dans le cas d'extraction implantation immédiate mais l'étude de Canullo de 2016⁶⁴ y montre un bénéfice esthétique. Ainsi, de nouvelles études avec un échantillon plus larges sont nécessaires.
- Augmentation de Pink Esthetic Score dans le cas de l'utilisation de la connexion « Platform-Switching »

Il faut toutefois noter la faible puissance statistique de certaines études, et de nombreuses autres études vont être nécessaires pour que les avantages biomécaniques et esthétiques de la connexion puissent être confirmés. Il est donc difficile de conclure catégoriquement sur le rôle biomécanique et esthétique des implants « Platform-Switching ».

⁶⁴ Canullo, Caneva, et Tallarico, « Ten-year hard and soft tissue results of a pilot double-blinded randomized controlled trial on immediately loaded post-extractive implants using platform-switching concept ».

3 : Analyse d'un cas clinique

3.1 Présentation du patient

Madame D, 68 ans, en bonne santé générale, non fumeuse, se présente en consultation pour un avis implantaire dans le service de Charles Foix, Ivry, en décembre 2009.

Elle présente :

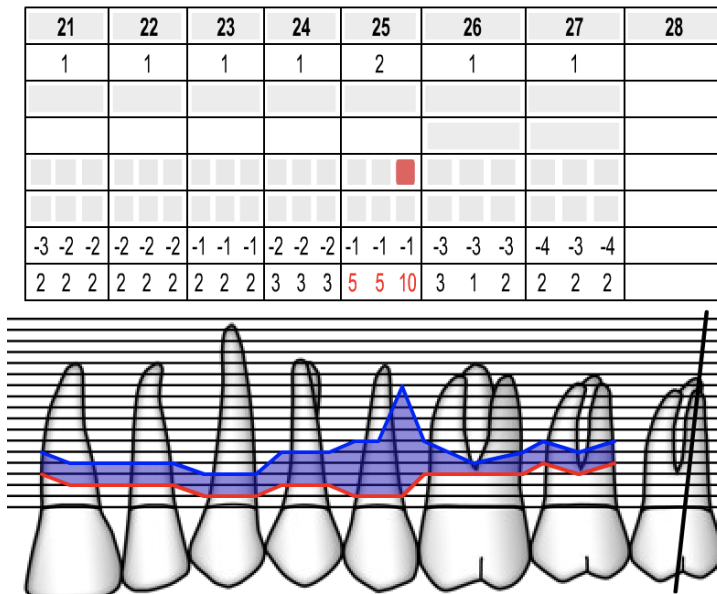
- Sur le plan parodontal : une parodontite chronique généralisée stabilisée.
- Sur le plan dentaire : de nombreuses restaurations anciennes adaptées, asymptomatiques sans reprise de lésions carieuses
- Sur le plan ostéo-muqueux : des sinus procidents et une absence de crête au niveau du secteur 1
- Sur le plan occluso-fonctionnel : Une classe I d'Angle côté droit ; une fonction de groupe en diduction côté gauche ; un guidage antérieur en propulsion et un édentement de classe II de Kennedy maxillaire.
- Sur le Plan Esthétique, la patiente présente de nombreuses malpositions dentaires au niveau du secteur antérieur mandibulaire.

La patiente m'a été confiée en décembre 2014 dans le cadre d'un suivi de maintenance parodontale, son édentement de classe II de Kennedy avait été restauré par la mise en place de deux couronnes implanto-portées en 16 et 17, en mars 2011. Par la suite, la patiente avait été orientée dans le service d'orthodontie de l'hôpital pour la présence de nombreuses malpositions dans le secteur antérieur mandibulaire ; la patiente a été traitée pour ces malpositions et a par la suite conservé une contention lingual mandibulaire.

Suite aux antécédents de maladie parodontale et à la présence d'une contention mandibulaire rendant plus difficile l'application des méthodes d'hygiène, il a été décidé avec l'équipe de parodontologie un rendez-vous de maintenance tous les 4 mois.

Lors du rendez-vous de maintenance de janvier 2015, une poche de 10mm fut objectivée en regard de 25 présentant une fracture radiculaire.

Figure 16 : Sondage de janvier 2015

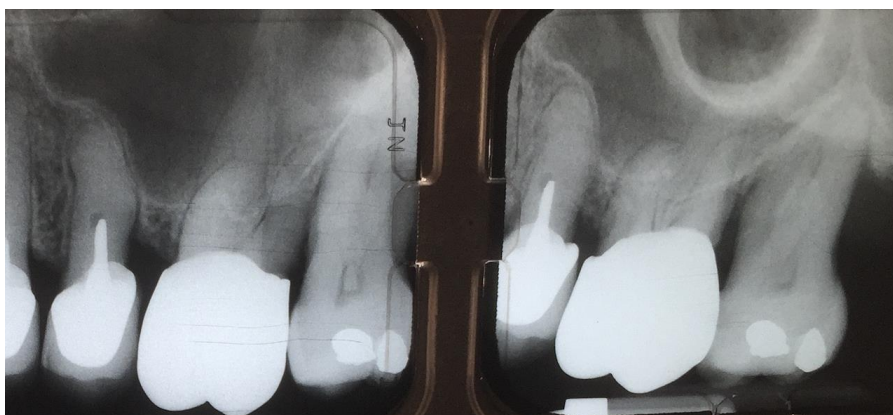


Source : Auteur, 2015

De haut en bas : les mobilités ; le niveau gingival et la profondeur de poche.

Après avoir exposé à Madame D, la non conservabilité de la dent 25 et les différentes options thérapeutiques permettant de remplacer cette dent ; un rendez-vous avec l'équipe d'implantologie du service lui a été proposé et programmé.

Figure 17 : Retro-alvéolaire de 25, 26 et 27



Source : Auteur, 2015

Suite à ce rendez-vous, madame D a émis le désir de remplacer la dent manquante par une solution implantaire puisqu'elle possédait déjà des implants en regard du secteur 1.

Après concertation entre la patiente, les équipes de parodontologie et implantaire de l'hôpital ; la décision de remplacer 25 par un implant fut validée ainsi que l'extraction de 26 et 27 étant donné le faible niveau osseux et l'atteinte des furcations de ces deux molaires (malgré la stabilisation de la maladie parodontale).

Cette décision fut validée en mai 2015 et le plan de traitement suivant fut mis en place.

3.2 Objectifs et plan de traitement

Séance 1 :

Extraction de 25

Extraction de 26 et 27 en séparant les racines dans un but de préservation alvéolaire

Temps de cicatrisation de 6 à 8 semaines

Séance 2 :

Élévation sinusienne par abord latéral avec comblement au biomatériau (Bio-Oss)

Temps de cicatrisation de 6 mois

Séance 3 :

Pose de deux implants utilisant la connexion « Platform-Switching » en regard de 25 et 26 ; le choix de la cicatrisation en un temps ou deux temps se fera en fonction des conditions cliniques

Cicatrisation de 12 à 16 semaines avec contrôle de l'ostéo-intégration avant de commencer le projet prothétique.

De plus, il a été décidé d'élaborer une prothèse amovible provisoire à madame D afin qu'elle puisse conserver l'ensemble des fonctions liées à la présence des dents du secteur 2 postérieur et que cette prothèse puisse nous servir de guide pour l'axe des futurs implants.

3.3 Étape pré-implantaire

Nous allons maintenant décrire l'ensemble des séances qui se sont déroulées depuis la consultation implantaire jusqu'à la pose des implants.

L'ensemble des extractions de 25,26 et 27 ont été réalisées dans la même séance avec dépose de la couronne sur 26 afin de pouvoir séparer les racines et de minimiser la perte osseuse. Il s'est avéré que 26 était ankylosée mais la perte osseuse vestibulaire a été minimisée.

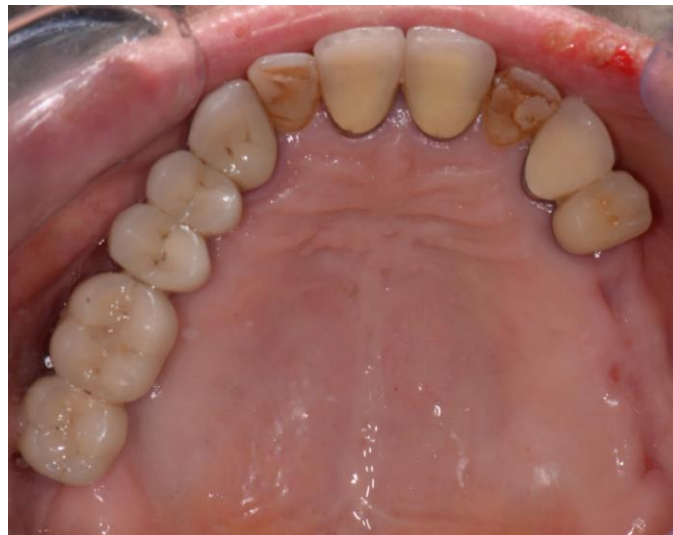Madame D présentant une allergie au Paracétamol, il lui a été prescrit 400 mg d'Ibuprofène en tant qu'antalgique ainsi qu'un bain de bouche.

Un Rendez-vous de contrôle fut programmé 7 jours après l'intervention, la cicatrisation s'effectuant correctement ; il a été décidé de commencer les étapes de prothèse amovible le mois suivant.

En janvier, la prothèse amovible a été réalisée en passant par les étapes classiques d'empreinte secondaire et de prise de relation intermaxillaire.

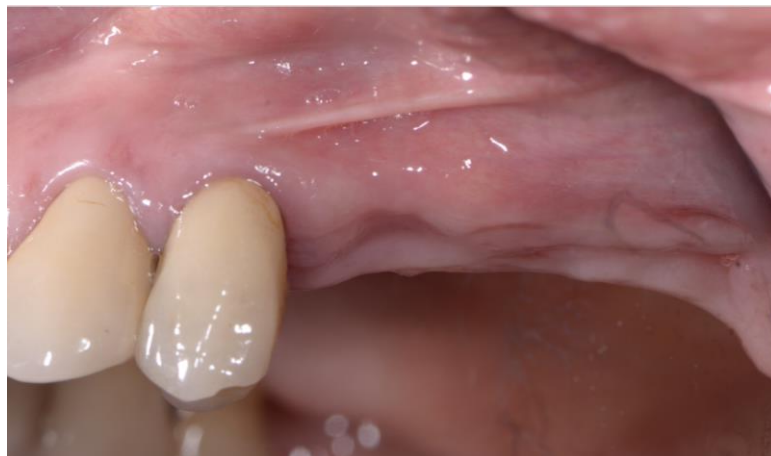Un examen tridimensionnel de type « Cone Beam » (CBCT) a été réalisé afin de programmer l'élévation sinusienne en regard de 25 et 26.

Figure 18 : Vue occlusale de l'arcade maxillaire 2 mois après les extractions et avant l'élévation sinusienne



Source : Auteur, 2016

Figure 19 : Vue latérale de la crête osseuse 2 mois après les extractions et avant l'élévation sinusienne



Source : Auteur, 2016

L'élévation sinusienne fut programmée en Mars 2016, la technique choisie fut l'abord latéral. Une incision de décharge fut effectuée en regard de la canine et en distal afin d'avoir une bonne laxité des tissus mous. La membrane de Schneider fut décollée avec précaution des parois osseuses en utilisant un système piézoélectrique. Une membrane de type Bio-Gide Perio (16mm*22mm) fut utilisée afin de recouvrir la membrane de Schneider. Le matériau de comblement osseux Bio-Oss de granulométrie 0,25-1mm fut utilisé afin de combler totalement le volet latéral dans l'alignement de la paroi vestibulaire. Le volet latéral a ensuite été protégé par une nouvelle membrane Bio-Gide Perio.

Les sutures ont été réalisées avec du fil 6-0 non résorbable en réalisant 4 points en O sur la crête et 3 points en O sur les décharges.

Un contrôle clinique et radiologique (avec un nouveau CBCT) fut réalisé 7 jours après la chirurgie. L'ensemble de ces contrôles indiquait une cicatrisation en bonne voie.

Les fils de suture ont été déposés 2 semaines après l'intervention.

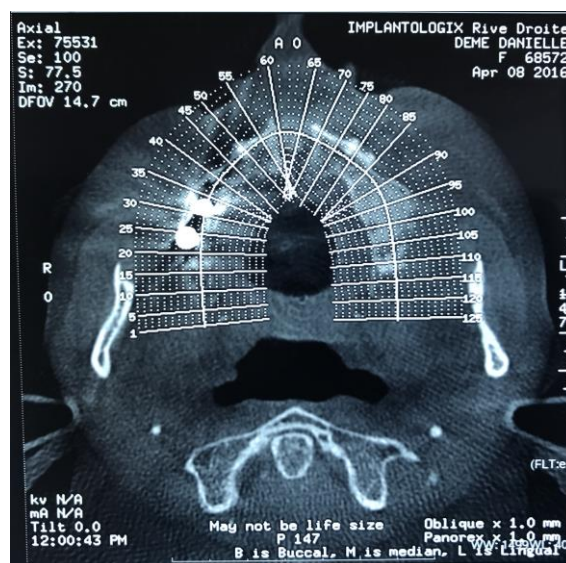
Six mois après la réalisation de l'élévation sinusienne, il a été prescrit un CBCT afin de programmer la pose des implants.

3.4 Pose des implants

Une nouvelle consultation pré-implantaire eut lieu pour analyser le CBCT après cicatrisation de la greffe.

Nous allons ainsi pouvoir juger la réponse tissulaire à la greffe et choisir les futurs implants en fonction du volume osseux disponible.

Figure 20 : Vue axiale du CBCT avant la pose des implants



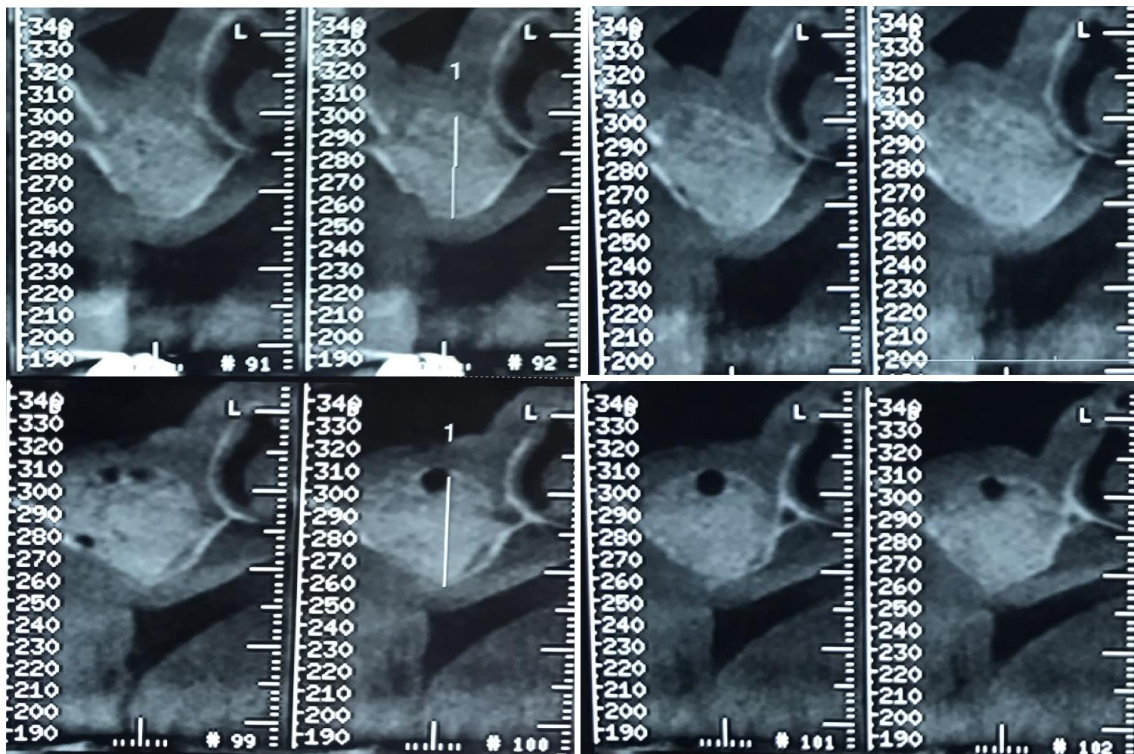
Source : Auteur, 2016

Les clichés entre 85 et 105 vont nous permettre de choisir les implants pour remplacer 25 et 26.

Chaque coupe est espacée d'1mm permettant de respecter les distances de sécurité lors de la pose des implants.

Les coupes coronales vont nous permettre de choisir les dimensions des implants en fonction de l'anatomie osseuse de la patiente.

Figure 21 : Coupes coronales du CBCT (de 91 à 94 et de 99 à 102)



Source : Auteur, 2016


Les coupes coronales 92 et 100 nous intéressent puisqu'elles correspondent à l'emplacement des futurs implants

Les coupes numérotées 92 et 100 nous ont permis de choisir deux implants utilisant la connexion « Platform-Switching ». Madame D présentant des implants de marque Nobel au niveau du secteur 1, nous avons décidé d'utiliser de ce fait la marque Nobel pour faciliter les phases de maintenance et de ré-intervention.

Ainsi, nous avons choisi d'utiliser les implants NobelActive avec :

- En place de 25 un implant NobelActive internal NP de dimension 3,5*10mm
- En position de 26 un implant NobelActive internal RP de dimension 5*10mm

Figure 22 : Design des implants NobelActive

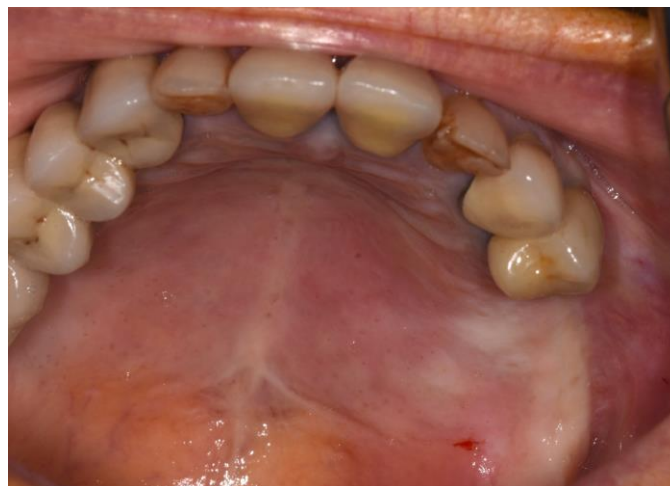

Source : nobelbiocare, 2017

Les implants NobelActive présentent une surface en TiUnite améliorant l'ostéointégration d'après plusieurs études⁶⁵. De plus, il présente une double conicité avec un apex formé d'une « lame coupée » permettant une meilleure ostéotomie d'après le fabricant.

La pose des implants eu lieu en janvier 2016 en suivant une procédure classique avec un lambeau.

Figure 23 : Vue occlusale de l'arcade maxillaire le jour de l'intervention avant le début de la chirurgie



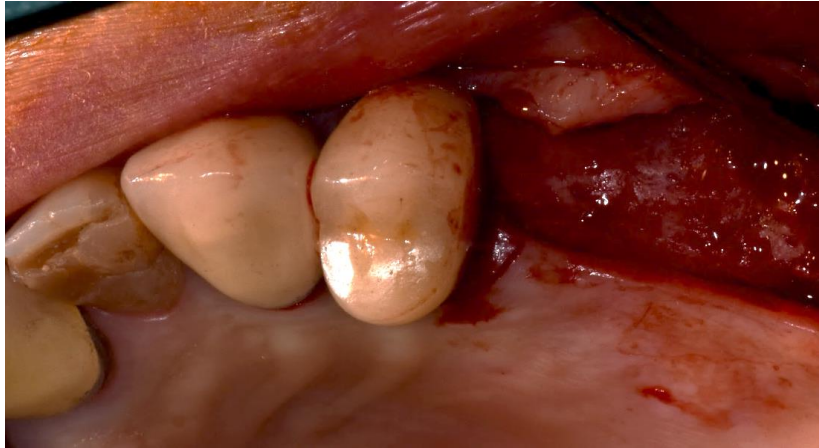
Source : Auteur, 2017

⁶⁵ Rocci, Martignoni, et Gottlow, « Immediate loading of Brånemark System® TiUnite™ and machined-surface implants in the posterior mandible ».

La première étape consiste à réaliser un lambeau de pleine épaisseur afin d'avoir accès au site osseux.

Nous avons ainsi réalisé une incision intra-sulculaire en regard de 24, puis une incision sur la crête avec une décharge en distal.

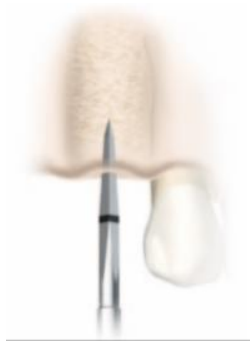Figure 24 : Vue occlusale du lambeau



Source : Auteur, 2017

La deuxième étape : consiste à créer un premier forage au niveau de l'os crestal avec un foret pointeur à l'emplacement des futurs implants.

Figure 25 : Utilisation du foret de précision pour marquer l'emplacement des futurs implants



Source : nobelbiocare, *Procedures manual*, 2017

Nous pouvons donc commencer la séquence de forage ; ainsi pour la troisième étape nous allons passer le premier foret de 2mm de diamètre avec une vitesse maximum de rotation de 2000 rpm.

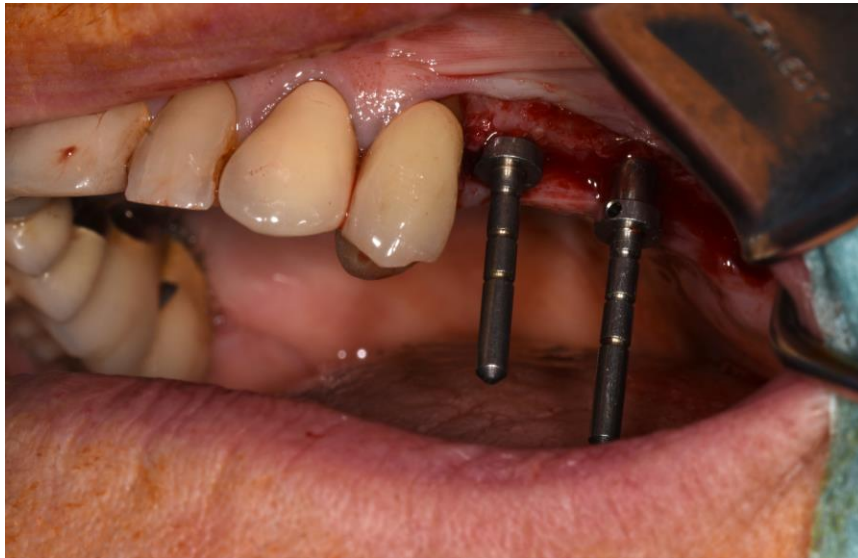
Figure 26 : Passage du premier foret



Source : nobelbiocare, *Procedures manual*, 2017

Le but de ce premier forage est de fixer l'axe des futurs implants. On peut ensuite le vérifier en utilisant un indicateur de direction. Dans notre cas, nous plaçons deux implants. Il faut donc valider l'axe de ces deux implants avant d'avancer dans la séquence de forage.

Figure 27 : Vérification de l'axe implantaire à l'aide de deux indicateurs de direction

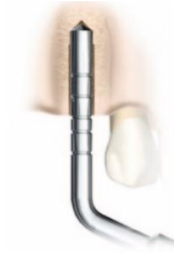

Source : Auteur, 2017

Nous devons maintenant continuer la séquence de forage en utilisant successivement les forets pour arriver à celui correspondant au diamètre de chaque implant.

Afin de vérifier, que nous avons bien respecté la longueur de nos futurs implants, nous pouvons utiliser la sonde implantaire fournie dans le kit.

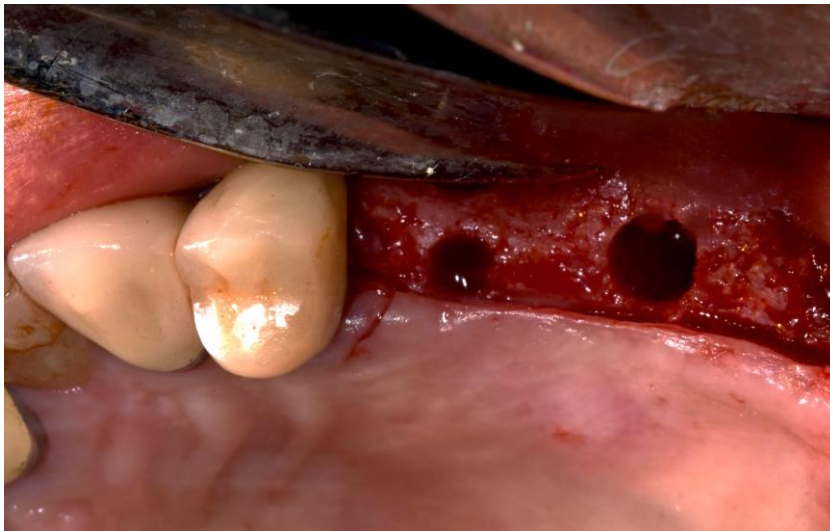
Figure 28 : Sonde implantaire permettant de vérifier la profondeur du forage



Source : nobelbiocare, *Procedures manual*, 2017

L'os étant peu dense, nous n'avons pas eu besoin de le tarauder après avoir passé l'ensemble de la séquence de forage.

Figure 29 : Vue occlusale de nos deux puits de forage implantaire.



Source : Auteur, 2017

Nous pouvons maintenant passer à l'étape de pose des deux implants en respectant bien la procédure d'ouverture du packaging.

Figure 30 : Ouverture du packaging implantaire

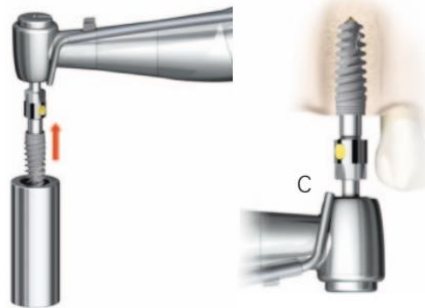


Source : nobelbiocare, *Procedures manual*, 2017

Il faut dans un premier temps retirer le boîtier stérile en titane contenant l'implant puis le bouchon en plastique afin d'accéder à l'implant

Il y a différentes manières de poser l'implant en bouche : en utilisant la clé chirurgicale de la trousse implantaire, le tournevis implantaire ou encore en utilisant le contre angle chirurgical.

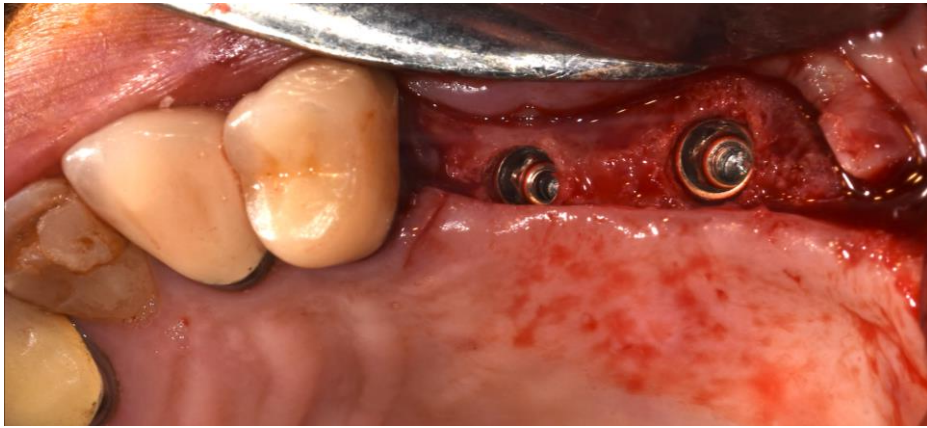
Figure 31 : Mise en place de l'implant sur le contre angle implantaire



Source : nobelbiocare, *Procedures manual*, 2017

Nous avons réalisé la pose de l'implant à l'aide du contre angle chirurgical puis nous avons effectué un vissage manuel terminal à l'aide de la clé dynamométrique de la trousse implantaire à 30 Ncm en veillant que les implants soient placés environ 0,5 à 1mm sous l'os crestal.

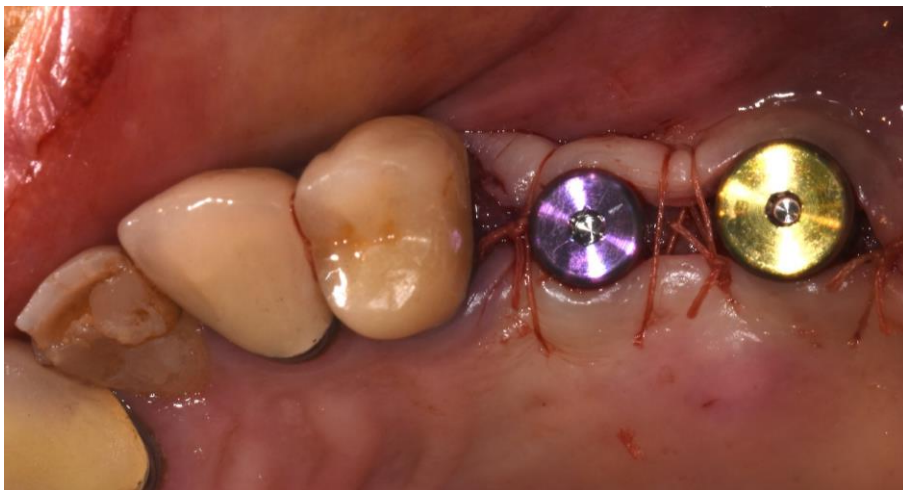Figure 32 : Implants mis en place en regard de 25 et 26



Source : Auteur, 2017

Étant donné la bonne stabilité primaire obtenue nous avons décidé d'utiliser la technique en un temps chirurgical et nous avons de ce fait posé la vis de cicatrisation sur les implants puis suturé.

Figure 33 : Vis de cicatrisation en place avec sutures résorbables

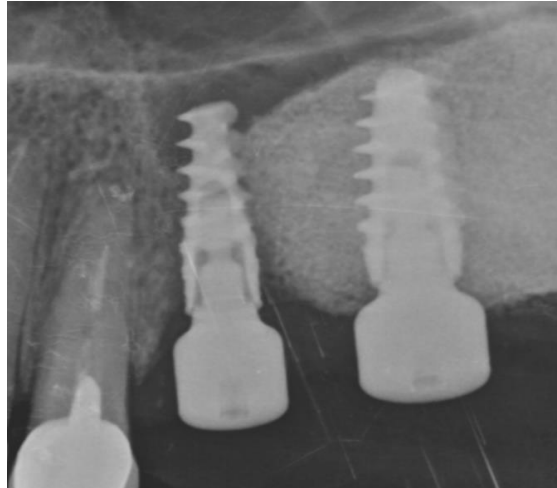


Source : Auteur, 2017

3.5 Phase de cicatrisation

Nous avons revu la patiente la semaine suivante pour contrôler la cicatrisation et réaliser une nouvelle radio de contrôle.

Figure 34 : Rétro-alvéolaire 1 semaine après la pose des implants



Source : Auteur, 2017

Malgré l'image osseuse obtenue sur l'implant 25, la stabilité primaire est plus que satisfaisante.

3.6 Étape prothétique

Nous avons ensuite revu Madame D trois mois plus tard pour contrôler l'ostéo-intégration et commander les transferts et répliques implantaires afin de réaliser la phase prothétique.

Nous avons décidé d'utiliser la technique d'empreinte à ciel ouvert.

Nous allons donc dans un premier temps, dévisser les vis de cicatrisation pour y visser les transferts.


Une fois les transferts vissés, nous avons réalisé une radio de contrôle afin de vérifier que ces transferts soient bien en place.

Nous avons décidé d'utiliser comme matériau d'empreinte le silicone avec une technique en un temps et double viscosité. Nous allons injecter du matériau d'empreinte de haute viscosité autour des transferts et prendre l'empreinte à l'aide de notre porte empreinte rempli de silicone de basse viscosité afin de faire apparaître les têtes de vis à travers le porte-empreinte.

Une fois le matériau durci, nous allons pouvoir dévisser les transferts et désinsérer l'empreinte ; les transferts sont alors emportés dans l'empreinte. Cette technique possède un fort degré de précision car les transferts ne sont pas repositionnés par la suite.

Nous allons pouvoir remettre en place les vis de cicatrisation et visser les répliques implantaire sur les transferts emprisonnés dans l’empreinte.

Figure 35 : Empreinte avec les transferts emprisonnés dans le silicone et les analogues implantaire en place (vue occlusale et latérale)



Source : Auteur, 2017

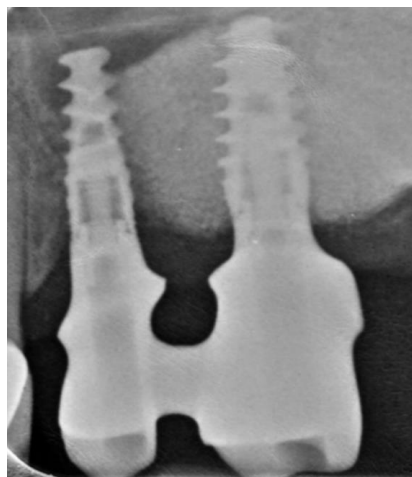Nous avons alors demandé au prothésiste de réaliser les armatures métalliques de nos futures prothèses implanto-portées.

Nous avons décidé de réaliser 2 couronnes solidarisées afin de bénéficier d’une meilleure répartition des contraintes sur les deux implants.

Nous avons réalisé un essai clinique et radiologique de l’armature.

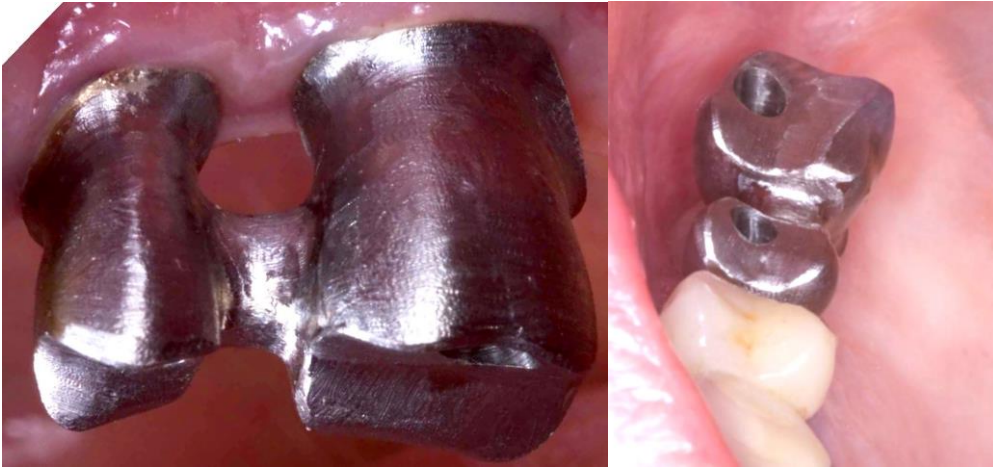Radiologiquement nous avons pu vérifier que l’armature s’adaptait parfaitement aux deux implants.

Figure 36 : Contrôle radiographique de l’armature métallique



Source : Auteur, 2017

Figure 37 : Armature métallique en bouche



Source : Auteur, 2017

Nous avons pu ensuite procéder à l'étape de l'essayage du biscuit et enfin réaliser la pose de ces 2 couronnes solidarisées.

3.7 Résultats finaux

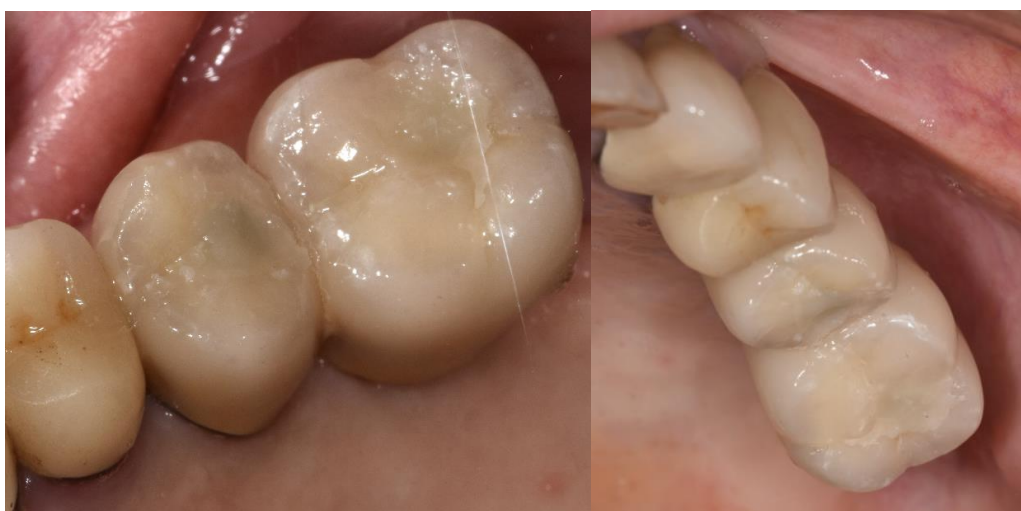Nous avons réalisé la mise en charge des implants dans un premier temps avec un vissage à 30N et un remplissage du puit de vissage avec un matériau temporaire (Teflon et CavitTM).

Nous avons ensuite revu la patiente une semaine plus tard pour s'assurer qu'il n'y a pas eu de dévissage et valider l'occlusion.

Après cela, nous avons pu procéder au vissage final des couronnes avec la clé dynamométrique à 35N et réaliser l'obturation finale des puits de vissage avec du Téflon pour protéger la vis implantaire ainsi que du composite.

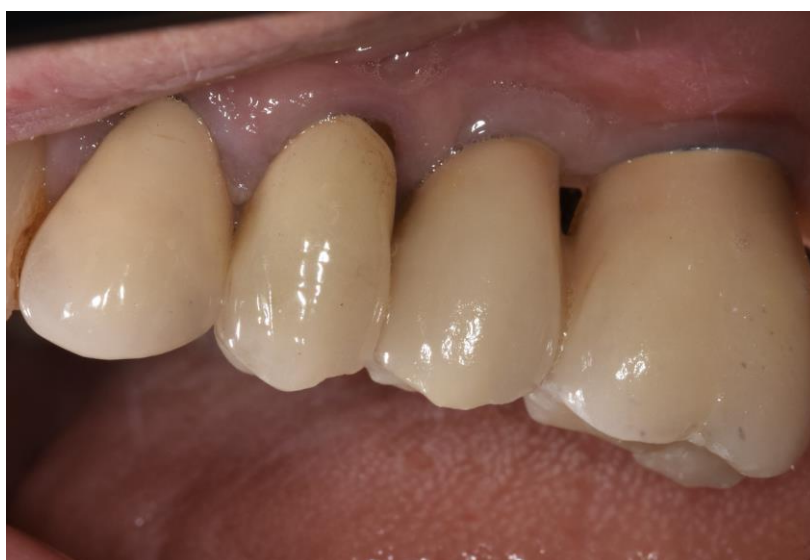Nous avons alors obtenu les résultats suivants :

Figure 38 : Vue occlusale des couronnes sur implants



Source : Auteur, 2017

Figure 39 : Vue latérale des couronnes sur implants

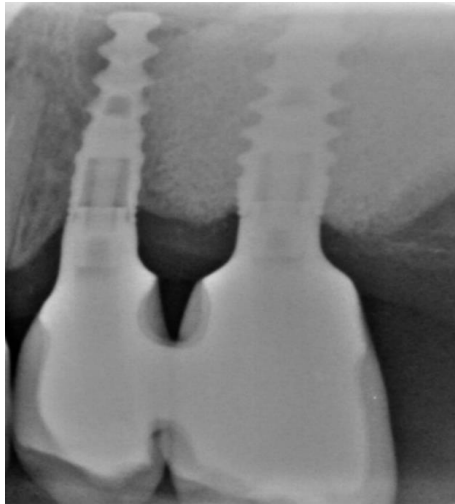


Source : Auteur, 2017

3.8 Maintenance

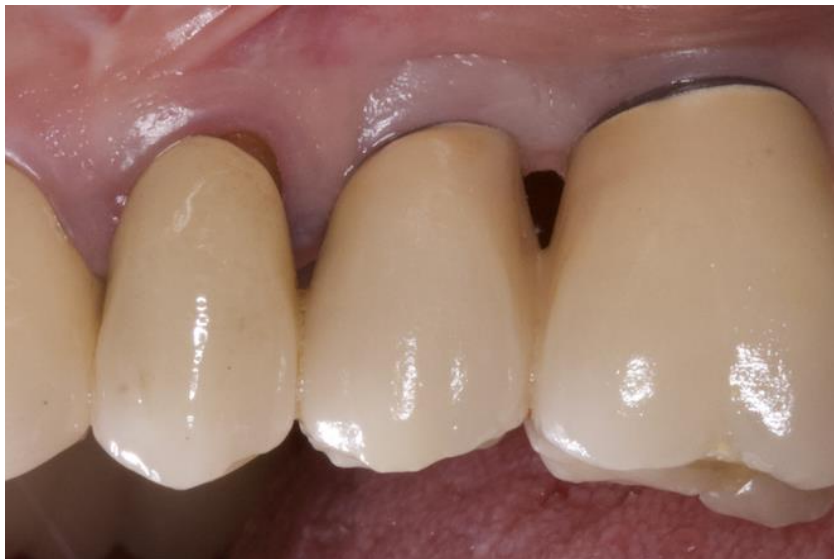Nous avons ensuite revu Madame D., en février 2018 dans le cadre d'un rendez-vous de contrôle.

Figure 40 : Radiographie retro-alvéolaire de contrôle 6 mois après la mise en fonction



Source : Auteur, 2018

Figure 41 : Vue latérale 6 mois après la mise en fonction des implants



Source : Auteur, 2018

Conclusion

La restauration implantaire est devenue un bagage important pour les praticiens modernes. Les objectifs implantaires ont évolué et résident aujourd'hui dans l'esthétique des tissus mous et la pérennisation de la réhabilitation prothétique.

Le rendu esthétique des prothèses implanto-portées est le résultat d'un ensemble de paramètres anatomiques, prothétiques et chirurgicaux. Le choix de l'implant, c'est à dire de sa forme et de ses dimensions, ainsi que le choix des composants venant se poser sur celui-ci vont influencer sur le résultat final.

Les tissus durs péri-implantaires vont assurer la pérennité et la stabilité de nos implants, mais aussi des tissus mous environnants dans le temps. Il est de ce fait indispensable de les préserver puisqu'une perte osseuse péri-implantaire compromettrait les résultats fonctionnels et esthétiques de nos réhabilitations.

Ainsi, lorsque la connexion « Platform-Switching » fut présentée, elle avait pour but de répondre à ces critères d'améliorations ; dans un certain nombre de publications, nous observons un maintien significatif de l'os crestal dans les années suivant la pose de l'implant et cela comparativement à une connexion standard.

L'utilisation de cette connexion implantaire permettrait d'assurer une meilleure gestion et conservation des tissus mous sous-jacents grâce à une meilleure préservation des tissus durs.

Toutefois, les auteurs de ces méta-analyses s'accordent sur la nécessité de futurs essais randomisés utilisant de plus larges échantillons afin de valider définitivement le concept.

D'autre part, de futures études devront se pencher sur les avantages de ce concept en termes de rendu esthétique.

Même si certaines questions subsistent, le concept semble présenter de réels avantages en matière de préservation osseuse. Néanmoins, la véritable question consiste dans les avantages cliniques réels que peut nous apporter la connexion. Étant donné, que la connexion « Platform-Switching » possède le même taux de survie qu'une connexion standard ; l'utilité réelle de ce concept est donc esthétique. Comme nous l'avons vu, la préservation osseuse crestale apportée par ce concept est de l'ordre de 0,3 mm ; on peut donc se demander si cette préservation d'os crestal peut cliniquement se traduire par un impact esthétique notable dans nos réhabilitations prothétiques.

Bibliographie

Albrektsson, T., G. Zarb, P. Worthington, et A. R. Eriksson. « The long-term efficacy of currently used dental implants: a review and proposed criteria of success ». *The international journal of oral & maxillofacial implants* 1, n° 1 (1986) : 11- 25.

Atsuta, I., T. Yamaza, M. Yoshinari, T. Goto, M. Kido, T. Kagiya, S. Mino, et Al. « Ultrastructural localization of laminin-5 (gamma2 chain) in the rat peri-implant oral mucosa around a titanium-dental implant by immuno-electron microscopy ». *Biomaterials* 26, n° 32 (2005) : 6280- 87. <https://doi.org/10.1016/j.biomaterials.2005.03.046>.

Bartold, P., et A. Narayanan. *Biology of the periodontal connective tissues*. Chicago : Quintessence Publishing Company, 1998.

Baumgarten, H., R. Cocchetto, T. Testori, A. Meltzer, et S. Porter. « A new implant design for crestal bone preservation: initial observations and case report ». *Practical procedures & aesthetic dentistry* 17, n° 10 (2005) : 735- 40.

Becker, K., I. Mihatovic, V. Golubovic, et F. Schwarz. « Impact of abutment material and dis-/re-connection on soft and hard tissue changes at implants with platform-switching ». *Journal of clinical periodontology* 39, n° 8 (2012) : 774- 80. <https://doi.org/10.1111/j.1600-051X.2012.01911.x>.

Bercy, P., et H. Tenenbaum. *Parodontologie : du diagnostic à la pratique*. Bruxelles : De Boeck université, 1996.

Berglundh, T., J. Lindhe, I. Ericsson, C. P. Marinello, B. Liljenberg, et P. Thomsen. « The soft tissue barrier at implants and teeth ». *Clinical oral implants research* 2, n° 2 (1991) : 81- 90.

Bouazza-Juanes, K., A. Martínez-González, G. Peiró, J. Ródenas, et M.-V López-Mollá. « Effect of platform switching on the peri-implant bone: a finite element study ». *Journal of clinical and experimental dentistry* 7, n° 4 (2015) : e483-488. <https://doi.org/10.4317/jced.52539>.

Bouchard, P., M. Frémont, et M. Sanz. *Parodontologie & dentisterie implantaire. Volume 1*. Paris : Lavoisier Médecine Sciences, 2014.

Broggini, N., L. M. McManus, J. S. Hermann, R. U. Medina, T. W. Oates, R. K. Schenk, D. Buser, et Al. « Persistent acute inflammation at the implant-abutment interface ». *Journal of dental research* 82, n° 3 (2003) : 232- 37.

Canullo, L., M. Caneva, et M. Tallarico. « Ten-year hard and soft tissue results of a pilot double-blinded randomized controlled trial on immediately loaded post-extractive implants using platform-

switching concept ». *Clinical oral implants research* 28, n° 10 (2017) : 1195- 1203.
<https://doi.org/10.1111/clr.12940>.

Canullo, L., G.M. Fedele, G. Iannello, et S. Jepsen. « Platform switching and marginal bone-level alterations: the results of a randomized-controlled trial ». *Clinical oral implants research* 21, n° 1 (2010) : 115- 21. <https://doi.org/10.1111/j.1600-0501.2009.01867.x>.

Cappiello, M., R. Luongo, D. Di Iorio, C. Bugea, R. Cocchetto, et R. Celletti. « Evaluation of peri-implant bone loss around platform-switched implants ». *The international journal of periodontics & restorative dentistry* 28, n° 4 (2008) : 347- 55.

Chang, C.-L., C.-S. Chen, et M.-L. Hsu. « Biomechanical effect of platform switching in implant dentistry: a three-dimensional finite element analysis ». *The international journal of oral & maxillofacial implants* 25, n° 2 (2010) : 295- 304.

Chrcanovic, B.R., T. Albrektsson, et A. Wennerberg. « Platform switch and dental implants: a meta-analysis ». *Journal of dentistry* 43, n° 6 (2015) : 629- 46. <https://doi.org/10.1016/j.jdent.2014.12.013>.

Del Fabbro, M., T. Testori, L. Francetti, S. Taschieri, et R. Weinstein. « Systematic review of survival rates for immediately loaded dental implants ». *The international journal of periodontics & restorative dentistry* 26, n° 3 (2006) : 249- 63.

Deng, F., et J Xu. « Comparison between platform-switching and traditional implant-abutment connections in esthetic areas: a clinical retrospective study », *Clinical oral implants research*, 2014.

Elian, N., M. Bloom, M. Dard, S.-C Cho, R.D. Trushkowsky, et C. Tarnow. « Effect of interimplant distance (2 and 3 mm) on the height of interimplant bone crest: a histomorphometric evaluation ». *Journal of periodontology* 82, n° 12 (2011) : 1749- 56. <https://doi.org/10.1902/jop.2011.100661>.

Enkling, N., P. Jöhren, J. Katsoulis, S. Bayer, P.-M. Jervøe-Storm, R. Mericske-Stern, et S. Jepsen. « Influence of platform switching on bone-level alterations: a three-year randomized clinical trial ». *Journal of dental research* 92, n° 12 Suppl (2013) : 139S- 45S. <https://doi.org/10.1177/0022034513504953>.

Ericsson, I., M. Giargia, J. Lindhe, et A. M. Neiderud. « Progression of periodontal tissue destruction at splinted/non-splinted teeth. an experimental study in the dog ». *Journal of clinical periodontology* 20, n° 10 (1993) : 693- 98.

Ericsson, I., et J. Lindhe. « Probing depth at implants and teeth. an experimental study in the dog ». *Journal of clinical periodontology* 20, n° 9 (1993) : 623- 27.

Ericsson, I., K. Nilner, B. Klinge, et P. O. Glantz. « Radiographical and histological characteristics of submerged and nonsubmerged titanium implants. An experimental study in the labrador dog ». *Clinical oral implants research* 7, n° 1 (1996) : 20- 26.

Ericsson, I., L. G. Persson, T. Berglundh, C. P. Marinello, J. Lindhe, et B. Klinge. « Different types of inflammatory reactions in peri-implant soft tissues ». *Journal of clinical periodontology* 22, n° 3

(1995) : 255- 61.

Friberg, B., A. Ekestubbe, et L. Sennerby. « Clinical outcome of brånemark system implants of various diameters: a retrospective study ». *The international journal of oral & maxillofacial implants* 17, n° 5 (2002) : 671- 77.

Gargiulo, A.W., F.M. Wentz, et B. Orban. « Dimensions and relations of the dentogingival junction in humans ». *Journal of periodontology* 32, n° 3 (1961) : 261- 67. <https://doi.org/10.1902/jop.1961.32.3.261>.

Glauser, R., P. Schüpbach, J. Gottlow, et C. Hämmerle. « Periimplant soft tissue barrier at experimental one-piece mini-implants with different surface topography in humans : a light-microscopic overview and histometric analysis ». *Clinical implant dentistry and related research* 7 Suppl 1 (2005) : S44-51.

Hallab, N. J., K. J. Bundy, K. O'Connor, R. L. Moses, et J. J. Jacobs. « Evaluation of metallic and polymeric biomaterial surface energy and surface roughness characteristics for directed cell adhesion ». *Tissue engineering* 7, n° 1 (2001) : 55- 71. <https://doi.org/10.1089/107632700300003297>.

Herekar, M., M. Sethi, S. Mulani, A. Fernandes, et H. Kulkarni. « Influence of platform switching on periimplant bone loss: a systematic review and meta-analysis ». *Implant dentistry* 23, n° 4 (2014) : 439- 50. <https://doi.org/10.1097/ID.0000000000000080>.

Hermann, J. S., D. Buser, R. K. Schenk, F. L. Higginbottom, et D. L. Cochran. « Biologic width around titanium implants. a physiologically formed and stable dimension over time ». *Clinical oral implants research* 11, n° 1 (2000) : 1- 11.

Hsu, J.-T, L.-H Fuh, D.-J Lin, Y.-W Shen, et H.-L Huang. « Bone strain and interfacial sliding analyses of platform switching and implant diameter on an immediately loaded implant: experimental and three-dimensional finite element analyses ». *Journal of periodontology* 80, n° 7 (2009) : 1125- 32. <https://doi.org/10.1902/jop.2009.090013>.

Khoury, P.M., et K. Davarpanah. « Chap. 7. Protocoles chirurgicaux en implantologie ». In *Manuel d'implantologie clinique: concepts, intégration des protocoles et esquisses de nouveaux paradigmes*, par M. Davarpanah, S. Szmukler-Moncler, et Ph Rajzbaum, 203- 80, 3ème éd. Rueil-Malmaison : Éd. CdP, 2012.

Lazzara, R.J., et S.S Porter. « Platform switching: a new concept in implant dentistry for controlling postrestorative crestal bone levels ». *The international journal of periodontics & restorative dentistry* 26, n° 1 (Feb) : 9- 17.

Li,Q., Lin, Y., Qiu, L.X, Hu, X.L.,Li, J.H., Di, P. « [Clinical study of application of platform switching to dental implant treatment in esthetic zone] ». *Chinese journal of stomatology* 43, n°9 (2008) : 537-41

Lindhe, J., T. Berglundh, I. Ericsson, B. Liljenberg, et C. Marinello. « Experimental breakdown of peri-

implant and periodontal tissues. a study in the beagle dog ». *Clinical oral implants research* 3, n° 1 (1992) : 9- 16.

Maeda, Y., J. Miura, I. Taki, et M. Sogo. « Biomechanical analysis on platform switching: is there any biomechanical rationale? » *Clinical oral implants research* 18, n° 5 (2007) : 581- 84. <https://doi.org/10.1111/j.1600-0501.2007.01398.x>.

Quirynen, M., et D. van Steenberghe. « Bacterial colonization of the internal part of two-stage implants. an in vivo study ». *Clinical oral implants research* 4, n° 3 (1993) : 158- 61.

Rocci, A., M. Martignoni, et J. Gottlow. « Immediate loading of brånemark system® tiunite™ and machined-surface implants in the posterior mandible: a randomized open-ended clinical trial ». *Clinical implant dentistry and related research* 5, n° s1 (2003) : 57- 63. <https://doi.org/10.1111/j.1708-8208.2003.tb00016.x>.

Rodríguez-Ciurana, X., X. Vela-Nebot, M. Segalà-Torres, C. Rodado-Alonso, V. Méndez-Blanco, et M. Mata-Bugueroles. « Biomechanical repercussions of bone resorption related to biologic width: a finite element analysis of three implant-abutment configurations ». *The international journal of periodontics & restorative dentistry* 29, n° 5 (2009) : 479- 87.

Santiago Junior, J. F., V. E. de Souza Batista, F. R. Verri, H. M. Honório, C. C. de Mello, D. A. dF. Almeida, et E. P. Pellizzer. « Platform-switching implants and bone preservation: a systematic review and meta-analysis ». *International journal of oral and maxillofacial surgery* 45, n° 3 (2016) : 332- 45. <https://doi.org/10.1016/j.ijom.2015.11.009>.

Sasada, Y., et D.L. Cochran. « Implant-abutment connections: a review of biologic consequences and peri-implantitis implications ». *The international journal of oral & maxillofacial implants* 32, n° 6 (2017) : 1296- 1307.

Schupbach, P., et R. Glauser. « The defense architecture of the human periimplant mucosa: a histological study ». *The journal of prosthetic dentistry* 97, n° 6 Suppl (2007) : S15-25. [https://doi.org/10.1016/S0022-3913\(07\)60004-3](https://doi.org/10.1016/S0022-3913(07)60004-3).

Tabata, L.F., W.G. Assunção, V. Adelino Ricardo Barão, A. de Sousa, E. Gomes, et J. Delben. « Implant platform switching: biomechanical approach using two-dimensional finite element analysis ». *The journal of craniofacial surgery* 21, n° 1 (2010) : 182- 87. <https://doi.org/10.1097/SCS.0b013e3181c50eb8>.

Tarnow, D. P., A. W. Magner, et P. Fletcher. « The effect of the distance from the contact point to the crest of bone on the presence or absence of the interproximal dental papilla ». *Journal of periodontology* 63, n° 12 (1992) : 995- 96. <https://doi.org/10.1902/jop.1992.63.12.995>.

Tarnow, D.p., S.c. Cho, et S.s. Wallace. « The effect of inter-implant distance on the height of inter-implant bone crest ». *Journal of periodontology* 71, n° 4 (2000) : 546- 49. <https://doi.org/10.1902/jop.2000.71.4.546>.

Tomasi, C., F. Tessarolo, I. Caola, J. Wennström, G. Nollo, et T. Berglundh. « Morphogenesis of peri-implant mucosa revisited: an experimental study in humans ». *Clinical oral implants research* 25, n° 9 (2014) : 997- 1003. <https://doi.org/10.1111/clr.12223>.

Table des figures

Figure 1 : Diminution progressive de l'ancrage primaire mécanique et augmentation de la stabilité secondaire biologique	5
Figure 2 : Différents macro-design implantaire	6
Figure 3 : Coupe anatomique du parodonte	8
Figure 4 : Muqueuse péri-implantaire vs Gencive	13
Figure 5 : Localisation des différents épithéliums implantaires.....	14
Figure 6 : Déplacement des tissus après le rétablissement de l'espace biologique	18
Figure 7 : Radio de contrôle 11 ans après la pose sur un implant en charge et en fonction	19
Figure 8 : Différence entre la connexion traditionnelle (droite) et la connexion « Platform-Switching » (Gauche)	20
Figure 9 : Différents implants avec une connexion "Platform-Switching"	20
Figure 10 : Groupe contrôle et groupe test de l'étude	26
Figure 11 : Évolution du niveau osseux vertical en fonction du temps pour la connexion standard et « Platform-Switching »	29
Figure 12 : Répartition des forces autour à gauche d'une connexion standard et à droite d'une connexion « Platform-Switching »	31
Figure 13 : Distribution du stress autour de l'implant dans le cas d'une connexion « Platform-Switching »	32
Figure 14 : Deux implants avec une plateforme conventionnelle	37
Figure 15 : Deux implants utilisant la connexion « Platform-Switching ».....	37
Figure 16 : Sondage de janvier 2015	43
Figure 17 : Retro-alvéolaire de 25, 26 et 27	43
Figure 18 : Vue Occlusale de l'arcade maxillaire 2 mois après les extractions et avant l'élévation sinusienne.....	45
Figure 19 : Vue latérale de la crête osseuse 2 mois après les extractions et avant l'élévation sinusienne.....	45
Figure 20 : Vue axiale du CBCT avant la pose des implants	46
Figure 21 : Coupes coronales du CBCT (de 91 à 94 et de 99 à 102)	47
Figure 22 : Design des implants NobelActive	48

Figure 23 : Vue occlusale de l'arcade maxillaire le jour de l'intervention avant le début de la chirurgie	48
Figure 24 : Vue occlusale du lambeau	49
Figure 25 : Utilisation du foret de précision pour marquer l'emplacement des futurs implants	49
Figure 26 : Passage du premier foret	50
Figure 27 : Vérification de l'axe implantaire à l'aide de deux indicateurs de direction.....	50
Figure 28 : Sonde implantaire permettant de vérifier la profondeur du forage.....	51
Figure 29 : Vue occlusale de nos deux puits de forage implantaire.....	51
Figure 30 : Ouverture du packaging implantaire.....	52
Figure 31 : Mise en place de l'implant sur le contre angle implantaire	52
Figure 32 : Implants mis en place en regard de 25 et 26	53
Figure 33 : Vis de cicatrisation en place avec sutures résorbables	53
Figure 34 : Rétro-alvéolaire 1 semaine après la pose des implants.....	54
Figure 35 : Empreinte avec les transferts emprisonnés dans le silicone et les analogues implantaires en place (vue occlusale et latérale).....	55
Figure 36 : Contrôle radiographique de l'armature métallique	55
Figure 37 : Armature métallique en bouche	56
Figure 38 : Vue occlusale des couronnes sur implants	57
Figure 39 : Vue latérale des couronnes sur implants	57
Figure 40 : Radiographie retro-alvéolaire de contrôle 6 mois après la mise en fonction.....	58
Figure 41 : Vue latérale 6 mois après la mise en fonction des implants.....	58

Table des tableaux

Tableau 1 : Valeurs expérimentales par Berglundh et Lindhe obtenu en 1996.....	15
Tableau 2 : Différence de lyse osseuse entre la connexion "Platform-Switching" et la connexion standard en fonction du temps.....	24
Tableau 3 : Résorption osseuse en mm en fonction du décalage de la plateforme implantaire	27
Tableau 4 : Groupe contrôle et groupe test.....	33
Tableau 5 : Contraintes mesurées dans l'os cortical et dans l'os spongieux lors d'une mise en charge vertical.....	33
Tableau 6 : Maximum de force de contraintes mesuré dans l'os cortical et dans l'os spongieux lors d'une mise en charge oblique	34
Tableau 7 : Lyse osseuse en fonction du type de connexion implantaire.....	38
Tableau 8 : Pink Esthetic Score en fonction de la connexion implantaire	38

Vu, le Directeur de thèse

Vu, le Doyen de la Faculté de Chirurgie dentaire
de l'Université Paris Descartes

Docteur Nicolas ROCHE

Professeur Louis MAMAN

Vu, le Président de l'Université Paris Descartes
Professeur Frédéric DARDEL
Pour le Président et par délégation,

Le Doyen Louis MAMAN

« Platform-Switching » : Où en est-on ?

Revue de littérature et présentation d'un cas clinique

Résumé :

L'implantologie est aujourd'hui une pratique courante pour de nombreux praticiens. Les réhabilitations prothétiques supra-implantaires doivent être à la fois fonctionnelles et esthétiques, avec une bonne gestion des tissus durs et mous péri-implantaires.

La connexion « Platform-Switching » est un concept implantaire apparu depuis plus d'une dizaine d'années qui a convaincu de nombreux praticiens de par son efficacité sur le plan clinique.

Nous nous poserons la question de l'impact réel de cette connexion implantaire à l'aide d'une étude de littérature après avoir rappelé les principes fondamentaux de l'ostéointégration.

Enfin, nous tenterons d'illustrer les bénéfices que peuvent nous apporter cette connexion implantaire à l'aide d'un cas clinique.

Discipline :

Implantologie

Mots clés fMesh et Rameau :

Conception d'implant dentaire et de pilier -- méthodes -- Dissertations universitaires ; Résorption alvéolaire -- Dissertations universitaires ; Implants dentaires -- Thèses et écrits académiques ; Prothèses dentaires partielles fixes -- Thèses et écrits académiques

Université Paris Descartes
Faculté de Chirurgie dentaire
1, rue Maurice Arnoux
92120 Montrouge