



**HAL**  
open science

# Démarche diagnostique de l'encéphalite auto-immune à anticorps anti-récepteur NMDA chez l'adulte, en psychiatrie, à travers 2 cas cliniques

Lucie-Orianne Plazat

► **To cite this version:**

Lucie-Orianne Plazat. Démarche diagnostique de l'encéphalite auto-immune à anticorps anti-récepteur NMDA chez l'adulte, en psychiatrie, à travers 2 cas cliniques. Médecine humaine et pathologie. 2018. dumas-01888501

**HAL Id: dumas-01888501**

**<https://dumas.ccsd.cnrs.fr/dumas-01888501>**

Submitted on 5 Oct 2018

**HAL** is a multi-disciplinary open access archive for the deposit and dissemination of scientific research documents, whether they are published or not. The documents may come from teaching and research institutions in France or abroad, or from public or private research centers.

L'archive ouverte pluridisciplinaire **HAL**, est destinée au dépôt et à la diffusion de documents scientifiques de niveau recherche, publiés ou non, émanant des établissements d'enseignement et de recherche français ou étrangers, des laboratoires publics ou privés.

FACULTE MIXTE DE MEDECINE ET DE PHARMACIE DE ROUEN

2018

N°

# Thèse pour le Doctorat en Médecine

(Diplôme d'Etat)

Par

PLAZAT Lucie-Orianne

Née le 18/02/1988 à Villeurbanne (69)

Présentée et soutenue publiquement le 24/08/2018

**DEMARCHE DIAGNOSTIQUE DE  
L'ENCEPHALITE AUTO-IMMUNE A  
ANTICORPS ANTI-RECEPTEUR NMDA  
CHEZ L'ADULTE, EN PSYCHIATRIE,  
A TRAVERS 2 CAS CLINIQUES**

Président de Jury : Pr Olivier GUILLIN

Directeur de thèse : Dr Cécile HERVOCHON



**ANNEE UNIVERSITAIRE 2017 - 2018**

**U.F.R. SANTÉ DE ROUEN**

-----

DOYEN : **Professeur Pierre FREGER**

ASSESEURS : **Professeur Michel GUERBET**  
**Professeur Benoit VEBER**  
**Professeur Guillaume SAVOYE**

**I - MEDECINE**

**PROFESSEURS DES UNIVERSITES – PRATICIENS HOSPITALIERS**

Mr Frédéric <b>ANSELME</b>	HCN	Cardiologie
Mme Gisèle <b>APTER</b>	Havre	Pédopsychiatrie
Mme Isabelle <b>AUQUIT AUCKBUR</b>	HCN	Chirurgie plastique
Mr Fabrice <b>BAUER</b>	HCN	Cardiologie
Mme Soumeya <b>BEKRI</b>	HCN	Biochimie et biologie moléculaire
Mr Ygal <b>BENHAMOU</b>	HCN	Médecine interne
Mr Jacques <b>BENICHOU</b>	HCN	Bio statistiques et informatique médicale
Mr Olivier <b>BOYER</b>	UFR	Immunologie
Mme Sophie <b>CANDON</b>	HCN	Immunologie
Mr François <b>CARON</b>	HCN	Maladies infectieuses et tropicales
Mr Philippe <b>CHASSAGNE</b> ( <i>détachement</i> )	HCN	Médecine interne (gériatrie) – Détachement
Mr Vincent <b>COMPERE</b>	HCN	Anesthésiologie et réanimation chirurgicale
Mr Jean-Nicolas <b>CORNU</b>	HCN	Urologie
Mr Antoine <b>CUVELIER</b>	HB	Pneumologie
Mr Pierre <b>CZERNICHOW</b> ( <i>surnombre</i> )	HCH	Epidémiologie, économie de la santé
Mr Jean-Nicolas <b>DACHER</b>	HCN	Radiologie et imagerie médicale
Mr Stéfan <b>DARMONI</b>	HCN	Informatique médicale et techniques de communication
Mr Pierre <b>DECHELOTTE</b>	HCN	Nutrition
Mr Stéphane <b>DERREY</b>	HCN	Neurochirurgie
Mr Frédéric <b>DI FIORE</b>	CB	Cancérologie

Mr Fabien <b>DOGUET</b>	HCN	Chirurgie Cardio Vasculaire
Mr Jean <b>DOUCET</b>	SJ	Thérapeutique - Médecine interne et gériatrie
Mr Bernard <b>DUBRAY</b>	CB	Radiothérapie
Mr Philippe <b>DUCROTTE</b>	HCN	Hépto-gastro-entérologie
Mr Frank <b>DUJARDIN</b>	HCN	Chirurgie orthopédique - Traumatologique
Mr Fabrice <b>DUPARC</b>	HCN	Anatomie - Chirurgie orthopédique et traumatologique
Mr Eric <b>DURAND</b>	HCN	Cardiologie
Mr Bertrand <b>DUREUIL</b>	HCN	Anesthésiologie et réanimation chirurgicale
Mme Hélène <b>ELTCHANINOFF</b>	HCN	Cardiologie
Mr Manuel <b>ETIENNE</b>	HCN	Maladies infectieuses et tropicales
Mr Thierry <b>FREBOURG</b>	UFR	Génétique
Mr Pierre <b>FREGER</b>	HCN	Anatomie - Neurochirurgie
Mr Jean François <b>GEHANNO</b>	HCN	Médecine et santé au travail
Mr Emmanuel <b>GERARDIN</b>	HCN	Imagerie médicale
Mme Priscille <b>GERARDIN</b>	HCN	Pédopsychiatrie
M. Guillaume <b>GOURCEROL</b>	HCN	Physiologie
Mr Dominique <b>GUERROT</b>	HCN	Néphrologie
Mr Olivier <b>GUILLIN</b>	HCN	Psychiatrie Adultes
Mr Didier <b>HANNEQUIN</b>	HCN	Neurologie
Mr Fabrice <b>JARDIN</b>	CB	Hématologie
Mr Luc-Marie <b>JOLY</b>	HCN	Médecine d'urgence
Mr Pascal <b>JOLY</b>	HCN	Dermato – Vénérologie
Mme Bouchra <b>LAMIA</b>	Havre	Pneumologie
Mme Annie <b>LAQUERRIERE</b>	HCN	Anatomie et cytologie pathologiques
Mr Vincent <b>LAUDENBACH</b>	HCN	Anesthésie et réanimation chirurgicale
Mr Joël <b>LECHEVALLIER</b>	HCN	Chirurgie infantile
Mr Hervé <b>LEFEBVRE</b>	HB	Endocrinologie et maladies métaboliques
Mr Thierry <b>LEQUERRE</b>	HB	Rhumatologie
Mme Anne-Marie <b>LEROI</b>	HCN	Physiologie
Mr Hervé <b>LEVESQUE</b>	HB	Médecine interne
Mme Agnès <b>LIARD-ZMUDA</b>	HCN	Chirurgie Infantile
Mr Pierre Yves <b>LITZLER</b>	HCN	Chirurgie cardiaque
Mr Bertrand <b>MACE</b>	HCN	Histologie, embryologie, cytogénétique
M. David <b>MALTETE</b>	HCN	Neurologie
Mr Christophe <b>MARGUET</b>	HCN	Pédiatrie
Mme Isabelle <b>MARIE</b>	HB	Médecine interne
Mr Jean-Paul <b>MARIE</b>	HCN	Oto-rhino-laryngologie
Mr Loïc <b>MARPEAU</b>	HCN	Gynécologie - Obstétrique

Mr Stéphane <b>MARRET</b>	HCN	Pédiatrie
Mme Véronique <b>MERLE</b>	HCN	Epidémiologie
Mr Pierre <b>MICHEL</b>	HCN	Hépatogastro-entérologie
M. Benoit <b>MISSET</b>	HCN	Réanimation Médicale
Mr Jean-François <b>MUIR</b> ( <i>surnombre</i> )	HB	Pneumologie
Mr Marc <b>MURAINÉ</b>	HCN	Ophthalmologie
Mr Philippe <b>MUSETTE</b>	HCN	Dermatologie - Vénérologie
Mr Christophe <b>PEILLON</b>	HCN	Chirurgie générale
Mr Christian <b>PFISTER</b>	HCN	Urologie
Mr Jean-Christophe <b>PLANTIER</b>	HCN	Bactériologie - Virologie
Mr Didier <b>PLISSONNIER</b>	HCN	Chirurgie vasculaire
Mr Gaëtan <b>PREVOST</b>	HCN	Endocrinologie
Mr Jean-Christophe <b>RICHARD</b> ( <i>détachement</i> )	HCN	Réanimation médicale - Médecine d'urgence
Mr Vincent <b>RICHARD</b>	UFR	Pharmacologie
Mme Nathalie <b>RIVES</b>	HCN	Biologie du développement et de la reproduction
Mr Horace <b>ROMAN</b>	HCN	Gynécologie - Obstétrique
Mr Jean-Christophe <b>SABOURIN</b>	HCN	Anatomie - Pathologie
Mr Guillaume <b>SAVOYE</b>	HCN	Hépatogastrologie
Mme Céline <b>SAVOYE-COLLET</b>	HCN	Imagerie médicale
Mme Pascale <b>SCHNEIDER</b>	HCN	Pédiatrie
Mr Michel <b>SCOTTE</b>	HCN	Chirurgie digestive
Mme Fabienne <b>TAMION</b>	HCN	Thérapeutique
Mr Luc <b>THIBERVILLE</b>	HCN	Pneumologie
Mr Christian <b>THUILLEZ</b> ( <i>surnombre</i> )	HB	Pharmacologie
Mr Hervé <b>TILLY</b>	CB	Hématologie et transfusion
M. Gilles <b>TOURNEL</b>	HCN	Médecine Légale
Mr Olivier <b>TROST</b>	HCN	Chirurgie Maxillo-Faciale
Mr Jean-Jacques <b>TUECH</b>	HCN	Chirurgie digestive
Mr Jean-Pierre <b>VANNIER</b> ( <i>surnombre</i> )	HCN	Pédiatrie génétique
Mr Benoît <b>VEBER</b>	HCN	Anesthésiologie - Réanimation chirurgicale
Mr Pierre <b>VERA</b>	CB	Biophysique et traitement de l'image
Mr Eric <b>VERIN</b>	HB	Service Santé Réadaptation
Mr Eric <b>VERSPYCK</b>	HCN	Gynécologie obstétrique
Mr Olivier <b>VITTECOQ</b>	HB	Rhumatologie
Mme Marie-Laure <b>WELTER</b>	HCN	Physiologie

## MAITRES DE CONFERENCES DES UNIVERSITES – PRATICIENS HOSPITALIERS

Mme Noëlle <b>BARBIER-FREBOURG</b>	HCN	Bactériologie – Virologie
Mme Carole <b>BRASSE LAGNEL</b>	HCN	Biochimie
Mme Valérie <b>BRIDOUX HUYBRECHTS</b>	HCN	Chirurgie Vasculaire
Mr Gérard <b>BUCHONNET</b>	HCN	Hématologie
Mme Mireille <b>CASTANET</b>	HCN	Pédiatrie
Mme Nathalie <b>CHASTAN</b>	HCN	Neurophysiologie
Mme Sophie <b>CLAEYSSENS</b>	HCN	Biochimie et biologie moléculaire
Mr Moïse <b>COEFFIER</b>	HCN	Nutrition
Mr Serge <b>JACQUOT</b>	UFR	Immunologie
Mr Joël <b>LADNER</b>	HCN	Epidémiologie, économie de la santé
Mr Jean-Baptiste <b>LATOUCHE</b>	UFR	Biologie cellulaire
Mr Thomas <b>MOUREZ</b>	HCN	Virologie
Mr Gaël <b>NICOLAS</b>	HCN	Génétique
Mme Muriel <b>QUILLARD</b>	HCN	Biochimie et biologie moléculaire
Mme Laëtitia <b>ROLLIN</b>	HCN	Médecine du Travail
Mr Mathieu <b>SALAUN</b>	HCN	Pneumologie
Mme Pascale <b>SAUGIER-VEBER</b>	HCN	Génétique
Mme Anne-Claire <b>TOBENAS-DUJARDIN</b>	HCN	Anatomie
Mr David <b>WALLON</b>	HCN	Neurologie

## PROFESSEUR AGREGE OU CERTIFIE

Mr Thierry <b>WABLE</b>	UFR	Communication
Mme Mélanie <b>AUVRAY-HAMEL</b>	UFR	Anglais

## II - PHARMACIE

### PROFESSEURS

Mr Thierry <b>BESSON</b>	Chimie Thérapeutique
Mr Roland <b>CAPRON</b> (PU-PH)	Biophysique
Mr Jean <b>COSTENTIN</b> (Professeur émérite)	Pharmacologie
Mme Isabelle <b>DUBUS</b>	Biochimie
Mr François <b>ESTOUR</b>	Chimie Organique
Mr Loïc <b>FAVENNEC</b> (PU-PH)	Parasitologie
Mr Jean Pierre <b>GOULLE</b> (Professeur émérite)	Toxicologie
Mr Michel <b>GUERBET</b>	Toxicologie
Mme Isabelle <b>LEROUX - NICOLLET</b>	Physiologie
Mme Christelle <b>MONTEIL</b>	Toxicologie
Mme Martine <b>PESTEL-CARON</b> (PU-PH)	Microbiologie
Mr Rémi <b>VARIN</b> (PU-PH)	Pharmacie clinique
Mr Jean-Marie <b>VAUGEUIS</b>	Pharmacologie
Mr Philippe <b>VERITE</b>	Chimie analytique

### MAITRES DE CONFERENCES

Mme Cécile <b>BARBOT</b>	Chimie Générale et Minérale
Mr Jérémy <b>BELLIEN</b> (MCU-PH)	Pharmacologie
Mr Frédéric <b>BOUNOURE</b>	Pharmacie Galénique
Mr Abdeslam <b>CHAGRAOUI</b>	Physiologie
Mme Camille <b>CHARBONNIER (LE CLEZIO)</b>	Statistiques
Mme Elizabeth <b>CHOSSON</b>	Botanique
Mme Marie Catherine <b>CONCE-CHEMTOB</b>	Législation pharmaceutique et économie de la santé
Mme Cécile <b>CORBIERE</b>	Biochimie
Mr Eric <b>DITTMAR</b>	Biophysique
Mme Nathalie <b>DOURMAP</b>	Pharmacologie
Mme Isabelle <b>DUBUC</b>	Pharmacologie
Mme Dominique <b>DUTERTE- BOUCHER</b>	Pharmacologie
Mr Abdelhakim <b>ELOMRI</b>	Pharmacognosie
Mr Gilles <b>GARGALA</b> (MCU-PH)	Parasitologie



Mme Nejla EL <b>GHARBI-HAMZA</b>	Chimie analytique
Mme Marie-Laure <b>GROULT</b>	Botanique
Mr Hervé <b>HUE</b>	Biophysique et mathématiques
Mme Laetitia <b>LE GOFF</b>	Parasitologie – Immunologie
Mme Hong <b>LU</b>	Biologie
M. Jérémie <b>MARTINET</b> (MCU-PH)	Immunologie
Mme Marine <b>MALLETER</b>	Toxicologie
Mme Sabine <b>MENAGER</b>	Chimie organique
Mme Tiphaine <b>ROGEZ-FLORENT</b>	Chimie analytique
Mr Mohamed <b>SKIBA</b>	Pharmacie galénique
Mme Malika <b>SKIBA</b>	Pharmacie galénique
Mme Christine <b>THARASSE</b>	Chimie thérapeutique
Mr Frédéric <b>ZIEGLER</b>	Biochimie

#### **PROFESSEURS ASSOCIES**

Mme Cécile <b>GUERARD-DETUNCQ</b>	Pharmacie officinale
Mr Jean-François <b>HOUIVET</b>	Pharmacie officinale

#### **PROFESSEUR CERTIFIE**

Mme Mathilde <b>GUERIN</b>	Anglais
----------------------------	---------

#### **ASSISTANT HOSPITALO-UNIVERSITAIRE**

Mme Anaïs <b>SOARES</b>	Bactériologie
-------------------------	---------------

#### **ATTACHES TEMPORAIRES D'ENSEIGNEMENT ET DE RECHERCHE**

Mme Anne-Sophie <b>CHAMPY</b>	Pharmacognosie
M. Jonathan <b>HEDOUIN</b>	Chimie Organique
Mme Barbara <b>LAMY-PELLETER</b>	Pharmacie Galénique

## LISTE DES RESPONSABLES DES DISCIPLINES PHARMACEUTIQUES

Mme Cécile <b>BARBOT</b>	Chimie Générale et minérale
Mr Thierry <b>BESSON</b>	Chimie thérapeutique
Mr Roland <b>CAPRON</b>	Biophysique
Mme Marie-Catherine <b>CONCE-CHEMTOB</b>	Législation et économie de la santé
Mme Elisabeth <b>CHOSSON</b>	Botanique
Mme Isabelle <b>DUBUS</b>	Biochimie
Mr Abdelhakim <b>ELOMRI</b>	Pharmacognosie
Mr Loïc <b>FAVENNEC</b>	Parasitologie
Mr Michel <b>GUERBET</b>	Toxicologie
Mr François <b>ESTOUR</b>	Chimie organique
Mme Isabelle <b>LEROUX-NICOLLET</b>	Physiologie
Mme Martine <b>PESTEL-CARON</b>	Microbiologie
Mr Mohamed <b>SKIBA</b>	Pharmacie galénique
Mr Rémi <b>VARIN</b>	Pharmacie clinique
M. Jean-Marie <b>VAUGEOIS</b>	Pharmacologie
Mr Philippe <b>VERITE</b>	Chimie analytique

### III – MEDECINE GENERALE

#### PROFESSEUR MEDECINE GENERALE

Mr Jean-Loup **HERMIL** (PU-MG) UFR Médecine générale

#### MAITRE DE CONFERENCE MEDECINE GENERALE

Mr Matthieu **SCHUERS** (MCU-MG) UFR Médecine générale

#### PROFESSEURS ASSOCIES A MI-TEMPS – MEDECINS GENERALISTE

Mr Emmanuel **LEFEBVRE** UFR Médecine Générale

Mme Elisabeth **MAUVIARD** UFR Médecine générale

Mr Philippe **NGUYEN THANH** UFR Médecine générale

Mme Marie Thérèse **THUEUX** UFR Médecine générale

#### MAITRE DE CONFERENCES ASSOCIE A MI-TEMPS – MEDECINS GENERALISTES

Mr Pascal **BOULET** UFR Médecine générale

Mr Emmanuel **HAZARD** UFR Médecine Générale

Mme Marianne **LAINÉ** UFR Médecine Générale

Mme Lucile **PELLERIN** UFR Médecine générale

Mme Yveline **SEVRIN** UFR Médecine générale

## ENSEIGNANTS MONO-APPARTENANTS

### PROFESSEURS

Mr Serguei <b>FETISSOV</b> (med)	Physiologie (ADEN)
Mr Paul <b>MULDER</b> (phar)	Sciences du Médicament
Mme Su <b>RUAN</b> (med)	Génie Informatique

### MAITRES DE CONFERENCES

Mr Sahil <b>ADRIOUCH</b> (med)	Biochimie et biologie moléculaire (Unité Inserm 905)
Mme Gaëlle <b>BOUGEARD-DENOYELLE</b> (med)	Biochimie et biologie moléculaire (UMR 1079)
Mme Carine <b>CLEREN</b> (med)	Neurosciences (Néovasc)
M. Sylvain <b>FRAINEAU</b> (med)	Physiologie (Inserm U 1096)
Mme Pascaline <b>GAILDRAT</b> (med)	Génétique moléculaire humaine (UMR 1079)
Mr Nicolas <b>GUEROUT</b> (med)	Chirurgie Expérimentale
Mme Rachel <b>LETELLIER</b> (med)	Physiologie
Mme Christine <b>RONDANINO</b> (med)	Physiologie de la reproduction
Mr Antoine <b>OUVRARD-PASCAUD</b> (med)	Physiologie (Unité Inserm 1076)
Mr Frédéric <b>PASQUET</b>	Sciences du langage, orthophonie
Mme Isabelle <b>TOURNIER</b> (med)	Biochimie (UMR 1079)

### **CHEF DES SERVICES ADMINISTRATIFS : Mme Véronique DELAFONTAINE**

*HCN - Hôpital Charles Nicolle*

*HB - Hôpital de BOIS GUILLAUME*

*CB - Centre Henri Becquerel*

*CHS - Centre Hospitalier Spécialisé du Rouvray*

*CRMPR - Centre Régional de Médecine Physique et de Réadaptation*

*SJ - Saint Julien Rouen*

Par délibération en date du 3 mars 1967, la faculté arrêté que les opinions émises dans les dissertations qui lui seront présentées doivent être considérées comme propres à leurs auteurs et qu'elle n'entend leur donner aucune approbation ni improbation

# Remerciements

---

## **A Monsieur le Professeur Guillin**

Pour l'honneur d'avoir accepté de présider ce jury et d'examiner ce travail  
Pour l'enseignement apporté tout au long de l'internat  
Pour vos encouragements dans mes différents projets  
Veuillez recevoir ma sincère reconnaissance

## **A Madame le Professeur Gerardin**

Pour l'honneur d'avoir accepté d'examiner ce travail  
Pour l'enseignement apporté tout au long de l'internat  
Pour vos encouragements dans mes différents projets  
Veuillez recevoir ma sincère reconnaissance

## **A Monsieur le Professeur Maltête**

Pour l'honneur d'avoir accepté d'examiner ce travail  
Veuillez recevoir ma sincère reconnaissance

## **A Monsieur le Dr Ferrafiat**

Pour l'honneur d'avoir accepté d'examiner ce travail  
Pour l'intérêt porté à ce sujet  
Reçois ma sincère reconnaissance

## **A Madame le Dr Hervochon**

Cécile, comment te remercier de m'avoir encouragé, réassuré, motivé ces derniers mois  
Reçois également ma sincère reconnaissance

### **Aux différents médecins que j'ai rencontré tout au long de l'internat :**

Dr Pasquier, Dr Barthe, Dr Bouillon, Dr Wiela, Dr Coulaud-Navarre, Dr Lasfar, Dr Georgin, Dr Podlipski, Dr Alexanian, Dr Marguet, Dr Rötharmel, Dr Bourgeois, Dr Preterre, Dr Gueroult, Dr Augusti, Dr Lepaul, Dr Smette, Pr Honnorat, Pr Ducray, Dr Joubert, Dr Izquierdo, Dr Cartalat, Dr Duboc et les autres médecins rencontrés

Pour m'avoir transmis votre passion et m'avoir conforté dans ma voix

Pour vos conseils et votre confiance

Veuillez trouver ici mes sincères remerciements

### **Aux différentes équipes paramédicales rencontrées**

Pour votre aide et votre bienveillance

Merci. Et doublement merci au RePsy76 pour tous ces mardis où j'ai squatté

### **Aux secrétaires médicales**

Pour nous faciliter la vie ! Vous êtes nos mamans hospitalières.

Un grand merci

### **A ma famille**

Merci Maman d'avoir toujours été là, de m'avoir soutenue depuis toujours, de me faire confiance, d'avoir enduré mes mauvaises humeurs, d'avoir pris soin de moi, de m'avoir attendue pendant ces longues heures de travail, de me faire tant de tupperwares (avec étiquettes pour que je ne me trompe pas !)

Merci à mes grands frères, William, Régis et Stéphane, mes grandes belles-sœurs, Sabrina, Sandrine et Stéphanie, et vos enfants, pour votre présence et confiance. J'aurais aimé passer plus de temps avec mes neveux et nièces, je devrais pouvoir me rattraper dans les années à venir. (Vous pourrez enfin dire que j'ai fini les études ! Enfin, en Novembre)

### **A mes amis :**

Mes amies du lycée : Marie, Ingrid, Amélie et Claire. Malgré nos études et déménagements multiples, nous nous voyons encore. Et si on arrêta de déménager et on ne s'installait pas trop loin les unes des autres ?!

Mes amis de fac : Abu, Gips, Poloch, Tryph, Winn, Natalia, Chapie. Merci pour les week-ends, les vendredis Dropbox, les voyages à travers le monde. Continuons cette belle aventure VAMP : vamp un jour, vamp toujours !!!

Dédicace à la meilleure colloc' ! Que jeunesse se passe !

Mes amies d'enfance qui sont toujours là : Clémence, Violaine et Sophie.

Mes amis rouennais dont la présence remplace le soleil : Mélanie, Sarah, Elodie, Mathieu.

A mes différents co-internes : Virginie, Fanny, Benjamin, Benoit, Amandine, Maryam, Daniel, Jasmine, Pierre, Fanny, Antoine, Lola et Paul ; et tous les internes rencontrés.

A toutes les personnes formidables que j'ai rencontrées à Lyon (Inès, Aude, Camille, JP, Laurent, Bastien). Restez-le.

**Au Dr Pascal Bonnet**, mon médecin de famille dans l'enfance, qui a fait naître cette envie de soigner les autres : « on ne naît pas médecin, on le devient. Alors, pourquoi pas moi ? ». Cette phrase m'a permis de maintenir ma motivation tout au long de ces années.

---

*« Rien n'a de sens en biologie, si ce n'est à la lumière de l'évolution. »*

*Theodosius Dobzhansky (1900-1975)*

---



# Liste des abréviations

---

Ac : anticorps

EAI : encéphalite auto-immune

ECT : électroconvulsivothérapie

EEG : électroencéphalogramme

HTA : hypertension artérielle

Ig : immunoglobuline

IV : intraveineux

IRM : imagerie par résonance magnétique

LCR : liquide céphalo-rachidien

PL : ponction lombaire

R NMDA : récepteur N-Méthyl-D-Aspartate

TEP : tomographie par émission de positons

# Tableaux et figures

---

Tableau 1 : Etiologies des encéphalites d'après Kruser	20
Tableau 2 : Auto-Ac onco-neuronaux	23
Tableau 3 : Auto-Ac à cible membranaire et synaptique	24
Tableau 4 : Résumé des diagnostics différentiels de l'encéphalite à Ac anti-R NMDA	49
Tableau 5 : Manifestations psychiatriques des encéphalites auto-immunes répertoriées dans la littérature	75
Figure 1 : Evolution du nombre de publications concernant l'encéphalite auto-immune et l'encéphalite à Ac anti-R NMDA	21
Figure 2 : Les 2 grandes catégories d'encéphalites auto-immunes selon la localisation de la cible de l'anticorps	22
Figure 3 : Comparaison des taux d'incidence entre 2 décennies des encéphalites auto-immunes	26
Figure 4 : Age des patients à l'installation des symptômes selon le sexe et la présence de tumeur	27
Figure 5 : Symptômes à l'installation des troubles selon l'âge des patients	28
Figure 6 : Les différentes phases de l'encéphalite à Ac anti-R NMDA	30
Figure 7 : Répartition des symptômes psychiatriques d'après la revue de la littérature de Warren et al, 2018	33
Figure 8 : Symptômes des patients présentant uniquement des symptômes psychiatriques	35
Figure 9 : Différents mouvements anormaux selon l'âge	36
Figure 10 : Mise en évidence des auto-Ac anti-R NMDA par immunohistochimie	41
Figure 11 : Evolution du titre d'Ac dans le LCR chez les patients avec récurrence	42
Figure 12 : Evolution du titre d'Ac selon la qualité de la récupération des patients	42
Figure 13 : Electro-encéphalogramme d'une patiente présentant une encéphalite à anticorps anti- R NMDA	44
Figure 14 : IRM cérébrale d'une femme de 44 ans ayant présenté des symptômes psychiatriques subaiguës, sans fièvre, ni épilepsie	45
Figure 15 : Images obtenues après analyse des images compilées du TEP scanner de patients avec encéphalite à Ac anti-R NMDA superposées aux images IRM	46
Figure 16 : Répartition des patients avec tumeur selon l'âge	47
Figure 17 : IRM pelvienne : image de tératome ovarien	47
Figure 18 : Apparition de rechutes en fonction de la présence ou non d'une tumeur	54
Figure 19 : Evolution des patients selon l'âge	55
Figure 19 : Schéma du récepteur N-Méthyl-D Aspartate	57

# Table des matières

---

<b>INTRODUCTION.....</b>	<b>20</b>
<b>I. REVUE DE LA LITTÉRATURE.....</b>	<b>26</b>
<b>A. Epidémiologie.....</b>	<b>26</b>
<b>B. Clinique.....</b>	<b>27</b>
1. Caractéristiques des patients.....	27
2. Tableau clinique de l'encéphalite à Ac anti-R NMDA.....	29
3. Récapitulatif.....	38
<b>C. Para-clinique.....</b>	<b>39</b>
1. Examens biologiques.....	39
2. Exploration cérébrale.....	44
3. Autres explorations.....	47
4. Récapitulatif.....	48
<b>D. Diagnostics différentiels.....</b>	<b>49</b>
<b>E. Traitement.....</b>	<b>51</b>
1. Traitement chirurgical.....	51
2. Traitement immunomodulateur.....	51
3. Traitement symptomatique.....	52
4. Récapitulatif.....	53
<b>F. Pronostic.....</b>	<b>54</b>
1. En chiffres.....	54
2. Les facteurs de mauvais pronostic.....	54
3. Les séquelles.....	56
4. Les rechutes.....	56
<b>G. Physiopathologie.....</b>	<b>57</b>
1. Le récepteur N-Methyl-D-Aspartate (R NMDA).....	57
2. Les anticorps anti-R NMDA.....	58

<b>II. CAS CLINIQUES.....</b>	<b>61</b>
<b>1. Mme F.....</b>	<b>61</b>
Motif d'hospitalisation .....	61
Evolution durant l'hospitalisation en psychiatrie.....	61
Prise en charge en réanimation .....	62
Prise en charge de l'encéphalite auto-immune à Ac anti-R NMDA .....	63
Evolution post-hospitalisation.....	63
<b>2. Mme C.....</b>	<b>64</b>
Première hospitalisation .....	64
Deuxième hospitalisation .....	65
Evolution post-hospitalisation.....	66
<b>3. Examens complémentaires de Mme F. et Mme C.....</b>	<b>67</b>
<b>III. DISCUSSION ET CONCLUSION.....</b>	<b>69</b>
<b>A. Autour des cas cliniques.....</b>	<b>69</b>
1. Mme F.....	69
2. Mme C.....	71
<b>B. La recherche de l'auto-Ac anti-R NMDA en psychiatrie.....</b>	<b>73</b>
<b>C. Signaux d'alerte sur une étiologie auto-immune en psychiatrie.....</b>	<b>74</b>
<b>D. L'auto-immunité en psychiatrie.....</b>	<b>76</b>
<b>BIBLIOGRAPHIE .....</b>	<b>78</b>

## Introduction

Le terme encéphalite désigne l'inflammation du système nerveux central situé dans la boîte crânienne (Tunkel et al., 2008). Les encéphalites entraînent des troubles neurologiques graves qui sont mortels dans 5% des cas (George et al., 2014). Pour 37 à 52% des patients, l'origine n'est pas connue (Bloch and Glaser, 2015; Gable et al., 2012). L'étiologie la plus fréquente est virale, avec en particulier l'herpès virus qui est une urgence diagnostique et thérapeutique et représente 19% des causes d'encéphalite (Granerod et al., 2010) (Tableau 1).

Tableau 1 : *Etiologies des encéphalites d'après Kruser*

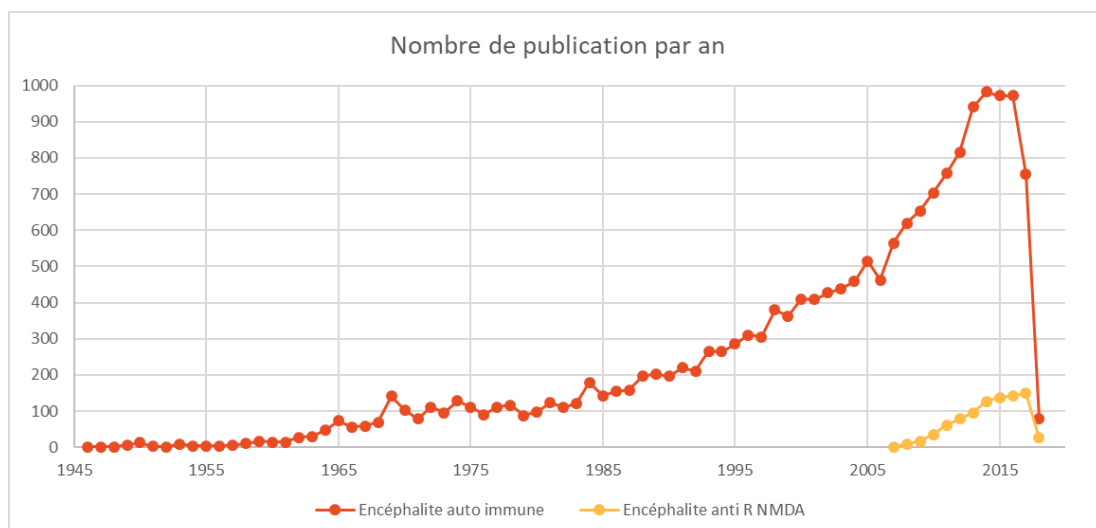
Etiologies infectieuses	
<b>Virus</b>	HSV, entérovirus, arbovirus, varicelle et zona, rougeole, oreilles, rubéole, grippe, VIH, virus rabique
<b>Bactérie</b>	Tropheryma whipplei, Mycoplasma pneumonia, Bartonella henselae, Listeria monocytogenes, Borrelia burgdorferi, Treponema pallidum
<b>Parasites</b>	Toxoplasma gondii, paludisme, meningoencéphalite amibienne primaire
<b>Champignons</b>	Cryptococcus neoformans, Histoplasma capsulatum, Coccidioides

Médiées par l'immunité	
<b>Encéphalomyélite disséminée aiguë</b>	Classiquement associée à une post vaccination ou à la suite d'une infection virale systémique
<b>Associées aux Ac</b>	Encéphalite à Ac anti-R NMDA
	Encéphalite à Ac anti-R Lg1 et CASPR2
	Autres étiologies paranéoplasiques associées à des Ac (Hu, Ma2 CRMP5, AMPA, GABA (B), etc)

Ac : anticorps ; AMPA :  $\alpha$ -amino-3-hydroxy-5-methyl-4-isoxazolepropionic acid ; CRMP : collapsin response mediator protein ; GABA :  $\gamma$ -aminobutyric acid ; HSV : Herpes Virus Simplex ; NMDA : N-Méthyl-D-Aspartate ; R : récepteur ; VIH : virus de l'immunodéficience humaine. ; (Kruser, 2014)

Nos connaissances concernant les encéphalites auto-immunes ne cessent de croître, et ce de façon exponentielle (Figure 1). Récemment, une étude épidémiologique réalisée aux Etats-Unis a montré que l'incidence et la prévalence des encéphalites infectieuses et auto-immunes (AI) sont équivalentes : 0.8/100 000 personnes-années et 13.7/100 000 (Dubey et al., 2018). La découverte des causes AI est en pleine expansion, et a permis une amélioration du diagnostic, la mise en place de traitements curatifs, et d'améliorer le pronostic. Cependant le diagnostic d'encéphalite AI reste difficile en raison de leurs manifestations cliniques variées et non spécifiques. Toutes sortes de syndromes neurologiques ont en effet été décrits, qu'il s'agisse d'atteinte centrale comme de symptômes psychiatriques, de crises d'épilepsie, de troubles cognitifs, de troubles moteurs (déficits ou mouvements anormaux), de troubles du comportement, et d'atteintes périphériques. Il est donc important de reconnaître les signes cliniques évocateurs qui amèneront à réaliser des examens complémentaires pour poser le diagnostic et mettre en place un traitement précoce et adéquat.

**Figure 1 : Evolution du nombre de publications concernant l'encéphalite auto-immune et l'encéphalite à Ac anti-R NMDA**



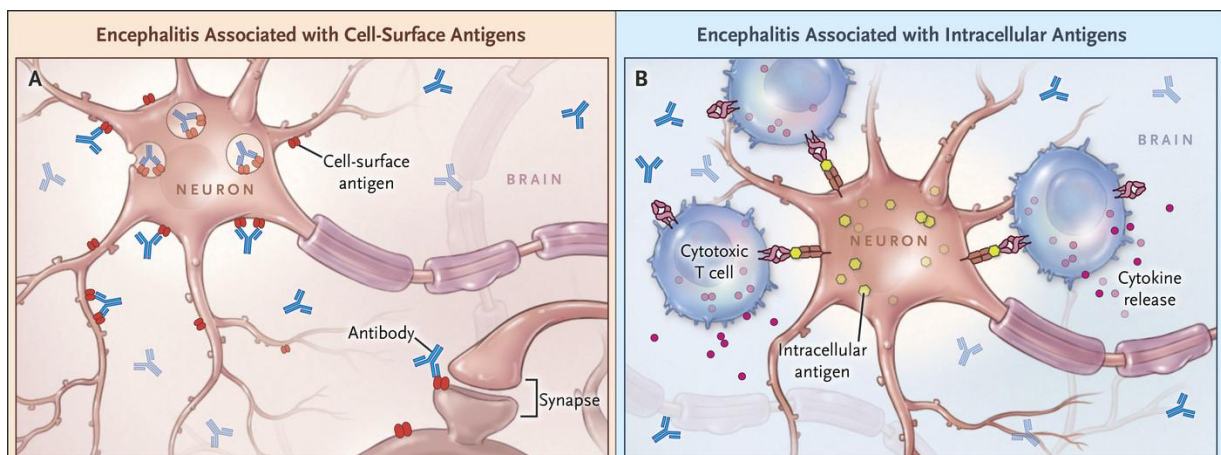
D'après PubMed

Les encéphalites AI peuvent être déclenchées par l'expression anormale d'un antigène par une tumeur ou par une infection virale, mais dans la plupart des cas, l'origine de l'apparition de l'auto-Ac est inconnue. Plusieurs groupes d'encéphalites AI sont décrits en fonction de la nature de l'auto-Ac. Certaines présentations cliniques sont spécifiques d'auto-Ac et la sévérité des symptômes varie en fonction des sous-types d'encéphalites. Elles associent des symptômes neurologiques et psychiatriques, ces derniers pouvant être au premier plan. Il est très important de faire le diagnostic car un traitement immunomodulateur initié précocement permet une réversibilité partielle voire complète des symptômes (Dalmau et al., 2008). Si les patients ne sont pas diagnostiqués, ils se dégradent plus ou moins lentement et l'évolution neurologique peut conduire à des séquelles neurologiques invalidantes voire au décès (McKeon et al., 2018). Ces affections sont rares et même très rares car dans certains groupes moins de cinq patients ont été décrits dans le monde.

Actuellement, deux grands types d'auto-Ac ont été répertoriés en fonction de leur association ou non à la présence d'un cancer (Dalmau and Graus, 2018) (Figure 2) :

- Les Ac dits « onco-neuronaux » (Tableau 2), à cible intracytoplasmique, sont des biomarqueurs de la présence d'un cancer et, associés à des syndromes neurologiques dits paranéoplasiques (Honnorat, 2006; Raspotnig et al., 2011). Ils sont dirigés contre un antigène généralement intracellulaire exprimé par une catégorie de neurone, et de façon ectopique par les cellules tumorales. Leurs détections sont réalisées selon des techniques standardisées, reproductibles et validées sur sérum.
- Des auto-Ac à cible membranaire ou synaptique, beaucoup plus rarement associés à des cancers, (Tableau 3) sont de découverte plus récente et sont fréquemment associés à des tableaux d'encéphalite limbique (Bost et al., 2016; Chefdeville et al., 2016; Dalmau et al., 2017). Les techniques de détection ne sont pas encore standardisées et s'effectue dans des laboratoires spécialisés. Elles se réalisent sur liquide céphalo-rachidien (LCR).

Figure 2 : Les 2 grandes catégories d'encéphalites auto-immunes selon la localisation de la cible de l'anticorps



A. Auto-Ac dirigés contre des protéines de surface ou synaptiques, non associés à des cancers, avec un rôle pathogène direct probable

B. Auto-Ac dirigés contre des protéines intracellulaires responsables de syndrome neurologique paranéoplasique dits classique, servant de biomarqueurs diagnostiques de cancer, sans rôle pathogène identifié malgré une réaction inflammatoire médiée par les lymphocytes T (T cell)

(Dalmau and Graus, 2018)

Tableau 2 : **Auto-Ac onco-neuronaux**

<b>Anticorps</b>	<b>Cancers le plus souvent associé</b>	<b>Syndrome clinique</b>	<b>Nombre de cas décrits</b>
<b>Hu</b> <b>(Szabo et al., 1991)</b>	CPPC (90%)	Multiple dont neuropathie sensitive paranéoplasique, encéphalomyélite paranéoplasique	
<b>Anti Ma 1 et Ma2</b> <b>(Dalmau, 2004)</b>	Tumeur germinale testiculaire, CPPC	Encéphalite limbique ou du tronc cérébral	
<b>CV2/CRMP5</b> <b>(Honorat et al., 2009)</b>	CPPC, thymome	Multiple dont uvéite, neurite optique, rétinite, dégénérescence cérébelleuse paranéoplasique, Lambert Eaton	
<b>Yo</b> <b>(Rojas et al., 2000)</b>	Gynécologique	Dégénérescence cérébelleuse paranéoplasique	
<b>Amphiphysine</b> <b>(Antoine et al., 1999)</b>	Sein (90%)	Syndrome de la personne raide (ou Stiffman syndrom), encéphalomyélite paranéoplasique, encéphalite limbique	> 35

CPPC : cancer pulmonaire à petites cellules ; (Chefdeville et al., 2016; Dalmau and Rosenfeld, 2014; Jammoul et al., 2016)



Tableau 3 : Auto-Ac à cible membranaire et synaptique

Anticorps	Syndrome clinique	Symptômes psychiatriques à l'installation	Cancers le plus souvent associé	Nombre de cas décrits
<b>NMDAR</b> (Dalmau et al., 2007)	Encéphalite limbique	Symptômes psychotiques (60-80%) : délire (mégalo-maniaque, persécution, mystique), hallucination auditives et/visuelles, trouble schizophréniforme	Tératome ovarien (50-60%), Âge-dépendant	> 500
<b>AMPA</b> (Lai et al., 2009)	Encéphalite limbique, psychose	Symptômes psychotiques (13%) : hallucinations visuelles, confabulation	34% (Thymus, sein et poumon)	≈ 100
<b>LGI1</b> (Irani et al., 2010a)	Encéphalite limbique avec épilepsie, hyponatrémie et myoclonies Le plus souvent épilepsie partielle tonique brachiofaciale	Troubles du comportement (47%) : apathie, désinhibition, égocentrisme, comportement compulsif, impulsivité	<20%	> 250
<b>CASPR2</b> (Poliak et al., 1999)	Encéphalite et/ou hyperexcitabilité des nerfs périphériques	Troubles du comportement	Thymome	95
<b>DPPX</b> (Boronat et al., 2013)	Encéphalopathie, agitation, tremblement, épilepsie et troubles gastro-intestinaux	Symptômes psychotiques : délire paranoïde, hallucinations visuelles	Aucun	28
<b>GABA<sub>A</sub> R</b> (Petit-Pedrol et al., 2014)	Epilepsie ou épilepsie réfractaire, encéphalite	Troubles du comportement	2 cas avec thymome et 1 cas avec tumeur neuro-épithéliale	≈ 35
<b>GABA<sub>B</sub> R</b> (Lancaster et al., 2010)	Encéphalite limbique avec épilepsie au premier plan et sévère	Troubles du comportement et de la personnalité	50% (CPPC et cancer neuroendocrine)	≈ 67
<b>GAD 65</b> (Saiz et al., 2008)	Ataxie cérébelleuse, syndrome de la personne raide, encéphalites limbiques	Syndrome anxiodépressif sévère	Aucun	> 100

CPPC, cancer pulmonaire à petites cellules ; R, récepteur ; (Chefdeville et al., 2016; Dalmau and Rosenfeld, 2014; Honnorat and Plazat, 2018)

Récemment découverte, l'encéphalite à Ac anti-Récepteur N-Méthyl-D-Aspartate (R NMDA) semble être la plus fréquente des encéphalites AI (Granerod et al., 2010). En 2005, l'équipe de Dalmau décrit chez 5 patientes, un tableau d'encéphalite limbique associé à un tératome ovarien, faisant suspecter un syndrome paranéoplasique (Vitaliani et al., 2005). Deux ans plus tard, la même équipe découvre l'auto-Ac correspondant chez 12 jeunes femmes présentant un tératome ovarien (Dalmau et al., 2007). Cette découverte a permis d'identifier et de traiter un nombre important de patients présentant une encéphalite limbique. Elle touche préférentiellement les jeunes femmes. Les symptômes psychiatriques sont au premier plan. Dans 75% des cas (Maat et al., 2013), les patients sont pris en charge initialement en psychiatrie devant l'importance des troubles du comportement. Puis, les atypicités psychiatriques et l'anamnèse amènent à approfondir l'étiologie et à l'élargir vers la neurologie. La présentation clinique est différente entre enfants et adulte (Favier et al., 2017; Soleimani, 2016).

Etant donné la transdisciplinarité du diagnostic, un moins bon pronostic en cas de retard à la prise en charge, il nous paraît important de rappeler la description de ce type d'encéphalite chez l'adulte. Puis, à travers deux cas cliniques présentant des troubles psychiatriques au premier plan, nous suivons la démarche diagnostique, afin de nous interroger sur les signes d'appel évoquant une étiologie non-psychiatrique.

# I. Revue de la littérature


## A. Epidémiologie

L'encéphalite AI à Ac anti-R NMDA est la plus fréquente des encéphalites AI, fréquence estimée à 4% (Gable et al., 2012). Son incidence est difficile à établir, étant donné sa découverte récente et sa rareté. Jusqu'alors, plus de 700 cas ont été décrits dans la littérature (Mann et al., 2014). Ce nombre ne cesse d'augmenter en raison d'une meilleure connaissance médicale et d'une meilleure accessibilité aux tests diagnostiques.

Le California Encephalitis Project (Gable et al., 2012) nous indique que chez les moins de 30 ans l'encéphalite à Ac anti-R NMDA est la cause la plus fréquente d'encéphalite devant les causes infectieuses, et en particulier le Virus Herpes Simplex (HSV). Tout âge confondu, l'encéphalite à Ac anti-R NMDA est la 3<sup>ème</sup> cause, derrière l'encéphalite à HSV et l'encéphalomyélite disséminée aiguë.

Cependant, il existe peu d'études épidémiologiques. De plus, la découverte exponentielle de nouveaux Ac, le perfectionnement des analyses diagnostiques et le caractère rare du phénomène rendent les études difficiles à interpréter (Figure 3). Dans l'étude de Dubey publiée en 2018, la prévalence des auto-Ac anti-R NMDA était de 0.6/100 000 habitants. Les études épidémiologiques menées au laboratoire neuro-immunologique de la Mayo Clinic montrent des résultats différents : l'Ac anti-R NMDA est le plus fréquemment retrouvé (12 cas par mois) avant l'Ac anti-R AMPA (2 cas par mois), alors que l'étude de Dubey montre une incidence équivalente de ces 2 auto-Ac (Dubey et al., 2018). Ces résultats épidémiologiques restent donc à confirmer. Une autre étude réalisée au centre de référence français des syndromes neurologiques paranéoplasiques montre que 2% des patients présentant une encéphalite fébrile ont un diagnostic d'encéphalite à Ac anti-R NMDA (Thomas et al., 2014). L'incidence dans le centre de référence en 2014 a été multipliée par 2,7 par rapport à 2009 pour atteindre de 0,27 pour 1 000 000 d'habitants (de Montmollin et al., 2016).

Figure 3 : Comparaison des taux d'incidence entre 2 décennies des encéphalites auto-immunes



/100 000 personnes-années ; (Dubey et al., 2018)

Nous retiendrons que l'encéphalite à Ac anti-R NMDA est une pathologie rare mais à rechercher devant un tableau d'encéphalite limbique dont les caractéristiques sont décrites dans les paragraphes suivants.

## B. Clinique

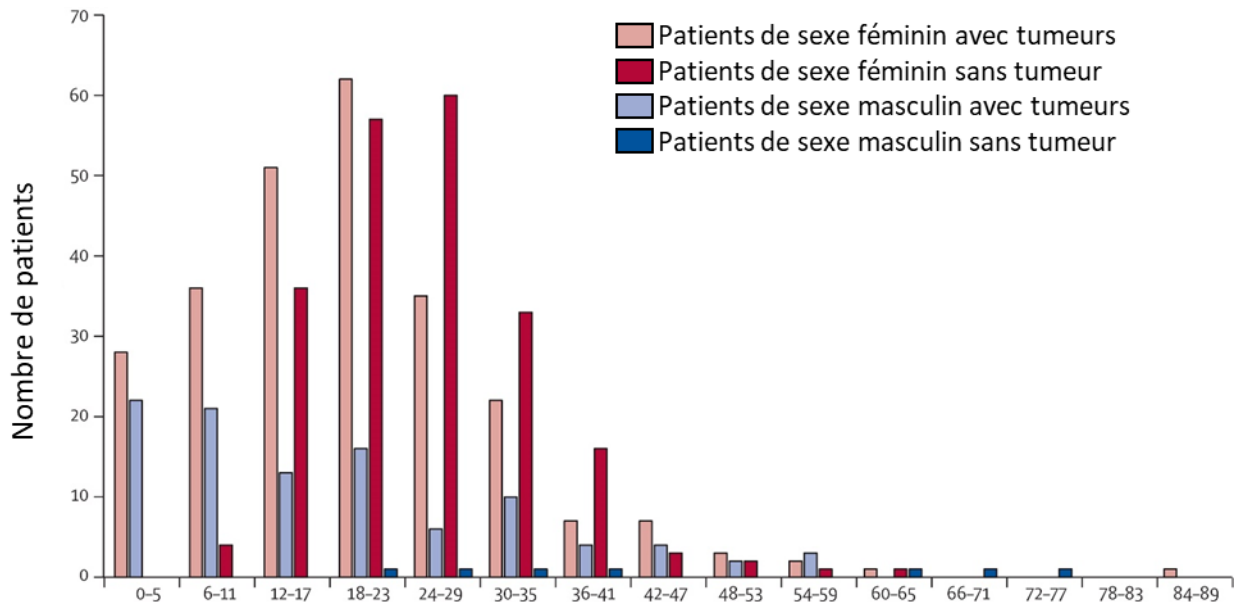
### 1. Caractéristiques des patients

Les encéphalites à Ac anti-R NMDA touchent préférentiellement les femmes jeunes (68%-80% des cas ; sex-ratio 4 :1) (Titulaer et al., 2013; Zhang et al., 2017) (Figure 4).

La médiane d'âge est de 22 ans, 95% des patients ont moins de 45 ans. Mais des cas chez l'enfant ont été décrits, ainsi que chez des personnes âgées de 85 ans (Mann et al., 2014) ; la prédominance de cas féminins est moins importante avant 12 ans et après 45 ans.

59% des femmes entre 12 et 45 ans présentent des tumeurs (Dalmau et al., 2008), en particulier des tératomes ovariens. En dehors de ces âges et chez les hommes, un cancer est rarement retrouvé (Titulaer et al., 2013).

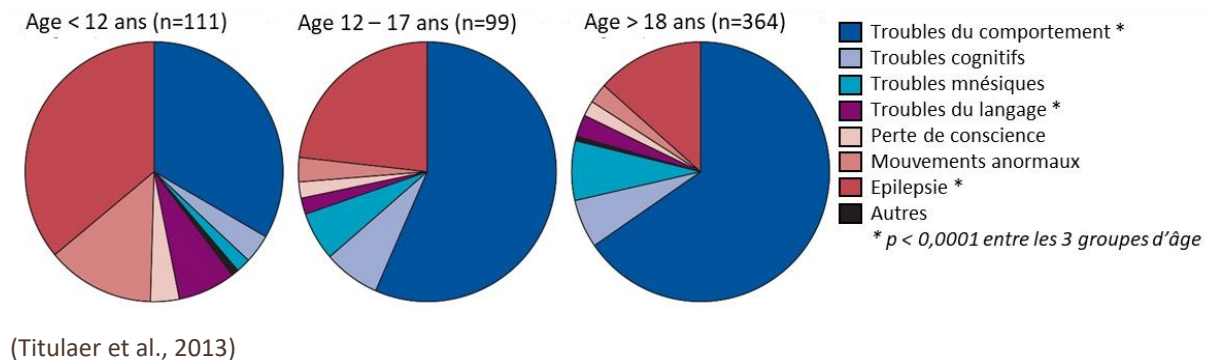
Figure 4 : Age des patients à l'installation des symptômes selon le sexe et la présence de tumeur



(Titulaer et al., 2013)

La présentation clinique semble également différée selon l'âge d'apparition (Figure 5). La moitié des enfants de moins de 12 ans présentent des crises d'épilepsie ou des mouvements anormaux, tandis que pour plus de la moitié des adolescents et des adultes, des troubles du comportement sont présents. La démarche diagnostique a quelques spécificités chez l'enfant et l'adolescent (Ferrafiat et al., 2017).

Figure 5 : Symptômes à l'installation des troubles selon l'âge des patients



## 2. Tableau clinique de l'encéphalite à Ac anti-R NMDA

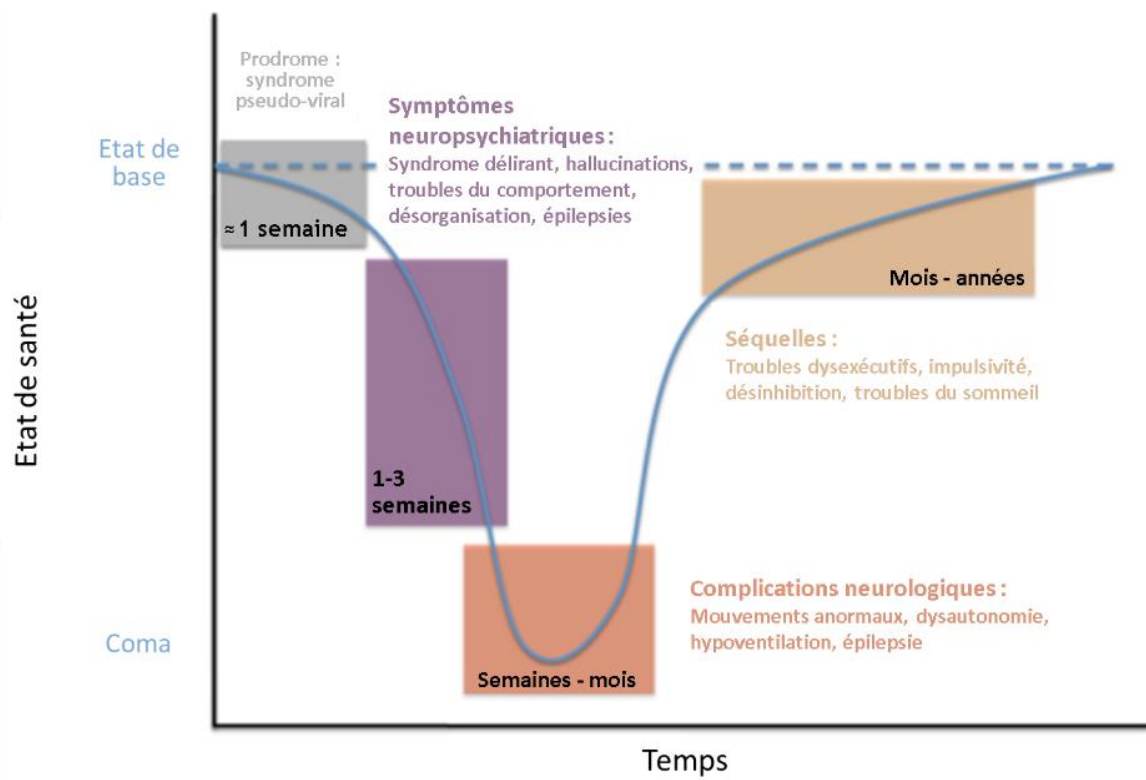
Des critères diagnostiques spécifiques à cet Ac ont été proposés (Graus et al., 2016) :

- Une installation rapide (moins de 3 mois) d'au moins 4 des 6 symptômes suivants :
  - o Troubles du comportement d'apparence psychiatrique (désinhibition, agressivité) ou trouble cognitif
  - o Troubles du langage : de la tachyphémie au mutisme
  - o Crises d'épilepsie
  - o Mouvements anormaux, dyskinésie ou rigidité avec posture anormale
  - o Troubles de la vigilance
  - o Dysautonomie ou hypoventilation centrale
- Au moins un résultat d'examens complémentaires suivants
  - o A l'électroencéphalogramme (EEG) : activité ralentie de façon diffuse ou focale, activité désorganisée, épilepsie ou « delta-brush »
  - o A la ponction lombaire (PL) : pleïocytose ou synthèse intrathécale d'immunoglobulines (Ig) (bandes oligoclonales présentes dans le liquide cérébro-spinal et non le sérum)
- Exclusion d'autres causes : encéphalite à herpès virus, à HHV-6, gliome, épilepsie, neurosyphilis, maladie de Whipple et HIV.
- Le diagnostic peut aussi être posé si présence de 3 symptômes cliniques et d'un téréatome.

La spécificité et la sensibilité de ces critères restent à confirmer (Li et al., 2017; McCracken et al., 2017; Wagner et al., 2018). Néanmoins, des cas avec présence de l'Ac et ne remplissant pas exactement les critères ci-dessus ont été décrits (Kaneko et al., 2018), permettant d'insister sur l'importance d'évoquer ce diagnostic régulièrement en cas d'atypicités neuropsychiatriques, et de poursuivre l'étude de ces patients afin d'affiner les critères diagnostiques (Vogrig et al., 2018).

D'après de nombreux case reports, la symptomatologie des patients suit une chronologie spécifique. Elle a été résumée par Kayser et Dalmau selon le schéma suivant que nous allons expliciter (Kayser and Dalmau, 2011) (Figure 6).

Figure 6 : Les différentes phases de l'encéphalite à Ac anti-R NMDA



(après traduction du schéma de Kayser et Dalmau)

### *a. Phase prodromale*

La phase prodromale est retrouvée dans 70-80% des cas (Dalmau et al., 2008; Kayser and Dalmau, 2011). Elle se caractérise par un syndrome pseudo-grippal dans 21% des cas (Warren et al., 2018) ou seulement une asthénie, des céphalées, des symptômes des voies respiratoires supérieures, des nausées et diarrhées, des myalgies, une fièvre. Elle peut survenir de 5 jours à 2 semaines avant les autres symptômes. Elle passe la plupart du temps inaperçue.

De plus en plus de patients ayant développé une encéphalite à herpès virus et récidivant ont été décrits. 26% récidivent et parmi eux, il est détecté des Ac neuronaux chez 86% et particulièrement les Ac anti-R NMDA (71%) (Armangue et al., 2015; Titulaer et al., 2013). Ces résultats suggèrent que le virus herpès simplex pourrait être un facteur déclenchant de l'encéphalite à Ac anti-R NMDA (Armangue Thaïs et al., 2014; Galli et al., 2017; Prüss, 2017).



## ***b. Symptômes neuropsychiatriques***

Puis les symptômes psychiatriques apparaissent au premier plan. Ils font partie du tableau d'encéphalite limbique (Kayser and Dalmau, 2011). L'encéphalite limbique correspond à la triade : troubles du comportement d'installation rapide (moins de 3 mois), amnésie et épilepsie temporale (Cartalat-Carel et al., 2008).

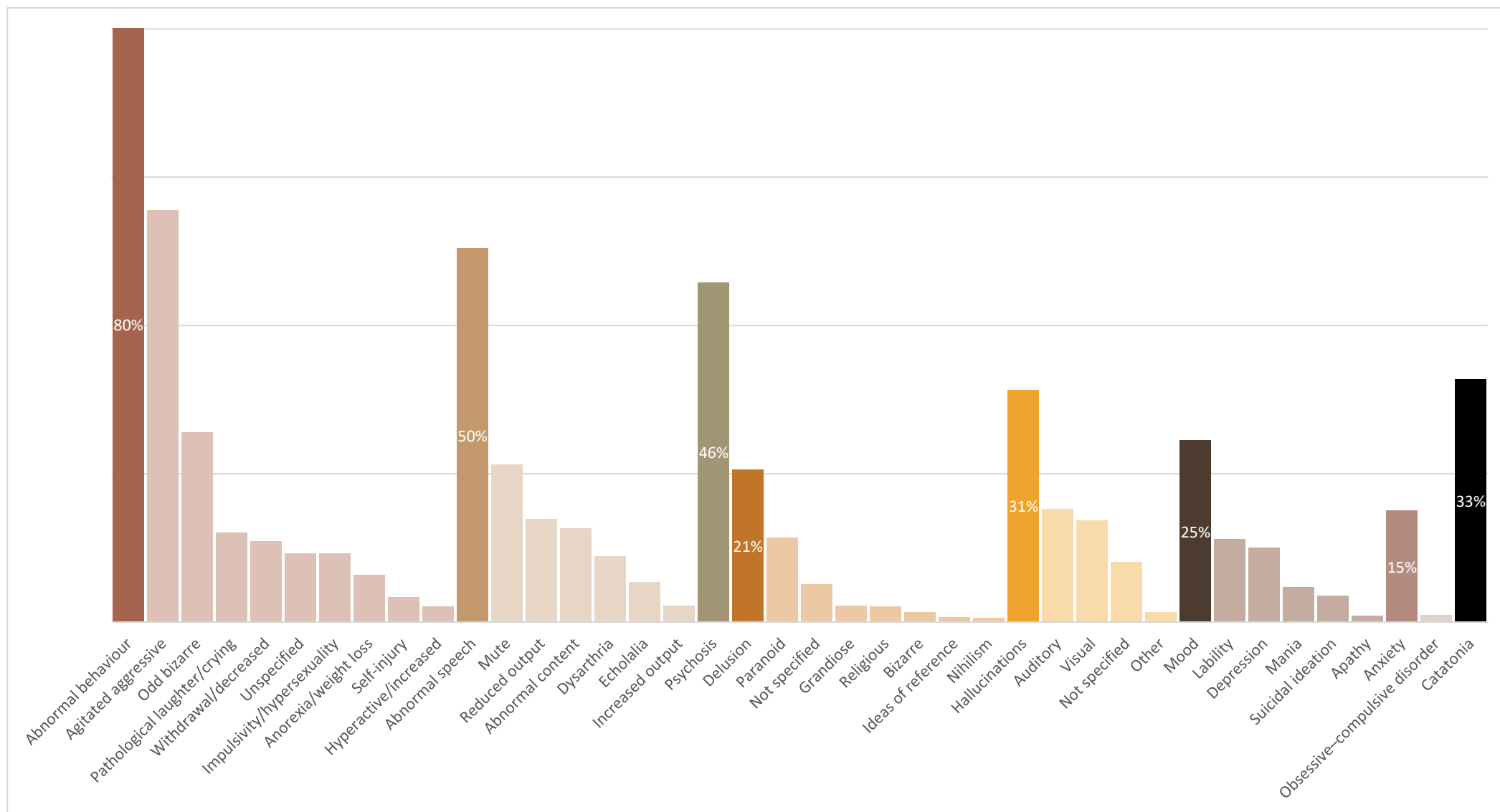
En ce qui concerne plus spécifiquement l'encéphalite à Ac anti-R NMDA, 80 à 90 % des patients débute la maladie par des symptômes psychiatriques. 75% des patients sont vus initialement par un psychiatre et 60% sont d'abord hospitalisés en service de psychiatrie (Kayser and Dalmau, 2011; Kayser, 2010; Titulaer et al., 2013).

Les symptômes psychiatriques (Honorat and Plazat, 2018; Warren et al., 2018) sont non spécifiques et multiples (Figure 7):

- Trouble du comportement (80% des cas) et en particulier, l'agitation, l'agressivité ;
- Troubles du langage (50% des cas) comme le mutisme, un discours laconique, une écholalie, une logorrhée ;
- Des idées délirantes (20% des cas) de type persécution ou mégalomanie, des hallucinations (31% des cas) visuelles ou auditives.
- Une catatonie (32% des cas) peut également s'installer (Kayser and Dalmau, 2011; Kiani et al., 2015; Mann et al., 2014) (cf encadré)
- L'anxiété, la labilité émotionnelle et moins fréquemment, des symptômes maniaques et des symptômes obsessionnels

Ces symptômes peuvent être des conséquences des troubles cognitifs ou entrer dans un syndrome dysexécutif comportemental de type frontal.

Figure 7 : Répartition des symptômes psychiatriques d'après la revue de la littérature de Warren et al, 2018

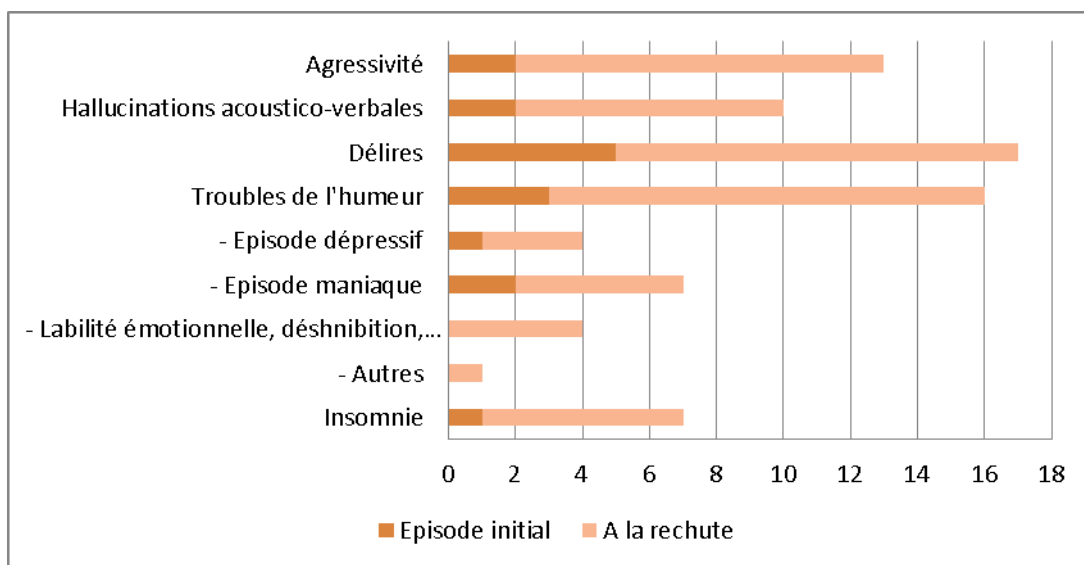


## La catatonie

- Critères DSM 5 de la catatonie (nécessité d'au moins 2 critères)
  - Immobilité motrice : catalepsie (« flexibilité cireuse ») ou stupeur ;
  - Activité motrice excessive, d'apparence stérile ;
  - Mouvements volontaires atypiques : maniérisme, stéréotypies, grimaces ;
  - Echolalie ou échopraxie ;
  - Négativisme extrême (résistance aux instructions, résistance motrice), mutisme.
  
- Evaluation clinique : échelle de Bush (Bush et al., 1996; Madigand et al., 2016)
  
- Différentes formes de catatonie (Mauras et al., 2016)
  - Aiguë versus chronique ;
  - Agitée versus stuporeuse ;
  - Forme maligne qui se définit par une agitation psychomotrice nocturne et diurne avec insomnie, hyperthermie, rigidité musculaire puis épuisement pouvant conduire dans 10 à 20 % des cas au décès.
  
- Etiologies (Quiles et al., 2017)
  - Non psychiatriques :
    - Neurologiques : épilepsie, encéphalite auto-immune, accident vasculaire cérébral, traumatisme crânien, maladie de Parkinson
    - Métaboliques : hypercalcémie, encéphalopathie hépatique, homocystinurie, acidose diabétique
    - Génétique : « la catatonie périodique »
  - Psychiatriques : troubles de l'humeur en particulier l'épisode maniaque, schizophrénie
  
- Traitements (Madigand et al., 2016; Pelzer et al., 2018)
  - Médicaments : benzodiazépines
  - Electro-convulsivothérapie

Selon une étude de Kayser en 2013 (Kayser et al., 2013), 4% des patients présentant une encéphalite auto-immune à Ac anti-R NMDA présentent uniquement des symptômes psychiatriques, en particulier des symptômes maniaques, comme une labilité émotionnelle, une impulsivité, une désinhibition, mais aussi des symptômes psychotiques tels qu'hallucinations auditives ou visuelles et idées délirantes (Figure 8). A noter que les symptômes dits maniaques peuvent être entrés dans un syndrome frontal. La rapidité d'installation des symptômes psychiatriques, la non-réponse aux antipsychotiques et quelques symptômes neurologiques fluctuants, orientent vers une cause non psychiatrique. Bergink et al ont trouvé les Ac anti-R NMDA dans le sérum de 2% des patientes présentant une psychose du post-partum (Bergink et al., 2015; Doden et al., 2017) et aucun Ac chez les patientes contrôles ; mais aucune étude n'a été faite sur le LCR des patientes à l'heure actuelle.

**Figure 8 : Symptômes des patients présentant uniquement des symptômes psychiatriques**



(Kayser et al., 2013)

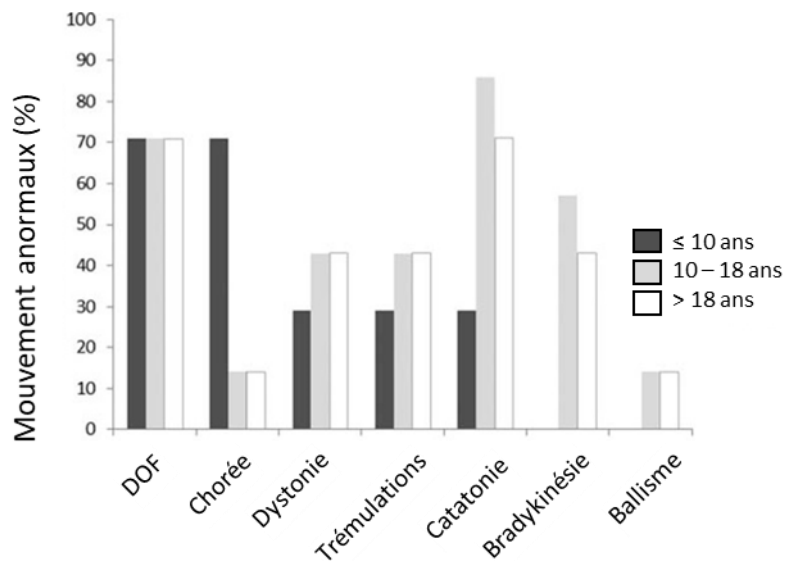
Ces éléments nous mènent à évoquer une encéphalite auto-immune, en cas de syndrome psychotique atypique, d'origine organique, qui pourrait alors répondre à une immunothérapie (Pollak et al., 2018; Zandi et al., 2014).

### c. Symptômes neurologiques

Des crises d'épilepsie peuvent apparaître et sont souvent le premier indice d'une cause non psychiatrique aux troubles du patient. Elles peuvent être partielles, en particulier chez les hommes, et être peu visibles, ou secondairement généralisées ou généralisées d'emblée, en particulier chez les femmes (Viaccoz et al., 2014). Elles sont souvent résistantes aux traitements antiépileptiques.

Ces dernières peuvent être difficile à différencier de troubles moteurs. Ils sont très fréquents (86% des adultes) et peuvent se confondre également avec ceux de la catatonie : dyskinésie, en particulier oro-faciale, mouvements choréiformes, dystonie, bradykinésie, ballisme (Dalmau et al., 2011; Duan et al., 2016) (Figure 9).

Figure 9 : Différents mouvements anormaux selon l'âge



DOF : dyskinésie oro-faciale ; (Duan et al., 2016)

Progressivement, des troubles cognitifs s'installent mais peuvent être réversibles sous traitement. Il s'agit de perte de mémoire à court terme, de trouble de concentration, de troubles du langage (du mutisme à la tachyphémie). Les troubles du sommeil sont également fréquents. Il s'agit d'insomnie, hypersomnie, troubles du rythme veille-sommeil.

#### *d. Complications neurologiques*

Puis, pour près de 70% des patients, s'installent des troubles de la vigilance et des troubles dysautonomiques (Liu et al., 2017) comme une instabilité neurovégétative et une hypoventilation.

On peut retrouver comme symptômes des troubles du rythme (bradycardie et tachycardie), une hypertension ou hypotension artérielle, une dérégulation thermique, et aussi une hypersialorrhée, une incontinence urinaire et des dysfonctions érectiles. Certains patients peuvent présenter des dérégulations brutales du système sympathique associant une tachy-bradycardie, et des mouvements anormaux comme des crises oculogyres, sans éléments épileptiques (Gastaldi et al., 2018).

Si ces symptômes persistent avec signes de gravité, ils peuvent amener au décès, via une hypoventilation centrale, ce qui justifie une prise en charge en unité de réanimation (Dalmau et al., 2008; Harutyunyan et al., 2017).

#### *e. Phase de récupération*

Ensuite, une amélioration lente dans l'ordre inverse apparaît (Dalmau et al., 2011). Le patient sort progressivement du coma, la dysautonomie disparaît, la respiration redevient normale, les ordres simples sont de nouveaux effectués correctement jusqu'à des interactions de bonne qualité. Mais des épisodes d'agitation et d'hallucinations peuvent émailler cette période, ils s'amenuisent avec le temps. Ces épisodes peuvent amener à des troubles du comportement à risque comme une hypersexualité, une désinhibition, une hyperphagie. Les troubles des fonctions supérieures comme les troubles de la mémoire et dysexécutifs sont les derniers à disparaître, au bout de plusieurs mois. Mais ils peuvent être invalidants.

Cette phase nécessite une prise en charge rééducative intensive de plusieurs mois voire une hospitalisation en psychiatrie en cas de mises en danger sans conscience des troubles. Des séquelles peuvent persister en fonction de l'intensité des symptômes, la rapidité d'installation et surtout la mise en place d'un traitement curatif.

### 3. Récapitulatif

L'encéphalite à Ac anti-R NMDA touche principalement les femmes jeunes.

Les principales caractéristiques cliniques sont :

- Une phase prodromale comportant céphalées, fièvre ou syndrome pseudo grippal ;
- Puis, les symptômes psychiatriques apparaissent au premier plan : agitation, trouble du comportement, désinhibition, idées délirantes, hallucinations acoustico-verbales (HAV) ;
- Des troubles moteurs peuvent être associés : crise d'épilepsie motrice ou complexe, dyskinésie, en particulier orofaciale, chorée ;
- Des troubles cognitifs s'installent : perte de mémoire courte, trouble de concentration, troubles dysexécutifs ;
- L'instabilité neurovégétative et l'hypoventilation peuvent entraîner des conséquences mortelles via les troubles du rythme (bradycardie et tachycardie), l'hypertension artérielle, l'hypotension, l'hyperthermie, et aussi l'hypersialorrhée, l'incontinence urinaire et les dysfonctions érectiles.
- On retrouve dans 59% des cas, un tératome ovarien.

La réversibilité des symptômes est possible et suit une chronologie inverse à l'installation.

## C. Para-clinique

Les critères diagnostiques proposés en 2016 évoquent 2 examens complémentaires : l'étude du LCR et l'EEG. Mais d'autres examens peuvent être anormaux et permettre d'éliminer les diagnostics différentiels.

### 1. Examens biologiques

#### a. Sang

Il est possible de détecter les Ac anti-R NMDA dans le sérum. Mais cette technique est controversée car non fiable (Barry et al., 2015). 14% de faux négatifs ont été retrouvés dans l'étude de Gresa-Arribas (Gresa-Arribas et al., 2014). De plus, il est retrouvé ces Ac chez 10% des patients sains (Dahm et al., 2014; Gastaldi et al., 2018; Hammer et al., 2014). Elle ne peut donc être utilisée comme méthode diagnostique.

Les examens sanguins standards restent normaux [numération – formule sanguin, plaquettes ; CRP ; bilan hépatique ( $\gamma$ GT, ASAT, ALAT, bilirubine, PAL) ; bilan rénal (urée, créatininémie, clairance de la créatinine) ; ionogramme sanguin ( $\text{Na}^+$ ,  $\text{K}^+$ ,  $\text{Cl}^-$ ,  $\text{HCO}_3^-$ ) ; TSH].



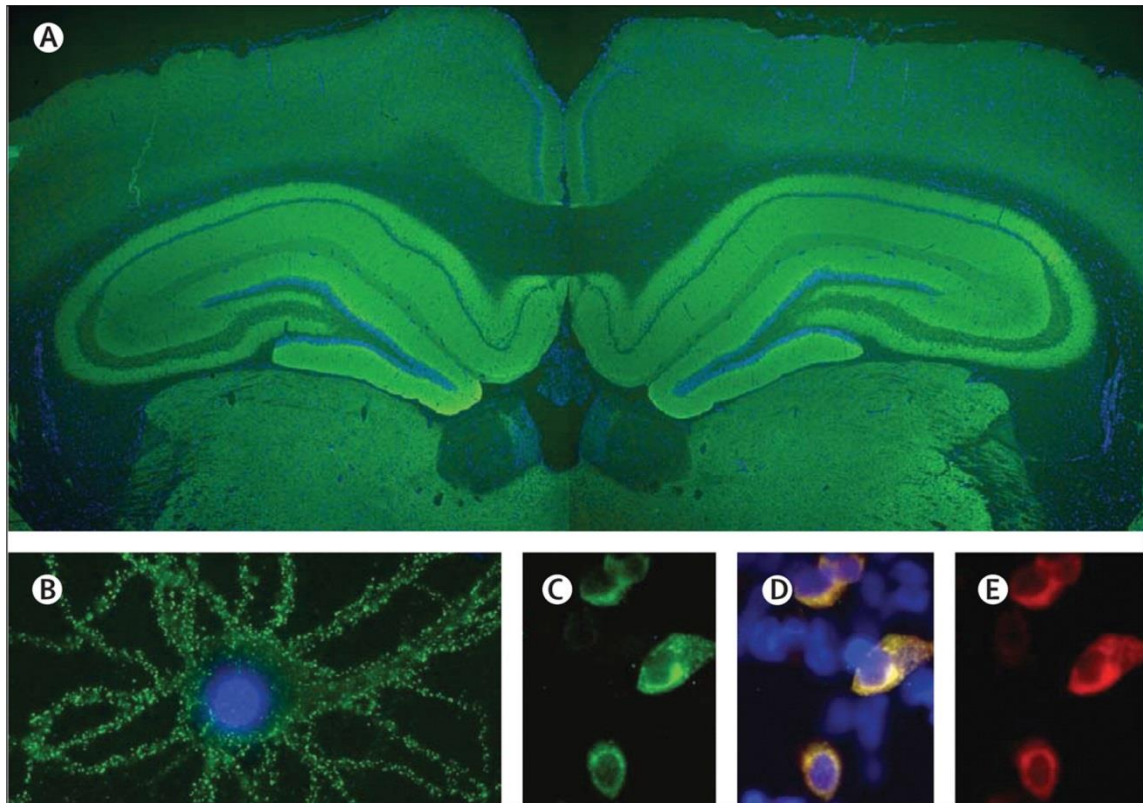
## *b. LCR*

La réalisation d'une PL est indispensable. En effet, il est retrouvé des anomalies cyto-biochimiques à l'examen du LCR dans 80% des cas (Barry et al., 2011; Dalmau et al., 2008). Une pleïocytose lymphocytaire est retrouvée chez 58% des patients (Zhang et al., 2017) : elle est définie par plus de 5 éléments, elle est généralement légère à modérée et apparaît dès les premières semaines de la maladie puis peut disparaître (Leypoldt et al., 2015, p. 201). La protéinorachie est augmentée légèrement à modérément. Des bandes oligoclonales surnuméraires par rapport au sérum sont fréquemment retrouvés sur l'électrophorèse des protéines, signant une production intrathécale ; le nombre augmente avec la durée de la maladie (Irani et al., 2010b). En revanche, la glycorachie est normale (Mann et al., 2014). Le calcul de l'index d'immunoglobuline et le quotient d'albumine montrent fréquemment que la barrière hémato-encéphalique est altérée (Ehrenreich, 2017).

Seule l'analyse immunologique du LCR permettra d'affirmer le diagnostic en identifiant l'autoanticorps (Barry et al., 2015; Dalmau et al., 2011). De plus, le test de détection des anticorps, bien qu'il soit lent à effectuer, coûte peu. Cela se fait en 2 étapes (Figure 10) :

- Détection d'un auto-Ac par immunohistochimie : le LCR du patient est déposé sur des coupes de cerveau de rat incluant l'hippocampe et le cervelet. L'ajout d'Ac secondaire antihumain fluorescent (en vert sur la Figure 10A) permet de révéler la fixation des Ac du patient. La localisation de l'immunofluorescence oriente sur le type d'auto-Ac ;
- Confirmation du type d'auto-Ac par Cell-Based Assay (CBA) : incubation du LCR du patient avec des cellules HEK où les séquences des sous-unités NR1 et NR2B du R NMDA ont été transfectées (Chefdeville et al., 2016), puis l'auto-Ac est révélé par un Ac secondaire antihumain fluorescent (en vert sur la Figure 10C).

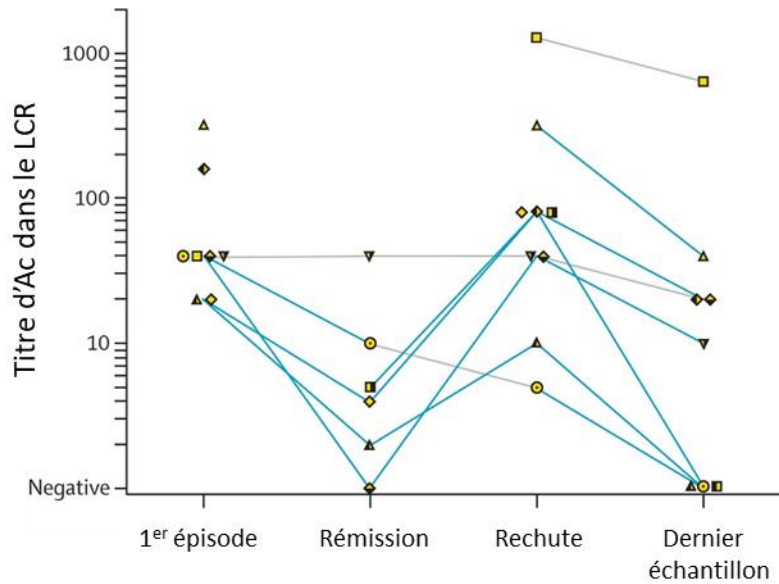
Figure 10 : Mise en évidence des auto-Ac anti-R NMDA par immunohistochimie



- A. Coupe de cerveau de rat centrée sur l'hippocampe, incubée avec le LCR d'un patient : marquage important au niveau de l'hippocampe (en vert).
- B. Neurones hippocampiques de rat, incubée avec le LCR d'un patient après perméabilisation : marquage de la surface cellulaire (en vert)
- C-D-E. Cellules HEK 293 transfectée avec les séquences des sous-unités NR1 et NR2B du R NMDA, incubées avec le LCR du patient (marquage vert ; C) et des Ac monoclonaux de lapin dirigés contre NR1 (marquage rouge ; D) : colocalisation des immunomarquages en jaune (E)
- Les noyaux cellulaires sont marqués par le 4',6-diamidino-2-phenylindole, DAPI (en bleu).
- A  $\times 25$ ; B  $\times 800$  oil lens; C-E  $\times 400$  ; (Dalmau et al., 2008)

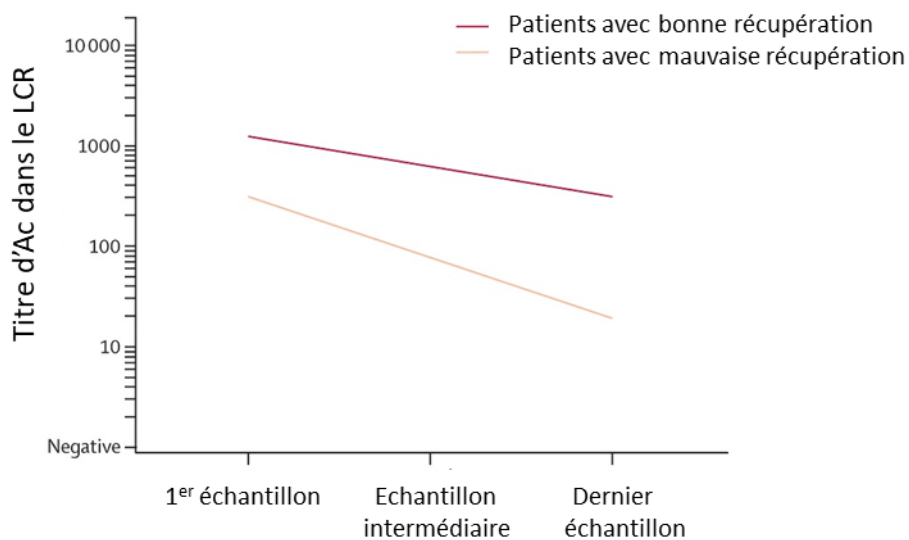
Le taux d'anticorps anti-R NMDA peut être recherché pour suivre l'évolution de la maladie (Gresa-Arribas et al., 2014) (Figure 11). Il est corrélé à la sévérité des symptômes cliniques (Dalmau et al., 2008) (Figure 12). En pratique, il est rarement fait car cette corrélation se vérifie dans une cohorte mais ne se retrouve pas au cas par cas, de plus, l'examen clinique suffit pour suivre l'évolution.

Figure 11 : Evolution du titre d'Ac dans le LCR chez les patients avec récurrence



La récurrence s'accompagne d'une augmentation du titre d'Ac d'au moins 2 dilutions (lignes bleues ; les lignes grises correspondent à une plus petite modification). Chaque patient est représenté par un symbole unique. (Gresa-Arribas et al., 2014)

Figure 12 : Evolution du titre d'Ac selon la qualité de la récupération des patients



(Gresa-Arribas et al., 2014)

L'importance de cette méthode pour confirmer le diagnostic peut être nuancée par une étude récente (Kaneko et al., 2018). Kaneko et al démontrent que pour les patients de plus de 50 ans, la probabilité de détecter l'Ac anti-R NMDA est inférieure à 50% bien que les patients présentent tous les critères diagnostiques de Graus. Le fait que les Ac ne soient pas retrouvés est difficilement explicable, sauf si les outils actuels ne sont pas assez performants pour détecter certains auto-Ac dans certaines conditions ; dans ces cas, Kaneko n'exclut pas le diagnostic d'encéphalite à Ac anti-R NMDA, mais le note « probable ». Il insiste sur l'importance de la clinique car les critères cliniques présentent une importante spécificité et sensibilité. Une autre explication est que ces patients présentent une encéphalite auto-immune mais associée à un autre auto-Ac que celui du R NMDA.

Il est également important de rechercher les autres auto-Ac du système nerveux car il est reporté de nombreux cas de chevauchements, notamment avec les Ac anti-AQP4 (aquaporine 4) et anti-MOG (myelin oligodendrocyte glycoprotein), anticorps associés à des maladies démyélinisantes du système nerveux central comme la neuromyéélite optique (Kaneko et al., 2018; Titulaer et al., 2014). Dans ces cas, la présentation clinique ne remplit pas exactement les critères de diagnostic de l'encéphalite à Ac anti-R NMDA car une clinique s'approchant du spectre des neuromyérites optiques s'entremêle.

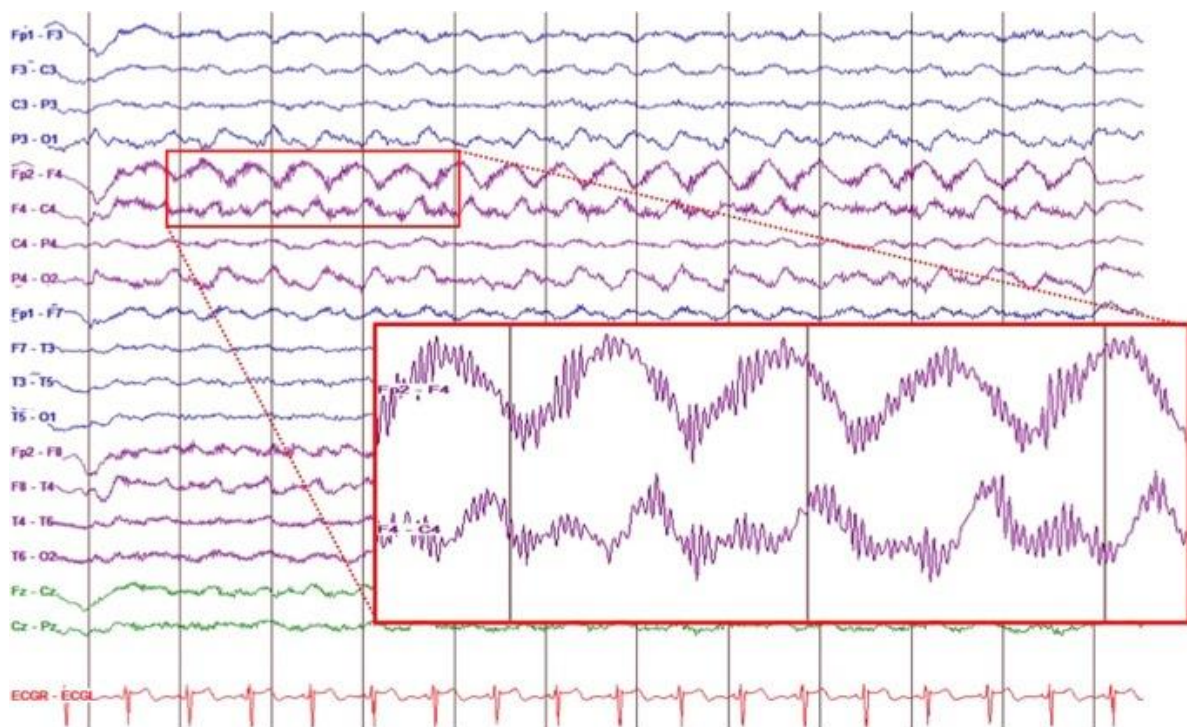
Rappelons l'importance d'effectuer les analyses immunologiques sur le LCR et non le sérum. En effet, Dham et al a montré que les Ac anti-R NMDA étaient retrouvés tout autant dans le sérum de sujets sains et malades (Dahm et al., 2014). Une analyse du type d'Ig pourrait être nécessaire. En effet, il a été rapporté que les IgG sont liés à la pathologie, tandis que les IgM seraient physiologiques ; ou encore, les IgA seraient des marqueurs de la présence d'un tératome ovarien (Avrameas and Selmi, 2013; Desestret et al., 2015).

## 2. Exploration cérébrale

### a. EEG

Des anomalies peuvent être détectées à l'EEG pendant la phase catatonique : ralentissement non-spécifique ou continu de l'activité, ou une activité rythmique (Florance et al., 2009). Cet examen permet de différencier le diagnostic d'encéphalite, d'un trouble psychiatrique primaire. Mais la majorité des patients (90%) présentant une encéphalite à Ac anti-R NMDA ont un ralentissement non spécifique de l'activité cérébrale durant certaines phases (Titulaer et al., 2013) . Cependant, l'équipe de Dalmau, en 2012, a identifié un pattern qui serait spécifique de l'encéphalite à Ac anti-R NMDA chez 30% de patients : « extreme delta brush » (Schmitt et al., 2012). Il s'agit d'une activité rythmique delta d'une fréquence comprise entre 1 et 3 Hz, avec surimposition de burst Beta à une fréquence entre 20 et 30 Hz, chevauchant les ondes delta (Chanson et al., 2016) (Figure 13). Cette anomalie serait associée à un moins bon pronostic. La clinique semble semblable entre les patients avec et sans cette anomalie.

Figure 13 : Electro-encéphalogramme d'une patiente présentant une encéphalite à anticorps anti- R NMDA



(Castellano et al., 2017)



### **b. IRM cérébrale**

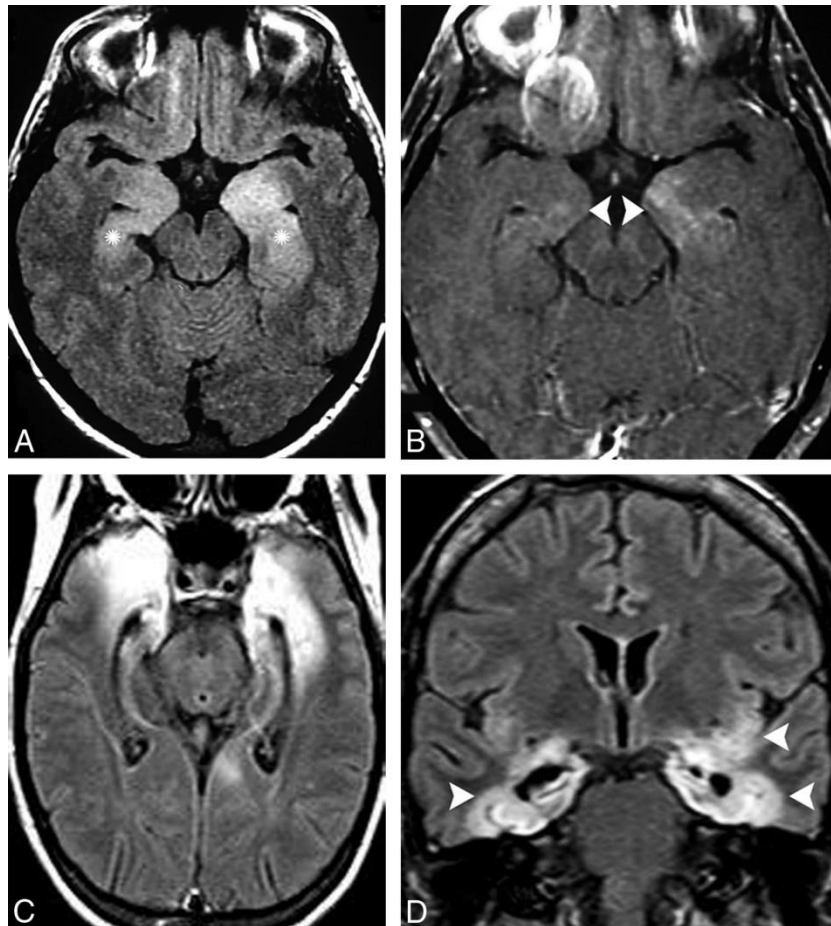
Les imageries cérébrales ne retrouvent pas d'anomalies dans 50-70% des cas (Gastaldi et al., 2018; Liu et al., 2017; Titulaer et al., 2013).

Pour les autres cas, les anomalies retrouvées à l'IRM cérébrale (Figure 14) sont :

- Des signaux hyper-intenses T2 ou FLAIR dans un certain nombre de régions comme l'hippocampe, les cortex cérébelleux et cérébraux, les ganglions de la base, le tronc cérébral et les régions insulaires et fronto-basales ;
- Une atrophie de l'hippocampe.

Elles peuvent être transitoires, et de temps à autre associées à une prise de contraste au niveau des méninges. L'IRM cérébrale permet essentiellement d'éliminer les diagnostics différentiels (Kruse et al., 2014).

**Figure 14 : IRM cérébrale d'une femme de 44 ans ayant présenté des symptômes psychiatriques subaiguës, sans fièvre, ni épilepsie**



A. Séquence FLAIR : hyper-intensité bilatérale et asymétrique au niveau des amygdales et des hippocampes (astérisque)

B. Séquence T1 après injection de gadolinium : rehaussement de l'hippocampe gauche (flèches)

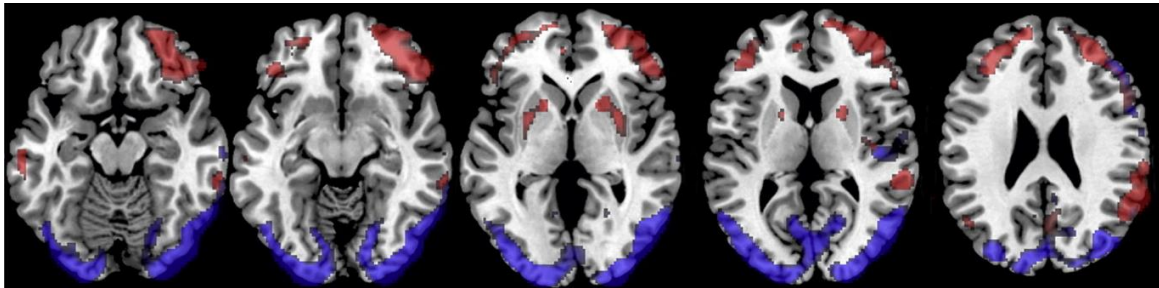
C et D. Après confirmation du diagnostic d'encéphalite à Ac anti-R NMDA, séquences FLAIR : hyper signaux et atrophie au niveau de l'hippocampe, de l'amygdale, du gyrus para hippocampique et de l'insula gauche (flèches), compatibles avec de graves séquelles

(da Rocha et al., 2015)

### *c. <sup>18</sup>FDG-TEP scanner cérébral*

Le <sup>18</sup>FDG-TEP scanner (tomographie par émission de positon avec injection de fluoro-désoxy-glucose) est utile pour orienter vers une encéphalite auto-immune limbique (Graus et al., 2016) et serait plus sensible que l'IRM pour détecter ces anomalies (Probasco et al., 2017). La plupart du temps, il montre surtout des zones d'hyper et hypométabolisme (Figure 15) et moins fréquemment des zones d'hypermétabolisme uniquement. Plusieurs auteurs souhaiteraient intégrer cette technique dans les critères diagnostiques (Solnes et al., 2017) et l'utiliser pour le suivi du patient (Yuan et al., 2016). Mais la disponibilité financière et le coût limitent son utilisation.

*Figure 15 : Images obtenues après analyse des images compilées du TEP scanner de patients avec encéphalite à Ac anti-R NMDA superposées aux images IRM*

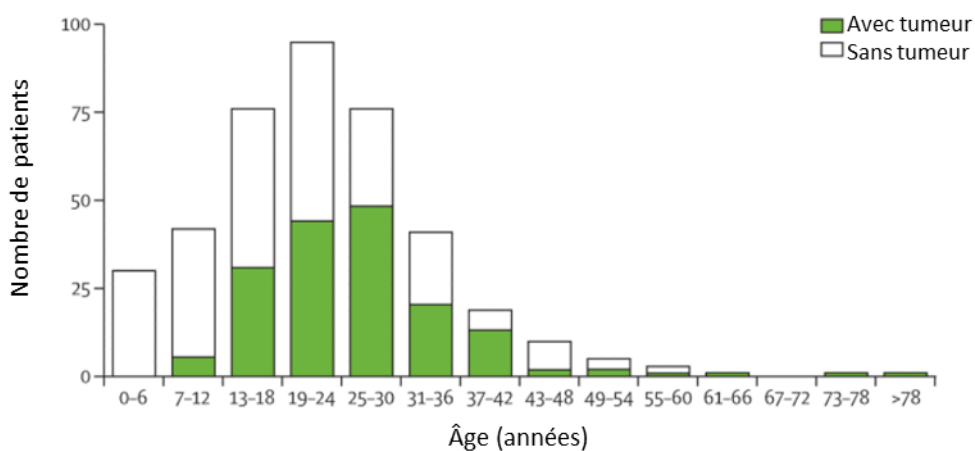


Les zones rouges correspondent à un hypermétabolisme et les zones bleues à un hypométabolisme, en comparaison à des patients sains. (Novy et al., 2016)

### 3. Autres explorations

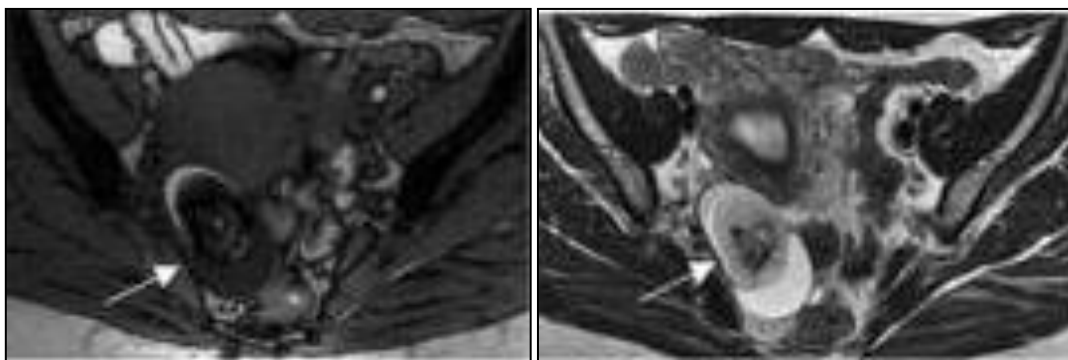
Pour de nombreux patients, un cancer est retrouvé, d'où le nom de syndrome paranéoplasique. Pour des raisons pronostiques, il est important de le rechercher, et en particulier le tératome ovarien (78-94% des tumeurs) (Titulaer et al., 2013). Cette tumeur est plus fréquemment retrouvée chez les patientes entre 20 et 45 ans (Figure 16). Pour ce faire, il est recommandé de faire au minimum un scanner thoraco-abdomino-pelvien, mais une IRM pelvienne ou une échographie pelvienne est indispensable en cas d'encéphalite à Ac anti-R NMDA (Figure 17). En effet, le traitement premier, permettant le meilleur pronostic, sera, dans ce cas, l'ovariectomie (Dalmau et al., 2011, 2008).

Figure 16 : Répartition des patients avec tumeur selon l'âge



(Dalmau et al., 2011)

Figure 17 : IRM pelvienne : image de tératome ovarien



A droite, séquence T1 et à gauche, séquence T2 ; (Iizuka et al., 2008)

Un TEP scanner corps entier est également recommandé à la recherche d'un processus néoplasique. Cet examen est particulièrement important chez les hommes, car il est retrouvé un cancer dans 3 à 15% des cas, en particulier des tumeurs testiculaires, le cancer du poumon à petites cellules et le lymphome de Hodgkin (Viaccoz et al., 2014).



#### 4. Récapitulatif

Les examens à réaliser pour le diagnostic de l'encéphalite à Ac anti-R NMDA :

- Prélèvement sanguin : NFS – plaquettes, ionogramme, bilan hépatique, CRP, hémocultures si fièvre, sérologies (VIH, VHC, VHC), TPHA et VDRL
- Ponction lombaire :
  - Analyse bactériologique et sérologique afin d'éliminer une étiologie infectieuse
  - Analyse cyto-biochimique : dans 80% des cas, on retrouve :
    - Pleïocytose lymphocytaire,
    - Augmentation modérée ou normalité de la protéinorachie
    - Bandes oligoclonales spécifiques.
  - Analyse immunologique à la recherche d'Ac anti-neuronaux dans un laboratoire spécialisé, afin de confirmer le diagnostic
- Explorations cérébrales :
  - EEG à la recherche d'une épilepsie ou d'autres anomalies
  - IRM cérébrale : sans anomalie dans 70% des cas
  - +/- TEP scanner cérébral
- Recherche d'un processus néoplasique
  - Echographie et/ou IRM pelvienne
  - Voire TEP scanner corps entier

## D. Diagnostics différentiels

Etant donné qu'il s'agit d'une pathologie rare, il est important d'éliminer les autres diagnostics plus fréquents et/ou graves. Pour cela, nous pouvons nous appuyer sur les travaux récents de Gastaldi et al, il propose différents diagnostics différentiels selon la présentation clinique (Gastaldi et al., 2018). Retenons le résumé suivant (Tableau 4) :

Tableau 4 : Résumé des diagnostics différentiels de l'encéphalite à Ac anti-R NMDA

Diagnostic différentiel	Caractéristiques cliniques	Clinique	Paraclinique	Confirmation diagnostique
<b>Maladie de Creutzfeldt-Jakob</b>	Moyenne d'âge 62 ans	Troubles cognitifs progressifs, troubles du comportement, mouvements myocloniques, signes pyramidaux et extra-pyramidaux et troubles visuels.  Pas de réponse sous immunothérapie	LCR : augmentation des protéines Tau et 14-3-3	Prélèvement sanguin pour étude du gène <i>PRNP</i> codant la protéine prion
<b>Autres encéphalites auto-immunes</b> (da Rocha et al., 2015)	Adultes	Clinique polymorphe		Recherche des autres auto-Ac dans le sérum et/ou le LCR
<b>Encéphalites virales</b> (encéphalite japonaise, virus West Nile, VIH, HSV, virus de la grippe)	Enfants et adultes	Mouvements anormaux et signes d'encéphalite	LCR : profil inflammatoire sévère	Recherche PCR des virus dans le LCR
<b>Encéphalite d'Hashimoto</b>	Enfants et adultes	Epilepsie, myoclonies, hallucinations ou épisodes d'AVC-like	Présence d'Ac anti-TPO et/ou thyroglobuline	(Laurent et al., 2016)

<b>Syndrome malin des neuroleptiques</b>	Enfants et adultes	Patient sous antipsychotique présentant une rigidité, une fièvre, des troubles cognitifs, des mouvements anormaux et une instabilité végétative	Prélèvement sanguin : CPK augmenté, leucocytose à polynucléaire neutrophile, thrombopénie, insuffisance rénale, acidose respiratoire, hypoxie	Urgence thérapeutique
<b>Epilepsie réfractaire</b>	Enfants et adultes	Possibilité d'une réponse au traitement immunomodulateur		

Nous avons énuméré les diagnostics différentiels neurologiques, mais n'oublions pas que l'encéphalite à Ac anti-R NMDA se présente généralement en premier par des symptômes psychiatriques (Barry, 2015). Donc, elle peut faire évoquer une maladie psychiatrique tels qu'une schizophrénie, un trouble bipolaire. Une attention particulière doit être portée à l'installation des symptômes, aux prodromes, aux antécédents psychiatriques personnels et familiaux, à l'examen neurologique.

## **E. Traitement**

La prise en charge thérapeutique peut se décomposer ainsi : traitement chirurgical si présence de tératome ovarien, traitement immunomodulateur et traitement symptomatique.

### **1. Traitement chirurgical**

En cas de tératome ovarien, l'ovariectomie permettra une amélioration rapide de la symptomatologie et du pronostic (Iizuka et al., 2008). Il est donc primordial de rechercher un processus néoplasique rapidement, l'examen le plus pertinent étant l'IRM pelvienne, et de réaliser le geste chirurgical en urgence, afin d'éviter des récurrences (Titulaer et al., 2013). Mais ce traitement ne doit pas être le seul.

### **2. Traitement immunomodulateur**

Une rémission totale ou quasi-totale est obtenue dans 70-80% des cas sous immunothérapie. Elle est aussi à débiter le plus tôt possible, après élimination d'une cause infectieuse, en particulier virale (HSV).

#### ***a) En première intention***

En première intention, il s'agit de corticostéroïdes, d'injections intraveineuses d'immunoglobulines ou encore d'échanges plasmatiques (Barry et al., 2015; Shin et al., 2018). Les corticoïdes sont la thérapeutique la plus largement prescrite pour leur effet anti-inflammatoire puissant et réparateur de la BHE (Witt and Sandoval, 2014). Mais ils sont peu spécifiques. De plus, ils sont associés à de nombreux effets indésirables, qui sont mesurables mais pas obligatoirement réversibles en cas d'utilisation au long cours (Shin et al., 2018). Ils sont donc souvent associés à une autre thérapeutique et en particulier les Ig intraveineuses qui ont l'avantage d'être facile d'utilisation, moins coûteuses que les échanges plasmatiques et ont peu d'effets secondaires (Dalmau et al., 2011; Iro et al., 2017; Shin et al., 2018).

#### ***b) En seconde intention***

En seconde intention, l'utilisation d'immunosuppresseurs tels que le Rituximab et le Cyclophosphamide est nécessaire (Bartolini and Muscal, 2017; Titulaer et al., 2013). En pratique, un traitement immunosuppresseur est instauré dans la très grande majorité des cas en France, afin d'obtenir la rémission et l'absence de rechute. Il s'agit de cure mensuelle ou semestrielle pendant 6 à 12 mois minimum. En cas d'évolution défavorable, d'autres traitements peuvent être proposés comme une ovariectomie prophylactique, un traitement immunomodulateur intrathécale. Mais dans ce cas, une prise en charge dans un centre de référence s'avérera le plus indiqué (Liu et al., 2017; Shin et al., 2018). La difficulté est surtout liée au processus physiopathologique partiellement connu, mais aussi à la perméabilité sélective de la BHE, à la production intrathécale des Ac par des lymphocytes B de durée de vie longue (demi-vie de plus de 6 mois) (Shin et al., 2018).

### 3. Traitement symptomatique

#### a) *Les symptômes psychiatriques*

Les troubles du comportement et les symptômes psychotiques peuvent nécessiter une forte sédation, en utilisant de préférence les benzodiazépines aux antipsychotiques (Chapman and Vause, 2011). Ces derniers peuvent ajouter des symptômes neurologiques tels que le syndrome extra-pyramidal, les mouvements anormaux, voire aggraver l'évolution en provoquant un syndrome malin des neuroleptiques par exemple ; ils sont donc à utiliser avec parcimonie et sous étroite surveillance (Kuppuswamy et al., 2014; Lejuste et al., 2016). Si les benzodiazépines ne permettent pas de contrôler les symptômes psychiatriques tels que agitation, délire, manie, il est conseillé d'utiliser les antipsychotiques de 2<sup>ème</sup> génération comme la quétiapine, l'olanzapine, la loxapine et la clozapine ; mais ce dernier est déconseillé en raison de la surveillance biologique étroite (Kuppuswamy et al., 2014). Ces antipsychotiques auraient une action de prévention sur la neurotoxicité des antagonistes des R NMDA (Farber et al., 1996).

Les symptômes thymiques tels que la labilité émotionnelle, la manie et moins fréquemment la dépression, peuvent être traités par des thymorégulateurs comme le lithium, l'acide valproïque et la lamotrigine (Chapman and Vause, 2011). De plus, ils auraient également des effets neuroprotecteurs (Leng et al., 2013). Rappelons que ces symptômes peuvent également s'expliquer par un processus neurologique : l'atteinte frontale dysexécutive.

Le syndrome catatonique répond aux benzodiazépines, notamment le lorazépam aux doses comprises entre 20 et 30 mg (Fink M and Taylor M, 2009)(Fink M and Taylor M, 2009)(Fink M and Taylor M, 2009)(Fink M and Taylor M, 2009). Cette classe thérapeutique permet également de traiter les troubles du sommeil de type insomnie ; la mélatonine serait aussi une alternative dans cette dernière indication (Kuppuswamy et al., 2014). L'électro-convulsivothérapie (ECT) est une alternative efficace, mais peu étudiée dans le cas des encéphalites auto-immunes, bien qu'elle soit le traitement de référence de la catatonie en psychiatrie (Kuppuswamy et al., 2014). En effet, étant donné la liste des contre-indications et le risque de complications graves (épilepsie résistante, troubles cardiaques et arrêt cardiaque, sepsis, troubles respiratoires et dysautonomie), l'ECT doit être envisagée en dernier ressort ; et des études supplémentaires sont nécessaires pour mieux comprendre le mécanisme de cette thérapie et son indication dans l'encéphalite à Ac anti-R NMDA. Mais en pratique clinique, la prise en charge médicamenteuse suffit et l'évocation de l'ECT est rare.

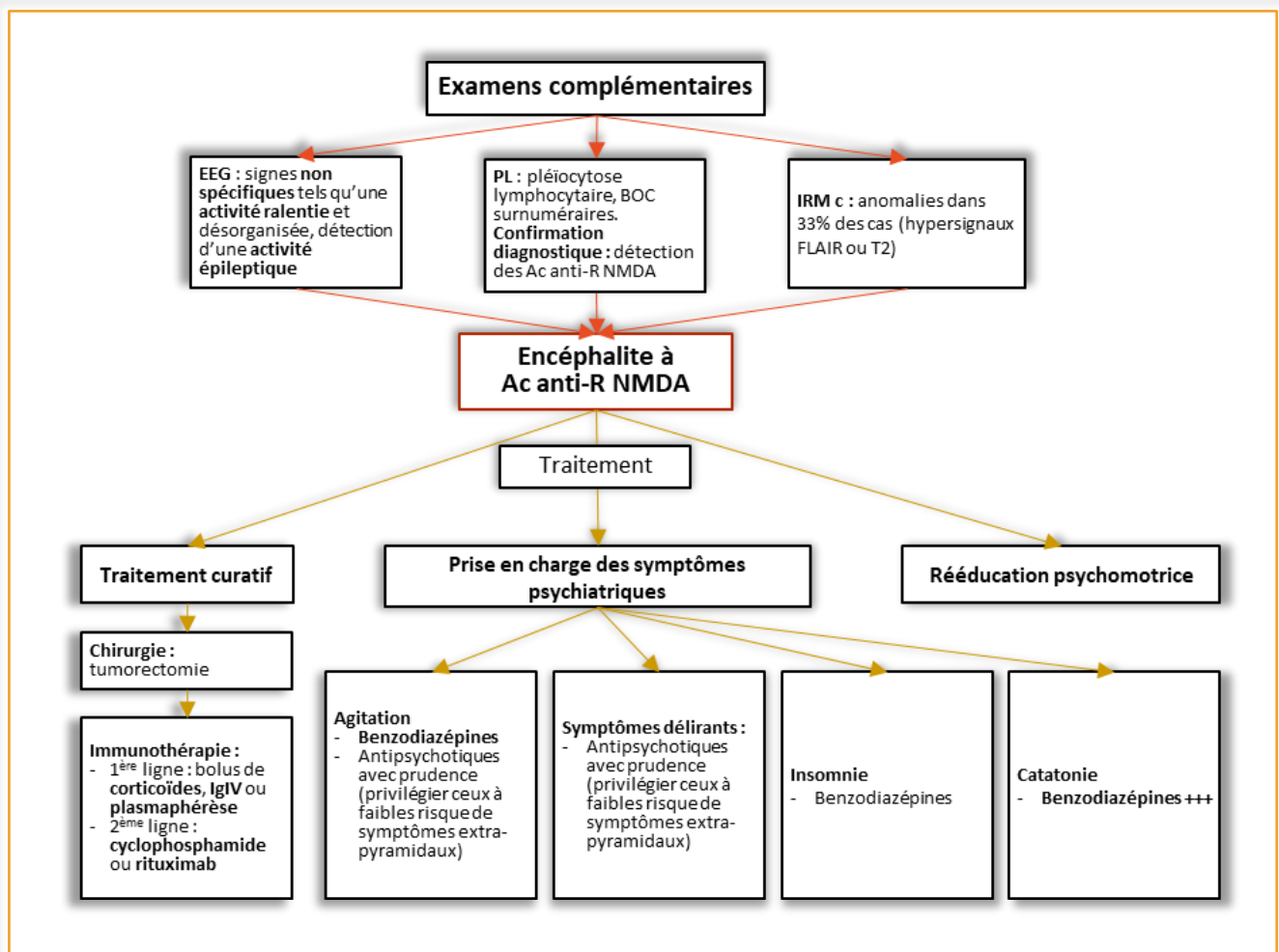
#### b) *Les symptômes neurologiques*

Les crises d'épilepsie nécessitent un traitement antiépileptique d'abord symptomatique tel que les benzodiazépines puis un traitement de fond qui est fréquemment une association de médicaments antiépileptiques, ayant aussi un effet thymorégulateur bénéfique. L'avis d'un spécialiste de l'épilepsie est nécessaire : en règle générale, le traitement pourra être arrêté progressivement.

L'instabilité neuro-végétative nécessite une prise en charge en unité de réanimation (Liu et al., 2017).

#### 4. Récapitulatif

La prise en charge thérapeutique et diagnostique se résume ainsi :



Ac anti-R NMDA : anticorps anti-récepteur N-Méthyl-D-Aspartate ; ECG : électro-encéphalogramme ; IgIV : immunoglobulines intraveineuses ; IRM c : imagerie par résonance magnétique cérébrale ; PL : ponction lombaire. Schéma adapté de Kruse et al, 2014

## F. Pronostic

### 1. En chiffres

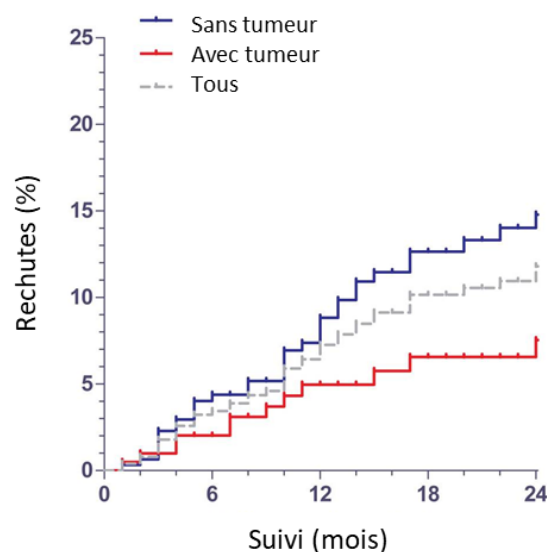
D'après les séries de cas de Dalmau, 75% des patients sont en rémission ou ont des séquelles modérées. Les 25% restant ont des déficits sévères ou sont décédés (Dalmau et al., 2008). La revue de la littérature de Zhang (Zhang et al., 2017) confirme cet ordre de grandeur : 44% des patients ont une rémission complète, 47% des séquelles mineures, 3% des séquelles sévères et 6% décèdent. Il est important d'insister sur la cinétique : la récupération met plusieurs mois. La durée d'hospitalisation médiane est de 2 mois ½ suivie de soins de rééducation qui peuvent durer plusieurs mois voire années pour retrouver un fonctionnement ad-integrum (Dalmau et al., 2008).

### 2. Les facteurs de mauvais pronostic

Les facteurs de mauvais pronostics sont nombreux :

- La durée de la maladie et le retard au traitement sont les facteurs défavorables les plus significatifs (Sulentic et al., 2018; Titulaer et al., 2013). Le retard au traitement entrainerait, selon Finke et al, des lésions hippocampiques irréversibles. Le traitement immunomodulateur permet une amélioration des fonctions cognitives (Finke et al., 2012).
- L'absence de téréatome ovarien (Figure 18). L'explication serait liée aux mécanismes physiopathologiques. La production des auto-Ac serait liée à la présence du téréatome ovarien où il a été trouvé une expression des R NMDA (Dalmau et al., 2008; Tüzün et al., 2009). Ainsi, il est aisé de comprendre que l'ovariectomie évite la progression de la maladie et doit être réalisée rapidement. De nombreux auteurs insistent sur la nécessité d'une deuxième ligne de traitement en cas d'absence de téréatome ovarien (Dalmau et al., 2011; Liu et al., 2017).

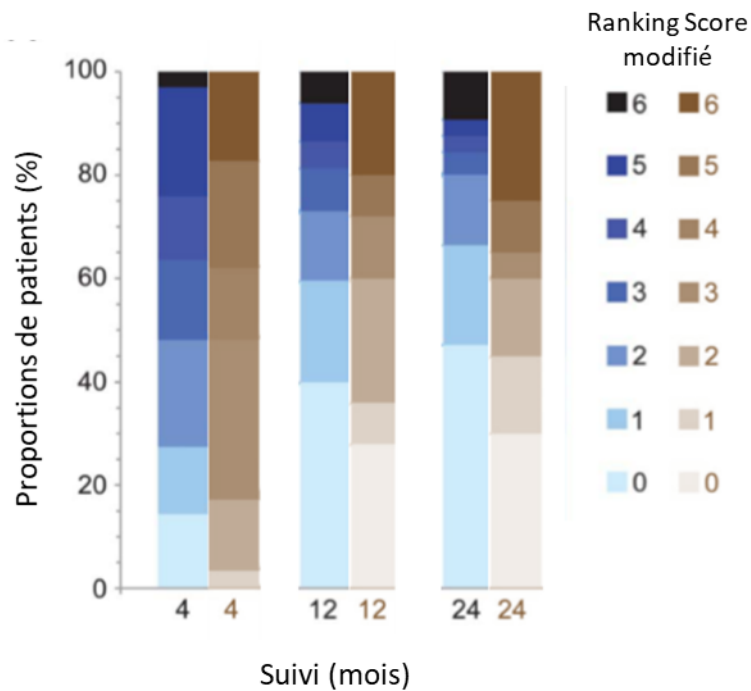
Figure 18 : Apparition de rechutes en fonction de la présence ou non d'une tumeur



(Titulaer et al., 2013)

- La sévérité des symptômes menant à une prise en charge en réanimation (Irani et al., 2010b; Titulaer et al., 2013).
- L'âge serait aussi un facteur à prendre en compte (Titulaer et al., 2013). Les patients de plus 45 ans semblent avoir une évolution plus défavorable que les plus jeunes (Figure 19). Mais cela peut être lié au fait que, dans cette tranche d'âge, il est retrouvé moins fréquemment de tératomes ovariens et que le délai de la mise en évidence du diagnostic et la mise en route du traitement est plus long.

Figure 19 : Evolution des patients selon l'âge



En bleu, patients de moins de 45 ans ; en marron, patients de plus de 45 ans. mRS score : score de sévérité de Ranking modifié. Graphe adapté de Titulaer et al, 2013



### **3. Les séquelles**

Les principales séquelles sont les troubles cognitifs, en particulier, mnésiques. Après la phase aiguë, une rééducation est indispensable afin d'atteindre la rémissions complète. Elle consiste généralement en une association de soins : rééducations kinésithérapique, cognitive, orthophonique (Houtrow et al., 2012). Un suivi prolongé de ces patients est nécessaire (Titulaer et al., 2013).

### **4. Les rechutes**

Une rechute est définie comme la réapparition des symptômes plus de 2 mois après une stabilisation ou une amélioration des symptômes. Elle reste possible dans 12 à 24% des cas, dans les 5 à 10 ans, mais ces chiffres sembleraient sous-estimés (Barry et al., 2015; Gastaldi et al., 2018; Liu et al., 2017; Shin et al., 2018). Elle serait plus fréquente dans les formes non paranéoplasiques et les patients n'ayant reçu qu'une première ligne de traitement (Titulaer et al., 2013; Zhang et al., 2017). Elle serait moins sévère que le premier épisode et des cas « mono-symptomatique » ont été décrits (Gastaldi et al., 2018). Elle n'ajouterait pas de déficits supplémentaires (Liu et al., 2017).

## G. Physiopathologie

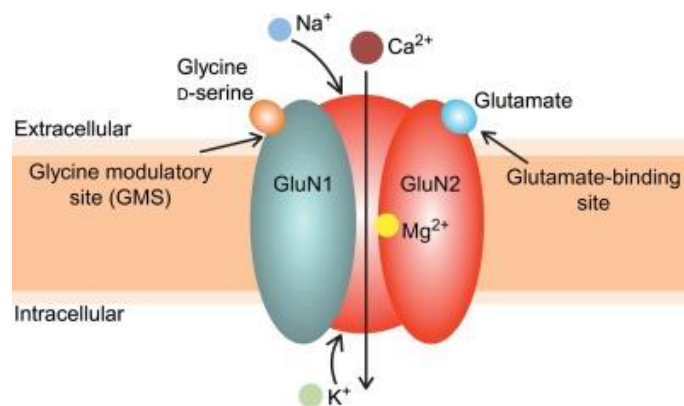
### 1. Le récepteur N-Méthyl-D-Aspartate (R NMDA)

Le récepteur NMDA est un canal ionique au glutamate, exprimé abondamment au niveau cérébral (Lau, 2007).

Il s'agit d'un hétéromère composé d'au moins la sous-unité GluN1 et de plus ou moins les sous-unités GluN2 et GluN3 (Ehrenreich, 2017). La sous-unité GluN1 reçoit la glycine et la GluN2 reçoit le glutamate (Kuppuswamy et al., 2014) (Figure 20).

Son rôle est essentiel dans la régulation des fonctions neuronales au niveau des synapses et aussi pour les cellules non neuronales comme les astrocytes, les oligodendrocytes (Ehrenreich, 2017; Groc et al., 2009). Il est impliqué dans de nombreux processus comme le développement du système nerveux central, la neuroplasticité, l'apprentissage, la mémoire et le comportement (Baez et al., 2018), via le glutamate, un neurotransmetteur majoritairement excitateur (Hollmann and Heinemann, 1994).

Figure 20 : Schéma du récepteur N-Méthyl-D Aspartate



## 2. Les anticorps anti-R NMDA

### *a) Production des auto-Ac anti R NMDA*

La production de ces auto-Ac n'est pas encore claire. Mais nous pouvons avancer quelques explications actuellement.

Chez les patients présentant un tératome ovarien, il a été démontré que les R NMDA sont exprimés par la tumeur (Titulaer et al., 2013). L'hypothèse d'une immunisation, mécanisme de défense physiologique anti-cancéreux, contre le R NMDA paraît très probable dans un premier temps. Le virus HSV pourrait jouer un rôle essentiel comme prérequis de cette immunisation (Galli et al., 2017; Hacohen et al., 2014).

Dans un second temps, il y aurait une rupture de la barrière hémato-encéphalique (BHE), qui reste à expliquer, permettant le passage des auto-Ac au niveau cérébral et leur action sur les cellules exprimant le R NMDA (Ehrenreich, 2017; Gastaldi et al., 2018; Titulaer et al., 2013). Ou il y aurait une synthèse intrathécale des auto-Ac, ce qui a été démontré à plusieurs reprises, notamment chez les patients dont la BHE semble intacte (Dalmau et al., 2008, 2007). Et dans ce cas, des lymphocytes B installés au niveau cérébral produisent les auto-Ac dirigés contre le R NMDA (Ehrenreich, 2017).

Il faut rappeler que la production d'auto-Ac est fréquente physiologiquement mais les lymphocytes T les produisant sont soit détruits, soit inactivés (anergie) ou supprimés par les lymphocytes T régulateurs. En cas de rupture de tolérance ou d'activation inappropriée de ces lymphocytes, une maladie auto-immune peut se développer. Ces situations peuvent se rencontrer en cas de dérégulation du microbiome, infections, cancers, vieillissement (Ehrenreich, 2017; Sakaguchi et al., 2012).

### *b) Effet des auto-Ac anti R NMDA*

Même si des inconnues persistent, nous pouvons affirmer que les auto Ac anti-R NMDA ont un effet direct pathogène (Chefdeville et al., 2016).

En effet, il a été montré que des antagonistes pharmacologiques, tel que la kétamine, miment les symptômes des patients avec encéphalite à Ac anti-R NMDA. De plus, les patients répondent très bien à un traitement immunomodulateur. Ceci va dans le sens qu'une action anti-R NMDA est responsable des symptômes et qu'il s'agit d'un mécanisme immunitaire.

La pathogénicité des Ac a été testée in vitro et ex vivo. L'incubation des auto-Ac des patients dans une culture neuronale montre une diminution réversible et spécifique de la densité de surface des R NMDA et de leur localisation synaptique (Hughes et al., 2010; Moscato et al., 2014). L'Ac perturberait l'internalisation du R et sa diffusion au niveau de la surface cellulaire (Mikasova et al., 2012). Au niveau électrophysiologique, les auto-Ac des patients semblent être responsables d'une modification de la communication interneuronale (Bost, 2017; Moscato et al., 2014). Et la perfusion des auto-Ac des patients chez des souris semblent responsable d'une modification de leur comportement, ressemblant aux symptômes des patients (Chefdeville, 2017; Planagumà et al., 2014).

L'inactivation des R NMDA par les auto-Ac entraînerait une diminution de l'inhibition GABAergique au niveau du cortex préfrontal, provoquant une hyperactivité corticale désordonnée (Kjaerby et al., 2014), un relargage excessif d'acétylcholine et une augmentation de la transmission glutamatergique au niveau du cortex préfrontal via les des R non NMDA (récepteur AMPA) (Moghaddam and Krystal,

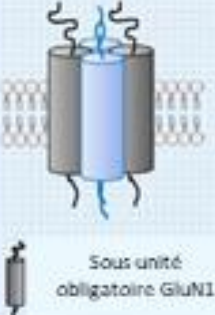
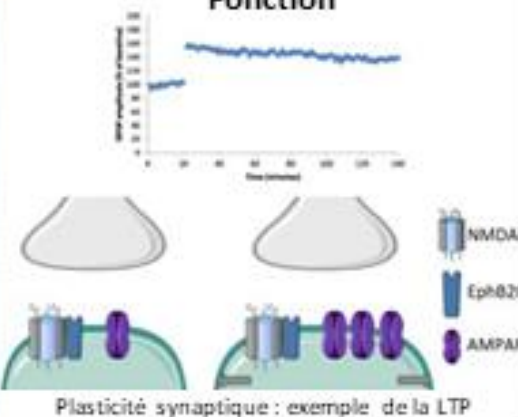

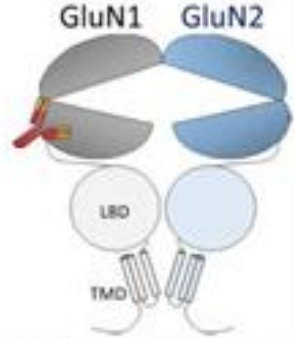
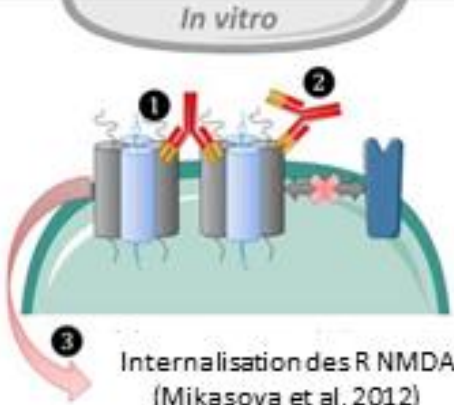


2012). Nous comprenons mieux alors la présence de symptômes psychiatriques communs à la schizophrénie (Al-Diwani et al., 2017; Bost et al., 2016; Jézéquel et al., 2017a; Kuppuswamy et al., 2014). D'autant plus, que actuellement, de nombreux arguments, issus d'études génétiques, expérimentales et post-mortem, permettent d'affirmer que le R NMDA est impliqué dans la physiopathologie des troubles de l'humeur et surtout de la schizophrénie (Beneyto and Meador-Woodruff, 2008; Kuppuswamy et al., 2014; Moghaddam and Krystal, 2012). Mais une différence majeure entre la physiopathologie du récepteur dans la schizophrénie et l'encéphalite à Ac anti R NMDA est que les R NMDA sont inactivés de façon transitoire, par internalisation, par les auto-Ac (Kayser and Dalmau, 2011).

### *c) Mécanisme d'action des auto-Ac anti-R NMDA*

L'exact mécanisme d'action des auto-Ac n'est pas encore clair, mais des pistes de réflexion sont en cours d'exploration.

Il s'agit des IgG de sous-classe 1, qui sont connus pour activer le complément, ce qui pourrait expliquer la sévérité clinique et la lente récupération, par rapport à d'autres Ac, comme les anti-LGI1 ou anti-Capsr2 qui sont des IgG de sous-classe 4 (Shin et al., 2018).

RECAPITULATIF DE LA PHYSIOPATHOLOGIE DE L'AC ANTI-R NMDA

<p style="writing-mode: vertical-rl; transform: rotate(180deg);">Antigène</p>	<p style="text-align: center;"><b>Structure</b></p>  <p>Canal ionique au glutamate : hétérotétramère composé de 2 sous-unités GluN1 et 2 sous-unités variables</p> <p>Sous unité obligatoire GluN1      Sous unité variable (GluN2)</p>	<p style="text-align: center;"><b>Fonction</b></p>  <p>Plasticité synaptique : exemple de la LTP</p>
<p style="writing-mode: vertical-rl; transform: rotate(180deg);">Syndrome</p>	<ul style="list-style-type: none"> <li>- Symptômes psychiatriques</li> <li>- Symptômes neurologiques</li> <li>- Dysautonomies</li> <li>- Réversibilité chez 90% des patients (Titulaer et al, 2013)</li> </ul>	
<p style="writing-mode: vertical-rl; transform: rotate(180deg);">Immunopathogénèse</p>	<p style="text-align: center;"><b>Immunisation</b></p>  <p>Tératome ovarien exprimant le R NMDA (Titulaer et al, 2013)</p> <p>Virus Herpes Simplex (Hachohen et al, 2014)</p>	<p style="text-align: center;"><b>Anticorps anti-R NMDA</b></p>  <p>GluN1      GluN2</p> <p>LBD</p> <p>TMD</p>
<p style="writing-mode: vertical-rl; transform: rotate(180deg);">Physiopathologie</p>	<p style="text-align: center;"><i>In vitro</i></p>  <p>Internalisation des R NMDA (Mikasova et al, 2012)</p>  <p>Modification de la plasticité synaptique (Moscatto et al, 2014)</p>	<p style="text-align: center;"><i>In vivo</i></p> <p>Troubles de la mémoire (Planaguma et al, 2014)</p> 

LTP : long term potentiation : (Chefdeville et al., 2016)

## II. Cas cliniques

Devant tout syndrome psychiatrique avec atypicité, une étiologie dite organique est recherchée. Les 2 cas cliniques suivants illustrent cette démarche. Notre volonté était de décrire une démarche diagnostique devant des troubles psychiatriques atypiques et de mettre en lumière le caractère aspécifique des symptômes pouvant faire évoquer une encéphalite à Ac anti-R NMDA. Ainsi nous présenterons un cas d'encéphalite à Ac anti-R NMDA et un diagnostic différentiel.

### 1. Mme F.

#### Motif d'hospitalisation

Mme F. était âgée de 28 ans. Elle n'avait pas d'antécédents médico-chirurgicaux hormis un suivi pédopsychiatrique dans les suites d'un inceste paternel. Elle était mariée, avait 2 enfants en bas âge et ne travaillait pas.

Elle a consulté aux urgences médicales pour des céphalées insomniantes évoluant depuis 1 mois associées à des troubles visuels. Devant ses symptômes neurologiques, elle a été hospitalisée en service de Médecine Aiguë pour exploration. Le bilan biologique standard ainsi que le scanner cérébral non injecté étaient sans particularités. En parallèle, le tableau clinique s'est modifié avec une apparition brutale et fluctuante sur 4 jours d'hallucinations visuelles et auditives, d'un syndrome de persécution et une hétéro-agressivité. Le diagnostic retenu était une décompensation psychiatrique aiguë sans étiologie organique retrouvée. Devant l'hétéro-agressivité et l'anosognosie, elle a été transférée en service de psychiatrie fermé, en Hospitalisation à la Demande d'un Tiers en Urgence (HDTU).

#### Evolution durant l'hospitalisation en psychiatrie

Mme F. a été installée en chambre d'apaisement devant les éléments suivants : risque d'hétéro-agressivité, anosognosie et syndrome de persécution. Le psychiatre lui a prescrit également une sédation médicamenteuse : une benzodiazépine anxiolytique, le Clorazépate, et un antipsychotique sédatif, la Cyamémazine.

Rapidement, la symptomatologie s'est modifiée avec une fluctuation des troubles de la conscience (score de Glasgow 10/15), une hypotonie, un myosis bilatéral et peu réactif. Les médecins réanimateurs ont préconisé, dans un premier temps, une surveillance clinique rapprochée dans le service de psychiatrie devant l'absence de détresse vitale. Le psychiatre a retenu le diagnostic de syndrome catatonique atypique et a donc effectué un test au lorazépam : administration d'1 mg toutes les 30 à 45 minutes. A 5 mg, le score Rosebush est passé de 8 à 5/12 et l'augmentation du lorazépam arrêté.

Afin de contrôler les troubles du comportement fluctuant, le psychiatre a ajouté un analgésique de palier 2, le Tramadol, et un antipsychotique atypique à faible dose, la rispéridone.

Le scanner cérébral a été réalisé de nouveau à la recherche d'un processus cérébral expansif ou d'un hématome sous dural mais les radiologues n'ont pas trouvé d'anomalies. Les examens sanguins standards ont également été répétés et ne montraient pas non plus d'anomalie.

Au 8<sup>ème</sup> jour d'hospitalisation, une hypothermie à 34°C est apparue avec des signes de déshydratation et une rétention aigue d'urine, en plus de la fluctuation des symptômes. Les infirmières observaient que la patiente était souvent allongée par terre, déshabillée, immobile, avec un oppositionnisme, une énurésie, un refus de s'alimenter et un mutisme ; symptômes correspondant à la catatonie. Par ailleurs, les données hémodynamiques étaient stables, l'examen neurologique ne retrouvait pas d'anomalie. Devant l'absence de franche amélioration, le psychiatre a demandé plusieurs avis médicaux.

Les médecins internistes préconisèrent d'arrêter le traitement par benzodiazépine, d'instaurer un antidote des benzodiazépines, l'Anéxate, et de réaliser une nouvelle IRM cérébrale et une angiographie cérébrale par résonance magnétique (ARM) en urgence à la recherche d'une thrombophlébite cérébrale, et de rechercher une étiologie bactérienne via une hémoculture et un examen cytobactériologique urinaire (ECBU). Le test à l'Anéxate ne modifia pas la symptomatologie.

Quant aux médecins réanimateurs, ils préférèrent, cette fois-ci, poursuivre la prise en charge de la patiente dans leur service, devant une catatonie maligne avec déshydratation et altération de l'état de conscience.

### **Prise en charge en réanimation**

Les antipsychotiques ont été arrêtés car les médecins suspectaient, à ce stade, un syndrome malin des neuroleptiques. Une IRM cérébrale sans injection de produit de contraste a été effectuée, ne trouvant pas de signes de thrombophlébite cérébrale. En revanche, la ponction lombaire a montré une hyperprotéïnorachie, une hyper-glycorachie et une pleïocytose lymphocytaire. L'électro-encéphalogramme (EEG) était également pathologique : tracé ralenti, sans signe de comitativité. A partir de ces résultats biologiques et au vu de la symptomatologie clinique, le diagnostic retenu était une méningo-encéphalite soit d'origine infectieuse, soit d'origine auto-immune. Un traitement probabiliste, antiviral de type Acyclovir et antibactérien de type Amoxicilline et Gentamicine, est instauré jusqu'au retour des résultats négatifs de la ponction lombaire

La patiente a dû être ventilée puis avoir une trachéostomie devant les troubles de la vigilance sévères. La patiente ne pouvant s'alimenter, une sonde naso-gastrique a été posée dans un premier temps mais étant donné la persistance de la symptomatologie et des dyskinésies bucco-faciales, une gastrostomie d'alimentation a été effectuée. Celle-ci s'est compliquée d'une péritonite qui a été traitée chirurgicalement et par antibiothérapie IV. Il s'en est suivi plusieurs complications infectieuses comme des abcès abdominaux, des infections urinaires.

A J13, les examens immunologiques sur le LCR effectués au centre de référence des syndromes neurologiques paranéoplasiques ont confirmé le diagnostic d'encéphalite auto-immune à anticorps anti-R NMDA. Il a été retrouvé un marquage neuropile évocateur de l'auto-Ac anti-R NMDA par immunohistochimie sur coupes de cerveau de rat, et la présence de ces auto-Ac par Cell-Based Assay (incubation du LCR du patient avec des cellules HEK exprimant le R NMDA à leur surface).

## Prise en charge de l'encéphalite auto-immune à Ac anti-R NMDA

Dans le cadre de ce type d'encéphalite, une néoplasie sous-jacente a été recherchée en urgence par scanner thoraco-abdomino-pelvien avec injection et échographie pelvienne. Il a été retrouvé un ovaire gauche hétérogène et suspect. A J14, une ovariectomie a été effectuée et l'examen anatomopathologique retrouva un tératome mature de type kyste dermoïde.

Le traitement immunosuppresseur a été instauré dès J13 avec d'abord une corticothérapie IV à forte dose (1 g de Solumedrol pendant 5 jours) et perfusion intraveineuse (IV) d'Ig polyclonales. Mais cela n'a pas permis d'amélioration : il a été observé une majoration de la dysautonomie avec diurèse inadaptée et sueurs profuses. Après avis du centre de référence des syndromes neurologiques paranéoplasiques de Lyon, un traitement de deuxième ligne a été mis en route à J30 : 6 cures de Rituximab IV et 1 cure de Cyclophosphamide. Par ailleurs, devant des dyskinésies buco-faciales et des EEG perturbés, les médecins réanimateurs ont ajouté un traitement antiépileptique, le Lévétiracétam.

L'état de la conscience de la patiente s'est amélioré peu à peu de façon fluctuante avec une alternance d'états d'agitation et de somnolence. Des troubles mnésiques de type amnésie antérograde, une désorientation temporelle et une probable altération des fonctions cognitives avec des phases de confusion ont été constatés. Elle était anosognosique des troubles neuropsychiatriques. Une deuxième PL a été réalisée à 3 mois : absence d'auto-Ac anti-R NMDA. Devant la lente amélioration clinique, le centre de référence préconisa une 3<sup>ème</sup> ligne de traitement immunosuppresseur par Mycophénolate mofétil, avec une prophylaxie anti-pneumocystis par Sulfaméthoxazole et supplémentation vitamine B9.

Devant l'amélioration neurologique, la patiente a été transférée en Soins de Suites et Rééducation fonctionnelle, à 3 mois du début des symptômes, pendant 1 mois.

## Evolution post-hospitalisation

Le bilan neuropsychologique initial mettait en évidence des troubles exécutifs et une atteinte légère de la mémoire antérograde et du langage. Les bilans neuropsychologiques effectués régulièrement ont retrouvé une amélioration progressive des troubles cognitifs. Un suivi psychiatrique a été mis en place, ainsi qu'un suivi neurologique trimestriel puis semestriel.

Quatre ans plus tard, d'un point de vue psychiatrique, la patiente ne présentait plus de troubles neuropsychiatriques : les fonctions mnésiques et exécutives ont été recouvrées. Au niveau neurologique, l'examen était normal, même si la patiente se plaignait de céphalées d'allure migraineuse. Les fonctions cognitives ont été recouvrées. Au niveau fonctionnel, la patiente a repris sa vie familiale, une formation professionnelle, il n'y avait plus de retentissement sur les actes de la vie quotidienne. Son traitement comportait un bêtabloquant pour le traitement antimigraineux, une benzodiazépine à visée anxiolytique, un inhibiteur de la pompe à proton pour prévenir les brûlures d'estomac et une pilule contraceptive.



## 2. Mme C.

### Première hospitalisation

La deuxième patiente, Mme C., était plus âgée : 50 ans. Ses antécédents se résument à une hypothyroïdie non traitée depuis 2 ans et un tabagisme estimé à 30 paquets-années. Elle était mariée et avait une fille de 19 ans.

Elle s'est présentée aux urgences médicales pour un motif psychiatrique à la demande son médecin généraliste en raison d'un état anxieux persistant depuis 1 mois avec installation subaiguë de symptômes dépressifs dans un contexte de difficultés professionnelles. Ce jour-là, la patiente était dans un état de panique intense avec malaise sur son lieu de travail.

Devant cet ensemble de symptômes évoquant un épisode dépressif majeur d'intensité sévère avec éléments mélancoliques retrouvés à l'interrogatoire (auto-dévalorisation, culpabilité, éléments persécutifs) et catatoniques (faciès figé, rigidité cireuse, tremblements de repos, ralentissement psychomoteur, tendance au mutisme, troubles mnésiques), un transfert en psychiatrie en soins libres a été décidé avec la patiente et son entourage. Par ailleurs, l'examen neurologique était sans particularité, la biologie standard ne montrait qu'une hypothyroïdie frustre, le scanner cérébral ne montrait pas d'anomalie.

Pour cet épisode d'intensité sévère, le traitement consistait en une anxiolyse par Lorazepam (3 fois 2,5 mg par jour) et l'introduction d'un antidépresseur de type Inhibiteur de la Recapture de la Sérotonine et de la Noradrénaline (IRSNa), la Venlafaxine augmenté progressivement à 150 mg par jour ; ce qui permit une résolution du syndrome catatonique et une amélioration des symptômes dépressifs en une dizaine de jours.

La dose de benzodiazépine a été diminuée progressivement devant l'amendement des symptômes catatoniques. La patiente s'est plainte de céphalées de tension associées à une hypertension artérielle, pouvant être un effet secondaire des IRSNa, motivant l'ajustement du traitement antidépresseur. La dose de Venlafaxine a été fractionnée mais n'a pas permis d'amélioration. L'antidépresseur a été changé pour un IRSNa moins pourvoyeur de ce genre d'effet secondaire, la Duloxétine 120 mg par jour.

A J13, on observe une amélioration d'un point de vue psychiatrique : amélioration thymique, diminution des angoisses, normalisation du sommeil, diminution de l'aboulie et l'anhédonie. Des permissions au domicile ont permis de confirmer cette amélioration par les proches.

La patiente est sortie à J22 avec un suivi au Centre Médico-Psychologique de son secteur, un traitement par Duloxétine 120 mg/jour, et une surveillance ambulatoire de la tension artérielle.

## Deuxième hospitalisation

Treize jours après sa sortie, la patiente a été de nouveau adressée aux urgences médicales pour une tentative d'autolyse par défenestration. L'entretien psychiatrique retrouvait, une nouvelle fois, une catatonie avec symptômes dépressifs sévères dont des éléments mélancoliformes (délire de ruine, de culpabilité, d'indignité) et un syndrome de Cotard, et une velléité suicidaire importante sans critique du geste. Le bilan d'entrée a retrouvé des D-dimères augmentés (950 µg/l), une CRP légèrement augmentée (11 mg/l) et une tachycardie à l'électrocardiogramme. L'angioscanner a été réalisé, éliminant la suspicion d'embolie pulmonaire. La patiente a été transférée en service de psychiatrie en HDT.

Devant le risque suicidaire élevé et l'intensité des symptômes, la patiente a été mise en chambre d'apaisement thérapeutique avec la réintroduction du Lorazepam à forte dose, la Duloxetine a été remplacée par la Clomipramine. Les éléments délirants ont amené à l'introduction d'un antipsychotique atypique, l'Olanzapine.

Sont apparus une pollakiurie et une rétention aigüe d'urine légère associée à une constipation. Un traitement symptomatique avec surveillance du transit et du résidu post-mictionnel par bladder-scan a été mis en place. Suspectant une origine iatrogène, nous avons arrêté la Clomipramine et remis la Duloxetine associée à la Mirtazapine. La rétention urinaire persistait malgré les sondages évacuateurs, le rétablissement du transit et le changement de traitement antidépresseur.

Après avis et examen du médecin généraliste, une échographie réno-vésicale a été effectuée, montrant un kyste ovarien de 12 cm de diamètre expliquant la symptomatologie et l'échec des traitements. Une consultation gynécologique a été organisée, préconisant une IRM pelvienne et une ovariectomie.

Parallèlement, progressivement, nous avons observé une amélioration sur le plan psychiatrique permettant une diminution lente du Lorazepam à forte dose. Mais rapidement, le syndrome catatonique est réapparu, nécessitant la réintroduction du Lorazepam.

Des examens complémentaires ont été effectués à la recherche d'une cause organique à la catatonie, après avis de la médecine interne et l'endocrinologie. Ont été éliminés

- Des maladies auto-immunes systémiques à expression psychiatrique comme le syndrome des anticorps anti-phospholipides (Hallab et al., 2018), le lupus érythémateux disséminé (Meszaros et al., 2012) ;
- Des maladies infectieuses (Hughes et al., 2016) comme le SIDA (syndrome de l'immunodéficience acquise), les hépatites B et C, la syphilis ;
- Une origine endocrinologique : l'hypothyroïdie (Demartini et al., 2014), une insuffisance surrénalienne devant la suspicion d'un syndrome de Cushing (doute sur une augmentation du cortisol),
- D'autres maladies neurologiques : une thrombophlébite cérébrale (Xue et al., 2013) et une épilepsie non convulsive (Sutter and Kaplan, 2012).

Avec les éléments suivants, premier épisode dépressif d'intensité sévère chez une femme de 50 ans, syndrome catatonique résistant, kyste ovarien, hypertension artérielle, nous avons évoqué également une encéphalite auto-immune à Ac anti-R NMDA. La ponction lombaire était normale et ne retrouva pas d'Ac anti-neuropiles, éliminant le diagnostic d'encéphalite auto-immune à Ac anti-R

NMDA. De plus, l'examen anatomopathologique du kyste ovarien conclut à un cystadénofibrome mucineux bénin, non typique de cette pathologie.

Un mois plus tard, nous avons observé une amélioration significative et durable de l'état psychiatrique de la patiente, ce qui a permis d'organiser la sortie. Son traitement de sortie était Duloxetine 120 mg/jour, Mirtazapine 30 mg/jour, Olanzapine 5 mg, Lorazepam 2.5 mg x 3 par jour avec un suivi psychiatrique ambulatoire.

### **Evolution post-hospitalisation**

Il n'a donc pas été retrouvé de cause somatique. Deux ans après, l'amélioration de l'état thymique se confirme mais il persiste des ruminations anxieuses et une fragilité thymique dès l'évocation de son travail. L'intensité de l'épisode dépressif peut s'expliquer par un trouble anxieux généralisé ancien sous-jacent.

Plusieurs ajustements thérapeutiques ont été effectués :

- Devant l'amélioration thymique, arrêt de l'Olanzapine, puis de la Mirtazapine, diminution très progressive du Lorazepam ;
- Devant le trouble anxieux généralisé, ajout de la Prégabaline.

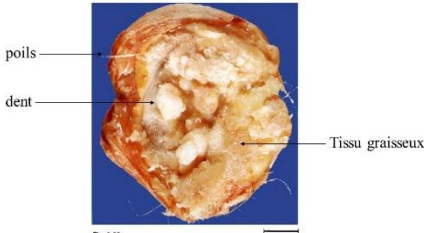

En parallèle, une thérapie cognitivo-comportementale est suivie.

Par ailleurs, la TSH a été retrouvée de nouveau augmentée, motivant la réinstauration de la substitution d'hormones thyroïdiennes.

D'un point de vue fonctionnel, la patiente a pu reprendre une formation professionnelle.

### 3. Examens complémentaires de Mme F. et Mme C

	Mme F.	Mme C.
<b>A l'entrée</b>		
<i>Biologie standard</i>	NFS-P, ionogramme sanguin, bilan hépatique, CRP, PCT, bilan ferrique, TSH : sans anomalie  Urée légèrement augmentée (9 mmol/L), CPK 472 (< 170)  Recherche de toxiques urinaires et $\beta$ -HCG : négatifs	Hypothyroïdie frustrée : TSH 4,47 mUI/l ; T4I 19,7 pmol/l ; T3I 5,3 pmol/l  Bilans hépatique, vitaminique, ferrique, NFS-P, ionogramme sanguin : normaux  CRP 11 mg/l (<5), D-dimères 952 ng/ml (< 500)  Recherche de toxiques urinaires : négative
<i>ECG</i>	Tachycardie sinusale	Tachycardie sinusale
<i>EEG</i>	Pas d'anomalies	Non fait
<i>Scanner cérébral</i>	Sans particularité	Sans particularité
<b>Au cours de l'hospitalisation</b>		
<i>Autres examens sanguins</i>	Gaz du sang en air ambiant : normal	Ac anti-nucléaires, anti-phospholipide : négatifs  CRP 7 mg/l, compléments C4 0,46 g/l (0,10 – 0,40), D-dimères 935 ng/ml, fibrinogène 4,22 g/l (2,00 – 4,00), VS 7 mm  TP et TCA normaux  Virologie (VIH, VHB, VHC) et syphilis : négatifs  Ca 19-9, Ca 125 et ACE : normaux
<i>Imagerie cérébrale</i>	IRM cérébrale sans injection : sans particularité, absence de signes de thrombophlébite cérébrale	IRM cérébrale : sans anomalie  Angioscanner cérébral : pas d'argument pour thrombophlébite cérébrale
<i>EEG</i>	Tracé ralenti sans signe de comitialité	Sans anomalie

<p><i>PL</i></p>	<p>Hyperprotéinorachie (0,6 g/L)  Hyper-glycorachie (4,36 mmol/L pour une glycémie à 4,6 mmol/L)  Pléiocytose lymphocytaire : 14 leucocytes dont 92% de lymphocytes et 8% de cellules monohystiocytaires  PCR herpès, examens directs et cultures négatifs</p>	<p>Protéinorachie et glycorachie normales  Absence de leucocytes et hématies  Absence d'Ac anti-neuropiles et Ac anti-R NMDA</p>
<p><i>Exploration radiologique</i></p>	<p>Scanner thoraco-abdomino-pelvien et IRM pelvienne : ovaire gauche hétérogène et suspect</p>	<p>IRM pelvienne : volumineux kyste ovarien bilobé de 12 cm de diamètre, sans végétation</p>
<p><i>Examen anatomopathologique</i></p>	<p>Tératome mature de type kyste dermoïde</p> 	<p>Cystadénofibrome mucineux bénin</p> 

ECG : électrocardiogramme ; EEG : électroencéphalogramme ; PL : ponction lombaire ; NFS-P : numération formule sanguin plaquettes

### III. Discussion et Conclusion

Mme C. et Mme F. remplissaient toutes deux les critères cliniques diagnostiques proposées par Graus, mais un seul cas s'est avéré être une encéphalite à Ac anti-R NMDA.

#### A. Autour des cas cliniques

Les patientes ont été orientées rapidement en psychiatrie, devant des symptômes psychiatriques au premier plan et un bilan somatique standard ne retrouvant pas d'anomalie. Cette présentation est le cas le plus fréquent (Graus et al., 2016).

##### 1. Mme F.

Le premier cas semble typique de l'évolution de l'encéphalite à Ac anti-R NMDA. Le diagnostic a été posé rapidement, en 8 jours (Kruse et al., 2014), mais l'évolution vers une dysautonomie sévère n'a pas pu être évitée. Les troubles de la vigilance fluctuants ont été le premier signe d'appel retenu par les médecins pour une cause organique. L'instabilité neurovégétative, responsable de la mortalité, a modifié la suite de la prise en charge : transfert en réanimation et poursuite des investigations étiologiques.

Les réanimateurs ont été sollicités une première fois par le psychiatre devant la fluctuation des symptômes, qui est en effet un signe d'alerte (Park et al., 2017). Mais la patiente ne nécessitait pas de prise en charge en réanimation à ce moment-là et les premiers examens sanguins de routine et radiologiques ne montraient pas d'anomalie ; ce qui est souvent le cas. L'hôpital, où elle était hospitalisée, ne comprend pas de service de neurologie mais un service de médecine interne et de médecine polyvalente. L'absence de spécialiste a pu être un frein au diagnostic, ainsi que la méconnaissance de cette entité par les psychiatres. D'autres case-reports rapportent un délai dans le diagnostic, et même parfois de plusieurs années (Kruse et al., 2014; Mataam et al., 2012; Yoshimura et al., 2015).

Puis l'apparition de signes de défaillance du système nerveux autonome a motivé le transfert en réanimation, ce qui est fréquent ; 75% des patients nécessitent ce genre de soins (Chen et al., 2016; Harutyunyan et al., 2017; Titulaer et al., 2013). La sédation par deux antipsychotiques dans un premier temps a pu être un facteur de mauvaise évolution, provoquant et/ou aggravant la catatonie. Ce syndrome est pourtant considéré comme un signal majeur de suspicion d'organicité. Mais il est sous-diagnostiqué (Heijden et al., 2005; Kiani et al., 2015). Il est donc important de savoir le reconnaître.

La prise en charge en réanimation s'est compliquée d'une trachéostomie et d'une gastrostomie, ce qui est assez fréquent selon différentes études (Chen et al., 2016; de Montmollin et al., 2016). Les complications infectieuses peuvent s'expliquer par l'agressivité du traitement immunosuppresseur (Lehman et al., 2011), et nous pouvons supposer qu'elles ont contribué aux difficultés de récupération.

Deux diagnostics différentiels ont été éliminés rapidement, à savoir l'encéphalite infectieuse et la thrombophlébite cérébrale. La possibilité d'une étiologie auto-immune a été évoquée également tôt au vu de l'évolution de la patiente. Ainsi une analyse immunologique spécifique a pu être demandée au centre de référence national des syndromes neurologiques paranéoplasiques et encéphalites

auto-immunes situé à Lyon (McCracken et al., 2017). Les résultats ont été obtenus rapidement, 5 jours après, soit à J13 du début de l'hospitalisation ; ce qui n'est pas forcément la règle (plusieurs semaines peuvent être nécessaires).

Le traitement par corticoïdes a été mis en place à J10 devant la forte suspicion d'encéphalite auto-immune, comme préconisé dans plusieurs revues (Graus et al., 2016; Kaneko et al., 2018; Oldham, 2017). Puis, dès que le diagnostic d'encéphalite à Ac anti-R NMDA s'est confirmé, les Ig IV ont été administrées et une néoplasie a été recherchée. Le lendemain, l'ovariectomie était réalisée et il s'agissait bien d'un tératome ovarien, ce qui est assez fréquent chez les patientes avec une présentation psychiatrique (Warren et al., 2018).

Malgré cette première ligne de traitement bien conduite, la patiente a continué à se dégrader motivant l'avis du centre de référence national qui a préconisé la deuxième ligne de traitement (de Montmollin et al., 2016; Shin et al., 2018; Sulentic et al., 2018; Titulaer et al., 2013). Selon l'étude de Titulaer de 2013, un peu plus de la moitié des patients s'améliore dans les 4 premières semaines après le traitement de première intention (Titulaer et al., 2013). Dans un cas américain, une amélioration franche a été constatée 1 mois après l'ovariectomie, alors que le geste a été réalisé 6 semaines après le début des symptômes (Mitra and Afify, 2018). D'autres case-report retrouvent de même une nette amélioration de la symptomatologie dès que l'ovariectomie est réalisée en plus des immunosuppresseurs ; ce qui est confirmé par les données de cohorte (Ahmad et al., 2017; Seki et al., 2008; Tantipalakorn et al., 2016) mais n'a pas été le cas pour Mme F.

Le centre de référence s'appuie sur les données de la littérature et son expérience clinique. En effet, pour l'instant, il n'existe pas de recommandations internationales, ce qui s'explique par le manque d'études prospectives randomisées évaluant les différentes thérapeutiques. Il est donc important de se rapprocher de centre expert. Le centre de Lyon organise des réunions de concertation pluridisciplinaire mensuelles nationales par visio-conférence afin d'aider à la prise en charge. Entre 2008 et 2014, 184 patients ont été diagnostiqués avec une encéphalite à Ac anti-R NMDA.

Pour Mme F., le rétablissement a été long avec une hospitalisation en soins de suite et de rééducation de plusieurs mois mais finalement complet ; ce qui se retrouve dans la majorité des cas. Elle n'a pas de séquelles 4 ans après.

Le diagnostic rapide et la mise en place du traitement ont été probablement impliqués dans ce bon pronostic. Dans 75% des cas, les séquelles sont absentes ou modérées. Les 25% restant ont des déficits sévères ou sont décédés. A noter qu'il y a un risque de rechute estimé entre 12 et 24% qui semblerait sous-estimé. Ainsi cette patiente a été suivie régulièrement avec des bilans neuropsychologiques confirmant l'amélioration et des IRM s'avérant sans anomalies.

## 2. Mme C.

Mme C. a présenté un premier épisode dépressif d'intensité sévère avec des éléments psychotiques, et un kyste ovarien a été découvert fortuitement ; ce qui pouvait être évocateur d'une encéphalite à Ac anti-R NMDA. Mais le résultat d'anatomopathologie suite à l'ovariectomie a mis en évidence un cystadénome mucineux bénin, qui n'est pas décrit comme associé à l'encéphalite à Ac anti-R NMDA (Testa et al., 2013; Zhang et al., 2017). Un échantillon de LCR a néanmoins été envoyé au centre de référence, qui a réfuté définitivement le diagnostic.

Nous pouvons apporter d'autres explications pour les autres signes qui pouvaient s'intégrer dans un tableau clinique d'encéphalite à Ac anti-R NMDA.

L'HTA apparue à la première hospitalisation n'était donc pas un signe de dysautonomie. Son caractère léger à modéré et non fluctuant pourrait être rattaché à la mise en place des IRSNa (Gutierrez et al., 2003; Harvey et al., 2000; Thase, 1998; Zhong et al., 2017).

Un autre élément qui aurait pu s'intégrer dans le tableau d'encéphalite à Ac anti-R NMDA est la catatonie. Cependant, lors de la deuxième de l'hospitalisation, l'introduction d'un antipsychotique n'a pas majoré les symptômes catatoniques chez cette dernière ; ce qui est décrit par Lejuste (Lejuste et al., 2016). Nous pouvons toutefois nuancer notre propos par le fait que l'antipsychotique utilisé était l'olanzapine, qui serait moins pourvoyeur d'aggravation (Madigand et al., 2016; Peralta et al., 2010). La réapparition de la catatonie après l'arrêt du lorazépam nous a interpellé nous faisant évoquer une catatonie fluctuante organique comme celle décrite dans l'encéphalite à Ac anti-R NMDA. L'élimination du diagnostic et les multiples explorations menées sont plutôt en faveur d'une rechute. Un autre cas de catatonie intermittente idiopathique a été décrit (Manjunatha et al., 2007).

La complexité du tableau clinique nous a conduit à poursuivre les investigations à la recherche d'autres étiologies connues pour avoir des manifestations psychiatriques possibles : auto-immunes systémiques, endocrinologiques, infectieuses et neurologiques. Ces investigations se sont avérées négatives hormis la TSH. Comme de nombreuses causes organiques avaient été éliminées, le diagnostic retenu pour cette patiente était d'ordre psychiatrique. La notion de stress professionnel a probablement été le facteur déclenchant et aggravant de cet épisode dépressif caractérisé associé à un trouble anxieux généralisé sous-jacent.

Nous aurions pu évoquer une thyroïdite auto-immune et rechercher les Ac anti-TRACK, anti-thyropéroxydase et anti-thyroglobuline. Plusieurs études suggèrent une intrication entre symptômes dépressifs et dysthyroïdie, et montrent un intérêt à traiter une hypothyroïdie frustrée dans un contexte de dépression (Demartini et al., 2014; Najafi et al., 2015; Stamm et al., 2014).



Pour résumer, les arguments en faveur et en défaveur de l'encéphalite à Ac anti-R NMDA sont :

<b>Encéphalite à Ac anti-R NMDA</b>	<b>Arguments en faveur</b>	<b>Arguments en défaveur</b>
<b>Caractéristiques de la patiente</b>	Sexe de la patiente Absence d'antécédents psychiatriques	Age de la patiente Contexte de stress professionnel
<b>Symptômes</b>	Catatonie dépendante aux benzodiazépines	Apparition d'une HTA modérée, non fluctuante
<b>Examens complémentaires</b>	Syndrome inflammatoire à bas bruit Kyste ovarien	Cystadénome mucineux bénin
<b>Thérapeutique</b>		Non majoration de la catatonie par les antipsychotiques Amélioration sous antidépresseur
<b>Case-report</b>	Catatonie intermittente (Yoshimura et al., 2015) Etat dépressif chronique (Rong et al., 2017) Tentative de suicide par précipitation avec confusion et symptômes psychotiques (Mitra and Afify, 2018)	

## B. La recherche de l'auto-Ac anti-R NMDA en psychiatrie

Les cas de Mme F. et Mme C. soulignent l'absence de tableau clinique pathognomonique établi à ce jour. Etant donné la gravité et la réversibilité des symptômes sous traitement, nous pouvons nous interroger sur l'intérêt d'une recherche plus systématique des auto-Ac anti-R NMDA.

Endres a mené une étude rétrospective sur les données de patients hospitalisés en psychiatrie pour schizophrénie, trouble schizoaffectif et symptômes psychotiques avec doute sur une origine organique (Endres et al., 2015). Des auto-Ac neuronaux ont été recherchés dans le LCR. Parmi les 180 échantillons de patients, 3,2% comportaient des Ac dirigés contre des antigènes de la surface neuronale dont 1 cas contre le R NMDA, et 3,5% contre des cibles intracellulaires. La patiente avec l'Ac anti-R NMDA avait 30 ans, présentait une schizophrénie avec des éléments catatoniques, une épilepsie, l'EEG retrouvait un ralentissement intermittent de l'activité, l'IRM montrait une atrophie temporale et péri-sylvienne, le TEP FDG révélait un hypométabolisme cortical global, plus prononcé à gauche, la barrière hémato-encéphalique (augmentation du quotient albumine) semblait altérée avec une hyperprotéinorachie. Un traitement immunomodulateur aurait pu éviter l'atrophie cérébrale. Au total, 6,7% des patients présentaient un auto-Ac associé à une encéphalite (anti-Hu, anti-Yo, anti-cv2, anti-VGKC, anti-R NMDA). Néanmoins, il ne peut pas être établi un lien de causalité entre la présence de ces auto-Ac et les troubles psychiatriques.

Plusieurs études ont été effectuées chez des patients présentant un premier épisode psychotique sans critères d'atypicité, et elles retrouvaient des auto-Ac neuronaux dans le sérum (Lennox et al., 2017). Ceux dirigés contre les R NMDA semblent perturber l'activité du R NMDA (Jézéquel et al., 2018). Mais il est incertain que ce soit le même type d'Ac que dans l'encéphalite auto-immune à Ac anti-R NMDA (Jézéquel et al., 2018; Zandi et al., 2015). Pourtant quelques patients ont été traités par immunothérapie avec succès (Scott et al., 2018; Zandi et al., 2014). De nouveau, la causalité ne peut pas être affirmée entre la présence dans le sérum des auto-Ac anti-R NMDA et les troubles psychiatriques. Une autre étude s'est intéressée, cette fois-ci, à la présence d'auto-Ac neuronaux dans le LCR de patients psychotiques sans critères d'atypicité, et il n'est retrouvé aucun auto-Ac (Oviedo-Salcedo et al., 2018). La causalité reste donc à démontrer.

La recherche d'auto-Ac neuronaux est importante dans des contextes cliniques évocateurs. Le fait de retrouver des Ac anti-R NMDA dans le sérum n'a pour l'instant pas d'implications pratiques (Pearlman and Najjar, 2014). D'autres études sont nécessaires tant au niveau de la méthode de détection que sur le mécanisme d'action des Ac (Jézéquel et al., 2017b).

## C. Signaux d'alerte sur une étiologie auto-immune en psychiatrie

Comme vu précédemment, un tableau clinique évocateur est nécessaire avant exploration. Herken et Prüss proposent des signes alertant sur une étiologie auto-immune face à un syndrome psychiatrique (Herken and Prüss, 2017) :

- Drapeaux jaunes :
  - o Troubles de la conscience, mouvements anormaux (dyskinésie oro-faciale, des membres), déficit neurologique focal, aphasie ou dysarthrie
  - o Catatonie
  - o Instabilité végétative, progression rapide des symptômes malgré le traitement,
  - o Hyponatrémie
  - o Autres maladies auto-immunes comme la thyroïdite
  
- Drapeaux rouges :
  - o Crises d'épilepsie, épilepsie dystonique brachio-faciale
  - o Suspicion de syndrome malin des neuroleptiques
  - o Anomalies à l'IRM cérébrale au niveau médio-temporal, atrophie
  - o Anomalie à l'EEG : ralentissement, activité épileptique, « extreme delta brush »
  - o A la ponction lombaire : pléïocytose lymphocytaire, bandes oligoclonales surnuméraires sans infection

Les manifestations psychiatriques des différents types d'encéphalite auto-immune peuvent se résumer selon le tableau suivant, en se rappelant qu'elles sont peu fréquentes et peuvent s'intégrer dans un syndrome neurologique (Honorat and Plazat, 2018).

**Tableau 5 : Manifestations psychiatriques des encéphalites auto-immunes répertoriées dans la littérature**

	Symptômes psychotiques	Troubles du comportement	Troubles de l'humeur	Troubles anxieux
<b>Au début de la maladie</b>				
Ac anti-R NMDA	Délires, hallucinations, catatonie (60-80%)	Agitation, impulsivité	Symptômes dépressifs	Anxiété, troubles obsessionnels
Ac anti-Lgi1	Hallucinations, idées délirantes	Apathie, désinhibition, impulsivité/compulsivité, égocentrisme (47%)	Dépression	Anxiété
Ac anti-R AMPA	Hallucinations visuelles, fabulation (13%)	Agitation, agressivité	Manie ou dépression	
Ac anti-CASPR2	Hallucinations, idées délirantes	Sans précision <b>64%</b>	Symptômes dépressifs	Anxiété
<b>Au cours de la maladie</b>				
Ac anti-R NMDA	Hallucinations			
Ac anti-Lgi1	Hallucinations, idées délirantes	Agressivité, agitation (25%)	Dépression (25%)	Anxiété (19%)
Ac anti-CASPR2	Hallucinations visuelles (1 cas)			
<b>Symptômes psychiatriques isolés</b>				
Ac anti-R NMDA	Idées délirantes, hallucinations (4%) Psychose du post-partum		Manie, labilité émotionnelle, dépression	
Ac anti-Lgi1			Dépression	
Ac anti-R AMPA	1 cas (délire paranoïde)	2 cas (agitation, agressivité)	1 cas (trouble bipolaire)	

(Honorat and Plazat, 2018)

## D. L'auto-immunité en psychiatrie

L'encéphalite à Ac anti-R NMDA nous évoque l'importance des processus auto-immuns, en particulier au niveau cérébral. En effet, jusqu'à peu, nous pensions que l'encéphale était un « sanctuaire », préservé du système périphérique par la barrière hémato-encéphalique (BHE) (Pollak et al., 2018). Aujourd'hui, cette notion est fautive. Certes, l'encéphale reste un organe particulier vis-à-vis du système immunitaire mais il comporte des cellules immunitaires dont le rôle paraît essentiel et reste à élucider (Kipnis and Filiano, 2017).

L'explication de la présence d'Ac dans le LCR n'est pas encore claire et l'étiologie des pathologies auto-immunes est encore mal connue. Il faut considérer l'accumulation de plusieurs facteurs tels que l'environnement au cours de la vie, les prédispositions génétiques au niveau des gènes codant les organes cibles, le système HLA, les gènes immuno-régulateurs (Bliddal et al., 2017).

L'étude de Endres s'est aussi intéressée à l'intégrité de la BHE chez les patients présentant un premier épisode psychotique. Et la barrière semble altérée (Endres et al., 2015) : élévation du quotient d'albumine dans 21% des cas (Reiber and Peter, 2001). Hélas, dans le domaine de l'auto-immunité, la plupart des études s'intéressent au sérum (Hammer et al., 2014), ce qui est difficile à interpréter mais est compréhensible étant donné qu'une PL reste un geste invasif nécessitant la coopération du patient.

Plusieurs études suggèrent un lien entre maladies psychiatriques et maladie auto-immunes. Pour certains, les maladies auto-immunes seraient un facteur de risque de schizophrénie (Benros et al., 2012; Eaton et al., 2010; Ludvigsson et al., 2007). Les auto-Ac de ces maladies sont retrouvées plus fréquemment dans les populations psychiatriques sans pour autant se manifester cliniquement (Laske et al., 2008; Padmos et al., 2004), ce qui suggère un phénomène immunitaire dans les maladies psychiatriques. Des études suggèrent tout de même qu'il existerait un état inflammatoire de base associé aux troubles psychotiques (Fond et al., 2016; Osimo et al., 2018). Des traitements anti-inflammatoires tels que le Celecoxib et l'Aspirine ont été utilisés dans des cas résistants montrant quelques résultats positifs (Nitta et al., 2013). Concernant les traitements immunosuppresseurs, la littérature comporte quelques case-reports et une étude ouverte (Zandi et al., 2014). Il n'y a donc pas assez d'arguments pour les utiliser à l'heure actuelle.

Ainsi, l'implication de la neuro-immunologie en psychiatrie reste encore à explorer. L'encéphalite auto-immune à Ac anti-R NMDA nous offre une entrée dans le champ de la neuro-immuno-psychiatrie. La coopération multidisciplinaire nous paraît indispensable pour avancer dans cette direction et ainsi mieux comprendre les mécanismes physiopathologiques et, in fine, assurer une meilleure prise en charge des patients.

## Bibliographie

- Ahmad, J., Sohail, M.S., Khan, A., Qavi, A.H., Gaudel, P., Zahid, M., Assad, S., 2017. Anti-n-Methyl-d-Aspartate-Receptor (NMDAR) Encephalitis in Association with Ovarian Teratoma. *Cureus* 9. <https://doi.org/10.7759/cureus.1425>
- Al-Diwani, A., Pollak, T., Langford, A., Lennox, B.R., 2017. Synaptic and neuronal autoantibody-associated psychiatric syndromes (SNAPS): Controversies and Hypotheses. *Front. Psychiatry* 8. <https://doi.org/10.3389/fpsyt.2017.00013>
- Antoine, J.C., Absi, L., Honnorat, J., Boulesteix, J.M., de Brouker, T., Vial, C., Butler, M., De Camilli, P., Michel, D., 1999. Antiampiphysin antibodies are associated with various paraneoplastic neurological syndromes and tumors. *Arch. Neurol.* 56, 172–177.
- Armangue, T., Moris, G., Cantarín-Extremuera, V., Conde, C.E., Rostasy, K., Erro, M.E., Portilla-Cuenca, J.C., Turón-Viñas, E., Málaga, I., Muñoz-Cabello, B., Torres-Torres, C., Llufríu, S., González-Gutiérrez-Solana, L., González, G., Casado-Naranjo, I., Rosenfeld, M., Graus, F., Dalmau, J., 2015. Autoimmune post-herpes simplex encephalitis of adults and teenagers. *Neurology* 85, 1736–1743. <https://doi.org/10.1212/WNL.0000000000002125>
- Armangue Thaís, Leypoldt Frank, Málaga Ignacio, Raspall-Chaure Miquel, Marti Itxaso, Nichter Charles, Pugh John, Vicente-Rasoamalala Monica, Lafuente-Hidalgo Miguel, Macaya Alfons, Ke Michael, Titulaer Maarten J., Höftberger Romana, Sheriff Heather, Glaser Carol, Dalmau Josep, 2014. Herpes simplex virus encephalitis is a trigger of brain autoimmunity. *Ann. Neurol.* 75, 317–323. <https://doi.org/10.1002/ana.24083>
- Avrameas, S., Selmi, C., 2013. Natural autoantibodies in the physiology and pathophysiology of the immune system. *J. Autoimmun.* 41, 46–49. <https://doi.org/10.1016/j.jaut.2013.01.006>
- Baez, M.V., Cercato, M.C., Jerusalinsky, D.A., 2018. NMDA Receptor Subunits Change after Synaptic Plasticity Induction and Learning and Memory Acquisition. *Neural Plast.* 2018, 1–11. <https://doi.org/10.1155/2018/5093048>
- Barry, H., Byrne, S., Barrett, E., Murphy, K.C., Cotter, D.R., 2015. Anti-N-methyl-D-aspartate receptor encephalitis: review of clinical presentation, diagnosis and treatment. *BJPsych Bull.* 39, 19–23. <https://doi.org/10.1192/pb.bp.113.045518>
- Barry, H., Hardiman, O., Healy, D.G., Keogan, M., Moroney, J., Molnar, P.P., Cotter, D.R., Murphy, K.C., 2011. Anti-NMDA receptor encephalitis: an important differential diagnosis in psychosis. *Br. J. Psychiatry* 199, 508–509. <https://doi.org/10.1192/bjp.bp.111.092197>
- Bartolini, L., Muscal, E., 2017. Differences in treatment of anti-NMDA receptor encephalitis: results of a worldwide survey. *J. Neurol.* 264, 647–653. <https://doi.org/10.1007/s00415-017-8407-1>
- Beneyto, M., Meador-Woodruff, J.H., 2008. Lamina-specific abnormalities of NMDA receptor-associated postsynaptic protein transcripts in the prefrontal cortex in schizophrenia and bipolar disorder. *Neuropsychopharmacol. Off. Publ. Am. Coll. Neuropsychopharmacol.* 33, 2175–2186. <https://doi.org/10.1038/sj.npp.1301604>
- Benros, M.E., Mortensen, P.B., Eaton, W.W., 2012. Autoimmune diseases and infections as risk factors for schizophrenia: Autoimmunity, infections, and risk of schizophrenia. *Ann. N. Y. Acad. Sci.* 1262, 56–66. <https://doi.org/10.1111/j.1749-6632.2012.06638.x>
- Bergink, V., Armangue, T., Titulaer, M.J., Markx, S., Dalmau, J., Kushner, S.A., 2015. Autoimmune Encephalitis in Postpartum Psychosis. *Am. J. Psychiatry* 172, 901–908. <https://doi.org/10.1176/appi.ajp.2015.14101332>

- Bliddal, S., Nielsen, C.H., Feldt-Rasmussen, U., 2017. Recent advances in understanding autoimmune thyroid disease: the tallest tree in the forest of polyautoimmunity. *F1000Research* 6, 1776. <https://doi.org/10.12688/f1000research.11535.1>
- Bloch, K.C., Glaser, C.A., 2015. Encephalitis Surveillance through the Emerging Infections Program, 1997–2010. *Emerg. Infect. Dis.* 21, 1562–1567. <https://doi.org/10.3201/eid2109.150295>
- Boronat, A., Gelfand, J.M., Gresa-Arribas, N., Jeong, H.Y., Walsh, M., Roberts, K., Martinez-Hernandez, E., Rosenfeld, M.R., Balice-Gordon, R., Graus, F., Rudy, B., Dalmau, J., 2013. Encephalitis and antibodies to dipeptidyl-peptidase-like protein-6, a subunit of Kv4.2 potassium channels. *Ann. Neurol.* 73, 120–128. <https://doi.org/10.1002/ana.23756>
- Bost, C., 2017. Encéphalites à anticorps anti-NMDAR : étude clinique et mécanistique (PHD thesis). Lyon 1.
- Bost, C., Pascual, O., Honnorat, J., 2016. Autoimmune encephalitis in psychiatric institutions: current perspectives. *Neuropsychiatr. Dis. Treat.* 12, 2775–2787. <https://doi.org/10.2147/NDT.S82380>
- Cartalat-Carel, S., Leston, N., Ducray, F., Rogemond, V., Honnorat, J., 2008. Les encéphalites limbiques. Un syndrome mal connu et sous diagnostiqué. *Psychol NeuroPsychiatr Vieil* 6, 10.
- Castellano, J., Glover, R., Robinson, J., 2017. Extreme Delta Brush in NMDA Receptor Encephalitis. *The Neurohospitalist* 7, NP3–NP4. <https://doi.org/10.1177/1941874416673191>
- Chanson, E., Bicilli, É., Lauxerois, M., Kauffmann, S., Chabanne, R., Ducray, F., Honnorat, J., Clavelou, P., Rosenberg, S., 2016. Anti-NMDA-R encephalitis: Should we consider extreme delta brush as electrical status epilepticus? *Neurophysiol. Clin. Clin. Neurophysiol.* 46, 17–25. <https://doi.org/10.1016/j.neucli.2015.12.009>
- Chapman, M.R., Vause, H.E., 2011. Anti-NMDA receptor encephalitis: diagnosis, psychiatric presentation, and treatment. *Am. J. Psychiatry* 168, 245–251. <https://doi.org/10.1176/appi.ajp.2010.10020181>
- Chefdeville, A., 2017. L'encéphalite à auto-anticorps anti-NMDAR, un modèle de synaptopathie (PhD Thesis). Lyon 1, Lyon.
- Chefdeville, A., Honnorat, J., Hampe, C.S., Desestret, V., 2016. Neuronal central nervous system syndromes probably mediated by autoantibodies. *Eur. J. Neurosci.* 43, 1535–1552. <https://doi.org/10.1111/ejn.13212>
- Chen, X., Li, J.-M., Liu, F., Wang, Q., Zhou, D., Lai, X., 2016. Anti-N-methyl-D-aspartate receptor encephalitis: a common cause of encephalitis in the intensive care unit. *Neurol. Sci.* 37, 1993–1998. <https://doi.org/10.1007/s10072-016-2702-y>
- da Rocha, A.J., Nunes, R.H., Maia, A.C.M., do Amaral, L.L.F., 2015. Recognizing Autoimmune-Mediated Encephalitis in the Differential Diagnosis of Limbic Disorders. *Am. J. Neuroradiol.* 36, 2196–2205. <https://doi.org/10.3174/ajnr.A4408>
- Dahm, L., Ott, C., Steiner, J., Stepniak, B., Teegen, B., Saschenbrecker, S., Hammer, C., Borowski, K., Begemann, M., Lemke, S., Rentzsch, K., Probst, C., Martens, H., Wienands, J., Spalletta, G., Weissenborn, K., Stöcker, W., Ehrenreich, H., 2014. Seroprevalence of autoantibodies against brain antigens in health and disease. *Ann. Neurol.* 76, 82–94. <https://doi.org/10.1002/ana.24189>
- Dalmau, J., 2004. Clinical analysis of anti-Ma2-associated encephalitis. *Brain* 127, 1831–1844. <https://doi.org/10.1093/brain/awh203>



- Dalmau, J., Geis, C., Graus, F., 2017. Autoantibodies to Synaptic Receptors and Neuronal Cell Surface Proteins in Autoimmune Diseases of the Central Nervous System. *Physiol. Rev.* 97, 839–887. <https://doi.org/10.1152/physrev.00010.2016>
- Dalmau, J., Gleichman, A.J., Hughes, E.G., Rossi, J.E., Peng, X., Lai, M., Dessain, S.K., Rosenfeld, M.R., Balice-Gordon, R., Lynch, D.R., 2008. Anti-NMDA-receptor encephalitis: case series and analysis of the effects of antibodies. *Lancet Neurol.* 7, 1091–1098. [https://doi.org/10.1016/S1474-4422\(08\)70224-2](https://doi.org/10.1016/S1474-4422(08)70224-2)
- Dalmau, J., Graus, F., 2018. Antibody-Mediated Encephalitis. *N. Engl. J. Med.* 378, 840–851. <https://doi.org/10.1056/NEJMra1708712>
- Dalmau, J., Lancaster, E., Martinez-Hernandez, E., Rosenfeld, M.R., Balice-Gordon, R., 2011. Clinical experience and laboratory investigations in patients with anti-NMDAR encephalitis. *Lancet Neurol.* 10, 63–74. [https://doi.org/10.1016/S1474-4422\(10\)70253-2](https://doi.org/10.1016/S1474-4422(10)70253-2)
- Dalmau, J., Rosenfeld, M.R., 2014. Autoimmune encephalitis update. *Neuro-Oncol.* 16, 771–778. <https://doi.org/10.1093/neuonc/nou030>
- Dalmau, J., Tüzün, E., Wu, H., Masjuan, J., Rossi, J.E., Voloschin, A., Baehring, J.M., Shimazaki, H., Koide, R., King, D., others, 2007. Paraneoplastic anti-N-methyl-D-aspartate receptor encephalitis associated with ovarian teratoma. *Ann. Neurol.* 61, 25–36.
- de Montmollin, E., Demeret, S., Brulé, N., Conrad, M., Dailler, F., Lerolle, N., Navellou, J.-C., Schwebel, C., Alves, M., Cour, M., Engrand, N., Tonnelier, J.-M., Maury, E., Ruckly, S., Picard, G., Rogemond, V., Magalhaes, É., Sharshar, T., Timsit, J.-F., Honnorat, J., Sonnevile, R., 2016. Anti-N-Methyl-d-Aspartate Receptor Encephalitis in Adult Patients Requiring Intensive Care. *Am. J. Respir. Crit. Care Med.* 195, 491–499. <https://doi.org/10.1164/rccm.201603-0507OC>
- Demartini, B., Ranieri, R., Masu, A., Selle, V., Scarone, S., Gambini, O., 2014. Depressive symptoms and major depressive disorder in patients affected by subclinical hypothyroidism: a cross-sectional study. *J. Nerv. Ment. Dis.* 202, 603–607. <https://doi.org/10.1097/NMD.000000000000168>
- Desestret, V., Chefdeville, A., Viaccoz, A., Bost, C., Ducray, F., Picard, G., Rogemond, V., Chaffois, M.-O., Blanc, C., Bardel, C., Treilleux, I., Pascual, O., Antoine, J.-C., Delattre, J.-Y., Honnorat, J., 2015. CSF IgA NMDAR antibodies are potential biomarkers for teratomas in anti-NMDAR encephalitis. *Neurol. Neuroimmunol. Neuroinflammation* 2. <https://doi.org/10.1212/NXI.000000000000166>
- Doden, T., Sekijima, Y., Ikeda, J., Ozawa, K., Ohashi, N., Kodaira, M., Hineno, A., Tachibana, N., Ikeda, S.-I., 2017. Postpartum Anti-N-methyl-D-aspartate Receptor Encephalitis: A Case Report and Literature Review. *Intern. Med. Tokyo Jpn.* 56, 357–362. <https://doi.org/10.2169/internalmedicine.56.7442>
- Duan, B.-C., Weng, W.-C., Lin, K.-L., Wong, L.C., Li, S.-T., Hsu, M.-H., Lin, J.-J., Fan, P.-C., Lin, M.-I., Chiu, N.-C., Lin, Y.-C., Wang, H.-S., Hung, K.-L., Lee, W.-T., 2016. Variations of movement disorders in anti-N-methyl-D-aspartate receptor encephalitis: A nationwide study in Taiwan. *Medicine (Baltimore)* 95, e4365. <https://doi.org/10.1097/MD.0000000000004365>
- Dubey, D., Pittock, S.J., Kelly, C.R., McKeon, A., Lopez-Chiriboga, A.S., Lennon, V.A., Gadoth, A., Smith, C.Y., Bryant, S.C., Klein, C.J., Aksamit, A.J., Toledano, M., Boeve, B.F., Tillema, J.-M., Flanagan, E.P., 2018. Autoimmune encephalitis epidemiology and a comparison to infectious encephalitis. *Ann. Neurol.* 83, 166–177. <https://doi.org/10.1002/ana.25131>
- Eaton, W.W., Pedersen, M.G., Nielsen, P.R., Mortensen, P.B., 2010. Autoimmune diseases, bipolar disorder, and non-affective psychosis. *Bipolar Disord.* 12, 638–646. <https://doi.org/10.1111/j.1399-5618.2010.00853.x>

- Ehrenreich, H., 2017. Autoantibodies against the N-Methyl-d-Aspartate Receptor Subunit NR1: Untangling Apparent Inconsistencies for Clinical Practice. *Front. Immunol.* 8. <https://doi.org/10.3389/fimmu.2017.00181>
- Endres, D., Perlov, E., Baumgartner, A., Hottenrott, T., Dersch, R., Stich, O., Tebartz van Elst, L., 2015. Immunological findings in psychotic syndromes: a tertiary care hospital's CSF sample of 180 patients. *Front. Hum. Neurosci.* 9, 476. <https://doi.org/10.3389/fnhum.2015.00476>
- Farber, N.B., Foster, J., Duhan, N.L., Olney, J.W., 1996. Olanzapine and fluperlapine mimic clozapine in preventing MK-801 neurotoxicity. *Schizophr. Res.* 21, 33–37. [https://doi.org/10.1016/0920-9964\(96\)00024-2](https://doi.org/10.1016/0920-9964(96)00024-2)
- Favier, M., Joubert, B., Picard, G., Rogemond, V., Thomas, L., Rheims, S., Bailhache, M., Villega, F., Pédespan, J.-M., Berzero, G., Psimaras, D., Antoine, J.-C., Desestret, V., Honnorat, J., 2017. Initial clinical presentation of young children with N-methyl- d -aspartate receptor encephalitis. *Eur. J. Paediatr. Neurol.* <https://doi.org/10.1016/j.ejpn.2017.12.014>
- Ferrafiat, V., Raffin, M., Freri, E., Granata, T., Nardocci, N., Zibordi, F., Bodeau, N., Benarous, X., Olliac, B., Riquin, E., Xavier, J., Viaux, S., Haroche, J., Amoura, Z., Gerardin, P., Cohen, D., Consoli, A., 2017. A causality algorithm to guide diagnosis and treatment of catatonia due to autoimmune conditions in children and adolescents. *Schizophr. Res.* <https://doi.org/10.1016/j.schres.2017.06.036>
- Fink M, Taylor M, 2009. The catatonia syndrome: Forgotten but not gone. *Arch. Gen. Psychiatry* 66, 1173–1177. <https://doi.org/10.1001/archgenpsychiatry.2009.141>
- Finke, C., Kopp, U.A., Pruss, H., Dalmau, J., Wandinger, K.-P., Ploner, C.J., 2012. Cognitive deficits following anti-NMDA receptor encephalitis. *J. Neurol. Neurosurg. Psychiatry* 83, 195–198. <https://doi.org/10.1136/jnnp-2011-300411>
- Florance, N.R., Davis, R.L., Lam, C., Szperka, C., Zhou, L., Ahmad, S., Campen, C.J., Moss, H., Peter, N., Gleichman, A.J., Glaser, C.A., Lynch, D.R., Rosenfeld, M.R., Dalmau, J., 2009. Anti-N-methyl-D-aspartate receptor (NMDAR) encephalitis in children and adolescents. *Ann. Neurol.* 66, 11–18. <https://doi.org/10.1002/ana.21756>
- Fond, G., Godin, O., Brunel, L., Aouizerate, B., Berna, F., Bulzacka, E., Capdevielle, D., Chereau, I., Dorey, J.M., Dubertret, C., Dubreucq, J., Faget, C., Gabayet, F., Le Strat, Y., Micoulaud-Franchi, J.A., Misdrahi, D., Rey, R., Richieri, R., Passerieux, C., Schandrin, A., Schürhoff, F., Tronche, A.M., Urbach, M., Vidalhet, P., Llorca, P.M., Leboyer, M., 2016. Peripheral sub-inflammation is associated with antidepressant consumption in schizophrenia. Results from the multi-center FACE-SZ data set. *J. Affect. Disord.* 191, 209–215. <https://doi.org/10.1016/j.jad.2015.11.017>
- Gable, M.S., Sheriff, H., Dalmau, J., Tilley, D.H., Glaser, C.A., 2012. The Frequency of Autoimmune N-Methyl-D-Aspartate Receptor Encephalitis Surpasses That of Individual Viral Etiologies in Young Individuals Enrolled in the California Encephalitis Project. *Clin. Infect. Dis.* 54, 899–904. <https://doi.org/10.1093/cid/cir1038>
- Galli, J., Clardy, S.L., Piquet, A.L., 2017. NMDAR Encephalitis Following Herpes Simplex Virus Encephalitis. *Curr. Infect. Dis. Rep.* 19, 1. <https://doi.org/10.1007/s11908-017-0556-y>
- Gastaldi, M., Nosadini, M., Spatola, M., Sartori, S., Franciotta, D., 2018. N-methyl-D-aspartate receptor encephalitis: laboratory diagnostics and comparative clinical features in adults and children. *Expert Rev. Mol. Diagn.* 18, 181–193. <https://doi.org/10.1080/14737159.2018.1431124>

- George, B.P., Schneider, E.B., Venkatesan, A., 2014. Encephalitis Hospitalization Rates and Inpatient Mortality in the United States, 2000-2010. *PLOS ONE* 9, e104169. <https://doi.org/10.1371/journal.pone.0104169>
- Granerod, J., Ambrose, H.E., Davies, N.W., Clewley, J.P., Walsh, A.L., Morgan, D., Cunningham, R., Zuckerman, M., Mutton, K.J., Solomon, T., others, 2010. Causes of encephalitis and differences in their clinical presentations in England: a multicentre, population-based prospective study. *Lancet Infect. Dis.* 10, 835–844. [https://doi.org/10.1016/S1473-3099\(10\)70222-X](https://doi.org/10.1016/S1473-3099(10)70222-X)
- Graus, F., Titulaer, M.J., Balu, R., Benseler, S., Bien, C.G., Cellucci, T., Cortese, I., Dale, R.C., Gelfand, J.M., Geschwind, M., others, 2016. A clinical approach to diagnosis of autoimmune encephalitis. *Lancet Neurol.* 15, 391–404.
- Gresa-Arribas, N., Titulaer, M.J., Torrents, A., Aguilar, E., McCracken, L., Leypoldt, F., Gleichman, A.J., Balice-Gordon, R., Rosenfeld, M.R., Lynch, D., Graus, F., Dalmau, J., 2014. Antibody titres at diagnosis and during follow-up of anti-NMDA receptor encephalitis: a retrospective study. *Lancet Neurol.* 13, 167–177. [https://doi.org/10.1016/S1474-4422\(13\)70282-5](https://doi.org/10.1016/S1474-4422(13)70282-5)
- Groc, L., Bard, L., Choquet, D., 2009. Surface trafficking of N-methyl-d-aspartate receptors: Physiological and pathological perspectives. *Neuroscience* 158, 4–18. <https://doi.org/10.1016/j.neuroscience.2008.05.029>
- Gutierrez, M.A., Stimmel, G.L., Aiso, J.Y., 2003. Venlafaxine: A 2003 update. *Clin. Ther.* 25, 2138–2154. [https://doi.org/10.1016/S0149-2918\(03\)80210-2](https://doi.org/10.1016/S0149-2918(03)80210-2)
- Hacohen, Y., Deiva, K., Pettingill, P., Waters, P., Siddiqui, A., Chretien, P., Menson, E., Lin, J.-P., Tardieu, M., Vincent, A., Lim, M.J., 2014. N-methyl-D-aspartate receptor antibodies in post-herpes simplex virus encephalitis neurological relapse. *Mov. Disord. Off. J. Mov. Disord. Soc.* 29, 90–96. <https://doi.org/10.1002/mds.25626>
- Hallab, A., Naveed, S., Altibi, A., Abdelkhalik, M., Ngo, H.T., Le, T.P., Hirayama, K., Huy, N.T., 2018. Association of psychosis with antiphospholipid antibody syndrome: A systematic review of clinical studies. *Gen. Hosp. Psychiatry* 50, 137–147. <https://doi.org/10.1016/j.genhosppsy.2017.11.005>
- Hammer, C., Stepniak, B., Schneider, A., Papiol, S., Tantra, M., Begemann, M., Sirén, A.-L., Pardo, L.A., Sperling, S., Jofrry, S.M., Gurchich, A., Jensen, N., Ostmeier, K., Lühder, F., Probst, C., Martens, H., Gillis, M., Saher, G., Assogna, F., Spalletta, G., Stöcker, W., Schulz, T.F., Nave, K.-A., Ehrenreich, H., 2014. Neuropsychiatric disease relevance of circulating anti-NMDA receptor autoantibodies depends on blood–brain barrier integrity. *Mol. Psychiatry* 19, 1143. <https://doi.org/10.1038/mp.2013.110>
- Harutyunyan, G., Hauer, L., Dunser, M.W., Moser, T., Pikija, S., Leitinger, M., Novak, H.F., Aichhorn, W., Trinkka, E., Sellner, J., 2017. Risk Factors for Intensive Care Unit Admission in Patients with Autoimmune Encephalitis. *Front. Immunol.* 8, 835. <https://doi.org/10.3389/fimmu.2017.00835>
- Harvey, A.T., Rudolph, R.L., Preskorn, S.H., 2000. Evidence of the Dual Mechanisms of Action of Venlafaxine. *Arch. Gen. Psychiatry* 57, 503. <https://doi.org/10.1001/archpsyc.57.5.503>
- Heijden, F.M.M.A. van der, Tuinier, S., Arts, N.J.M., Hoogendoorn, M.L.C., Kahn, R.S., Verhoeven, W.M.A., 2005. Catatonia: Disappeared or Under-Diagnosed? *Psychopathology* 38, 3–8. <https://doi.org/10.1159/000083964>
- Herken, J., Prüss, H., 2017. Red Flags: Clinical Signs for Identifying Autoimmune Encephalitis in Psychiatric Patients. *Front. Psychiatry* 8. <https://doi.org/10.3389/fpsy.2017.00025>

- Hollmann, M., Heinemann, S., 1994. Cloned glutamate receptors. *Annu. Rev. Neurosci.* 17, 31–108. <https://doi.org/10.1146/annurev.ne.17.030194.000335>
- Honorat, J., 2006. Onconeural antibodies are essential to diagnose paraneoplastic neurological syndromes. *Acta Neurol. Scand.* 113, 64–68. <https://doi.org/10.1111/j.1600-0404.2006.00620.x>
- Honorat, J., Cartalat-Carel, S., Ricard, D., Camdessanche, J.P., Carpentier, A.F., Rogemond, V., Chapuis, F., Aguera, M., Decullier, E., Duchemin, A.M., Graus, F., Antoine, J.C., 2009. Onconeural antibodies and tumour type determine survival and neurological symptoms in paraneoplastic neurological syndromes with Hu or CV2/CRMP5 antibodies. *J. Neurol. Neurosurg. Psychiatry* 80, 412–416. <https://doi.org/10.1136/jnnp.2007.138016>
- Honorat, J., Plazat, L.O., 2018. Autoimmune encephalitis and psychiatric disorders. *Rev. Neurol. (Paris)*. <https://doi.org/10.1016/j.neurol.2017.11.004>
- Houtrow, A.J., Bhandal, M., Pratini, N.R., Davidson, L., Neufeld, J.A., 2012. The Rehabilitation of Children with Anti-NMDA-Receptor Encephalitis: A Case Series. *Am. J. Phys. Med. Rehabil. Assoc. Acad. Physiatr.* 91, 435–441. <https://doi.org/10.1097/PHM.0b013e3182465da6>
- Hughes, E., Bassi, S., Gilbody, S., Bland, M., Martin, F., 2016. Prevalence of HIV, hepatitis B, and hepatitis C in people with severe mental illness: a systematic review and meta-analysis. *Lancet Psychiatry* 3, 40–48. [https://doi.org/10.1016/S2215-0366\(15\)00357-0](https://doi.org/10.1016/S2215-0366(15)00357-0)
- Hughes, E.G., Peng, X., Gleichman, A.J., Lai, M., Zhou, L., Tsou, R., Parsons, T.D., Lynch, D.R., Dalmau, J., Balice-Gordon, R.J., 2010. Cellular and Synaptic Mechanisms of Anti-NMDA Receptor Encephalitis. *J. Neurosci.* 30, 5866–5875. <https://doi.org/10.1523/JNEUROSCI.0167-10.2010>
- Iizuka, T., Sakai, F., Ide, T., Monzen, T., Yoshii, S., Iigaya, M., Suzuki, K., Lynch, D.R., Suzuki, N., Hata, T., Dalmau, J., 2008. Anti-NMDA receptor encephalitis in Japan: Long-term outcome without tumor removal. *Neurology* 70, 504–511. <https://doi.org/10.1212/01.wnl.0000278388.90370.c3>
- Irani, S.R., Alexander, S., Waters, P., Kleopa, K.A., Pettingill, P., Zuliani, L., Peles, E., Buckley, C., Lang, B., Vincent, A., 2010a. Antibodies to Kv1 potassium channel-complex proteins leucine-rich, glioma inactivated 1 protein and contactin-associated protein-2 in limbic encephalitis, Morvan's syndrome and acquired neuromyotonia. *Brain* 133, 2734–2748. <https://doi.org/10.1093/brain/awq213>
- Irani, S.R., Bera, K., Waters, P., Zuliani, L., Maxwell, S., Zandi, M.S., Friese, M.A., Galea, I., Kullmann, D.M., Beeson, D., Lang, B., Bien, C.G., Vincent, A., 2010b. N-methyl-d-aspartate antibody encephalitis: temporal progression of clinical and paraclinical observations in a predominantly non-paraneoplastic disorder of both sexes. *Brain* 133, 1655–1667. <https://doi.org/10.1093/brain/awq113>
- Iro, M.A., Martin, N.G., Absoud, M., Pollard, A.J., 2017. Intravenous immunoglobulin for the treatment of childhood encephalitis, in: *The Cochrane Library*. John Wiley & Sons, Ltd. <https://doi.org/10.1002/14651858.CD011367.pub2>
- Jammoul, A., Li, Y., Rae-Grant, A., 2016. Autoantibody-mediated encephalitis: Not just paraneoplastic, not just limbic, and not untreatable. *Cleve. Clin. J. Med.* 83, 43–53. <https://doi.org/10.3949/ccjm.83a.14112>
- Jézéquel, J., Johansson, E.M., Dupuis, J.P., Rogemond, V., Gréa, H., Kellermayer, B., Hamdani, N., Le Guen, E., Rabu, C., Lepleux, M., Spatola, M., Mathias, E., Bouchet, D., Ramsey, A.J., Yolken, R.H., Tamouza, R., Dalmau, J., Honorat, J., Leboyer, M., Groc, L., 2017a. Dynamic disorganization of synaptic NMDA receptors triggered by autoantibodies from psychotic patients. *Nat. Commun.* 8. <https://doi.org/10.1038/s41467-017-01700-3>

- Jézéquel, J., Johansson, E.M., Leboyer, M., Groc, L., 2018. Pathogenicity of Antibodies against NMDA Receptor: Molecular Insights into Autoimmune Psychosis. *Trends Neurosci.* 41, 502–511. <https://doi.org/10.1016/j.tins.2018.05.002>
- Jézéquel, Julie, Lepleux, M., Kahn, R.S., Honnorat, J., Leboyer, M., Groc, L., 2018. Molecular Pathogenicity of Anti-NMDA Receptor Autoantibody From Patients With First-Episode Psychosis. <https://doi.org/10.1176/appi.ajp.2017.17091053>
- Jézéquel, J., Rogemond, V., Pollak, T., Lepleux, M., Jacobson, L., Gréa, H., Iyegbe, C., Kahn, R., McGuire, P., Vincent, A., Honnorat, J., Leboyer, M., Groc, L., 2017b. Cell- and Single Molecule-Based Methods to Detect Anti-N-Methyl-D-Aspartate Receptor Autoantibodies in Patients With First-Episode Psychosis From the OPTiMiSE Project. *Biol. Psychiatry, Risk Genes and the Emergence of Schizophrenia* 82, 766–772. <https://doi.org/10.1016/j.biopsych.2017.06.015>
- Kaneko, A., Kaneko, J., Tominaga, N., Kanazawa, N., Hattori, K., Ugawa, Y., Moriya, A., Kuzume, D., Ishima, D., Kitamura, E., Nishiyama, K., Iizuka, T., 2018. Pitfalls in clinical diagnosis of anti-NMDA receptor encephalitis. *J. Neurol.* 1–11. <https://doi.org/10.1007/s00415-018-8749-3>
- Kayser, M., Dalmau, J., 2011. Anti-NMDA Receptor Encephalitis in Psychiatry. *Curr. Psychiatry Rev.* 7, 189–193. <https://doi.org/10.2174/157340011797183184>
- Kayser, M.S., 2010. Psychiatric manifestations of paraneoplastic disorders. *Am. J. Psychiatry* 167, 1039–50. <https://doi.org/10.1176/appi.ajp.2010.09101547>
- Kayser, M.S., Titulaer, M.J., Gresa-Arribas, N., Dalmau, J., 2013. Frequency and Characteristics of Isolated Psychiatric Episodes in Anti-NMDA Receptor Encephalitis. *JAMA Neurol.* 70, 1133. <https://doi.org/10.1001/jamaneurol.2013.3216>
- Kiani, R., Lawden, M., Eames, P., Critchley, P., Bhaumik, S., Odedra, S., Gumber, R., 2015. Anti-NMDA-receptor encephalitis presenting with catatonia and neuroleptic malignant syndrome in patients with intellectual disability and autism. *BJPsych Bull.* 39, 32–35. <https://doi.org/10.1192/pb.bp.112.041954>
- Kipnis, J., Filiano, A.J., 2017. Neuroimmunology in 2017: The central nervous system: privileged by immune connections. *Nat. Rev. Immunol.* 18, 83–84. <https://doi.org/10.1038/nri.2017.152>
- Kjaerby, C., Broberg, B.V., Kristiansen, U., Dalby, N.O., 2014. Impaired GABAergic Inhibition in the Prefrontal Cortex of Early Postnatal Phencyclidine (PCP)-Treated Rats. *Cereb. Cortex* 24, 2522–2532. <https://doi.org/10.1093/cercor/bht109>
- Kruse, J.L., Jeffrey, J.K., Davis, M.C., Dearlove, J., IsHak, W.W., Brooks, J.O., 2014. Anti-N-methyl-D-aspartate receptor encephalitis: a targeted review of clinical presentation, diagnosis, and approaches to psychopharmacologic management. *Ann. Clin. Psychiatry* 26, e1–e9.
- Kuppuswamy, P.S., Takala, C.R., Sola, C.L., 2014. Management of psychiatric symptoms in anti-NMDAR encephalitis: a case series, literature review and future directions. *Gen. Hosp. Psychiatry* 36, 388–391. <https://doi.org/10.1016/j.genhosppsy.2014.02.010>
- Lai, M., Hughes, E.G., Peng, X., Zhou, L., Gleichman, A.J., Shu, H., Matá, S., Kremens, D., Vitaliani, R., Geschwind, M.D., Bataller, L., Kalb, R.G., Davis, R., Graus, F., Lynch, D.R., Dalmau, J., Balice-Gordon, R., 2009. AMPA receptor antibodies in limbic encephalitis alter synaptic receptor location. *Ann. Neurol.* 65, 424–434. <https://doi.org/10.1002/ana.21589>
- Lancaster, E., Lai, M., Peng, X., Hughes, E., Constantinescu, R., Raizer, J., Friedman, D., Skeen, M.B., Grisold, W., Kimura, A., Ohta, K., Iizuka, T., Guzman, M., Graus, F., Moss, S.J., Balice-Gordon, R., Dalmau, J., 2010. Antibodies to the GABAB receptor in limbic encephalitis with seizures: case series and characterisation of the antigen. *Lancet Neurol.* 9, 67–76. [https://doi.org/10.1016/S1474-4422\(09\)70324-2](https://doi.org/10.1016/S1474-4422(09)70324-2)



- Laske, C., Zank, M., Klein, R., Stransky, E., Batra, A., Buchkremer, G., Schott, K., 2008. Autoantibody reactivity in serum of patients with major depression, schizophrenia and healthy controls. *Psychiatry Res.* 158, 83–86. <https://doi.org/10.1016/j.psychres.2006.04.023>
- Laurent, C., Capron, J., Quillerou, B., Thomas, G., Alamowitch, S., Fain, O., Mekinian, A., 2016. Steroid-responsive encephalopathy associated with autoimmune thyroiditis (SREAT): Characteristics, treatment and outcome in 251 cases from the literature. *Autoimmun. Rev.* 15, 1129–1133. <https://doi.org/10.1016/j.autrev.2016.09.008>
- Lehman, J.S., Murrell, D.F., Camilleri, M.J., Kalaaji, A.N., 2011. Infection and infection prevention in patients treated with immunosuppressive medications for autoimmune bullous disorders. *Dermatol. Clin.* 29, 591–598. <https://doi.org/10.1016/j.det.2011.06.021>
- Lejuste, F., Thomas, L., Picard, G., Desestret, V., Ducray, F., Rogemond, V., Psimaras, D., Antoine, J.-C., Delattre, J.-Y., Groc, L., Leboyer, M., Honnorat, J., 2016. Neuroleptic intolerance in patients with anti-NMDAR encephalitis. *Neurol. Neuroimmunol. Neuroinflammation* 3, e280. <https://doi.org/10.1212/NXI.0000000000000280>
- Leng, Y., Fessler, E.B., Chuang, D.-M., 2013. Neuroprotective effects of the mood stabilizer lamotrigine against glutamate excitotoxicity: roles of chromatin remodelling and Bcl-2 induction. *Int. J. Neuropsychopharmacol.* 16, 607–620. <https://doi.org/10.1017/S1461145712000429>
- Lennox, B.R., Palmer-Cooper, E.C., Pollak, T., Hainsworth, J., Marks, J., Jacobson, L., Lang, B., Fox, H., Ferry, B., Scoriels, L., Crowley, H., Jones, P.B., Harrison, P.J., Vincent, A., 2017. Prevalence and clinical characteristics of serum neuronal cell surface antibodies in first-episode psychosis: a case-control study. *Lancet Psychiatry* 4, 42–48. [https://doi.org/10.1016/S2215-0366\(16\)30375-3](https://doi.org/10.1016/S2215-0366(16)30375-3)
- Leypoldt, F., Armangue, T., Dalmau, J., 2015. Autoimmune encephalopathies. *Ann. N. Y. Acad. Sci.* 1338, 94–114. <https://doi.org/10.1111/nyas.12553>
- Li, L., Sun, L., Du, R., Zheng, Y., Dai, F., Ma, Q., Wang, J., 2017. Application of the 2016 diagnostic approach for autoimmune encephalitis from Lancet Neurology to Chinese patients. *BMC Neurol.* 17. <https://doi.org/10.1186/s12883-017-0974-3>
- Liu, C., Zhu, J., Zheng, X.-Y., Ma, C., Wang, X., 2017. Anti-N-Methyl-D-aspartate Receptor Encephalitis: A Severe, Potentially Reversible Autoimmune Encephalitis. *Mediators Inflamm.* 2017, 1–14. <https://doi.org/10.1155/2017/6361479>
- Ludvigsson, J.F., Osby, U., Ekblom, A., Montgomery, S.M., 2007. Coeliac disease and risk of schizophrenia and other psychosis: A general population cohort study. *Scand. J. Gastroenterol.* 42, 179–185. <https://doi.org/10.1080/00365520600863472>
- Maat, P., de Graaff, E., van Beveren, N.M., Hulsenboom, E., Verdijk, R.M., Koorengel, K., van Duijn, M., Hooijkaas, H., Hoogenraad, C., Sillevs Smitt, P.A., 2013. Psychiatric phenomena as initial manifestation of encephalitis by anti-NMDAR antibodies. *Acta Neuropsychiatr.* 25, 128–136. <https://doi.org/10.1111/acn.12013>
- Madigand, J., Lebain, P., Callery, G., Dollfus, S., 2016. Catatonic syndrome: From detection to therapy. *L'Encéphale* 42, 340–345. <https://doi.org/10.1016/j.encep.2015.09.008>
- Manjunatha, N., Saddichha, S., Khess, C.R.-J., 2007. Idiopathic recurrent catatonia needs maintenance lorazepam: case report and review. *Aust. N. Z. J. Psychiatry* 41, 625–627. <https://doi.org/10.1080/00048670701400032>
- Mann, A., Lukas, R., Grebenciucova, E., 2014. Anti-N-methyl-D-aspartate-receptor encephalitis: diagnosis, optimal management, and challenges. *Ther. Clin. Risk Manag.* 517. <https://doi.org/10.2147/TCRM.S61967>

- Mataam, K., Ilboudo, J.-C., Gazaigne, L., Wafo, E., Angenard, F., 2012. Deux cas d'encéphalite auto-immune à anticorps antirécepteur N-méthyl-D-aspartate en réanimation. *Ann. Fr. Anesth. Réanimation* 31, 462–465. <https://doi.org/10.1016/j.annfar.2012.01.025>
- McCracken, L., Zhang, J., Greene, M., Crivaro, A., Gonzalez, J., Kamoun, M., Lancaster, E., 2017. Improving the antibody-based evaluation of autoimmune encephalitis. *Neurol. - Neuroimmunol. Neuroinflammation* 4, e404. <https://doi.org/10.1212/NXI.0000000000000404>
- McKeon, G.L., Robinson, G.A., Ryan, A.E., Blum, S., Gillis, D., Finke, C., Scott, J.G., 2018. Cognitive outcomes following anti-N-methyl-D-aspartate receptor encephalitis: A systematic review. *J. Clin. Exp. Neuropsychol.* 40, 234–252. <https://doi.org/10.1080/13803395.2017.1329408>
- Meszaros, Z.S., Perl, A., Faraone, S.V., 2012. Psychiatric symptoms in systemic lupus erythematosus: a systematic review. *J. Clin. Psychiatry* 73, 993–1001. <https://doi.org/10.4088/JCP.11r07425>
- Mikasova, L., De Rossi, P., Bouchet, D., Georges, F., Rogemond, V., Didelot, A., Meissirel, C., Honnorat, J., Groc, L., 2012. Disrupted surface cross-talk between NMDA and Ephrin-B2 receptors in anti-NMDA encephalitis. *Brain* 135, 1606–1621. <https://doi.org/10.1093/brain/aws092>
- Mitra, A.D., Afify, A., 2018. Ovarian teratoma associated Anti-N-methyl-D-aspartate receptor encephalitis: a difficult diagnosis with a favorable prognosis. *Autopsy Case Rep.* 8. <https://doi.org/10.4322/acr.2018.019>
- Moghaddam, B., Krystal, J.H., 2012. Capturing the Angel in “Angel Dust”: Twenty Years of Translational Neuroscience Studies of NMDA Receptor Antagonists in Animals and Humans. *Schizophr. Bull.* 38, 942–949. <https://doi.org/10.1093/schbul/sbs075>
- Moscato, E.H., Peng, X., Jain, A., Parsons, T.D., Dalmau, J., Balice-Gordon, R.J., 2014. Acute mechanisms underlying antibody effects in anti-N-methyl-D-aspartate receptor encephalitis: Anti-NMDAR Encephalitis. *Ann. Neurol.* 76, 108–119. <https://doi.org/10.1002/ana.24195>
- Najafi, L., Malek, M., Hadian, A., Ebrahim Valojerdi, A., Khamseh, M.E., Aghili, R., 2015. Depressive symptoms in patients with subclinical hypothyroidism – the effect of treatment with levothyroxine: a double-blind randomized clinical trial. *Endocr. Res.* 40, 121–126. <https://doi.org/10.3109/07435800.2014.896924>
- Nitta, M., Kishimoto, T., Müller, N., Weiser, M., Davidson, M., Kane, J.M., Correll, C.U., 2013. Adjunctive Use of Nonsteroidal Anti-inflammatory Drugs for Schizophrenia: A Meta-analytic Investigation of Randomized Controlled Trials. *Schizophr. Bull.* 39, 1230–1241. <https://doi.org/10.1093/schbul/sbt070>
- Novy, J., Allenbach, G., Bien, C.G., Guedj, E., Prior, J.O., Rossetti, A.O., 2016. FDG-PET hyperactivity pattern in anti-NMDAR encephalitis. *J. Neuroimmunol.* 297, 156–158. <https://doi.org/10.1016/j.jneuroim.2016.05.016>
- Oldham, M., 2017. Autoimmune Encephalopathy for Psychiatrists: When to Suspect Autoimmunity and What to Do Next. *Psychosomatics* 58, 228–244. <https://doi.org/10.1016/j.psym.2017.02.014>
- Osimo, E.F., Cardinal, R.N., Jones, P.B., Khandaker, G.M., 2018. Prevalence and correlates of low-grade systemic inflammation in adult psychiatric inpatients: An electronic health record-based study. *Psychoneuroendocrinology* 91, 226–234. <https://doi.org/10.1016/j.psyneuen.2018.02.031>
- Oviedo-Salcedo, T., de Witte, L., Kümpfel, T., Kahn, R.S., Falkai, P., Eichhorn, P., Luykx, J., Hasan, A., 2018. Absence of cerebrospinal fluid antineuronal antibodies in schizophrenia spectrum disorders. *Br. J. Psychiatry* 1–3. <https://doi.org/10.1192/bjp.2018.24>

- Padmos, R.C., Bekris, L., Knijff, E.M., Tiemeier, H., Kupka, R.W., Cohen, D., Nolen, W.A., Lernmark, Å., Drexhage, H.A., 2004. A high prevalence of organ-specific autoimmunity in patients with bipolar disorder. *Biol. Psychiatry* 56, 476–482. <https://doi.org/10.1016/j.biopsych.2004.07.003>
- Park, J., Tan, J., Krzeminski, S., Hazeghazam, M., Bandlamuri, M., Carlson, R.W., 2017. Malignant Catatonia Warrants Early Psychiatric-Critical Care Collaborative Management: Two Cases and Literature Review. *Case Rep. Crit. Care* 2017, 1–4. <https://doi.org/10.1155/2017/1951965>
- Pearlman, D.M., Najjar, S., 2014. Meta-analysis of the association between N-methyl-d-aspartate receptor antibodies and schizophrenia, schizoaffective disorder, bipolar disorder, and major depressive disorder. *Schizophr. Res.* 157, 249–258. <https://doi.org/10.1016/j.schres.2014.05.001>
- Peralta, V., Campos, M.S., de Jalon, E.G., Cuesta, M.J., 2010. DSM-IV catatonia signs and criteria in first-episode, drug-naive, psychotic patients: Psychometric validity and response to antipsychotic medication. *Schizophr. Res.* 118, 168–175. <https://doi.org/10.1016/j.schres.2009.12.023>
- Petit-Pedrol, M., Armangue, T., Peng, X., Bataller, L., Cellucci, T., Davis, R., McCracken, L., Martinez-Hernandez, E., Mason, W.P., Kruer, M.C., Ritacco, D.G., Grisold, W., Meaney, B.F., Alcalá, C., Sillevs-Smitt, P., Titulaer, M.J., Balice-Gordon, R., Graus, F., Dalmau, J., 2014. Encephalitis with refractory seizures, status epilepticus, and antibodies to the GABAA receptor: a case series, characterisation of the antigen, and analysis of the effects of antibodies. *Lancet Neurol.* 13, 276–286. [https://doi.org/10.1016/S1474-4422\(13\)70299-0](https://doi.org/10.1016/S1474-4422(13)70299-0)
- Planagumà, J., Leypoldt, F., Mannara, F., Gutiérrez-Cuesta, J., Martín-García, E., Aguilar, E., Titulaer, M.J., Petit-Pedrol, M., Jain, A., Balice-Gordon, R., 2014. Human N-methyl D-aspartate receptor antibodies alter memory and behaviour in mice. *Brain* 138, 94–109.
- Poliak, S., Gollan, L., Martinez, R., Custer, A., Einheber, S., Salzer, J.L., Trimmer, J.S., Shrager, P., Peles, E., 1999. Caspr2, a new member of the neurexin superfamily, is localized at the juxtaparanodes of myelinated axons and associates with K<sup>+</sup> channels. *Neuron* 24, 1037–1047.
- Pollak, T.A., Drndarski, S., Stone, J.M., David, A.S., McGuire, P., Abbott, N.J., 2018. The blood–brain barrier in psychosis. *Lancet Psychiatry* 5, 79–92. [https://doi.org/10.1016/S2215-0366\(17\)30293-6](https://doi.org/10.1016/S2215-0366(17)30293-6)
- Probasco, J.C., Solnes, L., Nalluri, A., Cohen, J., Jones, K.M., Zan, E., Javadi, M.S., Venkatesan, A., 2017. Abnormal brain metabolism on FDG-PET/CT is a common early finding in autoimmune encephalitis. *Neurol. - Neuroimmunol. Neuroinflammation* 4, e352. <https://doi.org/10.1212/NXI.0000000000000352>
- Prüss, H., 2017. Postviral autoimmune encephalitis: manifestations in children and adults. *Curr. Opin. Neurol.* 30, 327–333. <https://doi.org/10.1097/WCO.0000000000000445>
- Rasputnig, M., Vedeler, C.A., Storstein, A., 2011. Onconeural antibodies in patients with neurological symptoms: detection and clinical significance. *Acta Neurol. Scand.* 124, 83–88. <https://doi.org/10.1111/j.1600-0404.2011.01549.x>
- Reiber, H., Peter, J.B., 2001. Cerebrospinal fluid analysis: disease related data patterns and evaluation programs. *J. Neurol. Sci.* 184, 101–122.
- Rojas, I., Graus, F., Keime-Guibert, F., Reñé, R., Delattre, J.Y., Ramón, J.M., Dalmau, J., Posner, J.B., 2000. Long-term clinical outcome of paraneoplastic cerebellar degeneration and anti-Yo antibodies. *Neurology* 55, 713–715.



- Rong, X., Xiong, Z., Cao, B., Chen, J., Li, M., Li, Z., 2017. Case report of anti-N-methyl-D-aspartate receptor encephalitis in a middle-aged woman with a long history of major depressive disorder. *BMC Psychiatry* 17. <https://doi.org/10.1186/s12888-017-1477-x>
- Saiz, A., Blanco, Y., Sabater, L., González, F., Bataller, L., Casamitjana, R., Ramió-Torrentà, L., Graus, F., 2008. Spectrum of neurological syndromes associated with glutamic acid decarboxylase antibodies: diagnostic clues for this association. *Brain* 2553–2563. <https://doi.org/10.1093/brain/awn183>
- Sakaguchi, S., Powrie, F., Ransohoff, R.M., 2012. Re-establishing immunological self-tolerance in autoimmune disease. *Nat. Med.* 18, 54–58. <https://doi.org/10.1038/nm.2622>
- Schmitt, S.E., Pargeon, K., Frechette, E.S., Hirsch, L.J., Dalmau, J., Friedman, D., 2012. Extreme delta brush. *Neurology* 79, 1094–1100. <https://doi.org/10.1212/WNL.0b013e3182698cd8>
- Scott, J.G., Gillis, D., Ryan, A.E., Hargovan, H., Gundarpi, N., McKeon, G., Hatherill, S., Newman, M.P., Parry, P., Prain, K., Patterson, S., Wong, R.C.W., Wilson, R.J., Blum, S., 2018. The prevalence and treatment outcomes of antineuronal antibody-positive patients admitted with first episode of psychosis. *BJPsych Open* 4, 69–74. <https://doi.org/10.1192/bjo.2018.8>
- Seki, M., Suzuki, S., Iizuka, T., Shimizu, T., Nihei, Y., Suzuki, N., Dalmau, J., 2008. Neurological response to early removal of ovarian teratoma in anti-NMDAR encephalitis. *J. Neurol. Neurosurg. Psychiatry* 79, 324–326. <https://doi.org/10.1136/jnnp.2007.136473>
- Shin, Y.-W., Lee, S.-T., Park, K.-I., Jung, K.-H., Jung, K.-Y., Lee, S.K., Chu, K., 2018. Treatment strategies for autoimmune encephalitis. *Ther. Adv. Neurol. Disord.* 11, 175628561772234. <https://doi.org/10.1177/1756285617722347>
- Soleimani, M., 2016. Encéphalite auto-immune chez l'enfant et l'adolescent: expression psychiatrique et catatonie (Thèse d'exercice : Médecine). Rouen.
- Solnes, L.B., Jones, K.M., Rowe, S.P., Pattanayak, P., Nalluri, A., Venkatesan, A., Probasco, J.C., Javadi, M.S., 2017. Diagnostic Value of 18F-FDG PET/CT Versus MRI in the Setting of Antibody-Specific Autoimmune Encephalitis. *J. Nucl. Med. Off. Publ. Soc. Nucl. Med.* 58, 1307–1313. <https://doi.org/10.2967/jnumed.116.184333>
- Stamm, T.J., Lewitzka, U., Sauer, C., Pilhatsch, M., Smolka, M.N., Koeberle, U., Adli, M., Ricken, R., Scherk, H., Frye, M.A., Juckel, G., Assion, H.-J., Gitlin, M., Whybrow, P.C., Bauer, M., 2014. Supraphysiologic doses of levothyroxine as adjunctive therapy in bipolar depression: a randomized, double-blind, placebo-controlled study. *J. Clin. Psychiatry* 75, 162–168. <https://doi.org/10.4088/JCP.12m08305>
- Sulentic, V., Gadze, Z.P., Derke, F., Santini, M., Bazadona, D., Nankovic, S., 2018. The effect of delayed anti-NMDAR encephalitis recognition on disease outcome. *J. Neurovirol.* 1–4. <https://doi.org/10.1007/s13365-018-0648-y>
- Sutter, R., Kaplan, P.W., 2012. Electroencephalographic criteria for nonconvulsive status epilepticus: Synopsis and comprehensive survey. *Epilepsia* 53, 1–51. <https://doi.org/10.1111/j.1528-1167.2012.03593.x>
- Szabo, A., Dalmau, J., Manley, G., Rosenfeld, M., Wong, E., Henson, J., Posner, J.B., Furneaux, H.M., 1991. HuD, a paraneoplastic encephalomyelitis antigen, contains RNA-binding domains and is homologous to Elav and sex-lethal. *Cell* 67, 325–333. [https://doi.org/10.1016/0092-8674\(91\)90184-Z](https://doi.org/10.1016/0092-8674(91)90184-Z)
- Tantipalakorn, C., Soontornpun, A., Pongsuvareeyakul, T., Tongsong, T., 2016. Rapid recovery from catastrophic paraneoplastic anti-NMDAR encephalitis secondary to an ovarian teratoma following ovarian cystectomy. *BMJ Case Rep.* 2016, bcr2016216484. <https://doi.org/10.1136/bcr-2016-216484>

- Testa, A., Giannuzzi, R., Daini, S., Bernardini, L., Petrongolo, L., Gentiloni Silveri, N., 2013. Psychiatric emergencies (part III): psychiatric symptoms resulting from organic diseases. *Eur. Rev. Med. Pharmacol. Sci.* 17 Suppl 1, 86–99.
- Thase, M.E., 1998. Effects of venlafaxine on blood pressure: a meta-analysis of original data from 3744 depressed patients. *J. Clin. Psychiatry* 59, 502–508.
- Thomas, L., Mailles, A., Desestret, V., Ducray, F., Mathias, E., Rogemond, V., Didelot, A., Marignier, S., Stahl, J.-P., Honnorat, J., 2014. Autoimmune N-methyl-D-aspartate receptor encephalitis is a differential diagnosis of infectious encephalitis. *J. Infect.* 68, 419–425. <https://doi.org/10.1016/j.jinf.2013.12.001>
- Titulaer, M.J., Höftberger, R., Iizuka, T., Leypoldt, F., McCracken, L., Cellucci, T., Benson, L.A., Shu, H., Irioka, T., Hirano, M., Singh, G., Cobo Calvo, A., Kaida, K., Morales, P.S., Wirtz, P.W., Yamamoto, T., Reindl, M., Rosenfeld, M.R., Graus, F., Saiz, A., Dalmau, J., 2014. Overlapping demyelinating syndromes and anti-N-methyl-D-aspartate receptor encephalitis: Anti-NMDAR Encephalitis. *Ann. Neurol.* 75, 411–428. <https://doi.org/10.1002/ana.24117>
- Titulaer, M.J., McCracken, L., Gabilondo, I., Armangué, T., Glaser, C., Iizuka, T., Honig, L.S., Benseler, S.M., Kawachi, I., Martinez-Hernandez, E., Aguilar, E., Gresa-Arribas, N., Ryan-Florange, N., Torrents, A., Saiz, A., Rosenfeld, M.R., Balice-Gordon, R., Graus, F., Dalmau, J., 2013. Treatment and prognostic factors for long-term outcome in patients with anti-NMDA receptor encephalitis: an observational cohort study. *Lancet Neurol.* 12, 157–165. [https://doi.org/10.1016/S1474-4422\(12\)70310-1](https://doi.org/10.1016/S1474-4422(12)70310-1)
- Tunkel, A.R., Glaser, C.A., Bloch, K.C., Sejvar, J.J., Marra, C.M., Roos, K.L., Hartman, B.J., Kaplan, S.L., Scheld, W.M., Whitley, R.J., 2008. The Management of Encephalitis: Clinical Practice Guidelines by the Infectious Diseases Society of America. *Clin. Infect. Dis.* 47, 303–327. <https://doi.org/10.1086/589747>
- Tüzün, E., Zhou, L., Baehring, J.M., Bannykh, S., Rosenfeld, M.R., Dalmau, J., 2009. Evidence for antibody-mediated pathogenesis in anti-NMDAR encephalitis associated with ovarian teratoma. *Acta Neuropathol. (Berl.)* 118, 737–743. <https://doi.org/10.1007/s00401-009-0582-4>
- Viaccoz, A., Desestret, V., Ducray, F., Picard, G., Cavillon, G., Rogemond, V., Antoine, J.-C., Delattre, J.-Y., Honnorat, J., 2014. Clinical specificities of adult male patients with NMDA receptor antibodies encephalitis. *Neurology* 82, 556–563. <https://doi.org/10.1212/WNL.0000000000000126>
- Vitaliani, R., Mason, W., Ances, B., Zwerdling, T., Jiang, Z., Dalmau, J., 2005. Paraneoplastic encephalitis, psychiatric symptoms, and hypoventilation in ovarian teratoma. *Ann. Neurol.* 58, 594–604.
- Vogrig, A., Joubert, B., Ducray, F., Thomas, L., Izquierdo, C., Decaestecker, K., Martinaud, O., Gerardin, E., Grand, S., Honnorat, J., 2018. Glioblastoma as differential diagnosis of autoimmune encephalitis. *J. Neurol.* 265, 669–677. <https://doi.org/10.1007/s00415-018-8767-1>
- Wagner, J.N., Klev, O., Sonnberger, M., Krehan, I., Oertzen, V., J, T., 2018. Evaluation of Clinical and Paraclinical Findings for the Differential Diagnosis of Autoimmune and Infectious Encephalitis. *Front. Neurol.* 9. <https://doi.org/10.3389/fneur.2018.00434>
- Warren, N., Siskind, D., O’Gorman, C., 2018. Refining the psychiatric syndrome of anti-N-methyl-d-aspartate receptor encephalitis. *Acta Psychiatr. Scand.* <https://doi.org/10.1111/acps.12941>
- Witt, K.A., Sandoval, K.E., 2014. Chapter Twelve - Steroids and the Blood–Brain Barrier: Therapeutic Implications, in: Davis, T.P. (Ed.), *Advances in Pharmacology, Pharmacology of the Blood*

- Brain Barrier: Targeting CNS Disorders. Academic Press, pp. 361–390. <https://doi.org/10.1016/bs.apha.2014.06.018>
- Xue, S.F., Ma, Q.F., Ma, X., Jia, J.P., 2013. Isolated Cortical Vein Thrombosis: A Widely Variable Clinicoradiological Spectrum. *Eur. Neurol.* 69, 331–335. <https://doi.org/10.1159/000346813>
- Yoshimura, B., Yada, Y., Horigome, T., Kishi, Y., 2015. Anti-N-Methyl-d-Aspartate Receptor Encephalitis Presenting With Intermittent Catatonia. *Psychosomatics* 56, 313–315. <https://doi.org/10.1016/j.psym.2014.06.005>
- Yuan, J., Guan, H., Zhou, X., Niu, N., Li, F., Cui, L., Cui, R., 2016. Changing Brain Metabolism Patterns in Patients With ANMDARE: Serial 18F-FDG PET/CT Findings. *Clin. Nucl. Med.* 41, 366–370. <https://doi.org/10.1097/RLU.0000000000001164>
- Zandi, M.S., Deakin, J.B., Morris, K., Buckley, C., Jacobson, L., Scoriels, L., Cox, A.L., Coles, A.J., Jones, P.B., Vincent, A., Lennox, B.R., 2014. Immunotherapy for patients with acute psychosis and serum N-Methyl d-Aspartate receptor (NMDAR) antibodies: A description of a treated case series. *Schizophr. Res.* 160, 193–195. <https://doi.org/10.1016/j.schres.2014.11.001>
- Zandi, M.S., Paterson, R.W., Ellul, M.A., Jacobson, L., Al-Diwani, A., Jones, J.L., Cox, A.L., Lennox, B., Stamelou, M., Bhatia, K.P., Schott, J.M., Coles, A.J., Kullmann, D.M., Vincent, A., 2015. Clinical relevance of serum antibodies to extracellular N-methyl-D-aspartate receptor epitopes. *J. Neurol. Neurosurg. Psychiatry* 86, 708–713. <https://doi.org/10.1136/jnnp-2014-308736>
- Zhang, L., Wu, M.-Q., Hao, Z.-L., Chiang, S.M.V., Shuang, K., Lin, M.-T., Chi, X.-S., Fang, J.-J., Zhou, D., Li, J.-M., 2017. Clinical characteristics, treatments, and outcomes of patients with anti- N -methyl- d -aspartate receptor encephalitis: A systematic review of reported cases. *Epilepsy Behav.* 68, 57–65. <https://doi.org/10.1016/j.yebeh.2016.12.019>
- Zhong, Z., Wang, L., Wen, X., Liu, Y., Fan, Y., Liu, Z., 2017. A meta-analysis of effects of selective serotonin reuptake inhibitors on blood pressure in depression treatment: outcomes from placebo and serotonin and noradrenaline reuptake inhibitor controlled trials. *Neuropsychiatr. Dis. Treat.*, 10.2147/NDT.S141832.

# Résumé

L'encéphalite auto-immune à anticorps (Ac) anti-Récepteur N-Méthyl-D-Aspartate (R NMDA) permet d'approcher les intrications neuro-immuno-psychiatriques. Il s'agit d'une inflammation du système nerveux central s'exprimant par des symptômes neuropsychiatriques. Etant donné l'accroissement de l'incidence des encéphalites auto-immunes et les manifestations psychiatriques précoces de l'encéphalite à Ac anti-R NMDA, il est important de savoir la repérer et de mettre en place une prise en charge rapide. Elle touche préférentiellement les femmes jeunes, et est souvent associée à un tératome ovarien. Les manifestations psychiatriques sont : anxiété, agitation, trouble du comportement, idées délirantes (persécution, mégalomanie), hallucinations visuelles ou auditives, symptômes dépressifs. Puis il apparaît des symptômes neurologiques comme des crises d'épilepsie partielles ou généralisées, des mouvements anormaux, des troubles mnésiques, et autres troubles cognitifs. Et l'évolution naturelle sera des troubles du système nerveux autonome entraînant des séquelles voire le décès. Le traitement spécifique consiste en une ovariectomie si présence de tératome ovarien, un traitement immunomodulateur et une rééducation fonctionnelle. La réversibilité des symptômes est possible dans environ 80% des cas.

L'exemple de deux patientes illustre cette démarche diagnostique. Tout d'abord, un recueil de l'anamnèse et des antécédents est primordial. La surveillance de l'évolution du patient donne des indices sur l'étiologie des troubles : dans le premier cas, la fluctuation des troubles et dans le second cas, la résistance au traitement et la découverte d'un kyste ovarien. La poursuite des investigations mènera à la réalisation de prises de sang à la recherche d'une cause organique, d'une ponction lombaire avec examens cyto-bactério-viro-immunologiques, d'électro-encéphalogrammes, d'imageries cérébrales et pelviennes. Ces diagnostics permettront d'établir les diagnostics et de proposer les prises en charges adéquates.

Ainsi ces deux cas cliniques interrogent sur les présentations cliniques et les connaissances actuelles sur l'implication des auto-Ac neuronaux dans les troubles psychiatriques. Ils illustrent également la nécessité d'un travail transdisciplinaire afin d'obtenir une prise en charge complète. Ce travail permet de souligner l'importance de l'émergence de la recherche en immunologie pour la compréhension des mécanismes physiopathologiques en neurologie et psychiatrie. De plus en plus d'études montrent une implication du système immunitaire dans les pathologies psychiatriques.

## Mots-clés :

Encéphalite auto-immune, anticorps anti-R NMDA, neuro-immuno-psychiatrie, catatonie