



**HAL**  
open science

# Transfert osseux vascularisé du pisiforme dans le traitement de la pseudarthrose du scaphoïde : étude anatomique de faisabilité

Sébastien Piereschi

► **To cite this version:**

Sébastien Piereschi. Transfert osseux vascularisé du pisiforme dans le traitement de la pseudarthrose du scaphoïde : étude anatomique de faisabilité. Médecine humaine et pathologie. 2017. dumas-01888998

**HAL Id: dumas-01888998**

**<https://dumas.ccsd.cnrs.fr/dumas-01888998>**

Submitted on 5 Oct 2018

**HAL** is a multi-disciplinary open access archive for the deposit and dissemination of scientific research documents, whether they are published or not. The documents may come from teaching and research institutions in France or abroad, or from public or private research centers.

L'archive ouverte pluridisciplinaire **HAL**, est destinée au dépôt et à la diffusion de documents scientifiques de niveau recherche, publiés ou non, émanant des établissements d'enseignement et de recherche français ou étrangers, des laboratoires publics ou privés.



Faculté de Médecine

**THESE**

POUR LE DIPLOME D'ÉTAT

DE

**DOCTEUR EN MÉDECINE**

PAR

**PIERESCHI Sébastien**

Né le 19 Avril 1987 à Toulouse

*Présentée et soutenue publiquement le 27 Octobre 2017*

**Transfert osseux vascularisé du pisiforme dans le  
traitement de la pseudarthrose du scaphoïde :  
Etude anatomique de faisabilité**

Membres du Jury de la Thèse :

**Président :** Monsieur le Professeur Fernand DE PERETTI

**Directeur :** Monsieur le Docteur Rémi FOISSAC

**Assesseurs :** Monsieur le Docteur Thierry BALAGUER  
Madame le Professeur Manuella FOURNIER-MEHOUAS  
Monsieur le Professeur Christophe TROJANI

Liste des professeurs au 1er septembre 2016 à la Faculté de Médecine de Nice

<b>Doyen</b>	<b>M. BAQUÉ Patrick</b>
Vice-Doyen	M. BOILEAU Pascal
Assesseurs	M. ESNAULT Vincent M. CARLES Michel Mme BREUIL Véronique M. MARTY Pierre
Conservateur de la bibliothèque	Mme DE LEMOS Annelise
Directrice administrative des services	Mme CALLEA Isabelle
Doyens Honoraires	M. AYRAUD Noël M. RAMPAL Patrick M. BENCHIMOL Daniel

Professeurs Honoraires

M ALBERTINI Marc	M. HARTER Michel
M. BALAS Daniel	M. INGLESAKIS Jean-André
M. BATT Michel	M. JOURDAN Jacques
M. BLAIVE Bruno	M. LALANNE Claude-Michel
M. BOQUET Patrice	M. LAMBERT Jean-Claude
M. BOURGEON André	M. LAZDUNSKI Michel
M. BOUTTÉ Patrick	M. LEFEBVRE Jean-Claude
M. BRUNETON Jean-Noël	M. LE BAS Pierre
Mme BUSSIERE Françoise	M. LE FICHOUX Yves
M. CAMOUS Jean-Pierre	Mme LEBRETON Elisabeth
M. CANIVET Bertrand	M. LOUBIERE Robert
M. CASSUTO Jill-patrice	M. MARIANI Roger
M. CHATEL Marcel	M. MASSEYEFF René
M. COUSSEMENT Alain	M. MATTEI Mathieu
Mme CRENESSE Dominique	M. MOUIEL Jean
M. DARCOURT Guy	Mme MYQUEL Martine
M. DELLAMONICA Pierre	M. OLLIER Amédée
M. DELMONT Jean	M. ORTONNE Jean-Paul
M. DEMARD François	M. SAUTRON Jean Baptiste
M. DOLISI Claude	M. SCHNEIDER Maurice
M. FRANCO Alain	M. TOUBOL Jacques
M. FREYCHET Pierre	M. TRAN Dinh Khiem
M. GÉRARD Jean-Pierre	M VAN OBBERGHEN Emmanuel
M. GILLET Jean-Yves	M. ZIEGLER Gérard
M. GRELLIER Patrick	
M. GRIMAUD Dominique	

UNIVERSITÉ NICE-SOPHIA ANTIPOLIS  
FACULTÉ DE MÉDECINE



**Liste des professeurs au 1er septembre 2016 à la Faculté de Médecine de Nice**

**M.C.A. Honoraire**

Mlle ALLINE Madeleine

**M.C.U. Honoraires**

M. ARNOLD Jacques  
M. BASTERIS Bernard  
Mlle CHICHMANIAN Rose-Marie  
Mme DONZEAU Michèle  
M. EMILIOZZI Roméo  
M. FRANKEN Philippe  
M. GASTAUD Marcel  
M.GIRARD-PIPAU Fernand  
M. GIUDICELLI Jean  
M. MAGNÉ Jacques  
Mme MEMRAN Nadine  
M. MENGUAL Raymond  
M. PHILIP Patrick  
M. POIRÉE Jean-Claude  
Mme ROURE Marie-Claire

UNIVERSITÉ NICE-SOPHIA ANTIPOLIS

FACULTÉ DE MÉDECINE



### Liste des professeurs au 1er septembre 2016 à la Faculté de Médecine de Nice

#### PROFESSEURS CLASSE EXCEPTIONNELLE

M.	AMIÉL Jean	Urologie (52.04)
M.	BENCHIMOL Daniel	Chirurgie Générale (53.02)
M.	BOILEAU Pascal	Chirurgie Orthopédique et Traumatologique (50.02)
M.	DARCOURT Jacques	Biophysique et Médecine Nucléaire (43.01)
M.	DESNUELLE Claude	Biologie Cellulaire (44.03)
Mme	EULLER-ZIEGLER Liana	Rhumatologie (50.01)
M.	FENICHEL Patrick	Biologie du Développement et de la Reproduction (54.05)
M.	FUZIBET Jean-Gabriel	Médecine Interne (53.01)
M.	GASTAUD Pierre	Ophtalmologie (55.02)
M.	GILSON Éric	Biologie Cellulaire (44.03)
M.	HASSEN KHODJA Reda	Chirurgie Vasculaire (51.04)
M.	HÉBUTERNE Xavier	Nutrition (44.04)
M.	HOFMAN Paul	Anatomie et Cytologie Pathologiques (42.03)
M.	LACOUR Jean-Philippe	Dermato-Vénérologie (50.03)
M.	LEFTHERIOTIS Geogres	Physiologie- médecine vasculaire
M.	MARTY Pierre	Parasitologie et Mycologie (45.02)
M.	MICHIELS Jean-François	Anatomie et Cytologie Pathologiques (42.03)
M.	MOUROUX Jérôme	Chirurgie Thoracique et Cardiovasculaire (51.03)
Mme	PAQUIS Véronique	Génétique (47.04)
M.	PAQUIS Philippe	Neurochirurgie (49.02)
M.	PRINGUEY Dominique	Psychiatrie d'Adultes (49.03)
M.	QUATREHOMME Gérald	Médecine Légale et Droit de la Santé (46.03)
M.	RAUCOULES-AIMÉ Marc	Anesthésie et Réanimation Chirurgicale (48.01)
M.	ROBERT Philippe	Psychiatrie d'Adultes (49.03)
M.	SANTINI Joseph	O.R.L. (55.01)
M.	THYSS Antoine	Cancérologie, Radiothérapie (47.02)
M.	TRAN Albert	Hépatogastro-entérologie (52.01)

Liste des professeurs au 1er septembre 2016 à la Faculté de Médecine de Nice

PROFESSEURS PREMIERE CLASSE

Mme	ASKENAZY-GITTARD Florence	Pédopsychiatrie (49.04)
M.	BAQUÉ Patrick	Anatomie - Chirurgie Générale (42.01)
M.	BARRANGER Emmanuel	Gynécologie Obstétrique (54.03)
M.	BÉRARD Étienne	Pédiatrie (54.01)
M.	BERNARDIN Gilles	Réanimation Médicale (48.02)
Mme	BLANC-PEDEUTOUR Florence	Cancérologie – Génétique (47.02)
M.	BONGAIN André	Gynécologie-Obstétrique (54.03)
M.	CASTILLO Laurent	O.R.L. (55.01)
M.	DE PERETTI Fernand	Anatomie-Chirurgie Orthopédique (42.01)
M.	DRICI Milou-Daniel	Pharmacologie Clinique (48.03)
M.	ESNAULT Vincent	Néphrologie (52-03)
M.	FERRARI Émile	Cardiologie (51.02)
M.	FERRERO Jean-Marc	Cancérologie ; Radiothérapie (47.02)
M.	GIBELIN Pierre	Cardiologie (51.02)
M.	GUGENHEIM Jean	Chirurgie Digestive (52.02)
M.	HANNOUN-LEVI Jean-Michel	Cancérologie ; Radiothérapie (47.02)
Mme	ICHAÏ Carole	Anesthésiologie et Réanimation Chirurgicale (48.01)
M.	LONJON Michel	Neurochirurgie (49.02)
M.	MARQUETTE Charles-Hugo	Pneumologie (51.01)
M.	MOUNIER Nicolas	Cancérologie, Radiothérapie (47.02)
M.	PADOVANI Bernard	Radiologie et Imagerie Médicale (43.02)
M.	PRADIER Christian	Épidémiologie, Économie de la Santé et Prévention (46.01)
Mme	RAYNAUD Dominique	Hématologie (47.01)
M.	ROSENTHAL Éric	Médecine Interne (53.01)
M.	SCHNEIDER Stéphane	Nutrition (44.04)
M.	STACCINI Pascal	Biostatistiques et Informatique Médicale (46.04)
M.	THOMAS Pierre	Neurologie (49.01)

Liste des professeurs au 1er septembre 2016 à la Faculté de Médecine de Nice

PROFESSEURS DEUXIEME CLASSE

M.	BAHADORAN Philippe	Cytologie et Histologie (42.02)
Mme	BAILLIF Stéphanie	Ophtalmologie (55.02)
M.	BENZIRI Emmanuel	Chirurgie Générale (53.02)
M.	BENOIT Michel	Psychiatrie (49.03)
M.	BREAUD Jean	Chirurgie Infantile (54-02)
Mlle	BREUIL Véronique	Rhumatologie (50.01)
M.	CARLES Michel	Anesthésiologie Réanimation (48.01)
M.	CHEVALIER Nicolas	Endocrinologie, Diabète et Maladies Métaboliques (54.04)
M.	CHEVALLIER Patrick	Radiologie et Imagerie Médicale (43.02)
Mme	CHINETTI Giulia	Biochimie-Biologie Moléculaire (44.01)
M.	DELLAMONICA Jean	réanimation médicale (48.02)
M.	DELOTTE Jérôme	Gynécologie-obstétrique (54.03)
M.	FONTAINE Denys	Neurochirurgie (49.02)
M.	FOURNIER Jean-Paul	Thérapeutique (48-04)
Mlle	GIORDANENGO Valérie	Bactériologie-Virologie (45.01)
M.	GUÉRIN Olivier	Gériatrie (48.04)
M.	IANNELLI Antonio	Chirurgie Digestive (52.02)
M	JEAN BAPTISTE Elixène	Chirurgie vasculaire (51.04)
M.	LEVRAUT Jacques	Anesthésiologie et Réanimation Chirurgicale (48.01)
M.	PASSERON Thierry	Dermato-Vénérologie (50-03)
M.	PICHE Thierry	Gastro-entérologie (52.01)
M.	ROGER Pierre-Marie	Maladies Infectieuses ; Maladies Tropicales (45.03)
M.	ROHRLICH Pierre	Pédiatrie (54.01)
M.	ROUX Christian	rhumatologie (50.01)
M.	RUIMY Raymond	Bactériologie-virologie (45.01)
Mme	SACCONI Sabrina	Neurologie (49.01)
M.	SADOUL Jean-Louis	Endocrinologie, Diabète et Maladies Métaboliques (54.04)
M.	TROJANI Christophe	Chirurgie Orthopédique et Traumatologique (50.02)
M.	VENISSAC Nicolas	Chirurgie Thoracique et Cardiovasculaire (51.03)

Liste des professeurs au 1er septembre 2016 à la Faculté de Médecine de Nice

PROFESSEUR DES UNIVERSITÉS

M. HOFLIGER Philippe Médecine Générale (53.03)

MAITRE DE CONFÉRENCES DES UNIVERSITÉS

M. DARMON David Médecine Générale (53.03)

PROFESSEURS AGRÉGÉS

Mme LANDI Rebecca Anglais

Mme ROSE Patricia Anglais

MAITRES DE CONFÉRENCES DES UNIVERSITÉS - PRATICIENS HOSPITALIERS

Mme ALUNNI Véronique Médecine Légale et Droit de la Santé (46.03)  
M. AMBROSETTI Damien Cytologie et Histologie (42.02)  
Mme BANNWARTH Sylvie Génétique (47.04)  
M. BENOLIEL José Biophysique et Médecine Nucléaire (43.01)  
Mme BERNARD-POMIER Ghislaine Immunologie (47.03)  
Mme BUREL-VANDENBOS Fanny Anatomie et Cytologie pathologiques (42.03)  
M. DOGLIO Alain Bactériologie-Virologie (45.01)  
M DOYEN Jérôme Radiothérapie (47.02)  
M FAVRE Guillaume Néphrologie (52.03)  
M. FOSSE Thierry Bactériologie-Virologie-Hygiène (45.01)  
M. GARRAFFO Rodolphe Pharmacologie Fondamentale (48.03)  
Mme GIOVANNINI-CHAMI Lisa Pédiatrie (54.01)  
Mme HINAULT Charlotte Biochimie et biologie moléculaire (44.01)  
M. HUMBERT Olivier Biophysique et Médecine Nucléaire (43.01)  
Mme LAMY Brigitte Bactériologie-virologie (45.01)  
Mme LEGROS Laurence Hématologie et Transfusion (47.01)  
Mme LONG-MIRA Elodie Cytologie et Histologie (42.02)  
Mme MAGNIÉ Marie-Noëlle Physiologie (44.02)  
Mme MOCERI Pamela Cardiologie (51.02)  
Mme MUSSO-LASSALLE Sandra Anatomie et Cytologie pathologiques (42.03)  
M. NAÏMI Mourad Biochimie et Biologie moléculaire (44.01)  
Mme POMARES Christelle Parasitologie et mycologie (45.02)  
Mme SEITZ-POLSKI barbara Immunologie (47.03)  
M. TESTA Jean Épidémiologie Économie de la Santé et Prévention (46.01)  
M. TOULON Pierre Hématologie et Transfusion (47.01)



**UNIVERSITÉ NICE-SOPHIA ANTIPOLIS**  
**FACULTÉ DE MÉDECINE**



Faculté de Médecine

**Liste des professeurs au 1er septembre 2016 à la Faculté de Médecine de Nice**

**PRATICIEN HOSPITALIER UNIVERSITAIRE**

M. DURAND Matthieu Urologie (52.04)

**PROFESSEURS ASSOCIÉS**

M. GARDON Gilles Médecine Générale (53.03)  
 M. GONZALEZ Jean-François Chirurgie Orthopédique et traumatologie ( 50.02)  
 M. PAPA Michel Médecine Générale (53.03)  
 M. WELLS Michael Anatomie-Cytologie ( 42.03)

**MAITRES DE CONFÉRENCES ASSOCIÉS**

M BALDIN Jean-Luc Médecine Générale (53.03)  
 Mme CASTA Céline Médecine Générale (53.03)  
 Mme MONNIER Brigitte Médecine Générale (53.03)

**PROFESSEURS CONVENTIONNÉS DE L'UNIVERSITÉ**

M. BERTRAND François Médecine Interne  
 M. BROCKER Patrice Médecine Interne Option Gériatrie  
 M. CHEVALLIER Daniel Urologie  
 Mme FOURNIER-MEHOUAS Manuella Médecine Physique et Réadaptation  
 M. JAMBOU Patrick Coordination prélèvements d'organes  
 M. ODIN Guillaume Chirurgie maxilo-faciale  
 M. PEYRADE Frédéric Onco-Hématologie  
 M. PICCARD Bertrand Psychiatrie  
 M. QUARANTA Jean-François Santé Publique

## REMERCIEMENTS

Je souhaite remercier chaleureusement le Président du jury

Monsieur le Professeur Fernand De Peretti  
Chef de service de chirurgie traumatologique, hôpital Pasteur II

Vous me faites l'honneur de présider mon jury de thèse  
Merci pour votre enseignement, vos qualités humaines et votre dévouement au  
service de tous. Avec mon plus profond respect ...

Je veux également remercier l'ensemble des membres du jury

Monsieur le Professeur Christophe Trojani  
Co-responsable du service de chirurgie orthopédique et traumatologique, hôpital  
pasteur II

C'est un honneur de vous avoir à cette soutenance de thèse, Maire et Professeur  
de Médecine vous illustrez la réussite de cette formation Niçoise tant par vos  
qualités pédagogiques que par votre implication dans la communauté. Encore  
merci de votre présence.

Madame le Professeur Manuella Fournier-Mehouas  
Chef de service de Médecine Physique et de réadaptation, hôpital l'Archet  
Je vous remercie tout particulièrement, cette soutenance n'aurait pas pu  
avoir lieu sans votre aide. Je tiens à souligner la multidisciplinarité  
apportait par votre présence qui est un élément plus que primordial dans la  
prise en charge actuelle des patients. Merci tout simplement de votre  
gentillesse.

Monsieur le Docteur Rémi Foissac  
Directeur de thèse  
Chirurgien plasticien et chirurgien de la main, clinique Saint Georges  
Merci pour ton aide primordiale dans ce travail de thèse  
Merci pour tes qualités pédagogiques également, y compris celles, qui ont  
enrichies mon internat.  
Merci une nouvelle fois pour ton implication dans ma formation chirurgicale.  
Et sans oublier, merci pour tous ces souvenirs passés ensemble.

Monsieur le Docteur Thierry Balaguer  
Chef de service de chirurgie plastique et réparatrice et de chirurgie de la main,  
hôpital Pasteur II

Merci pour ta patience, ton intelligence et ton calme tout au long de notre  
formation.

Merci pour ta disponibilité en générale.

C'est un plaisir de t'avoir comme membre du jury lors d'un jour comme celui-ci,  
toi qui fait en sorte de prolonger la vie de ce service, qui j'en suis sûr sera encore  
longue.

---

Madame le Docteur Chignon-Sicard  
Praticien hospitalier, service de chirurgie plastique et réparatrice et chirurgie de la  
main, hôpital Pasteur II, présidente de la CAMSEP

Merci pour votre aide, votre énergie constante et positive, vos capacités  
pédagogiques et votre implication tant en chirurgie que dans la vie de ce service.  
Votre présence fait défaut ce jour, mais je suis sûr que vous y penserez.

Monsieur le Docteur Delay  
Chef du service de chirurgie réparatrice, centre Léon Bérard, Lyon  
Président de la Société Française de chirurgie plastique et réparatrice 2017  
Mille fois merci de m'avoir redonné la passion de ce métier, merci pour votre  
humilité et votre immense gentillesse. Vous êtes pour moi un grand chirurgien et  
surtout un grand homme. Avec tout mon respect.

## Remerciements

*A ma famille*

*Une pensée toute particulière pour mon papa « Doumé », qui, je l'espère, est fier de ce jour. J'espère également être à la hauteur de ce qu'il attendait de moi.  
Je t'aimerais toujours*

*A ma maman, qui a toujours su être là pour moi, dans les moments les plus beaux comme les plus difficiles. Je ne te remercierais jamais assez pour tout ce que tu as fait et pour tout ce que tu es. C'est grâce à toi si aujourd'hui je peux écrire ces remerciements dans une thèse... Je t'aime*

*A mon Parrain et « tonton », merci d'être ce que tu es, de la fierté que tu nous donnes, merci de m'avoir toujours soutenu au cours de ma vie, d'avoir honoré ton rôle de parrain et merci de m'avoir nommé parrain de ton enfant. Pour toujours la plus grande star de TF1 ! Je t'aime*

*A mon « tonton Daniel », merci de ta gentillesse et de ta bienveillance, je garde de très beaux souvenirs d'enfance avec toi et maintenant de nouveaux moments agréables dans cette nouvelle vie qu'est la tienne.*

*A ma grand-mère Jeannine, tu as toujours été là pour moi, les souvenirs de mon enfance sont très beaux et ce, en grande partie grâce à toi ... Je ne pourrais jamais assez te remercier*

*A ma grand-mère Joëlle, merci pour l'aide que tu m'as apportée jusqu'à maintenant et merci pour ta culture et ton savoir, qui m'ont je suis sûr inspirés, pour en arriver là aujourd'hui.*

*A mon papi Alain, merci pour l'image de médecin que tu m'as laissée. Je sais aujourd'hui grâce à toi, les valeurs fondamentales qui font un bon médecin.  
Merci pour ta gentillesse et ton calme .*

*A Claude et Tacou, merci d'avoir été là dans les moments difficiles de ma vie, Merci pour votre aide toutes ces années, vous êtes pour moi le symbole d'un mariage réussi*

*A Vanessa et Elsa et leur mari et enfants, merci de votre bienveillance*

*A Roger et Georgette, merci de leur gentillesse et de leur bienveillance. Merci d'honorer la communauté « pied noir » ;)*

*A ma marraine Marie-Pierre, ses enfants et son compagnon, Merci d'avoir été là pour maman toutes ces années*

*A leurs enfants, mes cousins, avec qui je garde des souvenirs d'enfance fabuleux.*

*A mon cousin Nico, merci de tous les moments fous qu'on a passé ensemble*

*A ma famille et amis de Corse, Merci de rendre si belle cette île, merci pour tous ces bons moments de mon enfance, et merci d'avoir préserver cette vie que je retrouve avec grand plaisir a chaque fois que je reviens.*

*A Philippe, Merci de tout ce que tu fais pour moi, de rendre ma mère heureuse et d'être ce que tu es !*

*A Florence, Damien et toute la bande que je considère quasiment être de ma famille. Merci à vous tous pour ces moments merveilleux et drôles et merci de votre soutien toutes ces années ...*

*A ma « Belle Famille » :*

*Yvonne et Jean-Noël, Merci pour tout ce que vous faites, de votre gentillesse et de votre bonne humeur !*

*A la « deuxième Bombe Bahaderian », Marine, merci de m'avoir accepté et intégré si vite, je suis sûr que tu deviendras quelqu'un d'exceptionnel !*

*A toi mon amour, Alizée*

*Merci de me donner tant chaque jour, de me supporter, de m'encourager, d'être là pour moi , d'être ce que tu es et qui me rend si fier ... Bientôt tu rendras tout le monde encore plus fier de toi j'en suis sûr .... je t'aime*

Remerciements pour tous les autres :

A tous les anciens de la traumatologie avec qui j'ai faits mes armes , Mag, Christelle, Nat, Paule, Tristana, Greg, Louis , Marie et biensûr Caline !!

A mon équipe de chir rép :

Le service : Pépita, Sarah, Marie, Jo....

La consultation : Adeline alias Dr Gimenez ! un amour , Claudine, la gentillesse, Béa l'énergie explosive, Véro le calme et la gentillesse, Colette attention aux escarres ;) un amour aussi , merci aussi à Sophie, Gérard un grand professionnel au grand cœur....

Le bloc : jojo l'asticot mon amie au grand cœur, t'es une grande maintenant ;), Mélanie, amie depuis longtemps aussi, un goût parfait pour la musique, insolente , géniale, Vasilica, discrète et drôle, Diane la fougue de la jeunesse ;), Fouzia de retour plus sage que jamais, Achour le dégénéré que j'adore, Catherine, cécé in england mais toujours dans nos cœurs, Nico le nouveau sympa et qui promet !, Sophie la taquineuse des grands jours ;) dis rien à ma mère hein ;), Laurence la gentillesse incarnée, oliv et Sigrid que j'apprécie beaucoup aussi, mes Anesthésistes favoris , Philou le taquin et Pat le diplomate au grand cœur , Laurie humour noir j'adore , kiara merci à toi aussi !  
Mais aussi JUJU , Zbig, Zouzou, et Edwige .

A mes amis les urgentistes qui partagent nos nuits !

A mes amis traumatologues : Jean-luc, Hugo, Max, Marco, Lauryl, Vincent, Jeremy, Gilles, Yohann, Hugo, Tristan, Romain Cecca ! etc...

A la fabuleuse équipe de Lacassagne/IUFC :

Dasson un chef au grand cœur, au top ! Gilles le bienveillant, artiste chirurgien , beaucoup de respect, Alexandre Bozec, un grand chirurgien drôle et plein de folie, Tarik, un grand chirurgien parfois autodidacte, Machia la culture et l'humour, exceptionnel , Mr Barranger , un grand monsieur, Mr Santini, un grand monsieur , un maître , un profond respect et Corse de plus ;) et toute l'équipe paramédicale !

A Flo le beau gosse, Benjamin le taquin, Clair, Boris et les autres.

A Guillaume O, le plus drôle et gentil des chefs ;)

A mes co-internes : Lio mon ami de toujours, encore plein d'aventures à vivre ensemble, Moby ( Alex) mon ancien pote de bringue , ami bienveillant ,

Marie Anne drôle et gentille, Kat gros caractère au grand cœur, Alexandra la calme et gentille, Marianne ma co-interne de toujours...et Gilou le filou de Toulouse ! Une bonne rencontre

A mes chefs et amis :

Cyril un grand cœur, de belles aventures pro et dans la vie à venir je l'espère,  
John l'hyper actif, bienveillant et gentil, prometteur j'en suis sûr

Oliv, un cœur énorme, acharné de travail, toujours là quand il le faut, une belle année à venir

Roman, gentil et très drôle , ta compagnie est toujours agréable

Aux anciens Charal et Marc que je n'oublie pas

A mes amis : Yann mon ami d'enfance, j'espère un jour pouvoir partagé à nouveau notre passion commune, et Marie sa copine que j'adore, Nico mon ami depuis 28 ans, un cœur immense, Edouard ancien pote de bringue et grand ami, que de bons souvenirs de Marseille, Vincent chinois mon seul ami vetnamo-corse, Cyril l'agent secré ;), mes coupines de Marseille, Gégé,olivia,clem ..., Gab et Yannick la dreamteam de Cannes ...l'ancienne équipe de Lorgues et un grand Hommage à ma monitrice d'équitation et maman : amie Sylvie à qui je pense fort en ce jour.



## SOMMAIRE

<b>Résumé .....</b>	<b>19</b>
<b>Introduction .....</b>	<b>21</b>
<b>Matériels et méthodes .....</b>	<b>24</b>
<b>Résultats .....</b>	<b>39</b>
<b>Discussion .....</b>	<b>44</b>
<b>Conclusion .....</b>	<b>50</b>
<b>Références bibliographiques .....</b>	<b>53</b>
<b>Annexe .....</b>	<b>56</b>

**Abréviations :**

- **ADU** : artère dorso-ulnaire
  
- **FCS** : Fléchisseur Commun Superficiel
  
- **FRC** : Fléchisseur Radial du Carpe
  
- **LP** : Long Palmaire
  
- **FUC** : Fléchisseur Ulnaire du Carpe
  
- **OA ALA** : Origine de l'artère après ligatures des artères collatérales

## **Liste des tableaux et figures**

**Tableau 1** : Caractéristiques du pédicule du pisiforme avant et après ligature des branches de l'artère dorso-ulnaire

**Tableau 2** : Caractéristiques du pisiforme

**Tableau 3** : Résultats des 10 interventions expérimentales sur la faisabilité du lambeau de pisiforme

**Figure 1** : Anatomie de l'artère dorso-ulnaire et de ses branches collatérales

**Figure 2** : Pédicule de vascularisation de l'os pisiforme

**Figure 3** : Vascularisation de l'os pisiforme par l'artère dorso-ulnaire

**Figure 4** : Les différents types de vascularisation du pisiforme

**Figure 5** : Voie d'abord palmaire en J de Russe sur le bord ulnaire avec refend transverse dans le pli distal du poignet

**Figure 6** : Réalisation du foyer de pseudarthrose expérimental au sein du scaphoïde à l'aide d'un ostéotome

**Figure 7** : Libération progressive du pédicule du pisiforme par ligature des branches collatérales de l'artère dorso-ulnaire

**Figure 8** : Tunnélisation du pédicule du pisiforme sous le plan du LP et du FCR et au-dessus des FCS

**Figure 9** : Vissage en compression du pédicule du pisiforme au sein du scaphoïde par une vis de Herbert canulée diamètre 3 mm

**Figure 10** : Mesure standardisée de la taille du pédicule ALA à l'aide d'une réglette

**Figure 11** : Greffon isolé sur son pédicule et recoupé pour greffon bi-cortico-spongieux

**Figure 12** : Radiographie du poignet de face montrant le foyer de pseudarthrose transcoporal du scaphoïde

**Figure 13** : Mise en place du greffon cortico-spongieux de pisiforme sur le site receveur. Le pédicule du lambeau est tunnelisé sous les tendons fléchisseurs du poignet au-dessus des fléchisseurs superficiels des doigts

**Figure 14** : Intégration du greffon cortico-spongieux de pisiforme dans le foyer de pseudarthrose

**Figure 15** : Radiographie du poignet de face après la mise en place du greffon intercalaire de pisiforme

**Figure 16** : Radiographies du poignet face et profil montrant l'ostéosynthèse du greffon cortico-spongieux de pisiforme par une vis canulée de Herbert diamètre 3 mm, taille 28 mm

**Figure 17** : Aspect peropératoire final avec visualisation de la partie distale de la vis enfoui au pôle distal du scaphoïde

**Figure 18** : Modélisation tridimensionnelle du pisiforme et étude des plans de coupe

## **Résumé :**

**Introduction :** Les fractures du scaphoïde carpien peuvent évoluer vers une pseudarthrose à l'origine de l'apparition progressive d'une arthrose du poignet. Les lambeaux vascularisés actuellement proposés pour la prise en charge de ces pseudarthroses sont basés sur des artères inconstantes ou très fines en calibre dont la vascularisation après mise en place du greffon est aléatoire.

L'os pisiforme est un os de la première rangée du carpe dont l'excision est fonctionnellement acceptable lorsque celle-ci est correctement réalisée. Déjà décrite dans la maladie de Kienböck, ou les défauts de surface articulaire radiale, le pisiforme n'a jamais été proposé dans la littérature dans le traitement de la pseudarthrose du scaphoïde du fait d'un pédicule trop court. Basé sur des travaux anatomiques sur l'artère dorso-ulnaire, les auteurs proposent de réaliser une dissection et une technique opératoire permettant d'augmenter la longueur du pédicule de l'os pisiforme et de permettre ainsi d'amener cet os vascularisé sur la région scaphoïdienne.

**Matériels et méthodes :** Vingt dissections du membre supérieur ont permis d'étudier le pisiforme, sa vascularisation, l'artère dorso-ulnaire et ses branches. L'artère du pisiforme, les caractéristiques du pisiforme (taille, longueur, surface articulaire...) ont été mesurés de façon précise et standardisée.

Dix dissections supplémentaires ont permis de réaliser l'intervention sur cadavre et de proposer une technique opératoire expérimentale.

**Résultats :** L'artère du pisiforme, naissant du tronc dorso-ulnaire était présente dans tous les cas de dissection. Sa longueur moyenne de 4,036 cm pouvait être augmentée (+11,22%) en liant les branches successives du tronc dorso-ulnaire et ainsi d'amener le pisiforme pédiculé jusqu'au scaphoïde carpien. L'intervention, par voie antérieure, réalisée sur dix cadavres a permis de simuler avec succès le traitement de pseudarthroses corporeales.

**Discussion :** L'excision du pisiforme ne peut se concevoir que si la technique apporte un réel bénéfice dans le traitement de la pseudarthrose du scaphoïde. L'os une fois mise en place sur la zone de pseudarthrose est synthésé à l'aide de vis canulées. Une modélisation structurale osseuse a été étudié afin d'optimiser les zones de coupe du pisiforme. La réalisation de l'intervention sur des patients devra permettre de confirmer sa fiabilité et sa supériorité comparativement aux autres techniques de prise en charge.

**Conclusion** : Le greffon vascularisé de pisiforme dans la pseudarthrose du scaphoïde pourrait être particulièrement intéressant du fait de la constance et de la fiabilité de son pédicule vasculaire, du fait qu'il amène un os pluri-corticale bien vascularisé et en pouvant apporter une surface cartilagineuse notamment dans les pseudarthroses du pôle proximale.

## INTRODUCTION

Le scaphoïde carpien, dont la forme est assimilable à une barque, joue un rôle primordial dans l'organisation architecturale du carpe<sup>1</sup>. Positionné à cheval sur les deux rangées du carpe, 90 % de sa surface est constituée de cartilage reflétant son importance fonctionnelle dans la biomécanique du poignet.

Les fractures du scaphoïde carpien constituent un réel problème de santé publique représentant 2% de l'ensemble des fractures et 60% des fractures du carpe<sup>2</sup>. Elles sont causées le plus souvent par des chutes sur un poignet en hyper-extension chez des patients jeunes et manuels<sup>3</sup>.

La survenue d'une fracture du scaphoïde va poser essentiellement trois problèmes :

- ✓ La méconnaissance diagnostique initiale, fréquente et délétère car un retard diagnostic de plus de trois semaines a une influence défavorable<sup>4</sup>. Elle est due à la difficulté de son diagnostic sur des radios standards.
- ✓ L'évolution possible vers des complications, y compris après un traitement bien mené, la pseudarthrose étant la plus fréquente<sup>5</sup>. Le terme de pseudarthrose désignant une absence de consolidation de deux fragments osseux survenant après une fracture après un délai de 6 mois.
- ✓ L'apparition possible d'une arthrose évoluée du poignet chez des patients jeunes pouvant induire un handicap fonctionnel majeur.

L'évolution vers un défaut de consolidation osseuse est essentiellement le fait de la vascularisation complexe et hétérogène du scaphoïde carpien<sup>6</sup>. En effet le pôle proximal du scaphoïde possède une vascularisation plus précaire favorisant les défauts de consolidation.

Lorsqu'une pseudarthrose du scaphoïde survient, la précocité de prise en charge est déterminante afin d'éviter l'apparition d'une arthrose intra-carpienne et pour proposer au patient un traitement curatif<sup>7</sup>. La survenue d'une arthrose conduira à un traitement palliatif qui mènera à terme à l'arthrodèse totale du poignet. Dans la littérature, cette pseudarthrose du scaphoïde est estimée à 10% après traitement orthopédique sur fracture non déplacée<sup>8</sup>, 11% après ostéosynthèse par vissage sur traitement de fracture déplacée<sup>9, 10</sup>, alors qu'on estime à 8% le taux de fracture du scaphoïde non diagnostiquée initialement<sup>11, 12</sup>.

Parmi les traitements possibles de la pseudarthrose du scaphoïde carpien on retrouve :

- Les greffes osseuses non vascularisées basées essentiellement sur le transfert d'os iliaque (greffe spongieuse ou cortico-spongieuse)
- Les greffes osseuses vascularisées pédiculées basées sur des lambeaux ostéo-périostés prélevés au dépend du radius distal
- Les greffes osseuses vascularisées libres basées sur le transfert libre microchirurgical de condyle fémoral.

Les greffes osseuses non vascularisées (Intervention de Mati-Russe, Fitz-Fernandez...) donnent des taux de consolidation moins importants que les greffes osseuses vascularisées.

Les lambeaux vascularisés actuellement proposés ont l'avantage de ne pas nécessiter de temps microchirurgical comparativement au lambeau osseux libre type condyle fémoral. Ils ne peuvent cependant pas traiter des pseudarthroses avec perte osseuse importante. Lors des pseudarthroses anciennes avec flexion du scaphoïde, les greffes osseuses iliaques sont plus adaptées en raison de la nécessité d'un lambeau de taille importante pour corriger l'angulation pathologique du scaphoïde.

En pratique la réalisation de ces lambeaux vascularisés se fait sur des artères inconstantes ou très fines en calibre, basées parfois sur un simple rail périosté dont la vascularisation artérielle est aléatoire. De plus la mise en place du greffon et les mouvements du poignet (flexion/extension) peuvent entraîner une traction sur le pédicule rendant la vascularisation moins fiable. En effet le prélèvement lui-même ou la remise en tension du poignet peuvent compromettre la vascularisation du lambeau osseux dont l'apport sanguin. La problématique est donc de trouver un lambeau qui répondrait au cahier des charges suivant :

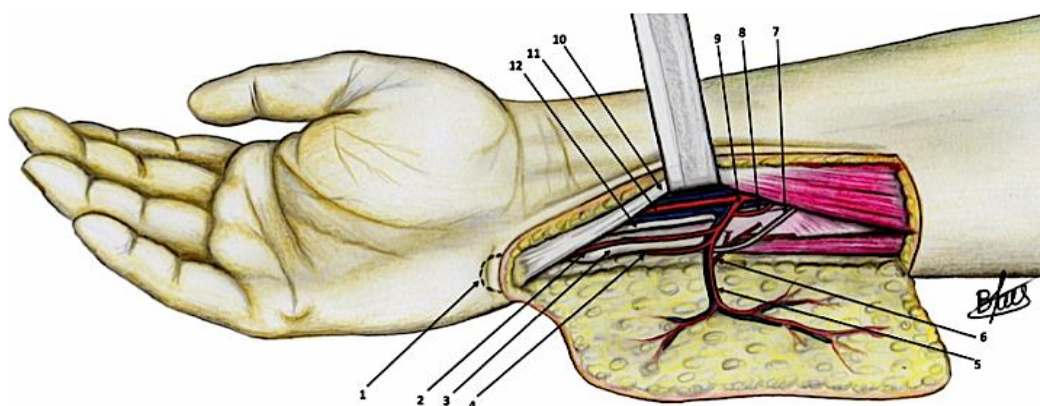
- Prélèvement fiable avec un pédicule vasculaire bien individualisable et de longueur suffisante sans tension après mobilisation du poignet
- Prélèvement entraînant une séquelle fonctionnelle acceptable
- Apport d'une quantité osseuse suffisante aussi bien corticale que spongieuse ou cartilagineuse pouvant traiter tous les types de pseudarthroses
- Technique de prélèvement avec un temps opératoire raisonnable sans temps microchirurgical supplémentaire

En nous basant sur les travaux anatomiques de *Foissac et Al*<sup>13</sup> sur l'artère dorso-ulnaire (figure 1) nous avons imaginé la possibilité d'un lambeau osseux de pisiforme dont la vascularisation serait plus fiable et pouvant apporter de l'os spongieux, de l'os cortical et une surface articulaire.

L'os pisiforme, considéré par certains comme un os sésamoïde de la main, présente l'avantage d'entraîner une séquelle fonctionnelle acceptable lorsque son excision est correctement réalisée. Déjà décrite dans le traitement de maladie de Kienböck<sup>14, 15, 16</sup> (ostéonécrose aseptique du semi-lunaire), ou les défauts de la surface articulaire radiale<sup>17</sup>, le lambeau de vascularisé de pisiforme n'a jamais été proposé dans la littérature dans le traitement de la pseudarthrose du scaphoïde du fait d'un pédicule vasculaire jugé trop court.

Dans ce travail anatomique, la première partie a porté sur l'étude du pisiforme, sa vascularisation, l'artère dorso-ulnaire et ses branches.

Dans un second temps nous avons étudié une technique opératoire expérimentale permettant de traiter des pseudarthroses du scaphoïde.



- |                               |   |
|-------------------------------|---|
| 1. Pisiform                   | 7. Dorsal sensitive branch                          |
| 2. Artery for pisiform        | 8. Proximal branch for FCU                          |
| 3. Ulnar crest                | 9. Origin of ulno-dorsal artery                     |
| 4. Dorsal branch              | 10. FCU reclined                                    |
| 5. Ascending cutaneous branch | 11. Ulnar artery with accompanying venae comitantes |
| 6. Periosteal branch          | 12. Ulnar nerve                                     |

**Figure 1** : Vascularisation du territoire ulnaire, illustration des artères collatérales à ligaturer (en bleu clair) pour l'allongement du pédicule du pisiforme (point pivot = émergence de l'adu )



## **MATERIELS ET METHODES**

### **Préparation des membres et dissections**

Trente dissections ont été réalisées sur des membres supérieurs de cadavres frais au sein du laboratoire d'anatomie de la faculté de médecine de Nice.

Les dissections ont été réalisées par deux chirurgiens dont un sénior et un junior ainsi qu'avec un étudiant en médecine comme aide. Ces dissections ont été réalisées sur une période allant de novembre 2015 à juillet 2017. L'artère brachiale était injectée auparavant avec une solution de latex rouge afin de mettre en évidence plus aisément les vaisseaux de l'avant-bras. Les opérateurs utilisaient pour chaque dissection des lunettes microchirurgicales (grossissement x3) afin de disséquer et repérer les vaisseaux avec précision.

La première partie du travail a consisté en vingt dissections pour étudier le pisiforme, sa vascularisation ainsi que le pédicule dorso-ulnaire. Des mesures ont été effectuées lors de chaque dissection :

- ✓ Longueur du pédicule du pisiforme avant et après ligatures des artères collatérales du pédicule dorso-ulnaire
- ✓ Mesures du pisiforme (longueur, largeur) et surface articulaire.

La deuxième partie a porté sur dix dissections supplémentaires pour proposer une technique chirurgicale expérimentale pour le traitement de la pseudarthrose du scaphoïde par transfert vascularisé de pisiforme.

## Anatomie et étude du pisiforme

L'os pisiforme fait partie de la première rangée des os du carpe versant ulnaire mais en position atypique. En effet il est antérieur par rapport aux autres os du carpe, lui valant la comparaison avec un os sésamoïdes. Il présente une surface cartilagineuse supérieure à 50% de sa surface totale participant essentiellement à l'articulation piso-triquétrale (*Tableau 1*)

Le pisiforme fait l'objet de très nombreuses attaches ligamentaires et notamment son attache antérieure avec le fléchisseur ulnaire du carpe stabilisant la flexion ulnaire du poignet. Les autres attaches sont : ligament transverse du carpe, le ligament palmaire du carpe, le ligament triangulaire, le ligament piso-hamulien, le ligament piso-métacarpien, le ligament piso-triquétero-radial, le ligament piso-triquétero-ulnaire, l'arcade piso-hamulienne, l'abductor digiti mini.<sup>18, 19</sup>

Il présente une certaine mobilité sous forme de translation permettant anthropologiquement le transfert de la force de l'avant-bras à la main.<sup>20</sup>

D'un point de vue évolutif il est né de sa séparation avec le triquetrum lors de la naissance de la prono-supination de l'avant-bras chez les Homo Sapiens.<sup>21</sup>

Il tient sa vascularisation de trois pédicules formant un cercle péri artériel anastomotique. (Figure 2,3)

- Un pédicule supérieur provenant de l'artère carpienne dorsale
- Un pédicule latéral provenant de l'artère ulnaire
- Un pédicule inférieur provenant de la branche palmaire profonde de l'artère ulnaire.

Le pédicule allant au pisiforme trouve son origine selon trois différents schémas de vascularisation (figure 4) :

- il peut naître de l'artère ulnaire directement
- il peut naître de l'adu uniquement (cas rencontré dans toutes nos dissections)
- ou avoir deux apports distincts
  - pédicule provenant de l'artère ulnaire
  - pédicule provenant de l'adu

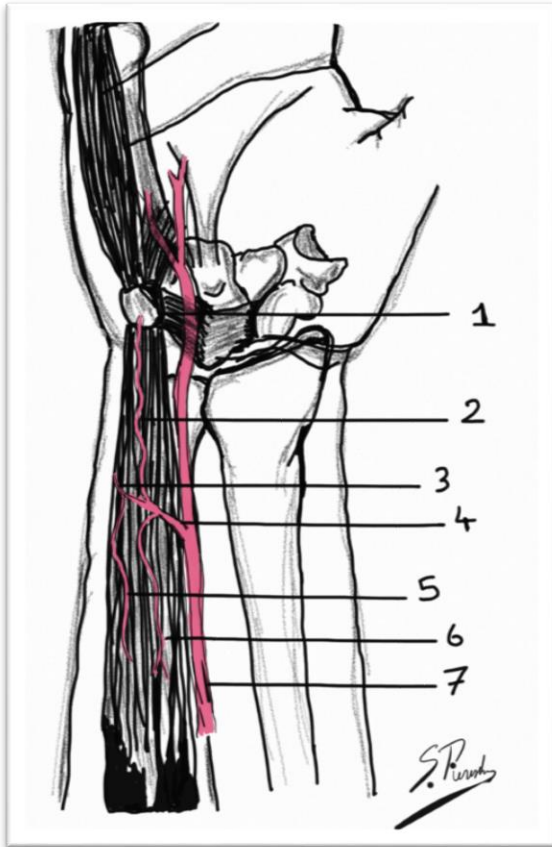


Figure 2 : pédicule du pisiforme

Territoire dorso-ulnaire et ses branches collatérales (1. Pisiforme, 2. Pédicule du pisiforme, 3. Artère collatérale à destiné cutanée, 4.artère Dorso-ulnaire, 5. Artère collatérale du FUC, 6. Artère collatérale à destiné periostée, 7.artère Ulnaire)

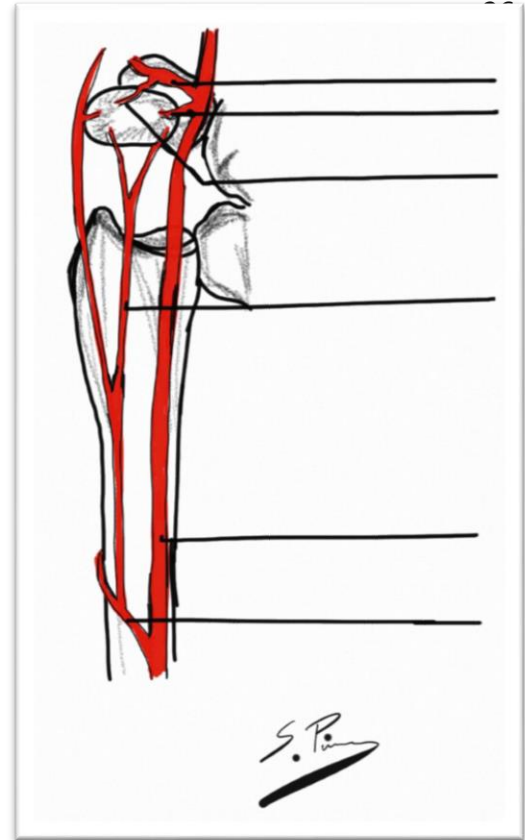


Figure 3 : vascularisation du pisiforme via

l'artère ulnaire : de haut en bas : branche palmaire profonde, pédicule latéral, pédicule inférieur, Pédicule supérieur, artère ulnaire, artère carpienne dorsale.

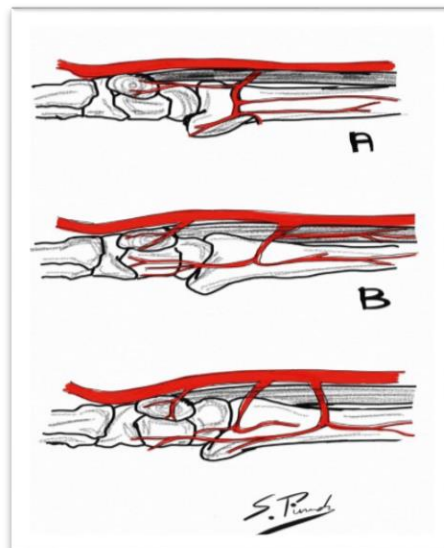


Figure 4 : 3 types de vascularisation

### Technique opératoire :

La dissection débutait en réalisant une voie d'abord antérieure en J de Russe (incision le long du FUC se prolongeant dans le pli palmaire distale du poignet avec refend dans l'axe du pisiforme) (figure 5) avec levé d'un lambeau fascio-cutané à charnière proximale et radiale. Une fois le lambeau levé le péri-tendon du fléchisseur ulnaire était incisé et celui récliné en radiale par un écarteur de Farabeuf. L'artère ulnaire était repérée en proximale et disséquée progressivement jusqu'à repérage de sa branche postéro-ulnaire : la branche dorso-ulnaire. Toutes les branches étaient successivement disséquées. La branche à destinée du pisiforme était alors mesurée jusqu'à sa pénétration à l'aide d'une règle plastique souple. Une fois cette mesure faite, le pisiforme était détaché de ses insertions ligamentaires et complètement libéré pour permettre de l'isoler complètement sur son pédicule (figures 6 et 7).

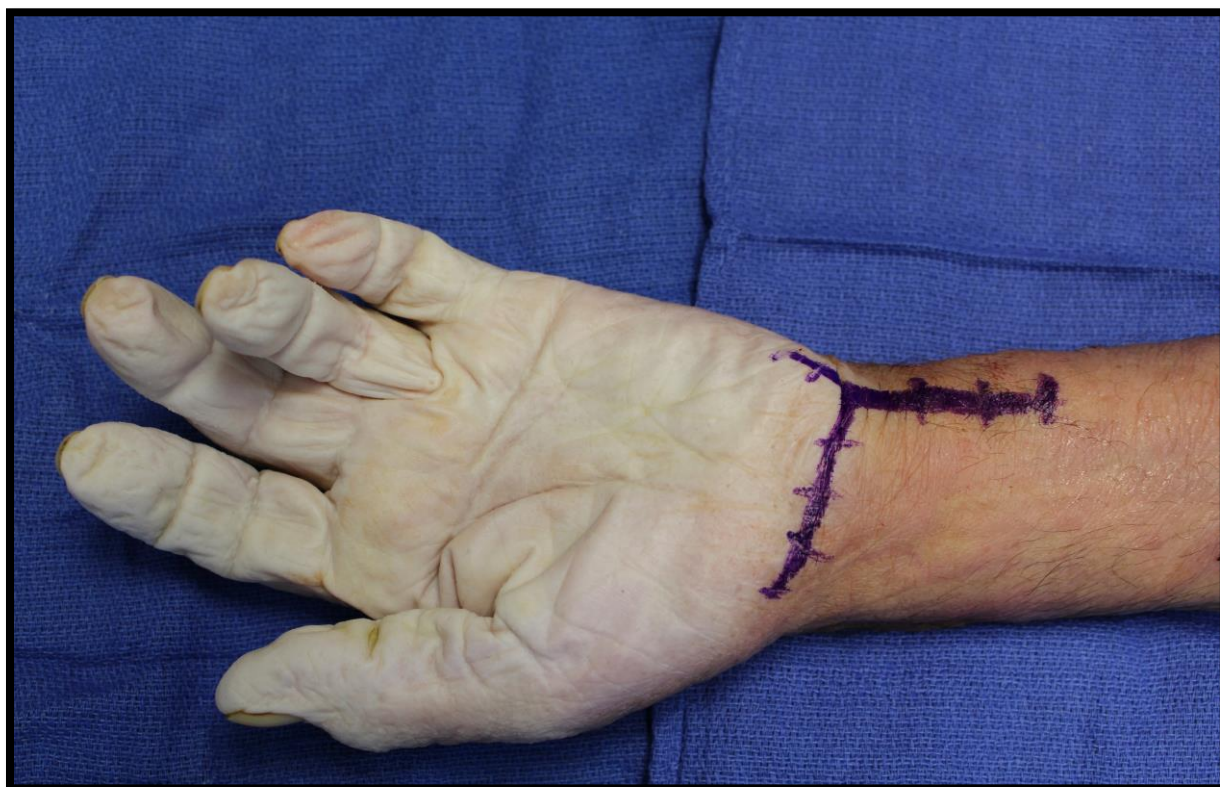

Figure 5 : voie d'abord palmaire en J de Russe sur le bord ulnaire avec refend transverse dans le pli distal du poignet.

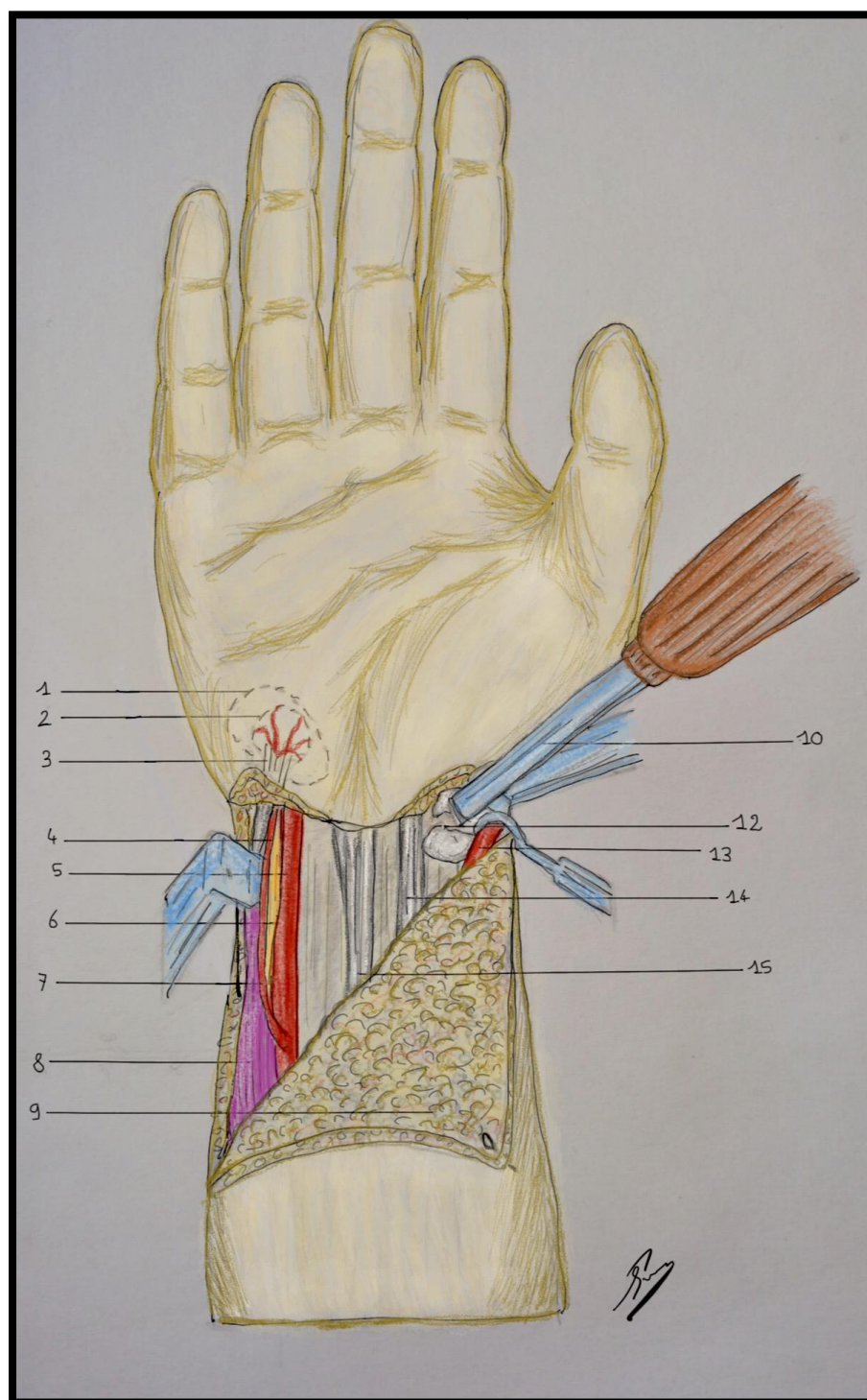
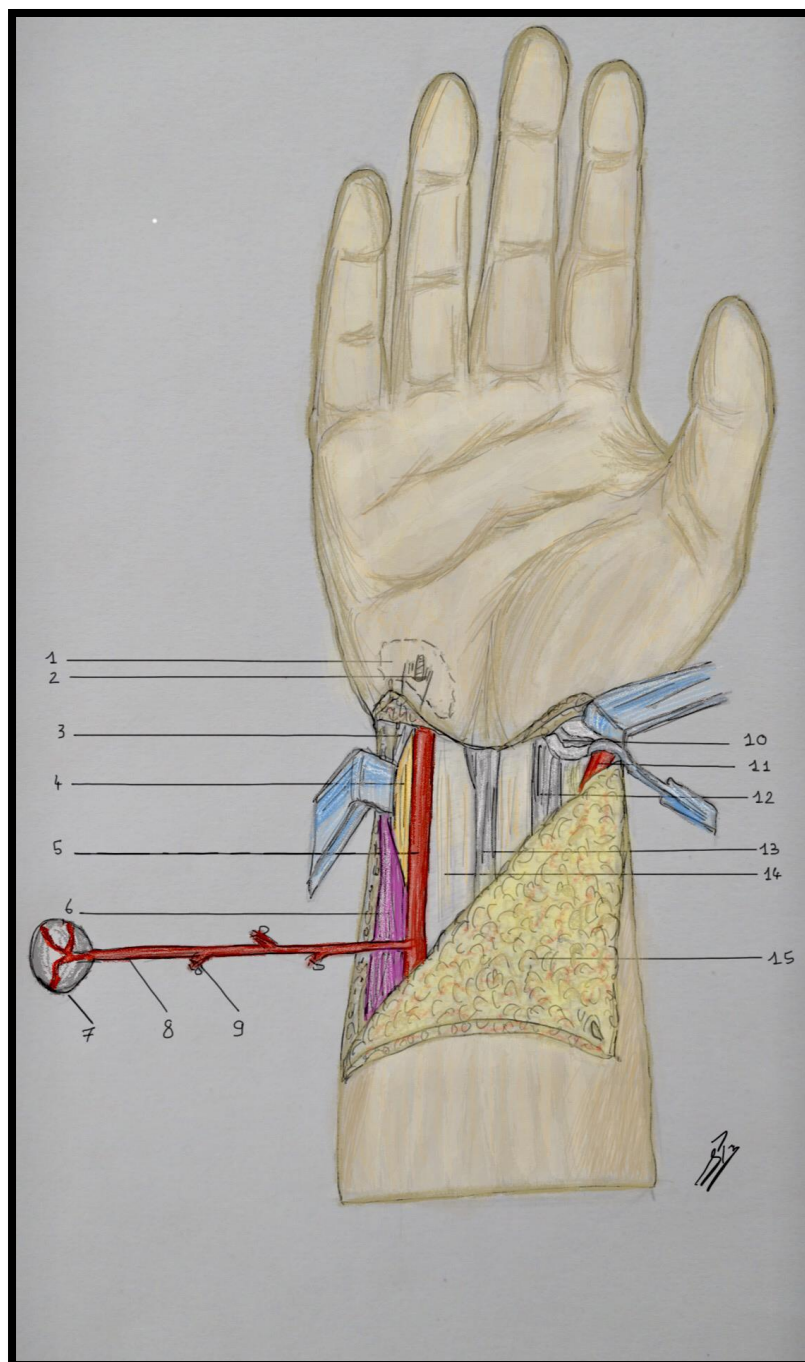


Figure 6 : création du foyer de pseudarthrose expérimental au sein du scaphoïde à l'aide d'un ostéotome.

1. Triquetrum 2. Pisiforme 3. Insertion du FUC sur le pisiforme 4. Pédicule propre du pisiforme 5. Artère ulnaire  
 6. Nerf ulnaire 7. Artère dorso-ulnaire 8. Corps musculaire du FUC 9. Lambeau à charnière radiale, 10. Osteotome  
 12. Foyer de pseudarthrose créé au sein du scaphoïde 13. Artère radiale réclinée 14. FCR 15. LP



**Figure 7 :** Libération progressive du pédicule du pisiforme par ligature des branches collatérales de l'artère dorso-ulnaire.

1. Triquetrum 2. Réinsertion du FUC par une ancre 3. Tendon FUC 4. Nerf ulnaire 5. Artère ulnaire 6. Muscle FUC 7. Pisiforme 8. Pédicule du pisiforme, 9. Branches collatérales de l'adu 10. Foyer de pseudarthrose du scaphoïde 11. Artère radiale 12. FCR 13. LP 14.FCS 15. LAMBEAU fascio cutané à charnière radiale

La largeur/longueur et taille de la surface articulaire du pisiforme étaient mesurées. Enfin la branche dorsale, la branche proximale et les branches périostées de l'artère dorso-ulnaire étaient liés à l'aide de clips puis sectionnés afin d'isoler la branche dorso-ulnaire sur le pédicule artériel du pisiforme. De nouvelles mesures de la taille du pédicule étaient alors pratiquées afin de mesurer le gain de longueur sur le pédicule (figure 10).

Toutes les mesures ont été réalisées d'abord par le chirurgien sénior puis de façon aveugle par l'aide. Après comparaison et en cas de différence  $>1\text{mm}$  les mesures étaient reprises et validées par les deux opérateurs.

### **Dissections avec intervention expérimentale** (figure 8 et 9)

La voie d'abord était identique à celle utilisée lors de la première partie du travail. La même procédure était réalisée avec isolement du pisiforme sur son pédicule et l'artère dorso-ulnaire. L'artère du pédicule du pisiforme était disséquée en préservant l'ambiance cellulo-graisseuse afin d'assurer un retour veineux. La partie pisitale du FUC était détachée de l'os pour être réinsérée sur la face antérieure du triquetrum avec une ancre de type Mini Quick Anchor 2/0. Le reste des ligaments faisaient l'objet d'une suture inter-ligamentaire.

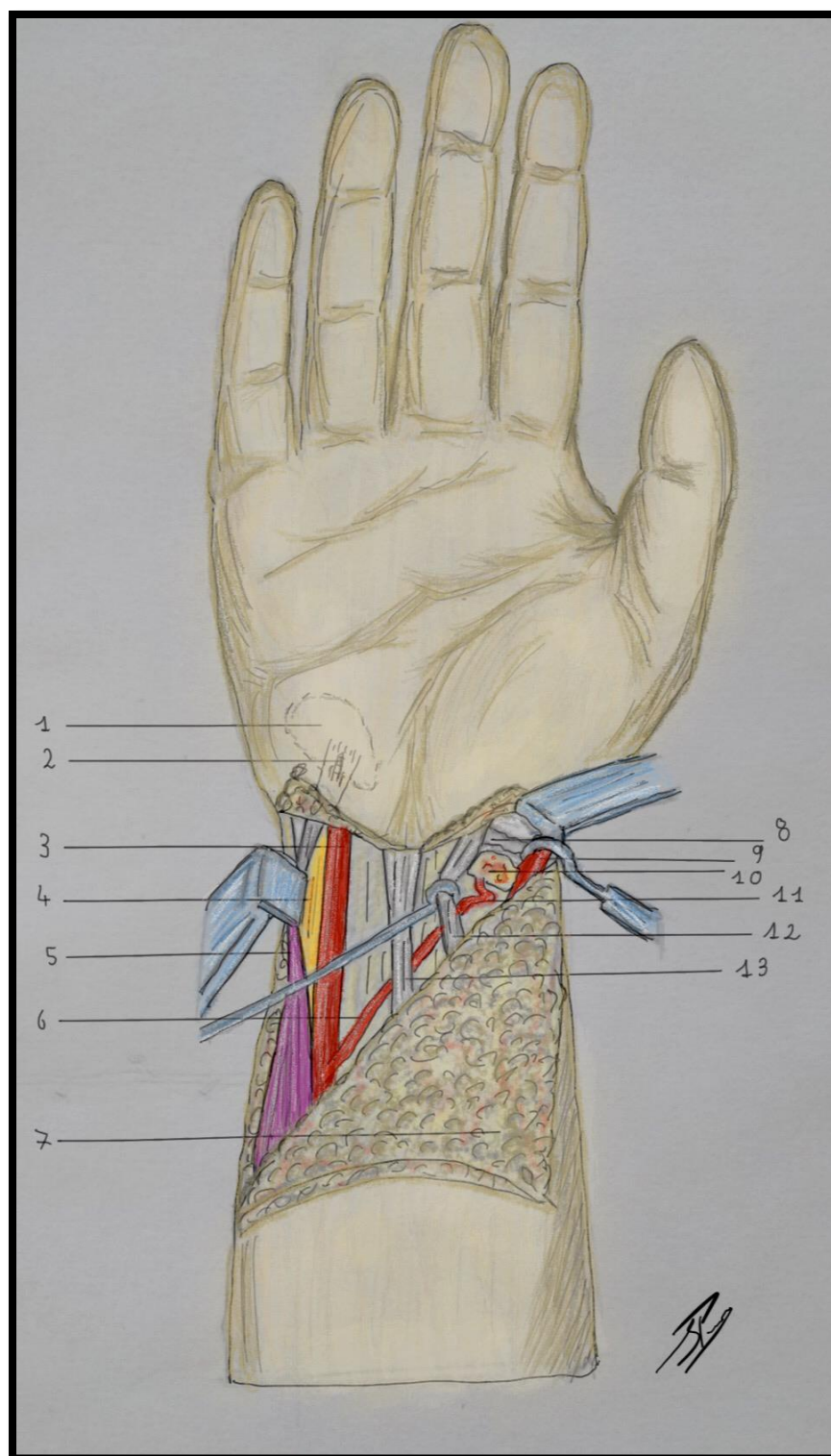
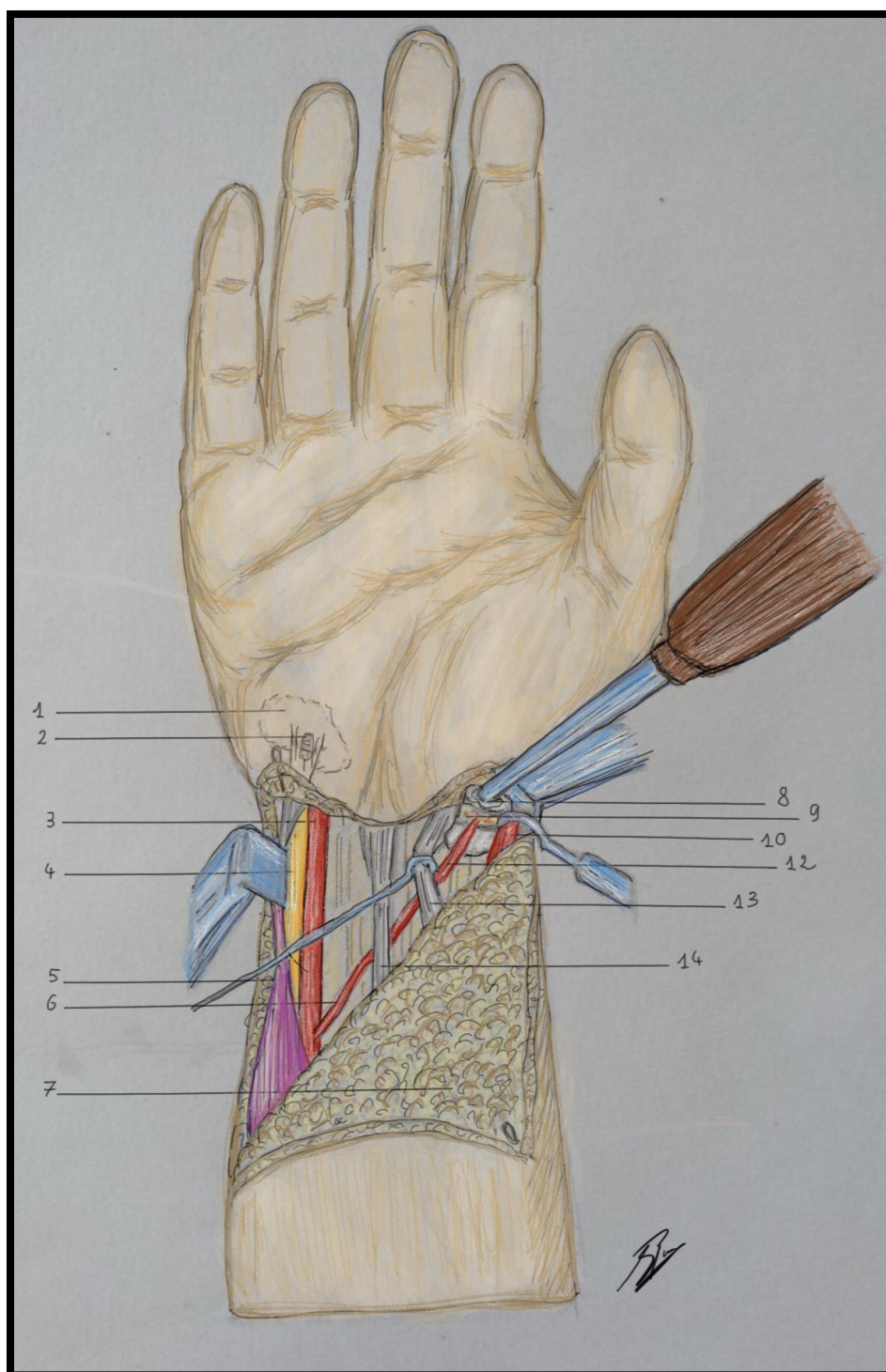


Figure 8: tunélisation du pédicule du pisiforme sous le plan du LP et du FCR et au dessus des FCS.

1. Triquetrum 2. FUC insérée par une ancre 3. Artère ulnaire 4. Nerf ulnaire 5. FUC, 6. Adu, 7. Lambeau fascio cutané 8. Site pseudarthrosique 9. Artère radiale 10. Pisiforme remodelé 11. Pédicule du pisiforme 12. FCR 13 LP.





**Figure 9** : Vissage en compression du pédicule du pisiforme au sein du scaphoïde par une vis de Herbert canulée.

**1.** Triquetrum **2.** FUC réinséré par ancre **3.** Artère ulnaire **4.** Nerf ulnaire **5.**FUC **6.**adu **7.** Lambeau fascio cutané à charnière radiale, **8.** Vis de Herbert **9.** Pisiforme synthésé au sein du scaphoïde **10.** Artère radiale **12.** Pédicule du pisiforme **13.** FCR **14.** LP

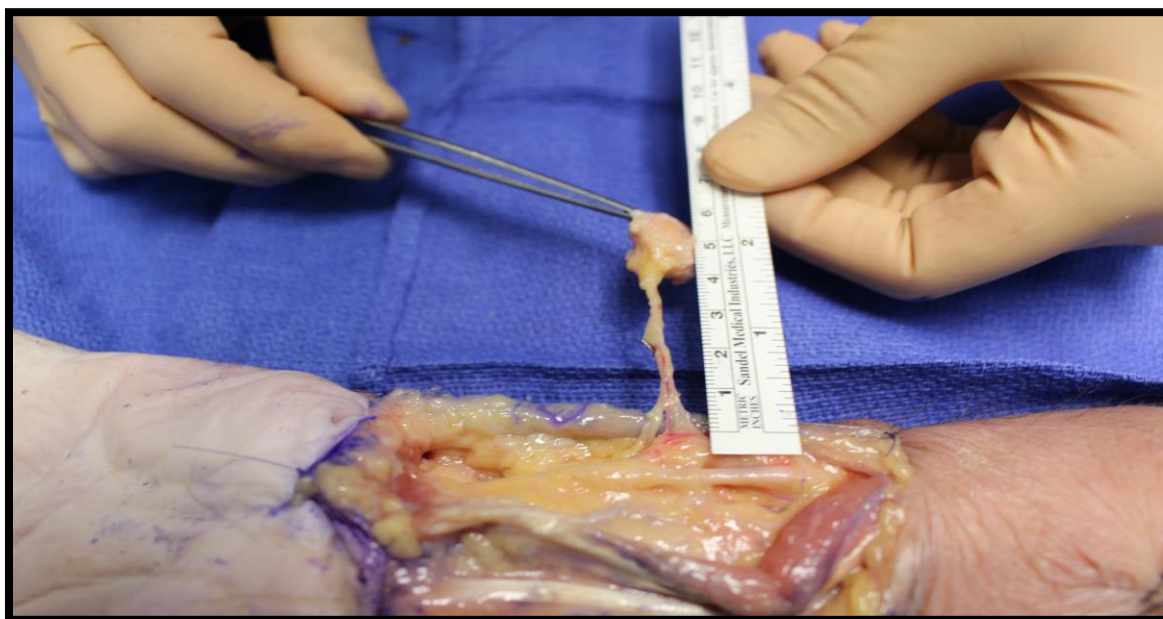


Figure 10 : Mesure du pédicule disponible ALA à l'aide d'une règle.

Le pisiforme était alors recoupé à l'aide d'une scie oscillante pour former un lambeau quadrangulaire cortico-spongieux (figure 11).

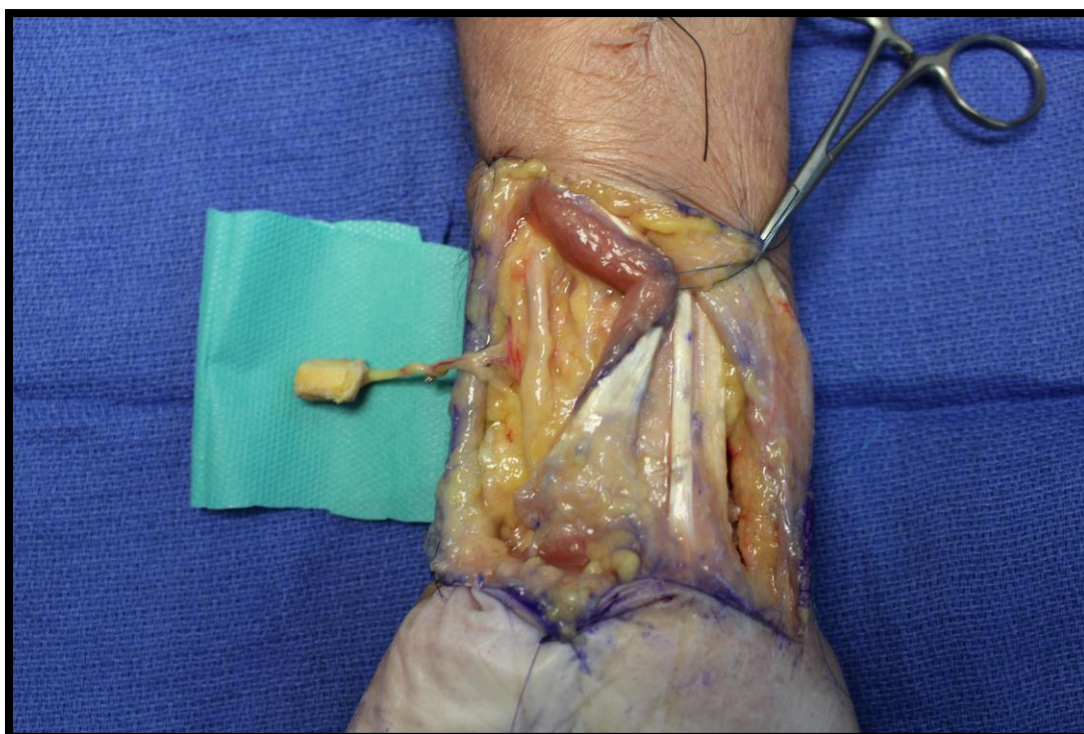


Figure 11 : Greffon isolé sur son pédicule et recoupé pour greffon bi-cortico-spongieux.

Un abord antérieur du scaphoïde était réalisé en préservant le pédicule radial et la branche cutanée palmaire du nerf médian. Une fracture transcorporeale (type IV de Shernberg) était réalisée pour simuler la zone en pseudarthrose. Puis une cure de pseudarthrose était réalisée à la fraise moteur et à la curette constituant la perte de substance osseuse scaphoïdienne (figure 12).

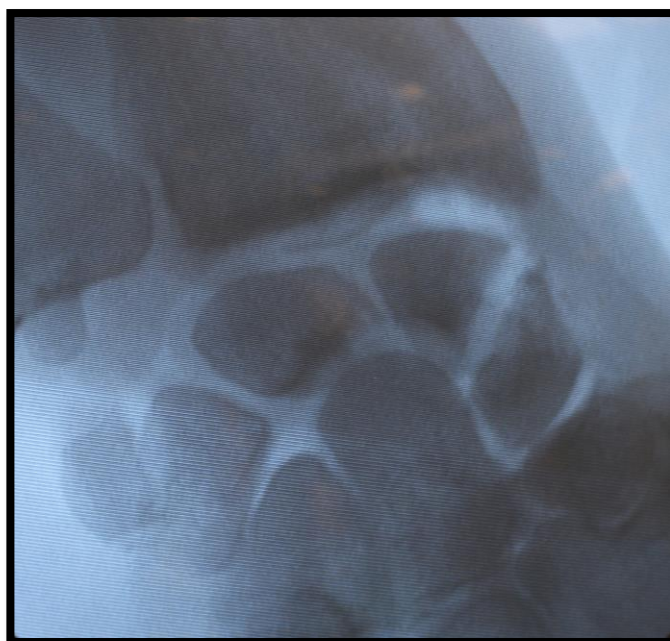


Figure 12 : Radiographie du poignet de face montrant le foyer de pseudarthrose transcorporeale du scaphoïde

La tunélisation du pédicule passait sous le tendon du FUC et le nerf ulnaire au-dessus des tendons fléchisseurs des doigts avec une longueur satisfaisante et sans tension excessive (figure 13).

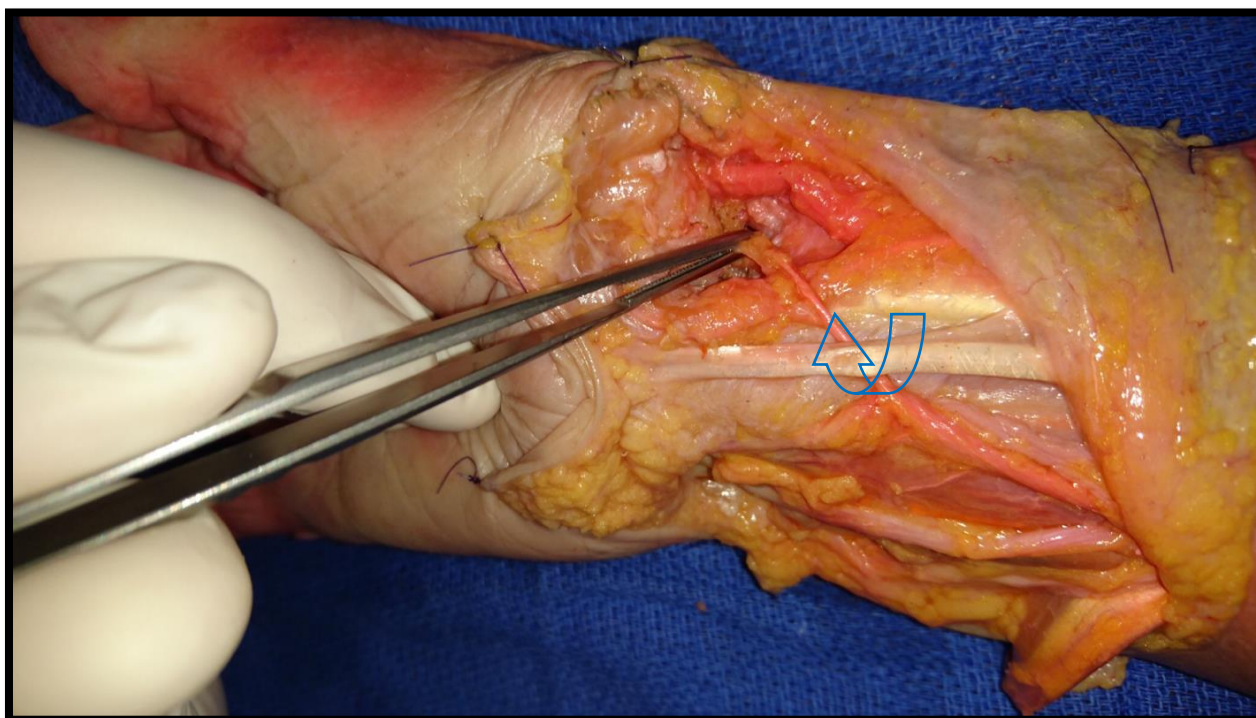


Figure 13 : Mise en place du greffon cortico-spongieux de pisiforme sur le site receveur. Le pédicule du lambeau est tunnélisé sous les tendons fléchisseurs du poignet au-dessus des fléchisseurs superficiels des doigts

Une première broche guide était mise en place en va et vient sur le fragment distal du scaphoïde puis le pisiforme pédiculé conformé était encastré dans la zone en cure de pseudarthrose (figure 14).

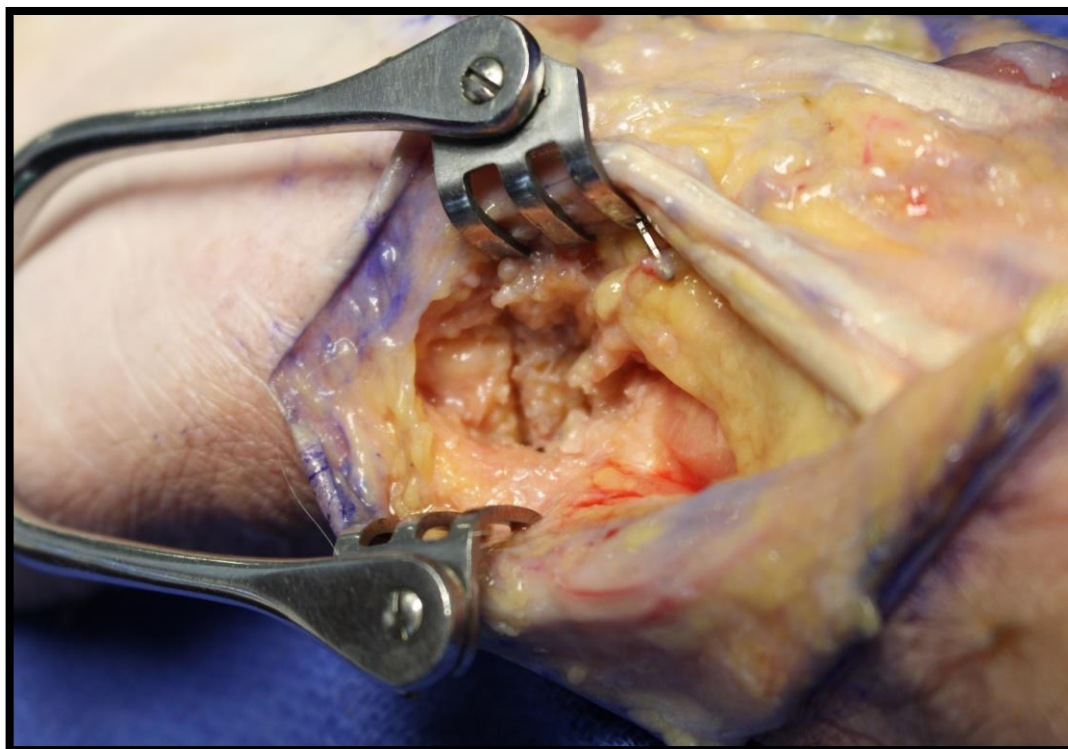


Figure 14.: Intégration du greffon cortico-spongieux de pisiforme dans le foyer de pseudarthrose.

La broche guide était poussé jusqu'au fragment proximal puis il était synthésé par une vis canulée type Herbert (diamètre 30, taille moyenne 28). Toute la procédure était réalisée sous contrôle radioscopique (figures 15,16 et 17).

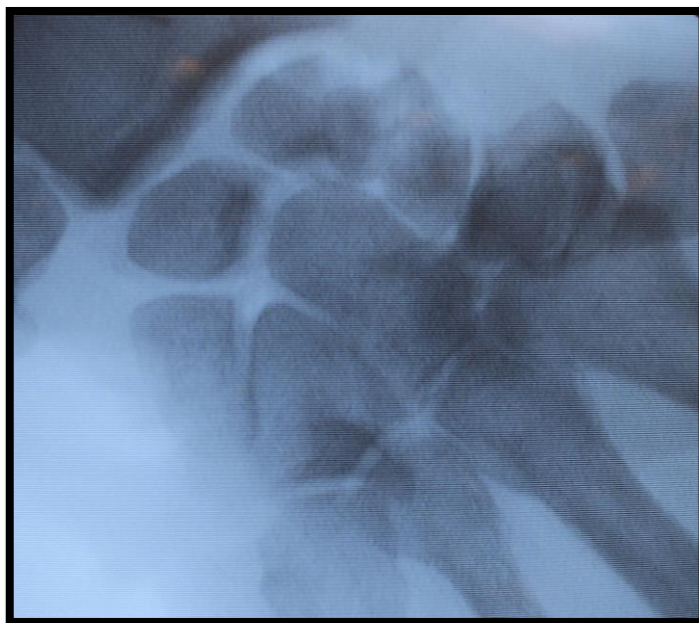


Figure 15 : Radiographie du poignet de face après la mise en place du greffon intercalaire de pisiforme

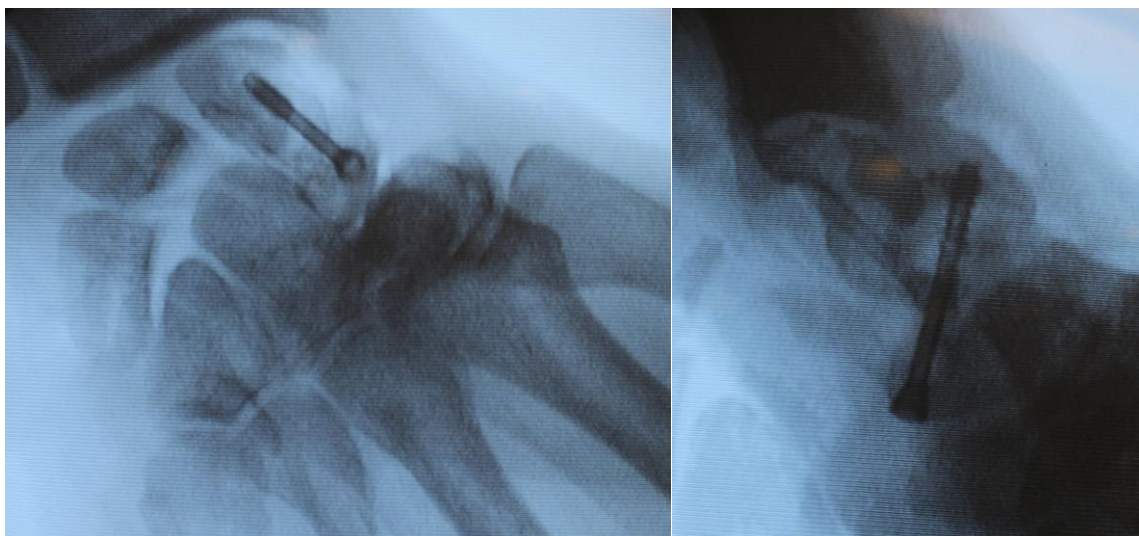

Figure 16 : Radiographie du poignet face et profil montrant l'ostéosynthèse du greffon cortico-spongieux de pisiforme par une vis canulée de Herbert diamètre 3 mm, taille 28 mm

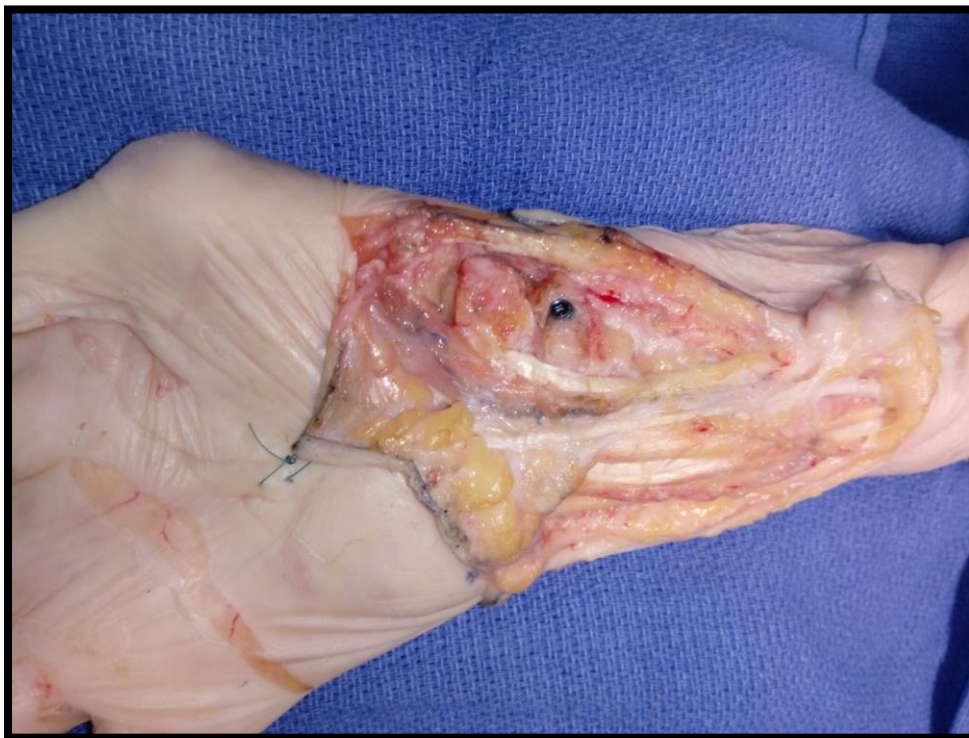

Figure 17 : Aspect peropératoire final avec visualisation de la partie distale de la vis enfoui au pôle distal du scaphoïde

La capsule était refermée en laissant un espace distal pour le passage du pédicule.

Le plan cutané était fermé en deux plans (points dermiques inversants et points séparés).

## RESULTATS

### Pédicule vasculaire du pisiforme et artère dorso-ulnaire

(Tableau 1)

- ✓ Sur toutes les dissections effectuées au total (30 avant-bras), nous avons retrouvé un pédicule a destiné de l'os pisiforme sous la forme d'une branche longitudinale (parallèle à l'artère ulnaire) provenant de l'artère dorso-ulnaire (**100%**).
- ✓ La longueur moyenne du pédicule du pisiforme était de **4,036 cm** en l'absence de ligature des collatérales de l'artère dorso-ulnaire.
- ✓ La longueur moyenne du pédicule du pisiforme était de **4,5133 cm** après ligature des autres branches et ainsi pédiculé sur le pisiforme depuis l'artère dorso-ulnaire.
- ✓ Nous avons retrouvé une longueur moyenne d'allongement du pédicule de **0,4733 cm** pour un pourcentage d'augmentation de la longueur du pédicule de **11,22 %**.



**Tableau 1 :** Caractéristiques du pédicule du pisiforme avant et après ligature des branches de l'artère dorso-ulnaire

Dissections	Présence d'un pédicule du pisiforme partant de l'artère dorso-ulnaire	Longueur pédicule pisiforme (cm)	Distance pisiforme –OA ALA (cm)	Augmentation en cm du pédicule	Augmentation en % du pédicule
1	OUI	4,1	4,6	0,5	12,19
2	OUI	3,8	4,2	0,4	11,05
3	OUI	3,4	3,8	0,4	11,17
4	OUI	3,6	3,9	0,3	10,83
5	OUI	3,9	4,2	0,3	10,96
6	OUI	3,4	3,6	0,2	10,58
7	OUI	3,7	4,2	0,5	11,35
8	OUI	4,1	4,5	0,4	10,97
9	OUI	4,6	5,1	0,5	11,08
10	OUI	4,6	5	0,4	11,08
11	OUI	4,2	4,8	0,6	11,42
12	OUI	4,2	5	0,8	11,9
13	OUI	3,8	4,2	0,4	11,05
14	OUI	3,6	4	0,4	11,11
15	OUI	4,3	4,6	0,3	10,69
16	OUI	4	4,5	0,5	11,25
17	OUI	3,9	4,3	0,4	11,02
18	OUI	4,2	4,5	0,3	10,71
19	OUI	4,1	4,6	0,5	11,21
20	OUI	3,6	4	0,4	11,11
21	OUI	4,5	4,9	0,4	10,88
22	OUI	4,1	4,7	0,6	11,46
23	OUI	3,7	4,3	0,6	11,62
24	OUI	4,2	4,8	0,6	11,42
25	OUI	4,5	5	0,5	11,11
26	OUI	3,9	4,5	0,6	11,53
27	OUI	4,3	4,9	0,6	11,39
28	OUI	4,2	5	0,8	11,9
29	OUI	4,5	5	0,5	11,11
30	OUI	4,1	4,7	0,6	11,46
<b>Moyenne</b>	<b>100%</b>	<b>4,036</b>	<b>4,5133</b>	<b>0,4733</b>	<b>11,22%</b>

**Mesures de l'os pisiforme** (Tableau 2)

- ✓ L'os pisiforme, présentait un grand axe moyen de **1,9733 cm**.
- ✓ Sa largeur moyenne était de **1,7466 cm**.
- ✓ La taille de la surface articulaire moyenne était de **1,622 cm<sup>2</sup>**.

**Tableau 2 :** Caractéristiques du pisiforme

Dissections	Grand axe du pisiforme (cm)	Largeur du pisiforme (cm)	Surface articulaire (cm <sup>2</sup> )
1	1,5	1,3	1,68
2	2,2	1,1	1,1
3	2	1,9	1,68
4	1,8	1,6	1,83
5	1,8	1,6	1,66
6	2,2	2	1,8
7	1,6	1,4	0,63
8	2,2	1,9	1,32
9	2,2	1,9	1,08
10	2,2	1,9	0,8
11	2,1	1,9	1,1
12	1,8	1,6	0,72
13	1,6	1,5	1,54
14	1,5	1,3	1,1
15	1,8	1,6	1,3
16	1,9	1,7	1,68
17	2,2	2	1,1
18	2	1,8	1,68
19	2,1	1,9	1,8
20	1,6	1,4	0,99
21	2,5	2,3	2,55
22	2	1,8	2,24
23	1,9	1,7	1,32
24	2	1,8	1,82
25	2,1	2	2,25
26	1,7	1,7	1,82
27	2	1,7	1,92
28	2,1	1,8	2,08
29	2,1	2	2,1
30	2,5	2,3	3,99
<b>Moyenne</b>	<b>1,9733</b>	<b>1,7466</b>	<b>1,622</b>

Intervention expérimentale

(Tableau 3)

- ✓ **Toutes les interventions expérimentales réalisées par voie antérieure ont permis une intégration du pisiforme** au niveau de la zone scaphoïdienne d'intérêt (pseudarthrose corporéale).
- ✓ La mise en place du greffon lors de l'intervention **n'a pas entraîné de tension excessive sur le pédicule.**
- ✓ Le trajet du pédicule passait sous les tendons fléchisseurs du poignet (fléchisseur radial du carpe et long palmaire). On retrouvait dans **90% des cas une absence de compression de ce dernier lors des manœuvres dynamiques** de flexion/extension, inclinaison ulnaire/radiale. **Dans 1 cas il existait une tension excessive lors du passage en extension et inclinaison radiale** mettant en cause la fiabilité vasculaire du greffon.
- ✓ Le **volume osseux bicortical a toujours été suffisant** même après simulation de pseudarthroses majeures avec perte osseuse **allant jusqu'à 12 mm.**
- ✓ L'ostéosynthèse par vissage (Vis type Herbert diamètre moyen de 24 mm) **a été possible à chaque fois** et a permis une **bonne stabilisation du greffon intercalaire sans atteinte du pédicule.**
- ✓ Les contrôles scopiques effectués, poignet de face et de profil montraient une **restauration de la hauteur du scaphoïde avec correction du défaut osseux et de l'angulation pathologique** du scaphoïde pour toutes les dissections.

**Tableau 3** : Résultats des 10 interventions expérimentales sur la faisabilité du lambeau de pisiforme

Dissections	Pédicule de taille suffisante pour intégration scaphoïdienne	Absence de tension pédiculaire après intégration en dynamique	Ostéosynthèse stable en scopie dynamique	Taille pseudarthrose (mm) /Volume osseux suffisant
1	OUI	OUI	OUI	8 mm / oui
2	OUI	OUI	OUI	4 mm / oui
3	OUI	OUI	OUI	5 mm / oui
4	OUI	NON	OUI	10 mm / oui
5	OUI	OUI	OUI	4 mm / oui
6	OUI	OUI	OUI	5 mm / oui
7	OUI	OUI	OUI	12 mm / oui
8	OUI	OUI	OUI	4 mm / oui
9	OUI	OUI	OUI	4 mm / oui
10	OUI	OUI	OUI	10 mm / oui

## Discussion :

Cette étude anatomique et expérimentale avait pour objectif d'étudier la vascularisation et les caractéristiques de l'os pisiforme ainsi que ses possibilités de transfert à distance pour le traitement de la pseudarthrose du scaphoïde.

Nous avons retrouvé dans toutes nos dissections un pédicule sous la forme d'une branche longitudinale partant de l'artère dorso-ulnaire et pénétrant le pisiforme à sa partie dorso-supérieure. Cette forme anatomique est la forme anatomique la plus retrouvée dans la littérature scientifique même si on retrouve également deux autres types anatomiques<sup>22, 23</sup>. Il existe donc 3 types de vascularisation principale du pisiforme (*Figure 4*)

Nous n'avons pas retrouvé ces deux autres configurations anatomiques dans notre travail, soit du fait d'un nombre de dissections non suffisantes soit parce que ces variations sont en fait plus rares. La présence d'une de ses deux variations n'autorise pas la réalisation du lambeau et la réalisation d'un angio-TDM préopératoire ou d'un écho-doppler peut être nécessaire pour confirmer la présence d'un pédicule principale longitudinale partant de l'artère dorso-ulnaire.

Nous avons retrouvé une longueur moyenne du pédicule de 4,036 cm. Kuhlmann et al.<sup>24</sup> retrouvent des résultats similaires avec une longueur moyenne de 4,00 cm sur X patients. D'autres auteurs font état d'un pédicule plus court avec une longueur moyenne de 3,00 cm mais sur peu de cas. (Metsgach et al.) (23) Dans un cas nous avons retrouvé un pédicule jugé court avec mise en tension du pédicule lors des manœuvres dynamiques du poignet remettant en cause la fiabilité vasculaire. Cependant la longueur minimale du pédicule dans notre étude était de 3,4 cm. Nos résultats sont concordants avec les plus grandes séries ayant étudiées la vascularisation du pisiforme.

La ligature des branches collatérales de l'artère dorso-ulnaire n'a pas entraîné de retentissement sur la vascularisation de la main et de l'avant-bras. En effet l'artère ulnaire présente de nombreuses anastomoses avec l'artère radiale<sup>25</sup>. Sa branche palmaire profonde forme l'arcade palmaire profonde et sa branche carpienne dorsale s'anastomose avec le réseau carpien radial pour assurer une suppléance suffisante en cas de ligature de l'artère dorso-ulnaire elle-même.

Les ligatures des branches de l'artère dorso-ulnaire ont permis un gain de longueur supérieur à 10% (4,01 -> 4,58 cm). Ce gain peut paraître peu important mais une fois le pédicule retourner à 180° sans torsion de ce dernier le gain en longueur était plus important. De plus nous avons utilisé les propriétés élastiques de l'artère ulnaire qui une fois libérer sur la zone du pédicule

dorso-ulnaire donner un gain de longueur supplémentaire et permettait la mise en place du greffon sans tension.

Nos mesures sur le pisiforme sont en concordance avec les mesures retrouvées dans la littérature scientifique<sup>26</sup>. La taille de cet os permet d'envisager son utilisation dans des pseudarthroses de taille importante. La présence d'une surface articulaire moyenne de 1,62 cm<sup>2</sup> ouvre des perspectives quant à son utilisation pour les pseudarthroses du pôle distal ou proximal, mais également dans le traitement de l'arthrose débutante scapho-radiale ou scapho-trapézienne.

L'intervention expérimentale a pu être réalisée sur nos dix dissections. La voie d'abord proposée est une voie classique d'abord antérieure du poignet avec une expansion ulnaire afin de pouvoir aborder le pisiforme. L'ostéosynthèse a consisté en la mise en place d'une vis en compression. Ce choix d'utiliser un vissage au lieu d'une ostéosynthèse par broches est dû à la solidité de cet os utilisé en greffon bi-cortical. Ce choix permet d'éviter une seconde intervention de retrait de matériel mais surtout une mobilisation active plus précoce fondamentale dans la récupération des amplitudes et de la force<sup>27, 28</sup>.

Concernant le trajet du pédicule du greffon, nous avons opté pour un trajet plutôt superficiel car il permettait la meilleure exploitation de longueur du pédicule. Un trajet au dessus des fléchisseurs du carpe peut poser un problème d'adhérences cutanées alors qu'un trajet sous le plan des fléchisseurs des doigts pouvait poser un problème de compression compromettant l'apport vasculaire au greffon lors de la mobilisation tendineuse par augmentation de la pression.

L'un des avantages de notre travail porte sur son caractère novateur : aucun article n'a proposé le traitement de la pseudarthrose du scaphoïde par un greffon vascularisé de pisiforme considérant que ce dernier présente un pédicule trop court. La technique de ligature des branches de l'artère dorso-ulnaire associée à un retournement du pédicule ont permis de solutionner le problème de la longueur du pédicule. L'utilisation de ce lambeau permet de nombreuses options de reconstruction scaphoïdienne à la fois osseuse : uni ou bi-cortico-spongieuse mais également cartilagineuse.

Le caractère bi-cortical n'est pas réalisable sur les greffons pédiculés du poignet les plus utilisés tel que le greffon de Kuhlmann et Zaidenberg. En effet, il s'agit de prélèvement cortico-spongieux dont le prélèvement en monobloc est souvent difficile. De plus le prélèvement est basé sur des artères de petits calibres pénétrant le périoste et dont la dissection peut s'avérer techniquement difficile.

La qualité des membres supérieurs disséqués, l'injection des vaisseaux, la simulation par un matériel identique à celui utilisé en conditions réelles renforce la qualité de notre travail.

La fiabilité de son pédicule et la taille osseuse apportée (correction de l'angulation scaphoïdienne sur pseudarthrose ancienne ou sur les nécroses du pôle proximal) permettent théoriquement d'élargir les indications classiques des lambeaux pédiculés dans le traitement de la pseudarthrose du scaphoïde carpien.

La principale limite de notre travail est son caractère expérimental sur dissections. Nous ne pouvons donc pas conclure à sa supériorité comparée aux autres lambeaux vascularisés. La conservation des corps dans un coffre réfrigéré entraîne une rétraction tissulaire et une modification de l'élasticité des vaisseaux. Il s'agit d'un travail anatomique qui nécessitera la réalisation sur patients, après avoir recueilli leur consentement éclairé. L'application de ce greffon sur au moins un patient, permettra de vérifier les données anatomiques de ce travail et d'ouvrir vers une publication scientifique afin de renforcer l'intérêt de l'article.

L'élément essentiel à la réalisation de ce greffon est la conséquence fonctionnelle de l'excision du pisiforme sur le poignet. Il n'est pas envisageable de proposer un traitement si le prélèvement sur le site donneur entraîne un préjudice notable pour le patient. La place de l'os pisiforme au sein du carpe est encore discutée. Certains auteurs le considèrent comme un os sésamoïde du poignet avec un caractère accessoire (18). D'autres, du fait de sa vascularisation propre, de ses attaches ligamentaires et tendineuses le considère comme un os primordial dans l'organisation architecturale du carpe (21). Phylogénétiquement, trois théories ont été proposées sur l'os pisiforme<sup>29</sup> :

Dans certaines espèces animales, le pisiforme se fusionne avec les os adjacents carpiens, voire les métacarpiens. La loge du pisiforme dans la main primitive change de position selon les différentes espèces, mais a toujours participé à l'articulation et la mobilité du poignet.

Une théorie soutenant que le pisiforme est un vestige osseux est défendue par l'argument que la polydactylie a précédé la main pentadactyle.

La dernière théorie est aussi basée sur la main primitive pentadactyle composée de trois rangées bien définies d'os carpiens. Le pisiforme était à l'origine un composant de la rangée centrale ayant migré secondairement vers sa loge antérieure par rapport aux autres os carpiens. L'exérèse du pisiforme peut entraîner des troubles fonctionnels<sup>30</sup> Le pisiforme est un stabilisateur du triquetrum et son excision peut entraîner une augmentation de l'instabilité de cet os<sup>31,32</sup>. Le tendon du FUC recouvre le pisiforme en proximal et en avant. La fonction de cette attache tendineuse est de transmettre la force du FUC aux ligaments pisi-hamatum et pisi-métacarpiens pour aider à fléchir le poignet.

Une majorité d'études radio-cliniques et dynamiques réalisées à ce jour ne montrent pas de retentissement dynamique péjoratif sur le poignet lors de l'exérèse du pisiforme<sup>33</sup>. L'exérèse de cet os a été proposée dans le traitement de nombreuses pathologies telles que l'arthrite piso-triquétrale, la compression du nerf ulnaire, la nécrose avasculaire du pisiforme, la tendinite du FUC etc.

Des études sur l'arthrite piso-triquétrale et son traitement par exérèse du pisiforme, ne retrouvent aucun retentissement sur la dynamique du poignet (30, 32). Seule l'étude de Eijzeren (21) retrouve dans sa série comparative prospective une différence significative sur l'extension du poignet qui se trouve diminuée dû à la raideur entraînée. Les modifications entraînées par son exérèse dépendent également de la méthode employée pour effectuer la pisiformectomie. Au vu de la littérature<sup>34</sup> l'exérèse sous périostée est la technique classique permettant d'obtenir une réinsertion du FUC associée aux attaches ligamentaires en une suture unique. Le prélèvement effectué dans notre étude était une exérèse sus périostée conservant le réseau artériel péri osseux anastomotique, la réinsertion se faisait alors en 2 temps : d'abord réinsertion par ancrage de la partie tendineuse pisitale sur la surface articulaire triquetral puis suture interligamentaire pour renforcer la solidité du montage. Nous avons choisi de réinsérer cette partie du FUC sur le triquetrum afin de lui redonner cette attache sur la première rangée du carpe et de rétablir son rôle stabilisateur.

Dans le traitement de la pseudarthrose du scaphoïde, l'analyse de la littérature recense de nombreuses techniques aux résultats variables<sup>35</sup>. De nombreux articles attestent de l'intérêt des lambeaux vascularisés<sup>36</sup>. Cela conforte l'intérêt de l'utilisation du lambeau de pisiforme dans cette indication. En effet le Lambeau vascularisé le plus utilisée dans cette indication (technique de Kullmann) montre d'excellents résultats.

- ✓ Roux et AL.<sup>37</sup> Publie en 2003 une série de 13 patients avec un taux de consolidation de 100%.
- ✓ Mathoulin et Haerle publie une série de 17 patients avec un taux de consolidation à 100 %.
- ✓ Série agrandit à 87 patients par les mêmes auteurs plus récemment avec un taux cette fois ci de 92%<sup>38</sup>
- ✓ Résultats similaires pour Henry qui retrouve 100% de consolidation en utilisant «la technique de zaidemberg»<sup>39</sup>

Les séries plus petites réalisées sur les lambeaux libres osseux dans cette indication semblent montrer d'excellents résultats, légèrement supérieurs à ceux des lambeaux osseux pédiculés



(100 % de consolidation pour Doi et coll. dans leur utilisation du greffon supracondylien femoral) mais nécessite un temps opératoire plus important avec sutures microchirurgicales<sup>40</sup>

En revanche Gable et coll.<sup>41</sup> en utilisant la crête iliaque libre vascularisée obtiennent de moins bons taux de consolidations qu'avec des greffons pédiculés. Les points négatifs sont : un temps opératoire allongé, une plus grande difficulté technique et une durée d'hospitalisation augmentée. Des séries comparatives comme la méta-analyse de Munk et Larsen<sup>42</sup> reprenant 5246 cas de pseudarthroses scaphoïdiennes de 1928 à 2003, traitées par greffes vascularisées ou non, rapportait un meilleur taux de consolidation pour les greffons vascularisés à hauteur de 91%.

Les lambeaux osseux pédiculés montrent de meilleurs résultats comparés au greffon osseux non vascularisés mais ses indications ne peuvent pas répondre à tous les types de pseudarthroses du scaphoïde carpien.

Récemment, la cure arthroscopique de la pseudarthrose du scaphoïde a vu le jour, en proposant un greffon spongieux non vascularisé osseux associé à une ostéosynthèse. Dans la série de P.C Ho<sup>43</sup> comprenant 37 patients traités par cette technique, 91% ont consolidé avec un délai moyen de 12 semaines.

L'indication habituelle du lambeau pédiculé reste la perte de substance osseuse modérée. Pour les pertes de substances plus importantes le greffon osseux non vascularisé restait la référence. L'apport de l'os pisiforme au sein de l'os scaphoïde offre un plus grand volume osseux disponible. Il n'a pas pour objectif de remplacer les lambeaux vascularisés mais offre une alternative intéressante dans certains types de pseudarthroses. Il pourrait donc être une alternative intéressante dans : les pseudarthroses de taille importante, les dévascularisations du pôle proximal, les cas de pseudarthrose proximal ou distal avec nécessité de re-surfage articulaire ou encore chez le chirurgien junior pour qui le prélèvement d'un lambeau type Kuhlmann ou Zaidenberg peut s'avérer difficile.

Dans le cadre des perspectives nous souhaitons réaliser l'intervention de greffon vascularisé de pisiforme sur des patients maintenant que cette étude anatomique a montré sa fiabilité et sa faisabilité. De plus dans une ère du développement en médecine et en chirurgie de l'impression 3D et du planning préopératoire, une perspective intéressante est l'utilisation de la modélisation 3D. En effet une analyse 3D TDM préopératoire permettrait d'établir une maquette 3D afin de réaliser en préopératoire et avec précision :

- ✓ Les guides de coupe du pisiforme adaptés au type et à la taille de pseudarthrose. (figure 18)

- ✓ Son placement dans le foyer de pseudarthrose pour respecter au mieux l'arrivée de son pédicule. Arrivant à la partie supérieure et dorsale de l'os, sa position une fois le transfert effectué, doit être anticipée afin de pratiquer des ostéotomies, une ostéosynthèse et une mise en place ne compromettant pas le pédicule.

Ainsi cela permettrait d'établir une chirurgie personnalisée faite sur mesure pour traiter la pseudarthrose du patient.

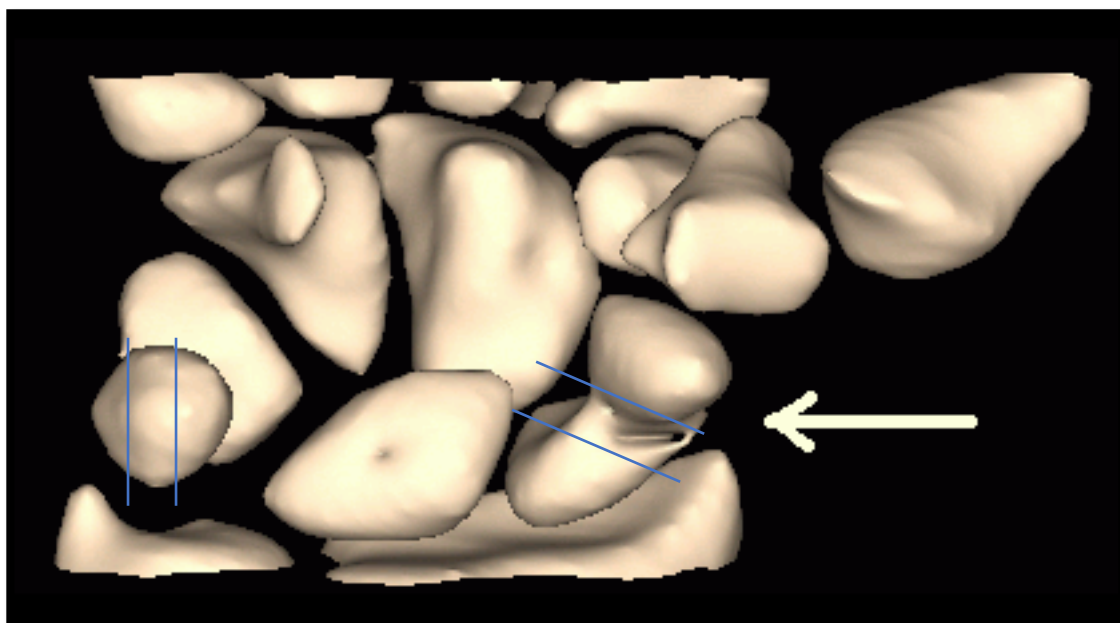


Figure 18 : Modélisation tridimensionnelle du pisiforme et étude des plans de coupe (en bleu , trajet des ostéotomies, La flèche indique le foyer de pseudarthrose )

## **Conclusion :**

Le lambeau vascularisé osseux de pisiforme paraît être une alternative thérapeutique intéressante dans le traitement des pseudarthroses du scaphoïde dans les stades pré-palliatifs (avant l'apparition d'arthrose carpienne).

La longueur du pédicule permet d'envisager un transfert à tous les niveaux du site pseudarthrosique scaphoïdien.

Le volume osseux disponible est également un critère important dans la décision thérapeutique et ce lambeau pourrait couvrir de plus larges défauts que les lambeaux pédiculés déjà disponibles dans la pratique courante.

Une étude in-vivo avec un recul important pourrait confirmer son utilisation dans cette indication avec pour corollaire un retentissement fonctionnel mineur, comme semble le suggérer les études dynamiques du carpe après exérèse du pisiforme.

## **Résumé :**

**Introduction :** Les fractures du scaphoïde carpien peuvent évoluer vers une pseudarthrose à l'origine de l'apparition progressive d'une arthrose du poignet. Les lambeaux vascularisés actuellement proposés pour la prise en charge de ces pseudarthroses sont basés sur des artères inconstantes ou très fines en calibre dont la vascularisation après mise en place du greffon est aléatoire.

L'os pisiforme est un os de la première rangée du carpe dont l'excision est fonctionnellement acceptable lorsque celle-ci est correctement réalisée. Déjà décrite dans la maladie de Kienböck, ou les défauts de surface articulaire radiale, le pisiforme n'a jamais été proposé dans la littérature dans le traitement de la pseudarthrose du scaphoïde du fait d'un pédicule trop court. Basé sur des travaux anatomiques sur l'artère dorso-ulnaire, les auteurs proposent de réaliser une dissection et une technique opératoire permettant d'augmenter la longueur du pédicule de l'os pisiforme et de permettre ainsi d'amener cet os vascularisé sur la région scaphoïdienne.

**Matériels et méthodes :** Vingt dissections du membre supérieur ont permis d'étudier le pisiforme, sa vascularisation, l'artère dorso-ulnaire et ses branches. L'artère du pisiforme, les caractéristiques du pisiforme (taille, longueur, surface articulaire...) ont été mesurés de façon précise et standardisée.

Dix dissections supplémentaires ont permis de réaliser l'intervention sur cadavre et de proposer une technique opératoire expérimentale.

**Résultats :** L'artère du pisiforme, naissant du tronc dorso-ulnaire était présente dans tous les cas de dissection. Sa longueur moyenne de 4,036 cm pouvait être augmentée (+11,22%) en liant les branches successives du tronc dorso-ulnaire et ainsi d'amener le pisiforme pédiculé jusqu'au scaphoïde carpien. L'intervention, par voie antérieure, réalisée sur dix cadavres a permis de simuler avec succès le traitement de pseudarthroses corporeales.

**Discussion :** L'excision du pisiforme ne peut se concevoir que si la technique apporte un réel bénéfice dans le traitement de la pseudarthrose du scaphoïde. L'os une fois mise en place sur la zone de pseudarthrose est synthésé à l'aide de vis canulées. Une modélisation structurale

osseuse a été étudié afin d'optimiser les zones de coupe du pisiforme. La réalisation de l'intervention sur des patients devra permettre de confirmer sa fiabilité et sa supériorité comparativement aux autres techniques de prise en charge.

**Conclusion** : Le greffon vascularisé de pisiforme dans la pseudarthrose du scaphoïde pourrait être particulièrement intéressant du fait de la constance et de la fiabilité de son pédicule vasculaire, du fait qu'il amène un os pluri-corticale bien vascularisé et en pouvant apporter une surface cartilagineuse notamment dans les pseudarthroses du pole proximale.

## Références bibliographiques :

---

- <sup>1</sup> E. Lebreton *et al.* Le scaphoïde, de la fracture à l'arthrose. 2004 édition Sauramps
- <sup>2</sup> Jenkins PJ, Slade K, Huntley JS, Robinson CM. A comparative analysis of the accuracy, diagnostic uncertainty and cost of imaging modalities in suspected scaphoid fractures. *Injury*. 2008 Jul;39(7):768-74.
- <sup>3</sup> Duckworth AD, Jenkins PJ, Aitken SA, Clement ND, Court-Brown CM, McQueen MM. Scaphoid fracture epidemiology. *J Trauma Acute Care Surg*. 2012 Feb;72(2):E41-5.
- <sup>4</sup> Wolf JM, Dawson L, Mountcastle SB, Owens BD. The incidence of scaphoid fracture in a military population. *Injury* 2009;40:1316–9.
- <sup>5</sup> Langhoff O, Andersen JL. Consequences of late immobilization of scaphoid fracture. *JHS* 1988; 13(1): 77-79
- <sup>6</sup> Oehmke MJ, Podranski T, Klaus R, Knolle E, Weindel S, Rein S, Oehmke HJ. The blood supply of the scaphoid bone. *J Hand Surg Eur Vol*. 2009 Jun;34(3):351-7.
- <sup>7</sup> J.Y. Alnot Fractures and pseudarthroses of the carpal scaphoid. The various stages of pseudarthrosis *Rev Chir Orthop Reparatrice Appar Mot*,vol 74.,1988
- <sup>8</sup> Buijze GA, Doornberg JN, Ham JS, Ring D, Bhandari M, Poolman RW. Surgical compared with conservative treatment for acute nondisplaced or minimally displaced scaphoid fractures: a systematic review and meta-analysis of randomized controlled trials. *J Bone Joint Surg Am*. 2010;92(6):1534–44. Epub 2010/06/03. 92/6/1534 [pii] pmid:20516332
- <sup>9</sup> brahim T, Qureshi A, Sutton AJ, Dias JJ. Surgical versus nonsurgical treatment of acute minimally displaced and undisplaced scaphoid waist fractures: pairwise and network meta-analyses of randomized controlled trials. *J Hand Surg Am*. 2011;36(11):1759–68 e1. Epub 2011/11/01. S0363-5023(11)01088-4 [pii] pmid:22036276.
- <sup>10</sup> Bond CD et al . percutaneous screw fixation or cast immobilization for non displaced scaphoid fractures,JBJS,2001apr,. *J Bone Joint Surg Am*. 2001 Apr;83-A(4):483-8.
- <sup>11</sup> Cheung JP, Tang CY, Fung BK. Current management of acute scaphoid fractures: a review. *Hong Kong Med J*. 2013. Epub 2013/12/11. pmid:24323670
- <sup>12</sup> Adams JE, Steinmann SP. Acute scaphoid fractures. *Orthop Clin North Am*. 2007;38(2):229–35, vi. Epub 2007/06/15. S0030-5898(07)00007-7 [pii] pmid:17560405
- <sup>13</sup> Foissac R, Benatar M, Dassonville O, Bozec A, Poissonnet G, Camuzard O.Coverage of Tendon Exposure after Radial Forearm Free Flap by the Dorsoulnar Artery Perforator Flap. *Otolaryngol Head Neck Surg*. 2017 May;156(5):822-827
- <sup>14</sup> Heymans R, Koebke J. The pedicled pisiform transposition in Kienbock's disease. An anatomical and functional analysis. *Handchir Mikrochir Plast Chir* 1993;25:199–203.
- <sup>15</sup> Saffar P. Traitement de la maladie de Kienböck par le transfert du pisiforme pédiculé sur ses vaisseaux et le cubital antérieur. *Rev Chir Orthop Reparatrice Appar Mot* 1985;71(Suppl. 2):66–71.

- 
- <sup>16</sup> Kakar S, Giuffre JL, Shin AY Revascularization procedures for Kienböck disease. *Tech Hand Up Extrem Surg.* 2011 Mar;15(1):55-65. doi: 10.1097/BTH.0b013e318206f428.PMID:21358527
- <sup>17</sup> Ishii H, Tatebe M, Hirata H. Distal Radius Joint Surface Reconstruction Using a Pedicle PisiformOsteochondral Transfer.*J Hand Surg Am.* 2015 Oct;40(10):2075-80. doi: 10.1016/j.jhsa.2015.07.019. Epub 2015 Aug 29. Review.
- <sup>18</sup> May O. [The pisiform bone: sesamoid or carpal bone?]. *Ann Chir Main Memb Super.* 1996;15(4):265-71. French.
- <sup>19</sup> Beckers A, Koebke J. Mechanical strain at the pisotriquetral joint. *Clin Anat* 1998 ; 5 : 320
- <sup>20</sup> Beckers AG, Bade H, Koebke J. Movements of the pisiform and triquetrum bones and their significance for kinematics of the ulnar wrist. *Handchir Mikrochir Plast Chir* 1998 ; 1 : 10-4.
- <sup>21</sup> Van eijzeren et al The effect of pisiform excision on wrist function,*JHS am*, jul 2014. *J Hand Surg Am.* 2014 Jul;39(7):1258-63. doi: 10.1016/j.jhsa.2014.04.019. Epub 2014 May 23
- <sup>22</sup> Canovas F, Prudhomme M, Bonnel F. Circular arterial supply of the pisiform bone. *Acta Anat* 1996;157:159–63.
- <sup>23</sup> Mestdagh H, Houcke M, Mairesse JL, Vilette B, Depreux R. Anatomie vasculaire de l'os pisiforme. *Ann Chir Main* 1984;3:145–8
- <sup>24</sup> Kuhlmann. JN, H. Guerin surville, Y. Chrétien (1980). The deep arterial system of the wrist, *bull ass anat (Nancy)* 64 ; 501-508
- <sup>25</sup> Heymans R, Koebke J. The pedicled pisiform transposition in Kienbock's disease. An anatomical and functional analysis. *Handchir Mikrochir Plast Chir* 1993;25:199–203.
- <sup>26</sup> Mestdagh H, Houcke M, Mairesse JL, Vilette B, Depreux R. Anatomie vasculaire de l'os pisiforme. *Ann Chir Main* 1984;3:145–8
- <sup>27</sup> Bedi A, Jebson PJ, Hayden RJ, Jacobson JA, Martus JE. Internal fixation of acute, nondisplaced scaphoid waist fractures via a limited dorsal approach: an assessment of radiographic and functional outcomes. *J Hand Surg Am.* 2007;32(3):326–33. Epub 2007/03/06. S0363-5023(07)00051-2 [pii] pmid:17336838
- <sup>28</sup> Moser and Al.Minimal invasive treatment for scaphoid fractures usine the cannulated Herbert screw system, *Tech hand up Extrem Surg.* 2003 Dec 7(4): 141-6
- <sup>29</sup> Ogihara N, Alméjija S, Nakatsukasa M, Nakano Y, Kikuchi Y, Kunimatsu Y, Makishima H, Shimizu D, Takano T, Tsujikawa H, Kagaya M, Ishida H.  
Carpal bones of *Nacholapithecus kerioi*, a Middle Miocene Hominoid From Northern Kenya. *Am J Phys Anthropol.* 2016 Jul;160(3):469-82. doi: 10.1002/ajpa.22984. Epub 2016 Mar 22
- <sup>30</sup> Carroll RE, Coyle MP Jr.dysfonction of the pisotriquetral joint : treatment by the excision of the pisiform, *J Hand Surg Am.* 1985 Sep;10(5):703-7.
- <sup>31</sup> Champion H<sup>1</sup>, Goad A<sup>1</sup>, Rayan G<sup>1</sup>, Porembski M<sup>2</sup>. pisiform excision for pisotriquetral instability and arthritis, *J Hand Surg Am.* 2014 Jul;39(7):1251-1257.e1. doi: 10.1016/j.jhsa.2014.02.037. Epub 2014 May 22

- 
- <sup>32</sup> Gómez CL<sup>1</sup>, Renart IP, Pujals JI, Palou EC, Busquets RC. dysfunction of the pisotriquetral joint : degenerative arthritis treated by the excision of the pisiform,orthopedics, Orthopedics. 2005 Apr; 28(4):405-8.,
- <sup>33</sup> Beckers AG, Bade H, Koebke J. Movements of the pisiform and triquetrum bones and their significance for kinematics of the ulnar wrist. *Handchir Mikrochir Plast Chir* 1998; 1 : 10-4.
- <sup>34</sup> Pierre A, Le Nen D, Hu W, Dubrana F, Saraux A, Chaise F.[Treatment of piso-triquetral pain by excision of the pisiform: report of fifteen cases].*Chir Main*. 2003 Feb;22(1):37-42. French.
- <sup>35</sup> Roux JL vascularized bone transfers in the wrist and hand, *Chir Main*. 2003 Aug;22(4):173-85. Review. French
- <sup>36</sup> Henry M collapsed scaphoid non union with dorsal intercalated segment instability and avascular necrosis treated by vascularized wedge-shaped bone graft and fixation, *J Hand Surg Eur Vol*. 2007 Apr; 32(2):148-54. Epub 2007 Jan 16.
- <sup>37</sup> Roux JL. Vascularized bone transfers for wrist and hand reconstruction *Chir Main*. 2003 Aug;22(4):173-85. Review. French.
- <sup>38</sup> Mathoulin C, Haerle M, Vandeputte G.vascularized bone graft in carpal bone reconstruction, *Ann Chir Plast Esthet*. 2005 Feb; 50(1):43-8. French.
- <sup>39</sup> Henry M.Collapsed scaphoid non-union with dorsal intercalated segment instability and avascular necrosis treated by vascularised wedge-shaped bone graft and fixation. *J Hand Surg Eur Vol*. 2007 Apr; 32(2): 148-54. Epub 2007 Jan 16.
- <sup>40</sup> Doi K<sup>1</sup>, Hattori Y.The use of free vascularized corticoperiosteal grafts from the femur in the treatment of scaphoid non-union *Orthop Clin North Am*. 2007 Jan; 38(1):87-94, vi-vii.
- <sup>41</sup> Gable et coll., free vascularized iliac crest for non union of the scaphoid, *hand chir mikrochir plast chir*, 1999
- <sup>42</sup> Munk B, Larsen CF. Bone grafting the scaphoid nonunion: a systematic review of 147 publications including 5,246 cases of scaphoid nonunion. *Acta Orthop Scand*. 2004 Oct; 75(5): 618-29. Review.
- <sup>43</sup> Wong WY, Ho PC Minimal invasive management of scaphoid fractures: from fresh to nonunion. *Hand Clin*. 2011 Aug; 27(3): 291-307. doi: 10.1016/j.hcl.2011.06.003.



---

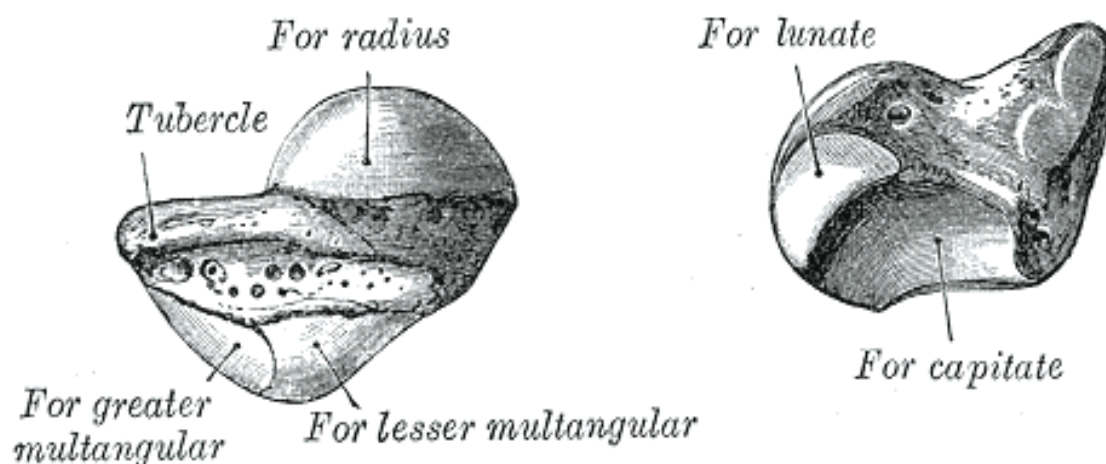
ANNEXE :

- 1) ANATOMIE DU SCAPHOÏDE ET VASCULARISATION
- 2) ANATOMIE DU PISIFORME ET VASCULARISATION

1) anatomie du scaphoïde :

Le scaphoïde est décrit comme un os en forme de barque, du grec « barcos » .

C'est l'os le plus latéral (ou externe) et le plus volumineux de la rangée proximale (ou supérieure) du carpe. Il a une forme un peu allongée, dirigée vers le bas, le côté latéral et un peu en avant. On lui décrit les faces antérieure (ou palmaire), postérieure (ou dorsale), latérale, médiale, supérieure et inférieure. La face antérieure présente une saillie au niveau de son extrémité inférolatérale, le *tubercule du scaphoïde*, sur lequel s'insère le ligament collatéral latéral du carpe. Les faces postérieure et latérale sont plus étroites. Ces trois faces sont rugueuses, tandis que les trois autres faces sont recouvertes de cartilage (constituant environ 80% de sa surface globale). La face supérieure, qui s'articule avec le radius, est convexe et regarde en haut et latéralement. La face médiale se divise en une portion supérieure plate, articulée avec le lunatum, et une portion inférieure plus grande, concave et regardant médialement et en bas, articulée avec le capitatum. La face inférieure est convexe et s'articule latéralement avec le trapèze et médialement avec le trapézoïde.



Vascularisation du scaphoïde :

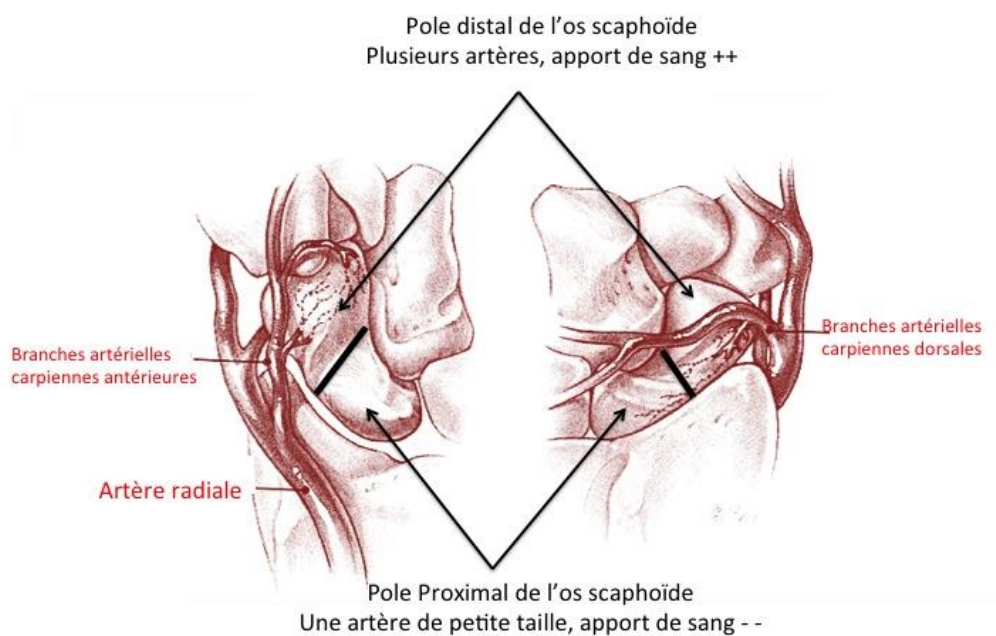
---

La vascularisation des os courts (carpe et donc le scaphoïde) ne peut pénétrer dans l'os que par les surfaces qui ne sont pas articulaires. Leur vascularisation provient donc d'artères périostées, qui s'anastomosent habituellement les unes aux autres au centre de l'os, qui est généralement le siège du seul noyau d'ossification. À partir de ce réseau central, partent à angle droit des branches destinées aux faces articulaires.


L'absence d'anastomose intra-osseuse entre ces différents réseaux a été et reste, à côté d'autres hypothèses (veineuse, métabolique), une explication à la nécrose, segmentaire ou totale, de certains os du carpe (scaphoïde, lunatum).

On peut distinguer trois groupes de pédicules artériels, tous issus de l'artère radiale :

- Le groupe dorsal est issu du segment postérieur de l'artère radiale ou de l'arcade dorsale du carpe ; il est formé de très nombreux vaisseaux de calibre moyen qui abordent l'os sur toute l'étendue de la gouttière postérieure du scaphoïde, au niveau de son rétrécissement ; pour Zancolli et Cozzi<sup>43</sup> l'un est plus gros, c'est l'artère dorsale du scaphoïde ; pour Gelberman et Menon<sup>43</sup>, il assure à lui seul 70 à 80 % de la vascularisation du scaphoïde et notamment celle de la totalité du pôle proximal
- Le groupe distal est issu de l'artère radiale, de son rameau superficiel et accessoirement de la partie latérale de l'arcade palmaire profonde ; ces vaisseaux sont deux fois moins nombreux, mais ils sont plus volumineux et disséminés à la face antérieure du scaphoïde, essentiellement au tubercule ; pour Gelberman et Menon (45), il assure 20 à 30 % de la vascularisation du scaphoïde ;
- Le groupe latéral est issu de l'artère radiale, de son rameau superficiel, quand il naît au-dessus de l'interligne radiocarpien, et de l'arcade transverse antérieure du carpe ; ces vaisseaux sont également deux fois moins nombreux qu'à la face postérieure de l'os ; ils sont de calibre plus important et, surtout, se distribuent habituellement à la moitié inférieure de la face latérale, c'est-à-dire au pied de la surface articulaire pour le radius.



## 2) Anatomie du pisiforme



De la taille d'un noyau de cerise à grand axe vertical (= 1,5 cm), il est aplati de dehors en dedans. En arrière la surface articulaire, en dehors le sillon de la face latérale, en haut la partie la plus volumineuse. On lui décrit deux extrémités ou pole inférieur et supérieur, une face postérieure, une antérieure qui est réduite à une crête verticale et une face antéro médiale et antéro verticale.

---

Face antéro-médiale :

A sa partie supérieure elle donne insertion au fléchisseur ulnaire du carpe. A sa partie inférieure, elle donne insertion à l'abductor digiti mini.

Face antéro-latérale :

Elle correspond à un sillon vertical qui livre passage au pédicule vasculo-nerveux ulnaire. La partie latérale donne insertion au rétinaculum des fléchisseurs.

Face antérieure :

Elle se réduit à une crête verticale qui sépare les faces antéro-médiale et antéro-latérale.

Face postérieure :

Surface articulaire ovale à grand axe verticale, concave recouverte de cartilage (environ 50% de sa surface totale), elle répond à la surface articulaire du triquetrum.

Pôle supérieur :

Il donne insertion au faisceau antérieur du ligament collatéral médial du poignet.

Pôle inférieur :

Il donne insertion au ligament unissant le pisiforme à l'hamulus (processus unciforme) de l'hamatum et à la base des 4<sup>ème</sup> et 5<sup>ème</sup> métacarpiens.

#### Vascularisation du pisiforme :

Il est vascularisé par des artères radiales, qui pénètrent par sa circonférence, excepté par sa face postérieure articulaire et par sa face antérieure, où s'attachent les tendons. On peut y distinguer :

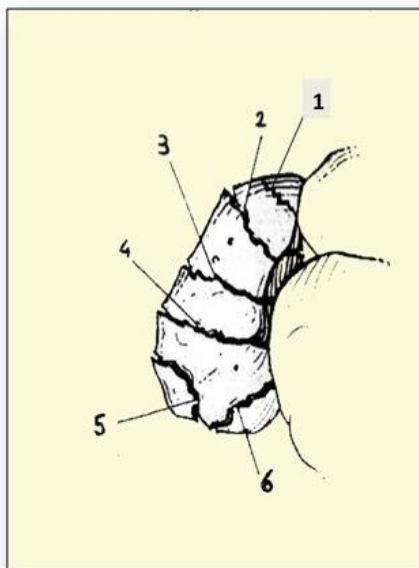
- Un pédicule supérieur issu du rameau carpien dorsal de l'artère ulnaire, abordant son pôle supérieur et sa face médiale ;
- 
- Un pédicule latéral, issu de l'artère ulnaire, abordant sa face latérale ;
- Un pédicule récurrent, issu du rameau palmaire profond de l'artère ulnaire, abordant le pôle inférieur et la face médiale de l'os (ce pédicule est ignoré par Kuhlmann et al. (24)).

Le pédicule allant au pisiforme trouve son origine selon trois différents schémas de vascularisation (figure 4).

C'est l'un des os les mieux vascularisés du carpe, grâce à de nombreuses anastomoses intra et extra-osseuses.

## Classification de Schernberg

- TYPE 1 : polaire supérieure
- TYPE 2 : corporeale haute
- TYPE 3 : corporeale basse
- TYPE 4 : transtubérositaire
- TYPE 5 : pied du scaphoïde
- TYPE 6 : tubercule distal



### CLASSIFICATION DES FRACTURES DU SCAPHOÏDE SELON SCHERNBERG