



HAL
open science

”Chin Wing” : mise au point sur une nouvelle technique d’ostéotomie totale du bord basilaire de la mandibule

Pauline Pouzoulet

► To cite this version:

Pauline Pouzoulet. ”Chin Wing” : mise au point sur une nouvelle technique d’ostéotomie totale du bord basilaire de la mandibule. Sciences du Vivant [q-bio]. 2017. dumas-01891431

HAL Id: dumas-01891431

<https://dumas.ccsd.cnrs.fr/dumas-01891431v1>

Submitted on 9 Oct 2018

HAL is a multi-disciplinary open access archive for the deposit and dissemination of scientific research documents, whether they are published or not. The documents may come from teaching and research institutions in France or abroad, or from public or private research centers.

L’archive ouverte pluridisciplinaire **HAL**, est destinée au dépôt et à la diffusion de documents scientifiques de niveau recherche, publiés ou non, émanant des établissements d’enseignement et de recherche français ou étrangers, des laboratoires publics ou privés.

"Chin Wing" : mise au point sur une nouvelle technique d'ostéotomie totale du bord basilaire de la mandibule.

T H È S E

Présentée et publiquement soutenue devant

LA FACULTÉ DE MÉDECINE DE MARSEILLE

Le 19 Octobre 2017

Par Madame Pauline POUZOULET

Née le 16 mai 1988 à Gien (45)

Pour obtenir le grade de Docteur en Médecine

D.E.S. de CHIRURGIE GÉNÉRALE

Membres du Jury de la Thèse :

Monsieur le Professeur GUYOT Laurent	Président
Monsieur le Professeur CHOSSEGROS Cyrille	Assesseur
Monsieur le Docteur CHEYNET François	Directeur
Monsieur le Docteur (MCU-PH) FOLETTI Jean-Marc	Assesseur
Monsieur le Docteur CRESSEAUX Paul	Assesseur

**"Chin Wing" : mise au point sur une nouvelle technique d'ostéotomie
totale du bord basilaire de la mandibule.**

T H È S E

Présentée et publiquement soutenue devant

LA FACULTÉ DE MÉDECINE DE MARSEILLE

Le 19 Octobre 2017

Par Madame Pauline POUZOULET

Née le 16 mai 1988 à Gien (45)

Pour obtenir le grade de Docteur en Médecine

D.E.S. de CHIRURGIE GÉNÉRALE

Membres du Jury de la Thèse :

Monsieur le Professeur GUYOT Laurent	Président
Monsieur le Professeur CHOSSEGROS Cyrille	Assesseur
Monsieur le Docteur CHEYNET François	Directeur
Monsieur le Docteur (MCU-PH) FOLETTI Jean-Marc	Assesseur
Monsieur le Docteur CRESSEAUX Paul	Assesseur

AIX-MARSEILLE UNIVERSITE

Président : Yvon BERLAND

FACULTE DE MEDECINE

Doyen : Georges LEONETTI

Vice-Doyen aux Affaires Générales : Patrick DESSI

Vice-Doyen aux Professions Paramédicales : Philippe BERBIS

Assesseurs :

- * aux Etudes : Jean-Michel VITON
- * à la Recherche : Jean-Louis MEGE
- * aux Prospectives Hospitalo-Universitaires : Frédéric COLLART
- * aux Enseignements Hospitaliers : Patrick VILLANI
- * à l'Unité Mixte de Formation Continue en Santé : Fabrice BARLESI
- * pour le Secteur Nord : Stéphane BERDAH
- * aux centres hospitaliers non universitaire : Jean-Noël ARGENSON

Chargés de mission :

- * 1^{er} cycle : Jean-Marc DURAND et Marc BARTHET
- * 2^{ème} cycle : Marie-Aleth RICHARD
- * 3^{ème} cycle DES/DESC : Pierre-Edouard FOURNIER
- * Licences-Masters-Doctorat : Pascal ADALIAN
- * DU-DIU : Véronique VITTON
- * Stages Hospitaliers : Franck THUNY
- * Sciences Humaines et Sociales : Pierre LE COZ
- * Préparation à l'ECN : Aurélie DAUMAS
- * Démographie Médicale et Filiation : Roland SAMBUC
- * Relations Internationales : Philippe PAROLA
- * Etudiants : Arthur ESQUER

Responsable administratif :

- * Déborah ROCCHICCIOLI

Chefs de service :

- * Communication : Laetitia DELOUIS
- * Examens : Marie-Thérèse ZAMMIT
- * Intérieur : Joëlle FAVREGA
- * Maintenance : Philippe KOCK
- * Scolarité : Christine GAUTHIER

DOYENS HONORAIRES

M. Yvon BERLAND
M. André ALI CHERIF
M. Jean-François PELLISSIER

PROFESSEURS HONORAIRES

MM	AGOSTINI Serge	MM	GALLAIS Hervé
	ALDIGHIERI René		GAMERRE Marc
	ALLIEZ Bernard		GARCIN Michel
	AQUARON Robert		GARNIER Jean-Marc
	ARGEME Maxime		GAUTHIER André
	ASSADOURIAN Robert		GERARD Raymond
	AUTILLO-TOUATI Amapola		GEROLAMI-SANTANDREA André
	BAILLE Yves		GIUDICELLI Roger
	BARDOT Jacques		GIUDICELLI Sébastien
	BARDOT André		GOUDARD Alain
	BERARD Pierre		GOUIN François
	BERGOIN Maurice		GRISOLI François
	BERNARD Dominique		GROULIER Pierre
	BERNARD Jean-Louis		HADIDA/SAYAG Jacqueline
	BERNARD Pierre-Marie		HASSOUN Jacques
	BERTRAND Edmond		HEIM Marc
	BISSET Jean-Pierre		HOUEL Jean
	BLANC Bernard		HUGUET Jean-François
	BLANC Jean-Louis		JAQUET Philippe
	BOLLINI Gérard		JAMMES Yves
	BONGRAND Pierre		JOUVE Paulette
	BONNEAU Henri		JUHAN Claude
	BONNOIT Jean		JUIN Pierre
	BORY Michel		KAPHAN Gérard
	BOURGEADE Augustin		KASBARIAN Michel
	BOUVENOT Gilles		KLEISBAUER Jean-Pierre
	BOUYALA Jean-Marie		LACHARD Jean
	BREMOND Georges		LAFFARGUE Pierre
	BRICOT René		LEVY Samuel
	BRUNET Christian		LOUCHET Edmond
	BUREAU Henri		LOUIS René
	CAMBOULIVES Jean		LUCIANI Jean-Marie
	CANNONI Maurice		MAGALON Guy
	CARTOUZOU Guy		MAGNAN Jacques
	CAU Pierre		MALLAN- MANCINI Josette
	CHAMLIAN Albert		MALMEJAC Claude
	CHARREL Michel		MATTEI Jean François
	CHOUX Maurice		MERCIER Claude
	CIANFARANI François		METGE Paul
	CLEMENT Robert		MICHOTÉY Georges
	COMBALBERT André		MILLET Yves
	CONTE-DEVOLX Bernard		MIRANDA François
	CORRIOL Jacques		MONFORT Gérard
	COULANGE Christian		MONGES André
	DALMAS Henri		MONGIN Maurice
	DE MICO Philippe		MONTIES Jean-Raoul
	DEVIN Robert		NAZARIAN Serge
	DEVRED Philippe		NICOLI René
	DJIANE Pierre		NOIRCLERC Michel
	DONNET Vincent		OLMER Michel
	DUCASSOU Jacques		OREHEK Jean
	DUFOUR Michel		PAPY Jean-Jacques
	DUMON Henri		PAULIN Raymond
	FARNARIER Georges		PELOUX Yves
	FAVRE Roger		PENAUD Antony

FIECHI Marius
FIGARELLA Jacques
FONTES Michel
FRANCOIS Georges
FUENTES Pierre
GABRIEL Bernard
GALINIER Louis
MM POYEN Danièle
PRIVAT Yvan
QUILICHINI Francis
RANQUE Jacques
RANQUE Philippe
RICHAUD Christian
ROCHAT Hervé
ROHNER Jean-Jacques
ROUX Hubert
ROUX Michel
RUFO Marcel
SAHEL José
SALAMON Georges
SALDUCCI Jacques
SAN MARCO Jean-Louis
SANKALE Marc
SARACCO Jacques
SARLES Jean-Claude
SCHIANO Alain
SCOTTO Jean-Claude
SEBAHOUN Gérard
SERMENT Gérard
SERRATRICE Georges
SOULAYROL René
STAHL André
TAMALET Jacques
TARANGER-CHARPIN Colette
THOMASSIN Jean-Marc
UNAL Daniel
VAGUE Philippe
VAGUE/JUHAN Irène
VANUXEM Paul
VERVLOET Daniel
VIALETES Bernard
VIGOUROUX Robert
WEILLER Pierre-Jean
PENE Pierre
PIANA Lucien
PICAUD Robert
PIGNOL Fernand
POGGI Louis
POITOUT Dominique
PONCET Michel

PROFESSEURS HONORIS CAUSA

1967

MM. les
Professeurs DADI (Italie)
CID DOS SANTOS (Portugal)

1974

MM. les
Professeurs MAC ILWAIN (Grande-Bretagne)
T.A. LAMBO (Suisse)

1975

MM. les
Professeurs O. SWENSON (U.S.A.)
Lord J.WALTON of DETCHANT (Grande-
Bretagne)

1976

MM. les
Professeurs P. FRANCHIMONT (Belgique)
Z.J. BOWERS (U.S.A.)

1977

MM. les
Professeurs C. GAJDUSEK-Prix Nobel (U.S.A.)
C.GIBBS (U.S.A.)
J. DACIE (Grande-Bretagne)

1978

M. le Président F. HOUPHOUET-BOIGNY (Côte d'Ivoire)

1980

MM. les
Professeurs A. MARGULIS (U.S.A.)
R.D. ADAMS (U.S.A.)

1981

MM. les
Professeurs H. RAPPAPORT (U.S.A.)
M. SCHOU (Danemark)
M. AMENT (U.S.A.)
Sir A. HUXLEY (Grande-Bretagne)
S. REFSUM (Norvège)

1982

M. le Professeur W.H. HENDREN (U.S.A.)

1985

MM. les
Professeurs S. MASSRY (U.S.A.)
KLINSMANN (R.D.A.)

1986

MM. les
Professeurs E. MIHICH (U.S.A.)

T. MUNSAT (U.S.A.)
LIANA BOLIS (Suisse)
L.P. ROWLAND (U.S.A.)

1987

M. le Professeur P.J. DYCK (U.S.A.)

1988

MM. les
Professeurs R. BERGUER (U.S.A.)
W.K. ENGEL (U.S.A.)
V. ASKANAS (U.S.A.)
J. WEHSTER KIRKLIN (U.S.A.)
A. DAVIGNON (Canada)
A. BETTARELLO (Brésil)

1989

M. le Professeur P. MUSTACCHI (U.S.A.)

1990

MM. les
Professeurs J.G. MC LEOD (Australie)
J. PORTER (U.S.A.)

1991

MM. les
Professeurs J. Edward MC DADE (U.S.A.)
W. BURGDORFER (U.S.A.)

1992

MM. les
Professeurs H.G. SCHWARZACHER (Autriche)
D. CARSON (U.S.A.)
T. YAMAMURO (Japon)

1994

MM. les
Professeurs G. KARPATI (Canada)
W.J. KOLFF (U.S.A.)

1995

MM. les
Professeurs D. WALKER (U.S.A.)
M. MULLER (Suisse)
V. BONOMINI (Italie)

1997

MM. les
Professeurs C. DINARELLO (U.S.A.)
D. STULBERG (U.S.A.)
A. MEIKLE DAVISON (Grande-Bretagne)
P.I. BRANEMARK (Suède)

1998

MM. les
Professeurs O. JARDETSKY (U.S.A.)

1999

MM. les
Professeurs

J. BOTELLA LLUSIA (Espagne)
D. COLLEN (Belgique)
S. DIMAURO (U. S. A.)

2000

MM. les
Professeurs

D. SPIEGEL (U. S. A.)
C. R. CONTI (U.S.A.)

2001

MM. les
Professeurs

P-B. BENNET (U. S. A.)
G. HUGUES (Grande Bretagne)
J-J. O'CONNOR (Grande Bretagne)

2002

MM. les
Professeurs

M. ABEDI (Canada)
K. DAI (Chine)

2003

M. le Professeur
Sir

T. MARRIE (Canada)
G.K. RADDI (Grande Bretagne)

2004

M. le Professeur

M. DAKE (U.S.A.)

2005

M. le Professeur

L. CAVALLI-SFORZA (U.S.A.)

2006

M. le Professeur

A. R. CASTANEDA (U.S.A.)

2007

M. le Professeur

S. KAUFMANN (Allemagne)

EMERITAT

2013

M. le Professeur	BRANCHEREAU Alain	31/08/2016
M. le Professeur	CARAYON Pierre	31/08/2016
M. le Professeur	COZZONE Patrick	31/08/2016
M. le Professeur	DELMONT Jean	31/08/2016
M. le Professeur	HENRY Jean-François	31/08/2016
M. le Professeur	LE GUICHAOUA Marie-Roberte	31/08/2016
M. le Professeur	RUFO Marcel	31/08/2016
M. le Professeur	SEBAHOUN Gérard	31/08/2016

2014

M. le Professeur	FUENTES Pierre	31/08/2017
M. le Professeur	GAMERRE Marc	31/08/2017
M. le Professeur	MAGALON Guy	31/08/2017
M. le Professeur	PERAGUT Jean-Claude	31/08/2017
M. le Professeur	WEILLER Pierre-Jean	31/08/2017

2015

M. le Professeur	COULANGE Christian	31/08/2018
M. le Professeur	COURAND François	31/08/2018
M. le Professeur	FAVRE Roger	31/08/2016
M. le Professeur	MATTEI Jean-François	31/08/2016
M. le Professeur	OLIVER Charles	31/08/2016
M. le Professeur	VERVLOET Daniel	31/08/2016

2016

M. le Professeur	BONGRAND Pierre	31/08/2019
M. le Professeur	BOUVENOT Gilles	31/08/2017
M. le Professeur	BRUNET Christian	31/08/2019
M. le Professeur	CAU Pierre	31/08/2019
M. le Professeur	COZZONE Patrick	31/08/2017
M. le Professeur	FAVRE Roger	31/08/2017
M. le Professeur	FONTES Michel	31/08/2019
M. le Professeur	JAMMES Yves	31/08/2019
M. le Professeur	NAZARIAN Serge	31/08/2019
M. le Professeur	OLIVER Charles	31/08/2017
M. le Professeur	POITOUT Dominique	31/08/2019
M. le Professeur	SEBAHOUN Gérard	31/08/2017
M. le Professeur	VIALETTES Bernard	31/08/2019

PROFESSEURS DES UNIVERSITES-PRATICIENS HOSPITALIERS

AGOSTINI FERRANDES Aubert	CHARPIN Denis Surnombre	GORINCOUR Guillaume
ALBANESE Jacques	CHAUMOITRE Kathia	GRANEL/REY Brigitte
ALESSANDRINI Pierre Surnombre	CHAUVEL Patrick Surnombre	GRILLO Jean-Marie Surnombre
ALIMI Yves	CHINOT Olivier	GRIMAUD Jean-Charles
AMABILE Philippe	CHOSSEGROS Cyrille	GROB Jean-Jacques
AMBROSI Pierre	CLAVERIE Jean-Michel Surnombre	GUEDJ Eric
ARGENSON Jean-Noël	COLLART Frédéric	GUIEU Régis
ASTOUL Philippe	COSTELLO Régis	GUIS Sandrine
ATTARIAN Shahram	COURBIERE Blandine	GUYE Maxime
AUDOUIN Bertrand	COWEN Didier	GUYOT Laurent
AUFFRAY Jean-Pierre Surnombre	CRAVELLO Ludovic	GUYS Jean-Michel
AUQUIER Pascal	CUISSET Thomas	HABIB Gilbert
AVIERINOS Jean-François	CURVALE Georges	HARDWIGSEN Jean
AZORIN Jean-Michel	DA FONSECA David	HARLE Jean-Robert
AZULAY Jean-Philippe	DAHAN-ALCARAZ Laetitia	HOFFART Louis
BAILLY Daniel	DANIEL Laurent	HOUVENAEGHEL Gilles
BARLESI Fabrice	DARMON Patrice	JACQUIER Alexis
BARLIER-SETTI Anne	D'ERCOLE Claude	JOLIVET/BADIER Monique
BARTHET Marc	D'JOURNO Xavier	JOUVE Jean-Luc
BARTOLI Jean-Michel	DEHARO Jean-Claude	KAPLANSKI Gilles
BARTOLI Michel	DELARQUE Alain	KARSENTY Gilles
BARTOLIN Robert Surnombre	DELPERO Jean-Robert	KERBAUL François
BARTOLOMEI Fabrice	DENIS Danièle	LAFFORGUE Pierre
BASTIDE Cyrille	DESSEIN Alain Surnombre	LANCON Christophe
BENSOUSSAN Laurent	DESSI Patrick	LA SCOLA Bernard
BERBIS Philippe	DISDIER Patrick	LAUGIER René
BERDAH Stéphane	DODDOLI Christophe	LAUNAY Franck
BERLAND Yvon	DRANCOURT Michel	LAVIEILLE Jean-Pierre
BERNARD Jean-Paul	DUBUS Jean-Christophe	LE CORROLLER Thomas
BEROUD Christophe	DUFFAUD Florence	LE TREUT Yves-Patrice Surnombre
BERTUCCI François	DUFOUR Henry	LECHEVALLIER Eric
BLAISE Didier	DURAND Jean-Marc	LEGRE Régis
BLIN Olivier	DUSSOL Bertrand	LEHUCHER-MICHEL Marie- Pascale
BLONDEL Benjamin	ENJALBERT Alain	LEONE Marc
BONIN/GUILLAUME Sylvie	EUSEBIO Alexandre	LEONETTI Georges
BONELLO Laurent	FAKHRY Nicolas	LEPIDI Hubert
BONNET Jean-Louis	FAUGERE Gérard	LEVY Nicolas
BOTTA Alain Surnombre	FELICIAN Olivier	MACE Loïc
BOTTA/FRIDLUND Danielle	FENOLLAR Florence	MAGNAN Pierre-Edouard
BOUBLI Léon	FIGARELLA/BRANGER Dominique	MARANINCHI Dominique Surnombre
BOYER Laurent	FLECHER Xavier	MARTIN Claude Surnombre
BREGEON Fabienne	FOURNIER Pierre-Edouard	MATONTI Frédéric
BRETELLE Florence	FRAISSE Alain Disponibilité	MEGE Jean-Louis
BROUQUI Philippe	FRANCES Yves Surnombre	MERROT Thierry
BRUDER Nicolas	FRANCESCHI Frédéric	METZLER/GUILLEMAIN Catherine
BRUE Thierry	FUENTES Stéphane	MEYER/DUTOUR Anne
BRUNET Philippe	GABERT Jean	MICCALEF/ROLL Joëlle
BURTEY Stéphane	GAINNIER Marc	MICHEL Fabrice

CARCOPINO-TUSOLI Xavier
CASANOVA Dominique
CASTINETTI Frédéric
CECCALDI Mathieu
CHABOT Jean-Michel
CHAGNAUD Christophe
CHAMBOST Hervé
CHAMPSAUR Pierre
CHANEZ Pascal
CHARAFFE-JAUFFRET
Emmanuelle
CHARREL Rémi

CHIARONI Jacques
NICOLLAS Richard
OLIVE Daniel
OUAFIK L'Houcine
PAGANELLI Franck
PANUEL Michel
PAPAZIAN Laurent
PAROLA Philippe
PARRATTE Sébastien
PAUT Olivier
PELISSIER-ALICOT Anne-Laure
PELLETIER Jean
PETIT Philippe
PHAM Thao
PIARROUX Renaud
PIERCECCHI/MARTI Marie-
Dominique
PIQUET Philippe
PIRRO Nicolas
POINSO François
POUGET Jean Surnombre
RACCAH Denis
RAOULT Didier
REGIS Jean
REYNAUD/GAUBERT Martine

GARCIA Stéphane
GARIBOLDI Vlad
GAUDART Jean
GENTILE Stéphanie
GERBEAUX Patrick
GEROLAMI/SANTANDREA René
GILBERT/ALESSI Marie-Christine
GIORGI Roch
GIOVANNI Antoine

GIRARD Nadine
GIRAUD/CHABROL Brigitte

GONCALVES Anthony
REYNAUD Rachel
RICHARD/LALLEMAND Marie-Aleth
RIDINGS Bernard Surnombre
ROCHE Pierre-Hugues
ROCH Antoine
ROCHWERGER Richard
ROLL Patrice
ROSSI Dominique
ROSSI Pascal
ROUDIER Jean
SALAS Sébastien
SAMBUC Roland
SARLES Jacques
SARLES/PHILIP Nicole

SASTRE Bernard Surnombre
SCAVARDA Didier
SCHLEINITZ Nicolas
SEBAG Frédéric
SEITZ Jean-François
SERRATRICE Jacques
SIELEZNEFF Igor
SIMON Nicolas
STEIN Andréas

MICHEL Gérard
MICHELET Pierre
MILH Mathieu
MOAL Valérie
MONCLA Anne
MORANGE Pierre-Emmanuel
MOULIN Guy
MOUTARDIER Vincent
MUNDLER Olivier

NAUDIN Jean
NICCOLI/SIRE Patricia
NICOLAS DE LAMBALLERIE
Xavier
TAIEB David
THIRION Xavier
THOMAS Pascal
THUNY Franck
TRIGLIA Jean-Michel
TROPANO Patrick
TSIMARATOS Michel
TURRINI Olivier
VALERO René
VEY Norbert
VIDAL Vincent
VIENS Patrice
VILLANI Patrick
VITON Jean-Michel

VITTON Véronique
VIEHWEGER Heide Elke
VIVIER Eric
XERRI Luc

PROFESSEUR DES UNIVERSITES

ADALIAN Pascal
AGHABABIAN Valérie
BELIN Pascal
CHABANNON Christian
CHABRIERE Eric
FERON François
LE COZ Pierre
LEVASSEUR Anthony
RANJEVA Jean-Philippe
SOBOL Hagay

PROFESSEUR CERTIFIE

BRANDENBURGER Chantal

PRAG

TANTI-HARDOUIN Nicolas

PROFESSEUR ASSOCIE DE MEDECINE GENERALE A MI-TEMPS

FILIPPI Simon

**PROFESSEUR ASSOCIE A TEMPS
PARTIEL**

ALTAVILLA Annagrazia
BURKHART Gary

MAITRE DE CONFERENCES DES UNIVERSITE - PRATICIEN HOSPITALIER

ACHARD Vincent	FABRE Alexandre	MOTTOLA GHIGO Giovanna
ANDRE Nicolas	FOUILLOUX Virginie	NGUYEN PHONG Karine
ANGELAKIS Emmanouil	FRERE Corinne	NINOVE Laetitia
ATLAN Catherine	GABORIT Bénédicte	NOUGAIREDE Antoine
BACCINI Véronique	GASTALDI Marguerite	OUDIN Claire
BARTHELEMY Pierre	GAUDY/MARQUESTE Caroline	OVAERT Caroline
BARTOLI Christophe	GELSI/BOYER Véronique	PAULMYER/LACROIX Odile
BEGE Thierry	GIUSIANO Bernard	PERRIN Jeanne
BELIARD Sophie	GIUSIANO COURCAMBECK Sophie	RANQUE Stéphane
BERBIS Julie	GOURIET Frédérique	REY Marc
BERGE-LEFRANC Jean-Louis	GRAILLON Thomas	ROBAGLIA/SCHLUPP Andrée
BEYER-BERJOT Laura	GREILLIER Laurent	ROBERT Philippe
BOUCRAUT Joseph	GRISOLI Dominique	SABATIER Renaud
BOULAMERY Audrey	GUIDON Catherine	SARI-MINODIER Irène
BOULLU/CIOCCA Sandrine	HAUTIER/KRAHN Aurélie	SARLON-BARTOLI Gabrielle
BUFFAT Christophe	HRAIECH Sami	SAVEANU Alexandru
CALAS/AILLAUD Marie-Françoise	JOURDE CHICHE Noémie	SECQ Véronique
CAMILLERI Serge	KASPI-PEZZOLI Elise	SOULA Gérard
CARRON Romain	KRAHN Martin	TOGA Caroline
CASSAGNE Carole	L'OLLIVIER Coralie	TOGA Isabelle
		TREBUCHON/DA FONSECA Agnès
CHAUDET Hervé	LABIT-BOUVIER Corinne	TROUSSE Delphine
COZE Carole	LAFAGE/POCHITALOFF-HUVALE Marina	VALLI Marc
DADOUN Frédéric (disponibilité)	LAGIER Aude	VELLY Lionel
DALES Jean-Philippe	LAGIER Jean-Christophe	VELY Frédéric
DAUMAS Aurélie	LAGOUANELLE/SIMEONI Marie-Claude	VION-DURY Jean
DEGEORGES/VITTE Joëlle	LEVY/MOZZICONACCI Annie	ZATTARA/CANNONI Hélène
DEL VOLGO/GORI Marie-José	LOOSVELD Marie	
DELLIAUX Stéphane	MANCINI Julien	
DESPLAT/JEGO Sophie	MARY Charles	
DEVEZE Arnaud Disponibilité	MASCAUX Céline	
DUFOUR Jean-Charles	MAUES DE PAULA André	
EBBO Mikael	MILLION Matthieu	

MAITRES DE CONFERENCES DES UNIVERSITES

(mono-appartenants)

ABU ZAINEH Mohammad	DESNUES Benoît	STEINBERG Jean-Guillaume
BARBACARU/PERLES T. A.	LIMERAT/BOUDOURESQUE Françoise	THOLLON Lionel
BERLAND/BENHAIM Caroline	MARANINCHI Marie	THIRION Sylvie
BERAUD/JUVEN Evelyne (retraite octobre 2016)	MERHEJ/CHAUVEAU Vicky	
BOUCAULT/GARROUSTE Françoise	MINVIELLE/DEVICTOR Bénédicte	
BOYER Sylvie	POGGI Marjorie	
DEGIOANNI/SALLE Anna	RUEL Jérôme	

MAITRE DE CONFERENCES DES UNIVERSITES DE MEDECINE GENERALE

GENTILE Gaëtan

MAITRES DE CONFERENCES ASSOCIES DE MEDECINE GENERALE à MI-TEMPS

ADNOT Sébastien
BARGIER Jacques
BONNET Pierre-André
CALVET-MONTREDON Céline
GUIDA Pierre
JANCZEWSKI Aurélie

**MAITRE DE CONFERENCES
ASSOCIE à MI-TEMPS**

REVIS Joana

PROFESSEURS ET MAITRES DE CONFERENCES DES UNIVERSITES - PRATICIENS HOSPITALIERS**PROFESSEURS ASSOCIES, MAITRES DE CONFERENCES DES UNIVERSITES (mono-appartenants)****ANATOMIE 4201**

CHAMPSAUR Pierre (PU-PH)
LE CORROLLER Thomas (PU-PH)
PIRRO Nicolas (PU-PH)

LAGIER Aude (MCU-PH)

THOLLON Lionel (MCF) (60ème section)

ANATOMIE ET CYTOLOGIE PATHOLOGIQUES 4203

CHARAFE/JAUFFRET Emmanuelle (PU-PH)
DANIEL Laurent (PU-PH)
FIGARELLA/BRANGER Dominique (PU-PH)
GARCIA Stéphane (PU-PH)
XERRI Luc (PU-PH)

DALES Jean-Philippe (MCU-PH)
GIUSIANO COURCAMBECK Sophie (MCU PH)
LABIT/BOUVIER Corinne (MCU-PH)
MAUES DE PAULA André (MCU-PH)
SECQ Véronique (MCU-PH)

**ANESTHESIOLOGIE ET REANIMATION CHIRURGICALE ;
MEDECINE URGENCE 4801**

ALBANESE Jacques (PU-PH)
AUFFRAY Jean-Pierre (PU-PH) Surnombre
BRUDER Nicolas (PU-PH)
KERBAUL François (PU-PH)
LEONE Marc (PU-PH)
MARTIN Claude (PU-PH) Surnombre
MICHEL Fabrice (PU-PH)
MICHELET Pierre (PU-PH)
PAUT Olivier (PU-PH)

GUIDON Catherine (MCU-PH)

VELLY Lionel (MCU-PH)

ANTHROPOLOGIE 20

ADALIAN Pascal (PR)

DEGIOANNI/SALLE Anna (MCF)

BACTERIOLOGIE-VIROLOGIE ; HYGIENE HOSPITALIERE 4501

CHARREL Rémi (PU PH)
DRANCOURT Michel (PU-PH)
FENOLLAR Florence (PU-PH)
FOURNIER Pierre-Edouard (PU-PH)
NICOLAS DE LAMBALLERIE Xavier (PU-PH)
LA SCOLA Bernard (PU-PH)
RAOULT Didier (PU-PH)

ANGELAKIS Emmanouil (MCU-PH)
GOURIET Frédérique (MCU-PH)
NOUGAIREDE Antoine (MCU-PH)
NINOVE Laetitia (MCU-PH)

CHABRIERE Eric (PR) (64ème section)
LEVASSEUR Anthony (PR) (64ème section)
DESNUES Benoit (MCF) (65ème section)
MERHEJ/CHAUVEAU Vicky (MCF) (87ème section)

BIOCHIMIE ET BIOLOGIE MOLECULAIRE 4401

BARLIER/SETTI Anne (PU-PH)
ENJALBERT Alain (PU-PH)
GABERT Jean (PU-PH)
GUIEU Régis (PU-PH)
OUAFIK L'Houcine (PU-PH)

BUFFAT Christophe (MCU-PH)
MOTTOLA GHIGO Giovanna (MCU-PH)
SAVEANU Alexandru (MCU-PH)

ANGLAIS 11**BIOLOGIE CELLULAIRE 4403**

BRANDENBURGER Chantal (PRCE)

ROLL Patrice (PU-PH)

BURKHART Gary (PAST)

GASTALDI Marguerite (MCU-PH)

KASPI-PEZZOLI Elise (MCU-PH)

LEVY/MOZZICONNACCI Annie (MCU-PH)

**BIOLOGIE ET MEDECINE DU DEVELOPPEMENT
ET DE LA REPRODUCTION ; GYNECOLOGIE MEDICALE 5405**

ROBAGLIA/SCHLUPP Andrée (MCU-PH)

METZLER/GUILLEMAIN Catherine (PU-PH)

PERRIN Jeanne (MCU-PH)

BIOPHYSIQUE ET MEDECINE NUCLEAIRE 4301**CARDIOLOGIE 5102**

GUEDJ Eric (PU-PH)

AVIERINOS Jean-François (PU-PH)

GUYE Maxime (PU-PH)

BONELLO Laurent (PU PH)

MUNDLER Olivier (PU-PH)

BONNET Jean-Louis (PU-PH)

TAIEB David (PU-PH)

CUISSET Thomas (PU-PH)

BELIN Pascal (PR) (69ème section)

DEHARO Jean-Claude (PU-PH)

RANJEVA Jean-Philippe (PR) (69ème section)

FRAISSE Alain (PU-PH) Disponibilité

CAMMILLERI Serge (MCU-PH)

FRANCESCHI Frédéric (PU-PH)

VION-DURY Jean (MCU-PH)

HABIB Gilbert (PU-PH)

PAGANELLI Franck (PU-PH)

THUNY Franck (PU-PH)

BARBACARU/PERLES Téodora Adriana (MCF) (69ème section)

CHIRURGIE DIGESTIVE 5202**BIostatistiques, Informatique Médicale
ET Technologies de Communication 4604**

BERDAH Stéphane (PU-PH)

HARDWIGSEN Jean (PU-PH)

LE TREUT Yves-Patrice (PU-PH) Surnombre

SASTRE Bernard (PU-PH) Surnombre

SIELEZNEFF Igor (PU-PH)

CLAVERIE Jean-Michel (PU-PH) Surnombre

BEYER BERJOT Laura (MCU-PH)

GAUDART Jean (PU-PH)

GIORGI Roch (PU-PH)

CHIRURGIE GENERALE 5302

CHAUDET Hervé (MCU-PH)

DELPERO Jean-Robert (PU-PH)

DUFOUR Jean-Charles (MCU-PH)

MOUTARDIER Vincent (PU-PH)

GIUSIANO Bernard (MCU-PH)

SEBAG Frédéric (PU-PH)

MANCINI Julien (MCU-PH)

TURRINI Olivier (PU-PH)

SOULA Gérard (MCU-PH)

ABU ZAINEH Mohammad (MCF) (5ème section)

BEGE Thierry (MCU-PH)

BOYER Sylvie (MCF) (5ème section)

CHIRURGIE ORTHOPEDIQUE ET TRAUMATOLOGIQUE 5002

ARGENSON Jean-Noël (PU-PH)
BLONDEL Benjamin (PU-PH)
CURVALE Georges (PU-PH)
FLECHER Xavier (PU PH)
PARRATTE Sébastien (PU-PH)
ROCHWERGER Richard (PU-PH)
TROPANO Patrick (PU-PH)

CANCEROLOGIE ; RADIOTHERAPIE 4702

BERTUCCI François (PU-PH)
CHINOT Olivier (PU-PH)
COWEN Didier (PU-PH)
DUFFAUD Florence (PU-PH)
GONCALVES Anthony PU-PH)
HOUVENAEHEL Gilles (PU-PH)
MARANINCHI Dominique (PU-PH) Surnombre
SALAS Sébastien (PU-PH)
VIENS Patrice (PU-PH)
SABATIER Renaud (MCU-PH)

CHIRURGIE THORACIQUE ET CARDIOVASCULAIRE 5103

COLLART Frédéric (PU-PH)
D'JOURNO Xavier (PU-PH)
DODDOLI Christophe (PU-PH)
GARIBOLDI Vlad (PU-PH)
MACE Loïc (PU-PH)
THOMAS Pascal (PU-PH)

FOUILLOUX Virginie (MCU-PH)
GRISOLI Dominique (MCU-PH)
TROUSSE Delphine (MCU-PH)

CHIRURGIE VASCULAIRE ; MEDECINE VASCULAIRE 5104

ALIMI Yves (PU-PH)
AMABILE Philippe (PU-PH)
BARTOLI Michel (PU-PH)
MAGNAN Pierre-Edouard (PU-PH)
PIQUET Philippe (PU-PH)

SARLON BARTOLI Gabrielle (MCU PH)

HISTOLOGIE, EMBRYOLOGIE ET CYTOGENETIQUE 4202

GRILLO Jean-Marie (PU-PH) Surnombre
LEPIDI Hubert (PU-PH)
ACHARD Vincent (MCU-PH)
PAULMYER/LACROIX Odile (MCU-PH)

CHIRURGIE INFANTILE 5402

ALESSANDRINI Pierre (PU-PH) Surnombre
GUYS Jean-Michel (PU-PH)
JOUVE Jean-Luc (PU-PH)
LAUNAY Franck (PU-PH)
MERROT Thierry (PU-PH)
VIEHWEGER Heide Elke (PU-PH)

CHIRURGIE MAXILLO-FACIALE ET STOMATOLOGIE 5503

CHOSSEGROS Cyrille (PU-PH)
GUYOT Laurent (PU-PH)

**CHIRURGIE PLASTIQUE,
RECONSTRUCTRICE ET ESTHETIQUE ; BRÛLOLOGIE 5004**

CASANOVA Dominique (PU-PH)
LEGRE Régis (PU-PH)
HAUTIER/KRAHN Aurélie (MCU-PH)

GASTROENTEROLOGIE ; HEPATOLOGIE ; ADDICTOLOGIE 5201

BARTHET Marc (PU-PH)
BERNARD Jean-Paul (PU-PH)
BOTTA-FRIDLUND Danielle (PU-PH)
DAHAN-ALCARAZ Laetitia (PU-PH)
GEROLAMI-SANTANDREA René (PU-PH)
GRIMAUD Jean-Charles (PU-PH)
LAUGIER René (PU-PH)
SEITZ Jean-François (PU-PH)
VITTON Véronique (PU-PH)

GENETIQUE 4704**DERMATOLOGIE - VENEREOLOGIE 5003**

BERBIS Philippe (PU-PH)
 GROB Jean-Jacques (PU-PH)
 RICHARD/LALLEMAND Marie-Aleth (PU-PH)

GAUDY/MARQUESTE Caroline (MCU-PH)

BEROUD Christophe (PU-PH)

LEVY Nicolas (PU-PH)
 MONCLA Anne (PU-PH)
 SARLES/PHILIP Nicole (PU-PH)

KRAHN Martin (MCU-PH)
 NGYUEN Karine (MCU-PH)
 TOGA Caroline (MCU-PH)

**ENDOCRINOLOGIE ,DIABETE ET MALADIES METABOLIQUES ;
 GYNECOLOGIE MEDICALE 5404**

BRUE Thierry (PU-PH)
 CASTINETTI Frédéric (PU-PH)
 NICCOLI/SIRE Patricia (PU-PH)

ZATTARA/CANNONI Hélène (MCU-PH)

GYNECOLOGIE-OBSTETRIQUE ; GYNECOLOGIE MEDICALE 5403**EPIDEMIOLOGIE, ECONOMIE DE LA SANTE ET PREVENTION 4601**

AUQUIER Pascal (PU-PH)
 BOYER Laurent (PU-PH)
 CHABOT Jean-Michel (PU-PH)
 GENTILE Stéphanie (PU-PH)
 SAMBUC Roland (PU-PH)
 THIRION Xavier (PU-PH)

AGOSTINI Aubert (PU-PH)
 BOUBLI Léon (PU-PH)
 BRETELLE Florence (PU-PH)
 CARCOPINO-TUSOLI Xavier (PU-PH)
 COURBIERE Blandine (PU-PH)
 CRAVELLO Ludovic (PU-PH)
 D'ERCOLE Claude (PU-PH)

BERBIS Julie (MCU-PH)
 LAGOUANELLE/SIMEONI Marie-Claude (MCU-PH)

MINVIELLE/DEVICTOR Bénédicte (MCF)(06ème section)
 TANTI-HARDOUIN Nicolas (PRAG)

IMMUNOLOGIE 4703

KAPLANSKI Gilles (PU-PH)
 MEGE Jean-Louis (PU-PH)
 OLIVE Daniel (PU-PH)
 VIVIER Eric (PU-PH)

FERON François (PR) (69ème section)

BOUCRAUT Joseph (MCU-PH)
 DEGEORGES/VITTE Joëlle (MCU-PH)
 DESPLAT/JEGO Sophie (MCU-PH)
 ROBERT Philippe (MCU-PH)
 VELY Frédéric (MCU-PH)

HEMATOLOGIE ; TRANSFUSION 4701

BLAISE Didier (PU-PH)
 COSTELLO Régis (PU-PH)
 CHIARONI Jacques (PU-PH)
 GILBERT/ALESSI Marie-Christine (PU-PH)
 MORANGE Pierre-Emmanuel (PU-PH)
 VEY Norbert (PU-PH)

BACCINI Véronique (MCU-PH)
 CALAS/AILLAUD Marie-Françoise (MCU-PH)
 FRERE Corinne (MCU-PH)
 GELSI/BOYER Véronique (MCU-PH)
 LAFAGE/POCHITALOFF-HUVALE Marina (MCU-PH)
 POGGI Marjorie (MCF) (64ème section)

BERAUD/JUVEN Evelyne (MCF) 65ème section) (retraite octobre 2016)

BOUCAULT/GARROUSTE Françoise (MCF) 65ème section)

MEDECINE LEGALE ET DROIT DE LA SANTE 4603

LEONETTI Georges (PU-PH)
 PELISSIER/ALICOT Anne-Laure (PU-PH)
 PIERCECCHI/MARTI Marie-Dominique (PU-PH)

MALADIES INFECTIEUSES ; MALADIES TROPICALES 4503

BROUQUI Philippe (PU-PH)
 PAROLA Philippe (PU-PH)
 STEIN Andréas (PU-PH)

BARTOLI Christophe (MCU-PH)

BERLAND/BENHAIM Caroline (MCF) (1ère section)

LAGIER Jean-Christophe (MCU-PH)

MILLION Matthieu (MCU-PH)

MEDECINE PHYSIQUE ET DE READAPTATION 4905**MEDECINE INTERNE ; GERIATRIE ET BIOLOGIE DU VIEILLISSEMENT ; MEDECINE GENERALE ; ADDICTOLOGIE 5301**

BENSOUSSAN Laurent (PU-PH)

DELARQUE Alain (PU-PH)

BONIN/GUILLAUME Sylvie (PU-PH)

DISDIER Patrick (PU-PH)

DURAND Jean-Marc (PU-PH)

FRANCES Yves (PU-PH) Surnombre

GRANEL/REY Brigitte (PU-PH)

HARLE Jean-Robert (PU-PH)

ROSSI Pascal (PU-PH)

SCHLEINITZ Nicolas (PU-PH)

SERRATRICE Jacques (PU-PH) disponibilité

VITON Jean-Michel (PU-PH)

MEDECINE ET SANTE AU TRAVAIL 4602

BOTTA Alain (PU-PH) Surnombre

LEHUCHER/MICHEL Marie-Pascale (PU-PH)

BERGE-LEFRANC Jean-Louis (MCU-PH)

SARI/MINODIER Irène (MCU-PH)

EBBO Mikael (MCU-PH)

GENTILE Gaëtan (MCF Méd. Gén. Temps plein)

NEPHROLOGIE 5203

FILIPPI Simon (PR associé Méd. Gén. à mi-temps)

BERLAND Yvon (PU-PH)

BRUNET Philippe (PU-PH)

ADNOT Sébastien (MCF associé Méd. Gén. à mi-temps)

BARGIER Jacques (MCF associé Méd. Gén. À mi-temps)

BURTEY Stéphanne (PU-PH)

DUSSOL Bertrand (PU-PH)

BONNET Pierre-André (MCF associé Méd. Gén à mi-temps)

MOAL Valérie (PU-PH)

CALVET-MONTREDON Céline (MCF associé Méd. Gén. à temps plein)

GUIDA Pierre (MCF associé Méd. Gén. à mi-temps)

JOURDE CHICHE Noémie (MCU PH)

NUTRITION 4404**NEUROCHIRURGIE 4902**

DARMON Patrice (PU-PH)

RACCAH Denis (PU-PH)

VALERO René (PU-PH)

DUFOUR Henry (PU-PH)

FUENTES Stéphane (PU-PH)

REGIS Jean (PU-PH)

ROCHE Pierre-Hugues (PU-PH)

SCAVARDA Didier (PU-PH)

ATLAN Catherine (MCU-PH)

BELIARD Sophie (MCU-PH)

CARRON Romain (MCU PH)

GRAILLON Thomas (MCU PH)

MARANINCHI Marie (MCF) (66ème section)

ONCOLOGIE 65 (BIOLOGIE CELLULAIRE)	NEUROLOGIE 4901
CHABANNON Christian (PR) (66ème section) SOBOL Hagay (PR) (65ème section)	ATTARIAN Sharham (PU PH) AUDOIN Bertrand (PU-PH) AZULAY Jean-Philippe (PU-PH) CECCALDI Mathieu (PU-PH) EUSEBIO Alexandre (PU-PH)
OPHTALMOLOGIE 5502	FELICIAN Olivier (PU-PH) PELLETIER Jean (PU-PH) POUGET Jean (PU-PH) Surnombre
DENIS Danièle (PU-PH) HOFFART Louis (PU-PH) MATONTI Frédéric (PU-PH) RIDINGS Bernard (PU-PH) Surnombre	PEDOPSYCHIATRIE; ADDICTOLOGIE 4904
OTO-RHINO-LARYNGOLOGIE 5501	DA FONSECA David (PU-PH) POINSO François (PU-PH)
DESSI Patrick (PU-PH) FAKHRY Nicolas (PU-PH) GIOVANNI Antoine (PU-PH) LAVIEILLE Jean-Pierre (PU-PH) NICOLLAS Richard (PU-PH) TRIGLIA Jean-Michel (PU-PH) DEVEZE Arnaud (MCU-PH) Disponibilité REVIS Joana (MAST) (Orthophonie) (7ème Section) ROMAN Stéphane (Professeur associé des universités mi-temps)	PHARMACOLOGIE FONDAMENTALE - PHARMACOLOGIE CLINIQUE; ADDICTOLOGIE 4803
PARASITOLOGIE ET MYCOLOGIE 4502	BLIN Olivier (PU-PH) FAUGERE Gérard (PU-PH) MICALLEF/ROLL Joëlle (PU-PH) SIMON Nicolas (PU-PH) BOULAMERY Audrey (MCU-PH) VALLI Marc (MCU-PH)
DESSEIN Alain (PU-PH) PIARROUX Renaud (PU-PH) CASSAGNE Carole (MCU-PH) L'OLLIVIER Coralie (MCU-PH) MARY Charles (MCU-PH) RANQUE Stéphane (MCU-PH) TOGA Isabelle (MCU-PH)	PHILOSOPHIE 17
PEDIATRIE 5401	LE COZ Pierre (PR) (17ème section) ALTAVILLA Annagrazia (PR Associé à mi-temps)
CHAMBOST Hervé (PU-PH) DUBUS Jean-Christophe (PU-PH) GIRAUD/CHABROL Brigitte (PU-PH) MICHEL Gérard (PU-PH) MILH Mathieu (PU-PH) REYNAUD Rachel (PU-PH) SARLES Jacques (PU-PH) TSIMARATOS Michel (PU-PH) ANDRE Nicolas (MCU-PH)	PHYSIOLOGIE 4402
	BARTOLOMEI Fabrice (PU-PH) BREGEON Fabienne (PU-PH) CHAUVEL Patrick (PU-PH) Surnombre JOLIVET/BADIER Monique (PU-PH) MEYER/DUTOUR Anne (PU-PH) BARTHELEMY Pierre (MCU-PH) BOULLU/CIOCCA Sandrine (MCU-PH) DADOUN Frédéric (MCU-PH) (disponibilité) DEL VOLGO/GORI Marie-José (MCU-PH)

COZE Carole (MCU-PH)
FABRE Alexandre (MCU-PH)
OUDIN Claire (MCU-PH)
OVAERT Caroline (MCU-PH)

DELLIAUX Stéphane (MCU-PH)
GABORIT Bénédicte (MCU-PH)
REY Marc (MCU-PH)
TREBUCHON/DA FONSECA Agnès (MCU-PH)

PSYCHIATRIE D'ADULTES ; ADDICTOLOGIE 4903

AZORIN Jean-Michel (PU-PH)
BAILLY Daniel (PU-PH)
LANCON Christophe (PU-PH)
NAUDIN Jean (PU-PH)

LIMERAT/BOUDOURESQUE Françoise (MCF) (40ème section)
RUEL Jérôme (MCF) (69ème section)
STEINBERG Jean-Guillaume (MCF) (66ème section)
THIRION Sylvie (MCF) (66ème section)

PSYCHOLOGIE - PSYCHOLOGIE CLINIQUE, PCYCHOLOGIE SOCIALE 16

AGHABABIAN Valérie (PR)

PNEUMOLOGIE; ADDICTOLOGIE 5101

RADIOLOGIE ET IMAGERIE MEDICALE 4302

BARTOLI Jean-Michel (PU-PH)
CHAGNAUD Christophe (PU-PH)
CHAUMOITRE Kathia (PU-PH)
GIRARD Nadine (PU-PH)
GORINCOUR Guillaume (PU-PH)
JACQUIER Alexis (PU-PH)
MOULIN Guy (PU-PH)
PANUEL Michel (PU-PH)
PETIT Philippe (PU-PH)
VIDAL Vincent (PU-PH)

ASTOUL Philippe (PU-PH)
BARLESI Fabrice (PU-PH)
CHANEZ Pascal (PU-PH)
CHARPIN Denis (PU-PH) Surnombre
REYNAUD/GAUBERT Martine (PU-PH)

GREILLIER Laurent (MCU PH)
MASCAUX Céline (MCU-PH)

TOMASINI Pascale (Maitre de conférences associé des universités)

THERAPEUTIQUE; MEDECINE D'URGENCE; ADDICTOLOGIE 4804

REANIMATION MEDICALE ; MEDECINE URGENCE 4802

GAINNIER Marc (PU-PH)
GERBEAUX Patrick (PU-PH)
PAPAZIAN Laurent (PU-PH)
ROCH Antoine (PU-PH)

AMBROSI Pierre (PU-PH)
BARTOLIN Robert (PU-PH) Surnombre
VILLANI Patrick (PU-PH)

DAUMAS Aurélie (MCU-PH)

HRAIECH Sami (MCU-PH)

UROLOGIE 5204

RHUMATOLOGIE 5001

GUIS Sandrine (PU-PH)
LAFFORGUE Pierre (PU-PH)
PHAM Thao (PU-PH)
ROUDIER Jean (PU-PH)

BASTIDE Cyrille (PU-PH)
KARSENTY Gilles (PU-PH)
LECHEVALLIER Eric (PU-PH)
ROSSI Dominique (PU-PH)

REMERCIEMENTS

Aux membres du jury,

A Monsieur le Professeur Laurent Guyot,

Vous me faites l'honneur de présider le jury de cette thèse et je vous en remercie. Votre aisance chirurgicale force mon admiration. J'espère vous exprimer ma reconnaissance et mettre en application vos conseils pendant les deux années à venir.

Veillez trouver dans ce travail l'expression de mon respect et de ma sincère gratitude.

A Monsieur le Professeur Cyrille Chossegros,

Vous me faites l'honneur de siéger dans le jury de cette thèse.

Votre gentillesse et votre disponibilité sont reconnues de vos élèves.

Veillez trouver dans ce travail le témoignage de ma sincère reconnaissance et de mon respect.

A Monsieur le Docteur François Cheynet,

Vous me faites l'honneur de diriger cette thèse dont le sujet vous tient à coeur.

Merci pour votre implication dans notre formation au cours des « staffs du mardi »!

J'espère continuer à apprendre la chirurgie orthognathique à vos côtés.

Veillez trouver dans ce travail ma reconnaissance et ma profonde estime.

A Monsieur le Docteur Foletti,

Je te remercie de siéger dans mon jury.

Je suis fier d'avoir été une de tes premières internes et d'avoir subi tes premières sautes d'humeur!

Je te souhaite une brillante carrière professionnelle et espère continuer à apprendre à tes côtés pendant les deux années à venir.

Je te présente par ce travail tout mon respect.

A Monsieur le Docteur Cresseaux,

Vous me faites l'honneur de siéger dans mon jury.

Vous avez grandement participé à l'élaboration de ce travail.

Je vous remercie pour votre disponibilité et votre accueil sur Lyon.

Je vous exprime par ce travail ma sincère reconnaissance.

A tous ceux qui m'ont aussi appris les bases du métier,

A Monsieur le Professeur Jean-Louis Blanc, votre gentillesse force mon admiration, ce fut un plaisir d'apprendre à vos côtés.

Aux autres chefs marseillais,

Au Docteur Audrey Gallucci : tes compétences chirurgicales forcent mon respect, j'ai beaucoup appris à tes côtés.

Au Docteur Rémy Stroumsa : Pouzoul' te remercie pour ta disponibilité et ta confiance, en te souhaitant une belle carrière à Salon et en espérant enfin te rendre visite dans ton chalet!

Au Docteur Charles Collet : merci pour tes conseils, ce fut un plaisir d'apprendre à tes côtés que ce soit à Toulon ou Marseille, je te souhaite une belle réussite pour la suite.

Au Docteur Stéphane Bruneau : tu as été un des premiers à me guider dans ce métier et je t'en remercie, je te souhaite plein de belles choses tant au niveau professionnel que personnel!

Au Docteur Maxime Romeu : merci pour ta bonne humeur et tes tours de magie à n'en plus finir, ce fut un réel plaisir de travailler à tes côtés.

A François, Nicolas, Nathalie que j'ai pu côtoyer pendant ces années.

Aux internes devenus chefs : Nicolas (merci pour tes précieux conseils pour ce travail), Jérémy et Eugénie.

A toute l'équipe du service et de la consultation de chirurgie viscérale à Avignon,

Au Docteur Beyrne et à son équipe (Dr Rasolofo, Dr Scesa, Dr Dutari) : merci pour vos précieux conseils lors de ce premier semestre d'interne.

A toute l'équipe du service et de la consultation de chirurgie orthopédique à Salon de Provence,

Au Docteur Castel et à son équipe (Dr Perez, Dr Bilasy, Dr Zahidi) : merci pour l'apprentissage de la chirurgie orthopédique.

A toute l'équipe du service et de la consultation d'ORL à Toulon,

Au Docteur Guelfucci et à son équipe (Dr Bizeau, Dr Claire-Louse Curto-Faïs, Abdel, Dr Gormezano) : merci de m'avoir accueillie dans votre équipe toulonnaise, je n'ai jamais autant versé de larmes en quittant un service. Je continuerai à venir à tous les pots de départ! En espérant un jour revenir travailler à vos côtés.

A toute l'équipe du service et de la consultation de CMF de l'hôpital Purpan à Toulouse,

Au Professeur Frédéric Lauwers, au Professeur Franck Boutault, au Professeur Raphaël Lopez et à leur équipe (Dr Francky Delanoë, Dr Dekeister, Dr De Berail, Dr Sainte-Marie, Dr Bessard, Dr Jalbert) : merci d'avoir accueillie Paulette (Poupou!) dans votre service pour son retour en terres toulousaines, dans le service lui ayant donné envie de suivre la voie de cette belle spécialité.

A toute l'équipe du service et de la consultation de CMF d'Aix en Provence,

Au Docteur Pierre Revol et à son équipe (Dr Moret, Dr Tarayre, Dr Douadi) : merci pour ce semestre aixois.

*A l'équipe du service et de la consultation de CMF de l'hôpital Nord et de la Conception:
j'arrive!!*

A ma famille,

Maman, Papa,

Merci pour votre soutien et pour avoir cru en moi pendant ces longues années. J'espère vous voir plus souvent au pays du Mistral afin de profiter de votre retraite au soleil! Je vous aime

Papi et mamie,

Merci pour votre amour inconditionnel et la confiance que vous m'avez accordée. Merci pour l'amour que vous m'avez apporté.

Raphaël,

Je n'ai pas été très présente ces dernières années et espère pouvoir rattraper le temps perdu au cours de celles qui arrivent. Tu resteras mon « Titou » et tu es le bienvenu à Marseille. Je t'aime

Tonton,

Merci pour toutes ces balades en voiture et les périples suisses, je resterai ta « Poupinette la tortue »

A Fred et Caro, ma deuxième famille

Vous me faites un immense honneur en étant à mes côtés en ce jour particulier. Je vous remercie pour tous ces bons moments passés en Suisse.

A mes amis,

Sophie, ma « Zézette » (et Doudou) : tu es un exemple de réussite et de courage. Malgré la distance, on a réussi à rester en contact et à s'organiser de petites (et grandes) escapades! Tu es ma plus belle rencontre au cours de ces longues années, ne change rien!

Sylvia (et Jérémie + Valentine) : merci pour votre accueil en terres lyonnaises et votre amitié depuis ces nombreuses années.

Julietta (et Nico), Manu (et Candice), Alain : merci pour ces bons moments passés ensemble au Cap Ferret (et ailleurs!)

Xavier, mon petit « Janvier » : merci pour ton amitié sincère et ces appels à refaire le monde! J'ai hâte de te retrouver bientôt.

Aux copines d'école : Cathy, Julie, Clowi et Mayon, à Amélie, qui m'ont suivie au cours de ces longues années, en espérant vous voir plus souvent.

Aux marseillaises devenues des amies : Julie, Laura, Chacha qui m'ont supportée depuis notre premier semestre à Avignon!

Aux internes que j'ai pu cotoyer, certains devenus chefs : Gaby, Loulou, Lolo, Ivan, Guillaume, Marcus, « Odile », Romain, Emilie, Mehdi, Simon, Clémence...

A Diane, pour m'avoir supportée et encouragée ces 6 derniers mois, en espérant venir te rendre visite sur ton île.

A Emilien et Maxime : merci pour votre soutien et les soirées pétanque/barbecue aux Marettes qui vont me manquer c'est sûr!

A Audrey (et Martial « Michel ») et la famille Miens : que de bonheur de vous avoir retrouvés après toutes ces années. Merci Audrey pour ton soutien, ton amitié et les soirées potins!

Aux toulousains : Barthy (merci pour ces combats acharnés à Worms en P1 et tes visites marseillaises), Clém et Amandine, Guigui, Laurence, Anaïs, Lucie et Patoche, Marie P (pour m'avoir supportée pendant mon semestre toulousain!), Marie Ranunus et Quentin « Le bourgeois », Hélène LHM, Margaux la « foncedarde », Lulu la princesse, Poppy (et Beubeu), Vincent et Florence, merci pour toutes ces années, malgré la distance votre amitié est précieuse, on se revoit au ski!

Aux internes toulousains : Yohan alias « Clochette » (merci pour ton soutien dans les moments de faiblesse et pour avoir supporté mes confidences!), Julie « Tata » (merci pour ta gentillesse, je te souhaite tout plein de bonheur avec Jaja, Rita et Mandi), mon petit Momo, Pierre, Caroline, Mathieu, Mylène

Les infirmier(e)s avec qui j'ai eu le plaisir de travailler sur Marseille, Toulon, Aix et ailleurs : mention spéciale à Sophie, Naima, Corinne et Camille, Anne, Stéphan et Karine (le trio de choc), Damien, Lucas, les Céline, Marion, Jeaaaanne, Sophie, Thérèse et Karine, Sandra, Anhdao, Marlène, Claire, Angelina, Christine, Denise, Alexia, Amandine et tou(te)s les autres!

Les secrétaires : Nono, Patricia, Jenifer, Christelle, Laurence et Florence, Valou, Sandrine, Anne, Elodie et celles que j'ai pu oublier..!

A Coralie, pour m'avoir aidée dans la réalisation de ce travail.

Et à ceux que j'ai pu oublier... Merci

TABLE DES MATIERES

INTRODUCTION	2
METHODES	4
RESULTATS	5
DISCUSSION	15
Questionnaire	15
Résultats	15
Connaissance et pratique de la technique	15
Indications	16
Contre-indications	19
Bilan préopératoire	19
Instruments de section osseuse	20
Ostéosynthèses	20
Matériaux de comblement	20
Difficultés rencontrées	23
Complications	25
Ablation du matériel d'ostéosynthèse	26
Evolution des pratiques	27
Domaine d'exercice	27
Perspectives	27
CONCLUSION	29
TABLE DES ILLUSTRATIONS	30
REFERENCES	32

INTRODUCTION

Le menton peut être le siège d'anomalies morphologiques dans ses différentes dimensions : sagittale (pro ou rétrogénie), verticale (insuffisance ou excès de hauteur) et/ou transversale (latérogénie).

Les génioplasties (ou mentoplasties) comportent un trait d'ostéotomie horizontal ou légèrement oblique se terminant latéralement sous ou en arrière des foramen mentonniers. Leur but est à la fois esthétique et fonctionnel : restitution d'une compétence labiale, amélioration de la ventilation, protection du parodonte incisif... Ces techniques de génioplastie « classique » peuvent être utilisées seules ou en complément d'une ostéotomie maxillo-mandibulaire afin de modifier la position et/ou la dimension du menton osseux (1).

Cependant, ces techniques ne permettent pas de prendre en charge correctement les problèmes d'asymétrie du bord basilaire ou de déséquilibre entre les angles mandibulaires. Par ailleurs, les génioplasties classiques présentent parmi leurs inconvénients la persistance d'irrégularités du bord basilaire, le creusement du sillon labiomentonnier en cas d'avancée ou la ptose des parties molles du menton en cas de recul par un défaut de soutien musculaire. Plusieurs modifications ont été proposées telle que celle que Triaca décrit en 2009. Il démontre l'intérêt d'un tracé plus haut et plus vertical dans la partie antérieure, permettant une désinsertion moindre des muscles du plancher buccal et de diminuer la création d'un sillon labiomentonnier trop marqué (2).

Une extension de la génioplastie aux angles mandibulaires avait été décrite par Troulis en 2000, avec un tracé d'ostéotomie horizontal, parallèle au plan occlusal, permettant une avancée du fragment basilaire sans générer d'irrégularités (3,4). Cette technique d'ostéotomie totale du bord basilaire a été remise au goût du jour en 2010 par Albino Triaca, sous le terme de « *chin wing* », respectant à la fois le canal mandibulaire et les attaches des tissus mous sous le bord basilaire, en mettant à profit l'apport de l'imagerie 3D (5) (Figure 1). Triaca met également en avant l'interposition de greffes osseuses entre la mandibule et le segment basilaire. Le respect du bord basilaire mandibulaire dans son ensemble, en tant qu'unité anatomique, permet selon Triaca l'obtention d'un résultat fonctionnel et esthétique plus harmonieux. Pour les auteurs, cette

ostéotomie présente plusieurs intérêts. Elle permettrait de corriger la position de la protubérance mentonnière ainsi que sa symétrisation verticale et horizontale, de gérer la divergence des angles mandibulaires et d'acquies une meilleure compétence labiale (Annexe 1).

Dans la littérature de ces 7 dernières années, les articles relatifs au « chin wing » sont rares et seulement 7 articles ont été retrouvés. Cinq d'entre eux ont été publiés par des équipes européennes en Suisse, Italie, Belgique et Allemagne (5-9).

Nous avons effectué un état des lieux de la pratique du « chin wing » en France et évalué certains critères permettant d'apprécier ses intérêts et contre-indications car, à ce jour, le « chin wing » manque d'évaluation scientifique et de recul concernant les résultats à long terme.

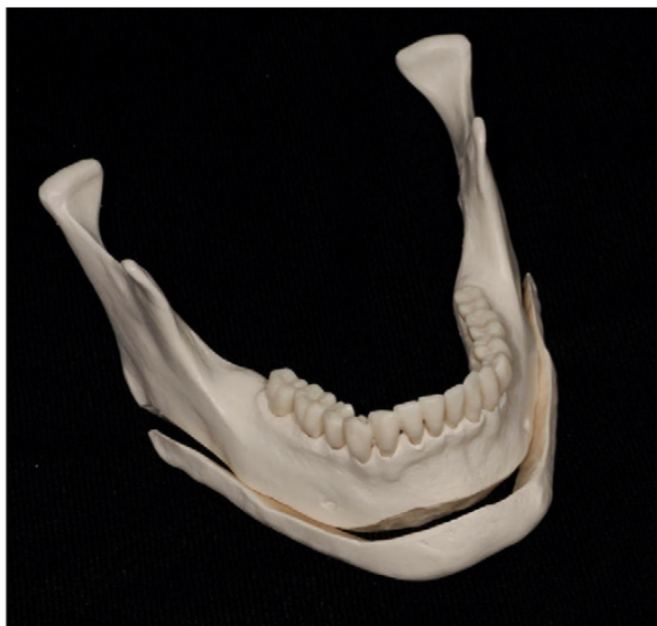

Figure 1. Ostéotomie de « chin wing » selon Triaca (5)

METHODES

Nous avons mené une étude multicentrique, rétrospective, analytique.

Un questionnaire GoogleForm© anonyme, composé de 24 items a été envoyé à des chirurgiens maxillo-faciaux français thésés, pratiquant en milieu hospitalo-universitaire, hospitalier et/ou libéral (Annexe 2).

Les contacts ont été recensés en utilisant la liste des membres cotisant à la Société Française de Stomatologie, Chirurgie Maxillo-Faciale et Chirurgie Orale (SFSCMFCO) ainsi que des membres inscrits au congrès national 2017 de la SFSCMFCO et aux membres du groupe GENIOS (Groupe d'Etude National pour l'Innovation en Ostéosynthèse) au sein duquel Albino Triaca participe. Ont été exclus les chirurgiens étrangers, les internes et les professionnels paramédicaux.

Le recueil des données a été effectué de mai 2017 à Juillet 2017.

Le questionnaire s'intéressait à la connaissance et la pratique de la technique du « chin wing ». Pour les chirurgiens ayant déjà pratiqué cette technique, des questions relatives à la technique et aux suites opératoires ont été renseignées.

RESULTATS

Au total, 246 chirurgiens ont été contactés par mail. Deux-cent trente chirurgiens ont reçu le questionnaire. Cinq relances ont été effectuées par mail pour chaque chirurgien. Trente-neuf chirurgiens ont répondu au questionnaire, 191 n'ont pas répondu.

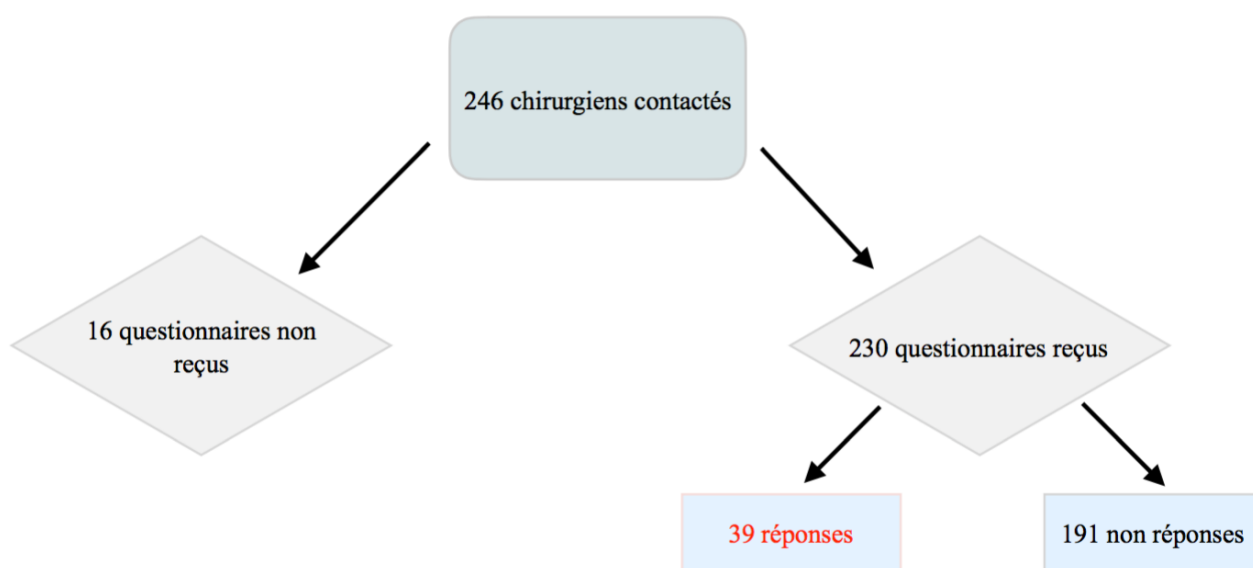


Figure 2. Organigramme des réponses au questionnaire

Question 1. La question portait sur la connaissance de cette technique par les chirurgiens. Sur les 39 répondants, 38 avaient déjà entendu parler de la technique (97,4%).

Question 2. La question portait sur la pratique de la technique de « chin wing » par les chirurgiens. Sur les 39 répondants, 13 avaient déjà pratiqué au moins une intervention de « chin wing », soit 1 sur 3 (Figure 3)

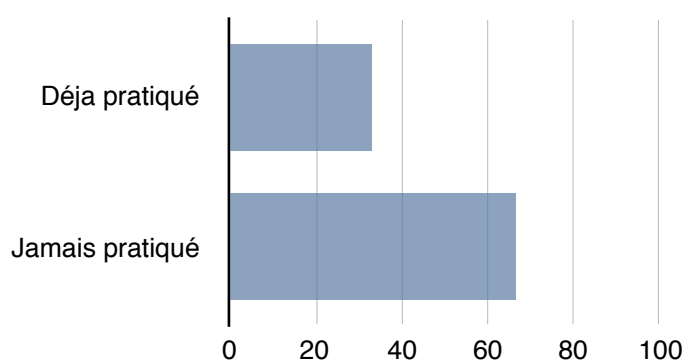


Figure 3. Taux de pratique du chin wing en France (%)

Question 3. La question portait sur les raisons pour lesquelles le chirurgien n'avait jamais pratiqué de « chin wing ». Les raisons de « non-pratique » étaient le manque de formation à cette technique (40%, N=10/39), la complexité de cette technique (20%, N=5/39) ou le risque trop important de lésion du nerf alvéolaire inférieur (NAI) (20%, N=5/39). Pour 36% d'entre eux (N=9/39), ils n'avaient pas encore vu de patients représentant une bonne indication de cette technique (Figure 4).

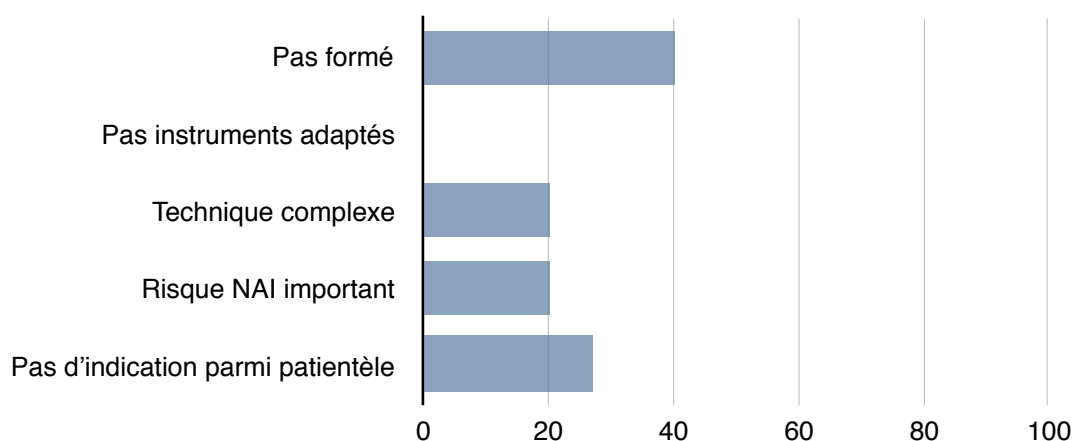


Figure 4. Raisons de « non pratique » du « chin wing » (%)

Question 4. Concernant les modalités de formation des chirurgiens à la technique du « chin wing », 84,6% déclaraient avoir participé à des conférences (N=11/13), 46,2% à une « live surgery » (N=6/13), 38,5% par le biais de publications (N=5/13) et par l'intermédiaire du groupe GENIOS pour 1 personne.

Question 5. Pour l'ensemble des chirurgiens interrogés, les indications retenues étaient l'amélioration de la définition des angles mandibulaires (89,5%, N=34/39), la correction d'une asymétrie des bords basilaires (74,3%, N=29/39), la correction de la position du menton (57,9%, N=22/39) et l'amélioration de la compétence labiale (42,1%, N=16/39) (Figure 5).

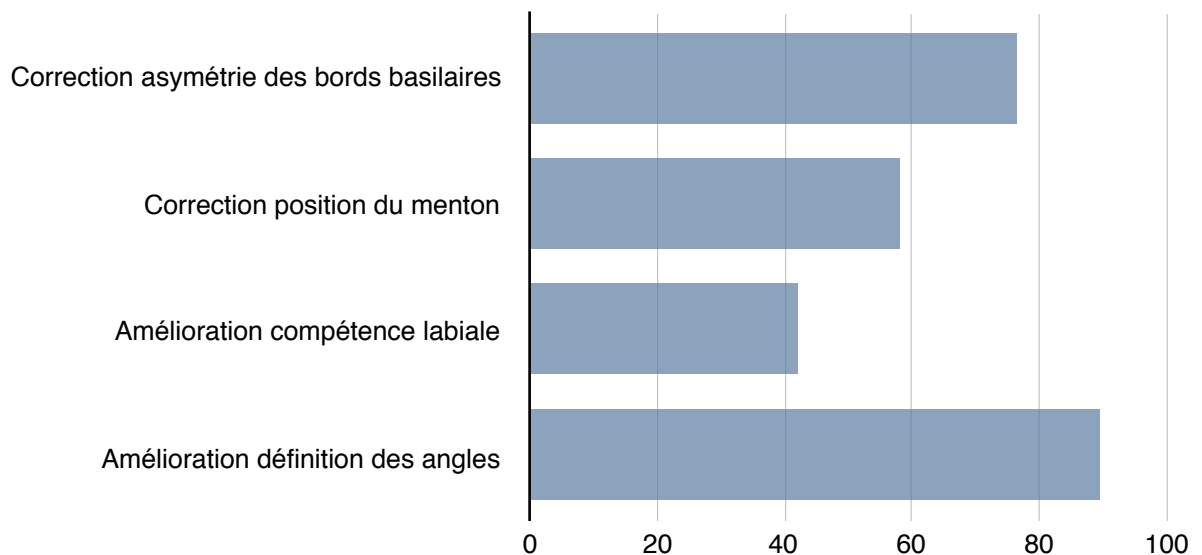


Figure 5. Indications retenues (%)

Question 6. Les contre-indications retenues étaient une position basse ou latérale du NAI (84,2%, N=32/39), une insuffisance de hauteur osseuse mandibulaire (68,4%, N=26/39), une hypertrophie des angles mandibulaires (18,4%, N=7/39), un antécédent de gènioplastie ou de chirurgie mandibulaire (18,4%, N=7/39). Pour 5,3% (N=2), des échancrures pré-angulaires marquées, une hypertrophie des massèteurs, une hypocondylie ou les facteurs de risque tels que le tabac étaient cités (Figure 6).

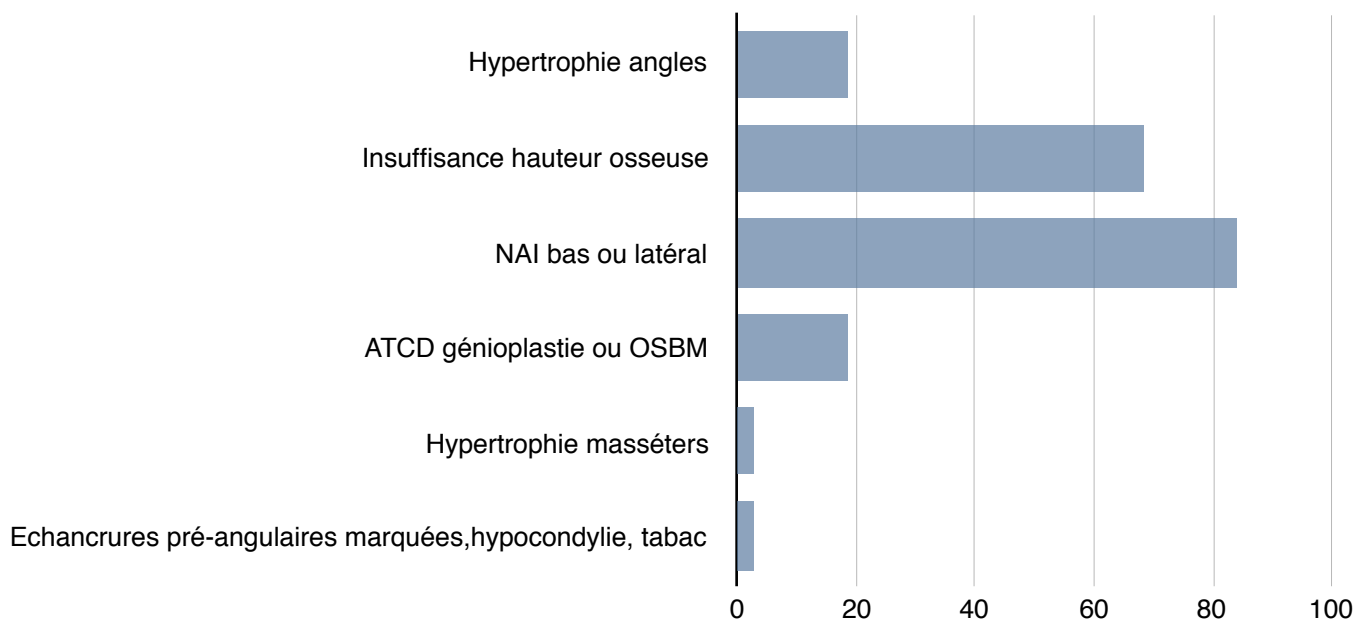


Figure 6. Contre-indications retenues (%)

Nous nous intéressons maintenant aux détails relatifs à la technique pour les chirurgiens pratiquant des « chin wing ».

Question 7. Dans le cadre du bilan préopératoire, un Cone Beam (tomographie volumétrique à faisceau conique) était prescrit dans 92,3% des cas (N=12/13), un panoramique dentaire était prescrit dans 76,9% des cas (N=10/13), une téléradiographie de profil dans 69,2% des cas (N=9/13), de face dans 61,5% des cas (N=8/13) et un dentascanner dans 15,4% des cas (N=2/13) (Figure 7).

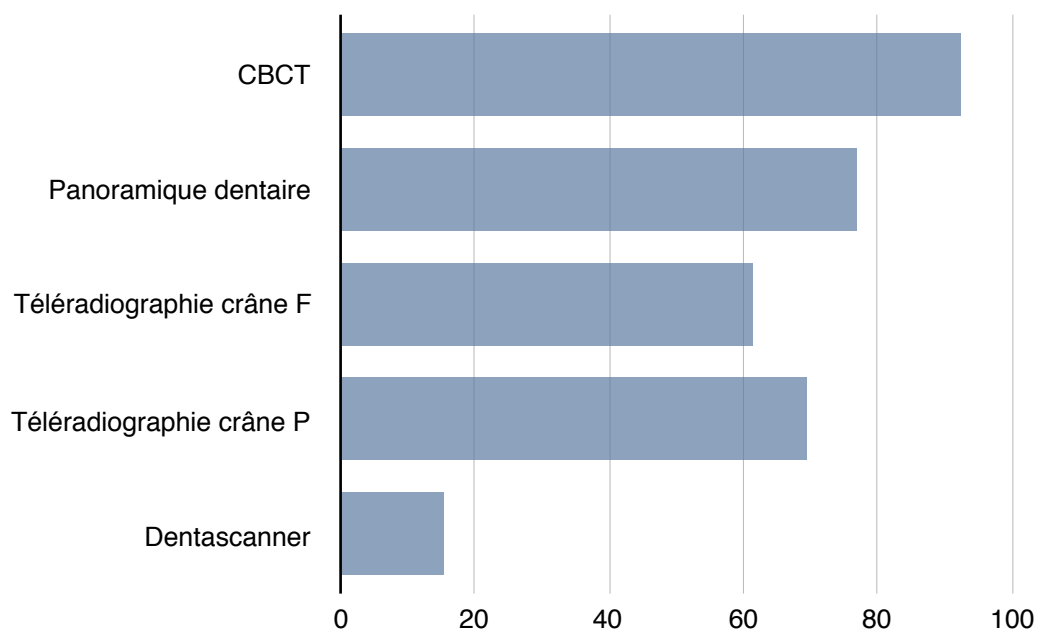


Figure 7. Bilan préopératoire prescrit (%)

Question 8. Douze chirurgiens sur 13 pratiquaient une voie d'abord vestibulaire (92,3%), un chirurgien pratiquait une voie d'abord sulculaire (7,7%, N=1/13)

Question 9. Les instruments de découpe osseuse utilisés étaient le piézotome (84,6%, N=11/13), la fraise fissure (61,5%, N=8/13), la scie alternative (46,2%, N=6/13) et/ou la fraise boule (38,5%, N=5/13).

Question 10. L'ostéosynthèse consistait en une plaque latérale bilatérale associée à une plaque symphysaire (61,5%, N=8/13), l'utilisation de vis bicorticales (30,8%, N=4/13), une plaque symphysaire seule (23,1%, N=3/13) ou une plaque latérale bilatérale seule (7,7%, N=1/13).

Question 11. Les matériaux de comblement utilisés étaient l'os de banque (61,5%, N=8/13), des substituts osseux (30,8%, N=4/13), de l'os autologue (15,4%, N=2/13), des biomatériaux synthétiques (7,7%, N=1/13) (Figure 8). L'utilisation d'une dent de sagesse remodelée a même été décrite en interposition.

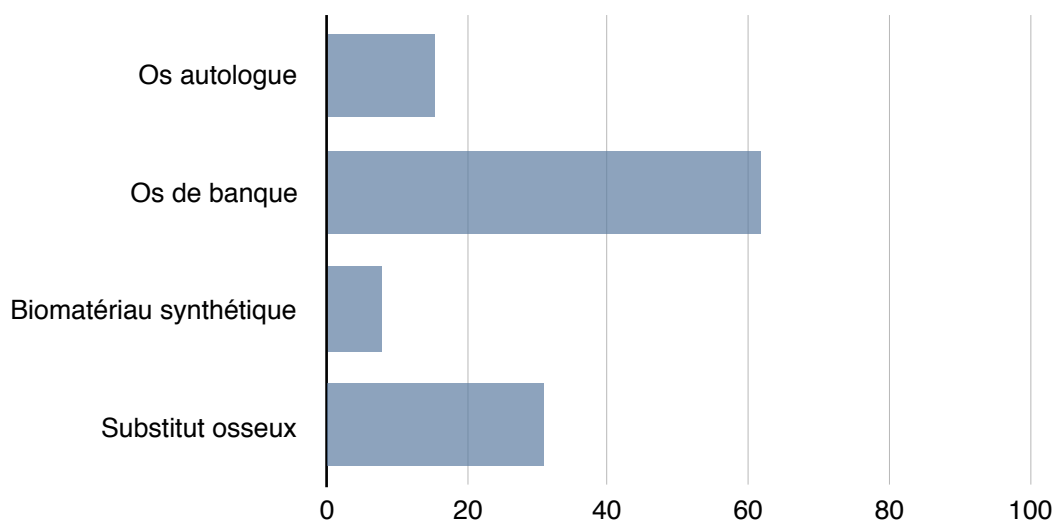


Figure 8. Matériaux de comblement utilisés (%)

Question 12. Si un prélèvement autologue était effectué, le site de prélèvement privilégié était la crête iliaque (100%, N=2/2).

Question 13. Les principales difficultés rencontrées lors du tracé d'ostéotomie étaient l'estimation du niveau du tracé en arrière du foramen mentonnier (69,2%, N=9/13), la visualisation de l'extrémité postérieure du tracé (61,5%, N=8/13), le réglage du positionnement des angles (53,9%, N=7/13), l'association à une ostéotomie sagittale mandibulaire (OSM) (46,2%, N=6/13), la dissection et la protection du nerf mentonnier (23,1%, N=3/13), l'ostéosynthèse (23,1%, N=3/13) (Figure 9).

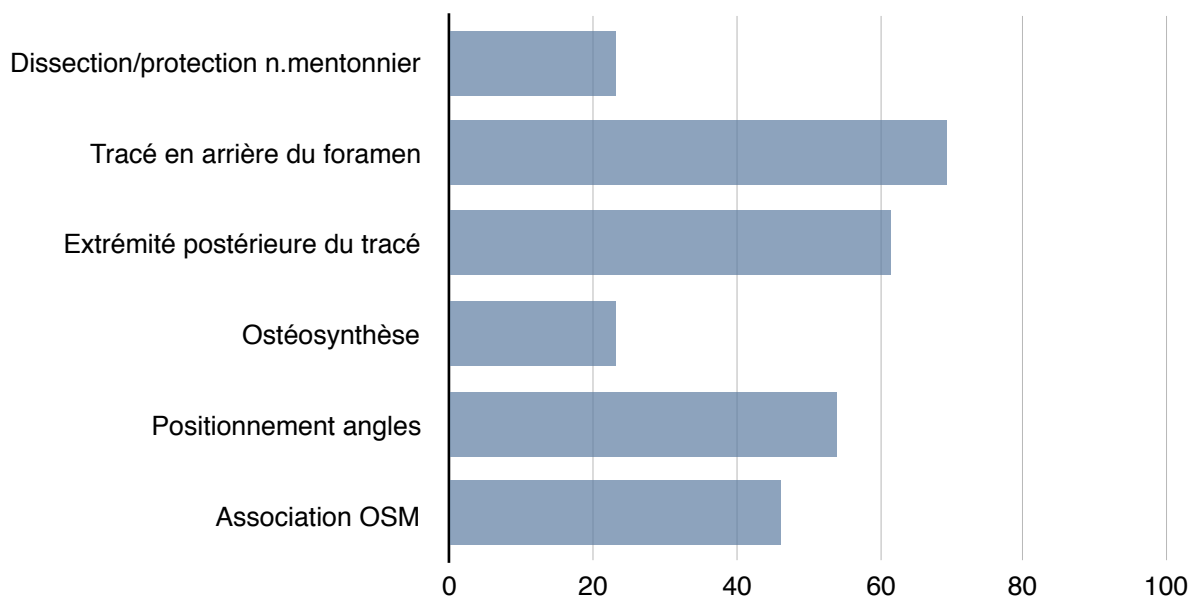


Figure 9. Difficultés rencontrées (%)

Question 14. Quatre chirurgiens ont rencontré comme complication peropératoire une fracture des « ailes » (46,2%, N=6/13). Le reste des chirurgiens (53,8%, N=7) n'a rencontré aucune complication per-opératoire. Aucune lésion du NAI ou de l'artère faciale n'a été déclarée (Figure 10).

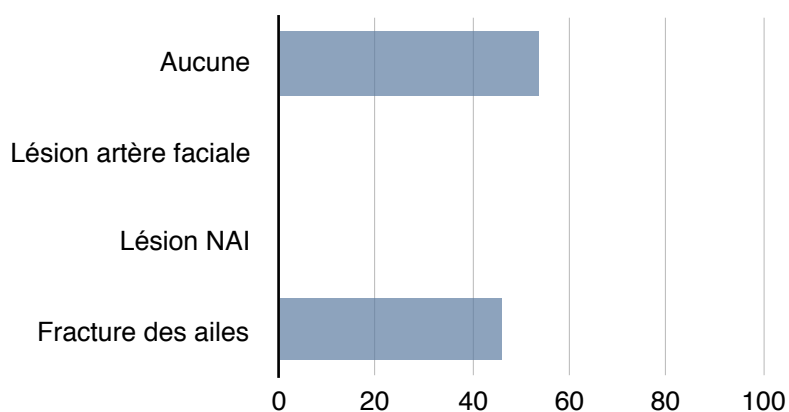


Figure 10. Complications peropératoires (%)

Question 15. Parmi les complications post-opératoires suggérées, les chirurgiens ont rapporté des résorptions du bord basilaire (46,2%, N=6/13), des infections des greffons (38,5%, N=5/13), des asymétries (23,1%, N=3/13), des résorptions des greffons (23,1%, N=3/13), un oedème persistant (15,4%, N=2/13), des irrégularités des contours osseux (15,4%, N=2/13). Une autre complication rapportée était un angle labiomentonnièr trop marqué (7,7%, N=1/13). Aucun cas d'hématome du plancher buccal ou de pseudarthrose n'a été décrit. Trois chirurgiens n'ont rapporté aucune complication (23,1%, N=3/13) (Figure 11).

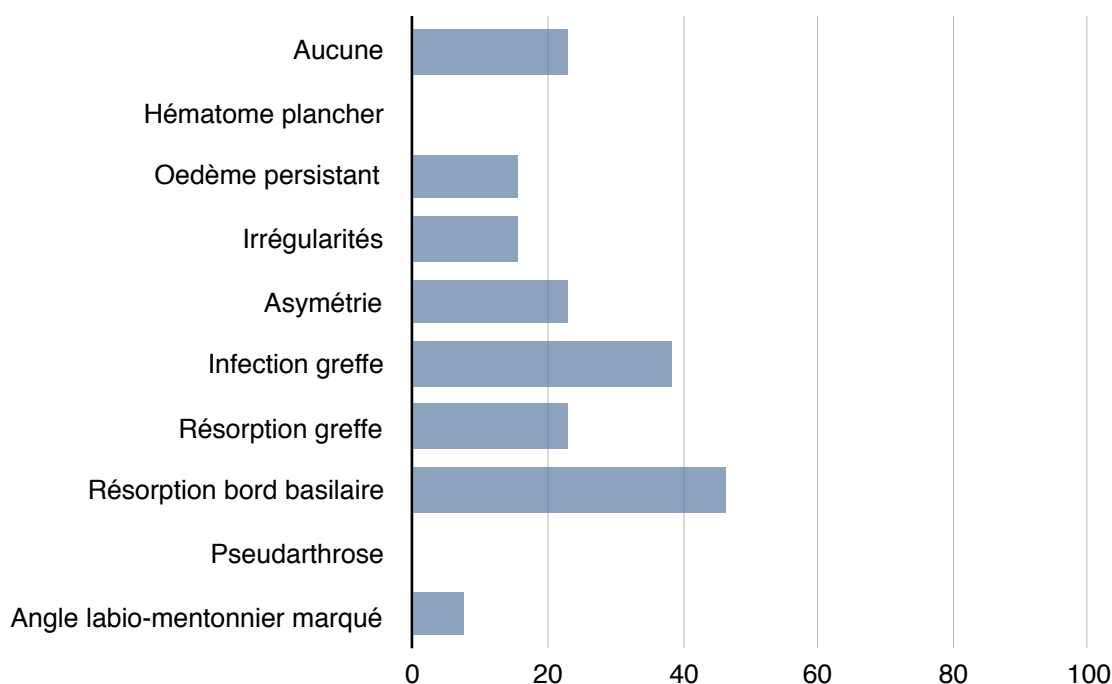


Figure 11. Complications postopératoires (%)

Question 16. Concernant l'ablation du matériel d'ostéosynthèse, 61,5% ne la proposent jamais (N=8/13), 15,38% la proposent à 1 an (N=2/13), 7,69% à 6 mois post opératoire (N=1/13). 15,38% la proposent en cas de gêne décrite par le patient (N=2/13).

Question 17. Sur les 13 chirurgiens interrogés, 11 pratiquaient une version modifiée du « chin wing », présentée par P. Cresseaux : le « mini-wing », où l'ostéotomie postérieure se termine dans l'échancrure préangulaire.

Question 18. Dix chirurgiens déclarent vouloir pratiquer cette technique plus souvent à l'avenir (76,9%, N=10/13). Trois déclarent vouloir en pratiquer moins souvent (23,1%, N=3/13).

Question 19. Une traduction a été demandée pour le terme « chin wing ». Les propositions retenues par ordre de fréquence étaient :

pour 36,8% (N=14/39) : génioplastie étendue aux angles mandibulaires

pour 28,9% (N=11/39) : ostéotomie complète du bord basilaire

pour 23,7% (N=9/39) : géniobasiloplastie

pour 21,1% (N=8/39) : ostéotomie symphyso-basilaire

pour 2,6% (N=1/39) : ostéoplastie horizontale de la mandibule

pour 2,6% (N=1/39) : ostéotomie sous alvéolaire complète

pour 2,6% (N=1/39) : mentoplastie étendue

pour 2,6% (N=1/39) : ostéotomie basilaire de la mandibule

Questions 20 et 21. En 2016, parmi les 13 chirurgiens pratiquant des « chin wing », 9 ont pratiqué des avancées (69,2%, N=9/13), 4 des reculs (30,8%, N=4/13) et 6 des impactions (46,2%, N=6/13). Seulement 3 chirurgiens ont pratiqué plus de « chin wing » que de génioplasties (23,1%, N=3/13). Un des chirurgiens n'effectuait plus que des « chin wing ».

Question 22. Concernant le codage CCAM de l'acte, le code LBPA018 (ostéotomie sous-alvéolaire totale de la mandibule, par abord intrabuccal, 478,98€) était ou serait utilisé pour 76,9% (N=30/39), LBPA001 (ostéotomie d'antépositionnement des épines mentonnières [apophyses geni] de la mandibule, par abord intrabuccal, 478,98€) pour 17,9% (N=7/39), LBPA013 (ostéotomie de transposition du menton osseux, par abord intrabuccal, 170,87€) pour 15,4% (N=6/39).

Question 23. Concernant le domaine d'exercice, sur les 17 chirurgiens exerçant en secteur libéral, 10 pratiquaient des « chin wing » (58,8%, N=10/17). Sur les 12 chirurgiens exerçant en secteur hospitalier, seulement 3 pratiquaient des « chin wing » (25%, N=3/12). Aucun praticien hospitalo-universitaire ayant répondu au questionnaire ne pratiquait de « chin wing ».

DISCUSSION

Nous discutons dans un premier temps la pertinence et l'exploitation des items de notre questionnaire puis nos résultats, comparés aux données de la littérature. Enfin, nous proposons des pistes de réflexion pour des études complémentaires concernant des items non traités dans notre étude.

Questionnaire

Les items de notre questionnaire ont été choisis en fonction des interrogations soulevées lors du congrès 2016 de la SFSCMFCO, concernant notamment la difficulté technique du « chin wing ». Nous avons également voulu connaître la proportion de chirurgiens pratiquant cette technique en France et les interroger sur des détails techniques, pouvant éventuellement guider d'autres chirurgiens dans leur pratique ultérieure en déterminant les bonnes indications et contre-indications éventuelles et comparer nos résultats à la littérature.

Les questions avaient été rédigées afin d'optimiser le nombre de réponses au questionnaire. Cependant, nous avons pu observer un nombre élevé de « non-réponses ». Les cinq relances effectuées ont pourtant permis de colliger quelques questionnaires supplémentaires. Ce faible taux de réponses pourrait être en lien avec ce que Reinisch décrit en 2016. Les questionnaires envoyés par mail ont un faible taux de réponses par rapport à un courrier associé à une incitation financière (10).

Résultats

Connaissance et pratique de la technique

Notre étude souligne le fait que la majorité des chirurgiens a déjà entendu parler de la technique du « chin wing » malgré le faible nombre de publications.

Cependant, seulement 1 chirurgien sur 3 a déjà pratiqué un « chin wing » parmi les 39 répondants. Ces chirurgiens ont principalement été formés via des présentations en congrès et par le biais de publications (5).

Le manque de formation et l'absence de bonne indication étaient les principaux motifs de « non-pratique », le risque nerveux n'étant souligné que pour 5 chirurgiens sur 26 (19,2%). Cela souligne le fait que l'expérience du chirurgien est très importante et qu'une formation adaptée est nécessaire avant de pratiquer toute nouvelle technique (11).

Indications

Les principales indications retenues étaient l'amélioration de la *définition des angles mandibulaires* et la *correction d'une asymétrie mandibulaire* chez des patients ne présentant pas de trouble occlusal (Figure 12).

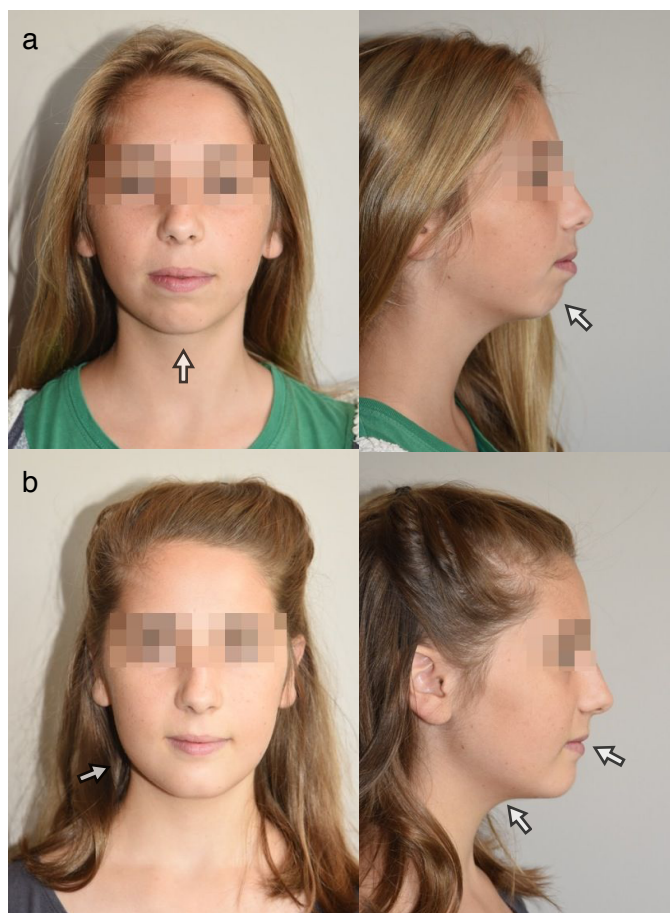


Figure 12. Photographies d'une patiente ayant bénéficié d'un « chin wing » (Dr Cresseaux, Lyon)
a. Préopératoires : profil hyperdivergent, rétrognathie et crispation mentonnière
b. Postopératoires : redéfinition des angles mandibulaires et de l'angle cervico-mentonnier, amélioration de la compétence labiale

Dans la littérature, ces mêmes indications sont retrouvées.

Wenghoefer (Allemagne) décrit l'utilisation du « chin wing » en 2013 pour la correction d'une asymétrie mandibulaire liée à une hypercondylie (7). L'ostéotomie est interrompue précocement au niveau de la région prémolaire et est associée à une ostéotomie sagittale mandibulaire controlatérale. Son équipe recommande l'utilisation du « chin wing » dans les cas d'*hypercondylie à croissance verticale*, où l'asymétrie résulte principalement d'un déséquilibre de hauteur de la mandibule.

En 2014, Munoz (Venezuela) applique la technique du « chin wing » de manière unilatérale combinée à une distraction ostéogénique dans un cas de *microsomie hémifaciale*. Le « chin wing » permettrait de corriger un déséquilibre des dimensions verticale et transversale, tout en pouvant être associé à une ostéotomie mandibulaire (12).

Une modification de la technique a été décrite en 2015 par Triaca (Suisse) pour la prise en charge des *classes III hyperdivergentes*, où l'ostéotomie postérieure est interrompue en avant de l'angle mandibulaire. La rotation anti-horaire du fragment basilaire permet d'obtenir visuellement une mandibule raccourcie dans le sens sagittal corrigeant ainsi l'hyperdivergence, tout en redéfinissant les contours des angles et améliorant la *compétence labiale* (6) (Figure 13).

Cortese (Italie) l'utilise en 2015 dans la prise en charge d'un patient présentant un *syndrome de Goldenhar*, en occlusion en classe I d'Angle (8). Le « chin wing » permet la correction de l'asymétrie mais également une augmentation du calibre des voies aériennes supérieures, par traction en avant des muscles du plancher buccal (muscles génio-hyoïdiens et génioglosses), confirmée par l'imagerie post-opératoire. Un intérêt fonctionnel est ainsi souligné : *l'amélioration de la ventilation*.

Tabrizi (Iran) décrit en 2013 l'intérêt « ventilatoire » du « chin wing » dans la prise en charge du *syndrome d'apnée obstructive du sommeil (SAOS)*, où il serait particulièrement indiqué chez des patients rétrognathes non éligibles à une avancée maxillo-mandibulaire conventionnelle, objectivant une amélioration de l'index d'apnée-hypopnée (IAH) et du score d'Epworth (ESS) (13). Riley avait déjà décrit l'intérêt des génioplasties classiques et des avancées des génio-tubercules dans la prise en charge du SAOS en 1987 (14). Lors d'un « chin wing », l'ostéotomie

« en bouclier » antérieure ne modifie pas la position des géniotubercules. Le mécanisme de cette amélioration ventilatoire est encore mal défini.

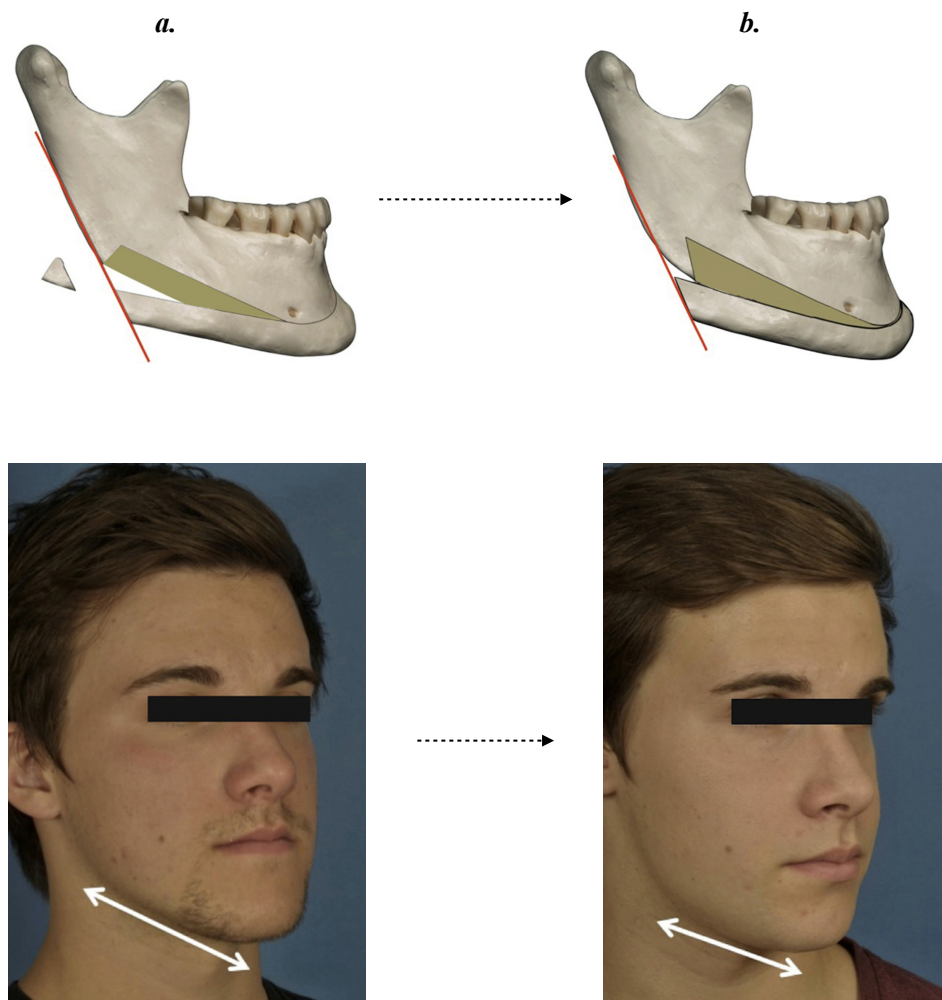


Figure 13. « Chin wing » modifié par A. Triaca (6)

a. Préopératoire : patient présentant une classe III hyperdivergente

b. Postopératoire : mandibule apparaissant raccourcie, amélioration de la définition des angles mandibulaires et de la compétence labiale

Contre-indications

La position basse ou latérale du NAI peut représenter une contre-indication au « chin wing », en exposant à des risques trop importants de lésion nerveuse peropératoire. De même, une hauteur osseuse mandibulaire insuffisante peut compromettre la vascularisation du fragment basilaire si celui-ci est trop fin. Ces contre-indications n'ont pas été décrites dans la littérature et la hauteur minimale requise ainsi que la distance minimale pour respecter le NAI doivent faire l'objet de recherches futures, telles qu'elles ont pu être définies en implantologie (15).

Bilan préopératoire

Un bilan préopératoire rigoureux est indispensable afin de déterminer avant toute intervention la position du canal mandibulaire. Il doit comporter au minimum un cone beam ou un dentascanner mandibulaire (16,17) (Figure 14). Wolfe met en garde sur la position du canal mandibulaire, estimée à 6mm au-dessous du foramen mentonnier afin d'éviter d'endommager le NAI (3). Matani décrit des variations anatomiques interindividuelles de la position du canal mandibulaire (18).

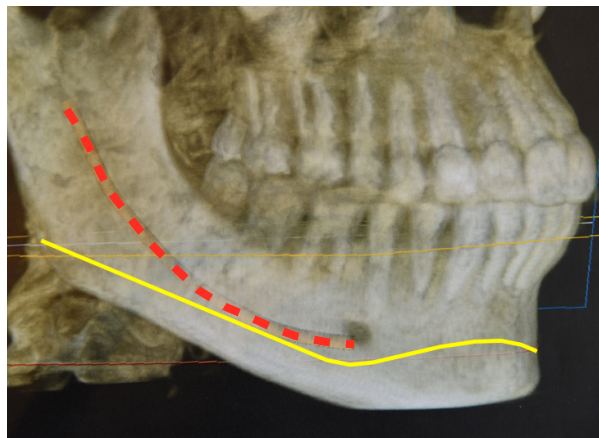

Figure 14. Mise en évidence du trajet du NAI sur une reconstruction 3D d'un cone beam

Le bilan préopératoire avant génioplastie classique ne nécessite pas d'être aussi précis, l'ostéotomie étant plus courte. Un panoramique dentaire et une téléradiographie de profil sont en général suffisants (19).

Instruments de section osseuse

Le dessin précis du tracé de l'ostéotomie n'a pas été abordé dans notre questionnaire.

Il n'existe pas d'instruments spécifiques pour la réalisation de l'ostéotomie. Ceux-ci sont propres à l'expérience du chirurgien. Toutefois, l'utilisation du piézotome réduit le risque de lésion du nerf et semble plus sûr pour la plupart des chirurgiens. Il permet également une séparation osseuse fine, précise et économe avec un retentissement moindre sur les tissus mous environnants et une limitation des risques de saignement peropératoire ou d'hématome postopératoire (20).

Ostéosynthèses

Une contention antérieure associée à une contention latérale bilatérale des bords basilaires est privilégiée par la majorité des chirurgiens interrogés, permettant ainsi de maintenir la nouvelle position du fragment basilaire sans risque de déplacement secondaire. Les techniques d'ostéosynthèse sont variables, allant de la plaque symphysaire unique en marche d'escalier à cette même plaque associée à des plaques latérales permettant de maintenir un abaissement du fragment basilaire (21). Triaca utilise des vis bicorticales non compressives (5).

Le matériel utilisé doit permettre de positionner la partie médiane et de maintenir les parties postérieures à des hauteurs différentes. L'intérêt des plaques latérales peut être discuté puisque l'interposition de blocs d'os de banque ou autre biomatériau peut également constituer un moyen de contention du fragment basilaire en cas d'abaissement ou d'avancée.

Pour les génioplasties classiques, Larbaoui décrit en 1988 l'utilisation de plaques droites en titane ou en marche d'escalier, maintenues par des vis monocorticales afin de fixer le menton dans sa nouvelle position. Des vis bicorticales peuvent également être utilisées, sans supériorité démontrée de l'une des techniques par rapport aux autres (22,23).

Matériaux de comblement

Un des points clefs de la technique du « chin wing » selon Triaca est la mise en place de greffes osseuses entre la portion dentée et le fragment basilaire. L'absence de comblement de l'espace

interfragmentaire peut favoriser la survenue d'infections. Les greffes peuvent être issues d'un prélèvement autologue, iliaque le plus souvent, ou provenir d'os de banque ou de biomatériaux synthétiques (21).

L'utilisation d'os de banque semble être plus fréquente et permet par ailleurs la contention des parties latérales du fragment basilaire en cas d'abaissement ou avancée. L'utilisation d'os iliaque expose cependant à des suites opératoires difficiles (douleurs, alitement, cicatrice) et à certaines complications (lésions nerveuses, boîterie...) (24).

Schlegel décrit dans son étude en 2003 que la résorption des substituts osseux semble moins importante que celle de greffons autologues (25).

L'interposition d'une dent de sagesse fragmentée a même été décrite dans les réponses à notre questionnaire, afin de maintenir l'abaissement postérieur du fragment basilaire (Figure 15). Lorsque l'espace entre les valves n'excède pas plus de 4mm, la nécessité des greffes peut être discutée si le potentiel ostéogénique est respecté. Une contention latérale par plaque serait néanmoins nécessaire en l'absence de greffes.

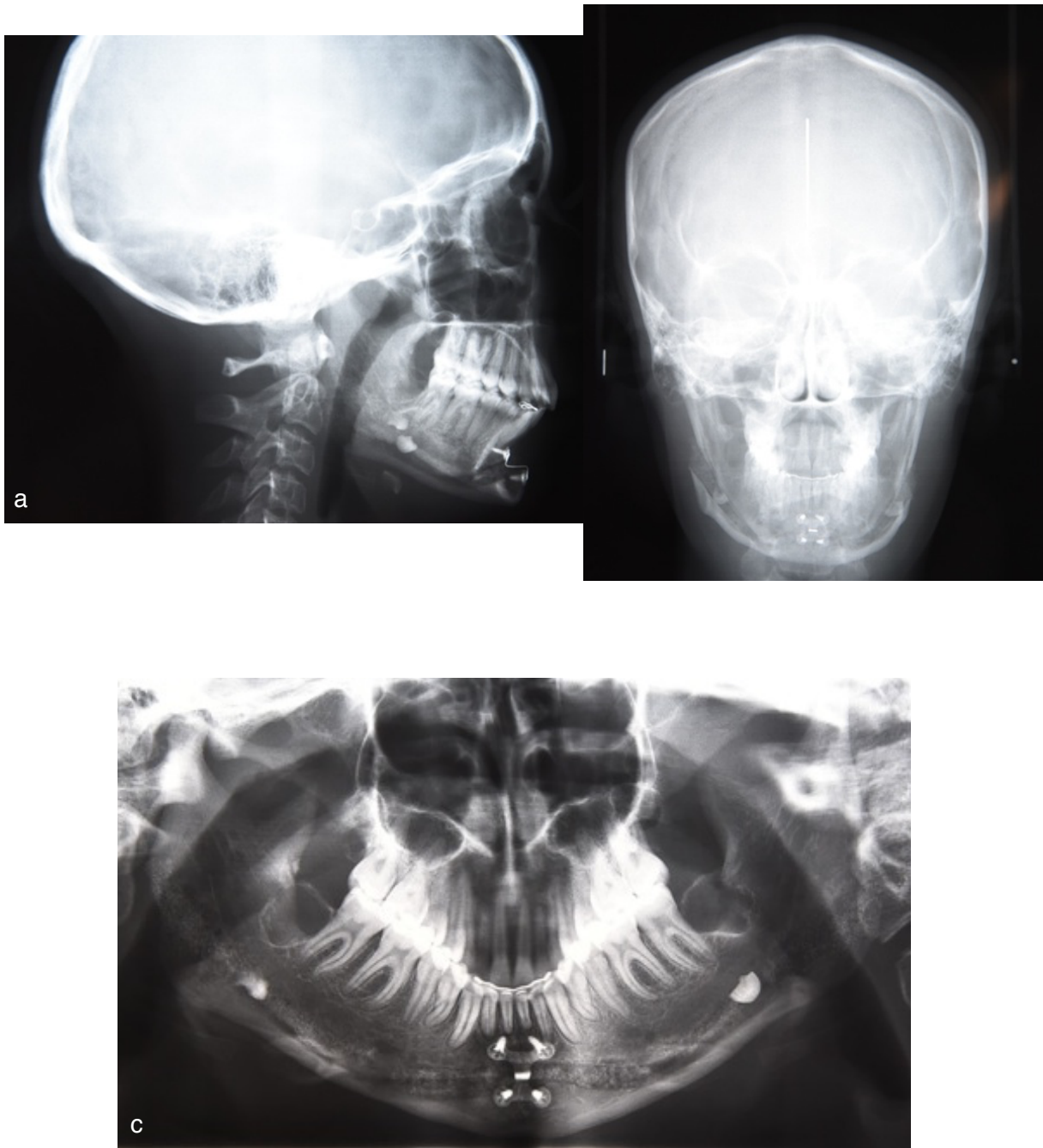

Figure 15. Radiographies postopératoires, espaces entre les valves comblés par BCP et dent de sagesse
a. Téléradiographie de profil
b. Panoramique dentaire
c. Téléradiographie de face

Difficultés rencontrées

Les principales difficultés rapportées étaient la réalisation du tracé de l'ostéotomie en arrière du foramen mentonnier et le réglage du positionnement des angles.

Wolfe avait décrit en 1981 les avantages esthétiques d'une ostéotomie "longue" s'étendant aux angles mandibulaires (3). Une technique de génioplastie étendue avait ensuite été proposée en 2000 par l'équipe de Troulis (4). Cette technique permettait de conserver un bord basilaire lisse et naturel. Le tracé d'ostéotomie *parallèle* au plan occlusal permettait une avancée du fragment basilaire sans raccourcir le menton et sans générer d'irrégularités que l'on peut retrouver après une génioplastie classique. Cependant, en raison de la forme du fragment basilaire en fer à cheval, la largeur de la mandibule augmente à mesure que le menton avance. Lors d'une avancée, le changement morphologique du bord basilaire avec la « re-création » d'angles mandibulaires, peut constituer un inconvénient de cette technique en masculinisant la face. Une *section médiane* permet de modifier la position latérale des fragments et de corriger un excès de largeur entre les angles mandibulaires (5). Le bon repositionnement des « ailes » permet de restaurer un bon équilibre entre les deux angles mandibulaires, facilité par une libération suffisante de la sangle ptérygo-massétéline (26).

Concernant la difficulté à stabiliser et à positionner les greffons et l'association à une ostéotomie sagittale des branches montantes, des modifications ont été développées afin de simplifier la technique, décrites par Triaca en 2015 (6). Cresseaux expérimente le « mini wing » pour la première fois en 2012 (Figures 16 et 17). L'ostéotomie est interrompue en avant des angles mandibulaires, facilitant la mise en place des greffons et permettant ainsi l'association à une ostéotomie sagittale mandibulaire, sous couvert d'une modification du tracé de la corticotomie latérale de l'ostéotomie sagittale mandibulaire orienté en arrière vers l'angle mandibulaire. De plus, la rotation anti-horaire du fragment basilaire, associée à sa propulsion, améliore la correction de la rétrognathie et de l'incompétence labiale.

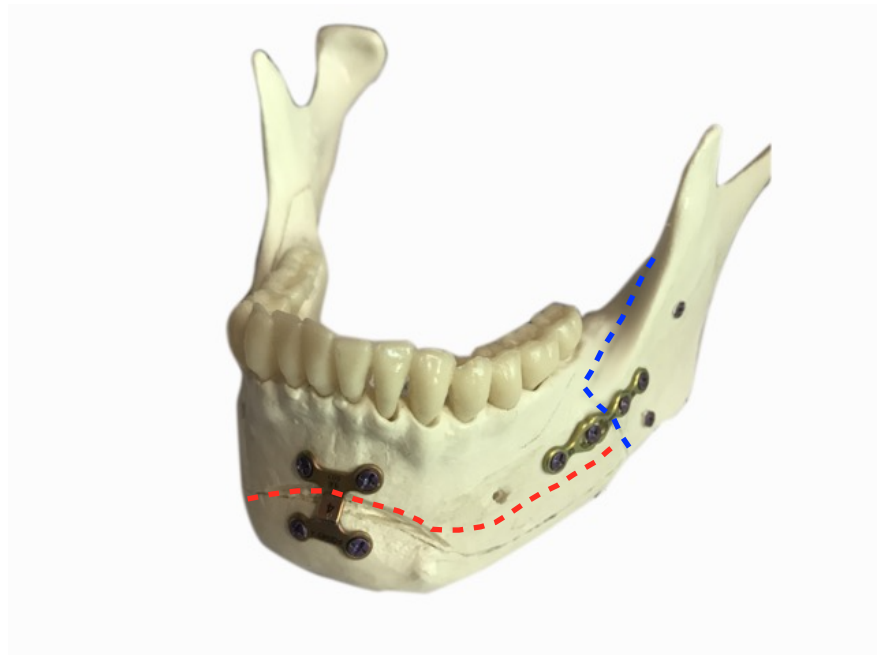


Figure 16. « Mini wing » selon P. Cresseaux associé à une ostéotomie sagittale mandibulaire (corticotomie latérale orientée en arrière vers l'angle mandibulaire)

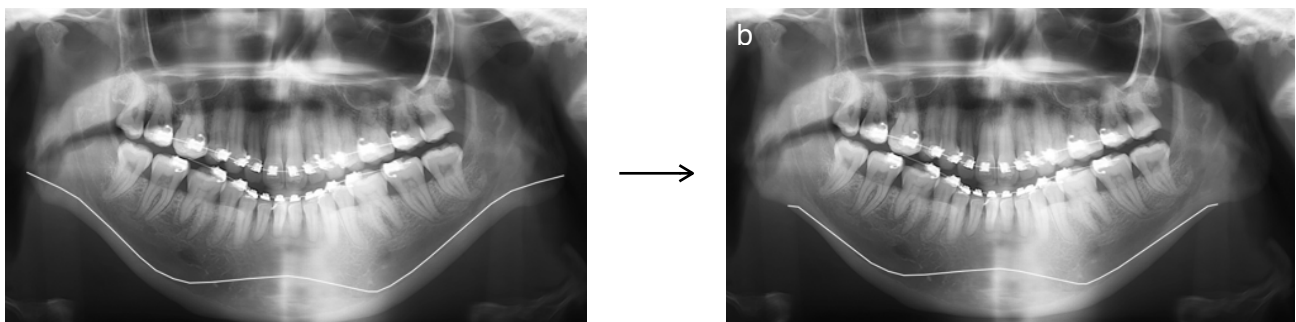


Figure 17. Représentation du trait d'ostéotomie
a. « Chin wing »
b. « Mini wing »

Complications

Dans notre étude, des complications peropératoires ont été décrites, principalement des fractures des « ailes ». Nous n'avons pas retrouvé d'articles traitant de cette complication lors de « chin wing ». Des cas de fractures irradiées (bad split) ont été décrits au cours d'ostéotomies sagittales mandibulaires ou de génioplasties classiques. En 2008, Kriwalsky met en évidence des facteurs favorisant cette complication tels qu'un âge avancé et une faible hauteur osseuse (27).

Plusieurs complications postopératoires ont été signalées dans notre étude.

Des cas de résorption du bord basilaire ont été rapportés. Dans les publications relatives aux génioplasties, Behrman et Caldwell rapportaient que le fragment basilaire pouvait être mobilisé et repositionné tel un lambeau libre (28,29). Cependant, des cas de nécrose de ce fragment ont été décrits par Mercuri et Laskin (30). L'intérêt du « chin wing » est que la vascularisation du segment osseux basilaire est préservée après l'ostéotomie grâce à un décollement sous périoste peu extensif, limité au futur trait de coupe, respectant les attaches musculaires basses, notamment des muscles platysmas, ce qui avait déjà été préconisé par Bell en 1983 (31).

Des complications liées aux greffes osseuses d'interposition peuvent être observées (24). L'utilisation d'os autologue expose à des complications liées au site de prélèvement (douleurs, rançon cicatricielle...)

Les infections et désunions de sutures sont en général liées. De plus, la présence d'espaces vides et de salive favorisent les infections. C'est pourquoi une antibioprophylaxie est préconisée (32,33).

Aucun des chirurgiens interrogés n'a rapporté de cas de lésion nerveuse peropératoire malgré la dissection du nerf mentonnier et un tracé d'ostéotomie proche du canal alvéolaire inférieur. Ce point mériterait une étude ultérieure. Des traumatismes du nerf mentonnier et du NAI ont été décrits dans la littérature au cours de génioplasties classiques, mais les déficits neuro-sensoriels seraient le plus souvent transitoires et rarement invalidants pour les patients (34). La dissection et la protection des nerfs mentonniers lors d'une génioplastie sont controversées. Hinds conseille la dissection et la protection des nerfs durant l'ostéotomie (35). D'autres auteurs tels que Spear, préconisent une simple identification du nerf mentonnier sans dissection ni protection, ce dernier étant théoriquement protégé par son enveloppe périostée. Ces techniques limitent toutefois le tracé et la longueur de l'ostéotomie et ne seraient pas applicables à la technique du « chin wing »

(36). Lors de la technique du « chin wing », le nerf mentonnier est clairement individualisé et protégé, notamment lors du changement d'orientation du trait d'ostéotomie. En revanche, le niveau du NAI et son rapport avec la corticale latérale doivent être rigoureusement étudiés avant l'intervention et l'orientation oblique du piézotome adaptée à son trajet. En 2017, Coopman préconise l'utilisation d'un guide chirurgical afin d'orienter le trait d'ostéotomie du « chin wing », permettant ainsi de limiter le risque de lésion du NAI (9).

Les hématomes compressifs du plancher buccal sont une complication rare des génioplasties mais dont les conséquences (décès par asphyxie) sont graves. Le risque d'hématome est cependant moins important dans la technique du « chin wing » où les muscles du plancher buccal ne sont pas désinsérés du fait de l'ostéotomie antérieure « en bouclier » oblique vers le bas et vers l'arrière et la vascularisation préservée.

L'impact esthétique du « chin wing » est un des arguments en sa faveur car il permet d'éviter certains inconvénients reconnus de la génioplastie classique : ptose des parties molles ou « menton de sorcière » en cas de recul, irrégularités du bord basilaire en cas d'avancée (retrouvées à la simple inspection ou à la palpation chez des patients maigres). Le décollement limité permet la préservation de la vascularisation et des insertions musculaires, notamment du platysma. Dans le « chin wing » d'avancée, le déplacement osseux se faisant vers l'avant et latéralement, le soutien de la lèvre inférieure et du menton est nettement amélioré par traction musculaire simultanée.

Ablation du matériel d'ostéosynthèse

Les opinions divergent concernant le retrait du matériel. La majorité des chirurgiens interrogés dans notre étude ne proposait pas le retrait du matériel, en l'absence de gêne exprimée par le patient, probablement en raison de la difficulté technique et du faible bénéfice attendu. En cas de gêne, le plus souvent liée à la perception sous-cutanée des plaques latérales, un retrait du matériel était effectué dans les 6 mois à 1 an suivant l'intervention.

Les données de la littérature concernent essentiellement l'ablation de matériel dans le cadre de traumatismes crânio-faciaux. Certains auteurs préconisent leur retrait systématique, d'autres

uniquement en cas de complications (37). Toutefois, une ablation tardive expose à des difficultés en raison de l'ostéointégration du matériel en titane.

Evolution des pratiques

La majorité des chirurgiens effectuant déjà le « chin wing » pensent en effectuer davantage dans le futur. Les autres chirurgiens le mettront moins en application, ce qui souligne que la courbe d'apprentissage de cette technique est difficile et qu'elle est réservée à des praticiens expérimentés (38).

Domaine d'exercice

Parmi les chirurgiens exerçant en secteur libéral, 10/17 pratiquaient des « chin wing ». Aucun praticien hospitalo-universitaire ayant répondu au questionnaire ne pratiquait de « chin wing », témoignant peut être de la prudence utile du milieu universitaire.

Perspectives

Le faible nombre de répondants à notre étude ne permet pas d'effectuer un état des lieux réel de la pratique du « chin wing » en France. Nos résultats préliminaires concernant les indications sont cependant en concordance avec les données de la littérature.

Il serait intéressant de réaliser une nouvelle étude visant à analyser les séries de cas de « chin wing » en France (10 cas dans notre service) afin de préciser les indications spécifiques du « chin wing » par rapport aux génioplasties classiques et surtout d'en étudier les complications de manière exhaustive et précise, telles que les séquelles neurosensorielles, puisqu'à ce jour, ces dernières semblent être un facteur limitant la pratique de cette technique. Les chirurgiens maxillo-faciaux doivent avoir une connaissance complète des complications possibles car leur prévention passe par l'identification de leurs causes et par l'amélioration de leur prise en charge (39).

D'autre part, la durée opératoire est supérieure à celle d'une génioplastie classique, notamment pour les chirurgiens novices : voie d'abord plus étendue, découpe et fermeture plus longues, mise en place de greffes osseuses... Cette technique mériterait une cotation CCAM spécifique adaptée ainsi qu'une terminologie appropriée pour traduire le terme « chin wing », la traduction la plus retenue dans notre étude étant la « génioplastie étendue aux angles mandibulaires ».

CONCLUSION

Le bord basilaire de la mandibule présente deux reliefs majeurs : le menton et les angles mandibulaires, reliés par le bord basilaire. Classiquement, les dysmorphies dentofaciales sont prises en charge par des ostéotomies maxillo-mandibulaires, parfois insuffisantes pour corriger l'ensemble des déséquilibres de la mandibule. Par ailleurs, l'association à une génioplastie classique n'a pas toujours un résultat esthétique satisfaisant en raison des irrégularités marquées au niveau du bord basilaire.

La technique du « chin wing » est une technique modérément invasive, permettant à la fois d'améliorer les fonctions (ventilation et compétence labiale) et la morphologie de la face (correction des asymétries du bord basilaire, tension de la peau, définition des angles mandibulaires), considérant le bord basilaire mandibulaire comme unité anatomique à part entière. Il peut être effectué indépendamment de tout geste visant à modifier les bases osseuses en vue d'une correction de l'occlusion dentaire.

Actuellement, le « chin wing » reste une technique peu pratiquée en raison de l'apparente difficulté technique et notamment du risque de lésion nerveuse. Il n'existe pas de consensus relatif à la technique, mais plusieurs points clefs peuvent être relevés.

Une planification pré-opératoire rigoureuse est indispensable afin de repérer la position du canal mandibulaire et limiter le risque de lésion du nerf alvéolaire inférieur (NAI).

La mise en place de greffes osseuses entre les valves est nécessaire pour la stabilité du résultat mais peut être parfois source de complications (infections, résorption...).

Le décollement sous-périosté doit être peu extensif afin de préserver la vascularisation du segment basilaire et limiter le risque de résorption secondaire.

Certains chirurgiens doutent de sa supériorité esthétique et fonctionnelle par rapport à une génioplastie classique, plus rapide et plus simple à effectuer. La majorité des chirurgiens ayant déjà effectué cette technique souhaitent cependant la pratiquer plus souvent à l'avenir ce qui souligne que l'expérience du chirurgien est un élément important. Le « chin wing » mériterait une terminologie et une codification appropriées dans la CCAM.

TABLE DES ILLUSTRATIONS

Figure 1. Ostéotomie de chin wing selon Triaca

Figure 2. Organigramme des réponses au questionnaire

Figure 3. Taux de pratique du « chin wing » en France (%)

Figure 4. Raisons de « non pratique » du « chin wing » (%)

Figure 5. Indications retenues (%)

Figure 6. Contre-indications retenues (%)

Figure 7. Bilan préopératoire prescrit (%)

Figure 8. Matériaux de comblement utilisés (%)

Figure 9. Principales difficulté rencontrées (%)

Figure 10. Complications peropératoires (%)

Figure 11. Complications postopératoires (%)

Figure 12. Photographies d'une patiente ayant bénéficié d'un « chin wing » (Dr Cresseaux, Lyon).

- a. Préopératoires : profil hyperdivergent, rétrognathie et crispation mentonnière
- b. Postopératoires : redéfinition des angles mandibulaires et de l'angle cervico-mentonnier, amélioration de la compétence labiale

Figure 13. Chin wing modifié par A. Triaca

- a. Préopératoire : patient présentant une classe III hyperdivergente
- b. Postopératoire : mandibule apparaissant raccourcie, amélioration de la définition des angles mandibulaires et de la compétence labiale

Figure 14. Mise en évidence du trajet du NAI sur une reconstruction 3D d'un cone beam

Figure 15. Radiographies postopératoires, espaces entre les valves comblés par BCP et dent de sagesse

- a. Téléradiographie de profil
- b. Panoramique dentaire
- c. Téléradiographie de face

Figure 16. « Mini wing » selon P. Cresseaux associé à une ostéotomie sagittale mandibulaire (corticotomie latérale orientée en arrière vers l'angle mandibulaire)

Figure 17. Représentation du trait d'ostéotomie

- a. « Chin wing »
- b. « Mini wing »

Annexe 1. Pouzoulet P, Cheynet F, Guyot L, Foletti JM, Chossegros C, Cresseaux P. Chin wing : technical note.

Annexe 2. Questionnaire GoogleForm©

REFERENCES

1. Ungari C, Riccardi E, Reale G, Agrillo A, Rinna C, Mitro V, et al. Aesthetic restoration in maxillo-mandibular malformations: the role of genioplasty. *Ann Stomatol (Roma)*. 2015;6(3-4):110-2
2. Triaca A, Furrer T, Minoretti R. Chin shield osteotomy : a new genioplasty technique avoiding a deep mento-labial fold in order to increase the labial competence. *Int J Oral Maxillofac Surg*. 2009; 38:1201-5
3. Wolfe SA. Chin advancement as an aid in correction of deformities of the mental and submental regions. *Plast Reconstr Surg*. 1981;67(5):624-9
4. Troulis MJ, Kearns GJ, Perrott DH, Kaban LB. Extended genioplasty: long-term cephalometric, morphometric and sensory results. *Int J Oral Maxillofac Surg*. 2000;29(3):167-75
5. Triaca A, Minoretti R, Saulacic N. Mandibula wing osteotomy for correction of the mandibular plane: A case report. *Br J Oral Maxillofac Surg*. 2010;48(3):182-4
6. Triaca A, Brusco D, Guijarro-Martínez R. Chin wing osteotomy for the correction of hyperdivergent skeletal class III deformity: technical modification. *Br J Oral Maxillofac Surg*. 2015;53(8):775-7
7. Wenghoefer M, Peters A, Reich RH. Modified Triaca-style wing osteotomy to correct facial asymmetry in a patient with horizontal growth-type condylar hyperplasia. *J Craniofac Surg*. 2013;24(5):1769-71
8. Cortese A, Pantaleo G, Amato M, Claudio PP. Chin Wing Osteotomy for Bilateral Goldenhar Syndrome Treated by « Chin Wing Mentoplasty »: Aesthetic, Functional, and Histological Considerations. *J Craniofac Surg*. 2015;26(5):1628-30
9. Coopman R, Aerden T, De Temmerman G, Politis C. Mandibular wing osteotomy: technical modification. *Br J Oral Maxillofac Surg*. 2017;55(6):635-6
10. Reinisch JF, Yu DC, Li W-Y. Getting a Valid Survey Response From 662 Plastic Surgeons in the 21st Century. *Ann Plast Surg*. 2016;76(1):3-5

11. Law C, Hong J, Storey D, Young CJ. General surgery primary operator rates: a guide to achieving future competency. *ANZ J Surg.* 2017
12. Muñoz R, Diaz A, Golaszewski J. Modified basal osteotomy combined with osteogenic distraction (Hemi-Wing distraction) for correction of facial asymmetry: A new technique. *Ann Maxillofac Surg.* 2014;4(2):186–8
13. Tabrizi R, Pourdanesh F, Soleimanpour M, Shafie E. Evaluation of mandibular wing osteotomy in obstructive sleep apnea cases with retrognathia. *J Maxillofac Oral Surg.* 2015;14(1):46–50
14. Riley RW, Powell N, Guilleminault C. Current surgical concepts for treating obstructive sleep apnea syndrome. *J Oral Maxillofac Surg.* 1987;45(2):149–57
15. Greenstein G, Tranor D. The mental foramen and nerve : clinical and anatomical factors related to dental implant placement : a literature review. *J Periodontol.* 2006;77(12):1933–43
16. Koivisto T, Chiona D, Milroy LL, McClanahan SB, Ahmad M, Bowles WR. Mandibular Canal Location: Cone-beam Computed Tomography Examination. *J Endod.* 2016;42(7):1018–21
17. Khorshidi H, Raoofi S, Ghapanchi J, Shahidi S, Paknahad M. Cone Beam Computed Tomographic Analysis of the Course and Position of Mandibular Canal. *J Maxillofac Oral Surg.* 2017;16(3):306–11
18. Matani JD, Kheur MG, Kheur SM, Jambhekar SS. The Anatomic Inter Relationship of the Neurovascular Structures Within the Inferior Alveolar Canal: A Cadaveric and Histological Study. *J Maxillofac Oral Surg.* 2014;13(4):499–502
19. Frodel JL. Evaluation and treatment of deformities of the chin. *Facial Plast Surg Clin N Am.* 2005;13(1):73–84
20. Rullo R, Festa VM, Rullo F, Trosino O, Cerone V, Gasparro R, et al. The Use of Piezosurgery in Genioplasty. *J Craniofac Surg.* 2016;27(2):414–5

21. Guiol J, Campard G, Longis J, Hoornaert A. [Anterior mandibular bone augmentation techniques. Literature review]. *Rev Stomatol Chir Maxillo-Faciale Chir Orale*. 2015;116(6): 353–9
22. Larbaoui-Boumendjel S, Princ G, Benoist M, Guilbert F. Les génioplasties, indications et modalités thérapeutiques dans les dysmorphoses dento-maxillaires. *Rev Stomatol Chir Maxillofac*. 1988;89(3):127–31
23. Ramos VF, Pinto LA, Basting RT. Force and deformation stresses in customized and non-customized plates during simulation of advancement génioplasty. *J Cranio-Maxillofac Surg*. 2017
24. Reininger D, Cobo-Vázquez C, Monteserín-Matesanz M, López-Quiles J. Complications in the use of the mandibular body, ramus and symphysis as donor sites in bone graft surgery. A systematic review. *Med Oral Patol Oral Cirugia Bucal*. 2016;21(2):241-49
25. Schlegel KA, Fichtner G, Schultze-Mosgau S, Wiltfang J. Histologic findings in sinus augmentation with autogenous bone chips versus a bovine bone substitute. *Int J Oral Maxillofac Implants*. 2003;18(1):53–8
26. Padwa BL, Kaiser MO, Kaban LB. Occlusal cant in the frontal plane as a reflection of facial asymmetry. *J Oral Maxillofac Surg*. 1997;55(8):811–16
27. Kriwalsky MS, Maurer P, Veras RB, Eckert AW, Schubert J. Risk factors for a bad split during sagittal split osteotomy. *Br J Oral Maxillofac Surg*. 2008;46(3):177–9
28. Kim Y-K. Complications associated with orthognathic surgery. *J Korean Assoc Oral Maxillofac Surg*. 2017;43(1):3–15
29. Caldwell JB. Surgical correction of developmental deformities of the mandible. *U S Armed Forces Med J*. 1954;5(3):362–7
30. Mercuri LG, Laskin DM. Avascular necrosis after anterior horizontal augmentation genioplasty. *J Oral Surg Am Dent Assoc* 1965. 1977;35(4):296–8
31. Bell WH, Gallagher DM. The versatility of genioplasty using a broad pedicle. *J Oral Maxillofac Surg*. 1983;41(12):763–9

32. Moura LB, Carvalho PH de A, Xavier CB, Post LK, Torriani MA, Santagata M, et al. Autogenous non-vascularized bone graft in segmental mandibular reconstruction: a systematic review. *Int J Oral Maxillofac Surg.* 2016;45(11):1388–94
33. Yrastorza JA. Indications for antibiotics in orthognathic surgery. *J Oral Surg Am Dent Assoc* 1965. 1976;34(6):514–6
34. Nishioka GJ, Mason M, Van Sickels JE. Neurosensory disturbance associated with the anterior mandibular horizontal osteotomy. *J Oral Maxillofac Surg.* 1988;46(2):107–10
35. Hinds EC, Kent JN. Genioplasty: the versatility of horizontal osteotomy. *J Oral Surg Am Dent Assoc* 1965. 1969;27(9):690–700
36. Spear SL, Kassan M. Genioplasty. *Clin Plast Surg.* 1989;16(4):695–706
37. Pan Z, Patil PM. Titanium osteosynthesis hardware in maxillofacial trauma surgery : to remove or remain? A retrospective study. *Bur J Trauma Emerg Surg.* 2014;40:587-91
38. Brusco D. Re: Mandibular wing osteotomy: technical modification. *Br J Oral Maxillofac Surg.* 2017
39. Guyot L. [Orthognathic surgery: surgical failures and complications]. *Orthod Francaise.* 2016;87(1):107–9

CHIN WING : TECHNICAL NOTE

Pouzoulet P^{1,2}, Cheynet F^{2,4}, Guyot L¹, Foletti JM^{1,4}, Chossegros C^{2,4}, Cresseaux P³

1 Department of Maxillofacial Surgery, Public Assistance Hospital of Marseille, University Hospital Center Nord, Marseille, France

2 Department of Maxillofacial Surgery, Public Assistance Hospital, University Hospital Center Conception, Plastic, Reconstructive, ENT and Maxillofacial Department, Marseille, France

3 Centre Charlemagne, 38 Cours Suchet, 69002 Lyon

4 Laboratoire Parole & Langage, 5 rue Pasteur, 13100 Aix en Provence, France

Corresponding author : pauline.pouzoulet@ap-hm.fr

Action ▲	Manuscript Number ▲▼	Title ▲▼	Initial Date Submitted ▲▼	Status Date ▲▼	Current Status ▲▼
View Submission Send E-mail	REVSTO-D-17-00166	Chin wing : technical note	18/09/2017	20/09/2017	With Editor

SUMMARY

The chin may be concerned by morphological abnormalities in its various dimensions. Classical genioplasty techniques can be used to correct these but have some disadvantages. The "chin wing", described by Triaca, is a technique of genioplasty extended to the mandibular angles, considering the mandibular basilar border as an anatomical unit, thus achieving a better harmonious functional and aesthetic result. The preoperative assessment included a mandibular Cone Beam to evaluate the position of the inferior alveolar nerve. The procedure was performed under general anesthesia. The periosteal dissection was limited to the osteotomy area and mental nerves were protected. The osteotomy observed a modification of its orientation in front of the mental foramen to become parallel to the basilar border, which was interrupted at the level of the mandibular angle. The spaces created were filled with bone grafts and maintained by a symphysary plate. Chin wing genioplasty both improves the function and aesthetic of the face because it considers the mandibular basilar border as an entire anatomical unit. It can be performed independently of any procedure to modify the bone bases. Nowadays, chin wing remains a challenging technique hardly performed.

Keywords : genioplasty, chin, orthognathic surgery

INTRODUCTION

The chin is an important part of the facial profile, as the nose and the forehead. It is one of the criteria for assessing human character.

Several chin morphological abnormalities are encountered in different dimensions of the space:

- sagittal (pro or retrogenia)
- vertical (insufficiency or excessive height)
- transversal (laterogenia)

The classical genioplasty techniques can be used alone or to complete a maxillomandibular osteotomy in order to modify chin position and / or dimension. Classical genioplasty is performed both for aesthetic and functional indications (restoration of a lip skill, treatment of sleep apnea ...). However, classical genioplasty causes several issues, such as irregularities of the mandibular basilar border, insufficiency of sagittal advancement of the chin, and soft tissues ptosis due to lack in muscular post-operative readjustment.

Chin wing is a modified genioplasty technique described for the first time in 2010 by Triaca (1, 2). It considers the basilar border as a whole anatomical unit, allowing to obtain a better functional result and harmonious aesthetic result (Figure 1).

However, this recent and complex technique lacks scientific evaluation and backwardness regarding the long-term results. The technique is described in this article.'

TECHNICAL NOTE

Preoperative assessment

The usual clinical examination is supplemented by a complete radiological assessment including a panoramic radiography, frontal and profile skull telerradiographies and a mandibular Cone Beam to estimate the position of the inferior alveolar nerve (IAN) (Figure 1).

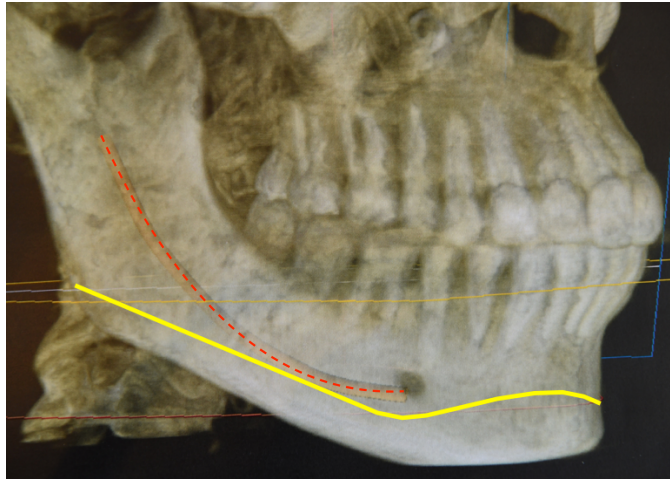


Figure 1. 3D reconstruction of a mandibular cone beam, IAN (---) and osteotomy tracking

Installation

This technique is performed under general anesthesia. The patient, placed in dorsal decubitus, is intubated with a naso-tracheal tube.

Incision and detachment

Mucosal infiltration is performed with a mixture of a local anesthetic and adrenaline. The mucosal incision is made by an electric scalpel in the vestibule, preserving few millimeters of free mucosa, extending from the mandibular ramus to the opposite one.

Subperiosteal dissection is proceeded basally up to the expected line of osteotomy, which exposed without periosteal detachment from the basilar border. Mental nerves are identified and the dissection is performed about 5 to 6 mm below the foramen, facilitated by the use of a syndesmotome.

The detachment is extended backwards to the mandibular angles, but remain above the basilar border.

Osteotomy

Osteotomy begins with the symphysis, performed with a round bur for the anterior cortical and with a piezotome oriented obliquely downwards and towards the lingual side for the posterior cortical. The bur orientation is modified about 1 cm anteriorly to the mental foramen by describing a curve to move backwards (Figure 2).

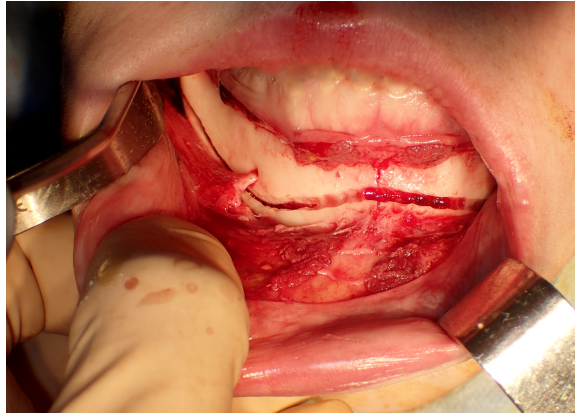


Figure 2. Changing of the orientation of the osteotomy course in front of the mental foramen to become parallel to the basilar edge

The lateral osteotomies are performed with a piezotome through the entire thickness, extending the route from the mental foramen and then keeping parallel to the basilar border, to achieve the cut at the mandibular angle. The piezotome is slightly inclined downwards and inwards (75° with vertical) in order to avoid the IAN (Figure 3). The osteotomy is then completed to be bicortical (palpation of the piezotome on the lingual side). All osteotomies may also be performed with a cylindrical fissure bur as described by Triaca. The cleavage between the basilar border and the rest of the mandible is completed by the careful use of a straight osteotome below the mental foramen. A median section can be performed to correct the lateral position of the fragments or to enlarge the symphysis, but this complicates the positioning and the fragments fixation.

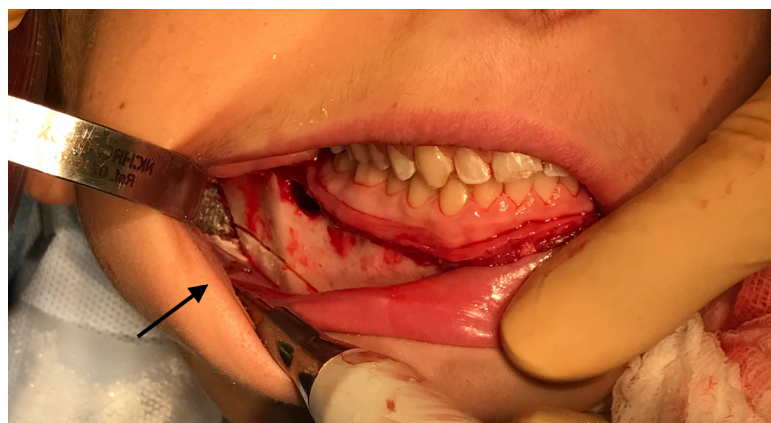


Figure 3. Inclination of the piezotome (75°) to avoid the IAN

Osteosynthesis

The symphysis is fixed by a plate in step of stairs shape, whose length is defined by the desired sagittal movement (up to 10mm). The vertical dimension is determined by the conformation of the symphysis plate. The posterior lowering is maintained by the transient interposition of silicone wedges between the two fragments (Figure 4), replaced by Biobank® blocks, autologous graft (parietal or iliac bone) or even a fragment of a third molar (Figure 5). Plates can also be placed at this level to maintain the lowering.

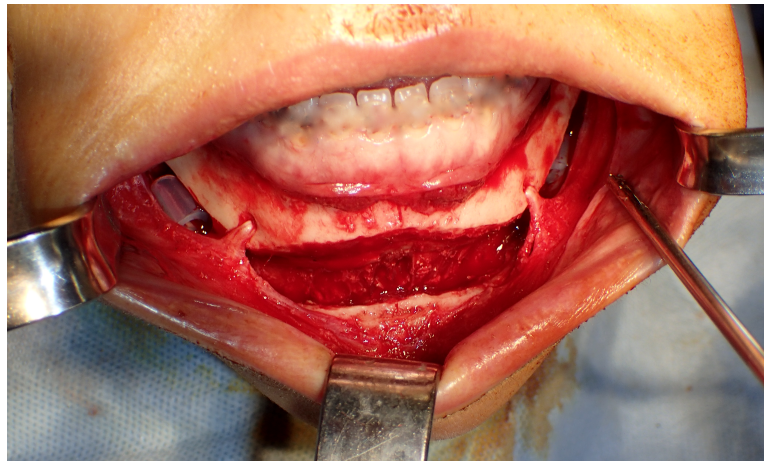


Figure 4. The new position of the basilar edge is maintained by the transient interposition of posterior silicone wedges

Closure

Bilateral drainage can be set up (Manovac®).

After abundant washing of the site, the spaces created are filled with granules of BCP (biphase calcium phosphate), autologous bone or other osteoconductive biomaterial. The mucosal sutures are carefully performed in two planes: muscular suture and mucosa closure by continuous suture.

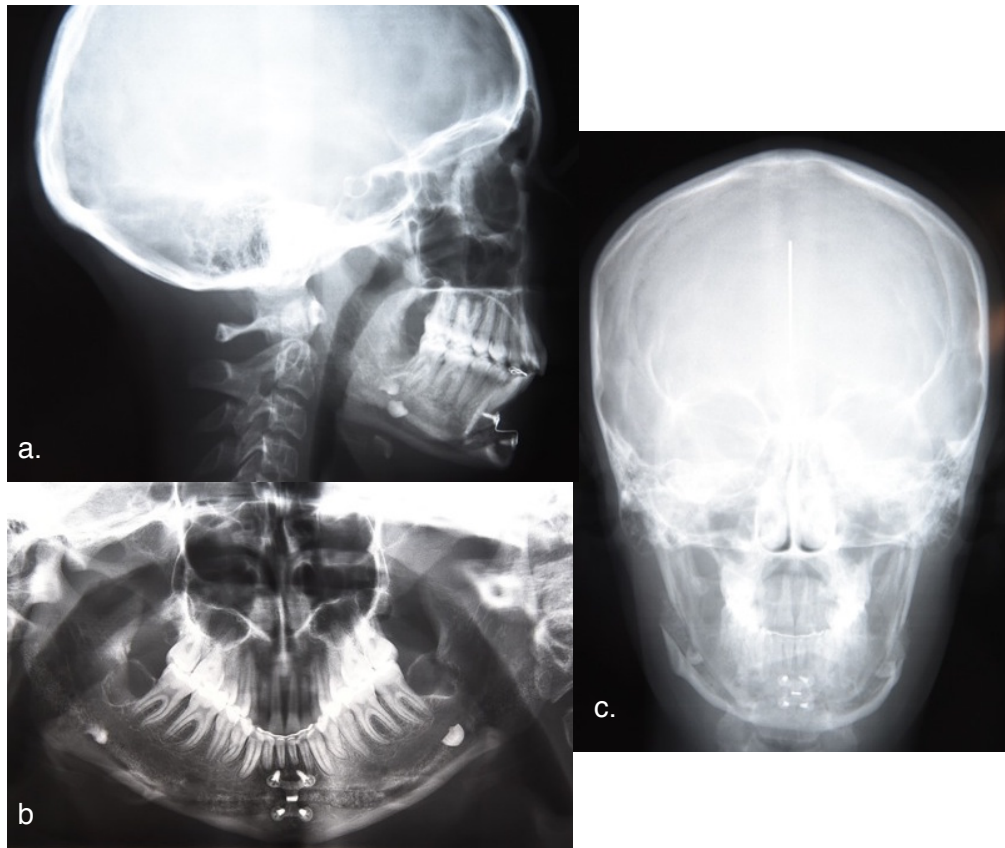

Figure 5. Postoperative radiographies, spaces filled by BCP and third molar.
 a. Profile telerradiography. b. Panoramic radiography. c. Frontal telerradiography

DISCUSSION

The mandible basilar border has two major structures: the chin and the mandibular angle, often treated separately in conventional osteotomy techniques. Classically, dentofacial dysmorphisms are corrected with maxillo-mandibular osteotomies, but these are sometimes insufficient to correct mandible asymmetries. Moreover, the association with conventional genioplasty does not always lead to good aesthetic results because of the basilar border irregularities, and sagittal advancements insufficiency, often associated with vertical dimension loss.

The chin wing both improves the function (ventilation and lip skill) and the aesthetic of the face (correction of basilar border asymmetries, skin tension, better definition of the mandibular angles), considering the mandibular basilar border as a single anatomical unit.

The expansion created by the reorientation of the basilar border, particularly in the class II hyperdivergent patient, brings an interesting result of retrogenia and lip incompetence correction.

In a "classical" genioplasty, the oblique osteotomy line allows an chin advancement but leads to a loss of height and volume. In chin wing, with bone expansion down, forward and laterally, the support of the lower lip and chin is significantly improved, and the volume of the mandible is increased in all dimensions. It allows a best amplitude of sagittal correction than a conventional genioplasty. Lowering of the mandibular angles improves the face balance and the results are aesthetically better thanks to the preservation of harmonious contours (Figure 6).

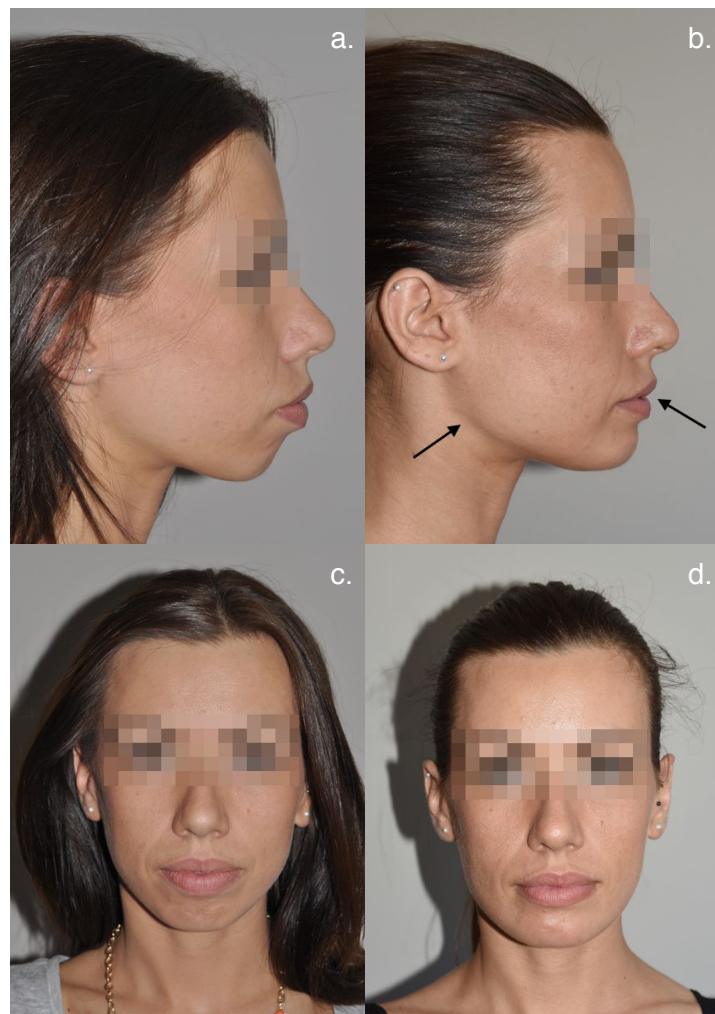

Figure 6. Pre and postoperative photographs (according to Dr Cresseaux, Lyon)
a, b. Improvement of lip skill and definition of mandibular angles
c, d. Harmonization of contours (according to Dr Cresseaux)

The limited subperiosteal dissection allows the preservation of the vascularization and the muscular insertions, the soft tissues therefore remain perfectly adapted to the bone support. The chin wing can be performed independently of any technique to modify the bone bases in order to correct dental occlusion.

The main danger of this technique is the difficulty in estimating the path of the IAN during the osteotomy behind the chin and along the basilar border, requiring a precise preoperative assessment with realization of a mandibular dentascanner or Cone Beam. Another key point is the insertion of bone grafts between the valves, which can sometimes lead to complications such as infections, migration, etc.

The main difficulties encountered are the posterior tracing of the osteotomy at the mandibular angle and the association with a mandibular osteotomy. Modifications have been developed in order to simplify the technique, such as the "mini wing osteotomy" by Cresseaux. Experimented for the first time in 2012, the osteotomy is interrupted before the mandibular angles, easing the placement of the grafts and thus allowing the association with a sagittal mandibular osteotomy.

The long-term results of this recent technique are still little described, especially the stability of the posterior lowering.

REFERENCES

- (1) Triaca A, Minoretti R, Saulacic N. Mandibular wing osteotomy for correction of the mandibular plane : a case report. *Br J Oral Maxillofac Surg* 2010;48:182-4
- (2) Triaca A, Brusco D, Guijarro-Martinez R. Chin wing osteotomy for the correction of hyperdivergent skeletal class III deformity : technical modification. *Br J Oral Maxillofac Surg* 2015;53:775-7

RESUME

Introduction Le menton peut être le siège d'anomalies morphologiques dans ses différentes dimensions. Des techniques de génioplastie « classique » peuvent être utilisées pour les corriger mais elles présentent certains inconvénients (persistance d'irrégularités du bord basilaire, creusement du sillon labiomentonnière, ptose des parties molles). Le « chin wing », décrit en 2010 par le Dr Albino TRIACA, est une technique de génioplastie modifiée, étendue aux angles mandibulaires, prenant en charge le bord basilaire mandibulaire dans son ensemble, permettant ainsi l'obtention d'un résultat fonctionnel et esthétique plus harmonieux.

Nous avons effectué un état des lieux de la pratique de cette technique récente en France.

Méthodes Nous avons mené une étude multicentrique, rétrospective, analytique de mai 2017 à Juillet 2017. Un questionnaire GoogleForm© anonyme a été envoyé à des chirurgiens maxillo-faciaux français thésés, pratiquant en milieu hospitalo-universitaire, hospitalier et/ou libéral. Ce questionnaire s'intéressait à la connaissance et la pratique de la technique du « chin wing ». Pour les chirurgiens ayant déjà pratiqué cette technique, des questions relatives à la technique et aux suites opératoires ont été renseignées.

Résultats Au total, 39 chirurgiens sur 246 contactés ont répondu. Un médecin sur 3 répondants avait déjà pratiqué un « chin wing ». Les principales raisons de « non-pratique » étaient le manque de formation à cette technique (40%), la complexité de cette technique (20%) ou le risque de lésion du nerf alvéolaire inférieur trop important (20%). Les indications retenues étaient l'amélioration de la définition des angles mandibulaires (88%), la correction d'une asymétrie des bords basilaires (74%), la correction de la position du menton (57%) et l'amélioration de la compétence labiale (40%). Les contre-indications retenues étaient une position basse ou latérale du NAI (82,8%), une insuffisance de hauteur osseuse mandibulaire (71,4%), une hypertrophie des angles mandibulaires (20%), un antécédent de génioplastie ou de chirurgie mandibulaire (20%). Un ConeBeam pré-opératoire était demandé dans 90% des cas. Un comblement de l'espace créé par os de banque était privilégié (60%). Trois médecins ont présenté comme complication per-opératoire une fracture des ailes de l'ostéotomie (N=3). Parmi les complications post-opératoires les plus fréquentes étaient décrits une infection des greffons (40%) ou une résorption du bord basilaire (40%).

Conclusion Le bord basilaire de la mandibule est souvent interrompu dans les techniques d'ostéotomies conventionnelles. La technique du « chin wing » permet à la fois d'améliorer les fonctions et l'esthétique de la face, considérant le bord basilaire mandibulaire comme unité anatomique à part entière. Il peut être effectué indépendamment de tout geste visant à modifier les bases osseuses. Actuellement, le « chin wing » reste une technique peu pratiquée en raison de l'apparente difficulté technique et du risque de lésion nerveuse. Les points clés sont une planification pré-opératoire rigoureuse, un décollement sous périoste peu extensif et la réalisation de greffes osseuses entre les valves. La majorité des chirurgiens ayant déjà effectué cette technique souhaitent cependant la pratiquer plus souvent.

Mots-clés : génioplastie, menton, chirurgie orthognathique

Quelle(s) complication(s) per-opératoires avez-vous rencontrée(s) ?

- Aucune
- Plaie de l'artère faciale
- Lésion du nerf alvéolaire inférieur
- Fracture des « ailes » (partie postérieure de l'ostéotomie)
- Autre : _____

Quelle(s) complication(s) post-opératoires avez-vous rencontrée(s) ?

- Aucune
- Hématome pelvi-buccal
- Œdème sub-mandibulaire persistant
- Irrégularité des contours osseux
- Asymétrie
- Infection des greffons
- Résorption des greffons
- Résorption du bord basilaire
- Pseudarthrose
- Autre : _____

Concernant l'ablation du matériel d'ostéosynthèse, la proposez-vous :

- Jamais
- A 6 mois
- A 1 an
- Autre : _____

Avez-vous apporté des modifications à la technique initialement décrite ? (*)

- Oui
- Non

Si oui, lesquelles ?

- Ostéotomie postérieure s'arrêtant au niveau de l'échancrure pré-angulaire (« Mini-Wing »)
- Autre : _____

D'après votre expérience, pratiquerez-vous cette technique, à l'avenir ?

- Plus souvent
- Moins souvent
- Jamais

Quelle dénomination proposeriez-vous pour traduire « Chin Wing » ? *

- Génomplastie étendue aux angles mandibulaires
- Ostéotomie symphyso-basilaire
- Génio-basilo-plastie
- Ostéotomie complète du bord basilaire mandibulaire
- Autre : _____

En 2016, environ combien de génioplasties « classiques » avez-vous pratiquées ?

	0	Entre 1 et 5	Entre 6 et 10	Plus de 10
D'avancée	<input type="radio"/>	<input type="radio"/>	<input type="radio"/>	<input type="radio"/>
De recul	<input type="radio"/>	<input type="radio"/>	<input type="radio"/>	<input type="radio"/>
D'impaction	<input type="radio"/>	<input type="radio"/>	<input type="radio"/>	<input type="radio"/>

En 2016, combien de « Chin Wing » avez-vous pratiqués ?

	0	Entre 1 et 5	Entre 6 et 10	Plus de 10
D'avancée	<input type="radio"/>	<input type="radio"/>	<input type="radio"/>	<input type="radio"/>
De recul	<input type="radio"/>	<input type="radio"/>	<input type="radio"/>	<input type="radio"/>
D'impaction	<input type="radio"/>	<input type="radio"/>	<input type="radio"/>	<input type="radio"/>

Quel codage CCAM (assimilé) utilisez ou utiliseriez-vous pour cet acte ? *

- LBPA013 : ostéotomie de transposition du menton osseux, par abord intrabuccal
- LBPA001 : ostéotomie d'antépositionnement des épines mentonnières (apophyses geni) de la mandibule, par abord intrabuccal
- LBPA018 : ostéotomie sous alvéolaire totale de la mandibule, par abord intrabuccal
- Autre : _____

Votre domaine d'exercice *

- Majoritairement libéral
- Majoritairement hospitalier
- Majoritairement hospitalo-universitaire
- Autre : _____

SERMENT D'HIPPOCRATE

Au moment d'être admis(e) à exercer la médecine, je promets et je jure d'être fidèle aux lois de l'honneur et de la probité.

Mon premier souci sera de rétablir, de préserver ou de promouvoir la santé dans tous ses éléments, physiques et mentaux, individuels et sociaux.

Je respecterai toutes les personnes, leur autonomie et leur volonté, sans aucune discrimination selon leur état ou leurs convictions. J'interviendrai pour les protéger si elles sont affaiblies, vulnérables ou menacées dans leur intégrité ou leur dignité. Même sous la contrainte, je ne ferai pas usage de mes connaissances contre les lois de l'humanité.

J'informerai les patients des décisions envisagées, de leurs raisons et de leurs conséquences.

Je ne tromperai jamais leur confiance et n'exploiterai pas le pouvoir hérité des circonstances pour forcer les consciences.

Je donnerai mes soins à l'indigent et à quiconque me les demandera. Je ne me laisserai pas influencer par la soif du gain ou la recherche de la gloire.

Admis(e) dans l'intimité des personnes, je tairai les secrets qui me seront confiés. Reçu(e) à l'intérieur des maisons, je respecterai les secrets des foyers et ma conduite ne servira pas à corrompre les mœurs.

Je ferai tout pour soulager les souffrances. Je ne prolongerai pas abusivement les agonies. Je ne provoquerai jamais la mort délibérément.

Je préserverai l'indépendance nécessaire à l'accomplissement de ma mission. Je n'entreprendrai rien qui dépasse mes compétences. Je les entretiendrai et les perfectionnerai pour assurer au mieux les services qui me seront demandés.

J'apporterai mon aide à mes confrères ainsi qu'à leurs familles dans l'adversité.

Que les hommes et mes confrères m'accordent leur estime si je suis fidèle à mes promesses ; que je sois déshonoré(e) et méprisé(e) si j'y manque.

RESUME

Introduction Le menton peut être le siège d'anomalies morphologiques dans ses différentes dimensions. Des techniques de génioplastie « classique » peuvent être utilisées pour les corriger mais elles présentent certains inconvénients (persistance d'irrégularités du bord basilaire, creusement du sillon labiomentonnière, ptose des parties molles). Le « chin wing », décrit en 2010 par le Dr Albino TRIACA, est une technique de génioplastie modifiée, étendue aux angles mandibulaires, prenant en charge le bord basilaire mandibulaire dans son ensemble, permettant ainsi l'obtention d'un résultat fonctionnel et esthétique plus harmonieux.

Nous avons effectué un état des lieux de la pratique de cette technique récente en France.

Méthodes Nous avons mené une étude multicentrique, rétrospective, analytique de mai 2017 à Juillet 2017. Un questionnaire GoogleForm© anonyme a été envoyé à des chirurgiens maxillo-faciaux français thésés, pratiquant en milieu hospitalo-universitaire, hospitalier et/ou libéral. Ce questionnaire s'intéressait à la connaissance et la pratique de la technique du « chin wing ». Pour les chirurgiens ayant déjà pratiqué cette technique, des questions relatives à la technique et aux suites opératoires ont été renseignées.

Résultats Au total, 39 chirurgiens sur 246 contactés ont répondu. Un médecin sur 3 répondants avait déjà pratiqué un « chin wing ». Les principales raisons de « non-pratique » étaient le manque de formation à cette technique (40%), la complexité de cette technique (20%) ou le risque de lésion du nerf alvéolaire inférieur trop important (20%). Les indications retenues étaient l'amélioration de la définition des angles mandibulaires (88%), la correction d'une asymétrie des bords basilaires (74%), la correction de la position du menton (57%) et l'amélioration de la compétence labiale (40%). Les contre-indications retenues étaient une position basse ou latérale du NAI (82,8%), une insuffisance de hauteur osseuse mandibulaire (71,4%), une hypertrophie des angles mandibulaires (20%), un antécédent de génioplastie ou de chirurgie mandibulaire (20%). Un ConeBeam pré-opératoire était demandé dans 90% des cas. Un comblement de l'espace créé par os de banque était privilégié (60%). Trois médecins ont présenté comme complication per-opératoire une fracture des ailes de l'ostéotomie (N=3). Parmi les complications post-opératoires les plus fréquentes étaient décrits une infection des greffons (40%) ou une résorption du bord basilaire (40%).

Conclusion Le bord basilaire de la mandibule est souvent interrompu dans les techniques d'ostéotomies conventionnelles. La technique du « chin wing » permet à la fois d'améliorer les fonctions et l'esthétique de la face, considérant le bord basilaire mandibulaire comme unité anatomique à part entière. Il peut être effectué indépendamment de tout geste visant à modifier les bases osseuses. Actuellement, le « chin wing » reste une technique peu pratiquée en raison de l'apparente difficulté technique et du risque de lésion nerveuse. Les points clés sont une planification pré-opératoire rigoureuse, un décollement sous périoste peu extensif et la réalisation de greffes osseuses entre les valves. La majorité des chirurgiens ayant déjà effectué cette technique souhaitent cependant la pratiquer plus souvent.

Mots-clés : génioplastie, menton, chirurgie orthognathique