



HAL
open science

Apport de la chirurgie plastique parodontale dans la prévention des complications péri-implantaires

Manon Gatusso

► **To cite this version:**

Manon Gatusso. Apport de la chirurgie plastique parodontale dans la prévention des complications péri-implantaires. Chirurgie. 2018. dumas-01896875

HAL Id: dumas-01896875

<https://dumas.ccsd.cnrs.fr/dumas-01896875v1>

Submitted on 16 Oct 2018

HAL is a multi-disciplinary open access archive for the deposit and dissemination of scientific research documents, whether they are published or not. The documents may come from teaching and research institutions in France or abroad, or from public or private research centers.

L'archive ouverte pluridisciplinaire **HAL**, est destinée au dépôt et à la diffusion de documents scientifiques de niveau recherche, publiés ou non, émanant des établissements d'enseignement et de recherche français ou étrangers, des laboratoires publics ou privés.



Distributed under a Creative Commons Attribution - NonCommercial - NoDerivatives 4.0
International License

Apport de la chirurgie plastique parodontale dans la prévention des complications péri-implantaires

THESE

Présentée et publiquement soutenue devant la
Faculté d'Odontologie de Marseille
(Doyen : Monsieur le Professeur Jacques DEJOU)

Aix Marseille Université
(Président : Monsieur le Professeur Yvon BERLAND)

Le 4 juillet 2018

par

GOTUSSO Manon
née le 27 août 1993
à MANOSQUE

Pour obtenir le Diplôme d'Etat de Docteur en Chirurgie Dentaire

EXAMINATEURS DE LA THESE :

Président : Madame le Professeur V. MONNET CORTI

Assesseurs : Monsieur le Professeur M. RUQUET

Monsieur le Docteur P. ROCHE-POGGI

Monsieur le Docteur V. MOLL

Apport de la chirurgie plastique parodontale dans la prévention des complications péri-implantaires

THESE

Présentée et publiquement soutenue devant la
Faculté d'Odontologie de Marseille
(Doyen : Monsieur le Professeur Jacques DEJOU)

Aix Marseille Université
(Président : Monsieur le Professeur Yvon BERLAND)

Le 4 juillet 2018

par

GOTUSSO Manon
née le 27 août 1993
à MANOSQUE

Pour obtenir le Diplôme d'Etat de Docteur en Chirurgie Dentaire

EXAMINATEURS DE LA THESE :

Président : Madame le Professeur V. MONNET CORTI

Assesseurs : Monsieur le Professeur M. RUQUET

Monsieur le Docteur P. ROCHE-POGGI

Monsieur le Docteur V. MOLL

ADMINISTRATION

(mise à jour mars 2018)

DOYENS HONORAIRES	Professeur	R. SANGIUOLO
	Professeur	H. ZATTARA
	Professeur	A. SALVADORI
DOYEN	Professeur	J. DEJOU
VICE – DOYEN CHARGÉ DES ENSEIGNEMENTS DIRECTEUR DU DÉPARTEMENT DE FORMATION INITIALE	Professeur	J.D. ORTHLIEB
VICE – DOYEN CHARGÉ DE LA RECHERCHE DIRECTEUR DU DÉPARTEMENT DE LA RECHERCHE	Professeur	C. TARDIEU
DIRECTEUR DU DÉPARTEMENT DE FORMATION CONTINUE	Professeur	V. MONNET-CORTI
CHARGÉS DE MISSION	Professeur	F. BUKIET
	Professeur	A. RASKIN
RESPONSABLE DES SERVICES ADMINISTRATIFS ET TECHNIQUES	Madame	K. LEONI
PROFESSEUR ÉMÉRITE	Professeur	O. HUE

LISTE DES ENSEIGNANTS

56^{ème} SECTION : DEVELOPPEMENT, CROISSANCE ET PREVENTION

56.01 ODONTOLOGIE PÉDIATRIQUE ET ORTHOPÉDIE DENTO-FACIALE

ODONTOLOGIE PÉDIATRIQUE

Professeur	C. TARDIEU *	Assistant	H. AL AZAWI
Maître de Conférences	D. BANDON	Assistant	I. BLANCHET
Maître de Conférences	A. CHAFAIE	Assistant	V. MAGNAN
Maître de Conférences associé	A. CAMOIN		

ORTHOPÉDIE DENTO-FACIALE

Maître de Conférences	J. BOHAR	Assistant	I. CAMBON
Maître de Conférences	E. ERARD	Assistant	L. LEVY
Maître de Conférences	J. GAUBERT	Assistant	R. MATTERA
Maître de Conférences	M. LE GALL *	Assistant	C. MITTLER
Maître de Conférences	C. PHILIP-ALLIEZ	Assistant	A. PATRIS-CHARRUET

56.02 PRÉVENTION - ÉPIDÉMIOLOGIE - ÉCONOMIE DE LA SANTÉ - ODONTOLOGIE LÉGALE

Professeur	B. FOTI *	Assistant	J. SCIBILIA
Maître de Conférences	D. TARDIVO		

57^{ème} SECTION : CHIRURGIE ORALE ; PARODONTOLOGIE ; BIOLOGIE ORALE

57.01 CHIRURGIE ORALE ; PARODONTOLOGIE ; BIOLOGIE ORALE

PARODONTOLOGIE

Professeur	V. MONNET-CORTI *	Assistant	A. BOYER
		Assistant	C. DUMAS
		Assistant	V. MOLL
		Assistant	A. MOREAU

CHIRURGIE BUCCALE – PATHOLOGIE ET THÉRAPEUTIQUE - ANESTHÉSIOLOGIE – RÉANIMATION

Maître de Conférences	D. BELLONI	Assistant	E. QUINQUE
Maître de Conférences	J. H. CATHERINE *		
Maître de Conférences	P. ROCHE-POGGI		
Maître de Conférences associé	F. CAMPANA		

BIOLOGIE ORALE

Maître de Conférences	P. LAURENT	Assistant	C. LE FOURNIS
-----------------------	------------	-----------	---------------

65^{ème} SECTION : BIOLOGIE CELLULAIRE

Professeur	I. ABOUT *	(Responsable de la Biologie orale)	
------------	------------	------------------------------------	--

58^{ème} SECTION : REHABILITATION ORALE
--

58.01 RESTAURATRICE, ENDODONTIE, PROTHESES, FONCTION-DYSFONTION, IMAGERIE, BIOMATÉRIAUX

ODONTOLOGIE CONSERVATRICE, ENDODONTIE

Professeur	F. BUKIET *	Assistant	B. BALLESTER
Professeur	H. TASSERY	Assistant	H. DE BELENET
Maître de Conférences	G. ABOUDHARAM	Assistant	A. DEVICTOR
Maître de Conférences	C. PIGNOLY	Assistant	A. FONTES
Maître de Conférences	L. POMMEL	Assistant	M. GLIKPO
Maître de Conférences	E. TERRER	Assistant	S. MANSOUR
Maître de Conférences associé	M. GUIVARC'H	Assistant	L. MICHEL-ROLLET

PROTHÈSE

Professeur	M. RUQUET *	Assistant	N. CHAUDESAYGUES
Maître de Conférences	G. LABORDE	Assistant	M. DODDS
Maître de Conférences	M. LAURENT	Assistant	A. FERDANI
Maître de Conférences	B.E. PRECKEL	Assistant	C. MENSE
Maître de Conférences	G. STEPHAN	Assistant	C. NIBOYET
Maître de Conférences	P. TAVITIAN	Assistant	A. REPETTO
Maître de Conférences	A. TOSELLO	Assistant	A. SETTE
Maître de Conférences associé	R. LAN	Assistant	F. SILVESTRI
Maître de Conférences associé	G. MAILLE		

SCIENCES ANATOMIQUES ET PHYSIOLOGIQUES OCCLUSODONTOLOGIE, BIOMATÉRIAUX, BIOPHYSIQUE, RADIOLOGIE

Professeur	J. DEJOU	Assistant	M. JEANY
Professeur	J. D. ORTHLIEB *		
Professeur	A. RASKIN		
Maître de Conférences	A. GIRAudeau		
Maître de Conférences	B. JACQUOT		
Maître de Conférences	J. P. RÉ		
Maître de Conférences associé	T. GIRAUD		

*À ma Présidente de thèse,
Madame le Professeur Monnet Corti,*

Vous me faites l'honneur de présider ce jury. Vous m'avez guidée tout au long de ces études.

Vos exigences, vos compétences, vos qualités d'enseignante et humaine restent un modèle.

Depuis la 3^{ème} année, vous me transmettez la passion de votre discipline, et j'ai beaucoup de chance que cela se poursuive.

Je vous remercie pour ces moments de partage et de générosité.

Soyez assurée de mon profond respect et de ma gratitude.

À mon jury de thèse,
Monsieur le Professeur RUQUET,

Votre disponibilité, votre bonne humeur, et votre gentillesse rendent votre discipline passionnante. Je suis honorée de votre présence et de la spontanéité avec laquelle vous avez accepté de faire partie de mon jury.

Soyez certain de mon profond respect.

À mon jury de thèse,

Monsieur le Docteur ROCHE-POGGI,

Les cours de chirurgies orales ont été si passionnants qu'ils me manqueront.

Quant aux vacances cliniques, mon attrait pour votre discipline n'est pas un hasard, c'est toujours un plaisir de faire appel à vous. Je suis heureuse d'avoir été votre étudiante et je vous remercie de m'honorer de votre présence en ce jour important.

Soyez assuré de mon profond respect et de ma gratitude.

*À mon directeur de thèse,
Monsieur le Docteur MOLL,*

Je vous remercie tout d'abord d'avoir accepté de diriger ce travail. Vous avez toujours su transmettre la parodontologie de manière claire et passionnée. C'était un grand plaisir de vous avoir tout au long de ces années études, et enfin pour les clôturer.

Je vous prie de trouver dans ce travail l'expression de mon profond respect.

Au Docteur Pierre KELLER,

Pour m'avoir acceptée au sein de votre équipe durant ces quatre mois.

Vous m'avez tant appris, et je vous remercie pour tous les cas cliniques avec lesquels j'ai pu animer ma thèse.

Soyez certain de mon profond respect et de ma grande admiration.

Au Docteur GAMBORENA Inaki,

Ces trois jours de formation furent très riches. Vous nous avez transmis votre savoir, je vous remercie pour vos cas cliniques grâce auxquels j'ai illustré ma thèse.

Soyez assuré de ma profonde admiration.

Muchas gracias!

SOMMAIRE

INTRODUCTION	1
1. ENVIRONNEMENT TISSULAIRE AUTOUR DE L'IMPLANT	2
1.1. Le complexe muco-gingival	2
1.2. La gencive	2
2. COMPARAISON DE L'ENVIRONNEMENT TISSULAIRE AUTOUR D'UNE DENT VS IMPLANT..	5
2.1. Orientation des fibres du tissu conjonctif autour de l'implant et autour de la dent	5
2.2. Espace biologique	6
2.3. La vascularisation	7
3. LES TISSUS MOUS PERI IMPLANTAIRES : ROLE BIOLOGIQUE ET ESTHETIQUE EN IMPLANTOLOGIE	8
3.1. Éviter la percolation bactérienne : rôle biologique	8
3.1.1 Renforcer la barrière de tissu mou pour permettre l'hygiène	8
3.1.2 Le tissu kératinisé comme joint hermétique	9
3.2. Éviter la résorption osseuse autour de l'implant	10
3.3. Rôle esthétique	12
3.3.1 Le parodonte dans le cadre labial	12
3.3.2. Critères esthétiques au sein de la gencive	13
3.3.3. Le score esthétique : « the pink esthetic score »	14
4. LES COMPLICATIONS PERI-IMPLANTAIRES	15
4.1. Inflammation	15
4.2. Mucosite	16
4.3. Péri-implantite	16
4.4. Prévenir l'inflammation	18
4.5. Récessions autour de l'implant	19
4.6. Prévenir l'apparition des récessions	21
5. LES TECHNIQUES CHIRURGICALES POUR LA GESTION DES TISSUS MOUS PERI- IMPLANTAIRES	22
5.1. Techniques de chirurgie plastique parodontale au stade pré-implantaire.	22
5.1.1. Avant l'extraction	23
5.1.1.1. Extrusion orthodontique forcée	23
5.1.1.2. Enfouissement radiculaire spontané	24
5.1.2. Lors de l'extraction : Les techniques de préservation alvéolaires	24
5.1.2.1. Le punch épithélio conjonctif	25
5.1.2.1.1. Description de la technique du punch épithélio-conjonctif non modifié	25
5.1.2.1.2. Description de la technique du punch épithélio-conjonctif modifié	26
5.1.2.2. La greffe de conjonctif enfouie en selle	28
5.1.2.3. Le conjonctif pédiculé palatin déplacé en rotation	28
5.1.2.4. Lambeau déplacé coronairement	29
5.1.2.5. Éponge de collagène (bio-col)	29

5.1.3. Techniques chirurgicales opérées au niveau du site édenté	29
5.1.3.1. Greffe épithélio-conjonctive en onlay	30
5.1.3.2. La greffe épithélio-conjonctive en inlay.....	31
5.2. Techniques de chirurgie plastique parodontale au stade per-implantaire	31
5.2.1. Extraction/ implantation immédiate	31
5.2.1.1. Technique de la socket shield	31
5.2.1.2. Greffe de conjonctif enfoui : technique du tunnel.	32
5.2.1.3. Greffe de conjonctif enfoui et lambeau positionné coronairement	33
5.2.1.4. Le conjonctif pédiculé palatin déplacé en rotation.....	34
5.2.1.5. La greffe épithélio-conjonctive en inlay.....	34
5.2.2. Lors du stade 1, après cicatrisation du site d'extraction	35
5.2.2.1. Lambeau tracté coronairement puis maintenu en tente.....	36
5.3. Techniques de chirurgie plastique parodontale au cours du stade 2.....	36
5.3.1. Au niveau du secteur antérieur maxillaire.....	37
5.3.1.1. Technique du rouleau modifiée	37
5.3.1.2. Greffe de conjonctif enfoui associé à une enveloppe vestibulaire	39
5.3.2. Au niveau du secteur postérieur maxillaire.....	39
5.3.2.1. Lambeau positionné apicalement	39
5.3.2.2. Lambeau à repositionnement apical associé à une greffe de conjonctif	40
5.3.3. Au niveau du secteur postérieur mandibulaire	40
5.3.3.1. La plastie vestibulaire de kazanjian	40
5.3.3.2. La greffe gingivale libre ou greffe épithélio-conjonctive (décrite précédemment)	41
5.4. Techniques de chirurgie plastique parodontale après l'apparition d'une complication.....	42
5.4.1. Renforcement d'un déficit en tissu kératinisé autour d'implants par une greffe épithélio-conjonctive.....	43
5.4.2. Traitement d'une récession gingivale par un lambeau positionné coronairement et greffe de conjonctif enfoui	44
5.5. Les sites de prélèvement : critères de choix	46
5.5.1. Le palais dur	46
5.5.2. La tubérosité maxillaire	48
5.5.3. Comparaison de deux cas cliniques où l'origine du prélèvement diffère	49
CONCLUSION.....	50

Introduction

Le succès implantaire peut être traduit par une cicatrisation tissulaire autour d'une prothèse ostéo-ancrée, le maintien du niveau osseux, et l'intégration esthétique.

L'ostéo-intégration ne doit pas être le seul critère de succès du traitement implantaire.

Il doit intégrer l'adaptation des tissus mous autour de la prothèse afin de promouvoir le résultat esthétique. Avant de débiter le traitement implantaire, la qualité et la quantité des tissus mous doivent être analysées au même titre que le volume osseux existant.

Le succès implantaire est conduit par une maîtrise pluridisciplinaire comprenant la mise en place de l'implant, l'aménagement tissulaire jusqu'à la réalisation de la prothèse implanto-portée.

L'économie des tissus durs et la manipulation délicate des tissus mous sont primordiales.

En effet, le décollement du périoste accentue la résorption osseuse car il rompt la vascularisation.

L'implant est devenu la solution de choix dans le traitement de l'édentement unitaire et plurale.

De ce recours croissant au traitement implantaire s'en suit d'une hausse des complications autour des implants.

Nous montrerons, grâce à la littérature actuelle, l'importance que peut avoir la gencive kératinisée autour des implants, son intérêt esthétique et son rôle de barrière biologique.

Nous décrirons les différentes complications autour des implants et leurs principaux traitements. Enfin nous exposerons les différentes techniques de chirurgie plastique parodontale et leurs stades d'intervention dans le traitement implantaire

1. Environnement tissulaire autour de l'implant

1.1. Le complexe muco-gingival (1)

Le complexe muco gingival autour d'une dent se compose de :

- La muqueuse orale
- Le cément : tissu minéralisé recouvrant la dentine radiculaire
- L'os alvéolaire : supporte les alvéoles dentaires
- Le ligament parodontal : structure conjonctive molle qui rattache le cément à l'os alvéolaire
- La vascularisation et l'innervation

La muqueuse orale est divisée en 3 parties bien distinctes :

La muqueuse sensitive ou spécialisée qui comprend les zones sensibles sur la partie dorsale de la langue.

La muqueuse alvéolaire qui tapisse les versants internes des lèvres, le vestibule, le plancher buccal, la base de la langue, le palais mou.

La muqueuse masticatoire comprend la muqueuse qui recouvre le palais dur, et la gencive.

1.2. La gencive (2)

Le terme architecture implique qu'une forme est liée à sa fonction. En effet, l'architecture de la gencive fait de cette dernière une barrière protectrice envers les forces de mastication et les agressions bactériennes.

La gencive fait donc partie de la muqueuse masticatoire avec le palais dur.

Elle est une composante du complexe muco-gingival.

La gencive est interrompue lors de l'éruption dentaire, ainsi elle recouvre l'os alvéolaire et entoure la partie cervicale des dents. Elle aura des propriétés différentes selon sa situation anatomique. En effet on distingue trois types de gencives qui vont de la partie cervicale de la dent jusqu'à la ligne muco-gingivale :

La gencive libre ou gencive marginale, la gencive attachée, et la gencive inter-dentaire ou papillaire.

La gencive attachée est ferme et liée à l'os alvéolaire. Sa couleur est rose corail, avec un aspect de « peau d'orange », elle est imperméable et donc très résistante aux agressions mécaniques et bactériennes.

La gencive libre comme son nom l'indique, n'adhère ni à la dent ni à l'os sous-jacent, elle compose le sulcus qui est délimité en coronaire par le rebord gingival et en apical par le sillon gingival libre positionné, en l'absence de pathologie, au niveau de la jonction amélo-cémentaire. Elle est de couleur rose corail et est perméable.

La forme de cette dernière dépend de la forme des dents. La gencive kératinisée comprend la gencive libre et la gencive attachée.

La ligne muco-gingivale sépare la gencive kératinisée de la muqueuse alvéolaire qui est mobile, elle peut être repérée en exerçant une traction de la lèvre.

Cette ligne muco gingivale a une position constante dans le temps(3), elle délimite la hauteur de tissu kératinisé qui varie entre 1 et 9 mm chez l'adulte (4)

La gencive se divise en 3 couches qui sont successivement de la partie la plus superficielle à la plus profonde :

- La couche épithéliale
- La couche sous épithéliale ou tissu conjonctif
- La couche sous muqueuse

- **La couche épithéliale**

La couche épithéliale sera de composition différente selon s'il s'agit de l'épithélium oral, de l'épithélium sulculaire ou de l'épithélium de jonction.

○ *Épithélium oral*

L'épithélium oral est stratifié, desquamant et kératinisé. Il est lié à la partie conjonctive sous-jacente par des inter-digitations, ce qui le rend solidaire de celle-ci.

Cet épithélium est imperméable. Il est composé de cellules basales, de cellules étoilées, de cellules granulaires et de cellules kératinisées.

Les cellules basales sont liées à la lame basale par des hémi desmosomes.

Les cellules étoilées sont en contact étroit au moyen de desmosomes.

Les cellules de la couche granulaire possèdent des granules de kératohyaline et de tonofibrilles.

La couche la plus superficielle dite couche cornée est composée de cellules kératinisées. Cet épithélium est parakératinisé, c'est-à-dire que les cellules possèdent des noyaux à la différence de l'épithélium orthokératinisé, ou les cellules n'ont plus de noyaux, c'est le cas de la muqueuse palatine ou de la peau.

- *Épithélium sulculaire (gencive libre)*

Il est situé entre l'épithélium oral et l'épithélium de jonction. Cet épithélium est stratifié mais n'est pas kératinisé. Il n'adhère pas à la dent, ce qu'il rend l'infiltration par les polynucléaires neutrophiles plus aisée en cas d'inflammation gingivale. Il est perméable aux substances hydrosolubles.

- *Épithélium de jonction*

Il est en contact étroit d'une part avec la surface dentaire et d'autre part avec le tissu conjonctif sous-jacent. Cet épithélium n'est pas kératinisé et très peu stratifié. Il est perméable et permet le passage des cellules de défense vers le sulcus en cas d'inflammation.

La lame basale externe le relie à la surface dentaire. La lame basale interne relie l'épithélium au tissu conjonctif.

- **La couche sous épithéliale ou tissu conjonctif**

La lamina propria est en communication avec la couche épithéliale via la membrane basale. La régulation des médiateurs pro et anti inflammatoire est permise par cette communication entre le tissu conjonctif et l'épithélium. Ces médiateurs sont produits par les fibroblastes.

La lamina propria est constituée en grande partie de fibres de collagène, l'ensemble de ces fibres forment la matrice extra cellulaire, synthétisée par les fibroblastes contenus dans ce tissu conjonctif.

Le tissu conjonctif comporte aussi des fibres élastiques, de fibres de réticulines, et de fibres oxytalan.

Les fibres de collagène se différencient par leurs orientations : dento gingivales, dento-périostés, alvéolo-gingivales, circulaires, semi-circulaires, transgingivales, inter-circulaires, inter-papillaires, périosteo-gingivales, inter-gingivales et transeptales.

Ces fibres sont constituées de collagène de types 1 et 3. Le collagène de type 3 est présent également au niveau de l'épithélium.

2. Comparaison de l'environnement tissulaire autour d'une dent VS implant

L'implant est ostéo-intégré, la dent est attachée à l'os par le ligament parodontal.

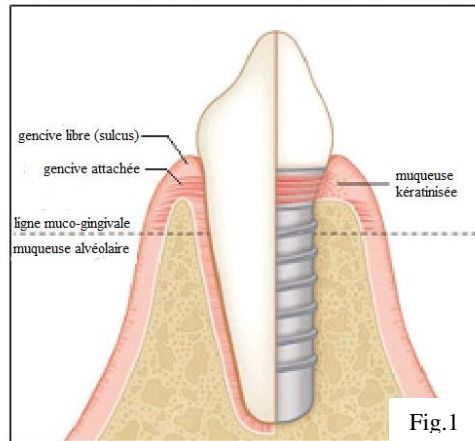


Figure 1 : illustration des structures présentes au niveau des tissus mous péri-dentaires et péri-implantaires (4)

Le tissu conjonctif sous-jacent à l'épithélium kératinisé est riche en fibres de collagène non élastiques, offrant un caractère fixe à cette muqueuse kératinisée, mécaniquement stable.

À la différence de la muqueuse non kératinisée qui contient en majorité des fibres élastiques, qu'elle soit fixe ou non, lui revêtant un caractère moins stable. (5)

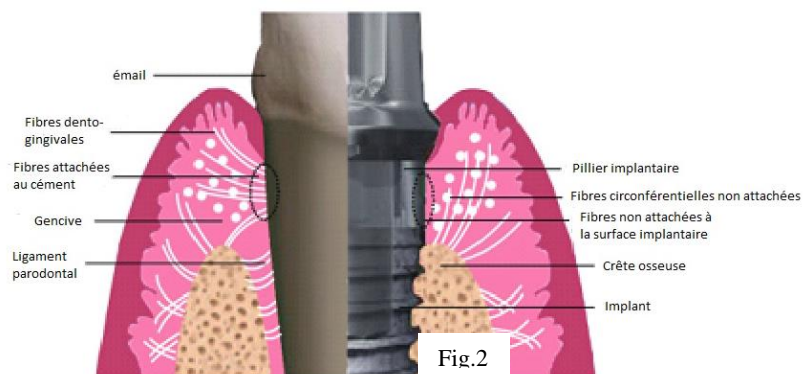


Figure 2 : illustration schématique des structures présentes au niveau des tissus mous péri dentaire et au niveau du pilier implantaire (5)

2.1. Orientation des fibres du tissu conjonctif autour de l'implant et autour de la dent (6)

L'épithélium qui fait face au pilier implantaire est du même type que celui face à l'organe dentaire. Autour de l'implant cet épithélium de jonction s'étend sur une hauteur de 2 mm approximativement.

Autour de la dent, nous avons vu ci-dessus que le tissu conjonctif était composé de fibres de collagène que nous développerons dans cette partie

Le rôle de ces fibres serait de stabiliser la gencive attachée autour de la dent.

Les fibres dento-gingivales sont attachées au ciment et se projettent perpendiculairement dans la partie supra-alvéolaire de la dent c'est-à-dire vers la gencive libre.

Les fibres dento-périostées sont aussi incluses dans le ciment mais se dirigent en direction apicale vers le tissu conjonctif et l'os alvéolaire, de façon perpendiculaire également.

La dent est donc réellement attachée à son environnement muqueux supra alvéolaire.

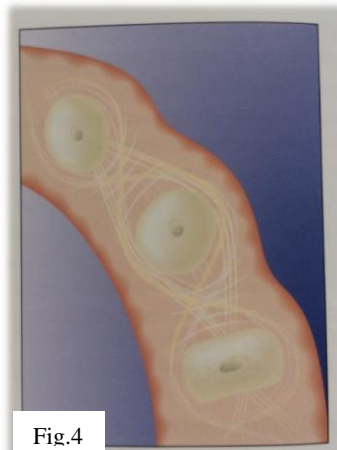
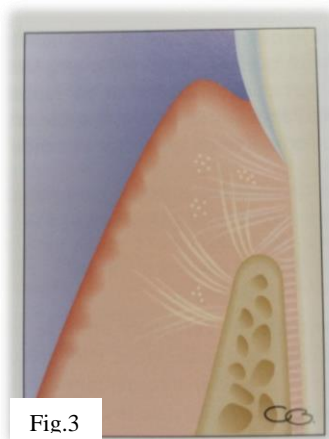


Figure 3 : orientation des fibres sur une coupe sagittale (1) Figure 4 : orientation des fibres sur une coupe transversale (1)

Autour de l'implant, le tissu conjonctif, composé d'un réseau de fibres de collagène disposées circulairement autour du pilier, jouant un rôle d'anneau hermétique. Cependant, il n'y a pas de fibres de collagène qui s'attachent à la surface du pilier, ce qui confère une fragilité à cet environnement tissulaire péri-implantaire.

Ces fibres collagène circonscrites autour du pilier jouent le rôle de protection mécanique de l'os péri-implantaire sous-jacent (7)

2.2. Espace biologique

L'espace biologique a été mesuré pour la 1^{ère} fois par Gargiulo et al. (1961)

Il correspond à la dimension comprise entre la base du sulcus et le sommet de la crête osseuse. Sur un parodonte sain, c'est une dimension verticale stable, physiologique, et imposée par la nature. Elle est la somme de l'épithélium de jonction et de l'attache conjonctive.

Autour d'une dent, cet espace biologique est évalué à 2,04 mm (Gargiulo et al) (8) et à 1,91 (Vacek et al) (9) soit 3 mm avec le sulcus.

Autour d'un implant l'espace biologique dépend de l'épaisseur des tissus présents avant la pose de l'implant.

La hauteur du sulcus et de l'épithélium de jonction autour de l'implant est équivalente à celle autour d'une dent. Cependant la dimension de l'attache conjonctive est sensiblement supérieure autour de l'implant. D'après les études menées chez le chien (Berglundh et al 1991 (10) ; Cochran et al 1997 (11) ; Abrahamsson et al 1996 (12)) l'espace biologique autour de l'implant est compris entre 3 et 3,5 mm.

La profondeur de sondage physiologique autour de l'implant est supérieure à celle autour d'une dent, le saignement au sondage dépendra de la force qui est exercée par l'opérateur lors du sondage.

Une épaisseur de tissu mou pré-implantaire de 3 mm est donc nécessaire. Lorsque ce pré requis n'est pas respecté, l'espace biologique se recrée au dépend de l'os et engendre donc une résorption. À 6 mois post-opératoire, l'espace biologique péri-implantaire existe et est stabilisé avec une dominance de l'attache épithéliale sur l'attache conjonctive.

2.3. La vascularisation (13)

L'apport vasculaire des tissus mous péri-dentaires est permis par les vaisseaux et par leurs anastomoses provenant du périoste, du ligament parodontal, et de l'os alvéolaire.

Autour de l'implant, il existe une zone avasculaire car celui-ci est dépourvu de ligament parodontal. Ce défaut de vascularisation rend aux tissus environnants péri-implantaires une faiblesse face aux agressions bactériennes. (11)

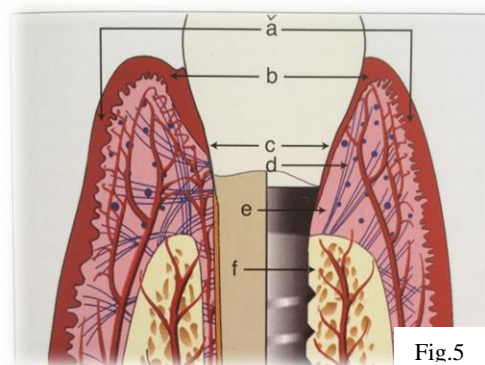


Figure 5 : anatomie comparative des tissus mous parodontaux et péri-implantaires (13)

(a) Épithélium orale (b) Épithélium sulculaire (c) Épithélium de jonction (d) absence d'attache des fibres de collagène (e) zone hypovasculaire (f) absence de vascularisation du ligament.

3. Les tissus mous péri implantaires : rôle biologique et esthétique en implantologie

3.1. Éviter la percolation bactérienne : rôle biologique

La fermeture circonférentielle autour de l'implant est un prérequis pour éviter la progression des bactéries autour du pilier et de l'implant et ainsi permettre le maintien de la bonne santé des tissus autour de l'implant.

Plusieurs auteurs (14), (15), (16), (17), (18), (19), (20) ont démontré qu'il y avait plus d'inflammation gingivale (indice d'inflammation) observée lorsque qu'il avait moins de 2 mm de gencive kératinisée. Cette hauteur minimum de gencive kératinisée est un prérequis dans le maintien de la santé parodontale.

3.1.1 Renforcer la barrière de tissu mou pour permettre l'hygiène

La présence de gencive kératinisée facilite l'hygiène autour des implants.

En présence de muqueuse alvéolaire, une hygiène orale importante autour des implants peut léser ces tissus.

Avec un bandeau de muqueuse kératinisée, les manœuvres d'hygiène sont plus aisées et ne sont pas susceptibles d'endommager la muqueuse péri-implantaire.

Dans certaines situations cliniques, une augmentation en hauteur et épaisseur de muqueuse kératinisée est nécessaire. Dans une étude prospective sur 10 ans, (21) l'auteur compare deux groupes : le 1^{er} groupe est composé de patients implantés en présence de muqueuse kératinisée, l'autre groupe est composé de patients implantés seulement en présence de muqueuse alvéolaire. Dans le 1^{er} groupe (avec muqueuse kératinisée) 12 % ont eu recours à un traitement (antibiotique et ou greffe épithélio-conjonctive) pour traiter les complications.

Parmi le groupe 2 (sans muqueuse kératinisée) 51,4% des patients ont développé une complication, et ont été traités. Dans le groupe 1 (avec muqueuse kératinisée), il n'a pas été décrit d'inconfort ou de douleur lors des manœuvres d'hygiène. Dans le groupe sans muqueuse kératinisée, 42,9% des patients ont décrit une impossibilité pour nettoyer autour des implants. Les patients du groupe 2 ont ainsi eu recours à une greffe épithélio-conjonctive afin d'augmenter la quantité de tissu kératinisé et permettre l'hygiène.

Cette étude est en accord avec de nombreux auteurs (14), (15), (16), (17), (18), (19), (20) , qui montrent de manière significative que l'indice de plaque est plus élevé lorsqu'il y a moins de 2 mm de gencive kératinisée.

L'augmentation de tissu kératinisé peut être indiquée avant pendant ou après la pose de l'implant lorsque la hauteur de muqueuse kératinisée est inférieure à 2 mm engendrant :

- des manœuvres d'hygiène impossibles sans douleurs pour le patient
- un mauvais contrôle de plaque et qui pourrait être amélioré par une meilleure topographie gingivale.

Pendant des années, ce fait a été controversé (Wenström et al 1994). (22)

Ainsi, cet auteur ne trouvait pas de différence de contrôle de plaque au niveau d'implants posés en présence de muqueuse kératinisée, comparé à des implants posés dans une zone sans muqueuse kératinisée. Or, dans cette étude les implants étaient posés en secteur antérieur, et donc l'hygiène est facilitée.

Dans une autre étude, (23) chez les patients ayant une bonne hygiène, il n'est pas montré de manière significative que la muqueuse kératinisée autour des implants permettrait une meilleure hygiène buco dentaire : le score de plaque n'est pas spécifiquement élevé lorsqu'il n'y pas de muqueuse kératinisée. En revanche, chez les patients avec une hygiène buco dentaire moyenne, le score de plaque s'est vu relevé de manière significative lorsque la quantité de muqueuse kératinisée était insuffisante.

Malgré les difficultés à mener des études sur le sujet, la plupart montrent de manière significative qu'une quantité insuffisante de muqueuse kératinisée augmenterait le score de plaque, le saignement au sondage et donc l'inflammation.

3.1.2 Le tissu kératinisé comme joint hermétique

Pour Maynard et Wilson (1979), au moins 5 mm de gencive kératinisée (dont 3 mm de gencive attachée) sont nécessaires pour permettre la stabilité des tissus autour d'une restauration prothétique. (24)

Pour Nevins (1986) (25) l'attache fibreuse existe qu'à partir de 3 mm de gencive kératinisée. Cette attache fibreuse protège le milieu intérieur (os alvéolaire) des agressions bactériennes exogènes.

La santé à long terme de l'implant est dépendante de la cicatrisation de la muqueuse péri-implantaire servant de gaine protectrice et hermétique. (7)

Cette muqueuse péri-implantaire prévient du développement des bactéries en limitant leurs passages vers l'os alvéolaire. L'orientation des fibres présentes dans le tissu conjonctif autour de l'implant est différente de celle autour d'une dent, rendant à la muqueuse péri-implantaire et à l'os sous-jacent une grande vulnérabilité face aux agressions bactériennes.

La mise en place d'un implant occasionne un remaniement osseux (ostéo-intégration) et muqueux. Les tissus mous vont subir de nombreuses effractions tout au long du traitement implantaire de la phase opératoire jusqu'à la mise en place de la prothèse définitive.

À quatre jours post implantation, après la phase d'hémostase, la barrière muqueuse entame sa formation. À huit semaines, la muqueuse péri-implantaire est complètement formée (26)

3.2. Éviter la résorption osseuse autour de l'implant

Critères tri dimensionnels du positionnement de l'implant. (27)

Afin d'éviter la résorption osseuse accélérée autour des implants et de maintenir la stabilité des tissus mous péri implantaires, l'implant doit respecter certains critères :

- Le positionnement tridimensionnel de l'implant
- La hauteur et volume de l'enveloppe osseuse
- La qualité des tissus mous

Le positionnement tridimensionnel de l'implant (27) :

Le positionnement mésio-distal et vestibulo-lingual de l'implant est un facteur clé influençant le degré de résorption.

La stabilité tridimensionnelle des tissus gingivaux dépend de la résorption de l'os sous-jacent. Afin d'éviter l'affaissement des tissus mous, il convient de prendre en considération le volume osseux dans les trois dimensions de l'espace.

- Stabilité vestibulaire : positionnement dans le sens vestibulo-palatin (28)

L'épaisseur de la corticale vestibulaire doit être de 2 mm afin d'éviter le risque de récession et d'assurer le soutien des tissus mous.

Le bord vestibulaire du col de l'implant doit être de 1,5 mm plus palatin que le point d'émergence idéal de la future prothèse.

En revanche, le positionnement trop palatin du col de l'implant engendrerait un défaut du profil d'émergence

- Stabilité verticale : positionnement dans le sens corono-apical

Le col de l'implant doit être 2 mm plus apical que le rebord marginal de la gencive, c'est-à-dire à un 1 - 2 mm de la ligne imaginaire rejoignant les collets des dents adjacentes.

- Stabilité des papilles inter-proximales : positionnement dans le sens mésio-distal (29), (30)

La présence de la papille inter-dentaire est un critère de succès du traitement implantaire. En effet, dans le secteur esthétique, la conservation de la papille est primordiale.

Papille inter-dentaire :

La papille inter-dentaire est présente lorsque la distance entre le point de contact et le pic osseux n'excède pas 5 mm. (29)

Papille dent- implant :

La distance entre le point de contact prothétique et le septum osseux doit être au maximum de 4 mm, afin d'obtenir un effet d'aspiration de gencive dans l'espace inter-prothétique (27)

La distance proximal dent –implant doit être d'au moins 1,5 à 2 mm (à partir du point de contact de la dent jusqu'au rebord de l'implant).

Papille implant-implant :

La distance proximale entre deux implants doit être de 3 mm (de col à col) (31)

3.3. Rôle esthétique (30)

Après une extraction la résorption au niveau des tissus mous comme au niveau des tissus durs est difficilement prédictible.

Dans le secteur antérieur l'importance de la restauration prothétique, et de la forme et position du contour gingival sont primordiales car ils impactent le résultat esthétique.

3.3.1 Le parodonte dans le cadre labial (32)

En fonction de la ligne du sourire et de la visibilité du parodonte, le succès esthétique du traitement implantaire est capital.

D'après Liébart et al 2004, (32) les lignes de sourire ont été classées :

Classe 1 : ligne très haute avec visibilité d'un bandeau de gencive de 3 mm ou plus au-delà des collets des dents maxillaires.

Classe 2 : ligne haute avec visibilité d'un bandeau de gencive de 2 mm de hauteur

Classe 3 : ligne moyenne avec visibilité des espaces inter-proximaux remplis ou non par les papilles

Classe 4 : ligne basse ne découvrant pas la gencive.

La difficulté du traitement implantaire en secteur esthétique sera d'autant plus importante dans les classes 1 et 2.

D'après Caudill et Chiche 1995, (33) la ligne gingivale est harmonieuse lorsque les collets des incisives centrales sont symétriques, et au même niveau ou 1 mm apicalement aux collets des incisives latérales.

Les collets des canines sont aux mêmes niveaux ou plus apicaux que ceux des centrales.

Les collets des incisives latérales ne sont jamais plus apicaux que ceux des canines.

Dans le secteur antérieur, la papille doit être conservée dans son intégrité pour parvenir à des fins esthétiques. La présence de trous noirs est disgracieuse.

La gencive est le facteur clé dans l'esthétique du sourire. La hauteur de gencive kératinisée, la conservation des papilles, la régularité et la symétrie du contour gingival influencent directement l'esthétique de la gencive.

3.3.2. Critères esthétiques au sein de la gencive

D'après Rosenquist, (34) quatre facteurs influencent fondamentalement le biotype fonctionnel et esthétique des tissus mous :

- La position et la hauteur de gencive fixe kératinisée
- Le volume vestibulaire et le contour du processus alvéolaire
- La taille et l'aspect des papilles inter-dentaires
- La hauteur et le contour gingival marginal

- Maintien du contour gingival

Le changement du biotype fin vers un biotype plus épais, grâce à l'adjonction d'un greffon conjonctif au moment de la pose de l'implant, améliore le résultat esthétique à 3 ans. (35)

Le maintien du contour gingival est dépendant de l'épaisseur et du niveau de la corticale vestibulaire. La résorption osseuse de la corticale vestibulaire mesurée 1 an après l'extraction et le positionnement de l'implant est comprise entre 1 et 2 mm (36).

Hürzeler et al, (37) mesurent la résorption de la corticale vestibulaire 6 mois après le positionnement de l'implant selon la technique de la « socket shield ».

Cette étude est menée sur des chiens implantés au niveau de la mâchoire maxillaire.

Une résorption moyenne de 0,66 mm est mesurée en vestibulaire.

La conservation du feston gingival est observée, son volume n'est pas altéré car il est maintenu par l'os sous-jacent. La technique de la « socket shield » pourrait être une solution à envisager afin de limiter la résorption.

Cependant, les connaissances et les études qui traitent de la prédictibilité à long terme de cette technique sont trop faibles.

- La gencive kératinisée

D'après Maynard et Wilson, (38) il est nécessaire d'obtenir 0,5 à 1,0 mm entre la limite de la restauration prothétique et la base du sulcus afin de ne pas altérer l'attache de tissu mou et ainsi diminuer le risque d'apparition de récessions.

3.3.3. Le score esthétique : « the pink esthetic score »

Des chercheurs ont mis en œuvre un index esthétique, « le score esthétique rose » prenant en compte la restauration prothétique et les tissus mous péri-implantaires. Nous développerons l'impact des tissus mous péri implantaires sur cet index esthétique.(39) (40)

Cet index prend en compte les sept critères suivants :

- Niveau de la limite gingivale cervicale par rapport à la dent contro-latérale et adjacente
- Forme de contour de le limite gingivale par rapport à la dent contro-latérale et adjacente
- Niveau de la papille mésiale
- Niveau de la papille distale
- Perte du processus alvéolaire
- Couleur de la gencive
- Texture de la gencive

Chaque critère est noté de 0 à 2, 0 étant le plus faible et 2 le maximum ; 14 correspondra au résultat le plus optimal.

L'ensemble de ces critères revêtent une importance capitale dans le rendu esthétique, et de façon objective.

4. Les complications péri-implantaires

4.1. Inflammation

L'inflammation est le point de départ des complications péri-implantaires.

Les études démontrent que les souches de staphylococcus aureus étaient présentes en grande quantité lors du phénomène infectieux autour de l'implant. (6)

S. Aureus n'est pas prédominante dans les parodontites chroniques alors qu'elle est présente en majeure partie au niveau du sulcus péri-implantaire contaminé.(41)

C'est la seule souche qui est spécifiquement retrouvée autour de l'implant. Quant aux autres souches bactériennes, les microbiotes retrouvés dans les parodontites et péri-implantites sont similaires.

La réaction immunitaire provoquée lors d'une agression bactérienne autour d'une dent ou autour d'un implant implique des polynucléaires neutrophiles et des lymphocytes B en proportion égale. Malgré cette observation, la résorption osseuse en présence d'une inflammation est plus rapide autour de l'implant qu'autour d'une dent. (5)

Les sources de vascularisation autour de l'implant sont moins nombreuses, la quantité de ces cellules de défenses se voit légèrement diminuée.

La cause principale d'une résorption osseuse majorée autour de l'implant en cas d'inflammation est liée au manque de fibres conjonctives intactes au niveau de la muqueuse péri-implantaire, les bactéries ont donc une migration aisée.

Il est admis que les capacités de défense inflammatoire sont accrues au niveau de la gencive kératinisée autour d'une dent, tandis qu'au niveau des implants, la muqueuse péri-implantaire réagit différemment, offrant une moins bonne résistance face à l'inflammation. (5)

Ainsi une rupture de l'attache tissulaire autour d'un implant progressera plus rapidement qu'au niveau d'une dent, par défaut de la réponse inflammatoire provoquée par le tissu conjonctif sous-jacent. La prolifération du tissu de granulation (tissu inflammatoire) est un facteur clé de la résorption. Les cellules du tissu conjonctif semblent constituer une meilleure défense contre les cellules inflammatoires, par rapport aux cellules épithéliales.

Une quantité suffisante de tissu conjonctif au dépend du tissu épithélial limiterait donc la prolifération du tissu de granulation, et limiterait la résorption.

Le tissu conjonctif est primordial pour éviter la prolifération du tissu épithéliale au dépend de l'os sous-jacent. (7)

4.2. Mucosite

La mucosite peut être décelée lorsqu'un saignement au sondage et une gencive inflammatoire (gencive rouge et œdématiée) sont présents. (41)

Elle est initiée par un phénomène inflammatoire dû à la colonisation bactérienne autour de l'implant. La mucosite est un processus réversible car elle n'est pas associée à une résorption osseuse. Si elle n'est pas traitée, la mucosite donnera lieu à une perte osseuse autour de l'implant. Cette colonisation bactérienne est permise par l'accumulation de plaque et de tartre autour des restaurations implanto-portées.

La désinfection locale et mécanique permettra de palier à cette complication.

Lorsqu'il est observé cliniquement un saignement, ainsi qu'une augmentation de la profondeur lors du sondage, un détartrage/polissage et une désinfection locale par des antiseptiques locaux sont réalisées. Le détartrage sera effectué avec des inserts US en plastique, en titane ou en carbone. L'application sous gingivale de Chlorhexidine 0,2% et /ou d'acide orthophosphorique 35% ont un effet antibactérien démontré scientifiquement. (41)

La remotivation à l'hygiène du patient est aussi primordiale.

4.3. Péri-implantite

La péri-implantite est décrite comme un déséquilibre bactérien observé chez un hôte permissif. Le phénomène d'inflammation détruit d'abord l'attache muqueuse, puis s'étend vers des tissus sous-jacents.(42)

C'est une maladie parodontale qui se manifeste au dépend des tissus durs et des tissus mous péri-implantaires se traduisant par une destruction des tissus osseux et un saignement au niveau des tissus mous. Ainsi nous observons cliniquement un saignement et une suppuration au sondage et une augmentation de la profondeur de poche autour de l'implant.

Les résultats d'une étude (43) montrent qu'une bonne santé parodontale (absence de saignement au sondage, profondeur de sondage < 4 mm) est observée en majeure partie chez les patients non atteints d'une péri-implantite. En cas d'une augmentation de la profondeur de poche et la présence d'un saignement au sondage autour de l'implant, nous confirmons le diagnostic de péri-implantite ou de mucosite.

Radiologiquement le phénomène de résorption osseuse est visible avec une diminution de l'ostéo-intégration dans la partie coronaire de l'implant. Cette infection est causée par la migration au niveau des tissus péri implantaires, d'une microflore bactérienne bien spécialisée de Gram anaérobie. Cette même flore est retrouvée chez les patients atteints d'une parodontite. (43)

Facteurs de risque généraux des péri-implantites : (44)

- Age : une étude a montré que les patients âgés de plus de 65 ans étaient plus susceptibles de développer une péri-implantite
- Mauvaise hygiène
- Tabac
- Antécédent ou présence d'une parodontite
- Caractère génétique
- Consommation d'alcool excessive

Facteurs Locaux :

- Surface de l'implant
- Topologie de l'implant
- Type de connectique
- Présence d'un biotype fin, et absence de gencive kératinisée.

La présence de plaque et d'un facteur local associé à des facteurs relatifs au patient, jouent un rôle important dans le développement de la péri-implantite.

L'inflammation primaire est par la suite responsable de la péri-implantite. Elle est dû à la diffusion des bactéries (42) et de leurs produits de dégradation vers les tissus. Ces bactéries sont initialement présentes au niveau de la connexion implant/ pilier et leurs diffusions est permise par les micro mouvements.

Le traitement des péri-implantites dépend du niveau de résorption osseuse.

Lorsque 2 mm ou moins ont été perdu, les auteurs préconisent un nettoyage mécanique, l'application locale d'antiseptique tel que la Chlorhexidine ou l'acide orthophosphorique associé à un traitement antibiotique.(6) L'analyse de la flore bactérienne présente au niveau du sulcus péri-implantaire infecté permet d'adapter le traitement anti-bactérien par voie systémique. (41)

Le nettoyage mécanique manuel est exercé à l'aide des ultra-sons avec des inserts en plastique, en titane, en carbone ou en téflon.

Lorsque le phénomène de cratérisation autour de l'implant représente plus de 2 mm, le traitement chirurgical est nécessaire. Les techniques résectrices et/ou de reconstructions sont mises en œuvre selon la localisation et l'ampleur de la résorption. Afin de maintenir les tissus

mous à leur niveau initial, une greffe osseuse est souvent requise. Les greffes d'os autogène, de substituts osseux, ou xéno greffes peuvent être réalisées avec ou sans l'adjonction d'une membrane résorbable ou non résorbable. Enfin, les données scientifiques dans ce domaine étant limitées, l'interprétation des études actuelles préconisent la xéno greffe associée à une membrane résorbable afin de promouvoir la ré-attache et le maintien tissulaire autour de l'implant.(42)
Recouvrir la reconstruction osseuse d'un greffon conjonctif améliorerait les résultats esthétiques du traitement. (42)
Le but de ces techniques étant d'obtenir une ré-attache des tissus mous pour préserver les tissus durs autour de l'implant.

4.4. Prévenir l'inflammation

- *Permettre l'hygiène bucco-dentaire*

De nombreuses études (14), (15), (16), (17), (18), (19), (20) (45) affirment qu'il est nécessaire d'avoir au moins 2 mm de muqueuse kératinisée autour des implants pour permettre l'hygiène et donc la bonne santé et la stabilité des tissus péri-implantaires. (21)

Une quantité inadéquate de muqueuse alvéolaire kératinisée autour des implants est associée à une accumulation de plaque engendrant une inflammation, des récessions gingivales, et une perte d'attache. (5)

- *Si le patient est atteint d'une parodontite : stabiliser la maladie parodontale en diminuant la charge bactérienne, avant le traitement implantaire*

Dans une étude (46) l'auteur compare la santé parodontale autour des implants chez des patients atteints d'une parodontite et chez d'autres non atteints. Les patients atteints d'une parodontite ont deux fois plus de risques de développer une péri-implantite.

- *Présence d'un bandeau de muqueuse kératinisée d'au moins 2 mm*

Une quantité insuffisante ou l'absence de muqueuse kératinisée autour de l'implant augmente le taux de mucosite, augmente le risque de déhiscence osseuse, de récession gingivale et ainsi court à la perte d'attache autour de l'implant. (5)

Une étude récente inclue 28 patients (41 implants) avec une quantité de gencive kératinisée < 2 mm. (45)

14 patients (groupe contrôle) subissent uniquement un geste prophylactique (détartrage et polissage) autour de l'implant en fonction.

Les 14 autres (groupe test) reçoivent une greffe épithélio-conjonctive associée à un geste prophylactique.

À 18 mois, la résorption crestale est significativement plus importante dans le groupe contrôle que dans le groupe test. L'apport d'une hauteur plus importante de muqueuse kératinisée a donc permis de limiter la résorption osseuse autour de l'implant.

4.5. Récessions autour de l'implant (47)

Lorsque nous sommes en présence d'un type 4 de Maynard et Wilson (gencive fine et os de faible épaisseur), il y a une faible quantité de conjonctif entre l'épithélium orale et l'épithélium sulculaire. (47) Ce conjonctif serait peu dense en collagène et mal organisé.

L'inflammation causée par les bactéries se diffuse à travers la totalité de ce conjonctif, alors qu'il est limité à la partie sous le sulcus, ce tissu conjonctif est ainsi détruit.

L'épithélium envoie des digitations au niveau de cet épithélium oral.

La conséquence est la suivante : il y a communication entre l'épithélium oral et l'épithélium sulculaire se traduisant par la mise à nu de la racine et par extension de l'implant.

L'importance de la récession est donc aussi étroitement liée à la morphologie du parodonte : lorsque la gencive est fine, elle se détruit plus facilement car l'épaisseur de tissu conjonctif est réduite.

Une récession gingivale, qu'elle soit autour d'une dent ou d'un implant correspond à la migration apicale de l'attache gingivale.

Lorsqu'un patient présente une récession gingivale autour d'un implant cela sous-entend :

- Un aspect inesthétique, surtout dans la zone antérieure
- Une douleur lors du brossage, ou lorsque le patient s'alimente
- La peur de perdre l'implant

L'étiologie des récessions gingivales est plurifactorielle.

On doit dissocier les facteurs de prédispositions dont le facteur anatomique est le plus important, des facteurs déclencheurs qui ne viennent que s'ajouter aux facteurs de prédispositions.

Ainsi dans cette partie nous étendrons l'étiologie des récessions autour d'une dent, à celle des récessions autour d'un implant.

Les facteurs de prédispositions :

- Déhiscence osseuse
- Fenestration osseuse
- Table osseuse fine
- Absence de tissu kératinisé
- Faible hauteur de tissu kératinisé
- Mauvais positionnement tridimensionnel de l'implant
- Tractions des freins ou de bride
- Vestibule peu profond

Les facteurs déclenchants :

- Traumatisme (ex : brossage traumatogène)
- Inflammation : présence de plaque

Les facteurs aggravants

- Prothèse mal adaptée ou soins iatrogènes
- Tabac
- Habitudes nocives

La présence d'une déhiscence et d'une quantité de gencive kératinisée insuffisante, associé à un traumatisme et une inflammation autour de l'implant, prédispose l'implant à la récession.

4.6. Prévenir l'apparition des récessions

Certaines études n'ont pas permis de montrer que la gencive kératinisée prévenait du risque d'apparition des récessions. Wennström (3), a conclu après une étude qu'il n'y avait pas plus de rétraction gingivale sur les patients lorsqu'il n'y avait pas de gencive kératinisée, tant que le contrôle de plaque était correct .

Sans la présence de ces deux facteurs déclenchants (traumatisme et inflammation), les facteurs prédisposants ne permettraient pas à eux seuls l'apparition de la récession.

En revanche de nombreuses études montrent qu'une quantité insuffisante de muqueuse kératinisée autour de l'implant prédispose celui-ci à la récession. Une hauteur insuffisante de gencive kératinisée est un facteur de risque d'apparition des récessions gingivales. (44)(45)

Dans une étude prospective sur 10 ans (21) l'auteur compare l'évolution des tissus mous péri-implantaires sur des implants posés en présence de gencive kératinisée et d'autres en l'absence de gencive kératinisée. Il est montré de manière significative que la récession apparait préférentiellement lorsque le bandeau de muqueuse kératinisée est inférieur à 2 mm autour de l'implant. L'adjonction d'un traitement par chirurgie plastique parodontale permet de gérer l'apparition de certaines complications ou d'inconfort lors du brossage, après la pose de l'implant. Chez les patients ayant reçu une greffe gingivale libre (afin de faciliter les manœuvres d'hygiène), l'apparition de récessions s'est vu diminuée en comparaison avec les patients n'ayant pas eu de greffe gingivale libre et donc avec seulement de la muqueuse alvéolaire péri-implantaire. (5)

Une autre étude (48) montre que même en présence d'un biotype épais, l'adjonction d'un greffon conjonctif autour de l'implant diminue le risque de récessions.

Même si de nombreuses techniques existent aujourd'hui pour traiter les récessions gingivales autour des implants, (49),(50), (51) leurs résultats, en terme de recouvrement, sont moins prédictibles qu'autour des dents.

La plupart des techniques chirurgicales qui suivront seront opérées avant ou pendant le stade implantaire afin de prévenir les risques de récession.

5. Les techniques chirurgicales pour la gestion des tissus mous péri-implantaires

Dans certaines situations, la simple optimisation des tissus mous existants, par des lambeaux déplacés ne permet pas de modifier la qualité et la quantité des tissus mous péri-implantaires.

Il est admis qu'un bandeau de gencive kératinisée de 2 mm est requis pour prévenir du risque de complications autour des implants.

Lorsque ces conditions ne sont pas présentes, il faudra recréer du tissu kératinisé avant la phase implantaire.

Améliorer le biotype gingival sera le but des techniques de chirurgie plastique parodontale, afin de permettre l'hygiène autour des implants, et de diminuer les risques d'apparition des récessions et des autres complications.

Selon le biotype gingival existant, la présence d'un défaut osseux ou muqueux et de sa localisation, nous adapterons les techniques de chirurgie plastique.

La chronologie de gestion des tissus mous au sein de la thérapeutique implantaire sera décrite.

En fonction du stade, certaines techniques de chirurgie plastique seront adoptées.

Il existe différents stades auxquels nous pouvons intervenir durant la thérapeutique implantaire qui sont :

- Le stade pré-implantaire
- Le stade implantaire
- Au cours du stade 2
- Lors de l'apparition d'une complication péri-implantaire

5.1. Techniques de chirurgie plastique parodontale au stade pré-implantaire.

Lors du stade pré-implantaire, tout aménagement des tissus osseux et des tissus mous sont opérés avant la pose de l'implant.

5.1.1. Avant l'extraction

Il est possible d'optimiser les tissus parodontaux autour de la dent avant son avulsion.

- Extrusion orthodontique forcée
- Augmentation gingivale spontanée
- Greffe épithélio-conjonctive

5.1.1.1. Extrusion orthodontique forcée (52)

Indications :

- parodonte sain
- papilles effondrées : le gain osseux vertical permis par ce traitement permet de recréer de l'os inter-proximal, et d'éviter le décalage vestibulaire
- récession gingivale au niveau de la dent à extraire
- malposition dentaire : le traitement multi-bague parallèlement à l'extrusion orthodontique est une opportunité pour améliorer le résultat esthétique.
- traitement complexe car il augmente la durée du traitement.

Principes : permet une augmentation verticale osseuse et gingivale. L'extrusion provoque une migration dans le sens coronaire de l'attache conjonctive et osseuse.

Protocole : déplacement orthodontique par traitement multi-bague sans fibrotomie supra-crestale.

Déplacement en direction coronaire d'environ 1 mm par mois avec renouvellement du fil une fois par mois. Le collet de la dent à extraire doit être de 2 mm plus coronaire par rapport aux dents adjacentes.

La contention après le traitement orthodontique doit être de deux mois avant de procéder à l'extraction. Elle permet la stabilisation des fibres de collagène de l'attache conjonctive ainsi que la minéralisation osseuse.

Un meulage progressif de la face occlusale sera effectué(53)

Avantages : gain osseux vertical (papilles), gain en hauteur de gencive kératinisée (allant jusqu'à 2 mm), (54)

Inconvénients : déplacement de la ligne muco-gingivale en direction coronaire, traitement long, incidence esthétique de l'appareillage.

5.1.1.2. Enfouissement radiculaire spontané

Meulage coronaire de la dent à extraire jusqu'à son niveau crestal. Les tissus mous viennent recouvrir les débris radiculaires complètement entre 3 et 8 semaines, la phase implantaire peut alors débiter dans des conditions plus favorables.(55)

Avantages : préservation du volume osseux, gain en hauteur de gencive kératinisée, croissance tissulaire rapide, technique facile à mettre en œuvre.

Inconvénients : difficulté de temporisation prothétique entre la phase d'enfouissement et la phase implantaire

5.1.2. Lors de l'extraction : Les techniques de préservation alvéolaires

Pour assurer le maintien des tissus mous et des tissus durs après l'extraction, plusieurs techniques de préservation alvéolaires peuvent être opérées.

La réduction de la crête osseuse après l'extraction est de 3,84 mm en largeur. La perte clinique est de 1,62 mm en vestibulaire, ce qu'il correspond à une réduction de 40% du volume préexistant. (56) Il est admis que les techniques de comblement alvéolaires par des biomatériaux limitent la résorption et diminuent significativement la nécessité d'employer des techniques de greffes supplémentaires avant la pose de l'implant (57). Les techniques d'aménagement tissulaires autour du comblement permettent de maintenir, de protéger, et pour certaines d'améliorer le biotype.

Dans cette partie nous décrivons seulement les techniques de chirurgie plastique de préservation et d'augmentation muqueuse autour de l'alvéole post extractionnelle, sans aborder les méthodes de reconstitution osseuse guidée ROG.

L'extraction doit se faire à minima à l'aide d'un périotome, instrument fin qui remplace le syndesmotome et qui limite l'utilisation du davier souvent traumatisant envers l'os crestal. La piezochirurgie peut aussi être utilisée.(58)

L'avulsion et les techniques de préservation alvéolaires opérées sans lambeau sont moins traumatisantes. Les études menées (59), (43) montrent que la résorption est plus importante lorsque les techniques sont opérées avec lambeau comparées à celles sans lambeau.

5.1.2.1. Le punch épithélio conjonctif (61)

Principe : Sceller l'alvéole avec un greffon épithélio-conjonctif prélevé à l'aide d'un punch (circulaire) semble améliorer l'aspect des tissus mous. Cette technique permet une fermeture primaire de la plaie et fournit de meilleures conditions tissulaires en comparaison avec une cicatrisation de deuxième intention. Le prélèvement doit être suffisamment épais, le sulcus doit être désépithélialisé, et le greffon parfaitement immobile après suture. (62)

La colorimétrie révèle une adéquation entre les tissus greffés et les tissus préexistants.

La complication la plus fréquente serait la nécrose du punch épithélio-conjonctif. Dans ce cas, outre le fait qu'une greffe de tissu conjonctif sera nécessaire le jour de la pose de l'implant, la nécrose à ce stade n'est pas une réelle complication puisqu'elle n'endommage pas les tissus osseux ou la ROG sous-jacents.

5.1.2.2. Description de la technique du punch épithélio-conjonctif non modifié (62)

Protocole : Préparation du lit receveur en demi-épaisseur sans incisions de décharges.

Mise en place de la membrane de collagène, le comblement de l'alvéole peut être effectué puis recouvert par la membrane.

Le greffon épithélio-conjonctif est prélevé en palatin entre la canine et la 2^{ème} prémolaire. L'épaisseur du palais doit être au préalable mesurée grâce à une lime endodontique.

Malgré la qualité du tissu que l'on peut obtenir au niveau de la tubérosité, ce tissu ne peut être prélevé et non recouvert par le lambeau. En raison de la forte densité de ce tissu en fibres de collagène, ne pas le recouvrir engendrerait sa nécrose.

Le punch épithélio-conjonctif est de plus grand diamètre que l'alvéole. Une désépithélialisation du sulcus de l'alvéole est faite à l'aide d'une fraise cylindro-conique diamantée bague rouge sur contre angle. Le punch prélevé est suturé bord à bord dans l'alvéole.

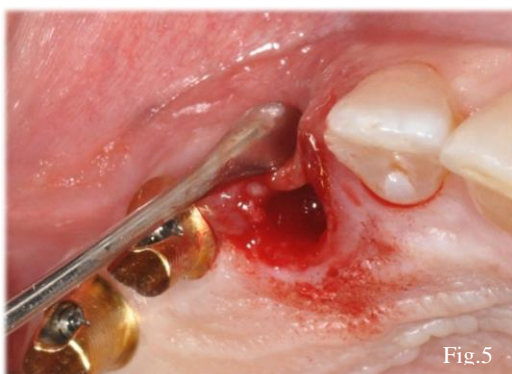

Figure 5 : perte de la paroi vestibulaire (source Dr GOTUSSO)

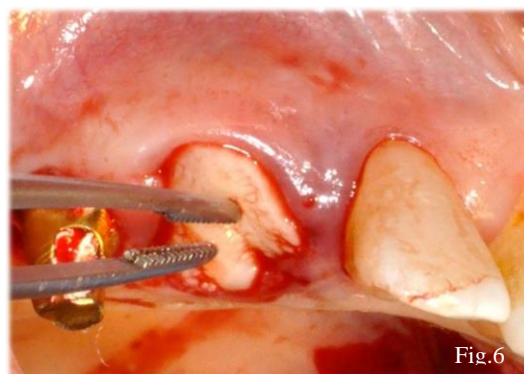


Figure 6 : mise en place du punch épithélio-conjonctif au niveau de l'alvéole de la 13 (source : Dr GOTUSSO)

Avec cette technique, l'étroitesse du prélèvement conduit parfois à la nécrose par défauts de vascularisation.

Avantages : Le punch épithélio-conjonctif non modifié n'a pas d'influence sur la cicatrisation osseuse (62) et améliore l'aspect des tissus mous en crestal.

Inconvénients : ne change pas le biotype gingival nécessite un deuxième site opératoire pour le prélèvement, nécrose si le prélèvement est trop fin et étroit.

Une nouvelle approche dans le prélèvement du punch est mise en œuvre. Celle-ci consiste à effectuer un prélèvement rectangulaire conjonctif de plus grande étendue, et de ne laisser l'épithélium que sur la partie centrale, en forme d'îlot qui viendra s'adapter parfaitement au diamètre de l'alvéole.

Cette approche plus biologique permettrait d'enrichir la vascularisation du greffon, d'augmenter l'épaisseur de tissu mou et d'éviter la nécrose du punch.

5.1.2.3. Description de la technique du punch épithélio-conjonctif modifié (35)

Protocole : Préparation du lit receveur en tunnel, mise en place de la membrane et du bio-os dans l'alvéole puis désépithélialisation du sulcus.

Prélèvement en palatin :

- incision circulaire sur 2 mm de profondeur (1)
- incision parallèle au grand axe des dents sur 2 mm de profondeur (2)
- l'épithélium en mésial et en distal de l'îlot est décollé en demi-épaisseur
- deux incisions en mésial et en distale définissant la largeur du greffon sont réalisées
- incision apicale parallèle à (2)
- prélèvement du greffon à l'aide du décolleur ou de la lame dans l'épaisseur du palais.

Le greffon prélevé d'une épaisseur de 4 mm peut ainsi être suturé à l'alvéole, l'îlot sera centré sur l'alvéole, les extrémités conjonctives seront glissées en vestibulaire et en palatin et suturées par des matelassiers horizontaux en palatin et en vestibulaire afin de centrer le greffon.

Une suture en matelassier verticale centrée est réalisée à travers le lambeau palatin, le greffon, et le lambeau vestibulaire pour rapprocher les berges de l'alvéole.

Enfin des sutures en point simple viendront sceller l'alvéole.

Avantages : changement du biotype gingival par augmentation de l'épaisseur de tissu mou.

Inconvénients : la préparation en demi-épaisseur du site receveur est plus traumatisante (60)(augmente le risque de résorption), nécessite un deuxième site opératoire pour le prélèvement

Cas illustrant la technique du punch épithélio conjonctif modifié

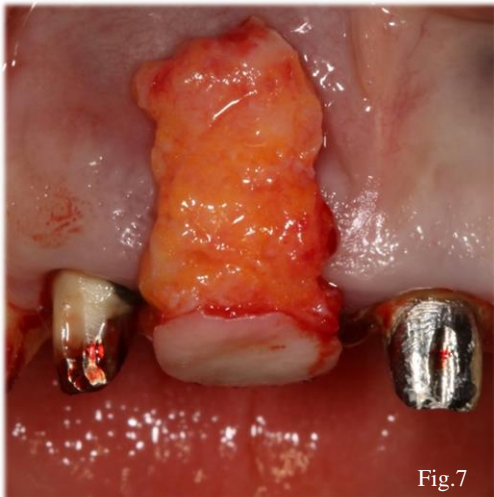

Fig.7

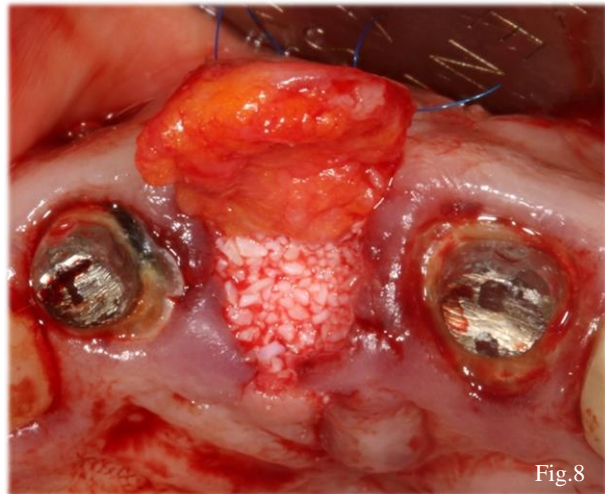


Fig.8

Figure 7 : greffon conjonctif et épithélio conjonctif positionné au-dessus de l'alvéole post extractionnelle (source : Dr Elias SANANES)

Figure 8 : comblement de l'alvéole avec du bio-os et positionnement du greffon dans l'enveloppe vestibulaire (source : Dr Elias SANANES)

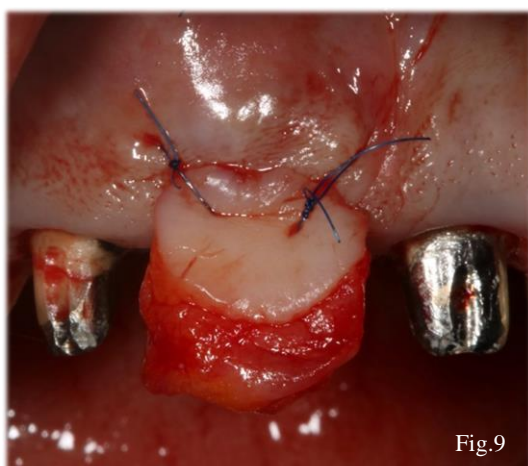


Fig.9

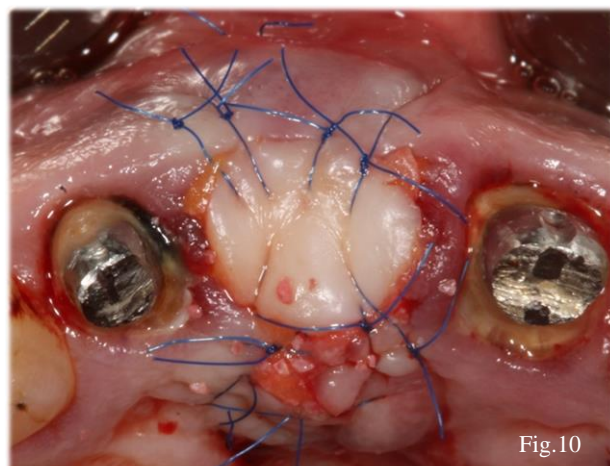


Fig.10

Figure 9 : positionnement du greffon dans l'enveloppe vestibulaire (source : Dr Elias SANANES)

Figure 10 : suture du greffon au niveau de l'alvéole post extractionnelle comblée (source : Dr Elias SANANES)

5.1.2.4. La greffe de conjonctif enfouie en selle

Principes : technique de préservation alvéolaire qui répond à un défaut de tissu mou horizontal et vertical léger (63). Technique semblable à celle du punch épithélio-conjonctif modifié, sans l'îlot épithélio-conjonctif. Après le comblement alvéolaire par une ROG, un greffon conjonctif disposé en selle au-dessus de l'alvéole et enfoui dans une enveloppe vestibulaire et palatine.

Préparation du lit receveur :

Préparation en demi-épaisseur sans incision de décharge, sur 5 mm de hauteur en vestibulaire et sur 3 mm en palatin.

Le tissu conjonctif est prélevé en palatin entre la canine et la 2^{ème} prémolaire.

Avantages : changement du biotype gingival par augmentation de l'épaisseur de tissu mou au niveau crestal. Pas de déplacement de la ligne muco-gingivale. Maintient la greffe osseuse sous-jacente sans l'altérer. (64)

Inconvénients : préparation du lit receveur en demi-épaisseur plus traumatique, 2^{ème} site pour le prélèvement.

5.1.2.5. Le conjonctif pédiculé palatin déplacé en rotation (65)

Principe : Lorsqu'un greffon conjonctif est prélevé, il perd sa vascularisation initiale, et sa revascularisation dépendra du site receveur.

Après l'avulsion d'une dent, le manque de gencive kératinisée peut rendre difficile la fermeture du site.

C'est pourquoi dans cette technique chirurgicale certains auteurs proposent de faire une rotation d'un lambeau palatin, sans le détacher de son site de prélèvement. Même si elle est étroite, la portion mésiale ou distale qui rattache le lambeau palatin permet de garder sa vascularisation. (66) (67)

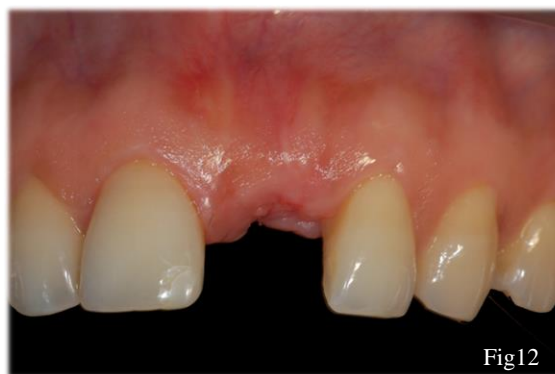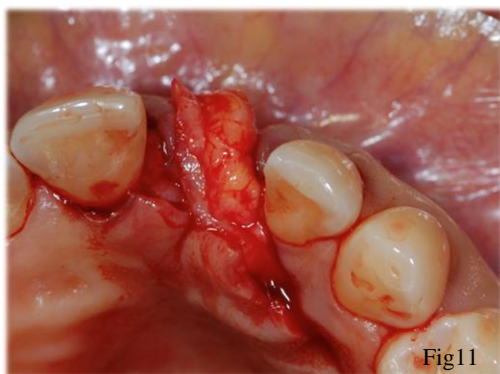


Figure 11 : rotation du conjonctif pédiculé du côté palatin vers le côté vestibulaire (source : Dr KELLER)

Figure 12 : cicatrisation du cas à 2 mois (source : Dr KELLER)

Avantages : identiques à la greffe de conjonctif en selle.

Elle présente deux avantages supplémentaires : pas de 2^{ème} site opératoire pour le prélèvement, le risque de nécrose est diminué car le pédicule vasculaire préservé.

Inconvénients : technique délicate, préparation d'une poche en vestibulaire toujours plus traumatisante.

5.1.2.6. Lambeau déplacé coronairement (68)

Principes : déplacement coronaire du lambeau vestibulaire dans le but de recouvrir la ROG après l'extraction.

Protocole : incision intra-sulculaire autour de la dent à extraire, 2 incisions de décharges verticales obliques permettront le déplacement coronaire du lambeau. La dent est extraite et le comblement osseux peut être effectué. Les deux incisions de décharges ne doivent jamais être au niveau d'une papille ni au milieu d'une dent. Le lambeau est élevé en épaisseur partielle et est maintenu dans sa position coronaire par des points suspendus.

Avantages : permet de fermer l'alvéole, pas de 2^{ème} site opératoire pour le prélèvement.

Inconvénients : déplacement de la ligne muco-gingivale, incision en demi épaisseur augmente le risque de résorption, cicatrices liées aux décharges, n'améliore pas le biotype gingival, pas de nouveau tissu kératinisé. (69)

5.1.2.7. Éponge de collagène (bio-col) (70)

Principes : recouvrir le biomatériau par une éponge de collagène pour éviter la fuite des particules.

Protocole : le biomatériau est positionné jusqu'au rebord alvéolaire, et l'éponge de collagène sera suturée par des points matelassiers

Avantages : évite l'affaissement gingival (préservation de l'alvéole), technique sans lambeau.

Inconvénients : ne modifie pas le biotype gingival.

5.1.2.8. Techniques chirurgicales opérées au niveau du site édenté

Lorsque les techniques de préservation alvéolaires n'ont pas été opérées, et que la quantité de tissu mou n'est pas suffisante, il faudra améliorer ou optimiser le biotype. Le but étant de

procéder à la phase implantaire (et de greffes osseuses si elles sont nécessaires) dans de bonnes conditions tissulaires.

Après l'avulsion, les remaniements osseux sont observés pendant 12 mois. La résorption est maximale à 3 mois (71). Les phases d'aménagement des tissus durs et des tissus mous peuvent débuter à partir de cette période.

Les techniques de chirurgie plastique comme le conjonctif pédiculé palatin et le lambeau déplacé coronairement (associé ou non à une greffe de conjonctif) peuvent aussi s'opérer après cicatrisation du site extractionnel.

5.1.2.9. Greffe épithélio-conjonctive en onlay (63)

Principes : La greffe épithélio-conjonctive en onlay répond à une nécessité d'augmenter la hauteur et le volume de gencive kératinisée, et donc d'amener en vestibulaire de la crête édentée, un volume de tissu mou adéquat. Ainsi elle permet d'augmenter la profondeur du vestibule.

Une fois le greffon suturé, il doit être immobile malgré les tractions de la lèvre.

Une compression de 5 min doit être exercée afin de rendre le caillot entre le lit receveur et le greffon, le plus fin possible.

Le tissu adipeux est volontairement préservé au niveau du greffon, permettant ainsi un gain en volume important, mais causant parfois un défaut de revascularisation. L'importance et la préservation du lit vasculaire périoste est capitale.

Préparation du lit receveur :

Incision crestale puis désépithélialisation depuis l'incision crestale en direction apicale, en demi épaisseur dans la muqueuse alvéolaire. Adaptation d'un patron à partir de l'emballage du fil de suture

Prélèvement :

Mise en place du patron en palatin dans la zone la plus épaisse (canine à la 2^{ème} prémolaire)

Incision rectangulaire (les traits d'incision doivent se croiser) et prélèvement du greffon suffisamment épais, et uniforme.

Mise en place du surgicel et points en croix.

Le greffon épithélio-conjonctif sera suturé berge à berge en crestal. En apical, le greffon sera suturé au périoste.

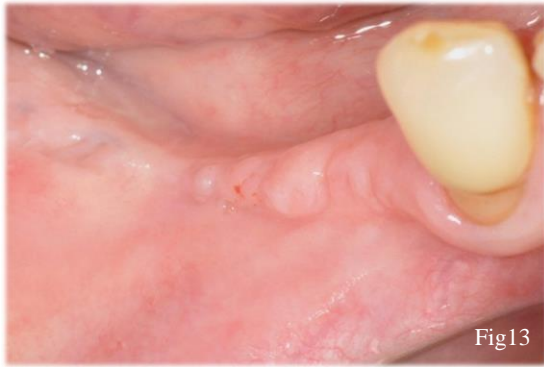


Fig13

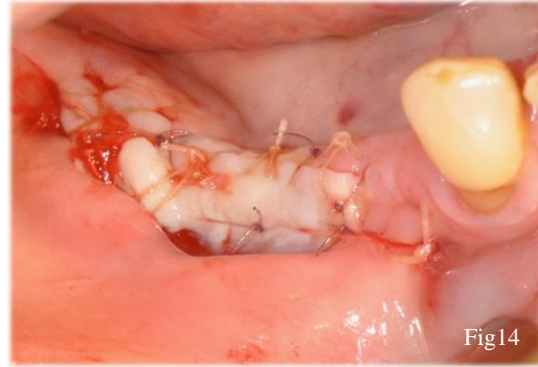


Fig14

Figure 13 : crête édentée secteur 4 et absence de gencive kératinisée (source : Dr GOTUSSO)

Figure 14 : greffe épithélio conjonctive au niveau d'une crête édentée (source : Dr GOTUSSO)

Avantages : améliore le biotype gingival (augmentation en hauteur et en épaisseur de gencive kératinisée), gencive fixe et stable autour du futur lit implantaire.

Inconvénients : 2^{ème} site opératoire pour le prélèvement, douleurs post opératoires selon l'étendue du prélèvement. (72)

5.1.2.10. La greffe épithélio-conjonctive en inlay(63) (décrite lors de l'extraction implantation immédiate ci-dessous)

5.2. Techniques de chirurgie plastique parodontale au stade per-implantaire(53)

5.2.1. Extraction/ implantation immédiate

Dans certaines situations cliniques, l'avulsion et la pose de l'implant peuvent être opérées lors du même temps chirurgical. La conservation des tissus existants autour de l'organe dentaire à extraire est une priorité. L'aménagement de ces tissus après l'extraction ne pourra qu'améliorer le résultat esthétique à long terme. Nous verrons dans cette partie les possibilités d'aménagement des tissus mous lors de l'extraction implantation immédiate.

5.2.1.1. Technique de la socket shield , (60)

Indications : dent antérieure maxillaire, tissus dentaires et mous doivent être sains.

Principes : le remodelage osseux qui a lieu directement après l'avulsion de l'organe dentaire est dû à l'arrêt de la vascularisation de l'os par le ligament parodontal. (73)

Hurzeler et al 2014 (31) ont donc proposé de conserver un débris radiculaire afin de palier à l'arrêt de la vascularisation par le ligament. Cette technique limiterait le phénomène de résorption de la corticale vestibulaire, et donc évite l'affaissement des tissus mous sus-jacent.

Protocole : la dent est fraisée jusqu'à un mm en dessus le rebord osseux vestibulaire, la dent est scindée dans le sens mésio-distal en deux parties ; le débris palatin est extrait, l'implant est mis en place à distance du débris vestibulaire, en appui contre la paroi palatine.

Les tissus mous vont proliférer autour du fragment. De l'os va s'apposer entre l'implant et le débris radulaire.

Avantages : préservation du mur vestibulaire osseux et donc soutien muqueux.

Inconvénients : n'améliore pas le biotype gingival, peu de recul sur cette technique

5.2.1.2. Greffe de conjonctif enfoui : technique du tunnel.

Principe : Il est démontré que l'apport d'un conjonctif en même temps que l'implantation immédiate accroisse la quantité de tissus mous péri-implantaire. (50)

Dans son étude menée sur 24 patients (74), Grunder conclut que sans greffe de conjonctif, une perte de 1,63 mm d'épaisseur de tissu mou péri-implantaire est observée, contre un gain de 0,34 mm avec une greffe de tissu conjonctif.

Indications : lors de l'implantation immédiate, dans le secteur esthétique, lorsqu'un défaut muqueux est observé.

Protocole : préparation d'une enveloppe en épaisseur partielle autour de l'implant. Le lit receveur s'étend de part et d'autre en vestibulaire de l'implant afin d'augmenter le potentiel de vascularisation et permettre l'insertion du greffon. Une enveloppe proximale est aussi créée sous les papilles.

Le greffon sera glissé en vestibulaire, ainsi que deux languettes mésiales et distales qui s'inséreront au niveau des enveloppes proximales. (75)

Avantages : améliore le biotype gingival par gain en épaisseur de tissu mou

Inconvénients : dissection toujours plus traumatisante, 2^{ème} site opératoire, peu de visibilité et difficulté opératoire

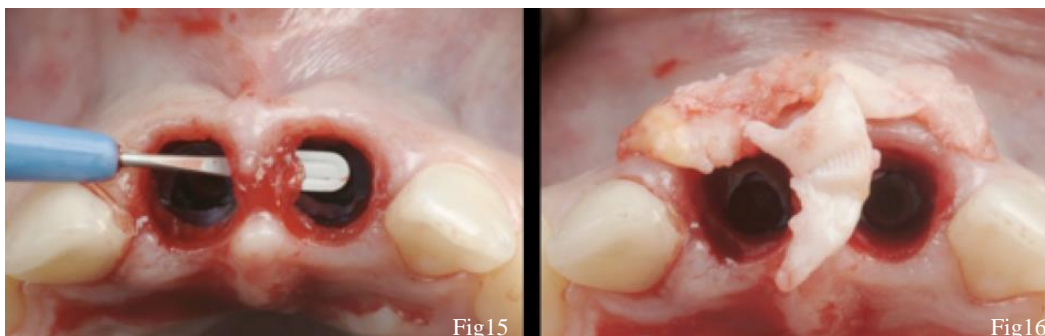


Figure 15 : préparation des enveloppes vestibulaire et proximale après l'avulsion des 21 et 11 (source : Dr GAMBORENA)

Figure 16 : greffon d'origine rétro-tubérositaire (source : Dr GAMBORENA)

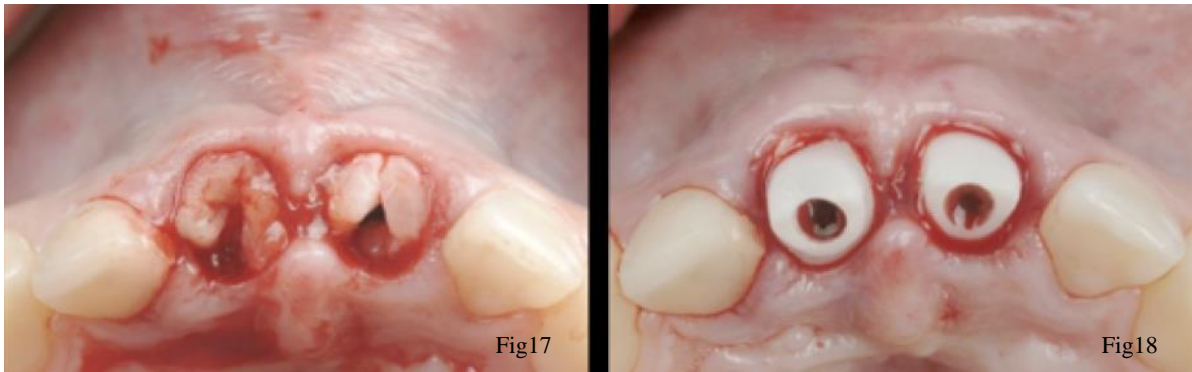

Figure 17 : greffons glissés sous les enveloppes proximale et vestibulaire (source : Dr GAMBORENA)

Figure 18 : greffons maintenus par les piliers anatomiques (source : Dr GAMBORENA)

5.2.1.3. Greffe de conjonctif enfoui et lambeau positionné coronairement (46)

Indications : au cours de l'extraction implantation immédiate, le lambeau peut aussi présenter certains avantages. En effet, l'élévation du lambeau avant l'extraction permet de ne pas endommager les tissus mous. La visibilité directe de la corticale vestibulaire permet le bon positionnement de l'implant.

Le lambeau est élevé en pleine épaisseur jusqu'à la ligne muco-gingival, jusqu'à découvrir l'os cortical sur 4 mm. À partir de la ligne muco-gingivale, la dissection en demi-épaisseur au sein de la muqueuse alvéolaire est initiée afin de permettre le repositionnement coronaire et de créer le lit receveur du futur conjonctif, qui sera suturé à la face interne du lambeau.

Avantages : amélioration du biotype par gain en épaisseur de tissu mou, visibilité du site implantaire.

Inconvénients : déplacement de la ligne muco-gingivale, 2^{ème} site opératoire, lambeau donc plus de risque de résorption, cicatrices liées aux décharges.

Présentation d'un cas clinique : l'élévation du lambeau permettant la visibilité et l'exérèse de la lésion apicale au niveau de la 15

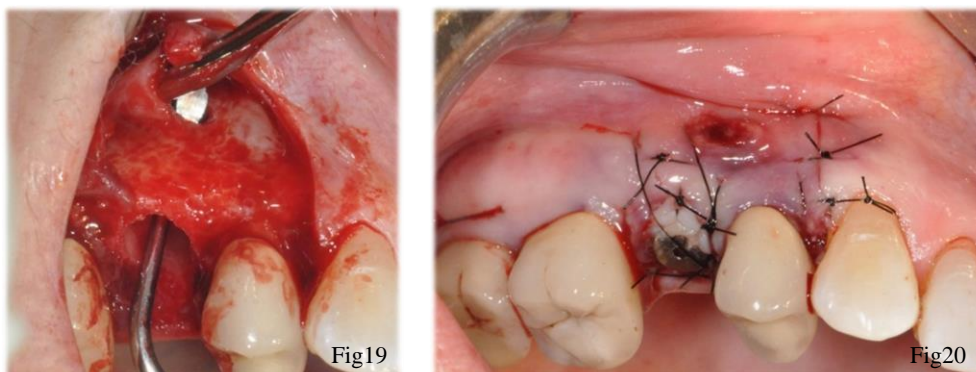


Figure 19 : lambeau de pleine épaisseur et avulsion de la 15 (source : Dr GOTUSSO)

Figure 20 : implantation simultanée et greffe de conjonctif enfouie (source : Dr GOTUSSO)

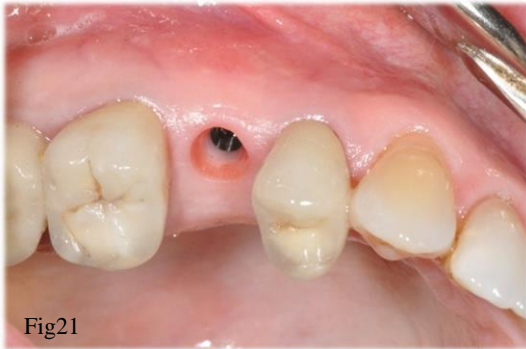

Figure 21 : cicatrisation du site 4 mois après la mise en place de l'implant (source : Dr GOTUSSO)

5.2.1.4. Le conjonctif pédiculé palatin déplacé en rotation

Décrite précédemment, elle peut aussi s'opérer lors de l'extraction implantation immédiate

5.2.1.5. La greffe épithélio-conjonctive en inlay(63)

Principe : tout comme la greffe épithélio conjonctive en onlay, elle permet d'augmenter la hauteur et l'épaisseur de gencive kératinisée. Cette technique sera décrite dans le cadre de l'extraction implantation immédiate.

En revanche une seule partie du greffon sera exposée (la partie épithélio-conjonctive), l'autre (partie conjonctive) sera glissée dans l'enveloppe créée en regard du défaut muqueux. La surface de contact avec le lit receveur est moins grande que dans les greffe de conjonctif enfoui mais supérieure par rapport à la greffe en onlay.

Préparation du lit receveur : incision crestale et préparation d'une poche en demi épaisseur en vestibulaire afin de donner de la laxité au lambeau.

Prélèvement : le prélèvement doit être triangulaire avec la base du triangle épithélio-conjonctive. Au palais, réalisation d'une double incision palatine, la distance entre ces deux incisions déterminera la partie épithélio-conjonctive. Puis demi-épaisseur à partir de l'incision la plus apicale.

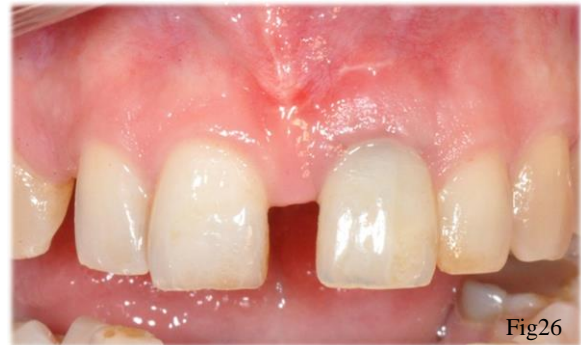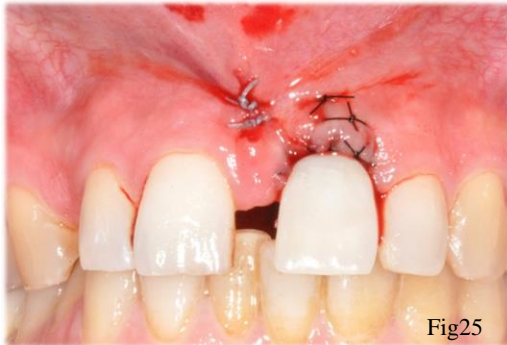
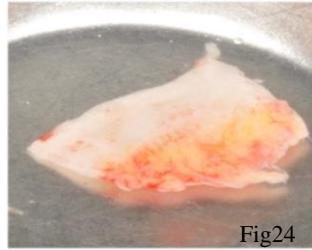
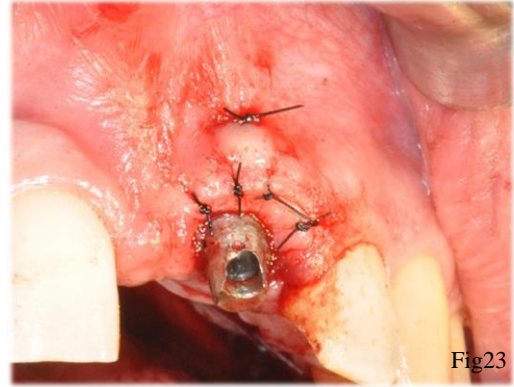
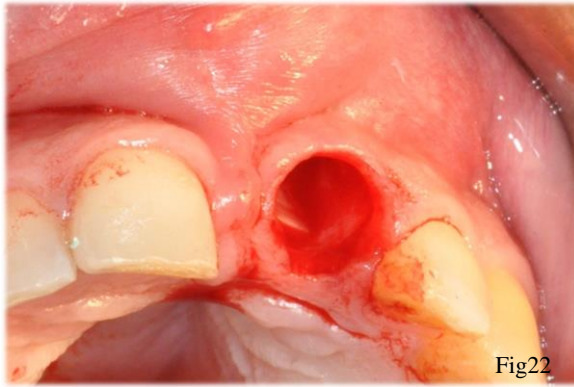


Figure 22 : avulsion de la 21 fracturée (source : Dr GOTUSSO)

Figure 23: suture du greffon au niveau de l'enveloppe vestibulaire (la partie épithélio-conjonctive reste exposée) (source : Dr GOTUSSO)

Figure 24 : greffon d'origine palatine : une zone épithélio-conjonctive et l'autre uniquement conjonctive (source : Dr GOTUSSO)

Figure 25 : suture du greffon et mise en place du provisoire (source Dr GOTUSSO)

Figure 26 : cicatrisation à 3 mois (source Dr GOTUSSO)

5.2.2. Lors du stade 1, après cicatrisation du site d'extraction

Après cicatrisation du site extractionnel, nous avons vu précédemment qu'à 3 mois, le volume tissulaire était stable. (71)

Lors du stade 1, c'est-à-dire au stade implantaire, plusieurs possibilités d'aménagement tissulaires sont possibles. Les techniques suivantes peuvent être opérées en même temps que la pose de l'implant :

- La greffe conjonctive
- Le conjonctif pédiculé palatin déplacé en rotation,

- La plastie de Kazanjian
- Technique du rouleau
- Le lambeau tracté coronairement puis maintenu en tente

Dans la majorité des cas, les techniques d'aménagements tissulaires associées à des greffes de tissus conjonctifs s'opèrent lors du stade 1.

5.2.2.1. Lambeau tracté coronairement puis maintenu en tente

Principes : créer un espace entre la crête osseuse et le sommet du lambeau muqueux. (52)

Dans cette espace vide, le caillot sanguin va se stabiliser et entraîner une genèse tissulaire et permettre une croissance tissulaire verticale.

Le déplacement coronaire du lambeau peut également modifier la position de la ligne muco gingivale, causant un dommage esthétique dans certaines situations cliniques.

Protocole : Incision crestale, puis 2 incisions de décharges sont réalisées. Le lambeau de pleine épaisseur est récliné jusqu'au rebord osseux vestibulaire, et une incision en demi épaisseur permettra ensuite le déplacement coronaire du lambeau. Les piliers de cicatrisation d'un diamètre étroit, de 3 à 5 mm de hauteur seront mis en place et recouvert totalement par le lambeau, à distance de la crête osseuse. Un mois et demi à deux mois plus tard, les têtes de piliers apparaissent.

Avantages : gain en hauteur de gencive kératinisée

Inconvénients : pas de gain en épaisseur de tissu mou, décalage de la ligne muco gingivale, incisions de décharges peu esthétiques

5.3. Techniques de chirurgie plastique parodontale au cours du stade 2

Le jour de la mise en conditions des implants, le désenfouissement de la vis de couverture la mise en place des vis de cicatrisation sont opérés.

Lorsque les résultats obtenus des aménagements tissulaires du stade 1 ne sont pas suffisant, la qualité et la quantité de tissu mou seront modifiées lors du stade 2 en utilisant les mêmes techniques de chirurgie plastique qu'au stade 1.

Il est décrit que l'élévation de lambeau de pleine épaisseur lors du stade 2 s'en suit d'une ostéoclasie réactionnelle, surtout lorsqu'il s'agit d'un site greffé. (65)

Ainsi à partir de ce stade toutes les techniques de chirurgie plastique qui seront décrites doivent être minimalement invasives.

Lorsque le défaut muqueux est trop important et qu'il sera difficilement corrigible lors du stade 2, une séance intermédiaire d'aménagement tissulaire peut être nécessaire entre le stade 1 et le stade 2. Un lambeau déplacé apicalement associé ou non à une greffe de conjonctif, une greffe de conjonctif recouvrant les implants, peuvent être opérés durant ce stade intermédiaire, et la mise en condition des implants sera effectué environ 2 mois après, dans de bonnes conditions (35).

Selon l'ampleur du défaut muqueux et la localisation anatomique de l'implant, plusieurs techniques seront décrites.

5.3.1.1. Au niveau du secteur antérieur maxillaire

5.3.1.2. Technique du rouleau modifiée (53)

Principes : la technique du rouleau modifiée peut être exercée avant la pose de l'implant, lors de la phase implantaire, et lors de la mise en condition.

Elle correspond au déplacement d'un tissu conjonctif pédiculé depuis sa position palatine, vers une position vestibulaire afin d'augmenter l'épaisseur de tissu mou en vestibulaire.

Le conjonctif pédiculé d'origine palatine sera replié sur lui-même et rabattu en dessous du lambeau vestibulaire.

Protocole :

Préparation du lit receveur et prélèvement : incision crestale décalée en palatin (1) sans aller jusqu'au contact osseux.

Incisions de décharges mésiale et distale palatine.

Préparation en demi-épaisseur sur la hauteur voulue à partir de l'incision crestale (1)

Incision apicale puis décollement du greffon en demi épaisseur ou épaisseur totale du conjonctif pédiculé palatin jusqu'à l'incision crestale.

À partir de l'incision crestale, le lambeau devient épithélio-conjonctif sous lequel une enveloppe (en demi épaisseur) sera créée permettant l'insertion du rouleau conjonctif sous le lambeau vestibulaire. (65)

Le conjonctif pédiculé peut être suturé au lambeau vestibulaire qui sera remis en place sans tension autour des vis de cicatrisation.

Lorsque le défaut muqueux est moindre, une incision circulaire est réalisée au niveau du rebord postérieur de l'implant, l'épithélium est retiré, le conjonctif supra implantaire est décollé et glissé dans une poche vestibulaire.

Il est également possible de faire cette technique sans décharges palatines, si l'accès le permet.
(65)

Avantages : Amélioration du biotype gingival car augmentation en épaisseur des tissus mous en vestibulaire, optimisation des tissus existants, pas de 2^{ème} site opératoire, lambeau reste pédiculé.

Inconvénients : décharges en palatin, préparation du lit receveur en demi épaisseur difficile, pouvant être traumatisante.

Présentation d'un cas clinique qui illustre la technique du rouleau modifiée lors de la mise en condition d'un implant au niveau d'une 11.

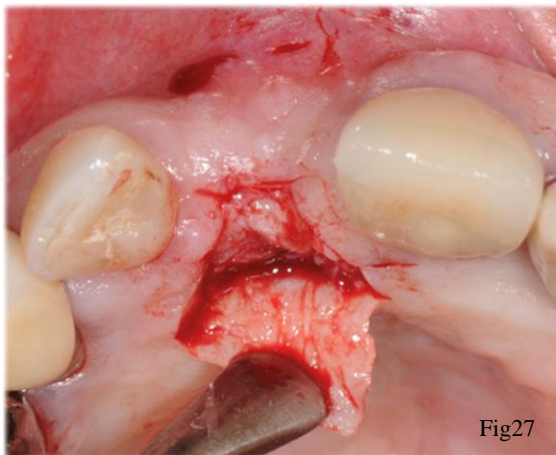


Fig27

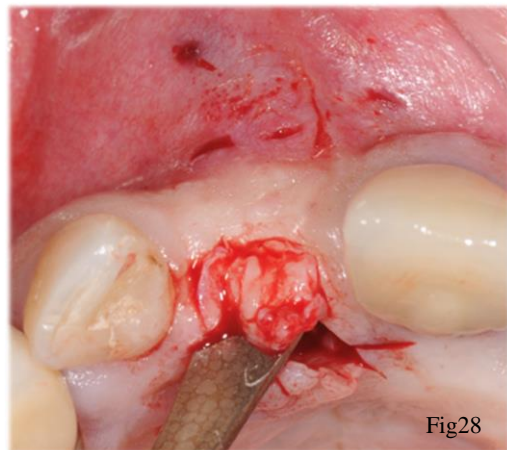


Fig28

Figure 27 : élévation d'un lambeau palatin en demi-épaisseur (source Dr KELLER)

Figure 28 : passage du conjonctif de sa position palatine vers sa position vestibulaire (source Dr KELLER)

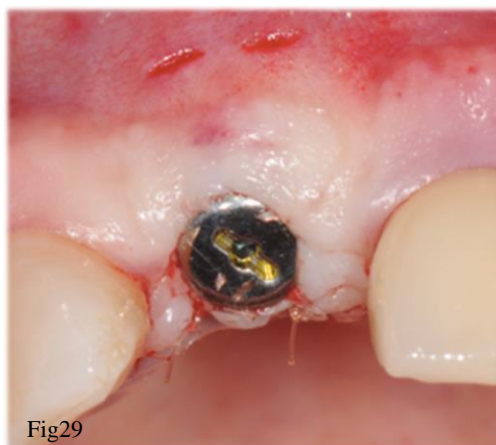

Fig29

Figure 29 : mise en place de la vis de cicatrisation et maintien du conjonctif du côté vestibulaire (source : Dr KELLER)

5.3.1.3. Greffe de conjonctif enfoui associé à une enveloppe vestibulaire_(76)

Décrite précédemment, il est possible d'ajouter un greffon conjonctif, qui sera glissé sous une enveloppe vestibulaire créé au préalable. Les tissus mous étant adaptés autour du pilier de cicatrisation.

5.3.1.4. Au niveau du secteur postérieur maxillaire

5.3.1.5. Lambeau positionné apicalement (67)

Principes : déplacer la ligne muco-gingivale en direction apicale, augmenter la profondeur du vestibule, augmenter la hauteur de gencive kératinisée.

Protocole : une incision franche perpendiculaire à la crête osseuse, sans aller jusqu'au contact osseux, à 5 mm du rebord postérieur des implants.

Deux incisions de décharges vestibulaires sont réalisées pour permettre le déplacement apical. Le lambeau est disséqué en demi-épaisseur de sa position palatine vers sa position vestibulaire plus apicale, qui sera ensuite fixé au périoste sous-jacent par des sutures matelassiers et des points simples. Le périoste autour des implants doit être conservé.

Avantages : amélioration du biotype par augmentation en hauteur de tissu kératinisé, le pédicule vasculaire est préservé, un seul site opératoire

Inconvénients : cicatrisation en 2^{ème} intention autour des implants (importance capitale de préserver le périoste péri implantaire)

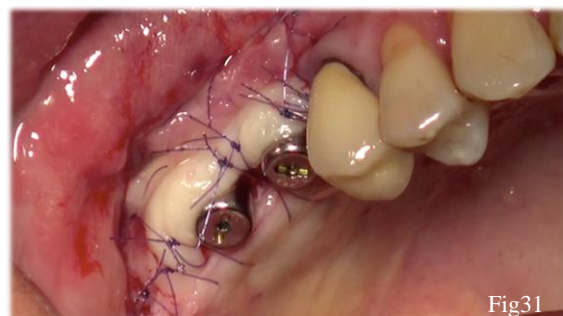
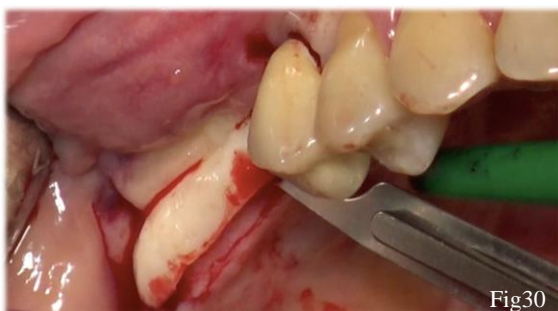

Figure 30 : décalage de la gencive kératinisée d'origine palatine vers le versant vestibulaire lors du stade 2 (source : Dr KELLER)

Figure 31 : sutures matelassiers et points simples périostés repositionnant le lambeau en position apicale (source : Dr KELLER)

5.3.1.6. Lambeau à repositionnement apical associé à une greffe de conjonctif (65)

Principes : obtenir les avantages du déplacement apical pour accroître la hauteur de gencive kératinisée, en améliorant la qualité de ces tissus.

Protocole : le conjonctif peut être prélevé apicalement au trait d'incision palatin (pédiculé) ou au niveau de la tubérosité.

La 1^{ère} incision à 5 mm du rebord postérieur des implants doit former un angle aigu par rapport au plan palatin afin de prélever le conjonctif apicalement au trait d'incision. Le tissu conjonctif sera ensuite roulé sous le lambeau, déplacé apicalement.

Avantages : mêmes avantages que le lambeau positionné apicalement seul, mais augmente l'épaisseur de tissu kératinisé.

Inconvénients : traumatisme lié au prélèvement.

5.3.1.7. Au niveau du secteur postérieur mandibulaire

5.3.1.8. La plastie vestibulaire de kazanjian (65)

Principes : elle permet d'approfondir le vestibule et de créer une muqueuse fixe mais non kératinisée.

Le manque de profondeur de vestibule et de gencive attachée sont souvent observés dans les secteurs postérieurs mandibulaires, nous décrivons le protocole chirurgical dans cette situation clinique.

Protocole : incision crestale sans aller jusqu'au contact osseux et mise en place des vis de cicatrisation.

Incision au fond du vestibule à partir de laquelle la lame de bistouri est orientée parallèlement à la crête osseuse, la pointe dirigée vers le haut : le lit périosté est ainsi réalisé à partir de l'incision apicale en direction coronaire. Les muscles sont disséqués apicalement à l'incision du fond du vestibule.

Si la plastie est opérée le jour de la pose des implants, à partir de la ligne muco-gingivale, le lambeau est élevé en épaisseur totale jusqu'au côté linguale, permettant l'implantation.

La mobilisation de la lèvre ne doit pas entraîner le déplacement de la muqueuse disséquée. Des points simples viennent suturer la partie apicale du lambeau muqueux au périoste sous-jacent. Le périoste au fond du vestibule est laissé à nu, comme lors d'une greffe épithélio conjonctive.

Avantages : muqueuse fixe qui permet l'hygiène autour des implants, approfondissement du vestibule, elle ne nécessite pas d'un deuxième site opératoire.

Inconvénients : difficulté technique, nerf alvéolaire inférieur au niveau des secteurs postérieurs mandibulaires, muqueuse non kératinisée.

La plastie de Kazanjian a une tendance plus importante à récidiver dans la phase de cicatrisation par rapport à la greffe épithélio-conjonctive, mais à 6 mois, la nouvelle profondeur de vestibule reste stable. (77)

Cas clinique illustrant la technique de Kazanjian opérée pendant lors du stade 2 dans le secteur 3.

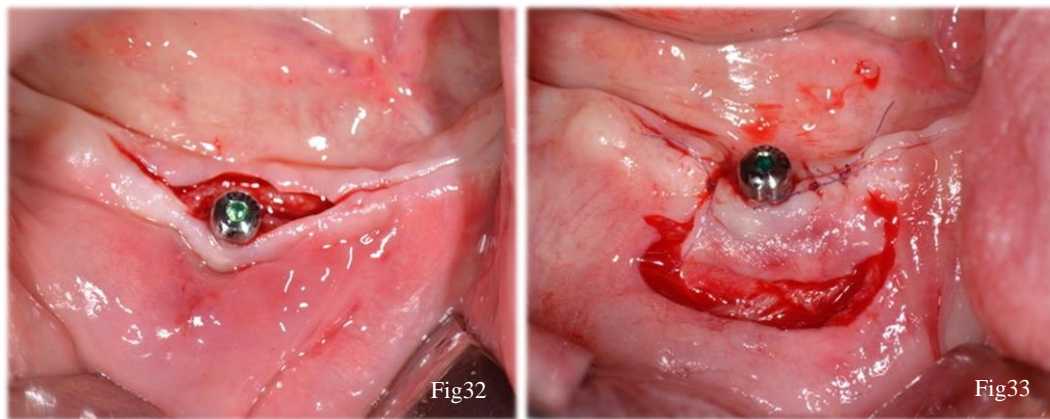


Figure 32 : faible profondeur de vestibule, mise en place de la vis de cicatrisation (source : Dr SAGE)

Figure 33 : profondeur du vestibule recréé par la plastie de Kazanjian (source : Dr SAGE)

5.3.1.9. La greffe gingivale libre ou greffe épithélio-conjonctive (décrite précédemment)

La greffe gingivale libre permet d'augmenter la hauteur de gencive kératinisée fixe.

Le tissu conjonctif sous-jacent à l'épithélium kératinisé est riche en fibres de collagène non élastiques, offrant un caractère fixe à cette muqueuse kératinisée, mécaniquement stable.

À la différence de la muqueuse non kératinisée qui contient en majorité des fibres élastiques, qu'elle soit fixe ou non, lui revêtent un caractère moins stable. (5)

Avantages : amélioration du biotype, augmentation en hauteur et en épaisseur de gencive kératinisée, approfondissement du vestibule, apport d'une quantité de muqueuse fixe kératinisée, pas de récidence.

Inconvénients : nécessite d'un deuxième site opératoire pour le prélèvement du greffon, ne reste pas pédiculé à la différence du lambeau positionné apicalement.

5.4. Techniques de chirurgie plastique parodontale après l'apparition d'une complication

La gestion des tissus mous autour d'une récession péri-implantaire utilise les mêmes techniques de chirurgie plastique parodontale qu'autour des dents.

Selon la classe de la récession, sa localisation, et la quantité de gencive kératinisée, il est possible d'adapter la technique de recouvrement.

Classification de Miller (1985) (78)

Classe 1 : la récession n'atteint pas la ligne muco-gingivale, il n'y a pas de perte tissulaire inter-dentaire

Classe 2 : la récession atteint ou dépasse la ligne muco-gingivale, il n'y a pas de perte tissulaire inter-dentaire

Classe 3 : la récession atteint ou dépasse la ligne muco-gingivale, il y a une perte osseuse proximale, mais cette perte est coronaire à la base de la récession

Classe 4 : la récession atteint ou dépasse la ligne muco-gingivale, les tissus proximaux se situent au niveau de la base de la récession.

Dans les classes 1 et 2, le recouvrement est entièrement prédictible.

Dans la classe 3, le recouvrement partiel est possible.

Dans la classe 4, le recouvrement n'est pas prédictible.

Ainsi, lors de l'apparition d'une récession autour d'une dent, dans le cas de classe 1 et 2, le recouvrement est envisageable par un lambeau positionné coronairement associé à une greffe de conjonctif enfouie. En effet, les études montrent que le recouvrement est de 60 à 98% sans greffe, contre 76 à 99% avec une greffe. (79)

Lorsqu'une récession est avérée autour de l'implant, la greffe de conjonctif enfouie associée à un lambeau positionné coronairement recouvre 70% de la récession durant les 3 mois post opératoire et 66% à 6 mois.(80)

Une autre étude a montré qu'il pouvait y avoir un recouvrement à 89,6% en utilisant cette technique, le conjonctif était prélevé au niveau de la tubérosité maxillaire. (49)

Ces résultats ont été observés lorsqu'il persistait une quantité résiduelle de gencive kératinisée évaluée en moyenne à 1,72 mm.

La couverture de la récession peut aussi se faire par la technique de l'enveloppe, associée à une greffe de conjonctif enfouie.

Enfin, à la mandibule, la greffe gingivale libre autour de l'implant plus ou moins exposé sera la technique la greffe la plus prédictible dans le temps. Elle permet un gain de gencive kératinisée en hauteur et en épaisseur.

Dans la 1^{ère} année post opératoire, on observe une résorption en moyenne de 0,7 à 0,8 mm puis est stable pendant une période de 10 à 25 ans. (5)

5.4.1. Renforcement d'un déficit en tissu kératinisé autour d'implants par une greffe épithélio-conjonctive.

D'après Bassetti et al (5), en présence d'une récession gingivale, lorsque la hauteur de gencive kératinisée autour de l'implant est inférieur à 2 mm (avec présence ou absence d'un frein), dans une zone non esthétique (maxillaire supérieure en arrière de la 2^{ème} PM, et à la mandibule), la greffe épithélio conjonctive est la technique qui apporte les meilleurs résultats car elle est la plus stable (45)

Avantages : approfondissement du vestibule, amélioration du biotype par gain en hauteur et en épaisseur de muqueuse kératinisée, facilite l'hygiène autour des implants, stable dans le temps.

Inconvénients : aspect peu esthétique.

Ainsi, nous illustrerons cette technique par deux cas cliniques qui traitent un déficit en muqueuse kératinisée après la mise en charge prothétique des implants.

Cas 1 : déficit en muqueuse kératinisée au niveau des 31 et 41 et renforcement par GEC

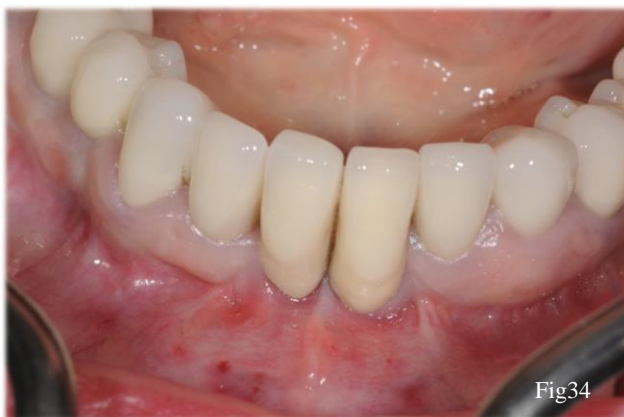

Fig34

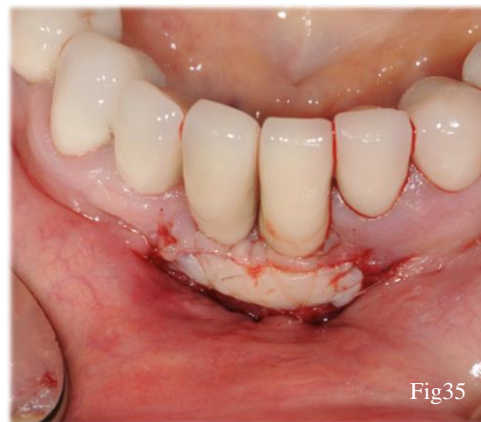

Fig35

Figure 34 : absence de gencive kératinisée en regard de 31 et 41 (source Dr KELLER)

Figure 35 : le greffon épithélio conjonctif d'origine palatine suturé au niveau du lit receveur avec une suture 6-0 résorbable (source : Dr KELLER)

Cas 2 : déficit en muqueuse kératinisée au niveau de la 46 et renforcement par GEC.

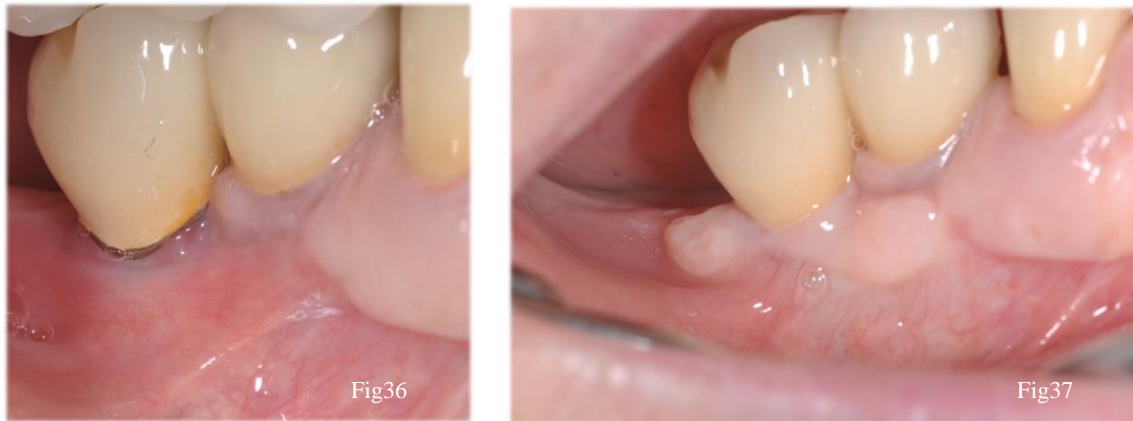

Figure 36 : absence de muqueuse kératinisée autour de la 46 (source : Dr MOLL Vivien)

Figure 37 : renforcement de la muqueuse kératinisée par une greffe épithélio-conjonctive, à 3 mois post-opératoire (source : Dr MOLL Vivien)

5.4.2. Traitement d'une récession gingivale par un lambeau positionné coronairement et greffe de conjonctif enfoui

En 2012, Zucchelli (81), (51) met en œuvre un protocole chirurgical pour le traitement des récessions gingivales autour des implants.

Principe : lambeau positionné coronairement avec rotation des papilles, associé à un double prélèvement conjonctif. Après la dépose de la couronne, le pilier définitif est retaillé, et un provisoire sous dimensionné est réalisé. Avant la chirurgie, ce provisoire n'interfère pas avec le rebord marginal gingival. Cet espace sera compensé par un apport de tissu mou le jour de la chirurgie.

Protocole : L'incision para marginale au niveau des papilles de part et d'autre de la dent à traiter est réalisée. L'étendue du lambeau ne se restreint pas à la dent à traiter, permettant un décalage coronaire sans incisions de décharges. La dissection en demi-épaisseur est réalisée en direction apicale, afin de permettre le repositionnement coronaire du lambeau sans tension. Les papilles anatomiques seront, au préalable, désépithélialisées.

Deux greffons conjonctifs sont prélevés en palatin, le plus épais sera positionné en regard de la récession, suturé au niveau des papilles désépithélialisées. Le plus fin sera disposé apicalement à la récession et fixé au périoste. Le repositionnement et la suture du lambeau en position coronaire, ainsi que la mise en place du provisoire à distance de la greffe permettra la croissance

verticale des tissus mous. À 9 mois, le niveau de la gencive marginale autour de l'implant est le même que la dent contro latérale, le recouvrement de la récession est obtenu.

Le gain en épaisseur est d'environ 2,2 mm.

Avantages : recouvrement muqueux vertical et gain en épaisseur de muqueuse kératinisée, traitement des récessions gingivales dans des secteurs esthétiques.

Cas d'une récession gingivale au niveau d'une 24 traitée par lambeau positionné coronairement associé à une greffe de conjonctif enfoui.

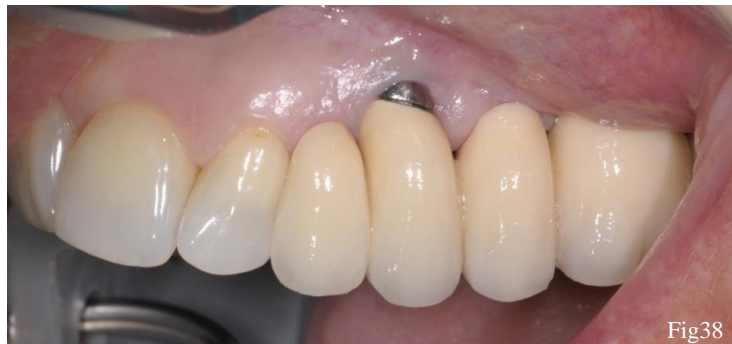

Figure 38 : récession gingivale au niveau de la 24 (source : Dr KELLER)

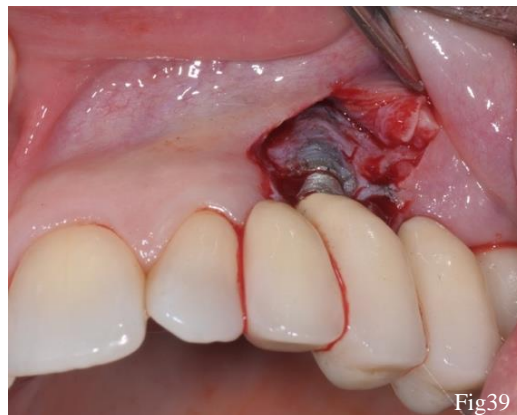

Figure 39 : lambeau en demi épaisseur et taille du pilier implantaire (source : Dr KELLER)

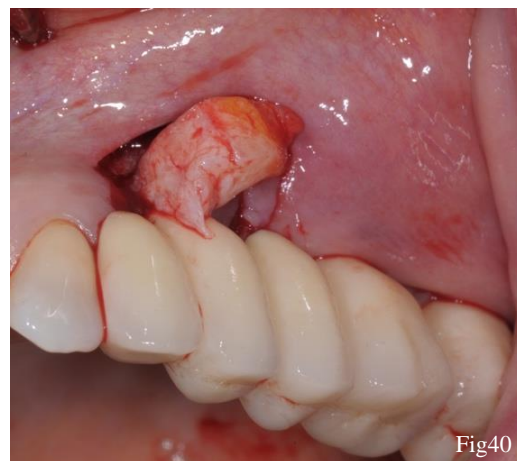


Figure 40 : mise en place du greffon d'origine rétro-tubérositaire sous le lambeau et repositionnement coronaire (source : Dr KELLER)

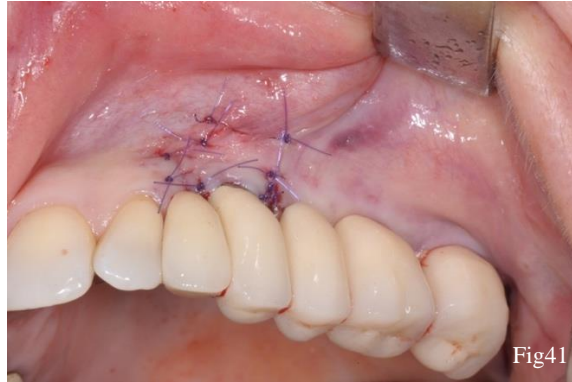

Figure 41 : photo après l'intervention (source : Dr KELLER)

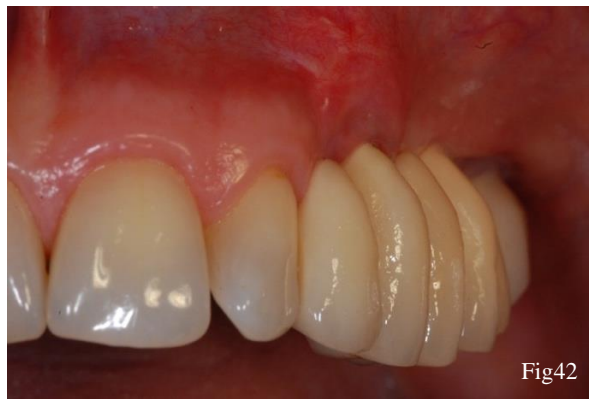

Figure 42 : contrôle à 6 mois (source : Dr KELLER)

5.5. Les sites de prélèvement : critères de choix

5.5.1. Le palais dur (50)

Le palais dur, de même composition que la gencive se divise en 3 couches qui sont successivement de la partie la plus superficielle à la plus profonde :

- La couche épithéliale
- La couche sous épithéliale ou tissu conjonctif
- La couche sous muqueuse

La couche épithéliale est de la même composition que celle au niveau de la gencive, avec des cellules orthokératinisées dans la couche cornée (absence de noyaux intracellulaires).

En revanche la lamina propria montre quelques dissemblances.

Ainsi, la matrice extra cellulaire est composée essentiellement de collagène de types 1 et 2. Elle contient également des fibres élastiques.

La lamina propria se distingue en deux couches papillaire et réticulaire. La couche papillaire projette des digitations en direction de l'épithélium sus-jacent, liant le tissu conjonctif à celui-ci. La couche réticulaire est constituée d'un réseau dense et épais de fibres réticulées.

Quant à la couche sous muqueuse, elle est positionnée entre le tissu conjonctif et l'os palatin, elle permettra l'adhésion de la lamina propria au périoste.

Cette couche sous muqueuse possède en grande proportion des cellules adipeuses et des glandes palatines, d'autant plus dans la zone antérieure du palais que dans la zone postérieure.

La composition histologique des greffons conjonctifs prélevés au niveau du palais ont été analysés. Ainsi, certains étaient constitués de tissu conjonctif uniquement, d'autres contenaient en grande proportion des cellules adipeuses et des glandes (couche sous muqueuse)

La composition varie selon les patients, en moyenne, il prépose 65,2% de lamina propria dans les prélèvements.

Une étude (82) a montré que l'épaisseur du palais mesurait environ $3,8 \pm 0,75$ mm entre la canine et la 2^{ème} prémolaire, autour de $3,1 \pm 0,69$ mm au niveau de la 1^{ère} molaire, et 3,8 mm au niveau de la 2^{ème} molaire. Quant à la position de l'artère grande palatine, Monnet Corti et son équipe a mesuré la position de la branche principale de l'artère sur 198 modèles en plâtre (patient en bonne santé parodontale). La distance entre le sulcus de la canine et l'artère grande palatine avoisine les 12 mm et les 14 mm par rapport au collet de la deuxième molaire.

Le prélèvement conjonctif d'une hauteur de 8 mm peut donc être effectué sans risque de léser l'artère grande palatine sur 93% des patients, ce qui correspond à la partie travaillante de la lame de 15. (50)

Afin d'obtenir un greffon de meilleure qualité, Zucchelli propose de prélever un greffon épithélio conjonctif et de désépithélialiser celui-ci à l'aide d'un bistouri. Cette technique permet d'obtenir un greffon plus épais, plus dense et de meilleure qualité car pauvre en cellules graisseuses et glandulaires. En termes d'inconfort pour le patient, dans son étude, Zucchelli conclut que l'inconfort du patient est fonction de la surface prélevée, et non de la cicatrisation de 2^{nde} intention après le prélèvement. L'exposition du conjonctif palatin n'engendre pas plus de douleur post opératoire (72)

5.5.2. La tubérosité maxillaire (50)

Au niveau de la tubérosité maxillaire, l'épaisseur est la plus importante environnant 4 mm d'épaisseur. La densité du conjonctif subépithélial prélevé au niveau de la tubérosité est dû à la présence en grande quantité de fibres de collagène, et une proportion de cellules glandulaires et graisseuses moins importante qu'au niveau du palais antérieur et latéral.

Un greffon conjonctif se résorbe d'autant moins facilement qu'il est pauvre en cellules graisseuses et glandulaires.

En revanche, il ne doit pas être exposé au vu de sa grande densité, il risque de se nécroser.(35) Cette zone de prélèvement sera donc préférée lorsque la zone antérieure du palais semble trop fine, et lorsque la priorité est d'épaissir et d'augmenter le volume de tissu mou de manière importante. (35)

Protocole : le prélèvement est plus aisé lorsque la 3^{ème} molaire est absente. Il débute comme la technique du distal wedge, deux incisions perpendiculaires au plan muqueux, convergentes, sont exercées. Des cotés vestibulaire et palatin, une poche en demi épaisseur est créée en gardant la lame parallèle aux plans vestibulaire et palatin. Le greffon sera ensuite prélevé, et sa partie épithéliale (=distance entre les deux incisions du distal wedge) sera retirée en extra-oral.

Des tissus provenant de zones de prélèvements différentes peuvent être associées au sein d'une même greffe, lorsque le déficit muqueux est important. (83)

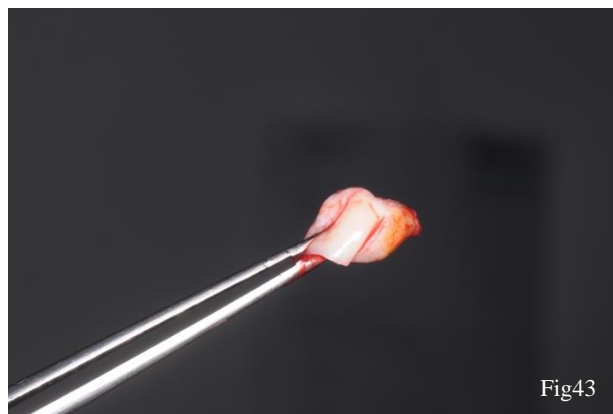


Figure 43 : greffon issu de la tubérosité maxillaire (source : Dr KELLER)

5.5.3. Comparaison de deux cas cliniques où l'origine du prélèvement diffère

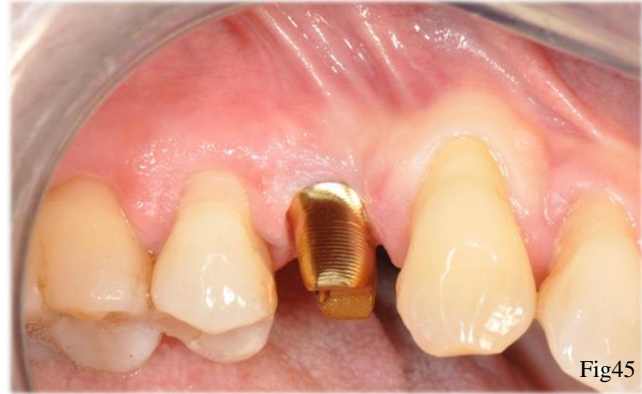
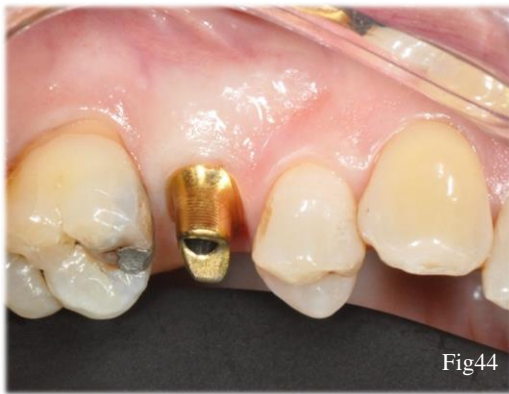

Figure 44 : contour gingival recréé par l'apport d'un greffon rétro-tubérositaire (source : Dr GOTUSSO)

Figure 45 : contour gingival recréé par l'apport d'un greffon conjonctif d'origine palatine (source Dr GOTUSSO)

On note sur l'image de gauche un volume plus important que sur l'image de droite, après une cicatrisation de 4 mois. Ce gain de volume est dû à la forte densité du tissu conjonctif dans la zone rétro-tubérositaire. Sa grande disponibilité (à condition que la 3^{ème} molaire soit absente), nous permet d'apporter du tissu conjonctif en épaisseur. (50)

Conclusion

Aujourd'hui les techniques d'aménagement et d'augmentation de la muqueuse autour des implants sont nombreuses et présentent de bons résultats.

La présence d'une quantité suffisante de muqueuse kératinisée autour des implants est un prérequis pour pérenniser le traitement implantaire. En effet, elle limite l'inflammation, la résorption et l'apparition des récessions autour des implants.

La littérature nous montre qu'il vaut mieux être préventif, et ainsi améliorer le biotype dès lors que le patient présente un facteur de risque : muqueuse kératinisée inférieure à 2 mm, biotype fin et festonné, antécédents de maladies parodontales, patients âgés, augmentation osseuse pré-implantaire, représentant la majorité des patients dans nos cabinets.

Généraliser l'aménagement tissulaire pré et per implantaire pourrait alors améliorer les résultats à long terme.

Autour d'un site pré-implantaire, tout opérateur habilité à poser des implants doit être capable d'évaluer une insuffisance de tissu kératinisé et ainsi de le corriger en pré-, per- et post-implantaire.

Quant à la gestion des complications, la maîtrise des techniques de chirurgie plastique parodontale opérée autour des implants nous permettrait d'en gérer certaines.

Lorsqu'il est nécessaire de procéder à un aménagement osseux pré-implantaire de grande ampleur, le chirurgien sera directement confronté à un affaissement des tissus mous et le déplacement de la ligne muco-gingivale. Les principales difficultés résident dans la complexité, la durée, les douleurs post-opératoires et le coût de ce type de traitement. Ajouter une ou plusieurs chirurgies au panel thérapeutique accroît ces difficultés.

La possibilité d'intégrer les aménagements des tissus mous aux étapes per implantaires et lors du stade 2 optimiserait le nombre d'interventions et l'impact sur le patient.

Page suivante figure 46 : tableau récapitulatif des techniques de chirurgie plastique utilisées en fonction du stade implantaire.

Stades	Intervention	Techniques	Amélioration du biotype (oui/non)
Stade pré-implantaire	Avant l'extraction	Extrusion orthodontique forcée Enfoncement radiculaire spontanée	oui par Gain en hauteur de gencive (Kératinisée (GK))
	Lors de l'extraction	Techniques de préservation alvéolaire ou au niveau d'un site édenté	Non pour le non modifié; Oui pour le modifié Oui : gain en épaisseur Oui : gain en épaisseur Non Non
Stade per-implantaire	Extraction-implantation immédiate	Punch épithélio-conjonctif (modifié et non modifié) Greffe de conjonctif en selle Conjonctif pédiculé palatin déplacé en rotation Le lambeau déplacé coronairement Éponge de collagène (Bio-co) Greffe épithélio conjonctive en onlay Greffe épithélio conjonctive en Inlay	Oui : gain en hauteur et épaisseur de GK Oui : gain en hauteur et épaisseur de GK Non Non
	Stade 1	Technique « socket shield » Greffe de conjonctif enfoui en tunnel ou avec lambeau Conjonctif pédiculé palatin déplacé en rotation Greffe épithélio-conjonctive en Inlay Lambeau tracté coronairement et maintenu en tente Greffe de conjonctif enfouie Conjonctif pédiculé palatin déplacé en rotation Le lambeau déplacé coronairement et greffe conjonctif Plastie vestibulaire de Kazanjian	Oui : gain en hauteur de GK Oui Oui Oui Non
Après la pose de l'implant	Stade 2	Région antérieure Maxillaire Région postérieure maxillaire	Oui : gain en épaisseur Oui : gain en épaisseur Oui : gain en hauteur et +/- en épaisseur de GK
	Après l'apparition d'une récession autour d'un implant	Région mandibulaire Greffe épithélio conjonctive Greffe de conjonctif enfoui et lambeau positionné coronairement	Non : muqueuse fixe facilite l'hygiène Oui : gain en hauteur et en épaisseur de GK Oui : renforcement de la GK, facilite l'hygiène Oui: gain en épaisseur de GK, traitement des récessions dans les secteurs esthétiques

Fig46

TABLE DES FIGURES

Figure 1 : illustration des structures présentes au niveau des tissus mous péri-dentaires et péri-implantaires (4)	5
Figure 2 : : illustration schématique des structures présentes au niveau des tissus mous péri dentaire et au niveau du pilier implantaire (5)	5
Figure 3 : orientation des fibres sur une coupe sagittale (1) Figure 4 : orientation des fibres sur une coupe transversale (1)	6
Figure 5 : perte de la paroi vestibulaire (source Dr GOTUSSO).....	25
Figure 6 : mise en place du punch épithélio-conjonctif au niveau de l'alvéole de la 13 (source : Dr GOTUSSO)	25
Figure 7 : greffon conjonctif et épithélio conjonctif positionné au-dessus de l'alvéole post extractionnelle (source : Dr Elias SANANES)	27
Figure 8 : comblement de l'alvéole avec du bio-os et positionnement du greffon dans l'enveloppe vestibulaire (source : Dr Elias SANANES).....	27
Figure 9 : positionnement du greffon dans l'enveloppe vestibulaire (source : Dr Elias SANANES)	27
Figure 10 : suture du greffon au niveau de l'alvéole post extractionnelle comblée (source : Dr Elias SANANES)	27
Figure 11 : rotation du conjonctif pédiculé du côté palatin vers le côté vestibulaire (source : Dr KELLER)	28
Figure 12 : cicatrisation du cas à 2 mois (source : Dr KELLER)	28
Figure 13 : crête édentée secteur 4 et absence de gencive kératinisée (source : Dr GOTUSSO)	31
Figure 14 : greffe épithélio conjonctive au niveau d'une crête édentée (source : Dr GOTUSSO)	31
Figure 15 : préparation des enveloppes vestibulaire et proximale après l'avulsion des 21 et 11(source : Dr GAMBORENA).....	32
Figure 16 : greffon d'origine rétro- tubérositaire (source : Dr GAMBORENA).....	32
Figure 17 : greffons glissés sous les enveloppes proximale et vestibulaire (source : Dr GAMBORENA).....	33
Figure 18 : greffons maintenus par les piliers anatomiques (source : Dr GAMBORENA)	33
Figure 19 : lambeau de pleine épaisseur et avulsion de la 15 (source : Dr GOTUSSO).....	33
Figure 20 : implantation simultanée et greffe de conjonctif enfouie (source : Dr GOTUSSO)	33
Figure 21 : cicatrisation du site 4 mois après la mise en place de l'implant (source : Dr GOTUSSO)	34
Figure 22 : avulsion de la 21 fracturée (source : Dr GOTUSSO).....	35
Figure 23: suture du greffon au niveau de l'enveloppe vestibulaire (la partie épithélio-conjonctive reste exposée) (source : Dr GOTUSSO).....	35
Figure 24 : greffon d'origine palatine : une zone épithélio-conjonctive et l'autre uniquement conjonctive (source : Dr GOTUSSO)	35
Figure 25 : suture du greffon et mise en place du provisoire (source Dr GOTUSSO).....	35
Figure 26 : cicatrisation à 3 mois (source Dr GOTUSSO)	35
Figure 27 : élévation d'un lambeau palatin en demi épaisseur (source Dr KELLER).....	38
Figure 28 : passage du conjonctif de sa position palatine vers sa position vestibulaire (source Dr KELLER)	38
Figure 29 : mise en place de la vis de cicatrisation et maintien du conjonctif du côté vestibulaire (source : Dr KELLER).....	38

Figure 30 : décalage de la gencive kératinisée d'origine palatine vers le versant vestibulaire lors du stade 2 (source : Dr KELLER)	39
Figure 31 : sutures matelassiers et points simples périostés repositionnant le lambeau en position apicale (source : Dr KELLER)	39
Figure 32 : faible profondeur de vestibule, mise en place de la vis de cicatrisation (source : Dr SAGE)	41
Figure 33 : profondeur du vestibule recréé par la plastie de Kazanjian (source : Dr SAGE)..	41
Figure 34 : absence de gencive kératinisée en regard de 31 et 41 (source Dr KELLER)	43
Figure 35 : le greffon épithélio conjonctif d'origine palatine suturé au niveau du lit receveur avec une suture 6-0 résorbable (source : Dr KELLER)	43
Figure 36 : absence de muqueuse kératinisée autour de la 46 (source : Dr MOLL Vivien) ...	44
Figure 37 : renforcement de la muqueuse kératinisée par une greffe épithélio-conjonctive, à 3 mois post-opératoire (source : Dr MOLL Vivien)	44
Figure 38 : récession gingivale au niveau de la 24 (source : Dr KELLER)	45
Figure 39 : lambeau en demi épaisseur et taille du pilier implantaire (source : Dr KELLER)	45
Figure 40 : mise en place du greffon d'origine rétro-tubérositaire sous le lambeau et repositionnement coronaire (source : Dr KELLER)	45
Figure 41 : photo après l'intervention (source : Dr KELLER).....	46
Figure 42 : contrôle à 6 mois (source : Dr KELLER).....	46
Figure 43 : greffon issu de la tubérosité maxillaire (source : Dr KELLER).....	48
Figure 44 : contour gingival recréé par l'apport d'un greffon rétro-tubérositaire (source : Dr GOTUSSO)	49
Figure 45 : contour gingival recréé par l'apport d'un greffon conjonctif d'origine palatine (source Dr GOTUSSO)	49

BIBLIOGRAPHIE

1. Borghetti A, Monnet Corti V. Anatomie et histologie du complexe muco-gingival. In: Borghetti A, Monnet Corti V Chirurgie plastique parodontale. 2e éd. CdP. p. 3-28. (JPIO; vol. 1).
2. Rouabhia M, Luitaud C. Place du génie tissulaire dans le traitement des récessions tissulaires marginales : une revue de la littérature scientifique. C. Luitaud et M. Rouabhia. J FODQ. 2007;
3. Wennström JL. Lack of association between width of attached gingiva and development of soft tissue recession. J Clin Periodontol. 1 mars 1987;14(3):181-4.
4. Stetler KJ, Bissada NF. Significance of the Width of Keratinized Gingiva on the Periodontal Status of Teeth with Submarginal Restorations. J Periodontol. 1 oct 1987;58(10):696-700.
5. Bassetti M, Kaufmann R, Salvi GE, Sculean A, Bassetti R. Soft tissue grafting to improve the attached mucosa at dental implants: A review of the literature and proposal of a decision tree. Quintessence Int. juin 2015;46(6):499-510.
6. Wang Y, Zhang Y, Miron RJ. Health, Maintenance, and Recovery of Soft Tissues around Implants. Clin Implant Dent Relat Res. juin 2016;18(3):618-34.
7. Ciurana XR, Acedo AN, Vela X, Fortuño A, García JJ, Nevins M. Arrangement of Peri-implant Connective Tissue Fibers Around Platform-Switching Implants with Conical Abutments and Its Relationship to the Underlying Bone: A Human Histologic Study. Int J Periodontics Restorative Dent. 7 août 2016;36(4):533-40.
8. Gargiulo AW, Wentz FM, Orban B. Dimensions and Relations of the Dentogingival Junction in Humans. J Periodontol. 1 juill 1961;32(3):261-7.
9. Vacek JS, Gher ME, Assad DA, Richardson AC, Giambarresi LI. The Dimensions of the Human Dentogingival Junction. Int J Periodontics Restorative Dent. avr 1994;14(2):154-65.
10. Berglundh T, Lindhe J, Ericsson I, Marinello CP, Liljenberg B, Thornsen P. The soft tissue barrier at implants and teeth. Clin Oral Implants Res. 1 avr 1991;2(2):81-90.
11. Cochran DL, Hermann JS, Schenk RK, Higginbottom FL, Buser D. Biologic Width Around Titanium Implants. A Histometric Analysis of the Implanto-Gingival Junction Around Unloaded and Loaded Nonsubmerged Implants in the Canine Mandible. J Periodontol. 1 févr 1997;68(2):186-97.
12. Abrahamsson I, Berglundh T, Wennström J, Lindhe J. The peri-implant hard and soft tissues at different implant systems. A comparative study in the dog. Clin Oral Implants Res. 1 sept 1996;7(3):212-9.

13. A. G. Sclar. Au-delà de l'ostéo-intégration- anatomie des tissus mous péri-implantaires, Anthony G. Sclar. In: considérations esthétiques et parodontales en implantologie. 2005. p. 1-13. (quintessence international 2005).
14. Romanos G, Grizas E, Nentwig G-H. Association of Keratinized Mucosa and Periimplant Soft Tissue Stability Around Implants With Platform Switching. *Implant Dent.* août 2015;24(4):422-6.
15. Boynueğri D, Nemli SK, Kasko YA. Significance of keratinized mucosa around dental implants: a prospective comparative study. *Clin Oral Implants Res.* 15 juill 2013;24(8):928-33.
16. Chung DM, Oh T-J, Shotwell JL, Misch CE, Wang H-L. Significance of Keratinized Mucosa in Maintenance of Dental Implants With Different Surfaces. *J Periodontol.* août 2006;77(8):1410-20.
17. Adibrad M, Shahabuei M, Sahabi M. Significance of the Width of Keratinized Mucosa on the Health Status of the Supporting Tissue Around Implants Supporting Overdentures. *J Oral Implantol.* sept 2009;35(5):232-7.
18. Esper LA, Ferreira SB, de Oliveira Fortes Kaizer R, de Almeida ALPF. The Role of Keratinized Mucosa in Peri-Implant Health. *Cleft Palate Craniofac J.* mars 2012;49(2):167-70.
19. Souza AB, Tormena M, Matarazzo F, Araújo MG. The influence of peri-implant keratinized mucosa on brushing discomfort and peri-implant tissue health. *Clin Oral Implants Res.* juin 2016;27(6):650-5.
20. Bouri J Anil, Bissada N, Al-Zahrani MS, Faddoul F, Nouneh I. Width of Keratinized Gingiva and the Health Status of the Supporting Tissues Around Dental Implants. *Int J Oral Maxillofac Implants.* avr 2008;23(2):323-6.
21. Rocuzzo M, Dalmasso P. Keratinized mucosa around implants in partially edentulous posterior mandible: 10- year results of a prospective comparative study. *Clinical Oral Implants Research.* févr 2015;
22. Wennström JL, Bengazi F, Lekholm U. The influence of the masticatory mucosa on the peri-implant soft tissue condition. *Clin Oral Implants Res.* 27 juin 2002;5(1):1-8.
23. Wennström JL, Derks J. Is there a need for keratinized mucosa around implants to maintain health and tissue stability? *Clin Oral Implants Res.* 3 oct 2012;23:136-46.
24. Borghetti A, Monnet Corti V. Physiologie-pathologie et examen clinique du complexe muco-gingival. In: *Chirurgie plastique parodontale et péri-implantaire.* Cdp. p. 35-63. (JPIO; vol. 3).
25. Nevins M. Attached Gingiva -Mucogingival Therapy and Restorative Dentistry. *Int J Periodontics Restorative Dent.* août 1986;6(4):8-27.


26. Rosec P. Cicatrisation des tissus mous péri-implantaires. In: Philippe Bouchard, Parodontologie et dentisterie implantaire. Lavoisier. p. 329-31.
27. Guillaume Anduze-Acher, Rosec P. Stabilité des tissus mous péri-implantaires : aspects chirurgicaux. In: Bouchard P Parodontologie et dentisterie implantaire. lavoisier; p. 333-6.
28. Kazor CE, Al-Shammari K, Sarment DP, Misch CE, Hom-Lay Wang. Implant Plastic Surgery: A Review and Rationale. *J Oral Implantol.* juill 2004;30(4):240-54.
29. Tarnow D, Elian N, Fletcher P, Froum S, Magner A, Cho S-C, et al. Vertical Distance from the Crest of Bone to the Height of the Interproximal Papilla Between Adjacent Implants. *J Periodontol.* déc 2003;74(12):1785-8.
30. Kois JC, Kan JY. Predictable peri-implant gingival aesthetics: surgical and prosthodontic rationales. *Pract Proced Aesthetic Dent PPAD.* déc 2001;13(9):691-698; quiz 700, 721-2.
31. Elian N, Bloom M, Dard M, Cho S-C, Trushkowsky RD, Tarnow D. Effect of Interimplant Distance (2 and 3 mm) on the Height of Interimplant Bone Crest: A Histomorphometric Evaluation. *J Periodontol.* déc 2011;82(12):1749-56.
32. Borghetti A, Monnet Corti V. A. Borghetti, V. Monnet Corti Le parodonte et les tissus péri-implantaires dans l'esthétique du sourire. In: Chirurgie plastique parodontale et péri-implantaire. Cdp. p. 73-89. (JPIO; vol. 3).
33. Chiche GJ, Harrison JD, Caudill R. Impression considerations in the maxillary anterior region. *Compend Newtown Pa.* mars 1994;15(3):318, 320, 322 passim; quiz 328.
34. Rosenquist B. A Comparison of Various Methods of Soft Tissue Management Following the Immediate Placement of Implants Into Extraction Sockets. *Int J Oral Maxillofac Implants.* janv 1997;12(1):1-14.
35. I. Gamborena, M B Blatz. Créer un contour naturel des tissus mous. In: Gamborena I Evolution: protocoles actuels pour implants unitaires antérieurs. p. 163-317. (Quintessence Publishing Company).
36. Den Hartog L, Huddleston Slater JJR, Vissink A, Meijer HJA, Raghoobar GM. Treatment outcome of immediate, early and conventional single-tooth implants in the aesthetic zone: a systematic review to survival, bone level, soft-tissue, aesthetics and patient satisfaction. *J Clin Periodontol.* 1 déc 2008;35(12):1073-86.
37. Bäumer D, Zuhr O, Rebele S, Schneider D, Schupbach P, Hürzeler M. The Socket-Shield Technique: First Histological, Clinical, and Volumetrical Observations after Separation of the Buccal Tooth Segment - A Pilot Study. *Clin Implant Dent Relat Res.* février 2015;17(1):71-82.

38. Körner G, Happe A. Biologic Interfaces in Esthetic Dentistry. Part I: The Perio/Restorative Interface. In: European Journal of Esthetic Dentistry [Internet]. Quintessence Publishing Company Inc.; 2011 [cité 7 sept 2017]. p. 206-24.
39. Meijer HJA, Stellingsma K, Meijndert L, Raghoobar GM. A new index for rating aesthetics of implant-supported single crowns and adjacent soft tissues – the Implant Crown Aesthetic Index. Clin Oral Implants Res. déc 2005;16(6):645-9.
40. Rudolf Fürhauser, Dionisie Florescu. evaluation of soft tissue around single tooth implant crowns : the pink esthetic score. Clinical Oral Implants Research. avr 2005;
41. Smeets R, Henningsen A, Jung O, Heiland M, Hammächer C, Stein JM. Definition, etiology, prevention and treatment of peri-implantitis – a review. Head Face Med. 3 sept 2014;10:34.
42. Prathapachandran J, Suresh N. Management of peri-implantitis. Dent Res J. sept 2012;9(5):516-21.
43. Canullo L, Peñarrocha-Oltra D, Covani U, Botticelli D, Serino G, Penarrocha M. Clinical and microbiological findings in patients with peri-implantitis: a cross-sectional study. Clin Oral Implants Res. mars 2016;27(3):376-82.
44. Poli PP, Beretta M, Grossi GB, Maiorana C. Risk indicators related to peri-implant disease: an observational retrospective cohort study., Risk indicators related to peri-implant disease: an observational retrospective cohort study. J Periodontal Implant Sci J Periodontal Implant Sci. août 2016;46, 46(4, 4):266, 266-76.
45. Oh S-L, Masri RM, Williams DA, Ji C, Romberg E. Free gingival grafts for implants exhibiting lack of keratinized mucosa: a prospective controlled randomized clinical study. J Clin Periodontol. févr 2017;44(2):195-203.
46. Keeve PL, Khoury F. Long-Term Results of Peri-implant Conditions in Periodontally Compromised Patients Following Lateral Bone Augmentation. Int J Oral Maxillofac Implants. févr 2017;32(1):137-46.
47. A.Borghetti,, V.Monnet Corti. Récessions gingivales. In: Borghetti A, Monnet Corti V Chirurgie plastique parodontale. 2e éd. CdP. p. 77-87. (JPIO; vol. 1).
48. Kan JYK, Rungcharassaeng K, Morimoto T, Lozada J. Facial Gingival Tissue Stability After Connective Tissue Graft With Single Immediate Tooth Replacement in the Esthetic Zone: Consecutive Case Report. J Oral Maxillofac Surg. 1 nov 2009;67(11, Supplement):40-8.
49. Rocuzzo M, Gaudio L, Bunino M, Dalmaso P. Surgical treatment of buccal soft tissue recessions around single implants: 1-year results from a prospective pilot study. Clin Oral Implants Res. juin 2014;25(6):641-6.

50. Zuhr O, Bäumer D, Hürzeler M. The addition of soft tissue replacement grafts in plastic periodontal and implant surgery: critical elements in design and execution. *J Clin Periodontol.* 1 avr 2014;41:S123-42.
51. Zucchelli G, Mazzotti C, Mounssif I, Mele M, Stefanini M, Montebugnoli L. A novel surgical-prosthetic approach for soft tissue dehiscence coverage around single implant. *Clin Oral Implants Res.* sept 2013;24(9):957-62.
52. Salama H, Salama M, Garber D, Adar P. Developing Optimal Peri-Implant Papillae within the Esthetic Zone: Guided Soft Tissue Augmentation. *J Esthet Restor Dent.* 1 mai 1995;7(3):125-9.
53. T. Degorce. Chirurgie plastique péri implantaire. In: A Borghetti, V Monnet Corti Chirurgie plastique parodontale et péri-implantaire. Cdp. p. 401-85. (JPIO; vol. 3).
54. Amato F, Mirabella AD, Macca U, Tarnow DP. Implant site development by orthodontic forced extraction: a preliminary study. *Int J Oral Maxillofac Implants.* avr 2012;27(2):411-20.
55. Langer B. Spontaneous In Situ Gingival Augmentation. *Int J Periodontics Restorative Dent.* déc 1994;14(6):524-35.
56. Van der Weijden F, Dell'Acqua F, Slot DE. Alveolar bone dimensional changes of post-extraction sockets in humans: a systematic review. *J Clin Periodontol.* déc 2009;36(12):1048-58.
57. Mardas N, Trullenque-Eriksson A, MacBeth N, Petrie A, Donos N. Does ridge preservation following tooth extraction improve implant treatment outcomes: a systematic review. *Clin Oral Implants Res.* 2 sept 2015;26:180-201.
58. F. Cherel, F.Mora. Préservation alvéolaire. In: Bouchard P Parodontologie et dentisterie implantaire. Lavoisier. p. 365-73.
59. al FS et. Dimensional Evaluation of Different Ridge Preservation Techniques: A Randomized Clinical Study. - PubMed - NCBI [Internet]. [cité 7 déc 2017].
60. Fickl S, Zuhr O, Wachtel H, Stappert CFJ, Stein JM, Hürzeler MB. Dimensional changes of the alveolar ridge contour after different socket preservation techniques. *J Clin Periodontol.* 1 oct 2008;35(10):906-13.
61. Henner N., Moll V., Duffort S., Picard N.. Préserver l'alvéole ou reconstruire la crête. In: A Borghetti, V Monnet Corti Chirurgie plastique parodontale et péri-implantaire. Cdp. p. 361-95. (JPIO; vol. 3).
62. Thalmeier T, Hinze M, Bolz W, Wachtel H. The Healing of Free Gingival Autografts for Socket-seal Surgery: a Case Report. *Eur J Esthet Dent.* déc 2010;5(4):358-68.
63. F. Rouche. Aménagement chirurgical des crêtes édentés. In: Bouchard P Parodontologie et dentisterie implantaire. Lavoisier. p. 283-97.

64. Vanhoutte V, Rompen E, Lecloux G, Rues S, Schmitter M, Lambert F. A methodological approach to assessing alveolar ridge preservation procedures in humans: soft tissue profile. *Clin Oral Implants Res.* mars 2014;25(3):304-9.
65. F. Khoury. Gestion des tissus mous pendant la greffe, l'implantation et la mise en condition tissulaire. In: Khoury F *Greffe osseuse en implantologie.* p. 87-154. (quintessence).
66. Nemcovsky CE, Artzi Z, Moses O. Rotated Split Palatal Flap for Soft Tissue Primary Coverage Over Extraction Sites With Immediate Implant Placement. Description of the Surgical Procedure and Clinical Results. *J Periodontol.* août 1999;70(8):926-34.
67. Khoury F, Hoppe A. Soft tissue management in oral implantology: A review of surgical techniques for shaping an esthetic and functional peri-implant soft tissue structure. *Quintessence Int.* 7 août 2000;31(7):483-99.
68. Borghetti A, Monnet Corti V. A. Borghetti, V. Monnet Corti Lambeau positionné coronairement. In: *Chirurgie plastique parodontale.* 2e cdp. p. 109-21. (JPIO; vol. 1).
69. Fickl S, Zuhr O, Wachtel H, Bolz W, Huerzeler M. Tissue alterations after tooth extraction with and without surgical trauma: a volumetric study in the beagle dog. *J Clin Periodontol.* avr 2008;35(4):356-63.
70. Sclar AG. Preserving alveolar ridge anatomy following tooth removal in conjunction with immediate implant placement. The Bio-Col technique. *Atlas Oral Maxillofac Surg Clin North Am.* sept 1999;7(2):39-59.
71. Schropp L, Wenzel A, Kostopoulos L, Karring T. Bone Healing and Soft Tissue Contour Changes Following Single-Tooth Extraction: A Clinical and Radiographic 12-Month Prospective Study. *Int J Periodontics Restorative Dent.* août 2003;23(4):313-23.
72. Zucchelli G, Mele M, Stefanini M, Mazzotti C, Marzadori M, Montebugnoli L, et al. Patient morbidity and root coverage outcome after subepithelial connective tissue and de-epithelialized grafts: a comparative randomized-controlled clinical trial. *J Clin Periodontol.* 1 août 2010;37(8):728-38.
73. Gluckman H, Salama M, Du Toit J. Partial Extraction Therapies (PET) Part 1: Maintaining Alveolar Ridge Contour at Pontic and Immediate Implant Sites. *Int J Periodontics Restorative Dent.* sept 2016;36(5):681-7.
74. Grunder U. Crestal Ridge Width Changes When Placing Implants at the Time of Tooth Extraction With and Without Soft Tissue Augmentation After a Healing Period of 6 Months: Report of 24 Consecutive Cases. *Int J Periodontics Restorative Dent.* janv 2011;31(1):8-17.
75. Gamborena I, Lee J, Fiorini T, Wenzel BA, Schüpbach P, Wikesjö UME, et al. Effect of Platform Shift/Switch and Concave Abutments on Crestal Bone Levels and Mucosal Profile following Flap and Flapless Implant Surgery. *Clin Implant Dent Relat Res.* oct 2015;17(5):908-16.

76. Gamborena I. Evolution : protocoles actuels pour implants unitaires antérieurs. Quintessence Publishing Company Inc.; (quintessence).
77. al KJ et. Treatment of the edentulous mandible with a vestibuloplasty combined with Intramobil Zylinder implants: a 5-year follow-up. - PubMed - NCBI [Internet]. [cité 16 mai 2018].
78. Miller J Preston D. A Classification of Marginal Tissue Recession. *Int J Periodontics Restorative Dent.* avr 1985;5(2):8-13.
79. Pagliaro U, Nieri M, Franceschi D, Clauser C, Pini-Prato G. Evidence-Based Mucogingival Therapy. Part 1: A Critical Review of the Literature on Root Coverage Procedures. *J Periodontol.* mai 2003;74(5):709-40.
80. Burkhardt R, Joss A, Lang NP. Soft tissue dehiscence coverage around endosseous implants: a prospective cohort study. *Clin Oral Implants Res.* mai 2008;19(5):451-7.
81. Zucchelli G, Mazzotti C, Mounssif I, Marzadori M, Stefanini M. Esthetic Treatment of Peri-implant Soft Tissue Defects: A Case Report of a Modified Surgical-Prosthetic Approach. *Int J Periodontics Restorative Dent.* mai 2013;33(3):327-35.
82. Monnet-Corti V, Santini A, Glise J-M, Fouque-Deruelle C, Dillier F-L, Liébart M-F, et al. Connective tissue graft for gingival recession treatment: assessment of the maximum graft dimensions at the palatal vault as a donor site. *J Periodontol.* mai 2006;77(5):899-902.
83. M.Tuil, B.Brochery, P.Rosec. Aménagement des tissus mous péri-implantaire : aspects chirurgicaux. In: Bouchard P Parodontologie et dentisterie implantaire. Lavoisier. p. 342-54.



SERMENT MEDICAL

En présence des Maîtres de cette Faculté, de mes chers condisciples, devant l'effigie d'HIPPOCRATE.

Je promets et je jure, d'être fidèle aux lois de l'honneur et de la probité dans l'exercice de la Médecine Dentaire.

Je donnerai mes soins à l'indigent et n'exigerai jamais un salaire au-dessus de mon travail, je ne participerai à aucun partage clandestin d'honoraires.

Je ne me laisserai pas influencer par la soif du gain ou la recherche de la gloire.

Admis dans l'intérieur des maisons, mes yeux ne verront pas ce qui s'y passe, ma langue taira les secrets qui me seront confiés et mon état ne servira pas à corrompre les mœurs ni à favoriser le crime.

Je ne permettrai pas que des considérations de religion, de nation, de race, de parti ou de classe sociale viennent s'interposer entre mon devoir et mon patient.

Même sous la menace, je n'admettrai pas de faire usage de mes connaissances médicales contre les lois de l'humanité.

J'informerai mes patients des décisions envisagées, de leurs raisons et de leurs conséquences. Je ne tromperai jamais leur confiance et n'exploiterai pas le pouvoir hérité des connaissances pour forcer les consciences.

Je préserverai l'indépendance nécessaire à l'accomplissement de ma mission. Je n'entreprendrai rien qui dépasse mes compétences. Je les entretiendrai et les perfectionnerai pour assurer au mieux les services qui me seront demandés.

Respectueux et reconnaissant envers mes Maîtres, je rendrai à leurs enfants l'instruction que j'ai reçue de leur père.

Que les hommes m'accordent leur estime si je suis fidèle à mes promesses.

Que je sois déshonoré et méprisé de mes confrères si j'y manque.

GOTUSSO Manon - Apport de la chirurgie plastique parodontale dans la prévention des complications péri-implantaires

Th. : Chir. dent. : Marseille : Aix-Marseille Université : 2018

Rubrique de classement : Parodontologie - implantologie

Résumé :

Aujourd'hui les techniques d'aménagement et d'augmentation de la muqueuse autour des implants sont nombreuses et présentent de bons résultats.

La présence d'une quantité suffisante de muqueuse kératinisée autour des implants est un prérequis pour pérenniser le traitement implantaire. En effet, elle limite l'inflammation, la résorption et l'apparition des récessions autour des implants.

La littérature nous montre qu'il vaut mieux être préventif, et ainsi améliorer le biotype dès lors que le patient présente un facteur de risque : muqueuse kératinisée inférieure à 2 mm, biotype fin et festonné, antécédents de maladies parodontales, patients âgés, augmentation osseuse pré-implantaire, représentant la majorité des patients dans nos cabinets.

Généraliser l'aménagement tissulaire pré et per implantaire pourrait alors améliorer les résultats à long terme.

Autour d'un site pré-implantaire, tout opérateur habilité à poser des implants doit être capable d'évaluer une insuffisance de tissu kératinisé et ainsi de le corriger en pré-, per- et post-implantaire.

Mots clés : muqueuse orale ; gencive ; implants dentaires ; péri-implantite ; inflammation muqueuse ; chirurgie plastique parodontale ; récession gingivale

GOTUSSO Manon – Contribution of plastic periodontal surgery to prevent complications around dental implants

Abstract:

There are today many different methods of preparing and augmenting mucosa around implants. Most of them deliver good results.

In order to ensure the longevity of the implant treatment, it is a pre-requisite to have a sufficient quantity of keratinized mucosa around the implants. Indeed, it limits the inflammation, resorption and recession around the implants.

Scientific studies show that it is better to act preventively and therefore improve the biotype as soon as the patient presents some risk: keratinized mucosa shorter than 2 mm, thin biotype, history of periodontal diseases, aging patients, pre-implant bone augmentation, representing the majority of our patients.

Long term results could be improved by generalizing the tissue preparation before and during the implant stage.

Around a pre-implant site, an operator accredited to place implants should be able to detect a lack of keratinized tissue and thus to correct it in every implant stages.

MeSH: oral mucosa; gingiva; dental implants; peri implantitis; mucositis; plastic periodontal surgery; gingival recession

Adresse de l'auteur :

Lieu dit : Villedieu

04210 VALENSOLE