



HAL
open science

Imagerie tridimensionnelle de surface en orthopédie dento-faciale : revue de la littérature

Thi Diem Ha Nguyen

► **To cite this version:**

Thi Diem Ha Nguyen. Imagerie tridimensionnelle de surface en orthopédie dento-faciale : revue de la littérature. Sciences du Vivant [q-bio]. 2018. dumas-01898413

HAL Id: dumas-01898413

<https://dumas.ccsd.cnrs.fr/dumas-01898413>

Submitted on 18 Oct 2018

HAL is a multi-disciplinary open access archive for the deposit and dissemination of scientific research documents, whether they are published or not. The documents may come from teaching and research institutions in France or abroad, or from public or private research centers.

L'archive ouverte pluridisciplinaire **HAL**, est destinée au dépôt et à la diffusion de documents scientifiques de niveau recherche, publiés ou non, émanant des établissements d'enseignement et de recherche français ou étrangers, des laboratoires publics ou privés.

Université de Bordeaux
Collège des Sciences de la Santé
UFR des Sciences Odontologiques

Année 2017/2018

N° 55

Thèse pour l'obtention du
DIPLOME d'ETAT de DOCTEUR EN CHIRURGIE DENTAIRE

Présentée et soutenue publiquement

Par Thi Diem Ha NGUYEN

Née le 28/10/1986 au Viet Nam

Le 02/10/2018

**IMAGERIE TRIDIMENSIONNELLE DE SURFACE EN
ORTHOPEDIE DENTO-FACIALE : REVUE DE LA
LITTERATURE**

Directeur de thèse

Dr Etienne BARDINET

Membres du Jury

Président	Mme MJ. BOILEAU	Professeur des Universités
Directeur	Mr E. BARDINET	Maître de Conférences des Universités
Rapporteur	Mr C. BOU	Maître de Conférences des Universités
Assesseur	Mr C. BAZERT	Maître de Conférences des Universités

UNIVERSITE DE BORDEAUX

MAJ
15/06/2018

Président M. TUNON DE LARA Manuel
Directeur de Collège des Sciences de la Santé M. PELLEGRIN Jean-Luc

COLLEGE DES SCIENCES DE LA SANTE UNITE DE FORMATION ET DE RECHERCHE DES SCIENCES ODONTOLOGIQUES

Directrice Mme BERTRAND Caroline 58-01
Directrice Adjointe – Chargée de la Formation initiale Mme ORIEZ-PONS Dominique 58-01
Directeur Adjoint – Chargé de la Recherche M. FRICAIN Jean-Christophe 57-01
Directeur Adjoint – Chargé des Relations Internationales M. LASSERRE Jean-François 58-01

ENSEIGNANTS DE L'UFR

PROFESSEURS DES UNIVERSITES

Mme Caroline	BERTRAND	Prothèses	58-01
Mme Marie-José	BOILEAU	Orthopédie dento-faciale	56-01
M. Sylvain	CATROS	Chirurgie orale	57-01
Mme Véronique	DUPUIS	Prothèses	58-01
M. Bruno	ELLA NGUEMA	Fonction-dysfonction, imagerie, biomatériaux	58-01
M. Jean-Christophe	FRICAIN	Chirurgie orale	57-01

MAITRES DE CONFERENCES DES UNIVERSITES

Mme Elise	ARRIVÉ	Prévention, épidémiologie, économie de la santé, odontologie légale	56-02
Mme Cécile	BADET	Biologie orale	57-01
M. Etienne	BARDINET	Orthopédie dento-faciale	56-01
M. Michel	BARTALA	Prothèses	58-01
M. Cédric	BAZERT	Orthopédie dento-faciale	56-01
M. Christophe	BOU	Prévention, épidémiologie, économie de la santé, odontologie légale	56-02
Mme Sylvie	BRUNET	Chirurgie orale	57-01
M. Jacques	COLAT PARROS	Fonction-dysfonction, imagerie, biomatériaux	58-01
M. Jean-Christophe	COUTANT	Fonction-dysfonction, imagerie, biomatériaux	58-01
M. François	DARQUE	Orthopédie dento-faciale	56-01
M. François	DE BRONDEAU	Orthopédie dento-faciale	56-01
M. Yves	DELBOS	Odontologie pédiatrique	56-01
M. Raphael	DEVILLARD	Dentisterie restauratrice, endodontie	58-01
M. Emmanuel	D'INCAU	Prothèses	58-01
M. Dominique	GILLET	Dentisterie restauratrice, endodontie	58-01
M. Jean-François	LASSERRE	Prothèses	58-01
M. Yves	LAUVERJAT	Parodontologie	57-01
Mme Odile	LAVIOLE	Prothèses	58-01
M. Jean-Marie	MARTEAU	Chirurgie orale	57-01
Mme Javotte	NANCY	Odontologie pédiatrique	56-01
M. Adrien	NAVEAU	Prothèses	58-01
Mme Dominique	ORIEZ	Dentisterie restauratrice, endodontie	58-01
M. Jean-François	PELI	Dentisterie restauratrice, endodontie	58-01

M.	Philippe	POISSON	Prévention, épidémiologie, économie de la santé, odontologie légale	56-02
M.	Patrick	ROUAS	Odontologie pédiatrique	56-01
M.	Johan	SAMOT	Biologie orale	57-01
Mme	Maud	SAMPEUR	Orthopédie dento-faciale	56-01
M.	Cyril	SEDARAT	Parodontologie	57-01
Mme	Noélie	THEBAUD	Biologie orale	57-01
M.	Eric	VACHEY	Dentisterie restauratrice, endodontie	58-01

ASSISTANTS

Mme	Audrey	AUSSEL	Fonction-dysfonction, imagerie, biomatériaux	58-01
Mme	Mathilde	BOUDEAU	Dentisterie restauratrice, endodontie	58-01
M.	Wallid	BOUJEMAA AZZI	Dentisterie restauratrice, endodontie	58-01
Melle	Camille	BOULÉ-MONTPEZAT	Odontologie pédiatrique	56-01
Melle	Anaïs	CAVARÉ	Orthopédie dento-faciale	56-01
M.	Hubert	CHAUVEAU	Dentisterie restauratrice, endodontie	58-01
M.	Mathieu	CONTREPOIS	Prothèses	58-01
Mme	Clarisse	DE OLIVEIRA	Orthopédie dento-faciale	56-01
M.	Pierre-Adrien	DECAUP	Fonction-dysfonction, imagerie, biomatériaux	58-01
Mme	Séverine	DESCAZEUX	Fonction-dysfonction, imagerie, biomatériaux	58-01
M.	Cédric	FALLA	Prévention, épidémiologie, économie de la santé, odontologie légale	56-02
Mme	Mathilde	FENELON	Chirurgie orale	57-01
Mme	Elsa	GAROT	Odontologie pédiatrique	56-01
Mme	Agathe	GREMARE	Biologie orale	57-01
M.	Mickaël	HYVERNAUD	Prothèses	58-01
Mme	Olivia	KEROUREDAN	Dentisterie restauratrice, endodontie	58-01
M.	Adrien	LASTRADE	Prothèses	58-01
M.	Emmanuel	MASSON-REGNAULT	Chirurgie orale	57-01
Mme	Marie	MÉDIO	Orthopédie dento-faciale	56-01
Mme	Aude	MENARD	Prothèses	58-01
Mme	Meryem	MESFIOUI	Parodontologie	57-01
M.	Ali	NOUREDDINE	Prothèses	58-01
Mme	Chloé	PELOURDE	Orthopédie dento-faciale	56-01
M.	Antoine	PEPELUT	Parodontologie	57-01
Mme	Charlotte	RAGUENEAU	Prothèses	58-01
Mme	Noëlla	RAJONSON	Prévention, épidémiologie, économie de la santé, odontologie légale	56-02
M.	Thibaut	ROULLAND	Prothèses	58-01
M.	François	ROUZÉ L'ALZIT	Prothèses	58-01
Mme	Audrey	SAY LIANG FAT	Prévention, épidémiologie, économie de la santé, odontologie légale	56-02
Mme	Sophia	ZIANE	Dentisterie restauratrice, endodontie	58-01

REMERCIEMENTS

A notre Présidente de thèse

Madame le Professeur Marie-José BOILEAU

Professeur des Universités – Praticien Hospitalier

Sous-section Orthopédie dento-faciale 56-02

C'est un grand honneur que vous me faites en acceptant d'être la présidente de mon jury de thèse.

Je vous remercie infiniment pour votre soutien infallible, vos précieux conseils et les connaissances que vous m'avez transmises pendant la formation de DU d'orthodontie.

Veillez trouver ici l'expression de ma grande considération et de ma respectueuse admiration, pour la richesse et la qualité de l'enseignement que vous m'avez prodiguez.

A notre directeur de thèse

Monsieur le Docteur Etienne Bardinet

Maître de Conférences des Universités – Praticien Hospitalier

Sous-section Orthopédie dento-faciale 56-02

Je vous suis extrêmement reconnaissante de m'avoir accompagné tout au long de la réalisation de ce travail.

Pour votre totale disponibilité et toutes les connaissances que vous m'avez apportées durant les années d'étude en orthodontie ainsi que vos précieux conseils au cours du stage clinique à l'hôpital Pellegrin.

Veillez trouver dans cette thèse, l'expression de mes remerciements les plus sincères et de mon profond respect.

A notre Rapporteur de thèse

Monsieur le Docteur Christophe BOU

Maître de Conférences des Universités – Praticien Hospitalier

Sous-section Prévention épidémiologie – Economie de la santé – Odontologie légale 56-03

Je vous remercie pour votre gentillesse et votre patience que vous avez manifestés à mon égard durant cette thèse, pour tous vos conseils et aussi pour m'avoir fait l'honneur de participer au Jury de soutenance.

A notre Assesseur

Monsieur le Docteur Cédric BAZERT

Maître de Conférences des Universités – Praticien Hospitalier

Je vous remercie d'avoir accepté de faire partie du jury de cette thèse. C'est un grand honneur pour moi de pouvoir vous présenter le fruit de mon travail.

A Monsieur le Docteur Mathieu Laurentjoye,

Je vous suis très reconnaissante de votre disponibilité et de vos précieux conseils qui m'ont permis de mener à bien la réalisation de ce travail, et ce fut un réel plaisir de travailler avec vous. La qualité de votre travail et la gentillesse envers les patients sont tant des qualités qui m'inspirent pour ma pratique.

Veillez retrouver ici l'expression de mon profond respect.

A tout le corps d'enseignants de la section de l'orthodontie à la faculté de Bordeaux,

Qui m'ont transmis la passion pour l'orthodontie. Je vous remercie pour ces années d'études, les cours magistraux, les heures de TP, les stages cliniques à l'hôpital, les séminaires,...

A ma famille et mes amis,

Ces remerciements ne peuvent s'achever, sans une pensée à ma famille. Même si la distance géographique nous s'éloigne, vous restez toujours dans mon cœur. Vous avez toujours été à côté de moi et m'encouragez pour réaliser mon projet. Je vous adresse toutes mes reconnaissances et mon amour.

Je te remercie, S., pour ton soutien indéfectible au quotidien. Tu as toujours été une source d'encouragement importante pour moi durant ce combat pour être reconnue comme orthodontiste en France.

A tous mes amis qui sont toujours là pour moi, que ce soit des moments joyeux ou des moments difficiles de ma vie.

SOMMAIRE

INTRODUCTION	10
1 ETUDE CONVENTIONNELLE DU VISAGE EN ORTHOPEDIE DENTO-FACIALE	11
1.1 Examen photographique	11
1.1.1 Photographie de face.....	11
1.1.1.1 Aspect général du visage.....	11
1.1.1.2 Dans le plan sagittal médian.....	11
1.1.1.3 Les lignes horizontales	12
1.1.1.4 Equilibre des étages de la face	12
1.1.2 Photographie du sourire	13
1.1.3 Photographie de profil	13
1.1.3.1 Profil général	13
1.1.3.2 Nez	14
1.1.3.3 Angle naso-labial.....	14
1.1.3.4 Lèvres	15
1.1.3.5 Sillon labio-mentonnier.....	15
1.1.3.6 Menton.....	15
1.1.3.7 Distance cervico-mentonnière	15
1.1.3.8 Etages verticaux.....	15
1.1.4 Simulation de traitement orthodontico-chirurgical	15
1.2 Examen céphalométrique.....	16
1.2.1 Téléradiographie de profil.....	16
1.2.2 Analyses céphalométriques	17
1.2.2.1 Analyse de Steiner	17
1.2.2.2 Analyse de Holdaway	17
1.2.2.3 Analyse de Burstone	17
1.2.2.4 Analyse de Ricketts	17
1.2.2.5 Analyse Tweed-Merrifield	17
1.2.3 Superposition des téléradiographies de profil	18
2 IMAGERIE TRIDIMENSIONNELLE DE SURFACE.....	19
2.1 Généralité	19
2.2 Principes de l'imagerie tridimensionnelle	19
2.3 Différents systèmes d'acquisition tridimensionnelle de surface pour l'analyse faciale	20
2.3.1 Stéréophotogrammétrie traditionnelle	21

2.3.2	Scanner à laser.....	21
2.3.2.1	Unités fixes	22
2.3.2.2	Laser portable et mobile	24
2.3.3	Technique de lumière structurée	26
2.3.3.1	Système à caméra unique	27
2.3.3.2	Système aux caméras multiples.....	27
2.3.4	Vidéo-imagerie	29
2.4	Synthèse et superposition des images tri-dimensionnelles de surface	30
2.4.1	Acquisition d'image.....	30
2.4.2	Synthèse des images tridimensionnelles	30
2.4.3	Superposition des images 3D de surface	31
2.5	Fiabilité et précision des systèmes d'acquisition d'images tridimensionnelles.....	35
2.6	Avantages et inconvénients des systèmes d'acquisition d'images tridimensionnelles	35
3	IMAGERIE TRIDIMENSIONNELLE DE SURFACE ET ORTHOPEDIE DENTO-FACIALE	38
3.1	Aide au diagnostic	38
3.1.1	Diagnostic en orthopédie dento-faciale.....	38
3.1.2	Variations ethniques.....	41
3.1.3	Diagnostic en génétique.....	45
3.2	Superposition et analyse des modifications morphologiques.....	46
3.2.1	Etude de la croissance faciale.....	46
3.2.2	Modification esthétique à la suite du traitement orthopédique	52
3.2.3	Modification esthétique à la suite du traitement orthodontique.....	54
3.2.4	Imagerie tridimensionnelle de surface et chirurgie orthognathique	55
3.2.4.1	Modifications après chirurgie orthognathique.....	55
3.2.4.2	Prévisualisation des résultats chirurgicaux	56
3.2.4.3	Fentes alvéolo-palatines	62
4	UTILISATION DES SCANNERS DE SURFACE A TRAVERS DES CAS CLINIQUES	64
4.1	Cas 1 :	64
4.2	Cas 2 :	65
	CONCLUSION	67
	BIBLIOGRAPHIE.....	68
	TABLE DES ILLUSTRATIONS	79
	ANNEXES	81

INTRODUCTION

L'esthétique faciale est une des motivations principales qui incite le patient à une consultation orthodontique. Dans ce cadre, l'évaluation des tissus mous s'effectue à partir des photos de face, de face avec sourire, de profil et des téléradiographies de profil. Ces images bidimensionnelles ne peuvent refléter la réalité tridimensionnelle du visage.

De nos jours, en mettant davantage l'accent sur l'équilibre entre les tissus durs et mous, il est important d'avoir des données fiables et disponibles sur le profil externe des tissus mous. La plupart de ces dernières sont obtenues à partir de données bidimensionnelles, et peu à partir des images tridimensionnelles.

Les progrès dans le domaine de l'imagerie tridimensionnelle de surface apportent un nouvel outil dans le quotidien de l'orthodontiste. Des techniques comme le scanner laser de surface et la stéréophotogrammétrie permettent la description et la comparaison des surfaces 3D du visage, mais également l'étude de la croissance des tissus mous, la planification d'une thérapeutique, voire l'évaluation des résultats du traitement orthodontique ainsi que la simulation des traitements chirurgicaux.

Ces techniques non irradiantes mais coûteuses sont encore peu utilisées aujourd'hui. Leur intérêt en orthodontie doit donc être précisé.

L'objectif de cette thèse est de réaliser une revue de la littérature sur l'imagerie tridimensionnelle de surface utilisée en orthopédie dento-faciale et son évaluation.

Dans un premier temps, un rappel sur les techniques conventionnelles pour étudier les tissus mous, comprenant les photographies de face, de profil et les téléradiographies de profil sera effectué. Dans une seconde partie, nous décrirons les outils d'acquisition des images tridimensionnelles de surface jusqu'alors utilisés, les différentes procédures d'acquisition, les avantages ainsi que les inconvénients. La troisième partie abordera les applications et les intérêts qu'apportent ces moyens techniques en orthopédie dento-faciale.

1 ETUDE CONVENTIONNELLE DU VISAGE EN ORTHOPEDIE DENTO-FACIALE

1.1 Examen photographique

Grâce à des photos exo-buccales (figure 1) (1), l'orthodontiste visualise les caractéristiques du patient, premier étape diagnostique englobant les traits du visage.



Figure 1. Examen clinique exobuccal de face (A), du sourire (B) et de profil (C)
(Ritleng et Mascarelli)

1.1.1 Photographie de face

Ce cliché permet d'évaluer le visage du patient d'une façon globale ainsi que le développement du visage dans le sens transversal et vertical.

1.1.1.1 Aspect général du visage

La photographie de face nous renseigne sur l'aspect général du visage comme la forme du visage (ronde, ovale, rectangulaire, ...).

Les différentes parties seront étudiées rigoureusement,

- le front (bombé, plat ou fuyant),
- les yeux (le parallélisme de la ligne bipupillaire, la présence éventuellement de cernes qui est le signe d'une ventilation buccale),
- les pommettes effacées traduisant une hypoplasie maxillaire et/ou une ventilation buccale,
- le nez (la taille, le volume, les orifices nasaires) pour dépister un problème de respiration,
- les lèvres (la forme, l'épaisseur, la tonicité, la hauteur) avec une occlusion ou inoclusion labiale au repos,
- le menton (la forme, le volume) avec la contraction des muscles mentonniers (aspect de peau d'orange),
- les plis faciaux comme les sillons nasogéniens et le sillon labiomentonier (ils sont effacés en cas d'excès du développement vertical).

1.1.1.2 Dans le plan sagittal médian

Le plan sagittal médian passe entre les deux yeux, franchit la pointe du nez pour retomber au niveau de la gouttière philtrale et s'achever au milieu du menton.

Il doit être rectiligne. Lors d'une asymétrie faciale ou mandibulaire, on retrouve une ligne sagittale médiane brisée ou une déviation du menton par rapport à ce plan.




Figure 2. Le plan sagittal médian dévié vers la droite (Ritleng et Mascarelli)

1.1.1.3 Les lignes horizontales

Les lignes horizontales ophryaque (passant par le point médian situé sur la ligne bisourcillaire), bipupillaire, bi-commissurale sont parallèles entre elles et perpendiculaires à la ligne sagittale médiane. Une convergence de ces lignes signale une insuffisance de développement vertical d'un côté de la face.

1.1.1.4 Equilibre des étages de la face

Le visage comporte trois étages :

- L'étage supérieur : du trichion (point médian situé sur la limite inférieure du cuir chevelu) à l'ophryon (point médian situé sur la ligne bisourcillaire)
- L'étage moyen : de l'ophryon au point sous-nasal
- L'étage inférieur : du point sous-nasal au point menton.

Un sujet est normodivergent quand les trois étages sont égaux. L'augmentation ou la diminution de l'étage inférieur signale une typologie hyper- ou hypodivergente



Figure 3. Sujets présentant une typologie normodivergente (à gauche), hypodivergente (au centre) et hyperdivergente (à droite) (Ritleng et Mascarelli)

1.1.2 Photographie du sourire

Ce cliché du sourire permet de visualiser la position de la lèvre supérieure par rapport aux incisives. Le sourire est considéré comme disgracieux en cas d'exposition de plus de 3mm de gencive. Le sourire dit « gingival » est dû soit à une supra-alvéolie incisive soit à une lèvre supérieure courte.

La ligne du sourire qui est représentée par les bords libres des dents antérieures maxillaires. Cette ligne suit harmonieusement le bord de la lèvre inférieure. On pourra donc constater des lignes de sourire inversées, obliques, ...

Les milieux inter-incisifs sont rectilignes et coïncidents avec le plan sagittal médian (figure 4). La largeur diminuée de l'arcade maxillaire, l'existence d'un corridor buccal et une convergence vers le bas des dents des secteurs latéraux maxillaires sont des signes d'une insuffisance transversale.

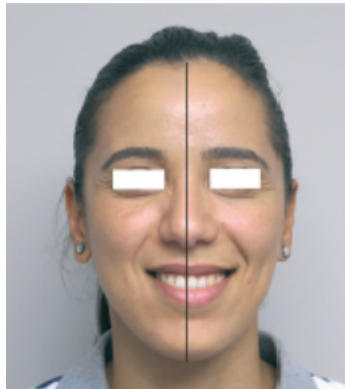

Figure 4. Patiente présentant une déviation du milieu interincisif maxillaire vers la droite (Ritleng et Mascarelli)

1.1.3 Photographie de profil

La photo de profil nous indique sur l'équilibre sagittal et vertical de la face.

1.1.3.1 Profil général

La convexité du profil général est quantifiée par l'angle entre l'ophryon, le point sous-nasal et le pogonion.

Le profil général traduit les relations entre les pièces squelettiques, il peut être convexe, concave ou rectiligne. Le profil sous-nasal peut être convexe ou concave en relation le plus souvent avec la dysmorphose squelettique sous-jacente.

Izard propose une classification du profil cutané, à partir des photographies latérales, en fonction de la situation des lèvres et du menton par rapport au crâne.

Le plan d'Izard passe par la glabelle et est perpendiculaire au plan de Francfort.

Le plan orbitaire de Simon passe par le point infra-orbitaire et est perpendiculaire au plan de Francfort.

Le profil optimal, orthofrontal, se situe à mi-chemin entre les deux plans verticaux d'Izard et de Simon. Selon qu'il se déplace vers l'avant (transfrontal) ou vers l'arrière (cisfrontal) de l'espace défini par les deux plans verticaux, cela désigne respectivement une tendance prognathe ou rétrognathe (figure 5).

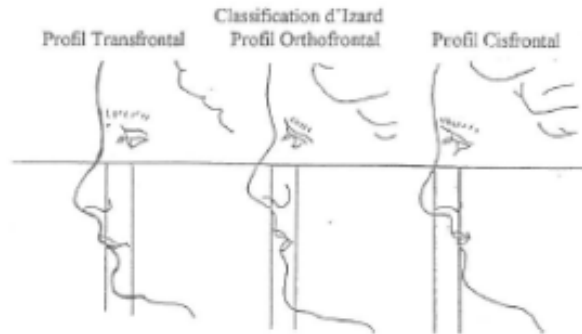


Figure 5. Classification d'Izard (Izard, 1930)

1.1.3.2 Nez

Le nez possède un fort potentiel esthétique, notamment par ses rapports avec les lèvres. Sa croissance est à prendre en compte dans l'élaboration du plan de traitement. La longueur idéale du nez est d'un tiers de la hauteur faciale, et le rapport idéal entre sa portion verticale et sa portion horizontale est de 2/1.

1.1.3.3 Angle naso-labial

La zone comprise entre la lèvre supérieure et la base de la pyramide nasale est une partie capitale essentielle sur laquelle l'orthodontiste pourra agir. Elle détermine l'angle naso-labial qui doit être idéalement proche de 90° chez le garçon et de 100° chez la fille.

On constatera des variations car l'angle peut être soit ouvert soit fermé avec les conséquences thérapeutiques qui en découlent. Ainsi, un angle naso-labial ouvert contre-indique le recul de la lèvre supérieure.

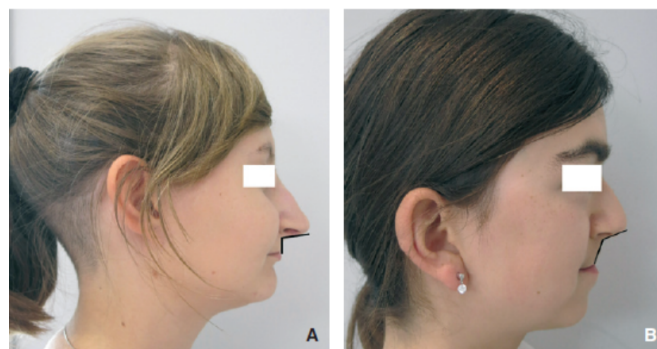


Figure 6. Patiente présente une lèvre supérieure très courte et un angle naso-labial fermé (A). Patiente avec un angle naso-labial ouvert associé à une rétrognathie maxillaire (B). (Ritleng et Mascarelli)

1.1.3.4 *Lèvres*

Les lèvres ont une connotation esthétique primordiale. Au repos, elles sont séparées par la fente interlabiale et doivent être jointives sans effort. La lèvre supérieure déborde sagittalement sur la lèvre inférieure.

Les thérapeutiques orthodontiques ont souvent une influence sur les lèvres qui suivent les mouvements dentoalvéolaires dans les proportions bien particulières.

1.1.3.5 *Sillon labio-mentonnier*

Sur le cliché de profil, le sillon paraît plus ou moins marqué selon la typologie et participe largement à l'équilibre de l'esthétique du profil.

Il est en relation avec le modelé de la lèvre inférieure, le tonus du muscle orbiculaire et la position des incisives maxillaires qui éversent plus ou moins la lèvre inférieure.

1.1.3.6 *Menton*

Le menton est plus marqué chez l'homme que chez la femme et, en tant que caractère sexuel, va subir une croissance secondaire.

Il peut prendre plusieurs formes : fuyant, en galoche, oblique, etc. et peut présenter des variations de volume, de position (macro- ou microgénie, pro- ou rétrogénie).

L'aspect du menton cutané peut être différent de celui du menton osseux. Les tissus mous ayant leur propre déterminisme de croissance, les variations de forme du menton peuvent être isolées ou associées à une dysmorphose squelettique, aggravant ou masquant son impact esthétique sur le profil.

1.1.3.7 *Distance cervico-mentonnière*

La distance cervico-mentonnière nous renseigne sur la participation mandibulaire dans les dysmorphoses de classe II et III.

Elle est à considérer dans le diagnostic de la position mandibulaire et du pronostic esthétique. Le bord mandibulaire est normalement tangent à la partie inférieure de l'occipital. Son inclinaison et sa forme nous indiquent la direction de croissance.

1.1.3.8 *Étages verticaux*

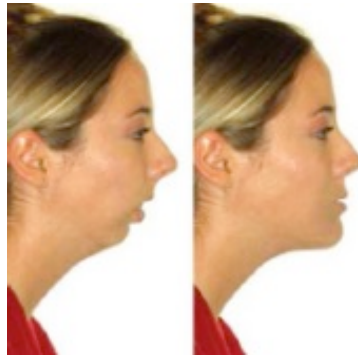
Comme pour le cliché de face, les rapports de proportion des trois étages faciaux permettent de déterminer la typologie faciale du patient : normo-, hypo- ou hyperdivergent.

1.1.4 *Simulation de traitement orthodontico-chirurgical*

Il est possible à partir des photographies de profil de simuler les résultats souhaités lors d'une chirurgie orthognathique.

De nombreux logiciels, comme par exemple Dolphin Imaging ® ou Quick Ceph Image ®, permettent de simuler les mouvements chirurgicaux (l'avancement ou le recul des bases osseuses les unes par rapport aux autres) et leurs répercussions sur le profil du patient.

Ces outils constituent une aide considérable à la décision de l'intervention dont la finalité est d'obtenir le meilleur résultat esthétique associé à une amélioration fonctionnelle.



*Figure 7. Simulation de la chirurgie d'avancée mandibulaire
(www.dolphinimaging.com)*

1.2 Examen céphalométrique

1.2.1 *Téléradiographie de profil*

Sur une téléradiographie de profil, il est tout à fait possible d'observer, en complément des structures osseuses, le profil cutané avec en particulier les lèvres (l'épaisseur, la hauteur du stomion, les relations avec l'incisive maxillaire, l'occlusion labiale avec ou sans contraction mentonnière) et le nez (l'orientation, la hauteur, la longueur) (figure 8) (2).

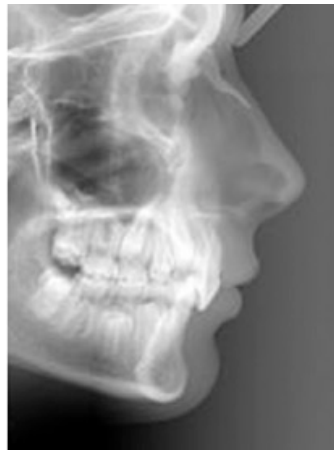

Figure 8. Le profil cutané sur une téléradiographie de profil et la position haute du stomion par rapport à l'incisive mandibulaire (Marie-José Boileau)

1.2.2 Analyses céphalométriques

De nombreux auteurs ont proposé des normes plus ou moins objectives pour étudier le profil cutané à partir des téléradiographies de profil mais aussi sur des clichés photographiques.

1.2.2.1 Analyse de Steiner

La ligne S de Steiner relie le pogonion cutané au milieu du S formé par le bord horizontal du nez et la lèvre supérieure (3). Selon lui, les lèvres supérieure et inférieure doivent affleurer cette ligne, et leurs rapports avec cette dernière permettent d'apprécier le degré de protrusion labiale (prochéliie ou rétrochéilie) (figure 9).

1.2.2.2 Analyse de Holdaway

Holdaway définit une ligne d'harmonie H, qui joint le pogonion cutané à la lèvre supérieure. Le fond du sulcus de la lèvre supérieure se trouve à 5+/- 2 mm de cette ligne. En fonction de l'épaisseur et de la longueur des lèvres, Holdaway harmonise cette norme (figure 9). L'épaisseur de la lèvre supérieure est mesurée au niveau de la base et au niveau du bord du vermillon : la comparaison entre ces deux mesures contribue à fixer les objectifs du traitement (4).

1.2.2.3 Analyse de Burstone

Burstone utilise une ligne qui relie le pogonion cutané et le point sous-nasal (figure 9). Cette ligne passe par le stomion. Les lèvres supérieure et inférieure sont en avant de cette ligne respectivement de 3.4 mm (+/- 1.4 mm) et de 2.2 mm (+/- 1.6 mm) (5).

1.2.2.4 Analyse de Ricketts

Ricketts met l'accent sur la position du nez. Il trace une ligne depuis la pointe du nez jusqu'au pogonion cutané, appelée ligne E (6). Les deux lèvres sont situées en arrière de la ligne (figure 9). Chez l'enfant, la lèvre inférieure doit effleurer la ligne E ; tandis que chez l'adulte, elle est en arrière de 2 mm (+/- 3 mm). La lèvre supérieure est en retrait de 1 mm par rapport à la lèvre inférieure.

1.2.2.5 Analyse Tweed-Merrifield

D'après Merrifield, les tissus mous sont évalués selon trois mesures :

- L'angle Z : formé par le plan de Francfort et la ligne Z, elle-même formée par la droite entre le pogonion cutané et la lèvre la plus protrusive. Le profil est considéré comme harmonieux si l'angle Z est voisin de 78°. L'angle Z nous renseigne sur la forme et l'inclinaison du profil.
- L'upper lip : c'est la distance entre le point le plus proéminent de la lèvre supérieure et la face vestibulaire de l'incisive centrale supérieure.
- Le total chin : c'est la distance entre le menton et la ligne Na-B. Cette mesure varie avec la croissance du pogonion, l'épaisseur des tissus mous, la direction de croissance et le repositionnement de l'incisive mandibulaire. Le total chin doit être inférieur à l'upper lip (figure 9).

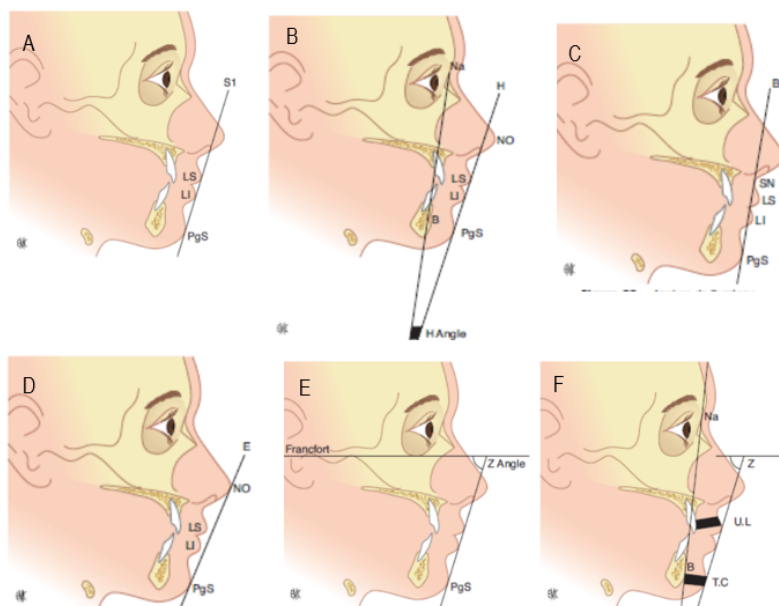


Figure 9. Les analyses céphalométriques de: Steiner (A), Holdaway (B), Burstone (C), Ricketts (D) et Tweed-Merrifield (E,F)

1.2.3 Superposition des téléradiographies de profil

La superposition consiste à comparer deux tracés de téléradiographies d'un même sujet effectués à un certain intervalle de temps ou sur des sujets différents à un temps donné.

Cette technique permet d'étudier des phénomènes de croissance, évaluer les changements à la suite d'un traitement orthodontique ou chirurgico-orthodontique, tant sur le plan squelettique que sur le plan esthétique (figure 10) (7).

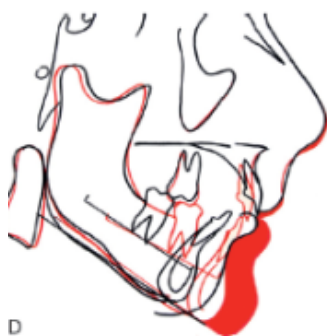

Figure 10. Superposition structurale générale d'un sujet démontrant la modification du profil sous nasal avant (en noir) et après (en rouge) un traitement orthodontico-chirurgicale (Marie-José Boileau)

2 IMAGERIE TRIDIMENSIONNELLE DE SURFACE

2.1 Généralité

La photographie tridimensionnelle de nos jours est issue de la fusion des concepts de photographie et de stéréoscopie (méthodes de reproduction de la vision du relief), nés parallèlement au début du XIXe siècle. Le premier à en rapporter l'usage en orthodontie est Thalmann en 1944 (8). Dans les années 1960, Burke *et al.* ont proposé une schématisation du relief facial à partir de clichés photographiques 2D, en s'inspirant des courbes de niveaux cartographiques (9). Ensuite Cutting *et al.* en 1988 ont réalisé les mesures sur des modèles 3D obtenus par l'imagerie surfacique (10).

Aujourd'hui, les systèmes d'acquisition de l'imagerie de surface faciale s'améliorent rapidement suite à l'introduction sur le marché des dispositifs d'acquisition tridimensionnels de plus en plus sophistiqués. Ces progrès permettent une étude plus facile et plus rapide des tissus mous du visage.

2.2 Principes de l'imagerie tridimensionnelle

Le principe fondamental de l'imagerie tridimensionnelle est basé sur la méthode de la triangulation qui permet de déterminer la position d'un point en mesurant les angles formés par ce point et d'autres points de référence dont la position est connue (figure 11).

En prenant des photographies à partir d'au moins deux positions différentes ou à l'aide d'un appareil multi-objectifs, on obtient pour chaque point d'un même objet plusieurs lignes de vues.

L'intersection de ces lignes de vues permet l'obtention des coordonnées tridimensionnelles (x , y et z) de chaque point par repérage mathématique. Ces centaines de points sont ensuite reliés pour former de multiples triangles accolés et pour obtenir un aspect de maillage correspondant à la représentation de la surface 3D de l'objet. Le rendu de la texture peut être ensuite ajouté selon le logiciel utilisé.

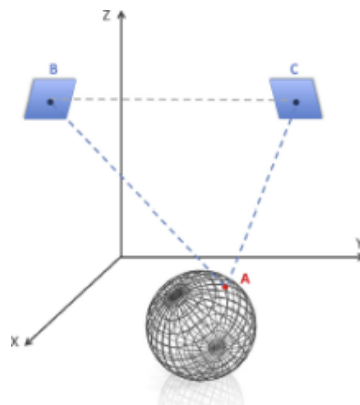


Figure 11. Le point A est repéré sur deux prises de vues (objectif B et objectif C). Les distances AB, AC et BC étant connues, l'intersection des deux lignes de vues permet d'attribuer au point A des coordonnées xyz.

2.3 Différents systèmes d'acquisition tridimensionnelle de surface pour l'analyse faciale

Plusieurs laboratoires ont développé des appareils photographiques 3D à usage médical. Ces appareils sont considérés comme des produits de santé rentrant dans la catégorie des dispositifs médicaux.

Certains sont fixes, regroupant plusieurs objectifs disposés en colonnes, nécessitant de placer le sujet dans un espace dédié.

D'autres appareils double-objectifs sont portatifs. Dans ce cas, l'opérateur se déplace avec l'appareil autour du sujet. Le temps de capture des images est essentiel pour obtenir une reconstruction tridimensionnelle fiable. Chaque dispositif possède un protocole spécifique et standardisé. Dans tous les cas, le patient doit rester immobile, les épaules reposent contre un dossier ou un mur, la tête orientée selon la position naturelle.

Il existe de nombreux systèmes permettant d'acquérir la surface 3D des tissus mous faciaux. Ils sont classés de manière non exhaustive dans le tableau 1. Les systèmes les plus utilisés sont le scanner à laser de chez Minolta (11–13) (figure 12) et le système de lumière structurée 3dMD Face (11,14–16) (figure 15).

Tableau 1- Tableau représentant des dispositifs d'imagerie tridimensionnelle de surface

Photogrammétrie Lasers	Stéréophotogrammétrie traditionnelle Unités fixes : <ul style="list-style-type: none"> - Medical Graphics and Imaging Group, UCL - Cyberware Laboratory 3030/SP - Autres Portable et mobile : <ul style="list-style-type: none"> - Minolta Systems (Model 700, 900, 910, 9i) - Polhemus handheld - Fastscan
Lumière structurée	Appareil photo unique Appareil photo multiple : <ul style="list-style-type: none"> - Moiré pattern - OGIS Range Finder RFX - IV - CAM, three - dimensional Shape system - 3dMDface system - C3D-dimensional stereo-photogrammetry -computer aided Autres
Vidéo-imagerie	Motion - Analysis

Remarque : Le cone beam et la tomодensitométrie, malgré leur capacités de capturer des images des tissus mous, ne sont pas cités ici à cause de leur pauvre résolution du contour facial et surtout de l'effet ionisante (17).

2.3.1 Stéréophotogrammétrie traditionnelle

La photogrammétrie est l'ensemble des techniques qui permettent de déterminer la forme, les dimensions et la position d'un objet à partir des perspectives de cet objet enregistrées photographiquement.

Lorsque la photographie 3D est utilisée comme un système de mesure, elle porte le nom de stéréophotogrammétrie.

La stéréophotogrammétrie mime le système visuel humain, binoculaire et permet de représenter un objet en trois dimensions à partir d'images en deux dimensions. Elle est utilisée en médecine et en art dentaire depuis des années 1940 (18). Tanner et Weiner ont modifié cette technique pour que certaines dimensions anthropométriques puissent être mesurées avec un degré de précision similaire à celui des méthodes directes (19).

Selon cette technique, deux ou plusieurs caméras sont configurées en tant que paire-stéréo sur un même plan horizontal comme peuvent l'être les deux yeux. Ces caméras vont capturer une image du patient au même moment mais depuis un point de vue différent. Elle est assimilable à la perception de l'œil humain. Par triangulation des distances des différents points du visage avec les caméras, et par fusion des images capturées, l'ordinateur va pouvoir reconstruire les coordonnées 3D de la morphologie faciale.

Les premières méthodes photogrammétriques utilisaient des cartographes qui incorporaient des cartographies de contours avec des sous-intervalles variables.

Il était donc souvent laborieux, fastidieux et coûteux de cartographier les structures faciales en trois dimensions (9). Ces techniques ont également été appliquées pour l'analyse volumétrique et l'analyse biostéréométrique des anomalies faciales corrigées chirurgicalement (20,21).

Beard et Burke ont introduit une méthode selon laquelle une grille radiale est projetée sur le visage (9). Cela a donné de nombreux points de mesures croisées et de correspondance.

Deux caméras stéréométriques et une unité de flash spéciale montée entre les systèmes d'objectif sont nécessaires.

Ras *et al.* ont décrit l'utilisation de deux caméras semi - métriques espacées de 50 cm sur un cadre avec un angle de convergence de 15 degrés et un flash placé entre les caméras (22,23). Ils ont projeté une grille sur le visage permettant l'enregistrement des deux photographies pour créer une perception de profondeur. Ces systèmes, à la fiabilité et la validité démontrées, ont été utilisés pour l'analyse des patients présentant une fente labio-palatine et une asymétrie faciale (22–24).

2.3.2 Scanner à laser

Au cours des dernières années, le scanner à laser est devenu une technique couramment utilisée pour l'acquisition de données 3D à partir d'objets dans l'industrie de l'ingénierie. C'est une technique valide et fiable déjà utilisée pour détecter les défauts microscopiques dans l'industrie automobile et aérospatiale.

Le laser utilise des principes optiques. C'est une technique stéréoscopique active dans laquelle la distance de l'objet est calculée au moyen d'une source de lumière et d'un détecteur.

Lorsque le faisceau laser est projeté sur l'objet physique, il est diffusé, puis capturé sur un détecteur. La distance entre l'objet et le détecteur est calculée par des principes géométriques. Les données sont ensuite traduites en simples coordonnées x, y, z .

Il existe deux grandes classifications de dispositifs à laser pour l'acquisition 3D en fonction de la source du faisceau. Ceux-ci sont communément appelés scanners à point unique et à fente.

En raison du temps requis pour numériser l'objet et de la simplicité optique et mécanique, un scanner à fente (avec une projection d'une ligne plane) est la solution la plus pratique pour capturer la morphologie du visage. Un exemple du principe de la triangulation laser et du système d'imagerie au laser est présenté dans la figure 12.




Figure 12. Principes de triangulation laser et exemple du système de scanner à laser Minolta

2.3.2.1 Unités fixes

- *Medical Graphics Imaging Group system MGI (Université de Londres)*

Moss *et al.* sont un des premiers groupes à décrire l'utilisation des lasers en imagerie faciale (25). Le système MGI (Royaume-Uni) utilise un faisceau laser hélium-néon de faible puissance projeté sur le visage et capturé par une caméra de télévision.

La lumière laser a une longueur d'onde de 632.8 nm et une puissance n'excédant pas 1 mW.

Les sujets sont scannés tous les 2.8 degrés de rotation, sauf la partie centrale qui est scannée tous les 1.4 degrés. Un total de 20 000 points de coordonnées est obtenu, avec une précision de 0.5 mm.

Le temps d'exposition est de moins de 10 minutes (25).

Diverses applications sont décrites pour ce système d'imagerie. Des études de fiabilité pour la reproductibilité de morphologie faciale ont été réalisées sur des adultes. Les résultats montrent que ce système a une reproductibilité de 1 mm (26), mais le nombre de sujets est faible ($n = 10$) dans cette étude. En plus, toutes les mesures enregistrées doivent être regroupées pour former des moyennes afin de permettre des comparaisons.

- *Cyberware Laboratory 3030/ SP*

Il s'agit d'un scanner à laser de surface disponible dans le commerce et distribué par les laboratoires Cyberware (Californie, USA) (figure 13).

Le Cyberware projette un laser de faible intensité sur un objet afin de créer un profil. Ce profil va être capturé par un capteur vidéo de haute qualité à partir de deux points de vue. Le système peut numériser des milliers de points en quelques secondes pour enregistrer la forme de l'objet entier.

Simultanément, un second capteur vidéo va acquérir des informations de couleur. Le scanner est capable de capturer 262 144 points qui sont définis chacun par une valeur x, y, z et une valeur RVB (rouge, vert, bleu).

Bush et Antonyshyn ont étudié la fiabilité de ce dispositif dans la localisation de repères anthropométriques (27). Selon ces auteurs, les sources d'erreurs associées à la technique peuvent être liées aux mouvements de la tête, à l'inexactitude dans la numérisation, et aux méthodes d'identification de repères.

Des positions optimales sont obtenues lorsque la tête est centrée au milieu du portique du scanner et que le plan horizontal de Frankfort est surélevé de 10 degrés par rapport à l'horizontale.

Dans ces conditions, tous les points de repère sont idéalement visualisés et la variance de la localisation des points de repère est inférieure à 0.6 mm dans les axes x, y et z . Ces résultats ont des implications directes sur l'adaptation clinique de cet outil de diagnostic pour évaluer quantitativement l'anatomie du visage.

Girod et coll. quant à eux utilisent ce système comme une surface photoréaliste superposée à des images tomodensitométriques spirales. Ces auteurs ne font pas état de l'exactitude associée à cette technique (28).

Dans une autre étude, Okada utilise cette méthode pour créer des contours faciaux, des unités faciales et des sous-unités (29). Il définit les points saillants, les ombres et les limites entre les zones selon une technique décrite par Barnett et Whitaker (30).

Les données sont ensuite traduites en un programme de conception assistée par ordinateur. En utilisant un tel logiciel, la ligne médiane du visage du patient est définie comme l'axe de symétrie, et la symétrie du point de référence est prise des deux côtés du visage. La zone du visage du patient est calculée avec un mécanisme de triangulation. Guest et coll. utilisent également le scanner pour évaluer les méthodes de superposition des changements des tissus mous après une chirurgie orthognathique (31).



Figure 13. Système de scanner à laser Cyberware

- *Autres unités laser fixes*

Le Surfender 3D - VMR201 (Osaka, Japon) combine des images squelettiques céphalométriques reconstruites en 3D et des images faciales numérisées au laser pour produire des modèles générés par ordinateur. Une équipe de recherche en Chine a également fabriqué un prototype de système laser fixe pour des essais sur des sujets humains (32). Le système émet un laser standard avec une longueur d'onde de 650 nm et une précision selon le fabricant de 0.5 mm. La plage de numérisation est de 0 à 180 degrés avec un rayon de 30 cm. Les tests cliniques montrent des résultats acceptables, mais le système a un temps de numérisation long d'environ d'une minute.

2.3.2.2 *Laser portable et mobile*

- *Scanner à laser Minolta (Osaka, Japon)*

C'est un des systèmes les plus utilisés (figure 12). En 1997, Minolta (Osaka, Japon) a introduit une série de scanner VI. Ces systèmes sans contact permettent une acquisition 3D rapide qui peut être utilisée dans de nombreux domaines médicaux comprenant l'orthodontie et la chirurgie maxillo-faciale.

Le VI - 700 était la première génération. En triangulant les distances entre le rayon laser réfléchissant et la surface numérisée, le scanner laser peut détecter non seulement la longueur et la largeur d'un objet, mais aussi sa profondeur.

La fiabilité de la génération de reconstructions d'objets 3D a été évaluée sur un cylindre calibré géométrique, sur un modèle d'étude dentaire et sur un modèle facial en plâtre (33).

Des tests ont été effectués à des distances variables entre l'objet et le scanner. Il a été constaté que, dans les essais de cylindres calibrés, la mesure de la distance spatiale était précise à 0.5 mm (± 0.1 mm) dans la dimension verticale et à 0.3 mm (± 0.3 mm) dans la dimension horizontale.

Dans le test du modèle d'étude, la largeur molaire était précise à 0.2 mm (± 0.1 mm, $P > 0.05$) et la profondeur de la voûte palatine pouvait être mesurée à 0.7 mm (± 0.2 mm, $P > 0.05$). Le modèle facial avait une précision de 1.9 ± 0.8 mm.

Ces résultats suggèrent que le scanner à laser de surface a un grand potentiel de recherche en raison de sa précision et de sa facilité d'utilisation (34). Le VI - 700 est utilisé pour l'intégration de formes 3D de la dentition et du visage (35).

Le Minolta VI-900 est une nouvelle génération qui a une précision de 0.2 mm. Ces caméras émettent un laser de classe I sans danger pour les yeux de longueur d'onde 690 nm à 30 mW avec une distance objet-scanner de 600 à 2500 mm.

Le temps de numérisation en mode rapide est de 0.3 seconde, en mode couleur de 0.5 seconde et en mode fine de 2.5 secondes. Le système utilise un dispositif couplé à une charge de transfert d'une demi - trame et peut acquérir 307 000 points de données en 2.5 secondes ou 77 000 points en 0.3 seconde. Les données de sortie du scanner sont de 640×480 pixels pour les données de couleur 3D et RVB.

Il existe aujourd'hui plusieurs générations de Minolta. Ils fonctionnent généralement sur un principe similaire à celui des VI-700 et VI-900, mais ont des fonctionnalités supplémentaires permettant un temps de numérisation plus rapide, des résolutions d'image plus élevées et une meilleure qualité photoréaliste. Ces nouvelles générations ne sont pas encore évaluées dans la littérature.

- Polhemus handheld - Fastscan

Ce scanner portatif léger et de nouvelle génération, le Fastscan (États-Unis), émet un laser de longueur d'onde de 670 nm et est numérisé manuellement à travers l'objet cible de manière similaire à la peinture au pistolet (figure 14). Deux caméras optiques sont disposées symétriquement de part et d'autre du générateur laser pour recevoir les distorsions du faisceau laser. Un dispositif de suivi électromagnétique mesure la position dans l'espace et supprime le besoin d'une fixation rigide ou de trépieds. Le temps de numérisation est normalement de 10 à 15 secondes, et le dispositif est utilisé pour évaluer le gonflement du visage chez les patients après une chirurgie de troisième molaire. Les rapports montrent que l'appareil présente une erreur de numérisation de 4% dans la mesure volumétrique du gonflement (36).



Figure 14. Scanner Fastscan de chez Polhemus (<https://polhemus.com>)

2.3.3 Technique de lumière structurée

La technique de lumière structurée est une autre grande catégorie de systèmes utilisés pour capturer l'information 3D basée sur les principes de triangulation. Dans cette technique, un projecteur projette un motif de lumière « structurée » (qui peut être composée de motifs elliptiques, de texture aléatoire, de cartes, etc.) sur une surface ciblée.

Lorsque la lumière éclaire la surface, le motif de la lumière se déforme et se plie. Un système de caméras à une distance connue va capturer le motif déformé réfléchi sous un autre angle et traduit les informations en coordonnées 3D (figure 15). Le point fort des scanners 3D à lumière structurée est sa rapidité. Au lieu de numériser point après point, ils numérisent tout le champ de vision à la fois. Ceci limite ou élimine les problèmes de distorsions liés au mouvement.

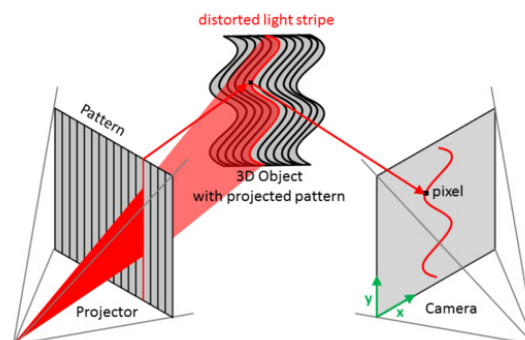


Figure 15. Principe de la technique de lumière structurée

2.3.3.1 *Système à caméra unique*

Tuncay *et al.* ont développé une série de 25 modèles de lumière structurée à haute densité et ont évalué le système sur un mannequin composé d'un crâne noyé dans du latex. Le système d'imagerie consiste en une caméra à dispositif à couplage de charge noir et blanc et un projecteur d'affichage à cristaux liquides monochromes connecté à un ordinateur. Les caméras et les projecteurs sont positionnés à des angles de 30 degrés les uns par rapport aux autres, et le mannequin est tourné sur une plaque tournante par incrément de 10 degrés sur 180 degrés. La technique montre des résultats satisfaisants, mais la précision diminue lorsqu'un visage humain est utilisé (37).

En 2003, Enciso *et al.* ont également fait état d'un système à caméra unique composé d'un projecteur de diapositives, d'un appareil photo numérique et d'un modèle de calibration (38). À l'aide d'un scanner à des fins de validation, les points de repère sont tracés et les distances linéaires calculées entre les distances physiques réelles et les distances produites par l'image. Les erreurs de ce système sont importantes (entre 0.48 et 1.55 mm).

2.3.3.2 *Système aux caméras multiples*

- Moiré pattern

L'une des premières méthodes de lumière structurée utilisait des motifs de franges moirées et a été décrite pour la première fois en 1970 (39). L'imagerie topographique de moiré est une technique de cartographie de contour qui consiste à positionner une grille à côté d'un objet et observer son ombre sur l'objet à travers le réseau. Les franges moirées résultantes correspondent à un système de contour de l'objet sous certaines conditions.

Une étude a rapporté l'utilisation d'une technique similaire avec une caméra à trois directions (40). Les caméras ont été placées en face et à 45 degrés par rapport au patient. Les traits du visage ont été éclairés avec un système de grille, et la surface a été capturée en contrôlant les trois volets simultanément. Les images obtenues ne produisaient cependant pas de texture de surface photoréaliste, et la reproduction de la surface autour de traits nets était discutable (41). Ces méthodes ont également été utilisées dans l'imagerie du corps entier et l'imagerie de la croissance faciale (42).

- OGIS Range Finder RFX – IV (43)

Un autre système de mesure et d'évaluation 3D de la morphologie faciale a été développé avec un analyseur de spectre à cristaux liquides (OGIS Range Finder RFX-IV, Osaka, Japon) (figure 16). C'est un système basé sur la lumière avec une résolution d'environ 0.4 mm. Il est capable de mesurer plus de 30 000 points de toute la surface du visage en 1 seconde (43). Un programme a été développé pour identifier les repères faciaux en utilisant non seulement des distances linéaires, mais aussi des courbures 3D et une analyse des données RVB.

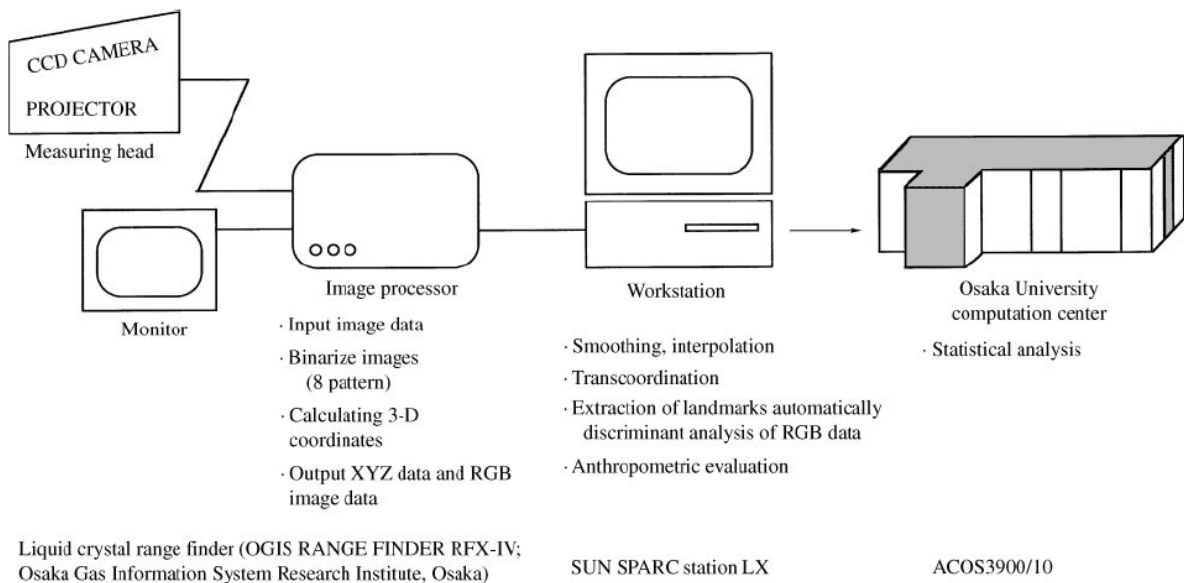


Figure 16. Configuration du système OGIS Range Finder RFX-IV

- Système CAM 3D

Le CAM 3D (Braunschweig, Allemagne) est un autre système d'éclairage structuré. Une séquence de motifs de franges déphasées de lumière structurée est projetée sur la région d'intérêt. Les données peuvent être enregistrées à partir de deux caméras de dispositifs à couplage de charge et évaluées au moyen d'un algorithme pour recevoir des informations 3D de la forme de l'objet.

- Système C3D (Glasgow, Ecosse)

Cette technique utilise deux paires de caméras stéréo placées de chaque côté du visage du patient (44,45). Sous le contrôle de l'ordinateur, un motif de texture aléatoire ou un éclairage non-texturé naturel est projeté sur le visage. L'appariement d'images est une étape automatique, réalisée par l'ordinateur, afin de trouver des points correspondants entre les images stéréoscopiques. L'appariement d'images génère un ensemble de mesures parallèles pour chaque point qui sont ensuite converties en distance par rapport aux surfaces selon le principe de triangulation. Ceci est connu sous le nom de résection d'espace et est une étape fondamentale dans la récupération de la profondeur des images stéréoscopiques. La caméra doit être calibrée avant utilisation. Les auteurs ont testé avec succès ce système 3D chez des nourrissons, des patients en orthodontie chirurgicale, ainsi que sur des modèles d'étude.

- Système facial 3dMD

Dernièrement, 3dMD (Atlanta, GA, USA) a lancé un système d'acquisition combinant la stéréophotogrammétrie et la technique de la lumière structurée (figure 17).

Ce système utilise trois caméras (une couleur et deux infrarouges) de chaque côté pour capturer des images de qualité photoréaliste. Le système fonctionne en projetant un motif de lumière aléatoire sur un sujet et en capturant une image avec plusieurs caméras numériques synchronisées avec précision, réglées selon différents angles dans une configuration optimale. Le temps pour capturer un visage est de 1,5 milliseconde à la plus haute résolution avec une précision inférieure à 0.2 mm, ce qui le rend idéal pour la documentation des enfants en raison du temps de capture très court et de la distorsion minimale liée au mouvement. La résolution peut aller jusqu'à 40 000 points par pouce carré (14). Les images prises par le système 3dMDface sont visualisées sur un ordinateur avec la plateforme logicielle 3dMDpatient.



Figure 17. Système de scanner 3dMD (www.3dmd.com)

- Autres

Parmi les autres systèmes plus récents, nous pouvons citer la caméra Fiore 3D Range (Italie), le système de reconnaissance d'objets et de visages hybrides 3D (3Di-Matrix, Espagne) et la caméra Rainbow 3D (États-Unis), etc, ... Il existe encore peu d'études sur la fiabilité de ces systèmes utilisés en orthodontie.

2.3.4 Vidéo-imagerie

La technologie évolue sans cesse avec le développement récent de l'imagerie tétradimensionnelle qui enregistre les mouvements et l'expression du visage. L'une des premières études a été menée par Caruso *et al.*, qui ont démontré la faisabilité de l'obtention de trajectoires des points de repère des lèvres et des mâchoires lors des mouvements de mastication (46).

Trotman *et al.* ont validé avec succès un système de mouvement et appliqué cette technique à la mesure de l'animation faciale, de la mobilité des tissus mous et de l'expression faciale (47,48). Les mouvements faciaux ont été captés par Motion-Analysis (Motion Analysis Corporation, Santa Rosa, Californie, États - Unis), essentiellement composé de trois caméras vidéo 60 Hz.

Des marqueurs réfléchissants ont été placés sur les repères faciaux, et les sujets ont été invités à effectuer un certain nombre de mouvements faciaux prédéfinis. Les

résultats montrent une fiabilité modérée à excellente de l'amplitude de mouvement des points de repère sur toutes les animations selon les auteurs.

Ce système a également été utilisé pour étudier les différences sexuelles et de formes faciales (49). L'imagerie 4D en est encore à ses premiers pas mais promet un potentiel important dans l'étude des fonctions et les mouvements maxillo-faciaux.

2.4 Synthèse et superposition des images tri-dimensionnelles de surface

2.4.1 *Acquisition d'image*

Afin de reproduire les images pour la comparaison, une position de prise standardisée doit être adoptée. La position naturelle de la tête s'est avérée cliniquement reproductible (50). Un moindre changement de l'orientation de la tête peut modifier l'aspect des tissus mous. Le sujet est assis sur une chaise réglable et est invité à regarder dans un miroir avec une ligne horizontale et verticale marquée. Des ajustements de la hauteur d'assise sont faits pour aider le sujet à obtenir une posture naturelle de la tête. Le sujet avale la salive et garde ensuite leurs mâchoires dans une position détendue juste avant que les images ne soient prises. Chaque acquisition d'image prend environ 1.5 milliseconde (système 3dMD Face) ou 0.2 seconde (système Minolta).

2.4.2 *Synthèse des images tridimensionnelles*

La synthèse d'images tridimensionnelles est un ensemble de techniques permettant la représentation d'objets en perspective sur un moniteur d'ordinateur.

La synthèse d'images 3D se décompose essentiellement en deux étapes :

- Modélisation : c'est-à-dire modéliser ce que l'on veut visualiser ou représenter. Il existe plusieurs types de modélisation comme la CSG (Constructive Solid Geometry ou Géométrie constructive des solides), B-Rep (Boundary Representation, représentation par frontière), Splines, Surfaces implicites, voxels.
- Rendu : c'est-à-dire effectuer la visualisation de ce que l'on a modélisé.

Les nuages de points produits par des scanners 3D ne sont bien souvent pas utilisables tels quels. La plupart des applications ne les utilisent pas directement, mais se servent à la place d'une modélisation 3D.

Cela implique de déterminer et de relier des points adjacents afin de créer une surface continue. Les logiciels de modélisation les plus utilisés sont le 3dMDpatient Software® (16,51) et Rapidform 2006 (RF6) Software © (11,14).

Ces logiciels vont générer des données sous forme de déviations absolues de la coquille moyenne, d'écart-types lors de superposition des coquilles, de cartes de plages maximales et minimales, de graphiques d'histogrammes et de cartes de couleurs.

Les formats de fichiers initiaux (stl., obj., ...) importés dans le logiciel ont une texture d'image semi-rugueuse en raison de l'irrégularité des contours de surface et de la façon dont la lumière était réfléchi sur la surface des différents objets.

Un traitement supplémentaire des données par un autre logiciel ou le même logiciel de modéleur pour reproduire une image de qualité préservant la forme, la surface et le volume est nécessaire. Les images sont vérifiées ensuite afin de retirer manuellement les zones indésirables qui n'ont pas pu être faites automatiquement. Les maillages de surface avec des "défauts" ou des "trous" sont remplis automatiquement. Finalement, un visage composite entier du sujet est généré.

Le cliché peut être visualisé avec des tons neutres ou au contraire avec sa texture de surface, ce qui confère un aspect particulièrement réaliste au modèle.

Nous pouvons ajouter un filtre pour augmenter le contraste des zones d'hyperpigmentation ou d'hypervascularisation. Il est aussi possible de réaliser des mesures de distances, d'angles et de surfaces à partir des points de repère. Et enfin, deux clichés d'un même patient (pré- et postopératoire par exemple) peuvent être superposés pour mettre en évidence leurs différences selon une échelle colorimétrique.

2.4.3 Superposition des images 3D de surface

La méthode la plus classique pour comparer les deux clichés est de les superposer selon les points, les plans ou les surfaces de repère. On distingue deux manières de procéder différentes : les points de référence peuvent être des repères anatomiques ou alors, les référentiels sont des éléments (comme des plaques ou des implants) ajoutés sur la surface. La deuxième méthode ne semble pas justifiée pour étudier les tissus mous. Plusieurs études ont recours à la sélection de points anatomiques au niveau du visage comme référence pour superposer deux clichés tridimensionnels.

Kau *et al.* choisissent cinq points de référence cutanés pour superposer les images 3D. Il s'agit des deux canthi internes au niveau oculaire, des deux commissures labiales externes et de la pointe nasale (11,12,14).

Hoefert *et al.* quant à eux proposent une méthode en utilisant des canthi internes et externes. A partir du milieu de l'axe oculaire, ils tracent deux cercles passant par les points de référence précédents (figure 18). La même procédure est utilisée pour chaque image à recalcr (52).

Incrapera *et al.* se servent de cinq points de repère légèrement différents : au niveau de la concavité nasale, au niveau de la pointe du nez, au niveau de la lèvre supérieure et inférieure et au niveau de pogonion cutané (53). Tandis que Nute et Moss utilisent les deux canthi internes, les deux canthi externes et la pointe nasale pour superposer les visages (54).

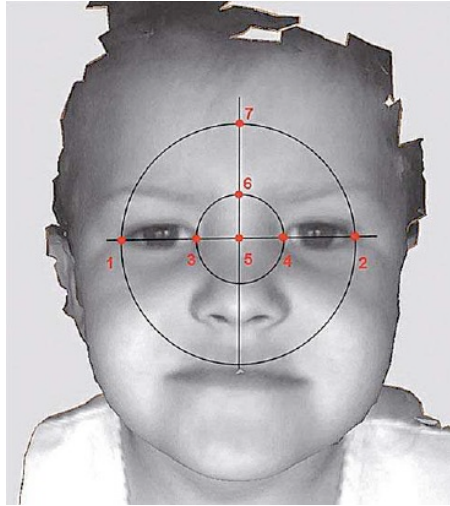


Figure 18. Construction des points de repère selon Hoefert et al.

Paula *et al.* en 2012 définissent 8 points de repères anatomiques : le nasion, la pointe du nez, la pointe sous-nasale, les commissures droite et gauche, le milieu du vermillon de la lèvre supérieure et inférieure et le point B cutané (figure 19) (55). Golding *et al.* utilisent en revanche 21 points de repère (figure 20) (56).

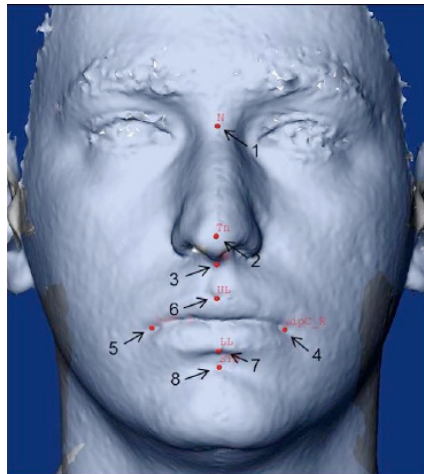


Figure 19. Repères anatomiques selon Paula et al. (1) Nasion, (2) Pointe du nez, (3) Pointe sous-nasale, (4) Commissure droite des lèvres, (5) Commissure gauche des lèvres, (6) Milieu du vermillon de la lèvre supérieure, (7) Milieu du vermillon de la lèvre inférieure, (8) Point B cutané

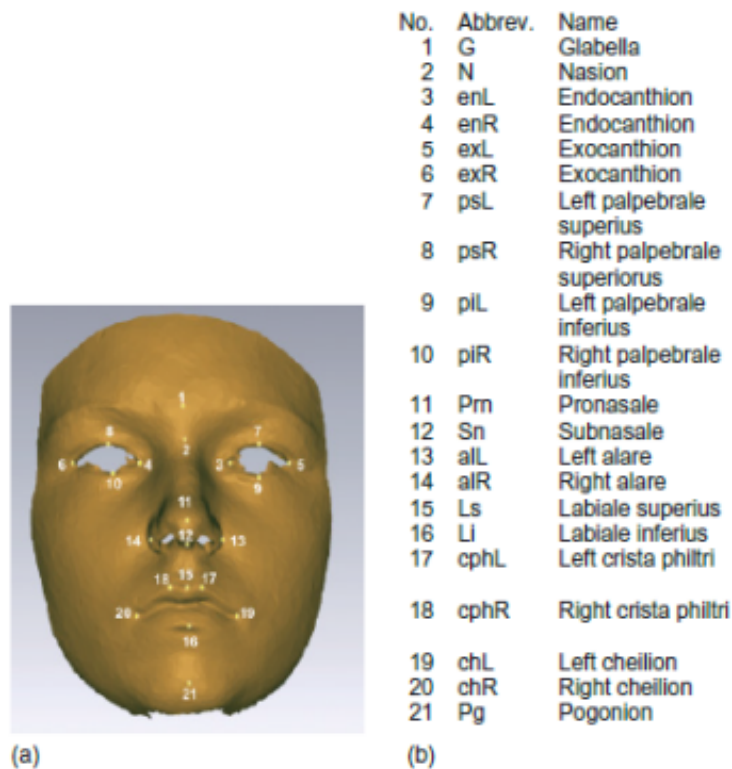


Figure 20. Les repères de tissus mous utilisés pour explorer la variation faciale selon Golding *et al.*

Les données faciales 3D obtenues nécessitent toujours les prérequis de base pour permettre la superposition, c'est-à-dire une origine, des repères et/ou des plans de référence (x - y, x - z et z - y) qui sont stables au fil du temps.

Les points de repère qui semblent les plus stables sont les canthi intérieurs (les points situés au coin intérieur des yeux) (figure 20). Les canthi internes sont souvent utilisés comme marqueurs de dysmorphie faciale (57,58). Pourtant certains auteurs ont remarqué une petite augmentation (inférieure à 2 mm) de largeur entre les canthi internes entre 12 à 16 ans. La plus grande augmentation de cette distance se produit généralement entre 10 - 18 mois et 2 - 12 ans (57,59).

La superposition des scans faciaux se fait sur un plan transversal (x - z) passant par les canthi internes, et un plan sagittal (y - z) passant par le milieu de la face. La face peut cependant tourner autour de l'axe x.

Ces points de référence doivent être stables. Or les tissus mous changent avec la croissance, le traitement, la position de la tête, le vieillissement, la prise du poids et l'expression faciale. La localisation des points repères 3D du visage représenté par des surfaces courbées est alors difficile et très sujette à des erreurs d'identification.

Afin de s'affranchir de l'utilisation des points ou des plans de repères anatomiques des tissus mous qui sont considérés comme instables, Cevidanes *et al.* développent une méthode de superposition qui est totalement indépendante de ces derniers (60).

Les auteurs utilisent la base crânienne obtenue à partir des données de cône beam pour évaluer les modifications des tissus mous et mettent en perspective les autres modalités d'imagerie 3D (figure 21). La base crânienne est la structure stable souvent utilisée en superposition des images en céphalométrie 2D.

Cette méthode totalement automatisée consiste à comparer l'intensité du niveau de gris de chaque voxel entre les scans en utilisant un logiciel spécifique. La superposition rigide consiste à déterminer la transformation spatiale d'une image, afin d'associer chaque pixel d'un volume à son point homologue dans un autre volume.

Il n'y a pas de déformation de l'image, seuls des rotations, des translations et des changements d'échelle sont possibles comme transformations spatiales. L'évaluation des modifications des tissus mous est faite par le calcul des distances superficielles euclidiennes entre les modèles 3D.

Les cartes en couleur sont utilisées pour l'évaluation visuelle de l'emplacement et la quantification des changements. Cette méthode présente l'inconvénient d'avoir recours à la technique de cône beam qui est radio-ionisante. Bien que les images CBCT peuvent montrer les surfaces des tissus mous, les photographies 3D (scanner laser de surface, stéréophotogrammétrie) fournissent des informations supplémentaires sur la couleur et la texture de la surface (61).

L'algorithme le plus souvent utilisé pour superposer les visages dans les études est l'ICP ou Iterative Closest Point, développé par Besl et McKay en 1992. L'ICP est basé sur la recherche de paires de points les plus proches entre les deux nuages de points afin de minimiser leur différence. Un scan sert de référence, il est maintenu fixe, tandis que l'autre est transformé pour correspondre au mieux à la référence. Il révisé itérativement les transformations (translation, rotation) nécessaire pour minimiser la distance entre les points de deux scans. La différence finale entre deux nuages de points est la somme des écarts des points entre eux (16).

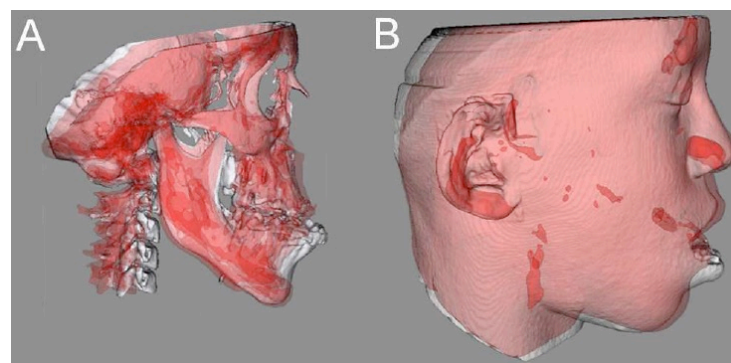


Figure 21. Superposition en transparence du patient. Superpositions des données avant chirurgie (blanc) et 6 semaines après la chirurgie bi-maxillaire (rouge) sur la base du crâne des sujets ayant terminé leur croissance. (A) Modifications des tissus durs. (B) Modifications des tissus mous (Cevidanes et al.)

2.5 Fiabilité et précision des systèmes d'acquisition d'images tridimensionnelles

La fiabilité et la validité des mesures anthropométriques crâniofaciales avec des images photogrammétriques 3D sont testées de manière approfondie et s'avèrent fiables avec une précision élevée (62).

Selon plusieurs auteurs comme Kau *et al.*, Schwenzer-Zimmerer *et al.*, Joe *et al.*, le scanner laser de surface est une technique d'enregistrement simple, peu invasive qui fournit une analyse plus précise de la morphologie crâniofaciale, comparée à l'utilisation de l'anthropométrie, de la céphalométrie et de l'imagerie 2D (63–66).

Kau *et al.* mettent en question la précision du système de scanner laser Minolta Vivid 900. Les résultats montrent une erreur d'enregistrement moyenne inférieure à 0.4 mm. Pour 90 % des enregistrements, l'erreur se situe dans une fourchette de 0.85 mm (63).

Le scanner laser de surface a été cliniquement utilisé pour l'évaluation des modifications des tissus mous suite au traitement orthodontique (67–69), ainsi que pour l'évaluation de la morphologie du nez et des lèvres chez les sujets atteints du syndrome de Down (70). Ma *et al.* quant à eux interrogent la précision de la technique de lumière structurée et trouvent une fiabilité de 0.2 mm de ce système (71).

En plus une validation des méthodes d'évaluation des tissus mous suivant un traitement orthodontique est nécessaire. La précision de la détection des points de référence est essentielle pour une pertinence diagnostique.

Dans l'étude de Gwilliam *et al.*, seuls les points cheilion, labial supérieur et exocanthion se sont révélés hautement reproductibles (écart-type 0.5 mm) pour les données intra-opératoires. Pour les données inter-opérateurs, aucun des points de référence n'a été trouvé hautement reproductible pour les trois axes (72).

En revanche, selon Lippold *et al.* (2014), le scanner laser tridimensionnel FastSCAN™ permet une identification fiable et précise des points de repère anatomiques du visage. Les distances obtenues entre certains points de repère, tels que la distance intercanthale, sont compatibles avec les distances mesurées manuellement. Selon les auteurs, grâce à la mise en œuvre facile et rapide, cette méthode facilite l'analyse faciale tridimensionnelle et pourrait être une alternative cliniquement valable aux mesures manuelles (73). D'autres études seront nécessaires afin de valider cet outil qui serait indispensable dans la vie quotidienne de l'orthodontiste.

2.6 Avantages et inconvénients des systèmes d'acquisition d'images tridimensionnelles

Chaque système d'acquisition fournit une représentation en trois dimensions d'un objet. Le tableau 2 représente les avantages et les inconvénients de chacun de ces systèmes.

La stéréophotogrammétrie 3D digitale utilisant la lumière structurée (comme le C3D ou le 3dMDface) présente des avantages comme le temps d'acquisition court (1.5 ms) et la capacité de capturer la couleur et la texture du visage.

Elle propose des mesures linéaires, de surface et d'angles de la morphologie faciale, mais aussi des calculs de volume. La stéréophotogrammétrie se démarque par la fiabilité et la précision de ses mesures et peut être utilisée pour des calculs anthropométriques. Il s'agit d'une méthode non invasive, sans exposition aux radiations. La rapidité d'acquisition et la facilité d'application font de la stéréophotogrammétrie 3D digitale une technique intéressante à utiliser chez l'enfant, limitant les artefacts de mouvement et les distorsions d'image. Elle trouve donc de nombreuses applications en orthodontie, en chirurgie orthognathique et reconstructrice (14).

En ce qui concerne le laser, du fait de l'intervalle entre les deux scans, les mouvements respiratoires, les mouvements du visage et les caractéristiques des tissus mous tels que la tension et la fatigue peuvent entraîner des erreurs dans les mesures.

Par conséquent, il peut y avoir une erreur technique de mesure lorsqu'il est utilisé chez des patients ayant des problèmes faciaux ou des handicaps. En outre, les patients peuvent parfois ne pas s'identifier aux images 3D car la numérisation laser rend la texture de l'objet seulement en un seul ton monochrome (74).

En raison des défauts inhérents à la technologie et de la distorsion de la lumière, aucun des systèmes d'imagerie 3D n'est précis sur tout le champ de vision. De plus, ces systèmes souffrent du potentiel de mouvement du patient et d'altérations de l'expression faciale entre les multiples vues nécessaires pour construire un modèle 3D du visage. Cependant, les défis de recréer l'environnement virtuel pour de meilleurs soins cliniques et l'évaluation des résultats ne peuvent être ignorés. Les améliorations continues de la technologie et des logiciels signifient que les chercheurs et les cliniciens sont plus proches de l'imagerie 3D réaliste.

Tableau 2- Les avantages et les inconvénients des systèmes d'acquisition d'image 3D de surface

Outil	Avantages	Inconvénients
Photogrammétrie	-Pas cher et facile à mettre en place	-Erreurs de magnification -Travail fastidieux pour cartographier les surfaces -Image pseudo-tridimensionnelle
Laser	- Haute résolution - Capture rapide - Non invasive - Topologie et surfaces de contour -Qualité photoréaliste moyenne	-Equipement coûteux, entre 2500 euros (Minolta) à 5500 euros (Fastscan) -Technique sensible
Lumière structurée	-Capture très rapide -Phtoréaliste -Non invasive	-Equipement coûteux (environ 20 000 euros pour le 3dMD) -Technique sensible -Variation de la qualité de résolution
Vidéo-imagerie	-Capture de mouvement multiple -Phtoréaliste -Capture de mouvement et d'expression	-Basse résolution -Capacités de traitement requises

3 IMAGERIE TRIDIMENSIONNELLE DE SURFACE ET ORTHOPEDIE DENTO-FACIALE

L'étude des tissus mous est effectuée le plus souvent à partir des photographies et une partie des téléradiographies de profil. Le 3D par le biais du cône beam et la tomodensitométrie présente certaines limites liées au rayonnement et un coût élevé. L'imagerie 3D de surface fournit un nouveau moyen d'étude des tissus mous, sans novicité. Elle nous apportent une représentation plus précise des morphologies faciales (75) et peut être utile pour mieux comprendre, comparer, et même prévoir les résultats thérapeutique avant et après l'orthodontie. De plus, certains modèles 3D de tissus mous sont utilisés pour estimer la croissance. L'archivage des enregistrements faciaux en 3D pour la planification de traitement, la recherche et d'autres buts médico-légaux sont quelques autres avantages de l'utilisation de cette technique en orthodontie (41).

Dans ce que peut nous apporter l'imagerie 3D de surface, nous allons nous intéresser à :

- l'aide au diagnostic en orthopédie dento-faciale
- l'étude de la croissance
- l'étude des modifications des tissus mous à la suite d'un traitement orthopédique, orthodontique et chirurgical

3.1 Aide au diagnostic

3.1.1 *Diagnostic en orthopédie dento-faciale*

L'imagerie 3D peut s'avérer utile pour la routine orthodontique afin de diagnostiquer les malocclusions.

A partir de la base de données des sujets normaux en classe I squelettique, nous pouvons comparer l'enregistrement esthétique 3D d'un sujet de même âge et de même sexe afin de détecter les différences pathologiques et de diagnostiquer exactement l'origine du problème (figure 22).




Figure 22. Le scan d'un patient de 16 ans (A). Le scan moyen d'un groupe des hommes normaux de 16 ans (B). La superposition des deux scans indique les différences morphologiques (C) (Kau et al.)

La plupart des études sur le traitement précoce des malocclusions de classe III sont axées sur l'évaluation squelettique. Le diagnostic précoce d'une hypomaxillie, d'une hypermandibulie ou d'une combinaison des deux garantit un traitement approprié pendant la période de croissance prépubertaire. Cependant, les tissus mous faciaux, représentatifs des structures squelettiques mais aussi des structures musculaires, sont importants car ils jouent un rôle crucial dans l'évaluation et le succès des résultats du traitement fonctionnel. Il est important que les orthodontistes possèdent un outil fiable, sans risque d'exposer aux rayonnements afin d'émettre le bon diagnostic et de définir les objectifs du traitement (76).

Krneta *et al.* (2014) sont les premiers à décrire le profil des tissus mous chez les enfants de classe III dans la période de dentition primaire (5-6 ans) avec la méthode d'imagerie 3D de surface non invasive, rapide, facile et fiable. Ils concluent que des normes tridimensionnelles de la morphologie faciale dans une population donnée sont essentielles pour un meilleur diagnostic et un meilleur plan de traitement en orthopédie dentofaciale (76). Ils soulignent également que l'avantage clinique le plus important dans cette étude est le caractère non invasif de l'imagerie 3D de surface chez les patients en pleine croissance.

En 2015, la même équipe étudie la morphologie faciale des enfants atteints de malocclusion de classe III en début de dentition mixte (77). Ils réalisent une étude sur 48 enfants de 7 à 8 ans présentant une classe III et 91 enfants présentant une occlusion normale. Les images de scanner de surface sont réalisées dans les deux groupes et comparées. Les résultats montrent que les patients classe III présentent une face inférieure plus courte, un profil facial plus concave, une rétromaxillie et une promandibulie, une réduction du ratio de la surface gingivale maxillaire / mandibulaire par rapport au groupe témoin. Cette différence est statistiquement significative ($P < 0.001$). Les sujets classe III présentent des caractéristiques faciales cliniquement pertinentes pendant la période pré-pubertaire. Les auteurs proposent qu'un diagnostic complet de la dimension transversale doit être étudié dans une étude ultérieure. Sans oublier que c'est une anomalie qui évolue dans le temps, des études sur le diagnostic des malocclusions de classe III aux différents âges doivent être menées afin d'avoir des données longitudinales sur son évolution.

L'imagerie 3D de surface peut également être utilisée dans les cas de pathologies congénitales. Par exemple dans les cas de syndrome de Binder, le visage est superposé avec un visage dit « moyen » afin de déterminer les différences par rapport à la moyenne. Kau *et al.* remarquent une déficience au niveau du nez et du maxillaire, une mandibule normale ou légèrement en avant (figure 23) (78). En outre, il existe beaucoup de débats sur l'étendue de la déformation de Binder. Beaucoup d'auteurs pensent qu'elle est limitée à la région nasale, alors que d'autres affirment qu'elle affecte la totalité de l'étage moyen. Les scans tridimensionnels sont utiles pour mettre en évidence l'étendue de la zone affectée chez un patient atteint du syndrome de Binder. Cette déviation par rapport à la moyenne peut être déterminée précisément au millimètre près. Les thérapeutiques sont ensuite adaptées en fonction de la sévérité de la pathologie : soit un traitement orthodontique simple de

compensation, soit un traitement chirurgical accompagné d'une greffe osseuse de l'étage moyen.



Figure 23. Superposition des images de trois dimensions d'un patient atteint du syndrome de Binder (en gris) et le visage dit « moyen » de même âge (bleu) (Kau et al. 2007)

Dans le cas d'asymétrie faciale, les photographies sont généralement examinées et les repères anatomiques en vue frontale sont déterminés. La symétrie est ensuite étudiée en utilisant une ligne de référence. Cependant, les déviations dans les trois sens de l'espace ne peuvent pas être toutes analysées. Les systèmes de mesures tridimensionnelles offrent la possibilité d'effectuer une analyse 3D automatisée de la symétrie faciale basée sur un nuage de points dense de la surface du visage. Dans leur étude, Berssenbrügge *et al.* (2014) ont enregistré les nuages de points tridimensionnels des visages de 50 jeunes adultes en bonne santé âgés de 20 à 32 ans (79). Le nuage de points est ensuite réfléchi sur un plan miroir qui correspond au plan sagittal médian du visage pour créer une copie en miroir du visage. Par la suite, la copie en miroir est appariée à sa version originale. L'enregistrement est effectué en utilisant l'algorithme itératif du point le plus proche ICP (Iterative Closest Point). Les asymétries locales sont obtenues comme les distances entre le nuage d'origine et sa copie en miroir. L'indice d'asymétrie 3D est alors calculé comme la distance moyenne entre l'original et la copie en miroir.

Selon les auteurs, cette technique est supposée donner une meilleure estimation de l'asymétrie faciale que la technique 2D (79). L'analyse 3D est nécessaire dans le diagnostic des cas d'asymétrie antéro-postérieure où certains points peuvent apparaître complètement symétrique en 2D. Le nombre de points utilisés dans l'évaluation 2D est beaucoup plus petit que dans l'analyse 3D qui est basée sur 8000 à 13000 points. Un petit nombre de points ne peut donner qu'une représentation incomplète de la forme du visage.

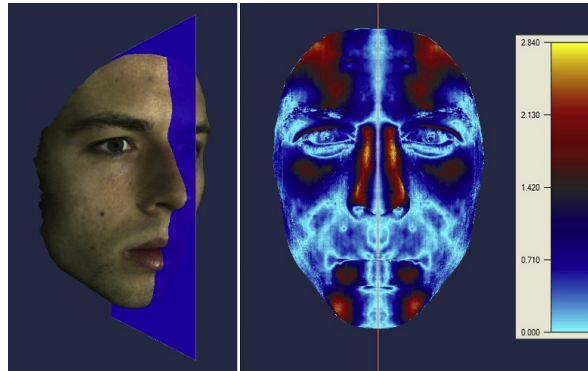


Figure 24. L'asymétrie est déterminée comme des distances entre la surface d'origine et la surface en miroir. Ces valeurs sont rendues visibles en utilisant une échelle pseudocolorimétrique. La distance maximale est de 2.8 mm (jaune). Les parties parfaitement symétriques sont représentées en bleu clair (Berssenbrügge et al. 2014)

Dans cette étude, il n'y a pas de différence significative en termes d'asymétrie entre les hommes et les femmes en utilisant l'analyse bidimensionnelle et l'analyse tridimensionnelle basée sur des nuages de points denses.

Contrairement à cette étude, Claes *et al.* (2012) ont trouvé une différence significative d'asymétrie qui est plus importante chez les hommes que chez les femmes, toujours en utilisant la technique d'imagerie 3D de surface (80). D'autre part, dans l'étude de Ercan *et al.* (2008) qui évaluent cependant 42 points de repère bidimensionnels, une asymétrie plus importante est trouvée chez les femmes par rapport aux hommes (81). Ainsi, dans l'ensemble, les différentes études ne donnent pas une image uniforme du dimorphisme sexuel dans l'asymétrie faciale globale. Des études impliquant des ensembles de données plus larges peuvent être intéressantes pour étudier l'asymétrie et le dimorphisme sexuel.

Une autre question concerne la perception de la symétrie. A partir de quelle valeur l'asymétrie est corrélée avec les perceptions subjectives de cette dysmorphose ? L'utilisation de plus en plus répandue des techniques d'imagerie tridimensionnelle de surface permettra de l'étudier et d'y répondre.

D'autres investigations sur d'autres malocclusions parmi des âges différents doivent être réalisées afin de créer une base de données qui seront appliquées cliniquement.

3.1.2 Variations ethniques

Nous savons que le diagnostic du traitement orthodontique est souvent basé sur des valeurs céphalométriques étudiées à partir d'une certaine population. Pourtant il a été démontré que les variations ethniques doivent être prises en compte dans le diagnostic (82). Kau *et al.* (2012) ont étudié la morphologie faciale dans des populations différentes en utilisant des systèmes d'imagerie de surface tridimensionnelle (11). Les sujets inclus sont issus de cinq pays différents : La Hongrie [Hun], Le Royaume-Uni [Wel], Les États-Unis [Hou], La Slovénie [Slo] et L'égypte [Egy]). Le système d'imagerie Minolta VI-900 (scanner laser) et 3dMDface (stéréo - photogrammétrie) sont utilisés dans cette étude.

Dix coquilles faciales moyennes masculines et féminines dans chaque population sont créées. Ensuite les scans faciaux sont superposés manuellement selon 5 points de référence (2 points au niveau des canthi internes des yeux, 2 points au niveau de la commissure externe des lèvres, et 1 point au niveau de la pointe nasale). Ils observent des différences faciales parmi les groupes en utilisant l'algorithme RF6 (figure 25) (83).

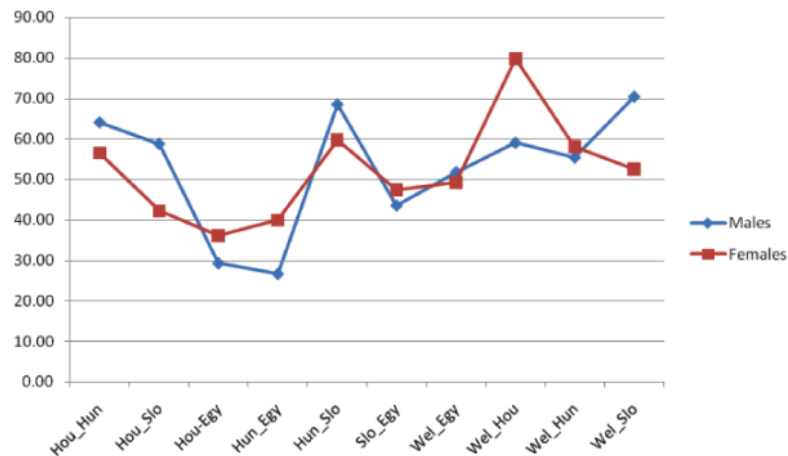


Figure 25. Représentation graphique des similitudes (en pourcentage) entre les populations selon le sexe (Kau et al. 2012)

Selon cette étude :

- Les visages entre les égyptiens et les autres populations présentent la plus grande différence pour les hommes et les femmes. Les égyptiens ont un front plat et incliné, les malaises plus marquées et un petit menton. Ils ont en plus la tendance à une protrusion bimaxillaire.
- Chez les hommes, il existe une grande similitude entre les anglo-saxons et les slovènes. Chez les femmes, cette ressemblance se retrouve le plus entre les anglo-saxons et les américains. Il n'y a peu de différence entre les populations d'Europe et d'Amérique du Nord.
- Malgré les similitudes, les différences sont plus marquées dans les zones du visage où le traitement orthodontique peut avoir un impact. Par exemple, les femmes slovènes ont une tendance de classe III comparées aux femmes anglo-saxonnes et américaines (figure 26). Les hommes hongrois ont une tendance de classe II par rapport aux hommes américains (figure 27).

Les différences de surface et de forme selon le sexe sont illustrées par les histogrammes de couleurs et la cartographie de surface (figures 26 et 27).



Figure 26. Analyse tridimensionnelle des variations morphologiques chez les femmes. Les cartes en couleur illustrent les zones des différences (bleu et rouge) et les zones de similitude (noir)

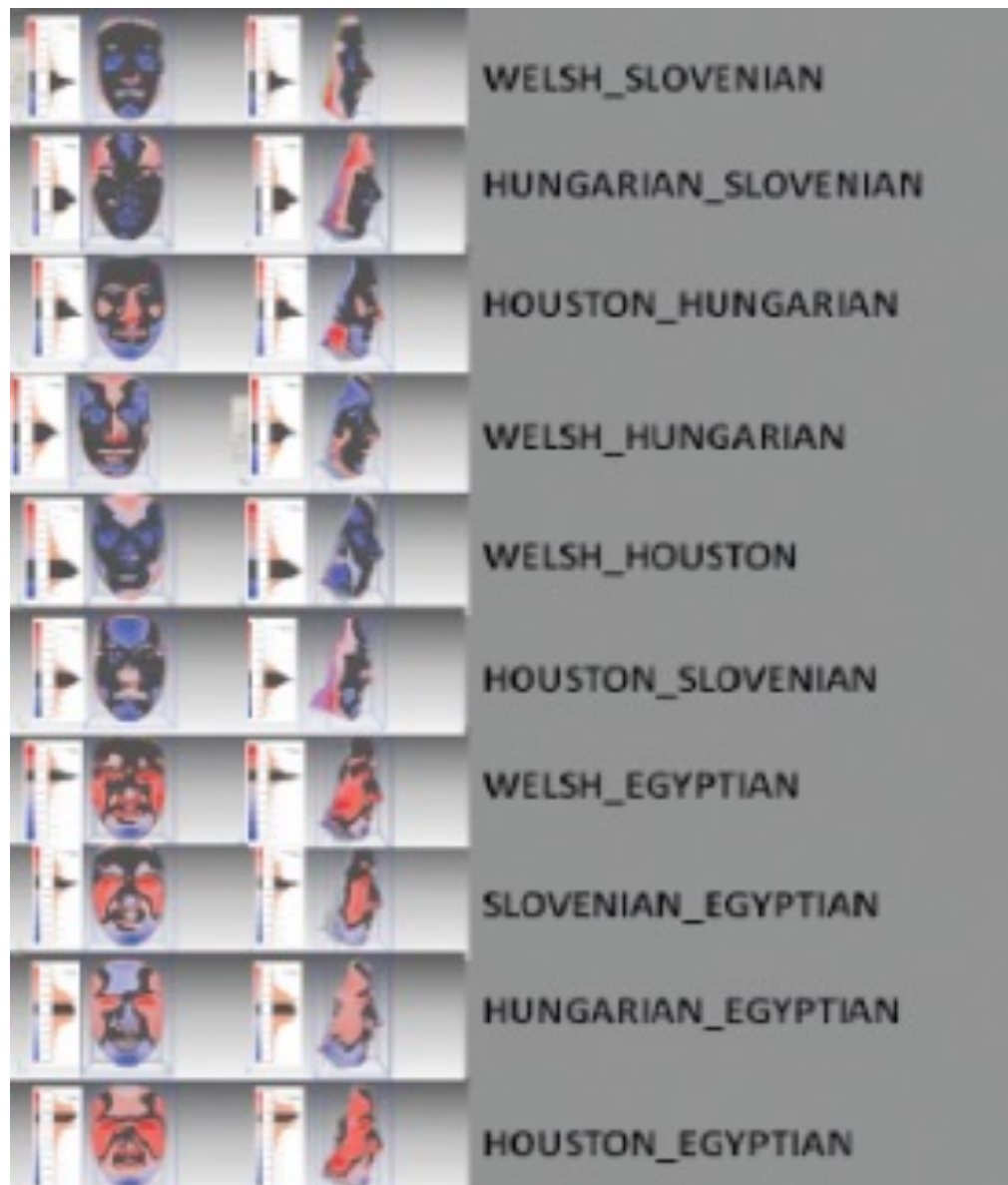


Figure 27. Analyse tridimensionnelle des variations morphologiques chez les hommes. Les cartes en couleur représentent les zones de différences (bleu et rouge) et les zones de similitudes (noir)

D'autres études doivent être menées pour formuler une base de données normatives afin d'émettre les objectifs thérapeutique en tenant compte de la variation ethnique (78). Si les faces « moyennes » représentent les normes esthétiques pour chaque population, le profil des tissus mous en tant que résultat final nécessite d'être étudié plus en détail. Par conséquent, comme dans la céphalométrie traditionnelle, il faudra déterminer de nouvelles normes esthétiques tri-dimensionnelles selon les populations.

3.1.3 Diagnostic en génétique

La détermination de la contribution génétique selon des traits faciaux reste un sujet de préoccupation dans plusieurs domaines qui traitent la morphologie humaine, y compris l'orthodontie.

Pour distinguer les parties du visage qui sont déterminées génétiquement, Naini et Moss, Weinberg *et al.* ont utilisé des analyses tri-dimensionnelles de surface chez les jumeaux monozygotes et dizygotes (84,85). Dans le travail de Weinberg *et al.*, 21 paires de jumeaux dont 10 monozygotes et 11 dizygotes de même sexe âgées en moyenne de 9,3 ans sont étudiées. Les jumeaux dizygotes sont du même sexe pour éliminer des différences dysmorphiques sexuelles lors de la comparaison. Treize points de repère 3D sont collectés sur chaque surface faciale et leurs coordonnées sont soumises à une analyse morphométrique géométrique. Selon ces auteurs, les trois caractères à composante héréditaire modérée à élevée sont la largeur des structures orbitaires et nasales, la longueur et la projection de la lèvre supérieure et enfin la projection verticale et antérieure de la racine du nez due à la variation de nasion (85). Bien que cette étude ait trouvé une plus grande similitude entre les jumeaux monozygotes par rapport aux jumeaux dizygotes, surtout au niveau de l'étage moyen centrale, l'analyse quantitative est limitée à quelques distances linéaires simples, ce qui est inadéquate pour décrire des caractéristiques 3D complexes du visage. Une meilleure compréhension des caractéristiques soumises au contrôle génétique est importante pour l'identification des gènes déterminant la variation morphologique du visage.

Il serait également judicieux de comparer les différentes zones de visage séparément. Les analyses montrent que les jumeaux monozygotes présentent une morphologie faciale similaire dans différentes parties du visage, sauf le tiers inférieur. L'étage moyen des monozygotes et des dizygotes hommes sont similaires au niveau frontal, supra- et infra-orbitaire, nasal et labial inférieur. Chez les monozygotes et dizygotes femmes, les yeux, les bords supra- et infra-orbitaire, le philtrum et la partie inférieure des joues sont similaires. En outre, la quantité de la symétrie faciale ne semble pas déterminée par la zygosité. Le tiers inférieur est le plus asymétrique (86). En résumé, la contribution relative des facteurs génétiques sont différents pour les tiers supérieur, moyen et inférieur du visage ainsi que entre les groupes de sexe différents (87).

Afin de déterminer la zygosité des jumeaux, les tests ADN de grande précision sont souvent utilisés en pré et post-natal. Pourtant ces tests coûteux sont peu applicables dans des études sur un grand groupe de jumeaux. L'analyse faciale grâce aux images 3D pourrait remplacer les tests ADN dans ce cas. Vuollo *et al.* ont réalisé une étude sur 106 paires de jumeaux. Les images 3D faciales ont été obtenues avec la stéréophotogrammétrie 3dMD pour déterminer la zygosité en fonction de la similarité de la forme du visage. Ils ont montré que l'analyse faciale 3D était comparable avec les tests ADN dans 75% à 90 % des cas.

La connaissance générale de la morphologie faciale - son développement et les mécanismes de contrôle - est très importante. Il existe sans doute une interaction entre les facteurs génétiques et environnementaux dans l'étiologie des malformations

dentofaciales. La méthode d'imagerie 3D de surface nous apporterait de nouvelles données intéressantes à propos des influences génétiques et gestationnelles sur la morphologie faciale.

3.2 Superposition et analyse des modifications morphologiques

De même, il est possible de comparer l'évolution du visage au cours du traitement à travers des images 3D. À la fin du traitement, il est possible de voir les effets de la thérapeutique chez un individu et d'établir exactement quels changements esthétiques ont eu lieu. Il suffit de comparer le résultat avec la normalité de cet âge pour voir si le traitement a pu « normaliser » les traits du visage ou tout simplement comparer avec les photos 3D du début et de la fin du traitement pour étudier les changements obtenus.

3.2.1 *Etude de la croissance faciale*

La croissance faciale est souvent étudiée à partir des téléradiographies de profil superposées. L'un des défis fondamentaux dans l'évaluation de la croissance faciale est d'identifier les structures stables qui sont peu susceptibles de changer ou subiront un changement minime durant la croissance crânio-faciale. Il existe en plus des erreurs dus à la réalisation, à l'interprétation des radiographies et au dédoublement des structures bilatérales.

Avec la valeur diagnostique pas toujours rigoureuses des téléradiographies de profil associée aux risques connus d'exposition aux rayonnements, une alternative valide est nécessaire. Le scanner de surface tridimensionnel (3D), non invasif et facile à utiliser, est devenu disponible depuis peu de temps pour analyser des tissus mous faciaux en clinique.

Etude « ALSPAC—the Avon Longitudinal Study of Parents and Children. I. Study methodology » de Golding *et al.* (2001)

Trois cent cinquante enfants (184 garçons et 166 filles) sont recrutés dans une étude cohorte longitudinale pour étudier la croissance faciale et les déterminants du développement pendant l'enfance et au-delà (56). L'étude identifie trois composants principaux qui expliquent 46.6% de la variation de la taille et de la forme du visage. En utilisant 21 points de repère faciaux (figure 20), il est possible de mettre en évidence leur distribution spatiale dans une population (88). Parmi ces points, certains sont considérés comme plus reproductibles que d'autres (par exemple, les canthi internes par rapport aux canthi externes) (89,90).

- *Le premier composant principal (PC1)* s'articule en 10 points de repère dans la partie supérieure du visage (points 1 à 10, figure 20) et en 7 points de repère dans la partie inférieure du visage (points 15 à 21, figure 20). PC1 représente la hauteur de la face.
- *Le deuxième composant principal (PC2)* se compose des points de repère autour des yeux (points 3 à 10) principalement dans l'axe des x. PC2 représente la distance entre les yeux.
- *Le troisième composant principal (PC3)* correspond aux repères associés au nez (points 11 à 14) dans l'axe z. PC3 représente la proéminence du nez.

Les résultats nous montrent que :

- En regard du PC1 :
 - La distance moyenne entre les centroïdes faciaux supérieurs et inférieurs est de 73 mm (62.6 - 89 mm)
 - La distance moyenne entre Na et Pog est de 106.5 mm (90.7 – 129.5 mm). La différence de la hauteur faciale est de 38.8 mm entre la plus petite et la plus grande face
 - Les garçons ont des visages plus longs que les filles (de 2.6 mm en moyen)
- En regard du PC2 :
 - La distance moyenne entre les deux yeux est de 62.1 mm (53.3 – 72.4 mm)
 - La distance moyenne entre les canthi internes est de 33.4 mm (26.2 – 41.6 mm)
 - La distance intercanthale chez les garçons est plus grande que chez les filles (de 1.1 mm en moyen)
- En regard du PC3 :
 - La proéminence du nez est de 7.9 - 16 mm.
 - La proéminence du pronasale est plus prononcée chez les garçons (26.9 mm) que chez les filles (24.8mm).

En acceptant une variation faciale importante, il est raisonnable de s'attendre à ce que les individus se développent différemment en fonction de la taille et de la forme du visage. Des études radiographiques antérieures ont suggéré différents modèles de croissance (croissance antérieure, croissance postérieure, croissance verticale) (91,92). Pourtant ces études céphalométriques longitudinales chez des sujets en cours de développement s'opposent aux principes d'éthique médicale à cause des radiations à un intervalle régulier. Les dispositifs alternatifs d'imagerie 3D de surface sont la meilleure façon de comprendre, dans certaines limites, comment le visage se développe et change avec le temps.

Etude « Three-dimensional analysis of facial morphology surface changes in untreated children from 12 to 14 years of age » de Chung How Kau et Stephen Richmond (2008)

Dans l'étude cohorte longitudinale de Kau et Richmond sur la croissance faciale, cinquante-neuf enfants de 12 à 14 ans non traités orthodontiquement sont numérisés tous les 6 mois pendant 2 ans. Le système utilisé est constitué de deux caméras 3D de haute résolution (Vivid VI900, Minolta, Tokyo, Japon) fonctionnant comme une paire stéréo. Les visages sont superposés pour déterminer la croissance. Les auteurs choisissent 5 points de repère sur les scans faciaux dont 2 points au niveau des canthi internes des yeux, 2 points aux commissures buccales, et 1 point à la pointe nasale.

Pour déterminer la croissance faciale, les cartes d'écart de coquille à coquille sont utilisées pour analyser quantitativement le changement entre deux surfaces. Cet outil regroupe tous les changements de surface et permet de visualiser les régions ainsi que les directions de croissance (en valeur positive et négative). Les surfaces

colorées montrent des changements du visage dans le temps. Les changements sont analysés en millimètre et en pourcentage.

Les résultats de l'étude montrent que plus l'âge augmente, plus il y a une diminution de l'appariement des deux visages. L'amplitude de croissance entre les coquilles, mesurée en millimètre, augmente parallèlement à la diminution de pourcentage dans l'appariement de coquille à coquille. En plus, le taux de croissance au bout de deux ans sont plus élevés chez les garçons que chez les filles.

Pour analyser davantage les données, les sujets ont été séparés en 3 sous-groupes en fonction du degré d'appariement de surface :

- Groupe avec peu ou pas de changement : appariement facial > 85%
- Groupe avec changement modéré : appariement facial entre 65 – 85%
- Groupe avec changement important : appariement facial < 65%

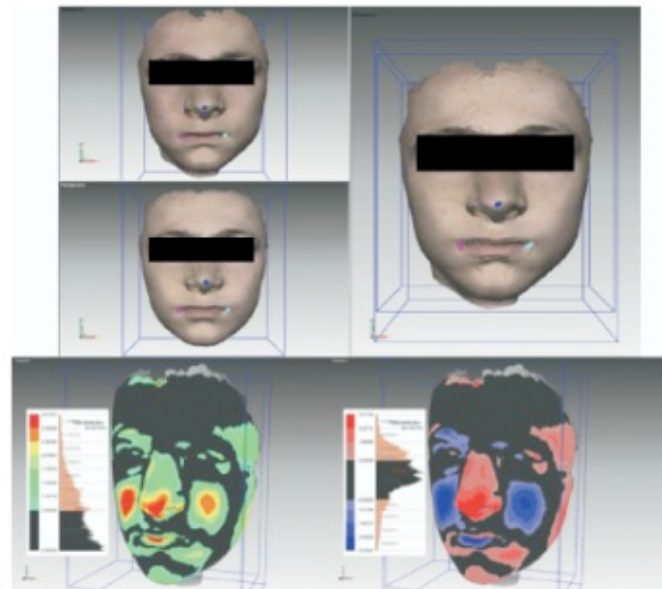


Figure 28. L'aligment sur 5 points avant de superposer. La carte en couleur montre les différences absolues avec une tolérance de 0.85 mm (en bas à gauche). Les changements positifs et négatifs sont indiqués par les zones rouges et bleues, respectivement (en bas à droite). Le nez, les lèvres, les sourcils et le menton ont des changements positifs (rouge), et les joues sont négatives en raison d'un aplatissement (bleu)

- Exemple 1 :

C'est un cas montrant un garçon présentant de grands changements avec un appariement facial inférieur à 65% (figure 29). Les différences faciales sont de 0.28 mm, 0.86 mm, 0.94 mm et 1.00 mm au bout de 6 mois, 12 mois, 18 mois, 24 mois. Le taux d'appariement est respectivement de 96.50%, 71.97%, 61.44% et 59.69%. Les changements à 6 mois ne sont pas cliniquement significatifs.

Après deux ans, les auteurs concluent les changements suivants :

- Un approfondissement des yeux de 0.30 à 1.36 mm.
- Une élongation du nez vers le bas et l'avant et élargissement du nez. Ces changements ont une différence maximale de 2.35 mm.
- Un changement négatif au niveau des joues. Ces valeurs varient de -1.42 à -2.58 mm.
- Une translation des lèvres vers le bas en correspondance avec le nez. Il y avait une plus grande translation au niveau de la lèvre supérieure qui varie de 0.28 mm à 1.95 mm. Le changement de la lèvre inférieure est d'environ 0.90 mm.
- La projection du menton résultant de l'allongement considérable de la dimension verticale du visage. Cela est d'environ 5.05 mm.



Figure 29. Illustration de la croissance faciale importante chez un garçon

- Exemple 2 :

C'est un cas montrant une fille présentant des changements modérés avec un appariement facial entre 65 et 85 % (figure 30). Les différences sont de 0.41 mm, 0.61 mm, 0.60 mm et 0.70 mm au bout de 6 mois, 12 mois, 18 mois et 24 mois. Le taux d'appariement est respectivement de 84.87%, 76.55%, 75.48% et 70.50%.

Après deux ans, les auteurs concluent les changements suivants :

- Aucun changement apparent au niveau du front et des yeux.
- Des changements importants du nez avec le temps : un redressement général du pont nasal et un allongement du nez vers le bas et vers l'avant. Ces changements varient de 2.91 à 3.53 mm.
- Des changements négatifs au niveau des joues.
- Une translation des lèvres vers le bas en correspondance avec le nez. Les changements de la lèvre supérieure sont de 1.36 à 2.06 mm. Les changements de la lèvre inférieure sont d'environ 2.06 mm.
- Un petit allongement de la dimension verticale du visage de 1.98 à 3.53 mm.

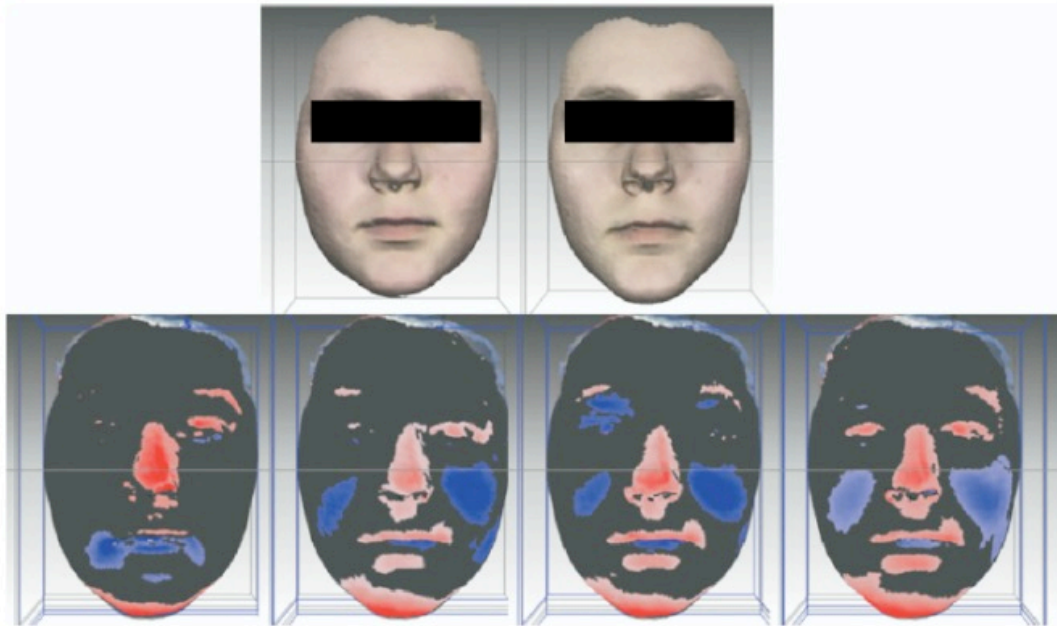


Figure 30. Illustration de la croissance faciale modérée chez une fille

Les auteurs étudient ensuite la face « moyenne » construite à partir des visages de 33 hommes et la comparaison est faite entre le début de l'étude et après 24 mois (figure 31). Ils ont trouvé :

- Aucun changement dans la partie centrale du front.
- Un épaississement général de la région des sourcils latéraux. Cela varie de 0 à 1 mm.
- Un approfondissement des yeux. Ce changement, variant de -0.75 à -1.24 mm est limité plutôt aux globes oculaires qu'aux canthi internes et externes.
- Le nez présentant le plus grand changement avec le temps : une croissance antérieure et inférieure du nez. Les mesures linéaires de la pointe nasale sont de 0.90 mm à 2.08 mm après 24 mois.
- Des changements négatifs aux niveau des joues.

- Une translation vers l'avant et vers le bas des lèvres liées à la croissance du nez.
- Un allongement du visage engendrant la projection vers le bas du menton. Cela varie de 0.45 à 2.08 mm. La quantité de projection vers l'avant du menton est minime.

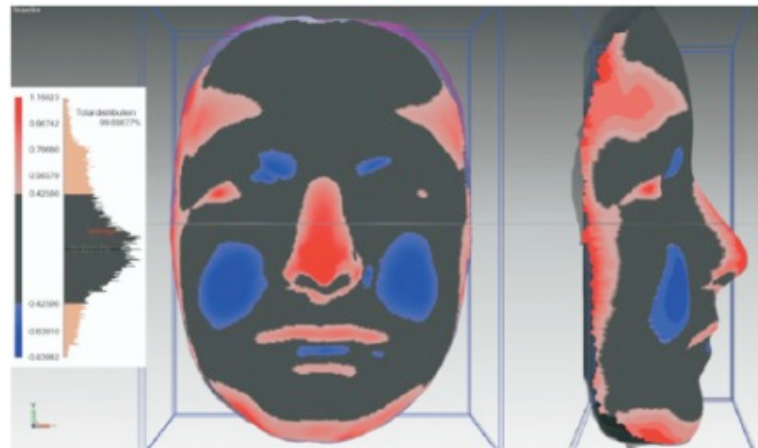


Figure 31. La face « moyenne » des 33 hommes et la croissance faciale après 24 mois

Tout en accord avec ces études, Bishara *et al.*, Vig *et al.* ont trouvé que les changements sont plus importants chez les garçons que chez les filles (93,94). Les garçons ont de plus grands changements du visage et à un stade plus tardif que leurs homologues féminins. Ils remarquent une croissance vers le bas et vers l'avant du nez par rapport au nasion cutané avec un déplacement des lèvres vers le bas avec le nez. Les yeux sont approfondis au fur et à mesure que les sourcils deviennent plus visibles. En raison d'une augmentation de la dimension verticale et d'un aplatissement dans la zone des joues, le profil facial semble aplati avec le temps.

Les études portant sur la morphologie et la croissance des tissus mous sont peu nombreuses dans la littérature orthodontique. La variabilité de la superposition des tissus mous reste discutable en raison des importants changements de surface. Nute et Moss utilisent 5 points (les canthi internes et externes des yeux et la pointe nasale) pour superposer les visages (54). Hajeer *et al.* ont identifié les repères anthropométriques pour aligner les visages (95). Dans cette étude, la méthode de superposition ICP (itératif le point le plus proche) est utilisée. Dans cette méthode mathématique, des sommets triangulaires les plus proches de 2 coques faciales sont rapprochés les uns des autres. Les différences résultantes de la distance entre les 2 surfaces sont moyennées et les coques sont ensuite assemblées. Cette méthode est utilisée dans les industries automobile et aéronautique pour détecter les défauts et contrôler la qualité des différentes pièces. Il s'est avéré être un outil fiable en orthodontie (63).

Ces résultats montrent que les orthodontistes doivent être prudents lors de la réalisation du plan de traitement. Ils ne doivent pas être systématiques dans les traitements avec extraction et les traitements de compensation par exemple des cas

de classe II légère avec un recul de la lèvre supérieure car cela risque d'aggraver le profil. Le moment pour commencer le traitement doit être adapté car les garçons présentent des changements faciaux plus tardifs et plus importants que les filles.

Chaque individu est unique. Plusieurs indicateurs sont proposés pour faciliter le diagnostic et le choix du moment du traitement, mais aucun n'est fiable en diagnostic clinique. Grâce à la technique d'imagerie de surface non invasive, la croissance en trois dimensions d'un individu peut être surveillée régulièrement afin de choisir le moment le plus approprié pour débiter un traitement. Par exemple dans les cas de Classe III squelettique, le patient peut être suivi sur une longue période afin d'évaluer la direction et le rythme de la croissance (Figure 32). Ce dernier peut être évalué et comparé avec l'analyse faciale précédente ou avec la face dite « moyenne » de même âge.

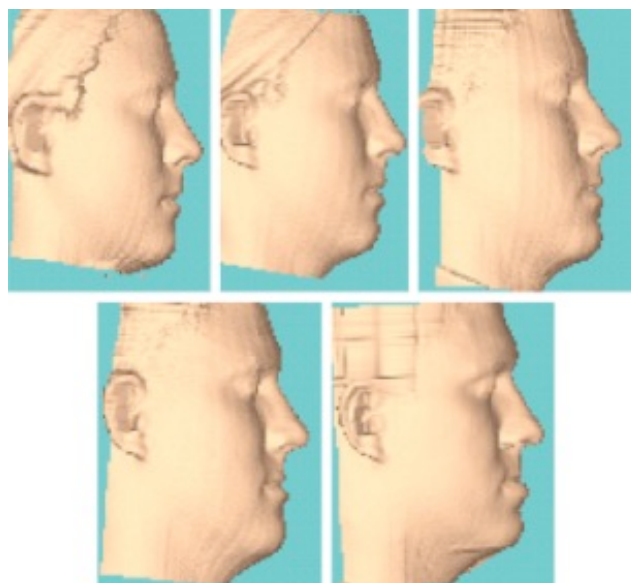


Figure 32. Les scans d'un sujet présentant une malocclusion de Classe III en développement. La mandibule se développe vers le bas de 6 mm et une croissance des lèvres, du nez et du menton vers l'avant de 2 à 3 mm (Kau et al.)

L'évaluation quantitative longitudinale des dimensions faciales d'un sujet pourrait informer l'orthodontiste sur la croissance et ainsi adapter le traitement. Une évaluation quantitative précise des dimensions crâniofaciales par comparaison à des valeurs normatives peut fournir un aperçu d'un processus pathologique sous-jacent ou créer une base pour la planification d'un traitement.

3.2.2 Modification esthétique à la suite du traitement orthopédique

Pour comparer les effets des appareils fonctionnels type Bass, Bionator et Twin Block au niveau des tissus mous, Morris *et al.* utilisent les images tridimensionnelles de scanner à laser (67). Ils trouvent des changements statistiquement significatifs chez le groupe traité avec l'appareil Twin Block et, dans une moindre mesure, chez

le groupe Bionator. Aucun changement statistiquement significatif des parties molles du visage chez le groupe traité par l'appareil Bass n'est démontré.

Elnagar *et al.* (2017) ont étudié les modifications esthétiques chez les enfants de 10 à 14 ans présentant une classe III squelettique par hypomaxillie et ayant eu un traitement orthopédique par traction maxillaire à partir d'ancrages osseux. Le premier groupe contient 10 patients traités par le masque de Delaire appuyé sur les miniplaques zygomatiques. Le deuxième groupe est composé de 10 patients traités avec des élastiques intermaxillaires de classe III tendus entre les miniplaques infrazygomatiques et symphysaires. Le troisième groupe est un groupe de contrôle de 10 patients classe III non traités. Les images stéréophotogrammétrie 3D sont réalisées avant et après le traitement et ensuite superposées. La durée du traitement est de 8 à 9 mois. Ils ont signalé un déplacement antérieur significatif de la lèvre supérieure, des joues et de l'étage moyen du visage dans les deux premiers groupes (96). Le premier groupe présente une modification sagittale négative au niveau de la lèvre inférieure et du menton avec une rotation postérieure de ces régions plus significatives que le deuxième groupe. Ils ont conclu que les deux protocoles de traction maxillaire à partir de l'ancrage osseux sont efficaces chez les patients en denture mixte tardive et permanente précoce pour améliorer leur profil concave disgracieux. Ils ont aussi approuvé que la stéréophotogrammétrie est un moyen efficace pour étudier l'effet esthétique des tractions orthopédiques chez les classes III. Les avantages de la stéréophotogrammétrie sont l'absence d'artefacts de mouvement en raison du temps d'acquisition réduit, la résolution de couleur élevée, l'absence de danger pour les patients et la configuration rapide. Ces protocoles de traction orthopédique pourraient être considérés comme des alternatives pour les patients présentant une déficience maxillaire sévère. Ils ont l'avantage d'améliorer l'esthétique du visage chez les adolescents plutôt que de repousser une approche chirurgicale à la fin de la croissance. Cela peut avoir un effet psychosocial favorable. De plus, les patients traités peuvent s'adapter plus facilement à ces changements relativement lents qu'à une transformation faciale parfois drastique immédiatement après une chirurgie orthognathique. Cependant, d'autres études sont nécessaires pour déterminer la stabilité des résultats à long terme.

Dans des cas de déficience du sens transversal maxillaire, les avis sont partagés entre les auteurs en regard de l'effet de l'expansion rapide maxillaire (ERM) au niveau tissulaire surtout nasal. L'ERM réagit au niveau de la suture palatine augmentant secondairement le volume de la cavité nasale avec des répercussions au niveau des tissus mous nasaux. En 2016, Altorkat *et al.* ont réalisé une étude sur l'effet de cet appareil orthopédique en utilisant la stéréophotogrammétrie 3D (97). Ils ont trouvé, après une expansion de 4mm au niveau de l'épine nasale antérieure, des modifications statistiquement significatives au niveau du nez, en particulier un élargissement de la base du nez (de 1.6mm), de la columelle (de 0.5 mm) et une rétraction et un aplatissement de la pointe du nez. Ces résultats sont aussi partagés par Metzler *et al.* (2014) chez les patients ayant eu une expansion maxillaire assistée chirurgicalement. Ces observations de changements en détail ne sont pas possibles avec la radiographie de face et les photographies 2D.

3.2.3 Modification esthétique à la suite du traitement orthodontique

Il existe depuis longtemps un débat sur les traitements orthodontiques avec (Tweed, Begg) ou sans extraction (Angle). Les indications de traitement dépendent en partie de la position des lèvres. Dans des cas de biprochéilie, le traitement tend vers une indication d'extraction des quatre prémolaires. Cependant, quel est l'impact véritable des extractions sur l'esthétique du visage et quelles sont les limites esthétiques pour décider un traitement avec ou sans extraction ?

Ismail *et al.* (2002) ont réalisé une étude pilote prospective pour comparer les effets sur la morphologie du visage des traitements avec ou sans extraction (98). L'échantillon est composé de deux groupes de 12 patients présentant une classe I squelettique. Les images 2D et 3D pré- et post-traitement sont comparées. La méthode la plus utilisée jusqu'à maintenant pour évaluer les effets esthétiques du traitement est la superposition des téléradiographies de profil.

Cette étude indique qu'après le traitement la lèvre supérieure est plus protrusive dans les deux groupes (de 3 à 5 mm), tandis que la lèvre inférieure ne présente pas de changements. Les lèvres chez le groupe non-extraction avancent plus de 1 à 3 mm que chez le groupe extraction, ce qui peut être expliqué par l'effet de vestibuloverision des incisives supérieures. Dans cette étude, la ligne de référence utilisée en céphalométrie 2D est la ligne E de Ricketts passant par le point du nez et le pogonion cutané. Ces points subissent une croissance au cours du traitement.

Après le traitement, les scans 3D non-extraction montrent un profil plus convexe (de 1 à 3 mm) au niveau de la zone centrale du visage surtout autour des lèvres et le sillon labio-mentonnier. Cependant, la différence dans les régions périphériques (au-delà des joues) n'est pas évidente dans les deux groupes. Plus étonnement, ces régions périphériques sont plus convexes chez le groupe extraction que non-extraction. Ceci peut être dû à la différence de croissance entre les groupes qui n'a pas été prise en compte dans cette étude.

- Chez le groupe extraction : la lèvre supérieure avance de 3 à 5 mm du fait de l'effet thérapeutique et l'effet de la croissance, le sillon labio-mentonnier avance également de 3 à 5 mm durant le traitement. Le vermillon de la lèvre inférieure et le philtrum ne présentent que peu de changements.
- Chez le groupe non-extraction : la majorité des changements est comparable au groupe extraction

L'étude conclut qu'il n'y a pas de différence entre les deux procédures thérapeutiques en regard de l'effet sur les tissus mous.

Ces résultats sont confirmés l'année suivant par l'équipe de Moss *et al.* (75).

Il n'y a pas d'évidence que l'extraction des quatre prémolaires engendre un aplatissement du visage comme indiqué dans des études précédentes. Ces études soulignent l'intérêt de l'utilisation de la technique d'imagerie de surface trois dimensions par rapport aux techniques conventionnelles. La capacité d'avoir des données en détail de toutes les parties du visages et d'observation depuis différents points de vue permettent une meilleure analyse de l'effet des thérapeutiques

orthodontiques sur le visage. Cependant, des études plus approfondies avec des échantillons plus grands et plus homogènes sont nécessaires avant d'extrapoler les résultats dans la population.

3.2.4 Imagerie tridimensionnelle de surface et chirurgie orthognathique

3.2.4.1 Modifications après chirurgie orthognathique

En 2011, Kau *et al.* ont étudié la morphologie faciale chez les enfants de 11 à 13 ans atteints de la fibromatose agressive (14). C'est une tumeur des tissus mous correspondant à une prolifération myofibroblastique. Bien que bénigne, elle est souvent mal limitée et envahit les tissus avoisinants. Le traitement de référence est l'exérèse chirurgicale. La résection mandibulaire peut créer une discontinuité de la mandibule et ainsi une altération du schéma de croissance du complexe maxillo-mandibulaire. Le défi chez ces enfants est de reconstruire la mandibule et de restaurer la croissance mandibulo-faciale normale pour maintenir la symétrie faciale et un plan d'occlusion équilibré tout au long de la période adolescente. Ils utilisent cette fois-ci le système d'imagerie 3dMD pour une étude longitudinale du profil de croissance après la résection et reconstruction mandibulaire tous les 6 mois pendant 2 ans. Les résultats de cette étude montrent que le modèle de croissance du visage n'est pas affecté de manière importante après la chirurgie et cela jusqu'à 2 ans post-opératoire. Ils présentent le même schéma de croissance faciale par rapport à leur étude antérieure chez les enfants normaux de 12 à 14 ans (12) mais avec une plus faible amplitude. Grâce à ces résultats, les chirurgiens peuvent prédire la quantité de croissance. En conséquence, la greffe osseuse peut être différée dans les cas avec une bonne réponse de croissance.

En 2010, Kim *et al.* ont étudié le profil en trois dimensions de 33 patients en classe III squelettique par prognathie mandibulaire traités chirurgicalement par un recul mandibulaire. Ils ont observé les changements esthétiques dans la région mandibulaire et maxillaire en fonction de l'amplitude du recul mandibulaire, de la typologie verticale et de la génioplastie. Ils observent une augmentation significative de la longueur de la lèvre supérieure et une diminution de la longueur de la lèvre inférieure dans le grand groupe hypodivergent ayant eu un recul mandibulaire et une génioplastie.

Le sillon labiomentonnière s'approfondit moins dans le groupe de génioplastie.

Bien qu'il n'y ait pas une avancée maxillaire, la convexité des tissus mous dans la région paranasale augmente davantage dans le groupe hyperdivergent. Cette constatation rejoint les résultats de travail de Jung *et al.* (2009) qui remarquent aussi des changements des tissus mous de la lèvre supérieure, du philtrum, de la commissure labiale et de la zone paranasale après une chirurgie de recul mandibulaire asymétrique et émettent l'hypothèse que cela est dû à la tension musculaire des tissus mous (99).

Plus tard en 2013, Yuan *et al.* comparent les visages de classes III après une chirurgie de recul mandibulaire et après une chirurgie bimaxillaire en utilisant le système de scanner laser 3D. Ils reportent une modification de la largeur de l'étage moyen seulement chez les patients ayant eu une chirurgie bimaxillaire.

L'année suivante, Choi *et al.* (2014) ont étudié des patients ayant subi une chirurgie bimaxillaire avec impaction et sans avancée maxillaire. Ils ont trouvé une diminution dans le sens horizontal et vertical du visage, une augmentation de la largeur de la base du nez et une augmentation de la convexité de la région jugale. Ces changements n'étaient pas statistiquement significatifs. La longueur des lèvres était inchangée contrairement aux résultats de Kim *et al.*

La même année, Wermker *et al.* ont fait une étude sur la correction de l'asymétrie après différents types de chirurgie (100). Ils concluent qu'il y a une amélioration de la symétrie du visage après l'ostéotomie sagittale mandibulaire bilatérale, après l'ostéotomie LeFort I et après la chirurgie bimaxillaire. L'asymétrie est aggravée après une expansion rapide maxillaire assistée chirurgicalement (ou une distraction transpalatine). Cependant, ces changements ne sont pas statistiquement significatifs.

Ces études montrent que l'imagerie tridimensionnelle du visage nous apporte plus de détails qualitatifs et quantitatifs concernant les tissus mous que de simples changements antéro-postérieurs observés sur la téléradiographie de profil.

3.2.4.2 *Prévisualisation des résultats chirurgicaux*

- Position naturelle de la tête :

Une condition préalable pour la planification virtuelle chirurgicale est d'orienter le crâne 3D selon une position de référence. En céphalométrie bidimensionnelle (2D), les plans de référence sont généralement le plan horizontal de Frankfort et le plan sella-nasion (S-Na). Cependant, de nombreux patients présentent des asymétries significatives de la face supérieure et de la base du crâne empêchant l'utilisation des repères et des plans céphalométriques intracrâniens de façon précise. L'utilisation de la position naturelle de la tête fournit dans ce cas un cadre de référence reproductible.

Actuellement, il existe un débat sur l'enregistrement de la position naturelle de la tête et la façon de la transférer au modèle squelettique 3D. La méthode la plus simple consiste à observer le modèle squelettique 3D sur l'ordinateur et à l'orienter selon une position équilibrée basée sur la meilleure estimation du chirurgien. Cette méthode est valable si les structures crâniofaciales sont symétriques. Lorsque la face supérieure et la base du crâne présentent une asymétrie significative, cette méthode est aléatoire.

Si une tomographie (CT scan) est utilisée, le patient est en décubitus dorsal. Dans ce cas, il est impossible de positionner la tête du patient dans la position naturelle pendant la numérisation. Si un cône beam (CBCT) est utilisé, le patient est assis ou debout. Une mentonnière est nécessaire pour stabiliser la tête du patient afin de garantir la qualité des images. Bien qu'il soit possible de positionner la tête du patient dans une position naturelle sans la mentonnière, la qualité des images CBCT est compromise. Il est alors nécessaire de développer une technique pour enregistrer la position naturelle de la tête du patient et la transférer avec précision dans le modèle squelettique 3D.

Le scanner laser de surface est utile dans ce cas. On demande au patient de fléchir et d'étirer la tête, puis de l'équilibrer dans une position de confort tout en regardant

droit devant lui. Pendant la numérisation, le patient est assis sur une chaise calibrée au centre du scanner. Avec cette technique, la géométrie de la surface des tissus mous faciaux est capturée pendant que le patient est en position naturelle de la tête. Le scanner va créer une image 3D correctement orientée du visage. Les tissus mous sont ensuite superposés avec l'image céphalométrique 3D selon la position naturelle de la tête (figure 33) (101,102).

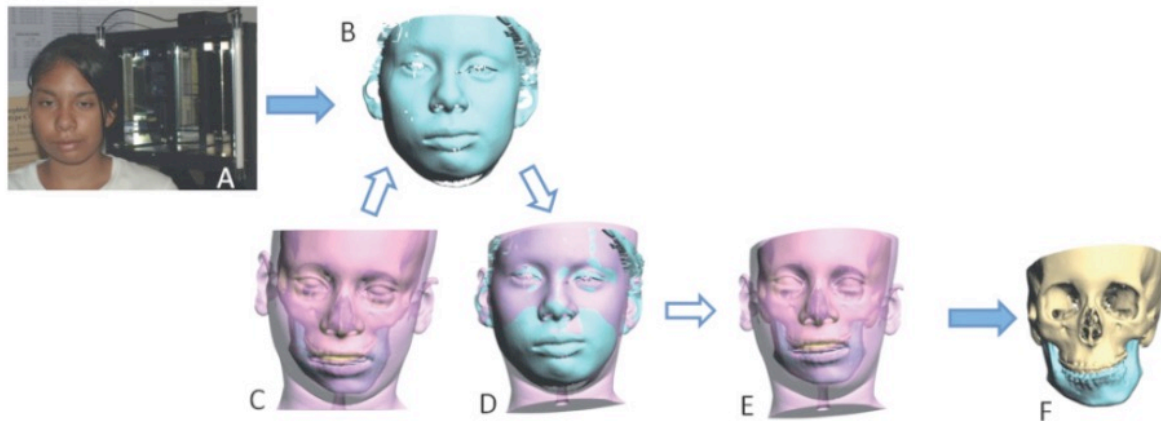


Figure 33. Orientation du modèle de crâne à la position naturelle de la tête naturelle (PNT) en utilisant la méthode du scanner laser

- Analyse des éléments finis :

Plusieurs méthodes pour simuler la nature élastique des tissus mous ont été proposées comme le modèle masse-ressort constitué de masses ponctuelles reliées par des ressorts linéaires ou non linéaires dans une structure en treillis, sans tenir compte du comportement physique des tissus humains. Ensuite Gladilin *et al.* ont décrit le comportement biomécanique des tissus mous biologiques comme un continuum élastique homogène et linéaire isotrope avec un modèle élastique linéaire basé sur des méthodes d'éléments finis efficaces (103). Cette méthode a produit des résultats précis et Westermarck *et al.* l'ont validé dans un certain nombre de cas (104).

L'analyse des éléments finis, méthode permettant de calculer numériquement le comportement des objets complexes en découpant l'espace selon un maillage, suppose que les nœuds du maillage se déplacent ensemble avec les surfaces osseuses en contact. Les nœuds en contact avec les surfaces osseuses correspondantes sont d'abord sélectionnés puis traduits par la même quantité du mouvement osseux. Selon Holberg *et al.* (2005), la modélisation par éléments finis est une aide utile pour la mise en œuvre d'une planification de traitement optimisée esthétiquement. La simulation à base de laser est accompagnée d'une variation moyenne de 0.32 mm alors que celle à base de 2D montre une déviation moyenne de 0.75 mm. Ceci montre une meilleure qualité pour la 3D.

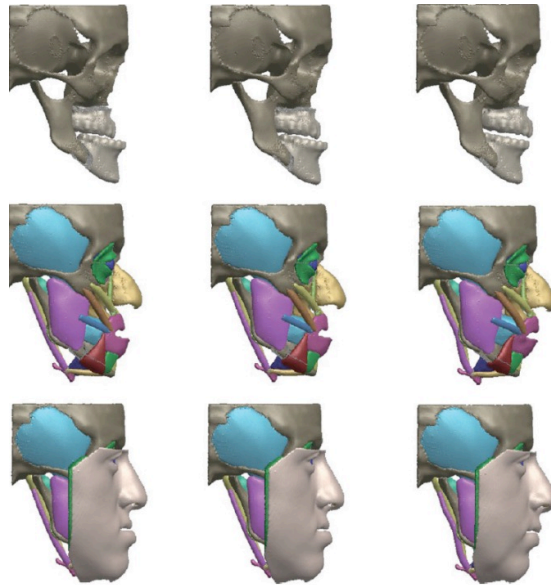


Figure 34. Simulation par éléments finis de la chirurgie. La colonne de gauche montre les traits du visage avant la chirurgie. La colonne du milieu montre les traits du visage après une ostéotomie de Lefort I avec un mouvement maxillaire de 4 mm vers le haut et 8 mm vers l'arrière. (De Oasys ® PRIMER9.3 & D3PLOT Manuel de l'utilisateur, Ove Arup & Partners Ltd, 2008.)

- Rapport entre les tissus mous et les tissus durs :

Étudier la relation entre les tissus durs et les tissus mous est nécessaire dans le cas de simulation chirurgicale. L'épaisseur des tissus mous est influencée par l'épaisseur initiale préopératoire et par la quantité et la direction du mouvement des tissus durs. La plupart des logiciels de simulation utilise des rapports linéaires entre les mouvements des tissus mous et tissus durs en supposant que la réponse des tissus mous suit un pourcentage fixe du mouvement squelettique. Selon Al-Housami *et al.* (2015), ce rapport moyen des tissus durs par rapport aux tissus mous après l'avancée mandibulaire est de 1 : 0.97 dans la région du menton et de 1 : 0.80 dans la région de la lèvre inférieure. La diminution moyenne de la profondeur du sillon labio-mentonnier est de 1.4 mm (105). Ce rapport est, selon Almeida *et al.* (2011), de l'ordre de 1 : 0.87 pour le pogonion et de 1 : 0.95 pour la lèvre inférieure (106). Il y a une grande variété entre les études ce qui affirme que l'utilisation de ratios linéaires pourrait ne pas être complètement appropriée car ces rapports fixes sont calculés en fonction de la moyenne de certaines études, ce qui ne reflètent pas la diversité de tous les individus.

Selon Chew *et al.* (2008), il existe une relation linéaire entre les changements de tissus mous et durs pour les points de repère mandibulaires mais la réponse du point sous-nasal au changement de l'ANS est non linéaire (107). Etant en accord avec Chew *et al.*, Wermker *et al.* (2014) rapportent que les tissus mous de l'étage moyen (la lèvre supérieure et le point sous-nasal) répondent moins aux mouvements maxillaires (100). Toutefois, il existe une corrélation statistiquement significative entre le mouvement des tissus mous et celui de la mandibule. En outre, la région du nez et

des yeux est souvent considérée comme stable pour superposer les nuages de points 3D. Le changement facial dans cette région est moins bien marqué que les tissus mous plus éloignés.

Certains logiciels ont donc cherché à proposer une simulation non linéaire des tissus mous. Par exemple, dans un cas de recul mandibulaire, le rapport initial du mouvement de la lèvre inférieure serait élevé mais au-delà d'une certaine limite, tout recul supplémentaire exerce moins d'influence sur le mouvement de la lèvre inférieure (108).

Olate *et al.*, en 2017, réalisent une revue systématique sur des travaux publiés utilisant l'analyse d'imagerie 3D, ils trouvent que ces études présentent une faible méthodologie ne permettant pas la détermination précise du rapport entre les tissus mous et les tissus durs en chirurgie orthognathique (109). D'après eux, il est nécessaire d'établir un protocole de recherche pour valider cette relation et étudier l'impact de certains logiciels de programmation virtuelle chirurgicale.

Quoi qu'il en soit, le résultat d'une chirurgie esthétique est beaucoup plus compliqué à prédire du fait de la variabilité individuelle de la réponse des tissus mous en fonction de la morphologie, de l'épaisseur et de l'élasticité des tissus. Cette nouvelle technologie d'imagerie 3D de surface nous permet d'étudier plus facilement les rapports entre les tissus durs et mous et devrait peu à peu affirmer les prédictions chirurgicales.

- Simulation chirurgicale :

Les orthodontistes et les chirurgiens maxillo-faciaux ont, depuis longtemps, cherché à améliorer des méthodes permettant de prédire le changement chirurgical chez les individus présentant une dysharmonie crâniofaciale à l'aide des téléradiographies de profil (110), des photographies (111), des vidéos (112), et des analyses multivariées (113). Cependant, malgré les efforts pour fournir un plan prédictif détaillé, les résultats sont souvent en deçà de la réalité selon Sharifi *et al.* en 2008 (114).

Il est possible actuellement à partir des images en trois dimensions de prévisualiser le changement de la surface du visage après une chirurgie orthognathique (115). En général, la zone opérée est identifiée sur le scan et les marqueurs sont placés sur le visage. Ces zones sont ensuite modifiées en fonction de la quantité du mouvement chirurgical envisagée (116). En utilisant le rapport tissu dur/tissu mou précalculé, la quantité du mouvement du visage est ensuite enregistrée et l'ordinateur déforme le visage pour illustrer le résultat esthétique obtenu. L'image peut être vue de n'importe quel point de vue. Ainsi il est possible pour le patient de visualiser les effets esthétiques potentiels de la chirurgie avant qu'elle ne soit entreprise (figure 35).

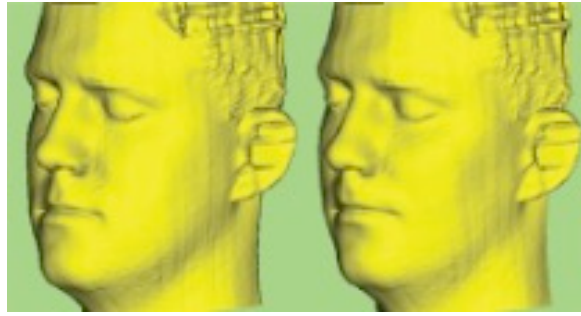

Figure 35. La prévisualisation des modifications du visage d'un patient de classe III après la chirurgie (Kau et al.)

La prédiction du profil est une étape essentielle dans la planification du traitement chirurgico-orthodontique. Avec les progrès de la technologie, les tracés de prédiction informatisés ont remplacé la technique manuelle de « copier-coller » du tracé à l'acétate. Tous les programmes de simulation disponibles sont basés sur des algorithmes qui relient la réponse des tissus mous aux changements squelettiques sous-jacents. Cependant, prédire les résultats de la chirurgie orthognathique est difficile car la relation entre les différents tissus mous et les structures squelettiques sous-jacentes est très variable. Un autre problème est la reproductibilité des images. Leur qualité dépend de nombreux facteurs, tels que la lumière ambiante, l'éclairage, la qualité des objectifs, le film ou les écrans de capture numérique, ainsi que les modifications de la position faciale. Par conséquent, il est important d'évaluer les changements de surface en utilisant des conditions normalisées.

Ces prédictions informatisées des changements de profil des tissus mous sont encore malheureusement imprécises et la simulation de traitement sera seulement possible si nous avons une base de données précise.

Le développement récent de logiciels de fusion d'images capables d'intégrer des photographies 3D aux reconstructions d'une tomodensitométrie (CT) ou d'une tomographie à faisceau conique (CBCT) permet de reconstruire une tête virtuelle 3D avec une représentation volumétrique et texturale des tissus mous précise (117). Terzic *et al.* (2013) décrivent une méthode d'évaluation de la précision de la simulation morphologique obtenue à l'aide de la combinaison d'images photogrammétriques et radiologiques 3D (118). Le protocole de traitement des images comprend les étapes suivantes :

- Acquisition des images CT/CBCT et photogrammétriques pré- et postopératoires
- Superposition des images du CT/CBCT préopératoire et de la photogrammétrie préopératoire
- Chirurgie virtuelle sur les images CT/CBCT préopératoire et simulation photogrammétrique des modifications des tissus mous
- Superposition des images photogrammétriques 3D postopératoires simulées et réelles et l'évaluation de la précision par une échelle colorimétrique.

Les nouveaux logiciels de fusion d'image apportent une grande aide dans tous les domaines médicaux, y compris la chirurgie maxillo-faciale, en créant des modèles de

patients virtuels. Pourtant, l'utilisation de ces logiciels est encore limitée aux études universitaires. Plus de recherches sur ce sujet sont nécessaires pour l'évaluer et le valider avant qu'ils puissent être utilisés en clinique (117).

Après une chirurgie orthognatique, il existe le plus souvent un œdème important. Les chirurgiens doivent en informer les patients lors des consultations pré-opératoires. Malheureusement, la nature exacte des œdèmes de tissus mous n'a pas été rapportée en détail. Dans une publication de Kau *et al.*, les auteurs s'attachent à évaluer les œdèmes post-opératoires chez un groupe de 12 patients, dont 5 patients en classe II squelettique et 7 patients en classe III squelettique, ayant eu une chirurgie mono- ou bi-maxillaire. Chaque patient reçoit trois doses de 1,3 g d'Augmentin et de 8 mg de Dexamétasone, une au moment de l'anesthésie et deux autres en postopératoire.

Ils utilisent le système d'imagerie tridimensionnelle se composant de deux caméras de haute résolution Minolta VIVID VI900 3D (Konica Minolta Sensing, Inc, Osaka, Japon). Les scans laser 3D sont enregistrés sur six périodes : préopératoire (T1), 1 jour (T2), 1 semaine (T3), 1 mois (T4), 3 mois (T5) et 6 mois (T6).

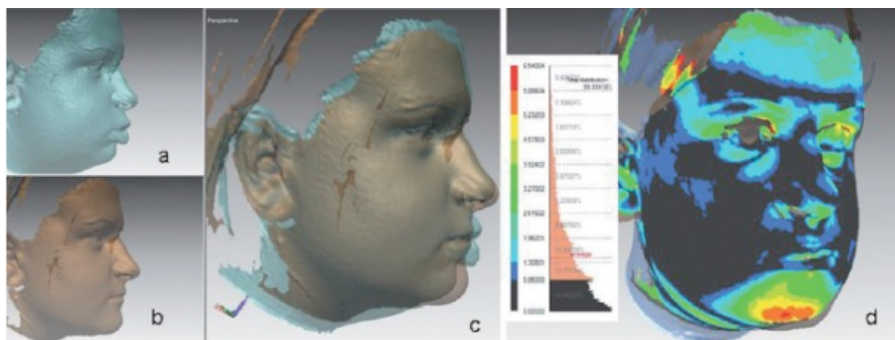


Figure 36. (a) Scan facial jour 1. (b) Scan facial de six mois. (c) Superposition des scans. (d) Carte en couleurs indiquant les modifications 6 mois après la chirurgie (Kau *et al.* 2006)

Les résultats enregistrés en millimètres et en pourcentage montrent une diminution de l'œdème au fil du temps. Le score de l'œdème à T2 est respectivement de 1.30 mm et 1.63 mm pour la chirurgie mono- et bi-maxillaire. Ce score est réduit à 0.64 mm et 0.50 mm après 6 mois. Le taux de diminution de l'œdème est plus rapide après la chirurgie bi-maxillaire qu'après la chirurgie mono-maxillaire. Ceci pourrait être lié à un œdème plus important au début pour les bimaxillaires.

La quantité de l'œdème facial est plus élevée le premier jour suivant l'intervention chirurgicale. L'œdème du visage diminue considérablement au cours des mois qui suivent l'intervention comme l'illustre la figure 37. Les zones du gonflement postopératoire correspondent avec l'emplacement du trait chirurgical.

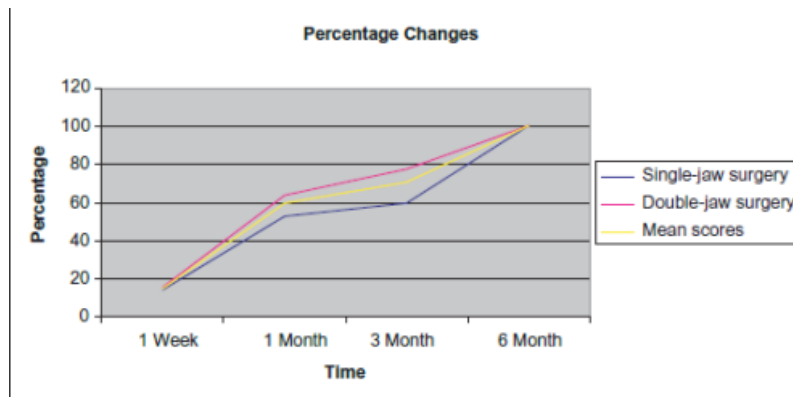


Figure 37. La réduction de l'œdème du visage après la chirurgie mono-maxillaire, bi-maxillaire et le score moyen de deux types d'intervention. Environ 60% du gonflement diminue dans le mois suivant la chirurgie et par la suite à 70% dans les 3 mois

À ce jour, les praticiens ne sont pas en mesure d'expliquer les changements des tissus mous associés au processus inflammatoire à cause du manque d'études dans la littérature. L'utilisation de la technologie 3D dans cette étude fournit un moyen facile et efficace pour étudier l'œdème et pour, par la suite, mieux expliquer les suites opératoires aux patients.

3.2.4.3 Fentes alvéolo-palatines

Le traitement chez les patients atteints de la fente nécessite un travail interdisciplinaire ainsi que plusieurs étapes d'opération. Les procédures chirurgicales consistent en une reconstruction de l'anatomie du visage et de l'arcade dentaire tout en rétablissant les fonctions du palais et des muscles labio-nasaux. Malgré différents calendriers thérapeutiques, des distorsions tissulaires et la défavorable croissance crânio-faciale sont récurrents, avec des conséquences esthétiques et des effets psychosociaux négatifs. Par conséquent, l'évaluation des résultats du traitement est nécessaire. Les recommandations actuelles pour l'évaluation des traitements des fentes sont principalement basées sur l'évaluation 2D. De nos jours un nombre croissant d'articles est publié concernant l'évaluation 3D de la morphologie faciale et des résultats thérapeutiques chez ces patients. Kuijpers *et al.* ont réalisé une revue systématique en 2014 afin d'identifier les méthodes d'imagerie 3D utilisées pour évaluer quantitativement les tissus mous et la morphologie faciale chez les patients présentant une fente alvéolo-palatine (FAP) (119).

Les critères d'inclusion des articles dans la revue systématique sont :

- Les publications utilisant des techniques d'imagerie 3D pour évaluer les tissus mous faciaux ou la morphologie squelettique chez les patients âgés de plus de 5 ans présentant une fente labiale et/ou palatine
- La taille de l'échantillon de plus de 10 sujets
- L'étude quantitative
- Les publications primaires

Les critères d'exclusion sont :

- Les syndromes crâniofaciaux, traumatisme ou blessure
- L'utilisation des images 2D
- Les revues, présentation d'un cas clinique, lettre, opinion d'un expert.

A partir de 4727 articles, 144 études rencontrent les critères d'inclusion. A la fin, seulement 63 études sont de bonne qualité méthodologique qui est évaluée selon un système de notation utilisé de façon régulière dans les revues systématiques en orthodontie. Parmi les 63 études, seulement 13 études concernent l'utilisation de la stéréophotogrammétrie 3D (annexe 1) (52,120–131) et 5 études utilisant le scanner à laser de surface (annexe 2) (132–136).

L'imagerie 3D est utilisée pour l'évaluation de l'asymétrie du visage, du nez et des lèvres, ainsi que pour l'évaluation des tissus mous après la greffe osseuse ou après l'utilisation de masque de Delaire. Elle est également utilisée pour évaluer les résultats de la chirurgie de réparation des lèvres.

Toutes ces études sont d'accord pour dire que l'imagerie 3D de surface est une méthode sensible, rapide et non invasive permettant d'évaluer les changements volumétriques du visage chez les patients présentant une fente labiale ou une fente labio-palatine. Cependant, il n'y a pas encore de données montrant que les méthodes 3D sont plus informatives que les méthodes 2D conventionnelles. Des recherches plus approfondies sont nécessaires pour élucider cette question et permettre l'élaboration de nouvelles recommandations pour la documentation et la prise de en charge des patients présentant une fente labiale et/ou palatine (119).




Figure 38. Modifications des tissus mous pré- et post-opératoire chez un patient présentant une fente labio-palatine. En haut : diminution (rouge) du volume du côté opposé de la fente. Au milieu : vue frontale du patient. En bas : augmentation (vert) du volume du côté de la fente

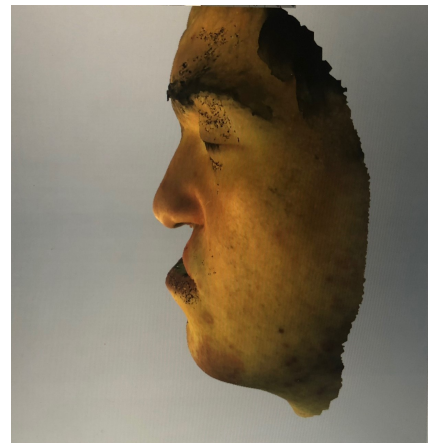
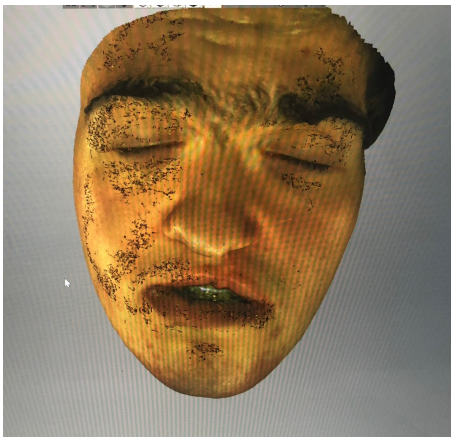
4 UTILISATION DES SCANNERS DE SURFACE A TRAVERS DES CAS CLINIQUES

Nous présentons dans ce travail deux cas chirurgico-orthodontiques utilisant le scanner de surface avec l'aimable autorisation de Dr Laurentjoye. Les scans ont été réalisés avant et après la chirurgie orthognathique pour illustrer les changements du visage à la suite de l'intervention. Le scanner utilisé est l'Artec Spider. Ce système, à la base de lumière structurée, peut capturer et traiter simultanément jusqu'à deux millions de points par seconde avec une précision jusqu'à 0.1 mm.

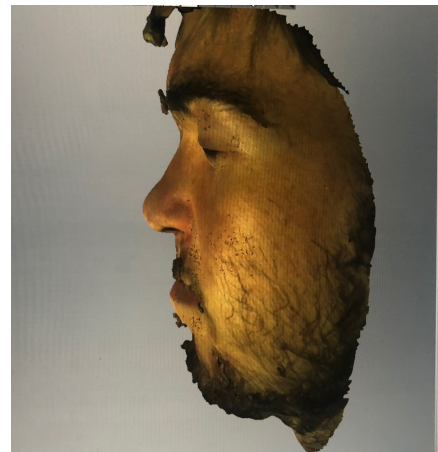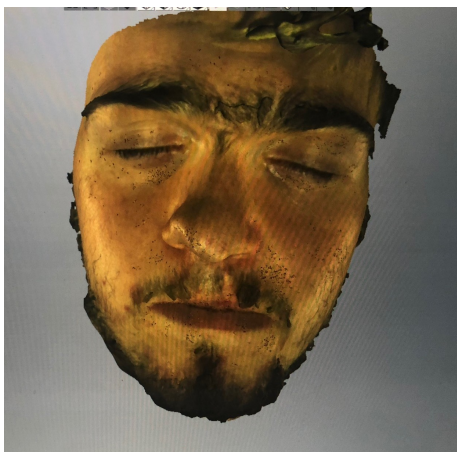4.1 Cas 1 :

M. N, 17 ans, présente une rétrognathie maxillaire à la suite d'une séquelle de la fente labio-palatine. Une avancée maxillaire de 10 mm et une chéiloplastie supérieure ont été réalisées. Les scans post-opératoires sont faits 1 mois après la chirurgie. Le changement du visage est évalué selon une échelle colorimétrique.

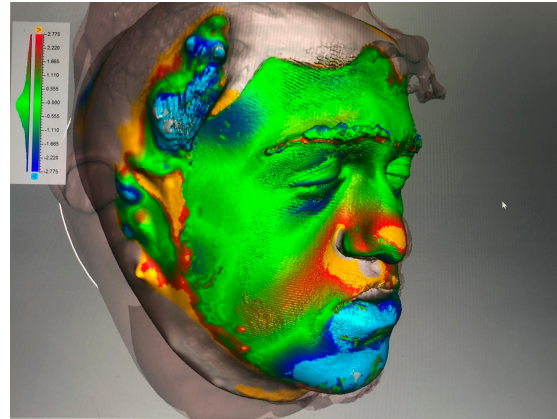

- Avant la chirurgie :



- Après la chirurgie :



- Les superpositions

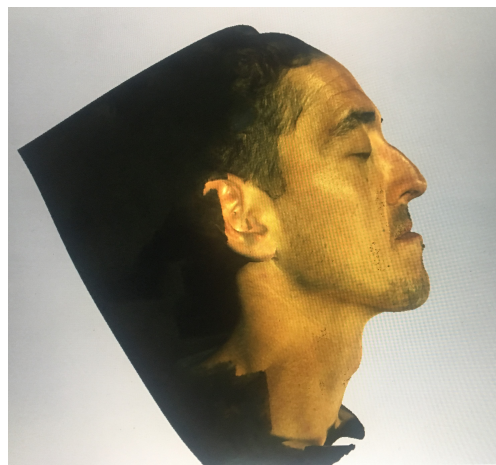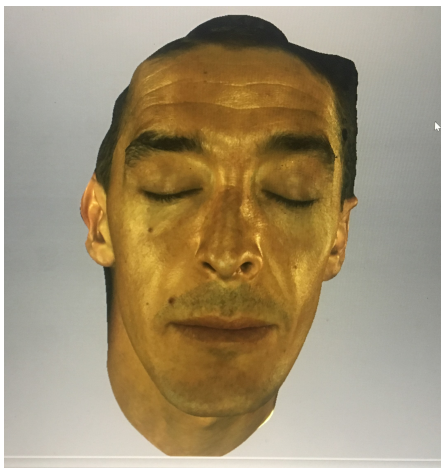


Sur les superpositions, nous remarquons une avancée (en rouge) du maxillaire et de la pointe nasale. Cette chirurgie a également un impact mandibulaire avec un recul (en bleu). Celui-ci peut être expliqué par une légère impaction maxillaire durant l'intervention et une décontraction des tissus mous de la lèvre inférieure.

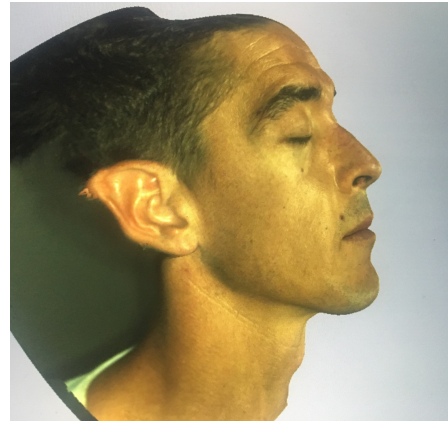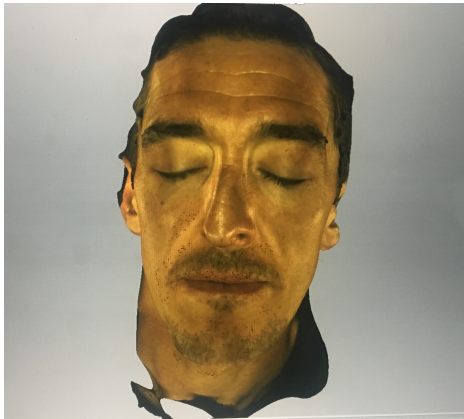4.2 Cas 2 :

M. G, 30 ans, présente une classe III squelettique par rétrognathie maxillaire. Il a eu une avancée maxillaire de 6 mm. Les scans post-opératoires sont réalisés 15 jours après l'intervention.


- Avant la chirurgie :



- Après la chirurgie :



- La superposition :



La superposition montre une avancée des tissus mous maxillaires, à savoir la lèvre supérieure ainsi que la base du nez.

CONCLUSION

De nos jours, avec le changement de paradigme dans la philosophie de traitement orthodontique, de nombreux orthodontistes commencent à planifier le diagnostic et le plan de traitement à partir du profil externe, en accordant de l'importance aux tissus mous du visage car ils déterminent en grande partie les limites du traitement orthodontique. Du point de vue de la fonction, de la stabilité et de l'esthétique, l'orthodontiste doit planifier le traitement dans les limites de l'adaptation des tissus mous et des contours des tissus mous.

Bien que des téléradiographies et des photographies intra et extra - orales soient encore utilisées, les techniques d'enregistrement 3D comme les scanners à base de lumière structurée, au laser et la stéréophotogrammétrie apportent une aide thérapeutique considérable aux orthodontistes. De nombreux praticiens se tournent vers ces techniques pour leur rapidité, leur facilité d'utilisation et les possibilités de partager ces informations avec les patients et les confrères.

Au niveau de la recherche scientifique, cet outil apporte de nouveaux moyens d'investigation pour étudier les morphologies faciales et la croissance des tissus mous. D'un point de vue diagnostic, les patients peuvent être comparés à des faces dites « moyennes » afin de diagnostiquer une dysmorphose ainsi que sa gravité. On peut également visualiser plus précisément le résultat d'un traitement orthodontique ou orthopédique voire réaliser un set-up chirurgical virtuel pour analyser des résultats esthétiques qu'apporterait une chirurgie orthognathique. La variété des applications de ces appareils 3D doit permettre de mieux comprendre les malformations crâniofaciales.

Avec le développement technologique, le scanner devrait devenir une aide précieuse dans la pratique orthodontique et chirurgicale. D'autres études doivent être réalisées afin de valider la fiabilité et la précision de ce nouvel outil et d'évaluer les méthodes de superposition avant de l'utiliser en clinique.

BIBLIOGRAPHIE

1. Ritleng O, Mascarelli L. Examen clinique de la face en orthopédie dentofaciale. [Httpwwwem-Premiumcomdocelec.u-Bordeauxfrdatatraitesmb28-69474](http://www.em-premium.com.docelec.u-bordeaux.fr/1121713/resultatrecherche/3) [Internet]. 13 mai 2017 [cité 9 août 2018]; Disponible sur: <http://www.em-premium.com.docelec.u-bordeaux.fr/article/1121713/resultatrecherche/3>
2. Boileau M-J, Bazert C, Delbos Y, Rouas P. Chapitre 1 - Approche diagnostique. In: Boileau M-J, éditeur. *Orthodontie De L'enfant et du Jeune Adulte* [Internet]. Paris: Elsevier Masson; 2011
3. Steiner CC. Cephalometrics In Clinical Practice. *Angle Orthod.* 1 janv 1959;29(1):8-29.
4. Holdaway RA. A soft-tissue cephalometric analysis and its use in orthodontic treatment planning. Part II. *Am J Orthod.* 1 avr 1984;85(4):279-93.
5. Burstone CJ. Lip posture and its significance in treatment planning. *Am J Orthod.* 1 avr 1967;53(4):262-84.
6. Ricketts RM. Le compas d'or. *Rev Orthopédie Dento-Faciale.* 1 janv 1982;16(1):81-90.
7. Boileau Marie-José. *Orthodontie De L'enfant et du Jeune Adulte.* Elsevier; 2011
8. Thalman D. *Die Stereogrammetrie: ein diagnostisches Hilfsmittel in der Kieferorthopaedie (Stereophotogrammetry: a diagnostic device in orthodontology).* University of Zurich. 1944;
9. Burke PH, Beard LFH. Stereophotogrammetry of the face: A preliminary investigation into the accuracy of a simplified system evolved for contour mapping by photography. *Am J Orthod.* 1 oct 1967;53(10):769-82.
10. Cutting CB, McCarthy JG, Karron DB. Three-dimensional Input of Body Surface Data Using a Laser Light Scanner. *Ann Plast Surg.* 1 juill 1988;21(1):38-45.
11. Kau CH, Richmond S, Zhurov A, Ovsenik M, Tawfik W, Borbely P, et al. Use of 3-dimensional surface acquisition to study facial morphology in 5 populations. *Am J Orthod Dentofacial Orthop.* 1 avr 2010;137(4, Supplement):S56.e1-S56.e9.
12. Kau CH, Richmond S. Three-dimensional analysis of facial morphology surface changes in untreated children from 12 to 14 years of age. *Am J Orthod Dentofacial Orthop.* 1 déc 2008;134(6):751-60.
13. Kau CH, Cronin AJ, Richmond S. A three-dimensional evaluation of postoperative swelling following orthognathic surgery at 6 months. *Plast Reconstr Surg.* juin 2007;119(7):2192-9.

14. Kau CH, Kamel SG, Wilson J, Wong ME. New method for analysis of facial growth in a pediatric reconstructed mandible. *Am J Orthod Dentofacial Orthop.* 1 avr 2011;139(4):e285-90.
15. Vuollo V, Sidlauskas M, Sidlauskas A, Harila V, Salomskiene L, Zhurov A, et al. Comparing Facial 3D Analysis With DNA Testing to Determine Zygosity of Twins. *Twin Res Hum Genet.* juin 2015;18(3):306-13.
16. Maal TJJ, van Loon B, Plooi JM, Rangel F, Ettema AM, Borstlap WA, et al. Registration of 3-Dimensional Facial Photographs for Clinical Use. *J Oral Maxillofac Surg.* 1 oct 2010;68(10):2391-401.
17. Brons S, Beusichem ME van, Bronkhorst EM, Draaisma J, Bergé SJ, Maal TJ, et al. Methods to Quantify Soft-Tissue Based Facial Growth and Treatment Outcomes in Children: A Systematic Review. *PLOS ONE.* 6 août 2012;7(8):e41898.
18. Berghagen M. Photogrammetric Principles Applied to Intra - Oral Radiodontia. A Method for Diagnosis and Therapy in Odontology [thesis]. [Stockholm, Sweden]: Royal School of Dentistry; 1951.
19. The reliability of the photogrammetric method of anthropometry, with a description of a miniature camera technique - Tanner - 1949 - *American Journal of Physical Anthropology* - Wiley Online Library [Internet]. [cité 27 mars 2018]. Disponible sur: <https://onlinelibrary.wiley.com/doi/pdf/10.1002/ajpa.1330070203>
20. BJÖRN H, Lundqvist C, Hjelmstrom P. A Photogrammetric Method of Measuring the Volume of Facial Swellings. *J Dent Res.* juin 1954;33(3):295-308.
21. Berkowitz S, Cuzzi J. Biostereometric analysis of surgically corrected abnormal faces. *Am J Orthod.* 1 nov 1977;72(5):526-38.
22. Ras F, Habets LLMH, van Ginkel FC, PrahI-Andersen B. Method for quantifying facial asymmetry in three dimensions using stereophotogrammetry. *Angle Orthod.* 1 juin 1995;65(3):233-9.
23. Ras F, Habets LLMH, van Ginkel FC, PrahI-Andersen B. Quantification of facial morphology using stereophotogrammetry — demonstration of a new concept. *J Dent.* 1 sept 1996;24(5):369-74.
24. Ras F, Habets LL, van Ginkel FC, PrahI-Andersen B. Longitudinal study on three-dimensional changes of facial asymmetry in children between 4 to 12 years of age with unilateral cleft lip and palate. *Cleft Palate-Craniofacial J Off Publ Am Cleft Palate-Craniofacial Assoc.* nov 1995;32(6):463-8.
25. Moss JP. Northcraft Revisited. *Br J Orthod.* 1 août 1989;16(3):155-67.
26. Aung SC, Ngim RC, Lee ST. Evaluation of the laser scanner as a surface measuring tool and its accuracy compared with direct facial anthropometric measurements. *Br J Plast Surg.* déc 1995;48(8):551-8.

27. Bush K, Antonyshyn O. Three-dimensional facial anthropometry using a laser surface scanner: validation of the technique. *Plast Reconstr Surg.* août 1996;98(2):226-35.
28. Girod S, Keeve E, Girod B. Advances in interactive craniofacial surgery planning by 3D simulation and visualization. *Int J Oral Maxillofac Surg.* févr 1995;24(1 Pt 2):120-5.
29. Okada E. Three-dimensional facial simulations and measurements: changes of facial contour and units associated with facial expression. *J Craniofac Surg.* mars 2001;12(2):167-74.
30. Barnett A, Whitaker LA. Facial form analysis of the lower and middle face. *Plast Reconstr Surg.* août 1986;78(2):158-65.
31. Guest E, Berry E, Morris D. Novel methods for quantifying soft tissue changes after orthognathic surgery. *Int J Oral Maxillofac Surg.* déc 2001;30(6):484-9.
32. Zhang J, Lü P, Wang Y. [A study on the stability and reliability of 3D laser cranio-maxillofacial reconstruction]. *Zhonghua Kou Qiang Yi Xue Za Zhi Zhonghua Kouqiang Yixue Zazhi Chin J Stomatol.* nov 2002;37(6):469-71.
33. Kusnoto B, Evans CA. Reliability of a 3D surface laser scanner for orthodontic applications. *Am J Orthod Dentofac Orthop Off Publ Am Assoc Orthod Its Const Soc Am Board Orthod.* oct 2002;122(4):342-8.
34. Da Silveira AC, Daw JL, Kusnoto B, Evans C, Cohen M. Craniofacial applications of three-dimensional laser surface scanning. *J Craniofac Surg.* juill 2003;14(4):449-56.
35. Nagao M, Sohamura T, Kinuta S, Kojima T, Wakabayashi K, Nakamura T, et al. Integration of 3-D shapes of dentition and facial morphology using a high-speed laser scanner. *Int J Prosthodont.* déc 2001;14(6):497-503.
36. Harrison JA, Nixon MA, Fright WR, Snape L. Use of hand-held laser scanning in the assessment of facial swelling: a preliminary study. *Br J Oral Maxillofac Surg.* févr 2004;42(1):8-17.
37. Tuncay OC. Three-dimensional imaging and motion animation. *Semin Orthod.* déc 2001;7(4):244-50.
38. Enciso R, Memon A, Fidaleo DA, Neumann U, Mah J. The virtual craniofacial patient: 3D jaw modeling and animation. *Stud Health Technol Inform.* 2003;94:65-71.
39. Moreno Yeras A. Moiré topography in odontology. *Opt Lasers Eng.* 1 juill 2003;40(1):143-52.
40. Motoyoshi M, Namura S, Arai HY. A three-dimensional measuring system for the human face using three-directional photography. *Am J Orthod Dentofac Orthop Off Publ Am Assoc Orthod Its Const Soc Am Board Orthod.* mai 1992;101(5):431-40.
41. Hajeer MY, Millett DT, Ayoub AF, Siebert JP. Applications of 3D imaging in orthodontics: Part I. *J Orthod.* mars 2004;31(1):0-70.

42. Ohta N, Okada M, Sakuma K, Ide Y. A cross-sectional study of facial growth with the Moiré camera. *Bull Tokyo Dent Coll.* févr 1982;23(1):25-35.
43. Yamada T, Sugahara T, Mori Y, Minami K, Sakuda M. Development of a 3-D measurement and evaluation system for facial forms with a liquid crystal range finder. *Comput Methods Programs Biomed.* févr 1999;58(2):159-73.
44. Bourne CO, Kerr WJS, Ayoub AF. Development of a three-dimensional imaging system for analysis of facial change. *Clin Orthod Res.* mai 2001;4(2):105-11.
45. Hood CA, Bock M, Hosey MT, Bowman A, Ayoub AF. Facial asymmetry--3D assessment of infants with cleft lip & palate. *Int J Paediatr Dent.* nov 2003;13(6):404-10.
46. Caruso AJ, Stanhope SJ, McGuire DA. New technique for acquiring three-dimensional orofacial nonspeech movements. *Dysphagia.* 1989;4(2):127-32.
47. Trotman CA, Gross MM, Moffatt K. Reliability of a three-dimensional method for measuring facial animation: a case report. *Angle Orthod.* 1996;66(3):195-8.
48. Gross MM, Trotman CA, Moffatt KS. A comparison of three-dimensional and two-dimensional analyses of facial motion. *Angle Orthod.* 1996;66(3):189-94.
49. Weeden JC, Trotman CA, Faraway JJ. Three dimensional analysis of facial movement in normal adults: influence of sex and facial shape. *Angle Orthod.* avr 2001;71(2):132-40.
50. Weber DW, Fallis DW, Packer MD. Three-dimensional reproducibility of natural head position. *Am J Orthod Dentofac Orthop Off Publ Am Assoc Orthod Its Const Soc Am Board Orthod.* mai 2013;143(5):738-44.
51. Seager DC, Kau CH, English JD, Tawfik W, Bussa HI, Ahmed AEYM. Facial Morphologies of an Adult Egyptian Population and an Adult Houstonian White Population Compared Using 3D Imaging. *Angle Orthod.* 20 juill 2009;79(5):991-9.
52. Hoefert CS, Bacher M, Herberts T, Krimmel M, Reinert S, Hoefert S, et al. Implementing a superimposition and measurement model for 3D sagittal analysis of therapy-induced changes in facial soft tissue: a pilot study. *J Orofac Orthop Fortschritte Kieferorthopadie Organ Official J Dtsch Ges Kieferorthopadie.* mai 2010;71(3):221-34.
53. Incrapera AK, Kau CH, English JD, McGrory K, Sarver DM. Soft Tissue Images from Cephalograms Compared With Those from a 3D Surface Acquisition System. *Angle Orthod.* 5 oct 2009;80(1):58-64.
54. Nute SJ, Moss JP. Three-dimensional facial growth studied by optical surface scanning. *J Orthod.* mars 2000;27(1):31-8.
55. de Paula LK, Ackerman JL, Carvalho F de AR, Eidson L, Cevitanes LHS. Digital live-tracking 3-dimensional minisensors for recording head orientation during image acquisition. *Am J Orthod Dentofac Orthop Off Publ Am Assoc Orthod Its Const Soc Am Board Orthod.* janv 2012;141(1):116-23.

56. Golding J, Pembrey M, Jones R, ALSPAC Study Team. ALSPAC--the Avon Longitudinal Study of Parents and Children. I. Study methodology. *Paediatr Perinat Epidemiol.* janv 2001;15(1):74-87.
57. Feingold M, Bossert WH. Normal values for selected physical parameters: an aid to syndrome delineation. *Birth Defects Orig Artic Ser.* 1974;10(13):1-16.
58. Hammond P, Hutton TJ, Allanson JE, Buxton B, Campbell LE, Clayton-Smith J, et al. Discriminating power of localized three-dimensional facial morphology. *Am J Hum Genet.* déc 2005;77(6):999-1010.
59. Hreczko T, Farkas LG, Katic M. Clinical significance of age-related changes of the palpebral fissures between age 2 and 18 years in healthy Caucasians. *Acta Chir Plast.* 1990;32(4):194-204.
60. Cevidanes LHC, Motta A, Proffit WR, Ackerman JL, Styner M. Cranial base superimposition for 3-dimensional evaluation of soft-tissue changes. *Am J Orthod Dentofacial Orthop.* 1 avr 2010;137(4, Supplement):S120-9.
61. Maal TJJ, Plooiij JM, Rangel FA, Mollemans W, Schutyser FAC, Bergé SJ. The accuracy of matching three-dimensional photographs with skin surfaces derived from cone-beam computed tomography. *Int J Oral Maxillofac Surg.* 1 juill 2008;37(7):641-6.
62. Weinberg SM, Scott NM, Neiswanger K, Brandon CA, Marazita ML. Digital three-dimensional photogrammetry: Evaluation of anthropometric precision and accuracy using a Genex 3D camera system. *Cleft Palate Craniofac J.* 2004;41(5):507-18.
63. Kau CH, Richmond S, Zhurov AI, Knox J, Chestnutt I, Hartles F, et al. Reliability of measuring facial morphology with a 3-dimensional laser scanning system. *Am J Orthod Dentofac Orthop Off Publ Am Assoc Orthod Its Const Soc Am Board Orthod.* oct 2005;128(4):424-30.
64. Kau CH, Zhurov A, Scheer R, Bouwman S, Richmond S. The feasibility of measuring three-dimensional facial morphology in children. *Orthod Craniofac Res.* nov 2004;7(4):198-204.
65. Schwenzer-Zimmerer K, Haberstock J, Kovacs L, Boerner BI, Schwenzer N, Juergens P, et al. 3D surface measurement for medical application--technical comparison of two established industrial surface scanning systems. *J Med Syst.* févr 2008;32(1):59-64.
66. Joe PS, Ito Y, Shih AM, Oestenstad RK, Lungu CT. Comparison of a novel surface laser scanning anthropometric technique to traditional methods for facial parameter measurements. *J Occup Environ Hyg.* 2012;9(2):81-8.
67. Morris DO, Illing HM, Lee RT. A prospective evaluation of Bass, Bionator and Twin Block appliances. *Eur J Orthod.* 1 déc 1998;20(6):663-84.

68. Ismail SFH, Moss JP, Hennessy R. Three-dimensional assessment of the effects of extraction and nonextraction orthodontic treatment on the face. *Am J Orthod Dentofacial Orthop.* 1 mars 2002;121(3):244-56.
69. Moss JP, McCance AM, Fright WR, Linney AD, James DR. A three-dimensional soft tissue analysis of fifteen patients with Class II, Division 1 malocclusions after bimaxillary surgery. *Am J Orthod Dentofacial Orthop.* 1 mai 1994;105(5):430-7.
70. Sforza C, Elamin F, Rosati R, Lucchini MA, Tommasi DG, Ferrario VF. Three-dimensional assessment of nose and lip morphology in North Sudanese subjects with Down syndrome. *Angle Orthod.* janv 2011;81(1):107-14.
71. Ma L, Xu T, Lin J. Validation of a three-dimensional facial scanning system based on structured light techniques. *Comput Methods Programs Biomed.* 1 juin 2009;94(3):290-8.
72. Gwilliam JR, Cunningham SJ, Hutton T. Reproducibility of soft tissue landmarks on three-dimensional facial scans. *Eur J Orthod.* oct 2006;28(5):408-15.
73. Lippold C, Liu X, Wangdo K, Drerup B, Schreiber K, Kirschneck C, et al. Facial landmark localization by curvature maps and profile analysis. *Head Face Med.* 8 déc 2014;10:54.
74. Kook M-S, Jung S, Park H-J, Oh H-K, Ryu S-Y, Cho J-H, et al. A comparison study of different facial soft tissue analysis methods. *J Cranio-Maxillofac Surg.* 1 juill 2014;42(5):648-56.
75. Moss JP, Ismail SFH, Hennessy RJ. Three-dimensional assessment of treatment outcomes on the face. *Orthod Craniofac Res.* 2003;6 Suppl 1:126-31; discussion 179-182.
76. Krneta B, Primožič J, Zhurov A, Richmond S, Ovsenik M. Three-dimensional evaluation of facial morphology in children aged 5–6 years with a Class III malocclusion. *Eur J Orthod.* 1 avr 2014;36(2):133-9.
77. Krneta B, Zhurov A, Richmond S, Ovsenik M. Diagnosis of Class III malocclusion in 7- to 8-year-old children—a 3D evaluation. *Eur J Orthod.* 1 août 2015;37(4):379-85.
78. Kau CH, Hunter LM, Hingston EJ. A different look: 3-dimensional facial imaging of a child with Binder syndrome. *Am J Orthod Dentofacial Orthop.* 1 nov 2007;132(5):704-9.
79. Berssenbrügge P, Berlin NF, Kebeck G, Runte C, Jung S, Kleinheinz J, et al. 2D and 3D analysis methods of facial asymmetry in comparison. *J Cranio-Maxillofac Surg.* 1 sept 2014;42(6):e327-34.
80. Claes P, Walters M, Shriver MD, Puts D, Gibson G, Clement J, et al. Sexual dimorphism in multiple aspects of 3D facial symmetry and asymmetry defined by spatially dense geometric morphometrics. *J Anat.* 1 août 2012;221(2):97-114.

81. Ercan I, Ozdemir ST, Etoz A, Sigirli D, Tubbs RS, Loukas M, et al. Facial asymmetry in young healthy subjects evaluated by statistical shape analysis. *J Anat.* déc 2008;213(6):663-9.
82. Porter JP, Lee JI. Facial analysis: maintaining ethnic balance. *Facial Plast Surg Clin N Am.* 1 nov 2002;10(4):343-9.
83. Kau CH, Richmond S, Savio C, Mallorie C. Measuring Adult Facial Morphology in Three Dimensions. *Angle Orthod.* 1 sept 2006;76(5):773-8.
84. Naini FB, Moss JP. Three-dimensional assessment of the relative contribution of genetics and environment to various facial parameters with the twin method. *Am J Orthod Dentofacial Orthop.* 1 déc 2004;126(6):655-65.
85. Weinberg SM, Parsons TE, Marazita ML, Maher BS. Heritability of Face Shape in Twins: A Preliminary Study using 3D Stereophotogrammetry and Geometric Morphometrics. *Dent 3000 [Internet].* 2013 [cité 17 avr 2018];1(1). Disponible sur: <https://www.ncbi.nlm.nih.gov/pmc/articles/PMC3911821/>
86. Djordjevic J, Jadallah M, Zhurov AI, Toma AM, Richmond S. Three-dimensional analysis of facial shape and symmetry in twins using laser surface scanning. *Orthod Craniofac Res.* août 2013;16(3):146-60.
87. Djordjevic J, Toma AM, Zhurov AI, Richmond S. Three-dimensional quantification of facial symmetry in adolescents using laser surface scanning. *Eur J Orthod.* avr 2014;36(2):125-32.
88. Farkas LG. Anthropometry of the head and face [Internet]. New York: Raven Press; 1994 [cité 10 avr 2018]. Disponible sur: <http://books.google.com/books?id=bNJqAAAAMAAJ>
89. Toma AM, Zhurov A, Playle R, Ong E, Richmond S. Reproducibility of facial soft tissue landmarks on 3D laser-scanned facial images. *Orthod Craniofac Res.* 2009;12(1):33-42.
90. Toma AM, Zhurov A, Playle RA, Richmond S. A three-dimensional look for facial differences between males and females in a British-Caucasian sample aged 15 1/2 years old. *Orthod Craniofac Res.* 15 août 2008;11(3):180-5.
91. Björk A, Skieller V. Facial development and tooth eruption: An implant study at the age of puberty. *Am J Orthod.* 1 oct 1972;62(4):339-83.
92. Skieller V, Björk A, Linde-Hansen T. Prediction of mandibular growth rotation evaluated from a longitudinal implant sample. *Am J Orthod.* 1 nov 1984;86(5):359-70.
93. Bishara SE. Facial and Dental Changes in Adolescents and Their Clinical Implications. *Angle Orthod.* 1 déc 2000;70(6):471-83.
94. Vig KWL, Fields HW. FACIAL GROWTH AND MANAGEMENT OF ORTHODONTIC PROBLEMS. *Pediatr Clin North Am.* 1 oct 2000;47(5):1085-123.

95. Hajeer MY, Ayoub AF, Millett DT. Three-dimensional assessment of facial soft-tissue asymmetry before and after orthognathic surgery. *Br J Oral Maxillofac Surg.* 1 oct 2004;42(5):396-404.
96. Elnagar MH, Elshourbagy E, Ghobashy S, Khedr M, Kusnoto B, Evans CA. Three-dimensional assessment of soft tissue changes associated with bone-anchored maxillary protraction protocols. *Am J Orthod Dentofacial Orthop.* 1 sept 2017;152(3):336-47.
97. Altorkat Y, Khambay BS, McDonald JP, Cross DL, Brocklebank LM, Ju X. Immediate effects of rapid maxillary expansion on the naso-maxillary facial soft tissue using 3D stereophotogrammetry. *The Surgeon.* 1 avr 2016;14(2):63-8.
98. Ismail SFH, Moss JP. The three-dimensional effects of orthodontic treatment on the facial soft tissues – a preliminary study. *Br Dent J.* janv 2002;192(2):104-8.
99. Jung Y-J, Kim M-J, Baek S-H. Hard and soft tissue changes after correction of mandibular prognathism and facial asymmetry by mandibular setback surgery: three-dimensional analysis using computerized tomography. *Oral Surg Oral Med Oral Pathol Oral Radiol Endod.* juin 2009;107(6):763-771.e8.
100. Wermker K, Kleinheinz J, Jung S, Dirksen D. Soft tissue response and facial symmetry after orthognathic surgery. *J Cranio-Maxillofac Surg.* 1 sept 2014;42(6):e339-45.
101. Gateno J, Xia JJ, Teichgraeber JF, Christensen AM, Lemoine JJ, Liebschner MAK, et al. Clinical feasibility of computer-aided surgical simulation (CASS) in the treatment of complex cranio-maxillofacial deformities. *J Oral Maxillofac Surg Off J Am Assoc Oral Maxillofac Surg.* avr 2007;65(4):728-34.
102. Xia JJ, Gateno J, Teichgraeber JF. Three-Dimensional Computer-Aided Surgical Simulation for Maxillofacial Surgery. *Atlas Oral Maxillofac Surg Clin.* 1 mars 2005;13(1):25-39.
103. Gladilin E, Zachow S, Deufflhard P, Hege H-C. On constitutive modeling of soft tissue for the long-term prediction of cranio-maxillofacial surgery outcome. *Int Congr Ser.* juin 2003;1256:343-8.
104. Westermark A, Zachow S, Eppley BL. Three-dimensional osteotomy planning in maxillofacial surgery including soft tissue prediction. *J Craniofac Surg.* 2005;16(1):100-4.
105. Al-Housami SA-D, Shawky M, El-Morsy K, Abdel-Ghany H. Three-Dimensional Soft Tissue Assessment Following Mandibular Bilateral Sagittal Split Osteotomy. *J Craniofac Surg.* nov 2015;26(8):e702-706.
106. Almeida RC, Cevidanes LHS, Carvalho F a. R, Motta AT, Almeida M a. O, Styner M, et al. Soft tissue response to mandibular advancement using 3D CBCT scanning. *Int J Oral Maxillofac Surg.* avr 2011;40(4):353-9.

107. Chew MT, Sandham A, Wong HB. Evaluation of the linearity of soft- to hard-tissue movement after orthognathic surgery. *Am J Orthod Dentofac Orthop Off Publ Am Assoc Orthod Its Const Soc Am Board Orthod.* nov 2008;134(5):665-70.
108. Smith JD, Thomas PM, Proffit WR. A comparison of current prediction imaging programs. *Am J Orthod Dentofac Orthop Off Publ Am Assoc Orthod Its Const Soc Am Board Orthod.* mai 2004;125(5):527-36.
109. Olate S, Zaror C, Mommaerts MY. A systematic review of soft-to-hard tissue ratios in orthognathic surgery. Part IV: 3D analysis – Is there evidence? *J Cranio-Maxillofac Surg.* 1 août 2017;45(8):1278-86.
110. Donatsky O, Bjørn-Jørgensen J, Hermund NU, Nielsen H, Holmqvist-Larsen M, Nerder PH. Accuracy of combined maxillary and mandibular repositioning and of soft tissue prediction in relation to maxillary antero-superior repositioning combined with mandibular set back: A computerized cephalometric evaluation of the immediate postsurgical outcome using the TIOPS planning system. *J Cranio-Maxillofac Surg.* 1 juill 2009;37(5):279-84.
111. Strauss RA, Weis BD, Lindauer SJ, Rebellato J, Isaacson RJ. Variability of facial photographs for use in treatment planning for orthodontics and orthognathic surgery. *Int J Adult Orthodon Orthognath Surg.* 1997;12(3):197-203.
112. Chew MT, Koh CH, Sandham A, Wong HB. Subjective evaluation of the accuracy of video imaging prediction following orthognathic surgery in Chinese patients. *J Oral Maxillofac Surg Off J Am Assoc Oral Maxillofac Surg.* févr 2008;66(2):291-6.
113. Kneafsey LC, Cunningham SJ, Petrie A, Hutton TJ. Prediction of soft-tissue changes after mandibular advancement surgery with an equation developed with multivariable regression. *Am J Orthod Dentofacial Orthop.* 1 nov 2008;134(5):657-64.
114. Sharifi A, Jones R, Ayoub A, Moos K, Walker F, Khambay B, et al. How accurate is model planning for orthognathic surgery? *Int J Oral Maxillofac Surg.* 1 déc 2008;37(12):1089-93.
115. Moss JP, Grindrod SR, Linney AD, Arridge SR, James D. A computer system for the interactive planning and prediction of maxillofacial surgery. *Am J Orthod Dentofac Orthop Off Publ Am Assoc Orthod Its Const Soc Am Board Orthod.* déc 1988;94(6):469-75.
116. McCance AM, Moss JP, Fright WR, James DR, Linney AD. A three-dimensional analysis of bone and soft tissue to bone ratio of movements in 17 Skeletal II patients following orthognathic surgery. *Eur J Orthod.* 1 avr 1993;15(2):97-106.
117. Joda T, Brägger U, Gallucci G. Systematic literature review of digital three-dimensional superimposition techniques to create virtual dental patients. *Int J Oral Maxillofac Implants.* avr 2015;30(2):330-7.

118. Terzic A, Schouman T, Scolozzi P. Précision des prédictions morphologiques en chirurgie orthognathique. Évaluation d'un procédé de fusion d'images 3D. *Rev Stomatol Chir Maxillo-Faciale Chir Orale*. 1 sept 2013;114(4):276-82.
119. Kuijpers MAR, Chiu Y-T, Nada RM, Carels CEL, Fudalej PS. Three-dimensional Imaging Methods for Quantitative Analysis of Facial Soft Tissues and Skeletal Morphology in Patients with Orofacial Clefts: A Systematic Review. *PLoS ONE* [Internet]. 7 avr 2014 [cité 10 avr 2018];9(4). Disponible sur: <https://www.ncbi.nlm.nih.gov/pmc/articles/PMC3977868/>
120. Ras F, Habets LL, van Ginkel FC, Prah-Andersen B. Three-dimensional evaluation of facial asymmetry in cleft lip and palate. *Cleft Palate-Craniofacial J Off Publ Am Cleft Palate-Craniofacial Assoc*. mars 1994;31(2):116-21.
121. Al-Omari I, Millett DT, Ayoub A, Bock M, Ray A, Dunaway D, et al. An appraisal of three methods of rating facial deformity in patients with repaired complete unilateral cleft lip and palate. *Cleft Palate-Craniofacial J Off Publ Am Cleft Palate-Craniofacial Assoc*. sept 2003;40(5):530-7.
122. Devlin MF, Ray A, Raine P, Bowman A, Ayoub AF. Facial symmetry in unilateral cleft lip and palate following alar base augmentation with bone graft: a three-dimensional assessment. *Cleft Palate-Craniofacial J Off Publ Am Cleft Palate-Craniofacial Assoc*. juill 2007;44(4):391-5.
123. Bugaighis I, O'Higgins P, Tiddeman B, Mattick C, Ben Ali O, Hobson R. Three-dimensional geometric morphometrics applied to the study of children with cleft lip and/or palate from the North East of England. *Eur J Orthod*. 1 oct 2010;32(5):514-21.
124. Hoefert CS, Bacher M, Herberts T, Krimmel M, Reinert S, Göz G. 3D Soft Tissue Changes in Facial Morphology in Patients with Cleft Lip and Palate and Class III Mal occlusion under Therapy with Rapid Maxillary Expansion and Delaire Facemask. *J Orofac Orthop Fortschritte Kieferorthopädie*. 1 mars 2010;71(2):136-51.
125. Tanikawa C, Takada K, van Aalst J, Trotman CA. Objective three-dimensional assessment of lip form in patients with repaired cleft lip. *Cleft Palate-Craniofacial J Off Publ Am Cleft Palate-Craniofacial Assoc*. nov 2010;47(6):611-22.
126. van Loon B, Reddy SG, van Heerbeek N, Ingels KJAO, Maal TJJ, Borstlap WA, et al. 3D stereophotogrammetric analysis of lip and nasal symmetry after primary cheiloseptoplasty in complete unilateral cleft lip repair. *Rhinology*. déc 2011;49(5):546-53.
127. Clark SL, Teichgraeber JF, Fleshman RG, Shaw JD, Chavarria C, Kau C-H, et al. Long-Term Treatment Outcome of Presurgical Nasoalveolar Molding in Patients With Unilateral Cleft Lip and Palate. *J Craniofac Surg*. janv 2011;22(1):333-6.
128. Kau CH, Medina L, English JD, Xia J, Gateno J, Teichgraber J. A comparison between landmark and surface shape measurements in a sample of cleft lip and palate patients after secondary alveolar bone grafting. *Orthod Art Pract Dentofac Enhanc*. 2011;12(3):188-95.

129. Millar K, Bell A, Bowman A, Brown D, Lo T-W, Siebert P, et al. Psychological status as a function of residual scarring and facial asymmetry after surgical repair of cleft lip and palate. *Cleft Palate-Craniofacial J Off Publ Am Cleft Palate-Craniofacial Assoc.* mars 2013;50(2):150-7.
130. Zreaqat M, Hassan R, Halim AS. Facial dimensions of Malay children with repaired unilateral cleft lip and palate: a three dimensional analysis. *Int J Oral Maxillofac Surg.* 1 juin 2012;41(6):783-8.
131. Sander M, Daskalogiannakis J, Tompson B, Forrest C. Effect of alveolar bone grafting on nasal morphology, symmetry, and nostril shape of patients with unilateral cleft lip and palate. *Cleft Palate-Craniofacial J Off Publ Am Cleft Palate-Craniofacial Assoc.* janv 2011;48(1):20-7.
132. Bennun RD, Perandones C, Sepliarsky VA, Chantiri SN, Aguirre MI, Dogliotti PL. Nonsurgical correction of nasal deformity in unilateral complete cleft lip: a 6-year follow-up. *Plast Reconstr Surg.* sept 1999;104(3):616-30.
133. Duffy S, Noar JH, Evans RD, Sanders R. Three-dimensional analysis of the child cleft face. *Cleft Palate-Craniofacial J Off Publ Am Cleft Palate-Craniofacial Assoc.* mars 2000;37(2):137-44.
134. Mori A, Nakajima T, Kaneko T, Sakuma H, Aoki Y. Analysis of 109 Japanese children's lip and nose shapes using 3-dimensional digitizer. *Br J Plast Surg.* 1 avr 2005;58(3):318-29.
135. Meyer-Marcotty P, Alpers GW, Gerdes ABM, Stellzig-Eisenhauer A. Impact of facial asymmetry in visual perception: A 3-dimensional data analysis. *Am J Orthod Dentofacial Orthop.* 1 févr 2010;137(2):168.e1-168.e8.
136. Meyer-Marcotty P, Stellzig-Eisenhauer A. Dentofacial self-perception and social perception of adults with unilateral cleft lip and palate. *J Orofac Orthop Fortschritte Kieferorthopadie OrganOfficial J Dtsch Ges Kieferorthopadie.* mai 2009;70(3):224-36.

TABLE DES ILLUSTRATIONS

Figure 1. Examen clinique exobuccal de face (A), du sourire (B) et de profil (C) (Ritleng et Mascarelli)	11
Figure 2. Le plan sagittal médian dévié vers la droite (Ritleng et Mascarelli)	12
Figure 3. Sujets présentant une typologie normodivergente (à gauche), hypodivergente (au centre) et hyperdivergente (à droite) (Ritleng et Mascarelli).....	12
Figure 4. Patiente présentant une déviation du milieu interincisif maxillaire vers la droite (Ritleng et Mascarelli).....	13
Figure 5. Classification d'Izard (Izard, 1930).....	14
Figure 6. Patiente présente une lèvre supérieure très courte et un angle naso-labial fermé (A). Patiente avec un angle naso-labial ouvert associé à une rétrognathie maxillaire (B). (Ritleng et Mascarelli).....	14
Figure 7. Simulation de la chirurgie d'avancée mandibulaire (www.dolphinimaging.com)	16
Figure 8. Le profil cutané sur une téléradiographie de profil et la position haute du stomion par rapport à l'incisive mandibulaire (Marie-José Boileau)	16
Figure 9. Les analyses céphalométriques de: Steiner (A), Holdaway (B), Burstone (C), Ricketts (D) et Tweed-Merrifield (E,F)	18
Figure 10. Superposition structurale générale d'un sujet démontrant la modification du profil sous nasal avant (en noir) et après (en rouge) un traitement orthodontico-chirurgicale (Marie-José Boileau).....	18
Figure 11. Le point A est repéré sur deux prises de vues (objectif B et objectif C). Les distances AB, AC et BC étant connues, l'intersection des deux lignes de vues permet d'attribuer au point A des coordonnées xyz.	19
Figure 12. Principes de triangulation laser et exemple du système de scanner à laser Minolta	22
Figure 13. Système de scanner à laser Cyberware.....	24
Figure 14. Scanner Fastscan de chez Polhemus (https://polhemus.com)	26
Figure 15. Principe de la technique de lumière structurée.....	26
Figure 16. Configuration du système OGIS Range Finder RFX-IV.....	28
Figure 17. Système de scanner 3dMD (www.3dmd.com).....	29
Figure 18. Construction des points de repère selon Hoefert et al.....	32
Figure 19. Repères anatomiques selon Paula et al. (1) Nasion, (2) Pointe du nez, (3) Pointe sous-nasale, (4) Commissure droite des lèvres, (5) Commissure gauche des lèvres, (6) Milieu du vermillon de la lèvre supérieure, (7) Milieu du vermillon de la lèvre inférieure, (8) Point B cutané.....	32
Figure 20. Les repères de tissus mous utilisés pour explorer la variation faciale selon Golding et al.	33
Figure 21. Superposition en transparence du patient. Superpositions des données avant chirurgie (blanc) et 6 semaines après la chirurgie bi-maxillaire (rouge) sur la base du crâne des sujets ayant terminé leur croissance. (A) Modifications des tissus durs. (B) Modifications des tissus mous (Cevitanes et al.)	34
Figure 22. Le scan d'un patient de 16 ans (A). Le scan moyen d'un groupe des hommes normaux de 16 ans (B). La superposition des deux scans indique les différences morphologiques (C) (Kau et al.)	38
Figure 23. Superposition des images de trois dimensions d'un patient atteint du syndrome de Binder (en gris) et le visage dit « moyen » de même âge (bleu) (Kau et al. 2007).....	40

Figure 24. L'asymétrie est déterminée comme des distances entre la surface d'origine et la surface en miroir. Ces valeurs sont rendues visibles en utilisant une échelle pseudocolorimétrique. La distance maximale est de 2.8 mm (jaune). Les parties parfaitement symétriques sont représentées en bleu clair (Berssenbrügge et al. 2014)	41
Figure 25. Représentation graphique des similitudes (en pourcentage) entre les populations selon le sexe (Kau et al. 2012).....	42
Figure 26. Analyse tridimensionnelle des variations morphologiques chez les femmes. Les cartes en couleur illustrent les zones des différences (bleu et rouge) et les zones de similitude (noir).....	43
Figure 27. Analyse tridimensionnelle des variations morphologiques chez les hommes. Les cartes en couleur représentent les zones de différences (bleu et rouge) et les zones de similitudes (noir).....	44
Figure 28. L'alignement sur 5 points avant de superposer. La carte en couleur montre les différences absolues avec une tolérance de 0.85 mm (en bas à gauche). Les changements positifs et négatifs sont indiqués par les zones rouges et bleues, respectivement (en bas à droite). Le nez, les lèvres, les sourcils et le menton ont des changements positifs (rouge), et les joues sont négatives en raison d'un aplatissement (bleu)	48
Figure 29. Illustration de la croissance faciale importante chez un garçon.....	49
Figure 30. Illustration de la croissance faciale modérée chez une fille.....	50
Figure 31. La face « moyenne » des 33 hommes et la croissance faciale après 24 mois.....	51
Figure 32. Les scans d'un sujet présentant une malocclusion de Classe III en développement. La mandibule se développe vers le bas de 6 mm et une croissance des lèvres, du nez et du menton vers l'avant de 2 à 3 mm (Kau et al.)	52
Figure 33. Orientation du modèle de crâne à la position naturelle de la tête naturelle (PNT) en utilisant la méthode du scanner laser.....	57
Figure 34. Simulation par éléments finis de la chirurgie. La colonne de gauche montre les traits du visage avant la chirurgie. La colonne du milieu montre les traits du visage après une ostéotomie de Lefort I avec un mouvement maxillaire de 4 mm vers le haut et 8 mm vers l'arrière. (De Oasys © PRIMER9.3 & D3PLOT Manuel de l'utilisateur, Ove Arup & Partners Ltd, 2008.)	58
Figure 35. La prévisualisation des modifications du visage d'un patient de classe III après la chirurgie (Kau et al.)	60
Figure 36. (a) Scan facial jour 1. (b) Scan facial de six mois. (c) Superposition des scans. (d) Carte en couleurs indiquant les modifications 6 mois après la chirurgie (Kau et al. 2006).....	61
Figure 37. La réduction de l'œdème du visage après la chirurgie mono-maxillaire, bi-maxillaire et le score moyen de deux types d'intervention. Environ 60% du gonflement diminue dans le mois suivant la chirurgie et par la suite à 70% dans les 3 mois	62
Figure 38. Modifications des tissus mous pré- et post-opératoire chez un patient présentant une fente labio-palatine. En haut : diminution (rouge) du volume du côté opposé de la fente. Au milieu : vue frontale du patient. En bas : augmentation (vert) du volume du côté de la fente	63
Tableau 1- Tableau représentant des dispositifs d'imagerie tridimensionnelle de surface.....	20
Tableau 2- Les avantages et les inconvénients des systèmes d'acquisition d'image 3D de surface	37

ANNEXES

Etude	Auteur et année de publication	Objectif	Matériel et méthode	Résultat	Score méthodologique
Three-dimensional evaluation of facial asymmetry in cleft lip and palate	Ras et al. 1994	Comparer l'asymétrie faciale dans trois dimensions	49 fentes vs. 80 normaux	Plus d'asymétrie chez les fentes. Asymétrie plus importante chez les garçons que les filles (nez)	67%
An appraisal of three methods of rating facial deformity in patients with repaired complete unilateral cleft lip and palate	Al-Omari et al. 2003	Evaluer la déformation faciale par l'évaluation clinique, l'imagerie 2D et 3D	31 sujets présentant une FAP unilatérale réparée sont évalués 2 fois par 3 méthodes	La fiabilité de l'image 2D et 3D dépend des parties du visage (2D : lèvres et nez ; 3D : visage moyen)	80%
Facial symmetry in unilateral cleft lip and palate following alar base augmentation with bone graft: a three-dimensional assessment.	Devlin 2007	Etude prospective. Evaluer le résultat de la greffe osseuse pour reconstruire le nez par mesurer la symétrie faciale/nasale	Image 3D avant et 6 mois après la chirurgie chez 17 patients FAP unilatérale	Les scores de symétrie faciale s'améliorent significativement suite à la greffe osseuse au niveau de la base alaïre déficiente	60%
Three-dimensional geometric morphometrics applied to the study of children with cleft lip and/or palate from the North East of England *	Bugaighi et al. 2010	Etude cas-témoin prospective. Etudier la variation morphologique faciale 3D	103 cas fentes (FLP uni- et bilatéral, FLA et FP) vs 80 témoins	Différence statistiquement significative dans toutes les groupes (selon l'ordre : FLP bilatérale, FLP unilatérale)	92%
3D soft tissue changes in facial morphology in patients with cleft lip and palate and class III mal occlusion under therapy with rapid maxillary expansion and delaire facemask	Hoefert et al. 2010	Etude longitudinale prospective. Analyser en 3D les modifications des tissus mous chez des cas FLP et Classe III traités par l'expansion rapide maxillaire et masque de Delaire	Gr 1 : FLPU Gr 2 : FP Gr 3 : classe III Gr 4 : témoin Image 3D avant et après l'étude	Rotation et déplacement antérieur du tissu mou dans tous les groupes. Aucun déplacement asymétrique significatif, même chez les FLPU. Plus grands changements de tissus mous maxillaires chez les cl III	69%

Implementing a superimposition and measurement model for 3D sagittal analysis of therapy-induced changes in facial soft tissues : a pilot study	Hoefert et al. 2010	Proposer une méthode de superposition et de mesure pour les analyses 3D des changements sagittaux des tissus mous	29 enfants de 4 à 6ans : -8 FLP -6 FP -8 cl III -7 témoin	Les repères se sont révélés hautement reproductibles. Ce nouveau système permet de déterminer les changements 3D dans le tissu mou facial	70%
Objective three-dimensional assessment of lip form in patients with repaired cleft lip*	Tanikawa et al. 2010	Etude rétrospective . Mesurer et comparer 3D la forme labiale chez les FL opérées	-57 FL opérées -28 témoin	Différence significative entre les groupes (les bords libres supérieur et inférieur, la protubérance et la symétrie)	64%
3D Stereophotogrammetric assessment of pre- and postoperative volumetric changes in the cleft lip and palate nose*	Van Loon et al. 2010	Etude prospective. Evaluer en 3D le changement volumétrique du nez chez les FL/FLP après la rhinoplastie secondaire	-12 FL unilatérale/FLP Images 3D avant et 3 mois après la chirurgie	Augmentation significative du volume nasal surtout au côté de la fente. Pas de différence trouvée pour le côté opposé.	75%
"Long-term treatment outcome of presurgical nasoalveolar molding in patients with unilateral cleft lip and palate."	Clark et al. 2011	Etude rétrospective . Evaluer par image 3D l'efficacité à long terme du moulage naso-alvéolaire préopératoire chez les FLPU	-25 patients FLPU traité ou non par moulage préopératoire entre 1998 et 2003. L'examineur (aveugle) doit évaluer les scanners	Pas de différences statistiquement significatives entre les deux groupes.	71%
A comparison between landmark and surface shape measurements in a sample of cleft lip and palate patients after secondary alveolar bone grafting*	Kau et al. 2011	Comparer la forme 3D de surface chez les FLP après la greffe osseuse alvéolaire secondaire	-10 FLP unilatérale Images 3D avant et 6 semaines après la greffe	Elévation antéropostérieure significative dans la région nasale du côté de la fente après la chirurgie.	62%

Effect of alveolar bone grafting on nasal morphology, symmetry, and nostril shape of patients with unilateral cleft lip and palate	Sander et al. 2011	Etude prospective. Évaluer en 3D la morphologie nasale, la symétrie et la forme des narines chez FLP unilatérale après greffe osseuse alvéolaire à dentition mixte	-39 patients FLP unilatérale opérés -pas de groupe témoin Images 3D avant et 6 mois après la greffe	Asymétrie nasale bilatérale significative avant et après la greffe. Aucun effet significatif à long terme sur la morphologie nasale par la greffe à dentition mixte	79%
Facial dimensions of Malay children with repaired unilateral cleft lip and palate: A three dimensional analysis*	Zreaqat et al. 2012	Etude transversale comparative. Evaluer et comparer les dimensions 3D faciales entre les FLPU opérés et un groupe témoin	-30 FLPU de 8 à 10 ans -30 témoins	Différences statistiquement significatives (augmentation de la largeur du nez, lèvre supérieure plus courte)	77%
Psychological status as a function of residual scarring and facial asymmetry after surgical repair of cleft lip and palate	Millar et al. 2013	Etude transversale comparative. Mesurer la cicatrisation et l'asymétrie faciale 3D après la chirurgie des FLU et FLPU. Le degré de cicatrisation ou d'asymétrie serait corrélé avec la psychologie	-51 FLPU -43 FLU Évaluation objective de la cicatrice (luminance et rougeur) et l'asymétrie faciale. La dépression, l'anxiété utilisées pour l'analyse psychologique.	Le degré objectivement défini de cicatrisation des fentes postopératoires était associé à des symptômes subcliniques d'anxiété, de dépression et de faible estime de soi.	67%

Annexe 1 : Les études utilisant la stéréophotogrammétrie 3D chez les patients présentant une fente labiale ou labio-palatine.

Etude	Année et auteur	Objectif	Matériel et méthode	Résultat	Score méthodologique
Nonsurgical correction of nasal deformity in unilateral complete cleft lip: A 6-year follow-up	Bennun 1999	Essai clinique contrôlé. Comparer les mesures anthropométriques de la région nasale dès la naissance jusqu'à 6 ans	-44 patients suivi au cours des 2 premiers jours de la vie ayant eu une prothèse nasale jusqu'au jour de l'opération -47 patients plus de 15 jours sans prothèse nasal -48 témoin	Une meilleure et permanente symétrie nasale chez les patients ayant eu la prothèse nasale	71%
Three-dimensional analysis of the child cleft face	Duffy et al. 2010	Identifier et évaluer les différences dans la morphologie 3D de la surface entre les enfants présentant une fente et les témoins.	-39 FLP -25 témoins	Différences statistiquement significatives entre les 2 groupes (la largeur de la base du nez et de la bouche).	64%
Analysis of 109 Japanese children's lip and nose shapes using 3-dimensional digitizer*	Mori et al. 2005	Evaluer en 3D la forme des lèvres et du nez	-109 enfants normaux	Les auteurs ont calculé la moyenne des valeurs de coordonnées tridimensionnelles pour chaque point de repère, et créé des modèles faciaux standard d'enfants japonais normaux.	64%
Dentofacial self-perception and social perception of adults with unilateral cleft lip and palate.	Meyer-Marcotty et al. 2009	Etudier l'influence de l'asymétrie faciale sur la façon dont une population adulte présentant une FLPU se perçoit et est perçue par les autres.	-30 patients adultes présentant FLP Images 3D et 2D sont réalisées	La face moyenne présente la plus grande asymétrie chez les patients FLPU. La grande majorité des patients étaient insatisfaits de leur apparence faciale.	73%
Impact of facial	Meyer-Marcotty	Analyser le degré et la localisation	-18 FLPU -18 témoin	Asymétrie est significativement	69%

asymmetry in visual perception : a 3-dimensional data analysis	et al. 2010	de l'asymétrie faciale tridimensionnelle (3D) chez les patients adultes atteints de FLP et son impact sur la perception visuelle des visages.	Analyse 3D et évaluation subjective de la symétrie et l'expression faciale par 30 participants	plus importante chez les FLP. La face moyenne présente la plus grande asymétrie. Les adultes atteints de FLP ont été jugés beaucoup plus négativement que ceux du groupe témoin.	
--	-------------	---	--	--	--

Annexe 2 : Les études utilisant le scanner à laser de surface chez les patients présentant une fente labiale ou labio-palatine

Vu, Le Président du Jury,

Date, Signature :

Vu, La Directrice de l'UFR des Sciences Odontologiques,

Date, Signature :

Vu, le Président de l'Université de Bordeaux,

Date, Signature :

Thi Diem Ha NGUYEN, le 02/10/2018

Thèse pour l'obtention du DIPLOME d'ETAT de DOCTEUR en CHIRURGIE DENTAIRE 2018 – n°55

Discipline : Orthopédie dento-faciale

Imagerie tridimensionnelle de surface en orthopédie dento-faciale : revue de la littérature

Résumé

Jusqu'à présent, l'évaluation des tissus mous se réalisait à partir des photos de face, de profil et des téléradiographies de profil. Ce ne sont que des images bidimensionnelles qui ne peuvent refléter la réalité tridimensionnelle du visage. Les progrès en imagerie tridimensionnelle de surface apportent des informations complémentaires indispensables en ODF. Des techniques comme le scanner laser de surface ou la stéréophotogrammétrie sont devenues disponibles pour décrire et comparer les surfaces 3D du visage, étudier la croissance, planifier le diagnostic ou le traitement chirurgical virtuel ainsi qu'évaluer les résultats du traitement. L'objectif de cette thèse est de faire le point sur les apports de l'imagerie tridimensionnelle de surface dans le diagnostic et le suivi orthodontique à partir d'une revue de la littérature.

Mots-clés : imagerie 3D faciale, acquisition de surface tridimensionnelle, tissus mous faciaux, orthodontie, scanner laser 3D, stéréophotogrammétrie

Three-dimensional surface imaging in dentofacial orthopedics : a literature review

Summary

Until now, the assessment of soft tissues was done from the frontal, lateral photographs and lateral cephalograms. These two-dimensional images can not reflect the three-dimensional reality of the face. Progress in three-dimensional surface imaging provides more additional information in dentofacial orthopedics. Techniques such as surface laser scanner or stereo photogrammetry have become available to describe and compare 3D facial surfaces, to study growth, to plan diagnosis or virtual surgical treatment, and to evaluate treatment outcomes. The objective of this thesis is to make a point of the contributions of the 3D surface imaging in diagnosis and follow-up in orthodontics throughout a literature review.

Key-words : 3D facial imaging, three-dimensional surface acquisition, facial soft tissues, orthodontics, 3D laser scanner, stereo photogrammetry

Université de Bordeaux – Collège des Sciences de la Santé
UFR des Sciences Odontologiques
16-20 Cours de la Marne
33082 BORDEAUX CEDEX