



HAL
open science

Réalisation d'une prothèse amovible complète immédiate: l'apport du support vidéo comme outil pédagogique

Thibaut van den Berghe

► To cite this version:

Thibaut van den Berghe. Réalisation d'une prothèse amovible complète immédiate: l'apport du support vidéo comme outil pédagogique. Médecine humaine et pathologie. 2018. dumas-01898603

HAL Id: dumas-01898603

<https://dumas.ccsd.cnrs.fr/dumas-01898603>

Submitted on 18 Oct 2018

HAL is a multi-disciplinary open access archive for the deposit and dissemination of scientific research documents, whether they are published or not. The documents may come from teaching and research institutions in France or abroad, or from public or private research centers.

L'archive ouverte pluridisciplinaire **HAL**, est destinée au dépôt et à la diffusion de documents scientifiques de niveau recherche, publiés ou non, émanant des établissements d'enseignement et de recherche français ou étrangers, des laboratoires publics ou privés.

**REALISATION D UNE PROTHESE AMOVIBLE COMPLETE
IMMEDIATE : L APPORT DU SUPPORT VIDEO
COMME OUTIL PEDAGOGIQUE**

Année 2018

Thèse n°42-57-18-19

THÈSE

Présentée et publiquement soutenue devant
la Faculté de Chirurgie Dentaire de Nice
Le 24 septembre 2018 Par :

Monsieur Thibaut VAN DEN BERGHE

Né(e) le 11 octobre 1991 à Sartrouville
Pour obtenir le grade de :

DOCTEUR EN CHIRURGIE DENTAIRE (Diplôme d'État)

Examineurs :

Madame le Professeur
Madame le Docteur
Madame le Docteur
Madame le Docteur

LUPI-PEGURIER Laurence
POUYSSÉGUR Valérie
EHRMANN Elodie
JOSEPH Clara

Présidente du jury
Directrice de thèse
Assesseur
Assesseur

CORPS ENSEIGNANT

56^{ème} section : DEVELOPPEMENT, CROISSANCE ET PREVENTION

Sous-section 01 : ODONTOLOGIE PEDIATRIQUE ET ORTHOPEDIE DENTO-FACIALE

Professeur des Universités : Mme MANIERE-EZVAN Armelle

Professeur des Universités : Mme MULLER-BOLLA Michèle

Maître de Conférences des Universités : Mme JOSEPH Clara

Assistant Hospitalier Universitaire : M. BUSSON Floriant

Assistant Hospitalier Universitaire : Mme PIERRE Audrey

Assistante Associée-Praticien Associé : Mme OUEISS Arlette

Sous-section 02 : PREVENTION, EPIDEMIOLOGIE, ECONOMIE DE LA SANTE, ODONTOLOGIE LEGALE

Professeur des Universités : Mme LUPI-PEGURIER Laurence

Assistant Hospitalier Universitaire : Mme SOSTHE Anne Laure

Assistant Hospitalier Universitaire : Mme BORSA Leslie

57^{ème} section : CHIRURGIE ORALE ; PARODONTOLOGIE ; BIOLOGIE ORALE

Sous-section 01 : CHIRURGIE ORALE ; PARODONTOLOGIE ; BIOLOGIE ORALE

Professeur des Universités : Mme PRECHEUR-SABLAYROLLES Isabelle

Professeur Associé des Universités : Mme MERIGO Elisabetta

Maître de Conférences des Universités : M. COCHAIS Patrice

Maître de Conférences des Universités : Mme DRIDI Sophie Myriam

Maître de Conférences des Universités : Mme RAYBAUD Hélène

Maître de Conférences des Universités : M. SAVOLDELLI Charles

Maître de Conférences des Universités : Mme VINCENT-BUGNAS Séverine

Maître de Conférences des Universités : Mme VOHA Christine

Assistant Hospitalier Universitaire : M. BORIE Gwenaël

Assistant Hospitalier Universitaire : M. CHARBIT Mathieu

58^{ème} section : REHABILITATION ORALE

Sous-section 01 : DENTISTERIE RESTAURATRICE, ENDODONTIE, PROTHESES, FONCTION-DYSFONCTION, IMAGERIE, BIOMATERIAUX

Professeur des Universités : Mme BERTRAND Marie-France

Professeur des Universités : M. BOLLA Marc

Professeur des Universités : Mme LASSAUZAY Claire

Professeur des Universités : M. MAHLER Patrick

Professeur des Universités : M. MEDIONI Etienne

Professeur Emérite : M. ROCCA Jean-Paul

Maître de Conférences des Universités : M. ALLARD Yves

Maître de Conférences des Universités : Mme BRULAT-BOUCHARD Nathalie

Maître de Conférences Associé des Universités : M. CEINOS Romain

Maître de Conférences des Universités : Mme EHRMANN Elodie

Maître de Conférences des Universités : M. LAPLANCHE Olivier

Maître de Conférences des Universités : M. LEFORESTIER Eric

Maître de Conférences des Universités : Mme POUYSSEGUR-ROUGIER Valérie

Assistant Hospitalier Universitaire : Mme AZAN Cindy

Assistant Hospitalier Universitaire : Mme CERETTI Léonor

Assistant Hospitalier Universitaire : Mme DEMARTY Laure

Assistant Hospitalier Universitaire : Mme DUVERNEUIL Laura

Assistant Hospitalier Universitaire : M. GANDJIZADEH GHOUCHANI Mir-Payam

Assistant Hospitalier Universitaire : M. MORKOWSKI-GEMMI Thomas

Assistant Hospitalier Universitaire : M. PARNOT Maximilien

Assistant Hospitalier Universitaire : Mme PETITTI-MASSIERA Marine

Remerciements

A Madame la Professeur Lupi-Pegurier Laurence

Directrice de l'UFR Odontologie
Docteur de l'université de Nice-Sophia Antipolis
Professeur des Universités- Praticien Hospitalier
Sous-section de prévention, épidémiologie, économie de la santé, odontologie légale

C'est un honneur de vous avoir comme présidente du jury de thèse. Je vous remercie pour ce que vous avez apporté à la faculté d'odontologie de Nice ainsi que pour vos cours et votre bonne humeur communicative qui resteront de très bons souvenirs pour moi.

A madame le Docteur Pouyssegur Valérie

Docteur en chirurgie dentaire
Docteur de l'université Nice-Sophia Antipolis
Maître de conférences des universités - Praticien Hospitalier
Sous-section de prothèse

Je vous remercie de m'avoir fait l'honneur de diriger cette thèse. Votre passion, votre dévouement, et votre engagement dans votre enseignement sont de véritables modèles pour moi. Vos cours et les travaux pratiques de prothèse amovible complète resteront de très bons moments aussi bien en tant qu' étudiant que d'assistant. Merci encore pour votre accompagnement et vos précieux conseils lors des vacances à l'hôpital et pour votre participation et votre aide pour la réalisation de cette thèse.

A madame le Docteur Erhmann Elodie

Docteur en chirurgie dentaire
Docteur de l'université Nice-Sophia Antipolis
Maître de conférences des universités - Praticien Hospitalier
Sous-section de prothèse

Je suis très heureux de partager ce moment si important pour moi avec vous et de vous avoir en tant que membre du jury. Je garderai d'excellents souvenirs des vacances d'aide opératoire réalisées avec vous, et je voulais vous remercier pour votre confiance et votre gentillesse.

A madame le Docteur Joseph Clara

Docteur en chirurgie dentaire
Docteur de l'université de Lyon
Maitre de conférences des universités - Praticien Hospitalier
Sous-section d'odontologie pédiatrique

Un remerciement ne suffirait pas pour résumer l'ensemble de cette année passée à vos côtés. Merci pour tout ce que vous m'avez appris en pédodontie. Cela m'a permis de mieux appréhender cette spécialité si particulière.

Votre passion et votre persévérance même dans les situations les plus difficiles m'ont beaucoup inspiré lors de nos vacances à l'hôpital. Merci encore d'être présente pour ce moment très important pour moi.

Tables des matières

Introduction.....	1
Chapitre I : Conditions de tournage	2
I)1. L'hôpital.....	2
I)2. Le laboratoire	3
I)3. Montage vidéo	3
Chapitre II : Indications et intérêts de la prothèse amovible complète immédiate	4
II)1. Indications	4
II)2. Intérêts	4
II)3. Problématiques	5
Chapitre III : Protocole technique choisi.....	6
III)1. Détermination de la position du futur point inter-incisif.....	6
III)2. Le passage à un édentement bilatéral postérieur	7
III)3. Empreinte primaire à l'alginat.....	8
III)4. Porte-empreinte individuel (PEI).....	10
III)5. Empreinte secondaire	11
III)6. Traitement des empreintes.....	13
III)7. Maquette d'occlusion.....	14
III)8. RIM, montage du modèle maxillaire	14
III)9. RIM, montage du modèle mandibulaire	16
III)10. Relation centrée	18
III)11. Choix des dents	19
III)12. Tracé des indices pour le prothésiste	20
III)13. Montage fonctionnel postérieur.....	21
III)14. Les clés de référence	21
III)15. Préparation du modèle de travail (laboratoire).....	22
III)16. Montage antérieur maxillaire (laboratoire).....	24
III)17. Montage final (laboratoire).....	24
III)18. Mise en moufle et polymérisation (laboratoire).....	25
III)19. Guide chirurgical (laboratoire).....	26
III)20. Finitions (laboratoire).....	28
III)21. Phase chirurgicale	28
III)22. Pose de la prothèse.....	30
III)23. Informations aux patients	31
III)24. Soins et réglages post-opératoires.....	31
Chapitre IV : Sources d'erreurs en prothèse amovible complète immédiate.....	33
IV)1. Illustrations d'erreurs et leurs conséquences.....	35

Chapitre V : Différentes approches en prothèse amovible complète immédiate	39
V)1. Approche esthétique	39
V)2. La prothèse immédiate supraradiculaire	42
V)2. 1 Objectifs	42
V)2. 2 Contre-indications générales	42
V)2. 3 Contre-indications locales.....	42
V)2. 4 Réalisation pratique	43
V)2. 5 Suivi post-prothétique	43
Chapitre VI : Difficultés de réalisation de ce travail avec support vidéo	44
Chapitre VII : Synthèse personnelle	46
Conclusion	47
Références bibliographiques.....	48
Iconographie.....	50

Introduction

Le passage à l'édentation totale a toujours été vécu comme un épisode particulièrement brutal et traumatisant pour la plupart des patients. De nos jours, les personnes pour lesquelles une édentation totale a été décidée n'acceptent pas d'exposer leur infirmité. Le problème prend plus d'ampleur lorsque le secteur antérieur est concerné. Le praticien doit alors savoir respecter ces critères fonctionnels et esthétiques fondamentaux liés à la réhabilitation de son patient. La prothèse amovible complète immédiate d'usage est alors une solution thérapeutique incontournable pour respecter le préjudice esthétique.

Ce type de prothèse permet le remplacement des dents résiduelles le jour de leurs avulsions. L'étude précise de la situation initiale du patient, l'anticipation de certaines difficultés inhérentes à la prothèse immédiate et le respect d'étapes clés du protocole de réalisation permettront un succès esthétique et fonctionnel le jour de la pose de la prothèse.

L'objectif de cette thèse est de proposer un protocole de réalisation d'une prothèse amovible complète immédiate sous forme de support vidéo et écrit. Ayant bénéficié au cours de mes études du support vidéo pédagogique de la réalisation d'une prothèse amovible complète conventionnelle réalisé dans le service de prothèse amovible complète du CHU de Nice, l'idée m'est naturellement venue de compléter cette démarche. La réalisation de cette thèse a donc été motivée par la volonté de fournir un support pour les étudiants en odontologie et leur donner une meilleure appréhension de la prothèse amovible complète immédiate. Le but est de proposer un protocole de prise en charge selon la situation bucco-dentaire initiale du patient en s'appuyant sur une revue de la littérature. Les difficultés rencontrées seront utilisées comme modèles d'apprentissage par erreur.

Dans un objectif pédagogique, les étapes clés de la conception de ce type de prothèse sont illustrées par plusieurs photos et séquences vidéos réalisées lors de la prise en charge de différents patients au service d'odontologie de l'hôpital Saint Roch de Nice. La réalisation des étapes laboratoires de la prothèse a été filmée au laboratoire Dental Concept à Nice qui a accepté et permis la conception de ces séquences vidéos.

Chapitre I : Conditions de tournage

I)1. L'hôpital

L'idée directrice de cette thèse est de proposer un protocole complet de réalisation d'une prothèse amovible complète immédiate en mettant en évidence les points clés, les difficultés et les erreurs auxquelles le praticien peut être confronté. La réalisation de cette prothèse fait partie des plus difficiles et des moins prévisibles. Pour illustrer d'une manière la plus exhaustive possible ces différents points, il a été décidé de ne pas suivre un unique patient du début de sa prise en charge jusqu'à la fin, mais plusieurs patients au sein de l'hôpital Saint Roch de Nice. En effet, la prothèse amovible complète immédiate comporte certaines difficultés, sources d'erreurs qui sont souvent inhérentes à la situation initiale du patient :

1. nature de l'édentement
2. valeur intrinsèque des dents résiduelles, mobilité.
3. malposition
4. occlusion pathologique ou non
5. édentement de l'arcade antagoniste
6. critères esthétiques à modifier ou non
7. pathologie parodontale

A ces difficultés propres aux patients, nous pouvons ajouter la compétence théorique et technique de l'étudiant pour la réalisation des différentes étapes du traitement.

Enfin, ces difficultés pouvaient se manifester pendant une séance particulière lors du traitement d'un patient (séances d'empreinte ou encore l'enregistrement du rapport inter-maxillaire : RIM) mais pas systématiquement pour tous les autres patients pris en charge dans le cadre de cette thèse. Il était donc important d'évaluer dès la prise en charge initiale du patient quels seraient les difficultés et risques d'erreurs pour ainsi pouvoir les objectiver par des vidéos et photos lors des étapes de traitement à l'hôpital. Compte tenu des risques d'erreurs et difficultés du protocole de réalisation, un maître mot devait être présent : l'anticipation.

La caractéristique de la prothèse immédiate est que l'essentiel de sa conception se fait en amont, cependant nous pouvons définir trois phases distinctes qui seront repris chronologiquement dans les différentes vidéos : Clinique, laboratoire, et de nouveau clinique.

Pour cela, j'ai réalisé l'enregistrement vidéo des différentes étapes de réalisation de prothèses amovibles complètes immédiates auprès des patients que j'ai pris en charge à l'hôpital Saint Roch au cours de ma 6e année. L'enregistrement de certaines étapes du

traitement pour lesquelles je ne pouvais pas filmer en même temps a été faite par mon binôme Sébastien Poulard que je remercie pour sa collaboration et ses précieux conseils concernant l'enregistrement des vidéos.

Pour la recherche d'autres patients nécessitant la réalisation d'une prothèse amovible complète immédiate, j' ai demandé aux étudiants du service d'Odontologie de me mettre en relation avec les patients répondant à cette situation. Beaucoup de réponses ont été obtenues, dans certains cas, la prise en charge allait commencer, parfois avait déjà débuté, et dans d'autres cas la prise en charge était presque achevée. Une organisation pour les séances de tournage a dû être faite avec les praticiens et leurs patients respectifs suivant la disponibilité de chacun. Les différents tournages ont tous été réalisés pendant les horaires de vacation à l'hôpital des étudiants, en respectant le mieux possible leur organisation et le confort du patient. Pour chaque séance, j'expliquais au praticien les différents critères et notions qui devaient être mis en valeur dans la séance pour pouvoir les retranscrire dans la vidéo. Cela a parfois rallongé légèrement la durée de la séance, mais a permis d'échanger certaines notions techniques entre étudiants dans le cadre de la réalisation de la prothèse. Chacun des patients a au préalable signé l'accord pour filmer et diffuser les images.

I)2. Le laboratoire

Monsieur ZARB a eu la gentillesse de m'accueillir au sein du laboratoire Dental Concept pour filmer les étapes de réalisation d'une prothèse amovible complète immédiate. Ces jours de tournage avec Fabrice, le chef du laboratoire ont permis d'échanger de nombreuses connaissances sur la prothèse amovible complète et d'autres domaines de la prothèse dentaire. L'organisation des séances de tournage a été divisée en plusieurs après-midis , car la réalisation de la prothèse a demandé plus de 6 heures de travail en comptant les temps d'attente (cuisson par exemple). Nous avons convenu ensemble des points clés que l'on souhaitait mettre en valeur dans la vidéo pour obtenir un résultat le plus pédagogique et complet possible. Je remercie encore tout le laboratoire Dental Concept pour leur accueil et plus particulièrement Fabrice et monsieur ZARB qui ont permis la réalisation du support vidéo de la conception de la prothèse au laboratoire.

I)3. Montage vidéo

Après l'enregistrement des séquences vidéos illustrant les étapes clés de la réalisation de la prothèse, un travail de montage a été nécessaire afin de segmenter chaque étape et obtenir ainsi un contenu chronologique. Cette décision d'avoir un contenu segmenté pour une meilleure compréhension a été choisie aussi bien pour les vidéos tournées à l'hôpital qu'au laboratoire. Le but a été de fournir un contenu complémentaire à la thèse de Richard Scoffier qui a réalisé le support vidéo des étapes de réalisation d'une prothèse amovible complète conventionnelle à travers le site lapacdenice.com. Ce support m'a beaucoup aidé pour la réalisation des différentes vidéos cliniques et laboratoires.

Chapitre II : Indications et intérêts de la prothèse amovible complète immédiate

II)1. Indications

La prothèse immédiate est une prothèse posée le jour même des extractions. Elle est réalisée en amont sur plusieurs séances, avec les dernières dents encore présentes sur l'arcade.

La prothèse immédiate est indiquée lorsque les dents restantes ne sont pas conservables pour cause de lésions carieuses trop importantes, d'atteinte parodontale ou de traumatismes avec un dommage dentaire irréversible et que la nécessité esthétique oblige le praticien à conserver les dents antérieures jusqu'au jour de la pose de la prothèse. (Pouysségur V., Montal S., Dupuis V.) (27).

II)2. Intérêts

Ce type de prothèse a de nombreux avantages : (Lejoyeux J.) (19).

- Psychologique: Le patient ne reste pas édenté après les extractions, sa prothèse est immédiatement insérée en bouche. Le passage à l'édentement total est alors moins traumatisant, mieux accepté par le patient et sa prothèse mieux intégrée.
- Fonctionnel: Les dents prothétiques vont prendre en charge les fonctions masticatoires, phonétiques et permettent de maintenir la Dimension Verticale d'Occlusion (DVO).
- Esthétique: L'esthétique pourra être maintenue voir améliorée. En effet une des principales indications de la prothèse immédiate est le remplacement des antérieures maxillaires de canine à canine.
- Physiologique: Il y a moins de modifications osseuses et musculaires après les extractions avec le port d'une prothèse immédiate. Il a été montré que la résorption osseuse est moins rapide durant la première année lorsque le patient porte ce type de prothèse.
- Biologique: La prothèse immédiate permet d'obtenir une cicatrisation de première intention au niveau des sites opératoires. Elle favorise la formation du caillot et améliore ainsi la cicatrisation. (Berteretche M-V., Hüe O.) (7).

II)3. Problématiques

La réalisation de cette prothèse présente certaines difficultés que le praticien doit anticiper pour avoir le résultat esthétique et fonctionnel attendu par son patient : (Budtz-Jorgensen E., Clavel R., Buchard P.) (10).

- La prise d'empreinte qui peut comporter certaines difficultés si des dents mobiles sont présentes: Le praticien doit s'assurer de ne pas extraire prématurément ces dents.
- L'enregistrement du joint périphérique antérieur en présence de dents en malposition.
- L'enregistrement du Rapport Inter-Maxillaire (RIM) et de la DVO en tenant compte de la dualité tissulaire, malposition et mobilité possible des dents résiduelles.
- L'anticipation de la résorption osseuse après les extractions.
- Le rendu esthétique difficile à déterminer par l'impossibilité de réaliser un essai esthétique antérieur.

Il est alors d'une importance capitale pour le praticien de savoir identifier et maîtriser ces difficultés pour pouvoir les anticiper. Il doit respecter des étapes et critères clés de la réalisation de la prothèse complète immédiate d'usage et ainsi éviter un éventuel échec le jour de la pose.

Chapitre III : Protocole technique choisi

Il est important de préciser que la prothèse décrite ici se veut d'usage et non pas une prothèse transitoire. Elle doit donc satisfaire le patient sur "plusieurs années" et son succès est déterminé par la réalisation de 10 étapes clés décrites par **Rignon-Bret C. (30)** auxquelles nous rajouterons la détermination du plan d'occlusion prothétique et la validation de la dimension verticale d'occlusion (DVO) :

1. Extrapoler la situation du futur point inter-incisif et du plan d'occlusion prothétique.
2. Obtenir un édentement bilatéral postérieur.
3. Empreinte primaire à l'alginat.
4. Porte-empreinte individuel (PEI).
5. Enregistrement du joint périphérique et empreinte fonctionnelle.
6. Occlusion, validation de la DVO et montage en articulateur.
7. Réalisation du montage postérieur sur cire.
8. Réalisation des clés de références.
9. Préparation du modèle de travail.
10. Chirurgie et pose de la prothèse immédiate.

"Le risque d'échec" est inhérent à ce type de prothèse, il est alors capital de respecter ces 10 étapes clés.

III)1. Détermination de la position du futur point inter-incisif

Après l'examen clinique, la pose du diagnostic et de la décision thérapeutique, le praticien doit extrapoler la position du futur point inter-incisif. Cette étape est cruciale pour la réussite fonctionnelle et esthétique de la future prothèse. (**Janati G., Bellemkhannate S.) (16)**. Différentes situations cliniques peuvent être rencontrées :

- Un patient atteint de maladie parodontale avec une égression et une vestibulo-version du bloc antérieur maxillaire présente un point inter-incisif plus bas et en position plus antérieure que le point inter-incisif idéal.

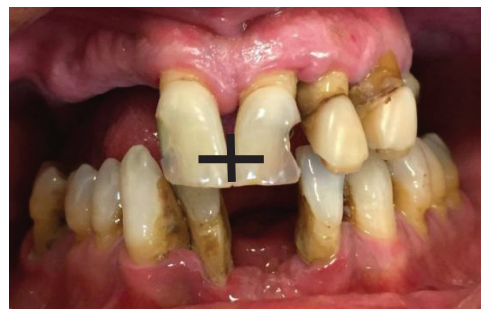


Figure 1 : Point inter-incisif choisi dans le cas d'une parodontite généralisée.

- A l'inverse, un patient présentant une importante abrasion au niveau des bords libres du bloc antérieur maxillaire présente un bord libre plus haut que le point inter-incisif recherché.

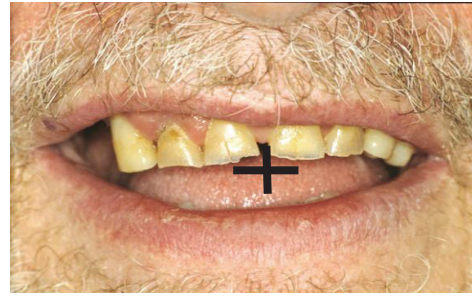


Figure 2 : Point inter-incisif choisi dans le cas d'une importante abrasion du bloc antérieur maxillaire.

- Certains patients peuvent présenter un point inter-incisif décalé dans le plan frontal sur la droite ou la gauche.

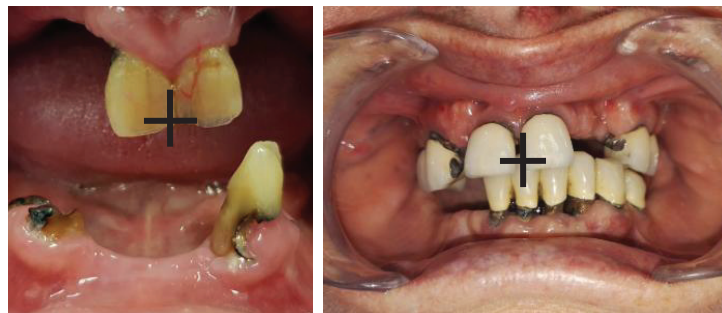


Figure 3 : Point inter-incisif décalé dans le plan frontal

Le point inter-incisif devra alors être déplacé dans le plan frontal, sagittal et horizontal en fonction de la situation clinique mais aussi de la dynamique labiale du patient au repos et lors d'un sourire.

La détermination précise de la position du point inter-incisif souhaitée est réalisée lors de l'enregistrement des rapports inter-maxillaires (RIM) puis communiquée au prothésiste grâce à différents moyens détaillés dans les prochaines étapes.

III)2. Le passage à un édentement bilatéral postérieur

Le but recherché ici est d'obtenir une surface d'appui cicatrisée et étendue avant la conception prothétique. Le plus cité dans la littérature est un édentement bilatéral postérieur (classe I de Kennedy.) (**Budtz-Jorgensen E., Clavel R.**) (10), **Jivanescu** (17)).

Hüe O. rappelle qu'il est conseillé de réaliser l'avulsion des dents postérieures avant les premières empreintes afin d'éviter les futures interférences postérieures lors de la prise des RIM. Ceci permet de plus un temps de cicatrisation ostéo-muqueux et l'établissement de surface d'appui de qualité pour les futurs enregistrements occlusaux mais aussi pour la prothèse elle même. (**Viennot S. , Moyencourt C. , Millet C., Buch D.**) (36), **Jouvenaux C.,** (18)).

Le maintien des dents antérieures (et les premières prémolaires) garantit pendant la durée des soins un minimum d'esthétique et de calage avant la réalisation des futures prothèses.

D'après les travaux de Rignon-Bret C., (29) Berteretche M-V., Hüe O., (8) Budtz-Jorgensen E., Clavel R. (10) , les étapes suivantes du protocole de réalisation d'une prothèse amovible complète immédiate sont reproductibles et les situations cliniques peuvent être classifiées selon trois catégories qui aident le praticien à choisir le protocole le plus adapté à son patient:

1. **Dents non mobiles de bonne valeur intrinsèque, sans zones de rétention.**
2. **Dents mobiles, zones faiblement rétentives.**
3. **Dents fortement mobiles, importante rétention.**

III)3. Empreinte primaire à l'alginate

Les objectifs de l'empreinte primaire sont identiques à ceux d'une prothèse amovible complète conventionnelle tout en ajoutant la reproduction de la morphologie et de la position des dents résiduelles.

Le matériau le plus indiqué pour la réalisation de l'empreinte primaire est l'alginate avec un porte empreinte du commerce. Il permet un enregistrement de la ligne de réflexion muqueuse et les surfaces d'appui.

Un principe essentiel doit être respecté cependant, à savoir de ne pas extraire prématurément les dents mobiles. Pour cela plusieurs techniques d'empreinte ont été décrites :

1. **Dents non mobiles de bonne valeur intrinsèque, sans zone rétentive :**

L'empreinte est réalisée avec de l'alginate en un ou deux temps avec un rebasage. Une application d'alginate au fond du vestibule avant l'insertion du porte empreinte en bouche est possible.

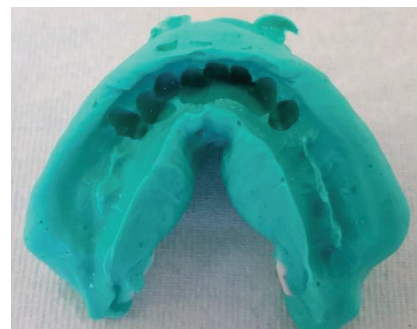

Figure 4 : Empreinte primaire mandibulaire

2. **Dents mobiles, zones faiblement rétentives:**

Du silicone faible viscosité est utilisé pour combler les zones rétentives, les intermédiaires de bridges mais aussi pour recouvrir les dents mobiles en donnant une forme de dépouille. Une fois l'empreinte à l'alginate faite, le silicone est découpé puis replacé dans l'empreinte à l'alginate.

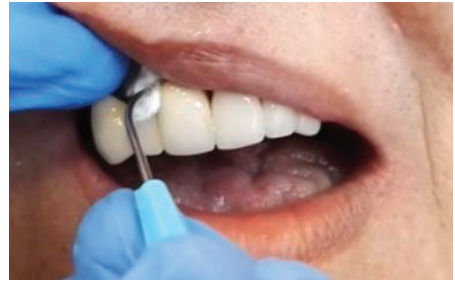

Figure 5 : Comblement des zones de rétentions

En remplacement du silicone, des morceaux de compresses peuvent être placés aux niveaux des zones de rétention afin de permettre une désinsertion plus aisée.

3. **Dents fortement mobiles, importante rétention (zone de contre dépouille) :** Ici il est conseillé de réaliser une ouverture vestibulaire sur le porte empreinte. L'empreinte des surfaces d'appui et des faces linguales ou palatines est réalisée à l'alginate, puis après gélification, un silicone moyenne viscosité est injecté en vue d'enregistrer la morphologie vestibulaire des dents résiduelles. Le porte empreinte et l'apport en silicone sont enlevés puis l'empreinte est reconstituées avant la coulée. Cette technique permet au praticien de mieux contrôler la désinsertion au niveau des dents mobiles.

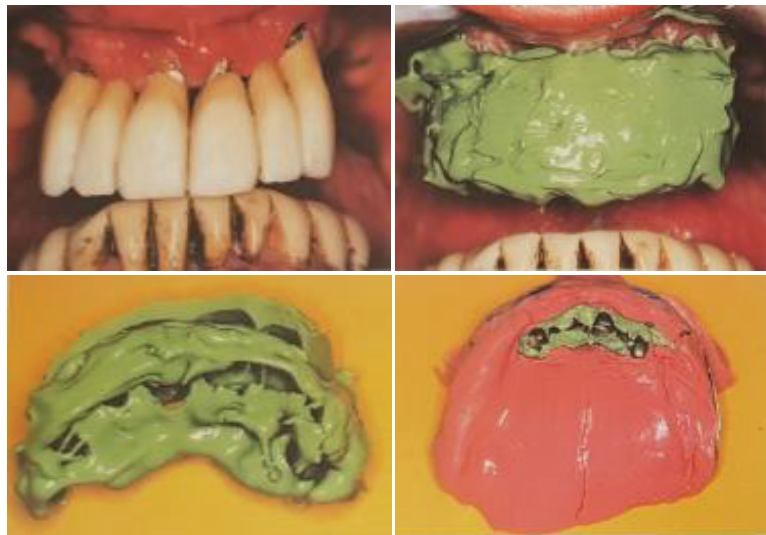


Figure 6 : Empreinte primaire avec 2 matériaux : alginate et silicone

III)4. Porte-empreinte individuel (PEI)

Le PEI est réalisé sur le modèle primaire issu de l'empreinte primaire. Celui-ci est réalisé en résine dure, de 1 à 2 mm du fond du vestibule, ajusté au niveau des crêtes et espacé au niveau des dents avec une épaisseur de cire calibrée de 1,5 mm d'épaisseur.

Trois types de PEI répondant chacun à une situation clinique donnée sont envisageables : (Iri A. , Taddéi C. , Magniez P. , Etienne O. (15) et , Postaire M. , Demurashvili G. , Vicaux F. , Raux D.) (25).

1. Dents non mobiles de bonne valeur intrinsèque :

Un PEI simple, ajusté au niveau des secteurs édentés et espacé au niveau des dents est réalisé. Ici, il y a peu de risque d'avulsion précoce ou de fracture du modèle lors du démoulage.

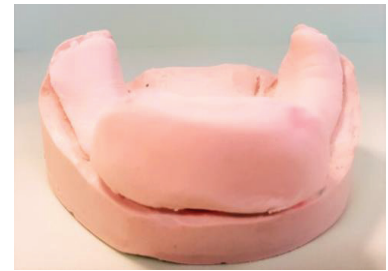


Figure 7 : PEI standard pour empreinte secondaire

2. Dents mobiles, zones faiblement rétentives :

Le PEI est réalisé de la même manière avec ici une ouverture occlusale au niveau des secteurs dentés. Ce PEI est particulièrement utile dans les cas de dents antérieures très vestibulées où l'impression du joint antérieur est difficile.

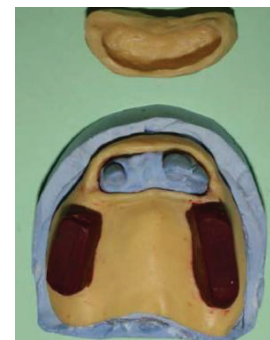


Figure 8 : PEI à ouverture occlusale

Les deux parties sont solidarisées avec un système d'encoche le temps de l'empreinte puis démontées lors de la désinsertion et du démoulage évitant ainsi les risques d'avulsions et de fractures. Naser B., Postaire M., Raux D. (24).

3. Dents fortement mobiles, importante rétention :

Le modèle est préparé de la même manière à la différence qu'ici le porte-empreinte présente une ouverture vestibulaire et non occlusale au niveau des secteurs dentés. Ce volet vestibulaire pourra s'enlever et se replacer facilement avec un système d'encoche ou d'agrafes. Il pourra alors être démonté pour la désinsertion du PEI et du démoulage.

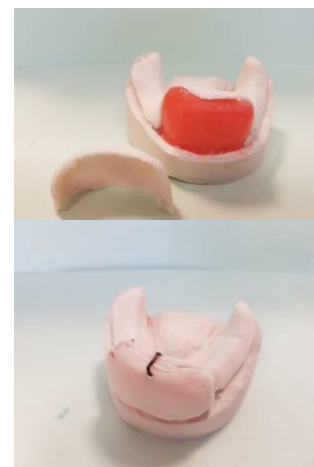

Figure 9 : PEI à ouverture vestibulaire

III)5. Empreinte secondaire

Préalablement à la réalisation de l'empreinte secondaire, le PEI est ajusté selon les mêmes critères que la prothèse amovible complète conventionnelle: limites, épaisseur, non blessant, stabilité.

Les éventuelles surextensions et surépaisseurs sont visualisées par l'utilisation de matériau d'empreinte polyéther (Permadyne haute viscosité) déposé sur les bords du PEI. Le patient réalise alors des mouvements fonctionnels. Les zones en surextension ou surépaisseur sont alors mises en évidence par la disparition de la Permadyne, le PEI peut être ainsi corrigé. (Janati G., Bellemkhannate S.) (16).

De la même manière que pour les étapes précédentes, le praticien doit maîtriser différents types d'empreintes selon la situation clinique à laquelle il est confronté.

L'enregistrement du joint périphérique en postérieur et des secteurs édentés se fait avec la pâte thermoplastique de Kerr. L'empreinte centrale des surfaces d'appui muqueux se fait avec un polysulfure basse viscosité (Permlastic light) ou avec une pâte oxyde de zinc eugénol selon la quantité de salive et le relief osseux qui permettent une insertion facile du PEI grâce à leur fluidité et une désinsertion sans déformation permise par leur élasticité.

Comme pour l'empreinte primaire, en cas de dents restantes fortement mobiles, il est important de combler toutes zones de rétention ou de contre dépouille avant de réaliser l'empreinte. Des morceaux de compresse ou une digue liquide photopolymérisable peuvent alors être utilisés au niveau des embrasures ou des intermédiaires de bridge.

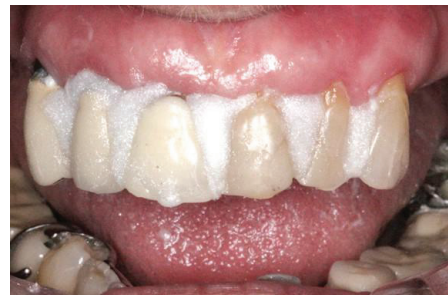

Figure 10 : Digue liquide photopolymérisable

Une autre solution est de placer sous l'intermédiaire de bridge un élastomère haute viscosité type silicone. Celui-ci peut être retaillé de dépouille et permet d'éviter la fusée du matériau d'empreinte sous l'intermédiaire de bridge avec le risque de descellement ou de déformation de l'empreinte lors de la désinsertion.

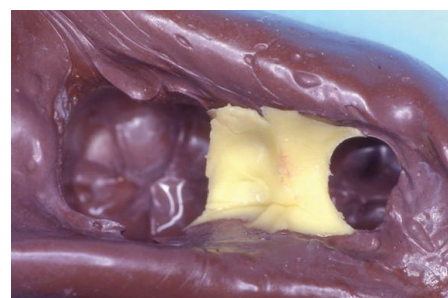

Figure 11 : Silicone placé sous un intermédiaire de bridge

La partie en silicone pourra alors être retirée latéralement puis replacée dans l'empreinte permettant ainsi d'avoir l'enregistrement de la crête sous l'intermédiaire de bridge. (Rignon-Bret C.) (29).

Il peut être aussi intéressant de réaliser une contention avec un composite fluide afin de prévenir tous risques d'avulsion prématurée. (Pompignoli M. , Doukhan J-Y. , Raux D. , Hüe O.) (26).

Cependant, le protocole de l'empreinte secondaire sera différent au niveau des secteurs antérieurs dentés selon le type de porte-empreinte choisi : (Berteretche M-V. , Hüe O.) (7).

1. **Dents non mobiles de bonne valeur intrinsèque :**

Ici le protocole est le même que celui d'une prothèse amovible complète classique. L'ensemble du PEI est chargé de Permlastic puis inséré en bouche après séchage des muqueuse. Après la prise du matériau, le PEI est désinséré.



Figure 12 : Empreinte au permilastic

2. **Dents mobiles, zones faibles ou fortes rétentions :** Un PEI avec une ouverture occlusale est ici utilisé pour réaliser l'empreinte secondaire. L'opercule est alors vaseliné avant l'empreinte pour une désinsertion aisée. Le PEI et l'opercule sont alors garnis de Permlastic puis placés en bouche. Une fois la prise du matériau terminée, l'opercule est retiré facilitant la désinsertion du PEI par la suite.

3. **Dents fortement mobiles, importante rétention :** Un PEI avec une ouverture vestibulaire est utilisé pour ce cas de figure. Les surfaces d'appui muqueux et les faces linguales des dents antérieures sont enregistrées à l'aide du Permlastic. Après la prise du matériau, du silicone moyenne viscosité est placé dans le volet vestibulaire puis positionné en bouche grâce aux encoche situées sur la première partie du PEI. Les deux parties sont alors retirées l'une après l'autre puis recollées avec de la cyanolite avant le traitement de l'empreinte au plâtre.

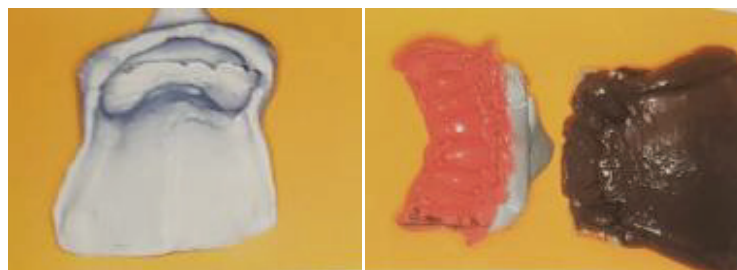

Figure 13 : Empreinte avec un silicone du secteur antérieur

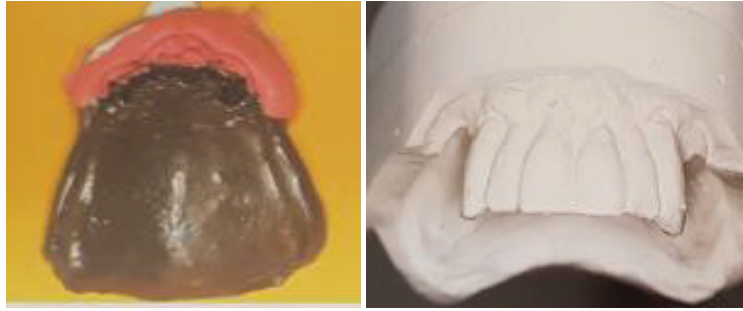

Figure 14 : Collage des 2 parties puis coulée du modèle

En présence de dents antérieures fortement vestibulées, le joint périphérique antérieur peut être réalisé à l'aide de la Permadyne orange ou un polyéther type Impregum (Abdelkoui A. , Fajri L. , Benamar A. , Abdedine A.) (1). L'élasticité de ces matériaux permet de gérer les contres dépouilles engendrées par ces dents en malposition.

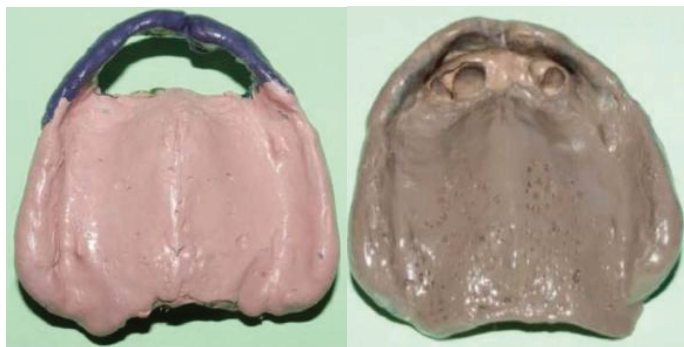

Figure 15 : Enregistrement du joint périphérique avec de l'Impregum

III)6. Traitement des empreintes

Les empreintes sont boxées et coulées en respectant les mêmes règles que pour la prothèse complète conventionnelle. La principale difficulté est de ne pas fracturer les dents lors du démoulage.

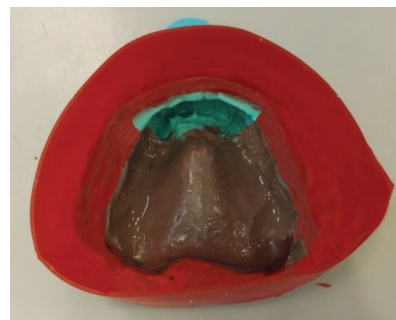


Figure 16 : Boxage de l'empreinte

Si un PEI démontable a été réalisé, le simple retrait du volet vestibulaire ou de l'opercule occlusal avant le démoulage complet permet d'éviter une éventuelle fracture. Si un PEI non démontable a été choisi, des rainures horizontales et verticales sont réalisées pour retirer la partie antérieure vestibulaire du PEI. Le matériau d'empreinte en vestibulaire est ensuite retiré, suivi de la deuxième partie du PEI .

III)7. Maquette d'occlusion

La maquette d'occlusion est réalisée sur le modèle secondaire en résine rigide adaptée au fond du vestibule. Les bourrelets en cire Moyco adaptés à l'enregistrement du rapport inter-maxillaires sont réalisés au niveau des édentements.

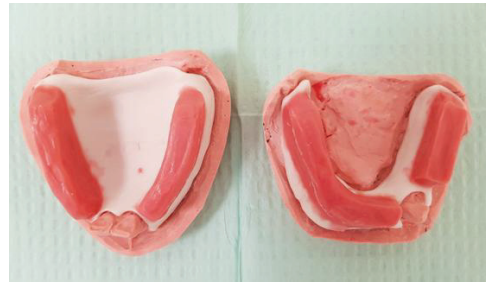


Figure 17 : Maquettes d'occlusion maxillaire et mandibulaire

III)8. RIM, montage du modèle maxillaire

Les bourrelets d'occlusion sont réglés en bouche de façon à ce qu'ils soient parallèles au plan de Camper et à la ligne bi-pupillaire à l'aide du plan de Fox. Il est cependant indispensable d'éviter tout contact entre les dents résiduelles et le plan de Fox, ce qui serait une source d'erreur lors de l'enregistrement des RIM liée à la dualité tissulaire entre surface d'appui muqueuse et dents résiduelles. (Viennot S. , Moyencourt C. , Millet C., Buch D.) (36).

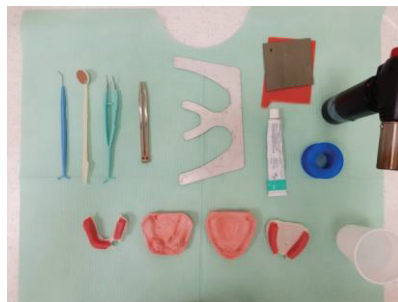

Figure 18 : Matériels pour l'enregistrement des RIMS

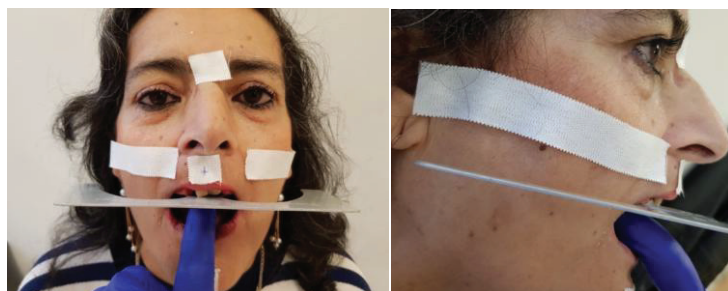

Figure 19 : Plan de Fox parallèle à la ligne bi-pupillaire et au plan de Camper

Le praticien doit alors dissocier différentes situations cliniques : (Rignon-Bret C.)

Plan frontal :

- Dans le cas où le patient présente des dents antérieures fortement abrasées, le point interincisif idéal devra être placé plus bas que le point inter-incisif existant. Le bourrelet d'occlusion devra donc être réglé de manière à correspondre au point inter-incisif idéal choisi. Le modèle maxillaire sera alors monté sur l'articulateur avec la tige incisive à zéro.

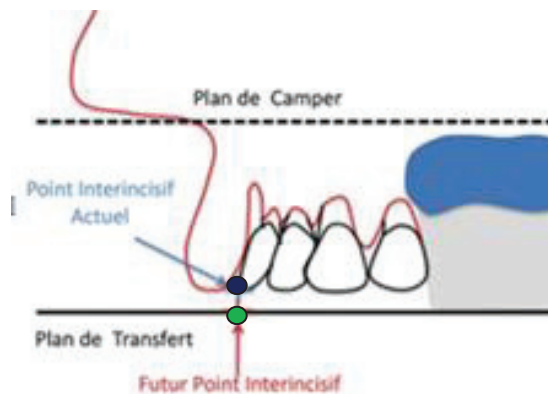


Figure 20 : Projection plus coronaire du futur point inter-incisif

- Dans le cas où le patient présente des dents égressées, le point inter-incisif idéal sera situé plus apicalement que le point inter-incisif existant. Les bourrelets seront alors réglés suivant un plan parallèle plus bas que le point inter-incisif choisi de manière à éviter tout contact dentaire. La distance D représente la différence de hauteur entre le plan passant par le point inter-incisif idéal et le plan passant par le bourrelet postérieur. Cette distance sera reporté sur la tige incisive lors du montage du maxillaire sur l'articulateur avec la formule $y=4D/3$.

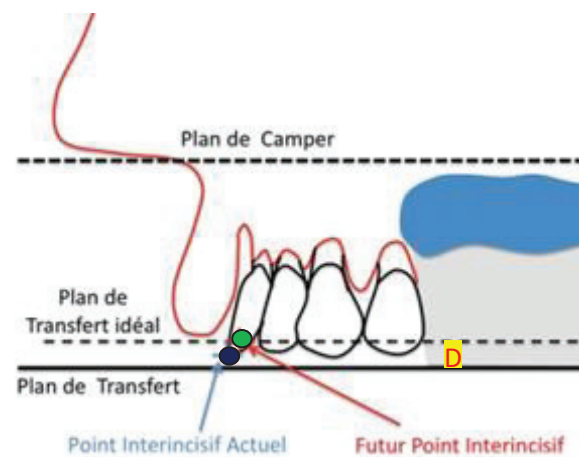


Figure 21 : Projection plus apicale du futur point inter-incisif

Plan sagittal :

Si le point inter-incisif idéal choisi est situé à une position plus postérieure que celui existant (dans le cas de dents restantes vestibulées), le modèle maxillaire sera placé sur la table de transfert de manière à ce que la projection verticale du point inter-incisif existant soit situé x millimètres en avant de la croix symbolisée sur la table de transfert. Nous procédons de manière inversée si l'on souhaite avancer la position du futur point inter-incisif.

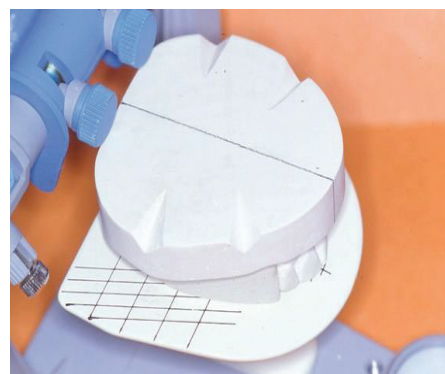

Figure 22 : Montage du modèle maxillaire

L'emplacement du futur point inter-incisif est alors positionné sur la croix de la table de transfert. Quand le maxillaire est monté en respectant les précautions liées au point inter-incisif dans les plans frontaux et sagittaux, la tige incisive est remise à zéro.

III)9. RIM, montage du modèle mandibulaire

Le moulage maxillaire est maintenant positionné sur l'articulateur.

Des points de repère sont placés sur la pointe du nez et le menton du patient dans le but de déterminer la dimension verticale de repos (DVRP) pour déduire la dimension verticale d'occlusion (DVO). La technique utilisée par le praticien est adaptée selon le patient qui est en position assise, sa tête sans appui ni hyperextension : (Begin M. et Rohr M.) (4).

- Technique de SHANAHAN: Le bourrelet est réduit de 3 mm et des plots de cire molle sont placés au niveau des secteurs prémolaires et molaires. Le praticien demande au patient de déglutir:
 - Si la DVO est "correcte": Les plots de cire sont légèrement écrasés.
 - Si la DVO est sur-évaluée : Les plots de cire sont complètement écrasés.
 - Si la DVO est sous-évaluée: Les plots de cire ne sont pas ou peu écrasés.
- Test de Smith: Le patient garde en bouche l'équivalent d'une gorgée d'eau. On mesure alors avant la déglutition la dimension verticale de repos à l'aide des repères placés. La DVO est alors déduite en enlevant 2mm à la DVRP. Cette technique est complétée par la position de la mandibule à la fin de la déglutition qui est censée être à la DVO en relation centrée.

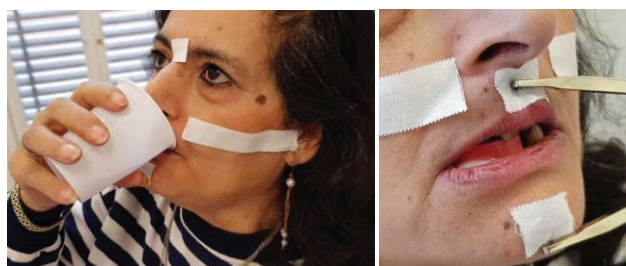

Figure 23 : Test de Smith

Cependant dans les cas de prothèse amovible complète immédiate, la DVO ne peut pas être systématiquement conservée en raison de contacts dento-dentaires pathogènes chez le patient dans cette position. Il est alors important de distinguer la DVO déduite par les tests précédents, et le rapport inter-maxillaire (RIM) enregistré à une dimension verticale d'enregistrement (DVE) sans contacts dento-dentaires que le praticien recherche ici. (Rignon-Bret C.) (30).

Deux options s'offrent alors au praticien:

- Si les RIM peuvent être enregistrés en relation centrée à la DVO sans contact dento-dentaires, le protocole est alors le même qu'en prothèse amovible complète conventionnelle.
- Si les RIM ne peuvent pas être enregistrés à la DVO déduite précédemment sans des contacts dento-dentaires, le praticien doit alors enregistrer les RIM à une dimension verticale d'enregistrement (DVE). Cette DVE doit être supérieure à la DVO pour permettre une absence totale de contacts dento-dentaires.

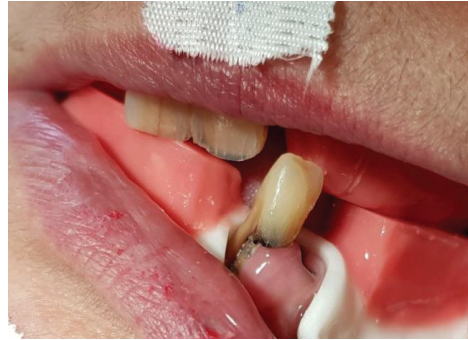

Figure 24 : Contact pathogène de la dent 33 avec le bourrelet maxillaire antagoniste

Cette différence (DVE-DVO) sera alors reportée sur la tige incisive pour le montage du modèle mandibulaire, le prothésiste est alors informé de cette élévation de la tige incisive. Ce n'est seulement qu'au montage final quand les dernières dents auront été supprimées du modèle que la tige incisive sera remise à zéro.

Si une dent est trop égressée, entraînant un contact pathogène avec le plan de Fox ou le bourrelet d'occlusion malgré un enregistrement à une DVE supérieure à la DVO, le praticien peut procéder à une légère améloplastie des dents concernées pour permettre l'enregistrement des RIM sans contact pathologique.

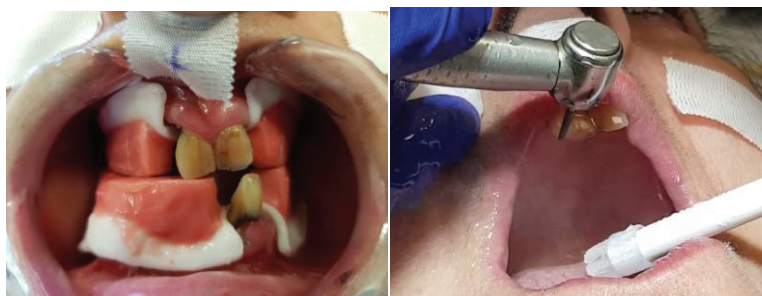


Figure 25 : Suppression du contact de la 11 par meulage amélaire

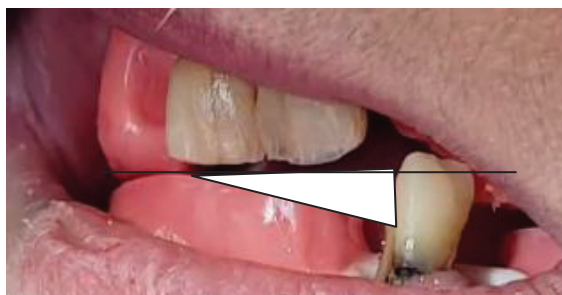

Figure 26 : Suppression des contacts pathogènes pour l'enregistrement des RIM

Le niveau du bord libre du bourrelet mandibulaire qui traduit le plan d'occlusion prothétique est ensuite indiqué au prothésiste sur le moulage au niveau de la 33.

III)10. Relation centrée

L'absence de contact dento-dentaire ou dents - bourrelet permet une manipulation en relation centrée plus aisée pour le praticien et un blocage des RIM plus fiable. Le praticien guide le patient qui est en position assise, après avoir vérifié la bonne reproductibilité de la relation centrée grâce aux repères placés au niveau des secteurs molaires.

Les RIM sont alors bloqués par la technique des chevrons/ encoches via de la cire aluwax. (Millet C. , Jeannin C. , Jaudoin P.) (22).

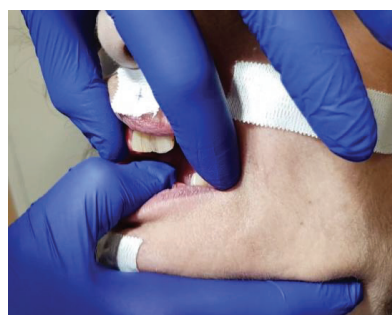

Figure 27 : Manipulation en relation centrée

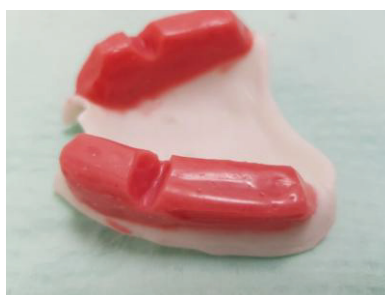

Figure 28 : Chevrons

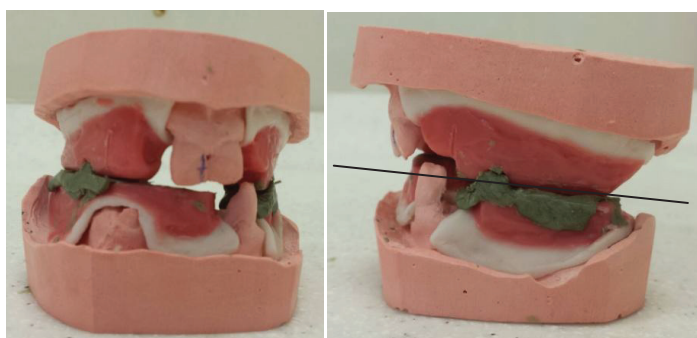


Figure 29 : Enregistrements des RIMS et indication du plan d'occlusion prothétique

III)11. Choix des dents

Le choix des dents doit être fait en concertation avec le patient tout en tenant compte des données cliniques. La teinte peut être choisie en se basant sur les dents restantes, ou être différente si le patient le désire. Cette étape est très importante pour le succès du traitement prothétique d'une part mais aussi par l'implication du patient lors de cette étape, ce qui facilite l'adaptation ultérieure. (Mariani P.) (20).

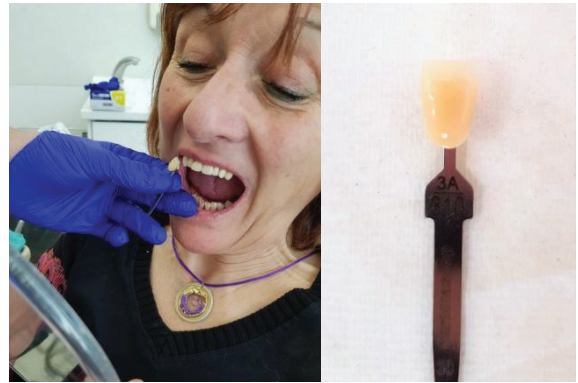


Figure 30 : Choix de la teinte

La dimension des dents peut elle aussi se baser sur la dimension des dents résiduelles, ou en cas d'anomalie esthétique et en concertation avec le patient, être modifiée pour un sourire plus harmonieux.

Pour la hauteur des dents, les bords libres des dents supérieures s'inscrivent dans la concavité de la lèvre inférieure et les collets des dents supérieures s'inscrivent dans la convexité de la lèvre supérieure. Pour la largeur, selon Lee, les pointes canines se projettent à l'aplomb des ailes du nez. La largeur du bloc antérieur est donc évaluée en mesurant la distance de canine à canine en rajoutant 7mm (largeur de 2 demies canines). (Rufenacht C.)

Ces repères cliniques permettent au praticien d'évaluer si la dimension des dents présentes peut être conservée pour obtenir un rendu esthétique satisfaisant. (Morin A., Lopez I., Coeuriot J.-L., Millet P.) (23).

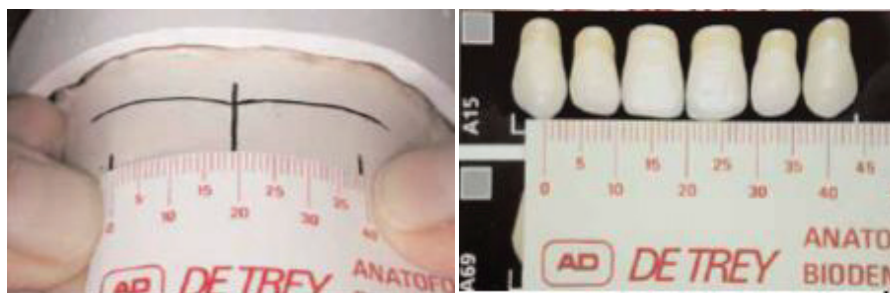


Figure 31 : Détermination de la distance inter-canines

III)12. Tracé des indices pour le prothésiste

Un maximum d'indices doit être communiqué au prothésiste pour obtenir une prothèse finie qui réponde aux critères esthétiques souhaités par le patient et le praticien. En l'absence de nombreuses dents antérieures restantes, ces indices sont tracés sur le modèle secondaire quand cela est nécessaire (Lejoyeux J. (19)) :

- Tracé du milieu inter-incisif correspondant au point le plus bas du philtrum, et tracé des bords libres sur les dents résiduelles si une modification de celui-ci est nécessaire.

- Pointes canines : projection des ailes du nez .

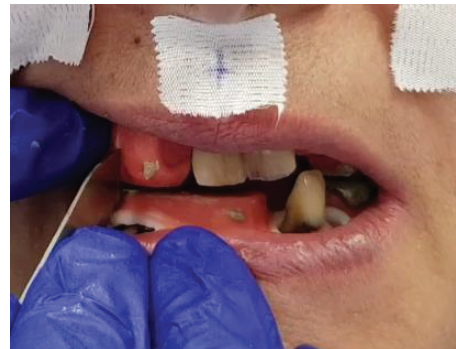

Figure 32 : Repère des pointes canines sur le bourrelet

- Collet des dents : ligne représentée par la lèvre supérieure lors du grand sourire.
- Ligne représentant le niveau osseux : Le praticien réalise un sondage parodontal au niveau des dents résiduelles et reporte ce niveau osseux sur le modèle secondaire au crayon, ou il en informe le prothésiste s'il ne coule pas lui même ses empreintes. Le prothésiste pourra se servir de cette information lors du meulage des dents résiduelles et de la préparation du modèle avant le montage final des dents prothétiques pour l'ajustage optimisé de la base prothétique.

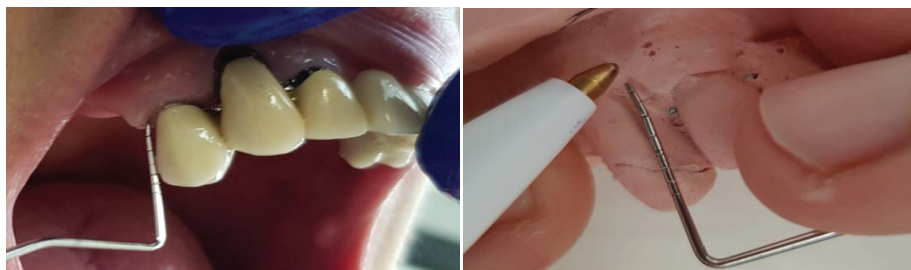

Figure 33 : Sondage du niveau osseux et report sur le moulage du niveau du plâtre à enlever

III)13. Montage fonctionnel postérieur

Les modèles maxillaire et mandibulaire sont montés sur l'articulateur, le montage postérieur est alors réalisé en suivant les RIM enregistrés en bouche. Ce montage fonctionnel permet de vérifier les RIM enregistrés ainsi que la diminution éventuelle de la DVO à exécuter au moment du montage définitif. (Janati G., Bellemkhannate S.) (16).

Si une erreur est mise en évidence, un nouvel enregistrement est possible à l'aide d'une cire Aluwax comme pour l'enregistrement en relation centrée décrit précédemment. Cette étape sert aussi de dernière vérification concernant la détermination du futur point inter-incisif, le choix de la forme et la teinte des dents, ainsi que l'intégration des futures dents prothétiques dans le sourire du patient (lignes haute et basse du sourire).

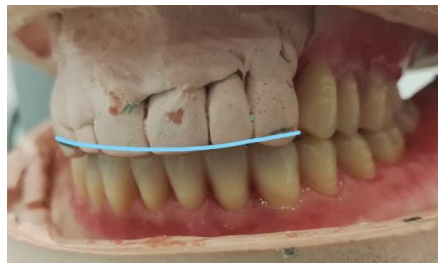

Figure 34 : Montage postérieur sur les modèles

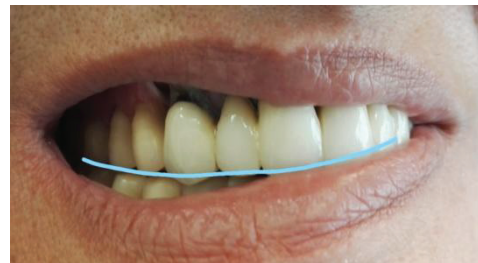

Figure 35 : Essayage en bouche

III)14. Les clés de référence

Ces clés réalisées en élastomère haute viscosité permettent d'établir un repère pour le prothésiste pour le montage des futures dents antérieures. Le prothésiste pourra ainsi visualiser concrètement la position et l'intégration des dents résiduelles du patient tout en réalisant le montage des dents prothétiques. (Viennot S., Moyencourt C., Millet C., Buch D.) (36).

3 clés sont nécessaires:

- **Clé vestibulaire maxillaire prenant appui sur l'entablement maxillaire** : Cette clé permet d'évaluer l'espace disponible en épaisseur pour la base de la prothèse suite à la préparation du modèle. Si le patient souhaite avoir des dents prothétiques dans la même position que ses dents actuelles, cette clé permet alors au prothésiste d'avoir un

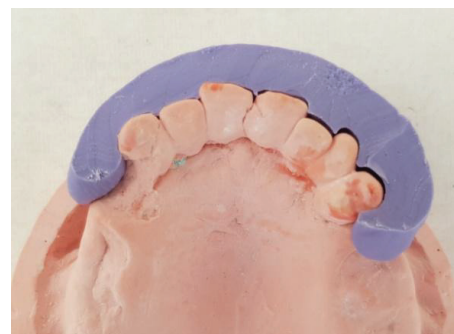

Figure 36 : Clé vestibulaire

véritable guide pour le montage des dents prothétiques pour répondre au mieux aux attentes du patient.

A contrario, elle permet au prothésiste d'évaluer la modification de la position des dents qui a été décidée.

- **Clé de mordu mandibulaire découpée selon la ligne basse du sourire.**

Sur cette clé est matérialisée la position du point inter-incisif actuel par le mordu, mais aussi la position du futur point inter-incisif souhaitée.

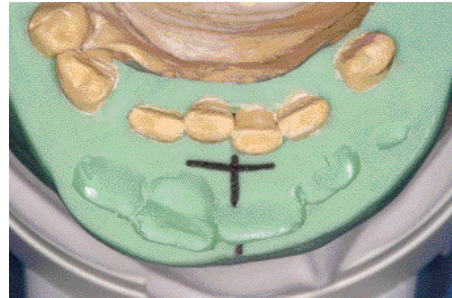


Figure 37 : Clé de mordu mandibulaire

- **Clé maxillaire vestibulaire découpée horizontalement** selon la ligne haute du sourire. Cette clé permet aux prothésistes de visualiser l'intégration des dents prothétiques dans le sourire du patient, gage d'une meilleure esthétique.

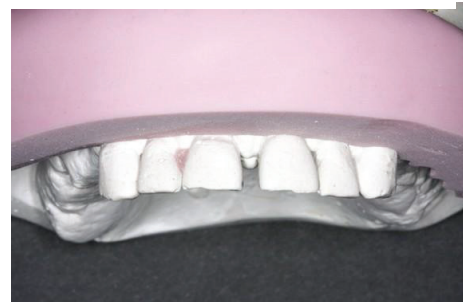

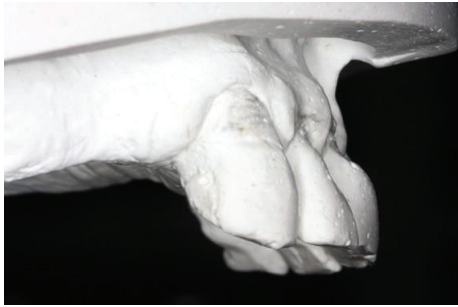Figure 38 : Clé maxillaire permettant la matérialisation de la lèvre supérieure

III)15. Préparation du modèle de travail (laboratoire)

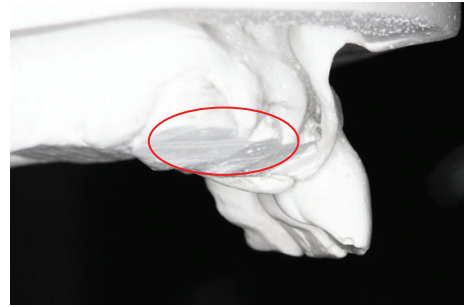La préparation du moulage doit impérativement respecter les données cliniques recueillies lors du sondage parodontal réalisé préalablement. Le praticien doit avoir sondé la profondeur des poches au niveau des dents à extraire et reporter ces mesures sur les moulages en plâtre. Ceci dans le but d'anticiper le plus précisément possible le rapprochement des berges et la future résorption osseuse qui suivra les avulsions. Cependant le meulage du moulage ne doit pas dépasser la ligne de réflexion muqueuse et éviter la papille rétro-incisive.

Selon **Viennot S.**, la préparation du moulage doit être "raisonnée et raisonnable" et comporte

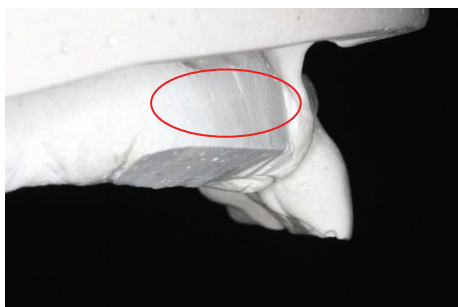3 étapes essentielles :



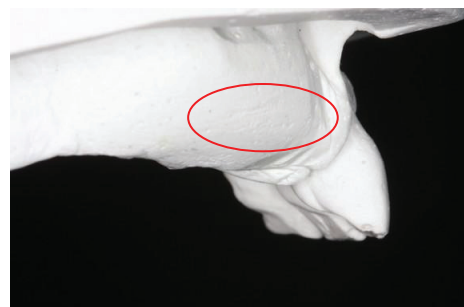
Modèle avant la préparation



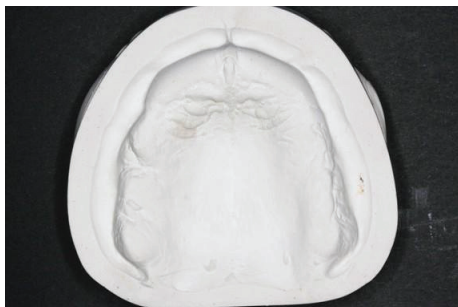1. La suppression des dents restantes jusqu'au collet.



2. Suppression des contre-dépouilles en anticipant la résorption osseuse. Cette étape ménage l'espace nécessaire à la future prothèse.



3. Réalisation d'un biseau rejoignant les collets palatins des dents restantes puis polissage et arrondi du moulage.



Modèle après la préparation

Figure 39 : Préparation du moulage

La préparation du moulage peut se faire en supprimant l'ensemble des dents restantes suivie du montage antérieur. **Rignon-Bret C. (32)** ajoute à cette technique la nécessité de commencer par meuler l'ensemble des dents restantes d'un secteur, puis de réaliser la préparation de l'autre secteur par symétrie.

Cependant, selon **Berteretche M-V. et Hüe O. (7)**, la préparation du modèle doit se faire dent par dent en montant au fur et à mesure les dents prothétiques. Cette dernière technique a pour avantage de garder des repères objectivés par les dents restantes pendant le montage des dents prothétiques.

La préparation du moulage est une véritable simulation de la chirurgie qui sera faite lors de l'avulsion des dernières dents. Toutes ces étapes doivent être consciencieusement réalisées, au risque de réaliser une prothèse inadaptée.

III)16. Montage antérieur maxillaire (laboratoire)

Les différentes clés réalisées précédemment permettent l'élaboration du montage antérieur maxillaire en respectant les critères prédéfinis: position du point inter-incisif, situation des lignes haute et basse du sourire.

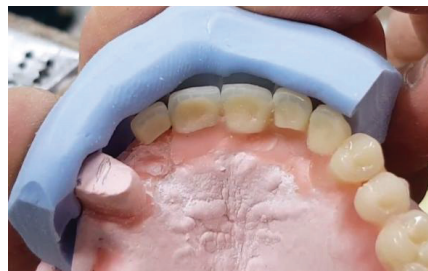

Figure 40 : Vérification de la palato-version

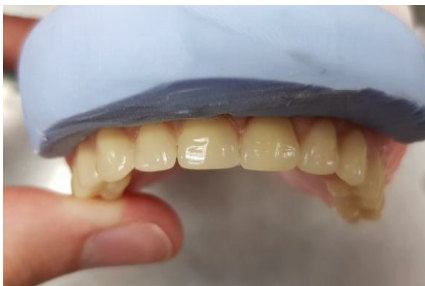

Figure 41 : Alignement des collets

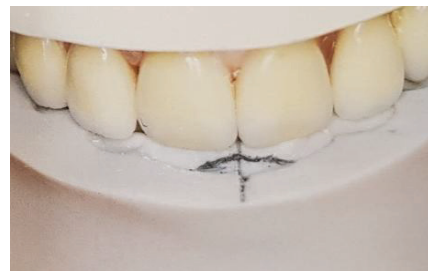

Figure 42 : Position du point inter-incisif

III)17. Montage final (laboratoire)

Pour rappel, si le montage antérieur maxillaire a été réalisé à une DVE supérieure à la DVO, c'est à cette étape que la DVO doit être diminuée en remettant la tige incisive à zéro sur l'articulateur. En effet, pour éviter un enregistrement à une occlusion pathologique de convenance du patient, la DVO a dû être augmentée de quelques millimètres (DVE) et ainsi éviter tous contacts des dents résiduelles. Une fois la mise à zéro de la tige incisive faite, une réévaluation de l'espace nécessaire aux dents prothétiques et à la fausse gencive est faite et les corrections sont alors apportées sur le moulage en plâtre.

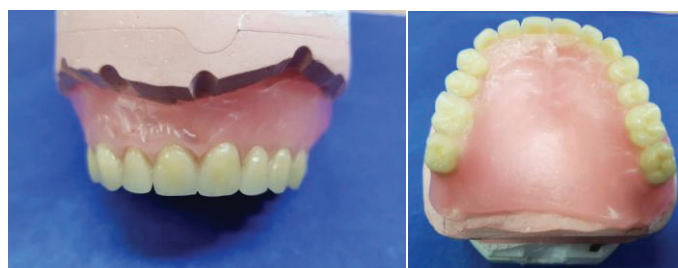

Figure 43 : Montage des dents et sculpture de la gencive terminés

III)18. Mise en moufle et polymérisation (laboratoire)

Après contrôle de l'occlusion, les modèles sont désolidarisés de l'articulateur et mis en moufle. Plusieurs techniques de mise en moufle et polymérisation peuvent être citées :

- **La polymérisation par technique pressée**, utilisant un revêtement en silicone sur chacun des modèles. Ceux-ci sont ensuite placés dans les moufles en 2 parties remplies de plâtre. Les moufles sont ébouillantés pendant 10 min puis ouverts permettant d'individualiser la partie comportant les dents prothétiques et l'autre le modèle secondaire. A ce stade, le prothésiste travaille la résine sur la partie comportant les dents prothétiques puis replace les 2 parties du moufle avec les dents prothétiques et le modèle secondaire. Le moufle est pressé avant de le passer en cuisson pendant 15 à 17h.

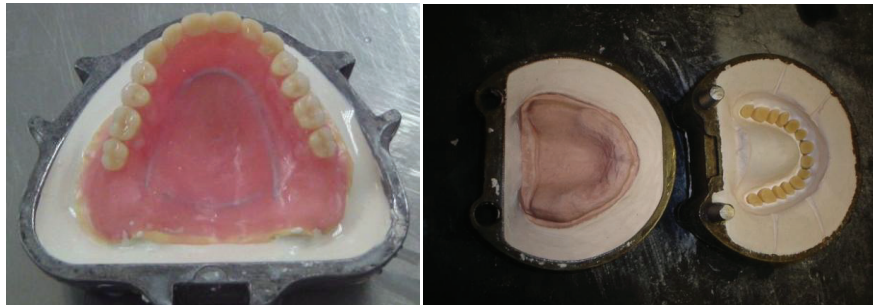


Figure 44 : Mise en moufle pour polymérisation par technique pressée

- **La polymérisation par injection**, celle utilisée pour la réalisation de cette prothèse : Le modèle est ici placé dans le moufle puis de la gélatine est coulée dans celui-ci. Le moufle est immergé dans l'eau et après refroidissement de la gélatine, le moufle est ouvert permettant ainsi d'obtenir une empreinte parfaite de l'extrados de la prothèse. Les dents sont préparées puis placées dans l'empreinte en gélatine. Le modèle secondaire est alors placé par dessus et le moufle refermé. La résine est coulée par les orifices prévus, puis le moufle est mis en polymérisation (2.5bar, 55°,30min).



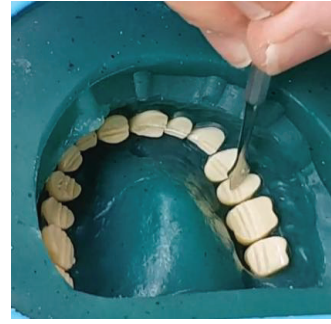
Modèle secondaire avec montage des dents dans le moufle



Coulée du gel dans le moufle




Démoulage, empreinte de l'extrados de la future prothèse




Mise en place des dents prothétiques dans l'empreinte



Mise en place de l'empreinte secondaire



Coulée de la résine par un des canaux d'injection



Cuisson



Prothèse polymérisée

Figure 45 : Polymérisation par injection; travail réalisé au laboratoire Dental Concept Nice

III)19. Guide chirurgical (laboratoire)

Le guide chirurgical est la réplique exacte de la prothèse du patient. Il est réalisé en résine transparente en utilisant le même moufle que la prothèse : Dans le cas présenté en vidéo, l'empreinte en gélatine est recouverte du modèle secondaire, puis de la résine transparente est coulée dans le moufle avant d'être placée en cuisson.

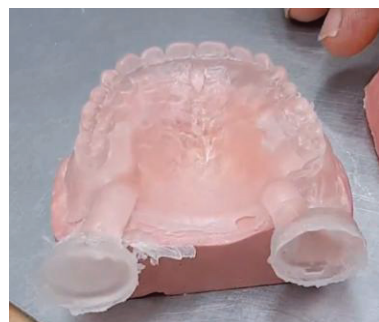

Figure 46 : Guide chirurgical polymérisé

Après les extractions, ce guide chirurgical permet de mettre en évidence les zones de compression avant la pose de la prothèse. Des corrections au niveau des muqueuses ou osseux sont réalisées pour obtenir une adaptation optimale de la prothèse et éviter une résorption pathologique des surfaces d'appui induite par des forces nocives. (Guessous Doss, Fadwa, Leila Fajri, et Nadia Merzouk.) (13).

On distingue 3 types de guide chirurgicaux : (Abdelkoui A. , Fajri L. , Benamar A. , Abdedine A.) (2).

1. **Guide chirurgical classique :**

Il est réalisé en résine transparente avec le même intrados que la prothèse immédiate. C'est une base prothétique, sans dents, reproduisant la surface d'appui et les limites de la prothèse.

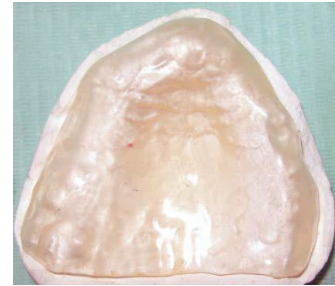

Figure 47 : Guide chirurgical classique

2. **Guide chirurgical en occlusion :**

C'est une réplique exacte de la prothèse d'usage en résine transparente. L'avantage par rapport au guide chirurgical classique est la présence des secteurs dentés, permettant d'analyser l'occlusion mais aussi les contraintes exercées sur les surfaces d'appui sous l'effet des forces occlusales.

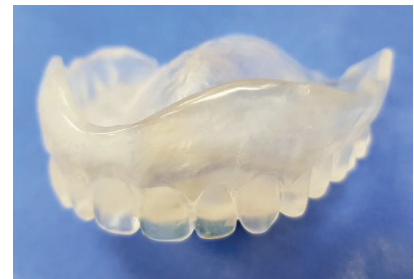

Figure 48 : Guide chirurgical en occlusion

3. **Guide chirurgical duplicata de la prothèse complète à dents amovibles :**

Il est réalisé en résine transparente, de manière identique à la base prothétique. Il présente des secteurs dentés amovible en résine, pouvant être repositionnés et solidarités à la base par collage. Ce type de guide chirurgical à dents amovibles présente l'avantage d'offrir sept possibilités différentes d'utilisation.

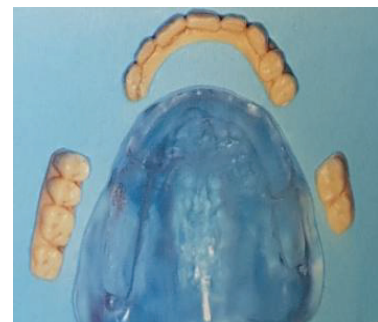

Figure 49 : Guide chirurgical à dents amovibles

Il peut servir de guide chirurgical simple, de guide chirurgical en occlusion, de prothèse provisoire d'attente, et de Porte empreinte individuel (PEI) en vue de l'élaboration d'une nouvelle prothèse. Lorsqu'une solution implantaire est envisagée, il peut aussi servir de guide d'imagerie radiographique, ou encore de guide chirurgical implantaire puis d'un PEI pour une éventuelle prothèse amovible supra-implantaire.

III)20. Finitions (laboratoire)

Après la polymérisation de la prothèse et du guide chirurgical, la finition de la résine est réalisée. Le prothésiste adoucit les limites, affine la résine, et resculpte par endroit la résine pour une meilleure intégration de la prothèse (aspect peau d'orange de la gencive, collet dentaire). Après ces dernières finitions, un polissage soigneux de l'extrados est réalisé en accordant autant de soin au guide chirurgical qu'à la prothèse d'usage.

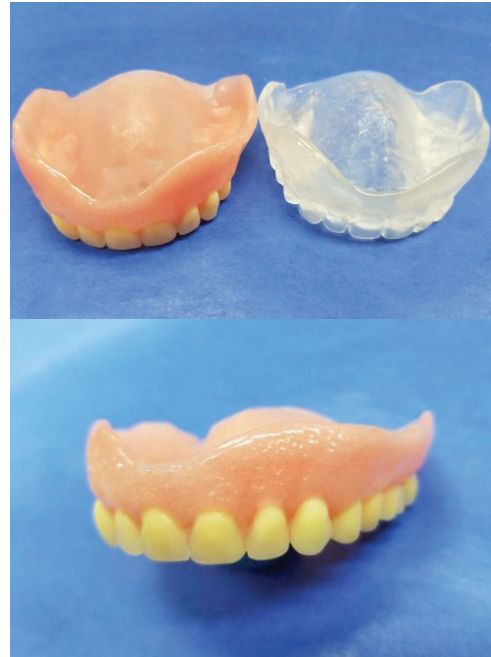

Figure 50 : Prothèse et guide chirurgical polymérisés

III)21. Phase chirurgicale

Deux approches différentes sont possibles selon l'indication ou non d'une plastie osseuse : (Wictorin L. (37), Apap G. (3)).

- **Sans plastie osseuse** : L'avulsion sans plastie osseuse doit être réalisée en évitant de fracturer les parois osseuses vestibulaires et intra-septales. Une fracture entraînerait un accroissement de la résorption. Dans certains cas, certains auteurs pensent que les sutures ne se sont pas indispensables car la prothèse est censée protéger le caillot sanguin.

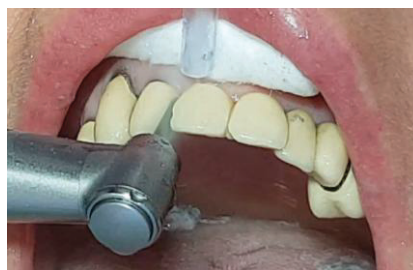

Figure 51 : Dépose du bridge antérieur

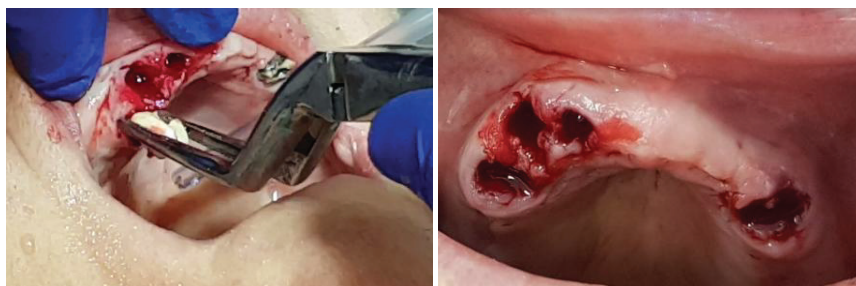
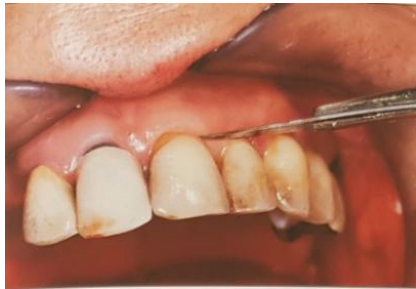
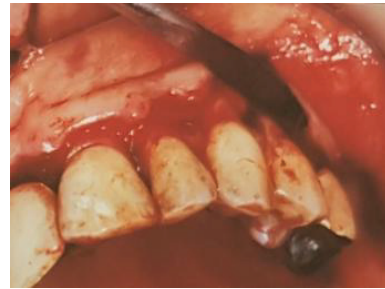Figure 52 : Avulsions sans plastie osseuse

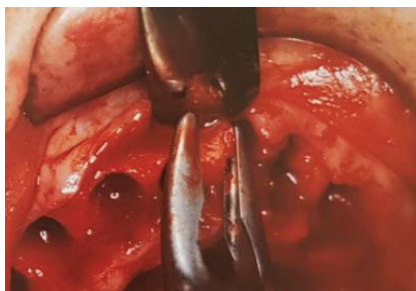
- **Avec plastie osseuse** : L'acte chirurgical débute par une incision à biseau interne au niveau des dents à extraire. Puis le lambeau muco-périosté est décollé en vestibulaire sans rejoindre la ligne de réflexion muqueuse. Les dents sont ensuite extraites, suivies de l'ostéoplastie à l'aide de la pince gouge et la râpe à os. L'ostéoplastie doit correspondre à la préparation faite précédemment sur le modèle secondaire lors du meulage des dernières dents. Le lambeau est alors replacé et les zones de compression sont supprimées au fur et à mesure en les visualisant à travers le guide chirurgical transparent.



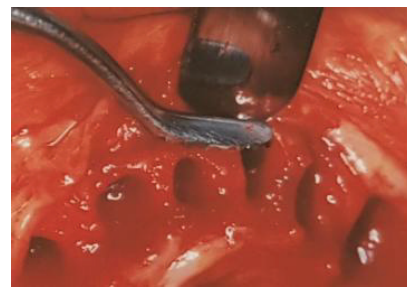
Incision à biseau interne



Décollement du lambeau



Ostéoplastie avec une pince gouge



Remplacement du lambeau et correction avec une râpe à os

Figure 53 : Avulsion avec plastie osseuse

Tallgren A, Lang B, Miller R. (35) mettent en évidence une corrélation entre la technique d'avulsion et le pourcentage de perte osseuse sur 12 mois : Pour l'extraction simple, la perte osseuse est plus rapide et importante les 3 premiers mois comparé aux extractions avec alvéolectomie vestibulaire ou intra-septale. Cependant, sur le moyen terme (12 mois), le pourcentage de perte osseuse est de 20% pour l'extraction simple, 30% pour l'alvéolectomie vestibulaire et 36% pour l'alvéolectomie intra-septale. (cf courbe d'après Michael et Barsoum). Après 2 ans, les différences entre les techniques d'extraction sont moins importantes, la diminution du volume osseux vertical et vestibulaire est semblable avec ou sans ostéoplastie. (Michael CG, Barsoum WM.) (21).

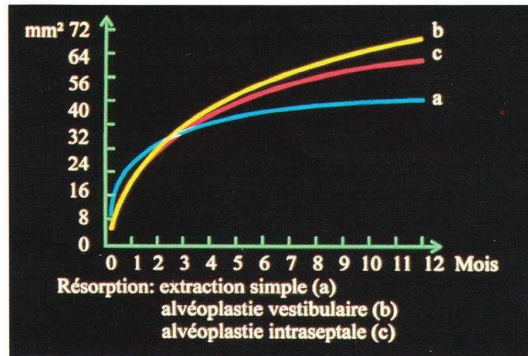


Figure 54 : Corrélation entre la technique d'avulsion et la résorption osseuse

A cela, nous pouvons ajouter le risque de contre dépouille engendré par la résorption osseuse au niveau des canines notamment. Celle-ci peut engendrer des problèmes d'adaptation de la prothèse , douleur au niveau de ces secteurs et risque de fracture de la prothèse.

III)22. Pose de la prothèse

Une compression est réalisée préalablement au niveau des berges de part et d'autre des extractions dans le but d'initier le rapprochement des 2 berges.

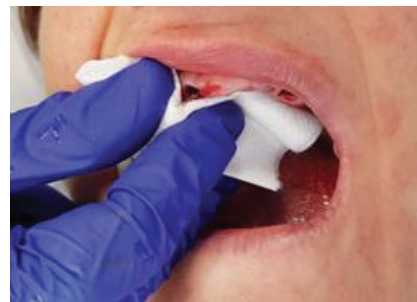

Figure 55 : Compression des berges

La bonne coaptation des berges de part et d'autre du site des extractions sous l'effet des forces occlusales doit être vérifiée avec le guide chirurgical. Si la coaptation des berges est satisfaisante, sans blanchiment des muqueuses, les sutures ne sont alors pas nécessaires. Enfin, la prothèse peut être posée.

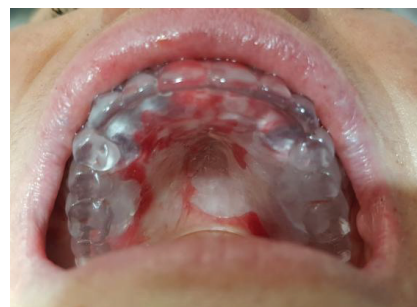

Figure 56 : Mise en évidence des zones de compression

La prothèse est insérée et le praticien place 2 rouleaux de coton entre les 2 arcades en invitant le patient à serrer pendant 10 minutes. Cela permet de chasser une partie de l'œdème et d'assoir la prothèse sur ses surfaces d'appui. (Abdelkoui A. , Fajri L. , Benamar A. , Abdedine A.) (2). Le praticien vérifie la stabilité de la prothèse, si la stabilité n'est pas satisfaisante, l'utilisation d'un matériau révélateur ou de rebasage type Fitt de Kerr au niveau de l'intrados de la prothèse est préconisé.

L'occlusion est vérifiée et sera réglée plus précisément 48h après l'intervention (Herbout B., Bonifay P) (14).

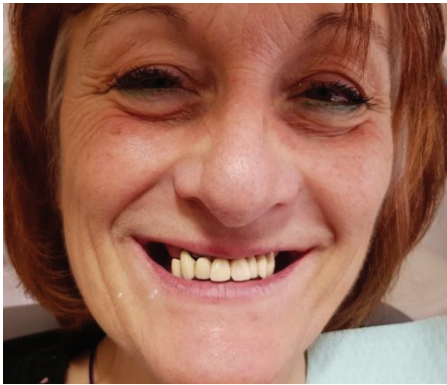

Figure 57 : Patiente avant la prise en charge



Figure 58 : Patiente le jour de la pose de la prothèse

III)23. Informations aux patients

Il est expliqué au patient que sa prothèse ne doit pas être enlevée pendant 48h. Elle sert de véritable pansement chirurgical en assurant l'herméticité des berges, et en diminuant les risques d'œdème et d'hématome postopératoire.

Le praticien doit prévenir son patient des éventuelles douleurs qu'il peut ressentir pendant les jours qui suivent, une prescription d'antalgiques permettra de les diminuer. Une fiche conseil concernant l'entretien, l'alimentation, et la phonation est expliquée puis donnée au patient avant la séance des extractions.

III)24. Soins et réglages post-opératoires

48 heures après l'intervention, le patient expose au praticien les douleurs ressenties ou les problèmes susceptibles de gêner l'intégration de la prothèse. Le praticien contrôle la cicatrisation de la muqueuse et des sites d'extraction et les éventuelles zones douloureuses notamment au niveau des bosses canines, les parties vestibulaires des tubérosités ou encore la ligne mylo-hyoïdienne. (Berteretche MV., Hüe O.) (7).

L'occlusion est alors réglée de manière à obtenir des contacts uniformément répartis en statique et une stabilité de la prothèse lors des mouvements de propulsion et diduction. (Schoendorff R., Jeannin C. Millet C.) (34).

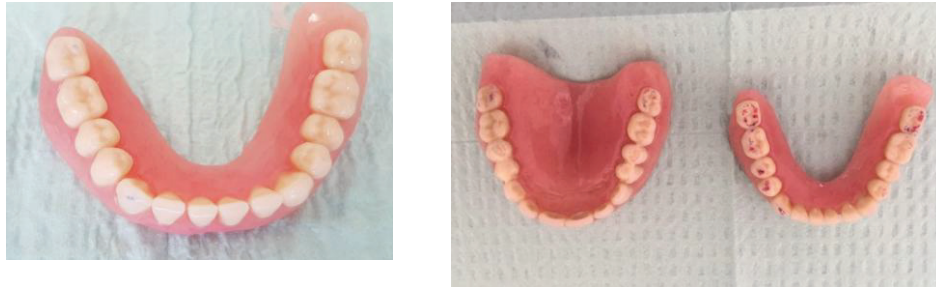
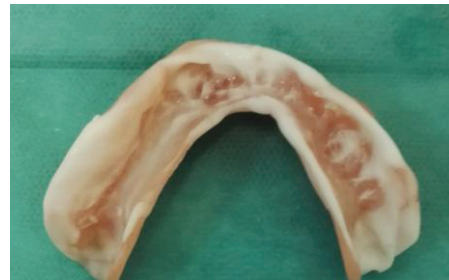

Figure 59 : Avant et après équilibration occlusale

Si un matériau de rebasage est nécessaire, celui-ci est renouvelé chaque semaine. Un rebasage de la prothèse fait au laboratoire pourra ensuite être envisagé après la cicatrisation complète des sites d'extractions si la prothèse est instable.



F

Figure 60 : Rebasage au Fitt de Kerr

Les séances de contrôle sont planifiées toutes les semaines pendant le premier mois puis à 3 et 6 mois pour contrôler la prothèse et l'état bucco-dentaire.

Chapitre IV : Sources d'erreurs en prothèse amovible complète immédiate

La réalisation d'une prothèse amovible immédiate d'usage répond donc à un protocole et critères précis comme détaillés précédemment. Le non respect de ces étapes peut entraîner un échec d'intégration de la prothèse chez le patient du point de vue esthétique et fonctionnel.

Plusieurs erreurs peuvent être mises en évidence:

Etape clinique/laboratoire	Erreurs	Conséquences
Clinique	Non détermination de la bonne position du bord libre et du milieu inter-incisif si ceux-ci doivent être modifiés.	Intégration esthétique non satisfaisante et dysfonctionnement phonétique.
Clinique	Ne pas extraire les dents postérieures avant la phase prothétique : Pas de passage à un édentement bilatéral postérieur	<ul style="list-style-type: none"> • Empreinte secondaire moins précise au niveau des surfaces d'appui postérieures • Enregistrement des RIM difficile • Impossibilité de réaliser un essayage postérieur • Remaniement osseux important en postérieur après les extractions • Prothèse instable, inadaptée le jour de la pose
Clinique	Technique d'empreinte primaire non adaptée à la mobilité, malposition des dents résiduelles (matériau, non comblement des zones de rétention)	<ul style="list-style-type: none"> • Avulsion précoce des dents résiduelles, répercussion psychologique négative pour le patient • Empreinte non exploitable.


Clinique	Technique d'empreinte secondaire non adaptée à la mobilité, malposition des dents résiduelles: matériau utilisé, PEI utilisé.	<ul style="list-style-type: none"> • Avulsion précoce des dents résiduelles, répercussion psychologique négative pour le patient • Empreinte non exploitable • Fracture du modèle secondaire lors du démoulage.
Clinique	Enregistrement des RIM sans tenir compte des contacts dentaires pathologiques, ou de la modification de la position du point inter-incisif.	Montage des dents erroné: mauvaise dimension verticale, mauvaise position du point inter-incisif.
Clinique	Non communication du choix des dents au prothésiste, non concertation avec le patient	Mauvaise intégration esthétique de la prothèse
Clinique	Ne pas tracer les repères utiles au prothésiste (bords libres, largeur du bloc antérieur, milieu inter-incisif, tracé du sondage parodontal), ou ne pas réaliser les clés pour le montage des dents.	Montage des dents erroné
Laboratoire (à anticiper lors de l'étape clinique)	Non respect des critères de préparation du modèle lors du meulage des dents qui doit servir de simulation à l'intervention chirurgicale.	Prothèse non adaptée aux surfaces d'appui muqueuses lors de la pose.
Laboratoire	Erreur de manipulation de l'articulateur lors du montage des dents: vérification de l'occlusion, non remise à 0 lors du montage finale si DVO augmentée lors des RIM.	Anomalie occlusale, DVO erronée sur la prothèse finale.

Clinique	Ne pas confectionner un guide chirurgical	<ul style="list-style-type: none"> • Contrôle des zones de compressions et résection osseuse imprécis • Douleurs post-opératoires évitables. • Adaptation de la prothèse et cicatrisation non optimale.
Clinique	Mauvaise régularisation muqueuse ou osseuse, non contrôle des zones de compression, rapprochement des berges, extraction ou ostéoplastie trop invasive.	<ul style="list-style-type: none"> • Douleurs • Mauvaise adaptation de la prothèse, cicatrisation non optimale • Augmentation de la résorption osseuse
Clinique	Ne pas informer suffisamment le patient des suites post-opératoires. Suivi et contrôle insuffisants.	Incompréhension, répercussion psychologique négative chez le patient, mauvaise intégration de la prothèse.

Ces sources d'erreurs sont pour la plupart propres à la confection d'une prothèse amovible complète immédiate. Il est cependant important de rappeler que les étapes en commun avec le protocole de réalisation d'une prothèse amovible complète conventionnelle doivent aussi être respectées.

IV)1. Illustrations d'erreurs et leurs conséquences

L'analyse de ce cas permet de mieux comprendre et ainsi mieux appréhender les étapes clés de la réalisation de la prothèse.

<p>Ce patient présente une résorption osseuse généralisée, plusieurs lésions carieuses actives, ainsi que des mobilités importantes sur l'ensemble des dents résiduelles. La décision d'une prothèse amovible complète immédiate bi-maxillaire a été prise.</p>	 <p>Figure 61 : Situation initiale</p>
---	--

La première erreur a été de ne pas extraire les dents postérieures avant la phase prothétique (17,16,15,24,25,35).

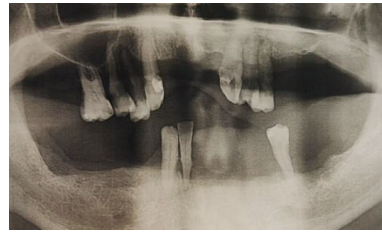

Figure 62 : Panoramique

Le non-passage à un édentement bilatéral postérieur a plusieurs conséquences (Regragui A.) (28) :

- Non enregistrement des surfaces d'appui muqueuses en postérieur lors de l'empreinte secondaire dû à la présence des dents résiduelles.
- Enregistrement des RIM difficile car présence de contact pathogènes liés aux dents postérieures malpositionnées.
- Impossibilité de réaliser un essayage postérieur.
- Prothèse instable, non adaptée le jour de la pose et remaniement osseux important en postérieur après le jour des extractions.

Le montage des dents a été effectué par le prothésiste. L'ensemble des indices pour optimiser le montage des dents n'a pas été fourni (clés en silicone).

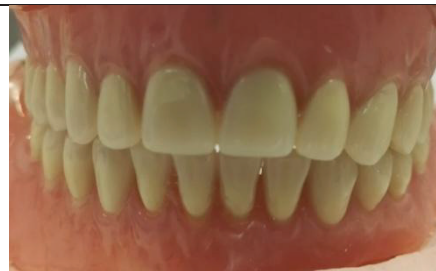
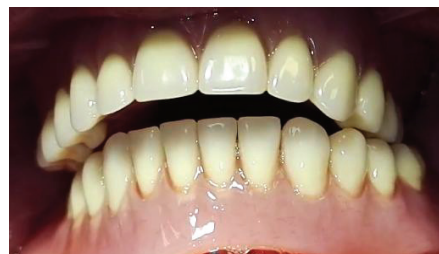
Figure 63 : Prothèses polymérisées

Lors de la pose de la prothèse plusieurs anomalies occlusales sont mises en évidence:

- Béance et surplomb importants antérieur en statique.
- Surplomb latéral trop important entre les secteurs 1 et 4.
- Occlusion bout à bout / inversée entre les secteurs 2 et 3.



Le concept d'occlusion totalement équilibrée n'est alors pas effectif.

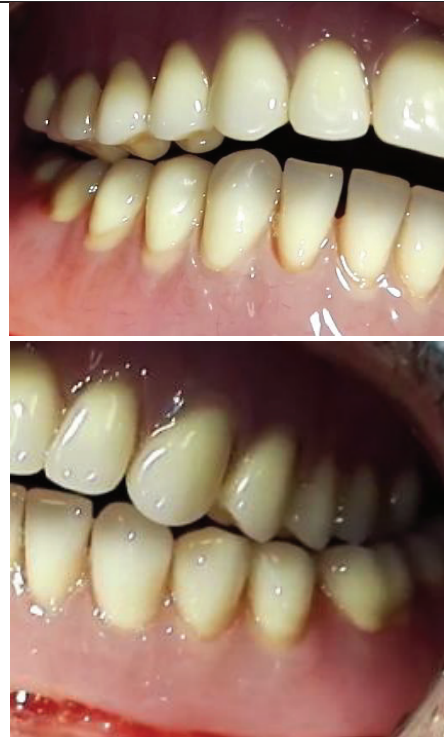

Figure 64 : Examen occlusal

Les anomalies occlusales mises en évidence lors de la pose de la prothèse n'étaient pas observables sur l'articulateur ce qui suggère un défaut d'enregistrement lors de la séance des RIM. La présence de dents postérieures résiduelles a probablement gêné la manipulation en relation centrée et un enregistrement des RIM correct.

En effet, le blocage des RIM semble avoir été fait en propulsion, le patient est venu chercher un contact antérieur par un proglissement de sa mandibule. Cela explique la présence du surplomb lors de la pose des prothèses et son absence sur l'articulateur. Les anomalies occlusales au niveau des secteurs latéraux peuvent s'expliquer par une déviation latérale de la mandibule du patient lors de l'enregistrement des RIM, probablement expliqué par des contacts pathogènes des dents résiduelles entraînant une déviation lors du trajet en occlusion.

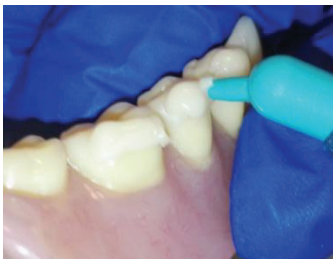

Figure 65 : Correction occlusale par ajout de composite sur les faces occlusales

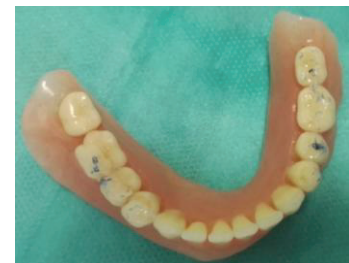
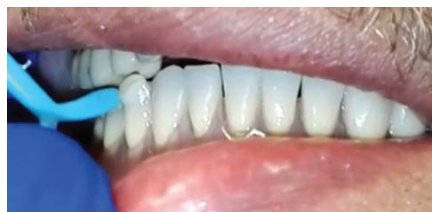
Figure 66 : Amélioration occlusale en statique

La stabilité et la rétention de la prothèse maxillaire étaient très satisfaisantes, un rebasage au Fitt de Kerr a été réalisé pour améliorer l'adaptation des prothèses.

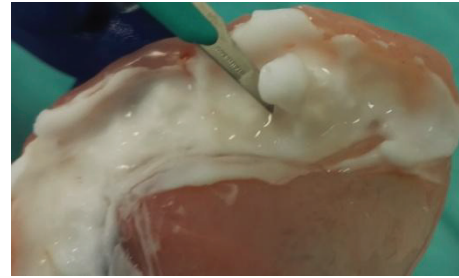


Figure 67 : Rebasage et section du matériau

Les critères fonctionnels et esthétiques n'ont pas été jugés satisfaisants, les corrections apportées le jour de la pose et lors des séances de suivi ont permis une légère amélioration fonctionnelle, cependant le recours à la confection d'une autre prothèse complète amovible a été préconisé.

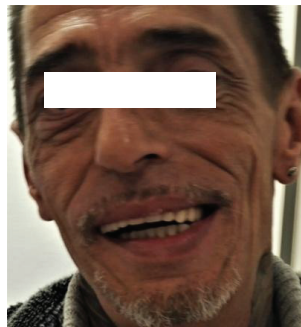

Figure 68 : Aspect esthétique le jour de la pose


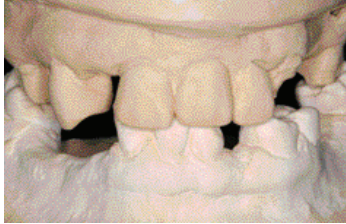

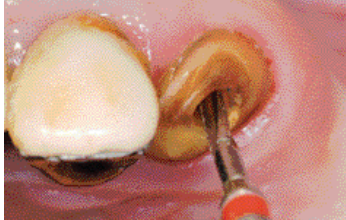
Chapitre V : Différentes approches en prothèse amovible complète immédiate

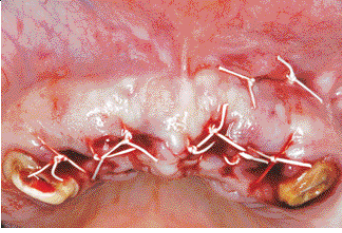


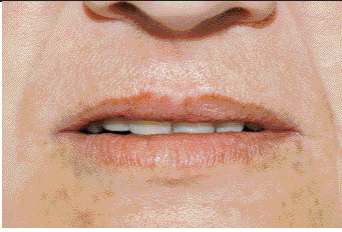


V)1. Approche esthétique

Une des plus grandes difficultés de la prothèse amovible complète immédiate est l'absence d'essayage esthétique antérieur. Cependant, une approche permet de contourner ce problème et de pouvoir valider le montage antérieur avant la finalisation et la pose de la prothèse. (D'Incau Emmanuel, Leonard Annelease, Dupuis Véronique) (11).

Lorsque les conditions le permettent, un élément transitoire fixé est alors utilisé en antérieur pour pouvoir évaluer, valider, modifier et communiquer les informations esthétiques nécessaires au prothésiste.

Etapes de réalisation:

<p>Patiente dont le plan de traitement retenu est la réalisation d'une prothèse amovible complète immédiate maxillaire. Des modifications de la position, la dimension, la forme et de la teinte des dents sont nécessaires.</p>	
<p>Prise d'empreinte primaire, puis transfert des 2 modèles sur articulateur semi-adaptable (ASA) après l'enregistrement des RIM.</p>	
<p>Réalisation de clés en silicone pour conserver la position du point inter-incisif et symboliser les lignes du sourire. Après meulage des dents antérieures maxillaires, un bridge provisoire armé est réalisé entre les 2 piliers 14 (en place de la 13) et 23.</p>	
<p>Préparation d' ancrages radiculaires des 2 piliers dont les traitements endodontiques ont déjà été repris.</p>	

<p>Les avulsions de 11,12,17,21,22,27 sont alors réalisées.</p>	
<p>Le bridge est ensuite rebasé au niveau des 2 piliers.</p>	
<p>Suite au scellement temporaire du bridge, les paramètres esthétiques sont évalués puis modifiés en accord avec le patient afin d'obtenir un résultat esthétique satisfaisant. Le praticien et le patient peuvent ici anticiper le futur résultat esthétique de la future prothèse.</p>	
<p>Rendu esthétique après modification du bridge provisoire</p>	
<p>Cinq semaines après les extractions, le bridge est déposé et les empreintes primaires sont réalisées. Le praticien n'a pas ici les contraintes liées à la présence de dents résiduelles lors de la prise d'empreinte. Celle-ci est alors prise dans des conditions de confort similaires à la prothèse amovible complète conventionnelle.</p>	
<p>Après la cicatrisation totale des muqueuses, l'empreinte secondaire est effectuée dans les mêmes conditions de confort que la prothèse complète classique.</p>	


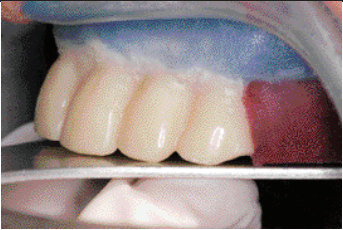
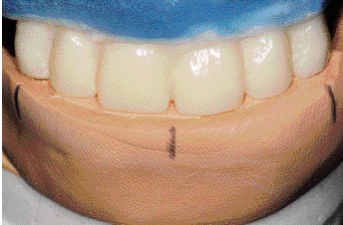

<p>La maquette d'occlusion est réalisée en l'échancrant au niveau du secteur 13 à 23. Puis la maquette est placée en bouche avec le bridge provisoire en place. Une clé en silicone est placée sur le bridge en s'appuyant sur la maquette d'occlusion. Le tout solidarisé est désinséré et de la résine blanche est coulée dans l'empreinte du bridge. Des bourrelets sont réalisés pour l'enregistrement des RIM.</p>	
<p>La maquette est remise en bouche, l'alignement par rapport au plan de Camper est effectué et l'enregistrement des RIM est validé.</p>	
<p>Les clés en silicone sont alors réalisées avant le montage en articulateur.</p>	
<p>La prothèse amovible complète répondant aux critères esthétiques préalablement validés est posée le jour de l'avulsion des dents.</p>	

Figure 69 : Réalisation du bridge transitoire

L'utilisation d'un bridge provisoire lors de l'élaboration d'une prothèse complète présente de nombreux avantages :

- Le soutien labial dans le sens sagittal est évalué avec précision grâce aux réglages effectués sur le bridge provisoire.
- Une meilleure prédiction du résultat esthétique par un réglage du bridge antérieur en concertation avec le patient, et un essayage antérieur rendu possible par la dépose du bridge.
- La réalisation de l'empreinte secondaire est facilitée, le joint périphérique antérieur est de meilleure qualité grâce à l'absence de dents résiduelles en malposition, entraînant des contres dépouilles importantes au niveau du secteur antérieur. L'essentiel de la résorption osseuse sera déjà réalisée au moment de l'empreinte secondaire. De ce fait, un rebasage antérieur ne sera pas nécessaire le jour de la pose de la prothèse.

- L'enregistrement des RIM est facilité par l'absence de dents en malposition pouvant entraîner des contacts non désirés lors du blocage de l'occlusion.

Deux inconvénients sont néanmoins mis en évidence par les auteurs : Le coût et le temps de traitement prothétique sont augmentés.

V)2. La prothèse immédiate supraradiculaire

Lorsque les conditions le permettent, la conservation sous-prothétique de racines dentaires peut être envisagée lors de la réalisation d'une prothèse amovible complète immédiate. (Berteretche MV. , Hüe O.) (6).

V)2. 1 Objectifs

La conservation des racines sous-prothétiques permet un maintien de la crête osseuse et la prévention des phénomènes de résorption associés aux avulsions dentaires. Cela permet alors une meilleure rétention et stabilisation de la prothèse le jour de la pose.

Cette approche permet aussi la conservation des capacités proprioceptives qui assurent une meilleure perception occlusale et ainsi un contrôle neuro-musculaire amélioré.

V)2. 2 Contre-indications générales

- Antécédents d'endocardite infectieuse
- Infection pulmonaire
- Traitement prothétique préalable à des séances de radiothérapie
- Motivation du patient insuffisante vis à vis de cette approche thérapeutique

V)2. 3 Contre-indications locales

Elles sont liées aux valeurs extrinsèques et intrinsèques des dents résiduelles :

- valeur extrinsèque défavorable liée à leur situation et à leur malposition ;
- valeur intrinsèque : mobilité, atteintes parodontales, pertes osseuses verticales, foyers infectieux apicaux non traitables, traitement endodontique impossible.

Enfin, une hygiène rigoureuse est indispensable pour la réalisation de cette approche thérapeutique, afin d'éviter l'apparition de lésion carieuse ou parodontale.

V)2. 4 Réalisation pratique

Après l'extraction des dents postérieures, un assainissement parodontal et les traitements endodontiques nécessaires sont effectués. Puis comme pour la réalisation d'une prothèse complète immédiate conventionnelle, les séances d'empreintes, la mise en articulateur et l'essayage fonctionnel sont réalisés. Après la confection des clés pour le montage antérieur, les dents sont meulées au niveau juxta gingival. Les dents prothétiques ainsi montées doivent se placer à l'aplomb des racines sous-jacentes.

Le jour de la pose, les dents résiduelles sont sectionnées et réduites au même niveau que sur le modèle en plâtre. Pour contrôler le niveau de la section, le praticien peut s'aider d'un guide prothétique en résine transparente ou d'un matériau révélateur type silicone placé dans l'intrados qui permet de contrôler la bonne réduction des dents. Les racines doivent entrer en léger contact avec l'intrados prothétique, tout en permettant sa parfaite adaptation en regard des tissus muqueux. Les racines réduites sont obturées avec un matériau type ciment verre ionomère et composite.

V)2. 5 Suivi post-prothétique

La conservation des racines sous une prothèse immédiate augmente la pérennité du traitement prothétique.

Un suivi post thérapeutique régulier est indispensable car l'enfoncement progressif de la prothèse ou une variation de l'occlusion peuvent provoquer une surpression par l'intrados prothétique au niveau des racines sous-prothétiques. Cela peut avoir pour conséquence une sensibilité apicale, une inflammation gingivale, ou encore une fêlure de la base prothétique en résine. Un contrôle des rapports occlusaux réguliers avec une équilibration est toujours indispensable.

Chapitre VI : Difficultés de réalisation de ce travail avec support vidéo

Un des principaux objectifs de cette thèse a été de mettre en évidence les difficultés auxquelles le praticien peut être confronté lors de la réalisation d'une prothèse amovible complète immédiate. Pour établir un tableau global de ces difficultés, plusieurs patients ont été suivis avec chacun leurs spécificités : type d'édentement, valeurs intrinsèques des dents résiduelles (mobilité, malposition), surface d'appui, pathologies (parodontites), doléances esthétiques. Le protocole et les difficultés de la réalisation d'une prothèse amovible complète immédiate ne pouvaient pas être expliqués et détaillés en suivant un unique patient.

Cette nécessité de suivre plusieurs patients a posé deux principales difficultés pour la réalisation des différentes vidéos au cours de leur prise en charge :

- La prise des rendez-vous : La planification des rendez-vous de tous les patients avec leurs différents praticiens a demandé une certaine organisation pour pouvoir être présent en respectant les disponibilités du praticien et de son patient. L'arrivée d'un travail envoyé par le laboratoire, le déplacement à l'hôpital, l'organisation d'un tournage, la préparation du matériel avant l'arrivée du patient ont parfois été rendu inutiles par la non présence du patient à son rendez-vous.
- Le tournage d'une séquence vidéo : Pour la plupart des séquences vidéos réalisées, je filmais la prise en charge du patient en indiquant au praticien les gestes, étapes qui devaient apparaître dans la vidéo. Bien souvent, cela ne constituait pas un problème de s'attarder sur une étape en particulier, ou de refaire une étape qui n'avait pas été correctement filmée. Cependant le tournage de ces vidéos ne devait pas trop déranger ni retarder le praticien dans la prise en charge de son patient. De même pour le patient, les séances pouvaient parfois être allongées par le tournage qui devait alors être le plus optimisé possible pour éviter au maximum de devoir refaire un enregistrement d'une étape, ou encore de demander au patient de revenir à l'hôpital pour refaire intégralement une étape. Un compromis devait souvent être fait entre la qualité du tournage, la non interférence avec l'exercice du praticien, et le confort du patient.

Du point de vue technique, plusieurs difficultés ont été rencontrées lors du protocole de réalisation des différentes prothèses totales immédiates présentées ici :

- L'explication au patient du plan de traitement choisi : Le patient comprend que ses dernières dents seront extraites pour pouvoir réaliser la prothèse amovible complète immédiate. Cette notion de passage à un édentement total et la réalisation d'une prothèse amovible constituent la première difficulté.
- L'enregistrement des RIM : Chaque patient présente un édentement différent, des dents résiduelles en malposition avec des mobilités différentes, et surtout une occlusion d'intercuspidie maximale pathologique ou non qui lui est propre. Cette dualité tissulaire représentée par les surfaces d'appui ostéo-muqueuses et les dents résiduelles constitue une véritable difficulté lors de l'enregistrement des RIM qui doit se faire sur des surfaces stables en évitant tout appui mixte. **Rignon-Bret C. (30)**. La bonne détermination de la DVO et la surélévation de celle-ci en enregistrant à une DVE supérieure est alors capitale pour un enregistrement correct des RIM.
- L'absence d'essayage antérieur : Cette impossibilité de réaliser un essayage esthétique représente une difficulté à la fois pour le praticien et le patient qui ne peuvent pas valider le montage des dents antérieures. C'est uniquement lorsque la prothèse sera terminée et les dents extraites qu'ils auront connaissance du rendu esthétique en bouche. La même difficulté est rencontrée au niveau de la stabilité, la rétention, et la sustentation de la prothèse. En effet, les dents résiduelles empêchent le praticien d'évaluer ces 3 critères avec la maquette d'occlusion qui ne recouvre pas les surfaces d'appui au niveau des dents résiduelles. Tout comme l'aspect esthétique, ces paramètres ne pourront être évalués que lors de la pose de la prothèse après les extractions des dents résiduelles. Ces difficultés rencontrées lors de la réalisation de ce type de prothèse explique la nécessité de respecter les étapes clés lors du protocole de réalisation.
- Régularisation des surfaces d'appui et utilisation du guide chirurgical: Le guide chirurgical est réalisé afin d'éviter une résection osseuse imprécise et ainsi régulariser uniquement les surfaces d'appui nécessaires. La visualisation des zones de compression blanchies à travers le guide chirurgical constitue une difficulté pour le praticien notamment quand le guide chirurgical choisi comporte des dents. Celles-ci gênent la vision des zones de compression, un guide chirurgical sans dent est plus adapté pour une régularisation efficace.
- Suivi post-opératoire : La gestion du suivi du patient après la pose de la prothèse peut se révéler difficile en raison des difficultés d'intégration de la nouvelle prothèse. La prise en charge des douleurs, la réadaptation de la prothèse par un rebasage, le réglage de l'occlusion et l'accompagnement psychologique du patient sont essentiels pour une bonne intégration de la prothèse et un rapport de confiance entre le patient et le praticien.

Chapitre VII : Synthèse personnelle

Cette thèse s'attarde principalement sur l'aspect purement technique et protocolaire de la réalisation d'une prothèse amovible complète immédiate. Cependant lors de la prise en charge de ces patients, l'accompagnement psychologique a été autant, sinon plus déterminant dans la réussite de leur traitement.

L'explication au patient du plan traitement retenu, avec les conséquences que cela engendre; son accompagnement et la pédagogie nécessaires pour lui expliquer les étapes de sa prise en charge; la gestion de son anxiété avant la séance des extractions; et son suivi après la pose de la prothèse sont tout aussi difficiles à maîtriser que les gestes et les aptitudes techniques lors de l'élaboration de la prothèse.

Expliquer à un patient que ses dernières dents doivent être extraites et qu'un appareil amovible complet remplacera ses dents demande un accompagnement psychologique à ne surtout pas sous-estimer au profit de l'aspect purement technique. Ces prises en charge de patient avec différents états d'esprit, mentalité, m'ont permis de mieux me rendre compte de l'importance de ce paramètre et ainsi d'améliorer, à mon échelle, ma relation avec les patients et ma manière de les accompagner lors de leur prise en charge.

Du point de vue technique, cette thèse m'a permis d'échanger des connaissances sur le protocole de réalisation de ce type de prothèse avec des praticiens mais aussi des prothésistes. Assister aux différentes étapes au laboratoire m'a permis de mieux comprendre l'importance des étapes cliniques pour la réussite du traitement.

Ma plus grande lacune technique pour la réalisation de ce type de prothèse était l'anticipation du résultat esthétique, qui est d'une importance capitale pour le patient. Ces différentes prises en charge m'ont permis de mieux appréhender ce facteur avec plus de sérénité et confiance en m'appuyant sur des étapes clés détaillées dans le protocole.

Le support vidéo m'a permis de mettre en évidence la succession des difficultés que peut rencontrer le praticien lors de la conception de ce type de prothèse. Le but a été de fournir un support le plus pédagogique possible en proposant un protocole de conception basé sur plusieurs revues de la littérature.

Conclusion

La réalisation d'une prothèse amovible complète immédiate nécessite un protocole bien établi, du début de la prise en charge jusqu'aux séances de suivi. Certaines étapes restent communes à la réalisation de la prothèse complète conventionnelle, cependant, l'anticipation des difficultés propres à la prothèse immédiate et leur gestion sont indispensables pour assurer le succès maximum le jour de son insertion buccale.

En effet, les étapes telles que, la prise d 'empreinte, l'enregistrement des RIM, la confection des clés et la confection de la prothèse au laboratoire ou encore la chirurgie ne doivent pas être sous-estimées car elles comportent chacune, d'importants critères de réussite.

Il est important de rappeler que le protocole détaillé ici est destiné à la réalisation d'une prothèse d'usage et non pas transitoire : Le patient doit pouvoir conserver sa prothèse plusieurs années. Les critères esthétique, fonctionnel, et le confort de la prothèse doivent alors être strictement respectés. C'est là toute la difficulté technique représentée par ce type de prothèse car sa conception est liée à la présence des dents résiduelles jusqu'à la séance de la pose, d'où la nécessité d'anticiper un protocole très précis.

Le support vidéo en association avec ce support écrit ont pour volonté d'aider les étudiants à mieux appréhender la réalisation de ce type de prothèse, en leur permettant de visualiser certains concepts et difficultés auxquels ils seront confrontés lors de leurs rencontres avec ces situations cliniques.

Le support vidéo de la prothèse amovible complète immédiate s'inscrit dans la continuité de la pédagogie visuelle initiée dans l'enseignement de la prothèse amovible complète de notre UFR par le docteur Pouysségur Valérie à travers :

- Les films de réalisation des travaux pratiques de prothèse amovible complète (2012).
- Le travail de thèse de Richard Scoffier en 2014 portant sur la réalisation d'une prothèse amovible complète conventionnelle (pacdenice.com).

Références bibliographiques

1. **Abdelkoui A. , Fajri L. , Benamar A. , Abdedine A.** La prothèse complète immédiate d'usage : réalisation temps par temps : *Fiche Clinic 2010*
2. **Abdelkoui A. , Fajri L. , Benamar A. , Abdedine A.** Le guide chirurgical en prothèse complète immédiate d'usage : *WDJournal 2011*
3. **Apap G.** La prothèse immédiate : La technique chirurgicale. *Cah Prothèse 1978;24:85-97*
4. **Begin M. et Rohr M.** Détermination de la dimension verticale: *Information dentaire 1989 n°15*
5. **Berteretche M-V. , Hüe O.** Visage, esthétique et symétrie. *Les cahiers de prothèses n°98 1997.*
6. **Berteretche M-V. , Hüe O.** La prothèse complète immédiate, une entité clinique mais différentes approches. *Cah Prothèse 1998;104:89-101.*
7. **Berteretche M-V. , Hüe O.** Prothèse complète : Réalité clinique et solutions thérapeutiques. *Quintessence International 2003*
8. **Berteretche M-V. , Hüe O.** Prothèse complete immediate : *EMC 2008*
9. **Buchard P.** Spécial prothèse immédiate : *Cahier de prothèse 1978*
10. **Budtz-Jorgensen E., Clavel R.** La prothèse totale: théorie pratique et aspects médicaux *1995*
11. **D'Incau Emmanuel, Leonard Annelease, Dupuis Véronique.** Technique originale de traitement des données esthétiques en prothèse amovible complète. *Stratégie prothétique septembre 2005*
12. **Fajri, Leila, Anissa Abdelkoui, et Ahmed Abdedine.** Approche esthétique en prothèse amovible complète . *Actualités Odonto-Stomatologiques 2013.*
13. **Guessous Doss Fadwa, Leila Fajri, et Nadia Merzouk.** Réhabilitation esthétique et fonctionnelle par PACIU dans un cas de classe II squellettique . *Actualités Odonto-Stomatologiques, n° 280 décembre 2016.*
14. **Herbout B., Bonifay P.** Contrôle préchirurgical de l'occlusion en prothèse complète immédiate. *Les cahiers de prothèse n°107 1999.*
15. **Iri A. , Taddéi C. , Magniez P. , Etienne O.** Le porte empreinte individuel fenêtré pour l'empreinte secondaire en prothèse complète immédiate : *Cahier prothèse 2005 n°129*
16. **Janati G., Bellemkhannate S.** Intégration esthétique de la prothèse complete : Intérêt de la prothèse immédiate et des empreintes à visée esthétique. *Le Courrier du dentiste 2012.*
17. **Jivanescu, Anca, Corina Marcauteanu, et Dorin Bratu.** Immediate complete denture: a case report . *TMJ 53 (3-4):293–296 2003.*
18. **Jouvenaux C., Montal S., Bousquet P., Gonin P., Broussai JM.** Passage de l'édentement partiel à l'édentement complet. *Les cahiers de prothèses n°127 2004.*
19. **Lejoyeux J.** La prothèse complète : *édition Maloine tome 3 1978*

20. **Mariani P.** Choix esthétique pour l'édenté complet. *Information Dentaire* 2001, vol. 13 : 935-945.
21. **Michael CG, Barsoum WM.** Comparing ridge resorption with various surgical techniques in immediate dentures. *J Prosthet Dent.* 1976 Feb; 35(2):142-55.
22. **Millet C. , Jeannin C. , Jaudoin P.** Dimensions verticales en prothèse complète : *EMC* 2008
23. **Morin A., Lopez I., Coeuriot J.-L., Millet P.** Dents artificielles et prothèse amovible : *EMC-Ondologie 1* (2005)
24. **Naser B., Postaire M., Raux D.** Intérêt du porte empreinte démontable en prothèse complète immédiate. *Art Tech Dent* 1996;6;285-287
25. **Postaire M. ,Demurashvill G. ,Vicaux F. , Raux D.** La prothèse complète immédiate mandibulaire : une solution simple et efficace : *Stratégie Prothétique* 2010
26. **Pompignoli M. , Doukhan J-Y. , Raux D. , Hüe O.** Prothèse complète : clinique et laboratoire : *tome 1 et 2 Guide clinique édition CdP* 2011
27. **Pouysségur V., Montal S., Dupuis V.** Prothèse amovible complète immédiate : les dernières dents garder ou extraire. *édition Espace Id* 2011
28. **Regragui A., Abdedine A., Sefriououi A., et Merzouk N.** Les causes d'échec en prothèse amovible complète immédiate d'usage.
29. **Rignon-Bret C. et JM.** Prothèse amovible complète, prothèse immédiate, prothèses supraradiculaire et implantaire : *JPIO édition CdP* 2002
30. **Rignon-Bret C.** La prothèse complète immédiate : données actuelles. *Information Dentaire* 2016.
31. **Rignon-Bret JM.** Les empreintes en prothèse complète immédiate. *L'information dentaire n°19* 1988.
32. **Rignon-Bret JM., Martineau C.** La rectification du modèle, l'étape chirurgicale et la pose de la prothèse. *L'information dentaire n°7* 1990.
33. **Rufenacht C.** Introduction to esthetics. In : Fundamentals of esthetics. *Quintessence, 1990 : 11*
34. **Schoendorff R., Jeannin C. Millet C.,** Equilibration en prothèse complète. Paris : Elsevier Encycl Med Chir Odontologie 1999;23-325-G-10 : 1-13
35. **Tallgren A, Lang B, Miller R.** Longitudinal study of soft-tissue profile changes in patients receiving immediate complete dentures. *Int J Prosthodont.* 1991.
36. **Viennot S. , Moyencourt C. , Millet C., Buch D.** Réhabilitation esthétique et fonctionnelle par prothèse complète immédiate . *Cahier de Prothèse n°128* 2004
37. **Victorin L.** An evaluation of bone surgery in patients with immediate dentures. *The journal of prosthetic dentistry, volume 21* 1969.

Iconographie

FIGURE 1 : POINT INTER-INCISIF DANS LE CAS D'UNE PARODONTITE GENERALISEE. <i>PHOTOS PRISE EN CHARGE CHU NICE ST ROCH</i>	6
FIGURE 2 : POINT INTER-INCISIF DANS LE CAS D'UNE IMPORTANTE ABRASION DU BLOC ANTERIEUR MAXILLAIRE RIGNON-BRET C. LA PROTHESE COMPLETE IMMEDIATE : DONNEES ACTUELLES. <i>INFORMATION DENTAIRE 2016.</i>	7
FIGURE 3 : POINT INTER-INCISIF DECALE DANS LE PLAN FRONTAL <i>PHOTOS PRISE EN CHARGE CHU NICE ST ROCH</i>	7
FIGURE 4 : EMPREINTE PRIMAIRE MANDIBULAIRE <i>PHOTOS PRISE EN CHARGE CHU NICE ST ROCH</i>	8
FIGURE 5 : COMBLEMENT DES ZONES DE RETENTIONS <i>PHOTOS PRISE EN CHARGE CHU NICE ST ROCH</i>	9
FIGURE 6 : EMPREINTE PRIMAIRE AVEC 2 MATERIAUX : ALGINATE ET SILICONE BERTERETCHE M-V. , HÛE O. PROTHESE COMPLETE : REALITE CLINIQUE ET SOLUTIONS THERAPEUTIQUES. <i>QUINTESSENCE INTERNATIONAL 2003</i>	9
FIGURE 7 : PEI STANDARD POUR EMPREINTE SECONDAIRE <i>PHOTOS PRISE EN CHARGE CHU NICE ST ROCH</i>	10
FIGURE 8 : PEI A OUVERTURE OCCLUSALE GUESSOUS DOSS FADWA, LEILA FAJRI, ET NADIA MERZOUK. REHABILITATION ESTHETIQUE ET FONCTIONNELLE PAR PACIU DANS UN CAS DE CLASSE II SQUELLETIQUE . <i>ACTUALITES ODONTO-STOMATOLOGIQUES, N° 280 DECEMBRE 2016</i>	10
FIGURE 9 : PEI A OUVERTURE VESTIBULAIRE <i>PHOTOS PRISE EN CHARGE CHU NICE ST ROCH</i>	10
FIGURE 10 : DIGUE LIGUIDE PHOTOPOLYMERISABLE RIGNON-BRET C. LA PROTHESE COMPLETE IMMEDIATE : DONNEES ACTUELLES. <i>INFORMATION DENTAIRE 2016</i> ...	11
FIGURE 11 : SILICONE PLACE SOUS UN INTERMEDIAIRE DE BRIDGE RIGNON-BRET C. ET JM. PROTHESE AMOVIBLE COMPLETE, PROTHESE IMMEDIATE, PROTHESES SUPRARADICULAIRE ET IMPLANTAIRE : <i>JPIO EDITION CDP 2002</i>	11
FIGURE 12 : EMPREINTE AU PERMLASTIC <i>PHOTOS PRISE EN CHARGE CHU NICE ST ROCH</i>	12
FIGURE 13 : EMPREINTE AVEC UN SILICONE DU SECTEUR ANTERIEUR.....	12
FIGURE 14 : COLLAGE DES 2 PARTIES PUIS COULEE DU MODELE BERTERETCHE M-V. , HÛE O. PROTHESE COMPLETE : REALITE CLINIQUE ET SOLUTIONS THERAPEUTIQUES.	13
FIGURE 15 : ENREGISTREMENT DU JOINT PERIPHERIQUE AVEC DE L'IMPREGUM GUESSOUS DOSS FADWA, LEILA FAJRI, ET NADIA MERZOUK. REHABILITATION ESTHETIQUE ET FONCTIONNELLE PAR PACIU DANS UN CAS DE CLASSE II SQUELLETIQUE . <i>ACTUALITES ODONTO-STOMATOLOGIQUES, NO 280 DECEMBRE 2016.</i>	13
FIGURE 16 : BOXAGE DE L'EMPREINTE <i>PHOTOS PRISE EN CHARGE CHU NICE ST ROCH</i>	13
FIGURE 17 : MAQUETTES D'OCCLUSION MAXILLAIRE ET MANDIBULAIRE <i>PHOTOS PRISE EN CHARGE CHU NICE ST ROCH</i>	14
FIGURE 18 : MATERIELS POUR L'ENREGISTREMENT DES RIMS <i>PHOTOS PRISE EN CHARGE CHU NICE ST ROCH</i>	14
FIGURE 19 : PLAN DE FOX PARALLELE A LA LIGNE BI-PUPILLAIRE ET AU PLAN DE CAMPER <i>PHOTOS PRISE EN CHARGE CHU NICE ST ROCH</i>	14
FIGURE 20 : PROJECTION PLUS CORONAIRE DU FUTUR POINT INTER-INCISIF	15
FIGURE 21 : PROJECTION PLUS APICALE DU FUTUR POINT INTER-INCISIF RIGNON-BRET C. LA PROTHESE COMPLETE IMMEDIATE : DONNEES ACTUELLES. <i>INFORMATION DENTAIRE 2016.</i>	15

FIGURE 22 : MONTAGE DU MODELE MAXILLAIRE	15
FIGURE 23 : TEST DE SMITH	
PHOTOS PRISE EN CHARGE CHU NICE ST ROCH	16
FIGURE 24 : CONTACT PATHOGENE DE LA DENT 33 AVEC LE BOURRELET MAXILLAIRE	
PHOTOS PRISE EN CHARGE CHU NICE ST ROCH	17
FIGURE 25 : SUPPRESSION DU CONTACT DE LA 11 PAR MEULAGE AMELAIRE	
PHOTOS PRISE EN CHARGE CHU NICE ST ROCH	17
FIGURE 26 : SUPPRESSION DES CONTACTS PATHOGENES POUR L'ENREGISTREMENT DES RIM	
PHOTOS PRISE EN CHARGE CHU NICE ST ROCH	18
FIGURE 27 : MANIPULATION EN RELATION CENTREE	
PHOTOS PRISE EN CHARGE CHU NICE ST ROCH	18
FIGURE 28 : CHEVRONS	
PHOTOS PRISE EN CHARGE CHU NICE ST ROCH	18
FIGURE 29 : ENREGISTREMENTS DES RIMS	
PHOTOS PRISE EN CHARGE CHU NICE ST ROCH	18
FIGURE 30 : CHOIX DE LA TEINTE	
PHOTOS PRISE EN CHARGE CHU NICE ST ROCH	19
FIGURE 31 : DETERMINATION DE LA DISTANCE INTER-CANINES	19
FIGURE 32 : REPERE DES POINTES CANINES	
PHOTOS PRISE EN CHARGE CHU NICE ST ROCH	20
FIGURE 33 : SONDAGE DU NIVEAU OSSEUX ET REPORT SUR LE MOULAGE	
PHOTOS PRISE EN CHARGE CHU NICE ST ROCH	20
FIGURE 34 : MONTAGE POSTERIEUR SUR LES MODELES	
PHOTOS PRISE EN CHARGE CHU NICE ST ROCH	21
FIGURE 35 : ESSAYAGE EN BOUCHE	
PHOTOS PRISE EN CHARGE CHU NICE ST ROCH	21
FIGURE 36 : CLE VESTIBULAIRE	
PHOTOS PRISE EN CHARGE CHU NICE ST ROCH	21
FIGURE 37 : CLE DE MORDU MANDIBULAIRE	22
FIGURE 38 : CLE MAXILLAIRE PERMETTANT LA MATERIALISATION DE LA LEVRE SUPERIEURE	
RIGNON-BRET C. LA PROTHESE COMPLETE IMMEDIATE : DONNEES ACTUELLES. INFORMATION DENTAIRE 2016	22
FIGURE 39 : PREPARATION DU MOULAGE	
RIGNON-BRET C. LA PROTHESE COMPLETE IMMEDIATE : DONNEES ACTUELLES. INFORMATION DENTAIRE 2016	23
FIGURE 40 : VERIFICATION DE LA PALATO-VERSION	
PHOTOS PRISE EN CHARGE CHU NICE ST ROCH	24
FIGURE 41 : ALIGNEMENT DES COLLETS	
PHOTOS PRISE EN CHARGE CHU NICE ST ROCH	24
FIGURE 42 : POSITION DU POINT INTER-INCISIF	
RIGNON-BRET C. ET JM. PROTHESE AMOVIBLE COMPLETE, PROTHESE IMMEDIATE, PROTHESES SUPRARADICULAIRE ET IMPLANTAIRE : JPIO EDITION CDP 2002	24
FIGURE 43 : MONTAGE DES DENTS ET SCULPTURE DE LA GENCIVE TERMINEES	
PHOTOS PRISE EN CHARGE CHU NICE ST ROCH	24
FIGURE 44 : MISE EN MOUFLE POUR POLYMERISATION PAR TECHNIQUE PRESSEE	25
FIGURE 45 : POLYMERISATION PAR INJECTION	
PHOTOS PRISE EN CHARGE CHU NICE ST ROCH	26
FIGURE 46 : GUIDE CHIRURGICAL POLYMERISE	
PHOTOS PRISE EN CHARGE CHU NICE ST ROCH	26
FIGURE 47 : GUIDE CHIRURGICAL CLASSIQUE	
ABDELKOUI A. , FAJRI L. , BENAMAR A. , ABDEDINE A. LE GUIDE CHIRURGICAL EN PROTHESE COMPLETE IMMEDIATE D'USAGE : WDJOURNAL 2011	27

FIGURE 48 : GUIDE CHIRURGICAL EN OCCLUSION	
PHOTOS PRISE EN CHARGE CHU NICE ST ROCH	27
FIGURE 49 : GUIDE CHIRURGICAL A DENTS AMOVIBLES	
RIGNON-BRET C. ET JM. PROTHESE AMOVIBLE COMPLETE, PROTHESE IMMEDIATE, PROTHESES SUPRARADICULAIRE ET IMPLANTAIRE : JPIO EDITION CDP 2002	27
FIGURE 50 : PROTHESE ET GUIDE CHIRURGICAL POLYMERISES	
PHOTOS PRISE EN CHARGE CHU NICE ST ROCH	28
FIGURE 51 : DEPOSE DU BRIDGE ANTERIEUR	
PHOTOS PRISE EN CHARGE CHU NICE ST ROCH	28
FIGURE 52 : AVULSIONS SANS PLASTIE OSSEUSE.....	28
FIGURE 53 : AVULSION AVEC PLASTIE OSSEUSE	
RIGNON-BRET C. ET JM. PROTHESE AMOVIBLE COMPLETE, PROTHESE IMMEDIATE, PROTHESES SUPRARADICULAIRE ET IMPLANTAIRE : JPIO EDITION CDP 2002	29
FIGURE 54 : CORRELATION ENTRE LA TECHNIQUE D'AVULSION ET LA RESORPTION OSSEUSE	30
FIGURE 55 : COMPRESSION DES BERGES	
PHOTOS PRISE EN CHARGE CHU NICE ST ROCH	30
FIGURE 56 : MISE EN EVIDENCE DES ZONES DE COMPRESSION	
PHOTOS PRISE EN CHARGE CHU NICE ST ROCH	30
FIGURE 57 : PATIENTE AVANT LA PRISE EN CHARGE	
PHOTOS PRISE EN CHARGE CHU NICE ST ROCH	31
FIGURE 58 : PATIENTE LE JOUR DE LA POSE DE LA PROTHESE	
PHOTOS PRISE EN CHARGE CHU NICE ST ROCH	31
FIGURE 59 : AVANT ET APRES EQUILIBRATION OCCLUSALE	
PHOTOS PRISE EN CHARGE CHU NICE ST ROCH	32
FIGURE 60 : REBASAGE AU FITT DE KERR	
PHOTOS PRISE EN CHARGE CHU NICE ST ROCH	32
FIGURE 61 : SITUATION INITIALE	
PHOTOS PRISE EN CHARGE CHU NICE ST ROCH	35
FIGURE 62 : PANORAMIQUE	
PHOTOS PRISE EN CHARGE CHU NICE ST ROCH	36
FIGURE 63 : PROTHESES POLYMERISEES	
PHOTOS PRISE EN CHARGE CHU NICE ST ROCH	36
FIGURE 64 : EXAMEN OCCLUSAL	
PHOTOS PRISE EN CHARGE CHU NICE ST ROCH	37
FIGURE 65 :CORRECTION OCCLUSALE PAR AJOUT DE COMPOSITE SUR LES FACES OCCLUSALES	
PHOTOS PRISE EN CHARGE CHU NICE ST ROCH	37
FIGURE 66 :AMELIORATION OCCLUSALE EN STATIQUE	
PHOTOS PRISE EN CHARGE CHU NICE ST ROCH	37
FIGURE 67 : REBASAGE ET SECTION DU MATERIAU	
PHOTOS PRISE EN CHARGE CHU NICE ST ROCH	38
FIGURE 68 : ASPECT ESTHETIQUE LE JOUR DE LA POSE	
PHOTOS PRISE EN CHARGE CHU NICE ST ROCH	38
FIGURE 69 : REALISATION DU BRIDGE TRANSITOIRE	
D'INCAU EMMANUEL, LEONARD ANNELEASE, DUPUIS VERONIQUE. TECHNIQUE ORIGINALE DE TRAITEMENT DES DONNEES ESTHETIQUES EN PROTHESE AMOVIBLE COMPLETE. STRATEGIE PROTHETIQUE SEPTEMBRE 2005	41

Serment d'Hippocrate

En présence des Maîtres de cette Faculté, de mes chers condisciples, devant l'effigie d'Hippocrate,

Je promets et je jure, au nom de l'Être Suprême, d'être fidèle aux lois

de l'Honneur et de la probité dans l'exercice de La Médecine Dentaire.

Je donnerai mes soins gratuits à l'indigent et n'exigerai jamais un salaire au-dessus de mon travail, je ne participerai à aucun partage clandestin d'honoraires.

Admis dans l'intérieur des maisons, mes yeux ne verront pas ce qui se passe, ma langue taira les secrets qui me seront confiés et mon état ne servira pas à corrompre les mœurs ni à favoriser le crime.

Je ne permettrai pas que des considérations de religion, de nation, de race, de parti ou de classe sociale viennent s'interposer entre mon Devoir et mon patient.

Je garderai le respect absolu de la vie humaine dès sa conception.

Même sous la menace, je n'admettrai pas de faire usage de mes connaissances médicales contre les lois de l'Humanité.

Respectueux et reconnaissant envers les Maîtres, je rendrai à leurs enfants l'instruction que j'ai reçue de leurs pères.

Que les hommes m'accordent leur estime si je suis fidèle à mes promesses,

Que je sois couvert d'opprobre et méprisé de mes confrères si j'y manque.

Approbation – Improbation

Les opinions émises par les dissertations présentées, doivent être considérées comme propres à leurs auteurs, sans aucune approbation ou improbation de la Faculté de Chirurgie dentaire (1).

Lu et approuvé,

Vu,

Nice, le

Le Président du jury,

Le Doyen de la Faculté de

Chirurgie Dentaire de l'UNS

Professeur

Professeur Laurence LUPI

(1) Les exemplaires destinés à la bibliothèque doivent être obligatoirement signés par le Doyen et par le Président du Jury.

Thibaut VAN DEN BERGHE

**REALISATION D UNE PROTHESE AMOVIBLE COMPLETE
IMMEDIATE : L APPOINT DU SUPPORT VIDEO
COMME OUTIL PEDAGOGIQUE**

Thèse : Chirurgie Dentaire, Nice, 2018, n°42-57-18-19

Directeur de thèse : Madame le Docteur POUYSEGUER Valérie

Mots-clés : protocole pédagogique, support vidéo, prothèse amovible complète immédiate, édentation totale.

Résumé:

Le passage à l'édentation totale est vécu comme un épisode particulièrement brutal et traumatisant pour la plupart des patients. De nos jours, les personnes pour lesquelles une édentation totale a été décidée, n'acceptent plus d'exposer leur infirmité. Le problème est exacerbé lorsque le secteur antérieur est concerné, constituant une véritable infirmité esthétique inacceptable. La prothèse amovible complète **immédiate** est alors la solution **incontournable**.

"Le risque d'échec" est un facteur omniprésent lors de la réalisation d'une prothèse amovible complète immédiate, le résultat de ce type de prothèse étant un des moins prévisibles. L'idée directrice de cette thèse est de proposer un protocole complet, sous forme écrite et de vidéos pédagogiques, de la réalisation d'une prothèse amovible complète immédiate en mettant en évidence les points clés, les difficultés et les erreurs auxquelles le praticien peut être confronté. La réalisation de cette thèse a été motivée par la volonté de fournir un support pour les étudiants en odontologie et leur donner une meilleure appréhension de la prothèse amovible complète immédiate.