



HAL
open science

Traitement des lésions amélares déminéralisées sur dents permanentes

Yoann Khayat

► **To cite this version:**

Yoann Khayat. Traitement des lésions amélares déminéralisées sur dents permanentes. Chirurgie. 2018. dumas-01898673

HAL Id: dumas-01898673

<https://dumas.ccsd.cnrs.fr/dumas-01898673v1>

Submitted on 18 Oct 2018

HAL is a multi-disciplinary open access archive for the deposit and dissemination of scientific research documents, whether they are published or not. The documents may come from teaching and research institutions in France or abroad, or from public or private research centers.

L'archive ouverte pluridisciplinaire **HAL**, est destinée au dépôt et à la diffusion de documents scientifiques de niveau recherche, publiés ou non, émanant des établissements d'enseignement et de recherche français ou étrangers, des laboratoires publics ou privés.



Distributed under a Creative Commons Attribution - NonCommercial - NoDerivatives 4.0 International License

Traitements des lésions amélaire déminéralisées sur dents permanentes

THÈSE

Présentée et publiquement soutenue devant la

Faculté d'Odontologie de Marseille
(Doyen : Monsieur le Professeur Jacques DEJOU)

Aix Marseille Université
(Président : Monsieur le Professeur Yvon BERLAND)

Le 19 juillet 2018

par

KHAYAT Yoann

né le 20 août 1991

à MARIGNANE

Pour obtenir le Diplôme d'Etat de Docteur en Chirurgie Dentaire

EXAMINATEURS DE LA THESE :

Président : Monsieur le Professeur H. TASSERY

Assesseurs : Monsieur le Professeur M. RUQUET

Monsieur le Docteur C. PIGNOLY

Madame le Docteur E. TERRER

Invité : Monsieur le Docteur G. STEPHAN

Traitements des lésions amélaire déminéralisées sur dents permanentes

THÈSE

Présentée et publiquement soutenue devant la

Faculté d'Odontologie de Marseille
(Doyen : Monsieur le Professeur Jacques DEJOU)

Aix Marseille Université
(Président : Monsieur le Professeur Yvon BERLAND)

Le 19 juillet 2018

par

KHAYAT Yoann

né le 20 août 1991

à MARIGNANE

Pour obtenir le Diplôme d'Etat de Docteur en Chirurgie Dentaire

EXAMINATEURS DE LA THESE :

Président : Monsieur le Professeur H. TASSERY

Assesseurs : Monsieur le Professeur M. RUQUET

Monsieur le Docteur C. PIGNOLY

Madame le Docteur E. TERRER

Invité : Monsieur le Docteur G. STEPHAN

ADMINISTRATION

(mise à jour mars 2018)

DOYENS HONORAIRES	Professeur	R. SANGIUOLO
	Professeur	H. ZATTARA
	Professeur	A. SALVADORI
DOYEN	Professeur	J. DEJOU
VICE – DOYEN CHARGÉ DES ENSEIGNEMENTS DIRECTEUR DU DÉPARTEMENT DE FORMATION INITIALE	Professeur	J.D. ORTHLIEB
VICE – DOYEN CHARGÉ DE LA RECHERCHE DIRECTEUR DU DÉPARTEMENT DE LA RECHERCHE	Professeur	C. TARDIEU
DIRECTEUR DU DÉPARTEMENT DE FORMATION CONTINUE	Professeur	V. MONNET-CORTI
CHARGÉS DE MISSION	Professeur	F. BUKIET
	Professeur	A. RASKIN
RESPONSABLE DES SERVICES ADMINISTRATIFS ET TECHNIQUES	Madame	K. LEONI
PROFESSEUR ÉMÉRITE	Professeur	O. HUE

LISTE DES ENSEIGNANTS

56^{ème} SECTION : DEVELOPPEMENT, CROISSANCE ET PREVENTION

56.01 ODONTOLOGIE PÉDIATRIQUE ET ORTHOPÉDIE DENTO-FACIALE

ODONTOLOGIE PÉDIATRIQUE

Professeur	C. TARDIEU *	Assistant	H. AL AZAWI
Maître de Conférences	D. BANDON	Assistant	I. BLANCHET
Maître de Conférences	A. CHAFAIE	Assistant	V. MAGNAN
Maître de Conférences associé	A. CAMOIN		

ORTHOPÉDIE DENTO-FACIALE

Maître de Conférences	J. BOHAR	Assistant	I. CAMBON
Maître de Conférences	E. ERARD	Assistant	L. LEVY
Maître de Conférences	J. GAUBERT	Assistant	R. MATTERA
Maître de Conférences	M. LE GALL *	Assistant	C. MITTLER
Maître de Conférences	C. PHILIP-ALLIEZ	Assistant	A. PATRIS-CHARRUET

56.02 PRÉVENTION - ÉPIDÉMIOLOGIE - ÉCONOMIE DE LA SANTÉ - ODONTOLOGIE LÉGALE

Professeur	B. FOTI *	Assistant	J. SCIBILIA
Maître de Conférences	D. TARDIVO		

57^{ème} SECTION : CHIRURGIE ORALE ; PARODONTOLOGIE ; BIOLOGIE ORALE

57.01 CHIRURGIE ORALE ; PARODONTOLOGIE ; BIOLOGIE ORALE

PARODONTOLOGIE

Professeur	V. MONNET-CORTI *	Assistant	A. BOYER
		Assistant	C. DUMAS
		Assistant	V. MOLL
		Assistant	A. MOREAU

CHIRURGIE BUCCALE – PATHOLOGIE ET THÉRAPEUTIQUE - ANESTHÉSIOLOGIE – RÉANIMATION

Maître de Conférences	D. BELLONI	Assistant	E. QUINQUE
Maître de Conférences	J. H. CATHERINE *		
Maître de Conférences	P. ROCHE-POGGI		
Maître de Conférences associé	F. CAMPANA		

BIOLOGIE ORALE

Maître de Conférences	P. LAURENT	Assistant	C. LE FOURNIS
-----------------------	------------	-----------	---------------

65^{ème} SECTION : BIOLOGIE CELLULAIRE

Professeur	I. ABOUT *	(Responsable de la Biologie orale)	
------------	------------	------------------------------------	--

58^{ème} SECTION : REHABILITATION ORALE
--

58.01 RESTAURATRICE, ENDODONTIE, PROTHESES, FONCTION-DYSFONTION, IMAGERIE, BIOMATÉRIAUX

ODONTOLOGIE CONSERVATRICE, ENDODONTIE

Professeur	F. BUKIET *	Assistant	B. BALLESTER
Professeur	H. TASSERY	Assistant	H. DE BELENET
Maître de Conférences	G. ABOUDHARAM	Assistant	A. DEVICTOR
Maître de Conférences	C. PIGNOLY	Assistant	A. FONTES
Maître de Conférences	L. POMMEL	Assistant	M. GLIKPO
Maître de Conférences	E. TERRER	Assistant	S. MANSOUR
Maître de Conférences associé	M. GUIVARC'H	Assistant	L. MICHEL-ROLLET

PROTHÈSE

Professeur	M. RUQUET *	Assistant	N. CHAUDESAYGUES
Maître de Conférences	G. LABORDE	Assistant	M. DODDS
Maître de Conférences	M. LAURENT	Assistant	A. FERDANI
Maître de Conférences	B.E. PRECKEL	Assistant	C. MENSE
Maître de Conférences	G. STEPHAN	Assistant	C. NIBOYET
Maître de Conférences	P. TAVITIAN	Assistant	A. REPETTO
Maître de Conférences	A. TOSELLO	Assistant	A. SETTE
Maître de Conférences associé	R. LAN	Assistant	F. SILVESTRI
Maître de Conférences associé	G. MAILLE		

SCIENCES ANATOMIQUES ET PHYSIOLOGIQUES OCCLUSODONTOLOGIE, BIOMATÉRIAUX, BIOPHYSIQUE, RADIOLOGIE

Professeur	J. DEJOU	Assistant	M. JEANY
Professeur	J. D. ORTHLIEB *		
Professeur	A. RASKIN		
Maître de Conférences	A. GIRAUDEAU		
Maître de Conférences	B. JACQUOT		
Maître de Conférences	J. P. RÉ		
Maître de Conférences associé	T. GIRAUD		

Monsieur le Professeur Hervé TASSERY,

Je suis honoré du privilège que vous me faite en ayez accepté d'être le Président de ce jury. Merci pour votre enseignement tout au long de ces années, votre rigueur et précision ainsi que votre spontanéité. Vous avez su faire naître chez moi un intérêt majeur dans la dentisterie restauratrice *a minima*. Recevez ici le témoignage de mon plus grand respect ainsi que ma sincère considération.

Monsieur le Professeur Michel RUQUET,

Merci de me faire l'honneur d'avoir accepté d'être membre de ce jury. Je tenais dans ces mots à vous remercier de tout ce que vous avez pu faire durant toutes ces années passées. Un Professeur toujours à l'écoute de ses étudiants, ce fut un plaisir immense de travailler à vos côtés tout au long de ces années.

Monsieur le Docteur Christian PIGNOLY,

Un grand merci d'avoir accepté de faire partie de ce jury de thèse. Je tenais à vous témoigner ma gratitude dans ces mots, un Professeur à l'écoute des étudiants. Je vous dois mon premier blanchiment et l'intérêt pour la part esthétique de notre métier.

Madame le Docteur Elodie TERRER,

Merci d'avoir accepté la direction de cette thèse, veuillez recevoir mon immense reconnaissance pour ces années passées à apprendre de votre professionnalisme et votre rigueur. Recevez mes félicitations par avance pour les évènements à venir.

Monsieur le Docteur Grégory STEPHAN,

Je tenais à vous remercier pour votre présence au cours de mon cursus universitaire, notamment lors de cette 6^{ème} année. Votre rigueur dans notre métier a été un modèle pour moi. Vous m'inspirez un profond respect. Merci de faire partie de ce jury de thèse en tant qu'invité d'honneur.

Sommaire

INTRODUCTION	1
CHAPITRE 1 – MICRO DENTISTERIE	2
1. LESIONS CARIEUSES INITIALES.....	2
1.1. Diagnostic clinique	2
1.1.1. Activité et apparence visuelle	3
1.1.2. Radiologique : lésions cavitaires ou non ?	5
1.2. Aides visuelles	7
1.2.1. Optiques.....	7
1.2.1.1. Loupes.....	8
1.2.1.2. Microscope opératoire.....	9
1.2.2. Fluorescence	12
2. RISQUE CARIEUX INDIVIDUEL.....	13
2.1. Classification des lésions carieuses	15
2.1.1. Classification historique de Black (1904).....	15
2.1.2. Classification CAMBRA (Caries Management by Risk Assessment)	16
2.1.3. Classification Si (Site) Sta (Stade)	20
2.1.4. Classification visuelle ICDAS (classification de référence).....	22
2.2. MID (minimal invasive dentistry)	23
2.2.1. MID type 1 (sans préparation tissulaire) : REMINERALISATION DES LÉSIONS PRÉCOCE ET RÉDUCTION DES BACTÉRIES CARIOGÉNIQUES.....	24
2.2.2. MID type 2 (avec préparation tissulaire <i>a minima</i>) : INTERVENTION CHIRURGICALE MINIMALE DES LESIONS CAVITAIRES	26
CHAPITRE 2 – PREPARATIONS TISSULAIRES ET TRAITEMENTS	31
1. LES PREPARATIONS TISSULAIRES	31
1.1. L’Abrasion	31
1.1.1. Sono-abrasion	31
1.1.2. Air-abrasion.....	32
1.1.3. Microabrasion, OPALUSTRE®	34
1.2. L’érosion de surface, ICON®	36
2. LES TRAITEMENTS	38
2.1. Les vernis fluorés.....	38
2.2. L’ICON® : vestibulaire et proximale.....	39
2.2.1. Principes.....	39
2.2.2. Protocole opératoire : traitement d’une surface vestibulaire	40
2.3. GC Tooth Mouth® et GC MI Paste Plus® (Recaldent®).....	42
2.4. En occlusal avec Fuji Triage®	44
CONCLUSION.....	48
BIBLIOGRAPHIE	I

INTRODUCTION

Il n'y a pas si longtemps, les moyens classiques de diagnostic (l'examen visuel, le sondage et la radiographie) étaient les seuls outils de détection possible des lésions carieuses, mais, ceux-ci ne sont pas toujours suffisant pour réaliser un diagnostic de tous les stades de lésions carieuses, notamment en phase débutante.

C'est pour cela que de nouveaux moyens sont apparus, en particulier pour la détection des stades précoces de la maladie carieuse. Ils permettent de reconnaître une lésion carieuse, renseigner son étendue, sa progression ainsi que son activité. Ils entrent dans le cadre de la micro-dentisterie qui se base sur la prévention et la prophylaxie. L'intérêt d'un diagnostic précoce (stade 0 à 1) permet d'instaurer des mesures de prophylaxie adéquates, en effet, à ce stade la réversibilité de la lésion carieuse est encore possible et ce, par des techniques de soin non invasives.

En premier lieu, il conviendra d'évaluer le risque carieux individuel (RCI), la présence de bactéries, la qualité et la quantité de salive, et l'alimentation qui sont des facteurs qui contribuent à la formation de lésions amélaire et de caries cavitaires. L'arsenal thérapeutique du chirurgien-dentiste utilisera des stratégies pour prévenir ou réduire le RCI. Par exemple, chez des patients avec un niveau élevé de bactéries buccale, on pourra conseiller d'utiliser un bain de bouche afin d'en réduire la quantité, de limiter l'apport de certains hydrates de carbone ou glucides fermentescibles et d'avoir une meilleure hygiène orale.

L'objectif de la micro-dentisterie, ou minimalement invasive est de conserver une structure dentaire saine. Il se concentre donc sur la prévention, la reminéralisation et une intervention *a minima* sur les dents. En utilisant les progrès scientifiques, la micro-dentisterie permet aux chirurgiens-dentistes d'effectuer des soins en ne retirant qu'uniquement la partie affectée/infectée par la déminéralisation ou la carie en préservant un maximum de tissu dentaire sain. En outre, elle permet aux chirurgiens-dentistes d'utiliser des matériaux de restaurations durables, qui conservent une structure dentaire (émail & dentine) maximale de sorte que la nécessité de préparer les restaurations futures soit réduite.

Chapitre 1 – Micro dentisterie

La micro dentisterie est l'un des objectifs majeurs de la dentisterie moderne, elle impose la réalisation de cavités aussi réduites que possible, cela est rendu possible par la détection précoce des caries débutantes grâce à un examen clinique rigoureux et un diagnostic le plus souvent assisté d'aides visuelles.

1. Lésions carieuses initiales

1.1. Diagnostic clinique

L'équilibre entre déminéralisation et reminéralisation doit être maintenu pour éviter l'apparition de lésions carieuses, une perte minérale prédominante traduit l'apparition de lésions carieuses, elle se caractérise par des aspects visuels bien définis. L'inspection clinique doit être réalisée sur des dents propres, nettoyées et séchées, sous un bon éclairage à l'aide d'un miroir, cette inspection a pour but de détecter toute opacité, coloration ou changement de la translucidité avec ou sans séchage prolongé¹.

Score	Critères
0	Absence ou léger changement de la translucidité de l'émail après séchage prolongé > 5s
1	Opacité ou discoloration difficilement visible au niveau d'une surface humide, mais distinguée visiblement après séchage
2	Opacité ou discoloration nettement visible sans séchage
3	Présence d'une cavité amélaire au niveau d'un émail opaque coloré et/ou discoloration grisâtre de la dentine sous-jacente
4	Cavité au niveau d'un émail opaque ou décoloré exposant la dentine

Tableau 1 - Critères utilisés lors de l'examen visuel pour le diagnostic des caries².

Cependant, des problèmes de diagnostic persistent, par exemple la difficulté d'accès pour certains sites surtout au niveau proximal où l'examen direct de cette face s'avère difficile par une simple inspection ou bien la difficulté d'avoir un bon éclairage au niveau des zones postérieures³.

De plus l'utilisation de la sonde lors de l'examen clinique n'améliore pas le diagnostic des lésions carieuses, au contraire, parfois son utilisation peut provoquer l'effondrement des structures créant ainsi une destruction de la structure interne de la dent et favorisant la progression carieuse⁴.

1.1.1. Activité et apparence visuelle

L'activité carieuse au niveau de la surface dentaire est le résultat d'une succession de phénomènes physico-chimiques mettant en jeu une série de phases de dissolution-précipitation dans lesquels les acides produits par la plaque bactérienne induisent une déminéralisation des tissus calcifiés de la dent à la suite d'une chute du pH du milieu.⁵

Lorsque le pH continue de baisser, le phénomène de déminéralisation est prédominant, et par conséquent la reminéralisation n'est plus efficace, il va alors se produire une dislocation des cristaux superficiels d'hydroxyapatite (constituant majeur de l'émail) et un élargissement de l'espace intercrystallin, cela provoque une augmentation de la porosité de la surface amélaire, la rendant ainsi plus sensible à la diffusion en profondeur des acides bactériens. L'altération des surfaces cristallines modifie les indices de réfraction lumineuse de la surface amélaire, la lésion de sub-surface prend l'aspect d'une tache blanche plus ou moins discontinue encore appelée "White spot". Cette dernière est cliniquement détectable.⁵

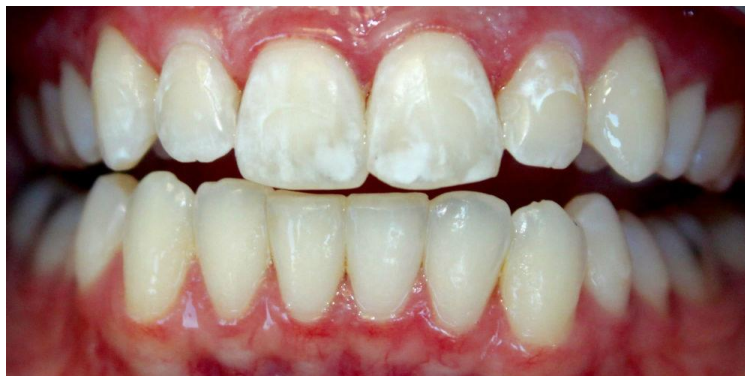
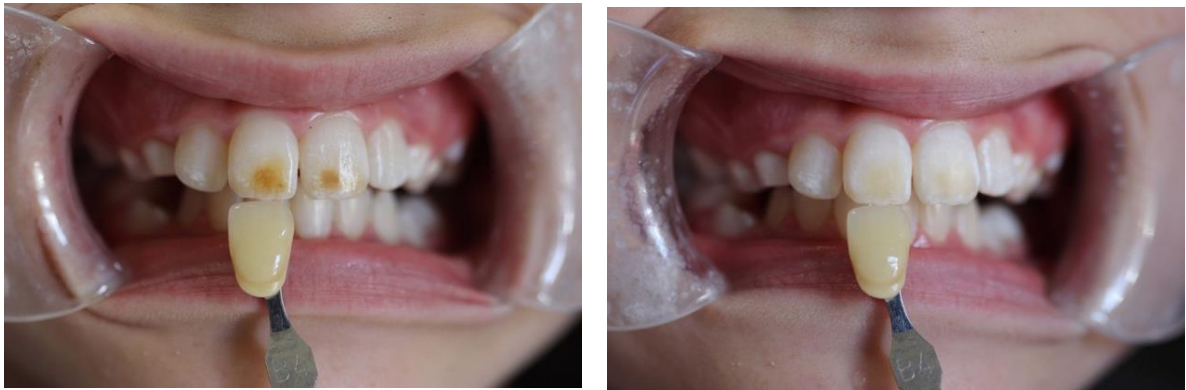
Figure 1 : Taches blanches ou white spot suite à la dépose de baques orthodontique

Cependant, la tâche blanche peut se reminéraliser donnant naissance à une tâche brune ou "Brown spot". Cette couleur sera due à l'incorporation de pigments lors de la remontée du pH qui favorise la reprécipitation des phosphates de calcium. Par ailleurs, en l'absence de maîtrise des facteurs acidogènes, les porosités de l'émail progressent le long des stries de Retzius formant une cavitation amélaire et la zone de surface fragilisée peut alors s'effondrer à plus ou moins court terme⁶⁻⁷.



*Figure 2 : Avant/après traitement de l'émail par microabrasion d'une tache brune ou brown spot
(Dentist West Windsor, NJ - David E. Shapiro, DMD)*

Au fur et à mesure de la progression carieuse, l'aspect de la surface amélaire se transforme en passant d'un aspect brillant (sain) à blanc crayeux (cariéux), cela traduit un effondrement de cette surface et à ce stade la restauration de la surface dentaire est nécessaire.

Il est important de nettoyer et sécher préalablement les surfaces avant de réaliser le diagnostic afin de pouvoir identifier les lésions initiales ; les taches blanches ou « white spot » traduisent la présence de lésion, à noter, une tache blanche visible avant de sécher la dent reflète une lésion plus avancée.

Il existe des caries de surfaces lisses notamment en vestibulaire des dents, dont leurs surfaces sont intactes, dans ce cas de figure il n'est pas nécessaire de restaurer les surfaces, de simples mesures préventives comprenant de l'application de fluor permettront de reminéraliser la surface, si ce traitement n'est pas satisfaisant, il faudra avoir recourt à d'autres techniques de restaurations⁸.

On retrouve fréquemment des caries situées au niveau des puits et sillons des dents pluricuspidées, ces zones souvent atteintes par la carie du fait que les sillons sont sujets à l'accumulation de plaque et que les différents types morphologiques défavorables des sillons rendent le nettoyage compliqué. Le diagnostic peut être rendu compliqué du fait que les caries dentinaires peuvent se développer sous des surfaces apparemment intactes, néanmoins un séchage associé à un examen minutieux permettront de révéler une zone de déminéralisation à l'entrée du sillon⁹.

1.1.2. Radiologique : lésions cavitaires ou non ?

La radiographie rétrocoronaire est l'une des techniques qui permet de fournir un maximum d'information au praticien sur le stade de la lésion carieuse, notamment grâce à sa précision et à l'orthogonalité des rayons émies pour la détection des lésions au niveau des faces proximales, en revanche, son intérêt reste moindre pour la détection des lésions initiales occlusales du fait de la superposition des tables vestibulaires et linguales.

Des clichés radiographiques rétrocoronaires ou bite-wings permettent de détecter les caries occlusales qui ont progressé dans la dentine. Les caries dentinaires, visible radiographiquement, mais dont la surface est intègre font généralement l'objet de traitements et de reconstruction *a minima*.

La radiographie bite-wing reste la méthode de choix dans le diagnostic de caries interproximales, elle permet de confirmer une suspicion clinique de carie proximale, à l'interprétation de la radiographie, il faudra évaluer la ligne de contour amélaire pour objectiver une possible rupture du bandeau amélaire, rechercher la présence d'une zone radioclaire au niveau de la jonction amélo-dentinaire, et même une possible rétraction de la chambre pulpaire par réponse du complexe pulpo-dentinaire à une attaque carieuse.

Une étude a permis d'établir une échelle d'évaluation des lésions proximales selon la profondeur estimée à la radiographie rétrocoronaire. Cette échelle se compose de cinq scores¹⁰ :

Score 0 : tissus sains (pas de radioclarité)

Score 1 : radioclarité touchant la moitié externe de l'émail

Score 2 : radioclarité s'étendant à la moitié interne de l'émail

Score 3 : radioclarité atteignant le tiers externe de la dentine

Score 4 : radioclarité s'étendant aux deux tiers interne de la dentine

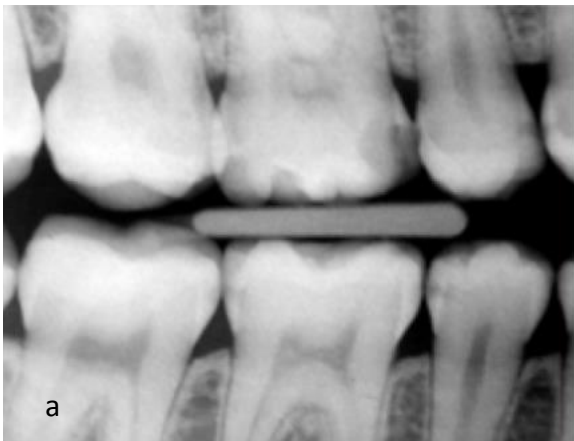


Figure 3 a : Radiographie Bite-wing montrant (gauche) : une radioclarité score 1 au niveau mésial de la 46 et 47, score 2 au niveau mésial de la 15, score 3 au niveau distal de la 46 et la 45.

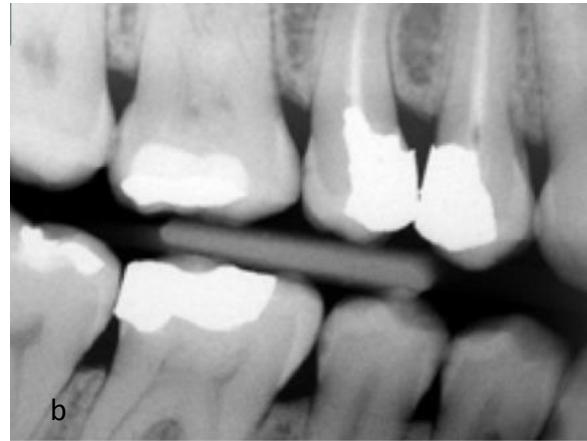


Figure 3 b : Radiographie Bite-wing montrant (droite) : une radioclarité score 1 au niveau distal de la 15 et 44, score 2 au niveau distal de la 45.

Avec le temps, il est apparu la radiographie numérique, celle-ci permet une meilleure visualisation des lésions carieuses par sa capacité à pouvoir faire varier les contrastes, ce qui permet selon le niveau de gris d'objectiver plus aisément les lésions carieuses initiales¹¹.

1.2. Aides visuelles

« Tu peux faire ce que tu peux voir »

D'après Lussi et Schaffner

Le seul facteur limitant la réussite d'un traitement demeure dans la capacité du contrôle visuel. Dans le cadre de la dentisterie restauratrice à minima, les aides visuelles sont un outil majeur tant pour le diagnostic que pour le traitement. Grâce aux progrès de la prévention carieuse, l'utilisation d'instruments pour des préparations *a minima* et de matériaux de restauration fluides et adhésifs, les aides visuelles permettent aux praticiens une vision aisée du site (facteur principal d'échec) conditionnant la réussite des traitements en réalisant des mises en forme minimalement invasives guidées par la forme du défaut lui-même. Elles permettent également une meilleure ergonomie de travail. Il existe un grand nombre d'aides visuelles à la disposition du chirurgien-dentiste tel que les loupes, le microscope optique, la fluorescence¹²...

Une carie débute par une déminéralisation de la surface amélaire ou cémentaire, elle n'est observable qu'uniquement au moyen d'aides visuelles. Il est difficile de diagnostiquer des lésions sur des surfaces macroscopiquement intactes à l'œil nu.

1.2.1. Optiques

Les aides optiques disponibles restent soumises à un facteur individuel de taille, le chirurgien-dentiste ; l'acuité visuelle est un sens propre à chacun ; En fonction de l'âge la capacité d'accommodation et la sensibilité au contraste sont amoindries. De plus, le système d'éclairage ainsi que les différents constituants des aides optiques (distance focales, qualité des lentilles...) influencent la perception des images obtenues¹³.

On va retrouver des aides optiques directes tels que les loupes ou les microscopes, ainsi que des aides optiques indirectes, ces dernières retransmettent les images numériquement, tel que les caméras intra-orales qui vont pouvoir utiliser la fluorescence pour permettre un diagnostic plus précis, plus précoce.

1.2.1.1. Loupes

Il existe 2 types de systèmes optiques utilisant des loupes, ce sont les loupes classiques et les télélopes, dans cette dernière catégorie on retrouve les télélopes de type Galilée ou Kepler.

Les loupes simples correspondent à des lentilles fixées sur les verres d'une monture avec ou sans correction pour le praticien, la distance de travail est faible, cela peut entraîner des problèmes ergonomiques, elles permettent néanmoins l'obtention d'un grossissement maximum de 2 fois la taille objet, relativement faible, mais confère une précision remarquable¹⁴.

Les loupes de type Galilée sont un système d'objectif qui fait converger le rayon de l'image à travers l'oculaire jusqu'à l'œil pour pouvoir grossir l'image de manière simple. Elles vont permettre au praticien d'adapter la distance de travail, (entre 30 et 40 cm) améliorant ainsi l'ergonomie. Leur grossissement se limite à 2,5 fois la taille objet au niveau des lentilles, mais leur puissance peut être augmentée jusqu'à 3,5 au dépend du champ de vision qui sera réduit, et d'une périphérie floue. Leurs avantages se limite à leur légèreté et leur faible encombrement ainsi que leur tarif peu onéreux.



Figure 4 : loupe de Galilée

Les loupes de type Kepler ont un objectif plus important que les autres types, ce sont celles qui offrent le plus large choix sur le grossissement et la distance de travail ; dans le cadre de l'odontologie, un grossissement entre 3 et 7 fois la taille objet semble acceptable, néanmoins, au plus le grossissement augmente, au plus la profondeur du champ diminue, c'est-à-dire que l'on perd de la netteté linéaire. Pour contrer ce phénomène on peut être

amené à adjoindre un éclairage d'appoint à l'aide de lampes Xénon ou LED. Elles offrent un meilleur grossissement, mais présentent donc quelques inconvénients, tel que leur poids, l'utilisation d'un éclairage d'appoint, l'objectif long...



Figure 5: loupe de Kepler

L'utilisation des loupes va permettre d'amplifier l'image observé tout en obtenant une bonne vision et une meilleure distance de travail. Lorsque que l'ajustement est optimal l'opérateur va pouvoir faire varier différents paramètres (distance de travail, inclinaison de la loupe, angle de convergence) pour s'adapter à la situation clinique, cela permet d'obtenir une meilleure ergonomie. Cependant la courbure cervicale et dorsale est moins bien respectée que lors de l'utilisation d'un microscope.

1.2.1.2. Microscope opératoire

Le microscope opératoire est en marge de devenir indispensable au chirurgien-dentiste moderne comme il l'est déjà dans de nombreuses autres disciplines de la santé qui pratiquent la microchirurgie. Il confère une excellente vision du champ opératoire au chirurgien-dentiste et une extrême précision de son geste opératoire.⁵⁶

Le microscope opératoire va offrir une ergonomie de travail plus confortable par une posture plus droite et détendue (position verticale de la colonne vertébrale) et une distance de travail convenable.

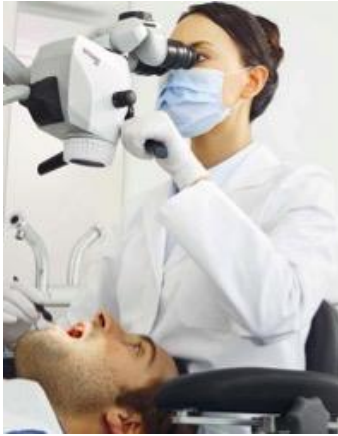

Figure 6 : position ergonomique du chirurgien-dentiste

Il se compose :

- de loupes binoculaires par lesquelles le chirurgien-dentiste va pouvoir observer en direct les images, pour une meilleure ergonomie, la binoculaire doit être inclinable afin de ne pas compenser avec les cervicales ;




Figure 7 : loupes binoculaires

- d'un éclairage coaxial qui est issu soit d'une lampe Halogène, d'un Xénon ou d'une LED et est transmis par une fibre optique à l'objectif qui garantit une bonne visibilité à tout moment.

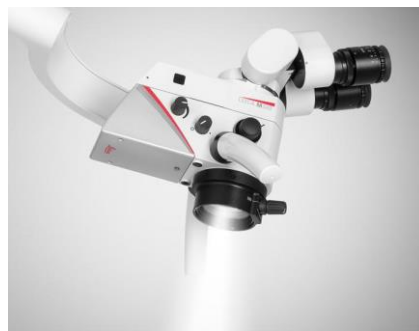

Figure 8 : éclairage coaxial

- d'un objectif
- d'un tube où se trouve le facteur d'agrandissement qui peut être des lentilles de grossissement qui ont chacune un facteur de grandissement qui leur est propre, on le change en faisant soit tourner le commutateur au-dessus de l'objectif, soit cela peut être un zoom électrique. Le microscope va permettre un agrandissement total qui va dépendre de 4 paramètres, 3 sont invariables (la distance focale de la binoculaire, la distance focale de l'objectif et le facteur d'agrandissement de la binoculaire) et 1 paramètre variable, le facteur d'agrandissement du tube

Agrandissement total

$$= \frac{\text{distance focale binoculaire}}{\text{distance focale de l'objectif}} \times \text{facteur agrandissement binoculaire} \times \text{facteur agrandissement tube}$$

Les avantages du microscope sont nombreux, il va permettre un grossissement libre, une excellente visibilité, une ergonomie améliorée, la concentration sur un champ opératoire très étroit ; en revanche, il présente également des inconvénients tels que le travail quasi exclusif en vision indirect, son coût, le temps d'apprentissage, et sa vue d'ensemble qui est limitée⁵⁷.

1.2.2. Fluorescence

La fluorescence est une émission lumineuse provoquée par l'excitation d'une molécule, qui est immédiatement suivie de l'émission spontanée d'un photon. Elle est la résultante de l'interaction entre la longueur d'onde illuminant un objet et les molécules de cet objet. La lumière est absorbée dans une longueur d'onde spécifique, puis émise à une longueur d'onde plus élevée.

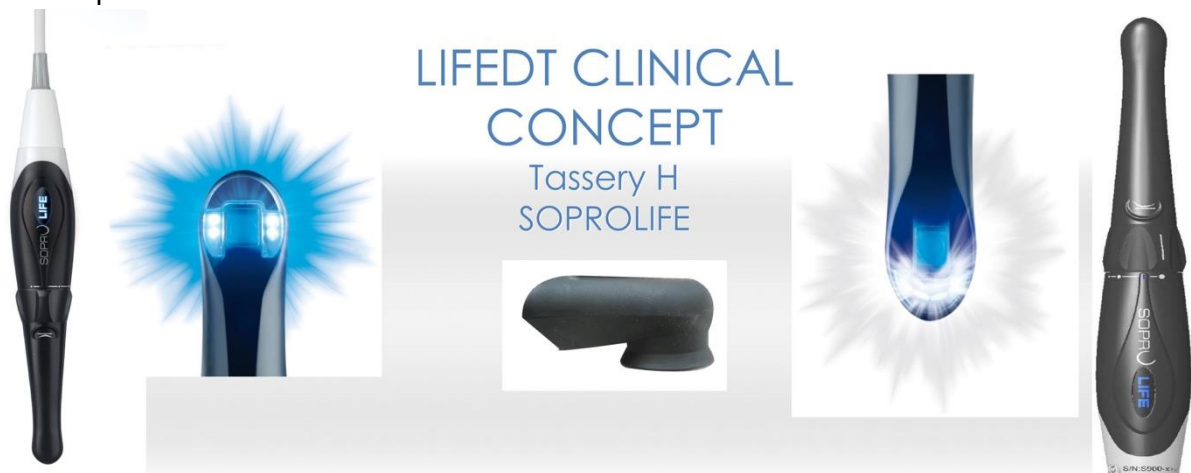

Figure 9 : exemple d'un système de fluorescence développé par ACTEON, La SOPROLIFE

L'autofluorescence est la faculté des tissus irradiés à émettre une fluorescence. Les tissus biologiques exposés à une lumière réagissent en l'absorbant, en la dispersant et en réfléchissant des photons. Cela peut être utilisé pour différencier un espace riche en éléments organiques par rapport à une zone saine environnante bien minéralisée.

L'autofluorescence a été observé dans les tissus dentaires : la lumière d'absorption et celle de réémission sont différentes dans l'émail, la dentine et le cément, ainsi que dans les tissus atteints en utilisant des dispositifs émetteurs de lumière, comme le laser, le xénon ou la LED¹⁵.

La fluorescence peut donc être utilisée pour la détection et le diagnostic de la carie dentaire.

Le principe de détection est basé sur le changement des propriétés physiques induites par les lésions carieuses. Puisqu'il y a plus d'eau dans une lésion carieuse que dans l'émail sain, la longueur de trajectoire libre d'un photon lumineux à l'intérieur d'une lésion carieuse est plus courte et moins transparente, comparativement à un émail sain¹⁶.

L'émail sain possède une fluorescence jaune alors que les zones déminéralisées paraissent rouge sombre¹⁷

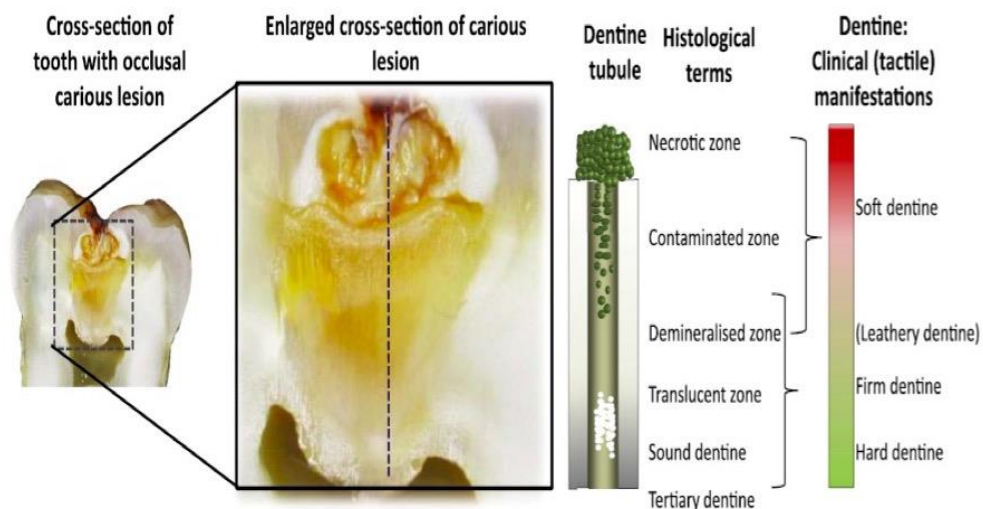


Figure 10 : Fluorescence au sein d'une lésion carieuse (Tassery H.)

L'émail et la dentine possèdent une faible autofluorescence dans le spectre rouge de l'émission électromagnétique ; En revanche le tissu carié présente une forte augmentation de celle-ci. L'autofluorescence du tissu carié est provoquée par le contenu de la matrice dégradée par les bactéries.

2. Risque carieux individuel

Il est admis depuis longtemps que la carie est une maladie infectieuse ayant une étiologie multifactorielle caractérisée par des périodes de déminéralisation/ reminéralisation. Les lésions carieuses sont les conséquences d'un déséquilibre infectieux de l'écosystème buccal. Le processus carieux est généralement réversible aux stades initiaux et dans des conditions favorables (bonne hygiène bucco-dentaire, habitude alimentaire...), tandis qu'il est irréversible aux stades avancés ¹⁸.

Dès 1946, le schéma de Keyes montrait qu'il fallait la conjonction de trois éléments pour que la carie se développe :

- Des bactéries cariogènes ;
- Une alimentation riche en hydrates de carbonés ;
- Une susceptibilité de l'hôte (le terrain).

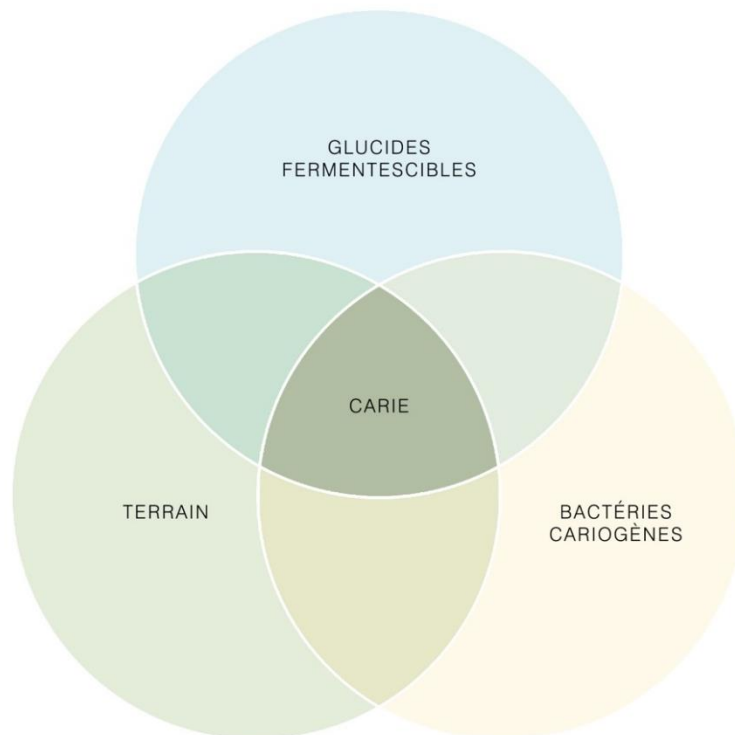


Figure 11 : Schéma de KEYES⁵⁸

Newbrun a porté des modifications au schéma de Keyes pour y ajouter le facteur temps. Il considère ainsi que la durée et la fréquence pendant lesquelles les bactéries (l'hôte et le substrat) sont présentes simultanément conditionnent également le déclenchement de la maladie carieuse¹⁹.

La carie se développe donc sous l'action simultanée de plusieurs facteurs : l'hôte, la flore microbienne, le régime alimentaire et le temps. L'aspect socio-économique, psychologique et biologique sont également à prendre en compte dans la survenue d'une lésion carieuse. Un grand nombre de facteurs ont été incriminés depuis, faisant considérer la carie comme une maladie multifactorielle : c'est l'interaction entre ces facteurs qui détermine si un individu sera touché et dans quelle mesure il le sera. La carie est donc une maladie évolutive dans le temps et les conditions de son développement ne sont pas figées.

2.1. Classification des lésions carieuses

Lors du diagnostic des lésions carieuses, en particulier des lésions initiales, le chirurgien-dentiste doit orienter sa décision de soin. Pour cela, il existe de nombreuses classifications à sa disposition, des plus anciennes devenues obsolètes, au plus récentes constituant la référence.

2.1.1. Classification historique de Black (1904)

Black propose en 1904 une classification des lésions carieuses strictement topographique. Cette classification est restée longtemps comme la référence en cariologie. Elle définit ainsi les classes suivantes :

- Classe I : carie des puits et sillons,
- Classe II : carie proximale des molaires et prémolaires,
- Classe III : carie proximale des incisives et canines sans atteinte des bords incisifs,
- Classe IV : carie proximale des incisives et canines avec atteinte des bords incisifs,
- Classe V : carie des collets dentaires,
- Classe VI : carie des bords incisifs et des pointes cuspidiennes.

À l'origine scindée en 5 classes, une 6^{ème} est rajoutée ultérieurement. Ce système simple à retenir est fondé sur l'approche chirurgicale du traitement au point que la classification désigne par extension le système codifiant des cavités d'obturation. Cette classification n'évoque pas la gravité ni l'étendue des lésions contrairement à d'autres classifications.

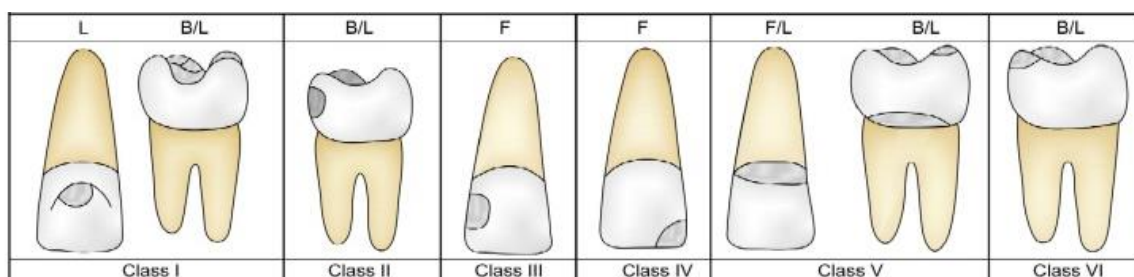


Figure 12 : classification de Black

2.1.2. Classification CAMBRA (Caries Management by Risk Assessment)

La classification CAMBRA, signifiant « la prise en charge des caries par l'évaluation des risques », se base sur l'interprétation des risques individuels du patient afin de traiter précocement les lésions carieuses, avant que des lésions irréversibles ne se produisent. Ce concept nécessite de comprendre que la carie dentaire est une maladie bactérienne infectieuse multifactorielle qui s'exprime dans un environnement buccal pathologique.²⁰

L'approche actuelle se concentre sur la modification et la correction des facteurs favorisant la bonne santé bucco-dentaire. La prise en charge des caries par l'évaluation des risques (CAMBRA) est une approche basée sur des facteurs pour prévenir et/ou traiter les caries dentaires dès leurs premiers stades. Il existe des facteurs de protection biologiques et d'autres qui sont à buts thérapeutiques. Ils peuvent être utilisés pour prévenir ou arrêter les problèmes pathologiques posés par les facteurs de risque carieux²¹⁻²². Une fois que le praticien a identifié le risque de carie du patient (faible, modéré, élevé ou extrême), un plan thérapeutique et/ou préventif doit être mis en œuvre. Il faudra cependant motiver les patients à adhérer aux recommandations, c'est un facteur primordiale dans la réussite du traitement.

Grâce au fluor, de nouveaux produits sont disponibles pour aider les chirurgiens-dentistes avec des stratégies de gestion non invasive.

L'Association Dentaire Américaine (The American Dental Association (ADA)) a développé 2 questionnaires type afin de définir la sévérité du risque du patient en fonction de l'âge, le premier correspond aux patients de 0 à 6 ans, et le second aux patients de plus de 6 ans. En parallèle l'Académie de Dentisterie Pédiatrique Américaine a développé 2 questionnaires pour les enfants de 0 à 5ans et ceux de plus de 5ans. Tous ces formulaires peuvent être téléchargés sur le site internet du journal de l'Association Dentaire de Californie (CDA). Les formulaires CDA sont des aides d'évaluation des risques validés utilisant une cohorte importante de patients et révélant des rapports de cotes statistiquement significatifs liés à l'apparition future de carie²³.

Les questionnaires AAPD et CDA nécessitent un test de salive pour déterminer les niveaux de bactéries cariogènes. Tous ces questionnaires disponibles de l'ARC (Assesment Risk Caries) « pèsent » dans une certaine mesure les indicateurs de la maladie carieuse, les facteurs de risque et les facteurs de protection, en évaluant l'équilibre ou le déséquilibre au cas par cas pour chaque patient (tableau 2). La réévaluation du risque pour chaque patient devrait avoir lieu entre 3 et 12 mois après l'évaluation initiale du risque carieux, l'intervalle de temps dépendant du niveau de risque du patient.

La conception du modèle équilibre/déséquilibre des caries (Caries Balance Concept) a été créé pour représenter la nature multifactorielle de la maladie carieuse et pour souligner l'équilibre entre les facteurs pathologiques et protecteurs dans le processus carieux²¹⁻²². Si les facteurs pathologiques l'emportent sur les facteurs protecteurs, le processus de la maladie carieuse progresse. C'est un équilibre dynamique et délicat, basculant des deux côtés plusieurs fois par jour. La progression ou l'inversion de la maladie carieuse est déterminée par le déséquilibre/équilibre entre les indicateurs de maladie carieuse et les facteurs de risque d'une part et les facteurs de protection concurrents d'autre part.

Les facteurs de risque de carie causant ou favorisant la maladie carieuse actuelle ou future sont associés à l'étiologie de la maladie carieuse. En raison de leur nature pathologique, ils peuvent également expliquer ce qui pourrait être corrigé afin d'améliorer le déséquilibre qui existe lorsque la maladie est présente²⁴. La classification CAMBRA identifie neuf facteurs de risque (tableau 2) qui sont des mesures de risque actuel ou futur de carie²²⁻²³.

La balance équilibre/déséquilibre utilise le système « BAD » pour décrire trois facteurs de risque qui sont reconnus dans la littérature comme causales pour les caries dentaires :

- Mauvaises bactéries, ce qui signifie bactéries acidogènes, aciduriques ou cariogènes.
- Absence de salive, c'est-à-dire d'hyposalie ou d'hypofonction salivaire.
- Les habitudes de vie néfastes qui contribuent à la maladie carieuse, comme l'ingestion fréquente d'hydrates de carbone fermentescibles, et une mauvaise hygiène buccale (soins personnels).

Plus la gravité des facteurs de risque est élevée, plus l'intensité des facteurs de protection doit être importante pour inverser le processus carieux²⁴. Les facteurs de protections comprennent de nombreux produits et traitements qui amélioreront la reminéralisation et maintiendront l'équilibre entre la lésion carieuse (pathologie) et la santé bucco-dentaire du patient. Ils comprennent également l'utilisation d'eau potable, de dentifrices fluorés, de bains de bouche à faible teneur en fluorure et du xylitol, ainsi que recevoir des applications topiques d'agents fluorure, chlorhexidine et phosphate de calcium (Tableau 2).

La balance équilibre/déséquilibre utilise le système « SAFE » pour décrire les quatre facteurs de protection suivants :

- Salive et Sealants
- Antimicrobiens ou antibactériens (y compris le xylitol)
- Fluorure et autres produits qui améliorent la reminéralisation
- Habitudes de vie efficaces

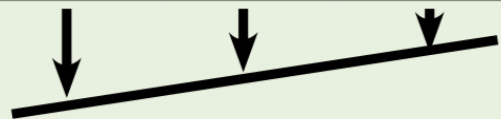
Caries Risk Assessment Form — Children Age 6 and Over/Adults

Patient Name: _____ Chart #: _____ Date: _____

Assessment Date: Is this (please circle) base line or recall

Disease Indicators (Any one "YES" signifies likely "High Risk" and to do a bacteria test**)	YES = CIRCLE	YES = CIRCLE	YES = CIRCLE
Visible cavities or radiographic penetration of the dentin	YES		
Radiographic approximal enamel lesions (not in dentin)	YES		
White spots on smooth surfaces	YES		
Restorations last 3 years	YES		
Risk Factors (Biological predisposing factors)			
MS and LB both medium or high (by culture ^{***})		YES	
Visible heavy plaque on teeth		YES	
Frequent snack (> 3x daily between meals)		YES	
Deep pits and fissures		YES	
Recreational drug use		YES	
Inadequate saliva flow by observation or measurement (**If measured, note the flow rate below)		YES	
Saliva reducing factors (medications/radiation/systemic)		YES	
Exposed roots		YES	
Orthodontic appliances		YES	
Protective Factors			
Lives/work/school fluoridated community			YES
Fluoride toothpaste at least once daily			YES
Fluoride toothpaste at least 2x daily			YES
Fluoride mouthrinse (0.05% NaF) daily			YES
5,000 ppm F fluoride toothpaste daily			YES
Fluoride varnish in last 6 months			YES
Office F topical in last 6 months			YES
Chlorhexidine prescribed/used one week each of last 6 months			YES
Xylitol gum/lozenges 4x daily last 6 months			YES
Calcium and phosphate paste during last 6 months			YES
Adequate saliva flow (> 1 ml/min stimulated)			YES
**Bacteria/Saliva Test Results: MS: LB: Flow Rate: ml/min. Date:			

VISUALIZE CARIES BALANCE
 (Use circled indicators/factors above)
 (EXTREME RISK = HIGH RISK + SEVERE SALIVARY GLAND HYPOFUNCTION)
 CARIES RISK ASSESSMENT (CIRCLE): EXTREME HIGH MODERATE LOW



Doctor signature/#: _____ Date: _____

Tableau 2: tableau CAMBRA⁶⁰, L'évaluation des risques

2.1.3. Classification Si (Site) Sta (Stade)

L'évolution dans l'étude de la carie a conduit à la mise au point d'un modèle médical préventif, il permet de ne pas intervenir de manière invasive en première intention sur les lésions débutantes grâce à des techniques de réversion ou de reminéralisation. Lorsqu'il est nécessaire de procéder à l'élimination des tissus infectés, ce concept consiste à préserver au maximum la substance dentaire et à utiliser, pour restaurer la perte de substance, les matériaux les plus adaptés.

Avec le temps et les évolutions scientifiques, les principes de Black sont devenus obsolètes. Cela a conduit Mount et Hume à établir en 1997 une nouvelle classification des lésions carieuses, elle définit trois sites, correspondant aux zones de rétention de la plaque bactérienne et quatre tailles de lésions déterminées par l'extension de la carie²⁵. Cette classification a été modifiée par Lasfargues en 2000 et a été présentée sous le concept SiSta (Site et Stade) qui repose sur 3 principes : principe d'économie tissulaire, principe d'adhésion et principe de bio-intégration²⁶.

La classification SiSta (2000), comme la classification de Mount et Hume (1997)⁶⁴, introduit pour chacun des trois sites un stade initial (stade 0) qui correspond à une lésion nécessitant un traitement non-invasif.

Les sites peuvent affecter les dents antérieures comme postérieurs et sont définis ainsi :

- Site 1 ou occlusal : lésions au niveau des puits, sillons, fosses, fossettes et cingulum.
- Site 2 ou proximal : lésions proximales : elles peuvent toucher les aires de contact proximal entre deux dents adjacentes.
- Site 3 ou cervical : lésions cervicales, à point de départ cervical, amélaire ou cémentaire, pouvant atteindre le périmètre coronaire et/ou radulaire.

Les 5 stades d'évolution sont définis comme cela :

- Stade 0 : lésion initiale sans cavitation, strictement amélaire ou atteignant la jonction amélo-dentinaire mais ne nécessitant pas le recours à une intervention chirurgicale.
- Stade 1 : lésion avec micro-cavitation de surface ayant progressé jusqu'au tiers externe de la dentine et nécessitant une intervention restauratrice,
- Stade 2 : lésion cavitaire de taille modérée ayant progressé dans le tiers médian de la dentine et nécessitant une intervention restauratrice,
- Stade 3 : lésion cavitaire étendue ayant progressé dans le tiers interne de la dentine et nécessitant une intervention restauratrice,
- Stade 4 : lésion cavitaire atteignant les zones dentinaires juxta-pulpaire et nécessitant une intervention restauratrice.

Site /Stade	0 Sans cavité	1 Microcavité	2 Cavité Modérée	3 Cavité étendue	4 Cavité juxta- pulpaire
1 – occlusal	1.0	1.1	1.2	1.3	1.4
2 – proximal	2.0	2.1	2.2	2.3	2.4
3 – cervical	3.0	3.1	3.2	3.3	3.4

Tableau 3 : classification SiSta⁶¹

2.1.4. Classification visuelle ICDAS (classification de référence)

International Caries Detection and Assessment System

En 2001 à Baltimore, la conférence de consensus sur « le diagnostic et la gestion des caries tout au long de la vie » met en avant un système de détection des caries basé sur les signes visuels standardisés sous la forme d'un système codifié : l'ICDAS (International Caries Detection And Assessment System)²⁸. Une deuxième version de ce système a été établie depuis 2005, l'ICDAS II, qui concerne les lésions des surfaces lisses et occlusales²⁹.

Le système ICDAS est fondé sur l'inspection visuelle des surfaces dentaires nettoyées dans un premier temps et séchées dans un second et est basé sur des critères visuels faisant l'objet d'un consensus international (Tableau 4). Les caries de l'émail sont détectées par les changements visuels de coloration amélaire de type tâche blanche et tâche brune.

Score	Système de détection ICDAS II
0	Surface dentaire saine
1	Premier changement visuel de l'émail 1w (white spot) ou 1 b (brown spot)
2	Changement visuel distinct de l'émail 2w (white spot) ou 2b (brown spot)
3	Rupture localisée de l'émail due à la carie, sans exposition dentinaire visible ni transparence ombrée due à la dentine cariée sous-jacente (underlying shadow)
4	Ombres foncées provenant de la dentine cariée sous-jacente sans ou avec rupture localisée d'émail
5	Cavité distincte avec dentine visible
6	Cavité distincte étendue à la dentine visible

Tableau 4 : Classification ICDAS II⁶²

Une classification idéale doit être fonction de la topographie des lésions carieuses et de leur stade de progression, elle ne doit pas dépendre des préparations cavitaires qui découlent de la perte de substance. Cette classification doit être indépendante des formes de préparation et des matériaux utilisés et être compatible avec tous les traitements possibles : procédures de reminéralisation, préparations, obturations conservatrices *a minima*, restaurations plus conventionnelles...

ICDAS Classification

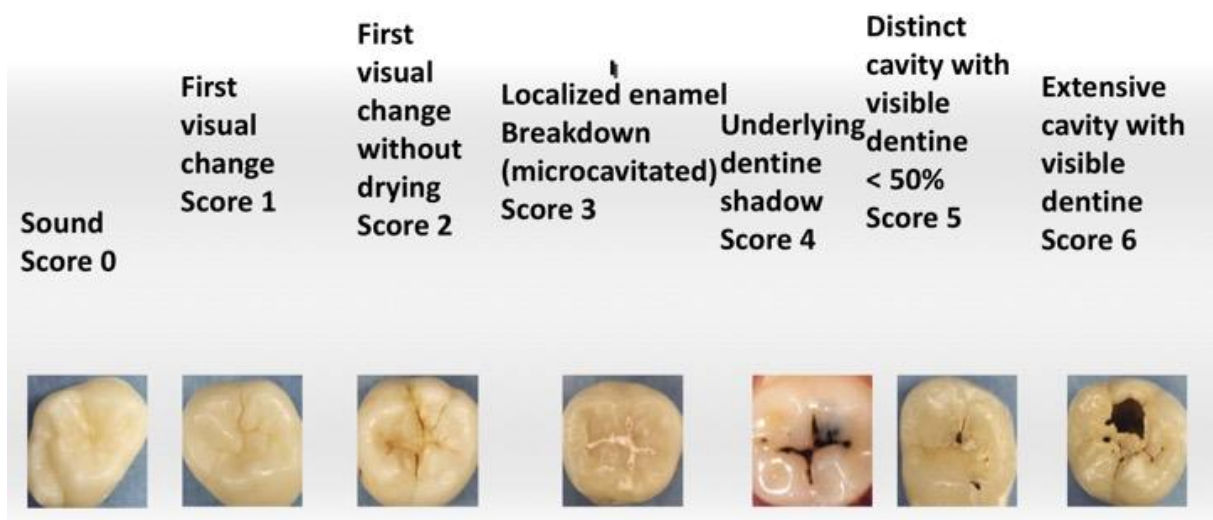


Figure 13 : Classification ICDAS⁶⁷

2.2. MID (minimal invasive dentistry)

Quelques siècles en arrière, Shakespeare écrivait que « la meilleure partie de la bravoure est la discrétion » (Henry IV Partie Une) cela peut s'appliquer aux décisions de planification de traitement, en particulier celles qui impliquent des préparations dentaires irréversibles.

Le concept de « Dentisterie Minimale Invasive » peut être défini comme la préservation maximale de structures dentaires saines. En cariology (l'étude de la carie), ce concept inclut l'utilisation de toutes les informations et techniques disponibles, depuis le diagnostic précis des caries, l'évaluation et la prévention des risques carieux, jusqu'aux protocoles opératoires de restaurations.

Actuellement, les praticiens passent plus de la moitié de leur temps à remplacer les anciennes restaurations. Les causes principales d'échecs des restaurations sont les caries secondaires et les fractures, facteurs qui ne sont généralement pas pris en compte dans le processus technique de remplacement d'une restauration. De nouveaux outils diagnostics comme vu précédemment pour la détection des lésions carieuses, l'évaluation du risque carieux et des traitements préventifs ciblés ont réduit le besoin d'interventions réparatrices précoces. Parallèlement à cela, de nouvelles techniques de préparations tissulaires des dents et d'élimination des caries ont évolué, notamment les préparations tunnels et slots³⁰.

2.2.1. MID type 1 (sans préparation tissulaire) : REMINERALISATION DES LÉSIONS PRÉCOCE ET RÉDUCTION DES BACTÉRIES CARIOGÉNIQUES

Il est maintenant reconnu qu'il est possible d'arrêter et même d'inverser la perte minérale associée à la carie à un stade précoce avant que la cavitation ne se produise.

La déminéralisation de l'émail et de la dentine n'est pas un processus continu et irréversible. Grâce à une série de cycles de déminéralisation et de reminéralisation, la dent perd et gagne alternativement du calcium et des ions phosphate selon le microenvironnement. Lorsque le pH est inférieur à 5,5, l'émail ou la dentine se déminéraliseront.

Le fluor améliore l'absorption des ions calcium et phosphate et peut former de la fluoroapatite. La fluoroapatite se déminéralise à un pH inférieur à 4,5, rendant la dent plus résistante à la déminéralisation à partir d'une attaque acide qu'une dent constituée uniquement d'hydroxyapatite.

Lors des lésions carieuses précoces, il y a une déminéralisation de la subsurface de l'émail. Au fur et à mesure que la carie progresse dans la dentine, la surface de l'émail finit par se creuser. Une fois que la cavitation se produit, il devient difficile de contrôler l'accumulation de la plaque. Dans les zones d'accès difficile, la plaque peut également nuire à la disponibilité des ions calcium, phosphate et fluorure, ce qui peut à son tour diminuer le potentiel de reminéralisation. **Pour la lésion cavitaire, le traitement chirurgical de la carie et la restauration sont indiqués.**³¹

Dans les lésions non cavitaires, pour permettre la reminéralisation de la dent, il faut dans un premier temps modifier l'environnement buccal pour faire pencher la balance en faveur de la reminéralisation. Cette approche comprend la réduction de la fréquence d'absorption des hydrates de carbone raffinés, l'amélioration du contrôle de plaque, de s'assurer de la présence d'un flux salivaire optimal et de mener à bien l'éducation de la bonne hygiène du patient.

Des agents tels que la chlorhexidine et les fluorures topiques peuvent ensuite être appliqués pour favoriser la reminéralisation. La chlorhexidine agit en réduisant le nombre de bactéries cariogènes, les fluorures topiques eux augmentent la disponibilité de l'ion fluorure pour la reminéralisation et la formation de fluoroapatite, avec une résistance accrue à la déminéralisation.³¹

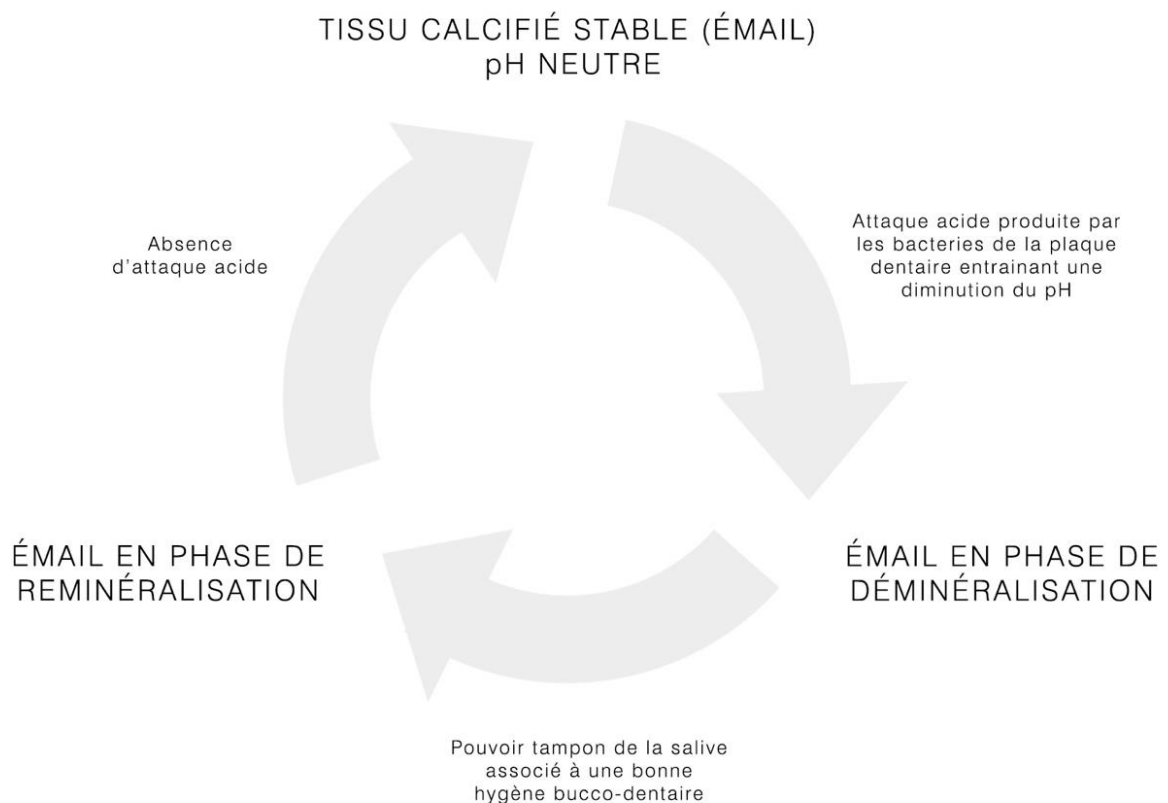


Figure 14 : cycles de Déminéralisation/Reminéralisation³¹

2.2.2. MID type 2 (avec préparation tissulaire a minima) : INTERVENTION CHIRURGICALE MINIMALE DES LESIONS CAVITAIRES

Le but d'une restauration va être d'améliorer le pronostic des surfaces dentaires à risque plutôt que de simplement reconstituer géométriquement la forme anatomique perdue, cela consiste au traitement de la dentine cariée infectée, puis, à la préparation de l'émail avec accès au centre lésionnel, et enfin, de restaurer la perte de substance.

Il existe une variété de substituts potentiels pour l'excavation à la fraise boule diamantée et au traitement de la dentine cariée infectée.³²⁻³³⁻³⁴ :

- Excavation mécanique : sono-abrasion, air-abrasion, polissage à l'air
- Excavation chimio-mécanique : érosion de surface : ICON®
- Digestion enzymatique
- La thérapie photo-dynamique
- Photo-ablation
- Traitement à l'ozone (O₃)
- Thérapie antibactérienne : ZnO, Ca(OH)₂, Fluorures, Chlorhexidine, Antibiotiques, Chlorure de Tolonium.

Lorsqu'un traitement chirurgical est indiqué, il doit être peu invasif. L'intervention reste chirurgiens-dentistes dépendants. Certains chirurgiens-dentistes favorisent la restauration des lésions précoces, en particulier des fosses et des fissures. Des techniques micro-invasives telles que l'air-abrasion peuvent être indiquées pour préparer des cavités pour la restauration avec des matériaux adhésifs. D'autres dentistes préfèrent reporter le traitement chirurgical jusqu'à ce qu'il y ait des signes de cavitation.³⁵

Le traitement des lésions limitées à la moitié interne de l'émail et même celles atteignant légèrement la dentine n'est généralement pas indiqué. Cette approche est justifiée par le fait que la progression des caries à travers l'émail, même dans les lésions actives, est très lente. Cela est particulièrement le cas chez les patients exposés aux fluorures. En effet, dans certaines populations, il faut six à huit ans pour qu'une lésion progresse à travers l'émail³⁶.

En se concentrant sur le contrôle des facteurs de risque plutôt que sur l'intervention chirurgicale, on estime que cela pourrait entraîner une réduction de 50% des restaurations³⁷⁻³⁸. Les dentistes passent environ 70% de leur temps à remplacer les restaurations.³¹ Dans une approche minimalement invasive, le traitement chirurgical des dents non cavitaires et déminéralisées doit être le dernier recours, en particulier chez les patients qui sont passés d'un RCI élevé ou modéré à un risque faible de caries.³¹⁻³⁹

La cavitation rend le contrôle de la plaque difficile ou impossible. Par conséquent, nous devons adopter une approche chirurgicale lorsqu'il y a présence de cavité. Le tissu infecté est retiré puis remplacé par un matériau de restauration approprié, en gardant à l'esprit que rien ne peut égaler la structure dentaire naturelle. En plus de supprimer le tissu affecté et le remplacement de l'anatomie fonctionnelle, la restauration des lésions cavitaires doit faciliter un excellent contrôle de la plaque.³¹

Dans ce concept on peut notamment parler de 2 types de préparations cavitaires, les préparations « tunnel » et les préparations « slot ».

Les préparations Tunnel : sont développées par Hunt et Knight en 1984, et indiquées lorsque :

- la fossette marginale occlusale est cariée alors que la crête marginale est préservée.
- qu'il existe déjà une restauration occlusale.
- ou que la situation de la lésion et l'anatomie de l'embrasure ne sont pas favorables à un accès vestibulo-lingual.

L'accès est ponctuel (en un point précis), il se fait à partir de la fossette marginale, et se poursuit en se dirigeant obliquement vers la lésion proximale. La préparation interne résulte du curetage de la lésion avec une fraise boule en acier à mandrin long, en suivant la jonction amélo-dentinaire à la périphérie de la lésion carieuse. L'émail déminéralisé proximal est, si possible, préservé réalisant une cavité tunnel fermée plutôt qu'ouverte. Si une cavitation amélaire est présente, on retire de l'intérieur les bords d'émail friables, tout en protégeant la dent adjacente par une bande matrice en acier⁴⁰⁻⁴¹.

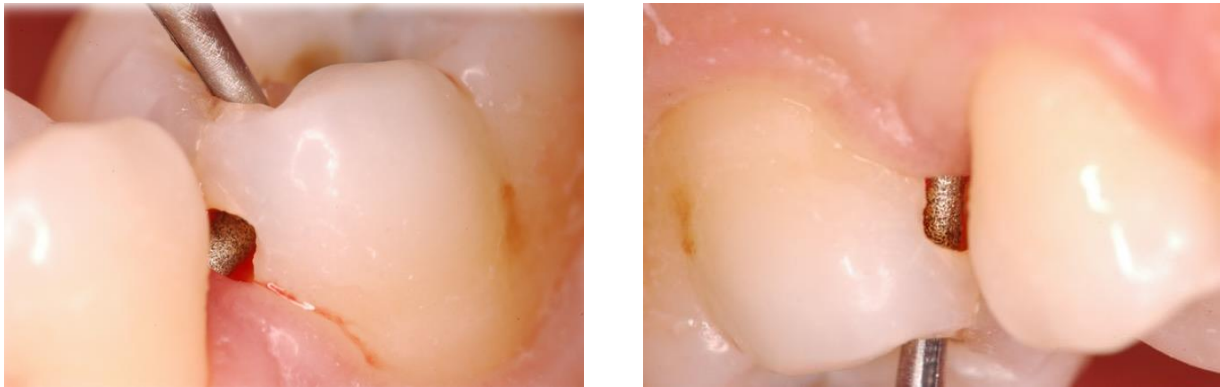


Figure 15 : Préparations tunnels réalisées par le Pr TASSERY

Les préparations Slot : elles sont réservées aux cavités à accès vestibulaire ou lingual (proposées par Wilson et McLean en 1988) leurs indications sont définies lorsque la situation de la lésion carieuse et l'anatomie de l'embrasure le permettent. L'accès à la lésion se fait, à l'aide d'une petite fraise boule tournant à faible vitesse. Des fraises de diamètre croissant sont utilisées pour éliminer tout le tissu carié. La préparation peut aller de l'embrasure vestibulaire à l'embrasure linguale, selon le volume de la lésion. On obtient une cavité proximale en forme de cannelure, allongée dans le sens vestibulo-lingual et située sous le point de contact. L'apparition de l'instrumentation sono-abrasive a simplifié la procédure et réduit le risque de mutilation de la dent adjacente ⁴⁰⁻⁴¹⁻⁴².

Toutes ces préparations *a minima* seront obturées par injection d'un matériau de restauration fluide : les composites fluides, les compomères ou les verres ionomères ⁴¹⁻⁴²

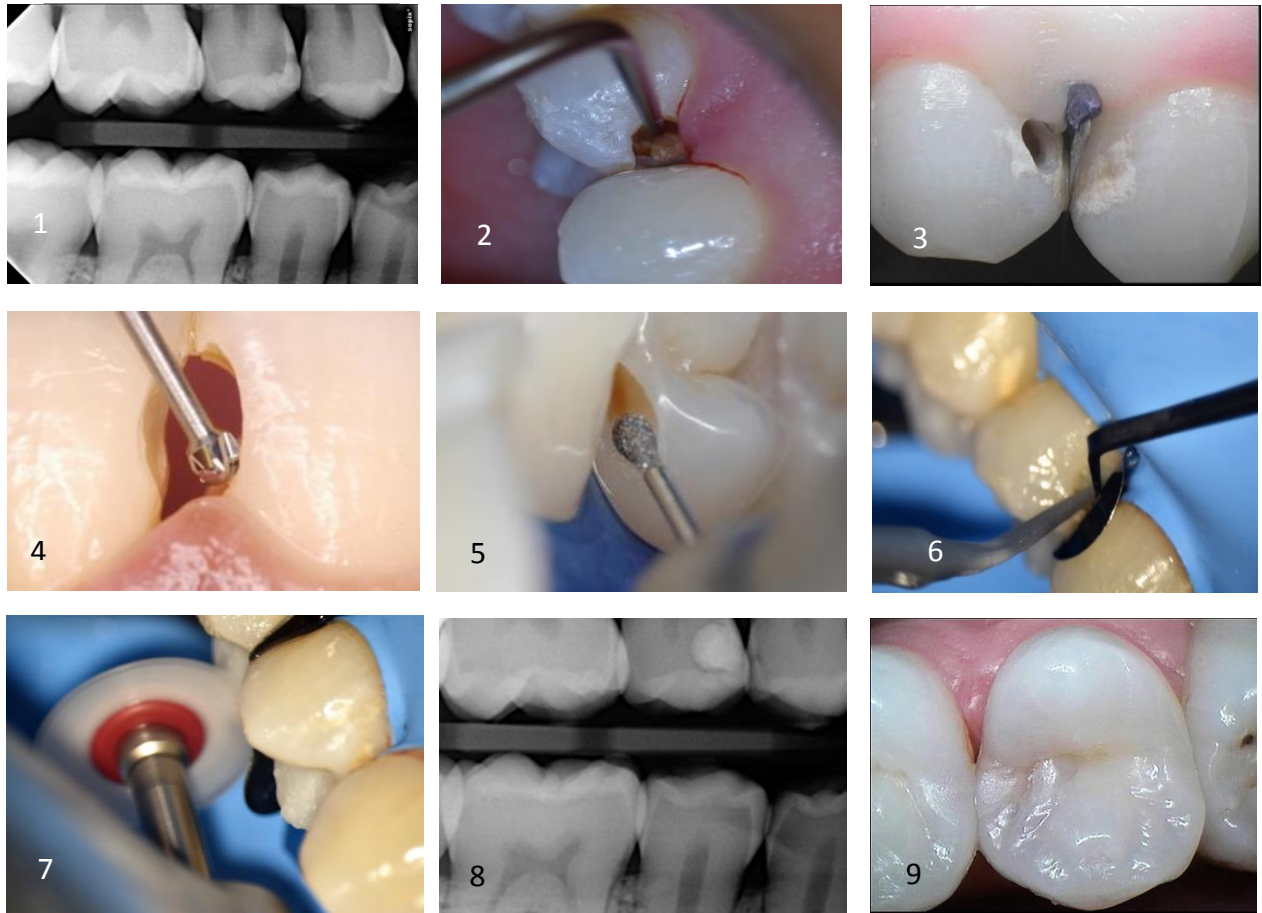


Figure 16 : Préparation slot réalisées par le Pr TASSERY

Image 1 : radio Bite-wing montrant une lésion mésial sur 15

Image 2 : excavation du tissu carié à l'aide un insert ultrasonores travaillant sur une face

Image 3 : cavité slot réalisée, avec la présence d'un coin de bois monté d'une matrice métallique de protection pour la dent adjacente

Image 4 : excavation du tissu carié à la fraise boule multi-lames à col long

Image 5 : préparation des bords amélaire de la cavité Slot à l'aide d'un insert ultrasonores

Image 6 : mise en place de la digue, ainsi qu'une matrice sectorielle, puis injection du matériau de remplissage reproduisant l'anatomie fonctionnelle

Image 7 : polissage de la restauration

Image 8 : radio Bite-wing post-interventionnel montrant la présence d'un matériau de restauration

Image 9 : dent en vue de occlusale, avec préservation de la crête marginale

En conclusion,

1. La chirurgie *a minima* ne garantit pas à elle seule la longévité de la restauration, et un conservatisme malavisé peut réduire considérablement la longévité.
2. Toutes les restaurations ont une durée de vie limitée en raison de facteurs liés à l'opérateur, du patient et du matériau et sont soumises au cycle de restauration.
3. Un facteur important dans la longévité de la restauration est l'évolution du milieu buccal. La prise en compte des facteurs de risque et du RCI est nécessaire pour une prise en charge globale de la maladie carieuse.
4. Le but final des traitements de restaurations conservateurs est d'améliorer la longévité de la dent, cependant des preuves à long terme sont nécessaires pour valider le principe de la micro-dentisterie.

Chapitre 2 – Préparations tissulaires et traitements

1. Les préparations tissulaires

1.1. L'Abrasion

1.1.1. Sono-abrasion

Tous les procédés ultrasoniques et soniques ont une efficacité dépendante de la dureté des tissus résiduels et demeurent peu efficaces sur la dentine ramollie. Ces procédés permettent de réaliser des préparations cavitaires complexes type « tunnel » ou « slot », des finitions et d'autres formes variées de préparations en fonction du type d'insert.

La sono-abrasion va pouvoir s'appliquer à l'ensemble des techniques de dentisterie restauratrice, en particulier à la MID 2 décrite ci-dessus, ainsi qu'à d'autres types de préparations non détaillées ici par souci de clarté (facettes, biseaux, inlays, préparations corono-périphériques... etc.). Parmi les systèmes soniques, il convient de distinguer les instruments soniques avec une fréquence de vibration inférieure à 20 kilo Hertz, des ultrasoniques, dont la fréquence de vibration est supérieure à 20 kilo Hertz.⁴³

La sono-abrasion présente de nombreux avantages tels que la préservation de la surface proximale de la dent adjacente, la préservation de la crête marginale lors des préparations de cavités slot et tunnel, un faible risque de fracturer de l'émail et la préservation de l'esthétique naturelle... Cependant, elle présente également quelques inconvénients comme par exemple, la nécessité d'utiliser une pièce à main spécifique avec refroidissement à eau, une forte pression d'air (> 3 bars), l'efficacité des instruments dépend de la dureté du tissu dentaire, elle provoque elle aussi la formation de boue dentinaire et est opérateur-dépendant.⁴³

1.1.2. Air-abrasion

Ce procédé est indiqué en dentisterie restauratrice *a minima* pour les sites 1 et 3 hors stade 0 (classification SiSta). Dans les techniques esthétiques de micro-abrasion, des produits chimiques peuvent être utilisés en complément pour éliminer des dyscolorations superficielles, pour améliorer les états de surface dentinaire en vue du collage.

Les différents systèmes se caractérisent par des pressions inférieures à 80 psi (pound per square inch), comprises entre 80 et 100 psi ou supérieures à 100 psi. L'effet de coupe est proportionnel à la pression. Les débits de poudre doivent être compris entre 3 et 4 g/min pour obtenir un effet optimal. La réalisation de préparation sous l'effet cinétique des particules demeure dépendante de la pression en sortie, du diamètre des particules (27 ou 50 μm), de celle de la buse ainsi que de la distance de travail.

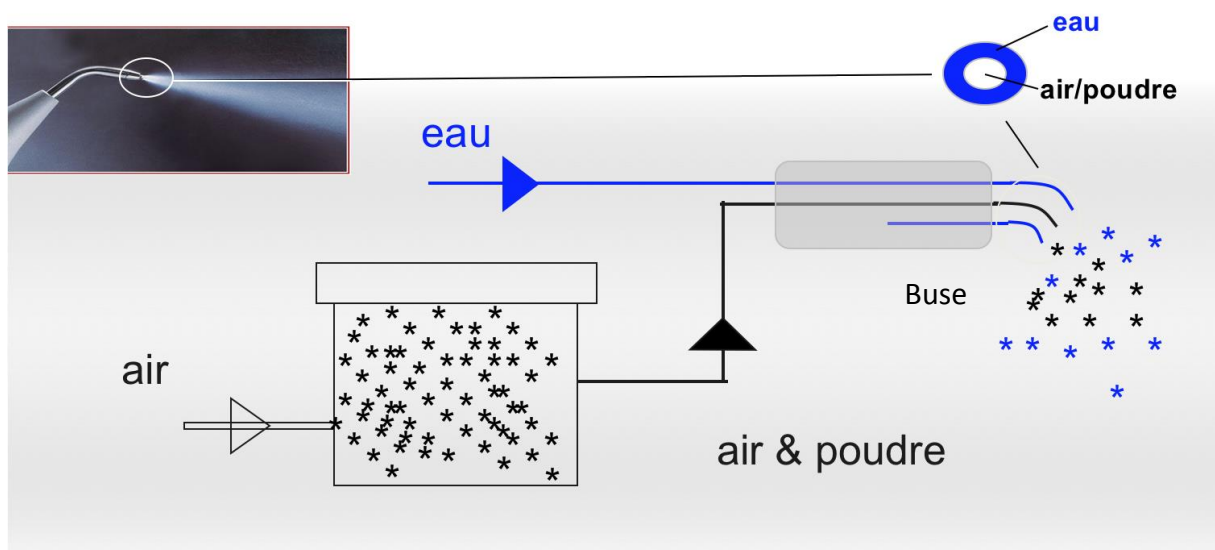


Figure 17 : Principe de l'aéropolissage (Pr TASSERY)

L'effet de dispersion des particules peut entraîner une abrasion de l'émail sain, certains auteurs recommandent alors l'application de 3 couches de vernis sur la dent afin de limiter l'effet délétère de cette dispersion.⁴⁴ Pour réduire ces effets négatifs, certains auteurs recommandent de remplacer les particules d'oxyde d'alumine par des particules de polycarbonates ou d'utiliser un mélange d'alumine - hydroxyapatite moins dure.^{45, 46, 47}

Concernant la dentine infectée, ici aussi le procédé est handicapé par la structure ramollie de la dentine qui absorbe l'énergie cinétique des particules et réduit l'efficacité du procédé. Pour les appareils dits de prophylaxie à base de poudre de bicarbonate, leur utilisation en dentisterie *a minima* se restreint essentiellement aux nettoyages des sillons et puits infiltrés avant la mise en place de sealants de recouvrement.

Quelques mises en garde sont nécessaires si l'on décide de réaliser une préparation partielle⁴⁸ :

- L'usage de poudre de bicarbonate peut interférer par son pH basique avec des acides de conditionnement faibles et réduire son efficacité.
- L'usage d'acide phosphorique est recommandé après le polissage ou l'air-abrasion.
- La ponce associée au polissage à base de bicarbonate est moins efficace que le couple air-abrasion/acide phosphorique.
- Il n'y a pas de différence en termes d'adhésion entre l'air-abrasion et une préparation mécanique tant que les tissus sont conditionnés avec de l'acide phosphorique⁴⁹.
- L'air-abrasion ne permet pas d'éliminer la dentine infectée, molle.

La préparation est optimale avec une pression de 30-60 psi pour des particules d'oxyde d'alumine de 27 µm et une distance d'action de 0,5 à 2 mm. Sur des cavités plus profondes, il est recommandé de réduire le diamètre de la buse ainsi que la pression d'éjection.⁵⁰

1.1.3. Microabrasion, OPALUSTRE®

La microabrasion amélaire trouve son indication dans l'élimination des anomalies de structure ou de pigmentation qui sont confinées à la surface de l'émail⁵¹. Plus précisément, elle est indiquée en présence de taches superficielles ou d'hypoplasies légères de l'émail générées par les amélogénèses imparfaites légères, les fluoroses légères, les formes légères de MIH (Hypominéralisation Incisive/Molaire) ou encore les déminéralisations post-orthodontiques. La microabrasion est une technique simple, mais dont les résultats cliniques obtenus dépendent directement de la profondeur des anomalies de structure et/ou de couleur à traiter.

Opalustre® est une pâte hydrosoluble visqueuse qui est adaptée, selon les indications du fabricant, à la correction de colorations de l'émail jusqu'à une profondeur de 0,2 mm ainsi que dans les cas d'un traitement de défauts non éliminés par des systèmes de blanchiment usuels. Opalustre® contient 6,6% d'acide chlorhydrique qui mordance la surface de l'émail, le pH étant de 0,1 et des particules de carbure de silicium abrasives ; Cette association permet d'éliminer les taches par voie chimique ainsi qu'une abrasion mécanique douce⁵².

Avant l'application de l'Opalustre, le fabricant recommande de traiter la surface de la dent concernée avec un polissoir diamanté pendant 5 à 10 secondes. L'acide chlorhydrique faible, contenu dans la pâte, et les particules de carbure de silicium peuvent de cette manière mieux pénétrer dans la structure de la dent. Une pénétration par rotation lente de la pâte micro-abrasive dans la surface de l'émail facilite l'élimination des taches. Pendant l'application, les composants de la pâte usent et érodent simultanément la surface de l'émail. Elle génère une surface amorphe, homogène, l'émail apparaît cliniquement lisse et brillante.

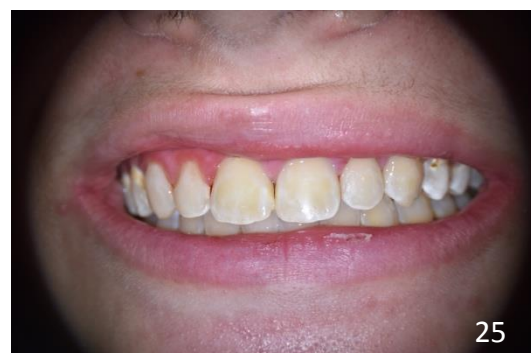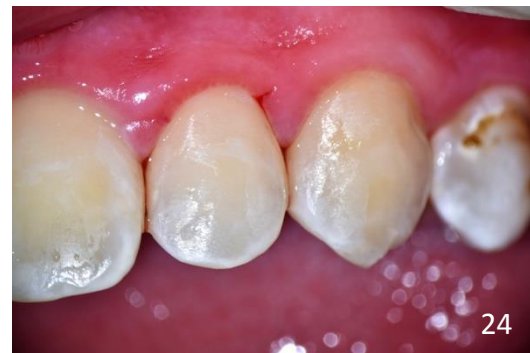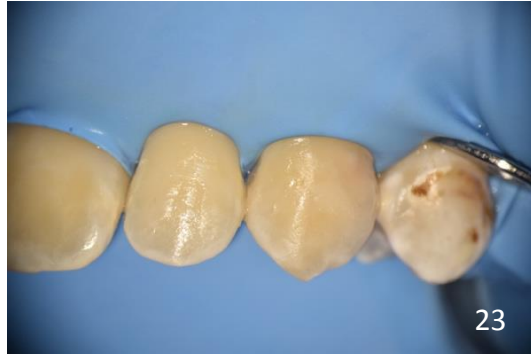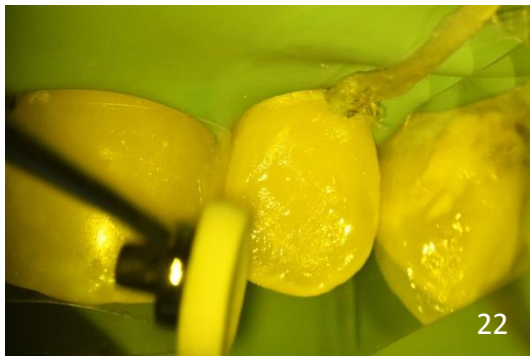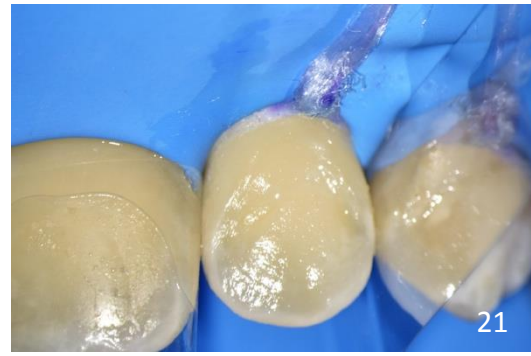


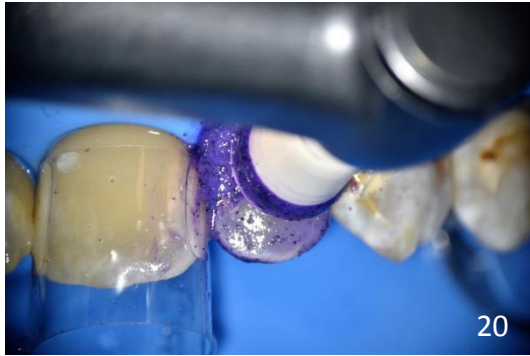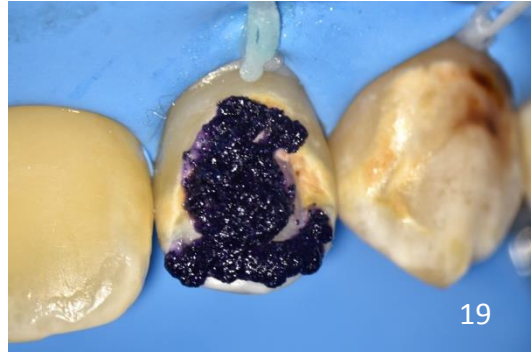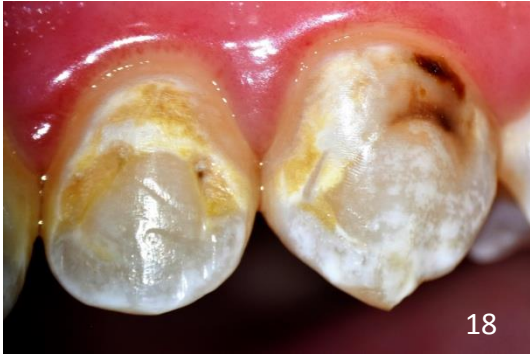Figure 18 : état initial avant traitement

Figure 19 : application du traitement de microabrasion par Opalustre®

Figure 20 : réalisation du traitement de surface à l'aide d'une cupule à rotation lente

Figure 21 : résultat obtenu après traitement

Figure 22 : polissage de la surface traitée

Figure 23 : résultat post-opératoire

Figure 24 : résultat après réhydratation

Figure 25 : vue exo buccale

La microabrasion amélaire est une approche facile à mettre en œuvre, relativement conservatrice et dont les résultats esthétiques obtenus sont fonction du respect des indications. Le recours à un protocole standardisé, avec respect de certaines règles simples, permet par ailleurs d'éviter ou de limiter la survenue d'effets secondaires⁶³.

1.2. L'érosion de surface, ICON®

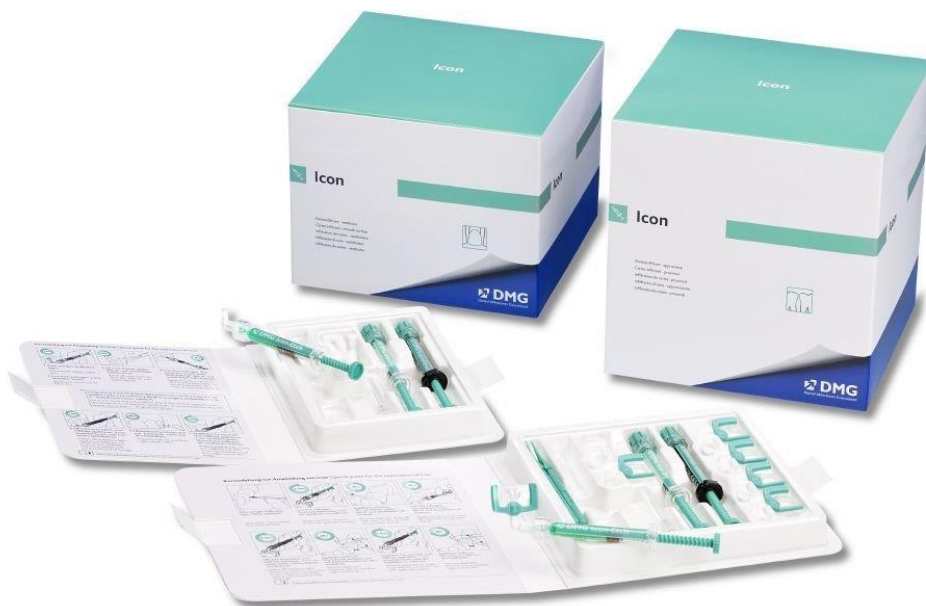

Figure 25 : ICON DMG® Coffrets pour le traitement des surfaces vestibulaires et proximales.

L'objectif de ce traitement va être d'éroder dans un premier temps puis d'infiltrer le corps de la lésion carieuse par une résine fluide hydrophobe de très basse viscosité qui permet, après photo-polymérisation, de bloquer la diffusion des acides bactériens. L'érosion initiale, permise par un mordantage de 120 secondes à l'acide chlorhydrique de la surface amélaire, a donc pour but d'éliminer au préalable la couche superficielle relativement intacte afin de créer un accès direct aux microporosités sous-jacentes. L'infiltration résineuse secondaire en est ainsi facilitée. Une première étude clinique sur dents permanentes montre une réduction significative de la progression de la maladie carieuse avec une érosion/infiltration comparativement aux lésions traitées par thérapeutique conventionnelle (méthode d'hygiène et fluoration).⁵³

La thérapeutique d'érosion puis infiltration des lésions carieuses initiales présente un second intérêt cette fois-ci d'ordre optique. Une infiltration permet de masquer les lésions blanches.

L'érosion puis infiltration est, par sa simplicité et sa rapidité de protocole, une solution séduisante pour le traitement des taches blanches de l'émail. Néanmoins, les différences anatomopathologiques majeures existantes entre les pathologies incriminées dans la survenue de ces taches ne permettent aucun amalgame thérapeutique. La vraie décision thérapeutique de l'érosion puis infiltration est le diagnostic. Le diagnostic initial permet d'avoir une approche tridimensionnelle de la lésion à traiter, il est à lui seul capable d'influer la pertinence du traitement par érosion puis infiltration. Après avoir identifié les différentes pathologies responsables de taches blanches, il est possible, de par leur forte prévalence (24 % White Spot, 2.75 % Fluorose, 3 % Molaire Incisive Hypominéralisation, 5.2 % Hypominéralisation Traumatique), de considérer que près d'un patient sur trois se rendant au cabinet, présente une anomalie blanche en bouche⁵⁴.

Selon la logique du gradient thérapeutique, il est toujours préférable d'associer deux thérapeutiques peu invasives, en alternative à une autre plus invasive. En ce sens, l'érosion puis infiltration permet de démultiplier les possibilités thérapeutiques en accord avec le principe de préservation tissulaire.

2. Les traitements

2.1. Les vernis fluorés

Les vernis fluorés sont indiqués chez les patients à un RCI modéré à élevé, mais également, l'application de vernis peut être envisagée chez des patients présentant des sensibilités dentaires, des zones de déminéralisation sans cavitation de l'émail. Avant de procéder à l'application, il est nécessaire de nettoyer les surfaces dentaires avec une bossette sèche montée sur contre angle ou avec un aéropolisseur, ensuite il convient d'isoler les dents par quadrant à l'aide de rouleaux de coton salivaires et d'une aspiration adéquate, l'application se fait après avoir séché les dents si le vernis contient de la résine et sans les sécher excessivement si la base est synthétique (se conformer aux recommandations du fabricant)⁵⁵. On l'applique à l'aide d'une microbrossette sur les surfaces accessibles. Au niveau des faces proximales, l'application peut être réalisée avec un fil dentaire imprégné de vernis. Une fois appliqué, sécher les surfaces dentaires recouvertes de vernis et retirer les cotons salivaires 30 secondes à 2 minutes après (selon les recommandations du fabricant). Recommander à l'enfant de ne pas boire dans les 2 heures, de ne pas manger (surtout des aliments durs) pendant 4 heures et de ne pas brosser les dents le jour même.

Le vernis fluoré présente plusieurs intérêts : une bonne adhérence aux surfaces dentaires, une viscosité élevée, et il durcit rapidement au contact de la salive. Son protocole de mise en œuvre est rapide et indolore, et présente un risque d'ingestion très limité⁵⁹.

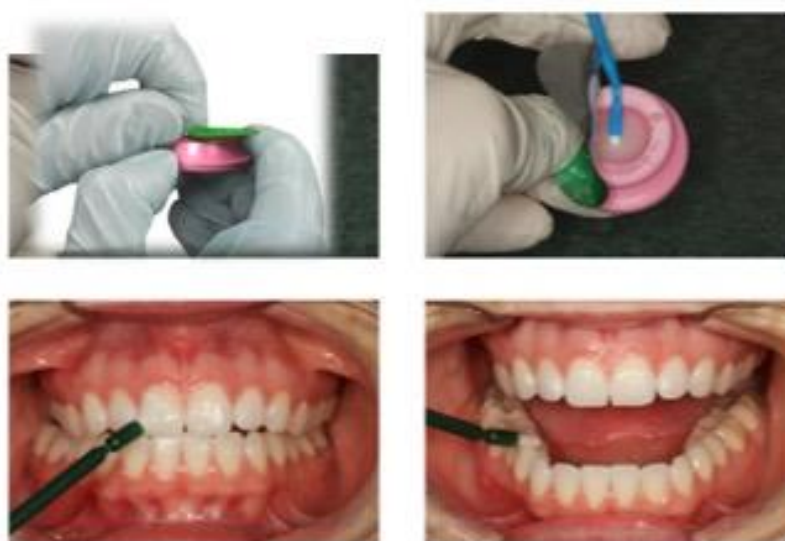

Figure 26 : le vernis fluoré (Pr TASSERY)

2.2. L'ICON® : vestibulaire et proximale

2.2.1. Principes

L'ensemble des études menées initialement sur les résines adhésives de scellement puis sur les résines d'infiltration a poussé les chercheurs à développer un type de résine permettant de créer une barrière interne à la dent en empêchant ainsi la diffusion des agents responsables des déminéralisations. Ainsi, la communauté scientifique s'accorde pour retenir un procédé d'infiltration reposant sur l'application d'un gel d'acide chlorhydrique à 15% pendant 120 secondes puis le séchage alcoolique de la lésion et enfin une double infiltration à l'aide d'une résine acrylique.

Si l'utilisation des produits in vitro est relativement simple, la mise en œuvre clinique de l'infiltration par résine peut être compliquée par de nombreux paramètres :

- La nécessité d'innocuité pour les tissus,
- L'humidité de la cavité buccale,
- L'accessibilité aux faces proximales des dents pluricuspidées,
- La possibilité d'apporter les différents produits à la fois sur les faces vestibulaires et les faces proximales,
- Le respect de l'esthétique des dents antérieures,
- Le temps de travail.

Suite aux recherches in vitro et aux résultats concluants des essais cliniques, la société DMG® a lancé en 2009 sur le marché des kits d'infiltrations des lésions carieuses commercialisés sous le nom d'ICON®.

L'application de cette résine d'infiltration nécessite le suivi strict du protocole d'utilisation tant au niveau du matériel qu'au niveau des temps d'exposition au produit.

L'ICON® est un produit novateur permettant un traitement micro-invasif des lésions carieuses limitées à l'émail et localisées au niveau proximal ou sur des surfaces lisses. Il est commercialisé sous deux formes selon son indication :

- carie proximale
- carie vestibulaire

2.2.2. Protocole opératoire : traitement d'une surface vestibulaire

Les protocoles d'utilisation varient légèrement entre l'usage proximal et l'usage vestibulaire.

- 1- Nettoyage des dents concernées ainsi que des dents adjacentes, et enlever tous les résidus de nettoyage à l'aide d'un jet d'eau ou d'une brosse.
- 2- Mise en place de la digue conventionnelle en postérieur, en antérieur on peut utiliser une digue liquide (Liquid Dam).
- 3- Application d'une quantité excédentaire l'ICON-Etch sur la zone à traiter et laisser agir pendant 2 minutes en brossant la surface à l'aide de l'embout. Enlever les excès grossiers de matériau en utilisant un rouleau de coton ou microbrossette.
- 4- Aspirez l'ICON-Etch avant de rincer afin d'éviter toute projection de matériau sur les tissus environnants et rincez au moins 30 secondes à l'eau puis sécher sans humidité.
- 5- Appliquer l'ICON-Dry pendant 30 secondes sur la zone, et sécher sans humidité. Après cette étape, si l'émail ne modifie pas de coloration, c'est à dire que s'il n'est pas blanc opaque, il faudra réitérer l'étape « 3-4-5 » une deuxième voir une troisième fois.
- 6- Appliquer l'ICON infiltrant en quantité excédentaire sur la zone mordancée et laissez agir pendant 3 minutes à l'abris de la lumière opératoire directe qui pourrait provoquer un durcissement anticipé du matériau. La résine fluide pénètre dans la lésion et scelle les pores grâce à ses caractéristiques adhésives.
- 7- Photo-polymérisation de l'ICON infiltrant pendant au moins 40 secondes.
- 8- Appliquer une deuxième fois l'ICON infiltrant en laissant agir 1 minute.
- 9- Photo-polymérisation du matériau pendant au moins 40 secondes.
- 10- Retirer la digue, et procéder au polissage des surfaces dentaires traitées à l'aide de polissoires adaptés tel que des cupules et/ou brosettes diamantées.

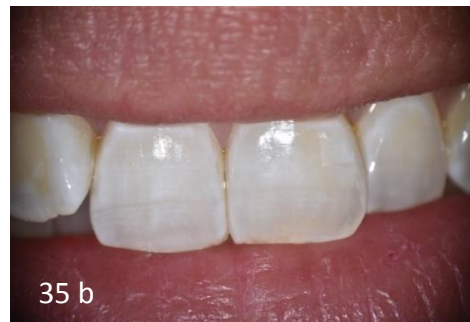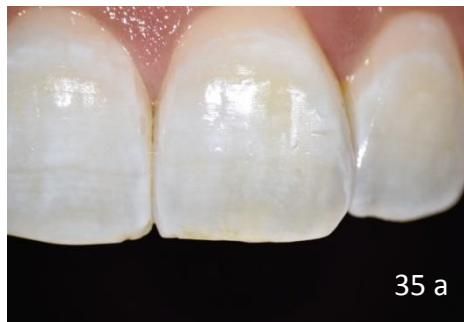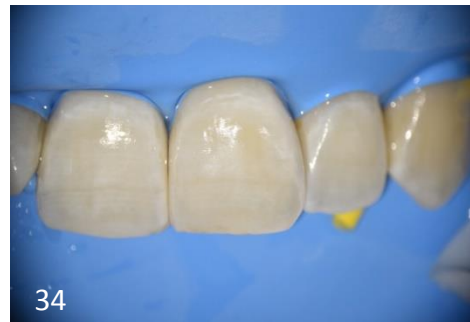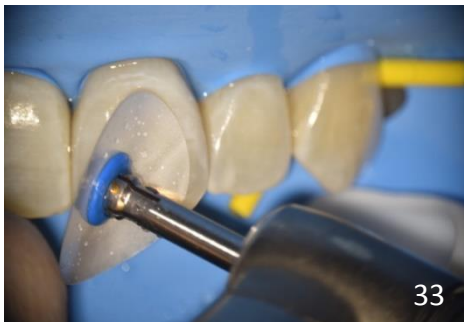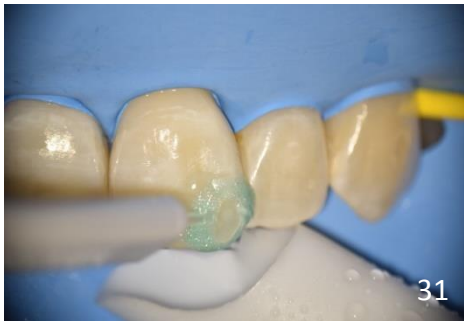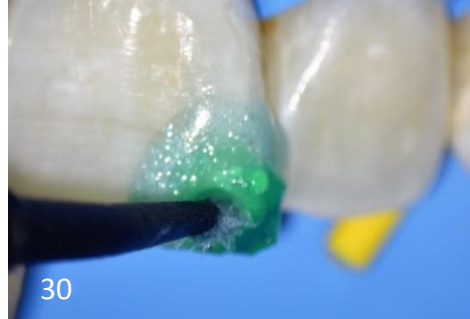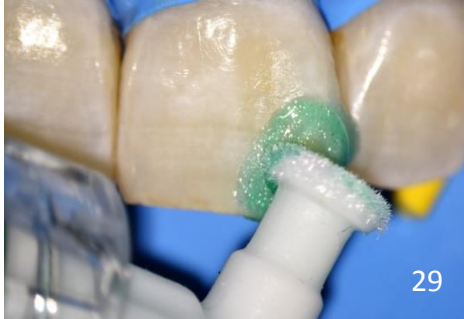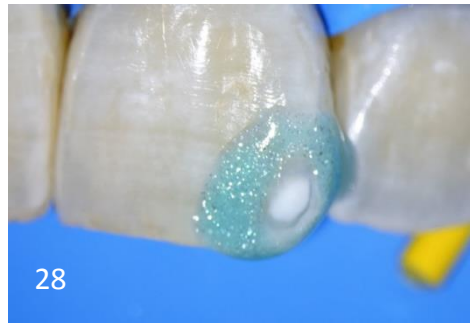


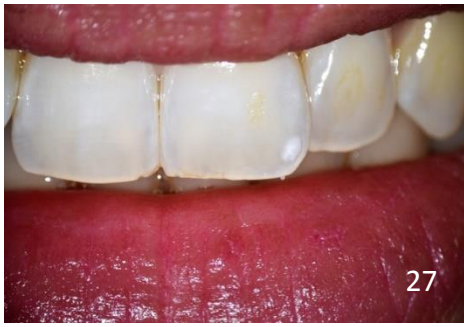Figure 27 : tache hypominéralisée initiale
Figure 28 : mise en place de la digue conventionnelle ainsi que la digue liquide encerclant la tache blanche
Figure 29 : application de l'ICON Etch à l'aide de l'applicateur
Figure 30 : brosseage de la surface amélaire

Figure 31 : rinçage de l'ICON Etch et application de l'ICON Dry
Figure 32 : application de l'ICON Infiltrant sous lumière polarisée
Figure 33 : polissage de la surface traitée
Figure 34 : résultat post-opératoire
Figure 35 a & b : résultat après réhydratation

En résumé, il faut appliquer l'ICON Etch (gel d'HCl à 15%) pendant 120 secondes afin d'éliminer la couche superficielle pour accéder à la lésion (fig. 36 - 1) puis rincer abondamment à l'eau et assécher à l'alcool par application de l'ICON Dry (fig. 36 - 2), ensuite appliquer l'ICON Infiltrant à l'aide de l'applicateur à l'abri de la lumière (fig. 36- 3) et enfin supprimer les excès de matériau et photopolymériser l'ensemble des faces traitées pendant 45 secondes.

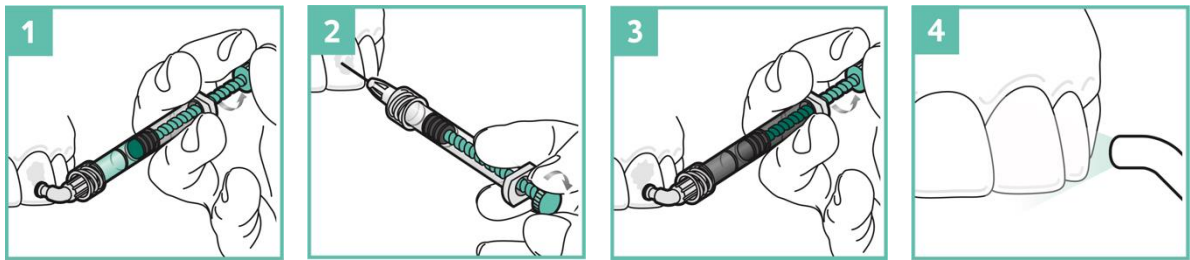


Figure 36 : les étapes ICON

2.3. GC Tooth Mouth® et GC MI Paste Plus® (Recaldent®)

Développé depuis plus de 20 ans par le Professeur Reynolds à l'université de Melbourne, le RECALDENT a été introduit en 2002 dans les cabinets dentaires. Il a été ajouté 900 ppm de fluor au GC Tooth Mouth® pour obtenir le GC MI PASTE PLUS®. Le MI PASTE PLUS va créer davantage de fluoroapatite que d'hydroxyapatite. C'est donc un soin préventif contenant des principes actifs permettant la reminéralisation ; La partie CPP (Phosphopeptide de Caséine) est la molécule qui colle à tous les tissus (tissus mous, émail, biofilm) et qui va constituer un réservoir efficace sur quelques heures. La partie ACP (Phosphate de calcium) provient directement de la formule de l'émail (cristal d'hydroxyapatite $\text{Ca}_{10}(\text{PO}_4)_6\text{OH}_2$). Il permet grâce à ses ions tampons de remonter le pH à 7 et de fournir immédiatement à la dent les minéraux nécessaires pour une création naturelle d'émail (ce n'est donc pas un simple précipité minéral). Techniquement, les principes actifs agissent dès que le produit entre en contact avec la salive, l'appliquer au doigt suffirait.

Comment appliquer GC Tooth Mousse et MI Paste Plus ?

- Par application topique sur la surface concernée (le principe actif se dilue immédiatement dans la salive pour adhérer à toutes les surfaces).
- En se brossant les dents (dentifrice fluoré).
- En appliquant une petite quantité sur les surfaces des dents avec le doigt propre. Lorsqu'il est appliqué avant de se coucher, le matériau diffuse avec efficacité pendant la nuit. Pas besoin de le rincer.
- Peut aussi être appliqué sur les dents avec un porte empreinte individuel ou une gouttière comme ceux qui existent pour les gels de blanchiments.

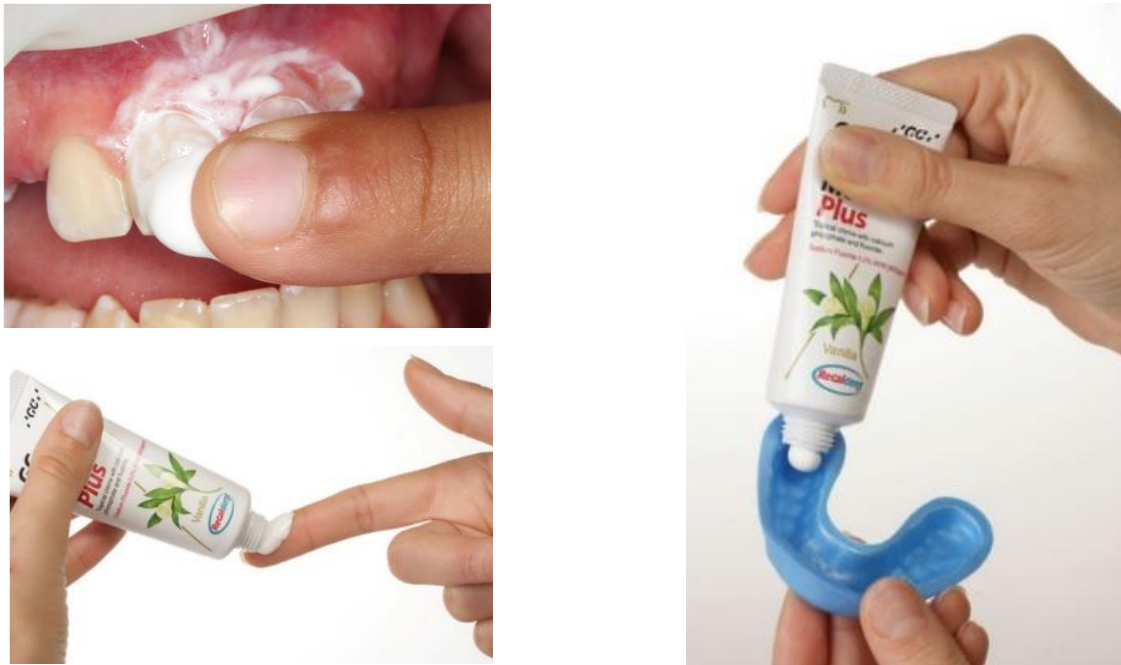

Figure 37 a, b & c : le patient applique lui-même au doigt le GC Tooth Mouth ou dans la gouttière

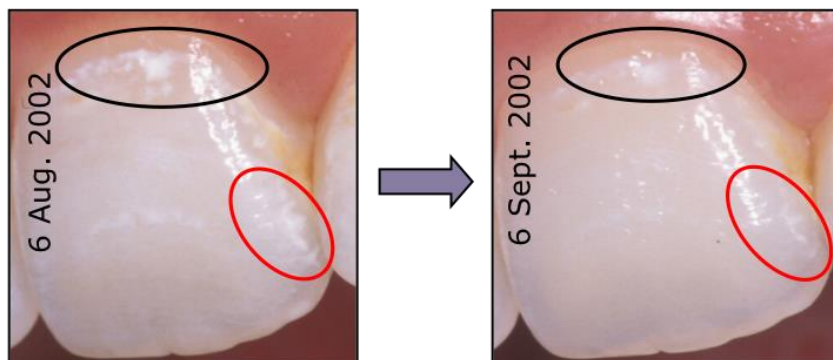


Figure 38 : rendu de l'application du GC Tooth Mouth

L'une des indications du GC Tooth Mouth/MI Paste Plus est de réduire et d'enlever certaines taches blanches. Sur ce cas clinique (cf 37 b), un porte-empreinte individuel a été utilisé sur une période de 1 mois. Le patient met simplement le CG Tooth Mouth dans le porte-empreinte, le conserve 5 minutes par jour et ensuite il le retire sans rincer ou en rinçant doucement. La gouttière peut être également portée toute la nuit pour que le matériau se dissolve doucement (la notice précise que le GC Tooth Mouth peut être ingéré en toute sécurité).

Il est à noter que l'utilisation du MI PASTE Plus est déconseillée pour les femmes enceintes et les enfants de moins de 6 ans. Pour les autres patients, les apports de fluor doivent être pris en compte (eau de boisson, sels de table, dentifrices au fluor, bains de bouches fluorés...) afin de ne pas provoquer une intoxication.

2.4. En occlusal avec Fuji Triage®

Les résines de scellement sont parfois difficiles à manipuler dans un milieu humide, et cela limite leurs applications cliniques. En effet, le verre ionomère peut être utilisé en remplacement de la résine, en particulier là où les résines de scellement sont contre-indiquées (ex : zone où l'humidité ne peut être contrôlée). Les ions fluorure contenus dans le verre ionomère sont captés par l'émail, rendant ainsi la structure de la dent moins sensible aux attaques acide.

Le verre ionomère offre de nombreux avantages dont l'un, très important, tient à ses propriétés hydrophiles qui le rend compatible avec le milieu buccal difficile. Le verre ionomère a également un temps de prise rapide, ce qui peut réduire la sensibilité à l'humidité.

GC Fuji Triage (GC America, Alsip, Ill.) est un verre ionomère chétopolymérisable utilisé comme scellant et agent de protection des surfaces, grâce auquel le chirurgien-dentiste peut sceller une molaire permanente faisant son éruption et qui est difficile à isoler.

Dans le traitement décrit ici, le matériau GC Fuji Triage a été utilisé pour sceller une première molaire permanente en voie d'éruption (fig. 39)⁶⁸.

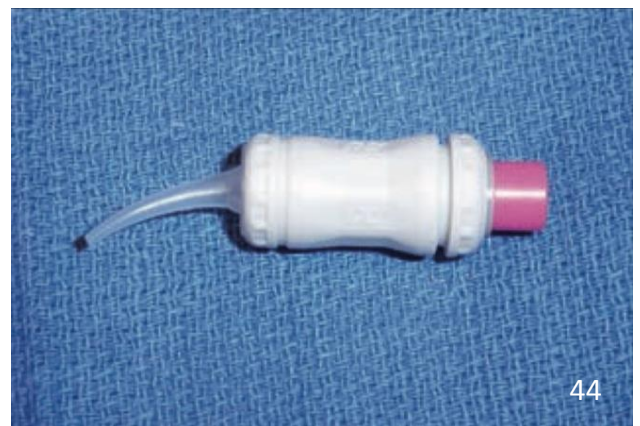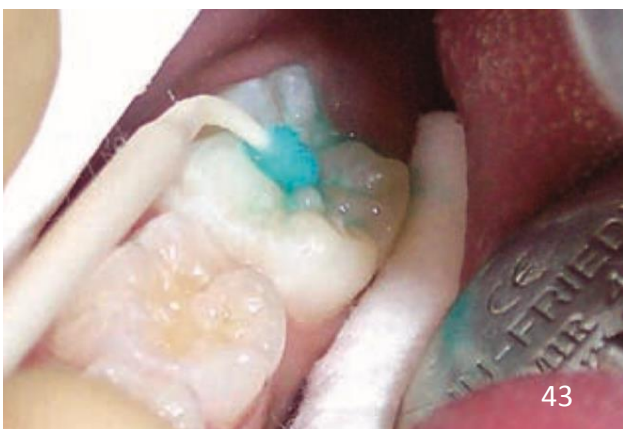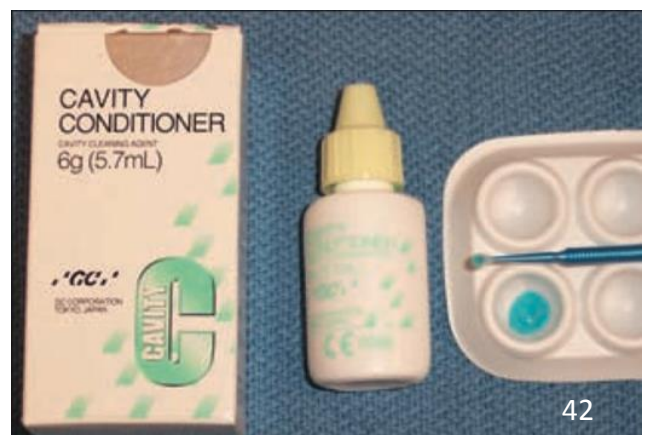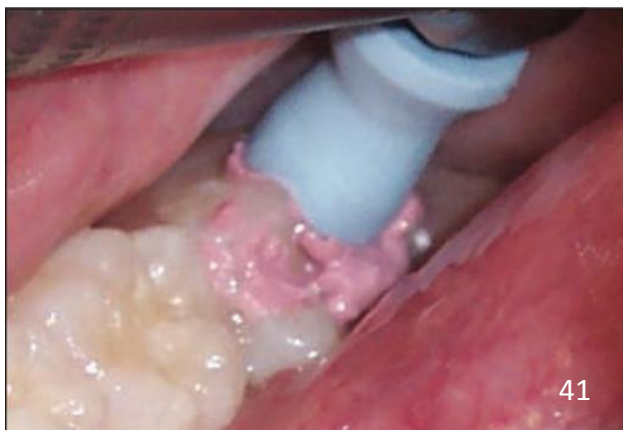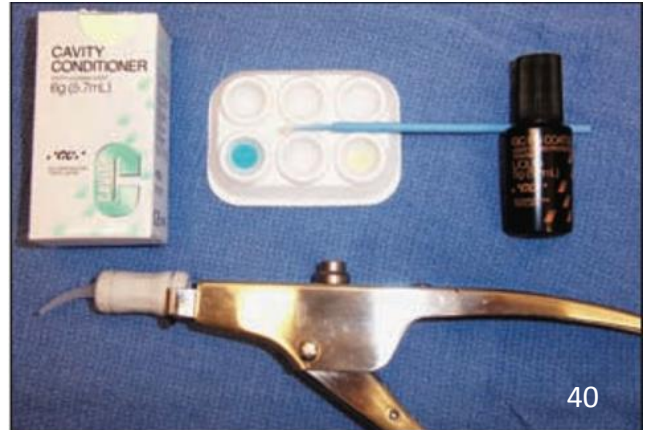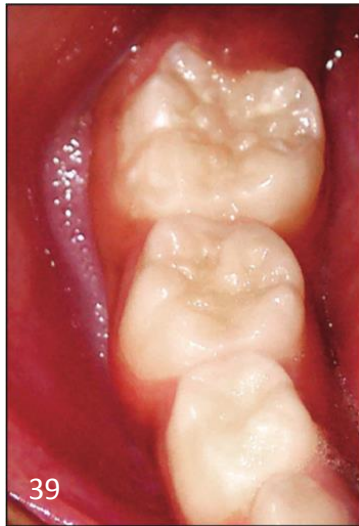La trousse GC Fuji Triage contient des capsules de verre ionomère, un applicateur, un conditionneur de cavité GC Fuji et le revêtement GC Fuji Coat LC (fig. 40). Une prophylaxie de la surface occlusale est pratiquée de la manière habituelle, puis la dent est rincée à fond à l'eau. Durant cette procédure, il faut tenter d'éviter de traumatiser les tissus mous afin de limiter les saignements (fig. 41).

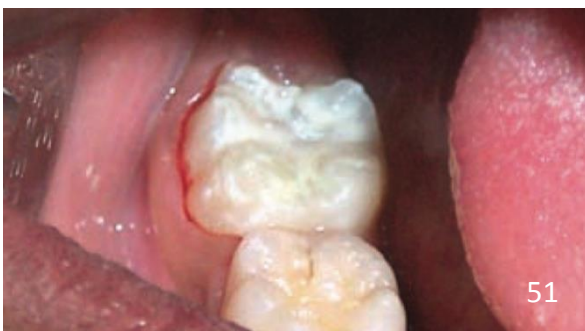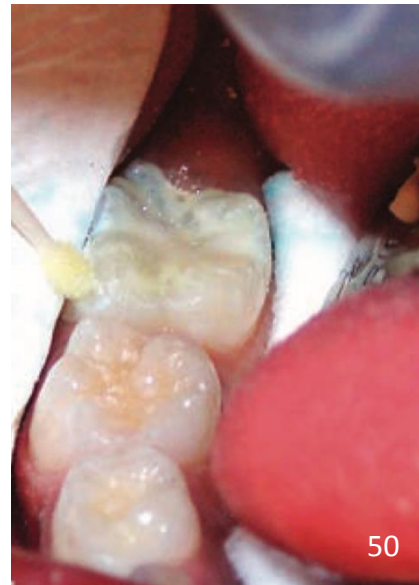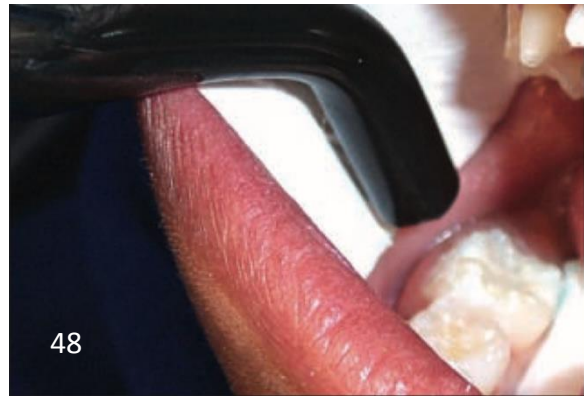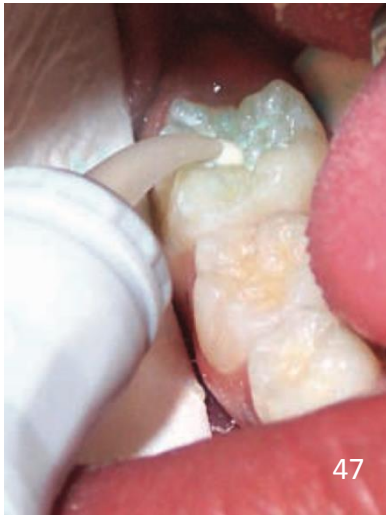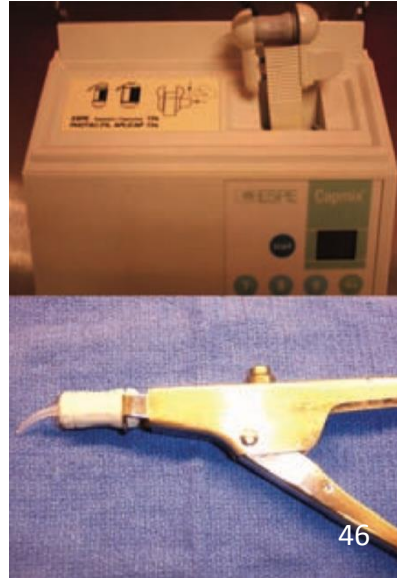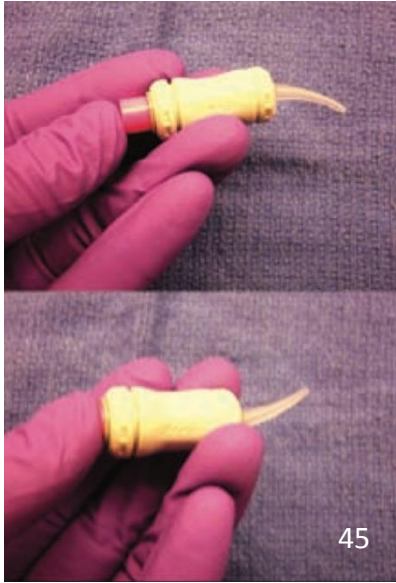
Une goutte de conditionneur de cavité est transférée dans un godet (fig. 42). Des rouleaux de coton et des écrans salivaires d'isolement sont mis en place pour écarter la langue et les joues et contrôler l'humidité, puis le conditionneur de cavité est appliqué avec une microbrosse pendant 10 secondes (fig. 43). La dent est séchée doucement avec une seringue à air, en évitant toutefois de la dessécher la surface de la dent doit avoir un aspect humide et luisant.

La capsule qui renferme le verre ionomère est tapotée 2 ou 3 fois contre une surface dure, pour décompacter la poudre (fig. 44). La capsule est ensuite activée comme suit (fig. 45) : enfoncer le piston jusqu'à qu'il soit au même niveau que la capsule. Placer aussitôt la capsule dans son applicateur et cliquer une fois sur le levier. Retirer ensuite la capsule de l'applicateur et la placer dans un vibreur ; Malaxer pendant 10 secondes à haute vitesse (environ 4000 tr/min). Remettre la capsule dans l'applicateur et cliquer 2 fois pour amorcer la capsule (fig. 46) le verre ionomère est immédiatement injecté sur la dent (fig. 47).

À l'aide d'une microbrosse, étaler le verre ionomère sur tous les puits et fissures et sous l'opercule. À une température de 23 °C, le temps de travail est de 1 minute et 40 secondes à partir du début du mélange ; des températures plus élevées raccourciront le temps de travail. Bien que le matériau soit autopolymérisable, un appareil à photopolymériser peut être utilisé pendant 20 à 40 secondes pour accélérer la prise (fig. 48).

Lorsque le matériau commence à perdre son lustre, transférer une goutte de GC Fuji Coat LC dans un godet (fig. 49). Étaler le produit de revêtement avec une microbrosse sur la surface traitée et les zones adjacentes, puis photopolymériser (fig. 50). La restauration terminée est présentée à la fig. 51.





*Figures 39 à 51 : cas clinique
Dr Lindemeye*

CONCLUSION

La maladie carieuse reste très complexe de par son étiologie multifactorielle. Cet aspect demande de prendre en compte la gestion des causes et des effets de cette maladie.

Depuis de nombreuses années, les chirurgiens-dentistes s'orientent vers la réalisation de traitements micro-invasifs tournant ainsi peu à peu le dos aux concepts chirurgicaux invasifs connus de nos pères.

Cette approche moderne a permis le développement de la dentisterie *a minima*, permettant de traiter la lésion carieuse à un stade précoce.

Ainsi, l'établissement de classifications histologiques, radiologiques et thérapeutiques ont permis d'orienter le chirurgien-dentiste dans cette démarche clinique.

Jusque-là invasive, la dentisterie restauratrice *a minima* demande aux chirurgiens-dentistes une grande conservation des structures dentaires.

Il est important de noter que cette nouvelle approche de la dentisterie s'applique à titre préventif ou curatif afin d'éviter que la lésion carieuse ne nécessite un traitement chirurgical invasif.

De cette nouvelle approche, de nombreux dispositifs techniques ont été développés pour aider les chirurgiens-dentistes à prendre en charge les caries débutantes le plus rapidement possible.

La dentisterie restauratrice *a minima* passe notamment par l'emploi de techniques opératoires sophistiquées nécessitant des outils adaptés permettant à l'omnipraticien l'avantage de concilier service rendu et haut niveau de technicité tout en préservant au maximum la structure dentaire.

La mise en place de moyens de prévention et notamment l'utilisation du fluor a permis une baisse importante du nombre de caries. Si l'effet préventif du fluor est indéniable, son effet curatif sur des lésions établies existe mais est plus limité.

Néanmoins sur le long terme, seules des études cliniques pourront valider l'ensemble de ces techniques afin de pouvoir les banaliser sans compromettre les dents de nos patients.

Bibliographie

- 1: EKSTRAND K.R., RICKETTS D.N., KIDD E.A., QVIST V., SCHOU S.
Detection, diagnosing, monitoring and logical treatment of occlusal caries in relation to lesion activity and severity: an in vivo examination with histological validation. Caries res 1998 ; 32: 247-254.
- 2: CORTES D.F., EKSTRAND K.R., ELIAS-BOTENAA.R., ELLWOOD R.P.
An in vitro comparison of the ability of fibre-optique trans - illumination, visual inspection and radiographs to detect occlusal caries and evaluate lesion depth. Caries res 2000 ; 34 : 443-447.
- 3: PITTS N.B.
Diagnostic methods for caries: what is appropriate when? J dent 1991; 19:377-382.
- 4: HENNEQUIN M.,LASFARGUES J-J.
La démarche diagnostic en cariologie. Réalités clin 1999 ; 10 (4):515-539
- 5: JAQUOTB., FONTAINE A.
Étude clinique de la carie. Encyclo médico-chir 1995 ; 23- 010-E-10.
- 6: TRILLER M.
Le processus carieux initial. Réalités clin 1993 ; (4):275-281
- 7: HAIKEL Y.
Thérapeutique étiopathogénique de la carie dentaire. Encyclop médico-chir 2001;23-010-F-10
- 8: BRACKER-DIRKS O.
Posteruptive changes in dentl enamel. JDent Res 1966 ; 45: 503-511
- 9: LUSSI A., SCHAFFENER M.
Évolutions en Odontologie Restauratrice 2013 ; 66-67
- 10: HINTZE H., WENZELA., DANIELSEN B., NYVAD B.
Reliability of visual examination, fibre optic transillumination, and bitewing radiography, and reproductibility of direct visual examination following tooth separation for the identification of cavitated carious lesions in contacting approximal surfaces. Caries Res 1998;32:204-209.
- 11: DAUDIBERTIERS L., ETIENNE G., BARTHE M., CATTÖEN M.
Imagerie de la lésion carieuse : traitement et analyse. Rev Odonto Stomat 1993;22(1):9-21
- 12: PERRIN P, JACKY D, HOTZP.
Das Operationsmikroskop in der zahnärztlichen Praxis : Minimalinvasive Füllengen. 2002 ;112 :723_729

- 13: BURTON JF, BRIDGEMAN GF.
Presbyopia and the dentist ; The effect of age on clinical vision. *Int Dent J* 1990 ;40 :303-312
- 14: EICHENBERGER M, PERRIN P, NEUHAUS KW, BRINGOLF U, LUSSI A.
Influence of loupes and microscopes on the near visual acuity of practicing dentists. *J Biomed Opt* 2011 ; 27 :683-686.
- 15: DINIZ .M.B, RODRIGUES.J.A, LUSSI.A.
Traditional and Novel Caries Detection Methods Ming-yu Li. *Contemp Approach Dent Caries* 2012:105-124.
- 16: PINELLI C., CAMPOS Serram., MONTEIRO Lof, FREDO L.
Validity and reproducibility of a laser fluorescence system for detecting the activity of white spot lesions on freetooth surface in vivo. *Caries Res* 2002; 36(1):19-24.
- 17: EGGERTSSON H., ANALOU M., VANDER VEEN M.H., GONZALEZ-CABEZAS C., ECKERT ECKERT G.J., STOO-KEYG.K.
Detection of early interproximal caries in vitro using laser fluorescence, dye enhanced laser fluorescence and direct visual examination. *Caries Res* 1999; 33(3):227-233.
- 18: CHARLAND, VOYER, CUDZINOWSKI
La carie dentaire étiopathogénie, épidémiologie, diagnostic et traitements : encore beaucoup à découvrir. *J Dent Que* 2001; 38:409-419.
- 19: NEWBRUN, E.
Cariology Baltimore : Williams and Wilkins éd. ; 1978
- 20: MARSH PD.
Microbial ecology of dental plaque and its significance in health and disease. *Adv Dent Res*. 1994; 8:263-71.
- 21: FEATHERSTONE JD.
The caries balance: the basis for caries management by risk assessment. *Oral Health Prev Dent*. 2004;2(Suppl 1):259-264.
- 22: FEATHERSTONE JD, DOMEJEAN-ORLIAGUET S, JENSON L, WOL M, YOUNG DA.
Caries risk assessment in practice for age 6 through adult. *J Calif Dent Assoc*. 2007;35(10): 703- 713.
- 23: DOMEJEAN-ORLIAGUET S, GANSKY SA, FEATHERSTONE JD.
Caries risk assessment in an educational environment. *J Dent Educ*. 2006;70(12) : 1346-1354.
- 24: YOUNG DA, FEATHERSTONE JD.
Implementing caries risk assessment and clinical interventions. *Dent Clin N Am*. 2010; 54 : 495-505.

- 25 : LASFARGUES JJ, LOUIS J, KALEKA R.
Classifications des lésions carieuses. De Black au concept par sites et stades. *Encycl Med Chir (Paris), odontologie*, 23-069-A-10, 2006, médecine buccale, 28-260-G-10, 2008.
- 26 : LASFARGUES, J.J. ; COLON, P.
Odontologie conservatrice et restauratrice tome 1 : une approche médicale globale. Rueil-Malmaison : CdP éd ; 2009.
- 27 : BADET C, RICHARD B.
Etude Clinique de la carie. *Encycl Med Chir (Paris), odontologie*, 28-260-M-10,2008.
- 28 : ISMAIL, A.I. ; BANTING, D. ; EGGERTSSON, H. ; EKSTRAND, K. ; FERREIRA- ZANDONA, A. ; LONGBOTTOM, C. ; PITTS, N.B. ; REICH, E. ; RICKETTS, D. ; SELWITZ, R. ; SOHN, S.; TOPPING, G.V.A. ; ZERO, D.
Rational and evidence for the international caries detection and assessment system (ICDAS II). Ed.] Stookey G. Indianapolis: University School of Dentistry, 2005 .
Proceeding of the 7th Indiana Conference. pp. 161-222.
- 29 : ISMAIL, A.I. ; SOHN, W. ; TELLEZ, M. ; AMAYA, A. ; SEN, A. ; HASSON, H. ; PITTS, N.B.
The international caries detection and assessment system (ICDAS) : an integrated system for measuring dental caries. *Community Dent Oral Epidemiol* 2007 , 35 : 170-178.
- 30 : ERICSONA D, KIDDB E, MCCOMBS D, MJORD I, NOACKE MJ.
Invasive Dentistry - concepts and techniques in cariology Article in *Oral health & preventive dentistry* · February 2003
- 31 : TYAS MJ, ANUSAVICE KJ, FRENCKEN JE, MOUNT GJ.
Minimal intervention dentistry: a review. FDI Commission Project 1-97. *Int Dent J* 2000;50(1):1-12.
- 32 : YIP HK, SAMARANAYAKE LP.
Caries removal techniques and instrumentation: a review. *Clin Oral Invest* 1998;2:148-154.
- 33 : BANARJEE A, KIDD EAM, WATSON TF.
In vitro Evaluation of Five Alternative Methods of Carious Dentine Excavation. *Caries Res* 2000a;34:144-150.
- 34 : BEELEZ JA, YIP HK, STEVENSIN AG.
Chemomechanical caries removal: a review of the techniques and latest developments. *Br Dent J* 2000;188:427-430.
- 35 : PITTS NB.
Risk assessment and caries prediction. *J Dent Educ* 1998;62(10):762-70.

- ³⁶ : PITTS NB, RIMMER PA.
An in vivo comparison of radiographic and directly assessed clinical caries status of posterior approximal surfaces in primary and permanent teeth. *Caries Res* 1992;26:146-52.
- ³⁷ : GARCIA-GODOY, F. ; HICKS, M.J.
Maintaining the integrity of the enamel surface: The role of dental biofilm, saliva and preventive agents in enamel demineralization and remineralization. *J Am Dent Assoc* 2011 , 139 : 25S-34S.
- ³⁸ : BENN DK, MELTZER MI.
Will modern caries management reduce restorations in dental practice? *J Am Coll Dent* 1996;63(3):39-44.
- ³⁹ : PETERS MC, MCLEAN ME.
Minimally invasive operative care, I: minimal intervention and concepts of minimally invasive cavity preparations. *J Adhes Dent* 2001;3(1):7-16.
- ⁴⁰ : CROLL TP.
Cavités pour lésions carieuses de classe II : accès latéral direct, obturation par un CVI modifié ou renforcé. *Clinic*, 1995 ; 2 : 107-112.
- ⁴¹ : KALEKA R.
Micro-cavités et obturation coronaire à minima. *Le Chirurgien-Dentiste de France*, 1995 ; (744) : 27-31.
- ⁴² : LASFARGUES JP, KALEKAR, LOUIS JJ.
Le concept SISTA un nouveau guide thérapeutique en cariologie. *Réalités Cliniques*, 2000 ; 11(1) 103 – 122.
- ⁴³ : KOUBI S, TASSERY H.
Sonic and ultrasonic devices in ultraconservative classe 2 restorations. Minimally invasive dentistry. *J Cont Dent Pract* 2008 Feb 1; 9 (2) : 155-165.
- ⁴⁴ : GOTO G, ZHANG YE.
Kinetic cavity preparation: protection of the cavo-surface enamel. *J Clin Pedia Dent* 1996;21:61-5.
- ⁴⁵ : BANERJEE A, WATSON TF, KIDD EA.
Dentine caries excavation: a review of current clinical technique. *Br Dent J* 2000;28:179-86.
- ⁴⁶ : BANERJEE A, KIDD EA, WATSON TF.
Scanning electron microscopic observations of human dentine after mechanical caries excavation. *J Dent* 2000;28:179-86.

- 47 : Horiguchi S, Yamada T, Inokoshi S, Tagami J.
Selective caries removal with air abrasion. *Oper Dent* 1998;23:236-43.
- 48 : Courson F, Renda AM, Attal JP, Bouterd, Ruse D, Degrange M.
In vitro evaluation of different techniques of enamel preparation for pit and fissure sealing. *J Adhes Dent* 2003;5:313-21.
- 49 : Lupi-Pegurier L, Muller-Bolla M, Bertrand MF, Ferrua G, Bolla M.
Effect of sono-abrasion in the microleakage of a pit and fissure sealant. *Oral Health Prev Dent* 2004;2:19-26.
- 50 : Brostek A.
Early diagnosis and minimally invasive treatment of occlusal caries-a clinical approach. *Oral Health Prev Dent* 2004; 2(suppl1):313-9.
- 51 : Wray A, Welbury R (2001).
UK National Clinical Guidelines in Paediatric Dentistry: Treatment of intrinsic discoloration in permanent anterior teeth in children and adolescents. *Int J Paediatr Dent* 11, 309-15.
- 52 : Hein N, Wrbas KT.
Micro-abrasion de l'émail et blanchiment au cabinet comme traitement d'une fluorose.
- 53 : Paris S, Hopfenuller W, Meyer Lueckel H.
Resin infiltration of caries lesions: an efficacy randomized trial. *J Dent Res*, 2010 ; 89(8) : 823-826.
- 54 : Tirlet G, Attal JP.
L'érosion/infiltration : Une nouvelle thérapeutique pour masquer les taches blanches. *Inf. Dent*, 2011 ; 26 : 2-7.
- 55 : AFSAPS.
Utilisation du fluor dans la prévention de la carie dentaire avant l'âge de 18 ans. Mise au point <http://ansm.sante.fr>
- 56 : Alltion. Am-3000 Series Surgical Microscope (Internet). http://www.alltion.com/p_nr.asp?id=4206
- 57 : Pommel L.
Les aides optiques en endodontie – Aix Marseille université 6^{ème} année (2016)
- 58 : Roy V et Naulin-IFI C.
Comment évaluer les facteurs du risque carieux chez l'enfant de 0 à 15 ans pour mieux les contrôler ? *Implant Chir Proth* 2007;13(2):34-42 (numéro HS).

- 59 : TERRIE B, BOUNOURE G et VAYSSE F.
Prévention des lésions carieuses lors des traitements orthodontiques: rôle du pédodontiste et de l'orthodontiste. Rev Orthop Dentofac 2004;38:253-270.
- 60 : FEATHERSTONE JD, DOMEJEAN-ORLIAGUET S, JENSON L, WOLFF M, YOUNG DA.
Caries risk assessment in practice for age 6 through adult. J Calif Dent 704 OCTOBER 2007 Assoc. 2007;35(10):703-713. Reprinted with permission from the California Dental Association.
- 61 : LASFARGUES, J.J. ; COLON, P.
Odontologie conservatrice et restauratrice tome 1 : une approche médicale globale. Rueil-Malmaison : CdP éd ; 2009.
- 62 : ISMAIL, A.I. ; BANTING, D. ; EGGERTSSON, H. ; EKSTRAND, K. ; FERREIRA- ZANDONA, A. ; LONGBOTTOM, C. ; PITTS, N.B. ; REICH, E. ; RICKETTS, D. ; SELWITZ, R. ; SOHN, S.; TOPPING, G.V.A. ; ZERO, D.
Rational and evidence for the international caries detection and assessment system (ICDAS II). Ed.] Stookey G. Indianapolis : University School of Dentistry, 2005 . Proceeding of the 7th Indiana Conference. pp. 161-222.
- 63 : CHAFAIE A.
Comprendre et pratiquer la micro-abrasion amélaire. Le Fil Dentaire 52: 16-18 (2010)
- 64 : Mout, GJ and Hume, WR
"Quintessence Internationale" – " A revised classification of carious lesions by site and size" (1997)
- 65 : PARIS, S. ; DÖRFFER, C.E. ; MEYER-LUECKEL, H.
Surface conditioning of natural enamel caries lesions in deciduous teeth in preparation for resin infiltration. J Dent 2010a , 38(1) : 65-71.
- 66 : NOBREGA, D. ; PERRY, R. ; KAMINSKY, E. ; FINKELMAN, M. ; KUGEL, G.
Unique treatment of early caries and white spot. J. Dent. Res., 2010 , 89 : 2522.
- 67 : ISMAIL, A.I. ; SOHN, W. ; TELLEZ, M. ; AMAYA, A. ; SEN, A. ; HASSON, H. ; PITTS, N.B.
The international caries detection and assessment system (ICDAS) : an integrated system for measuring dental caries. Community Dent Oral Epidemiol 2007 , 35 : 170-178.
- 68 : ROCHELLE G. LINDEMEYER, DMD
Application d'agents de scellement au verre ionomère sur des molaires permanentes d'éruption récente - JADC Mars 2007, Vol. 73, No 2

Liste des tableaux et figures


Liste des tableaux

Tableau 1 : Critères utilisés lors de l'examen visuel pour le diagnostic des caries.....	2
Tableau 2: Tableau CAMBRA L'évaluation des risques	19
Tableau 3 : Classification SiSta	21
Tableau 4 : Classification ICDAS II	22

Liste des figures

Figure 1 : Taches blanches ou white spot suite à la dépose de bagues orthodontique	3
Figure 2 : Avant/après traitement de l'émail par microabrasion d'une tache brune ou brown spot	
Figure 3 a : Radiographie Bite-wing montrant : une radioclarité score 1 au niveau mésial de la 46 et 47, score 2 au niveau mésial de la 15, score 3 au niveau distal de la 46 et la 45.....	6
Figure 3 b : .. Radiographie Bite-wing montrant une radioclarité score 1 au niveau distal de la 15 et 44, score 2 au niveau distal de la 45.....	6
Figure 4 : Loupe de Galilée	8
Figure 5: Loupe de Kepler	9
Figure 6 : Positon ergonomique du chirurgien-dentiste	10
Figure 7 : Loupes binoculaires	10
Figure 8 : Eclairage coaxial.....	10
Figure 9 : Système de fluorescence développé par ACTEON, La SOPROLIFE	12
Figure 10 : Fluorescence au sein d'une lésion carieuse	13
Figure 11 : Schéma de KEYES.....	14
Figure 12 : Classification de Black.....	15
Figure 13 : Classification ICDAS	23
Figure 14 : Cycles de Déminéralisation/Reminéralisation	25
Figure 15 : Préparations tunnels réalisées par le Pr TASSERY	28
Figure 16 : Préparation slot réalisées par le Pr TASSERY.....	29
Figure 17 : Principe de l'aéropolissage.....	32
Figure 18 : Etat initial avant traitement	35
Figure 19 : Application du traitement de microabrasion par Opalustre®	35
Figure 20 : Réalisation du traitement de surface à l'aide d'une cupule à rotation lente ..	35
Figure 21 : Résultat obtenu après traitement	35
Figure 22 : Polissage de la surface traitée	35
Figure 23 : Résultat post-opératoire	35
Figure 24 : Résultat après réhydratation.....	35
Figure 25 : Vue exo buccale.....	35
Figure 25 : ICON DMG® Coffrets pour le traitement des surfaces vestibulaires et proximales.	36
Figure 26 : Vernis fluoré	38
Figure 27 : Tache hypominéralisée initiale.....	41
Figure 28 : Mise en place de la digue conventionnelle ainsi que la digue liquide encerclant la tache blanche.....	41
Figure 29 : Application de l'ICON Etch à l'aide de l'applicateur	41

Figure 30 : Brossage de la surface amélaire	41
Figure 31 : Rinçage de l'ICON Etch et application de l'ICON Dry	41
Figure 32 : Application de l'ICON Infiltrant sous lumière polarisée	41
Figure 33 : Polissage de la surface traitée	41
Figure 34 : Résultat post-opératoire	41
Figure 35 : Résultat après réhydratation.....	41
Figure 36 : Etapes ICON	42
Figure 37 : Le patient applique lui-même au doigt le GC Tooth Mouth ou dans la gouttière	43
Figure 38 : Rendu de l'application du GC Tooth Mouth.....	43
Figures 39 à 51 : cas clinique Dr Lindemeye.....	47



SERMENT MEDICAL

En présence des Maîtres de cette Faculté, de mes chers condisciples, devant l'effigie d'HIPPOCRATE.

Je promets et je jure, d'être fidèle aux lois de l'honneur et de la probité dans l'exercice de la Médecine Dentaire.

Je donnerai mes soins à l'indigent et n'exigerai jamais un salaire au-dessus de mon travail, je ne participerai à aucun partage clandestin d'honoraires.

Je ne me laisserai pas influencer par la soif du gain ou la recherche de la gloire.

Admis dans l'intérieur des maisons, mes yeux ne verront pas ce qui s'y passe, ma langue taira les secrets qui me seront confiés et mon état ne servira pas à corrompre les mœurs ni à favoriser le crime.

Je ne permettrai pas que des considérations de religion, de nation, de race, de parti ou de classe sociale viennent s'interposer entre mon devoir et mon patient.

Même sous la menace, je n'admettrai pas de faire usage de mes connaissances médicales contre les lois de l'humanité.

J'informerai mes patients des décisions envisagées, de leurs raisons et de leurs conséquences. Je ne tromperai jamais leur confiance et n'exploiterai pas le pouvoir hérité des connaissances pour forcer les consciences.

Je préserverai l'indépendance nécessaire à l'accomplissement de ma mission. Je n'entreprendrai rien qui dépasse mes compétences. Je les entretiendrai et les perfectionnerai pour assurer au mieux les services qui me seront demandés.

Respectueux et reconnaissant envers mes Maîtres, je rendrai à leurs enfants l'instruction que j'ai reçue de leur père.

Que les hommes m'accordent leur estime si je suis fidèle à mes promesses.

Que je sois déshonoré et méprisé de mes confrères si j'y manque.

KHAYAT Yoann – Traitements des lésions amélaire déminéralisées sur dents permanentes

Th. : Chir. dent. : Marseille : Aix-Marseille Université : 2018

Rubrique de classement : Odontologie Conservatrice

Résumé :

L'émail des dents est en permanence soumis à des cycles de déminéralisation/reminéralisation tendant vers un équilibre stable. Cependant, il arrive que cet équilibre soit rompu entraînant ainsi la prédominance d'une phase de déminéralisation, celle-ci causant une lésion amélaire.

Les techniques modernes apparues au court des dernières années ont permis leur interception en phase débutante, et les matériaux leurs traitements de façon non invasive.

L'un des objectifs principaux va être de conserver au maximum l'intégrité de l'organe dentaire. Cette approche va se baser sur une prévention, une reminéralisation et une intervention *a minima* précoce. Cela est réalisé selon le concept de dentisterie minimalement invasive ou MID ; il permet en effet de maintenir l'intégrité de l'organe dentaire dans sa totalité, MID de type 1 ou de réaliser une préparation tissulaire *a minima*, MID de type 2.

De nombreuses techniques vont être à la disposition du chirurgien-dentiste afin d'entrer dans la nouvelle conception de la dentisterie moderne, qui se base sur l'économie tissulaire.

Mots clés :

Classification lésions carieuses

Dentisterie a minima MID

Abrasion

Érosion

KHAYAT Yoann – Treatment of demineralized enamels lesions on permanent teeth

Abstract:

The tooth enamel is permanently submitted to cycles of demineralization / remineralization tending towards a stable balance. However, it happens that this balance is broken entailing the predominance of a phase of demineralization, this one causing an amélaire lesion.

The modern techniques appeared to the court of the last years allowed their interception in early phase, and materials their treatments in a not invasive way.

One of the main objectives is going to be to preserve the integrity maximum of the dental organ, this approach is going to base itself on a prevention, a remineralization and an intervention at an early minimal level. It's realized according to the concept of minimally invasive dentistry or MID, he allows to maintain the integrity of the dental organ in its entirety, MID of type 1 or to realize a tissular preparation at a minimal level, MID of type 2.

Numerous techniques will be available to the dental surgeon to enter in the new concept of the modern dentistry based on the tissular economy.

MeSH :

Classification carious lesions

Minimal invasive dentitery

Abrasion

Erosion

Adresse de l'auteur :

34 rue des Écrins

13220 CHATEAUNEUF-LES-MARTIGUES