



HAL
open science

Les nouvelles voies d'abord vidéo-endoscopiques du sinus maxillaire : description des techniques, classification et évaluation statistique des résultats. A propos de 55 cas

Carole Boulze

► To cite this version:

Carole Boulze. Les nouvelles voies d'abord vidéo-endoscopiques du sinus maxillaire : description des techniques, classification et évaluation statistique des résultats. A propos de 55 cas. Sciences du Vivant [q-bio]. 2017. dumas-01900991

HAL Id: dumas-01900991

<https://dumas.ccsd.cnrs.fr/dumas-01900991>

Submitted on 22 Oct 2018

HAL is a multi-disciplinary open access archive for the deposit and dissemination of scientific research documents, whether they are published or not. The documents may come from teaching and research institutions in France or abroad, or from public or private research centers.

L'archive ouverte pluridisciplinaire **HAL**, est destinée au dépôt et à la diffusion de documents scientifiques de niveau recherche, publiés ou non, émanant des établissements d'enseignement et de recherche français ou étrangers, des laboratoires publics ou privés.

**Les nouvelles voies d'abord vidéoendoscopiques du sinus maxillaire :
description des techniques, classification et évaluation statistique des
résultats. A propos de 55 cas.**

T H È S E

Présentée et publiquement soutenue devant

LA FACULTÉ DE MÉDECINE DE MARSEILLE

Le 24 Octobre 2017

Par Madame Carole BOULZE

Née le 8 mars 1988 à Metz (57)

Pour obtenir le grade de Docteur en Médecine

D.E.S. d'OTO-RHINO-LARYNGOLOGIE ET CHIRURGIE CERVICO-FACIALE

Membres du Jury de la Thèse :

Monsieur le Professeur DESSI Patrick

Président

Monsieur le Professeur GIOVANNI Antoine

Assesseur

Monsieur le Professeur NICOLLAS Richard

Assesseur

Monsieur le Professeur FAKHRY Nicolas

Assesseur

Monsieur le Docteur MICHEL Justin

Directeur

**Les nouvelles voies d'abord vidéoendoscopiques du sinus maxillaire :
description des techniques, classification et évaluation statistique des
résultats. A propos de 55 cas.**

T H È S E

Présentée et publiquement soutenue devant

LA FACULTÉ DE MÉDECINE DE MARSEILLE

Le 24 Octobre 2017

Par Madame Carole BOULZE

Née le 8 mars 1988 à Metz (57)

Pour obtenir le grade de Docteur en Médecine

D.E.S. d'OTO-RHINO-LARYNGOLOGIE ET CHIRURGIE CERVICO-FACIALE

Membres du Jury de la Thèse :

Monsieur le Professeur DESSI Patrick

Président

Monsieur le Professeur GIOVANNI Antoine

Assesseur

Monsieur le Professeur NICOLLAS Richard

Assesseur

Monsieur le Professeur FAKHRY Nicolas

Assesseur

Monsieur le Docteur MICHEL Justin

Directeur

AIX-MARSEILLE UNIVERSITE

Président : Yvon BERLAND

FACULTE DE MEDECINE

Doyen : Georges LEONETTI

Vice-Doyen aux Affaires Générales : Patrick DESSI

Vice-Doyen aux Professions Paramédicales : Philippe BERBIS

Assesseurs :

- * aux Etudes : Jean-Michel VITON
- * à la Recherche : Jean-Louis MEGE
- * aux Prospectives Hospitalo-Universitaires : Frédéric COLLART
- * aux Enseignements Hospitaliers : Patrick VILLANI
- * à l'Unité Mixte de Formation Continue en Santé : Fabrice BARLESI
- * pour le Secteur Nord : Stéphane BERDAH
- * aux centres hospitaliers non universitaire : Jean-Noël ARGENSON

Chargés de mission :

- * 1^{er} cycle : Jean-Marc DURAND et Marc BARTHET
- * 2^{ème} cycle : Marie-Aleth RICHARD
- * 3^{ème} cycle DES/DESC : Pierre-Edouard FOURNIER
- * Licences-Masters-Doctorat : Pascal ADALIAN
- * DU-DIU : Véronique VITTON
- * Stages Hospitaliers : Franck THUNY
- * Sciences Humaines et Sociales : Pierre LE COZ
- * Préparation à l'ECN : Aurélie DAUMAS
- * Démographie Médicale et Filiarisation : Roland SAMBUC
- * Relations Internationales : Philippe PAROLA
- * Etudiants : Arthur ESQUER

Responsable administratif :

- * Déborah ROCCHICCIOLI

Chefs de service :

- * Communication : Laetitia DELOUIS
- * Examens : Marie-Thérèse ZAMMIT
- * Intérieur : Joëlle FAVREGA
- * Maintenance : Philippe KOCK
- * Scolarité : Christine GAUTHIER

DOYENS HONORAIRES

M. Yvon BERLAND
M. André ALI CHERIF
M. Jean-François PELLISSIER

PROFESSEURS HONORAIRES

MM	AGOSTINI Serge	MM	GALLAIS Hervé
	ALDIGHERI René		GAMERRE Marc
	ALLIEZ Bernard		GARCIN Michel
	AQUARON Robert		GARNIER Jean-Marc
	ARGEME Maxime		GAUTHIER André
	ASSADOURIAN Robert		GERARD Raymond
	AUTILLO-TOUATI Amapola		GEROLAMI-SANTANDREA André
	BAILLE Yves		GIUDICELLI Roger
	BARDOT Jacques		GIUDICELLI Sébastien
	BARDOT André		GOUDARD Alain
	BERARD Pierre		GOUIN François
	BERGOIN Maurice		GRISOLI François
	BERNARD Dominique		GROULIER Pierre
	BERNARD Jean-Louis		HADIDA/SAYAG Jacqueline
	BERNARD Pierre-Marie		HASSOUN Jacques
	BERTRAND Edmond		HEIM Marc
	BISSET Jean-Pierre		HOUEL Jean
	BLANC Bernard		HUGUET Jean-François
	BLANC Jean-Louis		JAQUET Philippe
	BOLLINI Gérard		JAMMES Yves
	BONGRAND Pierre		JOUVE Paulette
	BONNEAU Henri		JUHAN Claude
	BONNOIT Jean		JUIN Pierre
	BORY Michel		KAPHAN Gérard
	BOURGEADE Augustin		KASBARIAN Michel
	BOUVENOT Gilles		KLEISBAUER Jean-Pierre
	BOUYALA Jean-Marie		LACHARD Jean
	BREMOND Georges		LAFFARGUE Pierre
	BRICOT René		LEVY Samuel
	BRUNET Christian		LOUCHET Edmond
	BUREAU Henri		LOUIS René
	CAMBOULIVES Jean		LUCIANI Jean-Marie
	CANNONI Maurice		MAGALON Guy
	CARTOUZOU Guy		MAGNAN Jacques
	CAU Pierre		MALLAN- MANCINI Josette
	CHAMLIAN Albert		MALMEJAC Claude
	CHARREL Michel		MATTEI Jean François
	CHOUX Maurice		MERCIER Claude
	CIANFARANI François		METGE Paul
	CLEMENT Robert		MICHOTÉY Georges
	COMBALBERT André		MILLET Yves
	CONTE-DEVOLX Bernard		MIRANDA François
	CORRIOL Jacques		MONFORT Gérard
	COULANGE Christian		MONGES André
	DALMAS Henri		MONGIN Maurice
	DE MICO Philippe		MONTIES Jean-Raoul
	DEVIN Robert		NAZARIAN Serge
	DEVRED Philippe		NICOLI René
	DJIANE Pierre		NOIRCLERC Michel
	DONNET Vincent		OLMER Michel
	DUCASSOU Jacques		OREHEK Jean
	DUFOUR Michel		PAPY Jean-Jacques
	DUMON Henri		PAULIN Raymond
	FARNARIER Georges		PELOUX Yves
	FAVRE Roger		PENAUD Antony

FIECHI Marius
FIGARELLA Jacques
FONTES Michel
FRANCOIS Georges
FUENTES Pierre
GABRIEL Bernard
GALINIER Louis
MM POYEN Danièle
PRIVAT Yvan
QUILICHINI Francis
RANQUE Jacques
RANQUE Philippe
RICHAUD Christian
ROCHAT Hervé
ROHNER Jean-Jacques
ROUX Hubert
ROUX Michel
RUFO Marcel
SAHEL José
SALAMON Georges
SALDUCCI Jacques
SAN MARCO Jean-Louis
SANKALE Marc
SARACCO Jacques
SARLES Jean-Claude
SCHIANO Alain
SCOTTO Jean-Claude
SEBAHOUN Gérard
SERMENT Gérard
SERRATRICE Georges
SOULAYROL René
STAHL André
TAMALET Jacques
TARANGER-CHARPIN Colette
THOMASSIN Jean-Marc
UNAL Daniel
VAGUE Philippe
VAGUE/JUHAN Irène
VANUXEM Paul
VERVLOET Daniel
VIALETES Bernard
VIGOUROUX Robert
WEILLER Pierre-Jean
PENE Pierre
PIANA Lucien
PICAUD Robert
PIGNOL Fernand
POGGI Louis
POITOUT Dominique
PONCET Michel

PROFESSEURS HONORIS CAUSA

1967

MM. les
Professeurs DADI (Italie)
CID DOS SANTOS (Portugal)

1974

MM. les
Professeurs MAC ILWAIN (Grande-Bretagne)
T.A. LAMBO (Suisse)

1975

MM. les
Professeurs O. SWENSON (U.S.A.)
Lord J.WALTON of DETCHANT (Grande-
Bretagne)

1976

MM. les
Professeurs P. FRANCHIMONT (Belgique)
Z.J. BOWERS (U.S.A.)

1977

MM. les
Professeurs C. GAJDUSEK-Prix Nobel (U.S.A.)
C.GIBBS (U.S.A.)
J. DACIE (Grande-Bretagne)

1978

M. le Président F. HOUPHOUET-BOIGNY (Côte d'Ivoire)

1980

MM. les
Professeurs A. MARGULIS (U.S.A.)
R.D. ADAMS (U.S.A.)

1981

MM. les
Professeurs H. RAPPAPORT (U.S.A.)
M. SCHOU (Danemark)
M. AMENT (U.S.A.)
Sir A. HUXLEY (Grande-Bretagne)
S. REFSUM (Norvège)

1982

M. le Professeur W.H. HENDREN (U.S.A.)

1985

MM. les
Professeurs S. MASSRY (U.S.A.)
KLINSMANN (R.D.A.)

1986

MM. les
Professeurs E. MIHICH (U.S.A.)

T. MUNSAT (U.S.A.)
LIANA BOLIS (Suisse)
L.P. ROWLAND (U.S.A.)

1987

M. le Professeur P.J. DYCK (U.S.A.)

1988

MM. les
Professeurs R. BERGUER (U.S.A.)
W.K. ENGEL (U.S.A.)
V. ASKANAS (U.S.A.)
J. WEHSTER KIRKLIN (U.S.A.)
A. DAVIGNON (Canada)
A. BETTARELLO (Brésil)

1989

M. le Professeur P. MUSTACCHI (U.S.A.)

1990

MM. les
Professeurs J.G. MC LEOD (Australie)
J. PORTER (U.S.A.)

1991

MM. les
Professeurs J. Edward MC DADE (U.S.A.)
W. BURGDORFER (U.S.A.)

1992

MM. les
Professeurs H.G. SCHWARZACHER (Autriche)
D. CARSON (U.S.A.)
T. YAMAMURO (Japon)

1994

MM. les
Professeurs G. KARPATI (Canada)
W.J. KOLFF (U.S.A.)

1995

MM. les
Professeurs D. WALKER (U.S.A.)
M. MULLER (Suisse)
V. BONOMINI (Italie)

1997

MM. les
Professeurs C. DINARELLO (U.S.A.)
D. STULBERG (U.S.A.)
A. MEIKLE DAVISON (Grande-Bretagne)
P.I. BRANEMARK (Suède)

1998

MM. les
Professeurs O. JARDETSKY (U.S.A.)

1999

MM. les
Professeurs

J. BOTELLA LLUSIA (Espagne)
D. COLLEN (Belgique)
S. DIMAURO (U. S. A.)

2000

MM. les
Professeurs

D. SPIEGEL (U. S. A.)
C. R. CONTI (U.S.A.)

2001

MM. les
Professeurs

P-B. BENNET (U. S. A.)
G. HUGUES (Grande Bretagne)
J-J. O'CONNOR (Grande Bretagne)

2002

MM. les
Professeurs

M. ABEDI (Canada)
K. DAI (Chine)

2003

M. le Professeur
Sir

T. MARRIE (Canada)
G.K. RADDI (Grande Bretagne)

2004

M. le Professeur

M. DAKE (U.S.A.)

2005

M. le Professeur

L. CAVALLI-SFORZA (U.S.A.)

2006

M. le Professeur

A. R. CASTANEDA (U.S.A.)

2007

M. le Professeur

S. KAUFMANN (Allemagne)

EMERITAT

2013

M. le Professeur	BRANCHEREAU Alain	31/08/2016
M. le Professeur	CARAYON Pierre	31/08/2016
M. le Professeur	COZZONE Patrick	31/08/2016
M. le Professeur	DELMONT Jean	31/08/2016
M. le Professeur	HENRY Jean-François	31/08/2016
M. le Professeur	LE GUICHAOUA Marie-Roberte	31/08/2016
M. le Professeur	RUFO Marcel	31/08/2016
M. le Professeur	SEBAHOUN Gérard	31/08/2016

2014

M. le Professeur	FUENTES Pierre	31/08/2017
M. le Professeur	GAMERRE Marc	31/08/2017
M. le Professeur	MAGALON Guy	31/08/2017
M. le Professeur	PERAGUT Jean-Claude	31/08/2017
M. le Professeur	WEILLER Pierre-Jean	31/08/2017

2015

M. le Professeur	COULANGE Christian	31/08/2018
M. le Professeur	COURAND François	31/08/2018
M. le Professeur	FAVRE Roger	31/08/2016
M. le Professeur	MATTEI Jean-François	31/08/2016
M. le Professeur	OLIVER Charles	31/08/2016
M. le Professeur	VERVLOET Daniel	31/08/2016

2016

M. le Professeur	BONGRAND Pierre	31/08/2019
M. le Professeur	BOUVENOT Gilles	31/08/2017
M. le Professeur	BRUNET Christian	31/08/2019
M. le Professeur	CAU Pierre	31/08/2019
M. le Professeur	COZZONE Patrick	31/08/2017
M. le Professeur	FAVRE Roger	31/08/2017
M. le Professeur	FONTES Michel	31/08/2019
M. le Professeur	JAMMES Yves	31/08/2019
M. le Professeur	NAZARIAN Serge	31/08/2019
M. le Professeur	OLIVER Charles	31/08/2017
M. le Professeur	POITOUT Dominique	31/08/2019
M. le Professeur	SEBAHOUN Gérard	31/08/2017
M. le Professeur	VIALETTES Bernard	31/08/2019

PROFESSEURS DES UNIVERSITES-PRATICIENS HOSPITALIERS

AGOSTINI FERRANDES Aubert
ALBANESE Jacques
ALESSANDRINI Pierre
Surnombre
ALIMI Yves
AMABILE Philippe
AMBROSI Pierre
ARGENSON Jean-Noël
ASTOUL Philippe
ATTARIAN Shahram
AUDOUIN Bertrand
AUFFRAY Jean-Pierre
Surnombre
AUQUIER Pascal
AVIERINOS Jean-François
AZORIN Jean-Michel
AZULAY Jean-Philippe
BAILLY Daniel
BARLESI Fabrice
BARLIER-SETTI Anne
BARTHET Marc
BARTOLI Jean-Michel
BARTOLI Michel
BARTOLIN Robert Surnombre
BARTOLOMEI Fabrice
BASTIDE Cyrille
BENSOUSSAN Laurent
BERBIS Philippe
BERDAH Stéphane
BERLAND Yvon
BERNARD Jean-Paul

BEROUD Christophe
BERTUCCI François
BLAISE Didier

BLIN Olivier
BLONDEL Benjamin
BONIN/GUILLAUME Sylvie
BONELLO Laurent
BONNET Jean-Louis
BOTTA Alain Surnombre
BOTTA/FRIDLUND Danielle

BOUBLI Léon
BOYER Laurent
BREGEON Fabienne
BRETTELLE Florence
BROUQUI Philippe

BRUDER Nicolas
BRUE Thierry
BRUNET Philippe
BURTEY Stéphane

CHARPIN Denis Surnombre
CHAUMOITRE Kathia

CHAUVEL Patrick Surnombre
CHINOT Olivier
CHOSSEGROS Cyrille
CLAVERIE Jean-Michel Surnombre
COLLART Frédéric
COSTELLO Régis
COURBIERE Blandine
COWEN Didier

CRAVELLO Ludovic
CUISSET Thomas
CURVALE Georges
DA FONSECA David
DAHAN-ALCARAZ Laetitia
DANIEL Laurent
DARMON Patrice
D'ERCOLE Claude
D'JOURNO Xavier
DEHARO Jean-Claude
DELARQUE Alain
DELPERO Jean-Robert
DENIS Danièle
DESSEIN Alain Surnombre
DESSI Patrick
DISDIER Patrick
DODDOLI Christophe
DRANCOURT Michel
DUBUS Jean-Christophe

DUFFAUD Florence
DUFOUR Henry
DURAND Jean-Marc

DUSSOL Bertrand
ENJALBERT Alain
EUSEBIO Alexandre
FAKHRY Nicolas
FAUGERE Gérard
FELICIAN Olivier
FENOLLAR Florence

FIGARELLA/BRANGER Dominique
FLECHER Xavier
FOURNIER Pierre-Edouard
FRAISSE Alain Disponibilité
FRANCES Yves Surnombre

FRANCESCHI Frédéric
FUENTES Stéphane
GABERT Jean
GAINNIER Marc

GORINCOUR Guillaume
GRANEL/REY Brigitte

GRILLO Jean-Marie Surnombre
GRIMAUD Jean-Charles
GROB Jean-Jacques
GUEDJ Eric
GUIEU Régis
GUIS Sandrine
GUYE Maxime
GUYOT Laurent

GUYS Jean-Michel
HABIB Gilbert
HARDWIGSEN Jean
HARLE Jean-Robert
HOFFART Louis
HOUVENAEGHEL Gilles
JACQUIER Alexis
JOLIVET/BADIER Monique
JOUVE Jean-Luc
KAPLANSKI Gilles
KARSENTY Gilles
KERBAUL François
LAFFORGUE Pierre
LANCON Christophe
LA SCOLA Bernard
LAUGIER René
LAUNAY Franck
LAVIEILLE Jean-Pierre
LE CORROLLER Thomas
LE TREUT Yves-Patrice
Surnombre
LECHEVALLIER Eric
LEGRE Régis
LEHUCHER-MICHEL Marie-
Pascale
LEONE Marc
LEONETTI Georges
LEPIDI Hubert
LEVY Nicolas
MACE Loïc
MAGNAN Pierre-Edouard
MARANINCHI Dominique
Surnombre
MARTIN Claude Surnombre
MATONTI Frédéric
MEGE Jean-Louis
MERROT Thierry
METZLER/GUILLEMAIN
Catherine
MEYER/DUTOUR Anne
MICCALEF/ROLL Joëlle
MICHEL Fabrice

CARCOPINO-TUSOLI Xavier
CASANOVA Dominique
CASTINETTI Frédéric
CECCALDI Mathieu
CHABOT Jean-Michel
CHAGNAUD Christophe
CHAMBOST Hervé
CHAMPSAUR Pierre
CHANEZ Pascal
CHARAFFE-JAUFFRET
Emmanuelle
CHARREL Rémi

CHIARONI Jacques
NICOLLAS Richard
OLIVE Daniel
OUAFIK L'Houcine
PAGANELLI Franck
PANUEL Michel
PAPAZIAN Laurent
PAROLA Philippe
PARRATTE Sébastien
PAUT Olivier
PELISSIER-ALICOT Anne-Laure
PELLETIER Jean
PETIT Philippe
PHAM Thao
PIARROUX Renaud
PIERCECCHI/MARTI Marie-
Dominique
PIQUET Philippe
PIRRO Nicolas
POINSO François
POUGET Jean Surnombre
RACCAH Denis
RAOULT Didier
REGIS Jean
REYNAUD/GAUBERT Martine

GARCIA Stéphane
GARIBOLDI Vlad
GAUDART Jean
GENTILE Stéphanie
GERBEAUX Patrick
GEROLAMI/SANTANDREA René
GILBERT/ALESSI Marie-Christine
GIORGI Roch
GIOVANNI Antoine

GIRARD Nadine
GIRAUD/CHABROL Brigitte

GONCALVES Anthony
REYNAUD Rachel
RICHARD/LALLEMAND Marie-Aleth
RIDINGS Bernard Surnombre
ROCHE Pierre-Hugues
ROCH Antoine
ROCHWERGER Richard
ROLL Patrice
ROSSI Dominique
ROSSI Pascal
ROUDIER Jean
SALAS Sébastien
SAMBUC Roland
SARLES Jacques
SARLES/PHILIP Nicole

SASTRE Bernard Surnombre
SCAVARDA Didier
SCHLEINITZ Nicolas
SEBAG Frédéric
SEITZ Jean-François
SERRATRICE Jacques
SIELEZNEFF Igor
SIMON Nicolas
STEIN Andréas

MICHEL Gérard
MICHELET Pierre
MILH Mathieu
MOAL Valérie
MONCLA Anne
MORANGE Pierre-Emmanuel
MOULIN Guy
MOUTARDIER Vincent
MUNDLER Olivier

NAUDIN Jean
NICCOLI/SIRE Patricia
NICOLAS DE LAMBALLERIE
Xavier
TAIEB David
THIRION Xavier
THOMAS Pascal
THUNY Franck
TRIGLIA Jean-Michel
TROPANO Patrick
TSIMARATOS Michel
TURRINI Olivier
VALERO René
VEY Norbert
VIDAL Vincent
VIENS Patrice
VILLANI Patrick
VITON Jean-Michel

VITTON Véronique
VIEHWEGER Heide Elke
VIVIER Eric
XERRI Luc

PROFESSEUR DES UNIVERSITES

ADALIAN Pascal
AGHABABIAN Valérie
BELIN Pascal
CHABANNON Christian
CHABRIERE Eric
FERON François
LE COZ Pierre
LEVASSEUR Anthony
RANJEVA Jean-Philippe
SOBOL Hagay

PROFESSEUR CERTIFIE

BRANDENBURGER Chantal

PRAG

TANTI-HARDOUIN Nicolas

PROFESSEUR ASSOCIE DE MEDECINE GENERALE A MI-TEMPS

FILIPPI Simon

**PROFESSEUR ASSOCIE A TEMPS
PARTIEL**

ALTAVILLA Annagrazia
BURKHART Gary

MAITRE DE CONFERENCES DES UNIVERSITE - PRATICIEN HOSPITALIER

ACHARD Vincent	FABRE Alexandre	MOTTOLA GHIGO Giovanna
ANDRE Nicolas	FOUILLOUX Virginie	NGUYEN PHONG Karine
ANGELAKIS Emmanouil	FRERE Corinne	NINOVE Laetitia
ATLAN Catherine	GABORIT Bénédicte	NOUGAIREDE Antoine
BACCINI Véronique	GASTALDI Marguerite	OUDIN Claire
BARTHELEMY Pierre	GAUDY/MARQUESTE Caroline	OVAERT Caroline
BARTOLI Christophe	GELSI/BOYER Véronique	PAULMYER/LACROIX Odile
BEGE Thierry	GIUSIANO Bernard	PERRIN Jeanne
BELIARD Sophie	GIUSIANO COURCAMBECK Sophie	RANQUE Stéphane
BERBIS Julie	GOURIET Frédérique	REY Marc
BERGE-LEFRANC Jean-Louis	GRAILLON Thomas	ROBAGLIA/SCHLUPP Andrée
BEYER-BERJOT Laura	GREILLIER Laurent	ROBERT Philippe
BOUCRAUT Joseph	GRISOLI Dominique	SABATIER Renaud
BOULAMERY Audrey	GUIDON Catherine	SARI-MINODIER Irène
BOULLU/CIOCCA Sandrine	HAUTIER/KRAHN Aurélie	SARLON-BARTOLI Gabrielle
BUFFAT Christophe	HRAIECH Sami	SAVEANU Alexandru
CALAS/AILLAUD Marie-Françoise	JOURDE CHICHE Noémie	SECQ Véronique
CAMILLERI Serge	KASPI-PEZZOLI Elise	SOULA Gérard
CARRON Romain	KRAHN Martin	TOGA Caroline
CASSAGNE Carole	L'OLLIVIER Coralie	TOGA Isabelle
		TREBUCHON/DA FONSECA Agnès
CHAUDET Hervé	LABIT-BOUVIER Corinne	TROUSSE Delphine
COZE Carole	LAFAGE/POCHITALOFF-HUVALE Marina	VALLI Marc
DADOUN Frédéric (disponibilité)	LAGIER Aude	VELLY Lionel
DALES Jean-Philippe	LAGIER Jean-Christophe	VELY Frédéric
DAUMAS Aurélie	LAGOUANELLE/SIMEONI Marie-Claude	VION-DURY Jean
DEGEORGES/VITTE Joëlle	LEVY/MOZZICONACCI Annie	ZATTARA/CANNONI Hélène
DEL VOLGO/GORI Marie-José	LOOSVELD Marie	
DELLIAUX Stéphane	MANCINI Julien	
DESPLAT/JEGO Sophie	MARY Charles	
DEVEZE Arnaud Disponibilité	MASCAUX Céline	
DUFOUR Jean-Charles	MAUES DE PAULA André	
EBBO Mikaël	MILLION Matthieu	

MAITRES DE CONFERENCES DES UNIVERSITES

(mono-appartenants)

ABU ZAINEH Mohammad	DESNUES Benoît	STEINBERG Jean-Guillaume
BARBACARU/PERLES T. A.	LIMERAT/BOUDOURESQUE Françoise	THOLLON Lionel
BERLAND/BENHAIM Caroline	MARANINCHI Marie	THIRION Sylvie
BERAUD/JUVEN Evelyne (retraite octobre 2016)	MERHEJ/CHAUVEAU Vicky	
BOUCAULT/GARROUSTE Françoise	MINVIELLE/DEVICTOR Bénédicte	
BOYER Sylvie	POGGI Marjorie	
DEGIOANNI/SALLE Anna	RUEL Jérôme	

MAITRE DE CONFERENCES DES UNIVERSITES DE MEDECINE GENERALE

GENTILE Gaëtan

MAITRES DE CONFERENCES ASSOCIES DE MEDECINE GENERALE à MI-TEMPS

ADNOT Sébastien
BARGIER Jacques
BONNET Pierre-André
CALVET-MONTREDON Céline
GUIDA Pierre
JANCZEWSKI Aurélie

**MAITRE DE CONFERENCES
ASSOCIE à MI-TEMPS**

REVIS Joana

PROFESSEURS ET MAITRES DE CONFERENCES DES UNIVERSITES - PRATICIENS HOSPITALIERS**PROFESSEURS ASSOCIES, MAITRES DE CONFERENCES DES UNIVERSITES (mono-appartenants)****ANATOMIE 4201**

CHAMPSAUR Pierre (PU-PH)
LE CORROLLER Thomas (PU-PH)
PIRRO Nicolas (PU-PH)

LAGIER Aude (MCU-PH)

THOLLON Lionel (MCF) (60ème section)

ANATOMIE ET CYTOLOGIE PATHOLOGIQUES 4203

CHARAFE/JAUFFRET Emmanuelle (PU-PH)
DANIEL Laurent (PU-PH)
FIGARELLA/BRANGER Dominique (PU-PH)
GARCIA Stéphane (PU-PH)
XERRI Luc (PU-PH)

DALES Jean-Philippe (MCU-PH)
GIUSIANO COURCAMBECK Sophie (MCU PH)
LABIT/BOUVIER Corinne (MCU-PH)
MAUES DE PAULA André (MCU-PH)
SECQ Véronique (MCU-PH)

**ANESTHESIOLOGIE ET REANIMATION CHIRURGICALE ;
MEDECINE URGENCE 4801**

ALBANESE Jacques (PU-PH)
AUFFRAY Jean-Pierre (PU-PH) Surnombre
BRUDER Nicolas (PU-PH)
KERBAUL François (PU-PH)
LEONE Marc (PU-PH)
MARTIN Claude (PU-PH) Surnombre
MICHEL Fabrice (PU-PH)
MICHELET Pierre (PU-PH)
PAUT Olivier (PU-PH)

GUIDON Catherine (MCU-PH)

VELLY Lionel (MCU-PH)

ANTHROPOLOGIE 20

ADALIAN Pascal (PR)

DEGIOANNI/SALLE Anna (MCF)

BACTERIOLOGIE-VIROLOGIE ; HYGIENE HOSPITALIERE 4501

CHARREL Rémi (PU PH)
DRANCOURT Michel (PU-PH)
FENOLLAR Florence (PU-PH)
FOURNIER Pierre-Edouard (PU-PH)
NICOLAS DE LAMBALLERIE Xavier (PU-PH)
LA SCOLA Bernard (PU-PH)
RAOULT Didier (PU-PH)

ANGELAKIS Emmanouil (MCU-PH)
GOURIET Frédérique (MCU-PH)
NOUGAIREDE Antoine (MCU-PH)
NINOVE Laetitia (MCU-PH)

CHABRIERE Eric (PR) (64ème section)
LEVASSEUR Anthony (PR) (64ème section)
DESNUES Benoit (MCF) (65ème section)
MERHEJ/CHAUVEAU Vicky (MCF) (87ème section)

BIOCHIMIE ET BIOLOGIE MOLECULAIRE 4401

BARLIER/SETTI Anne (PU-PH)
ENJALBERT Alain (PU-PH)
GABERT Jean (PU-PH)
GUIEU Régis (PU-PH)
OUAFIK L'Houcine (PU-PH)

BUFFAT Christophe (MCU-PH)
MOTTOLA GHIGO Giovanna (MCU-PH)
SAVEANU Alexandru (MCU-PH)

ANGLAIS 11**BIOLOGIE CELLULAIRE 4403**

BRANDENBURGER Chantal (PRCE)

ROLL Patrice (PU-PH)

BURKHART Gary (PAST)

GASTALDI Marguerite (MCU-PH)

KASPI-PEZZOLI Elise (MCU-PH)

LEVY/MOZZICONNACCI Annie (MCU-PH)

**BIOLOGIE ET MEDECINE DU DEVELOPPEMENT
ET DE LA REPRODUCTION ; GYNECOLOGIE MEDICALE 5405**

ROBAGLIA/SCHLUPP Andrée (MCU-PH)

METZLER/GUILLEMAIN Catherine (PU-PH)

PERRIN Jeanne (MCU-PH)

BIOPHYSIQUE ET MEDECINE NUCLEAIRE 4301**CARDIOLOGIE 5102**

GUEDJ Eric (PU-PH)

AVIERINOS Jean-François (PU-PH)

GUYE Maxime (PU-PH)

BONELLO Laurent (PU PH)

MUNDLER Olivier (PU-PH)

BONNET Jean-Louis (PU-PH)

TAIEB David (PU-PH)

CUISSET Thomas (PU-PH)

BELIN Pascal (PR) (69ème section)

DEHARO Jean-Claude (PU-PH)

RANJEVA Jean-Philippe (PR) (69ème section)

FRAISSE Alain (PU-PH) Disponibilité

CAMMILLERI Serge (MCU-PH)

FRANCESCHI Frédéric (PU-PH)

VION-DURY Jean (MCU-PH)

HABIB Gilbert (PU-PH)

PAGANELLI Franck (PU-PH)

THUNY Franck (PU-PH)

BARBACARU/PERLES Téodora Adriana (MCF) (69ème section)

CHIRURGIE DIGESTIVE 5202**BIostatistiques, Informatique Médicale
ET Technologies de Communication 4604**

BERDAH Stéphane (PU-PH)

HARDWIGSEN Jean (PU-PH)

LE TREUT Yves-Patrice (PU-PH) Surnombre

SASTRE Bernard (PU-PH) Surnombre

SIELEZNEFF Igor (PU-PH)

CLAVERIE Jean-Michel (PU-PH) Surnombre

BEYER BERJOT Laura (MCU-PH)

GAUDART Jean (PU-PH)

GIORGI Roch (PU-PH)

CHIRURGIE GENERALE 5302

CHAUDET Hervé (MCU-PH)

DELPERO Jean-Robert (PU-PH)

DUFOUR Jean-Charles (MCU-PH)

MOUTARDIER Vincent (PU-PH)

GIUSIANO Bernard (MCU-PH)

SEBAG Frédéric (PU-PH)

MANCINI Julien (MCU-PH)

TURRINI Olivier (PU-PH)

SOULA Gérard (MCU-PH)

ABU ZAINEH Mohammad (MCF) (5ème section)

BEGE Thierry (MCU-PH)

BOYER Sylvie (MCF) (5ème section)

CHIRURGIE ORTHOPEDIQUE ET TRAUMATOLOGIQUE 5002

ARGENSON Jean-Noël (PU-PH)
BLONDEL Benjamin (PU-PH)
CURVALE Georges (PU-PH)
FLECHER Xavier (PU PH)
PARRATTE Sébastien (PU-PH)
ROCHWERGER Richard (PU-PH)
TROPANO Patrick (PU-PH)

CANCEROLOGIE ; RADIOTHERAPIE 4702

BERTUCCI François (PU-PH)
CHINOT Olivier (PU-PH)
COWEN Didier (PU-PH)
DUFFAUD Florence (PU-PH)
GONCALVES Anthony PU-PH)
HOUVENAEHEL Gilles (PU-PH)
MARANINCHI Dominique (PU-PH) Surnombre
SALAS Sébastien (PU-PH)
VIENS Patrice (PU-PH)
SABATIER Renaud (MCU-PH)

CHIRURGIE INFANTILE 5402

ALESSANDRINI Pierre (PU-PH) Surnombre
GUYS Jean-Michel (PU-PH)
JOUVE Jean-Luc (PU-PH)
LAUNAY Franck (PU-PH)
MERROT Thierry (PU-PH)
VIEHWEGER Heide Elke (PU-PH)

CHIRURGIE MAXILLO-FACIALE ET STOMATOLOGIE 5503

CHOSSEGROS Cyrille (PU-PH)
GUYOT Laurent (PU-PH)

CHIRURGIE THORACIQUE ET CARDIOVASCULAIRE 5103

COLLART Frédéric (PU-PH)
D'JOURNO Xavier (PU-PH)
DODDOLI Christophe (PU-PH)
GARIBOLDI Vlad (PU-PH)
MACE Loïc (PU-PH)
THOMAS Pascal (PU-PH)

FOUILLOUX Virginie (MCU-PH)
GRISOLI Dominique (MCU-PH)
TROUSSE Delphine (MCU-PH)

**CHIRURGIE PLASTIQUE,
RECONSTRUCTRICE ET ESTHETIQUE ; BRÛLOLOGIE 5004**

CASANOVA Dominique (PU-PH)
LEGRE Régis (PU-PH)

HAUTIER/KRAHN Aurélie (MCU-PH)

CHIRURGIE VASCULAIRE ; MEDECINE VASCULAIRE 5104

ALIMI Yves (PU-PH)
AMABILE Philippe (PU-PH)
BARTOLI Michel (PU-PH)
MAGNAN Pierre-Edouard (PU-PH)
PIQUET Philippe (PU-PH)

SARLON BARTOLI Gabrielle (MCU PH)

HISTOLOGIE, EMBRYOLOGIE ET CYTOGENETIQUE 4202

GRILLO Jean-Marie (PU-PH) Surnombre
LEPIDI Hubert (PU-PH)
ACHARD Vincent (MCU-PH)
PAULMYER/LACROIX Odile (MCU-PH)

GASTROENTEROLOGIE ; HEPATOLOGIE ; ADDICTOLOGIE 5201

BARTHET Marc (PU-PH)
BERNARD Jean-Paul (PU-PH)
BOTTA-FRIDLUND Danielle (PU-PH)
DAHAN-ALCARAZ Laetitia (PU-PH)
GEROLAMI-SANTANDREA René (PU-PH)
GRIMAUD Jean-Charles (PU-PH)
LAUGIER René (PU-PH)
SEITZ Jean-François (PU-PH)
VITTON Véronique (PU-PH)

GENETIQUE 4704**DERMATOLOGIE - VENEREOLOGIE 5003**

BERBIS Philippe (PU-PH)
 GROB Jean-Jacques (PU-PH)
 RICHARD/LALLEMAND Marie-Aleth (PU-PH)

GAUDY/MARQUESTE Caroline (MCU-PH)

BEROUD Christophe (PU-PH)

LEVY Nicolas (PU-PH)
 MONCLA Anne (PU-PH)
 SARLES/PHILIP Nicole (PU-PH)

KRAHN Martin (MCU-PH)
 NGYUEN Karine (MCU-PH)
 TOGA Caroline (MCU-PH)

**ENDOCRINOLOGIE ,DIABETE ET MALADIES METABOLIQUES ;
GYNECOLOGIE MEDICALE 5404**

BRUE Thierry (PU-PH)
 CASTINETTI Frédéric (PU-PH)
 NICCOLI/SIRE Patricia (PU-PH)

ZATTARA/CANNONI Hélène (MCU-PH)

GYNECOLOGIE-OBSTETRIQUE ; GYNECOLOGIE MEDICALE 5403**EPIDEMIOLOGIE, ECONOMIE DE LA SANTE ET PREVENTION 4601**

AUQUIER Pascal (PU-PH)
 BOYER Laurent (PU-PH)
 CHABOT Jean-Michel (PU-PH)
 GENTILE Stéphanie (PU-PH)
 SAMBUC Roland (PU-PH)
 THIRION Xavier (PU-PH)

AGOSTINI Aubert (PU-PH)
 BOUBLI Léon (PU-PH)
 BRETTELLE Florence (PU-PH)
 CARCOPINO-TUSOLI Xavier (PU-PH)
 COURBIERE Blandine (PU-PH)
 CRAVELLO Ludovic (PU-PH)
 D'ERCOLE Claude (PU-PH)

BERBIS Julie (MCU-PH)
 LAGOUANELLE/SIMEONI Marie-Claude (MCU-PH)

MINVIELLE/DEVICTOR Bénédicte (MCF)(06ème section)
 TANTI-HARDOUIN Nicolas (PRAG)

IMMUNOLOGIE 4703

KAPLANSKI Gilles (PU-PH)
 MEGE Jean-Louis (PU-PH)
 OLIVE Daniel (PU-PH)
 VIVIER Eric (PU-PH)

FERON François (PR) (69ème section)

BOUCRAUT Joseph (MCU-PH)
 DEGEORGES/VITTE Joëlle (MCU-PH)
 DESPLAT/JEGO Sophie (MCU-PH)
 ROBERT Philippe (MCU-PH)
 VELY Frédéric (MCU-PH)

HEMATOLOGIE ; TRANSFUSION 4701

BLAISE Didier (PU-PH)
 COSTELLO Régis (PU-PH)
 CHIARONI Jacques (PU-PH)
 GILBERT/ALESSI Marie-Christine (PU-PH)
 MORANGE Pierre-Emmanuel (PU-PH)
 VEY Norbert (PU-PH)

BACCINI Véronique (MCU-PH)
 CALAS/AILLAUD Marie-Françoise (MCU-PH)
 FRERE Corinne (MCU-PH)
 GELSI/BOYER Véronique (MCU-PH)
 LAFAGE/POCHITALOFF-HUVALE Marina (MCU-PH)
 POGGI Marjorie (MCF) (64ème section)

BERAUD/JUVEN Evelyne (MCF) 65ème section) (retraite octobre 2016)

BOUCAULT/GARROUSTE Françoise (MCF) 65ème section)

MEDECINE LEGALE ET DROIT DE LA SANTE 4603

LEONETTI Georges (PU-PH)
 PELISSIER/ALICOT Anne-Laure (PU-PH)
 PIERCECCHI/MARTI Marie-Dominique (PU-PH)

MALADIES INFECTIEUSES ; MALADIES TROPICALES 4503

BROUQUI Philippe (PU-PH)
 PAROLA Philippe (PU-PH)
 STEIN Andréas (PU-PH)

BARTOLI Christophe (MCU-PH)

BERLAND/BENHAIM Caroline (MCF) (1ère section)

LAGIER Jean-Christophe (MCU-PH)
 MILLION Matthieu (MCU-PH)

MEDECINE PHYSIQUE ET DE READAPTATION 4905**MEDECINE INTERNE ; GERIATRIE ET BIOLOGIE DU VIEILLISSEMENT ; MEDECINE GENERALE ; ADDICTOLOGIE 5301**

BENSOUSSAN Laurent (PU-PH)
 DELARQUE Alain (PU-PH)

BONIN/GUILLAUME Sylvie (PU-PH)
 DISDIER Patrick (PU-PH)
 DURAND Jean-Marc (PU-PH)
 FRANCES Yves (PU-PH) Surnombre
 GRANEL/REY Brigitte (PU-PH)
 HARLE Jean-Robert (PU-PH)
 ROSSI Pascal (PU-PH)
 SCHLEINITZ Nicolas (PU-PH)
 SERRATRICE Jacques (PU-PH) disponibilité

 EBBO Mikael (MCU-PH)

VITON Jean-Michel (PU-PH)

MEDECINE ET SANTE AU TRAVAIL 4602

BOTTA Alain (PU-PH) Surnombre
 LEHUCHER/MICHEL Marie-Pascale (PU-PH)

BERGE-LEFRANC Jean-Louis (MCU-PH)
 SARI/MINODIER Irène (MCU-PH)

GENTILE Gaëtan (MCF Méd. Gén. Temps plein)

NEPHROLOGIE 5203

FILIPPI Simon (PR associé Méd. Gén. à mi-temps)

BERLAND Yvon (PU-PH)
 BRUNET Philippe (PU-PH)
 BURTEY Stéphanne (PU-PH)
 DUSSOL Bertrand (PU-PH)
 MOAL Valérie (PU-PH)

 JOURDE CHICHE Noémie (MCU PH)

ADNOT Sébastien (MCF associé Méd. Gén. à mi-temps)
 BARGIER Jacques (MCF associé Méd. Gén. à mi-temps)
 BONNET Pierre-André (MCF associé Méd. Gén. à mi-temps)
 CALVET-MONTREDON Céline (MCF associé Méd. Gén. à temps plein)
 GUIDA Pierre (MCF associé Méd. Gén. à mi-temps)

NUTRITION 4404**NEUROCHIRURGIE 4902**

DARMON Patrice (PU-PH)
 RACCAH Denis (PU-PH)
 VALERO René (PU-PH)

DUFOUR Henry (PU-PH)
 FUENTES Stéphane (PU-PH)
 REGIS Jean (PU-PH)
 ROCHE Pierre-Hugues (PU-PH)
 SCAVARDA Didier (PU-PH)

ATLAN Catherine (MCU-PH)
 BELIARD Sophie (MCU-PH)

CARRON Romain (MCU PH)
 GRAILLON Thomas (MCU PH)

MARANINCHI Marie (MCF) (66ème section)

ONCOLOGIE 65 (BIOLOGIE CELLULAIRE)	NEUROLOGIE 4901
CHABANNON Christian (PR) (66ème section) SOBOL Hagay (PR) (65ème section)	ATTARIAN Sharham (PU PH) AUDOIN Bertrand (PU-PH) AZULAY Jean-Philippe (PU-PH) CECCALDI Mathieu (PU-PH) EUSEBIO Alexandre (PU-PH)
OPHTALMOLOGIE 5502	FELICIAN Olivier (PU-PH) PELLETIER Jean (PU-PH) POUGET Jean (PU-PH) Surnombre
DENIS Danièle (PU-PH) HOFFART Louis (PU-PH) MATONTI Frédéric (PU-PH) RIDINGS Bernard (PU-PH) Surnombre	PEDOPSYCHIATRIE; ADDICTOLOGIE 4904
OTO-RHINO-LARYNGOLOGIE 5501	DA FONSECA David (PU-PH) POINSO François (PU-PH)
DESSI Patrick (PU-PH) FAKHRY Nicolas (PU-PH) GIOVANNI Antoine (PU-PH) LAVIEILLE Jean-Pierre (PU-PH) NICOLLAS Richard (PU-PH) TRIGLIA Jean-Michel (PU-PH) DEVEZE Arnaud (MCU-PH) Disponibilité REVIS Joana (MAST) (Orthophonie) (7ème Section) ROMAN Stéphane (Professeur associé des universités mi-temps)	PHARMACOLOGIE FONDAMENTALE - PHARMACOLOGIE CLINIQUE; ADDICTOLOGIE 4803
PARASITOLOGIE ET MYCOLOGIE 4502	BLIN Olivier (PU-PH) FAUGERE Gérard (PU-PH) MICALLEF/ROLL Joëlle (PU-PH) SIMON Nicolas (PU-PH) BOULAMERY Audrey (MCU-PH) VALLI Marc (MCU-PH)
DESSEIN Alain (PU-PH) PIARROUX Renaud (PU-PH) CASSAGNE Carole (MCU-PH) L'OLLIVIER Coralie (MCU-PH) MARY Charles (MCU-PH) RANQUE Stéphane (MCU-PH) TOGA Isabelle (MCU-PH)	PHILOSOPHIE 17
PEDIATRIE 5401	LE COZ Pierre (PR) (17ème section) ALTAVILLA Annagrazia (PR Associé à mi-temps)
CHAMBOST Hervé (PU-PH) DUBUS Jean-Christophe (PU-PH) GIRAUD/CHABROL Brigitte (PU-PH) MICHEL Gérard (PU-PH) MILH Mathieu (PU-PH) REYNAUD Rachel (PU-PH) SARLES Jacques (PU-PH) TSIMARATOS Michel (PU-PH) ANDRE Nicolas (MCU-PH)	PHYSIOLOGIE 4402
	BARTOLOMEI Fabrice (PU-PH) BREGEON Fabienne (PU-PH) CHAUVEL Patrick (PU-PH) Surnombre JOLIVET/BADIER Monique (PU-PH) MEYER/DUTOUR Anne (PU-PH) BARTHELEMY Pierre (MCU-PH) BOULLU/CIOCCA Sandrine (MCU-PH) DADOUN Frédéric (MCU-PH) (disponibilité) DEL VOLGO/GORI Marie-José (MCU-PH)

COZE Carole (MCU-PH)
FABRE Alexandre (MCU-PH)
OUDIN Claire (MCU-PH)
OVAERT Caroline (MCU-PH)

DELLIAUX Stéphane (MCU-PH)
GABORIT Bénédicte (MCU-PH)
REY Marc (MCU-PH)
TREBUCHON/DA FONSECA Agnès (MCU-PH)

PSYCHIATRIE D'ADULTES ; ADDICTOLOGIE 4903

AZORIN Jean-Michel (PU-PH)
BAILLY Daniel (PU-PH)
LANCON Christophe (PU-PH)
NAUDIN Jean (PU-PH)

LIMERAT/BOUDOURESQUE Françoise (MCF) (40ème section)
RUEL Jérôme (MCF) (69ème section)
STEINBERG Jean-Guillaume (MCF) (66ème section)
THIRION Sylvie (MCF) (66ème section)

PSYCHOLOGIE - PSYCHOLOGIE CLINIQUE, PCYCHOLOGIE SOCIALE 16

AGHABABIAN Valérie (PR)

PNEUMOLOGIE; ADDICTOLOGIE 5101

RADIOLOGIE ET IMAGERIE MEDICALE 4302

BARTOLI Jean-Michel (PU-PH)
CHAGNAUD Christophe (PU-PH)
CHAUMOITRE Kathia (PU-PH)
GIRARD Nadine (PU-PH)
GORINCOUR Guillaume (PU-PH)
JACQUIER Alexis (PU-PH)
MOULIN Guy (PU-PH)
PANUEL Michel (PU-PH)
PETIT Philippe (PU-PH)
VIDAL Vincent (PU-PH)

ASTOUL Philippe (PU-PH)
BARLESI Fabrice (PU-PH)
CHANEZ Pascal (PU-PH)
CHARPIN Denis (PU-PH) Surnombre
REYNAUD/GAUBERT Martine (PU-PH)

GREILLIER Laurent (MCU PH)
MASCAUX Céline (MCU-PH)

TOMASINI Pascale (Maitre de conférences associé des universités)

THERAPEUTIQUE; MEDECINE D'URGENCE; ADDICTOLOGIE 4804

REANIMATION MEDICALE ; MEDECINE URGENCE 4802

GAINNIER Marc (PU-PH)
GERBEAUX Patrick (PU-PH)
PAPAZIAN Laurent (PU-PH)
ROCH Antoine (PU-PH)

AMBROSI Pierre (PU-PH)
BARTOLIN Robert (PU-PH) Surnombre
VILLANI Patrick (PU-PH)

DAUMAS Aurélie (MCU-PH)

HRAIECH Sami (MCU-PH)

UROLOGIE 5204

RHUMATOLOGIE 5001

GUIS Sandrine (PU-PH)
LAFFORGUE Pierre (PU-PH)
PHAM Thao (PU-PH)
ROUDIER Jean (PU-PH)

BASTIDE Cyrille (PU-PH)
KARSENTY Gilles (PU-PH)
LECHEVALLIER Eric (PU-PH)
ROSSI Dominique (PU-PH)

Remerciements

A mon jury de thèse

A Monsieur le Professeur Patrick Dessi,

Dès mes premiers pas dans cette belle spécialité, vous m'avez communiqué la passion avec laquelle vous travaillez chaque jour. Votre dextérité et votre expérience chirurgicale, mais aussi votre sens clinique hors du commun sont reconnus de tous, et j'ai pu en apprécier toute l'étendue au cours de mon apprentissage. Je vous remercie pour votre enseignement toujours bienveillant. Je suis honorée et heureuse que vous m'ayez donné l'opportunité de parfaire ma formation à vos côtés.

Vous m'avez fait l'honneur d'accepter la présidence de ce jury et de juger ce travail, je vous en remercie. Croyez en mon plus grand respect.

A Monsieur le Professeur Antoine Giovanni,

J'ai eu la chance de profiter de vos qualités indéniables de chirurgien et d'enseignant, que vous partagez avec la fierté et l'application de celui qui aime transmettre. Vous m'avez appris à prendre conscience de mes capacités chirurgicales. Je suis heureuse de poursuivre ma formation dans votre unité, j'espère être digne de l'enseignement que vous me dispenserez.

Vous me faites l'honneur de juger ce travail, et ceci alors que le larynx n'y est même pas mentionné, j'en apprécie toute la portée.

A Monsieur le Professeur Richard Nicollas,

La gentillesse et la patience qui vous caractérisent ne font que souligner vos grandes qualités de médecin et de chirurgien pédiatre. Vous avez consacré votre temps sans compter pour notre formation théorique et pratique. Vous m'avez dit un jour que j'avais votre confiance, c'est pour moi un honneur dont j'essaierai, dans le futur, de rester digne. Vous savez transmettre la passion qui vous anime, c'est un plaisir de travailler et de progresser sous votre direction.

Vous me faites l'honneur de siéger dans ce jury, je vous en remercie.

A Monsieur le Professeur Nicolas Fakhry,

J'ai eu le plaisir de travailler avec toi pendant deux semestres d'internat, au cours desquels j'ai beaucoup progressé grâce à tes conseils, ton expérience et à tes enseignements. La précision de ton geste chirurgical force l'admiration de tous. Je suis heureuse de pouvoir débiter mon parcours professionnel à tes côtés. Je te remercie pour la patience et la bienveillance dont tu fais preuve au quotidien.

Tu m'as fait l'honneur d'accepter de siéger à ce jury, je t'exprime ici toute ma reconnaissance.

A Monsieur le Dr Justin Michel,

Travailler à tes côtés a été, chaque fois, un plaisir et un enseignement précieux. Tes qualités incontestables d'opérateur s'accordent avec ton don et ta patience pour l'enseignement, j'ai essayé d'en tirer le meilleur. L'exigence, bienveillante, dont tu fais preuve pour tes élèves et pour toi même est un modèle. Elle m'a permis de progresser et de grandir, tant sur le plan professionnel que personnel. Merci pour ta gentillesse, ta disponibilité, le partage de ton expérience.

Merci de m'avoir fait l'honneur d'accepter de diriger ce travail.

A mes Maîtres et chefs

A Monsieur le Professeur Jean-Michel Triglia,

Soyez assuré de mon plus grand respect, pour le chirurgien et l'homme que vous êtes. Je vous remercie pour l'enseignement que vous m'avez dispensé pendant 6 mois, pour le temps que vous nous avez consacré afin de nous pousser au meilleur. Découvrir l'ORL pédiatrique dans votre service a été chaque jour un plaisir et un honneur.

A Monsieur le Professeur Jean-Pierre Lavieille,

Vous m'avez permis de découvrir les plus beaux aspects de de votre spécialité. Je garde de vous votre savoir et votre incroyable dextérité chirurgicale, mais au-delà aussi votre accessibilité et votre écoute. Je suis honorée d'avoir eu la chance de découvrir l'otologie à votre contact.

A Monsieur le Professeur Jean-Marc Thomassin,

Vous m'avez fait l'honneur de pouvoir bénéficier de votre enseignement et de votre incroyable savoir technique. Je vous remercie de tout ce que j'ai appris à vos côtés au cours de mes premières années, je prends la mesure de ce que cela représente.

A Monsieur le Pr Frederic Sebag,

Merci de m'avoir accueilli dans votre service avec tant de bienveillance. J'ai pu progresser grâce à vos conseils et bien sûr à vos adages chirurgicaux qui restent ancrés dans ma mémoire, pour encore longtemps je l'espère. Je vous exprime ici tout mon respect.

A Monsieur le Pr Guyot,

Merci de m'avoir permis de découvrir votre belle spécialité dans votre service et à votre contact. Merci pour vos conseils chirurgicaux toujours avisés. Soyez assuré de mes sentiments les plus respectueux.

A mes chefs et chefs de cliniques tout au long de l'internat

Dans l'ordre chronologique...

Au Dr Martin Pénicaud, merci pour m'avoir supporté durant mes premiers pas en ORL, et puis au milieu, et puis encore maintenant. Ta gentillesse et ta bonne humeur sont précieuses. C'est un plaisir de travailler avec toi.

A l'équipe d'Avignon, Monsieur Tort, Fadi et Omar. Merci de m'avoir accueilli dans votre famille.

A Carole Guerin et à Cinzia Paladino, Merci pour ces 6 mois de chirurgie endocrinologique, merci pour vos enseignements, pour les fous rires et les thyroïdes. Vous m'avez appris beaucoup.

A mes chefs de cliniques lors de mes débuts en cancérologie, Arnaud et Laure. Malgré les heures que vous ne comptiez pas, vous avez su rester disponibles et agréables. Les fous rires et les galères m'ont même donné envie de suivre le même chemin que vous.

Laure, ce deuxième choix n'a fait que confirmer toutes les qualités que je te connaissais. Chirurgicales bien sûr, mais aussi humaines. Merci pour ton soutien, ton amitié, ton humour. Je suis très heureuse de pouvoir partager ces deux prochaines années avec toi.

A Aude, merci pour la gentillesse, la douceur quotidienne qui te caractérise. Je n'oublierai jamais le temps que tu as passé à nous transmettre ton amour de l'anatomie.

A Michael Achache, merci pour ces surnoms que je préférerais que tout le monde oublie, mais surtout merci d'avoir toujours été là, même dans les pires galères.

A Mathilde Bachelard Serra. Tu as été ma première co-interne, mon amie, mon mentor bien avant d'avant d'être ma chef. Ta douceur et ta compétence font de toi une femme exceptionnelle, n'en doute jamais.

Au Dr Renaud Meller, d'être toujours aussi disponible et souriant.

Au Dr Marion Montava, merci pour ce que tu m'as appris. Ton investissement en ce en quoi tu crois est une qualité que j'admire.

A Claire Le Treut, la plus girly des CCA. Merci pour ta gentillesse, ta disponibilité et ta bonne humeur quotidienne. Merci à Eric, Stephane et Anne pour le partage de leurs grandes compétences et leur accessibilité qui ont rendu ce choix en pédiatrie si enrichissant.

A l'équipe de Laveran. Laure et Renaud, ces 6 mois avec vous ont été du bonheur du début à la fin. Travailler avec vous est un plaisir de tous les jours.

A Stephane Bruneau et Nicolas Graillons. Merci d'avoir essayé de m'enseigner votre belle spécialité. Peut-être qu'un jour dans une dizaine d'année on arrivera à se faire une sortie... Nicolas, cette année à plancher sur des cranes d'australopithèques restera ancrée dans ma mémoire, merci de ton soutien dans les pires moments d'Evolugen.

A Anthony Loth, merci pour ta présence et ton soutien pendant cette année d'internat que nous avons passé ensemble et ces 6 derniers mois. Ton humour était un rayon de soleil, même s'il était parfois un peu mordant. J'espère que le Poney saura faire aussi bien que la Loutre.

A Thomas Radulesco, merci pour ta présence et tes conseils avisés. Je n'ai jamais eu la chance d'être ta co-interne ni ton interne, mais tu m'as pourtant appris beaucoup. Merci d'avoir tenté de lutter contre mon mauvais goût pour les années 70.

A Florent Salburgo, merci pour ton soutien et ta disponibilité, même le vendredi quand tu pourrais t'échapper mais que tu restes au bloc pour me redonner courage.

A mes co-internes

Aux plus anciens, Vincent, Laurie, Marie Eva, Pierre Antoine. Laurent, pour m'avoir montré la voie (et oui, c'était toi mon modèle d'interne brillant et épanoui à qui j'avais envie de ressembler pendant cette longue année de D4). Merci pour cette soirée que tu as passé à t'arracher les cheveux sur mon anglais.

A Julie, ma jumelle, merci d'avoir été là pendant tous ces choix, pour les galères et les fous rires, les déprimés et les succès. Laura, Astrid, Djamel, je suis heureuse d'avoir pu partager toutes ces aventures avec vous. Djamel, je suis ravi de pouvoir profiter encore un peu de ton sens de l'humour légendaire...

Abdiiiiij, chirurgien des stars, what esle ?

Tantely, merci de m'avoir soutenu pendant ces 6 mois où on ne touchait pas terre. Même si je n'ai pas complètement acquis le tantelisme, merci d'avoir essayé de me transmettre ton savoir. Ce choix a été un des meilleurs, et c'est en partie grâce à toi.

A mes co-internes de chirurgie maxillo-faciale, MKLR et Mavrick Topgun. Inoubliable, surtout les tongs et le skate board.

A Jeremy, j'aurai du t'écouter et commencer les remerciements il y a un an, tu m'avais pourtant prévenu...

A mes comparses de DIU, Jade, Anne-Claire et Laura, pour ces moments studieux, et pour ces soirées niçoises qui l'étaient moins.

A mes merveilleux co-internes de la dernière ligne droite, Clémence, Amine et Marie Anne. Merci de votre soutien, merci pour les gâteaux Zidich et les pauses de 18h qui m'ont permis d'aller au bout de ce choix dans la bonne humeur. Je crois qu'il n'y a pas un jour où nous n'avons pas ri, c'était le top.

Aux équipes infirmières et soignantes

Qui sont là depuis le début, avec qui j'ai partagé beaucoup, qui m'ont aidé et soutenu, sans qui toutes ces années n'auraient pas été les mêmes.

Aux infirmier(e)s du bloc opératoire. Vous m'avez accueilli avec chaleur et gentillesse il y a 5 ans, vous avez guidé mes premiers pas de bébé interne. J'ai pu compter sur vous et sur vos compétences dans les moments de galère, et vous avez su apporter de la bonne humeur chaque jour. Merci.

Aux infirmières et soignant(e)s des services qui m'ont vu dans tous les états. Merci aux anciens de l'est, à mes mamans du 4eme B qui m'ont soutenu pour mes premiers pas (terrorisés) en cancérologie, à la dream team actuelle du 5^{ème} nord.

Aux infirmières de consultation de la Timone puis de la conception, qui nous soutiennent pendant ces longues journées d'urgences. Aux infirmières de pédiatrie, des mamans pour tout les internes... Aux infirmières et soignantes de l'hôpital Nord, qui allient toujours la gentillesse à la compétence.

Aux secrétaires. Un merci tout particulier à Myriam, qui a passé des heures à fouiller pour retrouver les moindres comptes rendus opératoires, toujours avec le sourire et la bonne humeur. Sans toi, je pense qu'il y aurait eu beaucoup moins de patients dans ce travail, merci pour ta patience.

A ma famille

A mes parents,

Merci de votre soutien sans réserve, merci pour votre amour qui m'accompagne chaque jour. Vous m'avez appris la persévérance, sans laquelle il est évident que je ne serai jamais arrivé jusque-là. Je ne peux pas exprimer tout ce que je vous dois et tout mon amour en trois lignes, mais je suis sûr que vous le savez. Merci, c'est tout.

A Olivier, merci d'être là chaque jour depuis 10 ans, merci pour tout le bonheur que tu m'apportes. C'est toi qui me fais vivre les meilleurs moments, et tu es toujours là, soutien infaillible, dans les périodes les plus durs. Ton soutien et ton amour sont indispensables à mon équilibre. Merci pour la patience dont tu as fait preuve, surtout dans les derniers mois.

A mes sœurs,

Marie, tu es mon exemple depuis la maternelle, je te suis comme ton ombre et c'est grâce à toi que j'ai découvert ma voie. Merci pour tout ce que tu m'as apporté. Sans toi je ne serais pas ici.

Cécile, merci pour ton soutien inconditionnel. Notre complicité depuis toujours t'a permis de me soutenir dans les pires moments, et d'être toujours là dans les meilleurs. Merci pour nos soirée-poulet, qui ne sont pas pour rien dans l'aboutissement de ces études, il faut le dire.

Lévana, tu es loin et tu me manques, mais tu es toujours là dans les moments importants. Merci de nous sortir de notre petit monde de temps en temps.

A mes regrettés grands parents, pour tout l'amour que vous m'avez apporté. J'aurai tant aimé que vous soyez là aujourd'hui.

A ma famille du grand nord, Eveline, Jean-François, Jacky, Daniel, Cathy, Caroline. Je pense fort à vous.

Au Jacko, pour avoir supporté l'insupportable Carole dans les pires moments de mon adolescence. Merci pour ton amour et ton humour qui ont été précieux.

A Sylvie, Merci pour ce que tu apportes à notre famille. Merci pour ces corrections de dernière minute, je sais que tu y es pour une grande part...

A Laurent, merci pour le temps que tu as passé à t'arracher les yeux sur les fautes d'orthographe, ceux qui connaissent mes compétences en langue française comprennent ce que je te dois. Merci pour ton amitié.

A Mathieu, merci pour ton humour et ta philosophie de la vie. Finalement, nous n'oublions pas que sans toi, Marie serait architecte et moi... qui sait ?

A mes nièces Alice et Aurore, rayons de soleil quand je suis morose.

A la tribu Picaud, merci de m'avoir accueillie dans votre famille avec tant de douceur et de gentillesse.

A mes Amis

A Mallaury, la première, celle avec qui j'ai grandi. Merci d'avoir été là, nous nous sommes forgées le caractère côte à côte, je ne l'oublierai jamais.

Ceux de l'externat,

Benoit, merci pour tous ces fous rires partagés qui m'ont permis de tenir le coup en P1.

La fine équipe : Marc, Marion, Juju, Manon, que de souvenirs de ces folles années. Merci pour la culture générale que vous avez tentés de m'insuffler, malgré le caractère désespéré de cette cause, j'en garde quelque chose. Merci pour Edgar et ces supers soirées.

Aux « Vrais amis »,

Alizée et Loïc, vous nous donneriez presque envie d'aller à Toulon. Pour tous ces bons moments ensembles, et tous ceux à venir (bientôt Stockholm ?)

Mary et Yann, nos modèles de vie. Marie, merci pour ces running corniche pendant lesquels on refait le monde.

Marie-Sophie et Nico, votre douceur et votre gentillesse sont précieux

Hortense et Edouard, l'alliance du glamour et de l'humour. Quand vous n'êtes pas là, les soirées ne sont pas tout à fait les mêmes.

Tom et Tiphaine, parce que les moments passés avec vous sont toujours des bons moments

Sophish, pour ton humour et ta répartie exceptionnelle, mais pas seulement, pour ta gentillesse aussi

Marie Gentille, comme ton nom l'indique, et pour ces débats sans fin

Astrid et Emilie, meilleure idée du monde de ne pas rester dans le nord

Mirabelle et Damien, le couple de stars

Pauline et Sofiane, guerriers qui mènent de front le 2^{ème} juniors et la maison, et toujours avec le sourire

Ceux qui sont loin, et qu'on aimerait voir plus souvent. Caro et Tom, Raphael, Laura petit moineau, Pascal, Boris et Laurie qui font semblant de travailler au soleil.

Aux Parisiens, mais plus pour longtemps. Gwena, Andrew, Mariette, Besma, Tom et Clem.

Aller on se dépêche, de revenir !

Table des matières

I. Première étude	2
Résumé	1
Introduction.....	1
Matériel et Méthode	3
Résultats	5
<i>Définition et classification des maxillectomies médiales</i>	5
Maxillectomie médiale modifiée de type I.....	7
Maxillectomie médiale modifiée de type II.....	9
Maxillectomie médiale modifiée de type III.....	12
Maxillectomie médiale standard type IV.....	17
<i>Résultats des maxillectomies médiales</i>	21
Discussion	35
Conclusion	41
Bibliographie	42
II. Deuxième étude	45
Résumé.....	46
Introduction.....	48
Matériel et Méthode.....	50
<i>Sélection population d'étude</i>	50
<i>Techniques chirurgicales et classification des maxillectomies médiales</i>	52
Résultats	53
Discussion	66
Conclusion	72
Bibliographie	74
III. Manuscrit anglais	77

I. Première étude

**Les nouvelles voies d'abord vidéo-endoscopiques du sinus
maxillaire : description et classification des techniques - Evaluation
statistique des résultats. A propos de 55 cas.**

Résumé

Objectif

Dans le domaine de la chirurgie du sinus maxillaire, le principe de chirurgie fonctionnelle endoscopique est maintenant admis. Les abords endoscopiques classiques de méatotomies moyenne et inférieure ne permettent pas cependant le contrôle de certains récessus du sinus. La maxillectomie médiale endoscopique classique, impliquant le sacrifice de la voie lacrymale et du cornet inférieur, permet le traitement des pathologies invasives du sinus par un abord large. Elle est cependant associée à de nombreuses complications. Les nouveaux abords infra-lacrymaux et pré-lacrymaux offrent une large exposition tout en s'efforçant de préserver la voie lacrymale et le cornet inférieur. Nos objectifs étaient de proposer une classification des différentes voies d'abord endoscopique de type maxillectomie médiale modifiée puis, en se basant sur cette classification, d'étudier les indications chirurgicales et les résultats en termes de complications et de suivi de ces interventions sur une population de patients opérés dans notre service au cours des 7 dernières années.

Matériel et méthode

Nous avons étudié les dossiers des patients opérés par maxillectomie médiale endoscopique, définie par un abord à travers la cloison inter-sinuso-nasale plus large qu'une simple méatotomie moyenne ou qu'une bi-méatotomie, dans notre service entre novembre 2009 et mai 2017. La classification des maxillectomies médiales modifiées étaient obtenues par l'analyse des comptes rendus opératoires. Les données recueillies concernaient le bilan clinique et radiologique préopératoire, la pathologie du sinus maxillaire, l'existence de complications post-opératoires et le suivi.

Résultats

Dans cette étude, nous avons proposé une classification des abords endoscopiques élargie du sinus maxillaire intégrant les abords pré- et infra-lacrymaux, progressive en termes d'agressivité chirurgicale et d'accessibilité du sinus maxillaire. Cinquante-cinq patients ont été inclus dans notre étude, 30 patients ont été opérés par maxillectomie médiale modifiée, 25 patients ont été opérés par maxillectomie médiale standard. Nous avons décrit les différentes voies d'abord endoscopique utilisées en fonction de la pathologie bénigne ou maligne du sinus maxillaire. La durée du suivi a été de 14.3 mois en moyenne (de 2 à 57 mois). Nous n'avons pas retrouvé de différence significative en terme de complications précoces (saignement, hypoesthésie infra-orbitaire, infection de site opératoire, effraction orbitaire) ni tardives (épiphora, hypoesthésie infra-orbitaire, syndrome du nez vide) entre nos deux groupes de patients.

Conclusion

Dans cette étude, nous proposons une classification des différentes maxillectomies médiales modifiées. Nous en avons précisé les indications dans nombre de pathologies du sinus maxillaire : inflammatoire, infectieuse, tumorale bénigne voire maligne dans des cas sélectionnés. Ces voies d'abord, plus conservatrices que la maxillectomie médiale classique, ne sont pas associées, dans notre expérience, à un plus grand taux de récurrence ni à un plus grand taux de complication post-opératoire.

Introduction

Dans le domaine de la chirurgie rhino-sinusienne, la chirurgie du sinus maxillaire est la plus fréquemment pratiquée. Ses indications sont nombreuses et concernent des pathologies tumorales, infectieuses ou inflammatoires. De fait, cette chirurgie n'a cessé d'évoluer depuis ses débuts dans les années 1890.

Décrites par Caldwell en 1893 et Luc en 1897⁽¹⁾, les voies d'abord externes trans-vestibulaires ont été largement pratiquées au cours du XX^{ème} siècle⁽²⁾, principalement dans des indications infectieuses. D'autres voies d'abord externes (para-latéro-nasale, degloving de Rouge-Denker^(3,4)) ont été décrites à partir du début du XX^{ème} siècle, permettant la réalisation de maxillectomies, principalement pour des indications tumorales. Si ces chirurgies autorisent un accès direct, large, à la totalité du sinus maxillaire, elles sont toutefois pourvoyeuses de séquelles esthétiques et de nombreuses complications de type œdème de l'hémiface, dysesthésie infra-orbitaire, fistule, infection de site opératoire...

La chirurgie endoscopique endonasale, qui a révolutionné la prise en charge des pathologies du sinus maxillaire, est devenue, aujourd'hui, la voie d'abord de référence pour ce sinus⁽⁵⁻⁷⁾.

Parmi ses nombreux avantages, on retrouve la magnification de l'image permettant une bonne discrimination entre muqueuse normale et pathologique⁽⁸⁾, l'absence de cicatrice faciale disgracieuse, la fréquence diminuée des complications et le caractère fonctionnel de cette chirurgie. Toutefois, les abord endoscopiques classiques, représentés par les méatotomies moyenne et inférieure, ne permettent pas le contrôle de la paroi antérieure du sinus maxillaire, ni de certains de ses récessus⁽⁹⁾.

La maxillectomie médiale endoscopique a été définie comme alternative aux chirurgies fonctionnelles endoscopiques afin de permettre l'exposition de l'ensemble du sinus

maxillaire. En pathologie tumorale, elle est devenue l'intervention de référence ⁽¹⁰⁾. Elle consiste en la résection de l'ensemble de la cloison inter-sinusal et, de fait, nécessite le sacrifice de la voie lacrymale et du cornet inférieur ⁽¹¹⁾. Malgré le caractère minimal invasif de l'abord chirurgical, cette chirurgie carcinologique n'est pas dénuée de complication post-opératoire tel que épiphora, dysesthésie infra-orbitaire, épistaxis ou encore mucocèle ⁽¹²⁾.

Les nouveaux abords vidéo-endoscopiques infra-lacrymaux ⁽¹³⁾ et pré-lacrymaux ⁽¹⁴⁾ permettent désormais un accès à des zones spécifiques du sinus en limitant au maximum la morbidité de la chirurgie. Ces abords permettent de définir le concept de maxillectomie médiale modifiée. Il existe actuellement peu d'études concernant ces voies d'abord et leurs indications ne sont pas définies.

Nos objectifs, pour ce travail de thèse, étaient de proposer une classification des différentes voies d'abord vidéo-endoscopiques de type maxillectomie médiale puis, en se basant sur cette classification, d'étudier les indications chirurgicales et les résultats en termes de complications et de suivi de ces interventions sur une population de patients opérés dans notre service au cours des 7 dernières années.

Matériel et Méthode

Nous avons étudié tous les dossiers des patients ayant bénéficié d'une maxillectomie médiale endoscopique dans le service de Chirurgie ORL et Cervico-Faciale adulte *de l'Hôpital de la Timone puis de l'hôpital de la Conception*, Assistance Public des Hôpitaux de Marseille, entre le 1^{er} novembre 2009 et le 31 mai 2017. Les dossiers ont été sélectionnés grâce à l'aide du codage CCAM.

Les critères d'inclusions étaient :

- Sujet adulte
- Opéré dans notre centre entre le 1^{er} novembre 2009 et le 31 mai 2017
- D'une maxillectomie médiale définie par un abord plus large du sinus maxillaire à travers la cloison inter-sinusal nasale qu'une simple méatotomie moyenne ou qu'une bi-méatotomie classique

Les critères d'exclusions étaient : un âge inférieur à 18 ans, une erreur de codage, la réalisation d'une méatotomie moyenne isolée, d'une bi-méatotomie ou d'un abord vestibulaire isolé.

La définition et classification des maxillectomies médiales modifiée étaient obtenues par l'analyse des comptes rendus opératoires. Les données recueillies, concernant la chirurgie, étaient :

- Le type de geste effectué
- La nécessité d'une voie d'abord externe associée (vestibulaire, para-latéro-nasale, endobuccale)
- L'extension du geste à des structures voisines (ethmoïde, orbite, fosse infra-temporale)

Tous les dossiers des patients opérés ont ensuite été relus afin d'évaluer les résultats de ces chirurgies. Nous avons, de manière rétrospective, relevé des données :

- Concernant le patient :
 - L'âge au moment du diagnostic et le sexe
 - Les antécédents chirurgicaux sinusiens
 - Les comorbidités : cardiopathie, HTA, diabète
 - L'existence d'un traitement par anti-thrombotique
 - Les résultats de l'examen clinique et endoscopique préopératoire
- Concernant la pathologie du sinus maxillaire :
 - Le caractère tumoral, infectieux ou inflammatoire défini par le compte-rendu d'anatomopathologie ou les prélèvements microbiologiques
- Concernant le bilan radiologique pré-opératoire
- Concernant le suivi post-opératoire :
 - Les complications
 - Précoces : survenues dans les 6 semaines suivant la chirurgie
 - Saignement : hémorragie justifiant une reprise chirurgicale, un tamponnement ou une transfusion
 - Hyperalgie : douleurs justifiant le recours à un antalgique de palier 3
 - Infection du site opératoire
 - Hypoesthésie du territoire infra orbitaire
 - Effraction orbitaire : hématome intra-orbitaire, atteinte ophtalmologique
 - Tardives : survenues ou persistantes plus de 3 mois après la chirurgie :

- Epiphora
- Syndrome du nez vide
- Hypoesthésie du territoire infra orbitaire
- La récurrence de la pathologie et délai avant récurrence
- La durée du suivi

Résultats

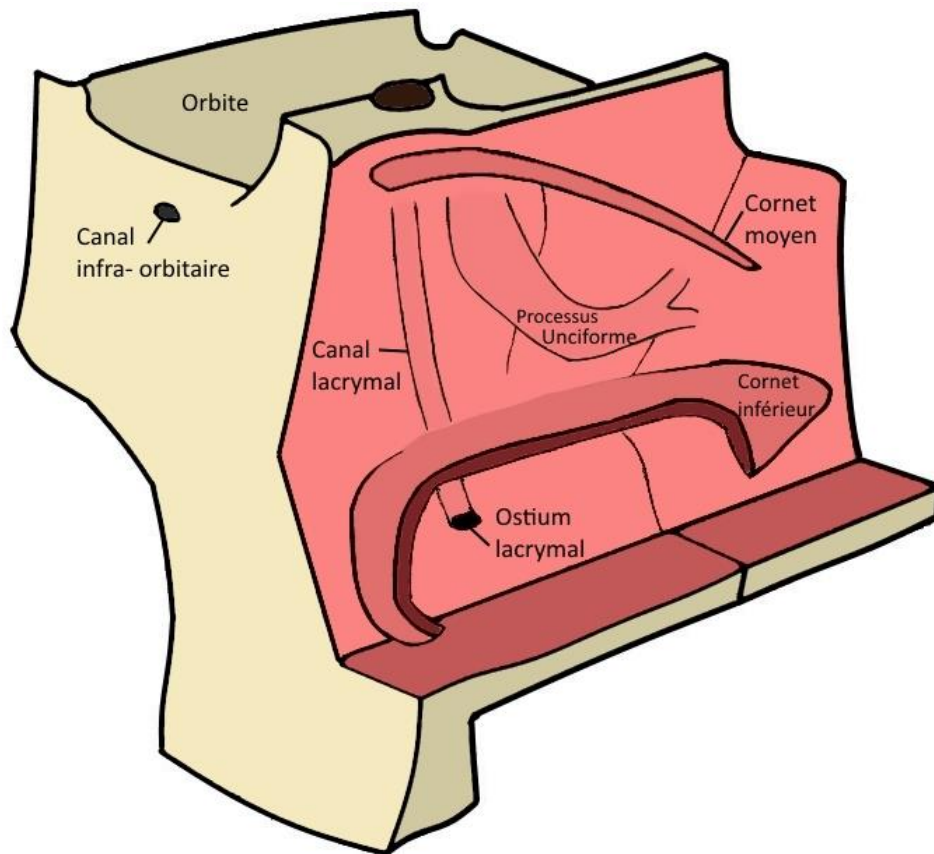
Définition et classification des maxillectomies médiales

Chaque procédure débutait de façon identique. Les interventions étaient pratiquées sous anesthésie générale, le patient installé en décubitus dorsal, après décongestion de la muqueuse nasale par un méchage de la cavité nasale à la xylocaïne naphazolinée à 5% pendant 10 minutes.

L'endoscope utilisé en routine était un endoscope sinus 30° (longueur 18 cm, diamètre 4 mm), couplé à une caméra haute définition (Karl Storz Endoscopy®) et à un auto laveur.

Lorsque la lésion faisait issue dans la fosse nasale, l'opérateur réalisait un debulking tumoral premier afin d'obtenir les repères chirurgicaux nécessaires (Figure 1). Puis des méatotomies moyenne et inférieure étaient pratiquées.

Figure 1 : Vue de 3/4 de la cloison inter-sinusal et de la face antérieure du maxillaire en situation normale. Pour la meilleure visualisation des reliefs de la cloison inter-sinusal, seule la projection des cornets moyen et inférieur a été représentée.



La méatotomie moyenne débutait par la luxation du cornet moyen. Une déhiscence de la voie lacrymale était recherchée de manière systématique par une légère pression orbitaire homolatérale. L'opérateur pratiquait une unciformectomie verticale et horizontale et une ouverture de la région des fontanelles. La méatotomie était alors élargie vers l'avant à la pince rétrograde d'Ostroem-Terrier jusqu'à l'aplomb de la voie lacrymale ; vers le haut à la pince Blakesley-Weil 45° jusqu'à l'ethmoïde ; vers le bas à la pince d'Ostroem-Terrier jusqu'au dos du cornet inférieur ; vers l'arrière à la pince Blakesley-Weil droite jusqu'à la

lame verticale de l'os palatin en prenant garde à l'émergence de l'artère sphéno-palatine dans cette région.

La méatotomie inférieure était réalisée dans le quadrant postéro-inferieur du méat inférieur grâce à l'aspiration boutonnée de Vigan, après luxation du cornet moyen et repérage visuel de l'ostium du canal lacrymal. Elle était ensuite élargie vers le haut jusqu'à rejoindre l'ouverture de la méatotomie moyenne, vers l'arrière jusqu'à la lame verticale de l'os palatin, vers l'avant jusqu'à l'ostium du canal lacrymal en le respectant.

Puis, le geste chirurgical était adapté en fonction de la pathologie selon la classification proposée suivante :

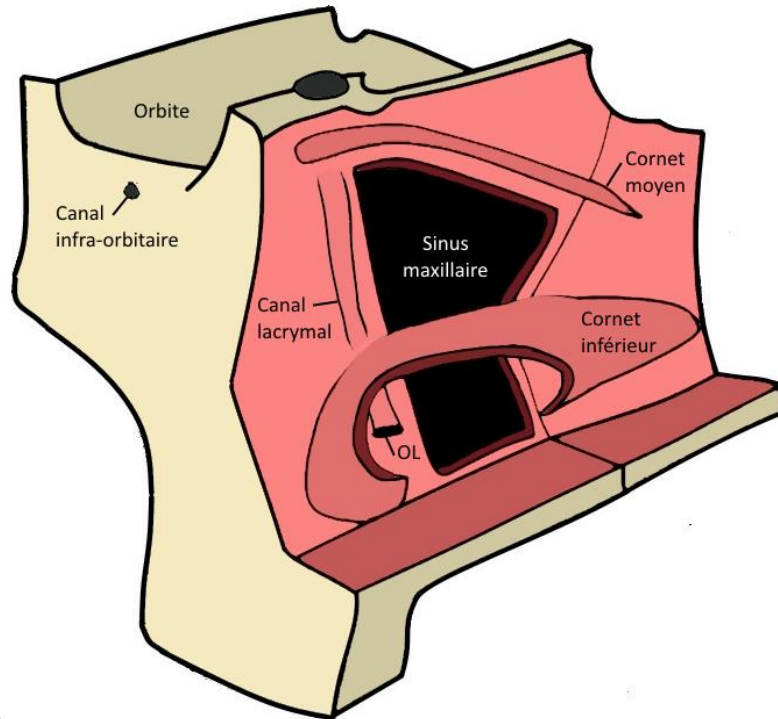
- **Maxillectomie médiale modifiée de type I** avec conservation de la voie lacrymale (Figure 2)
 - o **I a** : Les méatotomies moyenne et inférieure étaient reliées sous le cornet inférieur avec préservation de ce dernier et de la voie lacrymale en avant.
 - o **I b** : Les méatotomies moyenne et inférieure étaient reliées et le tiers ou la moitié postérieure du cornet inférieur était réséqué. La voie lacrymale était préservée en avant.

La maxillectomie médiale de type I donnait un accès direct à la paroi postérieure du sinus, à la partie postérieure des parois supérieure et inférieure du sinus, ainsi qu'aux structures anatomiques voisines : compartiment orbitaire à travers le plancher de l'orbite, en préservant le nerf infra-orbitaire ; fosse infra-temporale à travers la paroi postérieure du sinus maxillaire, en prenant garde à préserver l'artère maxillaire interne et le nerf maxillaire.

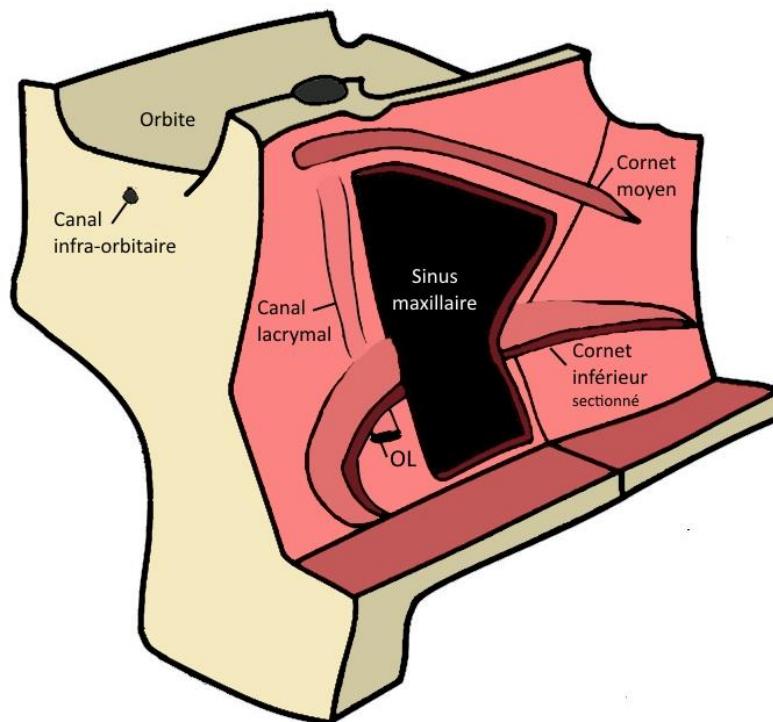
Figure 2 : Vue de 3/4 de la cloison inter-sinusal et de la face antérieure du maxillaire en cas de **maxillectomie médiale modifiée de type I :**

A - **Type I a :** Méatotomies moyenne et inférieure reliées, conservation de la voie lacrymale et du cornet inférieure (OL : Ostium du canal lacrymal)

B - **Type I b :** Méatotomies moyenne et inférieure reliées, conservation de la voie lacrymale et résection partielle du cornet inférieure (OL : Ostium du canal lacrymal).



A



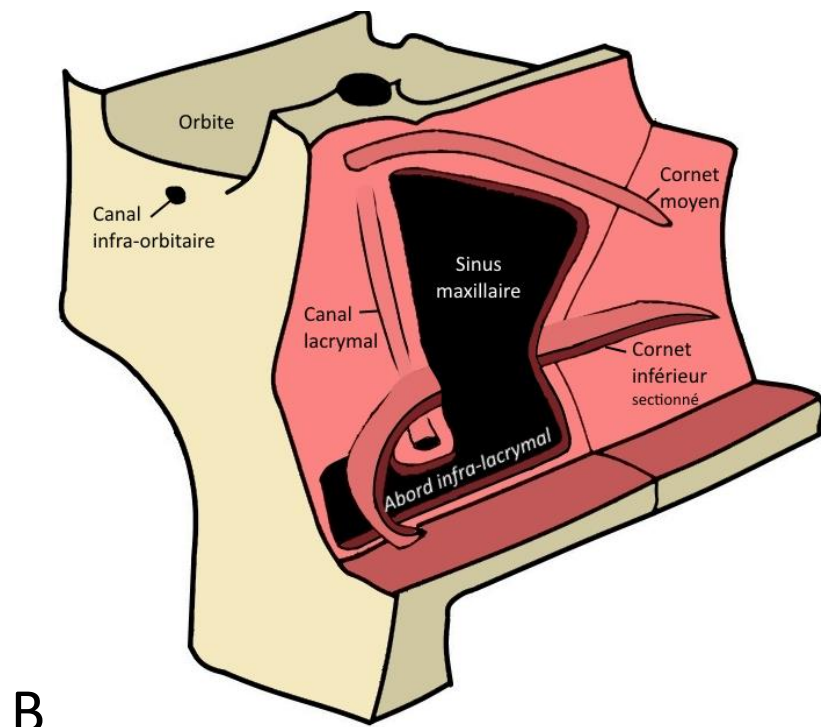
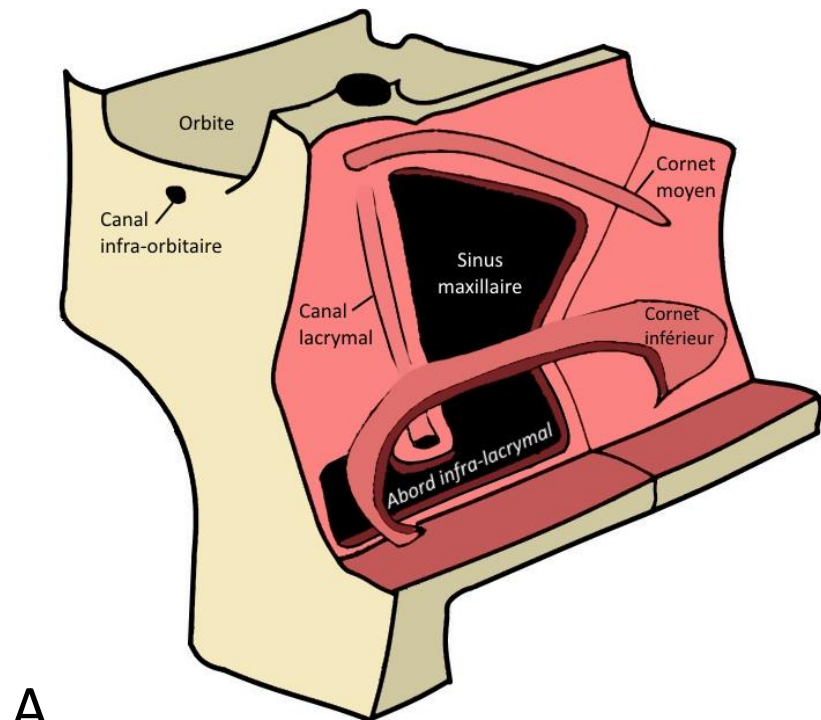
B

- **Maxillectomie médiale modifiée de type II** avec abord infra-lacrimal et conservation de la voie lacrymale (Figure 3) :
 - **II a** : Le cornet inférieur était laissé en pont entre la méatotomie moyenne et l'inférieure. Pour réaliser l'abord infra lacrymal, la méatotomie inférieure était élargie vers l'avant en dessous de l'ostium du canal lacrymal en respectant une collerette muqueuse de 5 mm de diamètre. Le geste était réalisé à la pince rétrograde d'Ostroem-Terrier le plus souvent, parfois à la fraise diamantée 30°. Le cornet inférieur était conservé.
 - **II b** : Après réalisation de la maxillectomie médiale modifiée IIa, le tiers ou la moitié postérieure du cornet inférieur était réséquée.

Figure 3 : Vue de 3/4 de la cloison inter-sinusal et de la face antérieure du maxillaire en cas de **maxillectomie médiale modifiée de type II** avec abord infra-lacrimal et conservation de la voie lacrymale.

A - **Type II a :** Méatotomies moyenne et inférieure reliées et abord infra-lacrimal, conservation de la voie lacrymale et du cornet inférieur.

B - **Type II b :** Méatotomies moyenne et inférieure reliées et abord infra-lacrimal, conservation de la voie lacrymale et résection partielle du cornet inférieur.



La maxillectomie médiale modifiée de type II donne un accès large à la partie inférieure du sinus maxillaire, au récessus alvéolaire, siège fréquent de corps étranger d'origine dentaire, et surtout à l'angle antérieur du sinus (figure 4 et 5).

Figure 4 : Angle de vue endoscopique par l'abord infra-lacrimal projeté sur coupe de scanner (aire en jaune), préservation de l'intégralité de la voie lacrymale (VL) en pointillés rouges et du cornet inférieur (CI) en pointillés verts.

A - Coupe coronale

B - Coupe sagittale

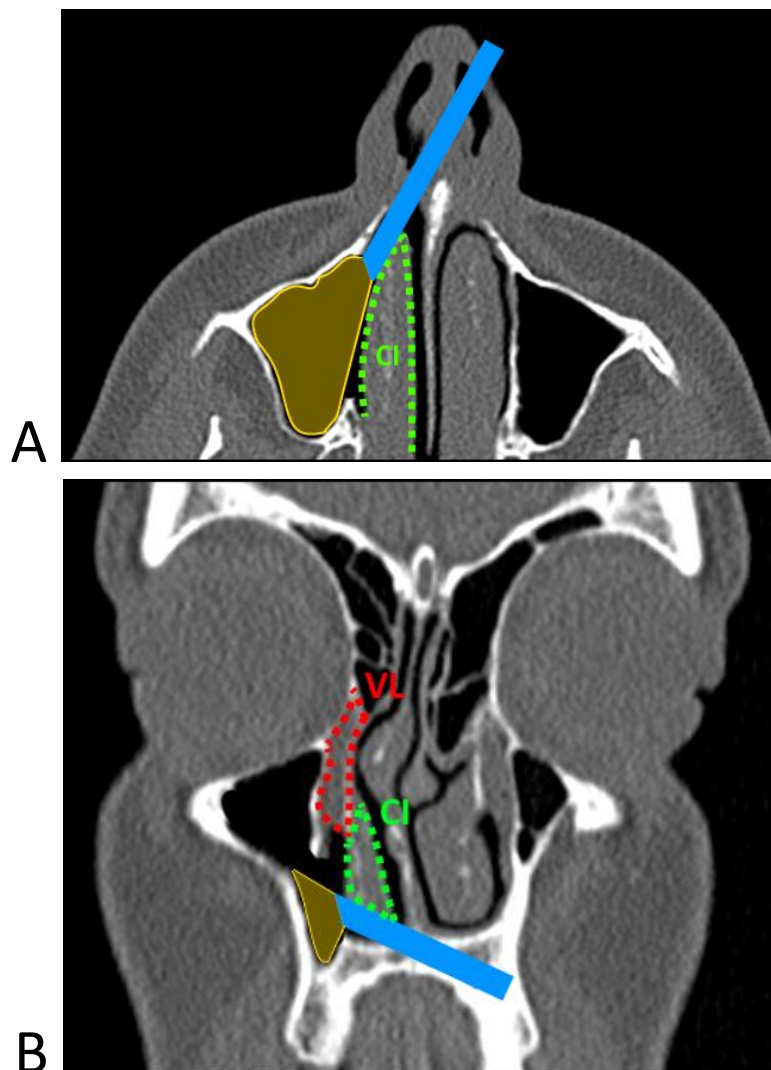
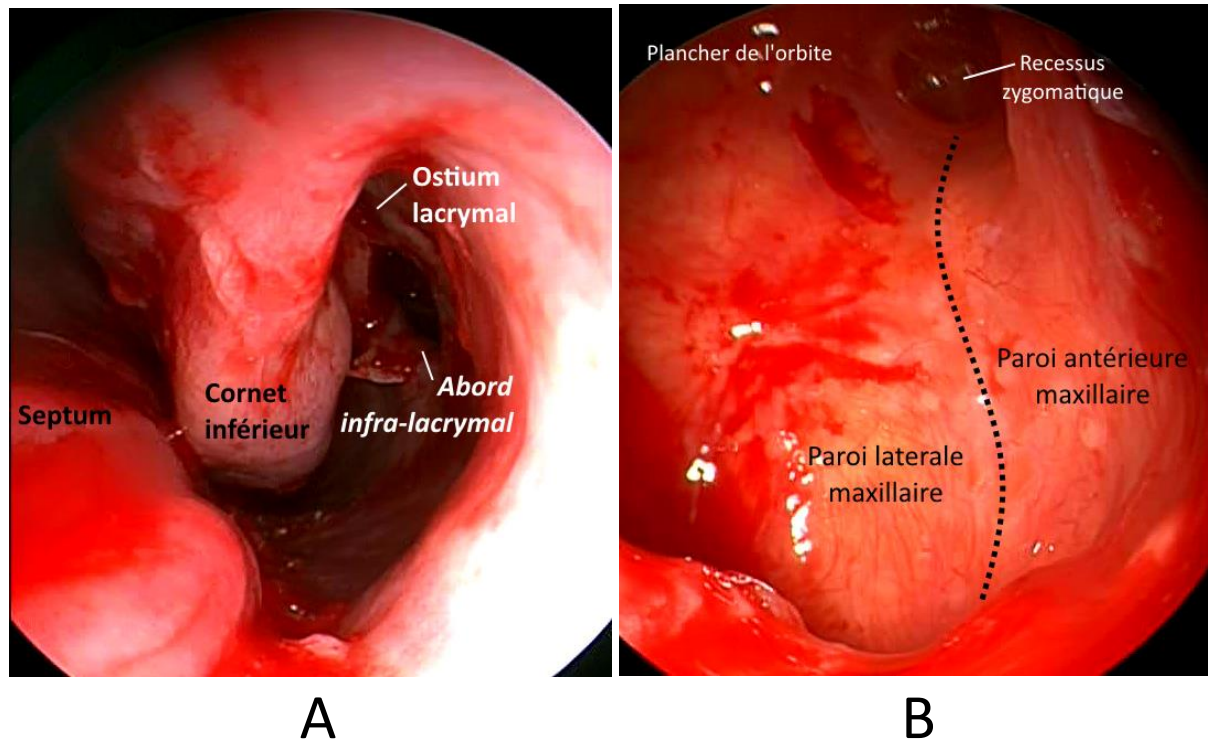


Figure 5 : Vue endoscopique de l'**abord infra-lacrimal** pratiqué au cours de la maxillectomie médiale modifiée de type II du côté gauche.

A - Endoscope placé au niveau du vestibule nasal : l'abord infra-lacrimal en dedans du cornet inférieur respecte l'abouchement de la voie lacrymale au niveau de l'ostium lacrymal.

B - Endoscope placé au niveau de l'abord infra-lacrimal : visualisation large de la paroi antérieure du sinus maxillaire, du récessus zygomatique, du plancher de l'orbite.



- **Maxillectomie médiale modifiée de type III** avec abord infra-lacrimal et pré-lacrimal (Figure 6) :

- **III a :** Le cornet inférieur était laissé en pont entre la méatotomie moyenne et l'inférieure. La méatotomie inférieure était élargie vers l'avant en dessous de l'ostium du canal lacrymal en le respectant, à la pince rétrograde d'Ostroem-Terrier ou à la fraise diamantée 30° pour réaliser l'abord infra-lacrimal. La paroi inter-sinuso-nasale était ouverte en un troisième point en avant de la voie lacrymale grâce à la fraise diamantée. Cette ouverture était élargie en avant jusqu'à l'orifice piriforme, en haut jusqu'au bas du sac lacrymal, en

arrière avec une véritable squelettisation de la voie lacrymale. Le cornet inférieur était conservé et remplacé en fin d'intervention.

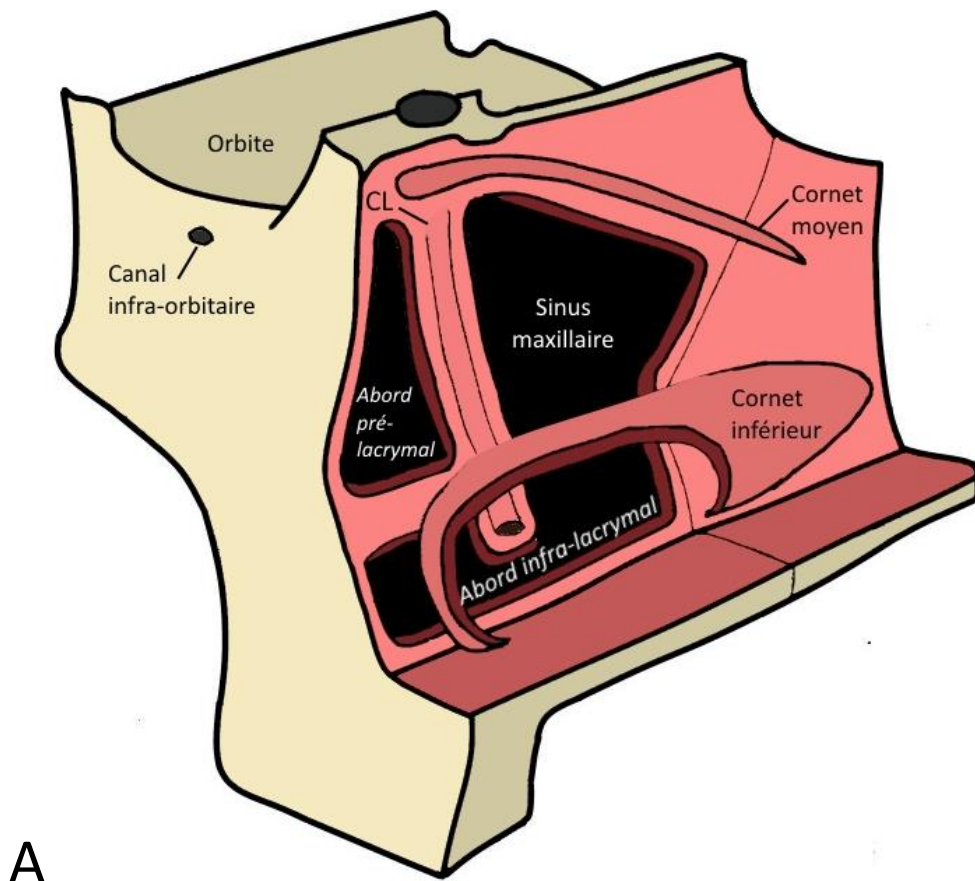
- **IIIb** : Après réalisation d'une maxillectomie médiale modifiée de type IIIa, le tiers ou la moitié postérieure du cornet inférieur était réséqué.
- **IIIc** : Les méatotomies moyenne et inférieure étaient élargies vers l'avant, à la pince rétrograde d'Ostroem-Terrier ou à la fraise diamantée jusqu'à l'orifice piriforme avec sacrifice de la voie lacrymale. Le cornet inférieur était conservé et remplacé en fin d'intervention.

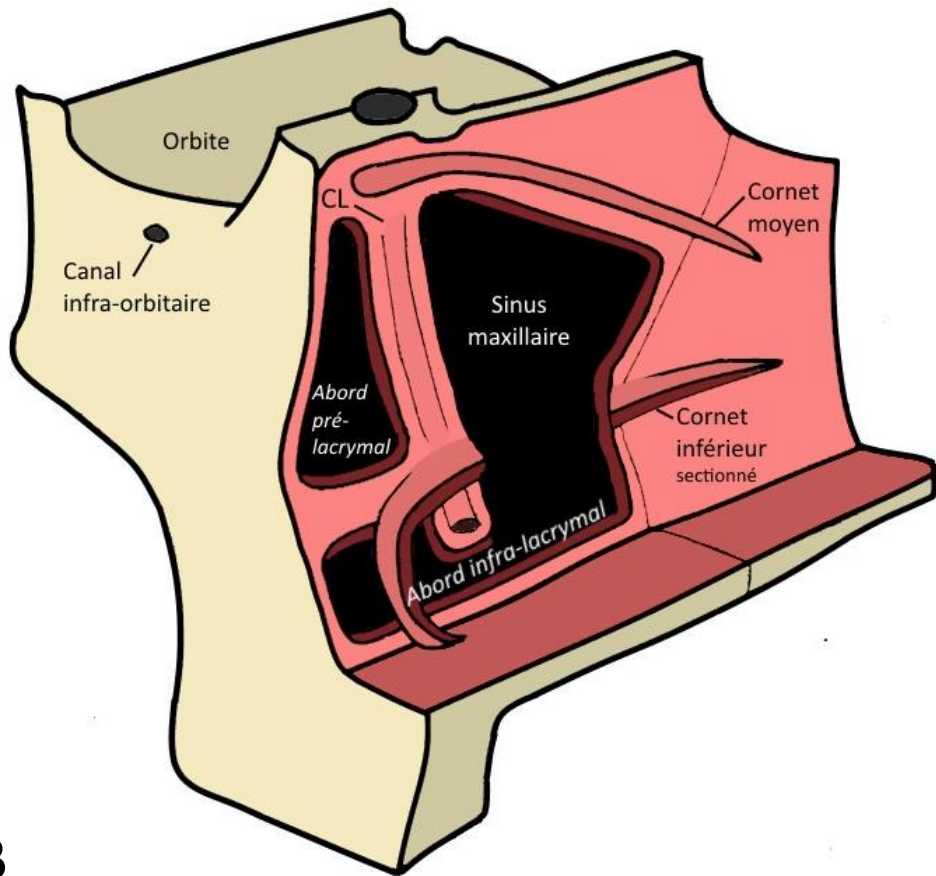
Figure 6 : Vue de 3/4 de la cloison inter-sinusal et de la face antérieure du maxillaire en cas de **maxillectomie médiale modifiée de type III** avec abord infra-lacrimal et pré-lacrimal

A - **Type III a :** Méatotomies moyenne et inférieure reliées, abord infra-lacrimal et pré-lacrimal, conservation de la voie lacrymale et du cornet inférieur.

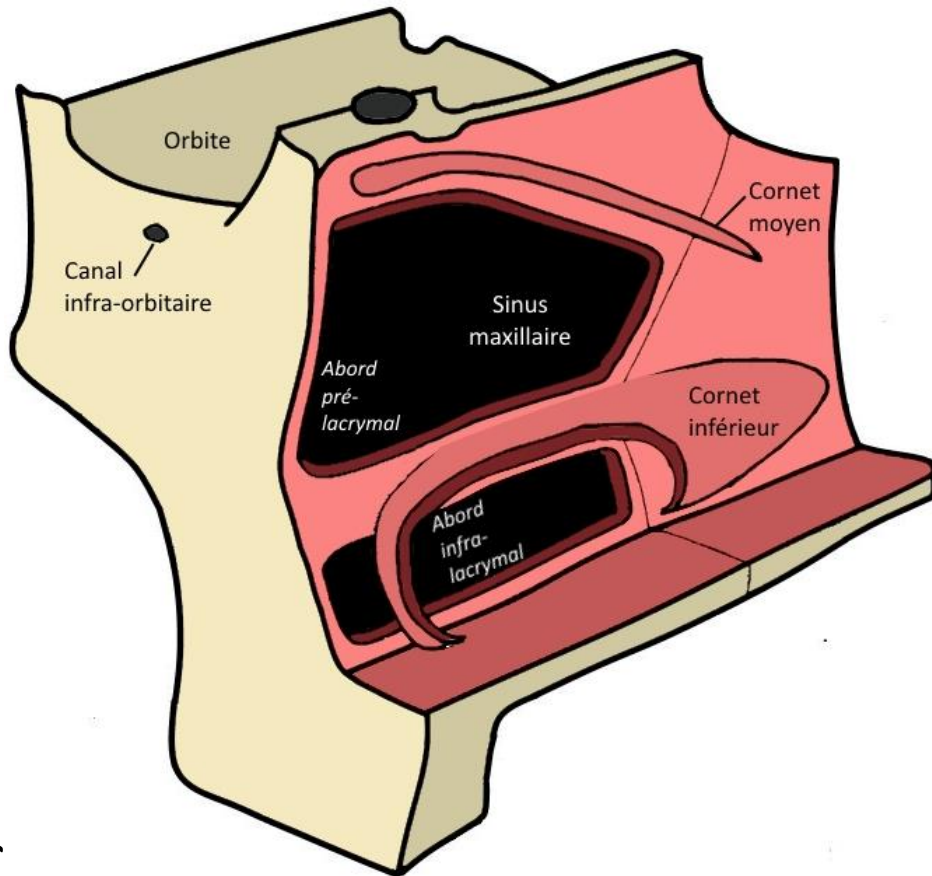
B - **Type III b :** Méatotomies moyenne et inférieure reliées, abord infra-lacrimal et pré-lacrimal, conservation de la voie lacrymale et résection partielle du cornet inférieur.

C - **Type III c :** Méatotomies moyenne et inférieure reliées, abord infra-lacrimal et pré-lacrimal, résection partielle du cornet inférieur de la voie lacrymale.





B



C

Les maxillectomies médiales de type IIIa et IIIb permettent un accès aisé à la partie la plus antérieure du sinus maxillaire avec la possibilité de conservation de la voie lacrymale et sans nécessité d'abord vestibulaire (Figure 7 et 8). L'érosion ou l'invasion de la voie lacrymale par un papillome inversé ou une tumeur maligne imposait sa résection. La chirurgie de type IIIc permet un abord large de la totalité du sinus maxillaire en conservant le cornet inférieur.

Figure 7 : Angle de vue endoscopique par l'abord pré-lacrimal projeté sur une coupe coronale de scanner (aire en jaune), préservation de l'intégralité de la voie lacrymale (VL) en pointillés rouge.

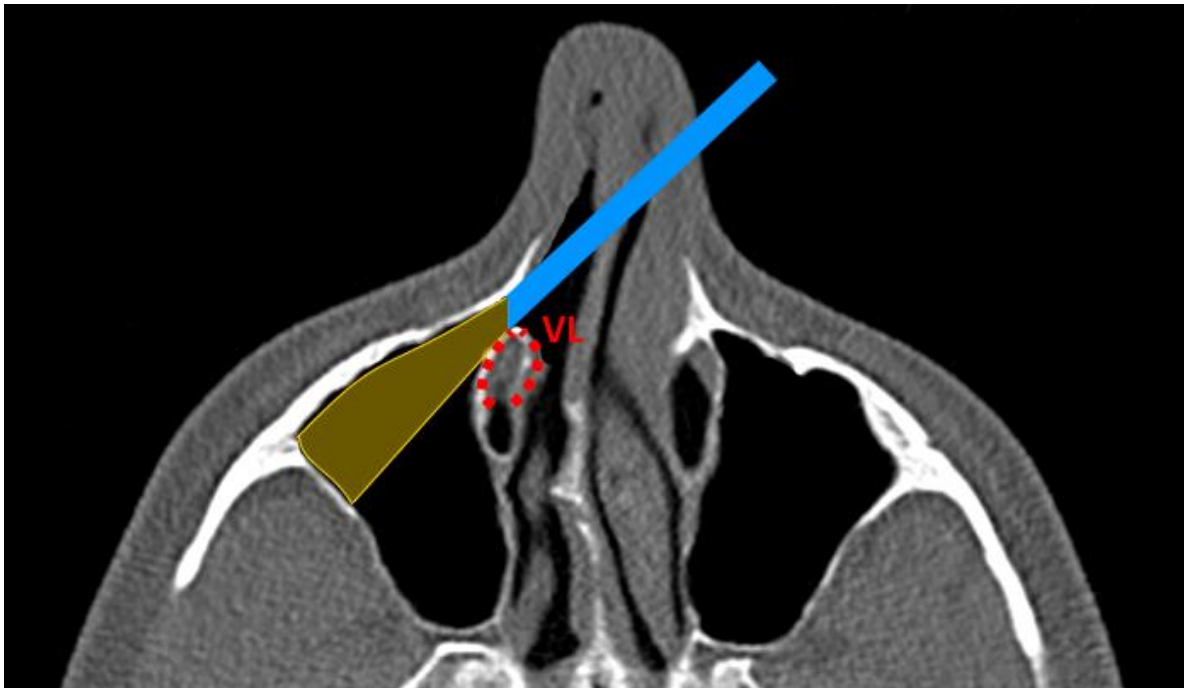
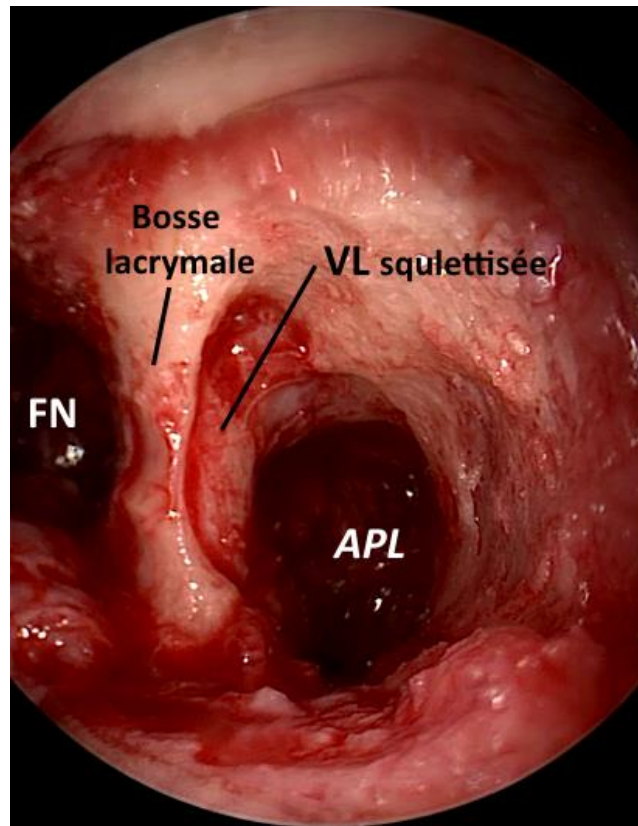


Figure 8 : Vue endoscopique de l'**abord pré-lacrymal** pratiqué au cours de la maxillectomie médiale modifiée de type III du côté gauche. Dans la fosse nasale (FN), l'abord pré-lacrymal (APL) se place au-dessus du dos du cornet inférieur (CI), en avant de la voie lacrymale (VL) qui est squelettisée et respectée.

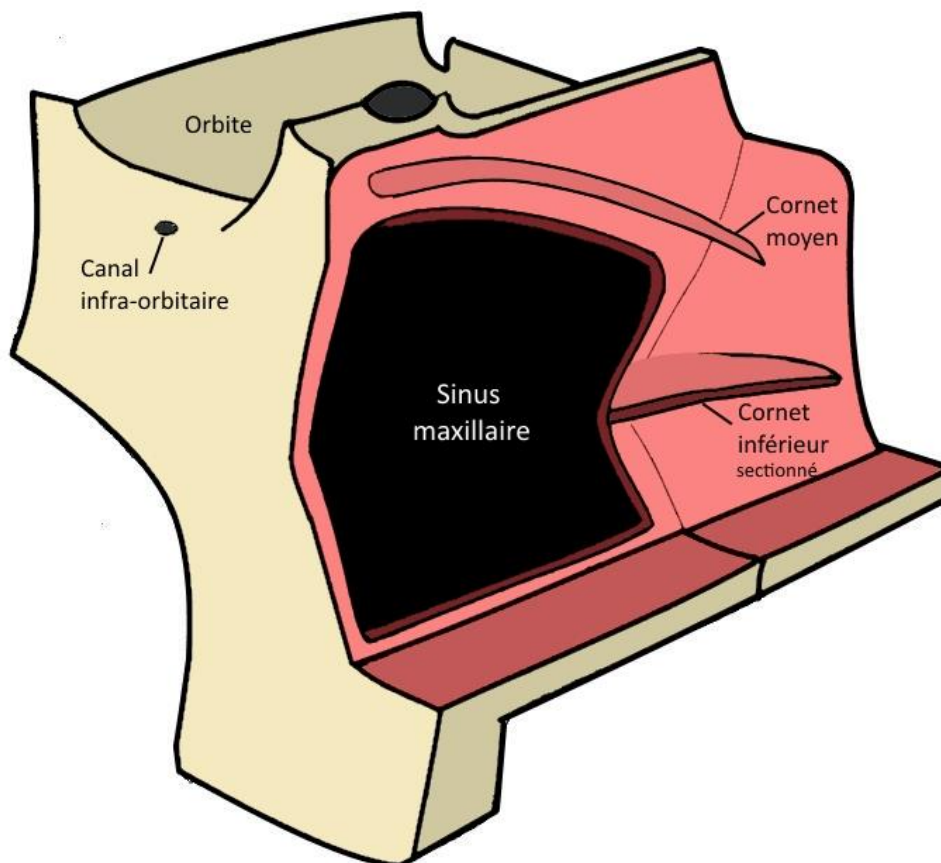


- **Maxillectomie médiale standard type IV :**

La chirurgie consistait en une exérèse complète de la cloison inter-sinuso-nasale avec résection du cornet inférieur et de la voie lacrymale. Après réalisation de la méatotomie moyenne et inférieure, le cornet inférieur était sectionné aux ciseaux crantés de Prades. La méatotomie inférieure était élargie vers l'avant à la pince d'Ostroëm-Terrier jusqu'à l'orifice piriforme. Les berges antérieures des deux méatotomies étaient réunies, la cloison inter-sinuso-nasale était soulevée et la voie lacrymale était sectionnée nettement à la lame froide. Enfin, la paroi inter-sinuso-nasale était détachée de sa dernière attache postérieure au ras de la lame verticale de l'os palatin.

La chirurgie de type IV permet un abord large du sinus maxillaire lors de pathologie invasive avec nécessité d'exérèse élargie et de marges saines ou de volume tumoral très important (papillome inversé) (Figure 9).

Figure 9 : Vue de 3/4 de la cloison inter-sinusal et de la face antérieure du maxillaire en cas de **maxillectomie médiale standard de type IV**



La figure 10 présente la classification des différentes maxillectomies médiales vidéoendoscopiques en fonction de la préservation des différentes structures. Le tableau 1 présente les possibilités d'accès aux différentes parties du sinus maxillaire en fonction de la voie d'abord pratiquée.

Figure 10 : Classification de maxillectomies médiales endoscopiques

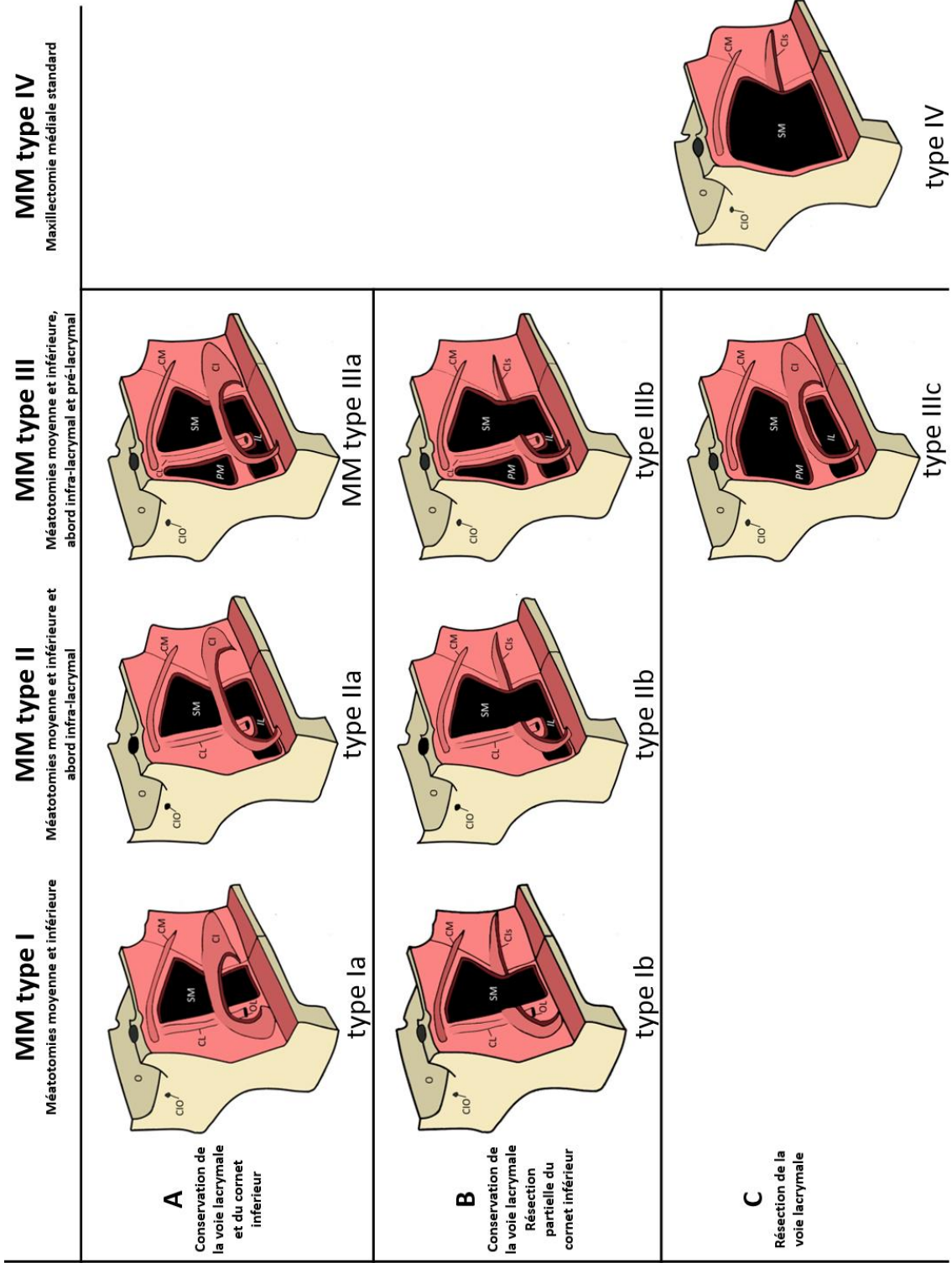


Tableau 1 : Parois et récessus du sinus maxillaire accessible en fonction du type de chirurgie pratiquée. En blanc, contrôle impossible ; en gris clair, contrôle difficile ; en gris foncé, contrôle facile. NE : Voie d'abord non évaluée car non réalisée dans notre série.

	Paroi postérieure	Récessus zygomatique	Plancher de l'orbite	Récessus alvéolaire		Paroi antérieure		Paroi médiale
				postérieur	antérieur	inférieure	supérieure	
Type I								
I a								
I b								
Type II								
II a								
II b	NE	NE	NE	NE	NE	NE	NE	NE
Type III								
III a								
III b	NE	NE	NE	NE	NE	NE	NE	NE
III c								
Type IV								

Le tamponnement nasal était retiré à 48h en l'absence de complication hémorragique et un lavage des fosses nasales à la solution saline 9% était débuté 48h après le déméchage pour une durée minimum de 1 mois. Les patients étaient systématiquement revus en consultation 15 jours après la chirurgie puis le suivi clinique et radiologique était alors adapté à la pathologie.

Résultats des maxillectomies médiales

Cinquante-cinq patients ont été inclus dans notre étude, 36 (65%) hommes et 19 (35%) femmes, l'âge moyen était de 55 ans (de 26 à 83 ans). Dans notre population, 23 patients (41.8%) présentaient des comorbidités de type cardiopathie pour 8 patients (14.5%), diabète pour 7 patients (12.7%), HTA pour 20 patients (36.4%) et/ou prise de traitement anticoagulant ou antiagrégant plaquettaire pour 9 patients (16.4%).

Quarante et un patients (74.5%) présentaient des symptômes de la pathologie naso-sinusiennes, 11 patients (20%) étaient strictement asymptomatiques et les données de l'examen n'étaient pas disponibles pour 3 patients (5.4%). Les symptômes retrouvés étaient aspécifiques. Il s'agissait d'une obstruction nasale chez 20 patients (36.4%), d'une rhinorrhée chez 18 patients (32.7%), d'une épistaxis chez 16 patients (29.1%), d'une dysosmie chez 15 patients (27.3%), de douleurs naso-sinusiennes chez 9 patients (16.4%) et d'un épiphora chez 6 patients (10.6%). Tous les patients ont bénéficié d'un scanner préopératoire et une IRM sinusienne était disponible chez 50 patients (90.9% des patients).

Les caractéristiques démographiques et la symptomatologie des patients de l'étude sont présentées dans le tableau 2.

Tableau 2 : Caractéristiques de la population

A - Caractéristiques de la population de l'étude : comparaison des patients opérés d'une maxillectomie médiale modifiée (MMM) et d'une maxillectomie médiale standard (MMS). TAT : traitement anti-thrombotique. Une valeur de $p < 0,05$ est considérée comme significative.

	Total	Maxillectomies Médiales Modifiées Type I, II, III	Maxillectomies Médiales Standards Type IV	
Nombre de patients	55	30	25	
Age moyen (année) [min-max]	55 [26-83]	54 [26-73]	57 [27-83]	p=0.43
Sexe				
- H	36 (65%)	20 (66.6%)	16 (64%)	
- F	19 (35%)	10 (33.4%)	9 (36%)	
Comorbidités	23 (41.8%)	11 (36.7%)	12 (48%)	p=0.39
Type				
- Cardiopathie	8 (14,5%)	3 (10%)	5 (20%)	
- Diabète	7 (12.7%)	2 (6.7%)	5 (20%)	
- HTA	20 (36.4%)	9 (30%)	11 (44%)	
- TAT*	9 (16.4%)	4 (13.4%)	5 (20%)	
Manifestations cliniques	41 (74.5%)	20 (66.7%)	21 (84%)	p=0.63
Type				
- Dysosmie	15 (27.3%)	8 (26.7%)	7 (28%)	
- Douleurs sinusiennes	9 (16.4%)	6 (20%)	3 (12%)	
- Obstruction nasale	20 (36.4%)	11 (36.7%)	9 (36%)	
- Rhinorrhée	18 (32.7%)	11 (36.7%)	7 (28%)	
- Epistaxis	16 (29.1%)	6 (20%)	10 (40%)	
- Epiphora	6 (10.9%)	3 (10%)	4 (16%)	

B - Caractéristiques de la population de l'étude : comparaison des patients opérés d'une maxillectomie médiale modifiée (MMM) de type I, II et III.

TAT : traitement anti-thrombotique.

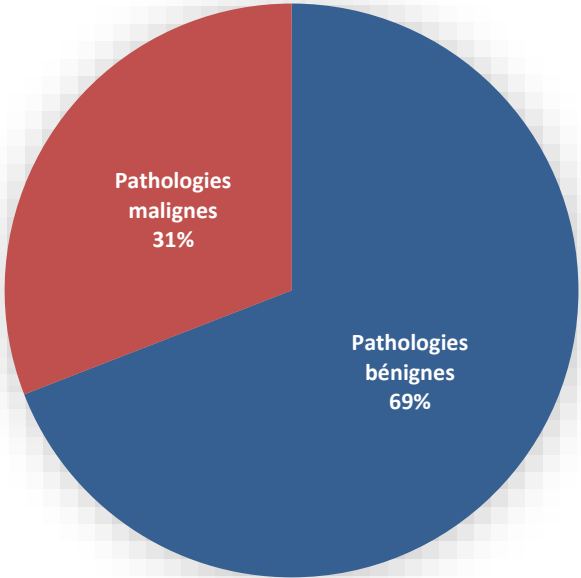
	MMM	Type I			Type II			Type III			
		Total	Ia	Ib	Total	IIa	IIb	Total	IIIa	IIIb	IIIc
Nombre de patients	30	11	4	7	14	14	-	5	3	-	2
Age moyen (ans) [min-max]	54 [26-73]	57 [32-73]			55 [29-71]			50 [26-64]			
Sexe											
- H	20	10	4	6	6	6	-	4	2	-	2
- F	10	1	0	1	8	8	-	1	1	-	-
Comorbidités	11	2	1	1	6	6	-	3	2	-	1
Type											
- Cardiopathie	3	0			2			1			
- Diabète	2	0			1			1			
- HTA	9	2			5			2			
- TAT*	4	0			4			0			
Manifestations cliniques	20	8	3	5	10	10	-	2	2	-	-
Type											
- Dysosmie	8	4			3			1			
- Douleurs sinusiennes	6	3			2			1			
- Obstruction nasale	11	4			7			0			
- Rhinorrhée	11	4			5			2			
- Epistaxis	6	3			3			0			
- Epiphora	3	2			1			0			

Une maxillectomie médiale modifiée (type I, II et III) a été réalisée chez 30 patients et une maxillectomie médiale standard (type IV) chez 25 patients. Il n'existait pas de différence significative entre les 2 groupes de patients en termes d'âge ($p=0.43$), de comorbidités ($p=0.39$) ni de manifestations cliniques de la pathologie ($p=0.63$). La chirurgie de type I a été réalisée chez 11 patients (4 type I a, 7 type I b). Le type II avec abord infra lacrymal a été réalisé chez 14 patients, toutes de type II a avec conservation de l'intégralité du cornet inférieur. Le type III avec abord infra et pré lacrymal a été réalisé chez 5 patients, 3 de type III a, 2 de type III c. Aucune chirurgie de type III b n'a été réalisée (Tableau 1B).

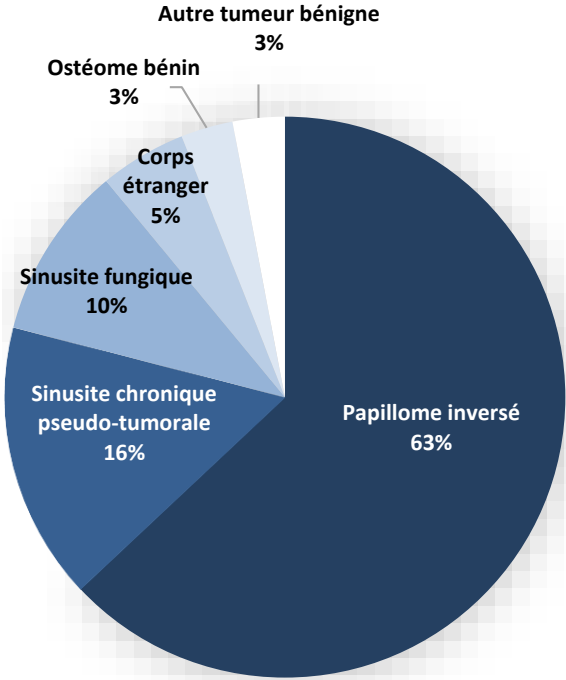
La pathologie nasosinusienne indiquant la chirurgie endonasale était bénigne chez 38 patients (69.1% de la population totale) et maligne chez 17 patients (30.9% de la population totale) (Figure 11). Parmi les pathologies bénignes nous retrouvons 24 papillomes inversés (43.6% de la population totale), 6 sinusites chroniques pseudo-tumorales (10.9% de la population totale), 4 sinusites fongiques (3 balles fongiques, 1 sinusite fongique allergique soit 7.3% de la population totale), 2 sinusites sur corps étrangers intra-maxillaires (3.6% de la population totale), 1 ostéome bénin (1.8% de la population totale), 1 kératokyste maxillaire (Figure 11). Il s'agissait d'une pathologie maligne chez 17 patients (30.9% de la population totale). Parmi les pathologies malignes, nous retrouvons 7 carcinomes épidermoïdes (12.7% de la population totale), 6 mélanomes muqueux (10.9 % de la population totale), 2 tumeurs fibreuses solitaires (3.6% de la population totale), 1 adénocarcinome (1.8%) et 1 carcinome adénoïde kystique (1.8%) (Figure 11).

Figure 11 : Répartition des pathologies bénignes et malignes dans la population générale

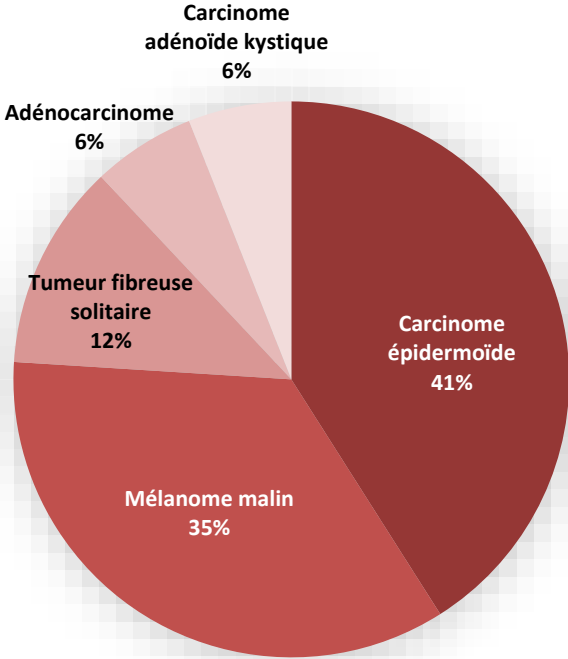
A- Répartition des pathologies bénignes et malignes dans la population générale (en pourcentage)



B - Répartition des pathologies bénignes (en pourcentage)



C - Répartition des pathologies malignes (en pourcentage)



Vingt-cinq patients (45.4% de la population totale) avait eu une intervention chirurgicale antérieure pour cette pathologie, parmi eux 16 patients ont été opérés par maxillectomie médiale modifié de type I, II ou III, 9 patients ont été opérés par maxillectomie médiale standard de type IV. Les figures 12 et 13 présentent la répartition des différentes pathologies bénignes et malignes dans la population de maxillectomie médiale modifié de type I, II et III (figure 12), dans la population de maxillectomie médiale standard (figure 13). Le type maxillectomie médiale modifié I, II ou III pratiquée en fonction des pathologies est présentée dans le tableau 3.

Figure 12 : Répartition des pathologies bénignes et malignes dans la population de maxillectomie médiale modifiée type I, II, III (en pourcentage)

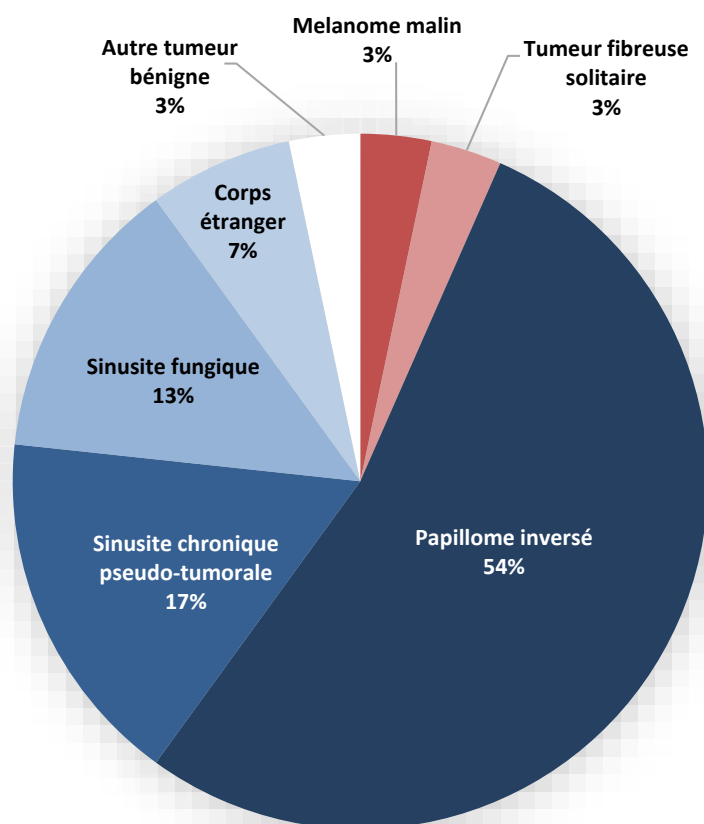


Figure 13 : Répartition des pathologies bénignes et malignes dans la population de maxillectomie médiale standard type IV (%)

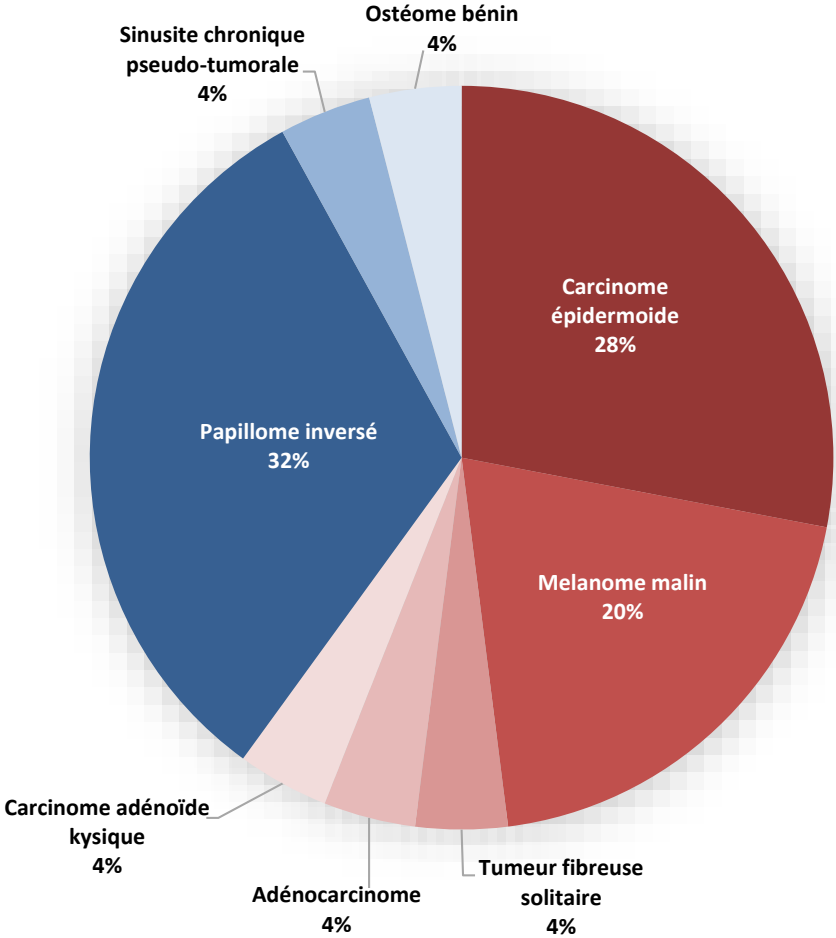


Tableau 3 : Répartition des indications chirurgicales et existence d'un traitement chirurgical antérieur de la pathologie chez les patients opérés par maxillectomie médiale modifiée (MMM) de type I, II et III.

	MMM	Type I			Type II			Type III			
		Total	Ia	Ib	Total	IIa	IIb	Total	IIIa	IIIb	IIIc
Nombre de patients	30	11	4	7	14	14	0	5	3	0	2
Traitement chirurgical antérieur	16	7	3	4	5	5	-	4	2		2
Pathologies											
Bénignes	28	9	4	5	14	14	-	5	3	-	2
- Papillome inversé	16	8	4	4	5	5	-	3	1	-	2
<i>Non dégénéré</i>	14	6	3	3	5	5	-	3	1	-	2
<i>Avec foyer de dysplasie</i>	2	2	1	1	-	-	-	-	-	-	-
- Autre tumeur bénigne	1	-	-	-	1	1	-	-	-	-	-
- Sinusite chronique pseudo tumorale	5	1	-	1	3	3	-	1	1	-	-
- Sinusite fongique	4	-	-	-	4	4	-	-	-	-	-
- Corps étranger	2	-	-	-	1	1	-	1	1	-	-
- Ostéome bénin	0	-	-	-	-	-	-	-	-	-	-
Malignes	2	2	-	2	-	-	-	-	-	-	-
- Carcinome épidermoïde	0	-	-	-	-	-	-	-	-	-	-
- Mélanome malin	1	1	-	1	-	-	-	-	-	-	-
- Tumeur fibreuse solitaire	1	1	-	1	-	-	-	-	-	-	-
- Adénocarcinome	0	-	-	-	-	-	-	-	-	-	-
- Carcinome adénoïde kystique	0	-	-	-	-	-	-	-	-	-	-

Quatre-vingt-treize pour cent des maxillectomies médiales modifiées ont été réalisées pour des pathologies bénignes, seuls 2 patients présentant une pathologie maligne ont pu bénéficier d'une maxillectomie médiale modifiée de type I b. Il s'agissait d'un mélanome muqueux et d'une tumeur fibreuse solitaire. Les deux pathologies restaient à distance de la voie lacrymale et des marges saines à ce niveau ont pu être obtenues.

La maxillectomie médiale standard a été réalisée dans 60% des cas pour des pathologies malignes. Parmi les 10 pathologies bénignes traitées par maxillectomie médiale standard, nous avons retrouvé 5 papillomes inversés qui avait déjà bénéficié d'un traitement chirurgical avec récurrence de la pathologie, 2 papillomes inversés présentant une dysplasie sans dégénérescence, un ostéome bénin étendu à la quasi-totalité de la paroi inter-sinuso-nasale et une sinusite pseudo tumorale.

Les données concernant l'association à un autre geste chirurgical, la survenue de complications précoces ou tardives et le suivi après maxillectomie médiale standard ou maxillectomie médiale modifiée sont présentées dans le tableau 4.

Tableau 4 : Chirurgies et complications

A - Répartition des complications, pratique d'une voie d'abord externe ou d'une autre chirurgie associée chez les patients opérés par maxillectomie médiale standard de type IV et maxillectomie médiale modifiée de type I, II et III.

	Total	Maxillectomies Médiales Modifiées Type I, II, III	Maxillectomies Médiales Standards Type IV	
Nombre de patients	55	30	25	
Voies d'abord externe associées	4 (7.3%)	2 (6.7%)	2 (8%)	
Chirurgie associée	24 (43,6%)	6 (20%)	18 (72%)	
- Ethmoïdectomie	23 (41,8%)	5 (16,7%)	18 (72%)	
- Sphénoïdotomie	4 (7,3%)	2 (6,7%)	2 (8%)	
- Chirurgie septale	4 (7,3%)	1 (3,3%)	3 (12%)	
- Chirurgie de la fosse infra temporale	2 (3,6%)	1 (3,4%)	1 (4%)	
Complications précoces (<6 sem)	6 (10.9%)	2 (6.7%)	4 (16%)	p=0.12
- Saignement	3 (5.4%)	1 (3.3%)	2 (8%)	
- Hyperalgie	1 (1.8%)	0	1 (4%)	
- Infections	1 (1.8%)	0	1 (4%)	
- Hypoesthésie infra orbitaire	3 (5.4%)	1 (3.3%)	2 (8%)	
- Atteinte orbitaire	0	0	0	
Complications tardives (> 3 mois)	4 (7.3%)	1 (3.3%)	3 (12%)	P=0.58
- Epiphora	4 (7.3%)	1 (3.3%)	3 (12%)	
- Syndrome du nez vide	0	0	0	
- Hypoesthésie infra orbitaire	0	0	0	
Récidive	7 (12.7%)	1 (3.3%)	6 (24%)	
- Délai moyen (mois)	10,8	8	11,6	
Durée du suivi moyen (mois)	14.3	11.2	18	

B - Répartition des complications, pratique d'une voie d'abord externe complémentaire ou d'une autre chirurgie associée chez les patients opérés d'une maxillectomie médiale modifiée (MMM) de type I, II et III. FIT : Fosse infra-temporale

	MMM	Type I			Type II			Type III			
		Total	Ia	Ib	Total	IIa	IIb	Total	IIIa	IIIb	IIIc
Nombre de patients	30	11	4	7	14	14	0	5	3	0	2
Voies d'abord complémentaires	2	2	-	2	-	-	-	-	-	-	-
Chirurgie associée	6	4	1	3	1	1	-	1	1	-	-
- Ethmoïdectomie	5	3	1	2	1	1	-	1	1	-	-
- Sphénoïdotomie	2	1	-	1	-	-	-	1	1	-	-
- Chirurgie septale	1	1	-	1	-	-	-	-	-	-	-
- Chirurgie de la FIT	1	1	-	1	-	-	-	-	-	-	-
Complications précoces (<6 sem)	2	1	-	1	1	1	-	-	-	-	-
- Saignement	1	-	-	-	1	1	-	-	-	-	-
- Hyperalgie	0	-	-	-	-	-	-	-	-	-	-
- Infections	0	-	-	-	-	-	-	-	-	-	-
- Hypoesthésie infra-orbitaire	1	1	-	1	-	-	-	-	-	-	-
- Atteinte orbitaire	0	-	-	-	-	-	-	-	-	-	-
Complications tardives (> 3 mois)	1	1	-	1	-	-	-	-	-	-	-
- Syndrome du nez vide	0	-	-	-	-	-	-	-	-	-	-
- Epiphora	1	1	-	1	-	-	-	-	-	-	-
- Hypoesthésie infra orbitaire	0	-	-	-	-	-	-	-	-	-	-
Récidive	1	1	-	1	-	-	-	-	-	-	-
- Délai moyen (mois)	8	8									

Une voie d'abord externe a été réalisée chez 4 patients. Deux de ces patients ont été opérés d'une maxillectomie médiale standard pour tumeur maligne, avec nécessité d'une voie d'abord para-latéro-nasale chez un patient (indication de résection élargie à la paroi antérieure du sinus), et d'une voie d'abord endobuccale chez le deuxième patient (indication de résection gingivo-mandibulaire associée). Deux patients avaient bénéficié d'une maxillectomie médiale modifiée de type I b avec nécessité de voie d'abord vestibulaire associée pour contrôle de l'angle antérieur du sinus maxillaire. A noter que ces chirurgies ont été effectuées avant utilisation par notre équipe des abords infra et pré-lacrymaux.

La chirurgie était étendue à d'autres régions chez 24 patients au total, 18 patients opérés d'une maxillectomie médiale endoscopique standard et 6 patients opérés d'une maxillectomie médiale modifiée. La chirurgie associée la plus fréquemment retrouvée est une ethmoïdectomie chez 23 patients, puis une sphénoïdotomie chez 4 patients, une exérèse de muqueuse septale ou de septum chez 4 patients, une exérèse élargie à la fosse infra temporale chez 2 patients, une exérèse du contingent intra orbitaire d'un ostéome pour 1 patient.

Au total, 6 patients (10.9%) ont présenté des complications précoces dans les 6 semaines suivant la chirurgie, 2 patients après maxillectomie médiale modifiée (6.7% des maxillectomies médiales modifiées) et 4 après maxillectomie médiale standard (16% des maxillectomies médiales standards). Nous n'avons pas retrouvé de différence significative entre le groupe maxillectomie médiale standard type IV et le groupe maxillectomie médiale modifiée (type I, I et III) en terme de complications précoces ($p=0.11$) ni tardives ($p=0.58$).

Les 2 patients ayant présentés des complications précoces après maxillectomie médiale modifiée avaient bénéficié d'une chirurgie de type I b et type II a.

Trois patients ont présenté un saignement post-opératoire parmi lesquels 2 faisaient suite à une maxillectomie médiale standard. Le premier était un saignement post-opératoire immédiat qui a nécessité une reprise chirurgicale. Le deuxième a bénéficié d'une transfusion per et post-opératoire, il s'agissait d'une exérèse de tumeur maligne de type carcinome épidermoïde avec résection étendue à la tubérosité maxillaire par voie endobuccale et ethmoïdectomie. Un cas de saignement a été retrouvé 4 semaines après maxillectomie médiale modifiée de type II a et a justifié un tamponnement nasal antérieur unilatéral pendant 48h sans récurrence dans les suites.

Une hypoesthésie du territoire infra-orbitaire a été retrouvée chez 3 patients, 2 patients opérés d'une maxillectomie médiale standard et un patient d'une maxillectomie médiale modifiée de type I b. Aucune n'a persisté après 3 mois. Il est à noter que nous n'avons pas retenu comme complication la résection du nerf infra-orbitaire lorsqu'elle était justifiée pour des raisons carcinologiques (un patient opéré d'une maxillectomie médiale standard associée à une résection de la paroi antérieure du sinus maxillaire par voie para-latéro-nasale pour carcinome adénoïde kystique).

Nous avons retrouvé une infection de site opératoire après maxillectomie médiale standard (ostéite à *Pseudomonas aeruginosa*). Il s'agissait d'une patiente opérée d'un papillome inversé extensif dont la chirurgie avait nécessité l'exérèse complète du périoste interne du sinus maxillaire une reprise immédiate pour saignement avec geste d'hémostase étendue.

Nous avons eu recours aux antalgiques de palier III après une maxillectomie médiale standard étendue à la tubérosité maxillaire pour tumeur maligne. Nous n'avons retrouvé aucune effraction orbitaire involontaire. Il est à noter que nous n'avons pas retenu comme

complication les résections volontaires du plancher de l'orbite ou de la lame papyracée à visée carcinologique sans retentissement clinique ni atteinte ophtalmologique (3 patients). Les données après 3 mois de suivi étaient disponibles pour 47 patients (85.4% des patients). Des complications tardives ont été retrouvées chez 4 patients (7.2%), 3 patients après maxillectomie médiale standard et 1 patient après maxillectomie médiale modifiée de type I b. Il s'agissait toujours d'un épiphora et celui-ci existait à l'examen préopératoire de 2 patients. Aucun syndrome du nez vide ni aucune hypoesthésie du territoire infra-orbitaire après 3 mois n'a été retrouvé. Une reprise chirurgicale à distance pour silent sinus syndrome a été retrouvé, il s'agissait d'une chirurgie de maxillectomie médiale standard de type IV pour papillome inversé dégénéré.

La durée du suivi a été de 14.3 mois en moyenne (de 2 à 57 mois), de 18 mois pour les maxillectomies médiales standards (de 2 à 50 mois) et de 11.2 mois pour les maxillectomies médiales modifiées (de 3 à 57 mois). Quarante-sept patients (85.5%) ont bénéficié d'une imagerie dans le suivi post-opératoire. Huit cas de récurrence locale de la pathologie ont été recensés, avec un délai moyen de survenu de la récurrence de 10,8 mois. Parmi les pathologies opérées par chirurgie standard de type IV, il s'agissait de 3 mélanomes muqueux, de 2 carcinomes épidermoïdes et d'un papillome inversé non dégénéré. Le patient présentant une récurrence de la pathologie après maxillectomie médiale modifiée avaient été opérés par une chirurgie de type I b pour un papillome inversé non dégénéré, la récurrence était localisée au niveau de la voie lacrymale.

Discussion

Par ce travail de thèse, nous souhaitons proposer une classification des différentes voies d'abord vidéo-endoscopiques du sinus maxillaire puis présenter nos résultats sur les patients opérés dans notre service au cours des 7 dernières années.

La classification que nous proposons est progressive en termes d'agressivité chirurgicale. Les chirurgies d'abord endoscopiques du sinus maxillaire sont classées de la plus conservatrice à la plus invasive. La chirurgie de type I est donc la chirurgie la moins invasive mais donne accès à un volume limité du sinus maxillaire et à un nombre réduit de structures adjacentes (Tableau 1). La chirurgie de type IV est la chirurgie la plus étendue et donne un accès large à la totalité du sinus et aux structures adjacentes. Les sous-types « a », « b » ou « c » désignent la conservation ou l'exérèse de la même structure dans un but de simplicité, qui permet une plus grande facilité d'application. Le sous-type « a » désigne la conservation systématique de la voie lacrymo-nasale et du cornet inférieur, le sous-type « b » le sacrifice systématique de la moitié ou du tiers postérieur du cornet inférieur avec conservation de la voie lacrymo-nasale, le sous type « c » le sacrifice de la voie lacrymo-nasale.

Cette classification reflète l'évolution de la chirurgie du sinus maxillaire depuis ses débuts au XIX^{ème} siècle, de l'abord externe délabrant vers la chirurgie vidéoendoscopique permettant la préservation de la fonction du sinus (FESS - Fonctionnal Endoscopic Sinus Surgery) ^(15,16).

En effet en pathologie tumorale, les chirurgies abordant le sinus maxillaire largement par voie externe (abord externe para-latéro-nasale ou déglouing facial) ⁽⁴⁾, pourvoyeuse de nombreuses complications ^(10,17) ont été abandonnées au profit de la maxillectomie médiale standard par voie endoscopique moins invasive et plus conservatrice ⁽¹¹⁾. Celle-ci reste à ce jour la technique de référence des tumeurs du sinus maxillaire ⁽¹⁰⁾. Des variations de cette

technique ont également été décrites pour le traitement des sinusites chroniques récidivantes ⁽¹⁸⁾. Cependant, elle présente certaines complications non négligeables qui peuvent être rattachées à son caractère étendu ⁽¹²⁾ : épiphora secondaire à la résection de la voie lacrymale, mucocèle, paresthésie infra-orbitaire, hypoesthésie infra orbitaire, épistaxis, infection du site opératoire.

En pathologie infectieuse et inflammatoire, cette même volonté de préservation fonctionnelle a permis de passer d'un abord externe par voie vestibulaire de Caldwell-Luc pourvoyeur de nombreuses complications ⁽¹⁹⁾ à un abord endoscopique minimal invasif de méatotomie moyenne et inférieure. Cependant, s'il est maintenant reconnu qu'il s'agit de chirurgies faiblement morbides ⁽²⁰⁾, l'accès à certaines parties du sinus maxillaire, en particulier la paroi antérieure pré-lacrymale ou le récessus alvéolaire est rendu difficile lors de voies d'abord réduites classiques ⁽⁹⁾.

De nouvelles stratégies chirurgicales ont été développées dans le but d'accéder à ces régions problématiques (paroi antérieure et récessus alvéolaire) tout en limitant le geste opératoire. Il existe différentes optiques de 45° et 70° ou à angle variable qui permettent une meilleure visualisation de ces zones d'accès difficiles. Certains auteurs suggèrent une excellente visualisation du mur antérieur du sinus maxillaire via l'introduction d'un endoscope souple par la bouche puis a retro par la choane et une méatotomie moyenne ⁽²¹⁾. L'apparition d'instruments angulés s'y associe pour atteindre ces régions ⁽²²⁾, avec pour conséquence une augmentation de la quantité de matériel utilisé, du coût et de la complexité de l'intervention. Parallèlement à ces progrès techniques, de nouvelles voies d'abord limitées et adaptées à chaque pathologie apparaissent ^(13,14,23,24).

Les abords présentés dans cette classification restent simples et peuvent être réalisés avec un nombre limité d'instruments de base de chirurgie endoscopique. Seul un endoscope

angulé à 30° est utilisé durant l'intervention, quel que soit le type de chirurgie réalisée. Une fraise diamantée est nécessaire dans la voie d'abord pré-lacrymal pour squelettiser la voie lacrymale sans la blesser. Elle n'est pas d'utilisation systématique pour les autres types de maxillectomies médiales modifiées. Nous les avons comparé au gold standard chirurgicale actuelle qu'est la maxillectomie médiale endoscopique afin d'en évaluer l'efficacité et la morbidité. De plus, la décision du type de chirurgie pratiquée peut être adapté en peropératoire. L'opérateur peut débuter son geste par la voie d'abord la moins invasive et le modifier en fonction de ses constatations peropératoires (extension tumorale, persistance de matériel fongique...).

Notre population totale était de 55 patients, avec 30 patients dans le groupe maxillectomies médiales modifiées de types I, II et III et 25 patients dans le groupe maxillectomies médiales standards de type IV. Nous avons réalisé un recueil de données sur 7 ans afin d'équilibrer nos effectifs dans les 2 groupes. En effet, les nouvelles voies d'abords endoscopiques sont pratiquées couramment par notre équipe chirurgicale depuis environ 4 ans ce qui a limité le recours à la maxillectomie médiale standard. Nos 2 groupes de patients étaient comparables en termes d'âge, de comorbidités et de symptomatologie clinique.

Les complications précoces et tardives qui ont été recherchées correspondent aux complications classiques rapportées dans la littérature des chirurgies vidéo-endoscopiques du sinus maxillaire ⁽²⁵⁾. Les résections du nerf infra-orbitaire et les effractions orbitaires par résection du plancher orbitaire ou de la lame papyracé volontaire à visée carcinologique n'ont pas été retenues dans les complications. Aucune effraction orbitaire volontaire n'a eu de retentissement clinique ophtalmologique.

Dans notre étude, les indications chirurgicales étaient des pathologies bénignes dans 69% des cas. Quinze des 17 patients (88%) opérés pour une pathologie maligne ont bénéficié

d'une maxillectomie médiale standard de type IV, qui reste la chirurgie de référence des pathologies tumorales du sinus maxillaire. Deux tumeurs malignes ont pu bénéficier d'une chirurgie modifiée avec obtention de marges saines au niveau maxillaire. La tumeur fibreuse solitaire n'a pas récidivé, le mélanome muqueux a été contrôlé sur le plan local.

Nous avons retrouvé 24 chirurgies pour exérèse de papillome inversé avec 2 récurrences au cours du suivi soit un taux de récurrence de 8.3%. Ces 2 patients avaient bénéficié d'une chirurgie de type I b et d'une chirurgie de type IV. Dans le hors-série paru en 2010 dans *Rhinology*, qui se propose d'établir un état des lieux de la chirurgie endoscopique des tumeurs nasales et paranasales, les taux de récurrence de papillome inversé traité par chirurgie endoscopique, toutes voies d'abord confondues vont de 12% à 14,5% ⁽¹⁰⁾. Il ne semble donc pas y avoir plus de récurrences suite à une chirurgie endoscopique limitée adaptée à la localisation du papillome inversé. Notre suivi moyen de 14.3 mois sur l'ensemble de notre série et de 16 mois pour les papillomes inversés est relativement court. Dans la littérature, les récurrences de papillomes inversés surviennent dans les 9 mois après la première exérèse ⁽²⁶⁾.

Nous n'avons pas retrouvé de différence significative en termes de complications précoces ou tardives entre le groupe de maxillectomies médiales modifiées de type I, II et III et le groupe de maxillectomies médiales standard de type IV. Ces chirurgies limitées, finalement plus techniques, ne semblent pas générer plus de complications, notamment en terme d'épiphora, que la chirurgie de référence. On observerait même plutôt un taux moindre de complications. Nous n'avons cependant pas pu le démontrer du fait d'un effectif réduit et de la faible incidence des complications. De plus, certains patients bénéficiaient d'une chirurgie élargie à des structures voisines (ethmoïdectomie, sphénoïdotomie, septectomie, chirurgie

bilatérale) qui pouvait augmenter la fréquence des complications hémorragiques post-opératoires indépendamment du type de maxillectomie médiale endoscopique pratiquée. Ces chirurgies étendues à au moins une structure adjacente ont concerné 72% des maxillectomies médiales endoscopiques standards et 20% des maxillectomies médiales endoscopiques modifiées. Les complications de type dysesthésie infra-orbitaire ou épiphora sont des complications spécifiques de la chirurgie maxillaire endoscopique et ne devraient pas être influencées par l'association à une chirurgie étendue à d'autres structures.

Par ailleurs, l'abord endoscopique du sinus maxillaire permet l'accès et parfois le traitement de pathologies para-sinusiennes : fractures du plancher de l'orbite ^(27,28), lésions de la fosse infra temporale et de la base du crane latérale ⁽²⁹⁾. Ces structures sont également accessibles via ces voies d'abord modifiées. En effet, en se basant sur notre classification, la chirurgie modifiée de type I permet un large accès à la fosse infra temporale tout en préservant l'intégrité de la voie lacrymale et de la tête du cornet inférieure. Sur les 2 patients de notre étude présentant une nécessité de geste élargi à la fosse infra temporale, un a pu bénéficier d'une chirurgie de maxillectomie médiale modifiée de type I b, il s'agissait d'une tumeur fibreuse solitaire. La chirurgie de type III c permet un accès direct large au plancher de l'orbite y compris dans sa partie la plus antérieure en préservant le cornet inférieur. Suzuki et al. proposent d'accéder aux fractures antérieures du plancher de l'orbite par une voie d'abord endoscopique mini-invasive en avant de la voie lacrymale très comparable à la chirurgie de type II a que nous proposons ⁽¹⁴⁾. Gao et al. réalisent quant à eux une étude anatomique et propose un accès à la fosse infra-temporale, à la fente ptérygo-palatine et à leurs contenus (artère maxillaire, nerf trijumeau, muscle ptérygoïdien médial et latéral) par une voie d'abord pré-lacrymale ⁽³⁰⁾.

Deux types de chirurgie de notre classification (IIb et IIIb) n'ont pas été réalisés dans notre service au cours de la période concernée. Elles semblent avoir des indications très limitées puisqu'elles permettent un accès quasi identique au sinus maxillaire que les chirurgies IIa et IIIa. A accessibilité identique le geste le moins agressif est préféré.

Une voie d'abord vestibulaire associée à la maxillectomie médiale modifiée a été nécessaire à 2 reprises pour un papillome inversé non dégénéré développé dans la partie antérieure du sinus. Il s'agissait d'une maxillectomie modifiée de type I b autorisant un accès limité à la paroi antérieure du sinus. Ces chirurgies ont été réalisées avant l'utilisation par notre équipe des abords pré-lacrymal et infra-lacrymal qui auraient possiblement permis d'éviter ces voies d'abord externe.

Conclusion

Depuis ses débuts, la chirurgie du sinus maxillaire n'a cessé d'évoluer et le principe de chirurgie fonctionnelle endoscopique, reposant sur l'ouverture de l'ostium naturel du sinus, est maintenant admis.

Concernant les indications infectieuses ou inflammatoires, les abords classiques de méatotomie inférieure et de méatotomie moyenne, respectant le concept mini-invasif, ne permettent qu'un accès réduit à certaines zones du sinus. Offrant un abord plus large, la maxillectomie médiale endoscopique s'est développée dans les suites logiques de la chirurgie fonctionnelle, dans le but d'un meilleur contrôle des pathologies invasives du sinus. Elle conserve toute sa place en chirurgie tumorale devant la nécessité d'une résection respectant les principes carcinologiques.

Les nouveaux abords infra-lacrymaux et pré-lacrymaux ont permis de définir le concept de maxillectomie médiale modifiée. Leurs intérêts résident dans une large exposition et un accès facilité aux récessus maxillaires tout en s'efforçant de préserver la voie lacrymale et le cornet inférieur.

Dans cette étude, nous proposons une classification des différentes maxillectomies médiales modifiées. Nous en avons précisé les indications dans nombre de pathologies du sinus maxillaire : inflammatoire, infectieuse, tumorale bénigne voire maligne dans des cas sélectionnés. Ces voies d'abord, plus conservatrices que la maxillectomie médiale classique, ne sont pas associées, dans notre expérience, à un plus grand taux de récurrence ni à un plus grand taux de complication post-opératoire.

L'avènement encore récent des abords infra- et pré-lacrymaux nous limite cependant dans l'appréciation de leurs résultats à long terme.

Bibliographie

1. Macbeth R. Caldwell, Luc, and their operation. *Laryngoscope*. 1971;81(10):1652-7.
2. Kim E, Duncavage J. Caldwell-Luc procedure. *Oper Tech Otolaryngol-Head Neck Surg*. 2010;21(3):163-5.
3. Sessions RB, Larson DL. En bloc ethmoidectomy and medial maxillectomy. *Arch Otolaryngol Chic Ill* 1960. 1977;103(4):195-202.
4. Poetker DM, Loehrl TA, Toohill RJ. External medial maxillectomy. *Oper Tech Otolaryngol-Head Neck Surg*. 2010;21(2):107-10.
5. Wormald PJ, Ooi E, van Hasselt CA, Nair S. Endoscopic removal of sinonasal inverted papilloma including endoscopic medial maxillectomy. *Laryngoscope*. 2003;113(5):867-73.
6. Jardeleza C, Seiberling K, Floreani S, Wormald P-J. Surgical outcomes of endoscopic management of adenocarcinoma of the sinonasal cavity. *Rhinology*. 2009;47(4):354-61.
7. Nicolai P, Lombardi D, Tomenzoli D, Villaret AB, Piccioni M, Mensi M, et al. Fungus ball of the paranasal sinuses: experience in 160 patients treated with endoscopic surgery. *Laryngoscope*. 2009;119(11):2275-9.
8. Sukenik MA, Casiano R. Endoscopic medial maxillectomy for inverted papillomas of the paranasal sinuses: value of the intraoperative endoscopic examination. *Laryngoscope*. 2000;110(1):39-42.
9. Robey A, O'Brien EK, Leopold DA. Assessing current technical limitations in the small-hole endoscopic approach to the maxillary sinus. *Am J Rhinol Allergy*. 2010;24(5):396-401.
10. Lund VJ, Stammberger H, Nicolai P, Castelnuovo P, Beal T, Beham A, et al. European position paper on endoscopic management of tumours of the nose, paranasal sinuses and skull base. *Rhinol Suppl*. 2010;(22):1-143.
11. Cunningham K, Welch KC. Endoscopic medial maxillectomy. *Oper Tech Otolaryngol-Head Neck Surg*. 2010;21(2):111-6.
12. Bertazzoni G, Accorona R, Schreiber A, Pietrobon G, Karligiotis A, Fazio E, et al. Postoperative long-term morbidity of extended endoscopic maxillectomy for inverted papilloma. *Rhinology*. 2017; 8: 300-729

13. Michel J, Radulesco T, Penicaud M, Dessi P. Extended inferior antrostomy for maxillary sinus surgery. *Clin Otolaryngol Off J ENT-UK Off J Neth Soc Oto-Rhino-Laryngol Cervico-Facial Surg.* 2017; 21:1749-4486
14. Suzuki M, Nakamura Y, Ozaki S, Yokota M, Murakami S. Repair of Orbital Floor Fracture With Modified Transnasal Endoscopic Approach Through Anterior Space to Nasolacrimal Duct. *J Craniofac Surg.* 2017;28(4):998-1002.
15. Weber RK, Hosemann W. Comprehensive review on endonasal endoscopic sinus surgery. *GMS Curr Top Otorhinolaryngol Head Neck Surg.* 2015;14:Doc08.
16. Kennedy DW. Functional endoscopic sinus surgery. Technique. *Arch Otolaryngol Chic Ill* 1960. 1985;111(10):643-9.
17. Spiro RH, Strong EW, Shah JP. Maxillectomy and its classification. *Head Neck.* 1997;19(4):309-14.
18. Thulasidas P, Vaidyanathan V. Role of modified endoscopic medial maxillectomy in persistent chronic maxillary sinusitis. *Int Arch Otorhinolaryngol.* 2014;18(2):159-64.
19. DeFreitas J, Lucente FE. The Caldwell-Luc procedure: institutional review of 670 cases: 1975-1985. *Laryngoscope.* 1988;98(12):1297-300.
20. Davis WE, Templer JW, Lamear WR, Davis WE, Craig SB. Middle meatus anstrostomy: patency rates and risk factors. *Otolaryngol--Head Neck Surg Off J Am Acad Otolaryngol-Head Neck Surg.* 1991;104(4):467-72.
21. Trimarchi M, Tomazic PV, Bertazzoni G, Rathburn A, Bussi M, Stammberger H. Video endoscopic oro-nasal visualisation of the anterior wall of maxillary sinus: a new technique. *Acta Otorhinolaryngol Ital Organo Uff Della Soc Ital Otorinolaringol E Chir Cerv-facc.* 2014;34(4):259-63.
22. Sieńkiewicz A, Piszczatowski B, Olszewska E, Lukaszewicz A, Tarasow E, Rogowski M. Minimally invasive transnasal medial maxillectomy for treatment of maxillary sinus and orbital pathologies. *Acta Otolaryngol (Stockh).* 2014;134(3):290-5.
23. Upadhyay S, Dolci RLL, Buohliqah L, Prevedello DM, Otto BA, Carrau RL. Endoscopic endonasal anterior maxillotomy. *Laryngoscope.* 2015;125(12):2668-71.
24. Comoglu S, Celik M, Enver N, Sen C, Polat B, Deger K. Transnasal Prelacrimal Recess Approach for Recurrent Antrchoanal Polyp. *J Craniofac Surg.* 2016;27(4):1025-7.
25. Suzuki S, Yasunaga H, Matsui H, Fushimi K, Kondo K, Yamasoba T. Complication rates after functional endoscopic sinus surgery: analysis of 50,734 Japanese patients. *Laryngoscope.* 2015;125(8):1785-91.

26. Von Buchwald C, Larsen AS. Endoscopic surgery of inverted papillomas under image guidance--a prospective study of 42 consecutive cases at a Danish university clinic. *Otolaryngol--Head Neck Surg Off J Am Acad Otolaryngol-Head Neck Surg.*2005;132(4):602-7.
27. Matsuda Y, Sakaida H, Kobayashi M, Takeuchi K. Successful application of endoscopic modified medial maxillectomy to orbital floor trapdoor fracture in a pediatric patient. *Auris Nasus Larynx.* 2016;43(5):575-8.
28. Kuhnel T, Jagle H, Hosemann W, Weber R, Vielsmeier V. Orbital floor fracture repair: the endonasal approach. *Rhinology.* 2017;
29. El-Sayed I, Pletcher S, Russell M, McDermott M, Parsa A. Endoscopic anterior maxillotomy: infratemporal fossa via transnasal approach. *Laryngoscope.*2011; 121(4):694-8.
30. Gao L, Zhou L, Dai Z, Huang X. The Endoscopic Prelacrimal Recess Approach to the Pterygopalatine Fossa and Infratemporal Fossa. *J Craniofac Surg.* 2017;28(6):1589-93.

II. Deuxième étude

**Nouvelles voies d'abord vidéo-endoscopique appliquées au
traitement des papillomes inversés du sinus maxillaire :**

Évaluation statistique des résultats

Résumé

Objectif

Le papillome inversé est une tumeur bénigne caractérisée par sa relative agressivité locale, son taux de récurrence important et son association à une tumeur maligne retrouvée dans 10% des cas. Ces caractéristiques rendent impérative son exérèse chirurgicale complète. Dans notre travail de thèse d'exercice, nous avons proposé une classification des abordages endoscopiques élargis du sinus maxillaire, progressive en termes d'agressivité chirurgicale et d'accessibilité de ce sinus. Ce travail a permis de définir le concept de maxillectomie médiale modifiée. Les objectifs de la présente étude étaient de décrire notre population de papillomes inversés du sinus maxillaire opérés par voie de maxillectomies médiales endoscopiques dans notre service au cours des 7 dernières années et de définir les résultats de ces différentes voies d'abord chez nos patients.

Matériel et méthode

Nous avons étudié les dossiers des patients opérés d'un papillome inversé par maxillectomie médiale endoscopique, définie par un abord à travers la cloison inter-sinuso-nasale plus large qu'une simple méatotomie moyenne ou qu'une bi-méatotomie, dans notre service entre novembre 2009 et mai 2017. La classification des maxillectomies médiales modifiées était obtenue par l'analyse des comptes-rendus opératoires. Les données recueillies concernaient le bilan clinique et radiologique préopératoire, l'existence de complications post-opératoires et le suivi.

Résultats

Vingt-neuf patients ont été inclus dans notre étude, 16 patients ont été opérés par maxillectomie médiale modifiée, 13 patients ont été opérés par maxillectomie médiale standard. Nos deux groupes de patients étaient comparables en termes d'âge, de comorbidités et de symptomatologie clinique. Nous avons décrit les différentes voies d'abord endoscopique utilisées en fonction de la base d'implantation du papillome inversé suspectée radiologiquement. La durée moyenne du suivi a été de 16 mois en moyenne (de 2 à 50 mois). Nous n'avons pas retrouvé de différence significative en terme de complications précoces (saignement, hypoesthésie infra-orbitaire, infection de site opératoire, effraction orbitaire) ni tardive (épiphora, hypoesthésie infra-orbitaire, syndrome du nez vide) entre nos deux groupes de patients. Deux cas de récurrence de la pathologie ont été notés, 1 dans le groupe maxillectomie médiale standard et 1 dans le groupe maxillectomie médiale modifiée, avec un délai moyen de survenu de la récurrence de 13 mois.

Conclusion

Dans cette étude, nous avons appliqué le concept de maxillectomie médiale modifiée au traitement des papillomes inversés à travers notre classification des voies d'abord endoscopique du sinus maxillaire. Nous avons confirmé que les abords pré- et infra-lacrymaux peuvent être adaptés au traitement de certains papillomes inversés du sinus maxillaire. Ces voies d'abord, plus conservatrices que la maxillectomie médiale classique, ne sont pas associées, dans notre expérience, à un plus grand taux de récurrence ni à un plus grand taux de complication post-opératoire.

Introduction

Le papillome inversé est une tumeur bénigne qui se distingue des autres tumeurs rhinosinusiennes par trois caractéristiques notables : sa relative agressivité locale, son taux de récurrence important et son association potentielle à une tumeur maligne. Ces caractéristiques rendent impérative son exérèse chirurgicale complète. Sa localisation la plus fréquente est le sinus maxillaire ou la cloison inter-sinusalé (1).

Jusqu'au milieu des années 1980, le traitement de référence du papillome inversé du sinus maxillaire était l'exérèse chirurgicale par voie externe para-latéro-nasale avec maxillectomie médiale. Si cette chirurgie permet un accès direct large à la totalité du sinus, elle est toutefois pourvoyeuse de séquelles esthétiques et de nombreuses complications de type œdème de l'hémiface, dysesthésie infra-orbitaire, fistule, infection de site opératoire (2).

La prise en charge des papillomes inversés par chirurgie endoscopique endonasale décrite pour la première fois en 1992 par Waitz et Wigand (3) puis par Kamel (4) a très rapidement été adoptée et est devenue aujourd'hui la voie d'abord de référence de cette pathologie (5,6). Parmi ces nombreux avantages, on retrouve la magnification de l'image permettant une bonne discrimination entre muqueuse normale et pathologique (7), l'absence de cicatrice faciale disgracieuse et la fréquence diminuée des complications (8).

Les abordés endoscopiques classiques du sinus maxillaires (méatotomies moyenne et inférieure) ne permettent pas l'accès à la partie antérieure, à la partie inférieure ni à certains récessus du sinus maxillaire (9). C'est pour ces raisons que l'intervention de référence pour le papillome inversé du sinus maxillaire reste la maxillectomie médiale par voie endoscopique (1). Elle consiste en la résection de l'ensemble de la cloison inter-sinusalé et nécessite le

sacrifice de la voie lacrymale et le cornet inférieur ⁽¹⁰⁾. Malgré le caractère minimal invasif de l'abord chirurgical, cette chirurgie carcinologique n'est pas dénuée de complications post-opératoires telles que dysesthésies infra-orbitaire, épiphora, épistaxis, ou encore mucocèle ⁽¹¹⁾.

Les nouveaux abords vidéo-endoscopiques infra-lacrymaux ⁽¹²⁾ et pré-lacrymaux ⁽¹³⁾ permettent un accès à des zones spécifiques du sinus en limitant au maximum la morbidité de la chirurgie. Les études concernant ces voies d'abord appliquées au papillome inversé ne concernent souvent qu'une seule technique chirurgicale et leurs effectifs sont faibles ⁽¹⁴⁻¹⁶⁾.

Dans notre travail de thèse doctorale, nous avons proposé une classification des nouveaux abords chirurgicaux du sinus maxillaire. Celle-ci intègre les abords pré- et infra-lacrymaux et se veut progressive en termes d'agressivité chirurgicale et d'accessibilité du sinus maxillaire. Ce travail a permis de définir le concept de maxillectomie médiale modifiée.

Dans ce travail, nos objectifs étaient de décrire notre population de papillomes inversés du sinus maxillaire opéré par voie de maxillectomies médiales endoscopique dans notre service au cours des 7 dernières années et définir les résultats de ces différentes voies d'abord chez nos patients.

Matériel et Méthode

Sélection population d'étude

Nous avons étudié tous les dossiers des patients ayant bénéficié d'une maxillectomie médiale endoscopique dans le service de Chirurgie ORL et Cervico-Faciale adulte de la Timone puis de la Conception, Assistance Public des Hôpitaux de Marseille, entre le 1^{er} novembre 2009 et le 31 mai 2017. Les dossiers ont été sélectionnés grâce à l'aide du codage CCAM.

Les critères d'inclusion étaient :

- Sujet adulte
- Opéré dans notre centre entre le 1^{er} novembre 2009 et le 31 mai 2017
- D'une maxillectomie médiale définie par un abord plus large du sinus maxillaire à travers la cloison inter-sinusalé qu'une simple méatotomie moyenne ou qu'une bi-méatotomie
- Pour laquelle l'analyse anatomopathologique retrouvait du papillome inversé

Les critères d'exclusions étaient : un âge inférieur à 18 ans, une erreur de codage, la réalisation d'une méatotomie moyenne isolée, d'une bi-méatotomie ou d'un abord vestibulaire isolé, une indication opératoire autre qu'un papillome inversé.

La définition et classification des maxillectomies médiales modifiée étaient obtenues par l'analyse des comptes-rendus opératoires. Les données recueillies concernant la chirurgie étaient :

- Le type de geste effectué

- La nécessité d'une voie d'abord externe associée (vestibulaire, para-latéro-nasale, endobuccale)
- L'extension du geste à des structures voisines (ethmoïde, orbite, fosse infra-temporale)

Tous les dossiers des patients opérés ont ensuite été relus afin d'évaluer les résultats de ces chirurgies. Nous avons, de manière rétrospective, relevé des données :

- Concernant le patient :
 - L'âge au moment du diagnostic et le sexe
 - Les antécédents chirurgicaux sinusiens
 - Les comorbidités : cardiopathie, HTA, diabète
 - L'existence d'un traitement anti-thrombotique
 - Les résultats de l'examen clinique et endoscopique préopératoire
- Concernant la pathologie du sinus maxillaire :
 - Caractère récidivant de la pathologie
 - Analyse anatomopathologique : papillome inversé non dégénéré, papillome inversé avec foyer de dysplasie, papillome inversé dégénéré (présence de foyer de carcinome épidermoïde)
- Concernant le bilan radiologique préopératoire :
 - Type d'imagerie préopératoire
 - Suspicion radiologique d'une zone d'implantation du papillome
- Concernant le suivi post-opératoire :
 - Les complications
 - Précoces : survenues dans les 6 semaines suivant la chirurgie

- Saignement : hémorragie justifiant une reprise chirurgicale, un tamponnement ou une transfusion
- Hyperalgie : douleurs justifiant le recours à un antalgique de palier 3
- Infection du site opératoire
- Hypoesthésie du territoire infra orbitaire
- Effraction orbitaire : hématome intra-orbitaire, atteinte ophtalmologique
- Tardives : survenue ou persistantes plus de 3 mois après la chirurgie:
 - Epiphora,
 - Syndrome du nez vide
 - Hypoesthésie du territoire infra orbitaire
- La récurrence de la pathologie et délai avant récurrence
- La durée du suivi

Techniques chirurgicales et classification des maxillectomies médiales

Les techniques chirurgicales et la classification des maxillectomies médiales utilisée pour l'analyse des résultats des maxillectomies médiales endoscopiques modifiées appliquées au papillome inversé sont présentés dans la section « Résultats » de la première étude de ce manuscrit.

Résultats

Vingt-neuf patients opérés dans notre centre, entre le 1^{er} novembre 2009 et le 31 mai 2017, ont été inclus dans notre étude.

Il s'agissait de 20 hommes (69%) et 9 femmes (31%), l'âge moyen de découverte de la maladie était de 54 ans (de 26 à 76 ans). Dans notre population, 9 patients (31%) présentaient des comorbidités : 3 patients présentaient une cardiopathie (10,3%), 3 patients présentaient un diabète (10,3%), 9 patients présentaient une HTA (31%) et 2 patients étaient traités par anti-thrombotique (6,9%).

Vingt patients (69%) présentaient des symptômes aspécifiques de la pathologie rhino-sinusiennes, 6 patients (20,6%) étaient strictement asymptomatiques et les données de l'examen n'étaient pas disponibles pour 3 patients (10,3%). Les symptômes retrouvés le plus fréquemment étaient une dysosmie chez 11 patients (37,9% des patients), une obstruction nasale chez 11 patients (37,9%), une rhinorrhée chez 10 patients (34,5%), une épistaxis chez 9 patients (31%), un épiphora chez 5 patients (17,2%) et des douleurs rhino-sinusiennes chez 2 patients (6,9). La rhinoscopie antérieure permettait de voir la lésion ou un polype réactionnel dans la fosse nasale pour 24 patients (82,7%), elle était normale pour 3 patients (10,3%) et indisponible pour 1 patient.

Une maxillectomie médiale modifiée de type I, II ou III a été réalisée chez 16 patients (55.2% des patients) et une maxillectomie médiale standard (type IV) chez 13 patients (44.8%). Il n'existait pas de différence significative entre les 2 groupes de patients en termes d'âge ($p=0.46$), de comorbidités ($p=0.19$) et de manifestations cliniques de la pathologie ($p=0.85$). La chirurgie de type I a été réalisée chez 8 patients soit 27.6% de la population totale (4 types I a, 4 types I b). Le type II avec abord infra lacrymal a été réalisé chez 5 patients (17.2%), toutes de type II a avec conservation de l'intégralité du cornet inférieur. Le type III

avec abord infra et pré lacrymal a été réalisé chez 3 patients (10,3%), 1 de type III a, 2 de type III c. Aucune chirurgie de type III b n'a été réalisée.

Les caractéristiques de la population de l'étude en fonction des chirurgies effectuées sont résumées dans le tableau 2.

Tableau 2 : Caractéristiques de la population

A - Caractéristiques de la population de l'étude : comparaison des patients opérés d'une maxillectomie médiale modifiée (MMM) et d'une maxillectomie médiale standard (MMS). TAT: traitement anti-thrombotique. Une valeur de $p < 0,05$ est considérée comme significative.

	Total	Maxillectomies Médiales Modifiées Types I, II et III	Maxillectomies Médiales Standards Type IV	
Nombre de patients	29	16	13	
Age moyen (année) [min-max]	54 [26-76]	53 [26-73]	56 [40-76]	p=0.46
Sexe				
- H	20 (69%)	13 (81.2%)	7 (53.8%)	
- F	9 (31%)	3 (18.8%)	6 (46.2%)	
Comorbidités	9 (31%)	4 (25%)	5 (38.5%)	p=0.19
Type				
- Cardiopathie	3 (10.3%)	1 (6.2%)	2 (15.4%)	
- Diabète	3 (10.3%)	0	3 (23.1%)	
- HTA	9 (31%)	4 (25%)	5 (38.5%)	
- TAT*	2 (6.9%)	0	2 (15.4%)	
Manifestations cliniques	20 (69%)	10 (62.5%)	10 (76.9%)	p=0.85
Type				
- Dysosmie	11 (37.9%)	6 (37.5%)	5 (38.5%)	
- Douleurs sinusiennes	2 (6.9%)	2 (12.5%)	0	
- Obstruction nasale	11 (37.9%)	7 (43.7%)	4 (30.8%)	
- Rhinorrhée	10 (34.5%)	6 (37.5%)	4 (30.8%)	
- Epistaxis	9 (31%)	4 (25%)	5 (38.5%)	
- Epiphora	5 (17.2%)	2 (12.5%)	3 (23.1%)	

B - Caractéristiques de la population de l'étude : comparaison des patients opérés d'une maxillectomie médiale modifiée (MMM) de type I, de type II et de type III. TAT : traitement anti-thrombotique.

	MMM	Type I			Type II			Type III			
		Total	Ia	Ib	Total	IIa	IIb	Total	IIIa	IIIb	IIIc
Nombre de patients	16	8	4	4	5	5	-	3	1	-	2
Age moyen (ans) [min-max]	53 [26-73]	57 [36-73]			51 [29-69]			47 [26-64]			
Sexe											
- H	13	7			3			3			
- F	3	1			2			0			
Comorbidités	4	2	1	1	0	-	-	2	-	-	2
Type											
- Cardiopathie	1	-	-		-	-	-	1	-	-	1
- Diabète	0	-	-		-	-	-	0	-	-	-
- HTA	4	2	1		-	-	-	2	-	-	2
- TAA*	0	-	-		-	-	-	0	-	-	-
Manifestations cliniques	10	6	3	3	4	4	-	0	-	-	-
Type											
- Dysosmie	6	3			3						
- Douleurs sinusiennes	2	2			-						
- Obstruction nasale	7	4			3						
- Rhinorrhée	6	4			2						
- Epistaxis	4	3			1						
- Epiphora	2	2			-						

Le bilan d'imagerie pré-opératoire comportait systématiquement un scanner. Une IRM était disponible pour 28 patients (96.5% des patients). L'imagerie permettait de suspecter une zone d'implantation pour 22 patients (75,8% des lésions). La base d'implantation suspectée était la cloison inter-sinusal ou l'ethmoïde (6 patients), la paroi inférieure du sinus maxillaire ou le récessus alvéolaire du sinus (4 patients), le canal lacrymal (3 patients), la paroi latérale ou le récessus zygomatique (3 patients), le paroi antérieure du sinus (2 patients), le plancher orbitaire (2 patients), la paroi médiale du sinus maxillaire (1 patient), la paroi postérieure du sinus (1 patient) (Cf. figure 11). La zone d'implantation suspectée lors de la réalisation d'une maxillectomie médiale modifiée de type I, II ou III est reportée dans la figure 12, celle lors de la réalisation d'une maxillectomie médiale standard de type IV est reportée dans la figure 13. Le type de maxillectomie médiale modifiée I, II ou III en fonction de la zone d'implantation du papillome inversé suspecté à l'imagerie est retranscrite dans le tableau 3.

Figure 11 : Zone d'implantation suspectée du papillome inversé sur l'imagerie préopératoire pour l'ensemble des chirurgies.

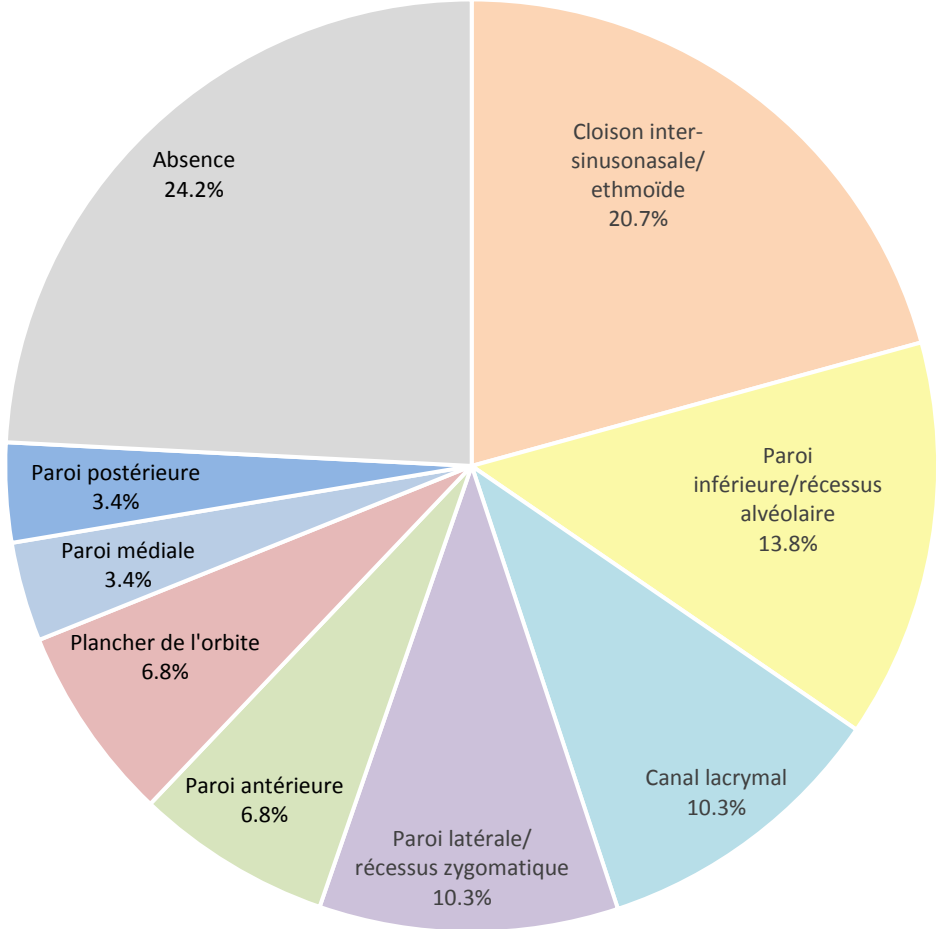


Figure 12 : Zone d'implantation suspectée du papillome inversé sur l'imagerie pré-opératoire pour la population de patient opéré d'une **maxillectomie médiale modifiée de type I, II ou III.**

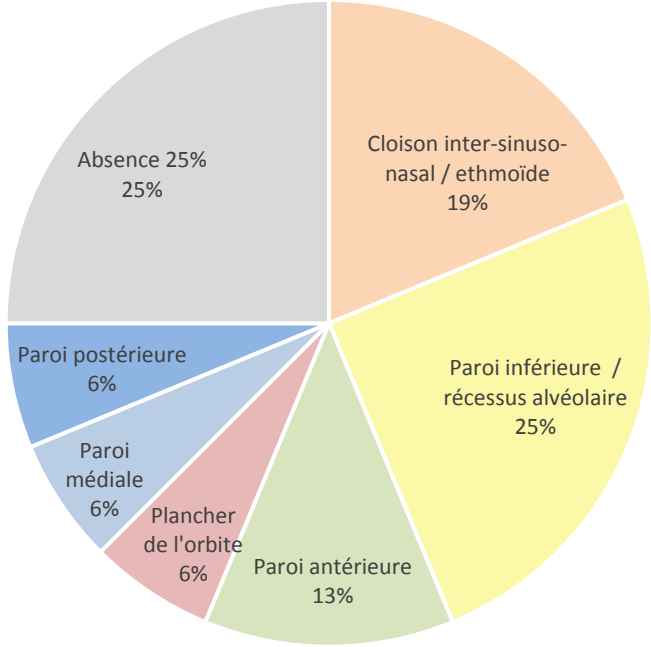


Figure 13 : Zone d'implantation suspectée du papillome inversé sur l'imagerie pré-opératoire pour la population de patient opéré d'une **maxillectomie standard de type IV.**

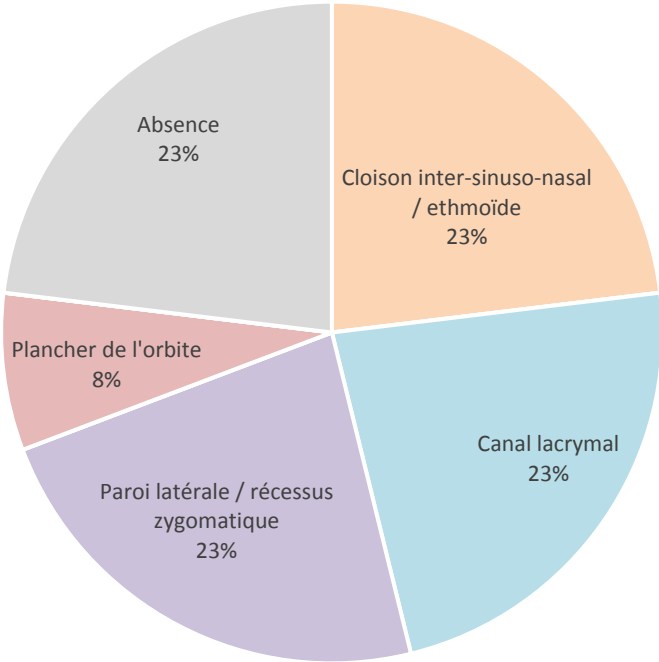


Tableau 3 : Type de maxillectomie médiale modifiée en fonction zones d'implantation du papillome inversé suspectée par l'imagerie

	MMM	Type I			Type II			Type III			
		Total	Ia	Ib	Total	IIa	IIb	Total	IIIa	IIIb	IIIc
Nombre de patients	16	8	4	4	5	5	-	3	1	-	2
Zone d'implantation suspectée	12	6	2	4	5	5	-	1	-	-	1
- Cloison inter-sinuso-nasal / ethmoïde	3	2	1	1	1	1	-	-	-	-	-
- Paroi inférieure	4	1	1	-	3	3	-	-	-	-	-
- Paroi latérale	-	-	-	-	-	-	-	-	-	-	-
- Paroi antérieure	2	1	-	1	-	-	-	1	-	-	1
- Canal infra-orbitaire	-	-	-	-	-	-	-	-	-	-	-
- Paroi supérieure	1	1	-	1	-	-	-	-	-	-	-
- Paroi médiale	1	-	-	-	1	1	-	-	-	-	-
- Paroi postérieure	1	1	-	1	-	-	-	-	-	-	-

Il s'agissait d'une récurrence de papillome inversé chez 14 patients (48.3% des cas). L'analyse anatomopathologique retrouvait un papillome inversé non dégénéré chez 18 patients (62.1%), d'un papillome avec foyers de dysplasie chez 6 patients (20.6%) et d'un papillome inversé dégénéré en carcinome épidermoïde chez 5 patients (17.2%). Tous les patients présentant une dégénérescence maligne de la pathologie ont bénéficié d'une maxillectomie médiale standard de type IV. Le type histologique dans la population totale et dans les populations de maxillectomie médiale modifiées et standard est présenté dans la figure 14. Le type histologique pour chaque type I, II et III est présenté dans le tableau 4.

Figure 14 : Type histologique dans la population totale, dans la population de maxillectomie médiale modifiée de type I, II et III et dans la population de maxillectomie médiale standard.

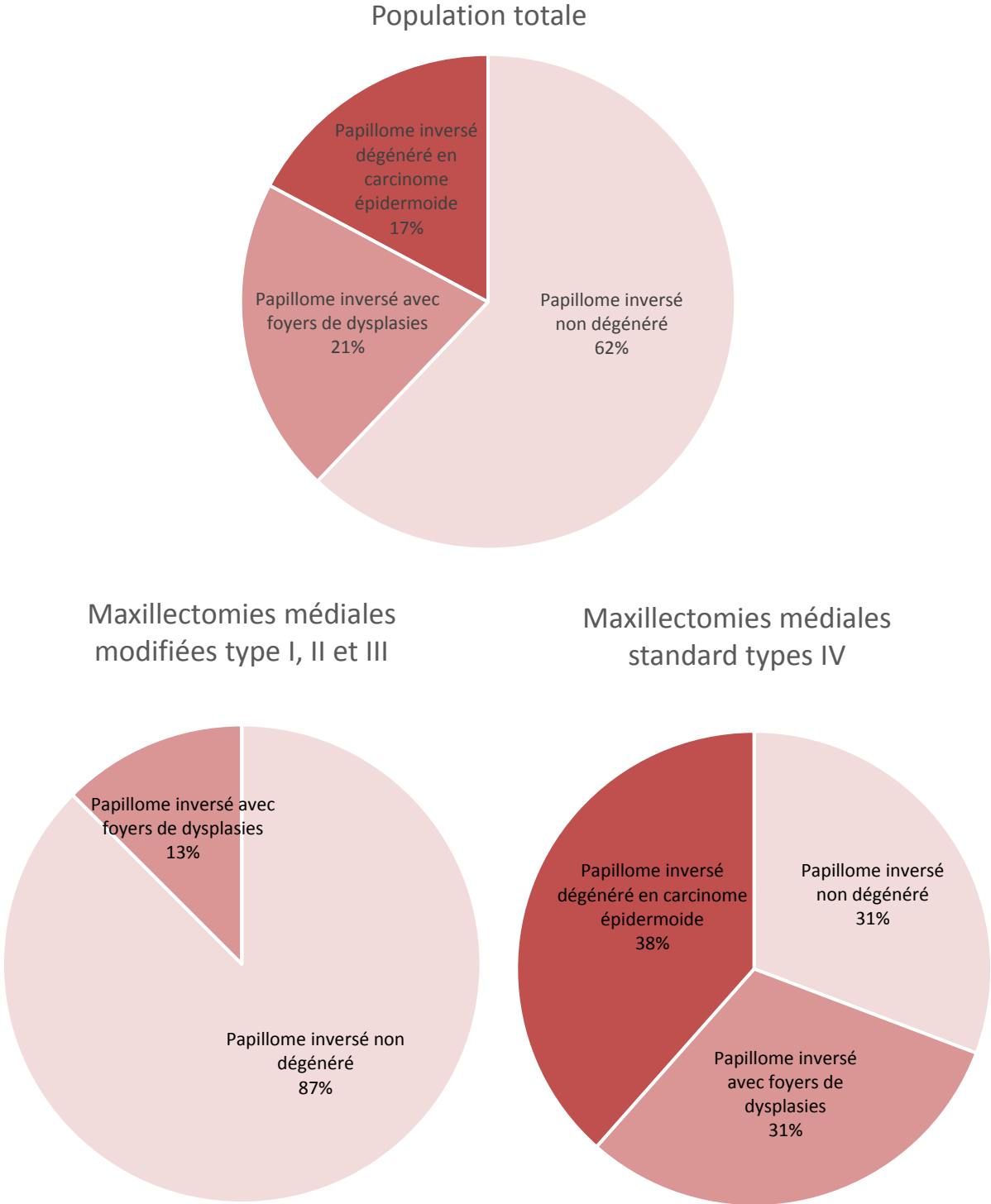


Tableau 4 : Répartition des types histologiques chez les patients opérés par maxillectomie médiale modifiée (MMM) de type I, II et III.

	MMM	Type I			Type II			Type III			
		Total	Ia	Ib	Total	Ila	Ilb	Total	IIIa	IIIb	IIIc
Nombre de patients	16	8	4	4	5	5	-	3	1	-	2
Papillome inversé :											
- Non dégénéré	14	6	3	3	5	5	-	3	1	-	2
- Avec foyer de dysplasie	2	2	1	1	-	-	-	-	-	-	-
- dégénéré avec carcinome épidermoïde	0	-	-	-	-	-	-	-	-	-	-

Les données concernant un éventuel traitement chirurgical associé, la survenue de complications précoces ou tardives et le suivi après maxillectomie médiale modifiée de type I, II ou III et après maxillectomie médiale standard de type IV sont présentés dans le tableau 5.

Tableau 5 : Chirurgies et complications

A - Répartition des complications chez les patients opérés par maxillectomie médiane standard et maxillectomie médiane modifiée

	Total	Maxillectomies Médianes Modifiées Type I, II, III	Maxillectomies Médianes Standards Type IV	
Nombre de patients	29	16	13	
Temps opératoire moyen (min)	101	84	122	
Voie d'abord vestibulaire associée	2	2	-	
Chirurgie associée	10	2	8	
- Ethmoïdectomie	10	2	8	
- Sphénoïdotomie	1	-	1	
Complications précoces (<6 sem)	2	1	1	p=0.54
- Saignement	1	-	1	
- Hyperalgie	0	-	-	
- Infections	0	-	1	
- Hypoesthésie infra orbitaire	1	1	-	
- Atteinte orbitaire	1	-	-	
Complications tardives (> 3 mois)	3	1	2	p=0.68
- Syndrome du nez vide	0	-	-	
- Epiphora	3	1	2	
- Hypoesthésie infra orbitaire	0	-	-	
Récidive	2	1	1	
- Délai moyen (mois)	13	8	18	
Durée du suivi moyen (mois)	16	15	18	

B - Détails de la répartition des complications chez les patients opérés par maxillectomie médiane modifiée (MMM).

	MMM	Type I			Type II			Type III			
		Total	Ia	Ib	Total	IIa	IIb	Total	IIIa	IIIb	IIIc
Nombre de patients	16	8	4	4	5	5	-	3	1	-	2
Temps opératoire moyen (min)	84	92	75	108	64	64	-	98	120	-	87
Voies d'abord complémentaires	2	2	-	2	-	-	-	-	-	-	-
Chirurgie associée	8	2	1	1	-	-	-	-	-	-	-
- Ethmoïdectomie	8	2	1	1	-	-	-	-	-	-	-
- Sphénoïdotomie	1	1	-	1	-	-	-	-	-	-	-
Complications précoces (<6 semaines)	1	1	-	1	-	-	-	-	-	-	-
- Saignement	1	-	-	-	-	-	-	-	-	-	-
- Hyperalgie	0	-	-	-	-	-	-	-	-	-	-
- Infections	0	-	-	-	-	-	-	-	-	-	-
- Hypoesthésie infra orbitaire	0	1	-	1	-	-	-	-	-	-	-
- Effraction orbitaire	0	-	-	-	-	-	-	-	-	-	-
Complications tardives (> 3 mois)	1	1	-	1	-	-	-	-	-	-	-
- Syndrome du nez vide	0	-	-	-	-	-	-	-	-	-	-
- Epiphora	1	1	-	1	-	-	-	-	-	-	-
- Hypoesthésie infra orbitaire	0	-	-	-	-	-	-	-	-	-	-
Récidive	1	1	-	1	-	-	-	-	-	-	-
- Délai moyen (mois)	8	8									

Une voie d'abord externe été réalisé chez 2 patients, il s'agissait d'une voie d'abord vestibulaire en association à une maxillectomie médiale de type I b pour contrôle de l'angle antérieur du sinus maxillaire dans les 2 cas. A noter que ces chirurgies ont été effectuées avant utilisation par notre équipe de l'abord infra-lacrymal et pré-lacrymal.

La chirurgie était étendue à d'autres régions chez 10 patients au total, 8 patients opérés d'une maxillectomie médiale type IV endoscopique standard et 2 patients opérés d'une maxillectomie médiale modifiée type I. La chirurgie associée était une ethmoïdectomie pour tous ces patients, et une sphénoïdectomie pour un patient.

Le temps opératoire moyen par chirurgie était de 101 minutes pour l'ensemble des chirurgies, 84 minutes pour les maxillectomies médiales modifiées, 122 minutes pour les maxillectomies médiales standards. Le temps opératoire moyen par chirurgie en fonction du type de maxillectomie médiale modifiée est reporté dans le tableau 4 B.

Au total, 2 patients (6.9%) ont présenté des complications précoces dans les 6 semaines suivant la chirurgie. Une patiente opérée d'une maxillectomie médiale standard a présenté une épistaxis post-opératoire immédiate avec reprise chirurgicale et geste d'hémostase étendu, puis une infection de site opératoire de type ostéite à *Pseudomonas aeruginosa*. Il s'agissait d'une patiente présentant un papillome inversé extensif dont la chirurgie avait nécessité l'exérèse complète du périoste interne du sinus maxillaire. Un patient a présenté une hypoesthésie infra-orbitaire après maxillectomie médiale modifiée de type I b.

Les données après 3 mois de suivis étaient disponibles pour 27 patients (93.1% des patients). Des complications tardives ont été retrouvées chez 3 patients (10.3%, 2 patients après maxillectomie médiale standard et 1 patient après maxillectomie médiale modifiées de type I b. Il s'agissait dans tous les cas d'un épiphora et celui-ci existait déjà à l'examen pré-opératoire chez un patient. Aucun syndrome du nez vide ni aucune hypoesthésie du territoire infra-orbitaire n'a été retrouvé après trois mois.

La durée moyenne du suivi a été de 16 mois en moyenne (de 2 à 50 mois). Elle était de 18 mois pour les maxillectomie médiale standard et de 15 mois pour les maxillectomies médiales modifiées. Vingt-huit patients (89.6%) ont bénéficié d'une imagerie post-opératoire dans le suivi, il s'agissait d'une IRM pour 26 de ces patients, les 2 patients suivis par scanner souffraient de claustrophobie. Le délai moyen de réalisation de la première imagerie était de 9 mois, les plus précoces étaient réalisées à 3 mois, la plus tardive à 22 mois après la chirurgie.

Deux cas de récurrence de la pathologie ont été notés, avec un délai moyen de survenu de la récurrence de 13 mois. Le patient présentant une récurrence de la pathologie après maxillectomie médiale modifiée avaient été opérés par une chirurgie de type I b pour un papillome inversé non dégénéré, la récurrence était localisée au niveau de la voie lacrymale. Le patient opéré par maxillectomie médiale standard a présenté une récurrence au niveau de la paroi antéro-inférieure du sinus maxillaire, il s'agissait de la deuxième récurrence. Aucun reliquat tumoral n'a été retrouvé au cours du suivi.

Discussion

Dans ce travail, nous souhaitons étudier les caractéristiques tumorales et les résultats des maxillectomies médiales endoscopiques en terme de résultats et de suivi des patients opérés d'un papillome inversé par ces voies d'abord dans notre service au cours des 7 dernières années.

La classification des maxillectomie médiales endoscopiques que nous utilisons est progressive en termes d'agressivité chirurgicale mais également dans l'accessibilité du sinus maxillaire qu'elle autorise (Tableau 1). Les chirurgies endoscopiques du sinus maxillaire y sont classées de la plus conservatrice à la plus invasive. La chirurgie de type I est la chirurgie la moins invasive mais donne accès à un volume limité du sinus maxillaire et à un nombre réduit de structures adjacentes. La chirurgie de type IV est la chirurgie la plus étendue et donne un accès large à la totalité du sinus et aux structures adjacentes. Les sous-types a, b ou c désignent la conservation ou l'exérèse de la même structure dans un but de simplicité, qui permet une plus grande facilité d'application. Le sous-type « a » désigne la conservation systématique de la voie lacrymo-nasale et du cornet inférieur, le sous-type « b » le sacrifice systématique de la moitié ou du tiers postérieur du cornet inférieur avec conservation de la voie lacrymo-nasale, le sous type « c » le sacrifice de la voie lacrymo-nasale.

Cette classification reflète l'évolution de la chirurgie du sinus maxillaire depuis ses débuts au XIX^{ème} siècle, de l'abord externe délabrant vers la chirurgie vidéo-endoscopique permettant la préservation de la fonction du sinus (FESS - Fonctionnal Endoscopic Sinus Surgery)^(17,18).

En effet en pathologie tumorale, les chirurgies abordant le sinus maxillaire largement par voie externe (abord externe para-latéro-nasale ou dégloving facial)⁽¹⁹⁾, pourvoyeuse de nombreuses complications^(1,2) ont été abandonnées au profit de la maxillectomie médiale

standard par voie endoscopique moins invasive et plus conservatrice ⁽¹⁰⁾. Celle-ci reste à ce jour la technique de référence des tumeurs du sinus maxillaire, et en particulier pour le papillome inversé ⁽¹⁾. Cependant, elle présente certaines complications non négligeables qui peuvent être rattachées à son caractère étendu ⁽¹¹⁾ : épiphora secondaire à la résection de la voie lacrymale, mucocèle, paresthésie infra-orbitaire, hypoesthésie infra orbitaire, épistaxis, infection du site opératoire.

Pour les pathologies infectieuses, cette même volonté de préservation fonctionnelle a permis de passer d'un abord externe par voie vestibulaire de Caldwell-Luc pourvoyeur de nombreuses complications ⁽²⁰⁾ à un abord endoscopique minimal invasif de méatotomie moyenne et inférieure. Cependant, s'il est maintenant reconnu qu'il s'agit de chirurgies faiblement morbides ⁽²¹⁾, l'accès à certaines parties du sinus maxillaire, en particulier la paroi antérieure ou le récessus alvéolaire est rendu difficile lors de voies d'abord réduites classiques ⁽⁹⁾. C'est pour cette raison que ces voies d'abord limitées sont souvent insuffisantes pour le traitement chirurgical des papillomes inversés dont l'exérèse doit être complète et certaine.

De nouvelles stratégies chirurgicales ont été développées dans le but d'accéder à ces régions problématiques (paroi antérieure et récessus alvéolaire) tout en limitant le geste opératoire. Il existe différentes optiques de 45° et 70° ou à angle variable qui permettent une meilleure visualisation de ces zones d'accès difficiles. L'apparition d'instruments angulés s'y associe pour atteindre ces régions ⁽²²⁾, avec pour conséquence une augmentation de la quantité de matériel utilisé, du coût et de la complexité de l'intervention. Parallèlement à ces progrès techniques, de nouvelles voies d'abord limitées et adaptées à chaque pathologie apparaissent ^(12,13,23,24).

Les abordés présentés dans cette classification restent simples et peuvent être réalisés avec un nombre limité d'instruments de base de chirurgie endoscopique. Seul un endoscope angulé à 30° est utilisé durant l'intervention, quel que soit le type de chirurgie réalisée. Une fraise diamantée est nécessaire dans la voie d'abord pré-lacrymal pour squelettiser la voie lacrymale sans la blesser. Elle n'est pas d'utilisation systématique pour les autres types de maxillectomies médiales modifiées. Nous les avons comparé au gold standard chirurgicale actuelle qu'est la maxillectomie médiale endoscopique afin d'en évaluer l'efficacité et la morbidité. De plus, la décision du type de chirurgie pratiquée peut être adapté en per-opératoire. L'opérateur peut débiter son geste par la voie d'abord la moins invasive et puis le modifier en fonction de ces constatations. Deux types de chirurgie de notre classification (II b et III b) n'ont pas été réalisés dans notre service au cours de la période concernée. Elles semblent avoir des indications très limitées puisqu'elles permettent un accès quasi identique au sinus maxillaire que les chirurgies II a et III a.

Notre population de 29 patients semble représentative de l'épidémiologie classique du papillome inversé avec un âge moyen au diagnostic de 54 ans et un sexe ratio de 2,2 hommes pour 1 femme de dans notre population totale pour un âge moyen au diagnostic de 55 ans et un sexe ratio de 2 à 5 hommes pour 1 femme dans la littérature ⁽²⁵⁾. Nous avons effectué un recueil de données sur 7 années afin d'équilibrer nos effectif dans chacun des 2 groupes. En effet, les nouvelles voies d'abords endoscopiques sont pratiquées couramment par notre équipe chirurgicale depuis environs 4 ans ce qui a limité le recours à la maxillectomie médiale standard. Nos 2 groupes de patients étaient comparables en termes d'âge, de comorbidités et de symptomatologie clinique.

Les complications précoces et tardives qui ont été recherchées correspondent aux complications classiques rapportées dans la littérature des chirurgies vidéo-endoscopiques du sinus maxillaire ⁽²⁶⁾.

La zone d'implantation du papillome inversé était suspectée sur l'imagerie pré-opératoire pour 75,9% des patients, grâce à l'identification d'un bec osseux et/ou d'une zone de convergence de l'aspect cérébriforme. Tous les papillomes inversés dont la zone d'implantation suspectée était la paroi antérieure du sinus (2 patients) ou le récessus alvéolaire (4 patients) ont bénéficié d'une maxillectomie médiale modifiée. Tous les papillomes inversés dont la zone d'implantation suspectée était la voie lacrymale (2 patients) ou la paroi latérale du sinus (3 patients) ont bénéficié d'une maxillectomie médiale standard de type IV.

Une voie d'abord vestibulaire associée à la maxillectomie médiale modifiée a été nécessaire à 2 reprises pour un papillome inversé non dégénéré développé dans la partie antérieure du sinus. Il s'agissait d'une maxillectomie modifiée de type I b autorisant un accès limité à la paroi antérieure du sinus. Ces chirurgies ont été réalisées avant l'utilisation par notre équipe des abords pré-lacrymal et infra-lacrymal qui auraient possiblement permis d'éviter ces voies d'abord externe.

La chirurgie de maxillectomie médiale standard de type IV était en moyenne plus longue (122 minutes) que la chirurgie de maxillectomie médiale modifiée de type I, II ou III (temps opératoire moyen de 84 minutes). Ces données sont compatibles avec la réalisation d'un geste chirurgicale plus étendu mais peuvent être biaisé par la réalisation d'un autre geste chirurgicale (ethmoïdectomie) plus fréquemment associé à la maxillectomie médiale standard dans notre série (61,5% d'ethmoïdectomie associée aux maxillectomies médiales

standard pour 12,5% aux maxillectomies médiales modifiées). La maxillectomie médiale modifiée la plus longue est celle de type III avec abord pré-lacrimal et infra-lacrimal, qui nécessite un fraisage de la paroi osseuse.

Dans notre population, 5 patients (17.2%) présentaient un papillome inversé dégénéré avec présence de carcinome épidermoïde à l'analyse ce qui est supérieur aux données de la littérature. Dans une méta-analyse de Busquets et al paru en 2006, Busquets et al retrouve 7% de carcinome épidermoïde synchrone sur papillome inversé ⁽²⁷⁾. Cela pourrait être expliqué par l'exclusion dans notre série des papillomes inversés opérés par abord limité de méatotomie moyenne et inférieur. Tous les patients présentant un carcinome épidermoïde développé sur papillome inversé ont bénéficié d'une maxillectomie médiale standard de type IV.

Nous n'avons pas retrouvé de différence significative en termes de complications précoces ou tardives entre le groupe de maxillectomie médiale modifiée de type I, II et III et le groupe de maxillectomie médiale de type IV. Ces chirurgies limitées, finalement plus techniques, ne semble pas générer plus de complication, notamment en terme d'épiphora, que la chirurgie de référence. Nous n'avons cependant pas pu le démontrer du fait d'un effectif réduit et de la faible incidence des complications. De plus, certains patients bénéficiaient d'une chirurgie élargie à l'ethmoïde qui peut augmenter la fréquence des complications hémorragiques post-opératoires indépendamment du type de maxillectomie médiale endoscopique pratiquée.

Les patients ont bénéficié d'un suivi clinique et radiologique rapproché avec une imagerie post opératoire quasi systématique afin de dépister au mieux les reliquats tumoraux ou les récurrences précoces. Deux patients ont présenté une récurrence de la pathologie au cours de leur suivi, soit un taux de récurrence de 6.9%, avec un délai moyen de récurrence de 13 mois. Il

s'agissait à chaque fois d'une récurrence, et non pas de « poursuite évolutive ». En effet, ces patients ne présentaient pas de reliquat tumoral sur les contrôles post-opératoires clinique ou radiologiques précoces. Ces 2 patients avaient bénéficié d'une chirurgie de type I b et d'une chirurgie de type IV. Dans le hors-série paru en 2010 dans *Rhinology*, qui se propose d'établir un état des lieux de la chirurgie endoscopique des tumeurs nasales et paranasales, les taux de récurrence de papillome inversé traité par chirurgie endoscopique, toutes voies d'abord confondues vont de 12% à 14,5% ⁽¹⁾. Il ne semble donc pas y avoir plus de récurrences suite à une chirurgie endoscopique limitée, adaptée à la localisation du papillome inversé. D'autres études portant sur des voies d'abord endoscopiques limitées et conservatrices appliquées aux papillomes inversés retrouvent des résultats identiques ^(14-16,28). Suzuki et al. ont rapporté, dans une étude rétrospective en 2017 portant sur 51 patients opérés pour un papillome inversé par voie pré-lacrimal (avec conservation du cornet inférieur et de la voie lacrymale), une seule récurrence sur une période de suivi de 2 à 138 mois ⁽²⁸⁾. Wang et al. ne retrouvent aucune récurrence sur une série plus petite de 8 patients opéré par voie pré-lacrimal équivalente à notre type III a et III b, avec un suivi moyen de 35 mois ⁽¹⁵⁾. Notre suivi moyen de 16 mois est relativement court, ce d'autant plus que la récurrence du papillome inversé peut être tardive. En effet, dans une étude multicentrique sur 578 patients, Kim et al. retrouvent un taux de récurrence moyen de 15,7% mais avec un taux significativement plus élevé dans le groupe avec un suivi supérieur à 3 ans (26,1%) que dans le groupe suivi moins de 3 ans (8,5%) ⁽²⁹⁾.

Conclusion

Depuis ses débuts, la chirurgie du sinus maxillaire n'a cessé d'évoluer et le principe de chirurgie fonctionnelle endoscopique, reposant sur l'ouverture de l'ostium naturel du sinus, est maintenant admis.

Concernant les indications infectieuses ou inflammatoires, les abords classiques de méatotomie inférieure et de méatotomie moyenne, respectant le concept mini-invasif, ne permettent qu'un accès réduit à certaines zones du sinus. Offrant un abord plus large, la maxillectomie médiale endoscopique s'est développée dans les suites logiques de la chirurgie fonctionnelle, dans le but d'un meilleur contrôle des pathologies invasives du sinus. Elle conserve toute sa place en chirurgie tumorale devant la nécessité d'une résection respectant les principes carcinologiques. Les nouveaux abords infra-lacrymaux et pré-lacrymaux ont permis de définir le concept de maxillectomie médiale modifiée. Leurs intérêts résident dans une large exposition et un accès facilité aux récessus maxillaires tout en s'efforçant de préserver la voie lacrymale et le cornet inférieur.

Le papillome inversé est une pathologie tumorale bénigne qui présente des caractéristiques d'agressivité locale, de récurrence et d'association potentielle à une tumeur maligne. Celles-ci imposent une résection complète de la lésion, et donc un contrôle visuel de l'ensemble du sinus concerné. Les différentes maxillectomies médiales modifiées apportent alors une solution intéressante dans le traitement de cette pathologie.

Dans cette étude, nous avons appliqué le concept de maxillectomie médiale modifiée au traitement des papillomes inversés à travers notre classification des voies d'abord endoscopiques du sinus maxillaire. Nous avons confirmé que les abords pré- et infra-lacrymaux peuvent être adaptés au traitement de certains papillomes inversés du sinus

maxillaire en l'absence d'impératif carcinologique. Ces voies d'abord, plus conservatrices que la maxillectomie médiale classique, ne sont pas associées, dans notre expérience, à un plus grand taux de récurrence ni à un plus grand taux de complication post-opératoire.

L'avènement encore récent des abordages infra- et pré-lacrymaux nous limite cependant dans l'appréciation de leurs résultats à long terme.

Bibliographie

1. Lund VJ, Stammberger H, Nicolai P, Castelnuovo P, Beal T, Beham A, et al. European position paper on endoscopic management of tumours of the nose, paranasal sinuses and skull base. *Rhinol Suppl.* 2010;1(22):1–143.
2. Spiro RH, Strong EW, Shah JP. Maxillectomy and its classification. *Head Neck.* 1997;19(4):309–14.
3. Waitz G, Wigand ME. Results of endoscopic sinus surgery for the treatment of inverted papillomas. *Laryngoscope.* 1992;102(8):917–22.
4. Kamel RH. Transnasal endoscopic medial maxillectomy in inverted papilloma. *Laryngoscope.* 1995;105(8):847–53.
5. Lombardi D, Tomenzoli D, Buttà L, Bizzoni A, Farina D, Sberze F, et al. Limitations and complications of endoscopic surgery for treatment for sinonasal inverted papilloma: a reassessment after 212 cases. *Head Neck.* 2011;33(8):1154–61.
6. Kim YM, Kim HS, Park JY, Koo BS, Park YH, Rha K-S. External vs endoscopic approach for inverted papilloma of the sino-nasal cavities: a retrospective study of 136 cases. *Acta Otolaryngol (Stockh).* 2008;128(8):909–14.
7. Sukenik MA, Casiano R. Endoscopic medial maxillectomy for inverted papillomas of the paranasal sinuses: value of the intraoperative endoscopic examination. *Laryngoscope.* 2000;110(1):39–42.
8. Lee T-J, Huang S-F, Huang C-C. Tailored endoscopic surgery for the treatment of sinonasal inverted papilloma. *Head Neck.* 2004;26(2):145–53.
9. Robey A, O'Brien EK, Leopold DA. Assessing current technical limitations in the small-hole endoscopic approach to the maxillary sinus. *Am J Rhinol Allergy.* 2010;24(5):396–401.
10. Cunningham K, Welch KC. Endoscopic medial maxillectomy. *Oper Tech Otolaryngol-Head Neck Surg.* 2010;21(2):111–6.
11. Bertazzoni G, Accorona R, Schreiber A, Pietrobon G, Karligkiotis A, Fazio E, et al. Postoperative long-term morbidity of extended endoscopic maxillectomy for inverted papilloma. *Rhinology.* 2017;8: 300-729
12. Michel J, Radulesco T, Penicaud M, Dessi P. Extended inferior antrostomy for maxillary sinus surgery. *Clin Otolaryngol Off J ENT-UK Off J Neth Soc Oto-Rhino-Laryngol Cervico-Facial Surg.* 2017;21:1749-4486

13. Suzuki M, Nakamura Y, Ozaki S, Yokota M, Murakami S. Repair of Orbital Floor Fracture With Modified Transnasal Endoscopic Approach Through Anterior Space to Nasolacrimal Duct. *J Craniofac Surg.* 2017;28(4):998–1002.
14. Erbek SS, Koycu A, Buyuklu F. Endoscopic modified medial maxillectomy for treatment of inverted papilloma originating from the maxillary sinus. *J Craniofac Surg.* 2015;26(3):e244–6.
15. Wang C, Han D, Zhang L. Modified endoscopic maxillary medial sinusotomy for sinonasal inverted papilloma with attachment to the anterior medial wall of maxillary sinus. *ORL J Oto-Rhino-Laryngol Its Relat Spec.* 2012;74(2):97–101.
16. Nakayama T, Asaka D, Okushi T, Yoshikawa M, Moriyama H, Otori N. Endoscopic medial maxillectomy with preservation of inferior turbinate and nasolacrimal duct. *Am J Rhinol Allergy.* 2012;26(5):405–8.
17. Weber RK, Hosemann W. Comprehensive review on endonasal endoscopic sinus surgery. *GMS Curr Top Otorhinolaryngol Head Neck Surg.* 2015;14:Doc08.
18. Kennedy DW. Functional endoscopic sinus surgery. Technique. *Arch Otolaryngol Chic Ill* 1960. 1985;111(10):643–9.
19. Poetker DM, Loehrl TA, Toohill RJ. External medial maxillectomy. *Oper Tech Otolaryngol-Head Neck Surg.* 2010 ;21(2):107–10.
20. DeFreitas J, Lucente FE. The Caldwell-Luc procedure: institutional review of 670 cases: 1975-1985. *Laryngoscope.* 1988;98(12):1297–300.
21. Davis WE, Templer JW, Lamear WR, Davis WE, Craig SB. Middle meatus anastomosis: patency rates and risk factors. *Otolaryngol--Head Neck Surg Off J Am Acad Otolaryngol-Head Neck Surg.* 1991;104(4):467–72.
22. Sieńkiewicz A, Piszczatowski B, Olszewska E, Lukasiewicz A, Tarasow E, Rogowski M. Minimally invasive transnasal medial maxillectomy for treatment of maxillary sinus and orbital pathologies. *Acta Otolaryngol (Stockh).* 2014;134(3):290–5.
23. Upadhyay S, Dolci RLL, Buohliqah L, Prevedello DM, Otto BA, Carrau RL. Endoscopic endonasal anterior maxillotomy. *Laryngoscope.* 2015;125(12):2668–71.
24. Comoglu S, Celik M, Enver N, Sen C, Polat B, Deger K. Transnasal Prelacrimal Recess Approach for Recurrent Antrchoanal Polyp. *J Craniofac Surg.* 2016;27(4):1025–7.
25. Lisan Q, Laccourreya O, Bonfils P. Sinonasal inverted papilloma: From diagnosis to treatment. *Eur Ann Otorhinolaryngol Head Neck Dis.* 2016;133(5):337–41.
26. Suzuki S, Yasunaga H, Matsui H, Fushimi K, Kondo K, Yamasoba T. Complication rates after functional endoscopic sinus surgery: analysis of 50,734 Japanese patients. *Laryngoscope.* 2015;125(8):1785–91.

27. Busquets JM, Hwang PH. Endoscopic resection of sinonasal inverted papilloma: a meta-analysis. *Otolaryngol--Head Neck Surg Off J Am Acad Otolaryngol-Head Neck Surg.* 2006;134(3):476–82.
 28. Suzuki M, Nakamura Y, Yokota M, Ozaki S, Murakami S. Modified transnasal endoscopic medial maxillectomy through prelacrima duct approach. *Laryngoscope.* 2017;127(10):2205–9.
 29. Kim D-Y, Hong S-L, Lee CH, Jin H-R, Kang JM, Lee B-J, et al. Inverted papilloma of the nasal cavity and paranasal sinuses: a Korean multicenter study. *Laryngoscope.* 2012;122(3):487–94.
-

III. Manuscrit en cours de soumission
au format “clinical otolaryngology”
(anglais)

Modified medial maxillectomy: new classification and outcomes.

Abstract

Background

The aim of the study was to suggest a classification of different endoscopic approaches in modified medial maxillectomy (MMM) and based on this classification, to assess the surgical indications and the results in terms of complications and follow-up on patients operated in our department over the past 7 years.

Methods

Endoscopic medial maxillectomies performed in our department between November 2009 and May 2017 were studied retrospectively. The classification of medial maxillectomies was obtained analysing operative reports. The data collected included preoperative assessment, maxillary sinus pathology, postoperative complications and follow-up.

Results

We proposed a classification of the maxillary sinus' enlarged endoscopic approach integrating the pre- and infra-lacrymal approaches, of surgical increasing aggressiveness and accessibility of the maxillary sinus. Fifty-five patients were included, 30 patients were operated with MMM, 25 patients with standard medial maxillectomy (SMM). We described the indications of different endoscopic approaches, depending on the type of pathology, benign or malignant. The average follow-up was 14.3 months (from 2 to 57 months). We did not find any significant difference in early post-operative complications (bleeding, infra-orbital hypoesthesia, surgical site infection, orbital invasion) or late post-operative complications (epiphora, infra-orbital hypoesthesia, empty nose syndrome) between the two groups of patients.

Conclusion

We propose a classification of the different MMM. We specified their indications in many pathologies of the maxillary sinus: inflammatory, infectious, benign or even malignant tumor in selected cases. In our experience, these approaches, which are more conservative than the SMM, are not associated with a higher recurrence or postoperative complication rate.

Keywords: Functional endoscopic sinus surgery, Maxillary Sinus, minimally invasive surgical procedures, transnasal approach

Introduction

Maxillary sinus surgery is the most frequently performed paranasal sinus surgery. Its indications are wide, for neoplastic, infectious or inflammatory diseases. This surgery has evolved from its beginning with the first external trans-vestibular Caldwell-Luc approach ⁽¹⁾ which was often practiced during the 20th century for infectious pathologies ⁽²⁾. In the management of sinus tumors, other external approaches have been described for the realization of real medial maxillectomy using para-latero-nasal approach or facial degloving ^(3,4). Although these surgeries allow direct access to the entire maxillary sinus, they provide aesthetic sequelae and many complications such as hemifacial oedema, infra-orbital dysesthesia, fistula, infection. The transnasal endoscopic surgery has revolutionized the management of maxillary sinus pathologies and is now considered as the gold standard for most indications. Its advantages are a better discrimination between normal and pathological mucosa ⁽⁵⁾, no unsightly facial scars and a low rate of complications. The limited endoscopic approach of the maxillary sinus through middle and inferior meatus has the disadvantage of a reduced access to the anterior and inferior part, and some recessus of the sinus ⁽⁶⁾. In neoplastic pathology, endoscopic medial maxillectomy is the reference ⁽⁷⁾. It allows a wide approach to the maxillary sinus through resection of the lateral nasal wall including the lacrimal duct and the inferior turbinate ⁽⁸⁾. Despite the mini-invasive approach, some postoperative complications such as epiphora, infra-orbital dysesthesia, epistaxis, or mucoceles are reported ⁽⁹⁾. The new endoscopic infra-lacrimal ⁽¹⁰⁾ and pre-lacrimal ⁽¹¹⁾ approaches allow access to specific areas of the sinus and limit the morbidity of surgery.

Our aims were to define and make a classification of the different endoscopic modified medial maxillectomy procedures, and study the surgical indications and results on our case series based on this classification, during the last seven years.

Materials and methods

The inclusions criteria were adult patients, operated in our tertiary center between 1st November 2009 and 31 May 2017 for endoscopic medial maxillectomy defined by a wider approach of the maxillary sinus through the lateral nasal wall than a middle meatal antrostomy or middle and inferior meatal antrostomy. The definition and classification of the medial maxillectomy was obtained by analyzing the operative reports. The results of these medial maxillectomy were defined with patient's medical data, pathology of maxillary sinus (existence of previous surgical treatment of the concerned sinus, type of pathology defined by anatomopathology reports or infectious samples), surgical treatment (need of an external complementary approach, resection extended to nearby structures) and follow-up. The early surgical complications in the 6 post-operative weeks period were defined as hemorrhage (needs of transfusion, packing or surgery), excessive pain, infra-orbital hypoesthesia, post-operative infection and orbital injury. The late complications after 3 months were defined as epiphora, empty nose syndrome and infra-orbital hypoesthesia.

Results

Medial maxillectomy definition and classification

All procedures were performed under general anesthesia, installed in supine position after decongestion of the nasal mucosa with gauze packing soaked with xylocaine and naphazoline solution. The endoscope used is a 30° sinus endoscope (18 cm length, 4 mm diameter), coupled with a high definition camera (Karl Storz Endoscopy ®). When the lesion protrudes into the nasal cavity, the operator performs a first tumor debulking to obtain the necessary surgical landmarks. A middle and inferior meatal antrostomy are performed, then

the surgical procedure is adapted according to the pathology. Four types of medial maxillectomy surgeries were defined (figure 1):

- Modified medial maxillectomy (MMM) type I with preservation of the lacrimal duct:
 - I a: The middle and inferior meatal anastomies are connected under the inferior turbinate with conservation of the inferior turbinate and the nasolacrimal duct.
 - I b: The third posterior part of the inferior turbinate is resected.

MMM type I gives direct access to the posterior wall of the sinus, to the posterior part of the superior and inferior maxillary wall and to the nearby anatomical structures: intraorbital compartment through the orbital floor; pterygopalatine fossa through the posterior maxillary wall.

- MMM type II with infra-lacrimal approach.
 - II a: The inferior anastomy is extended forward by resecting the anterior segment of the lateral nasal wall, immediately below the lacrimal ostium, respecting a 5mm mucosal collar. This opening is extended up to the piriform aperture. We use a retrograde Ostroem-Terrier forceps to resect the bony wall posteriorly and anteriorly, sometimes we use a diamond 30 ° burr to drill away the lower part of the bony wall. The inferior turbinate is preserved.
 - II b: After the MMM II a has been performed, the third posterior part of the inferior turbinate is resected.

MMM type II gives wide access to the inferior part of the sinus and to the alveolar recess.

- MMM type III with infra-lacrimal and pre-lacrimal approach :
 - III a: Infra-lacrimal approach is performed. For the pre-lacrimal approach, the lateral nasal wall is opened in a third point anterior of the lacrimal duct by the diamond 30 ° burr. This opening is extended up to the piriform aperture anteriorly, to the ethmoid

superiorly, and posteriorly with a true skeletonization of the lacrymal duct. The inferior turbinate is preserved.

- III b: After the MMM III a has been performed, the third posterior part of the inferior turbinate is resected.
- III c: The middle and inferior meatal antrostomies are widened forward, with the retrograde Ostroem-Terrier forceps or the diamond 30 ° burr to the piriform aperture with sacrifice of the lacrymal duct. The inferior turbinate is preserved.

MMM type III allows easy access to the anterior part of the maxillary sinus with possibility to preserve the naso-lacrymal duct and without need of external vestibular approach.

- Standard medial maxillectomy (SMM) type IV consists in a complete resection of the nasal lateral wall with removal of the inferior turbinate and lacrymal duct. It allows a wide approach to the maxillary sinus in invasive pathologies in need of enlarged excision and tumor free surgical margins or very voluminous benign tumors (inverted papilloma).

Post-operative care consisted in the withdrawal of the nasal packing after 48 hours with no hemorrhagic complication and in nasal cavities washing with a 9% saline solution after 48 hours for at least 1 month. Patients were recalled 15 days after surgery and then the clinical and radiological follow-up was adapted to the pathology.

Medial maxillectomy results

55 patients fulfilled the inclusion criteria for the current analysis. The demographic characteristics, comorbidities and clinical manifestations are summarized in Table 1. All patients underwent preoperative CT and sinus MRI was available in 50 patients (90.9% of patients).

MMM was performed on 30 patients and a standard medial maxillectomy on 25 patients. There was no significant difference between the 2 groups of patients for age ($p=0.43$),

comorbidities ($p=0.39$) or clinical symptoms ($p=0.63$). Details of surgical indications for each surgery type are transcribed in Table 2. Only 2 patients with a malignant disease had a MMM Type I b. This was a mucosal melanoma and a solitary fibrous tumor. Both pathologies remained at a distance from the nasolacrimal duct and tumor free margins were obtained.

SMM was performed in 60% of cases for malignant diseases. Among the 10 benign pathologies treated with standard medial maxillectomy, we found 5 inverted papillomas (IP) which had already benefited of surgical treatment with recurrence of the disease, 2 IP with degenerative dysplasia, one benign osteoma extended to almost the totality of the lateral nasal wall and a pseudo-tumoral sinusitis.

Surgery was extended to other regions in 24 patients, 18 patients who had SMM and 6 patients who had MMM. The most frequently associated surgery was an ethmoidectomy for 23 patients, a sphenoidotomy for 4 patients, a septal mucosal or septum excision for 4 patients, an enlarged excision in the infra-temporal fossa for 2 patients, an intraorbital osteoma excision for 1 patient. An external approach was performed for 4 patients. Two of these had SMM for malignant pathologies with extended resection needed. Two patients had MMM type I b with vestibular approach for anterior nasal wall control. We noted that these two surgeries were performed before our team used pre- and infra-lacrimal approaches.

Complication and recurrence rates after MMM or SMM were compared. They are summarized in Table 3. No differences were found for early or late complications between MMM and SMM. One hemorrhage after SMM needed an immediate surgical intervention. It was an extended IP with complete excision of maxillary sinus periosteum. This same patient presented a post-operative infection. The second hemorrhage after SMM was for a malignant tumor with extended surgery and needed a blood transfusion.

Data after 3 months were available for 47 patients (85.4% of patients). Late complications were only epiphora for 4 patients. It was pre-operative epiphora for two of them.

The follow-up and recurrence rate are notified on table 3. The local recurrence after SMM were 3 mucosal melanomas, one epidermoid carcinoma and one non-degenerated IP. The patient with recurrence after MMM was a type I b surgery for a non-degenerated IP. Recurrence was on lacrimal duct.

Discussion

This work defines a classification for endoscopic maxillary sinus approaches and presents results on our patients during the last seven years. The classification goes from the most conservative to the most invasive surgery. For more simplicity, subtype a, b and c concerned the same conservation or excision structure. The type I surgery is the less invasive and allows access to a limited area of the maxillary sinus whereas type IV surgery is the most invasive and widely opens the maxillary sinus.

The limited maxillary sinus approach such as the middle and inferior meatal antrostomies allows limited access to the sinus. The anterior maxillary recess and the alveolar recess are particularly difficult to access with this type of surgery ⁽⁶⁾ and new surgical strategies have been developed to access to these problematic regions. Different optics of 45°, 70° or variable angles allow better visualization of these difficult access areas. Angulated instruments exist for those surgeries ⁽¹²⁾, increasing cost and complexity of the intervention. With these technical advances, new limited approaches adapted to each pathology appear ^(10,13-15). These limited pre- and infra-lacrimal approaches allow access to the same anatomical regions as the SMM (anterior pre-lacrimal wall, alveolar recess). They need a limited number of basic instruments of endoscopic surgery: only a 30 ° angulated endoscope

is used, a 30° diamond drill is needed in the pre-lacrimal route in order to skeletonize the naso-lacrimal duct without causing any damage to it.

Our total population was 55 patients, the two groups MMM and SMM were balanced, comparable in terms of age, comorbidity and symptoms. 69% of patients had a benign pathology. 88% of malignant pathologies had a SMM which is the gold standard. 2 malignant pathologies had a MMM, the solitary fibrous tumor and malignant mucosal melanoma without any local recurrence.

We did not find any significant difference in early or late complications between the MMM group and the SMM group. These limited surgeries, more technical, do not seem to generate more complications than the gold standard surgery. Furthermore, a lower rate of complication is observed. However, we have not been able to demonstrate this because of the small number of patients and the low incidence of complications. In addition, some patients underwent extensive surgery in nearby structures which could increase postoperative hemorrhagic complications regardless of the type of surgery performed.

The endoscopic approaches of maxillary sinus allow access and sometimes treatment of paranasal pathologies: fractures of the orbit floor ⁽¹⁶⁾, infra-temporal fossa tumor and lateral cranial base tumor ⁽¹⁷⁾ which is also allowed with the new endoscopic approaches. Indeed, MMM type I allows wide access to the infra-temporal fossa preserving nasolacrimal duct and the head of the inferior turbinate. In our study, 1 patient had MMM type I b surgery for a solitary fibrous tumor in the infra-temporal fossa instead of an enlarged surgery. Suzuki et al. suggest to access the anterior fractures of the orbit floor by a minimally invasive pre-lacrimal approach very similar to the type IIa surgery that we propose ⁽¹³⁾.

Conclusion

Since its beginnings, maxillary sinus surgery has evolved and the principle of functional endoscopic sinus surgery (FESS), based on the opening of the natural ostium of the sinus, is now accepted. In infectious or inflammatory indications, the classic inferior or middle meatal antrostomy, respecting the minimally invasive concept, allows limited access to some sinus recessus. With a larger approach, endoscopic medial maxillectomy allows better control of invasive sinus pathologies respecting functional considerations. We can make use of maxillar endoscopic surgery to resect malignant tumoral lesions in selected cases respecting the neoplastic principles. New infra-lacrymal and pre-lacrymal approach define the concept of modified medial maxillectomy. These techniques allow a large exposure and easy access to the maxillary recesses preserving nasolacrymal duct and inferior turbinate.

In this study, we propose a classification of different MMM. We defined their indications in many pathologies of the maxillary sinus: inflammatory, infectious, tumor benign or even malignant in selected cases. These approaches are more conservative than SMM and are not associated in our experience with a higher rate of recurrence or a higher postoperative complication rate. However, the recent advent of infra-and pre-lacrimal approaches limits their long-term results assessment.

References

1. Macbeth R. Caldwell, Luc, and their operation. *Laryngoscope*. 1971;81(10):1652-7.
2. Kim E, Duncavage J. Caldwell-Luc procedure. *Oper Tech Otolaryngol-Head Neck Surg*. 2010;21(3):163-5.
3. Sessions RB, Larson DL. En bloc ethmoidectomy and medial maxillectomy. *Arch Otolaryngol Chic Ill* 1960. 1977;103(4):195-202.
4. Poetker DM, Loehrl TA, Toohill RJ. External medial maxillectomy. *Oper Tech Otolaryngol-Head Neck Surg*. 2010;21(2):107-10.
5. Sukenik MA, Casiano R. Endoscopic medial maxillectomy for inverted papillomas of the paranasal sinuses: value of the intraoperative endoscopic examination. *Laryngoscope*. 2000;110(1):39-42.
6. Robey A, O'Brien EK, Leopold DA. Assessing current technical limitations in the small-hole endoscopic approach to the maxillary sinus. *Am J Rhinol Allergy*. 2010;24(5):396-401.
7. Lund VJ, Stammberger H, Nicolai P, Castelnuovo P, Beal T, Beham A, et al. European position paper on endoscopic management of tumours of the nose, paranasal sinuses and skull base. *Rhinol Suppl*. 010;(22):1-143.
8. Cunningham K, Welch KC. Endoscopic medial maxillectomy. *Oper Tech Otolaryngol-Head Neck Surg*. 2010;21(2):111-6.
9. Bertazzoni G, Accorona R, Schreiber A, Pietrobon G, Karligkiotis A, Fazio E, et al. Postoperative long-term morbidity of extended endoscopic maxillectomy for inverted papilloma. *Rhinology*. 8 2017; 300-729
10. Michel J, Radulesco T, Penicaud M, Dessi P. Extended inferior antrostomy for maxillary sinus surgery. *Clin Otolaryngol Off J ENT-UK Off J Neth Soc Oto-Rhino-Laryngol Cervico-Facial Surg*. 2017; 21:1749-4486
11. Suzuki S, Yasunaga H, Matsui H, Fushimi K, Kondo K, Yamasoba T. Complication rates after functional endoscopic sinus surgery: analysis of 50,734 Japanese patients. *Laryngoscope*. 2015;125(8):1785-91.
12. Sieńkiewicz A, Piszczatowski B, Olszewska E, Lukasiewicz A, Tarasow E, Rogowski M. Minimally invasive transnasal medial maxillectomy for treatment of maxillary sinus and orbital pathologies. *Acta Otolaryngol (Stockh)*. 2014;134(3):290-5.
13. Suzuki M, Nakamura Y, Ozaki S, Yokota M, Murakami S. Repair of Orbital Floor Fracture With Modified Transnasal Endoscopic Approach Through Anterior Space to Nasilacrimal Duct. *J Craniofac Surg*. 2017;28(4):998-1002.

14. Upadhyay S, Dolci RLL, Buohliqah L, Prevedello DM, Otto BA, Carrau RL. Endoscopic endonasal anterior maxillotomy. *Laryngoscope*. 2015;125(12):2668-71.
15. Comoglu S, Celik M, Enver N, Sen C, Polat B, Deger K. Transnasal Prelacrimal Recess Approach for Recurrent Antrchoanal Polyp. *J Craniofac Surg*. 2016;27(4):1025-7.
16. Matsuda Y, Sakaida H, Kobayashi M, Takeuchi K. Successful application of endoscopic modified medial maxillectomy to orbital floor trapdoor fracture in a pediatric patient. *Auris Nasus Larynx*. 2016;43(5):575-8.
17. El-Sayed I, Pletcher S, Russell M, McDermott M, Parsa A. Endoscopic anterior maxillotomy: infratemporal fossa via transnasal approach. *Laryngoscope*. 2011;121(4):694-8.

Figure legends

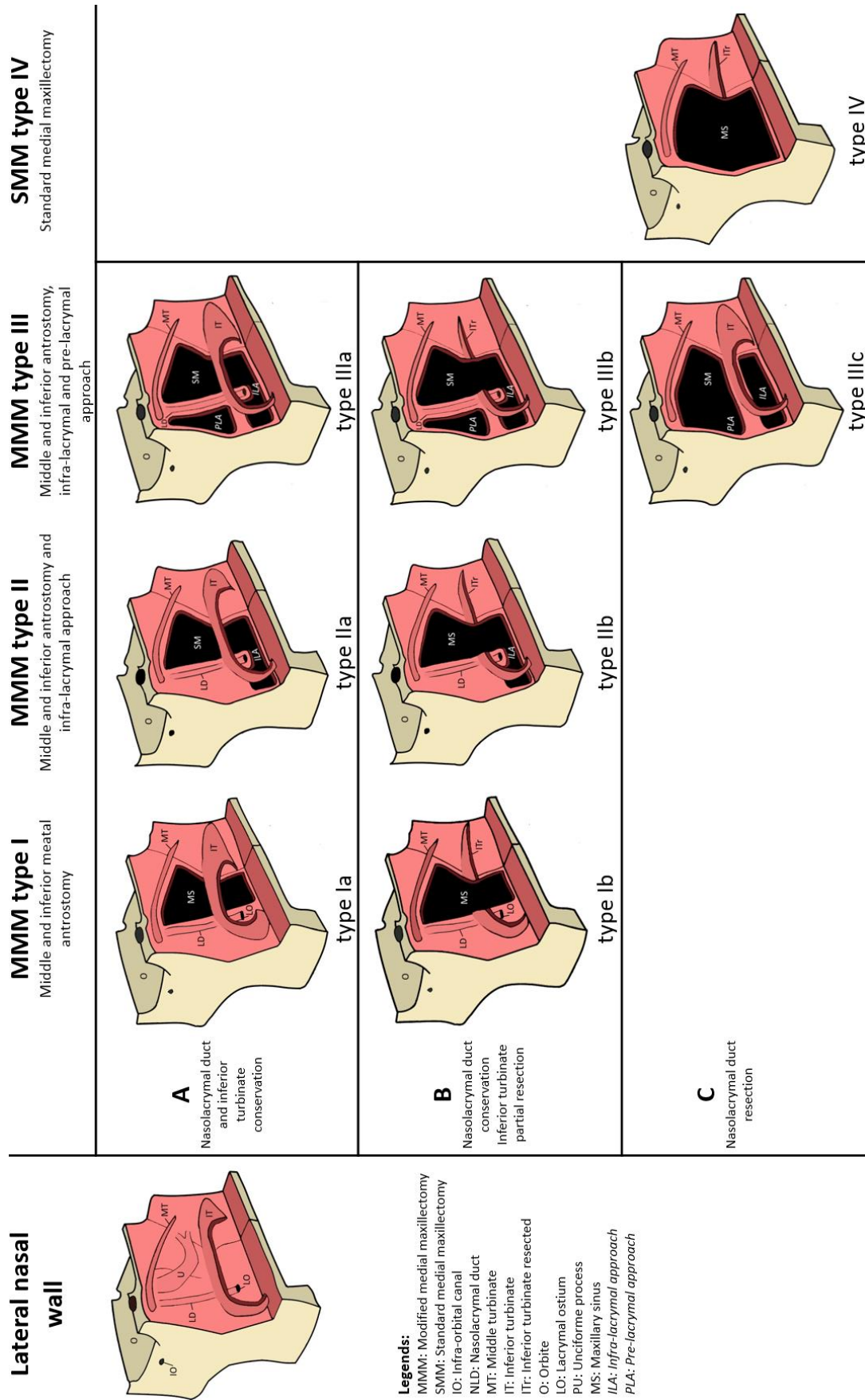
Figure 1- Endoscopic medial maxillectomy classification

Table 1 - Characteristics of the population. Repartition of demographic characteristics, comorbidities and clinical manifestations for the general population and for each type of surgery: standard medial maxillectomy (SMM) population and modified medial maxillectomy (MMM) population. AAT: Anti-coagulant or anti-aggregant treatment

Table 2- Surgical indications: distribution of surgical indications in total population and for each type of surgery: standard medial maxillectomy (SMM) population and modified medial maxillectomy (MMM) population.

Table 3- Surgery and complications: distribution of complications in total population and for each type of surgery: standard medial maxillectomy (SMM) population and modified medial maxillectomy (MMM) population.

Figure 1: Endoscopic medial maxillectomy classification



- Legends:**
- MMM: Modified medial maxillectomy
 - SMM: Standard medial maxillectomy
 - IO: Infra-orbital canal
 - NLD: Nasolacrimal duct
 - MT: Middle turbinate
 - IT: Inferior turbinate
 - ITr: Inferior turbinate resected
 - O: Orbit
 - LO: Lacrymal ostium
 - PU: Unciforme process
 - MS: Maxillary sinus
 - ILA: Infra-lacrimal approach
 - PLA: Pre-lacrimal approach

Table 1 - Characteristics of the population. Demographic characteristics, comorbidities and clinical manifestations for general population and for each type of surgery: standard medial maxillectomy (SMM) population; modified medial maxillectomy (MMM) population. AAT : Anti-coagulant or anti-aggregant treatment

	Total	MMM		SMM		p	MMM									
		Type I, II, III	Type IV	Type I	Type II		Type III	IIa	IIb	Type III	IIIa	IIIb	IIIc			
Number of patients	55	30	25				Type I	Ia	Ib	Type II	IIa	IIb	Type III	IIIa	IIIb	IIIc
Middle age (years) [min-max]	55 [26-83]	54 [26-73]	57 [27-83]			p=0.43	11	4	7	14	14	0	5	3	0	2
Sex							57			55			50			
- M	36 (65%)	20 (66.6%)	16 (64%)				[32-73]			[29-71]			[26-64]			
- F	19 (35%)	10 (33.4%)	9 (36%)				10	4	6	6	6	-	4	2	-	2
Comorbidities	23 (41.8%)	11 (36.7%)	12 (48%)			p=0.39	1	0	1	8	8	-	1	1	-	-
Type							2	1	1	6	6	-	3	2	-	1
- Heart disease	8 (14.5%)	3 (10%)	5 (20%)				0			2			1			
- Diabetes	7 (12.7%)	2 (6.7%)	5 (20%)				0			1			1			
- Higt blood pressure	20 (36.4%)	9 (30%)	11 (44%)				2			5			2			
- AAT*	9 (16.4%)	4 (13.4%)	5 (20%)				0			4			0			
Clinical manifestations	41 (74.5%)	20 (66.7%)	21 (84%)			P=0.63	8	3	5	10	10	-	2	2	0	0
Type							4			3			1			
- Dysosmia	15 (27.3%)	8 (26.7%)	7 (28%)				3			2			1			
- Sinus pain	9 (16.4%)	6 (20%)	3 (12%)				4			7			1			
- Nasal obstruction	20 (36.4%)	11 (36.7%)	9 (36%)				4			5			2			
- Rhinorrhea	18 (32.7%)	11 (36.7%)	7 (28%)				4			3			0			
- Epistaxis	16 (29.1%)	6 (20%)	10 (40%)				3			1			0			
- Epiphora	6 (10.9%)	3 (10%)	4 (16%)				2			1			0			

Table 2- Surgical indications: distribution of surgical indications in total population and for each type of surgery: standard medial maxillectomy (SMM) population and modified medial maxillectomy (MMM) population.

	Total	MMM			SMM			MMM						
		Type I, II, III	Type IV	Type I, II, III, IV	Type I	Type II	Type III	Type I	IIa	IIb	Type III	IIIa	IIIb	IIIc
Number of patient	55	30	25	55	11	14	14	4	14	0	5	3	0	2
Previous surgical treatment	25 (45.4%)	16 (53.3%)	9 (36%)	25 (45.4%)	7	5	4	3	5	-	4	2	-	2
Pathologies														
Benign	38 (69.1%)	28 (93.4%)	10 (40%)	38 (69.1%)	9	14	5	4	14	-	5	3	-	2
- Inverted papilloma	24 (43.6%)	16 (53.4%)	8 (32%)	24 (43.6%)	8	5	4	4	5	-	3	1	-	2
- <i>Not degenerate</i>	18 (32.7%)	14 (46.7%)	4 (16%)	18 (32.7%)	6	5	3	3	5	-	3	1	-	2
- <i>With focus of dysplasia</i>	6 (10.9%)	2 (6.7%)	4 (16%)	6 (10.9%)	2	-	1	1	-	-	-	-	-	-
- Other benign tumor	1 (1.8%)	1 (3.3%)	0	1 (1.8%)	-	1	-	-	1	-	-	-	-	-
- Chronic pseudo-tumor	6 (10.9%)	5 (16.7%)	1 (4%)	6 (10.9%)	1	3	1	-	3	-	1	1	-	-
- sinusitis	4 (7.3%)	4 (13.3%)	0	4 (7.3%)	-	4	-	-	4	-	-	-	-	-
- Fungic sinusitis	2 (3.6%)	2 (6.7%)	0	2 (3.6%)	-	1	-	-	1	-	1	1	-	-
- Foreign body	1 (1.8%)	0	1 (4%)	1 (1.8%)	-	-	-	-	-	-	-	-	-	-
- Benin osteomyelitis														
Malignant	17 (30.9%)	2 (6.7%)	15 (60%)	17 (30.9%)	2	-	2	-	-	-	-	-	-	-
- Squamous cell carcinoma	7 (12.7%)	0	7 (28%)	7 (12.7%)	-	-	-	-	-	-	-	-	-	-
- <i>IP degenerate</i>	5 (9.1%)			5 (9.1%)										
- <i>Primary tumor</i>	2 (3.6%)			2 (3.6%)										
- Malignant mélanoma	6 (10.9%)	1 (3.3%)	5 (20%)	6 (10.9%)	1	-	1	-	-	-	-	-	-	-
- Fibrous solitary tumor	2 (3.6%)	1 (3.3%)	1 (4%)	2 (3.6%)	1	-	1	-	-	-	-	-	-	-
- Adenocarcinoma	1 (1.8%)	0	1 (4%)	1 (1.8%)	-	-	-	-	-	-	-	-	-	-
- Cystic adenoid carcinoma	1 (1.8%)	0	1 (4%)	1 (1.8%)	-	-	-	-	-	-	-	-	-	-

Table 3- Surgery and complications: distribution of complications in total population and for each type of surgery: standard medial maxillectomy (SMM) population and modified medial maxillectomy (MMM) population.

	Total	CMM	MMM		Type I	IIa	IIb	Type III	IIIa	IIIb	IIIc
Number of patients	55	25	30		11	14	0	5	3	0	2
Complementary approaches	4 (7.3%)	2 (8%)	2 (6.7%)		2	-	-	-	-	-	-
Complications in the years	18 (32.7%)	13 (52%)	5 (16.7%)	p=0.01	4	-	-	1	1	-	-
- Bleeding	9 (16.4%)	7 (28%)	2 (6.7%)		1	-	-	1	1	-	-
- Pain	8 (14.5%)	7 (28%)	1 (3.3%)		1	-	-	-	-	-	-
- Infections	3 (5.4%)	3 (12%)	0		-	-	-	-	-	-	-
- Epiphora	6 (10.9%)	3 (12%)	3 (10%)		3	1	2	-	-	-	-
- Infra-orbital hypoesthesia	5 (9.1%)	4 (16%)	1 (3.3%)		1	-	1	-	-	-	-
Complications after 1 years	3 (5.4%)	2 (8%)	1 (3.3%)	P=0.04	1	-	-	-	-	-	-
- Empty nose syndrome	0	0	0		-	-	-	-	-	-	-
- Epiphora	2 (3.6%)	1 (4%)	1 (3.3%)		1	1	-	-	-	-	-
- Infra-orbital hypoesthesia	1 (1.8%)	1 (4%)	0		-	-	-	-	-	-	-
Recidivism	7 (12.7%)	5 (20%)	2 (6.67%)		-	-	-	-	-	-	-
- Average time (month)	10,8	11,6	9		-	-	-	-	-	-	-
Duration of average follow-up (month)	13.6	17.2	10.7		-	-	-	-	-	-	-

SERMENT D'HIPPOCRATE

Au moment d'être admis(e) à exercer la médecine, je promets et je jure d'être fidèle aux lois de l'honneur et de la probité.

Mon premier souci sera de rétablir, de préserver ou de promouvoir la santé dans tous ses éléments, physiques et mentaux, individuels et sociaux.

Je respecterai toutes les personnes, leur autonomie et leur volonté, sans aucune discrimination selon leur état ou leurs convictions. J'interviendrai pour les protéger si elles sont affaiblies, vulnérables ou menacées dans leur intégrité ou leur dignité. Même sous la contrainte, je ne ferai pas usage de mes connaissances contre les lois de l'humanité.

J'informerai les patients des décisions envisagées, de leurs raisons et de leurs conséquences.

Je ne tromperai jamais leur confiance et n'exploiterai pas le pouvoir hérité des circonstances pour forcer les consciences.

Je donnerai mes soins à l'indigent et à quiconque me les demandera. Je ne me laisserai pas influencer par la soif du gain ou la recherche de la gloire.

Admis(e) dans l'intimité des personnes, je tairai les secrets qui me seront confiés. Reçu(e) à l'intérieur des maisons, je respecterai les secrets des foyers et ma conduite ne servira pas à corrompre les mœurs.

Je ferai tout pour soulager les souffrances. Je ne prolongerai pas abusivement les agonies. Je ne provoquerai jamais la mort délibérément.

Je préserverai l'indépendance nécessaire à l'accomplissement de ma mission. Je n'entreprendrai rien qui dépasse mes compétences. Je les entretiendrai et les perfectionnerai pour assurer au mieux les services qui me seront demandés.

J'apporterai mon aide à mes confrères ainsi qu'à leurs familles dans l'adversité.

Que les hommes et mes confrères m'accordent leur estime si je suis fidèle à mes promesses ; que je sois déshonoré(e) et méprisé(e) si j'y manque.

Résumé

Objectif

Dans le domaine de la chirurgie du sinus maxillaire, le principe de chirurgie fonctionnelle endoscopique est maintenant admis. Les abord endoscopiques classiques de méatotomies moyenne et inférieure ne permettent pas cependant le contrôle de certains récessus du sinus. La maxillectomie médiale endoscopique classique, impliquant le sacrifice de la voie lacrymale et du cornet inférieur, permet le traitement des pathologies invasives du sinus par un abord large. Elle est cependant associée à de nombreuses complications. Les nouveaux abord infra-lacrymaux et pré-lacrymaux offrent une large exposition tout en s'efforçant de préserver la voie lacrymale et le cornet inférieur. Nos objectifs étaient de proposer une classification des différentes voies d'abord endoscopique de type maxillectomie médiale modifiée puis, en se basant sur cette classification, d'étudier les indications chirurgicales et les résultats en termes de complications et de suivi de ces interventions sur une population de patients opérés dans notre service au cours des 7 dernières années.

Matériel et méthode

Nous avons étudié les dossiers des patients opérés par maxillectomie médiale endoscopique, définie par un abord à travers la cloison inter-sinuso-nasale plus large qu'une simple méatotomie moyenne ou qu'une bi-méatotomie, dans notre service entre novembre 2009 et mai 2017. La classification des maxillectomies médiales modifiées étaient obtenues par l'analyse des comptes rendus opératoires. Les données recueillies concernaient le bilan clinique et radiologique préopératoire, la pathologie du sinus maxillaire, l'existence de complications post-opératoires et le suivi.

Résultats

Dans cette étude, nous avons proposé une classification des abord endoscopiques élargie du sinus maxillaire intégrant les abord pré- et infra-lacrymaux, progressive en termes d'agressivité chirurgicale et d'accessibilité du sinus maxillaire. Cinquante-cinq patients ont été inclus dans notre étude, 30 patients ont été opérés par maxillectomie médiale modifiée, 25 patients ont été opérés par maxillectomie médiale standard. Nous avons décrit les différentes voies d'abord endoscopique utilisées en fonction de la pathologie bénigne ou maligne du sinus maxillaire. La durée du suivi a été de 14.3 mois en moyenne (de 2 à 57 mois). Nous n'avons pas retrouvé de différence significative en terme de complications précoces (saignement, hypoesthésie infra-orbitaire, infection de site opératoire, effraction orbitaire) ni tardives (épiphora, hypoesthésie infra-orbitaire, syndrome du nez vide) entre nos deux groupes de patients.

Conclusion

Dans cette étude, nous proposons une classification des différentes maxillectomies médiales modifiées. Nous en avons précisé les indications dans nombre de pathologies du sinus maxillaire : inflammatoire, infectieuse, tumorale bénigne voire maligne dans des cas sélectionnés. Ces voies d'abord, plus conservatrices que la maxillectomie médiale classique, ne sont pas associées, dans notre expérience, à un plus grand taux de récurrence ni à un plus grand taux de complication post-opératoire.

Mots-clés : sinus maxillaire, maxillectomie médiale, maxillectomie médiale modifiée, voie d'abord endoscopique, chirurgie fonctionnelle.