



**HAL**  
open science

# Implantation de lentilles intraoculaires de petite ouverture dans une série de patients présentant des aberrations optiques

Élodie Calas

► **To cite this version:**

Élodie Calas. Implantation de lentilles intraoculaires de petite ouverture dans une série de patients présentant des aberrations optiques. Médecine humaine et pathologie. 2018. dumas-01901884

**HAL Id: dumas-01901884**

**<https://dumas.ccsd.cnrs.fr/dumas-01901884>**

Submitted on 23 Oct 2018

**HAL** is a multi-disciplinary open access archive for the deposit and dissemination of scientific research documents, whether they are published or not. The documents may come from teaching and research institutions in France or abroad, or from public or private research centers.

L'archive ouverte pluridisciplinaire **HAL**, est destinée au dépôt et à la diffusion de documents scientifiques de niveau recherche, publiés ou non, émanant des établissements d'enseignement et de recherche français ou étrangers, des laboratoires publics ou privés.

**FACULTÉ DE MÉDECINE ET DE PHARMACIE DE ROUEN**

**ANNÉE 2018**

**N°**

**THÈSE POUR LE  
DOCTORAT EN MÉDECINE**

(Diplôme d'Etat)

PAR

**Elodie CALAS**

NÉE LE 08/03/1989 À TRAPPES

PRÉSENTÉE ET SOUTENUE PUBLIQUEMENT LE 28 SEPTEMBRE 2018

**IMPLANTATION DE LENTILLES INTRAOCULAIRES DE  
PETITE OUVERTURE DANS UNE SÉRIE DE PATIENTS  
PRÉSENTANT DES ABERRATIONS OPTIQUES**

PRÉSIDENT DU JURY:

Monsieur le Professeur MURAINÉ

DIRECTEUR DE THÈSE:

Monsieur le Professeur MURAINÉ

MEMBRES DU JURY:

Madame le Professeur MILAZZO

Monsieur le Docteur LETESSON

Madame le Docteur ROSSI

**ANNEE UNIVERSITAIRE 2017 - 2018**  
**U.F.R. DE MEDECINE ET DE-PHARMACIE DE ROUEN**

-----

DOYEN : **Professeur Pierre FREGER**

ASSESEURS : **Professeur Michel GUERBET**  
**Professeur Benoit VEBER**  
**Professeur Pascal JOLY**  
**Professeur Stéphane MARRET**

<b>I - MEDECINE</b>
---------------------

**PROFESSEURS DES UNIVERSITES – PRATICIENS HOSPITALIERS**

Mr Frédéric **ANSELME** ..... HCN Cardiologie

Mme Gisèle **APTER** ..... Havre Pédopsychiatrie

Mme Isabelle **AUQUIT AUCKBUR** ..... HCN Chirurgie plastique

Mr Fabrice **BAUER** ..... HCN Cardiologie

Mme Soumeya **BEKRI** ..... HCN Biochimie et biologie moléculaire

Mr Ygal **BENHAMOU** ..... HCN Médecine interne

Mr Jacques **BENICHOU** ..... HCN Bio statistiques et informatique médicale

Mr Olivier **BOYER** ..... UFR Immunologie

Mme Sophie **CANDON** ..... HCN Immunologie

Mr François **CARON** ..... HCN Maladies infectieuses et tropicales

Mr Philippe **CHASSAGNE** (*détachement*).. HCN Médecine interne (gériatrie) – Détachement

Mr Vincent **COMPERE** ..... HCN Anesthésiologie et réanimation chirurgicale

Mr Jean-Nicolas **CORNU** ..... HCN Urologie

Mr Antoine **CUVELIER** ..... HB Pneumologie

Mr Pierre **CZERNICHOW** (*surnombre*)..... HCH Epidémiologie, économie de la santé

Mr Jean-Nicolas **DACHER** ..... HCN Radiologie et imagerie médicale

Mr Stéfan **DARMONI** ..... HCN Informatique médicale et techniques de communication

Mr Pierre **DECHELOTTE** ..... HCN Nutrition

Mr Stéphane **DERREY** ..... HCN Neurochirurgie

Mr Frédéric **DI FIORE** ..... CB Cancérologie

Mr Fabien **DOGUET** ..... HCN Chirurgie Cardio Vasculaire

Mr Jean **DOUCET** ..... SJ Thérapeutique - Médecine interne et gériatrie

Mr Bernard **DUBRAY** ..... CB Radiothérapie

Mr Philippe **DUCROTTE** ..... HCN Hépto-gastro-entérologie

Mr Frank **DUJARDIN** ..... HCN Chirurgie orthopédique - Traumatologique

Mr Fabrice **DUPARC** ..... HCN Anatomie - Chirurgie orthopédique et traumatologique

Mr Eric **DURAND** ..... HCN Cardiologie

Mr Bertrand **DUREUIL** ..... HCN Anesthésiologie et réanimation chirurgicale

Mme Hélène **ELTCHANINOFF** ..... HCN Cardiologie

Mr Manuel **ETIENNE** ..... HCN Maladies infectieuses et tropicales

Mr Thierry **FREBOURG** ..... UFR Génétique

Mr Pierre **FREGER** ..... HCN Anatomie - Neurochirurgie

Mr Jean François **GEHANNO** ..... HCN Médecine et santé au travail

Mr Emmanuel **GERARDIN** ..... HCN Imagerie médicale

Mme Priscille **GERARDIN** ..... HCN Pédiopsychiatrie

M. Guillaume **GOURCEROL** ..... HCN Physiologie

Mr Dominique **GUERROT** ..... HCN Néphrologie

Mr Olivier **GUILLIN** ..... HCN Psychiatrie Adultes

Mr Didier **HANNEQUIN** ..... HCN Neurologie

Mr Fabrice **JARDIN** ..... CB Hématologie

Mr Luc-Marie **JOLY** ..... HCN Médecine d'urgence

Mr Pascal **JOLY** ..... HCN Dermato – Vénérologie

Mme Bouchra **LAMIA** ..... Havre Pneumologie

Mme Annie **LAQUERRIERE** ..... HCN Anatomie et cytologie pathologiques

Mr Vincent **LAUDENBACH** ..... HCN Anesthésie et réanimation chirurgicale

Mr Joël **LECHEVALLIER** ..... HCN Chirurgie infantile

Mr Hervé **LEFEBVRE** ..... HB Endocrinologie et maladies métaboliques

Mr Thierry **LEQUERRE** ..... HB Rhumatologie

Mme Anne-Marie **LEROI** ..... HCN Physiologie

Mr Hervé **LEVESQUE** ..... HB Médecine interne

Mme Agnès **LIARD-ZMUDA** ..... HCN Chirurgie Infantile  
Mr Pierre Yves **LITZLER** ..... HCN Chirurgie cardiaque  
Mr Bertrand **MACE** ..... HCN Histologie, embryologie, cytogénétique  
M. David **MALTETE** ..... HCN Neurologie  
Mr Christophe **MARGUET** ..... HCN Pédiatrie  
Mme Isabelle **MARIE** ..... HB Médecine interne  
Mr Jean-Paul **MARIE** ..... HCN Oto-rhino-laryngologie  
Mr Loïc **MARPEAU** ..... HCN Gynécologie - Obstétrique  
Mr Stéphane **MARRET** ..... HCN Pédiatrie  
Mme Véronique **MERLE** ..... HCN Epidémiologie  
Mr Pierre **MICHEL** ..... HCN Hépto-gastro-entérologie  
M. Benoit **MISSET** ..... HCN Réanimation Médicale  
Mr Jean-François **MUIR** (*surnombre*)..... HB Pneumologie  
Mr Marc **MURAINÉ** ..... HCN Ophtalmologie  
Mr Philippe **MUSETTE** ..... HCN Dermatologie - Vénérologie  
Mr Christophe **PEILLON** ..... HCN Chirurgie générale  
Mr Christian **PFISTER** ..... HCN Urologie  
Mr Jean-Christophe **PLANTIER** ..... HCN Bactériologie - Virologie  
Mr Didier **PLISSONNIER** ..... HCN Chirurgie vasculaire  
Mr Gaëtan **PREVOST** ..... HCN Endocrinologie  
Mr Jean-Christophe **RICHARD** (*détachement*) HCN Réanimation médicale - Médecine d'urgence  
Mr Vincent **RICHARD** ..... UFR Pharmacologie  
Mme Nathalie **RIVES** ..... HCN Biologie du développement et de la reproduction  
Mr Horace **ROMAN** ..... HCN Gynécologie - Obstétrique  
Mr Jean-Christophe **SABOURIN** ..... HCN Anatomie - Pathologie  
Mr Guillaume **SAVOYE** ..... HCN Hépto-gastrologie  
Mme Céline **SAVOYE-COLLET** ..... HCN Imagerie médicale  
Mme Pascale **SCHNEIDER** ..... HCN Pédiatrie  
Mr Michel **SCOTTE** ..... HCN Chirurgie digestive  
Mme Fabienne **TAMION** ..... HCN Thérapeutique  
Mr Luc **THIBERVILLE** ..... HCN Pneumologie  
Mr Christian **THUILLEZ** (*surnombre*) ..... HB Pharmacologie  
Mr Hervé **TILLY** ..... CB Hématologie et transfusion  
M. Gilles **TOURNEL** ..... HCN Médecine Légale

Mr Olivier **TROST** ..... HCN Chirurgie Maxillo-Faciale  
 Mr Jean-Jacques **TUECH** ..... HCN Chirurgie digestive  
 Mr Jean-Pierre **VANNIER** (*surnombre*) ..... HCN Pédiatrie génétique  
 Mr Benoît **VEBER** ..... HCN Anesthésiologie - Réanimation chirurgicale  
 Mr Pierre **VERA** ..... CB Biophysique et traitement de l'image  
 Mr Eric **VERIN** ..... HB Service Santé Réadaptation  
 Mr Eric **VERSPYCK** ..... HCN Gynécologie obstétrique  
 Mr Olivier **VITTECOQ** ..... HB Rhumatologie  
 Mme Marie-Laure **WELTER** ..... HCN Physiologie

### **MAITRES DE CONFERENCES DES UNIVERSITES – PRATICIENS HOSPITALIERS**

Mme Noëlle **BARBIER-FREBOURG** ..... HCN Bactériologie – Virologie  
 Mme Carole **BRASSE LAGNEL** ..... HCN Biochimie  
 Mme Valérie **BRIDOUX HUYBRECHTS** HCN Chirurgie Vasculaire  
 Mr Gérard **BUCHONNET** ..... HCN Hématologie  
 Mme Mireille **CASTANET** ..... HCN Pédiatrie  
 Mme Nathalie **CHASTAN** ..... HCN Neurophysiologie  
 Mme Sophie **CLAEYSSENS** ..... HCN Biochimie et biologie moléculaire  
 Mr Moïse **COEFFIER** ..... HCN Nutrition  
 Mr Serge **JACQUOT** ..... UFR Immunologie  
 Mr Joël **LADNER** ..... HCN Epidémiologie, économie de la santé  
 Mr Jean-Baptiste **LATOUCHE** ..... UFR Biologie cellulaire  
 Mr Thomas **MOUREZ** ..... HCN Virologie  
 Mr Gaël **NICOLAS** ..... HCN Génétique  
 Mme Muriel **QUILLARD** ..... HCN Biochimie et biologie moléculaire  
 Mme Laëtitia **ROLLIN** ..... HCN Médecine du Travail  
 Mr Mathieu **SALAUN** ..... HCN Pneumologie  
 Mme Pascale **SAUGIER-VEBER** ..... HCN Génétique  
 Mme Anne-Claire **TOBENAS-DUJARDIN** HCN Anatomie  
 Mr David **WALLON** ..... HCN Neurologie

**PROFESSEUR AGREGÉ OU CERTIFIÉ**

Mr Thierry **WABLE** ..... UFR Communication

Mme Mélanie **AUVRAY-HAMEL** ..... UFR Anglais

## II - PHARMACIE

### PROFESSEURS

Mr Thierry <b>BESSON</b> .....	Chimie Thérapeutique
Mr Roland <b>CAPRON</b> (PU-PH) .....	Biophysique
Mr Jean <b>COSTENTIN</b> (Professeur émérite).....	Pharmacologie
Mme Isabelle <b>DUBUS</b> .....	Biochimie
Mr Loïc <b>FAVENNEC</b> (PU-PH) .....	Parasitologie
Mr Jean Pierre <b>GOULLE</b> (Professeur émérite).....	Toxicologie
Mr Michel <b>GUERBET</b> .....	Toxicologie
Mme Isabelle <b>LEROUX - NICOLLET</b> .....	Physiologie
Mme Christelle <b>MONTEIL</b> .....	Oxicologie
Mme Martine <b>PESTEL-CARON</b> (PU-PH) .....	Microbiologie
Mr Rémi <b>VARIN</b> (PU-PH).....	Pharmacie clinique
Mr Jean-Marie <b>VAUGEOIS</b> .....	Pharmacologie
Mr Philippe <b>VERITE</b> .....	Chimie analytique

### MAITRES DE CONFERENCES

Mme Cécile <b>BARBOT</b> .....	Chimie Générale et Minérale
Mr Jérémy <b>BELLIEN</b> (MCU-PH) .....	Pharmacologie
Mr Frédéric <b>BOUNOURE</b> .....	Pharmacie Galénique
Mr Abdeslam <b>CHAGRAOUI</b> .....	Physiologie
Mme Camille <b>CHARBONNIER (LE CLEZIO)</b> ...	Statistiques
Mme Elizabeth <b>CHOSSON</b> .....	Botanique
Mme Marie Catherine <b>CONCE-CHEMTOB</b> .....	Législation pharmaceutique et économie de la santé
Mme Cécile <b>CORBIERE</b> .....	Biochimie
Mr Eric <b>DITTMAR</b> .....	Biophysique
Mme Nathalie <b>DOURMAP</b> .....	Pharmacologie
Mme Isabelle <b>DUBUC</b> .....	Pharmacologie
Mme Dominique <b>DUTERTE- BOUCHER</b> .....	Pharmacologie
Mr Abdelhakim <b>ELOMRI</b> .....	Pharmacognosie



Mr François **ESTOUR**.....Chimie Organique  
Mr Gilles **GARGALA** (MCU-PH).....Parasitologie  
Mme Nejla EL **GHARBI-HAMZA**.....Chimie analytique  
Mme Marie-Laure **GROULT**.....Botanique  
Mr Hervé **HUE** .....Biophysique et mathématiques  
Mme Laetitia **LE GOFF**.....Parasitologie – Immunologie  
Mme Hong **LU**.....Biologie  
M. Jérémie **MARTINET** (MCU-PH).....Immunologie  
Mme Marine **MALLETER**.....Toxicologie  
Mme Sabine **MENAGER** .....Chimie organique  
Mme Tiphaine **ROGEZ-FLORENT** .....Chimie analytique  
Mr Mohamed **SKIBA** .....Pharmacie galénique  
Mme Malika **SKIBA** .....Pharmacie galénique  
Mme Christine **THARASSE** .....Chimie thérapeutique  
Mr Frédéric **ZIEGLER** .....Biochimie

#### **PROFESSEURS ASSOCIES**

Mme Cécile **GUERARD-DETUNCQ** .....Pharmacie officinale  
Mr Jean-François **HOUIVET**.....Pharmacie officinale

#### **PROFESSEUR CERTIFIE**

Mme Mathilde **GUERIN**.....Anglais

#### **ATTACHES TEMPORAIRES D'ENSEIGNEMENT ET DE RECHERCHE**

Mme Anne-Sophie **CHAMPY** .....Pharmacognosie  
M. Jonathan **HEDOUIN**.....Chimie Organique  
Mme Barbara **LAMY-PELLETER**.....Pharmacie Galénique

## LISTE DES RESPONSABLES DES DISCIPLINES PHARMACEUTIQUES

Mme Cécile <b>BARBOT</b> .....	Chimie Générale et minérale
Mr Thierry <b>BESSON</b> .....	Chimie thérapeutique
Mr Roland <b>CAPRON</b> .....	Biophysique
Mme Marie-Catherine <b>CONCE-CHEMTOB</b> .....	Législation et économie de la santé
Mme Elisabeth <b>CHOSSON</b> .....	Botanique
Mme Isabelle <b>DUBUS</b> .....	Biochimie
Mr Abdelhakim <b>ELOMRI</b> .....	Pharmacognosie
Mr Loïc <b>FAVENNEC</b> .....	Parasitologie
Mr Michel <b>GUERBET</b> .....	Toxicologie
Mr François <b>ESTOUR</b> .....	Chimie organique
Mme Isabelle <b>LEROUX-NICOLLET</b> .....	Physiologie
Mme Martine <b>PESTEL-CARON</b> .....	Microbiologie
Mr Mohamed <b>SKIBA</b> .....	Pharmacie galénique
Mr Rémi <b>VARIN</b> .....	Pharmacie clinique
Mr Philippe <b>VERITE</b> .....	Chimie analytique

### **III – MEDECINE GENERALE**

#### **PROFESSEUR**

Mr Jean-Loup **HERMIL** (PU-MG)..... UFR Médecine générale

#### **MAÎTRE DE CONFERENCE**

Mr Matthieu **SCHUERS** (MCU-MG)..... UFR Médecine générale

#### **PROFESSEURS ASSOCIES A MI-TEMPS – MEDECINS GENERALISTE**

Mr Emmanuel **LEFEBVRE**..... UFR Médecine Générale

Mme Elisabeth **MAUVIARD**..... UFR Médecine générale

Mr Philippe **NGUYEN THANH**..... UFR Médecine générale

Mme Marie Thérèse **THUEUX**..... UFR Médecine générale

#### **MAÎTRE DE CONFERENCES ASSOCIE A MI-TEMPS – MEDECINS GENERALISTES**

Mr Pascal **BOULET** ..... UFR Médecine générale

Mr Emmanuel **HAZARD** ..... UFR Médecine Générale

Mme Marianne **LAINÉ** ..... UFR Médecine Générale

Mme Lucile **PELLERIN**..... UFR Médecine générale

Mme Yveline **SEVRIN** ..... UFR Médecine générale

## ENSEIGNANTS MONO-APPARTENANTS

### PROFESSEURS

Mr Serguei **FETISSOV** (med) .....Physiologie (ADEN)  
Mr Paul **MULDER** (phar) .....Sciences du Médicament  
Mme Su **RUAN** (med) .....Génie Informatique

### MAÎTRES DE CONFERENCES

Mr Sahil **ADRIOUCH** (med) .....Biochimie et biologie moléculaire (Unité Inserm 905)  
Mme Gaëlle **BOUGEARD-DENOYELLE** (med).Biochimie et biologie moléculaire (UMR 1079)  
Mme Carine **CLEREN** (med) .....Neurosciences (Néovasc)  
M. Sylvain **FRAINEAU** (med) .....Physiologie (Inserm U 1096)  
Mme Pascaline **GAILDRAT** (med) .....Génétique moléculaire humaine (UMR 1079)  
Mr Nicolas **GUEROUT** (med) .....Chirurgie Expérimentale  
Mme Rachel **LETELLIER** (med) .....Physiologie  
Mme Christine **RONDANINO** (med) .....Physiologie de la reproduction  
Mr Antoine **OUVRARD-PASCAUD** (med) .....Physiologie (Unité Inserm 1076)  
Mr Frédéric **PASQUET** .....Sciences du langage, orthophonie  
Mme Isabelle **TOURNIER** (med) .....Biochimie (UMR 1079)

### CHEF DES SERVICES ADMINISTRATIFS : Mme Véronique **DELAFONTAINE**

*HCN - Hôpital Charles Nicolle ..... HB - Hôpital de BOIS GUILLAUME*

*CB - Centre Henri Becquerel ..... CHS - Centre Hospitalier Spécialisé du Rouvray*

*CRMPR - Centre Régional de Médecine Physique et de Réadaptation. SJ – Saint Julien Rouen*

Par délibération en date du 3 mars 1967, la faculté a arrêté que les opinions émises dans les dissertations qui lui seront présentées doivent être considérées comme propres à leurs auteurs et qu'elle n'entend leur donner aucune approbation ni improbation.

## **REMERCIEMENTS**

**À mon maître, Monsieur le Professeur Marc MURAINÉ**

Vous m'avez d'abord initié à l'ophtalmologie en tant qu'externe, puis vous m'avez fait progresser en tant qu'interne et je suis honorée d'avoir pu bénéficier de vos connaissances sans faille. Votre sérénité à toute épreuve, votre maîtrise chirurgicale et votre soif de progrès font de vous un grand professeur. Apprendre à vos côtés est à la fois passionnant et sécurisant. Merci pour votre confiance toutes ces années et votre soutien ces derniers mois, je vous en suis extrêmement reconnaissante.

Vous me faites l'honneur d'être mon directeur de thèse et mon président de jury, veuillez trouver dans ces quelques lignes toute mon admiration et ma profonde gratitude.

**À mon maître, Madame le Professeur MILAZZO**

Merci pour votre présence et votre dynamisme à chaque journée de formation. C'est toujours un plaisir de recevoir vos enseignements avec à la fois beaucoup de rigueur et d'humour. Votre polyvalence médicale et chirurgicale m'a toujours impressionnée et je suis honorée que vous ayez accepté de juger mon travail ce jour.

Veillez recevoir ici toute ma reconnaissance et mon plus sincère respect.



## **À Monsieur le Docteur Étienne LETESSON**

Tu es une personne que j'estime énormément tant sur le plan professionnel avec ton investissement, ton courage, ta modestie et ta culture, que sur le plan personnel avec ton honnêteté, ta gentillesse et ta tolérance. J'ai beaucoup de chance de t'avoir eu pour professeur et j'en ai encore davantage de pouvoir travailler avec toi en tant que co-chef même si cela représente beaucoup de pression car tu mets la barre très haute. Merci de toujours répondre présent quand on en a besoin et de toujours avoir « la frite ». Sans toi le glaucome serait resté un mystère pour moi, la série « Joséphine ange gardien » n'aurait jamais eu la même saveur et les implants capillaires de Matt Pokora n'auraient jamais été démasqués.

Ta présence dans mon jury de thèse est un honneur, je t'en remercie et t'adresse toute mon amitié.

### **À Madame le Docteur Perrine ROSSI**

C'est grâce à toi si aujourd'hui la réfractive et la contactologie sont des domaines dans lesquels je souhaite progresser. Ton investissement, ta rigueur et tes connaissances ont été un exemple pour moi. Je te remercie pour la gentillesse, la générosité et la patience dont tu as toujours su faire preuve. Tu es une excellente tutrice mais aussi une personne que j'apprécie énormément. C'est pour toutes ces raisons qu'il m'était impossible de ne pas te solliciter pour participer à mon jury de thèse.

Je te remercie d'avoir répondu favorablement à ma demande, reçois ici mon immense reconnaissance et ma profonde amitié.

**Au Docteur Alain RETOUT,**

Merci pour ces trois binômes plus fous et plus enrichissants les uns que les autres. J'ai beaucoup appris à vos côtés et j'ai aussi beaucoup ri. Comme vous avez pu le remarquer à maintes reprises, malgré toute ma « bonne volonté », je n'ai pas été contaminé par votre engouement pour la strabologie, mais une chose est certaine, c'est que votre aisance dans le domaine ne cessera de m'impressionner. Vous alliez à merveille travail et bonne humeur, le service ne serait pas le même sans vous.

**Au Docteur Julie GUEUDRY,**

Merci pour ta pédagogie et ta patience. J'admire ta passion et ta détermination. Tu es à la fois impressionnante et accessible et nous avons beaucoup de chance d'apprendre de toi. Je te remercie également d'être toujours à l'écoute et de bon conseil lorsque l'on a besoin de se confier.

**Au Docteur Umberto LORENZI,**

Merci pour ta disponibilité et tes conseils

**Au Docteur Alexandre PORTMANN,**

Merci pour tout ce que tu m'as appris en rétine, pour ta confiance et tes encouragements mais aussi pour ta bienveillance. Tu as toujours fait preuve de beaucoup d'humilité, de simplicité et de considération envers nous malgré ta progression hiérarchique. Travailler avec toi fût une chance et un réel plaisir.

**Au Docteur Brigitte LEDUCQ**

Merci pour votre sourire, votre gentillesse et votre patience. C'est toujours très agréable de discuter avec vous.

**À Alexandra,**

Merci pour tous ces bons moments passés.

**À Guillaume,**

Merci pour ta détermination à toute épreuve.

**À Alice,**

J'admire ton aisance chirurgicale, ton absence de lacune médicale et ta force de caractère. Au-delà du travail j'apprécie l'importance que tu portes à la pause-café, ton goût prononcé pour le shopping et ton côté festif qui nous ont fait passer d'excellents moments. Merci d'avoir fait tout ce trajet pour assister à notre thèse, c'est toujours un plaisir de te voir et cela me touche beaucoup.

## *À ma famille*

### **À ma maman,**

Un merci ne suffirait pas pour te dire toute la gratitude que je ressens pour toi. Tu es la mère la plus courageuse et la plus extraordinaire de la terre. Si j'en suis là aujourd'hui c'est uniquement grâce à toi, grâce à ton soutien sans faille, à l'admiration et à l'amour que tu nous as toujours apporté, à tes sacrifices répétés, à ton écoute et à ta force de caractère. Notre vie n'a pas toujours été rose et pourtant je n'en changerai pour rien au monde si cela signifiait de ne pas t'avoir pour mère. Je ne pourrais jamais te rendre 1/10<sup>ème</sup> de tout ce que tu as fait pour moi mais j'espère ne jamais te décevoir. Je t'aime !!!

### **À ma sœur,**

Ma lolo, on ne cesse de se rappeler en rigolant le fameux jour de ta naissance où j'ai voulu te mettre à la poubelle car tu n'étais pas un petit frère mais bel et bien une petite sœur. Pourtant tu es tout de suite devenue essentielle à ma vie, et depuis, pas un jour ne passe sans que je ne sois fière de t'avoir pour sœur. On se soutient, on se comprend, on s'écoute, on se conseille et parfois même on se dispute mais par-dessus tout qu'est-ce qu'on s'aime. Je ne pourrais imaginer ma vie sans toi, merci d'être là, je t'aime.

### **À mon père,**

Merci pour les bons souvenirs, tout n'est pas toujours simple mais je préfère retenir le meilleur.

### **À Éric,**

Merci pour ta disponibilité et ton aide en toutes circonstances et un grand merci de rendre ma mère heureuse.

### **À mes grands-parents maternels,**

Vous êtes les meilleurs grands-parents que l'on puisse rêver d'avoir, votre générosité et votre amour n'ont pas de limite. Jamais je n'oublierai tous les moments partagés avec vous, la pêche aux coques, les footings avec grand-père, les cours de cuisine avec grand-mère, nos parties de belotte où vous ne nous laissiez jamais gagner, ou encore nos discussions autour de la cheminée en mangeant des châtaignes grillées. Merci pour tout, je vous aime très fort.

### **À mes grands-parents paternels,**

Merci pour tous les bons moments passés avec vous, des mercredis spaghettis de grand-mère aux danses sur les pieds de grand-père, toutes les vacances avec vous ont été un pur bonheur.

### **À ma tante Marie-Laure et toute la famille Roux,**

Merci d'avoir toujours été présents pour nous, vous êtes une famille extraordinaire sur qui on peut toujours compter et nous avons beaucoup de chance de vous avoir.

### **À Jean et Janine,**

Vous êtes nos grands-parents d'adoption. On en a passé des vacances à Maison Neuve où vous nous avez toujours accueillis comme des princesses. Vous êtes des personnes généreuses, courageuses, drôles et aimantes. Merci pour tous ces bons moments passés et à venir, et merci de prendre toujours autant soin de nous, vous êtes comme ma famille.

### **À Patricia et Serge,**

Quelques lignes ne suffiraient pas à décrire tout ce que nous avons partagé. Vous êtes à la fois des amis, des oncles et tantes, et même des parents de substitution dans certaines situations. Je vous remercie pour votre joie de vivre et votre humour à toutes épreuves, pour nos vacances plus folles les unes que les autres, pour votre présence à nos côtés depuis toutes ces années. Même si l'on se voit moins, je ne cesse de penser à vous et je suis très heureuse que vous soyez présents ce jour.

### **À ma petite Mélinette,**

Tu n'es plus si petite que ça et tu es devenue une très belle jeune fille, drôle et intelligente. Merci pour ces quelques jours à Toulouse où tu as été aux petits soins avec moi et où tu m'as fait réviser intensément, j'espère que nous en partagerons d'autres. Ne change pas tu es vraiment une chouette personne.

### **À mon best,**

Le frère que je n'ai jamais eu. On se connaît depuis notre petite enfance, on a tout partagé, on a fait les quatre cents coups (ma mère s'en souvient encore). Tu es ma petite Renette, mon confident, mon meilleur ami, mon meilleur partenaire de disputes puérides et tu es très cher à mes yeux. Merci pour ta gentillesse, tes conseils, ton écoute, ton humour et ta sincérité. Je ne suis pas une amie facile à supporter et personne ne saurait le faire mieux que toi.

### **À ma belle-famille,**

Merci pour votre accueil et votre gentillesse à mon égard. C'est toujours très agréable de passer un moment avec vous.



**À Clem,**

Mon Lou, tu m'as répété ces derniers mois en plaisantant que tu souhaitais que je te dédie cette fameuse phrase tirée des remises d'Oscars « La personne sans laquelle rien de tout cela n'aurait été possible ». Pourtant cette phrase n'est pas à la hauteur de tout ce que tu représentes et de tout ce que je ressens pour toi. Tu es la personne la plus vraie, la plus sensible et la plus passionnée que je connaisse, tu es ma plus belle rencontre, tu es mon double, tu es l'amour de ma vie. Merci pour ton soutien, pour tes petites attentions du quotidien, pour ta présence tout simplement. J'ai beaucoup de chance de t'avoir, je suis extrêmement fière de toi et j'ai hâte de vivre toutes ces prochaines années à tes côtés, je t'aime.

## *À mes amis*

**À Brilou**, tu as d'abord été ma concurrente puis ma coéquipière de natation, tu es ensuite devenue ma coloc' en internat puis en appartement, et tu es aujourd'hui ma plus belle amitié. Tous nos moments partagés, nos fous rires à n'en plus finir, nos discussions interminables, nos chorégraphies improbables et nos coups de fils en pleurs pour des raisons plus ridicules les unes que les autres, resteront gravés. Merci d'être toujours là pour moi, merci pour cette belle amitié qui n'a pas de prix et merci pour votre exemple de famille parfaite avec Viviano et votre petite merveille.

**À Viviano**, contrairement à ce que tu as pu un jour penser, je t'apprécie énormément, tu es une personne sincère et pleine d'humour. Je n'aurais pu espérer meilleur mari pour ma brilou.

**À Lucie**, ma chouquinette, déjà 8 ans que j'ai croisé ta petite bouille pour la première fois à la salle de sport. Qui aurait cru que de cette simple amitié sportive serait née une aussi belle histoire. Tu as été là dans les bons comme dans les mauvais moments, nous avons tout partagé. Merci pour ta joie de vivre, pour ta générosité et pour ta patience. Tu es une amie en or.

**À Khadi**, tu as d'abord pris mon parti sans réfléchir dans une situation délicate pour toi, puis tu m'as soutenu, puis tu m'as secoué, puis tu m'as même insulté dans mon intérêt et de tout ça est née une amitié sincère et précieuse. Il y a beaucoup de choses qui ne se seraient pas réalisées sans toi, tu es mon petit ange gardien et une très belle personne que j'ai la chance d'avoir pour amie.

**À Anne-So**, je ne sais par où commencer tellement il y a de choses à dire. Je te remercie pour ta joie de vivre, pour ton altruisme sans égal, pour ta générosité, pour ta loyauté infailible, pour ta solidarité dans n'importe quelle situation et pour ton honnêteté. Tu es mon petit rayon de soleil, mon antidépresseur, ma jumelle et je souhaite à tout le monde d'avoir un jour une amie comme toi.

À **Sab**, j'ai appris à te connaître ces dernières années et quelle découverte... derrière la personne appliquée, professionnelle et ambitieuse, j'ai découvert une personne compréhensive, empathique, toujours disponible et extrêmement patiente. Toutes ces soirées partagées à passer des larmes aux rires, à interpréter un horoscope, à refaire le monde ou à manger un jap' devant une émission distrayante sont pour moi, à chaque fois, des petits moments de bonheur. Merci d'être là.

À **Nyfa**, entre notre presque coloc' au Havre, tes talents indéniables dans l'art du costume, nos soirées « Bachelor », nos apprentissages de chansons aux paroles bien choisies et nos moments de pleurs dignes d'une commedia dell'arte, je ne sais pas par où commencer. Merci pour la compassion et l'écoute dont tu as su faire preuve et merci pour ta bonne humeur contagieuse.

À **Claire D.**, ton dynamisme est inégalable, tu es toujours partante pour tout et pour toi l'amitié n'a pas de prix.

À **Paupau**, merci de toujours prendre des nouvelles dans les bons comme dans les mauvais moments. Tu es toujours très attentionnée et ça me touche beaucoup.

À **Nini**, merci pour ton rire communicatif et ta douceur en toutes circonstances, je suis contente de t'avoir rencontrée.

À **Vikky**, on s'est soutenu en orthopédie au Havre pour notre premier semestre puis plus récemment pour cette nouvelle épreuve professionnelle. Merci pour cette bienveillance dont tu fais toujours preuve.

À **Poppy**, comme tu l'as si bien dit un jour, notre groupe de copines nous a permis de nous connaître et j'en suis extrêmement ravie.

À **Claire T.**, on ne se voit malheureusement pas assez souvent à mon goût, ta bonne humeur et ta prévenance me manque.

À **Marie-Ange**, merci pour ta franchise, c'est une qualité rare.

À **mini Sab**, tu es une boule d'énergie et un condensé de gentillesse. Ton petit grain de folie m'éclate, ta volonté et ton courage m'impressionnent et tes jolis compliments me vont toujours droit au cœur. Dommage qu'on ne se voit pas plus souvent.

À **Berge**, un internat sans toi est un internat raté, tu es l'icône de la fête, de la musique, de la danse, des photos réussies et des pom pom shorts. Merci pour ces allers et retours très ambiacés à Evreux et pour ce petit côté très professionnel dont tu sais faire preuve quand il s'agit de nous aider pour nos statistiques.

À **Anne-Sophie M.**, notre voyage boulimique et flambeur à New York ainsi que nos soirées films Disney étaient de chouettes moments. Merci pour tous ces bons souvenirs.

À **Lucie**, ta gentillesse et ton dévouement à tes amis n'ont pas de limite, merci d'être toujours là pour moi, tu es une amie chère à mes yeux.

À **Julien M. et Cécile D.**, j'étais une jeune interne de chirurgie fouguese quand je suis arrivée en médecine interne à Dieppe, et vous m'avez tout de même adopté. Julien tu es un médecin appliqué et un indic hors pair et Cécile une vraie petite maman pour nous.

**À Cécile et JB**, c'est toujours un plaisir de passer une soirée avec vous, merci pour vos invitations et pour tous ces moments partagés. Je suis contente de vous avoir rencontré, vous êtes devenu des amis.

**À Laurence et Jérôme**, merci pour votre gentillesse et vos petits gestes bienveillants.

**À l'équipe Moving, Jo, Julien, Max, Stéphano**, on partage rires, sueur (bon ok peu pour moi) et bavardages (là beaucoup pour moi par contre). Merci pour cette team de folie et pour vos blagues aussi nulles les unes que les autres.

**À tous les autres que j'ai eu plaisir à connaître durant ces années d'internat, Justine, Para, Caro, Stéphane, Matthieu, Etienne, Frizou, Jean et Marc Sélim**, merci pour tous ces bons moments passés en votre compagnie. C'est toujours un plaisir de vous voir.

## *À mes co-internes*

À **Admir**, merci pour tes conseils et ton soutien à Evreux, le semestre n'aurait vraiment pas été le même sans toi et la Reine.

À **Elodie**, « ma jumelle » comme on aime à le dire. On a eu un semestre ensemble mais on s'est tout de suite trouvés beaucoup de points communs. En plus d'être toujours disponible, tu étais la bonne humeur incarnée et travailler avec toi a été un réel plaisir, dommage que ce fût de courte durée.

À **Héla**, merci pour la douceur et la gentillesse dont tu as toujours fait preuve à mon égard.

À **Thib**, tu es le co-interne idéal, toujours prêt à aider et à dépanner. Jamais tu ne râles, toujours le petit mot pour rire et pour reconforter. La chirurgie sous locale ne sera jamais plus la même sans toi.

À **Wiwi**, rien ne te fait peur, tu es un fonceur.

À **Laura**, j'ai eu beaucoup de chance d'avoir réalisé mes débuts en ophtalmologie avec toi, tu es pédagogue, tu connais énormément de chose, tu es douce, patiente et derrière ton petit gabarit se cache une personne à la fois déterminée et aux petits soins pour les autres. Merci pour tes phrases improbables sorties de tout contexte, tu me fais mourir de rire.

À **ma promo de crevettes grillées**, vous êtes la meilleure promo de tous les temps, jamais de concurrence, jamais de coups bas, que du rire, de l'entraide et de l'amour. Merci à **Chlo** pour sa présence en toutes situations, tu es toujours à l'écoute. Nos trajets en voiture chorégraphiés sur la playlist « Princesse », nos fous rires à Evreux,

notre soutien infaillible envers et contre tous, nos moments potins dans les boxes de consultation (après avoir brillamment terminé notre consultation évidemment) sont des moments mémorables. L'internat sans toi n'aurait pas été le même et il me tarde de poursuivre cette aventure en tant que chefs. Merci à **Doudoune** de nous supporter, tu apportes la patience et la sérénité à notre trio. Tu es notre « grand frisé qui marche tout droit », notre Dr MalandRain, notre Doudoune international, je ne sais pas ce qu'on ferait sans toi ! Petite mention spéciale pour madame MalandRain, qui fait aussi un peu partie de la famille.

À **Danich**, tu es mon co-interne orthopédiste, toujours en train de surenchérir à mes blagues. Si tu n'étais pas là je serais brimée et incomprise. Et un petit remerciement tout spécial pour tes conseils culinaires et tes fameux « debriefs » croustillants.

À **Jerem'**, il y en a eu du chemin parcouru depuis notre stage d'externes en maxillo-facial. Je suis très contente de t'avoir retrouvé en ophtalmologie en tant que co-interne et te former lors de tes débuts a été facile et agréable car tu étais volontaire et motivé. Je n'aurais pu trouver meilleur élève.

À **Margaux**, ta coquetterie, ta culture, ton exigence et ton éloquence t'ont valu le surnom de « Dame Margotte » qui te va si bien. Uneoureuse des chats, une adepte de la cuisine, une passionnée d'art, merci d'apporter une petite touche d'originalité et de fantaisie au service.

À **Valou**, arrête d'être en admiration devant les autres et soit en admiration devant toi même. Tu connais énormément de choses, tu es intelligent et sérieux donc fais toi confiance. Merci pour tes instants grincheux mythiques, leur spontanéité et leur sincérité les rendent beaucoup trop mignons.

À **Céline**, toujours motivée, appliquée et disponible pour aider, hâte de pouvoir bientôt retravailler avec toi.

À **Charlotte**, toujours souriante, on a l'impression que jamais rien ne t'énerve ou ne t'épuise, c'est très agréable d'être ta co-interne.

À **Dhydry**, le service sans toi n'est pas le même, malgré ta poisse légendaire tu gardes toujours ce joli sourire qui te va si bien. Merci pour ton grain de folie, pour ta tolérance à toute épreuve et pour ton grand cœur. Reviens vite !

À **Émilie**, je ne t'ai connu que sur un semestre mais ce que j'ai entraperçu de ta personnalité me fait présager que du bon. J'ai hâte de te retrouver en novembre pour des danses endiablées sur Shakira.

À **Thibault S.**, toujours prêt à aider. Un immense merci pour tous tes petits conseils informatiques et pratiques, tu m'as évité de m'arracher les cheveux à maintes reprises tout en me permettant de passer pour « un as » du PowerPoint.

À **Thibault N.**, je te décerne la palme du meilleur imitateur (ça reste entre nous, sinon Danich va me faire une scène). Tu nous fais beaucoup rire mais tu es aussi très bon public, c'est toujours agréable de plaisanter avec toi, on se sent drôle ! Pour ne rien gâcher, tu es volontaire et efficace alors que demander de plus ?

À **Séraph**, tu es la preuve qu'on peut être troisième à l'ECN et quelqu'un de simple, modeste et très drôle. On est très content que tu aies choisi Rouen à Caen, ton initiation à l'accent cauchois nous aurait manqué.



À **Paul**, toujours blagueur, j'ai trouvé un coéquipier non susceptible et répondeur à mes instants sarcasmes. Je dois même avouer que parfois l'élève dépasse le maître.

À **Liane**, bientôt ton début au CHU, cela me permettra de te connaître un peu mieux.

### *Aux différents services du CHU*

**Au service de consultation, Cath, Sophie M., Sophie F., Magalie, Nathalie Q., Nathalie C., Laurence, Marie-Paule,** vous nous voyez évoluer, rire, râler, pleurer. Vous êtes un peu comme nos « mamans ». Merci d'être toujours volontaires et merci pour votre aide précieuse. Vous nous rendez le travail plus facile et plus agréable.

**Aux orthoptistes, Sophie M., Sophie C., Marylou, Marie., Fanélie, Émilie, Dany, Marie-Paule, Clémentine, Corentin, Louis, et tous les élèves,** vous êtes plus disponibles et efficaces les uns que les autres, jamais vous ne dites « non », jamais vous ne râlez. Même lorsque vous croulez sous le travail vous souriez. Je suis toujours impressionnée par votre patience et votre gentillesse, on aurait parfois bien besoin d'apprendre de vous. Allez dites-nous votre secret ?

**Au secrétariat, Jérémy, Christel, Véro, Céline, Séverine, Karene, Angel, Nathalie, Mbarka,** je sais qu'on ne vous rend pas toujours la vie facile mais merci d'être à l'écoute de nos besoins et de répondre favorablement à chacun d'eux. Un remerciement tout particulier aux initiateurs de la surprise le jour de mon anniversaire.

**Au service d'hospitalisation ophtalmo et ORL, Anne, Catherine, Nathalie, Marie- Da, Marie-France, Pascale, Mélanie, Leslie, Margaux, Sylvie, Amandine, Judith Payet, Erwan,** vous êtes indispensables au bon fonctionnement du service mais aussi à notre bon fonctionnement car vous êtes toujours là en cas d'oubli ou de coup de mou. Merci de nous faire sourire et de préserver nos nuits, ça n'a pas de prix.

**À toute l'équipe de bloc tradi, Aurélie, Syrielle, Mireille, Nathalie, Malika, Valentine, Céline C. et Céline H., Pierre, Marc, David, Olivier et Florent,** merci pour votre gentillesse, on ne s'ennuie jamais avec vous. Grâce à vous, chaque journée au bloc est une petite bouffée d'oxygène. Et un grand merci de toujours répondre à mes caprices de Princesse.

**À toute l'équipe de bloc ambu, Kheira, Agnes, Pascaline, Delphine, Aurida, Claire, Lucile, Elise, Stéphanie, Fanny, Marine, Amélie, Nathalie, les Isabelles,** merci pour votre sourire et votre accueil chaque jour, vous êtes le petit rayon de soleil qui nous manque au bloc. A très bientôt pour le début d'une nouvelle aventure.

**À Nathalie Dedieu,** un immense merci pour votre efficacité, votre aide et votre bonne volonté. Vous êtes toujours arrangeante, droite, juste et franche, le bloc ne pourrait fonctionner correctement sans vous.

**À Nathalie notre maman de l'internat,** merci te tout gérer merveilleusement bien. Toujours disponible et à l'écoute, tu es indispensable au bon déroulement de nos années d'internat.

### *Aux différents services extérieurs*

**Au service d'orthopédie du Havre**, merci pour votre accueil chaleureux et pour tout ce que vous m'avez enseigné.

**Au service de médecine interne de Dieppe**, ce fut un immense plaisir de travailler avec vous, vous êtes une équipe au top. Je ne cesserai de faire vos louanges et de recommander votre service à mes jeunes co-internes.

**Au service d'ophtalmologie du Havre**, je n'y ai pas connu grand monde à l'époque mais cela m'a permis une initiation à l'ophtalmologie, rassurante et solide, avant mon entrée au CHU.

**Au service d'ophtalmologie d'Evreux**, merci de m'avoir accueilli pendant un semestre. Un immense merci à Emmanuelle Stromboni, notre Reine, qui a été une vraie « maman » pour nous.

## ABBREVIATIONS

AV	Acuité Visuelle
CE	Conformité Européenne
LRPG	Lentille Rigide Perméable au Gaz
MAVC	Meilleure Acuité Visuelle Corrigée
PKR	Photokératectomie Réfractive
PKT	Photokératectomie Transfixiante
TS	Trou Sténopéique

# SOMMAIRE

## **REMERCIEMENTS**

## **ABBREVIATIONS**

## **INTRODUCTION ..... 3**

### **I. RAPPELS..... 5**

#### **1. ANATOMIE ET HISTOLOGIE .....5**

- a. LE GLOBE OCULAIRE .....5
- b. LA CORNÉE .....5
- c. LA PUPILLE .....7
- d. LE CRISTALLIN ET SON LIGAMENT SUSPENSEUR.....8

#### **2. LE SYSTÈME OPTIQUE OCULAIRE ..... 10**

- a. L'ANATOMIE FONCTIONNELLE..... 10
- b. L'ACUITÉ VISUELLE ..... 11
- c. LA DIFFRACTION..... 13
- d. LES ABERRATIONS OPTIQUES ..... 14

#### **3. LE STÉNOPE..... 15**

- a. HISTOIRE ..... 15
- b. LE PRINCIPE..... 15
- c. LE TROU STÉNOPEÏQUE (11)..... 18
- d. LA TOPOGRAPHIE CORNÉENNE ..... 19

#### **4. L'ASTIGMATISME..... 22**

- a. EN OPTIQUE ..... 22
- b. EN OPHTALMOLOGIE ..... 24
- c. LES DIFFÉRENTS TRAITEMENTS DE L'ASTIGMATISME IRRÉGULIER..... 27

#### **5. L'IMPLANT STENOPEISANT INTRACORNÉEN KAMRA® (Acufocus, Irvine, Californie)..... 41**

<b>II. ÉTUDE CLINIQUE .....</b>	<b>43</b>
<b>1. OBJECTIF.....</b>	<b>43</b>
<b>2. MATÉRIEL ET MÉTHODE.....</b>	<b>43</b>
a. CRITÈRES D'INCLUSION .....	43
b. CRITÈRES DE JUGEMENT .....	43
c. DESCRIPTION DE L'IMPLANT .....	44
d. TECHNIQUE CHIRURGICALE .....	47
e. EXAMEN PRÉ-OPÉRATOIRE .....	48
f. EXAMEN POST-OPÉRATOIRE.....	48
g. EVÉNEMENTS INDÉSIRABLES.....	49
h. ANALYSE STATISTIQUE .....	49
<b>3. RÉSULTATS.....</b>	<b>49</b>
a. CARACTÉRISTIQUES DÉMOGRAPHIQUES ET ÉTIOLOGIQUES .....	49
b. DONNÉES CLINIQUES ET PARACLIQUES PRÉ-OPÉRATOIRES .....	50
c. ACUITÉ VISUELLE POST-OPÉRATOIRE .....	52
d. EXAMEN CLINIQUE ET PARACLIQUE POST-OPÉRATOIRE.....	54
e. SATISFACTION DES PATIENTS.....	57
f. OBSTACLES RENCONTRÉS.....	59
<b>4. DISCUSSION .....</b>	<b>61</b>
<b>5. CONCLUSION.....</b>	<b>64</b>
<b><i>BIBLIOGRAPHIE .....</i></b>	<b>65</b>
<b><i>RÉSUMÉ</i></b>	

## INTRODUCTION

L'astigmatisme est une anomalie de réfraction où l'appareil optique oculaire donne d'un objet une image différente selon ses différents axes. Dans l'œil il est surtout secondaire à une modification de la courbure cornéenne. Il est alors dit « régulier » s'il existe un méridien de courbure maximale et un méridien de courbure minimale perpendiculaires entre eux. A l'inverse, il est dit « irrégulier ». Les principales causes d'astigmatisme cornéen irrégulier sont les dystrophies cornéennes (1), les cicatrices cornéennes post-traumatiques ou post-infectieuses (1), les antécédents de kératotomie radiaire, de chirurgie réfractive ou de greffe de cornée (1) (2) et les ectasies cornéennes (kératocône et dégénérescence marginale pellucide) (2). Cette irrégularité cornéenne importante est à l'origine d'aberrations optiques de haut degré très handicapantes pour le patient et qui ne sont pas corrigeables avec les méthodes courantes de correction visuelle. Les aberrations oculaires sont plus importantes lorsque la taille de la pupille augmente (3) et à l'inverse sont minimales lorsque la pupille est petite. Cela s'explique car le myosis élimine les faisceaux lumineux périphériques plus sensibles aux imperfections du système optique (2). Ainsi le myosis ne pouvant être induit de manière pharmacologique en permanence à cause d'effets indésirables, le système du trou sténopéique semble être une bonne alternative.

Le concept de petite ouverture optique ou trou d'épingle ou trou sténopéique est connu depuis plusieurs siècles sous le nom de « camera obscura ». Son utilité a été prouvée dans divers domaines : la métrologie optique, la photographie, l'ophtalmologie et l'optométrie. Il a pour intérêt, en ophtalmologie, de corriger les troubles réfractifs et d'augmenter la profondeur de champs.

De nombreuses industries pharmaceutiques ont ainsi tenté de fabriquer un système sténopéisant efficace pour répondre à cette demande. Il y a ainsi eu les lentilles souples avec masque sténopéisant intégré, l'implant Kamra® (Acufocus, Irvine, Californie, Etats-Unis) intracornéen, l'implant piggyback Xtrafocus® (Morcher GmbH, Stuttgart, Allemagne) de couleur totalement noire avec un trou sténopéique au



centre et depuis peu l'implant IC-8® (Acufocus, Irvine, Californie, Etats-Unis) intraoculaire avec un masque à ouverture centrale intégrée.

L'implant IC-8® est le dernier sorti sur le marché avec l'obtention d'un marquage CE (conformité européenne) en 2016. Il a alors été testé par quelques études dans la chirurgie de la presbytie pour sa capacité à approfondir la profondeur de champ (4) (5).

En chirurgie de la cataracte, l'évolution des implants et de leurs calculs de puissance est aujourd'hui telle que la chirurgie d'extraction du cristallin peut être pratiquée à visée réfractive dans la majorité des cas. Il est en effet possible de corriger les amétropies sphériques, l'astigmatisme torique et même la presbytie. Cependant aucun implant n'existe à ce jour pour améliorer la qualité visuelle de patient présentant un astigmatisme cornéen irrégulier de haut degré. L'implant IC- 8® paraît alors être une alternative thérapeutique intéressante pour des patients devant être opérés de la cataracte.

## I. RAPPELS

### 1. ANATOMIE ET HISTOLOGIE

#### a. LE GLOBE OCULAIRE

Le globe oculaire se compose d'un segment antérieur et d'un segment postérieur séparés l'un de l'autre par le cristallin au centre (Figure 1). Le segment antérieur représente le système dioptrique du globe oculaire avec la cornée en avant, la pupille située au centre de l'iris, le cristallin en arrière associé aux corps et muscles ciliaires.

C'est cette partie anatomique de l'œil qui va nous intéresser pour notre étude.

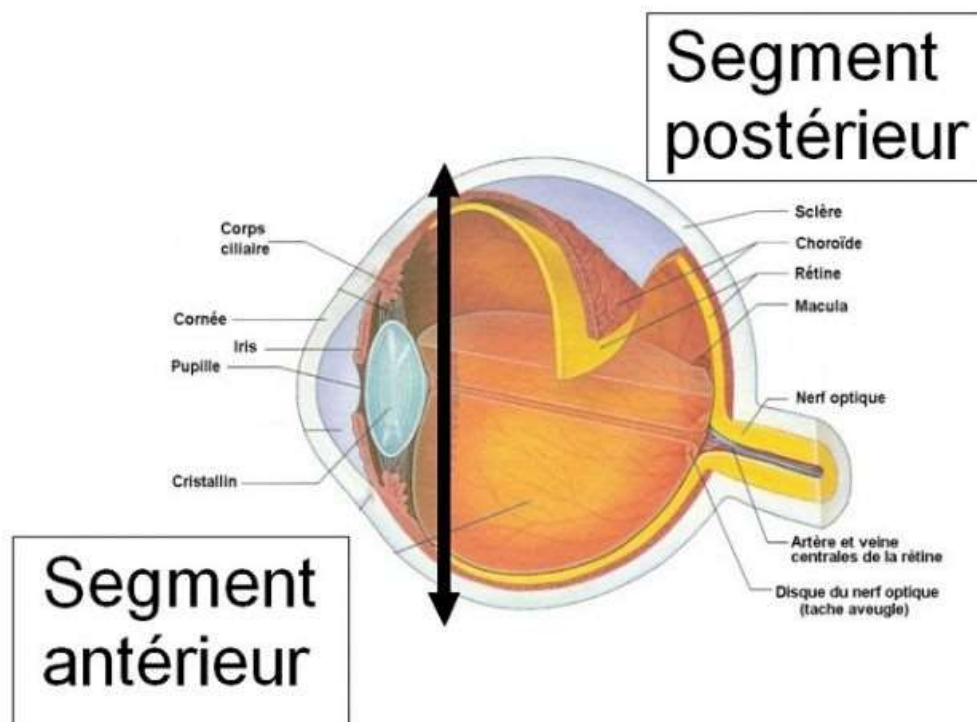
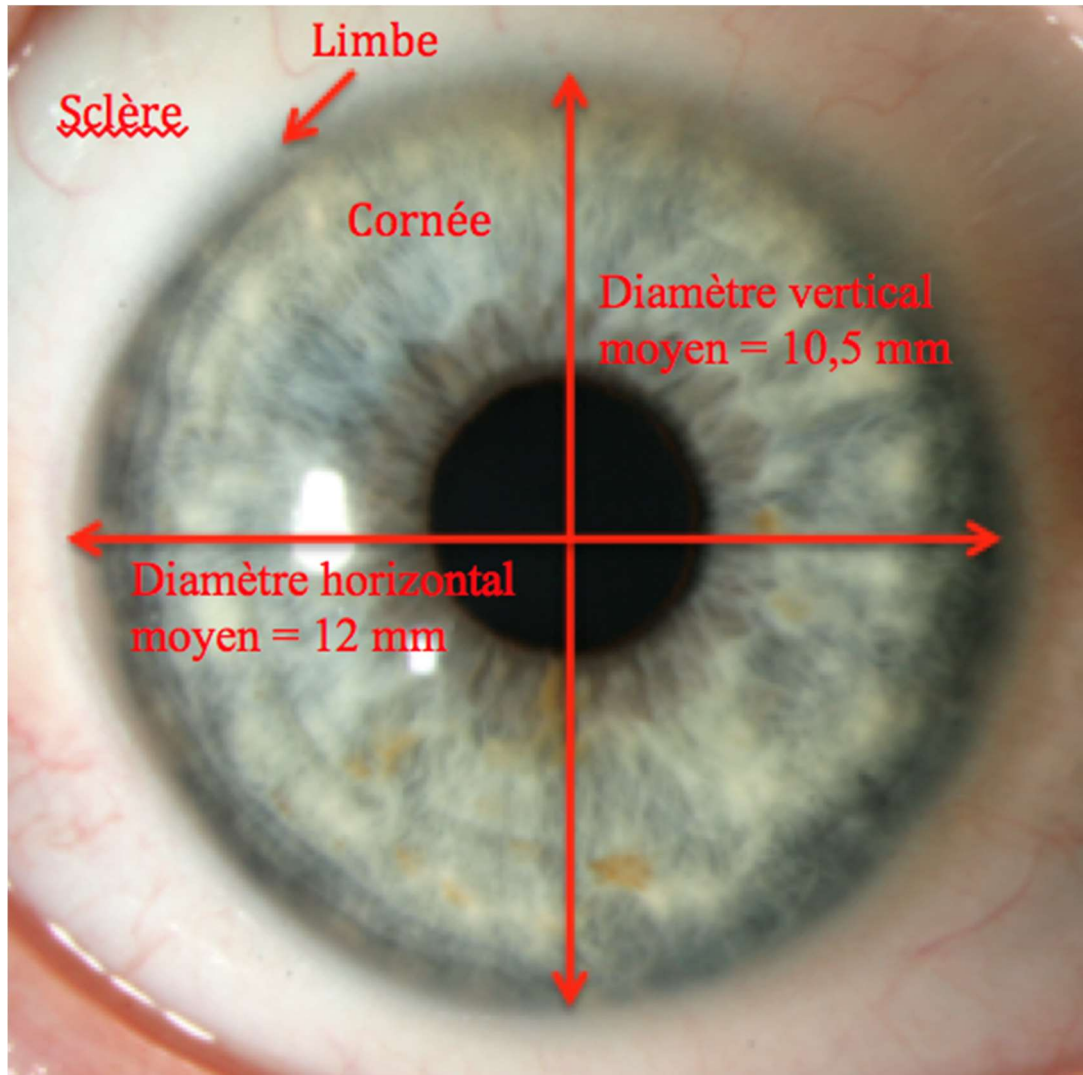


Figure 1 : Anatomie du globe oculaire

#### b. LA CORNÉE

La cornée est un dioptré asphérique qui a pour fonction principale de faire converger la lumière visible.

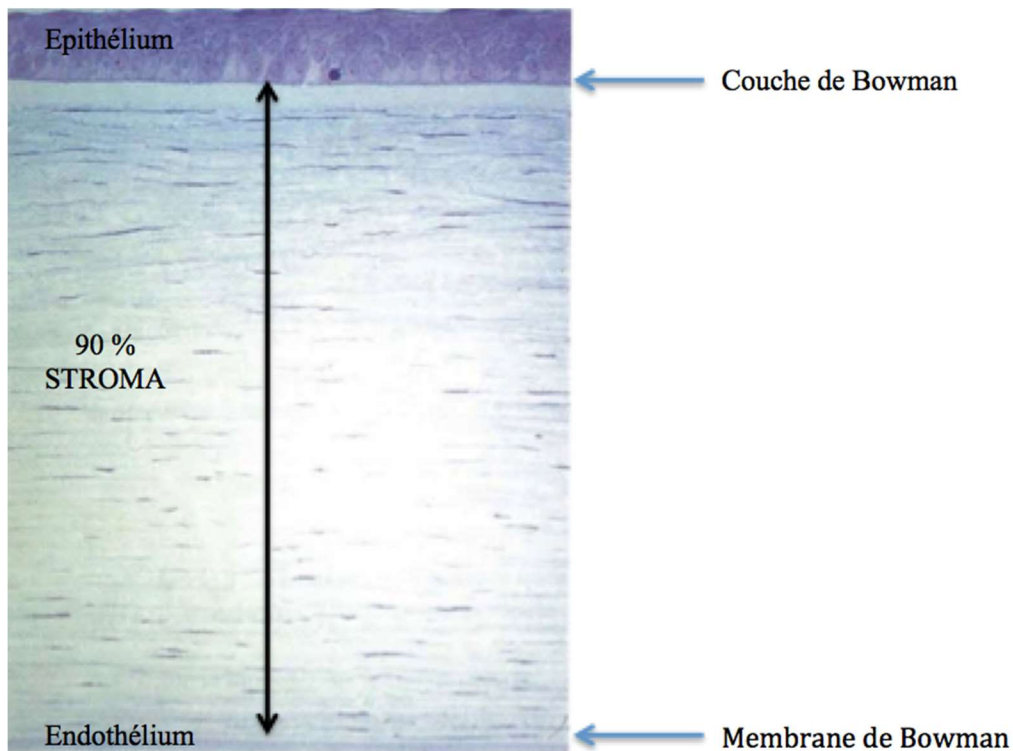
Elle est en continuité avec la sclère sur 360° par l'intermédiaire du limbe et mesure en moyenne 12 mm de diamètre horizontalement et 10,5 mm de diamètre verticalement avec un rayon de courbure antérieure moyen de 7,8 mm (Figure 2). Son épaisseur moyenne varie de 500 microns au centre jusqu'à 700 microns en périphérie.



**Figure 2** : La cornée et ses rapports anatomiques (Service d'Ophtalmologie, CHU Rouen)

La cornée est un tissu multicouche constitué à 90% par le stroma dont la structure lamellaire à faces parallèles lui confère sa transparence. Le stroma est bordé en antérieur par l'épithélium au contact du film lacrymal et en postérieur par l'endothélium baigné par l'humeur aqueuse (Figure 3).

Appareilleurs la cornée est un tissu avasculaire et richement innervé.

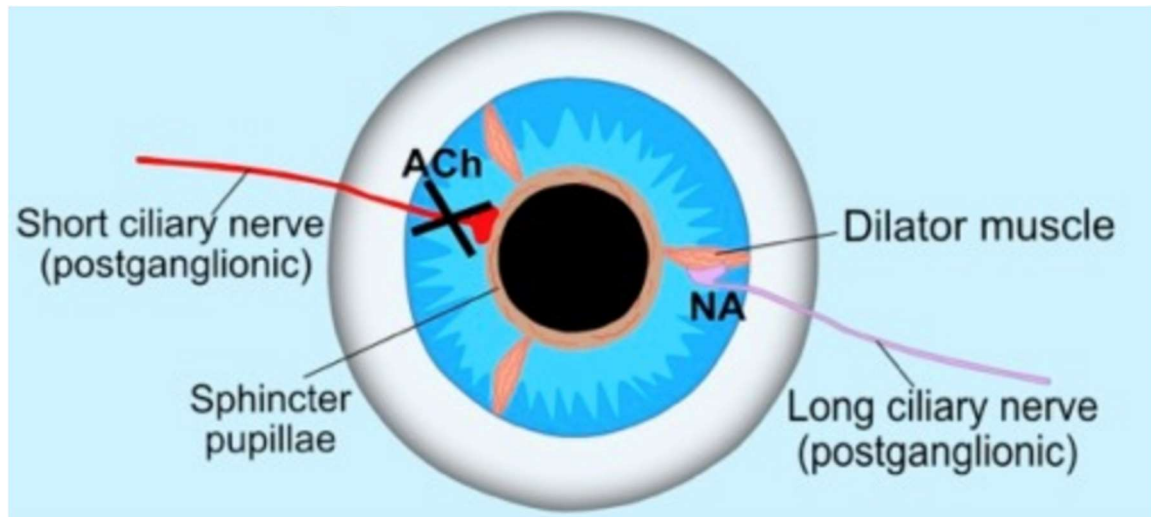


**Figure 3 :** Coupe histologie de la cornée. De haut en bas, l'épithélium la couche de Bowman, le stroma, la membrane de Descemet et l'endothélium (Source : Rapport SFO de Chirurgie réfractive, MASSON 2001)

### c. LA PUPILLE

La pupille de l'iris est le diaphragme optique de l'œil au travers duquel passent les rayons lumineux réfractés par la cornée à destination de la rétine.

Elle est globalement concentrique à la cornée et de diamètre variable allant de 2 à 8 mm dans la population générale. La taille de la pupille irienne est sous l'influence de deux muscles antagonistes : le sphincter pupillaire qui est un muscle lisse délimitant le pourtour de la pupille et le dilatateur pupillaire dont les fibres radiales s'étendent du bord pupillaire aux corps ciliaires (Figure 4).



**Figure 4 : La pupille et le système musculo-nerveux qui influence sa taille**  
 (Source : Hall et Al.(6))

Pour obtenir une qualité de vision optimale, le diamètre pupillaire doit se situer entre 2 et 3 mm. En dessous de ce seuil, la qualité de l'image rétinienne se dégrade secondairement à la diffraction des rayons lumineux et au-dessus, l'effet des aberrations de haut grade réduit également la qualité visuelle.

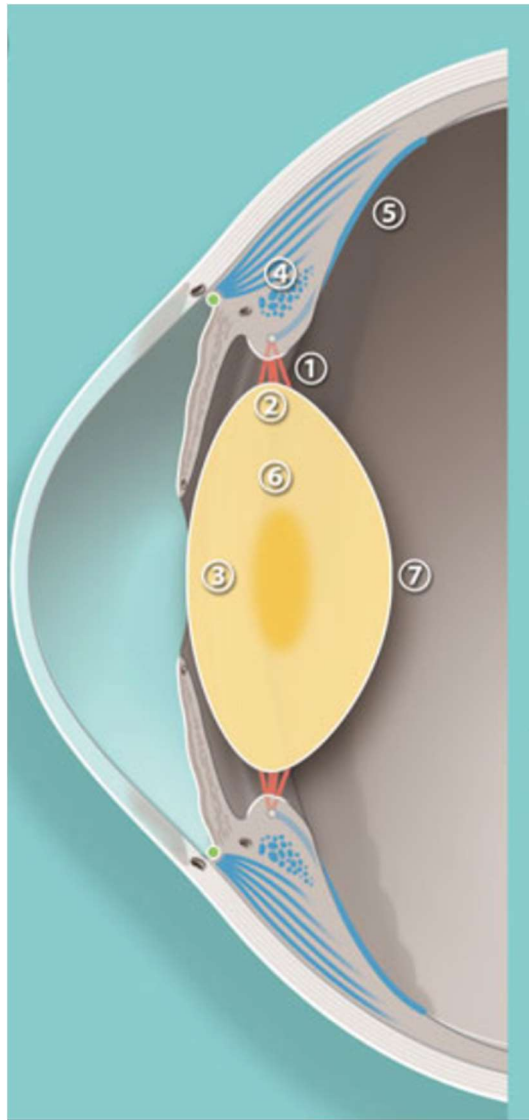
#### **d. LE CRISTALLIN ET SON LIGAMENT SUSPENSEUR**

Le cristallin est une lentille biconvexe, souple, transparente à focale variable qui complète l'appareil dioptrique de l'œil dont l'acteur principal est la cornée.

Son diamètre est de 9 mm et son épaisseur initiale moyenne de 4-5 mm augmente avec l'âge de par la production continue de fibres cristalliniennes.

Il représente la limite postérieure du segment antérieur de l'œil et est limité par l'iris en avant et le corps vitré en arrière (Figure 5).

Il est rattaché au corps ciliaire par son ligament suspenseur ou zonule ciliaire ou encore zonula de Zinn. Il s'agit de fibres zonulaires à disposition radiaires, qui s'insèrent d'une part, dans la basale de l'épithélium qui recouvre le corps ciliaire et d'autre part, sur la cristalloïde. La tension qu'elles exercent sur le cristallin dépend de l'état des muscles ciliaires et joue un rôle majeur dans l'accommodation.

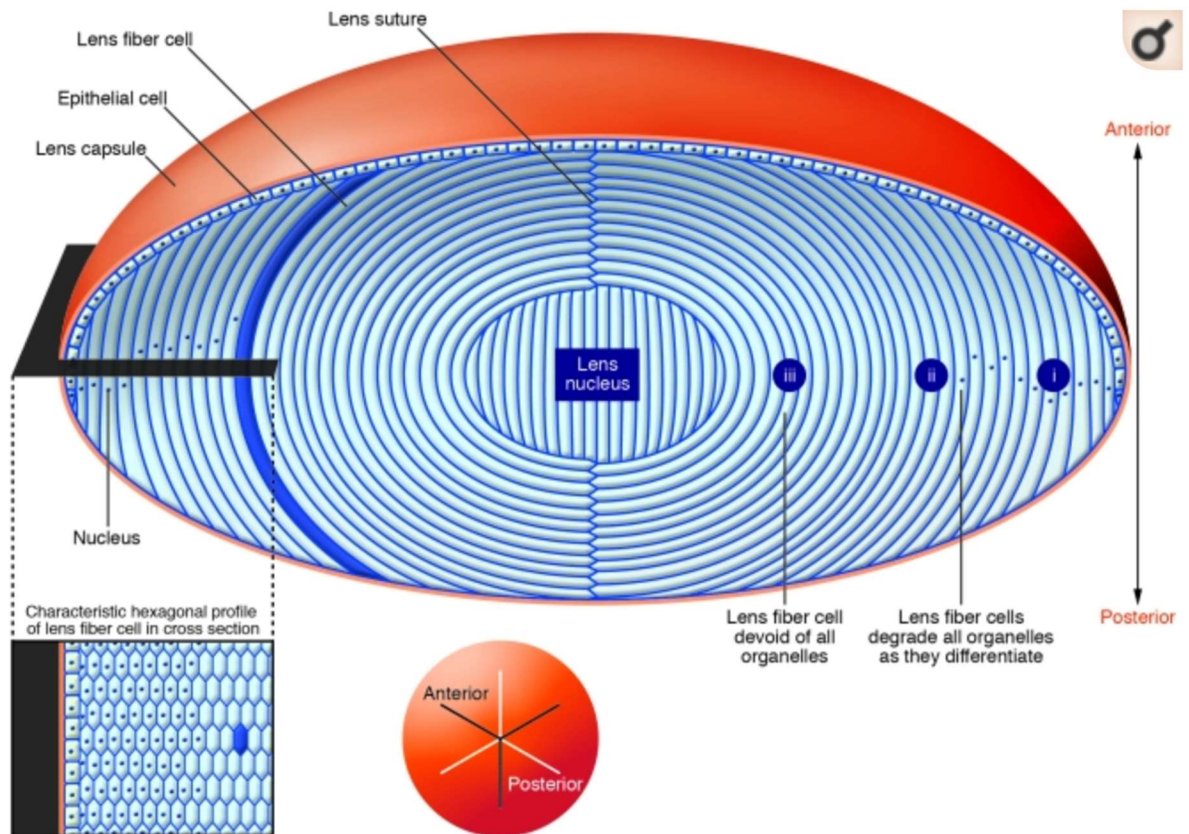


- 1- Fibres zonulaires
- 2+7- Capsule cristallinienne
- 3+6- Cortex critsalinien
- 4- Muscle ciliaire
- 5- Fibres orbiculo- ciliaires

**Figure 5 : Le cristallin et ses rapports anatomiques** (Source : Bourges J., L. et Renard G. (7))

Le cristallin est constitué de plusieurs éléments (Figure 6) :

- ✓ La capsule cristallinienne : lame basale épaisse qui entoure le cristallin. Son épaisseur est maximale à l'équateur où s'insèrent les fibres zonulaires. Elle a un rôle de barrière entre les fibres du cristallin et l'humeur aqueuse en antérieur ou le vitré en postérieur.
- ✓ L'épithélium antérieur : il est uni stratifié et sous-jacent à la capsule antérieure, s'étendant jusqu'à l'équateur.
- ✓ Les fibres cristalliniennes : elles ont une structure mésosopique et se juxtaposent au fur et à mesure de leur formation. Elles constituent le cortex et le noyau cristallinien.



**Figure 6 : Structure schématique du cristallin et de son organisation cellulaire** (Source : Song et Al.(8))

## 2. LE SYSTÈME OPTIQUE OCULAIRE

### a. L'ANATOMIE FONCTIONNELLE

Le système dioptrique de l'œil se compose de deux lentilles : la cornée qui est asphérique et qui représente les deux tiers de la puissance de l'œil et le cristallin qui est biconvexe et qui représente le tiers restant.

Le dioptrisme cornéen antérieur est convergent, d'environ +48 dioptries. Le dioptrisme cornéen postérieur est divergent, d'environ - 6 dioptries. La cornée peut donc être remplacée par un dioptrisme unique, convergent de 42 dioptries en moyenne. Son indice de réfraction est de 1,376.

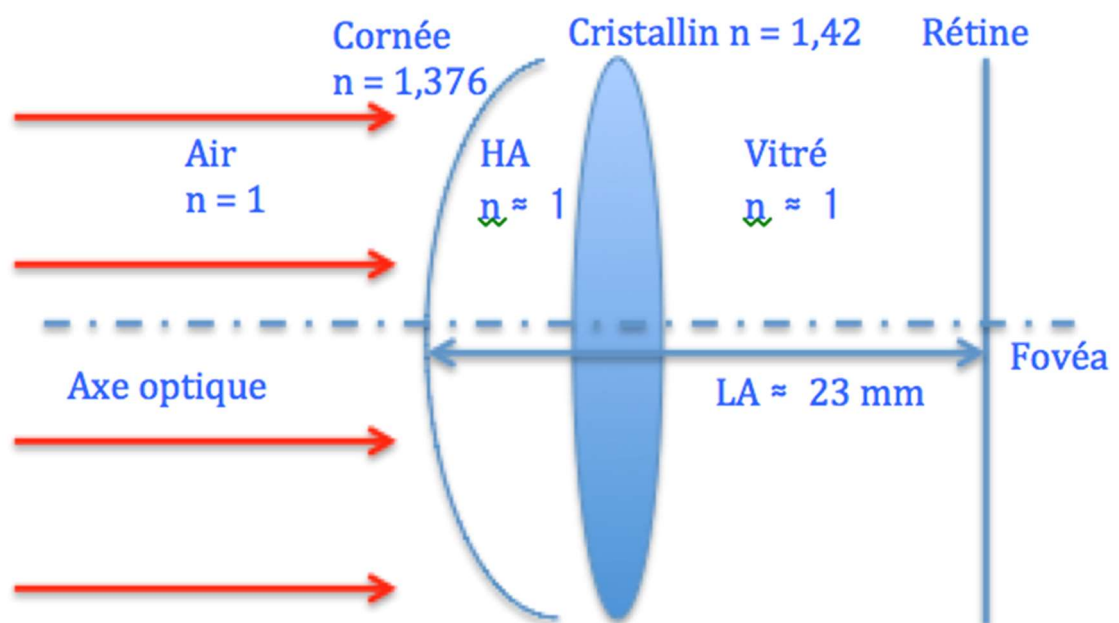
Les dioptries cristalliniennes antérieure et postérieure sont convergentes mais de rayon de courbure variable (adaptation de la vision à la distance). Le cristallin s'adapte donc en puissance, avec une puissance minimale moyenne d'environ 22 dioptries (dite

de repos) pour la vision de loin et une puissance maximale (dite d'accommodation) pour la vision de près. Son indice de réfraction est de 1,42.

Le diaphragme irien (la pupille) limite la quantité de lumière et maintient les conditions de Gauss pour une qualité de vision optimale.

La chambre antérieure contient l'humeur aqueuse, milieu physiologiquement transparent, homogène et isotrope, dont l'indice est celui de l'eau. La chambre postérieure contient le vitré, gel physiologiquement transparent, homogène et isotrope, dont l'indice est aussi celui de l'eau.

Les images, pour être vues nettes, doivent se former sur la rétine (Figures 7).



**Figure 7 :** Schématisation des dioptries et des milieux transparents de l'œil

## **b. L'ACUITÉ VISUELLE**

Un des critères de "bonne vision" se réfère au pouvoir de discrimination le plus fin au contraste maximal entre un test et son fond.

L'acuité visuelle se mesure à l'aide d'optotypes (dessins, lettres...) avec un fort contraste, pour en faire un test d'exploration de la fonction maculaire. Avec



Chevaleraud, la définition de l'acuité visuelle a quelque peu évolué au siècle dernier. Pour celui-ci, elle correspond au pouvoir d'apprécier des formes, c'est à dire d'interpréter les détails spatiaux qui sont mesurés par l'angle sous lequel ils sont vus. Ces définitions font intervenir la vision centrale mais aussi le champ visuel.

Ainsi il existe aujourd'hui plusieurs types d'acuité visuelle :

- ✓ le minimum visible : visibilité binaire d'un point ou d'une ligne (vu/non vu).
- ✓ le minimum séparable : c'est la distance minimale entre 2 points distincts de contraste maximum correctement discernés. C'est la notion d'acuité visuelle commune. La minute d'arc (1') est la référence de normalité. Cette valeur angulaire n'est pas utilisée en France, où l'on préfère rapporter cette valeur à une fraction de 10. On parle alors de « dixièmes » d'acuité. Quand on a dix dixièmes 10/10<sup>ème</sup> d'acuité, on considère que la vision est correcte. Ce score correspond à la moyenne de la vision des personnes emmétropes.
- ✓ le minimum lisible ou acuité de contour : est le fait de pouvoir distinguer des optotypes de tailles différentes, qui peuvent être des formes ou des lettres.
- ✓ le minimum de discrimination spatiale : est évalué par des tests d'alignements pratiqués sur un sujet.

L'unité logMAR (minimum angle of resolution) est l'unité utilisée dans toutes les études scientifiques pour quantifier l'acuité visuelle car elle permet d'effectuer des calculs scientifiques tels que la moyenne, l'écart-type... La formule de conversion est la suivante :  $\log\text{MAR} = -\log(\text{acuité visuelle en décimal})$  (Figure 8).

<b>Decimal</b>	<b>LogMAR</b>
0.10	1.00
0.125	0.90
0.16	0.80
0.20	0.70
0.25	0.60
0.32	0.50
0.40	0.40
0.50	0.30
0.63	0.20
0.80	0.10
<b>1.00</b>	<b>0.00</b>
1.25	-0.10
1.60	-0.20
2.00	-0.30

**Figure 8 : Table d'équivalence entre décimal et logMAR.**

### **c. LA DIFFRACTION**

Il s'agit d'un phénomène optique lié aux propriétés ondulatoires de la lumière et qui se définit par la déviation des ondes lumineuses lorsqu'elles rencontrent un obstacle. Celles-ci sont alors diffractées par le bord de l'obstacle et ne répondent alors plus aux règles de la réfraction.

Dans l'œil, le bord pupillaire est la principale source de diffraction. Ce phénomène est négligeable si le diamètre pupillaire est supérieur à 2 mm mais il est responsable d'une altération notable si le diamètre pupillaire est inférieur à 1 mm.

#### d. LES ABERRATIONS OPTIQUES

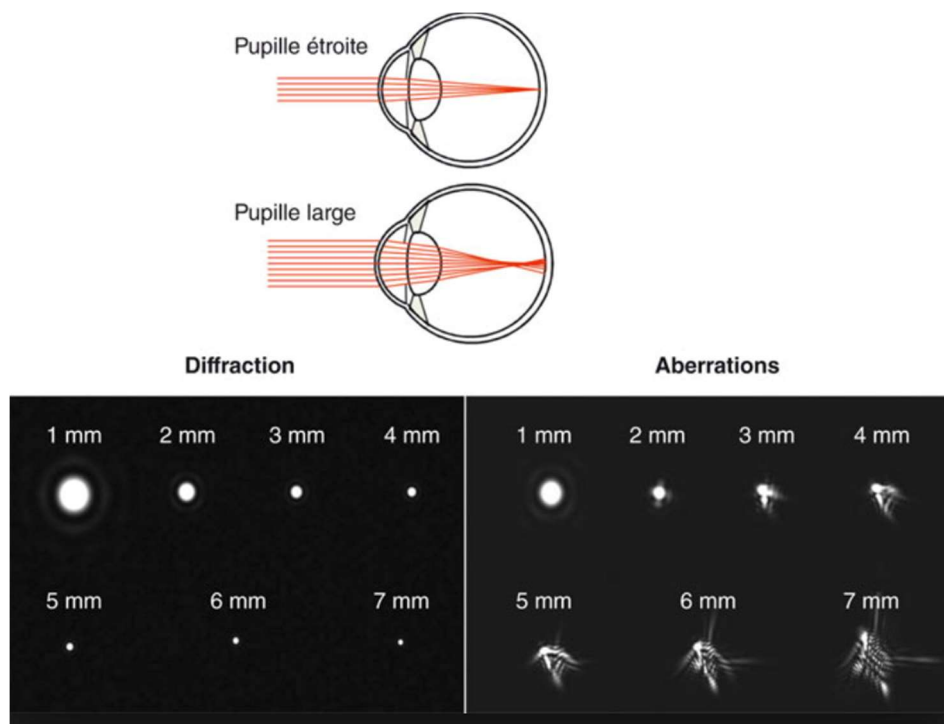
Il existe deux types d'aberration optique :

- ✓ les monochromatiques : qui traduisent les imperfections optiques de l'œil vis-à-vis d'une lumière de longueur d'onde unique.
- ✓ les polychromatiques : avec des focales différentes propres à chaque longueur d'onde.

Pour une longueur d'onde donnée, plusieurs facteurs peuvent influencer le diamètre de la tâche focale image :

- ✓ la taille de la pupille : plus la pupille est petite, plus le phénomène de diffraction est important.
- ✓ la diffraction (cf item précédent) : plus le phénomène de diffraction est important, plus le diamètre de la tâche focale image augmente.

Ainsi, une petite pupille diminue les aberrations optiques mais augmente le diamètre de la tâche focale (Figure 9).



**Figure 9** : Diffraction et aberration en fonction de la taille de la pupille

(Source : Assouline M. (9))

### **3. LE STÉNOPÉ**

#### **a. HISTOIRE**

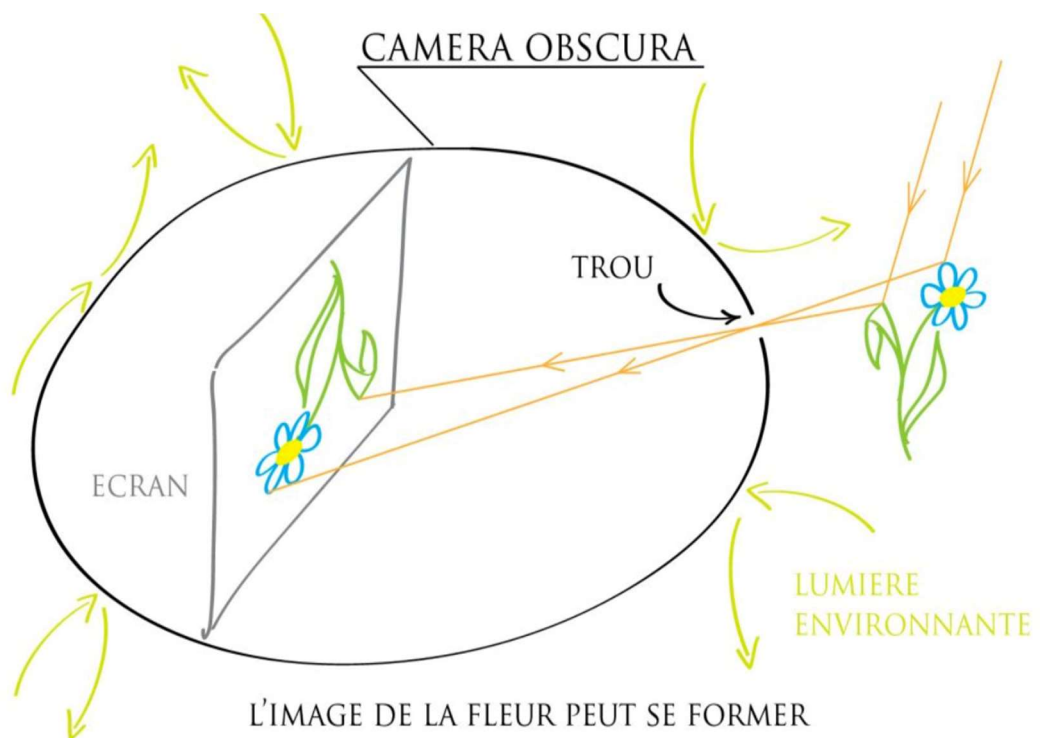
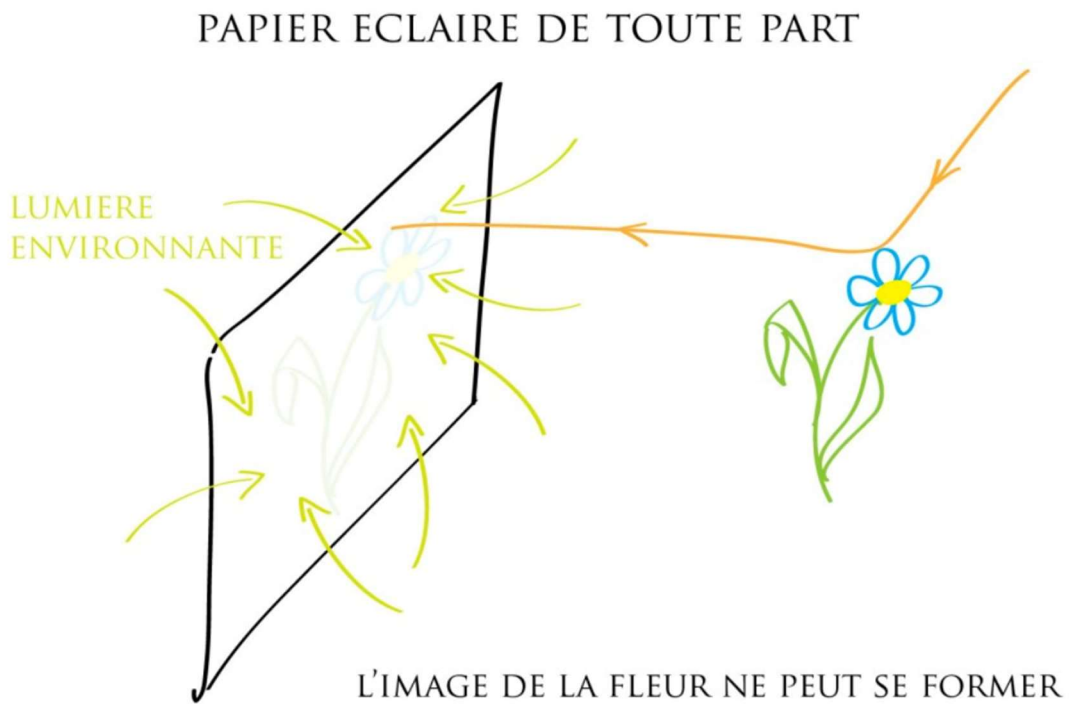
Le principe du trou sténopéique utilisé en ophtalmologie s'appuie sur celui du sténopé qui est un petit trou dans une paroi faisant office d'objectif photographique. Il s'agit d'un dispositif optique très simple dérivé de la camera obscura (« chambre noire »).

Le principe de la chambre noire a été décrit par Aristote (384-322 avant J-C). Toutefois on attribue son invention ainsi que celle du sténopé à Alhazen (Ibn Al-Haytham), scientifique perse qui signe alors le début de l'optique moderne.

La première formule pour déterminer la taille du trou fut énoncée par l'autrichien Joseph Petzval en 1857. John Willian Strutt Rayleigh, prix Nobel, établira ensuite une formule dans les années 1880 en travaillant sur les télescopes.

#### **b. LE PRINCIPE**

La camera obscura a été inventée afin de faire apparaître une image en deux dimensions en sélectionnant les rayons lumineux (Figure 10).

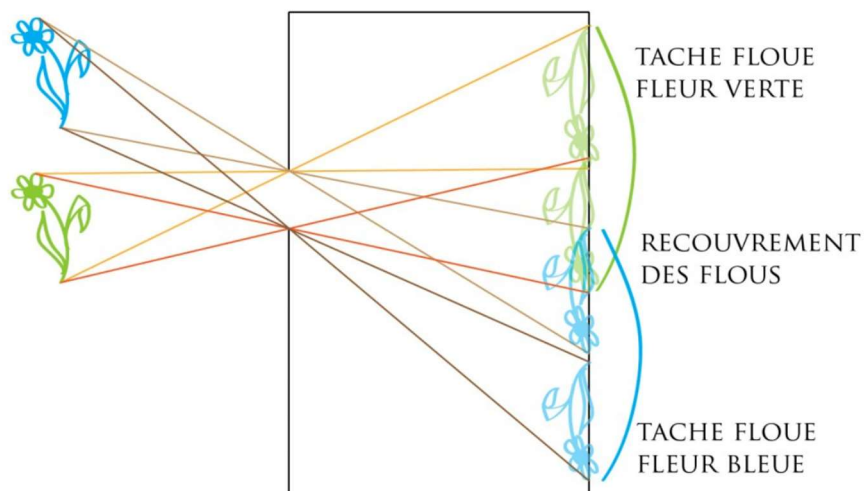


**Figure 10** : Principe de sélection des rayons lumineux afin d'obtenir une image (10)

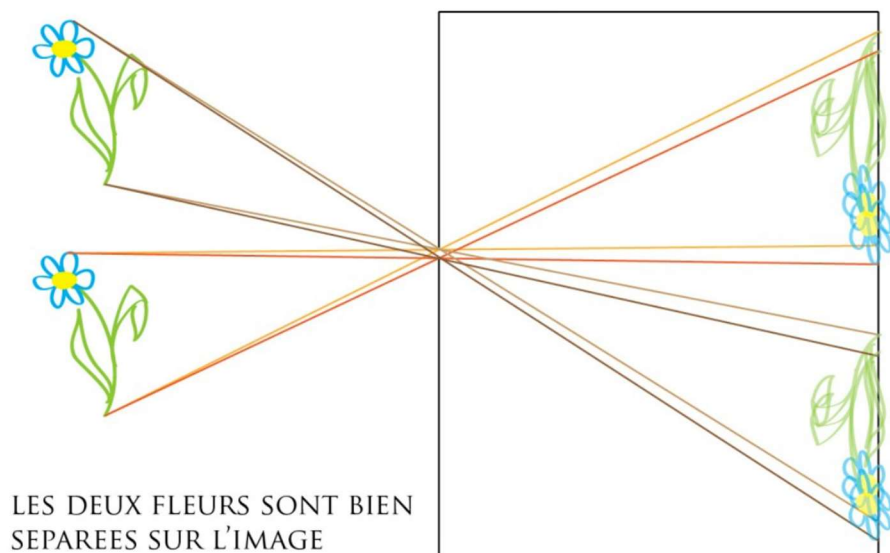
En remplaçant l'écran par une surface photosensible, on obtient alors un sténopé.

Cependant tout n'était pas encore parfait puisque l'image était floue. Il a donc fallu secondairement travailler sur la taille du trou afin d'obtenir la meilleure qualité d'image possible. Plus le trou est grand et plus l'image est polluée par les rayons lumineux adjacents (Figure 11).

GRAND TROU = TROP DE FLOU = IMAGE NON DEFINIE



TROU PETIT = FLOU REDUIT = IMAGE DISCERNABLE



**Figure 11** : Schématisation de l'effet de la taille du trou sur la qualité de l'image obtenue (10)

### c. LE TROU STÉNOPÉIQUE (11)

Le trou sténopéique est un disque noir percé en son centre d'un trou d'environ 1 mm de diamètre. Il n'agit pas en changeant la focalisation du rayon lumineux mais en :

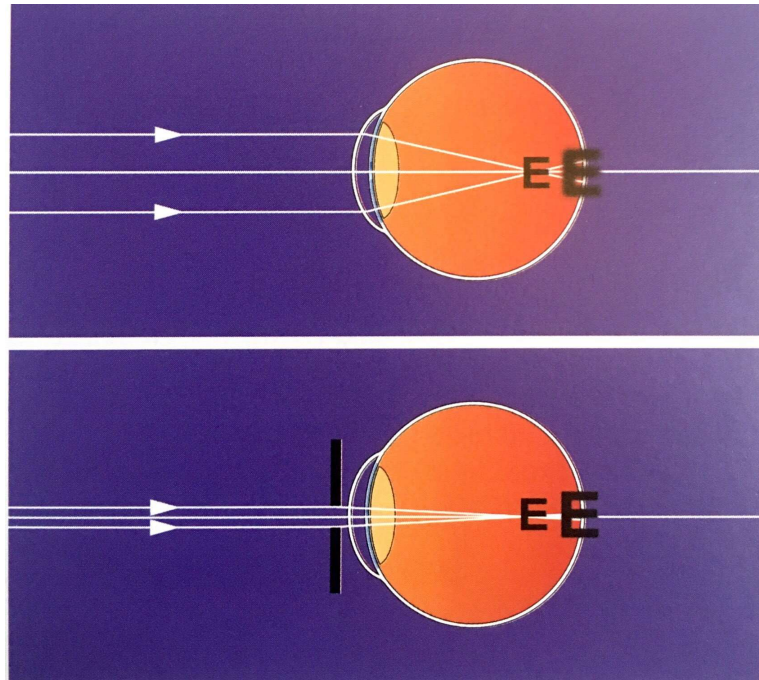
- ✓ diminuant la surface du cercle de diffusion,
- ✓ en éliminant les faisceaux les plus périphériques qui engendrent plus d'aberrations optiques,
- ✓ en éliminant les faisceaux diffractés pour certaines altérations des milieux.

Son utilisation en ophtalmologie permet de réduire les baisses d'acuité visuelle d'origine optique telles que (Figure 12) :

- ✓ les amétropies sphériques ou cylindriques ;
- ✓ les troubles hétérogènes des milieux : le diaphragme permet de sélectionner les zones de transparences de la cornée, du cristallin ou du vitré ;
- ✓ les orifices pupillaires trop grands, pathologiques ou post-traumatiques .

Il a également pour but d'augmenter la profondeur de champ, ce qui est un principe intéressant pour la prise en charge de la presbytie.

Bien que devant être le plus près possible de l'œil, le trou sténopéique doit toujours être placé en avant d'une éventuelle correction optique.



**Figure 12 : Principe du trou sténopéique** (Source : Meslin D. Réfraction pratique, Essilor Academy Europe)

#### **d. LA TOPOGRAPHIE CORNÉENNE**

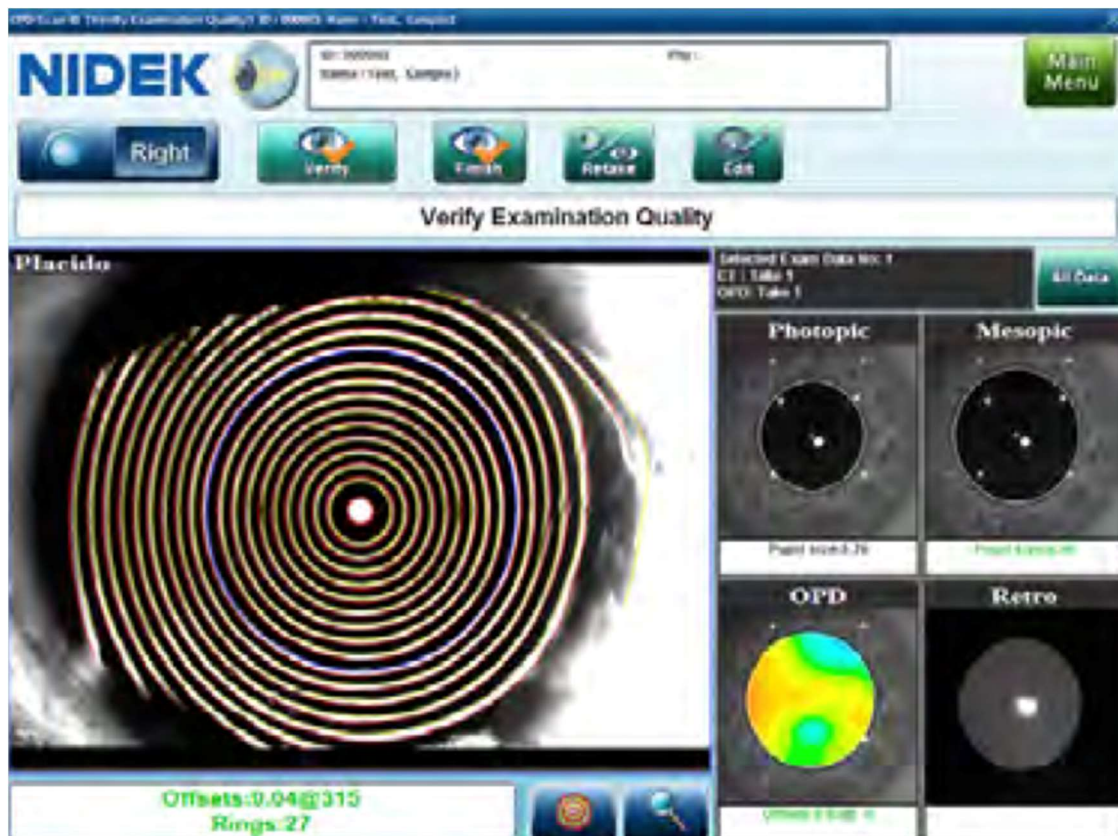La topographie cornéenne a un intérêt dans l'étude de la courbure ou du relief (élévation) de la cornée. Elle est donc indispensable à la prise en charge de l'astigmatisme.

Le fonctionnement des topographes cornéens dits spéculaires repose sur certains principes qui ont en commun la projection d'une image de référence sur la cornée et l'analyse de son reflet. L'image qui est projetée sur la cornée est une mire constituée d'anneaux concentriques noirs et blancs et qui dérive d'une méthode ancienne inventée par un ophtalmologue portugais John Placido en 1880.

Il existe plusieurs types de topographies cornéennes :

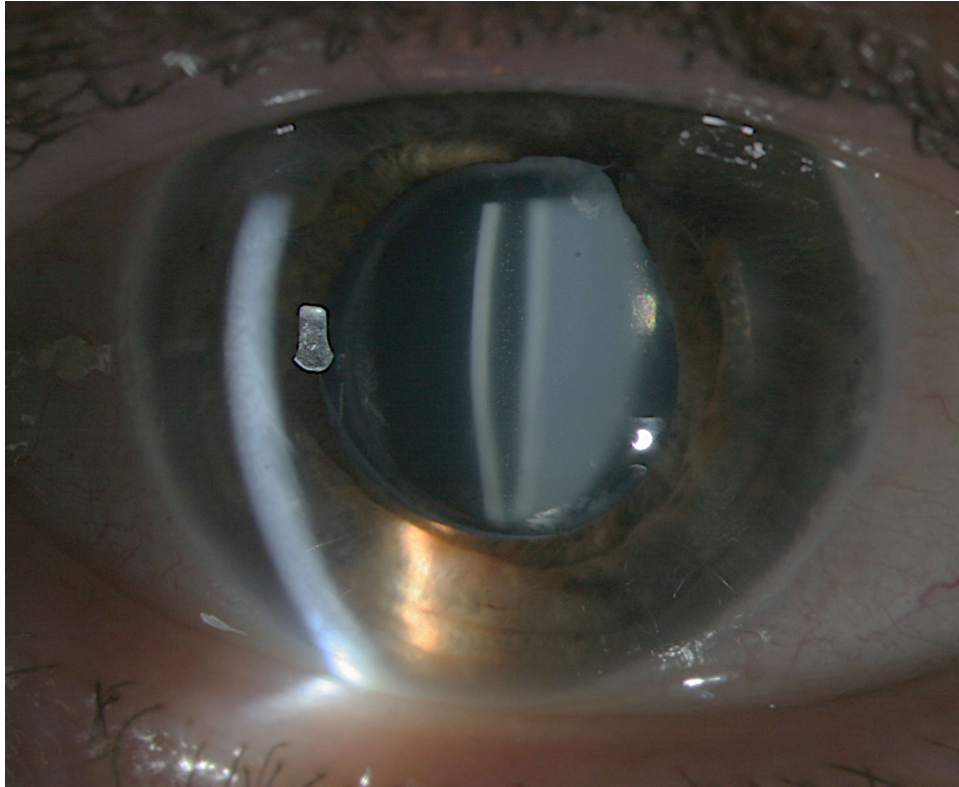
- ✓ la topographie par réflexion spéculaire : elle permet une analyse fine des variations de courbure de la face antérieure de la cornée. Le calcul des cartes de courbure est accompli à partir de l'image numérisée du reflet cornéen du disque Placido (Figure) ; ex : OPD scan III (Nidek) (Figure 13).





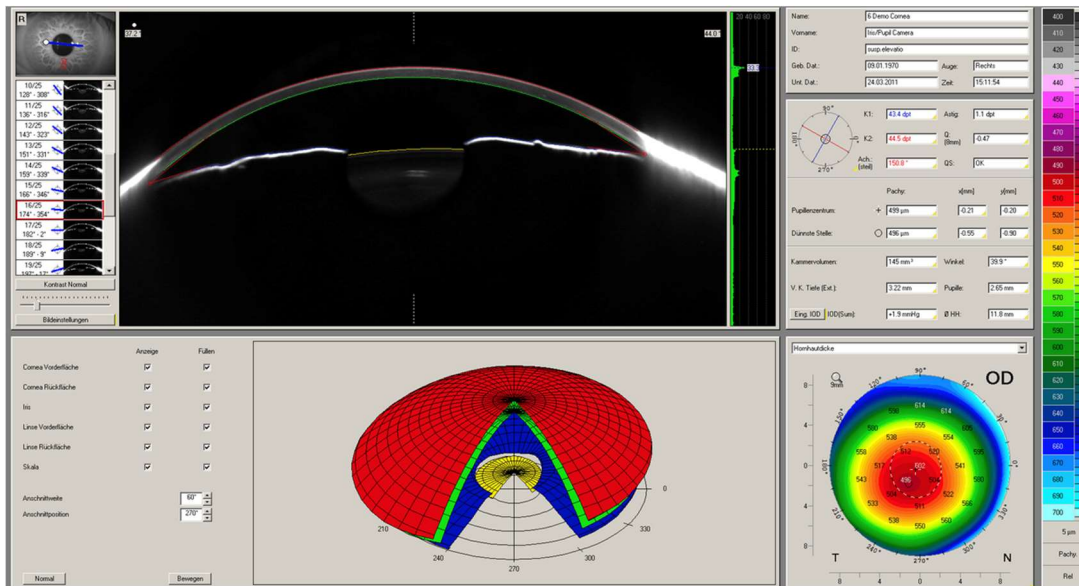
**Figure 13: Topographie cornéenne de courbure à partir de la capture du reflet cornéen d'un disque de Placido (Source : Nidek, Tokyo, Japon)**

- ✓ la topographie par balayage par fentes lumineuses : elle permet également d'évaluer les variations de courbure de la cornée antérieure mais aussi postérieure. Cette mesure du relief antérieur et postérieur de la cornée est réalisée à partir du balayage de fentes lumineuses qui « scannent » la cornée (Figure 14). La mesure du volume cornéen soit de la pachymétrie cornéenne est également possible en calculant la distance entre la cornée antérieure et la cornée postérieure point par point; exemple : Orbscan (Bausch and Lomb/Technolas perfect vision).



**Figure 14** : Capture de la coupe du dôme cornéen par une fente lumineuse balayante (Source : Service d'Ophtalmologie, CHU Rouen)

- ✓ la topographie par camera rotative Scheimpflug : elle étudie l'élévation et l'épaisseur de la cornée grâce à sa caméra avec balayage rotatif d'une fente lumineuse (Figure 15). Elle est également munie d'un disque de Placido à l'exception du Pentacam. Ex : Pentacam (Oculus), TMS 5 (Tomey), Galilei (Zimmer).



**Figure 15** : Carte obtenue par le topographe Pentacam (Oculus) : plusieurs coupes de la cornée et du segment antérieur sont obtenues par imagerie Scheimpflug et permettent de reconstituer le volume du segment antérieur, de la cornée, et calculer son épaisseur point par point (Source : Oculus, Arlington, WA, Etats-Unis)

La topographie cornéenne est indispensable en chirurgie réfractive mais elle est également d'utilisation courante pour l'étude de l'astigmatisme cornéen en vue d'une chirurgie de la cataracte avec pose éventuelle d'un implant torique ou encore dans le suivi et la prise en charge éventuelle des astigmatismes irréguliers. La morphologie du dioptre cornéen gouverne ses propriétés optiques. Dès que l'on s'intéresse à la qualité optique de la cornée, il est indiqué de réaliser une topographie cornéenne.


## 4. L'ASTIGMATISME

### a. EN OPTIQUE

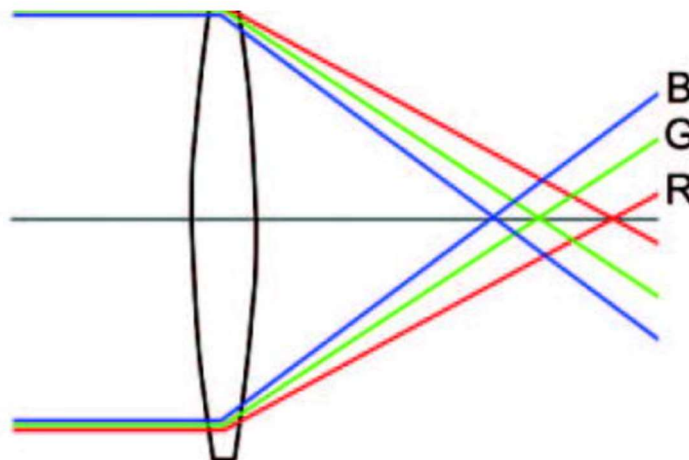
La définition optique de l'astigmatisme correspond au défaut d'un instrument optique qui ne donne pas une image ponctuelle d'un point. Il s'agit donc d'une aberration optique monochromatique du front d'onde.

Il en existe deux types illustrés par les polynômes de Zernike (Figure 16):

- ✓ les astigmatismes de bas degré dits toriques ou réguliers : se composent de deux méridiens principaux (Ordre 2 de Zernike) et déforment la partie centrale du front d'ondes.
- ✓ les astigmatismes de haut degré dits non toriques ou irréguliers : lorsqu'ils ne répondent plus aux critères de symétrie axiale. Ils se différencient selon leur ordre radial (Ordre 3, 4, 5 de Zernike) et déforment la périphérie du front d'ondes à l'origine d'une multifocalité (Figure 17).



**Figure 16** : Polynômes de Zernike pour l'analyse de la décomposition du front d'onde



**Figure 17** : Aberration ou astigmatisme de haut degré et multifocalité  
(Source : Brady et Al.(12))

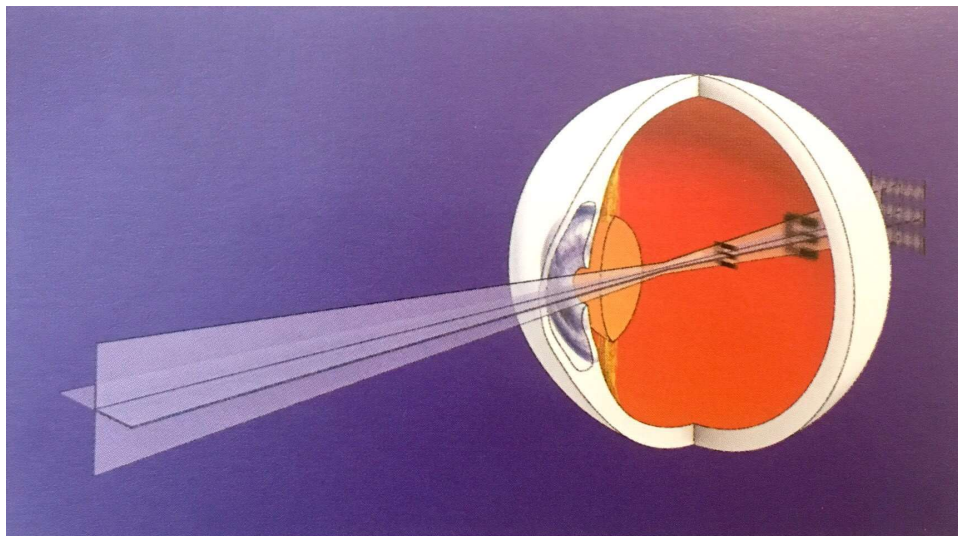
## b. EN OPHTALMOLOGIE

Seulement 15% de la population ne présente pas d'astigmatisme cornéen. L'astigmatisme oculaire moyen est de 0,70 dioptrie. Il est le plus souvent symétrique entre l'œil droit et l'œil gauche, cela s'appelle l'énantiomorphisme.

En pratique médicale, l'astigmatisme est en grande partie dû à la cornée et est caractérisé par une variation de réfraction (de courbure) selon l'axe du méridien considéré.

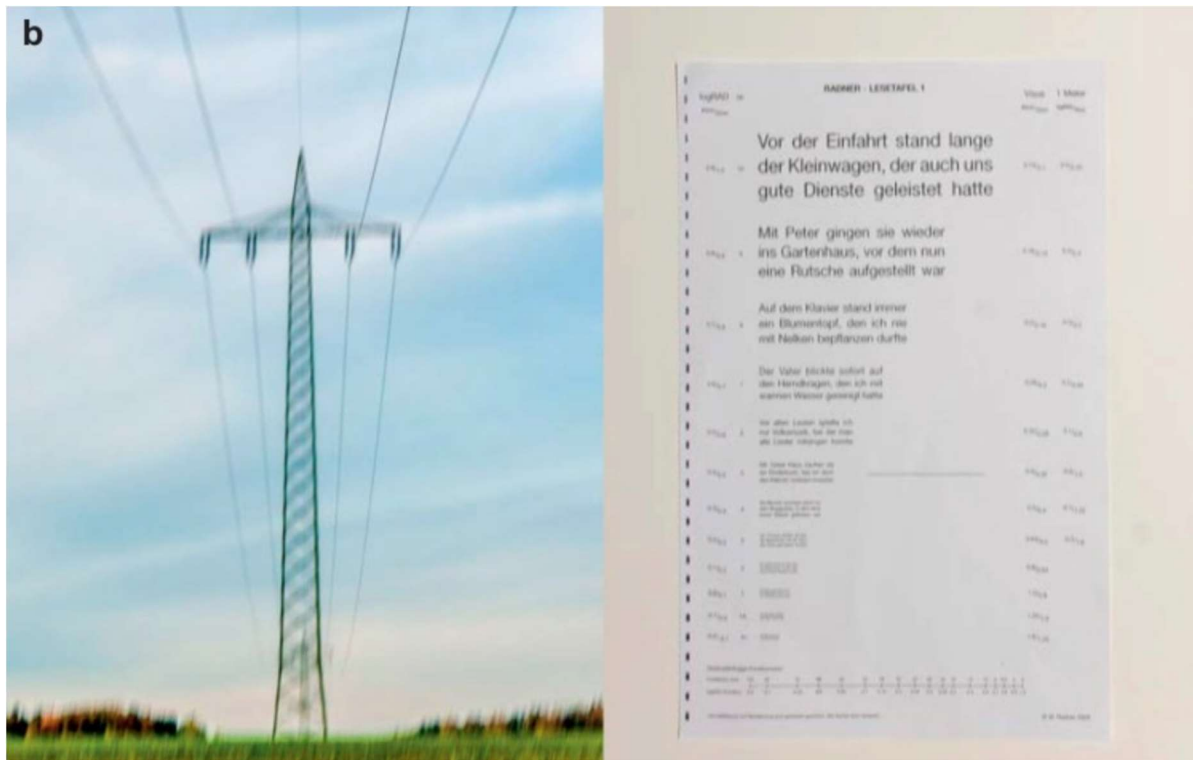
Un méridien est une ligne virtuelle qui passe par le centre ou apex cornéen et l'ensemble des méridiens cornéens sont distribués sur 360°. Par convention, l'axe horizontal s'étend de 0 à 180° et l'axe vertical de 90 à 270°.

La conséquence de cette asymétrie de révolution est l'impossibilité pour l'œil de focaliser l'image d'un point lumineux simultanément dans le plan rétinien après réfraction par les différents méridiens cornéens (Figure 18).



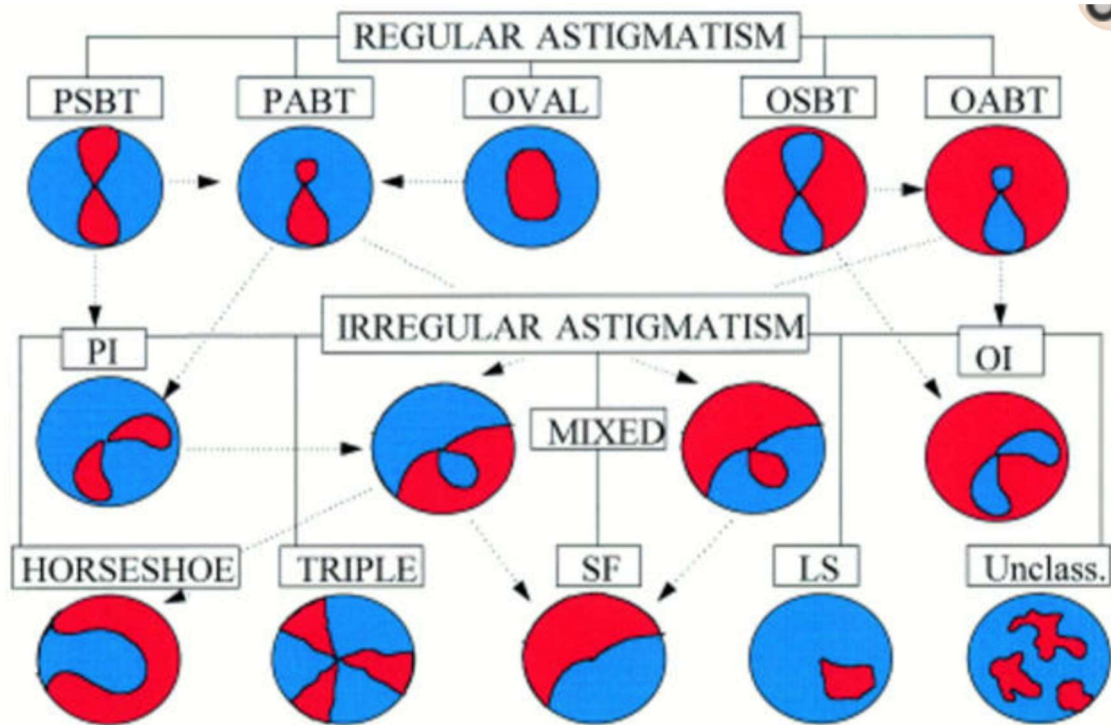
**Figure 18** : Œil astigmatique (Source : Meslin D. Réfraction pratique, Essilor Academy Europe)

Il est à l'origine d'un flou visuel qui affecte aussi bien la vision de loin que la vision de près (Figure 19).

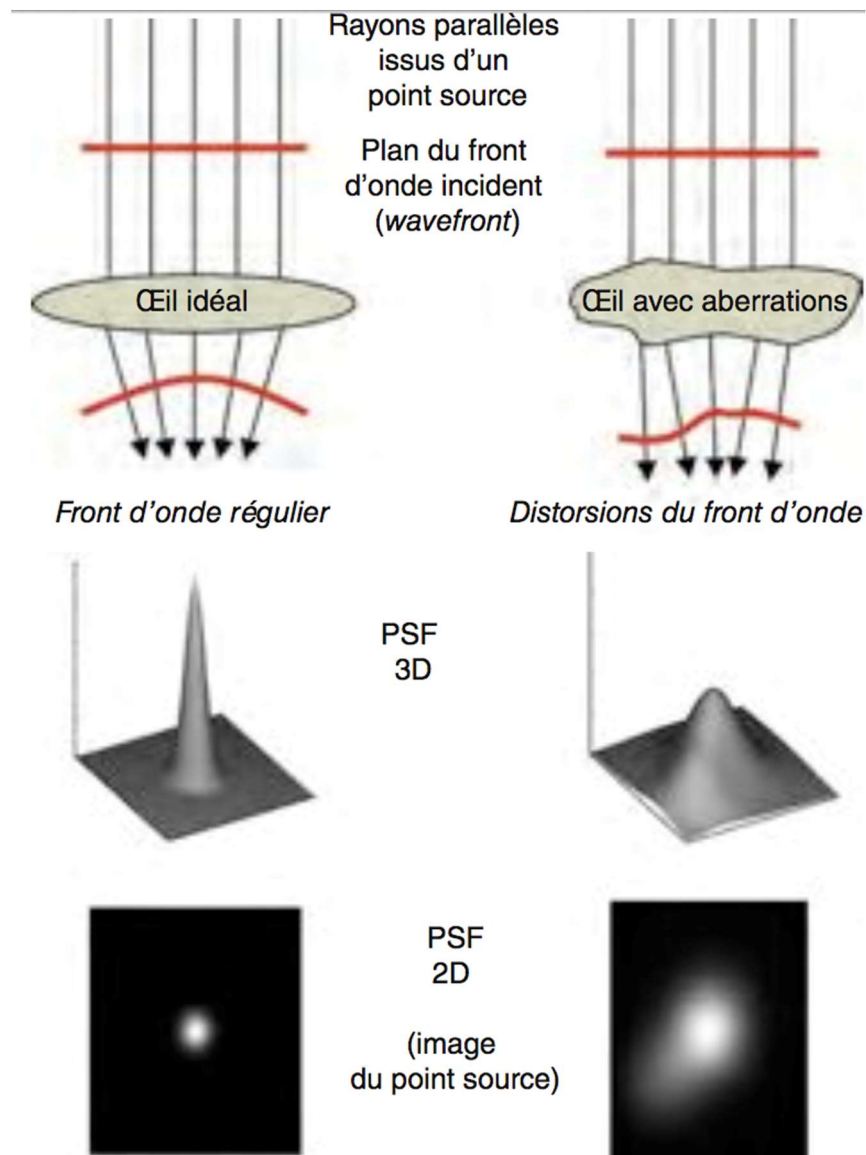


**Figure 19 :** Représentation d'une image rétinienne simulée chez un patient présentant un astigmatisme cornéen horizontal (Source : Schiefer et Al. (13))

L'astigmatisme de bas degré dit régulier est corrigé tout comme la myopie et l'hypermétropie par une correction optique torique. Il n'en est pas de même pour l'astigmatisme de haut degré dit irrégulier qui n'est pas présent sur l'axe optique mais uniquement dans le champ périphérique (Figure 20). Celui-ci dépend davantage de l'ouverture pupillaire comme nous l'avons vu précédemment. Sa conséquence sur la qualité visuelle est une distorsion de la fonction d'étalement du point avec un flou axial sous la forme d'une comète (Figure 21). Le patient décrit donc une vision floue ou déformée pouvant aller jusqu'à la diplopie monoculaire.



**Figure 20** : Classification schématisée proposée pour les différents modèles topographiques : PSBT = nœud papillon symétrique allongé, PABT = nœud papillon asymétrique allongé, OSBT = nœud papillon symétrique oblat, OABT = nœud papillon asymétrique oblat, PI = prolate irrégulier, OI = oblat irrégulier, SF = bombé / plat, LS = bombement localisé. Les couleurs bleues et rouges impliquent respectivement des zones plates et bombées, comme dans la représentation de carte topographique conventionnelle (Source : Karabatsas et Al. (14)).



**Figure 21** : Principe de l'aberrométrie du front d'onde (Source : Assouline M. (9))

### c. LES DIFFÉRENTS TRAITEMENTS DE L'ASTIGMATISME IRRÉGULIER

Alors que la prise en charge des astigmatismes cornéens réguliers est devenue une pratique courante à ce jour grâce à une correction dite torique (verres, lentilles souples, implants intra-oculaires, chirurgie réfractive cornéenne standard), on ne peut pas en dire de même pour les astigmatismes cornéens irréguliers dont la gestion reste difficile. Il existe, à ce jour, différentes options de traitement chirurgical ou non



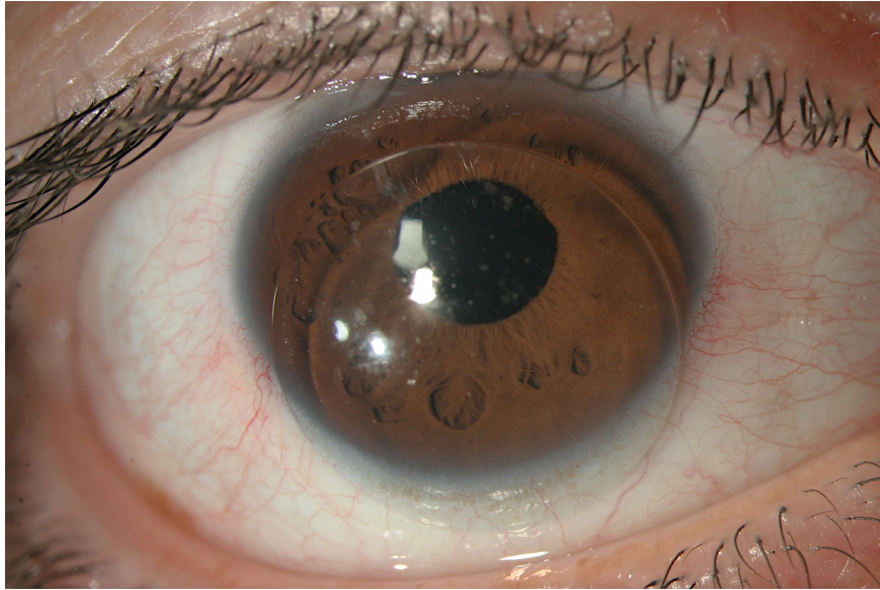
chirurgical, mais malheureusement il existe encore trop peu de résultats satisfaisants dans ce domaine comme nous allons le voir.

- **Les lunettes :**

Les lunettes n'ont pas grand intérêt dans les astigmatismes de haut degré. Elles ne sont prescrites qu'aux patients ne tolérant pas les lentilles rigides et refusant la chirurgie.

- **Les lentilles :**

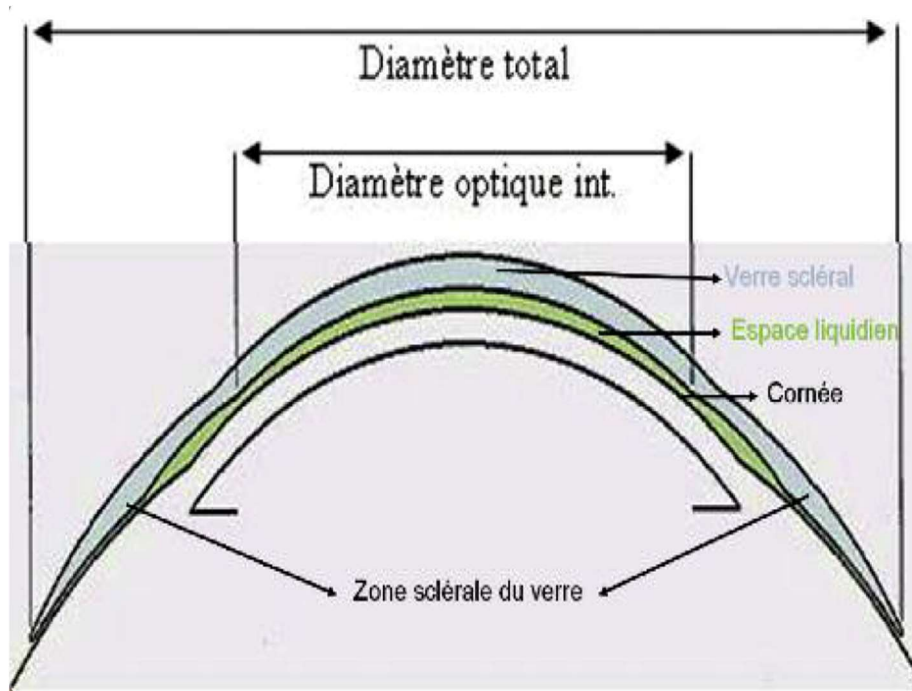
Il existe différents types de lentilles mais les lentilles rigides perméables au gaz (LRPG) sont celles à essayer en première intention dans les irrégularités cornéennes (15). En effet ce sont des lentilles dures qui ont pour principal avantage de masquer les modifications de relief de la cornée et d'ainsi lisser sa face antérieure (Figure 22). Il en existe trois types : les LRPG avec dégagement apical qui ne touchent pas le centre de la cornée mais qui se resserrent en périphérie, les LRPG avec appui apical où la zone optique touche le sommet du dôme et enfin les LRPG avec trois points de contacts centraux et périphériques. L'avantage des contacts centraux est d'apporter une vision de meilleure qualité mais l'inconvénient est le risque d'ulcération et de cicatrices cornéennes centrales ainsi qu'un inconfort pour le patient. L'avantage des contacts périphériques est une diminution du risque de cicatrices mais également une meilleure tolérance du patient. Cependant la qualité visuelle est moindre. C'est pour cela qu'on préférera utiliser les LRPG avec trois points de contact en priorité si cela est possible.



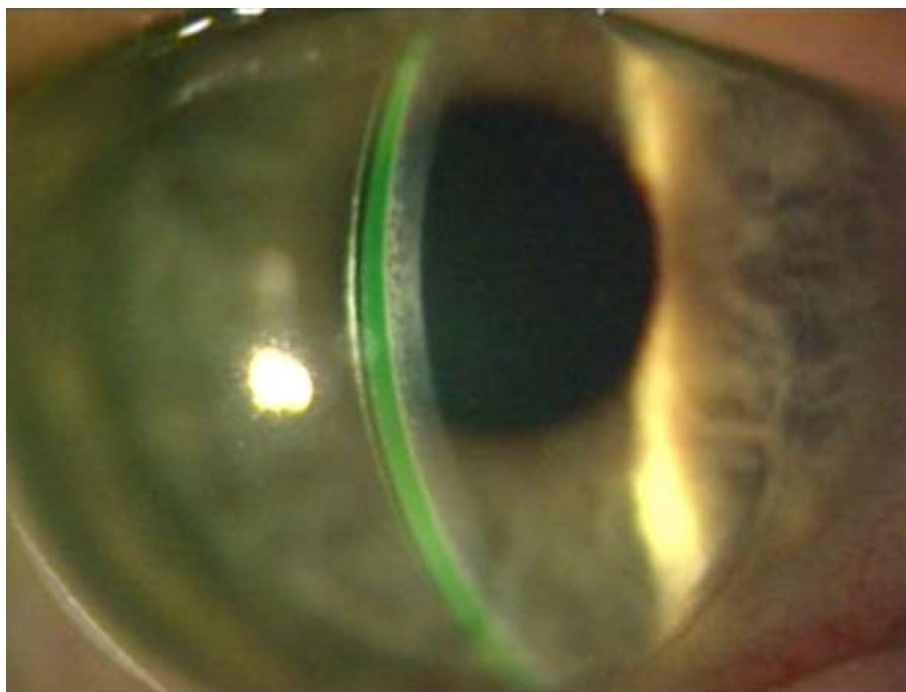
**Figure 22:** Lentille rigide perméable au gaz (Source : Service d'Ophtalmologie, CHU Rouen)

Les lentilles hybrides sont des lentilles type LRPG au centre mais avec une jupe souple. Elles n'ont quasiment pas de contact apical voir aucun mais elles peuvent tout de même être à l'origine de complications liées à l'hypoxie telles qu'une néo-vascularisation ou opacification cornéenne (16).

Une nouvelle génération de lentilles telles que les lentilles Roses K et les lentilles sclérales a montré des résultats prometteurs. La lentille Rose K (Rose K, Rose K2 XL and Rose K2 IC, Menicon) est une lentille multi-courbe avec une petite zone optique en contact avec le dôme de la cornée. Elle est plus confortable pour le patient d'un point de vue fonctionnel et visuel. Son intérêt a été étudié dans le kératocône (17) et dans les ectasies cornéennes diverses (18). La lentille sclérale est une lentille de grande taille qui prend appui sur la sclère, sans aucun contact avec la cornée et le limbe. Il existe donc une zone claire entre la lentille et la cornée protégeant cette dernière (Figure 23). Cette lentille est utilisée lorsque les patients ne sont pas adaptables en lentilles rigides ou lorsqu'ils ne les tolèrent pas. Elle apporte une bonne stabilité et un bon centrage pour une bonne amélioration visuelle (19) (20).



**Figure 23** : Schéma de la lentille sclérale (Source : Service d'Ophtalmologie, CHU Rouen)



**Figure 24** : Photographie en fente d'une lentille sclérale avec une zone de fluide qui la sépare de la cornée (Source : Service d'Ophtalmologie, CHU Rouen)

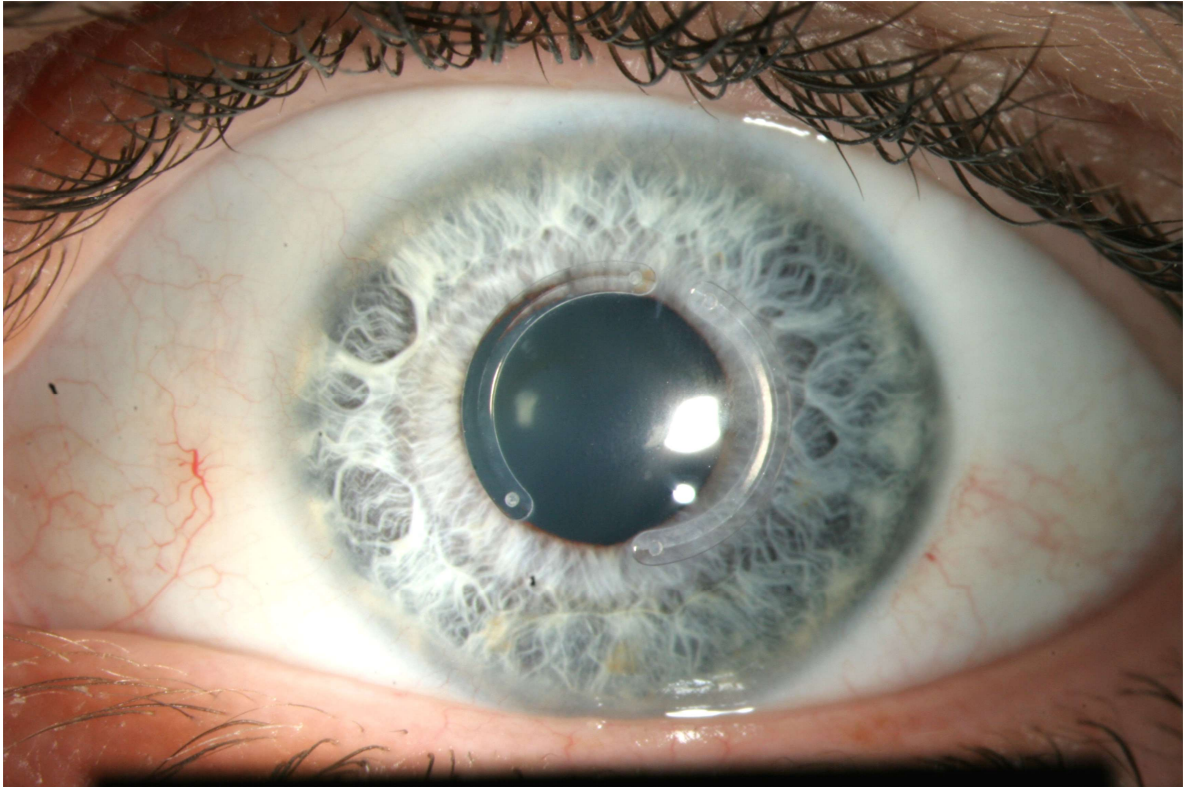
Il existe plusieurs types de lentille sclérale :

- ✓ la lentille Spot® : produite sur mesure et remboursée à 100% par l'assurance maladie.
- ✓ la Prothèse temporaire de Remplacement de l'Écosystème de la Surface Oculaire (Bonstonsight® PROSE) : lentille sclérale perméable au gaz qui voûte la cornée et qui submerge toute la surface oculaire d'un bassin de larmes oxygénées. Son efficacité a été démontrée dans le traitement des irrégularités cornéennes type kératocône, kératoplastie, kératotomie radiaire et kératoglobe (19) (21). L'avantage surajouté de ce système est son traitement des problèmes de surfaces oculaires associées.

Les lentilles sont donc une bonne alternative non chirurgicale pour la prise en charge des astigmatismes irréguliers. Il y a cependant des inconvénients : la mauvaise tolérance pour certaines lentilles et la difficulté d'adaptation pour certains patients (incompréhension, handicap).

#### ▪ **Les anneaux intra-cornéens**

Les anneaux intra-cornéens ont été inventés initialement pour corriger la myopie à la moitié du XXème siècle. Il s'agissait d'un traitement chirurgical qui plaçait un anneau rigide complet en intrastromal au centre de la cornée grâce à la réalisation d'un volet superficiel au microkératome (22). Cet anneau avait pour but d'aplanir la cornée au centre et de la bomber en périphérie afin d'en diminuer son effet convergent. Ensuite, Fleming et Reynolds ont amélioré la technique en proposant l'introduction d'un double anneau discontinu dans un canal intrastromal préformé pour remédier aux problèmes liés au capot. L'arrivée, dans les années 1990, du laser excimer et du LASIK ont fait oublier l'utilisation de ces anneaux jusqu'à ce que Colin ne vienne à les proposer dans le traitement des ectasies cornéennes sur kératocône (23). L'anneau a ensuite été utilisé dans le traitement des ectasies post-Lasik (24) puis plus récemment en 2011 dans une étude de Touboul et Al. (25) où ils étaient proposés dans le traitement des astigmatismes irréguliers de tout type en adaptant le choix des anneaux à la cornée du patient (Figure 25). Cependant trop de facteurs de variations biomécaniques et interindividuels rendaient les résultats trop incertains.



**Figure 25** : Anneaux intra-cornéens sur kératocône (Source : Service Ophtalmologie, CHU Rouen)

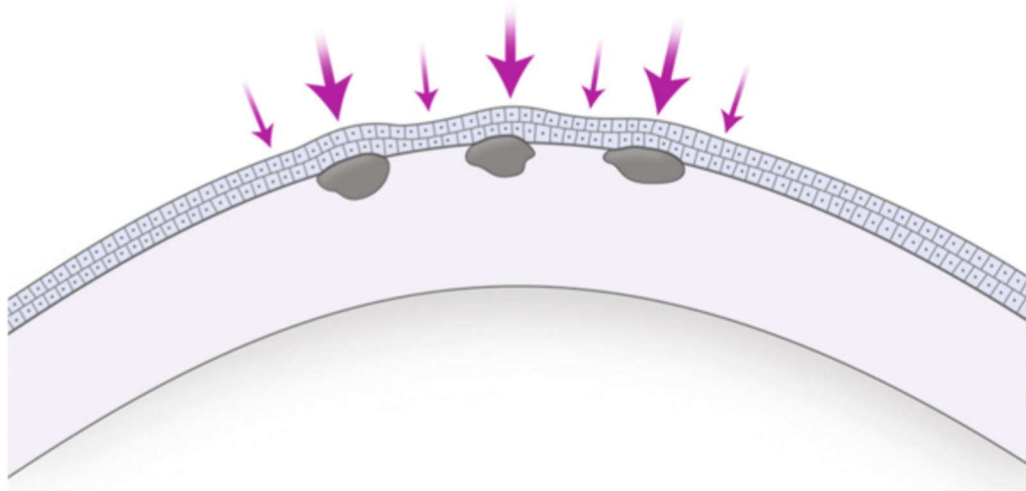
- **La photokératectomie thérapeutique transépithéliale (PKT)**

La photokératectomie réfractive consiste initialement en l'utilisation d'un laser excimer pour ablater l'épithélium cornéen et une partie du stroma antérieur afin de traiter les opacités ou dystrophies cornéennes antérieures. Par la suite, grâce à la méthode transépithéliale, l'épithélium étant utilisé comme agent masquant naturel qui facilite le lissage du stroma, elle a eu le pouvoir de « gommer » les irrégularités cornéennes antérieures (Figure 26).

Ainsi cette technique s'est avérée être une alternative thérapeutique intéressante pour le traitement des astigmatismes irréguliers d'origine antérieure. Elle a tout d'abord été utilisée pour corriger les irrégularités cornéennes après chirurgie réfractive comme le montre l'étude de d'Alio et Al., puis les indications se sont étendues à d'autres pathologies astigmatogènes (26) (27). Certains l'ont associé au carboxyméthylcellulose de sodium 1,0% afin de lisser davantage la surface de la cornée avant l'ablation du tissu (28) (29). D'autres l'ont associé à la mitomycine C en post-

opératoire immédiat pendant quelques secondes afin de limiter l'apparition secondaire de hazes cornéens (30) (31).

Cependant il faut garder en tête que ce traitement, réalisé le plus souvent exclusivement sur la partie centrale de la cornée, a un petit effet hypermétropisant pour l'œil du patient en aplatissant la courbure cornéenne (32) (33). Ainsi à visée réfractive, il faut souvent l'associer à une photokératectomie réfractive (PKR) possiblement pourvoyeuse de haze ou à un LASIK qui possède ses propres risques d'ectasie.



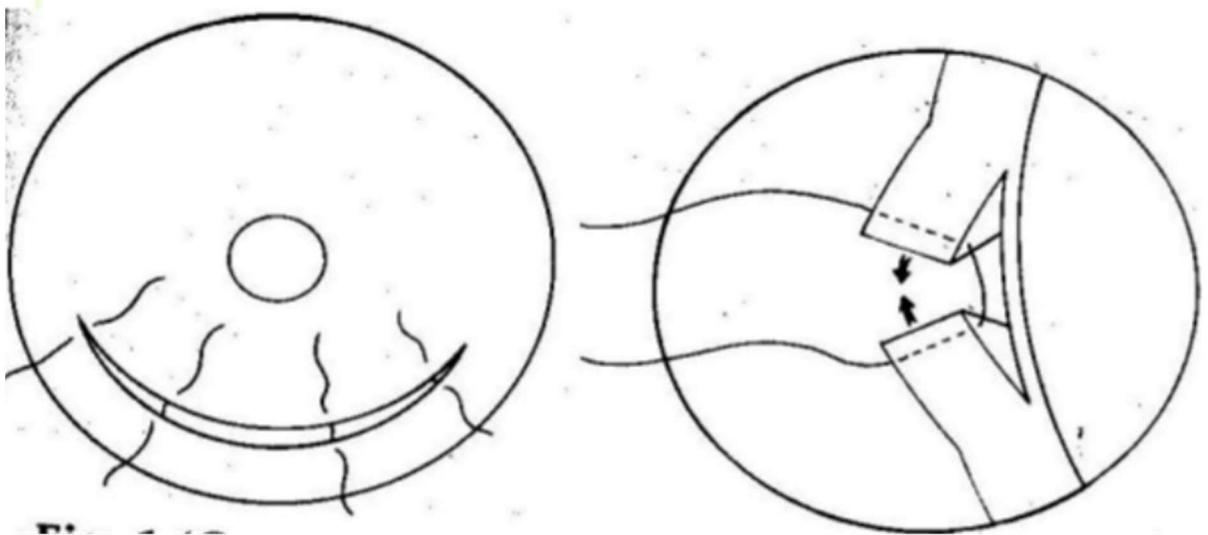
**Figure 26 : Schéma de PKT transépithéliale : fonction de surfacage de l'épithélium cornéen afin en regard des opacités (Source : Lebuissou D.A. et Amar R. (34))**

- **La Photokératectomie réfractive (PKR)**


Alors que certains utilisent la PKR en association avec la PKT pour corriger les erreurs réfractives des astigmatismes irréguliers, certaines études ont rapporté des cas d'amélioration visuelle avec un traitement par photokératectomie réfractive seule. Il s'agissait par exemple de patients présentant un astigmatisme irrégulier sur kératectomie radiaire (35), ou plus récemment secondairement à un SMILE (SMall Incision Lenticule Extraction) (36). Il y a également des études qui l'ont essayé dans la prise en charge des kératocônes en association avec un cross-linking (37) (38) et parfois avec un anneau supplémentaire (39) (40).

- **La résection sclérale en coin**

Lorsque l'astigmatisme irrégulier est lié à une déformation sectorielle de la cornée, la résection en coin est une bonne indication (41) (42) (43). Elle consiste en une résection sclérale partielle en croissant près du limbe de la portion cornéenne irrégulière suivi d'un étirement de l'axe le plus bombé de la cornée grâce à des sutures cornéo-sclérales bien tendues (Figures 27 et 28). La topographie cornéenne et le disque de Placido permettent de bien localiser cette résection et surtout d'adapter la tension nécessaire des points de sutures. Cette technique semble relativement efficace pour réduire l'astigmatisme et peut être associée à des incisions relaxantes. Cependant le résultat reste un peu aléatoire selon l'évolution de la tension des points de suture dans le temps.



**Figure 27** : Résection sclérale en coin avec suture secondaire (Source : Cameron et Al. (44))



**Figure 28 : Aplatissement de la cornée après cicatrisation d’une résection sclérale en coin** (Source : Barner et Al.(45))

- **Les incisions relaxantes**

Les incisions cornéennes relaxantes sont également une alternative thérapeutique chirurgicale. Elles consistent à inciser le stroma antérieur de la cornée dans les axes les plus bombés repérés par le topographe et le disque de Placido afin de les aplatir et donc de diminuer l’asymétrie cornéenne à l’origine de l’astigmatisme irrégulier (46) (47).

L’inconvénient est que le résultat est en général aléatoire et provisoire.

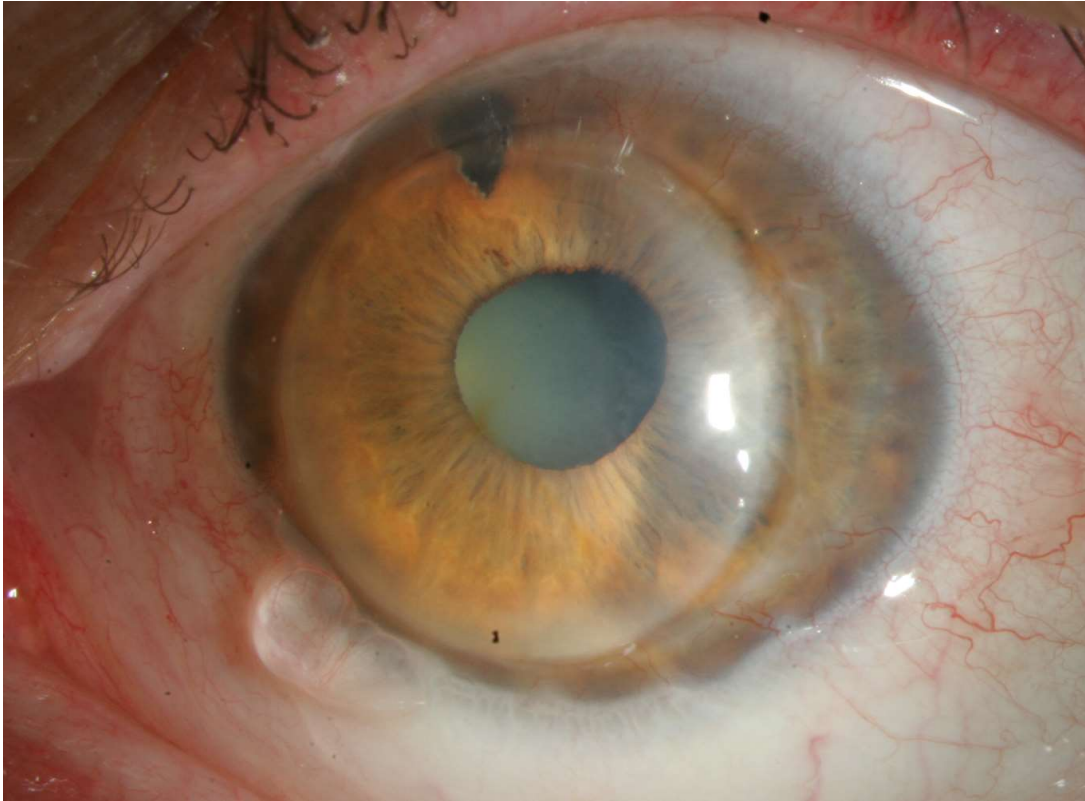
- **Le laser diode**

Dans l’étude expérimentale d’Hycl et Al., les auteurs ont proposé de traiter l’astigmatisme irrégulier sur kératocône par laser diode (48). La coagulation des couches profondes du stroma cornéen a été réalisée sur quatre yeux de quatre patients atteints de kératocône avancé à l’âge moyen de 31 ans au moyen du laser à contact infrarouge Prolaser Rodenstock 1.9 DTK. Le but du traitement était d’augmenter la courbure de la cornée dans les méridiens plats et de compenser l’aplatissement de la cornée dans les méridiens raides en formant des bandes de traction entre les tissus contractés des points de coagulation individuels.



- **La kératoplastie**

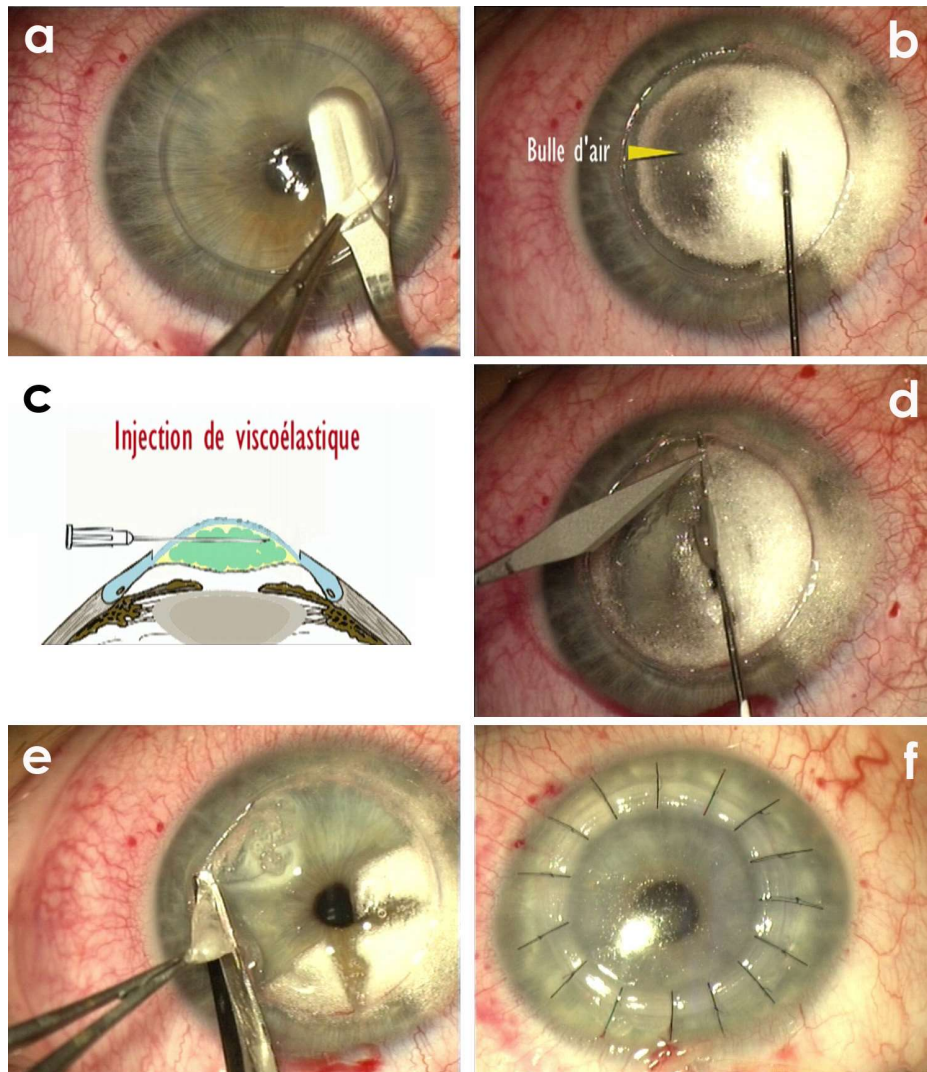
Même si la kératoplastie est une des causes principales d'astigmatisme irrégulier secondaire, certaines études ont suggéré d'effectuer une nouvelle kératoplastie transfixiante pour le traitement de ces greffes anciennes ectasiques (49) (Figure 29).



**Figure 29** : Kératoplastie transfixiante ectasique (Source : Service d'Ophtalmologie, CHU Rouen)

Avec le temps, l'évolution des techniques de greffe cornéenne a conduit à la réalisation de kératoplastie lamellaire profonde en priorité dès que cela été possible chez les patients présentant des cornées ectasiques. Lors de la préparation peropératoire du greffon par le chirurgien cette technique se différencie de la kératoplastie transfixiante uniquement par l'ablation des cellules endothéliales. Lors de la préparation de la cornée hôte il est effectué une dissection lamellaire manuelle à l'aide d'une spatule à dissection lamellaire afin de laisser l'endothélium à nu. Avec l'apparition de la technique de la « big bubble » en 2002 par Anwar et Al (50) facilitant la visualisation du plan de clivage entre la membrane de Descemet et le stroma, cette chirurgie est devenue plus courante

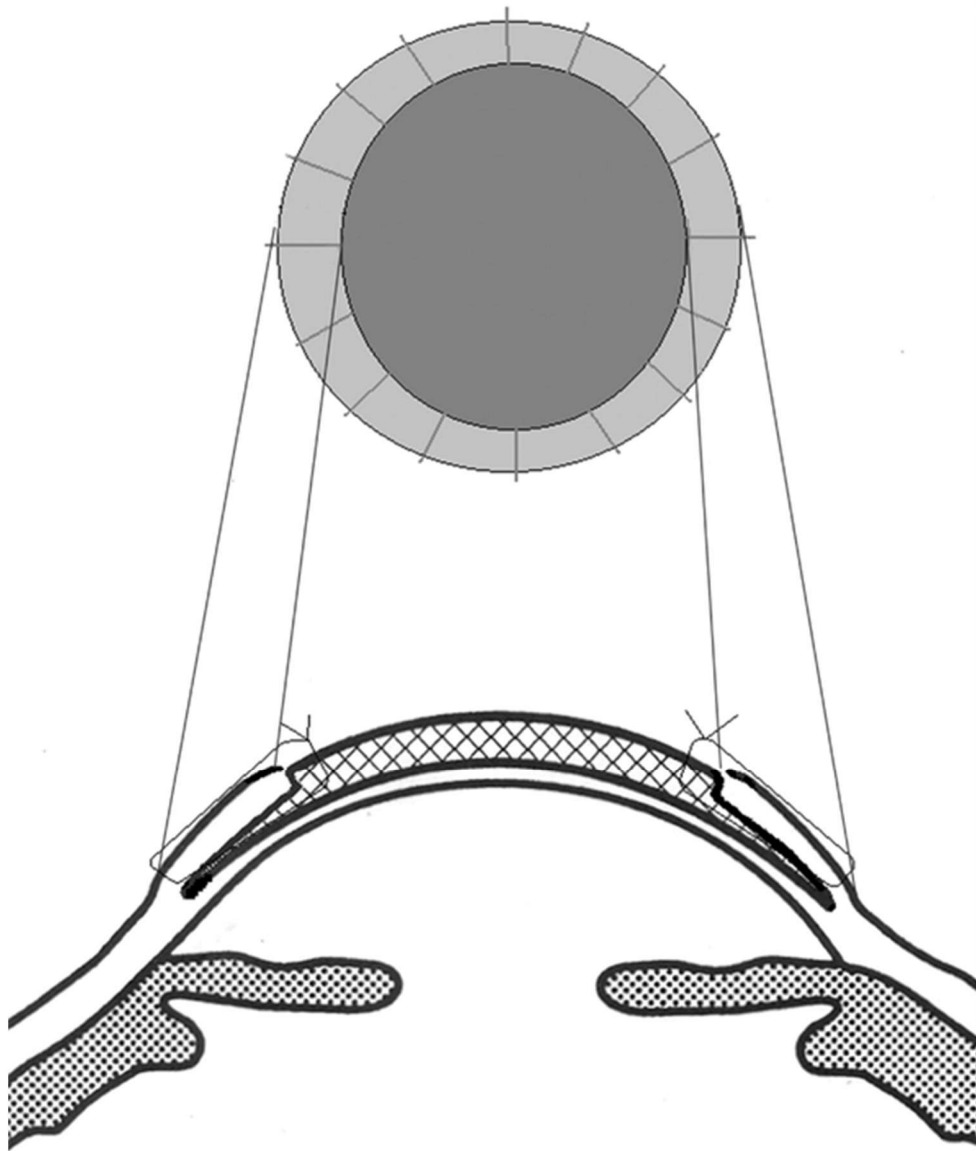
(Figure 30). Aujourd'hui, chez les opérateurs chevronnés, cette technique est souvent préférée à la kératoplastie transfixiante car elle a pour avantage de conserver l'endothélium de l'hôte et d'ainsi diminuer le risque de rejet.



**Figure 30** : Technique de la « big bubble » sur une kératoplastie lamellaire profonde : a) dissection lamellaire puis ablation du stroma antérieur, b) injection de l'air en pré-descémétique (big bubble), c) injection de viscoélastique pour repousser la membrane de Descemet, d,e) ablation du stroma postérieur restant, f) suture de la cornée du donneur dépourvue d'endothélium à la cornée hôte. (Source : Servie d'Ophtalmologie, CHU Rouen)

Une autre étude a proposé une nouvelle greffe cornéenne pour cette même indication mais cette fois-ci une kératoplastie lamellaire antérieure manuelle au

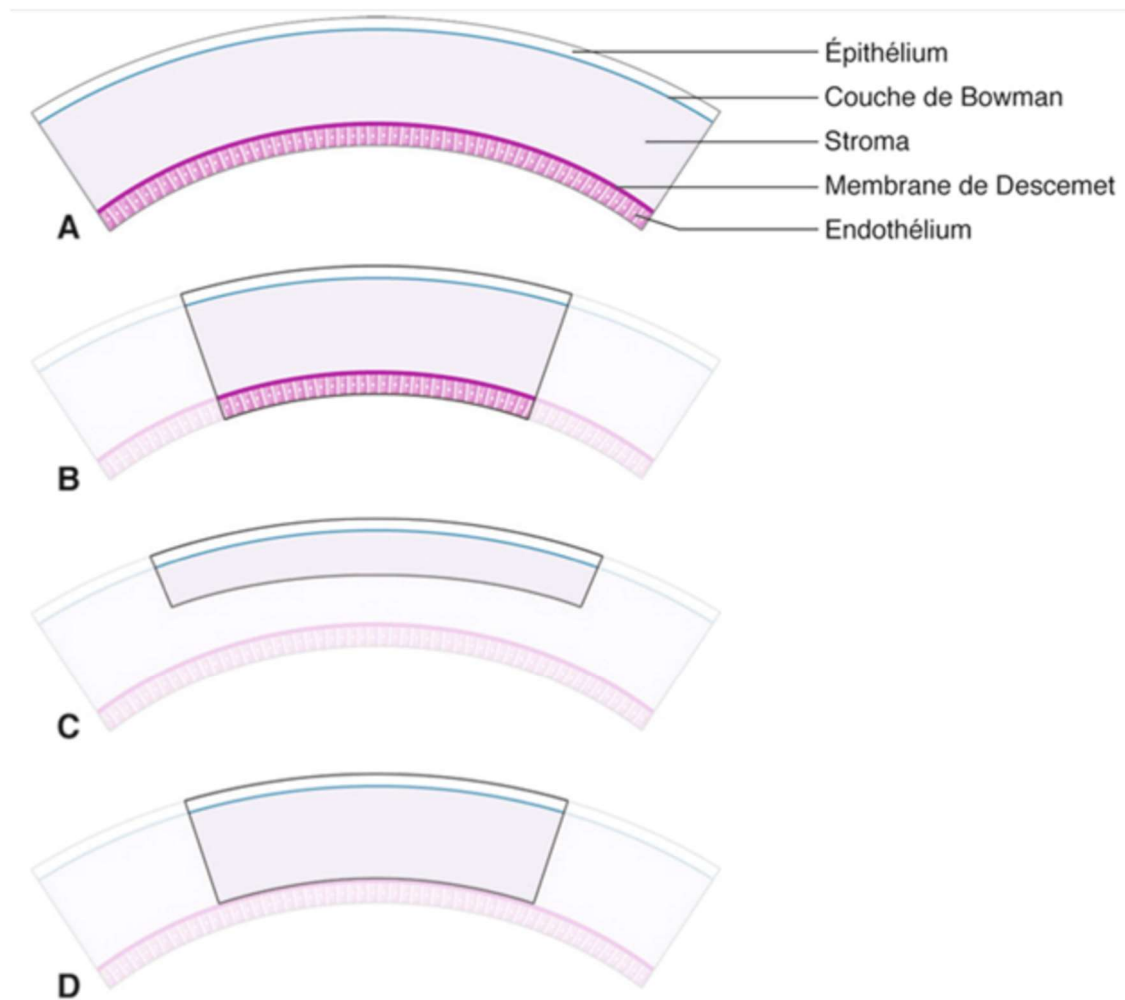
microkératome (51). Enfin il a également été proposé des « Tuk'in kératoplasties lamellaires dans la prise en charge des amincissements cornéens périphériques, des kératoglobes ou des dégénérescences marginales pellucides (52) (53). Cela consiste en une résection centrale stromale antérieure avec une poche intrastomale périphérique circonférentielle creusée jusqu'à 0,5 mm du limbe. La cornée du donneur est donc préparée pour être complète pleine épaisseur au centre et partielle en périphérie sur 360° (Figure 31).



**Figure 31** : « Tuk'in » keratoplastie lamellaire (Source : Kaushal et Al.(52))

Cependant même si toutes ces techniques (Figure 32) peuvent réduire initialement l'astigmatisme et améliorer l'acuité visuelle, ce type d'intervention reste

invasif et risqué pour un résultat incertain et provisoire. De plus il existe un risque de rejet non négligeable. En effet, malgré les avancées techniques en terme de kératoplastie, l'astigmatisme post-opératoire reste courant, difficilement corrigeable et surtout d'aggravation progressive avec les années.

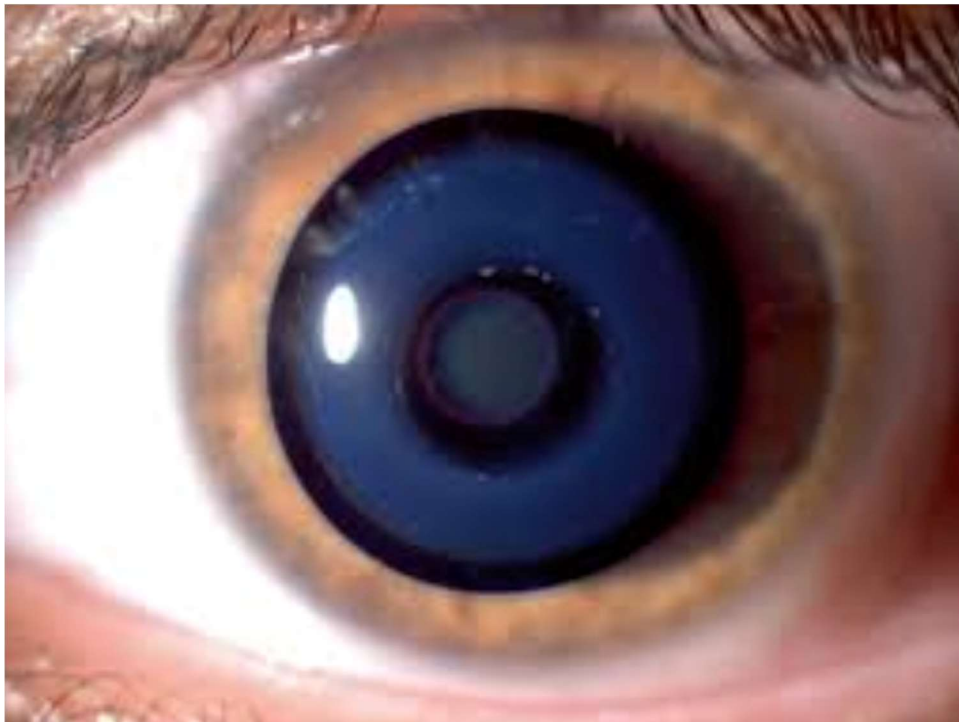


**Figure 32 : Les différentes greffes de cornées utilisées couramment dans les cas d'astigmatismes irréguliers : a) cornée normale, b) kératoplastie transfixiante, c) kératoplastie lamellaire antérieure superficielle, d) kératoplastie lamellaire antérieure profonde (Source : Lebuissou D.A. et Amar R. (34))**

- **L'utilisation du trou sténopéique**

Comme nous l'avons vu précédemment le trou sténopéique a un intérêt prouvé dans l'amélioration visuelle des patients présentant un astigmatisme cornéen irrégulier en limitant le passage des faisceaux lumineux périphériques mais également dans la

prise en charge de la presbytie en augmentant la profondeur de champ. C'est pour cette raison que de nombreux laboratoires ont essayé depuis quelques années d'intégrer ce principe à leurs différents moyens de correction courant. C'est ainsi qu'il y a eu tout d'abord l'implant Kamra® qui est un implant intra-cornéen avec masque oculaire sténopéisant (voir le chapitre dédié). Puis il y a eu les lentilles avec un iris artificiel intégré dont les mensurations de l'anneau central et périphérique étaient reprises de l'implant Kamra® (40) (Figure 33). Le but était d'obtenir les mêmes résultats que l'implant dans le traitement de la presbytie en étant moins invasif et en évitant ainsi les complications. De plus, cela rendait le résultat facilement remédiable. Cependant ils ont tous deux été testés uniquement dans le cadre de la presbytie et jamais dans la prise en charge des astigmatismes irréguliers.



**Figure 33** : Résultat en lampe à fente photo de la lentille de contact sténopéisante (Source : Pr. Garcia Lazara et Al(40).

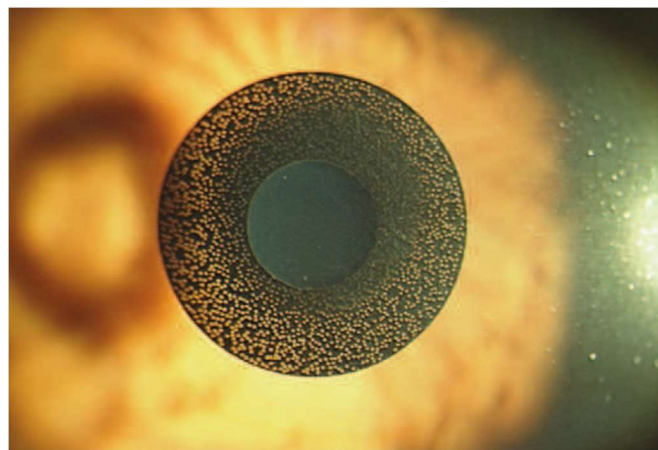
Plus tard est arrivé l'implant sténopéisant de sulcus appelé Xtrafocus (Morcher GmbH, Stuttgart, Allemagne) qui a été testé dans une étude de Claudio et Al. parue en 2017 avec des résultats encourageants dans l'amélioration visuelle des patients présentant un astigmatisme irrégulier cornéen (54) (Figure 34).



**Figure 34** : L'implant piggyback Xtrafocus intraoculaire avec une petite ouverture centrale (Source : Laboratoire Morcher, Stuttgart, Allemagne)

#### **5. L'IMPLANT STENOPEISANT INTRACORNÉEN KAMRA® (Acufocus, Irvine, Californie)**

Il s'agit du premier implant oculaire basé sur le principe du sténopé. Il a obtenu le marquage CE en 2005. Son implantation était intra-cornéenne monophthalme sur l'œil dominé. Il était composé de polyfluorure de vinylidène associé à des nanoparticules de carbone afin de le rendre opaque. Il avait une épaisseur de 5 microns, un diamètre externe de 3,8 mm, un diamètre interne de 1,6 mm et comprenait 8400 micro-perforations pour permettre le passage de nutriments (Figures 35).




**Figure 35** : Implant KAMRA® intra-cornéen en rétro-illumination à la lampe à fente (Source : K. Alois et al(55))

Le rôle de cet implant était d'augmenter la profondeur de champ sans trop altérer la vision de loin afin de corriger la presbytie.

De nombreuses études décrivaient alors son intérêt en chirurgie réfractive chez les patients presbytes (55) (56) (57) (58) (59) (60) (61) (62) (63) (64) (65) (66) (67) (68) (69) (70).

Cependant avec le temps, des effets indésirables ou des complications secondaires à son implantation ont été décrits. D'un point de vue cornéen il a été noté l'apparition d'un haze ou de dépôts ferriques (56), d'une altération de la structure cornéenne (71) (72) (73) et des cas de sécheresse oculaire (57) (60) (63). D'un point de vue fonctionnel, les différentes études ont déclaré des cas de diminution de la sensibilité aux contrastes (71) et de diminution de la sensibilité dans le champ visuel monoculaire (71) (74) (75).

L'enthousiasme pour cet implant intra-cornéen, malgré un principe intéressant, a donc diminué avec le temps à cause de ses effets indésirables sur la cornée. C'est pour cela que le même laboratoire a sorti récemment un implant similaire mais cette fois-ci adapté à l'implantation intraoculaire, l'IC-8® (Acufocus, Irvine, Californie). Il a été commercialisé et a obtenu le marquage CE dans les indications de chirurgie réfractive sur la presbytie en augmentant la profondeur de champ mais également dans les indications d'implantations des patients présentant des aberrations cornéennes de haut degré (Figure 36).



**Figure 36 : Evolution de l'anneau KAMRA® intra-cornéen en implant IC-8 intraoculaire (Source : Acufocus, Irvine, Californie, Etats-Unis)**

## **II. ÉTUDE CLINIQUE**

### **1. OBJECTIF**

Comme nous venons de le voir, l'utilisation du trou sténopéique en ophtalmologie a démontré un intérêt indiscutable dans l'amélioration de la qualité visuelle en diminuant les aberrations optiques monochromatiques.

Le but de notre étude est d'évaluer l'intérêt du nouvel implant intraoculaire IC-8® sténopéisant (Acufocus, Irvine, Californie, Etats-Unis) lors de la chirurgie de la cataracte chez les patients présentant des aberrations cornéennes monochromatiques de haut degré non corrigibles par un implant torique ou sphérique standard.

### **2. MATÉRIEL ET MÉTHODE**

Nous avons réalisé une étude prospective bi centrique entre le CHU de Rouen et le CHU de Bordeaux. Nous avons obtenu une série de cas de 12 patients inclus entre janvier 2017 et juin 2018.

#### **a. CRITÈRES D'INCLUSION**

Les patients inclus devaient avoir :

- ✓ plus de 18 ans,
- ✓ un cristallin opacifié ou un implant monofocal non satisfaisant,
- ✓ une cornée irrégulière confirmée par la topographie cornéenne (asymétrie d'axe et/ou de puissance sur la topographie),
- ✓ une acuité visuelle corrigée améliorable uniquement au trou sténopéique,
- ✓ un refus ou un échec d'une adaptation en lentille rigide,
- ✓ un œil controlatéral dominant,
- ✓ être demandeur d'une tentative d'amélioration de leur qualité visuelle.

#### **b. CRITÈRES DE JUGEMENT**

Le critère de jugement principal était la comparaison entre la meilleure acuité visuelle corrigée préopératoire et post-opératoire à 1 mois.



Les critères de jugement secondaire étaient :

- ✓ la comparaison entre les résultats obtenus chez les patients présentant une cicatrice cornéenne (groupe 1) et ceux présentant une ectasie cornéenne avec une cornée claire (groupe 2),
- ✓ la satisfaction du patient sur sa qualité visuelle post-opératoire.

### c. DESCRIPTION DE L'IMPLANT

Comme nous l'avons vu précédemment l'implant IC-8 a été inspiré de l'implant KAMRA® sténopéisant intra-cornéen utilisé dans la chirurgie de la presbytie. Il s'agit d'un implant intraoculaire qui est destiné à être implanté dans le sac capsulaire et qui présente en son centre un masque annulaire avec une petite ouverture centrale. Sa taille globale avec les haptiques est de 12,5 mm (Figure 37).




**Figure 37 : Implant sténopéisant IC- 8 intra-capsulaire** (Source : Acufocus, Irvine, Californie, Etats-Unis)

La lentille est de type monobloc, acrylique hydrophobe, biconvexe et de face antérieure asphérique. Son diamètre est de 6 mm avec un bord postérieur carré sur 360° et est ultraviolet absorbant. Son épaisseur est de 5 microns.

Le masque annulaire central qui bloque la lumière est fabriqué en polyvinylidène difluoride et nano particules de carbone. Ce masque opaque contient 3200 micro-perforations sur son anneau afin de favoriser la pliability de l'implant et d'éviter la délamination du masque.

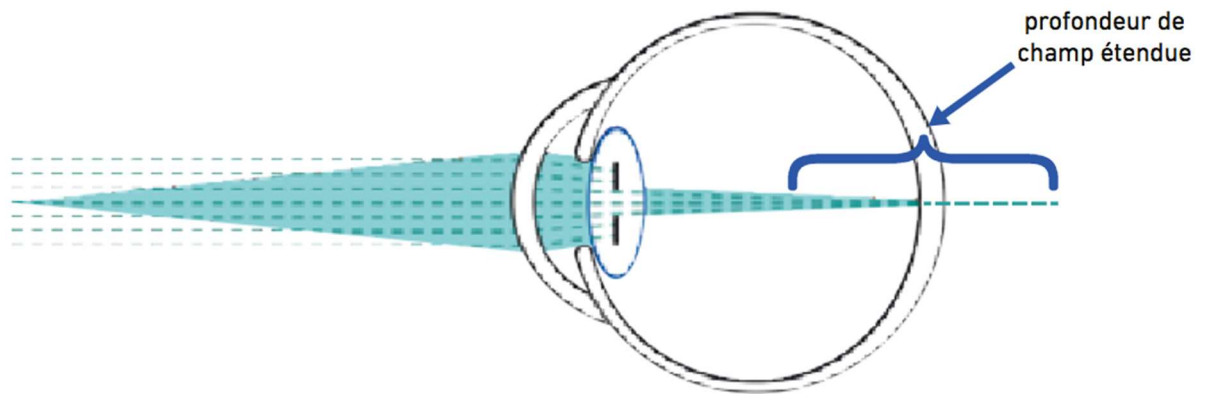
Il possède un diamètre extérieur de 3,23 mm avec une petite ouverture en son centre d'un diamètre de 1,36 mm afin de laisser passer la lumière (Figure 38). Ce diamètre d'ouverture a été calculé à partir de celui de l'implant Kamra® intra-cornéen (1,6 mm) en le diminuant proportionnellement à la distance de recul de l'implant dans l'œil. En effet la position de l'IC- 8 étant intra-capsulaire, il s'éloigne de la cornée par rapport à l'implant Kamra® et se rapproche de la rétine. L'étude d'Eppig et Al.(76) qui compare l'implant Kamra® et l'implant IC- 8® sur un logiciel de conception optique, explique que le diamètre d'ouverture de l'anneau est plus petit dans l'implant intraoculaire que dans l'implant intra-cornéen car il bénéficie, de par sa position, d'un grossissement d'un facteur approximatif de 1,19 (en considérant un pouvoir réfractif cornéen de 43 dioptries et une profondeur de chambre antérieure pseudo-phake moyenne de 5 mm). Ainsi le diamètre du trou sténopéique de l'implant IC-8 en condition réelle est de 1,6 mm également. Ce calcul a été réalisé pour que le trou soit à la fois suffisamment petit pour limiter les aberrations optiques, et à la fois suffisamment grand pour ne pas majorer la diffraction du faisceau lumineux incident.



**Figure 38** : Masque de carbone avec ouverture centrale incorporé au centre de la lentille

L'implant IC-8 est disponible en correction sphérique uniquement de 15,5 à 27,5 dioptries par palier de 0,5 dioptrie. Sa constante A est de 120,5 dioptries. Il est pré-chargé dans son injecteur et nécessite une incision de 3,5 mm. Il porte le marquage CE.

Il a été conçu à but réfractif pour corriger la presbytie en augmentant la profondeur de champ tout comme l'implant KAMRA® (Figure 39). Mais dans notre étude, la correction de la vision de près n'était pas la cible puisque nous l'avons utilisé dans le but de gommer les distorsions optiques des patients et d'améliorer leur qualité visuelle.



**Figure 39** : Implant IC-8 placé en intra-capsulaire (Source : Acufocus, Irvine, Californie, Etats-Unis)

#### d. TECHNIQUE CHIRURGICALE

Le geste chirurgical dans chaque centre a été réalisé par un même chirurgien expérimenté. Il s'agissait d'une phakoexérèse standard avec un élargissement de l'incision en fin d'intervention afin de réaliser l'implantation.

Ci-dessous le descriptif de l'intervention réalisée :

- ✓ Incision cornéenne temporale de 2,4mm,
- ✓ Ponction de chambre antérieure en nasal supérieur,
- ✓ Viscoat en chambre antérieure,
- ✓ Capsulorhexis puis hydrodissection,
- ✓ Phacoémulsification et lavage des masses,
- ✓ Elargissement de l'incision au couteau 3,5mm,
- ✓ Implantation d'un implant Acufocus pré-chargé dans le sac,
- ✓ Retrait du viscoélastique,
- ✓ Suture de l'incision avec un point d'ethylon 10-0,
- ✓ Cefuroxime en chambre antérieure.

Seul un patient, le patient 1, n'a pas eu une chirurgie de la cataracte mais un changement d'implant monofocal pour l'implant IC-8®.

### **e. EXAMEN PRÉ-OPÉRATOIRE**

Il s'agissait tout d'abord d'un interrogatoire orienté sur :

- ✓ la cause de l'irrégularité cornéenne : cicatrice d'infection, de traumatisme ou ectasie cornéenne spontanée, post-chirurgicale.
- ✓ la gêne visuelle ressentie par le patient.
- ✓ les actions déjà entreprises pour y remédier et leurs résultats.
- ✓ la motivation du patient à essayer de nouvelles techniques.

D'un examen clinique complet afin d'évaluer :

- ✓ la réfraction objective et l'aspect de la mire au réfractomètre : recherche d'un astigmatisme,
- ✓ la meilleure acuité visuelle corrigée de loin,
- ✓ l'acuité visuelle au trou sténopéique,
- ✓ la pression intraoculaire : éliminer un glaucome sous-jacent,
- ✓ l'examen à la lampe à fente : présence d'une opacité cristallinienne, présence d'une irrégularité cornéenne et sa cause,
- ✓ le fond d'œil : éliminer une cause postérieure à la gêne visuelle du patient.

Nous avons également réalisé les examens complémentaires suivants :

- ✓ une topographie cornéenne au Pentacam (Oculus OptiKgeräte GmbH, Wetzlar, Allemagne) pour évaluer la kératométrie et l'aberrométrie cornéenne,
- ✓ un calcul d'implant au IOL master 500 (Zeiss, Marly Le Roi, France) en mentionnant dans le logiciel pour les deux axes de kératométrie demandés, la mesure de kératométrie moyenne obtenue au Pentacam.

### **f. EXAMEN POST-OPÉRATOIRE**

En post-opératoire à 1 mois nous avons :

- ✓ - interrogé le patient sur sa satisfaction : le patient devait dire s'il était

satisfait, s'il ne voyait aucune différence avec sa vision préopératoire ou s'il était insatisfait

- ✓ - évalué sa meilleure acuité visuelle corrigée de loin
- ✓ - réalisé un examen à la lampe à fente afin de vérifier le bon positionnement de l'implant
- ✓ - réalisé un OCT maculaire (Zeiss, Marly le Roi, France) pour éliminer un œdème maculaire inflammatoire post-opératoire et contrôler la faisabilité de l'examen à travers la petite ouverture du masque

#### **g. EVÉNEMENTS INDÉSIRABLES**

Nous avons noté les difficultés auxquelles nous avons dû faire face chez certains patients, leur prise en charge ainsi que la difficulté pour y remédier.

#### **h. ANALYSE STATISTIQUE**

Pour l'analyse statistique nous avons utilisé un test de Student pour données quantitatives appariées. Nous avons alors pu comparer les meilleures acuités visuelles corrigées pré et post-opératoires dans notre échantillon de patient.

### **3. RÉSULTATS**

#### **a. CARACTÉRISTIQUES DÉMOGRAPHIQUES ET ÉTIOLOGIQUES**

Sur les 12 patients inclus, 7 étaient des hommes et 5 étaient des femmes. La moyenne d'âge était de 62,3 ans (30-76). Concernant le type d'astigmatisme cornéen irrégulier, 5 étaient secondaires à une opacité stromale cicatricielle avec amincissement cornéen (Groupe 1) et 7 étaient secondaires à une irrégularité cornéenne sur une cornée transparente (Groupe 2). Nous avons détaillé les étiologies dans le tableau 1.

PATIENTS	SEXE	ÂGE	ÉTILOGIE	GROUPES
Patient 1	Homme	30	Cicatrice post-traumatique	Groupe 1
Patient 2	Homme	57	Cicatrice d'ulcère	Groupe 1
Patient 3	Femme	67	Cicatrice de kératite	Groupe 1
Patient 4	Homme	73	Cicatrice trachome	Groupe 1
Patient 5	Femme	60	Cicatrice d'ulcère	Groupe 1
Patient 6	Femme	60	Kératoplastie transfixiante	Groupe 2
Patient 7	Femme	76	Kératoplastie transfixiante	Groupe 2
Patient 8	Homme	69	Kératoplastie transfixiante	Groupe 2
Patient 9	Femme	62	Kératotomie radiaire	Groupe 2
Patient 10	Homme	58	Lasik myopique	Groupe 2
Patient 11	Homme	72	Kératotomie radiaire	Groupe 2
Patient 12	Homme	64	Kératotomie radiaire	Groupe 2

**Tableau 1 : Caractéristiques démographiques et étiologiques**

Seul le patient 1 n'a pas bénéficié d'une chirurgie de la cataracte mais d'un changement d'implant monofocal pour un implant IC-8.

#### **b. DONNÉES CLINIQUES ET PARACLINIQUES PRÉ-OPÉRATOIRES**

La meilleure acuité visuelle corrigée préopératoire moyenne était de 0,55 logMAR (1,3-0,1) dans l'échantillon global, de 0,54 logMAR dans le groupe 1 et de 0,56 dans le groupe 2.

La kératométrie moyenne mesurée au Pentacam était de 43,2 dioptries (28,74-46) dans l'échantillon global, de 44,74 dioptries dans le groupe 1 et de 42,56 dans le groupe 2.

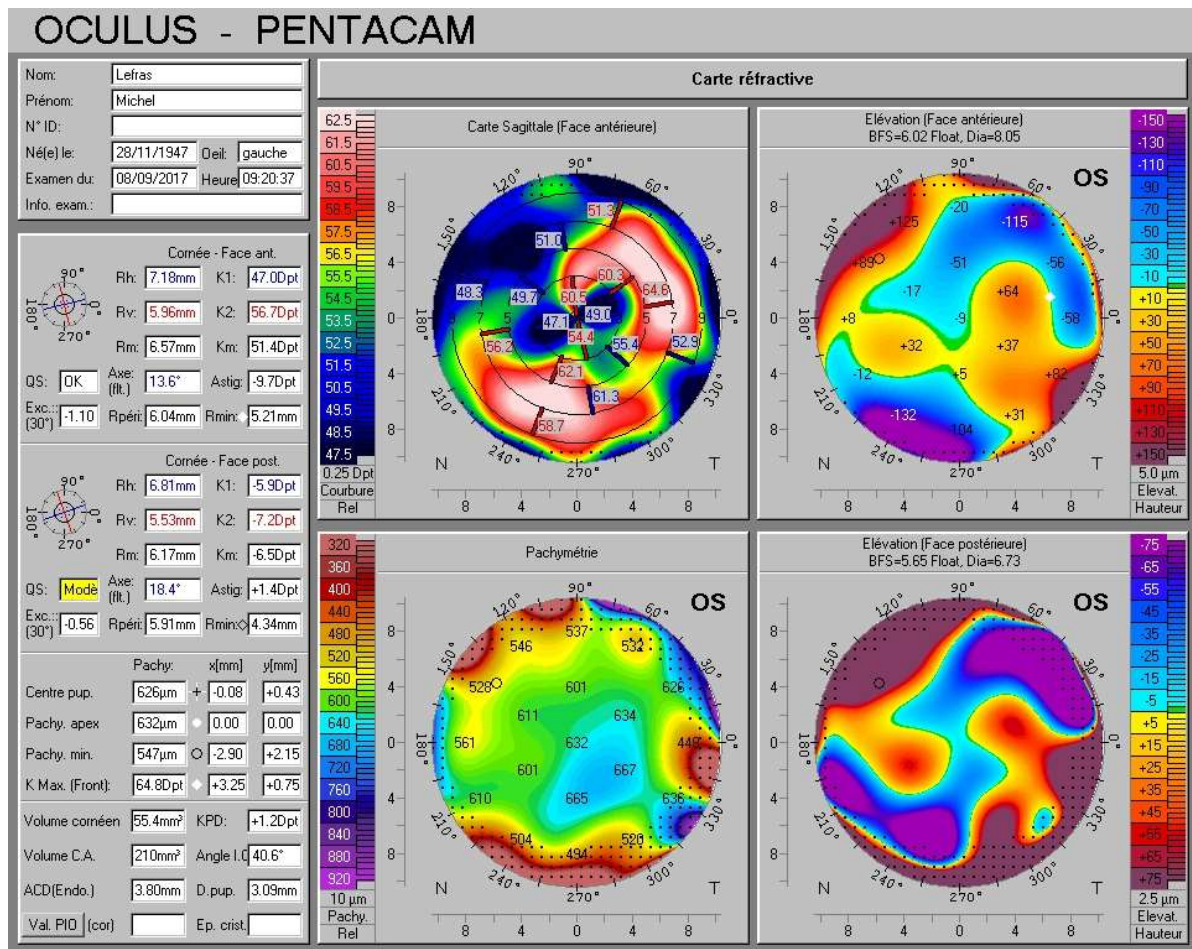
Certains patients ont également bénéficié en préopératoire d'une acuité visuelle de loin au trou sténopéique (TS) placé devant l'œil. On pouvait alors voir une amélioration de celle-ci et cela motivait l'implantation de l'implant IC-8 en cas de doute (Tableau 2).

<b>Patients</b>	<b>MAVC (logMAR)</b>	<b>AV au TS</b>	<b>Kératométrie moyenne (dioptries)</b>
Patient 1	0,1	0	43,7
Patient 2	0,4	0,3	46,9
Patient 3	0,5	0,4	44,2
Patient 4	0,4	0,4	46
Patient 5	1,3	0,8	44,9
Patient 6	0,3	0,2	45,9
Patient 7	0,7	?	44,7
Patient 8	0,4	0,1	52
Patient 9	0,4	?	37,6
Patient 10	0,5	?	40
Patient 11	1,0	?	49
Patient 12	0,6	?	28,74

**Tableau 2 : Acuités visuelles et kératométries pré-opératoires**

Tous les patients présentaient à la lampe à fente, une cataracte avancée nécessitant un geste chirurgical. Aucun patient n'était éligible à l'implantation d'une lentille torique car aucun axe d'astigmatisme n'était mis en évidence sur le Pentacam (Figure 40).





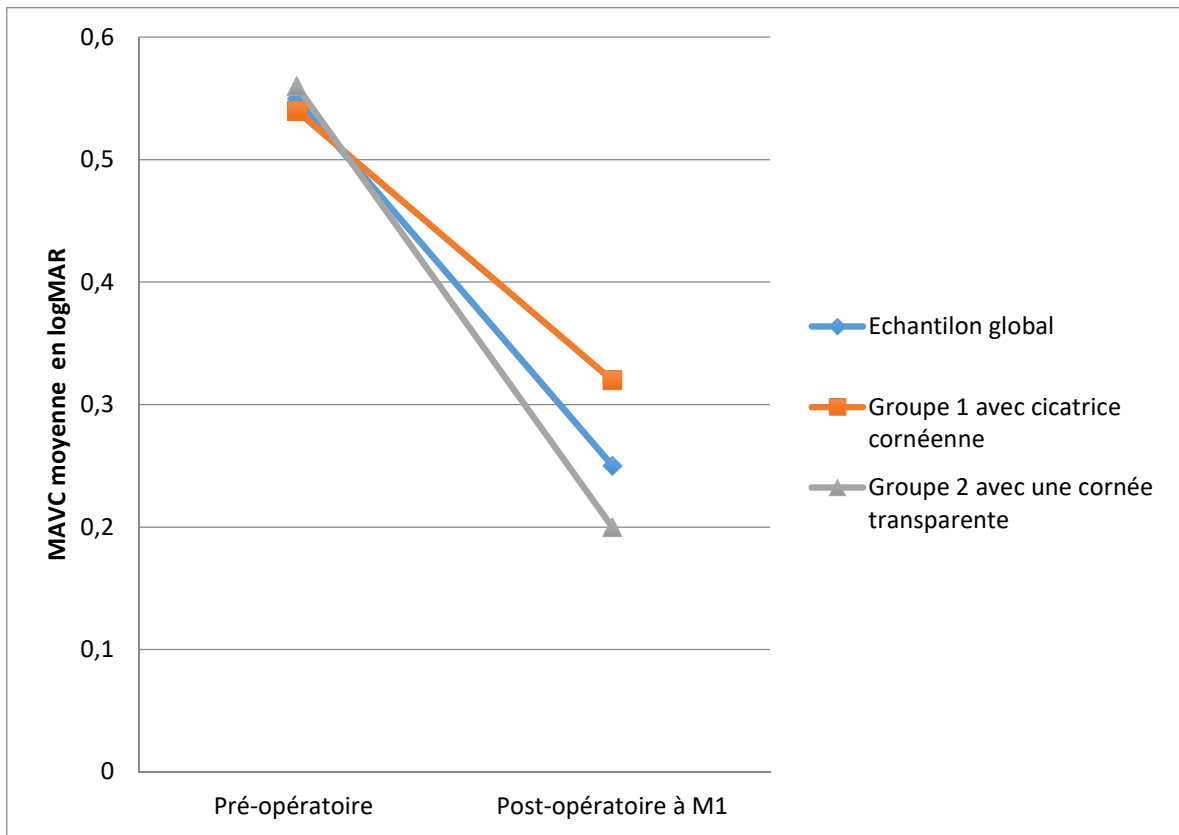
**Figure 40 :** Exemple d'astigmatisme irrégulier bien visible sur le Pentacam de l'œil opéré du patient 11 avec une kératoplastie transfixiante ectasique.

### c. ACUÏTÉ VISUELLE POST-OPÉRATOIRE

En post-opératoire à 1 mois l'acuité visuelle corrigée moyenne était de 0,25 log MAR pour l'échantillon global, de 0,32 logMAR pour le groupe 1 et de 0,20 log MAR pour le groupe 2 (Figure 41).

La comparaison entre l'acuité visuelle corrigée pré et post-opératoire dans l'échantillon global montre une amélioration significative de 0,3 logMAR ( $p=0,01$ ). L'amélioration visuelle à l'intérieur du groupe 1 et du groupe 2 respectivement n'était pas évaluable statistiquement car les échantillons étaient trop petits. Il en est de même pour la comparaison de l'amélioration visuelle entre les deux groupes. Cependant nous avons effectué un diagramme avec les courbes d'évolution de l'acuité visuelle corrigée

dans chaque groupe. Il semblerait que l'amélioration visuelle post-opératoire soit plus visible dans le groupe 2 sans opacité cornéenne plutôt que dans le groupe 1 (Figure 41).



**Figure 41 : Diagramme d'évolution de l'acuité visuelle corrigée moyenne en pré et post-opératoire dans chaque échantillon**

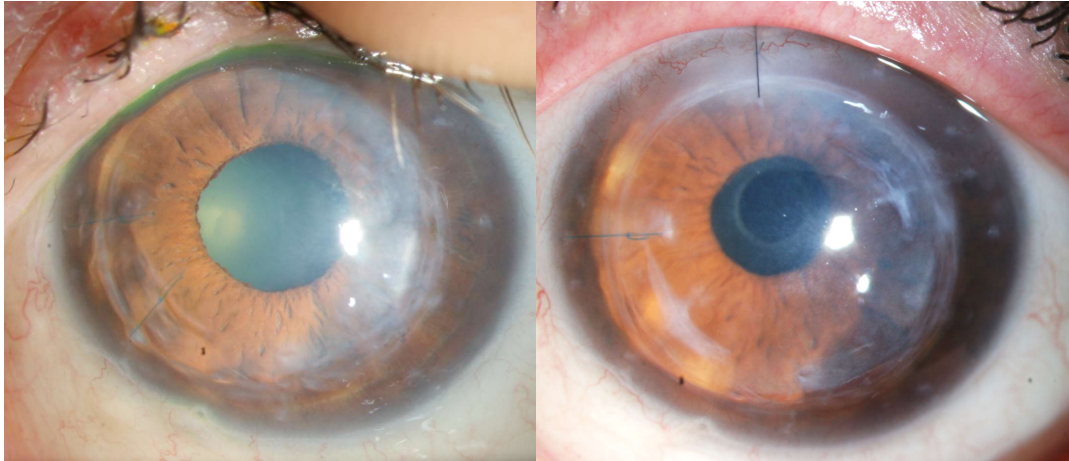
Nous nous sommes ensuite intéressés à la comparaison entre l'acuité visuelle préopératoire au trou sténopéique pour les 7 patients qui en avaient eu une et l'acuité visuelle corrigée post-opératoire avec le trou sténopéique (TS) de l'implant lui-même. Nous avons donc remarqué que chez 3 patients l'acuité visuelle au trou sténopéique placé devant l'œil était légèrement meilleure que celle obtenue en post-opératoire avec le trou sténopéique de l'implant en intraoculaire (□). Chez 3 patients les résultats visuels étaient similaires (□). Chez seulement 1 patient l'acuité visuelle préopératoire avec le trou sténopéique avait sous-estimé le résultat final qui s'est avéré meilleur (□) (Tableau 3).

PATIENTS	MAVC pré-opératoire (logMAR)	AV pré-opératoire au TS (logMAR)	MAVC post-opératoire (logMAR)	Différence entre la MAVC au TS et la MAVC post-opératoire (logMAR)
Patient 1	0,1	0	0,1	+ 0,1 ↘
Patient 2	0,4	0,3	0,4	+ 0,1 ↘
Patient 3	0,5	0,4	0,4	0 →
Patient 4	0,4	0,4	0,4	0 →
Patient 5	1,3	0,8	0,3	- 0,5 ↗
Patient 6	0,3	0,2	0,2	0 →
Patient 7	0,7	?	0,5	?
Patient 8	0,4	0,1	0,4	+ 0,3 ↘
Patient 9	0,4	?	0,0	?
Patient 10	0,5	?	0,1	?
Patient 11	1,0	?	0,2	?
Patient 12	0,6	?	0,0	?

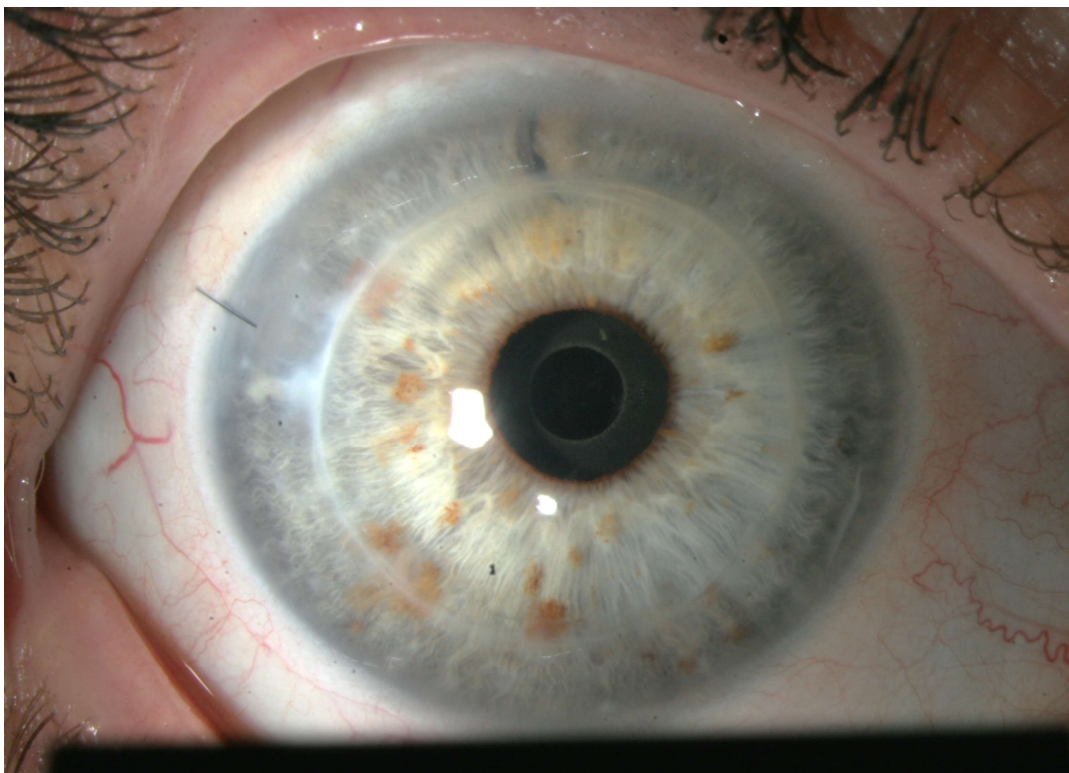
**Tableau 3 : Comparaison entre l'acuité visuelle préopératoire estimée au trou sténopéique et le résultat post-opératoire avec l'implant sténopéisant.**

#### **d. EXAMEN CLINIQUE ET PARACLINIQUE POST-OPÉRATOIRE**

Lors de l'examen à la lampe à fente nous pouvions distinguer le masque en carbone de l'implant ainsi que son ouverture sténopéisante au centre de la pupille du patient lui donnant alors un aspect plus petit (Figures 42 et 43).

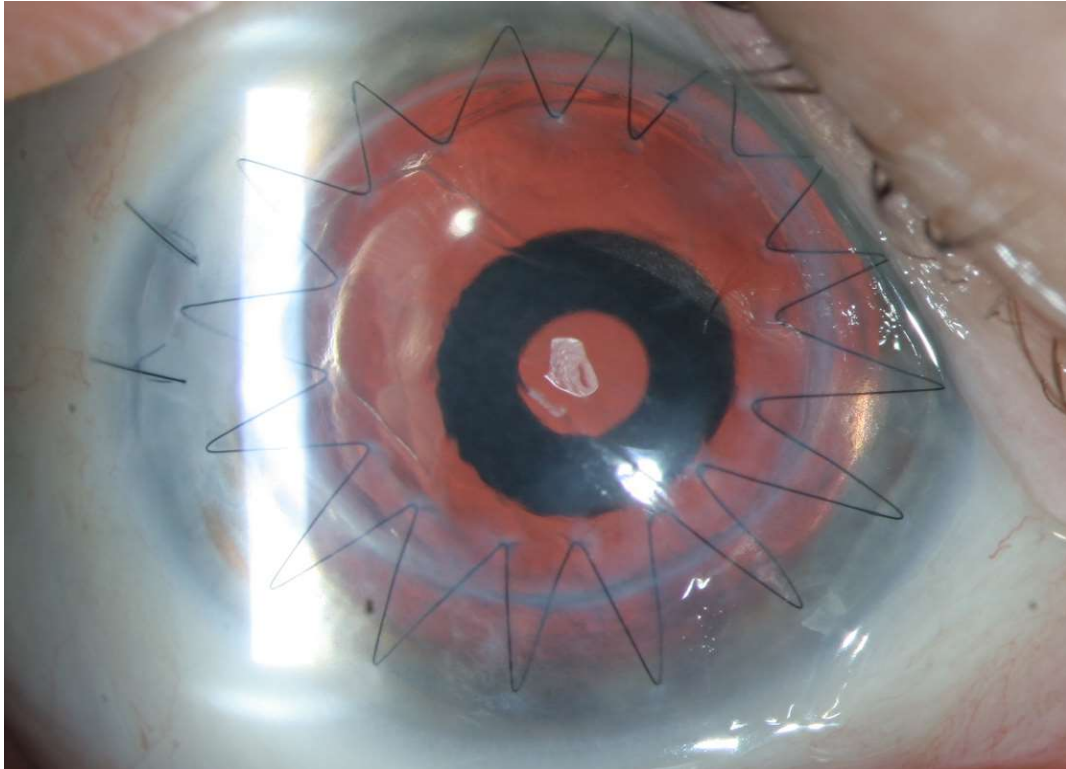


**Figure 42** : Photographies lampe à fente pré-opératoire et post-opératoire à 1 mois d'un implant IC-8® sténopéisant chez un patient présentant une kératoplastie transfixiante ancienne devenue ectasique



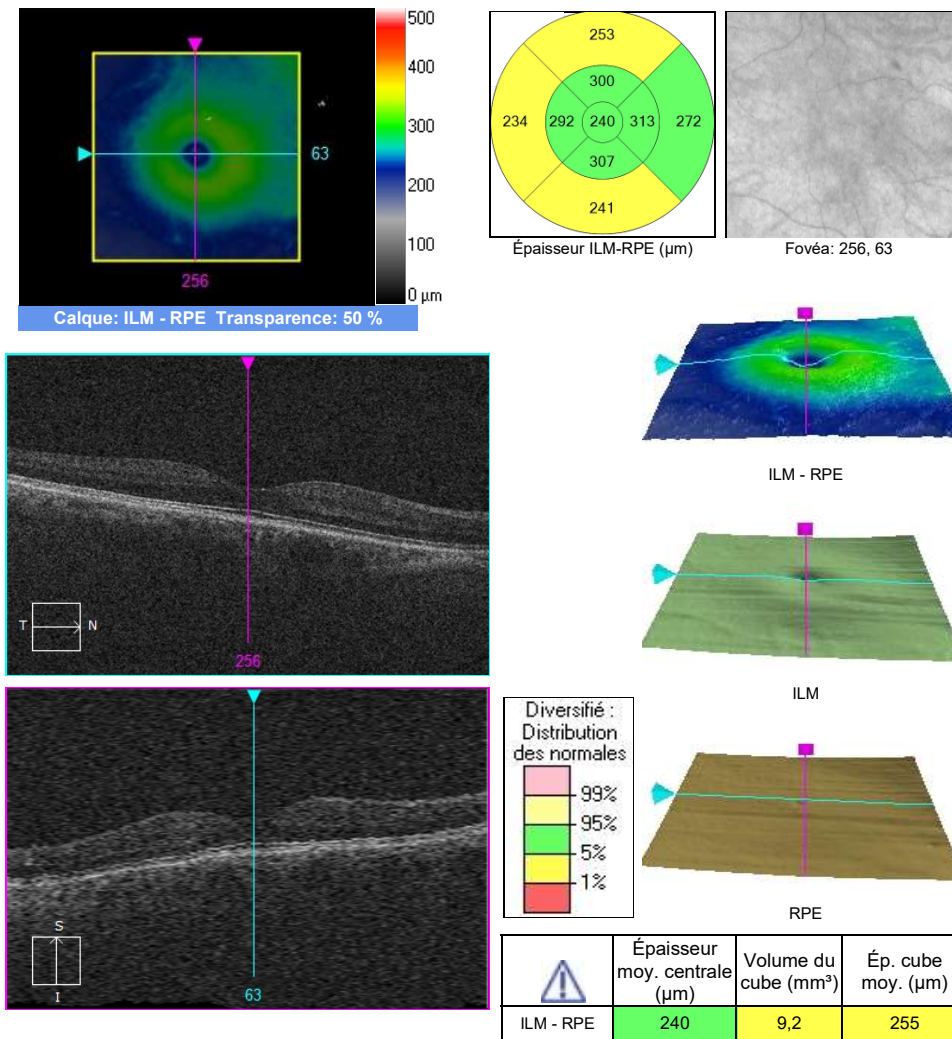
**Figure 43** : Photographie lampe à fente post-opératoire à 1 mois d'un implant IC-8® sténopéisant chez une patiente avec une kératoplastie transfixiante ancienne devenue ectasique.

L'examen de la rétine au fond d'œil restait possible à travers l'ouverture centrale et la périphérie transparente de l'implant qui, une fois la pupille dilatée, laissait passer les rayons lumineux (Figure 44). Cependant, l'examen restait tout de même plus compliqué qu'avec un implant de sac standard, surtout chez les patients avec une mauvaise dilatation ou ceux qui étaient peu compliants.



**Figure 44 : Photographie lampe à fente sur pupille dilatée en rétro-illumination d'un implant IC- 8® sténopéisant à 1 mois post-opératoire sur une kératoplastie transfixiante.**

L'oct maculaire était réalisable sans franche difficulté supplémentaire (Figure 45).



**Figure 45 :** OCT maculaire à travers le trou sténopéique centrale de l’implant IC-8® chez un de nos patients

**e. SATISFACTION DES PATIENTS**

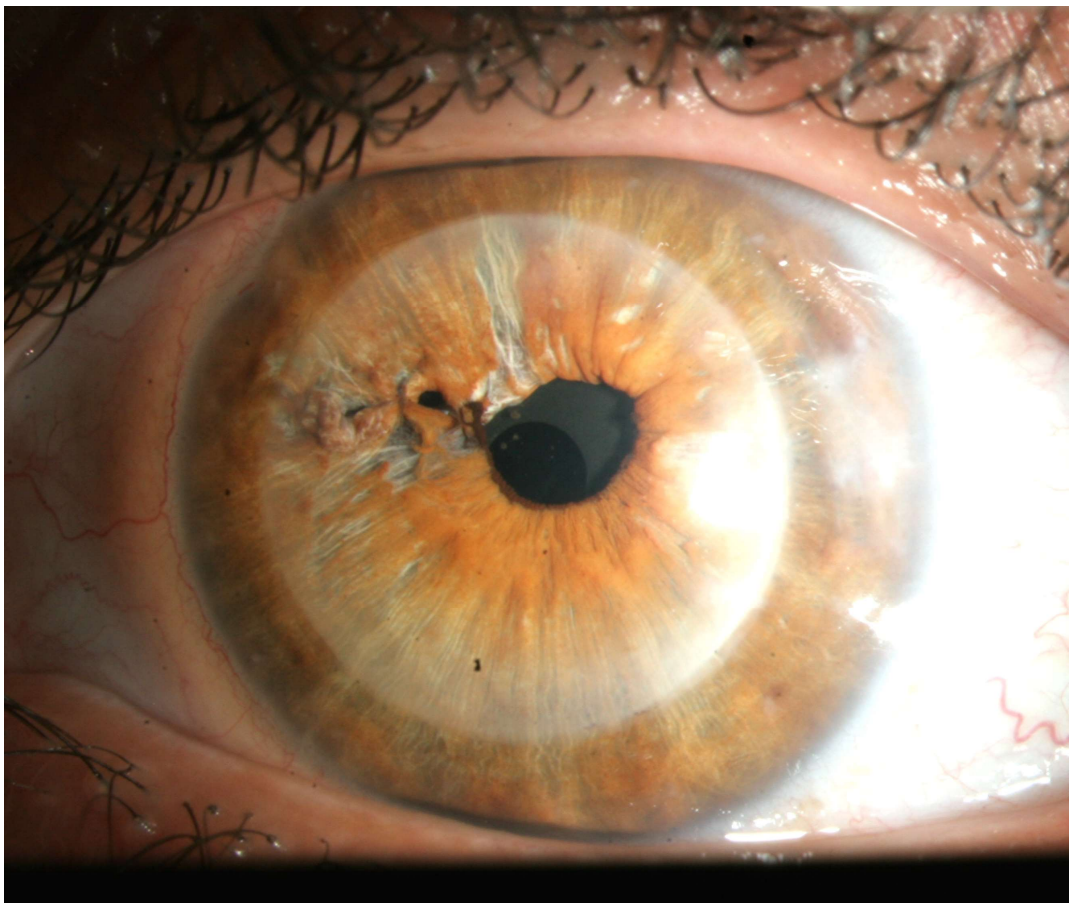
Après avoir interrogé les patients sur leur satisfaction post-opératoire, 2 se sont dits être moins bien qu’avant l’opération, 1 patient a dit ne voir aucun changement et 9 patients se sont dits satisfaits de l’amélioration de leur qualité visuelle.

Les patients satisfaits décrivaient une amélioration de leur acuité visuelle mais également une amélioration de leur qualité visuelle à savoir une régression de la distorsion des images et de la photophobie.

La patiente 6 n'ayant pas observé de changement était déçue du résultat car elle avait mis beaucoup d'espoir dans cette intervention.

Les deux patients non améliorés par l'intervention sont les patients 1 et 5 et font tous deux partie du groupe 1 avec cicatrice cornéenne.

Le patient 1 présentait une acuité visuelle corrigée préopératoire avec son implant monofocal à 0,1 logMAR (9/10<sup>ème</sup>) et décrivait une vision déformée monoculaire. Après son changement d'implant pour un implant IC- 8 sténopéisant, l'acuité visuelle corrigée est restée stable à 0,1 logMAR mais il a décompensé une esotropie et était gêné par une diplopie binoculaire. De plus, avec sa plastie irienne, le trou sténopéique de l'implant n'était pas centré sur la pupille mais partiellement recouvert par l'iris, altérant ainsi sa qualité visuelle (Figure 46). Nous l'avons donc explanté et nous lui avons remis un implant monofocal standard.



**Figure 46 : Photographie lampe à fente post-opératoire de l'implant IC-8® du patient 1 dont l'orifice d'ouverture central est partiellement recouvert par l'iris en photopique.**

La patiente 5 présentait une acuité visuelle corrigée préopératoire à 1,3 logMAR (1/20<sup>ème</sup>), en post-opératoire de sa chirurgie de cataracte avec implantation d'un IC-8 sténopéisant l'acuité visuelle corrigée est remontée à 0,3 logMAR (5/10<sup>ème</sup>). Elle a donc eu une nette amélioration de son acuité visuelle mais la patiente qui n'était jusque-là pas gênée par sa distorsion optique, vu que son œil était non voyant, a présenté une diplopie monoculaire post-opératoire qui lui donnait de fortes céphalées. Elle n'a pas été explantée pour le moment, nous avons décidé d'attendre de voir si elle s'y habituerait avec le temps.

#### **f. OBSTACLES RENCONTRÉS**

En préopératoire, le problème a été le calcul de la puissance de l'implant. En effet si on utilisait les formules habituelles en retenant la mesure des deux axes de kératométrie K1 et K2 très élevés et très éloignés l'un de l'autre, cela myopisait faussement le patient et sous-estimait donc la puissance de l'implant. De plus le K1 et le K2 mesurés au Pentacam n'étaient pas représentatifs de la kératométrie centrale de la cornée qui devait pourtant être la seule à être prise en compte avec l'implant IC-8 sténopéisant. Nous avons donc décidé d'utiliser la kératométrie moyenne de la cornée pour les données du K1 et du K2 dans la formule de calcul. L'absence de différence de puissance entre les deux axes rendait ainsi le risque d'erreur moins important. Cela revenait à ne pas prendre en compte l'astigmatisme du patient mais avec le principe sténopéisant de l'implant cela n'était pas si important. Cependant il s'agissait tout de même d'un calcul qui restait approximatif.

Nous avons également rencontré un obstacle lors de l'examen de la réfraction objective au réfractomètre automatique. En effet, elle s'est avérée impossible dans la majorité des cas et quand on réussissait à obtenir une valeur, celle-ci se révélait être fausse lors de l'examen subjectif. Ainsi il était très difficile de trouver la meilleure correction possible pour le patient qui était parfois très éloignée de celle indiquée par le réfractomètre.

A distance de la chirurgie (6 mois), une difficulté supplémentaire est survenue lorsque le premier patient a présenté une cataracte secondaire. La capsulotomie au laser Yag était très risquée au centre du trou sténopéique de par le risque de faire un impact sur l'implant dans le peu de champ visuel central du patient. Nous l'avons donc faite en



périphérie de l'implant au-delà du masque opaque mais pour le patient 1 qui avait eu un antécédent de plastie de pupille, la dilatation était médiocre et la capsulotomie n'a pas été complète. Il a donc été nécessaire de réaliser chez celui-ci une capsulotomie chirurgicale au vitréotome. Le second patient chez qui nous avons réalisé une capsulotomie, la dilatation était meilleure et celle-ci a pu être complète. Cependant, ne pouvant pas être trop large au risque de luxer l'implant dans le vitré, nous devions la réaliser en bordure du masque de carbone et la focalisation s'est révélée être très difficile.

Enfin nous nous sommes aperçus qu'il était très important que la pupille soit parfaitement centrée car même une corectopie minime pouvait venir obstruer partiellement l'ouverture centrale de l'implant en myosis et donc gêner la visibilité du patient.

#### 4. DISCUSSION

Les études réalisées, à ce jour, sur l'implant IC-8® (Acufocus, Irvine, Californie, Etats-Unis) intraoculaire à petite ouverture ont surtout évalué l'intérêt de celui-ci dans la correction de la presbytie par augmentation de la profondeur de champ (4) (5) (77) (76) (78). Une seule étude, celle de Schultz et Dick (78), par l'intermédiaire d'un case report, a rapporté l'intérêt de cet implant dans l'amélioration visuelle d'un patient présentant un astigmatisme cornéen irrégulier post-traumatique. Ainsi, bien qu'il soit connu maintenant que le myosis pupillaire diminue les aberrations optiques (79), nous sommes la première étude à étudier dans une série de cas, les avantages et inconvénients de cet implant intra-capsulaire sténopéisant chez les patients présentant des cornées irrégulières. Nos résultats montrent une amélioration significative de l'acuité visuelle moyenne chez ces patients après l'implantation de l'IC-8® et notamment chez les patients présentant une cornée irrégulière mais claire, dépourvue de cicatrices cornéennes. La qualité visuelle semble également être améliorée dans la majorité des cas avec une régression des halos et du flou visuel.

En s'intéressant aux différentes études menées sur d'autres types d'implants sténopéisants, on remarque que l'implant Kamra® n'a jamais été étudié dans cette indication mais uniquement dans la correction de la presbytie. Ce qui peut paraître logique étant donné que son implantation intra-cornéenne nécessite une cornée réceptrice relativement saine et régulière. Par contre l'implant piggy back sténopéisant de sulcus Xtrafocus® (Morcher GmbH, Stuttgart, Allemagne) a été testé avec une série de patients pseudo-phakes présentant un astigmatisme cornéen irrégulier sur kératocône, kératotomie radiaire et kératoplastie transfixiante et cicatrice post-traumatique. Il s'agit de l'étude de Claudio et Al. (54) qui rapporte des résultats similaires aux nôtres avec un haut taux de satisfaction des patients sur l'amélioration de leur acuité visuelle. Ils n'ont cependant pas émis de comparaison entre les cornées cicatricielles et les cornées claires.

Au-delà de ces résultats visuels satisfaisants, nous avons cependant relevé chez certains patients que l'acuité visuelle préopératoire avec un trou sténopéique standard de 1 mm placé devant l'œil était meilleure que l'acuité visuelle post-opératoire avec l'implant intraoculaire sténopéisant de 1,36 mm de diamètre d'ouverture. Cela peut s'expliquer par le fait que le trou sténopéique pré-oculaire était plus petit que celui de l'implant qui est pourtant placé en arrière de la cornée et plus près de la rétine. D'après les lois de l'optique, il aurait, a contrario, fallu qu'il soit plus petit pour obtenir un effet

similaire. Nous nous sommes donc demandé si le diamètre interne du masque n'était pas un peu trop grand pour donner un résultat optimal chez nos patients. En effet le diamètre du trou a été calculé pour augmenter la profondeur de champ dans la presbytie tout en conservant une acuité visuelle de loin satisfaisante et non pour filtrer au maximum les aberrations périphériques. Cependant un diamètre trop petit aurait aussi pu également diminuer significativement le passage de lumière et ainsi altérer le confort visuel du patient.

Nous avons également remarqué dans notre étude que la présence associée d'une pupille étroite physiologique ou reconstruite pouvait être un facteur prédictif d'insatisfaction pour le patient car le rebord pupillaire peut venir recouvrir le trou sténopéique de l'implant. L'étude de Claudio et Al. (54) montre que l'implant peut cependant être indiqué chez des patients présentant une semi-mydriase avec des résultats satisfaisants voir encore plus probants. Ces résultats sont corrélés à l'étude de Dick et Al. (5) qui retrouve une bien meilleure acuité visuelle de loin chez les patients présentant une grande pupille photopique. Il en est de même pour l'étude de Schultz et Al. (78) qui rapporte le cas d'un jeune homme de 17 ans avec cicatrice cornée mais aussi défaut irien post-traumatique. L'implantation de l'IC- 8® lui a permis une nette régression de sa photophobie. Dans notre étude la plastie de l'iris et les petites capacités de dilatation pupillaire se sont également révélées être un obstacle puisqu'elles rendaient la capsulotomie au laser Yag très compliquée voire impossible.

Concernant les effets indésirables rapportés par les patients, nous avons noté un cas de diplopie binoculaire par décompensation d'un strabisme sous-jacent et un cas de diplopie monoculaire persistante malgré l'implant. Aucun patient ne s'est plaint d'un éventuel rétrécissement handicapant du champ visuel en binoculaire, bien que nous n'ayons pas objectivé leur ressenti par un champ visuel de Goldmann. De même une baisse de la sensibilité aux contrastes comme décrite dans certains articles avec l'implant Kamra® (71) ou avec ce même implant IC-8® (5) (78) n'a pas été rapportée par les patients dans notre étude. Dans ces études, des cas d'hypertonie oculaire ont également été observés.

L'intérêt de cet implant semble donc dans l'ensemble plutôt intéressant avec une amélioration visuelle et peu de complications à court terme. Cependant il faut rester vigilant quant à ses résultats car l'étude présente tout de même beaucoup de limites.

D'une part, il est très difficile d'attribuer tous les bénéfices visuels à cet implant car pour les patients ayant été opérés de cataracte dans le même temps, le gain d'acuité visuelle subjective peut être dû en partie, voire totalement à l'extraction du cristallin opacifié. En effet, il est impossible de savoir quelle acuité visuelle aurait eu le patient avec un implant sphérique standard ni quelle aurait été sa qualité visuelle. Pour pallier à cette limite, la forme piggy back de l'implant de sulcus Xtrafocus (Morcher GmbH, Stuttgart, Allemagne) étudiée par Claudio et Al. (54) semble être la meilleure alternative. En effet l'avantage non négligeable de cet implant est sa facilité à être implanté et explanté et cela d'autant plus qu'il n'a pas de puissance. Cela permettrait d'opérer la cataracte dans un premier temps en implantant, chez ces patients présentant un astigmatisme irrégulier, un implant de sac sphérique standard puis d'envisager dans un second temps l'addition d'un implant de sulcus piggy back sténopéisant si le patient s'avérait toujours gêné par ses aberrations optiques. Il serait alors possible de comparer le confort visuel du patient avant et après son implantation et de l'explanter facilement si celui-ci était mal toléré. De plus l'incision nécessaire pour l'injection de cet implant serait de 2,2 mm contre 3,5 mm pour l'implant IC-8. Cependant l'inconvénient principal de l'implant Xtrafocus® est l'absence de zone claire en périphérie et donc possiblement une mauvaise visibilité de la totalité du pôle postérieur. La confection d'un implant de sulcus type Xtrafocus® avec uniquement un masque central comme pour l'implant IC-8® paraîtrait donc être un compromis intéressant.

D'autre part, on a peu de recul aujourd'hui sur ces implants et on peut alors se demander si une chirurgie rétinienne sera possible ultérieurement ou encore si l'implant ne se décentrera pas dans le sac capsulaire avec le temps, occultant ainsi complètement l'aire pupillaire. D'après l'étude de Grabner et Al. (4), en présence de dilatation de la pupille, un spécialiste de la rétine a réussi à examiner et à diagnostiquer la rétine sans remarquer de différence significative entre l'œil avec un implant IC-8® et l'œil controlatéral. Ce rétinologue était également convaincu que le traitement chirurgical de la rétine serait possible sans avoir besoin d'explanter le dispositif. Cette observation était alors appuyée par une étude conduite par Empey et Al. chez des lapins implantés par l'implant IC-8. Ils s'étaient alors dits en mesure d'effectuer des exercices de vitrectomie, d'échange fluide-air, de diathermie, de pelage de membrane, d'endolaser et de laser externe de manière relativement facile et avec une bonne visibilité.

Enfin l'échantillon de notre étude est trop petit pour généraliser ses résultats.

## 5. CONCLUSION

Au total, nous pouvons dire aujourd'hui qu'il semblerait que l'implantation d'un implant sténopéisant intra-capsulaire IC-8® dans la chirurgie de la cataracte soit une alternative intéressante dans la prise en charge des patients avec un astigmatisme cornéen irrégulier de haut degré non corrigeable par un implant sphérique ou torique traditionnel. Cependant les indications pour une plus grande chance de réussite semblent devoir être limitées aux patients motivés, présentant une irrégularité cornéenne sans opacité centrale de la cornée, une pupille bien centrée, une amélioration de l'acuité visuelle au trou sténopéique en préopératoire et n'ayant pas retrouvé de strabisme occulte au bilan orthoptique.

Cependant pour pouvoir confirmer ses résultats il faudrait réaliser une étude prospective sur un plus grand échantillon en incluant dans les critères d'inclusion les conditions que nous venons de citer.

## BIBLIOGRAPHIE

1. Yamaguchi T, Shimizu E, Yagi-Yaguchi Y, Tomida D, Satake Y, Shimazaki J. A Novel Entity of Corneal Diseases with Irregular Posterior Corneal Surfaces: Concept and Clinical Relevance. *Cornea*. nov 2017;36 Suppl 1:S53-9.
2. Applegate RA, Donnelly WJ, Marsack JD, Koenig DE, Pesudovs K. Three-dimensional relationship between high-order root-mean-square wavefront error, pupil diameter, and aging. *J Opt Soc Am A Opt Image Sci Vis*. mars 2007;24(3):578-87.
3. Jenkins TC. ABERRATIONS OF THE EYE AND THEIR EFFECTS ON VISION: 1. SPHERICAL ABERRATION. *Br J Physiol Opt*. juin 1963;20:59-91.
4. Grabner G, Ang RE, Vilupuru S. The Small-Aperture IC-8 Intraocular Lens: A New Concept for Added Depth of Focus in Cataract Patients. *Am J Ophthalmol*. déc 2015;160(6):1176-1184.e1.
5. Dick HB, Piovela M, Vukich J, Vilupuru S, Lin L, Clinical Investigators. Prospective multicenter trial of a small-aperture intraocular lens in cataract surgery. *J Cataract Refract Surg*. juill 2017;43(7):956-68.
6. Hall CA, Chilcott RP. Eyeing up the Future of the Pupillary Light Reflex in Neurodiagnostics. *Diagnostics* [Internet]. 13 mars 2018 [cité 27 août 2018];8(1). Disponible sur: <https://www.ncbi.nlm.nih.gov/pmc/articles/PMC5872002/>
7. Bourges J.-L., G. Bernard. Accomodation : un ou des mécanismes ? In: Rapport Presbytie de la Société Française d'Ophtalmologie. Elsevier Masson. Paris; 2012.
8. Song S, Landsbury A, Dahm R, Liu Y, Zhang Q, Quinlan RA. Functions of the intermediate filament cytoskeleton in the eye lens. *J Clin Invest*. 1 juill 2009;119(7):1837-48.
9. Assouline M. Qualité de vision après compensation chirurgicale de la presbytie. In: Rapport Presbytie de la Société Française d'Ophtalmologie. Elsevier Masson. 2012.

10. Alexis. Le Sténopé, comment ça marche ? La photo-argentique;
11. Young M. Pinhole optics. *Appl Opt.* 1 déc 1971;10(12):2763-7.
12. Brady M, Legge GE. Camera calibration for natural image studies and vision research. *J Opt Soc Am A Opt Image Sci Vis.* janv 2009;26(1):30-42.
13. Schiefer U, Kraus C, Baumbach P, Ungewiß J, Michels R. Refractive errors. *Dtsch Ärztebl Int.* oct 2016;113(41):693-702.
14. Karabatsas C, Cook S, Sparrow J. Proposed classification for topographic patterns seen after penetrating keratoplasty. *Br J Ophthalmol.* avr 1999;83(4):403-9.
15. Jupiter DG, Katz HR. Management of irregular astigmatism with rigid gas permeable contact lenses. *CLAO J Off Publ Contact Lens Assoc Ophthalmol Inc.* janv 2000;26(1):14-7.
16. Rathi VM, Mandathara PS, Dumpati S. Contact lens in keratoconus. *Indian J Ophthalmol.* août 2013;61(8):410-5.
17. Gupta R, Sinha R, Singh P, Sharma N, Tandon R, Titiyal JS. Rose-K versus Soper contact lens in keratoconus: a randomized comparative trial. *Middle East Afr J Ophthalmol.* mars 2014;21(1):50-5.
18. Fernandez-Velazquez FJ. Kerasoft IC compared to Rose-K in the management of corneal ectasias. *Contact Lens Anterior Eye J Br Contact Lens Assoc.* août 2012;35(4):175-9.
19. Lee JC, Chiu GB, Bach D, Bababegy SR, Irvine J, Heur M. Functional and visual improvement with prosthetic replacement of the ocular surface ecosystem scleral lenses for irregular corneas. *Cornea.* déc 2013;32(12):1540-3.
20. Ortenberg I, Behrman S, Geraisy W, Barequet IS. Wearing time as a measure of success of scleral lenses for patients with irregular astigmatism. *Eye Contact Lens.* nov 2013;39(6):381-4.
21. Arumugam AO, Rajan R, Subramanian M, Mahadevan R. PROSE for irregular corneas at a tertiary eye care center. *Eye Contact Lens.* mars 2014;40(2):71-3.

22. Cochener B, Savary-LeFloch G, Colin J. Effect of intrastromal corneal ring segment shift on clinical outcome: one year results for low myopia. *J Cataract Refract Surg.* juill 2000;26(7):978-86.
23. Colin J, Cochener B, Savary G, Malet F. Correcting keratoconus with intracorneal rings. *J Cataract Refract Surg.* août 2000;26(8):1117-22.
24. Fleming JF, Lovisolo CF. Intrastromal corneal ring segments in a patient with previous laser in situ keratomileusis. *J Refract Surg Thorofare NJ* 1995. juin 2000;16(3):365-7.
25. Touboul D, Pinsard L, Mesplier N, Smadja D, Colin J. Correction of irregular astigmatism with intracorneal ring segments. *J Fr Ophtalmol.* mars 2012;35(3):212-9.
26. Li Y, Yokogawa H, Tang M, Chamberlain W, Zhang X, Huang D. Guiding flying-spot laser transepithelial phototherapeutic keratectomy with optical coherence tomography. *J Cataract Refract Surg.* avr 2017;43(4):525-36.
27. Allan BD, Hassan H. Topography-guided transepithelial photorefractive keratectomy for irregular astigmatism using a 213 nm solid-state laser. *J Cataract Refract Surg.* janv 2013;39(1):97-104.
28. Khoury JM, Salti H, El-Haibi C, Nouredin B. Modified phototherapeutic keratectomy technique for the treatment of elevated corneal opacities. *Ophthalmic Surg Lasers Imaging Off J Int Soc Imaging Eye.* avr 2009;40(2):203-6.
29. Hahn TW, Sah WJ, Kim JH. Phototherapeutic keratectomy in nine eyes with superficial corneal diseases. *Refract Corneal Surg.* avr 1993;9(2 Suppl):S115-118.
30. Wilson SE, Marino GK, Medeiros CS, Santhiago MR. Phototherapeutic Keratectomy: Science and Art. *J Refract Surg Thorofare NJ* 1995. 1 mars 2017;33(3):203-10.
31. Bandeira E Silva F, Hazarbassanov RM, Martines E, Güell JL, Hofling-Lima AL. Visual Outcomes and Aberrometric Changes With Topography-Guided Photorefractive Keratectomy Treatment of Irregular Astigmatism After Penetrating Keratoplasty. *Cornea.* mars 2018;37(3):283-9.



32. Simon G, Legeais JM, Parel JM. Optical power of the corneal epithelium. *J Fr Ophtalmol*. 1993;16(1):41-7.
33. Reinstein DZ, Archer TJ, Gobbe M, Silverman RH, Coleman DJ. Epithelial thickness in the normal cornea: three-dimensional display with Artemis very high-frequency digital ultrasound. *J Refract Surg Thorofare NJ* 1995. juin 2008;24(6):571-81.
34. Lebuissou D.A., Amar R. Le candidat à la chirurgie réfractive de la Presbytie. In: Rapport Presbytie de la Société Française d'Ophtalmologie. Elsevier Masson. Paris; 2012.
35. Ghoreishi M, Peyman A, Koosha N, Golabchi K, Pourazizi M. Topography-guided transepithelial photorefractive keratectomy to correct irregular refractive errors after radial keratotomy. *J Cataract Refract Surg*. mars 2018;44(3):274-9.
36. Ivarsen A, Hjortdal JØ. Topography-guided photorefractive keratectomy for irregular astigmatism after small incision lenticule extraction. *J Refract Surg Thorofare NJ* 1995. juin 2014;30(6):429-32.
37. Kymionis GD, Portaliou DM, Kounis GA, Limnopoulou AN, Kontadakis GA, Grentzelos MA. Simultaneous topography-guided photorefractive keratectomy followed by corneal collagen cross-linking for keratoconus. *Am J Ophthalmol*. nov 2011;152(5):748-55.
38. Chen X, Stojanovic A, Wang X, Liang J, Hu D, Utheim TP. Epithelial Thickness Profile Change After Combined Topography-Guided Transepithelial Photorefractive Keratectomy and Corneal Cross-linking in Treatment of Keratoconus. *J Refract Surg Thorofare NJ* 1995. 1 août 2016;32(9):626-34.
39. Coskunseven E, Jankov MR, Grentzelos MA, Plaka AD, Limnopoulou AN, Kymionis GD. Topography-guided transepithelial PRK after intracorneal ring segments implantation and corneal collagen CXL in a three-step procedure for keratoconus. *J Refract Surg Thorofare NJ* 1995. janv 2013;29(1):54-8.
40. García-Lázaro S, Albarrán-Diego C, Ferrer-Blasco T, Radhakrishnan H, Montés-Micó R. Visual performance comparison between contact lens-based pinhole and simultaneous vision contact lenses. *Clin Exp Optom*. janv 2013;96(1):46-52.

41. Martin RG. Wedge resection in the cone after failed refractive surgery in a patient with keratoconus. *J Cataract Refract Surg.* mai 1995;21(3):348-50.
42. Frucht-Pery J. Wedge resection for postkeratoplasty astigmatism. *Ophthalmic Surg.* août 1993;24(8):516-8.
43. Ilari L, Daya SM. Corneal wedge resection to treat progressive keratoconus in the host cornea after penetrating keratoplasty. *J Cataract Refract Surg.* févr 2003;29(2):395-401.
44. Cameron JA. Results of lamellar crescentic resection for pellucid marginal corneal degeneration. *Am J Ophthalmol.* 15 mars 1992;113(3):296-302.
45. Barner SS. Surgical treatment of corneal astigmatism. *Ophthalmic Surg.* 1976;7(1):43-8.
46. Solomon A, Siganos CS, Frucht-Pery J. Relaxing incision guided by videokeratography for astigmatism after keratoplasty for keratoconus. *J Refract Surg Thorofare NJ* 1995. juin 1999;15(3):343-8.
47. Lindstrom RL, Lindquist TD. Surgical correction of postoperative astigmatism. *Cornea.* 1988;7(2):138-48.
48. Hycl J, Janek M, Valesová L, Růžicka P, Donát A, Kuhnová G, et al. Experimental correction of irregular astigmatism in patients with keratoconus using diode laser thermal keratoplasty. *Ceska Slov Oftalmol Cas Ceske Oftalmol Spolecnosti Slov Oftalmol Spolecnosti.* nov 2003;59(6):382-91.
49. Szentmáry N, Seitz B, Langenbacher A, Naumann GOH. Repeat keratoplasty for correction of high or irregular postkeratoplasty astigmatism in clear corneal grafts. *Am J Ophthalmol.* mai 2005;139(5):826-30.
50. Anwar M, Teichmann KD. Big-bubble technique to bare Descemet's membrane in anterior lamellar keratoplasty. *J Cataract Refract Surg.* mars 2002;28(3):398-403.
51. Gutfreund S, Leon P, Busin M. Microkeratome-Assisted Anterior Lamellar Keratoplasty for the Correction of High-Degree Postkeratoplasty Astigmatism. *Cornea.* juill 2017;36(7):880-3.

52. Kaushal S, Jhanji V, Sharma N, Tandon R, Titiyal JS, Vajpayee RB. « Tuck In » Lamellar Keratoplasty (TILK) for corneal ectasias involving corneal periphery. *Br J Ophthalmol*. févr 2008;92(2):286-90.
53. Vajpayee RB, Jhanji V, Beltz J, Moorthy S. « Tuck in » lamellar keratoplasty for tectonic management of postkeratoplasty corneal ectasia with peripheral corneal involvement. *Cornea*. févr 2011;30(2):171-4.
54. Trindade CC, Trindade BC, Trindade FC, Werner L, Osher R, Santhiago MR. New pinhole sulcus implant for the correction of irregular corneal astigmatism. *J Cataract Refract Surg*. oct 2017;43(10):1297-306.
55. Dexl AK, Seyeddain O, Riha W, Rückl T, Bachernegg A, Emesz M, et al. Reading performance and patient satisfaction after corneal inlay implantation for presbyopia correction: two-year follow-up. *J Cataract Refract Surg*. oct 2012;38(10):1808-16.
56. Dexl AK, Seyeddain O, Riha W, Hohensinn M, Hitzl W, Grabner G. Reading performance after implantation of a small-aperture corneal inlay for the surgical correction of presbyopia: Two-year follow-up. *J Cataract Refract Surg*. mars 2011;37(3):525-31.
57. Yılmaz OF, Alagöz N, Pekel G, Azman E, Aksoy EF, Cakır H, et al. Intracorneal inlay to correct presbyopia: Long-term results. *J Cataract Refract Surg*. juill 2011;37(7):1275-81.
58. Waring GO. Correction of presbyopia with a small aperture corneal inlay. *J Refract Surg Thorofare NJ* 1995. nov 2011;27(11):842-5.
59. Dexl AK, Seyeddain O, Riha W, Hohensinn M, Rückl T, Reischl V, et al. One-year visual outcomes and patient satisfaction after surgical correction of presbyopia with an intracorneal inlay of a new design. *J Cataract Refract Surg*. févr 2012;38(2):262-9.
60. Tomita M, Kanamori T, Waring GO, Yukawa S, Yamamoto T, Sekiya K, et al. Simultaneous corneal inlay implantation and laser in situ keratomileusis for presbyopia in patients with hyperopia, myopia, or emmetropia: six-month results. *J Cataract Refract Surg*. mars 2012;38(3):495-506.

61. Tan T-E, Mehta JS. Cataract surgery following KAMRA presbyopic implant. *Clin Ophthalmol Auckl NZ*. 2013;7:1899-903.
62. Seyeddain O, Bacherneegg A, Riha W, Rückl T, Reitsamer H, Grabner G, et al. Femtosecond laser-assisted small-aperture corneal inlay implantation for corneal compensation of presbyopia: two-year follow-up. *J Cataract Refract Surg*. févr 2013;39(2):234-41.
63. Tomita M, Kanamori T, Waring GO, Nakamura T, Yukawa S. Small-aperture corneal inlay implantation to treat presbyopia after laser in situ keratomileusis. *J Cataract Refract Surg*. juin 2013;39(6):898-905.
64. Alió JL, Abbouda A, Huseynli S, Knorz MC, Homs MEM, Durrie DS. Removability of a small aperture intracorneal inlay for presbyopia correction. *J Refract Surg Thorofare NJ* 1995. août 2013;29(8):550-6.
65. Tomita M, Waring GO. One-year results of simultaneous laser in situ keratomileusis and small-aperture corneal inlay implantation for hyperopic presbyopia: comparison by age. *J Cataract Refract Surg*. janv 2015;41(1):152-61.
66. Moshirfar M, Quist TS, Skanchy DF, Wallace RT, Linn SH, Hoopes PC. Six-month visual outcomes for the correction of presbyopia using a small-aperture corneal inlay: single-site experience. *Clin Ophthalmol Auckl NZ*. 2016;10:2191-8.
67. Dexl AK, Jell G, Strohmaier C, Seyeddain O, Riha W, Rückl T, et al. Long-term outcomes after monocular corneal inlay implantation for the surgical compensation of presbyopia. *J Cataract Refract Surg*. mars 2015;41(3):566-75.
68. Jalali S, Aus der Au W, Shaarawy T. Acufocus Corneal Inlay to Correct Presbyopia Using Femto-LASIK. One Year Results of a Prospective Cohort Study. *Klin Monatsbl Augenheilkd*. avr 2016;233(4):360-4.
69. Igras E, O’Caoimh R, O’Brien P, Power W. Long-term Results of Combined LASIK and Monocular Small-Aperture Corneal Inlay Implantation. *J Refract Surg Thorofare NJ* 1995. 1 juin 2016;32(6):379-84.
70. Ibarz M, Rodríguez-Prats JL, Hernández-Verdejo JL, Tañá P. Effect of the Femtosecond Laser on an Intracorneal Inlay for Surgical Compensation of Presbyopia during Cataract Surgery: Scanning Electron Microscope Imaging. *Curr Eye Res*. févr 2017;42(2):168-73.

71. Vukich JA, Durrie DS, Pepose JS, Thompson V, van de Pol C, Lin L. Evaluation of the small-aperture intracorneal inlay: Three-year results from the cohort of the U.S. Food and Drug Administration clinical trial. *J Cataract Refract Surg.* mai 2018;44(5):541-56.
72. Abbouda A, Javaloy J, Alió JL. Confocal microscopy evaluation of the corneal response following Acufocus KAMRA inlay implantation. *J Refract Surg Thorofare NJ 1995.* mars 2014;30(3):172-8.
73. Santhiago MR, Barbosa FL, Agrawal V, Binder PS, Christie B, Wilson SE. Short-term cell death and inflammation after intracorneal inlay implantation in rabbits. *J Refract Surg Thorofare NJ 1995.* févr 2012;28(2):144-9.
74. Seyeddain O, Hohensinn M, Riha W, Nix G, Rückl T, Grabner G, et al. Small-aperture corneal inlay for the correction of presbyopia: 3-year follow-up. *J Cataract Refract Surg.* janv 2012;38(1):35-45.
75. Atchison DA, Blazaki S, Suheimat M, Plainis S, Charman WN. Do small-aperture presbyopic corrections influence the visual field? *Ophthalmic Physiol Opt J Br Coll Ophthalmic Opt Optom.* janv 2016;36(1):51-9.
76. Eppig T, Spira C, Seitz B, Szentmáry N, Langenbacher A. A comparison of small aperture implants providing increased depth of focus in pseudophakic eyes. *Z Med Phys.* juin 2016;26(2):159-67.
77. Agarwal S, Thornell EM. Cataract surgery with a small-aperture intraocular lens after previous corneal refractive surgery: Visual outcomes and spectacle independence. *J Cataract Refract Surg.* 1 août 2018;
78. Schultz T, Dick HB. Small-Aperture Intraocular Lens Implantation in a Patient With an Irregular Cornea. *J Refract Surg Thorofare NJ 1995.* 1 oct 2016;32(10):706-8.
79. Walsh G, Charman WN. The effect of pupil centration and diameter on ocular performance. *Vision Res.* 1988;28(5):659-65.

## RÉSUMÉ

**But de l'étude :** L'IC-8 (Acufocus, Irvine, Californie, Etats-Unis) est une lentille intraoculaire monofocale acrylique hydrophobe avec un masque annulaire opaque situé centralement mesurant 3,23 mm de diamètre total avec une ouverture centrale de 1,36 mm. L'objectif principal de l'étude est d'étudier l'impact de cette lentille intraoculaire sténopéissante afin d'améliorer la gêne fonctionnelle des patients présentant un astigmatisme irrégulier.

**Méthodes:** Etude prospective monocentrique portant sur 12 patients atteints d'une aberration cornéenne monoculaire. Les plaintes fonctionnelles chez ses patients sont : une acuité visuelle limitée ou une diplopie monoculaire non améliorée par une correction optique adaptée. Chaque patient a bénéficié d'un examen préopératoire avec une acuité visuelle corrigée de loin, une acuité visuelle au trou sténopéique, une réfraction objective, une topographie cornéenne et un examen à la lampe à fente. Ils ont été opérés par le même opérateur et revus en post-opératoire à 1 mois avec un interrogatoire sur leur satisfaction, une acuité visuelle corrigée et un examen clinique à la lampe à fente. Un seul des 12 patients n'a pas bénéficié d'une phakoexérèse mais d'un changement d'implant.

**Résultats :** Sur les 12 patients opérés, 5 ont été opérés sur un terrain de cicatrice cornéenne et 7 ont été opérés sur un astigmatisme irrégulier secondaire. L'acuité visuelle corrigée moyenne préopératoire était de 0,56 LogMAR, et la kératométrie moyenne était de 43,20 dioptries. L'acuité visuelle corrigée moyenne post-opératoire de loin à un mois était de 0,2 LogMAR soit une amélioration visuelle significative de 0,3 logMAR ( $p = 0,01$ ). La qualité visuelle du patient s'est également vue être améliorée par l'implant.

**Conclusion :** L'IC-8 semble être une bonne indication chez les patients présentant des aberrations cornéennes afin de diminuer leur gêne fonctionnelle. Nos résultats sont à ce jour mitigés avec des patients améliorés par cet implant et d'autres moins. Ainsi son indication chirurgicale semble être à définir plus précisément afin d'obtenir des résultats plus homogènes.

**Mots clés :** Astigmatisme irrégulier, Aberrations optiques, Topographie cornéenne, Chirurgie de la cataracte, Qualité visuelle, Implant IC-8® sténopéissant.