



HAL
open science

Granulomatose oro-faciale : démarche diagnostique et présentation de cas cliniques

Bastien Couard

► **To cite this version:**

Bastien Couard. Granulomatose oro-faciale : démarche diagnostique et présentation de cas cliniques. Chirurgie. 2018. dumas-01901910

HAL Id: dumas-01901910

<https://dumas.ccsd.cnrs.fr/dumas-01901910>

Submitted on 23 Oct 2018

HAL is a multi-disciplinary open access archive for the deposit and dissemination of scientific research documents, whether they are published or not. The documents may come from teaching and research institutions in France or abroad, or from public or private research centers.

L'archive ouverte pluridisciplinaire **HAL**, est destinée au dépôt et à la diffusion de documents scientifiques de niveau recherche, publiés ou non, émanant des établissements d'enseignement et de recherche français ou étrangers, des laboratoires publics ou privés.



Distributed under a Creative Commons Attribution - NonCommercial - NoDerivatives 4.0
International License

Granulomatose orofaciale : démarche diagnostique et présentation de cas cliniques

THESE

Présentée et publiquement soutenue devant la
Faculté d'Odontologie de Marseille
(Doyen : Monsieur le Professeur Jacques DEJOU)

Aix Marseille Université
(Président : Monsieur le Professeur Yvon BERLAND)

Le 20 septembre 2018

par

COUARD Bastien
né le 24 Août 1991
à MARSEILLE

Pour obtenir le Diplôme d'Etat de Docteur en Chirurgie Dentaire

EXAMINATEURS DE LA THESE :

Président	: Monsieur le Professeur	B. FOTI
Asseseurs	: Monsieur le Docteur	P. ROCHE-POGGI
	<u>Monsieur le Docteur</u>	<u>F. CAMPANA</u>
	Monsieur le Docteur	U. ORDIONI

Granulomatose orofaciale : démarche diagnostique et présentation de cas cliniques

THESE

Présentée et publiquement soutenue devant la
Faculté d'Odontologie de Marseille
(Doyen : Monsieur le Professeur Jacques DEJOU)

Aix Marseille Université
(Président : Monsieur le Professeur Yvon BERLAND)

Le 20 septembre 2018

par

COUARD Bastien
né le 24 Août 1991
à MARSEILLE

Pour obtenir le Diplôme d'Etat de Docteur en Chirurgie Dentaire

EXAMINATEURS DE LA THESE :

Président	: Monsieur le Professeur	B. FOTI
Assesseurs	: Monsieur le Docteur	P. ROCHE-POGGI
	<u>Monsieur le Docteur</u>	<u>F. CAMPANA</u>
	Monsieur le Docteur	U. ORDIONI

ADMINISTRATION

(mise à jour mars 2018)

DOYENS HONORAIRES	Professeur	R. SANGIUOLO
	Professeur	H. ZATTARA
	Professeur	A. SALVADORI
DOYEN	Professeur	J. DEJOU
VICE – DOYEN CHARGÉ DES ENSEIGNEMENTS DIRECTEUR DU DÉPARTEMENT DE FORMATION INITIALE	Professeur	J.D. ORTHLIEB
VICE – DOYEN CHARGÉ DE LA RECHERCHE DIRECTEUR DU DÉPARTEMENT DE LA RECHERCHE	Professeur	C. TARDIEU
DIRECTEUR DU DÉPARTEMENT DE FORMATION CONTINUE	Professeur	V. MONNET-CORTI
CHARGÉS DE MISSION	Professeur	F. BUKIET
	Professeur	A. RASKIN
RESPONSABLE DES SERVICES ADMINISTRATIFS ET TECHNIQUES	Madame	K. LEONI
PROFESSEUR ÉMÉRITE	Professeur	O. HUE

LISTE DES ENSEIGNANTS

56^{ème} SECTION : DEVELOPPEMENT, CROISSANCE ET PREVENTION

56.01 ODONTOLOGIE PÉDIATRIQUE ET ORTHOPÉDIE DENTO-FACIALE

ODONTOLOGIE PÉDIATRIQUE

Professeur	C. TARDIEU *	Assistant	H. AL AZAWI
Maître de Conférences	D. BANDON	Assistant	I. BLANCHET
Maître de Conférences	A. CHAFAIE	Assistant	V. MAGNAN
Maître de Conférences associé	A. CAMOIN		

ORTHOPÉDIE DENTO-FACIALE

Maître de Conférences	J. BOHAR	Assistant	I. CAMBON
Maître de Conférences	E. ERARD	Assistant	L. LEVY
Maître de Conférences	J. GAUBERT	Assistant	R. MATTERA
Maître de Conférences	M. LE GALL *	Assistant	C. MITTLER
Maître de Conférences	C. PHILIP-ALLIEZ	Assistant	A. PATRIS-CHARRUET

56.02 PRÉVENTION - ÉPIDÉMIOLOGIE - ÉCONOMIE DE LA SANTÉ - ODONTOLOGIE LÉGALE

Professeur	B. FOTI *	Assistant	J. SCIBILIA
Maître de Conférences	D. TARDIVO		

57^{ème} SECTION : CHIRURGIE ORALE ; PARODONTOLOGIE ; BIOLOGIE ORALE

57.01 CHIRURGIE ORALE ; PARODONTOLOGIE ; BIOLOGIE ORALE

PARODONTOLOGIE

Professeur	V. MONNET-CORTI *	Assistant	A. BOYER
		Assistant	C. DUMAS
		Assistant	V. MOLL
		Assistant	A. MOREAU

CHIRURGIE BUCCALE – PATHOLOGIE ET THÉRAPEUTIQUE - ANESTHÉSIOLOGIE – RÉANIMATION

Maître de Conférences	D. BELLONI	Assistant	E. QUINQUE
Maître de Conférences	J. H. CATHERINE *		
Maître de Conférences	P. ROCHE-POGGI		
Maître de Conférences associé	F. CAMPANA		

BIOLOGIE ORALE

Maître de Conférences	P. LAURENT	Assistant	C. LE FOURNIS
-----------------------	------------	-----------	---------------

65^{ème} SECTION : BIOLOGIE CELLULAIRE

Professeur	I. ABOUT *	(Responsable de la Biologie orale)	
------------	------------	------------------------------------	--

58^{ème} SECTION : REHABILITATION ORALE
--

58.01 RESTAURATRICE, ENDODONTIE, PROTHESES, FONCTION-DYSFONTION, IMAGERIE, BIOMATÉRIAUX

ODONTOLOGIE CONSERVATRICE, ENDODONTIE

Professeur	F. BUKIET *	Assistant	B. BALLESTER
Professeur	H. TASSERY	Assistant	H. DE BELENET
Maître de Conférences	G. ABOUDHARAM	Assistant	A. DEVICTOR
Maître de Conférences	C. PIGNOLY	Assistant	A. FONTES
Maître de Conférences	L. POMMEL	Assistant	M. GLIKPO
Maître de Conférences	E. TERRER	Assistant	S. MANSOUR
Maître de Conférences associé	M. GUIVARC'H	Assistant	L. MICHEL-ROLLET

PROTHÈSE

Professeur	M. RUQUET *	Assistant	N. CHAUDESAYGUES
Maître de Conférences	G. LABORDE	Assistant	M. DODDS
Maître de Conférences	M. LAURENT	Assistant	A. FERDANI
Maître de Conférences	B.E. PRECKEL	Assistant	C. MENSE
Maître de Conférences	G. STEPHAN	Assistant	C. NIBOYET
Maître de Conférences	P. TAVITIAN	Assistant	A. REPETTO
Maître de Conférences	A. TOSELLO	Assistant	A. SETTE
Maître de Conférences associé	R. LAN	Assistant	F. SILVESTRI
Maître de Conférences associé	G. MAILLE		

SCIENCES ANATOMIQUES ET PHYSIOLOGIQUES OCCLUSODONTOLOGIE, BIOMATÉRIAUX, BIOPHYSIQUE, RADIOLOGIE

Professeur	J. DEJOU	Assistant	M. JEANY
Professeur	J. D. ORTHLIEB *		
Professeur	A. RASKIN		
Maître de Conférences	A. GIRAUDEAU		
Maître de Conférences	B. JACQUOT		
Maître de Conférences	J. P. RÉ		
Maître de Conférences associé	T. GIRAUD		

A notre jury de thèse
Monsieur le Pr B FOTI

Nous vous remercions très chaleureusement d'honorer notre travail de votre attention en acceptant de présider notre jury de thèse. Soyez assuré de notre plus grand respect pour la qualité et la gentillesse avec laquelle vous nous transmettez votre enseignement.

Nous vous prions de trouver ici, l'expression de notre reconnaissance et de toute notre considération.

A notre jury de thèse
Monsieur le Dr P. Roche-Poggi

Merci d'avoir accepté de siéger dans le jury de cette thèse. Nous avons eu le privilège au cours de nos études de travailler dans votre vacation. Nous avons pu apprécier votre engagement et votre disponibilité pour les étudiants. Nous tenons à vous remercier pour votre sympathie, votre gentillesse et la transmission passionnée de votre savoir.

Veillez trouver ici le témoignage de notre profond respect et de toute notre considération.

**A notre jury de thèse
Monsieur le Dr F.CAMPANA**

Nous vous remercions d'avoir accepté la direction de ce travail. Nous tenons également à vous témoigner notre gratitude pour l'intérêt et l'expertise que vous avez portés à cet ouvrage. Au cours de notre stage professionnel, nous avons pu apprécier votre gentillesse, votre disponibilité ainsi que vos immenses qualités humaines et professionnelles.

Permettez-nous de vous exprimer notre sincère reconnaissance ainsi que notre profond respect.

A notre jury de thèse
Monsieur le Dr U.ORDIONI

Nous vous remercions d'avoir accepté de nous soutenir et de nous accompagner tout au long de ce travail. Nous tenons également à vous témoigner notre gratitude pour l'intérêt et l'investissement que vous avez portés à cet ouvrage. Nous avons pu apprécier votre gentillesse, vos précieux conseils ainsi que vos immenses qualités humaines et professionnelles au cours de nos années cliniques et de notre stage professionnel.

Permettez-nous de vous exprimer notre sincère reconnaissance ainsi que notre profond respect.

Sommaire

1 INTRODUCTION.....	1
2 LA GRANULOMATOSE ORO-FACIALE.....	2
2.1 DEFINITIONS	2
2.2 EPIDEMIOLOGIE	5
2.3 DESCRIPTION CLINIQUE.....	7
2.3.1 Œdème	7
2.3.2 Ulcérations muqueuses	9
2.3.3 Accroissement gingival.....	9
2.3.4 Langue plicaturée.....	10
2.3.5 Paralyse du nerf facial.....	11
2.4 DESCRIPTION HISTOLOGIQUE	12
2.5 ETIOPATHOGENIE.....	14
2.5.1 GOF primaire	14
2.5.2 GOF secondaire	14
3 APPROCHE DIAGNOSTIQUE.....	15
3.1 SIGNES CLINIQUES ASSOCIES	15
3.2 EXAMENS COMPLEMENTAIRES	16
3.2.1 Biopsie	16
3.2.2 Bilan biologique.....	17
3.2.3 Bilan d'imagerie.....	19
3.2.4 Bilan endoscopique.....	22
3.3 DIAGNOSTIC POSITIF.....	24
3.4 DIAGNOSTIC DIFFERENTIEL	25
4 PRESENTATION DE CAS CLINIQUES	28
4.1 CAS N°1	28
4.2 CAS N°2	33
5 CONCLUSION	36

1 Introduction

La Granulomatose Oro-Faciale (GOF) représente un groupe de maladies caractérisées par une inflammation granulomateuse non caséuse de la région oro-faciale. Cette affection est rare, la nomenclature est controversée. L'étiopathogénie de la GOF n'est pas élucidée. Plusieurs facteurs sont retrouvés dans la littérature : génétiques, immunologiques, allergiques et infectieux (1).

Le tableau clinique associe différents signes oro-faciaux. D'autres signes cliniques extra-oraux peuvent être associés lorsque la GOF s'inscrit dans le cadre d'une pathologie systémique tel que la maladie de Crohn (MC) ou la Sarcoïdose.

Le diagnostic de GOF est anatomo-clinique. Le diagnostic nécessite la recherche systématique de signes extra-oraux afin de déterminer si l'atteinte est isolée ou si elle est associée à une atteinte systémique. L'atteinte oro-faciale précède parfois l'atteinte systémique rendant la surveillance clinique capitale.

L'objectif de cette thèse est de faire le point sur l'approche diagnostique des GOF. Ce travail sera illustré par deux cas cliniques.

2 La granulomatose oro-faciale

2.1 Définitions

La **GOF** est une inflammation chronique de la région oro-faciale définie histologiquement par la présence de granulomes épithélioïdes et giganto-cellulaires sans nécrose caséuse (1).

En 1928, Melkersson décrit l'inflammation granulomateuse dans le cadre d'une tuméfaction orofaciale et d'une paralysie faciale et en l'absence de maladies systémiques sous-jacentes (2).

En 1945, le terme Chéilite de Miescher (CM) a été utilisé pour décrire l'inflammation et la tuméfaction labiale (3).

Rosenthal a complété le tableau clinique de Melkersson en 1949 en ajoutant comme symptôme la langue plicaturée, définissant le Syndrome de Melkersson Rosenthal (SMR) tel qu'il est décrit aujourd'hui(4)(5).

Le terme de GOF a été introduit en 1985 par Wiesenfeld et al. et regroupe toutes les entités précédemment décrites. Pour ces auteurs et d'autres, si la lésion histopathologique de ces trois affections est commune, c'est qu'il s'agit d'une seule entité nosologique (6).

La discussion porte depuis sur la terminologie de ces lésions granulomateuses, pour laquelle il existe souvent une confusion.

Ces mêmes lésions retrouvées dans la GOF sont également communes à la MC et à la sarcoïdose. Certains auteurs prétendent que la GOF est une localisation oro-faciale de la MC ou de la sarcoïdose. D'autres considèrent que la GOF, la CM, le SMR, la MC et la sarcoïdose comme différentes manifestations de la même condition (7). Wiesenfeld notait qu'il n'y a toujours pas de consensus sur la question de savoir si la GOF est une affection clinique distincte ou une présentation initiale de la MC ou de la sarcoïdose et que son évolution était « imprévue » (8). Récemment, en 2016, les termes de GOF primaire et secondaire ont été proposés afin de distinguer la GOF idiopathique de la GOF comme manifestation clinique d'une pathologie systémique sous-jacente (1). Nous reprenons dans ce travail cette nomenclature en considérant qu'un patient ayant des symptômes de GOF sans atteinte systémique est considéré comme ayant une GOF primaire « isolée », au moins temporairement. En effet, chez certains patients, les manifestations systémiques peuvent apparaître bien plus tard montrant que la GOF était un mode de début d'une autre maladie, où la GOF devient secondaire, comme l'un des symptômes d'une pathologie systémique.

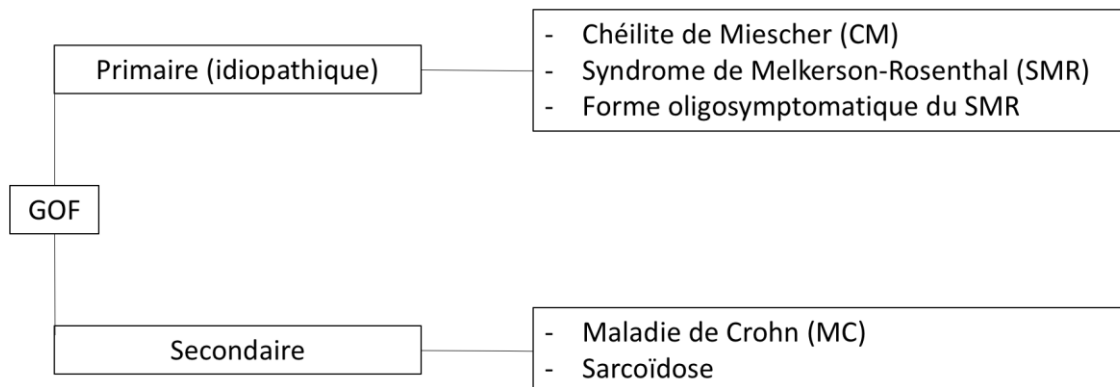


Figure 1 : Concept de GOF primaire et secondaire d'après Miest(1)

GOF PRIMAIRE

- Chéilite de Miescher

Le tableau clinique se manifeste par une tuméfaction isolée de l'une ou des deux lèvres. Elle peut être uni ou bi-latérale. Certains auteurs considèrent que la CM est une forme monosymptomatique du SMR posant un problème nosologique récurrent dans la littérature. (9-11)

- Syndrome de Melkersson-Rosenthal

La forme classique du SMR consiste en la triade clinique de la paralysie récurrente du nerf facial, un œdème de l'une ou des deux lèvres et une langue plicaturée (12).

Seulement 8-25% des patients présentent une triade complète, et la langue fissurée est la caractéristique la moins commune (13).

On parle de forme oligosymptomatique lorsque la triade n'est pas complète.

GOF SECONDAIRE

- Maladie de Crohn (14)

La MC est une Maladie Inflammatoire Chronique de l'Intestin (MICI) pouvant toucher l'ensemble du tube digestif de la bouche à l'anus. Son diagnostic repose sur un faisceau d'arguments cliniques, biologiques, endoscopiques et histologiques. L'histologie permet de retrouver des granulomes épithélioïdes sans nécrose caséuse. La physiopathologie est complexe et imparfaitement connue. Elle concerne tous les âges, avec une prédilection pour les adultes jeunes (20-30 ans). Elle évolue par poussées et peut se compliquer de sténoses, d'abcès et de fistules (15).

- Sarcoïdose

La sarcoïdose est une maladie multisystémique de cause inconnue caractérisée par la formation de granulomes immunitaires dans les organes affectés. Tous les organes peuvent être touchés, l'atteinte pulmonaire est prédominante.

Le diagnostic repose sur les données cliniques, radiologiques et histologiques avec la mise en évidence à la biopsie de granulomes épithélioïdes sans nécrose caséuse et à l'exclusion d'autres maladies granulomateuses (16).

2.2 Epidémiologie

La GOF est une pathologie décrite comme rare. Les caractéristiques démographiques des patients sont basées pour la plupart sur des cohortes en Amérique du Nord et en Europe. La prévalence mondiale est incertaine (1).

Les données épidémiologiques retrouvées dans la littérature sont résumées dans le tableau 1.

17 articles ont permis de recenser les caractéristiques épidémiologiques de la GOF avec un total de 887 patients.

L'âge moyen retrouvé est 25,6 (n=887)

Le sexe ratio est de 1,04 (n=817)

La localisation est décrite chez 805 patients :

- dans 72% des cas elle est labiale ;
- dans 19% des cas elle est faciale ;
- dans 40% des cas elle est muqueuse ;
- dans 14% des cas elle est linguale.

Le diagnostic est précisé chez 571 patients. On retrouve :

- dans 43%, une CM ;
- dans 16%, un SMR ;
- dans 35%, une MC ;
- dans 6% une sarcoïdose.

La GOF survient à tout âge mais apparaît plus fréquemment chez les jeunes adultes, l'âge moyen de diagnostic de la maladie est de 25,6 ans. Elle serait plus fréquente en Europe du Nord et en Allemagne (17). Il n'existe pas de sexe de prédilection.

La tuméfaction labiale est le principal symptôme lié à la GOF (72%) suivi de la tuméfaction muqueuse (en pavée) et des ulcérations buccales(20%).

Du fait de l'hétérogénéité de la nomenclature, il n'est pas possible à ce stade de recueillir des données concernant l'incidence des GOF primaires et secondaires. Une normalisation de la définition des GOF pourrait permettre la comparaison des études publiées et le travail d'épidémiologie (18).

Auteurs	nombre de patients	M. âge	Sexe			Localisation						Diagnostics			
			H	F	NS	Lèvres Inf & sup	facial	œdème jugal (pavée)	ulcération	lésions muqueuses	Langue plicaturée	Chéilite de Miescher	SMR	Maladie de Crohn	Sarcoïdose
Van der Waal et al(19).	13	32,8	6	7		6	3			2	6	8	3	2	0
G gale (20)	29	14	21	8		26	24	18	5	21		17	0	12	0
Be Mc cartan (18)	119	28	57	62		102	36	74	39	30	18	78	27	14	0
Lazzerini et al (21)	173	11,1	69	34	70	97	19	8	24	22	8	1	4	137	36
Khadir et al (22)	19	31,4	6	13		5						6	11	1	1
Hornstein et al (23)	73	35-39	28	45			22	3			48				
Tyldesley et al (24)	9	16	5	4											
Worsaae et al (11)	33	25	16	17		13		22			21				
Wiesenfeld et al (8)	60	20	30	30		41	28		19	12	1				
Campbell et al (25)	207	23	110	97		184		151	53			156	5	46	0
Sciubba et al (7)	13	47	7	6		10	2	7	4	2	5	0	7	6	0
F Arif et al(26)	1	12	1			1									
Johani et al (27)	49	32,4	27	22		37	6	15	18	4	7				
Sanderson et al (28)	35	24	17	18		30		25							
Zimer et al (10)	42	33,8	14	28		18	11	1				0	42	0	0
El-Hamkim et al (29)	6	17	1	5		6		1			1				
Allen et al(9)	6	30,5	3	3		6						6	0	0	0
Total et %	887	25,58	47%	45%	8%	72%	19%	40%	20%	11,5%	14%	43,6%	16%	35%	6%

Tableau 1: Recueil de données épidémiologiques.

2.3 Description Clinique

Le tableau clinique de la GOF est variable, il comprend principalement une tuméfaction oro-faciale, mais un certain nombre d'autres symptômes peuvent être observés (30).

2.3.1 Œdème

L'œdème est le plus souvent labial. Il peut être uni ou bilatéral, souvent asymétrique et de consistance ferme et élastique, ne prenant pas le godet (17). Il peut parfois éverser la lèvre (31). Cette macrochéilie est le signe classique de la GOF.

L'œdème est indolore et non-prurigineux (32). Son apparition est sans facteur déclenchant.

L'œdème labial évolue par poussées intermittentes pour dans certains cas finalement devenir permanent (13). La tuméfaction finit par devenir permanente, elle est alors plus ferme et rénitente (33).

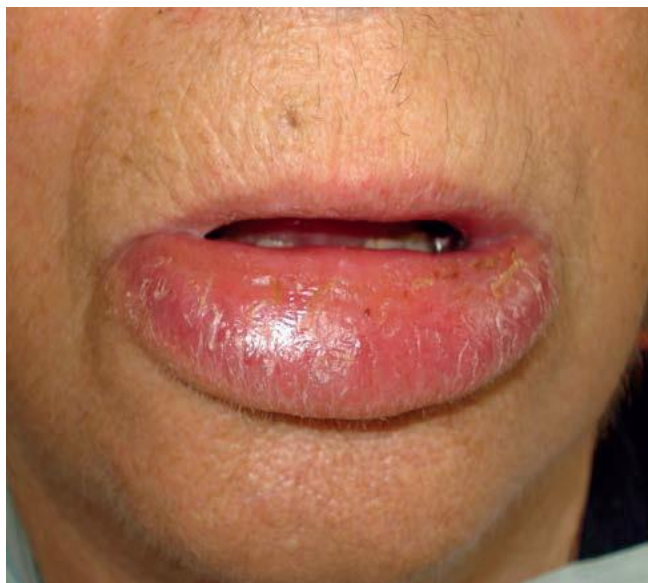

Figure 2 : Macrochéilie inférieure (34).

On note que l'œdème peut avoir une autre localisation : on le retrouve au niveau de la langue (glossite granulomateuse de Schuermann), cutané péri oral, péri orbitaire, au niveau du nez, du front ou du menton (30).

L'œdème peut être associé à un érythème dans la MC (35) (figure 3). Cet érythème pourrait résulter d'une surinfection staphylococcique (17).

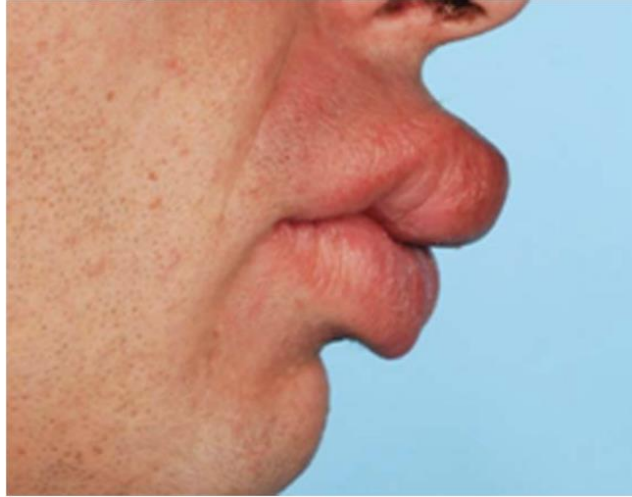

Figure 3 : Erythème péri-buccal associé à une macrochéilie chez un patient atteint de MC (25).

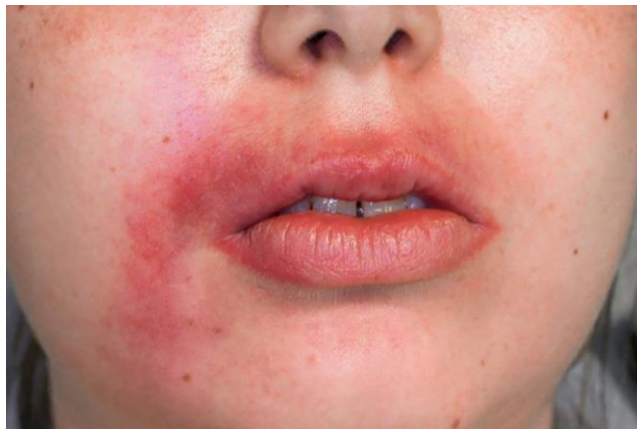

Figure 4 : Erythème péribuccal chez une patiente ayant une MC (36).

La localisation de l'œdème est parfois endobuccale, préférentiellement au niveau des faces jugales mais pouvant être retrouvé sur d'autres sites, donnant à la muqueuse un aspect pavimenteux (figure 3).

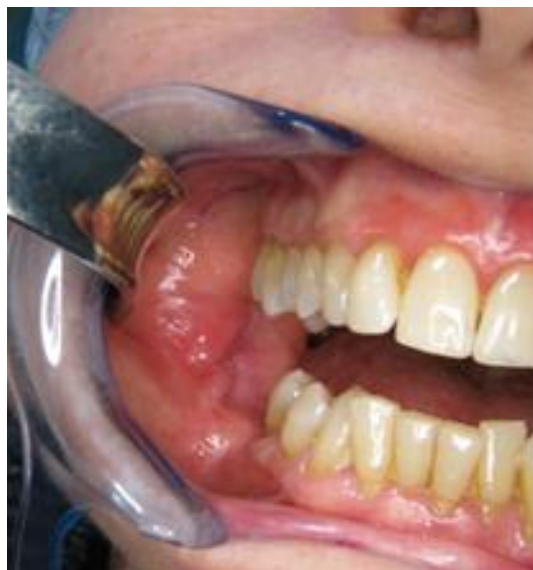

Figure 5 : Oedème muqueux de la face jugale postérieure (collection Dr Campana).

2.3.2 Ulcérations muqueuses

Classiquement, il s'agit d'ulcérations chroniques, linéaires localisées au fond du vestibule (figure 6). Ces dernières sont souvent entourées de replis muqueux correspondants aux marges hyperplasiques (37). Contrairement aux aphtes, elles ont la particularité d'être peu douloureuses (17). Pour certains auteurs, ces ulcérations sont pathognomoniques de la MC (33). Des ulcérations moins spécifiques peuvent être retrouvées.

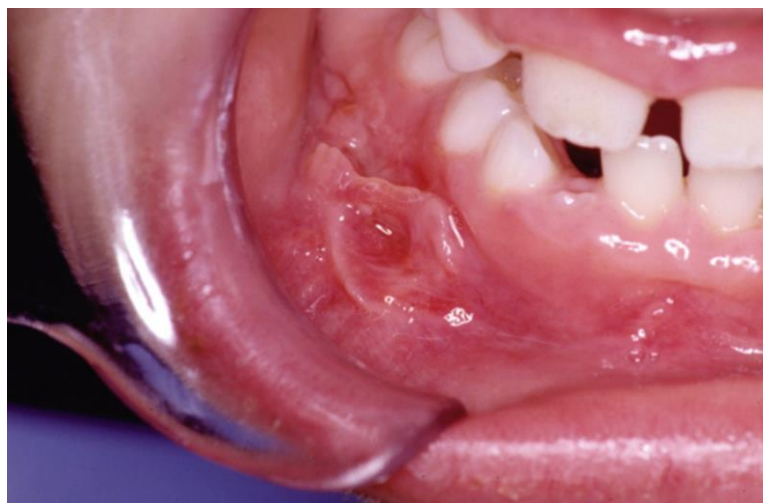

Figure 6 : Ulcérations de la muqueuse jugale (32).

2.3.3 Accroissement gingival

L'accroissement gingival peut survenir de façon localisée ou généralisée, précédant parfois de plusieurs semaines les autres symptômes (38).

Les zones ont souvent un aspect granuleux et peuvent varier de la couleur normale à rouge (Figure 7).

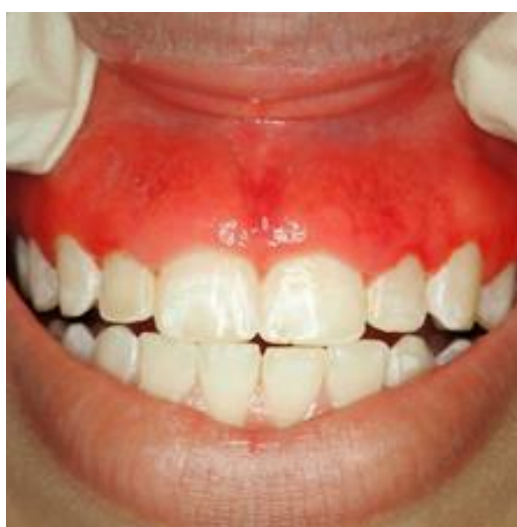

Figure 7 : Accroissement gingival chez un patient atteint de MC (Collection Dr Campana).

2.3.4 Langue plicaturée

La langue plicaturée est une anomalie fréquente transmise en dominance autosomique. Elle fait partie de la triade symptomatique dans le SMR dans deux tiers des cas.

Cliniquement, la langue est caractérisée par une légère macroglossie associée à des modifications de la face dorsale dont la muqueuse présente des plages de papilles filiformes hypertrophiques parcourues par des sillons profonds de configurations variables (17).

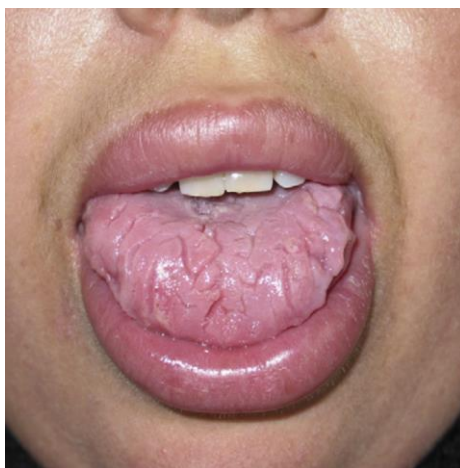

Figure 8 : Aspect de langue plicaturée au cours d'un syndrome de Melkersson-Rosenthal, on note la macrochéilie associée (22).

2.3.5 Paralysie du nerf facial

Une paralysie faciale périphérique est retrouvée dans un tiers des cas des SMR (17). Elle est unilatérale, partielle ou globale et rétrocede plus ou moins complètement après 2 ou 3 semaines et récidive assez souvent. Cela reflète vraisemblablement la formation de granulomes le long de la branche principale du nerf (30).

Il est décrit de manière plus rare des atteintes d'autres nerfs craniens en particulier des nerfs moteurs de l'œil, du trijumeau et de l'acoustique (17).

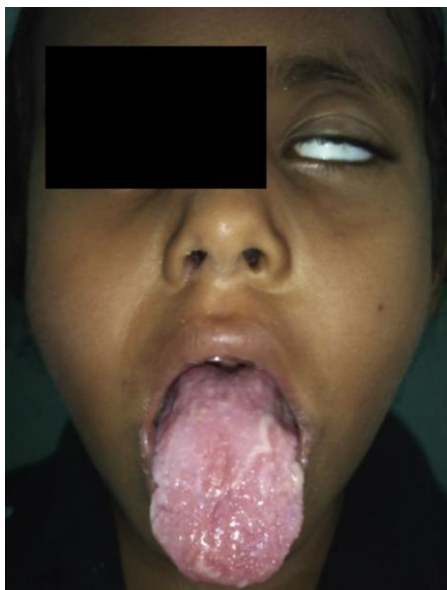


Figure 9 : Paralysie faciale chez une jeune fille présentant un SMR (39).

2.4 Description histologique

La description histologique classique de la GOF montre, sous un revêtement épithélial en général sans anomalie, un chorion œdémateux avec des capillaires dilatés et la présence de granulomes histiocytaires dans la sous muqueuse et la couche musculaire en profondeur.

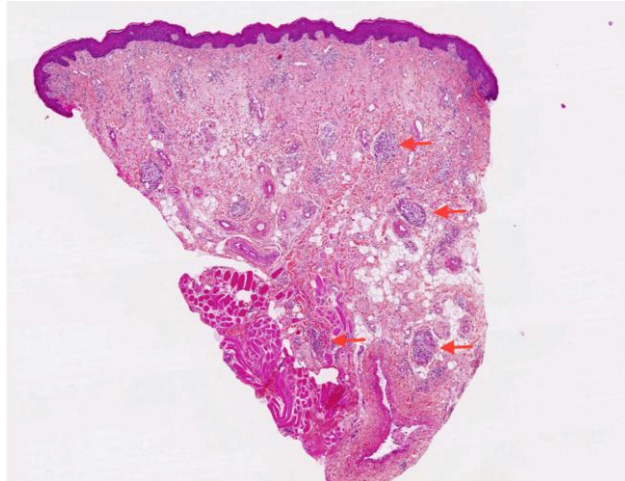


Figure 10 : Aspect histologique à faible grossissement. Les flèches rouges montrent les granulomes inflammatoires au sein du chorion et du muscle en profondeur (31).

Les granulomes sont constitués d'histiocytes épithélioïdes, qui sont des cellules au cytoplasme abondant comme l'est celui des cellules épithéliales. Ces histiocytes sont ronds et roses et s'accompagnent de quelques lymphocytes ou plasmocytes. Il peut exister au sein des granulomes des cellules géantes. Il n'a pas de nécrose.

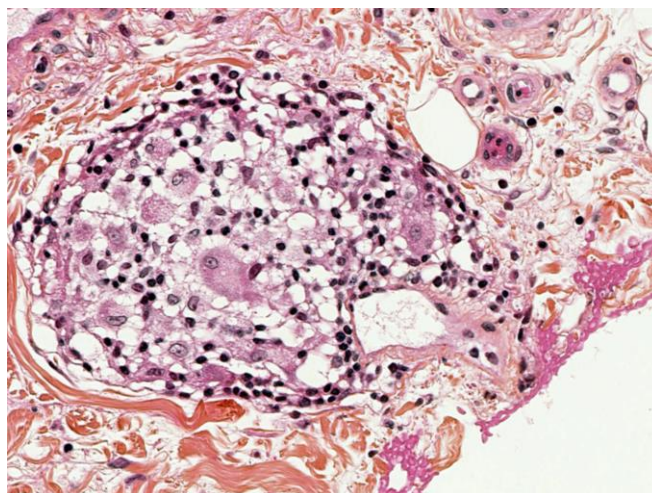


Figure 11 : Aspect histologique à fort grossissement : le granulome est composé d'histiocytes épithélioïdes et de quelques lymphocytes (31).

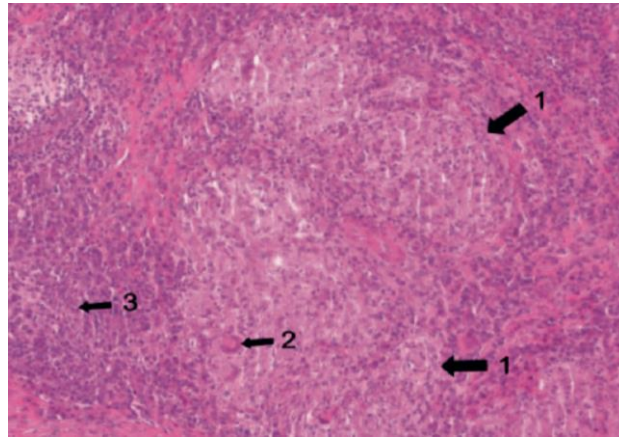


Figure 12 : Aspect histopathologique de la lésion : au sein du chorion, présence de granulomes épithélioïdes (flèche 1) et giganto-celulaires sans nécrose caséuse centrale. On observe des cellules géantes multinucléées (flèche 2) et un infiltrat inflammatoire lymphocytaire (flèche 3). (Coloration HPS, × 20) (Collection Dr Campana).

Les granulomes se développent très souvent au contact d'une paroi vasculaire, semblant la repousser et réalisant parfois une hernie intravasculaire, à tel point que les granulomes paraissent ou sont dans certains cas intralymphatiques, faisant compression et obstacle à la circulation lymphatique («endolymphangite épithélioïde oblitérante»). Cet élément explique l'œdème par stase locale. Il s'agit d'un lymphoedème.

D'après certains auteurs, il existerait, bien que la distinction puisse être difficile, des différences histologiques entre les granulomes retrouvés dans les GOF primaires et secondaires (17).

- Dans la MC, le granulome semblerait moins constamment paravascularaire et les histiocytes, qui le composent, sont souvent allongés avec un cytoplasme clair, plutôt que ronds et roses. Il existe un immunophénotypage différent dans la MC avec une différence de composition de l'infiltrat inflammatoire chez les patients avec une GOF primaire par rapport aux patients avec une MC (40).
- Dans la sarcoïdose, le granulome est un peu différent, souvent plus abondant, plus riche en cellules géantes et avec des cellules histiocytaires plus claires. Il n'est pas particulièrement angiotrope (31).

Il n'y a pas de signe histologique différentiel de certitude, rendant les contextes clinique et paraclinique capitaux dans le diagnostic de la maladie.

2.5 Etiopathogénie

2.5.1 GOF primaire

L'étiologie des GOF primaires est inconnue. De multiples facteurs sont retrouvés dans la littérature :

- **Rôle positif d'un agent infectieux :**

Des agents microbiologiques ont été retrouvés lors de maladies granulomateuses chroniques d'où leur rôle suspecté dans la GOF (herpès récidivant, infections bucco-dentaires latentes, candidoses chroniques)(41)(42).

- **Origine allergique :**

Diverses substances et additifs alimentaires ont été suspectés d'être la cause ou l'événement précipitant l'apparition de GOF. Cependant, la question reste de savoir si ces substances sont les principaux agents causatifs ou exacerbent seulement le processus de maladie existant (43).

- **Prédisposition génétique :**

La littérature ne fournit pas de données suffisantes pour soutenir l'affirmation qu'une GOF a une origine génétique. Cependant une récente étude a suggéré qu'un mécanisme immunologique peut sous-entendre la présentation clinique de GOF et que les patients avec des haplotypes HLA (human leukocyte antigen) spécifiques peuvent être plus susceptibles de souffrir de GOF (44).

2.5.2 GOF secondaire

- **Maladie de Crohn :**

L'étiologie reste également inconnue, de nombreux facteurs de risques ont été identifiés : facteurs génétiques (prédispositions familiales, gènes de susceptibilité identifiés (NOD2, CARD15), mutation du gène codant pour le récepteur de l'IL23 (45), facteurs environnementaux (tabagisme, comportement alimentaire, médicaments, infection, etc) et immunologiques (15).

- **Sarcoïdose :**

L'étiologie reste inconnue, mais la maladie serait due à de nombreux antigènes, non identifiés et plutôt faiblement dégradables qui déclencheraient une réaction immunitaire excessive chez les individus génétiquement prédisposés (16). La nature de «l'antigène sarcoïdien» reste inconnue, bien que plusieurs bactéries ou virus et divers antigènes provenant de l'environnement aient été suspectés (17).

3 Approche diagnostique

Le diagnostic de GOF est anatomo-clinique. La biopsie constitue l'examen complémentaire obligatoire. L'anamnèse doit être rigoureuse et doit faire rechercher des symptômes extra-oraux. Lorsqu'il existe des symptômes extra-oraux associés au tableau clinique oro-facial, la démarche diagnostique est pluridisciplinaire, et passe par des examens cliniques et paracliniques pouvant concerner plusieurs spécialités.

3.1 Signes cliniques associés

La symptomatologie de la GOF est polymorphe, cette dernière peut être le symptôme principal ou s'inscrire dans le tableau clinique d'une maladie systémique.

Les principaux signes cliniques associés aux GOF primaires et secondaires sont résumés dans le tableau 2.

	GOF primaire		GOF secondaire	
	CM	SMR	MC	Sarcoïdose
Symptômes oro-faciaux	Macrochéilie	Œdème oro-facial PF+/- langue plicaturée	Œdème oro-facial Muqueuse pavimenteuse Ulcération vestibulaire Accroissement gingival	Œdème oro-facial Ulcération buccale Tropisme salivaire (xérostomie, tuméfaction parotidienne)
Lésions cutanées			Pyoderma Gangrenosum, Erythème noueux	Erythème noueux
Symptômes généraux			Fatigue, Fièvre, Perte de poids, anorexie, Chez l'adolescent : cassure courbes staturale-pondérale, retard de puberté (HAS)	ADP périphériques et intrathoraciques, Asthénie Fièvre
Symptômes digestifs			Diarrhées Douleurs chroniques, Saignements rectaux, Nausée et vomissement, Atteintes périanales, Ulcères anaux, Sténoses ano-rectales	
Symptômes respiratoires				toux persistante ; plus rarement dyspnée d'effort progressive ; exceptionnellement hémoptysie
Atteinte neurologique		paralysie faciale		
Atteinte oculaire				uvéite antérieure,

Tableau 2 : Principaux signes cliniques des GOF.

3.2 Examens complémentaires

L'examen anatomo-pathologique est indispensable au diagnostic des GOF. En fonction du tableau clinique, des examens biologiques, radiologiques ou endoscopiques peuvent être indiqués. Une symptomatologie digestive doit faire rechercher systématiquement une MC et une symptomatologie respiratoire une sarcoïdose.

3.2.1 Biopsie

L'examen histologique permet de mettre en évidence des granulomes épithélioïdes sans nécrose. Ces derniers peuvent être discrets, de par leur faible nombre, de par leur petite taille ou leur présence uniquement dans la profondeur des tissus, il est nécessaire que le fragment biopsique soit volumineux, large et profond, allant jusqu'au muscle pour la lèvre, et que soient pratiquées des recoupes nombreuses, jusqu'à 10 parfois, pour trouver les foyers granulomateux. (46) (Figure 1).

Il n'est pas rare de devoir pratiquer plusieurs biopsies avant de retrouver un granulome.

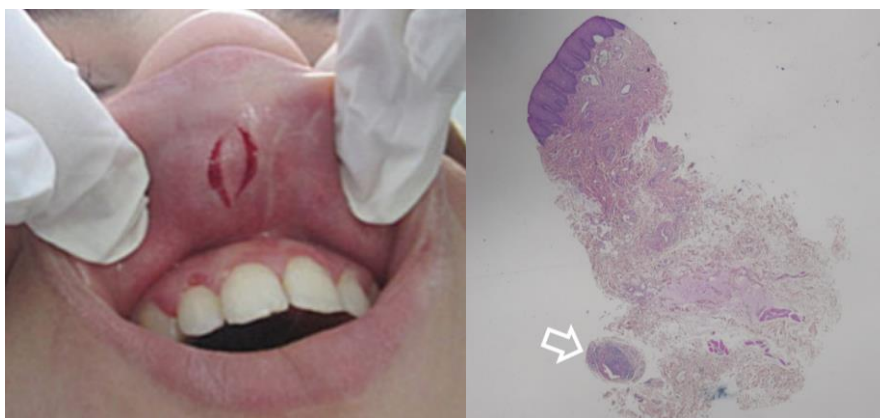

Figure 14 : Biopsie en profondeur de la lèvre supérieure Exemple de prélèvement pour lequel il existe un granulome unique dans une position profonde(46).

3.2.2 Bilan biologique

Bilan biologique en cas de suspicion de maladie de Crohn selon la HAS :

Il n'existe aucun marqueur biologique spécifique de la MC. Les examens réalisés ont un rôle modeste et permettent de confirmer le caractère organique des symptômes, d'éliminer une cause infectieuse et de caractériser le retentissement de la maladie.

Le bilan biologique permet de rechercher notamment :

- Un syndrome biologique inflammatoire ;
- Une anémie, par carence (fer, folates, vit B12) ou inflammatoire associée à une thrombocytose ;
- Des signes biologiques de malabsorption.

Examen biologique	Intérêt
<ul style="list-style-type: none">- NFS / CRP- Albuminémie- Ferritinémie, Vit B12 sérique, folates sériques, Vit D sérique- ALAT, GGT, phosphatases alcalines- Créatinémie,- Calprotectine fécale- Sérologie pANCA et ASCA- Coproculture et examen parasitologique des selles.	<ul style="list-style-type: none">Anémie/syndrome inflammatoireEtat nutritionnelMalabsorptionRecherche cholangite sclérosanteRecherche néphropathieElimine trouble fonctionnelAide au diagnostic différentiel entre MC RCHInfection bactérienne ou parasitaire

Tableau 3 : Bilan biologique de la maladie de Crohn.

Bilan biologique en cas de suspicion de sarcoïdose

Aucun examen biologique n'est spécifique de la sarcoïdose.

Le bilan biologique permet de rechercher notamment :

- Une augmentation de l'enzyme de conversion de l'angiotensine sérique ;
- Des troubles du métabolisme phosphocalcique avec hypercalciurie fréquente et une hypercalcémie ;
- Une infection tuberculeuse (tuber-test) ;
- Une hypergammaglobulinémie à l'électrophorèse des protides ;
- Une lymphopénie prédominant sur les lymphocytes T4.

Des examens de routine sont utiles pour mettre en évidence une fonction hépatique anormale et une augmentation plus rare de la créatinine et des anomalies hématologiques (tableau 4).

Examen biologique	Intérêt
- ECA	Augmentation de l'ECA dans 60% des cas
- Calcémie,	Hypercalcémie dans 11% des cas
- Calciurie,	Hypercalciurie dans 36% des cas
- Electrophorèse des protides	Hypergammaglobulinémie dans 50% des cas (hypogammaglobulinémie dans le DICV ou le lymphome)
- Bilan hépatique	Exploration fonction hépatique
- NFS-Pl	Lymphopénie dans 40% des cas
- VS/CRP	Recherche d'un syndrome inflammatoire (forme aiguë ou récente de sarcoïdose)
- Ionogramme sanguin	Troubles métaboliques
- Créatinémie	Explore la fonction rénale
- Tubertest	Elimine une infection tuberculeuse

Tableau4 : Bilan biologique de base dans la sarcoïdose.

3.2.3 Bilan d'imagerie

Imagerie en cas de suspicion de Maladie de Crohn (47)

L'entéro-IRM est l'imagerie la plus adaptée pour diagnostiquer et explorer la MC de l'intestin grêle, en raison d'un excellent contraste tissulaire et de l'absence d'irradiation. Elle permet un bilan précis de la longueur et de la localisation des atteintes de l'intestin grêle. Elle nécessite un remplissage digestif qui se fait de plus en plus souvent par voie orale (mieux supportée par les patients). L'entéro-IRM permet de caractériser des anomalies pariétales et extrapariétales (figure 15).

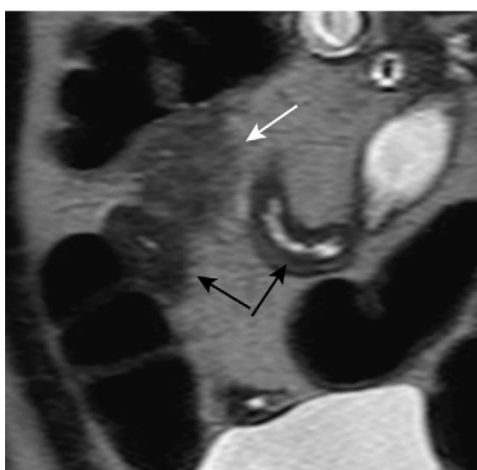

Figure 15 : Entéro-IRM en pondération T2 : masse inflammatoire (flèche blanche) en regard de l'épaississement pariétal marqué d'une anse iléale pathologique (flèche noire)(47).

L'échographie de l'intestin grêle est complémentaire et est un bon examen de routine pour rechercher un abcès et évaluer l'inflammation (Figure 16). Le scanner est généralement réservé à l'urgence pour rechercher une complication aiguë (abcès, occlusion, perforation, etc)

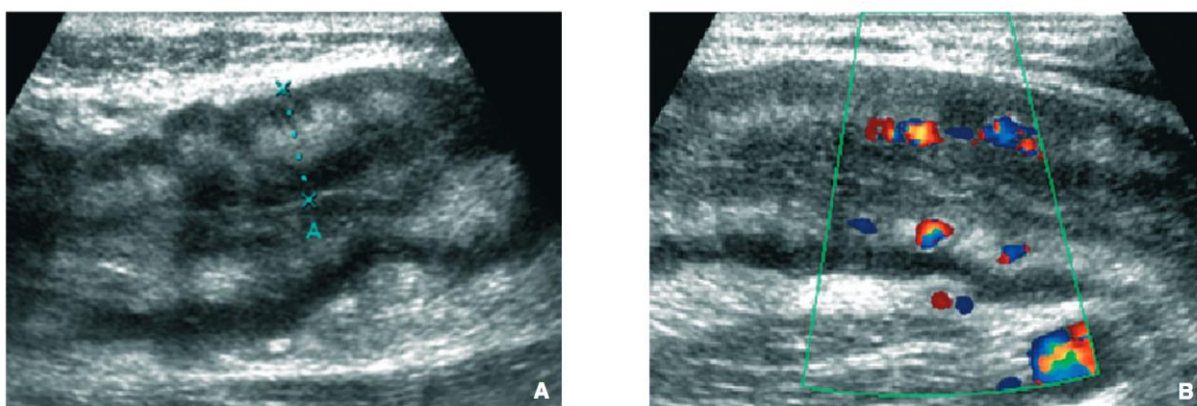


Figure 16 : Echographie haute résolution d'une maladie de Crohn en poussée. Epaissement circonférentiel de l'intestin grêle transmurale bien différencié avec hyperhémie en Doppler couleur (A,B) (cliché du docteur Sophie Aufort, CHU Saint-Eloi, Montpellier) (47).

Dans certains cas difficiles, un examen par vidéocapsule et/ou une entéroscopie peut être indiqué.

L'IRM et l'échoendoscopie sont adaptées pour explorer les lésions anopérianales.

Le diagnostic de la MC colique repose essentiellement sur l'endoscopie.

Imagerie en cas de suspicion de sarcoïdose (48)

La radiographie du thorax a une grande valeur pour le diagnostic, le pronostic et le suivi de la maladie. Cinq stades ou types radiographiques sont décrits (Figure 17) :

- Stade 0 : radiographie de thorax normal (formes extrathoraciques) ;
- Stade I : Adénopathies (ADP) hilaires bilatérales et médiastinales isolées ;
- Stade II : association d'ADP hilaires et médiastinales et d'une atteinte parenchymateuse pulmonaire ;
- Stade III : atteinte parenchymateuse pulmonaire isolée ;
- Stade IV : fibrose pulmonaire diffuse souvent à prédominance apicale.

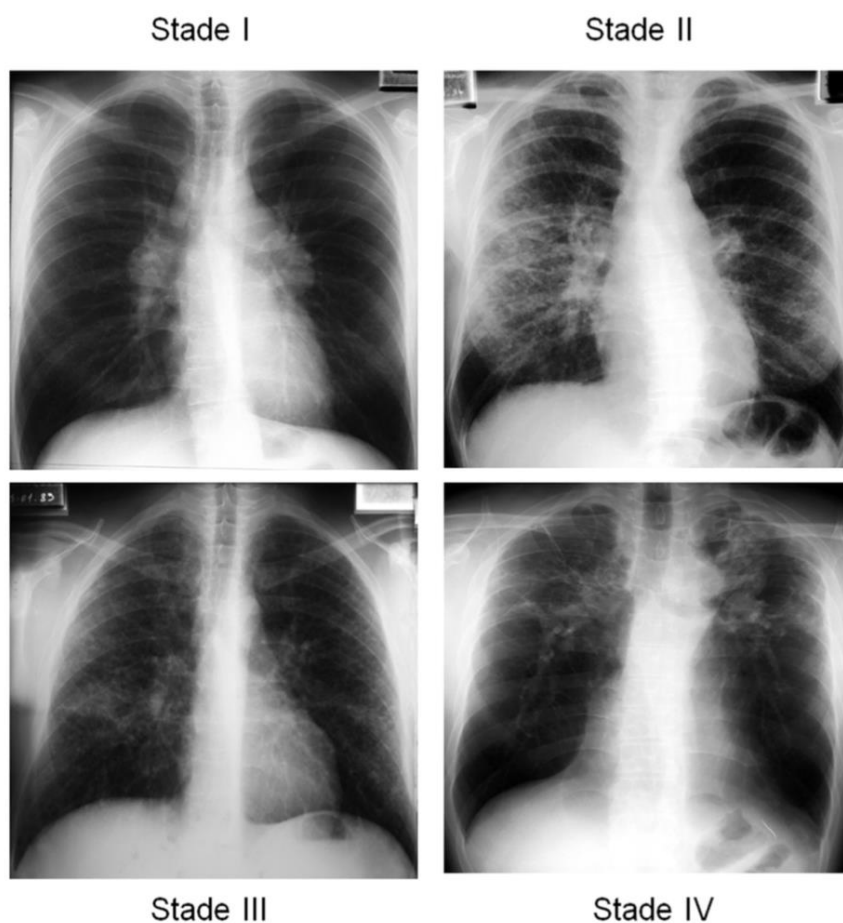


Figure 17 : Radiographie thoracique illustrant les 4 stades de la sarcoïdose médiastino-pulmonaire (48).

La tomодensitométrie thoracique à haute résolution (TDM HR) est plus performante que la radiographie thoracique standard pour dépister des anomalies parenchymateuses débutantes. L'intérêt de cet examen est double :

- détecter des ADP médiastinales infra-radiologiques chez les patients présentant une localisation extrathoracique de sarcoïdose ;
- dépister des lésions parenchymateuses associées aux ADP médiastinales mais non encore visibles sur les clichés thoraciques standards.

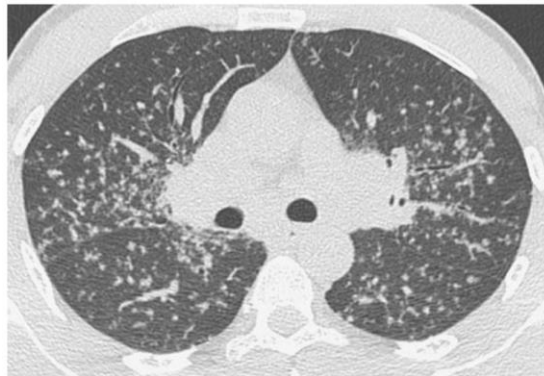

Figure 18 : Micronodules lymphatiques prédominant le long de la grande scissure droite et le long des axes bronchovasculaires chez un patient atteint de sarcoïdose (48).

3.2.4 Bilan endoscopique

Endoscopie en cas de suspicion de maladie de Crohn.

- **L'iléo-coloscopie** est l'examen de première intention pour établir le diagnostic de la MC. Elle permet l'exploration du rectum, du colon et de la dernière partie de l'iléo-terminal.
- **La fibroscopie oeso-gastro-duodénale** permet de visualiser l'œsophage, l'estomac et le duodénum, première partie de l'intestin grêle.

On retrouve une muqueuse épaissie, hyperhémique, parfois pavimenteuse, qui peut présenter des ulcérations, avec une alternance de zones saines et atteintes (35) (figure 19). Des ulcérations plus profondes reflètent une atteinte plus sévère. L'examen endoscopique permet la réalisation de biopsies étagées à la recherche de granulomes épithélioïdes.

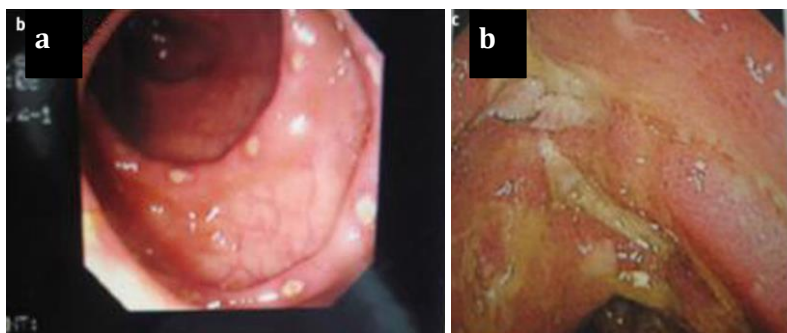


Figure 19 : image d'iléo-endoscopie, présence de lésions ulcérées multiples (a) et profondes (b) (35).

- **La capsule endoscopique de l'intestin grêle (CEIG)** permet de rechercher une atteinte de l'intestin grêle proximal non accessible à l'iléo-coloscopie. Cette atteinte concernerait un tiers des patients au moment du diagnostic. Elle doit être réservée aux patients qui ont une suspicion élevée de MC malgré une iléo-coloscopie négative et des examens d'imagerie normaux (49).

	GOF primaire		GOF secondaire	
	MC	SMR	MC	Sarcoïdose
Symptomatologie oro-faciale	Macrochéilie isolée	Œdème oro-facial PF+/- langue plicature	Œdème oro-facial Muqueuse pavimenteuse Ulcération vestibulaire Accroissement gingival	Œdème oro-facial Ulcération buccale Nodule muqueux Tropisme salivaire (xérostomie, tuméfaction parotidienne)
Histologie	Granulome épithélioïde sans nécrose caséuse Histiocytes ronds et roses Infiltration lymphoplasmocytaires Cellules géantes		Granulome épithélioïde sans nécrose caséuse Granulome moins constamment para vasculaire Histiocytes allongés au cytoplasme clair	Granulome épithélioïde sans nécrose caséuse Cellules géantes ++ Moins angiotrope + biopsie des GSA
Examens biologiques			Peu spécifique Syndrome inflammatoire Anémie Calprotectine fécale	Peu spécifique ECA Calciurie Tubertest
Imagerie			Entéro-IRM Echographie	Radiographie du thorax Scanner thoracique
Examens endoscopiques			Iléo-coloscopie Fibroscopie oeso-gastro-duodénale CEIG	

Tableau5 : Synthèse des principaux examens cliniques et paracliniques des différentes formes de GOF.

3.3 Diagnostic positif

Le diagnostic des différentes formes de GOF repose sur un faisceau d'arguments cliniques, histologiques, biologiques, radiologiques et endoscopiques.

Les différents éléments du diagnostic positif sont décrits dans la figure 20.

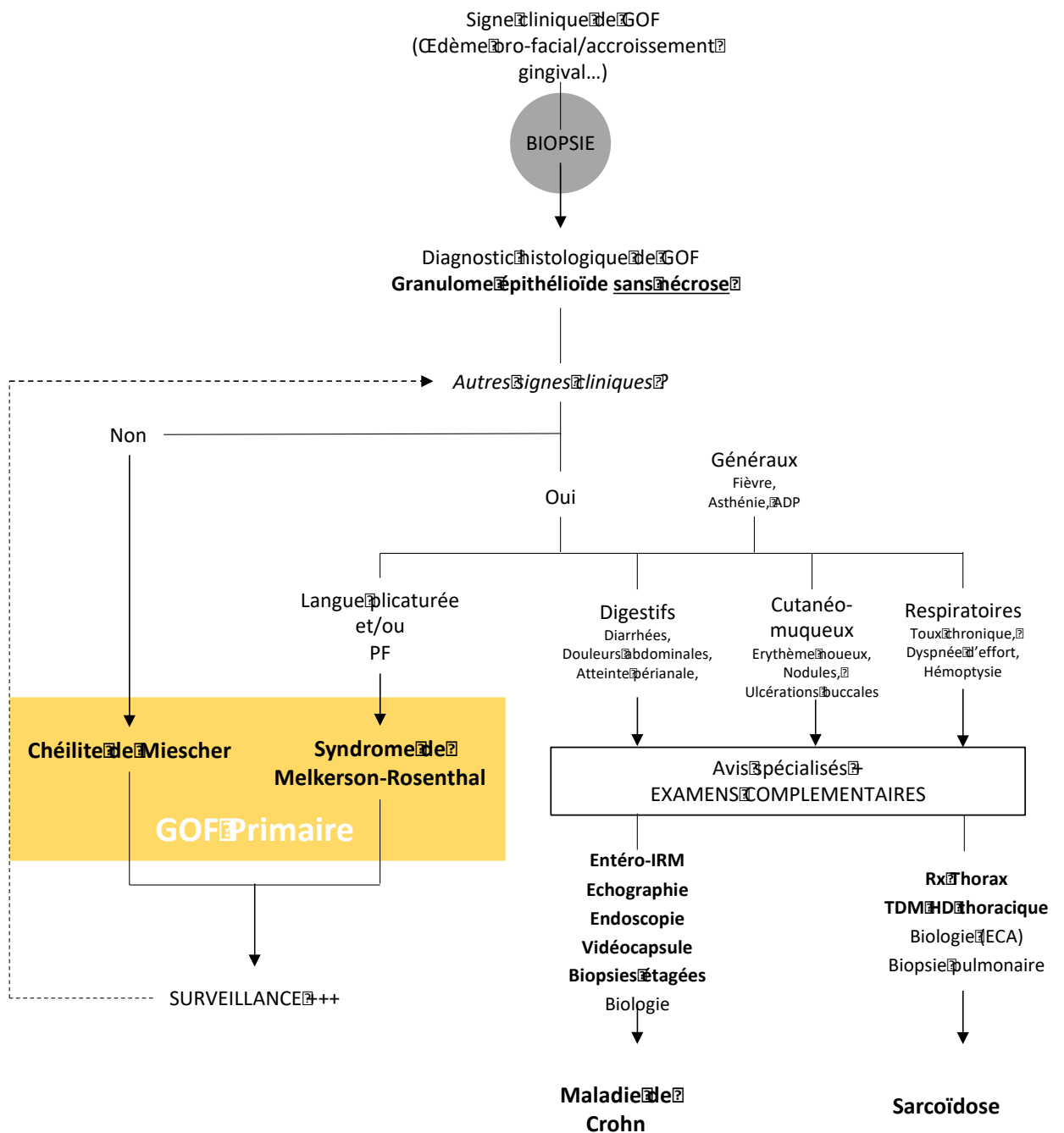


Figure 20 : Diagnostic positif des GOF.

3.4 Diagnostic différentiel

Une macrochélie ou un œdème oro-facial d'apparition brutale peut avoir plusieurs origines : idiopathique, infectieuse, inflammatoire, néoplasique, métabolique ou traumatique.

Le diagnostic différentiel se fait avec :

- un œdème traumatique ;
- une tumeur ;
- une cellulite faciale ;
- un angio-œdème (AO) ;
- une granulomatose avec polyangéite (GPA) ;
- une tuberculose ;
- un lupus.

Les origines traumatiques, tumorales et infectieuses, loco-régionales peuvent être éliminées rapidement lors de l'anamnèse ou de l'examen clinique. Le diagnostic différentiel est plus difficile d'un point de vue clinique et/ou histologique dans l'angio-œdème, la GPA, la tuberculose et le lupus.

- L'angio-œdème

L'AO se caractérise par la survenue d'œdèmes sous cutanés et/ou sous muqueux transitoires et récidivants responsables d'un gonflement localisé et/ou de douleurs abdominales. Il existe deux formes d'AO : l'AO héréditaire (AOH) (90% des cas) touchant préférentiellement l'enfant et l'adolescent et l'AO acquis (AOA) touchant plutôt l'adulte de plus de 50 ans. L'œdème est circonscrit, blanc, non prurigineux, dure 48 à 72 heures et récidive à une fréquence variable. La localisation est variable et peut intéresser le visage rendant le diagnostic différentiel avec la GOF pertinent (figure 21). On note que lorsque la localisation est ORL notamment laryngée ou parapharyngée le risque de blocage des VADS (voies aérodigestives supérieures) met en jeu le pronostic vital.

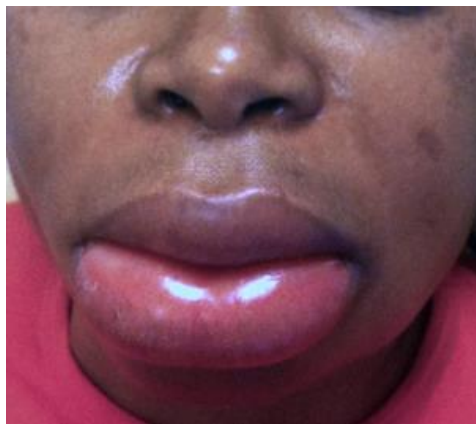

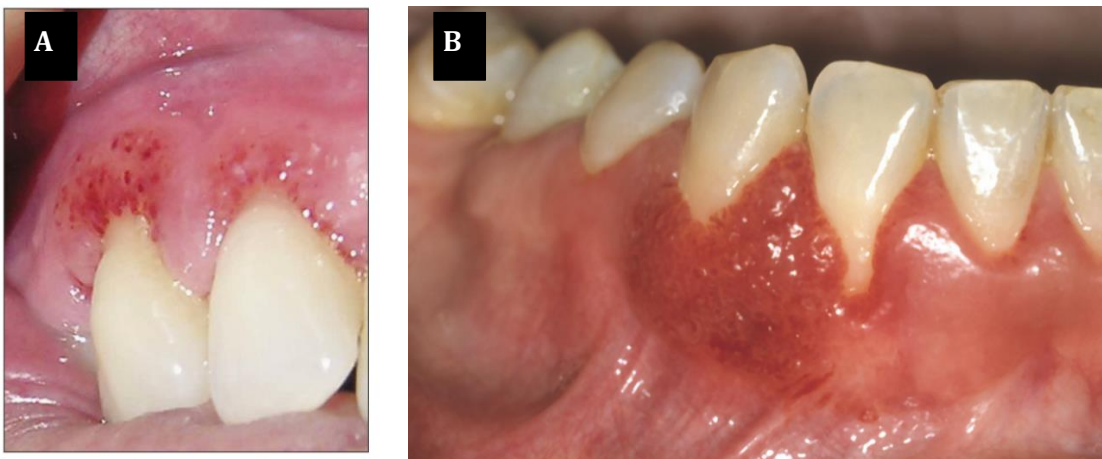
Figure 21 : Angio-œdème de la lèvre inférieure (51).

L'angio-œdème peut être dû notamment à un déficit quantitatif ou fonctionnel en C1 inhibiteur (C1Inh) et est déclenché par un excès de bradykinine.

Le diagnostic repose sur les signes cliniques, le dosage de la fraction C4 et le dosage pondéral et fonctionnel du C1Inh (50).

- Granulomatose avec polyangéite anciennement Maladie de Wegener

La GPA est une vascularite nécrosante des vaisseaux de petit calibre associant une inflammation de la paroi vasculaire et des granulomes, péri et extravasculaires. Les principales atteintes sont ORL, pulmonaires et rénales. L'atteinte buccale retrouve un accroissement gingival qui prend un aspect particulier dans la GPA où il peut être un signe d'appel et doit être distingué d'une lésion gingivale dans le cadre d'une GOF. Il prend la forme dans la GPA d'une hypertrophie gingivale « framboisée » très évocatrice, voire pathognomonique pour certains auteurs (figure 22)(52).



*Figure 22 : accroissement gingival avec aspect « framboisé » dans le cadre d'une GPA
A : PAGNOUX (53) B : SAMSON(54).*

Le diagnostic repose sur la combinaison des signes cliniques et de la détection d'anticorps sériques (cANCA anti-PR3). La symptomatologie est ORL ou respiratoire. Le TDM du massif facial montre une sinusite touchant plusieurs cavités avec parfois une lyse osseuse ou une destruction des cartilages du nez (55). Le TDM thoracique permet de retrouver des signes pulmonaires de GPA avec la présence d'hémorragies intra-alvéolaires et de nodules excavés (Figure 23).

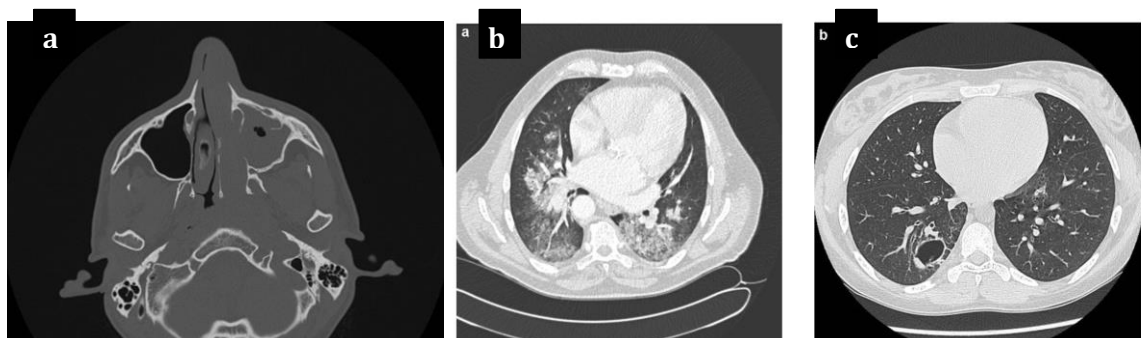


Figure 23 : TDM massif facial mettant en évidence une sinusite maxillaire gauche avec lyse osseuse de la cloison intersinusal dans le cadre d'une GPA (a) TDM thoracique dans le cadre d'une GPA. Hémorragie intra-alvéolaire (b) et nodule excavé (c)(55).

Une biopsie nasale, buccale, cutanée, pulmonaire ou rénale mettant en évidence un granulome épithélioïde avec nécrose caséuse associée à une vascularite nécrosante, permet dans l'idéal de confirmer le diagnostic (56) et de faire le diagnostic différentiel avec une GOF. La fibroscopie permet également la réalisation de biopsies endobronchiques.

- **Tuberculose**

La tuberculose est une infection à *M tuberculosis* (bacille de Koch). La symptomatologie buccale peut être primaire mais est la plupart du temps secondaire à une infection pulmonaire. Elle est peu spécifique. Le diagnostic différentiel avec une GOF se pose en cas d'ulcération muqueuse présentant histologiquement un granulome épithélioïde. Contrairement à la GOF, ce granulome présente une nécrose caséuse caractéristique. Le diagnostic différentiel se fait également sur l'examen bactériologique et sur le tuberTest. La radiographie thoracique met en évidence des lésions pulmonaires (17).

- **Lupus érythémateux (LE)**

Le LE est une maladie auto-immune caractérisée par la présence de plusieurs anticorps dirigés contre des constituants de noyaux cellulaires et du point de vue clinique par l'association de manifestations cutanées et muqueuses et d'atteintes viscérales diverses. Les symptômes oro-faciaux du diagnostic différentiel avec la GOF sont : un érythème cutané (en ailes de papillon), un érythème muqueux et des ulcérations buccales.

L'examen histologique montre une exocytose ainsi qu'un granulome épithélioïde giganto-cellulaire avec nécrose caséuse.

Le diagnostic se fait sur la présence d'auto-anticorps circulants (auto-anticorps anti-nucléaires, antiDNA natif et/ou anti-Ro(SSA) et antiSm (très spécifique) (17).

4 Présentation de cas cliniques

4.1 Cas n°1

Un patient de 30 ans consultait pour une tuméfaction chronique et un érythème des lèvres évoluant depuis plus d'un an après échec de traitements locaux (dermocorticoïdes).

On notait un asthme, des diarrhées chroniques étiquetées maladie cœliaque et un épisode d'hyperplasie gingivale à l'âge de 14 ans. Cet épisode d'hyperplasie avait été traité par gingivectomie, mais il n'existe pas de trace d'examen histologique.

L'examen clinique montrait un œdème labial supérieur et inférieur avec un érythème (figure 24), un accroissement gingival (figure 25), une ulcération vestibulaire (figure 26) et une langue géographique associée à une langue plicaturée. On ne notait pas de paralysie faciale.

Il existait par ailleurs une fatigue chronique et une symptomatologie ORL avec des sinusites chroniques et des rhinorrhées crouteuses.

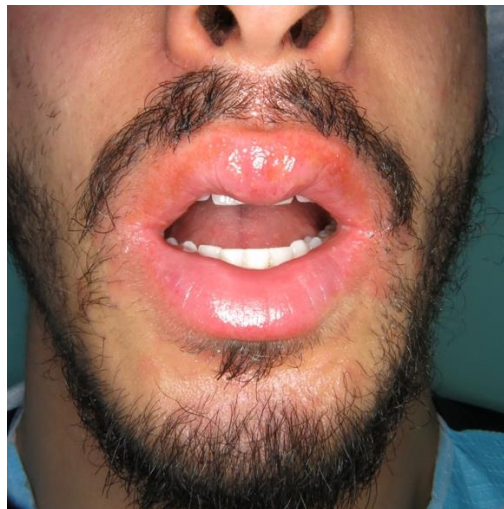

Figure 24 : Macrochéilie supérieure et inférieure.

On note l'érythème associé (Collection Dr Ugo Ordioni, Marseille).

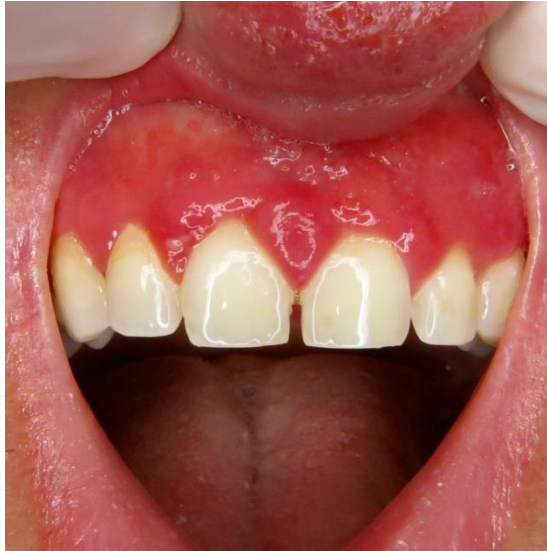

Figure 25 : Accroissement gingival (Collection Dr Ugo Ordioni, Marseille).

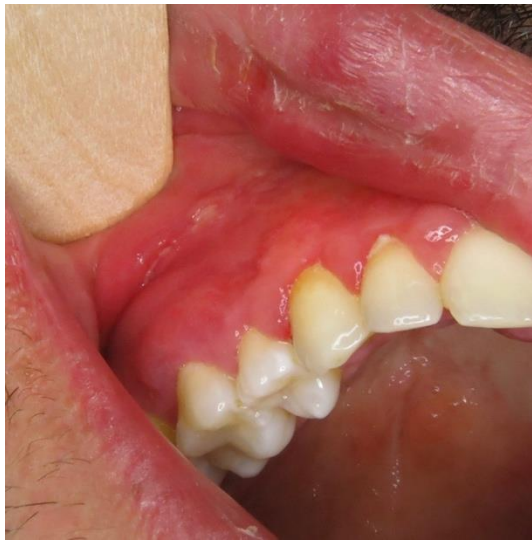

Figure 26 : Ulcération vestibulaire, on note les rebords hyperplasiques de cette ulcération (Collection Dr Ugo Ordioni, Marseille).

Des biopsies étaient réalisées. La biopsie labiale montrait un granulome lympho-épithélioïde sans cellules géantes et sans nécrose. La biopsie gingivale montrait une muqueuse œdémateuse sans granulome (figure 27).

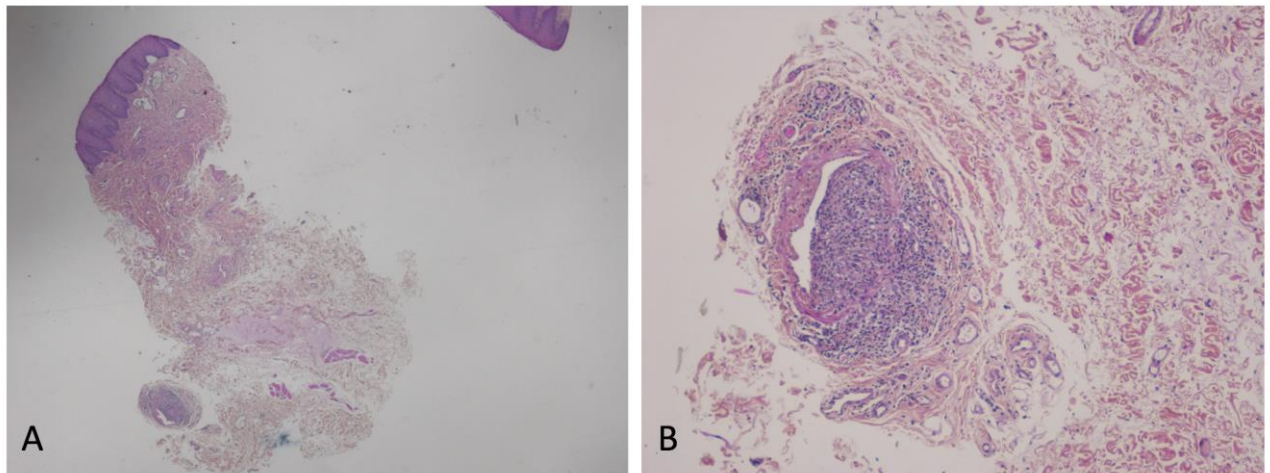


Figure 27 : Examen histologique. A/ HES (faible grossissement), présence d'un granulome épithélioïde dans la partie profonde du prélèvement. B/ HES (fort grossissement), Granulome épithélioïde associé à des remaniements œdémateux. Il existe des discrètes lésions de vascularites granulomateuses lympho-épithélioïdes, sans nécrose (Collection Dr Anne Flore Albertini, Mougins).

Le diagnostic de GOF était posé devant ces éléments anatomo-cliniques., la question du caractère primaire ou secondaire de cette GOF se posait. Les hypothèses diagnostiques devant ce tableau clinique étaient alors : une CM, une MC, une sarcoïdose ou une autre affection granulomateuse (une GPA, une tuberculose et une atteinte lupique).

Les symptômes étant généraux, ORL, et surtout digestifs

Le bilan biologique initial montrait :

- une numération et un bilan martial sans anomalie ;
- une CRP légèrement augmentée à 26mg/L ;
- un bilan rénal, hépatique sans anomalie;
- un ionogramme normal ;
- un test tuberculinique négatif.

Une radiographie thoracique et un scanner thoracique étaient prescrits pour éliminer l'hypothèse d'un diagnostic de sarcoïdose (Figure 28). Le dosage de l'enzyme de conversion de l'angiotensine (ECA) était normal.

Un scanner ORL, un bilan immunologique (ANCA) permettait d'éliminer une GPA (Figure 29).

L'absence d'auto anticorps anti-nucléaires permettait d'écarter une atteinte lupique.

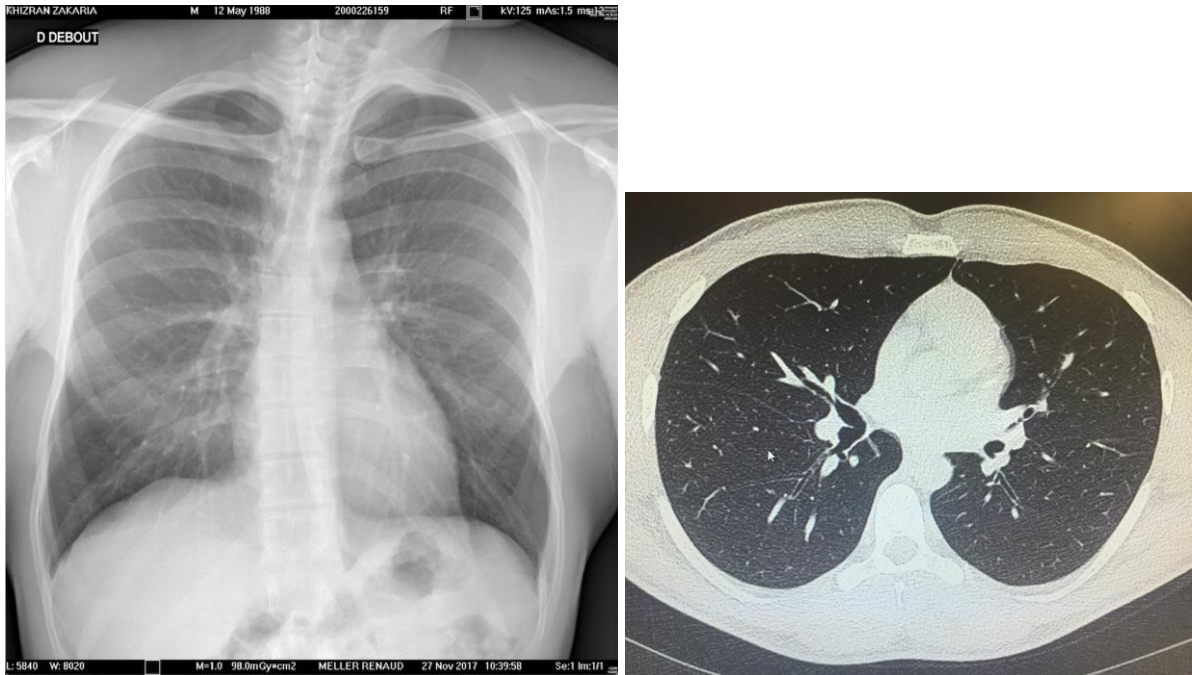


Figure 28 : Radiographie et scanner thoraciques ne montrant aucune anomalie.

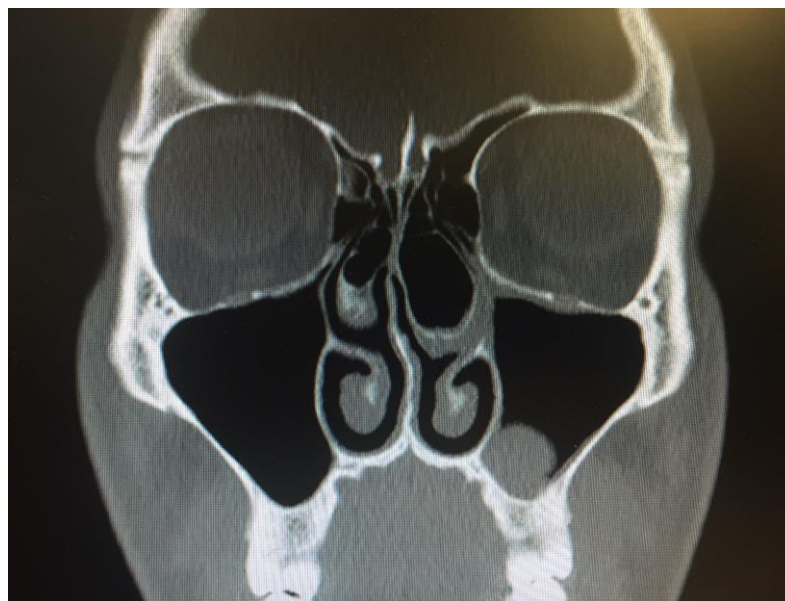


Figure 29 : TDM massif facial. Présence d'une concha bullosa associée à une déviation septale. Absence d'atteinte osseuse ou cartilagineuse. Pas de sinusite. Présence d'une hypertrophie muqueuse du sinus maxillaire gauche.

Une consultation de gastro-entérologie était demandée devant la suspicion de MC. Cette suspicion se faisait compte tenu de la présence :

- d'ulcérations buccales caractéristiques (figure 26) ;
- De la présence de diarrhées chroniques et de douleurs abdominales.

L'examen clinique notait sur le plan proctologique des marisques pouvant évoquer une origine crohnienne.

L'entéro-IRM montrait une absence d'épaississement pariétal, de collection d'infiltration ou d'épanchement péritonéal.

Le bilan endoscopique (endoscopie haute et basse) était normal. Les biopsies réalisées lors de cette endoscopie ont en revanche permis de retrouver au niveau de l'iléum des lésions granulomateuses épithélioïdes associées à un infiltrat inflammatoire de cellules mononuclées.

Devant ces faisceaux d'arguments anatomo-cliniques, le diagnostic de GOF secondaire associée à une MC était posé.

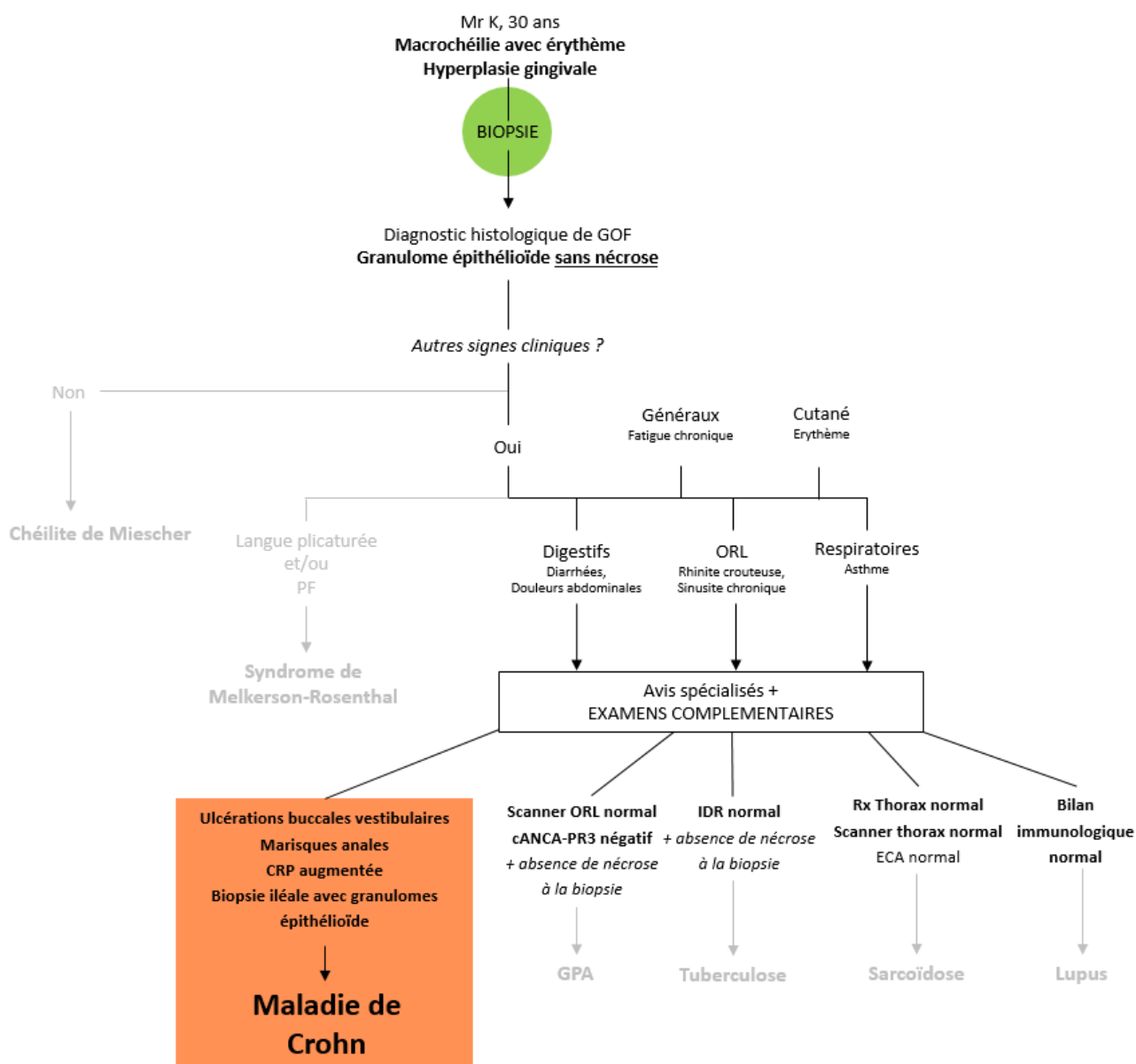


Figure 30 : Cas 1, démarche diagnostique.

4.2 Cas n°2

Il s'agit d'une patiente de 23 ans qui consultait pour une tuméfaction chronique bilatérale de la lèvre supérieure d'apparition récente (4 mois). Il était associé des pustules érythémateuses. La patiente ne présentait aucun antécédent médico-chirurgical (figure 31).

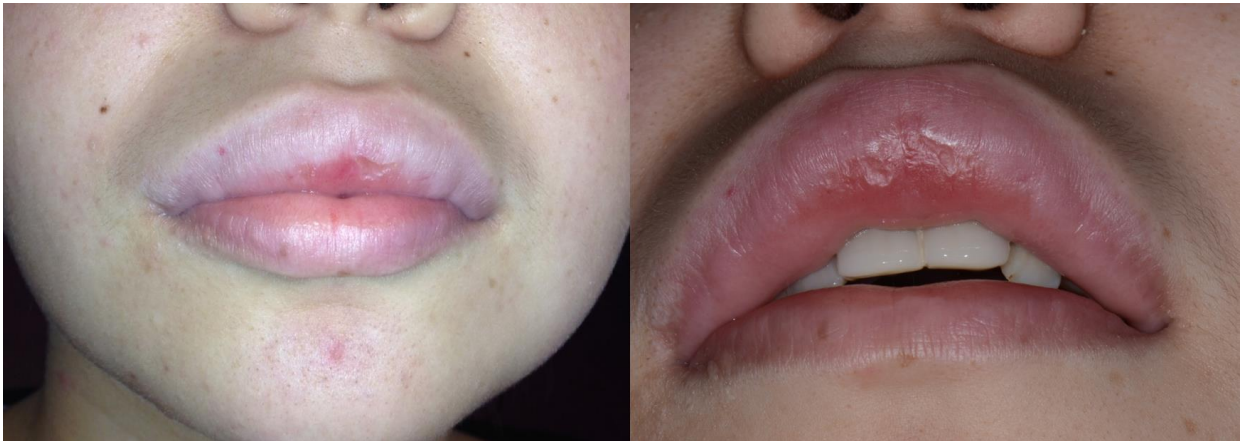

Figure 31 : Macrochéilie supérieure (Collection Dr Romain Lan, Marseille).

L'historique de prise en charge par le médecin traitant comprenait :

- La prescription de prednisolone et de métronidazole, non résolutif ;
- L'exploration d'une anomalie de l'inhibiteur C1 estérase permettant éliminer une hypothèse angioneurotique.

Une biopsie de la lèvre supérieure était réalisée. Elle mettait en évidence un infiltrat inflammatoire lymphocytaire avec la présence de granulome épithélioïde associée à une pseudo-nécrose non caséuse d'allure fibrinoïde. La coloration de Ziehl-Neelsen/gram était négative (figure 32).

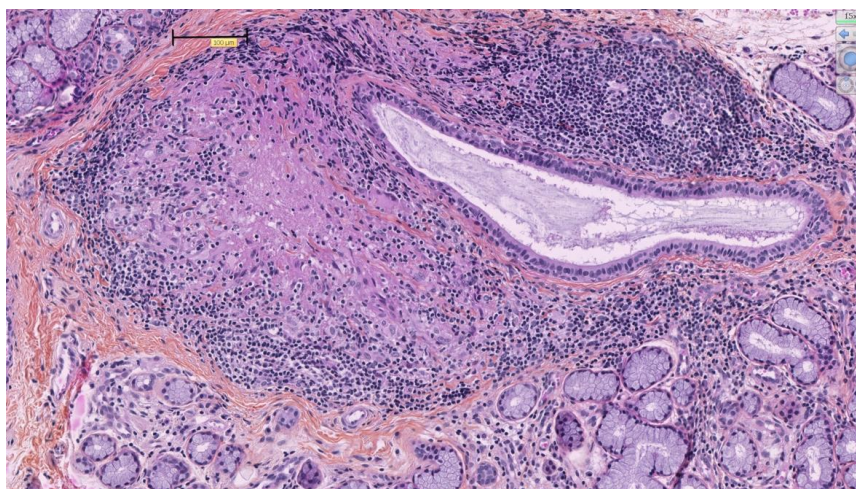


Figure 32 : HES (Gx100) Histologie de la biopsie labiale montrant un granulome épithélioïde.(Collection Dr Romain Lan, Marseille).

Dans ce contexte, le diagnostic de GOF primaire (chéilite de Miescher) était posé, au moins de façon temporaire. Il s'agissait de rechercher la possibilité d'une GOF secondaire (Sarcoïdose, MC) ou d'une autre affection granulomateuse (GPA, Lupus).

Il n'existait aucun signe clinique pulmonaire, digestif ou ORL associé. Des examens complémentaires étaient réalisés :

- le bilan biologique, comprenant NFS, CRP, créatinémie, ECA et un ionogramme était normal ;
- la recherche d'auto-anticorps anti-nucléaires était discrètement positifs 1/100 ;
- le scanner thoraco-abdominal était sans anomalie ;
- la calprotectine fécale était augmentée (250ug/g) ;
- la coloscopie était non contributive.

Devant ce tableau clinique, et malgré la présence d'auto-anticorps et une calprotectine fécale augmentée qui ne permettent pas à elles seules de poser le diagnostic de lupus ou de MC, le diagnostic de GOF primaire était retenu. Le diagnostic de chéilite de Miescher est ici un diagnostic d'élimination, en retenant l'hypothèse selon laquelle l'atteinte cutanée érythémateuse est sans rapport avec la GOF.

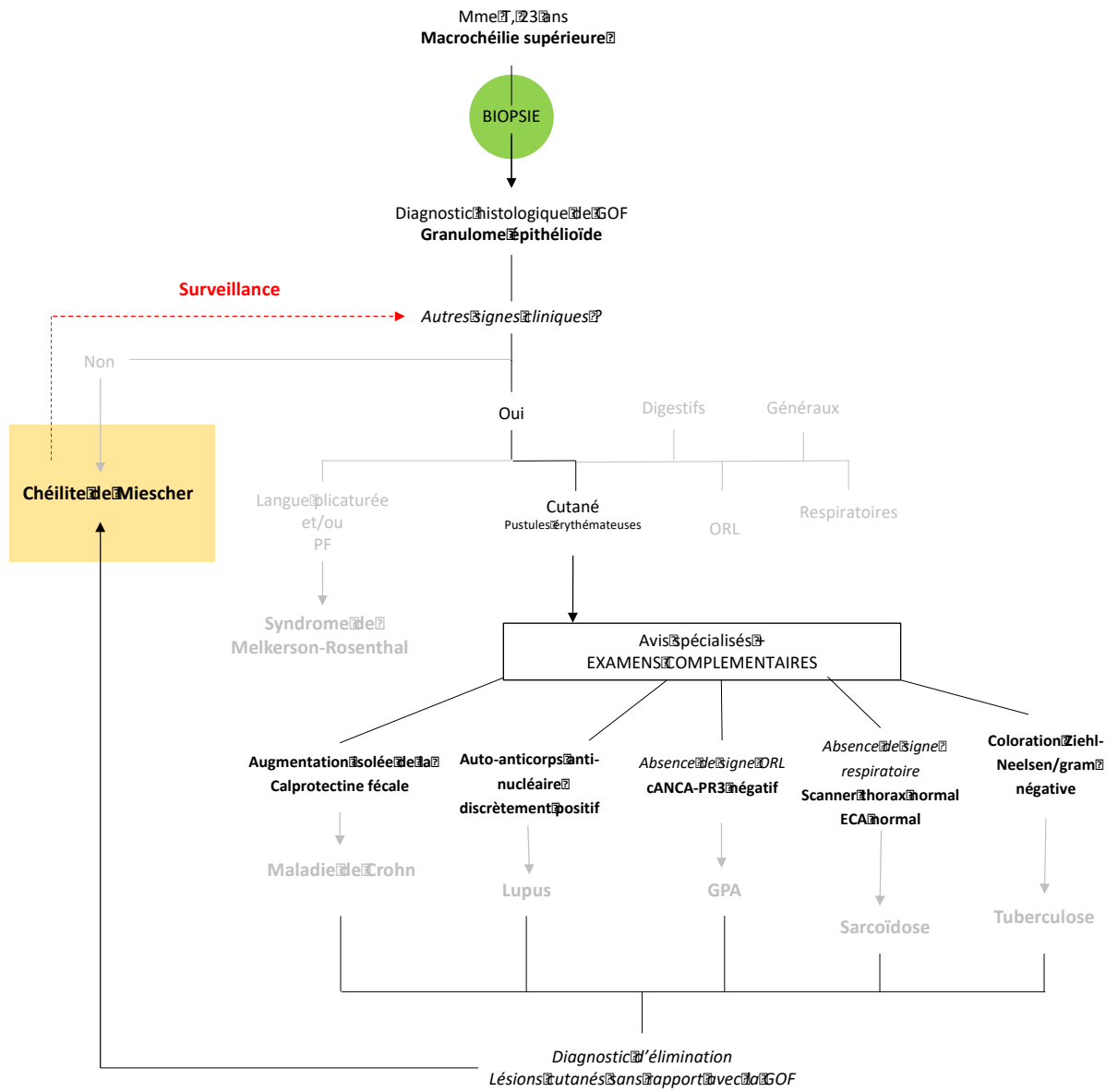


Figure 33 : Cas n°2, démarche diagnostique.

5 Conclusion

Le diagnostic de GOF est rendu complexe par l'aspect polymorphe et non spécifique de la symptomatologie, pouvant concerner plusieurs systèmes avec un caractère évolutif. Les examens paracliniques sont nombreux et concernent plusieurs spécialités. Dans ce contexte, une prise en charge pluri-disciplinaire nous semble indispensable.

Les cas cliniques présentés dans ce travail illustrent :

L'importance de cette approche pluri-disciplinaire. Le premier cas rapporté est celui d'un patient pour lequel l'exploration de MC s'est faite sur des signes d'appels oro-faciaux, le bilan endoscopique et histologique a par la suite permis de poser le diagnostic. Ce patient a probablement été diagnostiqué à tort par manque de communication entre spécialistes comme ayant une maladie cœliaque depuis l'enfance alors qu'il existait déjà cette atteinte oro-faciale et digestive.

Il est essentiel de souligner l'importance des examens complémentaires, même en cas de symptomatologie frustrée puisque qu'il est acquis que l'évolution des GOF secondaires peuvent se faire sur un mode infraclinique. Par exemple, l'atteinte buccale dans la MC peut précéder de plusieurs années les symptômes digestifs.


Le diagnostic de GOF primaire doit être systématiquement remis en cause en cas d'évolution du tableau clinique. La surveillance est dans ce contexte primordiale.

Bibliographie

1. Miest R, Bruce A, Rogers RS. Orofacial granulomatosis. Clin Dermatol. juill 2016;34(4):505-13.
2. Melkersson E. Ett fall av recidiverande facialispares i samband med angioneurotiskt odem. Hygiea Stockh. 1928;90:737-741.
3. Miescher G. I. Vorträge – Communications. Über essentielle granulomatöse Makrocheilie (Cheilitis granulomatosa). Dermatology. 1945;91(2-3):57-85.
4. Rosenthal C. Klinisch-erbblologischer Beitrag zur Konstitutionspathologie. Z Für Gesamte Neurol Psychiatr. 1 déc 1931;131(1):475-501.
5. Luscher E. Syndrome von Melkersson-Rosenthal. Schweiz Med Wochenschr. 1949;79:1-3.
6. Neville BW, Damm DD, Chi AC, Allen CM. Oral and Maxillofacial Pathology. Elsevier Health Sciences; 2015. 928 p.
7. Sciubba JJ, Said-Al-Naief N. Orofacial granulomatosis: presentation, pathology and management of 13 cases. J Oral Pathol Med. nov 2003;32(10):576-85.
8. Grave B, McCullough M, Wiesenfeld D. Orofacial granulomatosis - a 20-year review. Oral Dis. janv 2009;15(1):46-51.
9. Allen CM, Camisa C, Hamzeh S, Stephens L. Cheilitis granulomatosa: Report of six cases and review of the literature. J Am Acad Dermatol. 1 sept 1990;23(3):444-50.
10. Zimmer WA, Sheridan PJ. A study of 42 patients and review of 220 cases from the literature. (5):10.
11. Worsaae N, Christensen KC, Schipdt M, Reibel J. Melkersson-Rosenthal syndrome and cheilitis granulomatosa. Oral Surg Oral Med Oral Pathol. oct 1982;54(4):404-13.
12. Ang KL, Jones NS. Melkersson-Rosenthal syndrome. J Laryngol Otol. mai 2002;116(5):386-8.
13. Rogers RS. MELKERSSON-ROSENTHAL SYNDROME AND OROFACIAL GRANULOMATOSIS. :9.
14. Klotz C, Dhooge M, Oudjit A, Barret M, Beuvon F, Chaussade S, et al. Prise en charge de la maladie de Crohn. Presse Médicale. avr 2015;44(4):411-7.
15. Baumgart DC, Sandborn WJ. Crohn's disease. The Lancet. nov 2012;380(9853):1590-605.
16. RESERVES IU--TD. Orphanet: Sarcoïdose [Internet]. [cité 24 août 2018]. Disponible sur: https://www.orpha.net/consor/cgi-bin/OC_Exp.php?Lng=FR&Expert=797
17. Kuffer R, Lombardi T, Courrier B, Buisson-Hui C, Samson J. La muqueuse buccale: du diagnostic au traitement. (Med'Com.).
18. McCartan B, Healy C, McCreary C, Flint S, Rogers S, Toner M. Characteristics of patients with orofacial granulomatosis: Characteristics of orofacial granulomatosis cases. Oral Dis. oct 2011;17(7):696-704.
19. van der Waal R, Schulten E, van de Scheur M, Wauters I, Starink T, van der Waal I. Cheilitis granulomatosa. J Eur Acad Dermatol Venereol. nov 2001;15(6):519-23.

20. Gale G, Östman S, Rekabdar E, Torinsson Naluai å, Högkil K, Hasséus B, et al. Characterisation of a Swedish cohort with orofacial granulomatosis with or without Crohn's disease. *Oral Dis.* janv 2015;21(1):e98-104.
21. Lazzerini M. Association between orofacial granulomatosis and Crohn's disease in children: Systematic review. *World J Gastroenterol.* 2014;20(23):7497.
22. Khadir K, Hali F, Tirhazouine I, Zamiati S, Laraqui A, Lakhdar H, et al. Macrochéilites granulomateuses : 19 cas. *Ann Dermatol Vénéréologie.* janv 2013;140(1):56-8.
23. P HO. Melkersson-Rosenthal Syndrome-A Challenge for Dermatologists to Participate in the Field of Oral Medicine. *J Dermatol.* mai 1997;24(5):281-96.
24. Tyldesley WR. Oral Crohn's disease and related conditions. *Br J Oral Surg.* juill 1979;17(1):1-9.
25. Campbell H, Escudier M, Patel P, Nunes C, Elliott TR, Barnard K, et al. Distinguishing orofacial granulomatosis from crohn's disease: Two separate disease entities?: *Inflamm Bowel Dis.* oct 2011;17(10):2109-15.
26. Arif F, Bouissar W, Moudatir M, Ech-Chilali K, Alaoui FZ, El Kabli H. Granulome jugal révélant une sarcoïdose. *Rev Médecine Interne.* 1 juin 2017;38:A187.
27. Al Johani KA, Moles DR, Hodgson TA, Porter SR, Fedele S. Orofacial granulomatosis: Clinical features and long-term outcome of therapy. *J Am Acad Dermatol.* avr 2010;62(4):611-20.
28. Sanderson J, Nunes C, Escudier M, Barnard K, Shirlaw P, Odell E, et al. Oro-Facial Granulomatosis: Crohn's Disease or a New Inflammatory Bowel Disease? *Inflamm Bowel Dis.* 1 sept 2005;11(9):840-6.
29. El-Hakim M, Chauvin P. Orofacial granulomatosis presenting as persistent lip swelling: Review of 6 new cases. *J Oral Maxillofac Surg.* sept 2004;62(9):1114-7.
30. Leao JC, Hodgson T, Scully C, Porter S. Review article: orofacial granulomatosis. *Aliment Pharmacol Ther.* nov 2004;20(10):1019-27.
31. Plantier F. Chéilite de Miescher. *Ann Dermatol Vénéréologie.* juin 2016;143(6-7):486-9.
32. Miest R, Bruce A, Rogers RS. Orofacial granulomatosis. *Clin Dermatol.* juill 2016;34(4):505-13.
33. Kauzman A. Granulomatose orofaciale : 2 rapports de cas et recensement de la littérature. 2006;72(4):5.
34. Campana F, Ordioni U, Fricain J-C. Chéilite granulomateuse de Miescher : difficulté du diagnostic. *Médecine Buccale Chir Buccale.* avr 2014;20(2):99-101.
35. Hart AL, Ng SC. Crohn's disease. *Medicine (Baltimore).* mai 2015;43(5):282-90.
36. Sahin T, Brygo A, Delaporte E, Ferri J. TEXT DEUTSCH SIEHE SEITE 649 PRATIQUE QUOTIDIENNE ET FORMATION CONTINUE 643. 2017;127:6.
37. Eveson JW. Granulomatous disorders of the oral mucosa. *Semin Diagn Pathol.* mai 1996;13(2):118-27.
38. Mignogna MD, Fedele S, Lo Russo L, Lo Muzio L. The multiform and variable patterns of onset of orofacial granulomatosis: Atypical onset of orofacial granulomatosis. *J Oral Pathol Med.* avr 2003;32(4):200-5.

39. Bakshi SS. Melkersson-Rosenthal Syndrome. *J Allergy Clin Immunol Pract.* mars 2017;5(2):471-2.
40. Gale G, Ostman S, Saalman R, Telemo R, Jontell M, Hasseus B. Immunophenotype in orofacial granulomatosis with and without Crohn's disease. *Med Oral Patol Oral Cirurgia Bucal.* 2014;e584-591.
41. COLLINS MT, LISBY G, MOSER C, CHICKS D, CHRISTENSEN S, REICHELDERFER M, et al. Results of Multiple Diagnostic Tests for Mycobacterium avium subsp. paratuberculosis in Patients with Inflammatory Bowel Disease and in Controls. *J CLIN MICROBIOL.* 2000;38:9.
42. Saboor SA, Saboor SA, McFadden J, Johnson NM. Detection of mycobacterial DNA in sarcoidosis and tuberculosis with polymerase chain reaction. *The Lancet.* avr 1992;339(8800):1012-5.
43. James J, Ferguson MM. Orofacial granulomatosis presenting clinically as tuberculosis of cervical lymph nodes. *Br Dent J.* 5 juill 1986;161(1):17-9.
44. Gibson J, Wray D. Human leucocyte antigen typing in orofacial granulomatosis. *Br J Dermatol.* nov 2000;143(5):1119-21.
45. Ogura Y, Bonen DK, Inohara N, Nicolae DL, Chen FF, Ramos R, et al. A frameshift mutation in NOD2 associated with susceptibility to Crohn's disease. *Nature.* 31 mai 2001;411(6837):603-6.
46. Freysdottir J, Zhang S, Tilakaratne WM, Fortune F. Oral biopsies from patients with orofacial granulomatosis with histology resembling Crohn's disease have a prominent Th1 environment. *Inflamm Bowel Dis.* avr 2007;13(4):439-45.
47. Zappa M, Bertin C. Imagerie moderne de la maladie de Crohn. *EMC - Radiol Imag Médicale - Abdominale - Dig.* janv 2012;7(1):1-11.
48. Brauner M, Romdhane HB. Sarcoïdose médiastinopulmonaire. :10.
49. Peyrin-Biroulet L, Loftus EV, Colombel J-F, Sandborn WJ. The Natural History of Adult Crohn's Disease in Population-Based Cohorts. *Am J Gastroenterol.* mars 2010;105(2):289-97.
50. RESERVES IU--TD. Orphanet: Angio oedème [Internet]. [cité 2 sept 2018]. Disponible sur: https://www.orpha.net/consor/cgi-bin/OC_Exp.php?lng=FR&Expert=658
51. Soria A, Francès C. Urticaires : diagnostic, prise en charge et traitement. *Rev Médecine Interne.* sept 2014;35(9):586-94.
52. Pagnoux C, Teixeira L. Granulomatose de Wegener. *Presse Médicale.* mai 2007;36(5):860-74.
53. Pagnoux C, Régent A, Seror R, Rouabhia S, Bérezné A, Goulvestre C, et al. Patients atteints de vascularite P-Anca positive avec anti-CCP : un profil évolutif particulier marqué par des atteintes articulaires inflammatoires récidivantes mais non érosives. *Rev Médecine Interne.* juin 2010;31:S150-1.
54. Samson J, El Hage M, Lombardi T. Des fraises ou des framboises ? *Médecine Buccale Chir Buccale.* avr 2010;16(2):125-6.
55. Karras A, Guiard E, Lévi C, Thervet E. Granulomatose avec polyangéite (maladie de Wegener). *Presse Médicale.* oct 2012;41(10):1014-23.
56. RESERVES IU--TD. Orphanet: Granulomatose avec polyangéite [Internet]. [cité 24 août 2018]. Disponible sur: https://www.orpha.net/consor/cgi-bin/OC_Exp.php?lng=FR&Expert=900



SERMENT MEDICAL

En présence des Maîtres de cette Faculté, de mes chers condisciples, devant l'effigie d'HIPPOCRATE.

Je promets et je jure, d'être fidèle aux lois de l'honneur et de la probité dans l'exercice de la Médecine Dentaire.

Je donnerai mes soins à l'indigent et n'exigerai jamais un salaire au-dessus de mon travail, je ne participerai à aucun partage clandestin d'honoraires.

Je ne me laisserai pas influencer par la soif du gain ou la recherche de la gloire.

Admis dans l'intérieur des maisons, mes yeux ne verront pas ce qui s'y passe, ma langue taira les secrets qui me seront confiés et mon état ne servira pas à corrompre les mœurs ni à favoriser le crime.

Je ne permettrai pas que des considérations de religion, de nation, de race, de parti ou de classe sociale viennent s'interposer entre mon devoir et mon patient.

Même sous la menace, je n'admettrai pas de faire usage de mes connaissances médicales contre les lois de l'humanité.

J'informerai mes patients des décisions envisagées, de leurs raisons et de leurs conséquences. Je ne tromperai jamais leur confiance et n'exploiterai pas le pouvoir hérité des connaissances pour forcer les consciences.

Je préserverai l'indépendance nécessaire à l'accomplissement de ma mission. Je n'entreprendrai rien qui dépasse mes compétences. Je les entretiendrai et les perfectionnerai pour assurer au mieux les services qui me seront demandés.

Respectueux et reconnaissant envers mes Maîtres, je rendrai à leurs enfants l'instruction que j'ai reçue de leur père.

Que les hommes m'accordent leur estime si je suis fidèle à mes promesses.

Que je sois déshonoré et méprisé de mes confrères si j'y manque.

COUARD Bastien - La granulomatose oro-faciale : démarche diagnostique et présentation de cas cliniques.

Th. : Chir. dent. : Marseille : Aix –Marseille Université : 2018

Rubrique de classement : Chirurgie orale

Résumé :

La Granulomatose Oro-Faciale (GOF) représente un groupe de maladies caractérisées par une inflammation granulomateuse non caséuse de la région oro-faciale. Cette affection est rare, la nomenclature est controversée. L'étiopathogénie de la GOF n'est pas bien élucidée. Plusieurs étiologies sont retrouvées dans la littérature : génétiques, immunologiques, allergiques et infectieuses. Le tableau clinique associe différents signes oro-faciaux. Cependant d'autres signes cliniques extra-oraux peuvent être associés lorsque la GOF s'inscrit dans le cadre d'une pathologie systémique : maladie de Crohn, Sarcoidose. Le diagnostic de GOF est anatomo-clinique. Établir le diagnostic nécessite la recherche systématique de signes extra-oraux afin de déterminer si l'atteinte est isolée ou si elle est associée à une atteinte systémique. L'atteinte oro-faciale précède parfois l'atteinte systémique rendant la surveillance clinique capitale. L'objectif de cette thèse est de faire le point sur l'approche diagnostique des GOF. Ce travail sera illustré par des cas cliniques.

Mots clés : traduit du Mesh (portail CiSMef - <http://www.hetop.eu/hetop/>)

Granulomatose orofaciale ; diagnostics; œdème orofacial ; granulome ; chéilite de Miesher ; syndrome de Melkersson Rosenthal ; sarcoidose ; maladie de Crohn ;

COUARD Bastien- Orofacial granulomatosis: diagnostic procedure and presentation of clinical cases.

Abstract:

Orofacial Granulomatosis (OFG) represents a group of diseases characterized by non-caseating granulomatous inflammation of the orofacial region. This condition is rare, the nomenclature is controversial. The etiopathogenesis of OFG is not well understood. In the literature, multiple etiologies have been postulated: genetic, immunological, allergic and infectious. The clinical features associate different oro-facial signs. However, other extra-oral clinical signs may be associated when the OFG is part of a systemic pathology: Crohn's disease, Sarcoidosis. The diagnosis of OFG is anatomo-clinical. Making the diagnosis requires to systematically search for extra-oral signs to determine whether the involvement is isolated or associated with systemic involvement. Orofacial involvement sometimes precedes systemic involvement, making clinical surveillance essential. The aim of this thesis is to review the diagnostic approach of OFG. This work will be illustrated by clinical cases.

MeSH:

Orofacial granulomatosis; Diagnostics; orofacial edema; granuloma; Miesher cheilitis; Melkersson Rosenthal syndrome; sarcoidosis; Crohn's disease ;

Adresse de l'auteur :

18 Traverse de Pomègues
13008 Marseille