



HAL
open science

Les papillomes mammaires sans atypie diagnostiqués par biopsie radioguidée doivent-ils être opérés ?

Sarah Dhundass

► To cite this version:

Sarah Dhundass. Les papillomes mammaires sans atypie diagnostiqués par biopsie radioguidée doivent-ils être opérés ?. Imagerie. 2018. dumas-01915643

HAL Id: dumas-01915643

<https://dumas.ccsd.cnrs.fr/dumas-01915643v1>

Submitted on 7 Nov 2018

HAL is a multi-disciplinary open access archive for the deposit and dissemination of scientific research documents, whether they are published or not. The documents may come from teaching and research institutions in France or abroad, or from public or private research centers.

L'archive ouverte pluridisciplinaire **HAL**, est destinée au dépôt et à la diffusion de documents scientifiques de niveau recherche, publiés ou non, émanant des établissements d'enseignement et de recherche français ou étrangers, des laboratoires publics ou privés.

UNIVERSITE DES ANTILLES ET DE LA GUYANE
FACULTE DE MEDECINE HYACINTHE BASTARAUD

LES PAPILOMES MAMMAIRES SANS ATYPIE
DIAGNOSTIQUÉS PAR BIOPSIE RADIOGUIDÉE DOIVENT-
ILS ÊTRE OPÉRÉS ?

THÈSE

N°2018ANTI0257

Présentée et soutenue publiquement à la Faculté de Médecine Paris DIDEROT pour le compte de
la Faculté de Médecine Hyacinthe BASTARAUD des Antilles

Le Mardi 3 avril 2018

En vue d'obtenir le grade de
DOCTEUR EN MEDECINE

Par

DHUNDASS Sarah

Devant le Jury composé de :

Professeur Cédric DE BAZELAIRE

Service de radiologie, CHU Saint-Louis/ Président

Professeur Régis DUVAUFERRIER

Service de radiologie, CHU de Martinique/ Juge

Professeur Roman ROUZIER

Service de gynécologie, Institut Curie/ Juge

Docteur Adriana LANGER

Service de radiologie, Hôpital René Huguenin, Institut Curie/ Juge

Docteur Pascal CHEREL

Service de radiologie, Hôpital René Huguenin, Institut Curie/ Directeur de thèse

A mes parents, je vous dédie cette thèse.

Remerciements

Au Président du Jury,

Monsieur le Professeur Cédric DE BAZELAIRE,

Vous me faites l'honneur de présider ce jury. Je vous remercie d'avoir accepté de juger ce travail et d'y apporter votre expertise reconnue par tous. C'est pour moi une immense fierté de vous compter parmi mon jury. Soyez assuré de mon profond respect et de ma gratitude.

Aux membres du jury,

Monsieur le Professeur Régis DUVAUFERRIER,

Vous me faites l'honneur de juger ce travail. J'ai eu la chance de bénéficier de votre enseignement et de votre expérience en imagerie musculo-squelettique dès le début de mon internat et je vous en remercie. Merci pour votre disponibilité et pour votre écoute lors d'une période difficile. Veuillez recevoir l'expression de ma sincère reconnaissance.

Monsieur le Professeur Roman ROUZIER,

Vous me faites l'honneur de participer à ce jury et d'y apporter votre expertise, complémentaire à la radiologie. Votre renommée en gynécologie est unanime et c'est pour moi une grande fierté que vous puissiez juger ce travail. Soyez assuré de mon profond respect et de ma plus grande admiration.

Madame le Docteur Adriana LANGER,

Tu me fais l'honneur d'apporter ton expérience spécialisée en jugeant ce travail. Je te remercie pour ton temps et ta patience consacrés à m'enseigner la sénologie mais aussi pour ton enthousiasme et tes encouragements. Sois assurée de ma reconnaissance et de mon admiration.

A mon directeur de thèse,

Monsieur le Docteur Pascal CHEREL,

Je ne vous remercierai jamais assez de m'avoir confié ce travail. Je vous remercie pour vos enseignements, pour votre accueil et votre disponibilité. J'ai eu beaucoup de plaisir à travailler avec l'ensemble de votre équipe. Trouvez dans ce travail l'expression de ma sincère reconnaissance et de mon respect.

A l'équipe de René Huguenin,

Au Docteur Jean-Marc Guinebretière, je vous remercie pour votre aide précieuse à l'élaboration de ce travail.

Au Docteur Johanna Daroles, merci pour ton aide, tes enseignements et tes conseils. J'ai beaucoup apprécié travailler avec toi, j'aurai souhaité que l'on travaille à nouveau ensemble. Je te souhaite beaucoup de bonheur dans ta nouvelle vie, dans le sud.

Au Docteur Maeva Fischer, merci pour ton aide, tes enseignements, ta sympathie.

A Ibtissem Nekka, Alice Feldmann, Jerémy Lellouche et tout le reste de l'équipe notamment des manipulateurs, merci pour ce super semestre !

A ma famille,

A mes parents,

Sans vous rien n'aurait été possible, merci pour votre soutien inconditionnel, vos encouragements et votre amour sans faille. Merci d'avoir cru en moi, vous êtes ce qui m'est de plus cher. Je vous aime.

A ma sœur et mon frère, Myriam et Younes,

Merci d'avoir toujours été à mes côtés et pour tous ces moments inoubliables partagés. Je vous aime et je suis tellement fière de vous.

A la mémoire de mes grands-parents,

Votre sens du travail et votre persévérance sont pour moi chaque jour une source d'inspiration.

A mes amis,

Chadia, tu es comme ma deuxième grande sœur, merci pour ces délires uniques et ton soutien.

Natalia, Alexandra je vous retrouve chaque fois comme si je ne vous ai jamais quittées. Merci pour tous ces moments partagés et pour votre soutien constant tout au long de ce parcours.

Michael et Linda, nous étions destinés à nous rencontrer, merci pour ces nombreux fous rires mais aussi pour votre soutien lorsque j'en ai eu besoin. Votre amitié m'est si précieuse.

Marine ma sœur des îles, tu m'as prise sous ton aile lorsque je suis arrivée en premier semestre je n'oublierai jamais ce premier jour. Aujourd'hui tu comptes parmi mes amies les plus chères, merci pour ta générosité et ton soutien.

Laure, je ne te remercierai jamais assez pour ton soutien, tu es la personne qui m'a le plus comprise, je t'admire énormément.

Aux autres belles rencontres de l'autre côté de l'atlantique, Michou, Cédric, Florian, Aymeric Stéphanie et tous ceux que j'aurais oubliés.

A mes Maîtres d'internat et tous ceux qui ont contribué à ma formation,

De la Martinique,

Au Dr Mehdi Lebbadi, tu es pour moi un mentor mais aussi un ami, merci pour tes enseignements, ta bonne humeur, ton humour, j'ai énormément apprécié travailler dans ton équipe. Sois assuré de ma plus grande admiration.

A Isaure Biette, merci pour tes enseignements, tu as guidé mes premiers pas en radiologie, je t'admire énormément tant pour tes qualités humaines que pour tes compétences radiologiques.

Au Dr Alessandro Arrigo, tu m'as fait découvrir la neuroradiologie, ces pauses « amandine » à la cafétéria resteront inoubliables, sois assuré de mon profond respect.

A Jean Vincent Zink et Fanny Rouget, merci pour vos enseignements et votre sympathie.

De Paris,

A l'équipe de Necker,

Aux Professeurs Olivier Helenon et Jean Michel Correas, au Dr Christophe Delavaud, au Dr Sarah Sillou merci pour votre accueil chaleureux et vos enseignements.

A l'équipe de la FOR,

Au Dr Jean Claude Sadik, merci de m'avoir permis de réaliser ce semestre, sois assuré de mon profond respect.

Au Dr Julien Savatovsky, merci pour tes enseignements, ta confiance et ta sympathie. Sois assuré de mon respect et de mon admiration.

Au Dr Roux Pascal, merci pour ton encadrement, ton enseignement aussi bien sur la radiologie que sur tout le « reste », tu as toujours été à mon écoute et fait preuve de beaucoup de compréhension, je t'en remercie.

A Edouard Saragoussi, merci pour tes enseignements toujours dans la bonne humeur, ravie de t'avoir rencontré et de te compter parmi mes amis.

A tout le reste de l'équipe, Dr Françoise Heran, Dr Augustin Lecler, Dr Malika Boucenna, Dr Marc Williams, Dr François Laffite, merci à tous pour vos enseignements.

A l'équipe de la Pitié Salpêtrière,

Au Dr Jean Louis Brasseur, je vous remercie pour vos précieux enseignements vous avez su nous transmettre votre passion, soyez assuré de ma plus grande admiration.

A toute la team os, Guillaume Mercy et Anne Fustier merci pour vos enseignements toujours dans la bonne humeur.

A Quentin Monzani (le meilleur pour la fin), merci pour tout ce que tu m'as appris, pour ta patience pendant nos fous rires interminables et de m'avoir accordé ta confiance. Merci pour ton aide en rempla, toutes ces tartes aux citrons sont plus que méritées ! J'ai adoré ce semestre !

A l'équipe de Saint Antoine,

Au Pr Yves Menu, Dr Anne Miquel, Dr Michel Crema et Dr Catherine Phan merci pour vos enseignements.

A mes co-internes,

La golden génération martiniquaise Mr Shertz, Mima, Jb, Mariam vous étiez comme une famille. Ces deux années sont inoubliables !

La team os pitié Alex et Nad merci pour ces nombreux fous rires je vous kiffe !

A mes cointernes de René Huguenin Sophie et ma petite Mona une de mes plus belles rencontres parisiennes.

A la FOR dreamteam, Alexia, Paul, Anna et Imane, à la team de Necker, Souhail, Clément, Aurélien, à la team os de sat Mélodie et Joseph et enfin à PA de larib.

Résumé

Objectif : Evaluer le taux de sous diagnostic des papillomes mammaires sans atypie diagnostiqués par microbiopsie (MiB) ou macrobiopsie assistée par le vide (MBAV) afin de déterminer si une exérèse chirurgicale doit être systématique.

Matériel et Méthodes : Les résultats histologiques de 15615 biopsies réalisées entre Janvier 2001 et Décembre 2014 dans notre institut ont été revues. Les modes de prélèvements incluait la MiBéchoguidée (14G) et la MBAVéchoguidée ou sous guidage stéréotaxique (8G-13G). Les données cliniques, radiologiques et liées à la procédure ont été recueillies prospectivement dans notre base de données. Au total, 179 lésions papillaires sans atypie ont été diagnostiquées chez 159 patientes : 121 ayant bénéficié d'une chirurgie et 58 d'une surveillance. Les résultats histologiques obtenus après biopsie ont été confrontés à l'histologie définitive en cas de prise en charge chirurgicale ou aux données de la surveillance par imagerie. L'influence des variables cliniques, radiologiques ou liées à la procédure sur le risque de sous-estimation a été analysée.

Résultats : Après exclusion des perdus de vues, 158 lésions papillaires sans atypie ont été analysées parmi lesquelles 90 ont été diagnostiquées par MBAV et 68 par MiB. Le taux de sous diagnostic était de 7/158 soit 4.4% comprenant 6 carcinomes canalaire in situ et 1 carcinome canalaire invasif. Parmi les 42 lésions surveillées, deux ont été opérées secondairement dont une s'est avérée maligne (délai de 45 mois après biopsie). La médiane de suivi était de 30 mois (6-93mois). Le taux de sous diagnostic était significativement plus élevé dans le sous-groupe diagnostiqué par MiB 8.9% (6/68) par rapport au sous-groupe diagnostiqué par MBAV 1.1% (1/90) ($p=0.042$). Aucune des données cliniques ou radiologiques colligées (notamment l'âge, la taille de la lésion, le BIRADS échographique ou mammographique) n'a semblé prédire la malignité.

Conclusion : L'usage de la macrobiopsie assistée par le vide limite significativement le taux de sous diagnostics. Une surveillance d'au moins 5 ans peut être proposée en cas de macrobiopsie si l'exérèse est complète, une exérèse par chirurgie ou macrobiopsie reste préconisée en cas de prélèvement par microbiopsie.

Abstract

Purpose: To evaluate the upgrade rate of benign papilloma without atypia diagnosed after core needle biopsy (CNB) or Vacuum assisted biopsy (VAB) in order to determine whether they should require surgical excision or not.

Methods: Histological results of 15615 biopsy procedures were reviewed from January 2001 to December 2014 in our institution. Sampling methods included large gauge VAB by ultrasonographic (US) or stereotaxic guidance and US guided 14G CNB. A total of 179 papillary lesions without atypia that were diagnosed in 159 women were included: 121 had surgical excision following initial detection and 58 underwent imaging surveillance. Initial histological results were compared to the histological results after surgery or to the follow up findings. Statistical analysis was performed to evaluate the association of clinical and radiological variables with the upgrade rate to malignancy.

Results: After exclusion of patients lost to follow up, 158 lesions have been analyzed. 90 were diagnosed by VAB and 68 by CNB. Surgical excision revealed 7 malignant lesions (6 DCIS and 1 carcinoma). The upgrade rate to malignancy was 4.4%. Among the 42 followed up patients, two necessitated secondary surgery, one of them corresponded to a malignant lesion (45 months after biopsy). The median follow-up period was 30 months (6-93). The upgrade rate was statistically higher in the group diagnosed with CNB 8.9% vs 1.1% in the VAB group ($p=0.042$). Age, history of cancer, size of the lesion, ultrasound and mammographic findings including BIRADS category were not associated with underestimation of malignancy ($p>0.05$).

Conclusion: Papilloma without atypia detected with VAB could not require surgery (upgrade rate 1.1%) if the excision is complete but should be radiologically followed up at least 5 years to screen for potential biopsy site changes. Papilloma without atypia diagnosed with CNB require surgical excision as the risk of coexisting carcinoma is significantly higher (8.9% in our study).

Table des matières

Liste des abréviations.....	15
I Introduction	16
II Généralités	17
II.1 Anatomie et histologie de la glande mammaire.....	17
II.1.1 Structure.....	17
II.1.2 Histologie	18
II.2 Histologie des lésions papillaires.....	19
II.2.1 Papillomes intracanalaires	19
II.2.2 Papillome avec atypies et papillomes associés à un carcinome canalaire in situ	21
II.2.3 Carcinome in situ de type papillaire ou carcinome papillaire intracanalaires	22
II.2.4 Carcinome papillaire intra kystique ou encapsulé (CPE)	23
II.2.5 Carcinome papillaire solide (CPS).....	24
II.2.6 Carcinome papillaire invasif	25
II.2.7 Rôle des marqueurs des cellules myoépithéliales en immunohistochimie.....	25
II.3 Clinique.....	26
II.4 Aspects en imagerie.....	27
II.4.1 Mammographie.....	27
II.4.2 Galactographie	29
II.4.3 Echographie	31
II.4.4 IRM.....	34
II.5 Prélèvements percutanés	37
II.5.1 La cytoponction.....	37
II.5.2 Les biopsies.....	38
II.6 Risque de cancer du sein	42
II.6.1 Lésions bénignes à risque	42
II.6.2 Papillomes	42
II.7 Prise en charge des papillomes : recommandations.....	45
II.7.1 Papillome avec atypie	45
II.7.2 Papillome sans atypie	45
III Matériel et méthodes.....	46
III.1 Population.....	46
III.2 Méthodes.....	46
III.3 Imagerie	47
III.4 Techniques de prélèvement.....	47
III.5 Résultats histologiques.....	48
III.6 Prise en charge post biopsie	49
III.7 Sous diagnostic	51
III.8 Analyse statistique	52
IV Résultats	52
IV.1 Population étudiée.....	52
IV.2 Imagerie	53
IV.2.1 Mammographie	53
IV.2.2 Echographie	54
IV.2.3 IRM	55
IV.3 Procédures	56
IV.4 Prise en charge post-biopsie	57
IV.5 Sous diagnostics.....	58
IV.6 Critères associés à un sous diagnostic : analyse uni variée	60
IV.7 Analyse du sous-groupe « microbiopsie »	63

IV.8	Analyse des lésions sous diagnostiquées.....	65
V	Discussion :.....	70
V.1	Taux de sous-estimation	70
V.2	Facteurs cliniques ou radiologiques prédictifs de malignité	77
V.3	Quelle prise en charge proposer ?	80
V.4	Limites et forces de l'étude.....	84
V.4.1	Forces de l'étude	84
V.4.2	Limites.....	85
VI	Conclusion :	86
	Bibliographie.....	87
	Annexe 1 : Classification histologique des lésions biopsiées selon le National Health Service Breast Screening Programme (NHSBSP).....	94
	Annexe 2 : Lexique et catégories BIRADS de l'ACR (5 ^e édition).....	95
	Index des illustrations	96
	SERMENT D'HIPPOCRATE	100

Liste des abréviations

ACR	American College of Radiology
AFA	Alcool-Formol-Acide acétique
AUC	Area Under Curve
BIRADS	Breast Imaging-Reporting And Data System
CCI	Carcinome Canalaire Invasif
CCIS	Carcinome Canalaire In Situ
CK	CytoKératine
CNGOF	Collège National des Gynécologues et Obstétriciens Français
CPE	Carcinome Papillaire Encapsulé
CPS	Carcinome Papillaire Solide
CME	Cellule Myoépithéliale
EUSOBI	European Society of Breast Imaging
G	Gauge
HAS	Haute Autorité de Santé
OR	Odds ratio
HES	Hématéine – Éosine - Safran
HCA	Hyperplasie Canalaire Atypique
HLA	Hyperplasie Lobulaire Atypique
IC	Intervalle de Confiance
IRM	Imagerie par Résonance Magnétique
MBAV	Macrobiospie assistée par le vide
MCA	Métaplasie Cyindrique Atypique
MiB	MicroBiopsie
OMS	Organisation Mondiale de la Santé
PAM	Plaque Aréolo Mamelonnaire
RCP	Réunion de Concertation Pluridisciplinaire
RR	Risque Relatif
Se	Sensibilité
Sp	Spécificité
TDM	TomoDensitoMétrie
UTDL	Unité Terminale Ducto-Lobulaire
VPP	Valeur Prédictive Positive

I Introduction

Les lésions papillaires mammaires représentent 2 à 5% des lésions biopsiées en sénologie(1)(2)(3). Elles sont caractérisées par une prolifération de cellules épithéliales autour d'un axe conjonctivo-vasculaire à point de départ intracanalair. Ce spectre d'anomalies comprend les papillomes intracanaux, les papillomes atypiques et les carcinomes papillaires in situ ou invasifs (4). La différenciation anatomopathologique entre ces différentes entités peut être difficile (5).

Les papillomes appartiennent au groupe des lésions à risque ou « frontière » dites B3(6) (Annexe 1), du fait d'une augmentation du risque de cancer du sein sur le long terme (7,8) et du risque de sous-estimation à la biopsie. En effet, les lésions papillaires sont caractérisées par une hétérogénéité intralésionnelle. Ainsi, il peut exister en concomitance d'un papillome bénin, des foyers d'atypie ou de carcinome (9) potentiellement à risque de ne pas être échantillonnés lors des prélèvements. La qualité et la taille des prélèvements sont ainsi des éléments pouvant limiter la capacité du pathologiste à différencier papillomes bénins, atypiques ou malins, seule l'analyse de la lésion en totalité permettant d'affirmer la bénignité. Pour les papillomes avec atypie, l'exérèse chirurgicale est recommandée après biopsie (10,11) en raison du taux de sous-estimation constamment élevé allant de 13 à 67% (1,12-23). En ce qui concerne les papillomes sans atypie, la prise en charge est controversée (24) en raison d'un taux de sous-estimation variable selon les études allant de 0 à 29% (18,25,26). Certains optent pour une exérèse chirurgicale de la lésion afin de ne pas omettre un contingent malin associé et d'autres pour une surveillance en considérant que ce risque est minime. Les études préconisant une chirurgie, concernent pour la plupart des papillomes prélevés par microbiopsie (MiB) avec des aiguilles de 14 Gauges (G) ou plus et observent un taux de sous-estimation élevé sans doute lié à un sous échantillonnage. La macrobiopsie assistée par le vide (MBAV) est une technique utilisant des calibres d'aiguilles plus larges (8-13G) permettant d'améliorer la performance diagnostique (19,27). Des études récentes suggèrent qu'en cas de diagnostic réalisé sur des prélèvements de MBAV, l'exérèse chirurgicale peut être évitée (3,28,29).

L'objectif principal de notre étude est d'évaluer le taux de sous-estimation des papillomes sans atypie diagnostiqués dans notre centre sur une période de 13 ans après MiB ou MBAV en confrontant le résultat histologique obtenu après biopsie à l'histologie définitive en cas de

prise en charge chirurgicale ou aux données de la surveillance par imagerie. L'objectif secondaire est de mettre en évidence des critères cliniques ou radiologiques prédictifs d'une malignité qui permettraient de guider la prise en charge de ces patientes.

II Généralités

II.1 Anatomie et histologie de la glande mammaire

II.1.1 Structure

Les seins occupent la partie antéro-supérieure du thorax, de part et d'autre du sternum en avant des muscles pectoraux, en regard de l'espace compris entre les 3ème et 7ème côtes.

Dans chaque sein, la glande mammaire est organisée en une vingtaine de lobes (Figure 1). Chaque lobe est composé de 20 à 40 lobules et chaque lobule contient 10 à 100 acini. Chaque lobe est drainé par un canal galactophore collecteur qui présente une dilatation à la base du mamelon (sinus lactifère) et s'abouche ensuite à la peau. Chaque galactophore se divise par dichotomie au sein du lobe en canaux de plus en plus étroits jusqu'à l'unité terminale ducto-lobulaire (UTDL). Une UTDL est constituée par un canalicule extra et intra-lobulaire se terminant par des acini (canalicules terminaux, alvéoles) cernés par un tissu conjonctif palléal (Figure 2). Chaque UTDL est sensible aux variations hormonales. Il est admis que la plupart des lésions mammaires mastosiques et carcinomateuses se développent à partir de l'UTDL.

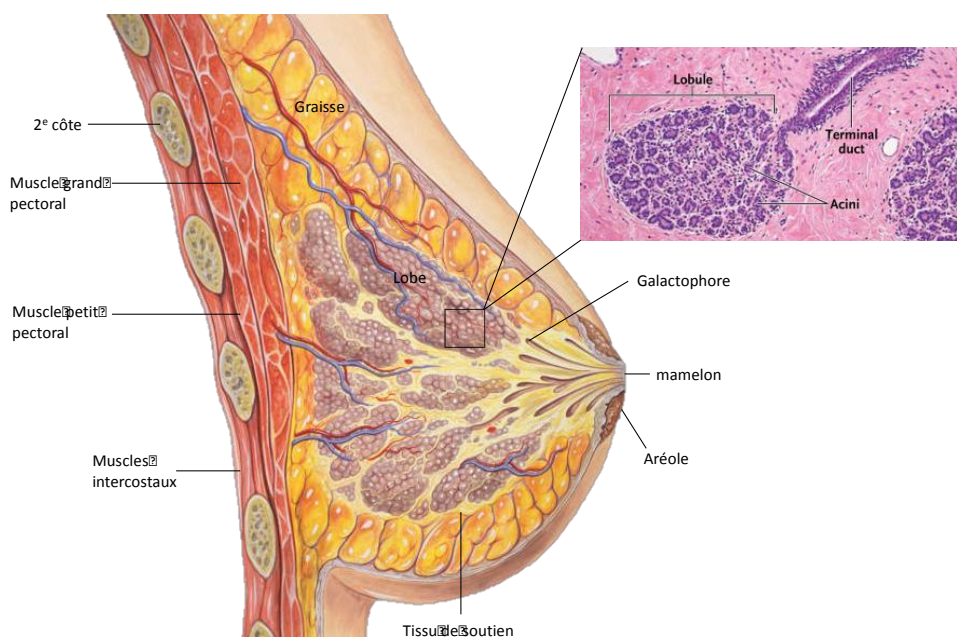


Figure 1: Structure de la glande mammaire

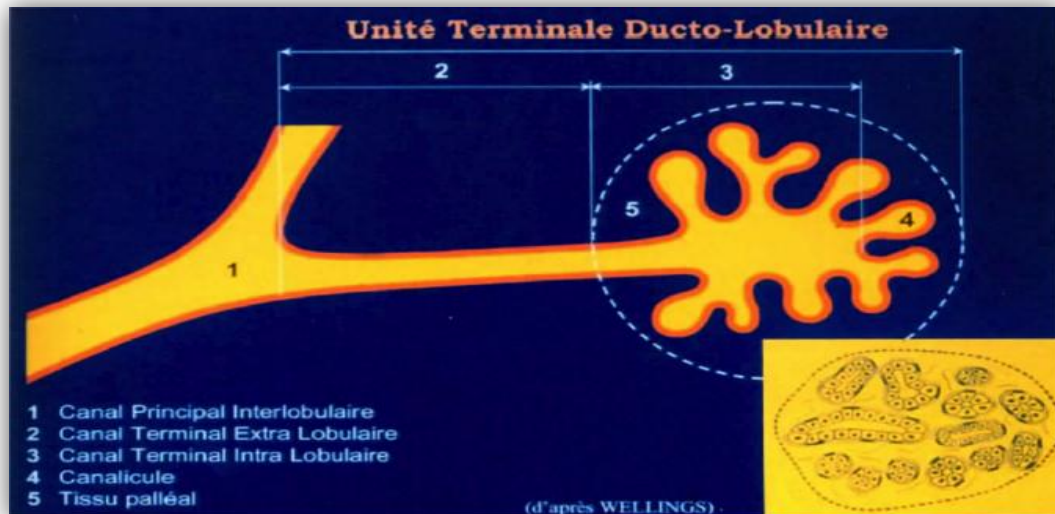


Figure 2: Schéma de l'unité terminale ducto-lobulaire d'après Wellings

II.1.2 Histologie

Le tissu conjonctif fibro-adipeux entourant les canaux représente la majeure partie du sein. Le système glandulaire épithélial associant canaux et lobules constitue la composante fonctionnelle de la glande mammaire. Que l'on regarde un acinus au sein d'un lobule ou un segment canalaire, l'architecture microscopique est la même caractérisée du centre vers la périphérie par : une lumière drainant les sécrétions, une assise de cellules épithéliales dites luminales, une assise de cellules myoépithéliales en position basale, sous tendues en dehors par la membrane basale (Figure 3). L'immunomarquage de la p63 (marquage nucléaire) ou l'actine musculaire lisse (marquage cytoplasmique) permet de mettre en évidence les cellules myoépithéliales. A chaque cycle, les lobules et les cellules épithéliales augmentent en nombre et diminuent.

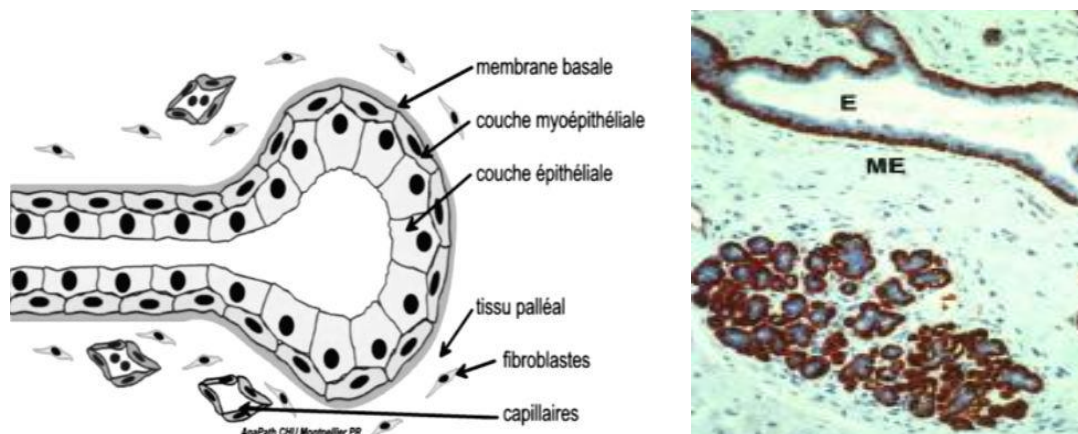


Figure 3 : Schéma d'un acinus et immunomarquage antimusculaire lisse à droite objectivant la double assise cellulaire épithéliale (E) et myoépithéliale (ME) (Service anatomopathologie, hôpital René Huguenin).

II.2 Histologie des lésions papillaires

Les lésions papillaires sont caractérisées par une prolifération intracanaulaire de cellules épithéliales autour d'un axe conjonctivo-vasculaire plus ou moins bordées d'une couche de cellules myoépithéliales(4). Elles comprennent les papillomes intra canaux, les papillomes associés à de l'atypie ou du carcinome canalaire in situ (CCIS), le CCIS de type papillaire, le carcinome papillaire encapsulé (CPE), le carcinome papillaire solide (CPS) et le carcinome papillaire invasif(4). Les caractéristiques morphologiques et en immunohistochimie de ces lésions se chevauchent rendant parfois difficile leur différenciation formelle (5).

II.2.1 Papillomes intracanaux

Les papillomes représentent moins de 10% des lésions bénignes du sein(4). Ils correspondent à une prolifération endocanaulaire d'une double assise cellulaire épithéliale et myoépithéliale développée autour d'un axe conjonctivo-vasculaire(4). Des zones de fibrose peuvent être observées. Lorsque cette composante est prédominante on parle alors de papillome sclérosant(30). On distingue les papillomes centraux et périphériques (Figure 4).

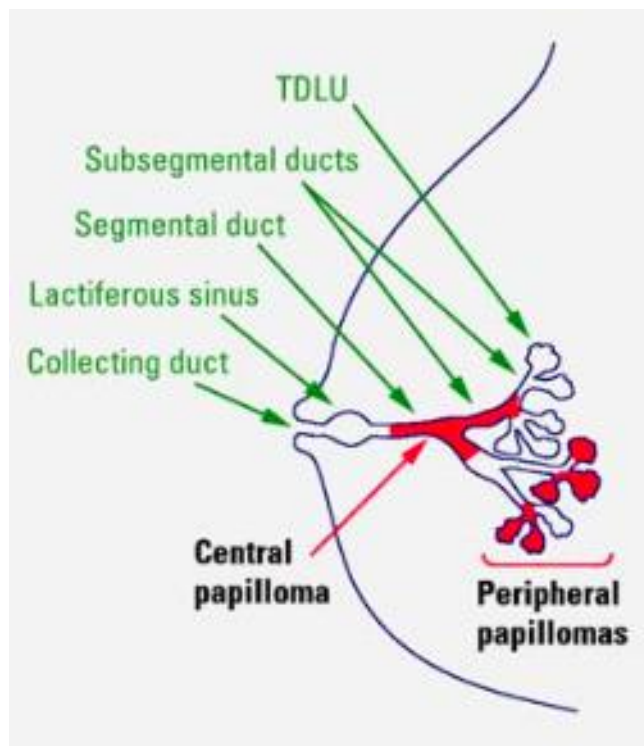


Figure 4: Distribution des papillomes mammaires (WHO 2012)

- *Papillome central solitaire:*

Il est typiquement unique de siège rétro aréolaire, développé au sein de la lumière d'un canal galactophorique principal ou de gros calibre.

- *Papillomes périphériques multiples (ou anciennement papillomatose) :*

Ils sont moins fréquents et représentent 20% des papillomes intracanaux(30). Ils sont volontiers multiples et distaux, développés au sein de l'UTDL à partir de laquelle ils peuvent impliquer des canaux de plus gros calibres(4). Par rapport aux papillomes solitaires, ils sont plus souvent associés de façon concomitante à des lésions à risque de type hyperplasie canalaire atypique (HCA), cicatrice radiaire ou à des lésions malignes (CCIS et CCI) (4).

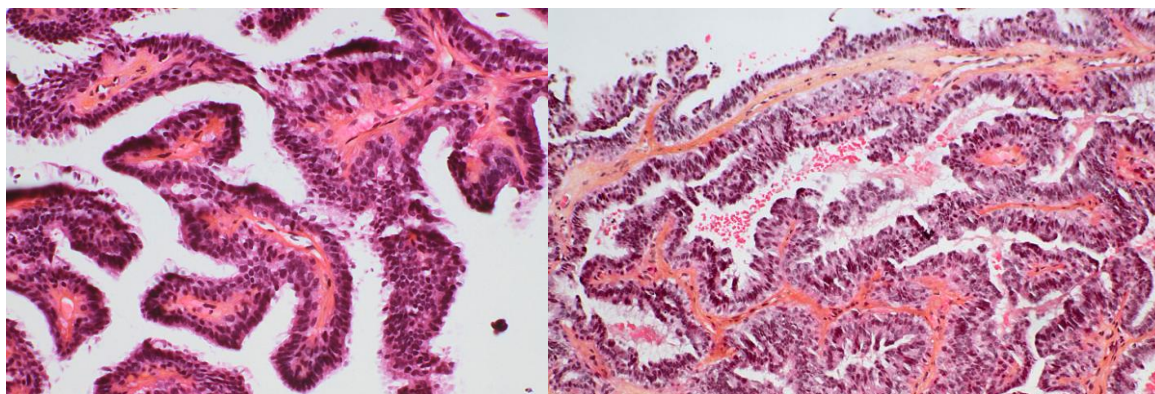


Figure 5 : Papillome intracanalair avec double assise cellulaire visible et axes conjonctivo-vasculaires épais (Service anatomopathologie, Hôpital René Huguenin)

II.2.2 Papillome avec atypies et papillomes associés à un carcinome canalaire in situ

Certains papillomes intra canauxaires présentent des zones de prolifération épithéliale qui répondent aux caractéristiques architecturales et cytologiques des hyperplasies canauxaires atypiques et des CCIS de bas grade(4). Les caractéristiques du papillome bénin pouvant être respectées dans une partie de la lésion(31)(Figure 6).Lorsqu'un CCIS est présent, il s'agit le plus souvent d'un bas grade nucléaire ou intermédiaire avec un pattern solide, cribriforme ou micropapillaire(31). Si la couche de cellules myoépithéliales est absente ou en nombre réduit dans les zones d'hyperplasies canauxaires atypiques ou de CCIS, celle-ci reste identifiable au sein du papillome bénin résiduel et en périphérie du territoire concerné(31). La présence d'atypies au sein de la lésion est souvent associée à de l'atypie en périphérie de celle-ci (4).

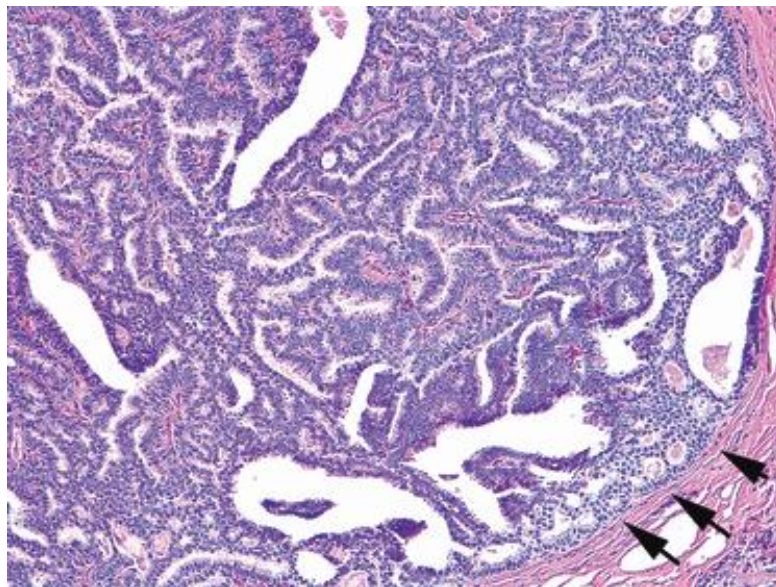


Figure 6 : Papillome atypique : aspect de papillome intracanauxaire avec des zones de prolifération de cellules épithéliales monomorphes (flèches noires) dont l'aspect est en faveur d'une hyperplasie canalaire atypique (Collins et al 2008)

La limite entre papillome atypique et papillome avec CCIS n'est pas univoque. Page (32) définit le papillome avec CCIS comme une prolifération épithéliale compatible avec un CCIS non comédogène (hors haut grade) étendue sur plus de 3mm. En dessous, il s'agit d'un papillome atypique. Le pronostic des papillomes associés aux CCIS est cependant similaire aux papillomes atypiques(33).

II.2.3 Carcinome canalaire in situ de type papillaire ou carcinome papillaire intracanalair

Les carcinomes in situ de type papillaire sont caractérisés par un axe fibro-vasculaire tapissé d'un épithélium néoplasique. Dans cette entité, contrairement au papillome associé à un CCIS il n'est pas mis en évidence de zone de papillome bénin(31). Les cellules myoépithéliales ne sont pas présentes au sein de la papille. Cependant, elles restent présentes en périphérie du canal impliqué(Figure 7).

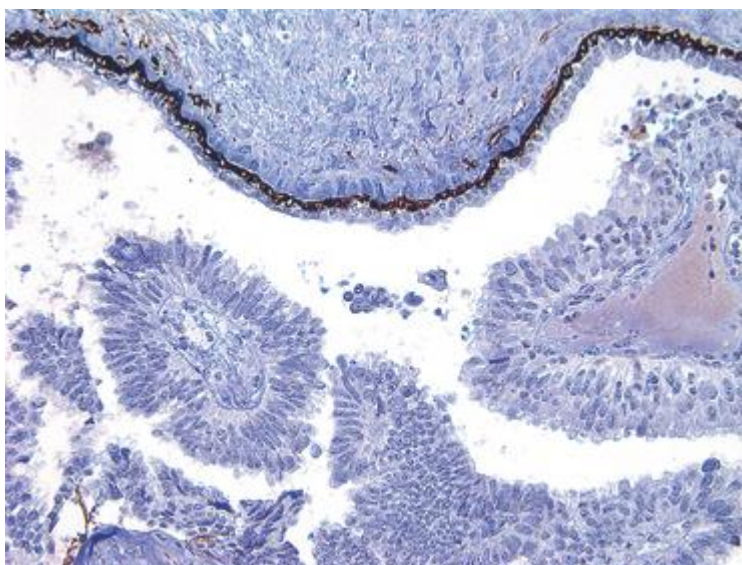


Figure 7: Carcinome canalaire in situ papillaire. Immunomarquage de l'actine musculaire lisse mettant en évidence l'absence de cellules myoépithéliales au sein de la papille mais la persistance de celles-ci en périphérie du canal impliqué.

Les caractéristiques histologiques permettant de différencier un CCIS de type papillaire et un papillome intra canalaire ont été décrites par Kraus et Neubecker en 1962 (Tableau 1)(34).

	Intraductal papilloma	Papillary DCIS
Cell types	Epithelial and myoepithelial	Epithelial only
Cell orientation	Haphazard	Uniform, perpendicular to fibrovascular stalks; solid, cribriform or micropapillary patterns may be present
Nuclei	Normochromatic	Hyperchromatic
Stroma of papillae	Prominent; fibrosis with epithelial entrapment; papillae 'pink' at low magnification	Delicate; papillae 'blue' at low magnification
Apocrine metaplasia	Present	Absent
Proliferation in adjacent ducts	Hyperplasia	DCIS

Tableau 1 : Caractéristiques morphologiques des papillomes intracanaux et des carcinomes in situ de type papillaire d'après Kraus et Neubecker

II.2.4 Carcinome papillaire intra kystique ou encapsulé (CPE)

Ils représentent 2% des carcinomes mammaires (4). Il s'agit d'un carcinome papillaire au sein d'une dilation canalaire kystique. Il est également considéré comme une variante du CCIS(31). Généralement de grande taille (2cm), il apparaît macroscopiquement comme une masse friable de contours bosselés au sein d'un espace kystique(31). Il est caractérisé par une prolifération intra kystique de cellules épithéliales néoplasiques similaire au CCIS de bas grade avec des axes fibro-vasculaires dépourvus de cellules myoépithéliales(4). La lésion est entourée par une capsule fibreuse(9). Contrairement au CCIS de type papillaire, il n'y a pas de cellules myoépithéliales en périphérie du CPE (31).

Le CPE est une tumeur de bon pronostic après traitement local adapté (35,36), sans métastase ganglionnaire signalée (4). Sa prise en charge est similaire à celle du CCIS (4). Il peut survenir seul ou associé à du CCIS de bas grade ou de grade intermédiaire en périphérie de la lésion(9) ce qui augmente le risque de récurrence et métastatique.

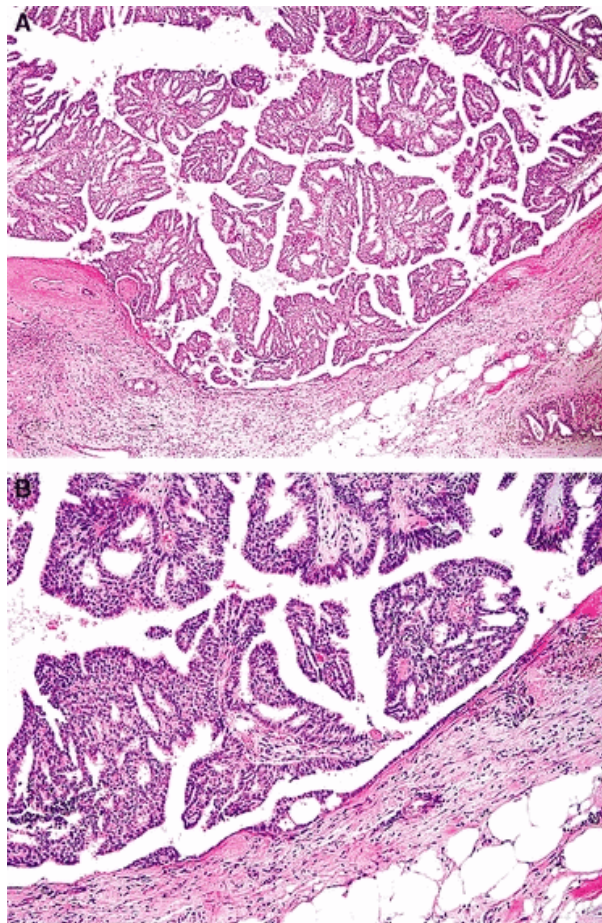


Figure 8 : Carcinome papillaire encapsulé : les papilles sont recouvertes de cellules épithéliales uniformes avec architecture cribriforme par endroit (Collins et al 2008)

II.2.5 Carcinome papillaire solide (CPS)

Egalement considéré comme une variante de CCIS(31), il s'agit d'une tumeur solide bien limitée caractérisée par une prolifération cellulaire néoplasique de bas grade au sein de laquelle un réseau d'axes conjonctivo-vasculaires est identifié (Figure 9). Une production de mucine y est souvent associée et des zones de carcinomes invasifs peuvent être mises en évidence en association à ces lésions(9). Il n'y a pas de cellule myoépithéliale au sein de la prolifération et en périphérie de la lésion (Figure 10) ; les cellules expriment les récepteurs hormonaux et sont HER2 négatives (5). En comparaison au CPE, le CPS est plus fréquemment associé à un CCI concomitant adjacent.

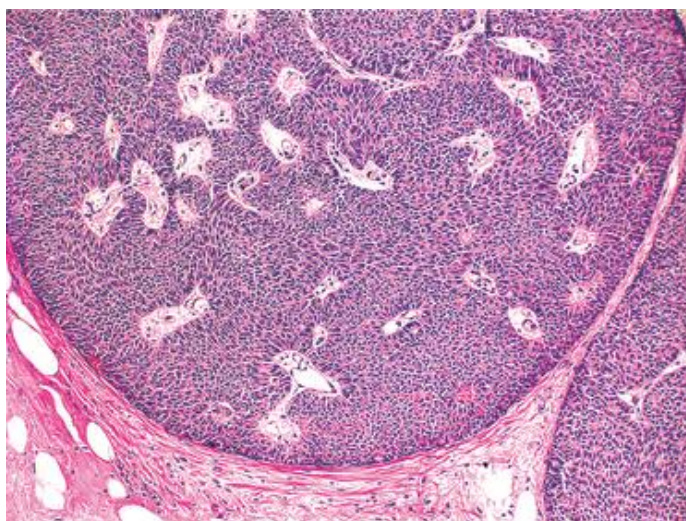


Figure 9: Carcinome papillaire solide : deux nodules composés d'une prolifération de cellules épithéliales ovoides, au sein de laquelle des axes fibro-vasculaires sont visualisés

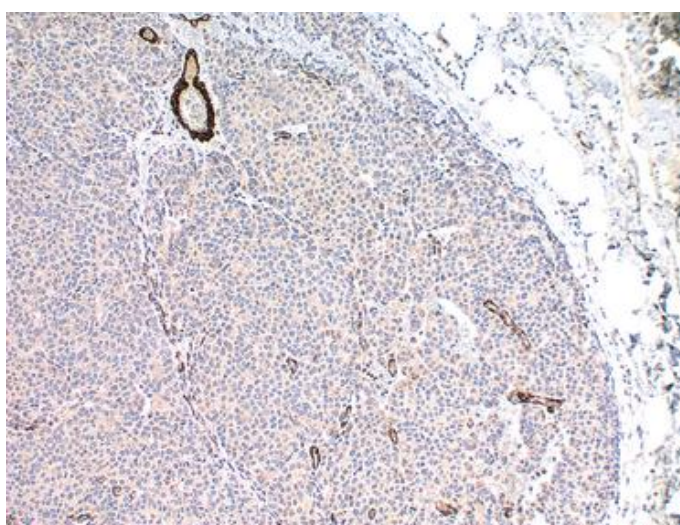


Figure 10: Carcinome papillaire solide : immunomarquage de l'actine musculaire lisse mettant en évidence les péricytes au sein des axes vasculaires mais pas de cellule myoépithéliale au sein ou en périphérie de la lésion

II.2.6 Carcinome papillaire invasif

Ils sont rares et représentent 1 à 2% des carcinomes invasifs (4). Ce terme est réservé aux carcinomes invasifs présentant une architecture papillaire exclusive sur plus de 90% de la lésion (5). Il s'agit d'une entité indépendante des CPE ou CPS associée à une composante invasive. Contrairement au carcinome papillaire encapsulé ou solide, il n'y a pas de capsule ou pseudocapsule(5). Ils doivent être différenciés des métastases de carcinomes extra mammaires présentant une architecture de type papillaire comme le carcinome thyroïde de type papillaire. D'après Rakha et Ellis, le bon pronostic des carcinomes papillaires invasifs signalé dans la littérature est plutôt en rapport avec des CPE ou CPS associés à une invasion et ne correspond pas stricto sensu à l'histoire naturelle du carcinome papillaire invasif(5). Le pronostic est lié au stade et au grade de la tumeur (4).

II.2.7 Rôle des marqueurs des cellules myoépithéliales en immunohistochimie

En plus des caractéristiques morphologiques en histologie, la présence et la distribution des cellules myoépithéliales mises en évidence par l'immunohistochimie font partie des éléments majeurs permettant de différencier les lésions papillaires (31). Le tableau suivant résume leur mode de distribution en fonction du type de lésion (Tableau 2). Plusieurs marqueurs des cellules myoépithéliales peuvent être utilisés en immunohistochimie : les cytokératines de haut poids moléculaire, la p63, l'actine musculaire (smooth muscle myosin heavy chain), la calponine.

	CME dans la papille	CME en périphérie
Papillome	Présentes	Présentes
Papillome avec atypie ou CCIS	Absentes dans les zones d'atypie ou de CCIS	Présentes
CCIS papillaire	Absentes	Présentes
Carcinome papillaire encapsulé	Absentes	Absentes
Carcinome papillaire solide	Absentes	Absentes dans >70% des cas
Carcinome papillaire invasif	Absentes	Absentes

Tableau 2: Distribution des cellules myoépithéliales (CME) au sein des lésions papillaires mammaires ; CCIS (carcinome canalaire in situ)

II.3 Clinique

Le papillome central peut survenir à n'importe quel âge, plus fréquemment vers l'âge de 50 ans (37). Le symptôme princeps est un écoulement unipore séreux ou sanglant plus ou moins associé à une masse rétro-aréolaire palpable. Il représente la première cause d'écoulement mamelonnaire pathologique (Figure 11). Il peut également être asymptomatique de découverte fortuite à l'imagerie (30).

Les papillomes multiples périphériques surviennent volontiers chez des femmes plus jeunes entre 40 et 50 ans, ils peuvent se manifester par une masse palpable(37)mais sont plus fréquemment occultes (4).

Le carcinome papillaire survient plus tardivement vers 65 ans pour le type intrakystique et entre 70 et 80 ans pour le carcinome papillaire solide (4). Le caractère sanglant de l'écoulement fait évoquer une malignité, cela peut cependant être lié à des remaniements dégénératifs au sein du papillome (37).

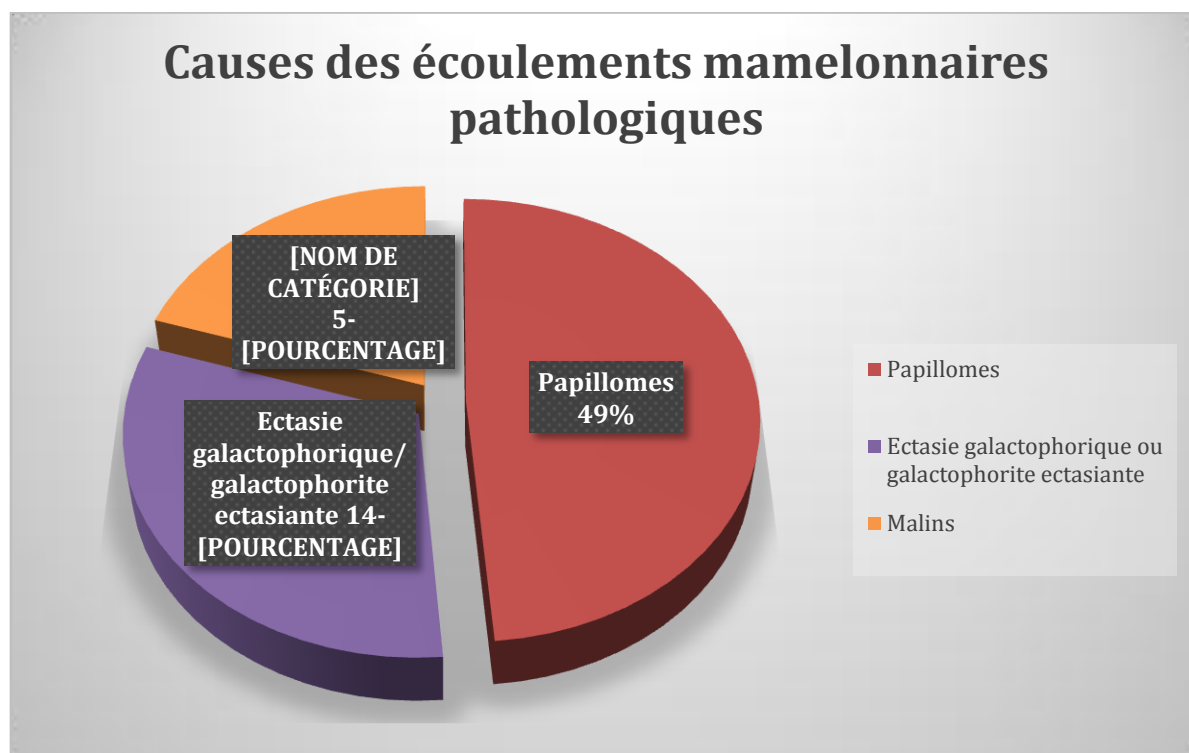


Figure 11: Diagramme en secteurs représentant les principales étiologies des écoulements mamelonnaires pathologiques (unilatéral, spontané, unipore, séreux ou sanglant); malins (1/3 CCIS et 2/3 CCI)

Le tableau 3 résume les caractéristiques des papillomes centraux et périphériques.

	Papillome Central	Papillome périphérique
Clinique		
- Age	Autour de 48 ans	Autour de 40 ans
- Siège	Proximal (proche de la PAM)	Distal, périphérique
- Nombre	Unique	Plurifocal
- Ecoulement	Fréquent	Occasionnel
- Taille	+ /- Palpable	Asymptomatique
HCA/CCIS	Association rare	Plus fréquente (20-40%)

Tableau 3 : Caractéristiques des papillomes

II.4 Aspects en imagerie

D'après Lam et al(38), les caractéristiques radiologiques ne sont pas suffisamment sensibles ou spécifiques pour permettre de différencier les lésions papillaires bénignes et malignes(38).

II.4.1 Mammographie

Les papillomes de petite taille peuvent être occultes en mammographie notamment en situation rétro aréolaire en raison de la densité mammaire plus importante dans cette région(39). Les lésions plus larges peuvent apparaître comme des masses rondes ou ovales de contours circonscrits(39) (Figure 12). 25% des papillomes solitaires sont associés à des calcifications souvent denses, d'aspect grossières traduisant des phénomènes ischémiques(40) (Figure 13).

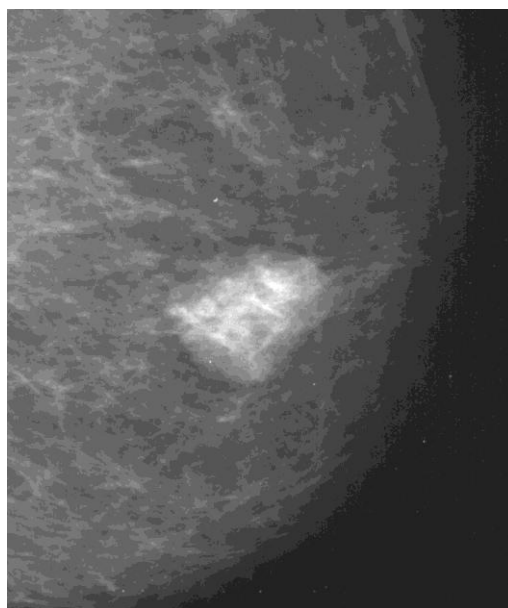


Figure 12: Mammographie de face : masse rétroaréolaire de contours circonscrits correspondant à un papillome bénin à la biopsie (Brookes et al 2008)

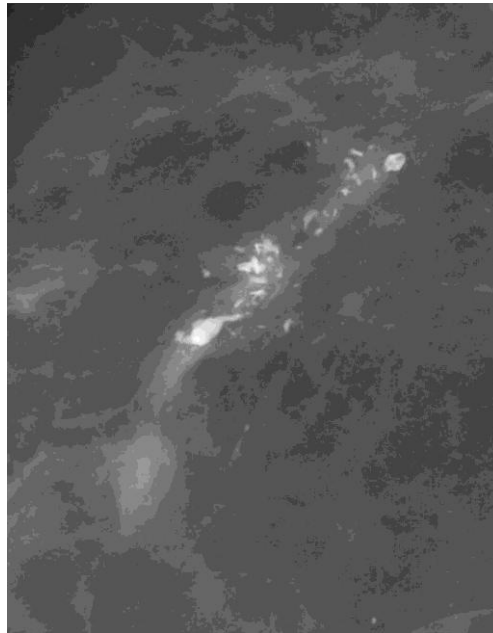


Figure 13: Papillome bénin : cliché mammographique montrant une masse rétroaréolaire d'allure endocanalaire contenant des calcifications grossières (Brookes et al 2008)

Les papillomes associés à un CCIS ou avec atypies peuvent prendre l'aspect d'un papillome bénin. Cependant des microcalcifications suspectes au sein de la lésion sont suggestives de la présence d'un CCIS (Figure 14).

Le carcinome papillaire apparaît comme une masse de forme ronde ou ovalaire , les contours sont plus fréquemment circonscrits ou lobulés mais ils peuvent être indistincts s'il existe une composante invasive (39) (Figure 15). Les contours spiculés sont moins fréquents du fait d'une faible stroma réaction autour de la lésion(41). Ils peuvent être associés à une distorsion architecturale et à des microcalcifications pléomorphes (40).

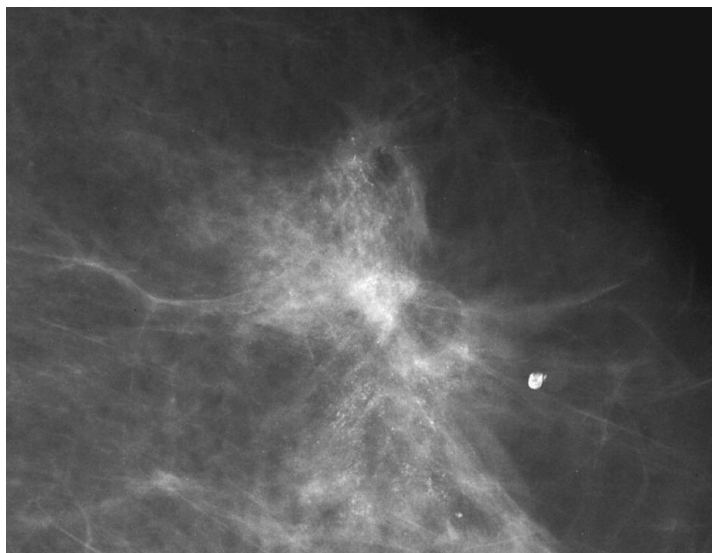


Figure 14: Lésion papillaire associée à un CCIS : cliché mammographique agrandi de face : masse et distorsion architecturale associées à des microcalcifications pléomorphes étendues. (Brooke et al 2008)

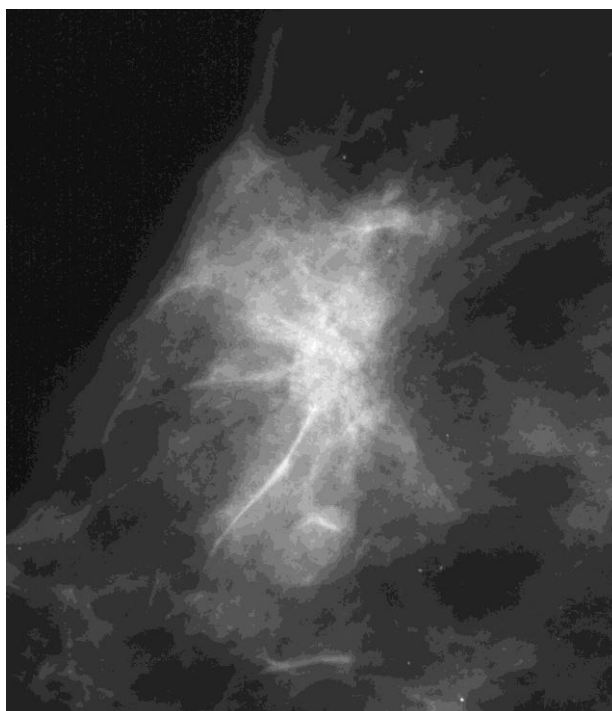


Figure 15: Cliché mammographique de profil : Masse de contours non circonscrits de 3cm avec distorsion architecturale correspondant à un carcinome papillaire invasif (Brooke et al 2008).

II.4.2 Galactographie

Il s'agit d'une technique invasive réalisée en cas d'écoulement unipore séreux ou sanglant, qui nécessite l'introduction d'un cathéter au niveau d'un pore mamelonnaire et l'injection d'un produit de contraste iodé intra-galactophorique(42). Un cliché mammographique est

ensuite réalisé. Cette technique exige que l'écoulement soit présent le jour de l'examen afin d'identifier le canal à cathétériser.

L'aspect typique du papillome correspond à une image de défaut de contours lisses ou lobulés(39) (Figure 16). Il peut également se présenter comme une obstruction canalaire ou une irrégularité pariétale(43). Des bulles d'air peuvent être injectées par inadvertance dans l'arbre galactophorique pendant le geste pouvant mimer une lésion intra canalaire (Figure 17). Des concrétions galactophoriques peuvent également mimer des lésions intra galactophoriques.

Cet examen est cependant de moins en moins réalisé et n'est plus indiqué en première intention devant un écoulement mamelonnaire pathologique selon les recommandations de la société française de radiologie et du CNGOF.

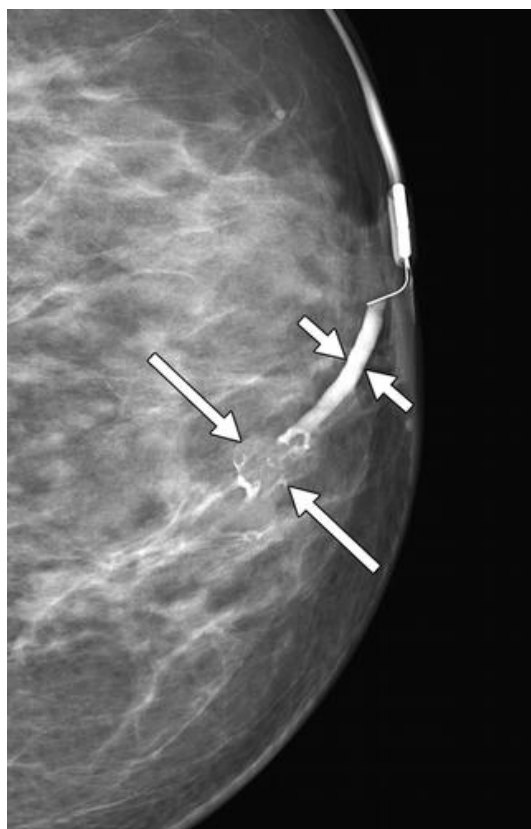


Figure 16 : Galactographie mettant en évidence une dilatation canalaire (petites flèches) et un défaut endoluminal avec contours lobulés (grandes flèches) (Eiada et al 2012)

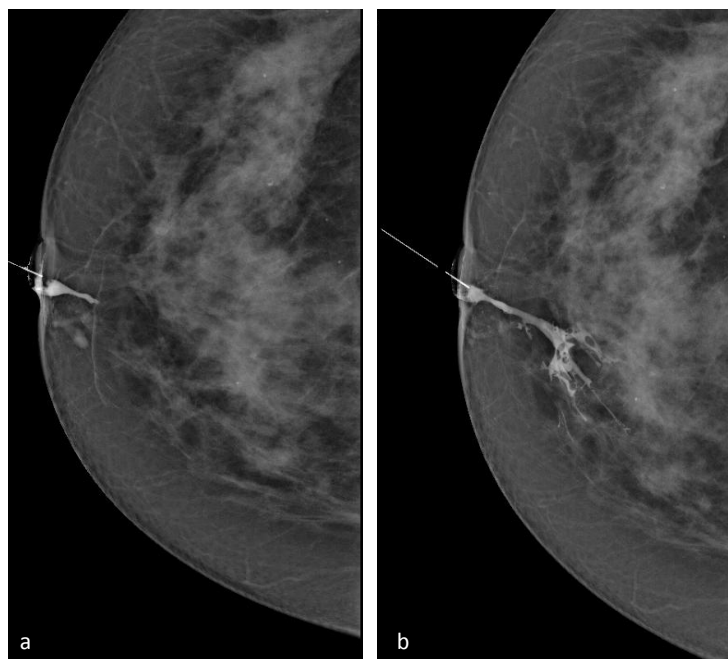


Figure 17: Galactographie du sein droit chez une patiente présentant un écoulement unipore spontané hématiche : l'opacification galactophorique met en évidence plusieurs défauts (b) en rapport avec des bulles d'air accidentellement injectées (Hôpital René Huguenin).

II.4.3 Echographie

L'échographie est plus sensible que la mammographie pour la détection des lésions papillaires (38), elle permet de mieux apprécier une dilatation canalaire ou une éventuelle composante kystique intra lésionnelle.

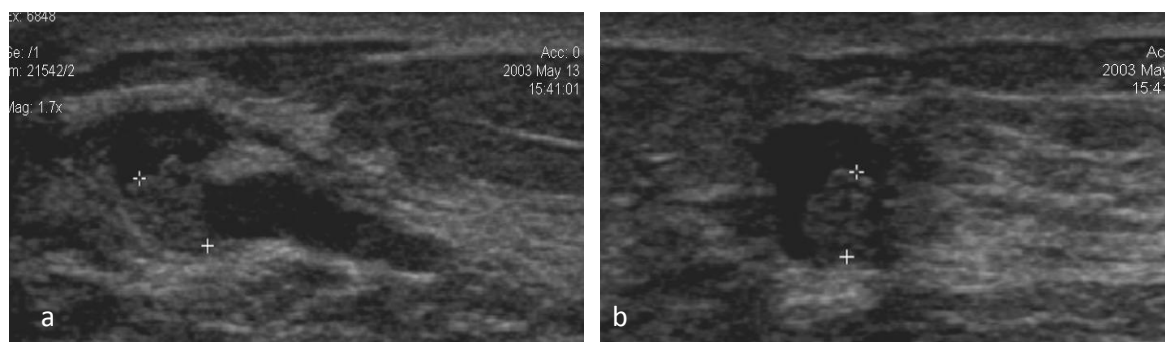


Figure 18: Papillome intracanalair: nodule mural écho-gène de contours lobulés au sein d'un canal dilaté évocateur de papillome (a,b) (Dr SEBAG DU de pathologie mammaire 2016).

Le papillome se traduit par un nodule mural au sein d'un galactophore dilaté (Figure 18) avec un pédicule vasculaire visualisé en doppler (39). D'après Brooke, un galactophore dilaté supérieur à 3mm est un bon indicateur de papillome, ce qui n'est pas retrouvé dans les mastopathies fibro-kystiques (40). Le papillome peut prendre l'aspect d'une masse kystique

complexe lorsque la dilatation devient importante(44) (Figures 19 et 20), il devient alors difficile de mettre en évidence la connexion à l'arbre galactophorique. L'aspect peut être moins évocateur sous la forme d'une masse solide de contours bien limités(39).

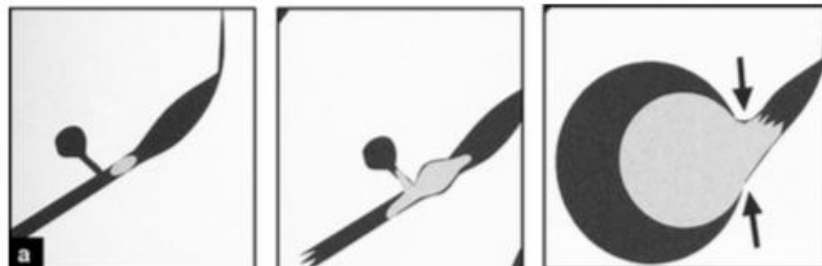

Figure 19: Schéma de développement des lésions intracanalaires et intra kystiques : la lésion de contingent solide rempli et dilate progressivement le canal galactophore concerné. Quand la dilatation devient importante, la lésion apparaît alors comme une masse kystique complexe (Athanasiou et al 2014)

Les carcinomes papillaires apparaissent comme une masse solide hypoechogène ou une masse complexe avec des septa ou un nodule mural(39). La majorité présente des contours bien limités (40). Une atténuation postérieure est suspecte de malignité mais elle peut être également rencontrée en cas de sclérose ou d'infarctissement d'une lésion bénigne(40) (Figure 21).

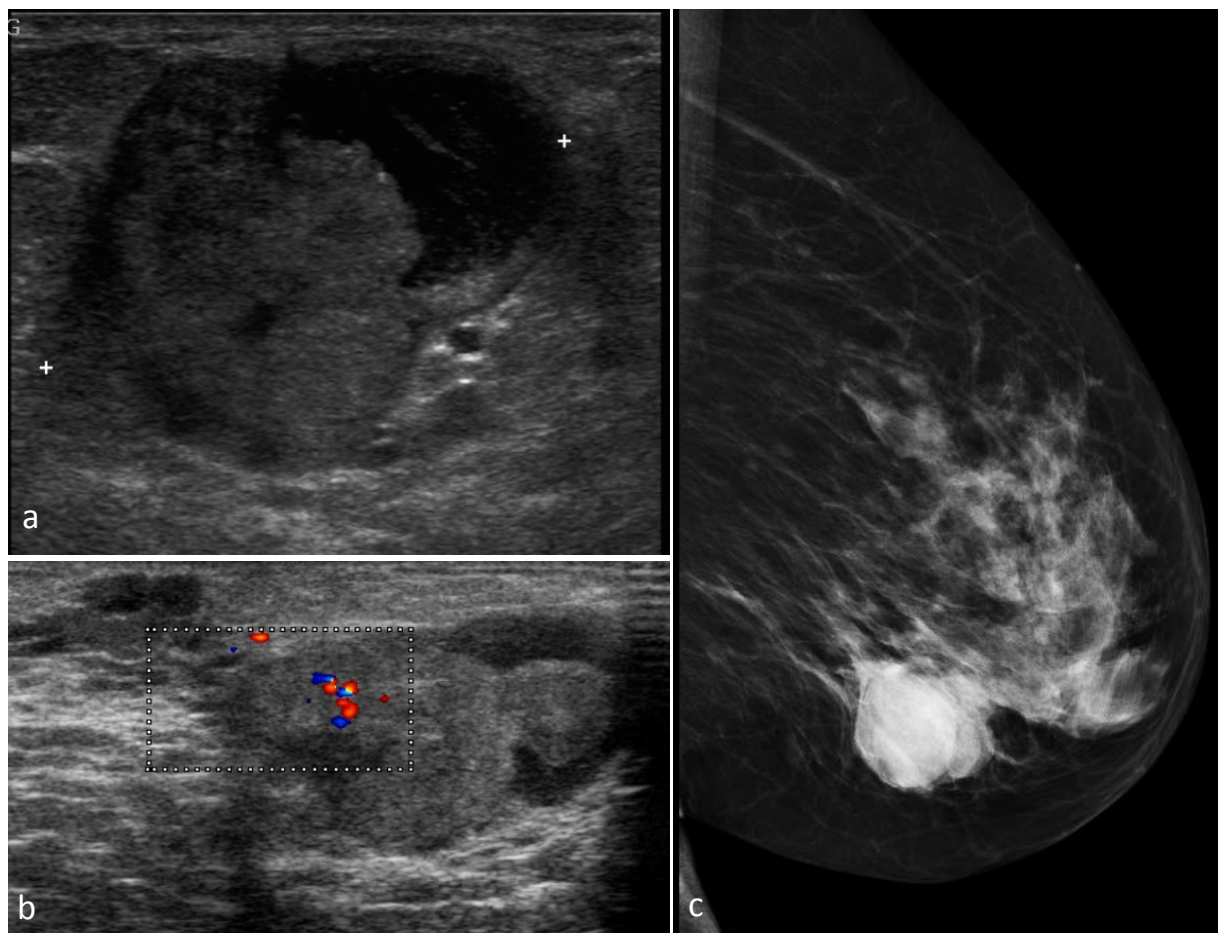


Figure 20: Papillome intra kystique sans atypie chez une patiente de 72 ans avec masse palpable de l'union des quadrants inférieurs : l'échographie (a) montre une masse kystique complexe avec un pédicule vasculaire au sein de la composante tissulaire (b) correspondant à une masse de contours circonscrits sur le cliché mammographique de profil (c)(Hôpital René Huguenin)

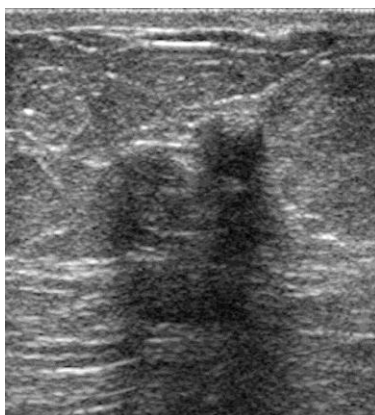


Figure 21: Masse échographique de morphologie suspecte avec atténuation postérieure évocatrice d'un carcinome invasif, l'histologie définitive révèle un papillome infarci (Brooke et al 2008).

Chung a évalué l'élastographie impulsionnelle ultrasonore par onde de cisaillement (shear wave elastography) pour la caractérisation des lésions papillaires(45). Les valeurs d'élasticité

étaient significativement différentes entre les 2 groupes (bénin versus malin), l'élasticité maximale et minimale ont montré un AUC à 0.757. Cette technique pourrait être une aide complémentaire à la différenciation de ces lésions.

II.4.4 IRM

Actuellement l'IRM ne permet pas de différencier les lésions papillaires bénignes ou malignes. La sensibilité de cette technique est variable allant de 31% à 100% selon les études dépendante de la taille du papillome et à fortiori de la résolution spatiale des séquences IRM (46). Les lésions papillaires caractérisées par un pédicule vasculaire, se rehaussent en IRM. L'aspect évocateur d'un papillome solitaire est une masse de contours bien limitée intracanalair se rehaussant et reliée au mamelon par un canal galactophorique dilaté (47). La dilatation canalaire sera appréciée en pondération T2 et un contenu hémorragique intra canalaire pourra être mis en évidence par un hypersignal sur la séquence T1 sans injection (Figures 22 et 23). Comme en échographie une masse kystique complexe fait également évoquer le diagnostic (30).

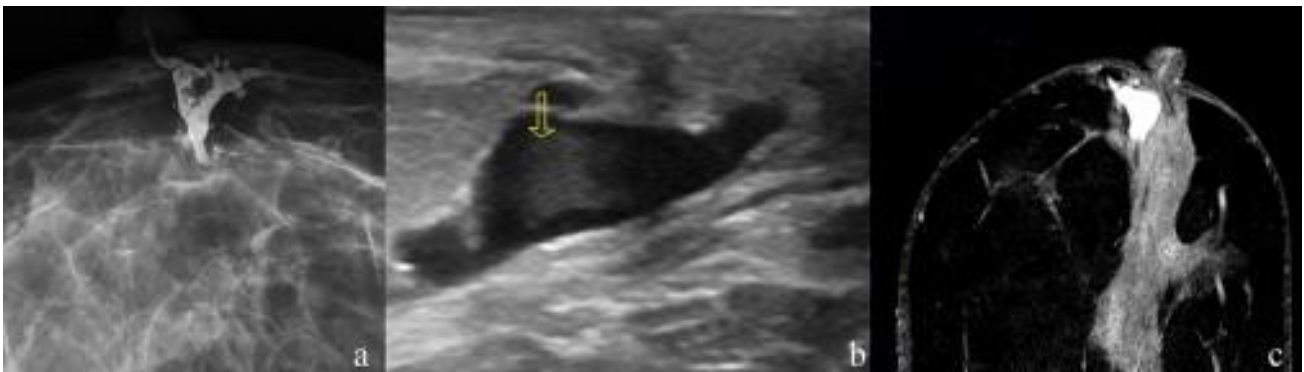


Figure 22: Papillome solitaire : défaut endoluminal en galactographie (a) masse au sein d'un canal dilaté à l'échographie (b) hypersignal spontané sur la séquence T1 FS en rapport avec un contenu hémorragique, sans masse identifiable (Sarica et al 2014)

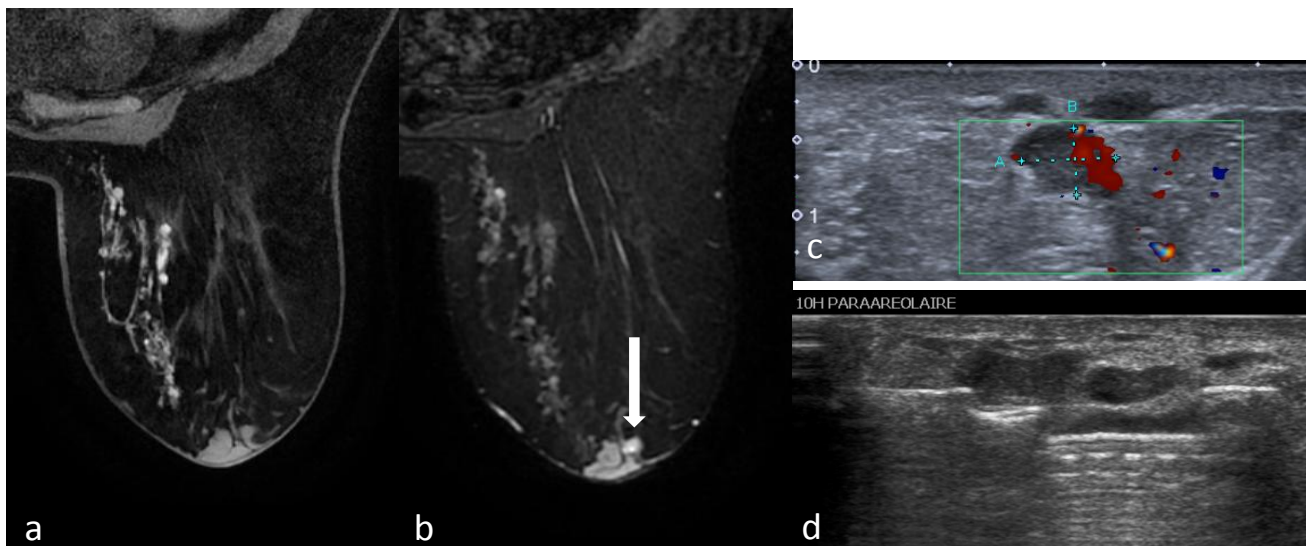


Figure 23: Papillome avec hyperplasie épithéliale sans atypie: Séquence T1 sans injection (a) : Dilatation galactophorique des quadrants internes en hypersignal spontané en faveur d'un contenu hémorragique ou protéique; séquence axiale T1 soustraite met en évidence une masse rétroaréolaire de 8mm rehaussée, retrouvée à l'échographie de second look (c) et pour laquelle une macrobiopsie exérèse a été réalisée (d) (Hôpital René Huguenin).

La galacto-IRM est une séquence fortement pondérée T2 non invasive permettant de visualiser les liquides à circulation lente ou statiques(42). Cette séquence permet ainsi de mettre en évidence des canaux galactophoriques dilatés et de localiser les lésions intra galactophoriques qui apparaissent comme en galactographie sous la forme d'un défaut endoluminal, d'une irrégularité de paroi ou d'une obstruction canalaire(42) (Figure 24).

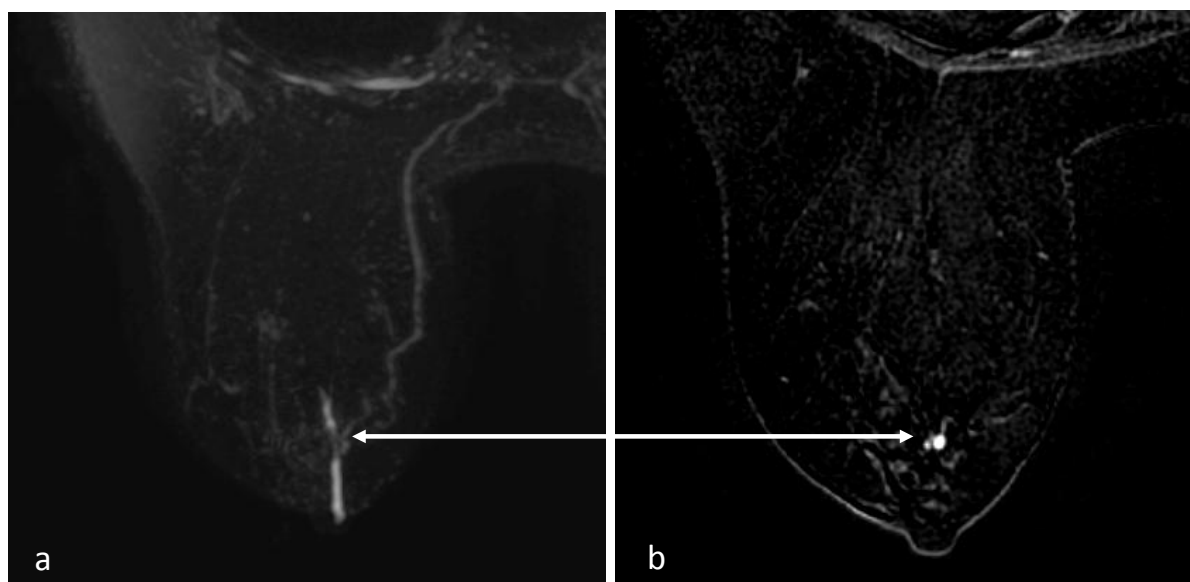


Figure 24: Papillome chez une patiente avec écoulement unipore séreux : la galacto-IRM (a) met en évidence une dilatation canalaire rétroaréolaire avec un défaut correspondant sur la coupe axiale T1 après injection (b) à une masse prenant le contraste de 8mm de siège intracanaire (Hôpital René Huguenin).

Les papillomes peuvent également prendre un aspect de masse tissulaire sans connexion avec un canal (46). Dans les cas de papillomes multiples, des rehaussements non masse ont été

décrits(46).Aucun critère IRM n'est spécifique de malignité, notamment la cinétique de rehaussement, les papillomes prenant fréquemment le contraste de façon précoce et pouvant parfois présenter un wash-out(40,46)(Figure 25) .Des contours spiculés ou un rehaussement en cocarde peuvent cependant suggérer une malignité (40).

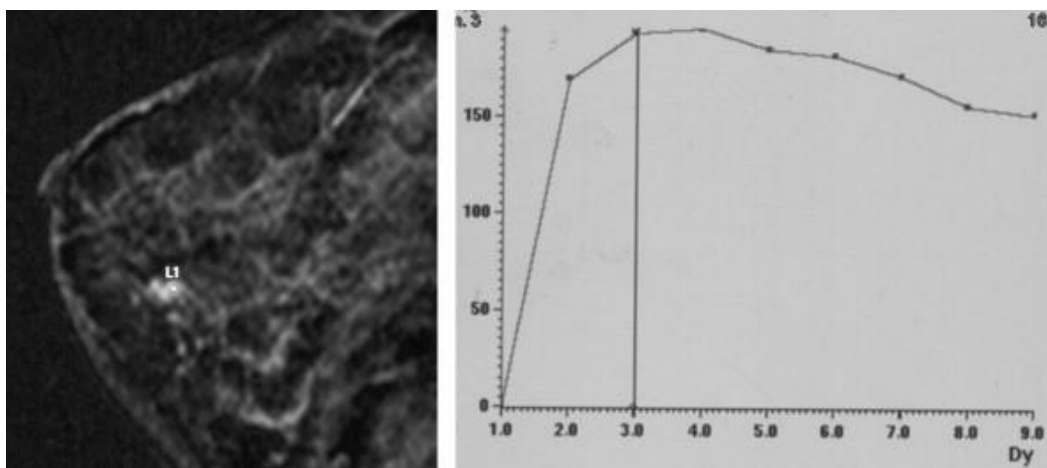


Figure 25: Séquences T1 avec injection dynamique de gadolinium en sagittal sur le sein gauche. a : soustraction à 3 minutes avec sélection de la région d'intérêt. Prise de contraste focale de 6 mm de contours lobulés ; b : courbe de rehaussement dynamique (intensité de signal/temps). Prise de contraste intense et rapide suivie d'un wash out tardif (courbe de type III) (Berment et al 2011)

A défaut de permettre une caractérisation fiable, l'IRM présente un intérêt pour le bilan d'extension des papillomes multiples avant chirurgie. De plus, compte tenu de la valeur prédictive négative élevée de l'IRM (48), elle peut s'avérer être une modalité d'imagerie de choix pour la surveillance des patientes opérées pour des papillomes multiples, en raison de la difficulté à réaliser une exérèse complète des lésions chez ces patientes.

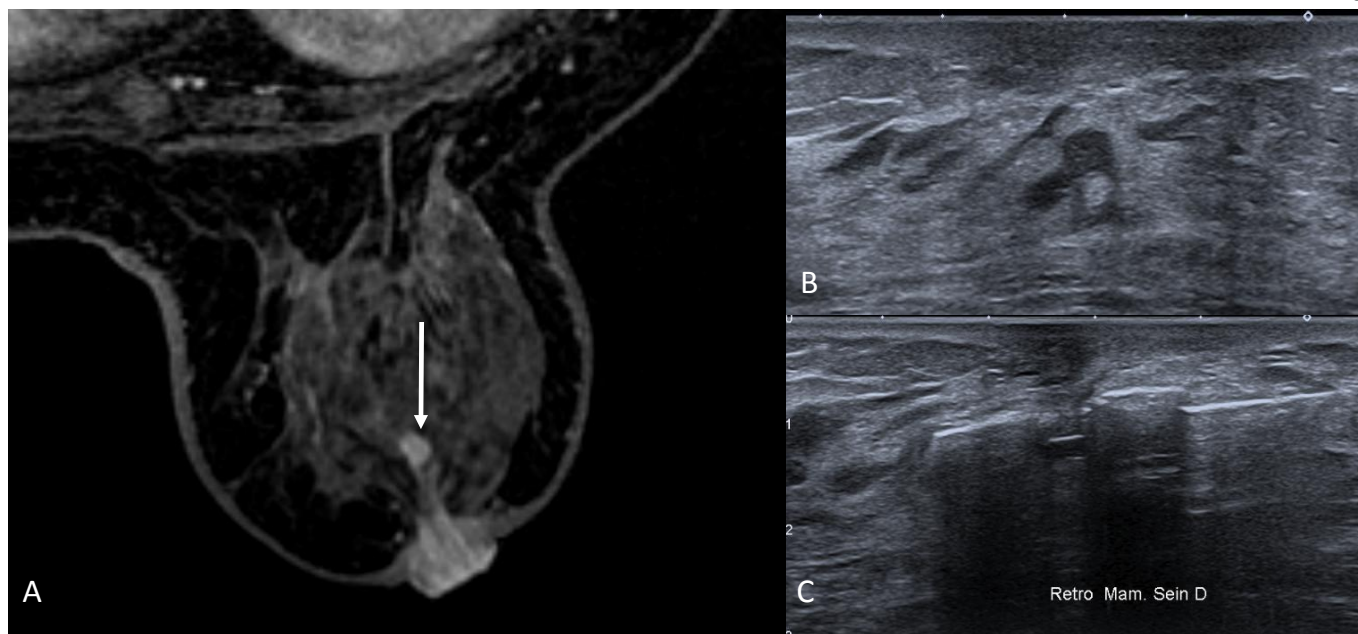


Figure 26 :Papillome central chez une patiente présentant un écoulement mamelonnaire : IRM coupe axiale T1 après injection (A) montre un rehaussement de type masse rétroaréolaire de 6mm de la zone mammaire antérieure(flèche), retrouvé à l'échographie de deuxième intention (B) et ayant bénéficié d'une macrobiopsie (Hôpital René Huguenin) (C).

II.5 Prélèvements percutanés

La réalisation d'un prélèvement percutané est un geste simple permettant de poser un diagnostic histologique évitant ainsi une chirurgie diagnostique. Les lésions classées BIRADS 4 (Annexe 2) de l'ACR ont une VPP de cancer comprise entre 3 et 94%, cette catégorie représente l'indication privilégiée des prélèvements percutanés radioguidés puisqu'environ 70% de ces lésions s'avèreront bénignes à l'analyse histologique(30). Pour la catégorie BIRADS 5 la VPP de cancer est supérieure à 95%, le prélèvement avant chirurgie permet d'adapter la prise en charge.

Le choix de la technique de guidage et le type de matériel utilisé dépendent du type d'anomalie rencontré. Le guidage échographique est idéal pour les masses. Pour les microcalcifications, le guidage se fait par stéréotaxie mammographique. Ces gestes sont réalisés après asepsie rigoureuse et anesthésie locale.

II.5.1 La cytoponction

La cytoponction consiste en l'utilisation d'une aiguille de faible calibre (entre 24 G et 20 G) afin de récolter des cellules isolées au sein de l'image cible, soit en s'aidant d'une aspiration ou par simple capillarité. Cette technique est la moins coûteuse mais présente plusieurs désavantages : le risque de non représentativité avec un faible nombre de cellules épithéliales au sein du prélèvement, l'impossibilité fréquente d'avoir un diagnostic spécifique de lésion

bénigne et l'impossibilité de faire la part entre une lésion in situ et infiltrante en cas de malignité (30).

Une cytologie de l'écoulement mamelonnaire peut également être réalisée, l'absence de cellule maligne ne permettant pas d'éliminer une malignité.

II.5.2 Les biopsies

Deux types de biopsies sont décrits, en fonction du calibre d'aiguille et du mode de recueil des fragments tissulaire : les microbiopsies et les macrobiopsies sous aspiration.

- *Microbiopsies (MiB)*

Il s'agit de biopsies effectuées par des aiguilles de calibre intermédiaire de 14 à 18G, le pistolet pouvant être automatique ou semi-automatique. L'aiguille va prélever en avançant dans le sein avec un débattement allant de 10 à 22mm. L'aiguille doit être retirée après chaque prélèvement afin de récupérer le fragment tissulaire et réarmer le dispositif. Cette technique est privilégiée pour les masses et réalisée principalement sous guidage échographique. La sensibilité de cette technique pour la détection d'un carcinome est de 97% (49). Il existe également un risque de sous-estimer la sévérité de la lésion, la biopsie chirurgicale retrouvant alors un degré de malignité plus important que la biopsie percutanée. Ce risque de sous-estimation provient d'un sous échantillonnage notamment en cas de lésion complexe ou de petite taille (Figures 27 et 28).

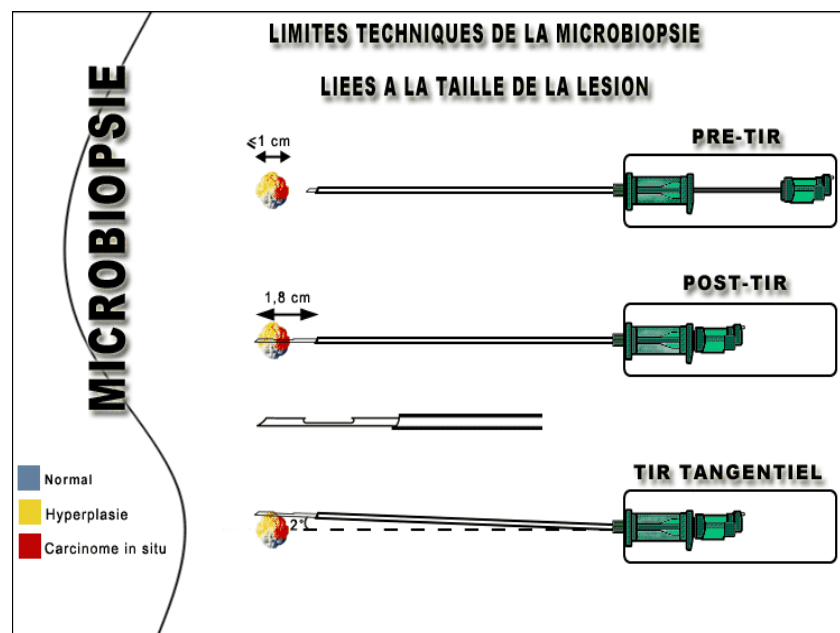


Figure 27: Limites techniques de la microbiopsie liées à la taille de la lésion (Dr SEBAG, DU Pathologie mammaire 2016, Saint Cloud)

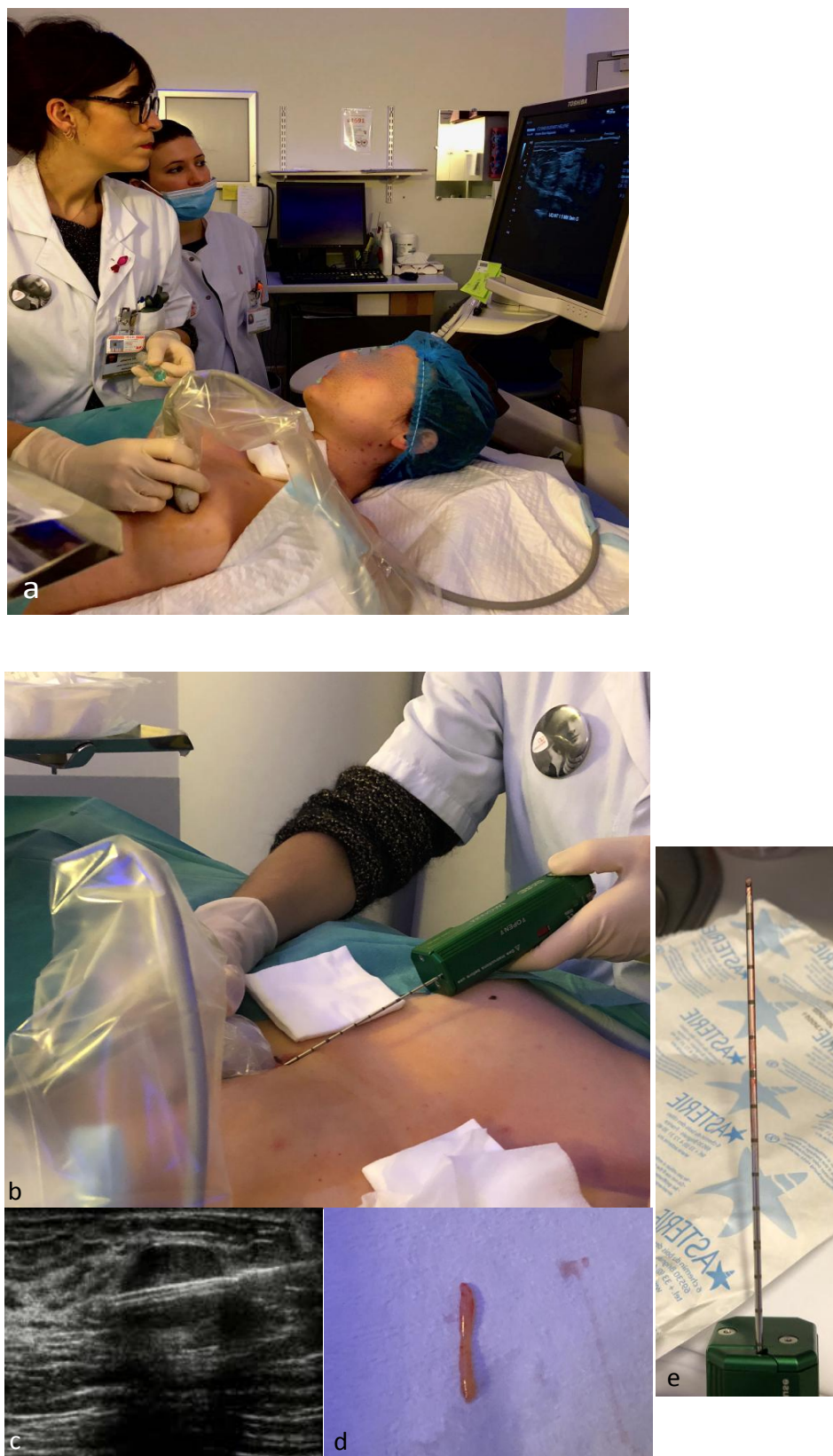


Figure 28: Microbiopsie échoguidée : Repérage de la cible (a) positionnement de l'aiguille sous la sonde d'échographie (b) prélèvement après déclenchement du pistolet automatique et visualisation de l'aiguille au sein de la cible (c) fragment biopsique (d) obtenu avec une aiguille de calibre 14G (e) (Images Hôpital René Huguenin)

- *Macrobiopsies assistées par le vide (MBAV)*

Le pistolet est relié à un appareillage créant un vide (unité externe reliée par des tubulures ou dispositif intégré) (Figure 29). Après mise en place de l'aiguille, le recueil du tissu se fait par aspiration puis le couteau avance dans la chambre de prélèvement afin de découper le tissu collecté qui sera recueilli hors du sein, la chambre de prélèvement restant en place (Figure 30). Les calibres d'aiguille varient de 7G à 13G. Le guidage peut être réalisé sous échographie, stéréotaxie ou sous IRM en fonction de l'aspect de la cible en imagerie.

Cette technique a l'avantage d'obtenir des prélèvements de plus grande taille informant ainsi sur l'architecture lésionnelle, permettant d'améliorer la performance diagnostique pour la caractérisation des lésions. Elle a un intérêt diagnostique et permet l'ablation de la lésion dans certaines indications.

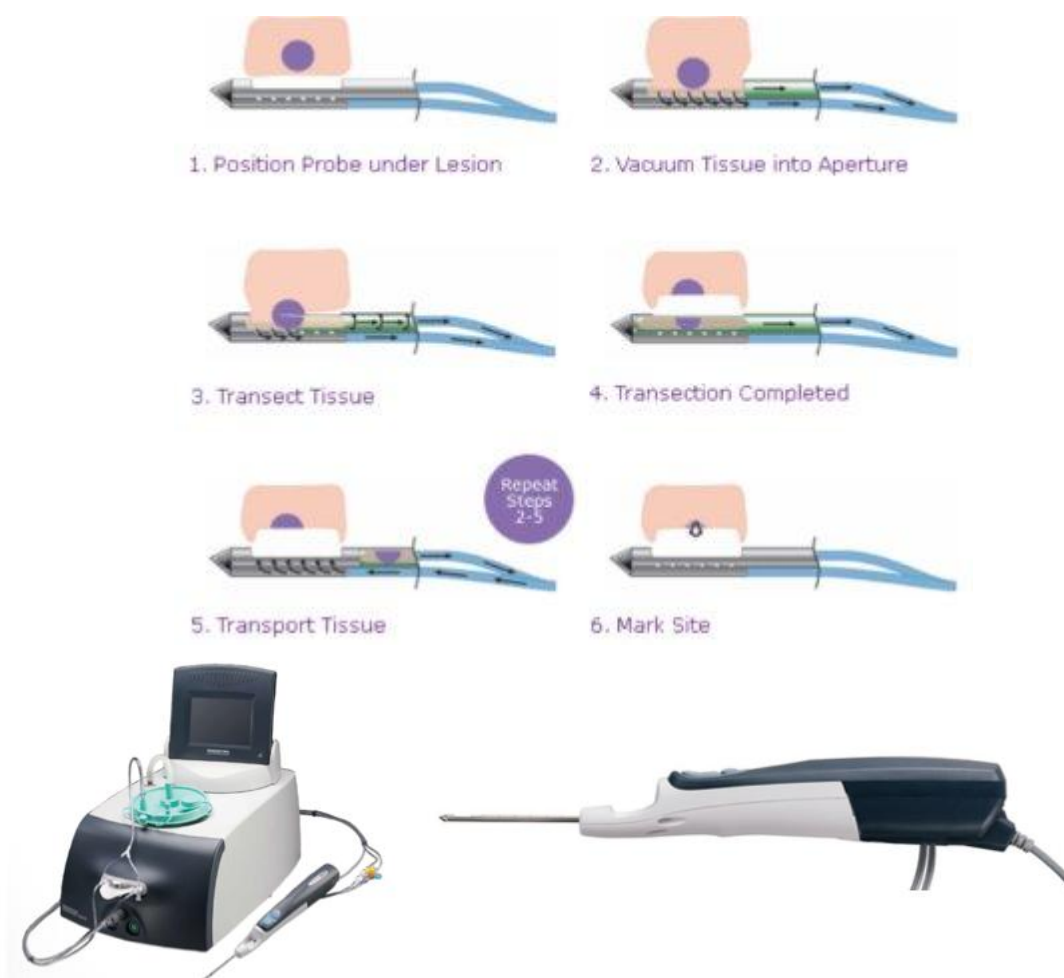


Figure 29 : Fonctionnement du Mammotome® ; Leica

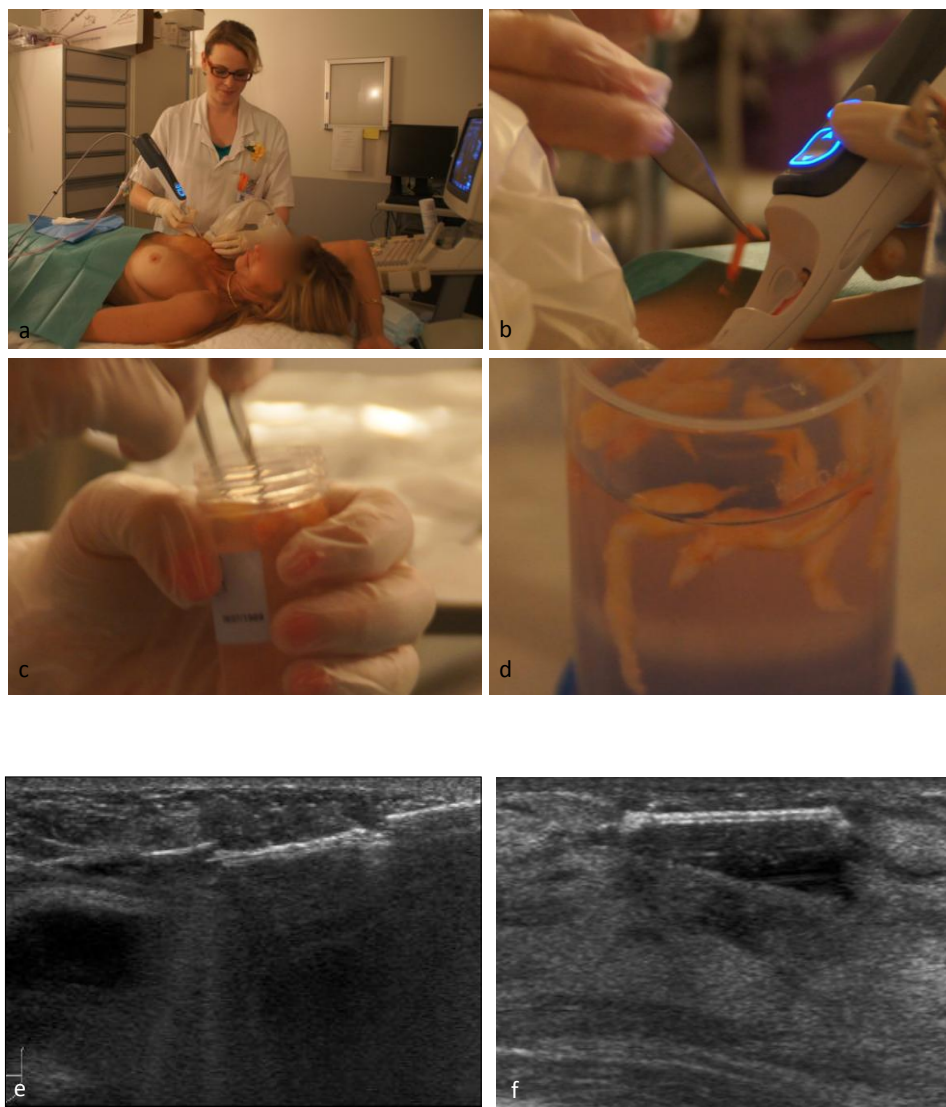

Figure 30: Macrobiopsie assistée par le vide sous échographie(Mammotome®)(a,b) macrobiopsie échoguidée(c,d) récupération des fragments biopsiques (e,f) images échographiques obtenues avant et après aspiration de la cible avec système visualisé sous la cible (Dr M.Fischer, Hôpital René Huguenin)

D'après les recommandations de l'EUSOBI 2007 (27) les indications de la macrobiopsie assistée par le vide sont les suivantes :

- Foyer de microcalcifications indéterminé ou d'allure malin (afin d'augmenter les chances de détecter une éventuelle micro invasion ou invasion)
- Résultats discordants après prélèvements par microbiopsie 14G
- Distorsion architecturale
- Exérèse d'une lésion papillaire diagnostiqué par biopsie percutanée.

Cette technique est également privilégiée pour les masses de petite taille et les masses complexes (49). En cas d'anomalie détectée à l'IRM sans traduction mammographique ou

échographique (par exemple un rehaussement non masse), une macrobiopsie sous guidage IRM est indiquée.

La principale complication de ce type de procédure est l'apparition d'un hématome (49).

II.6 Risque de cancer du sein

II.6.1 Lésions bénignes à risque

Des études prospectives cas-témoins ont montré un risque relatif (RR) de cancer du sein allant de 1.5 à 1.9 pour les patientes présentant une lésion proliférative bénigne en comparaison à la population générale, et un risque relatif (RR) allant de 3.9 à 4.7 en cas d'atypie (7)(32)(8). L'âge de découverte de la lésion semble également influencer la survenue d'un cancer, notamment en cas d'atypies ; l'étude prospective de Hartmann et al(50) montre un OddsRatio (OR) passant de 6.99 avant 45 ans à 3.4 après 55 ans(336 cas d'atypie sur 9087 patients). D'autres études prospectives ont retrouvé des résultats similaires (51)(52). Pour certains auteurs, les antécédents familiaux de cancer semblent augmenter le risque lié à l'atypie (7)(53), dans d'autres études il s'agit d'un facteur de risque indépendant (50,54).

II.6.2 Papillomes

Les papillomes sont considérés comme un marqueur de risque de cancer du sein. Une méta-analyse incluant 8 études, a démontré un risque relatif de cancer estimé à 2.06 (95 % IC 1.38–3.07) pour les femmes présentant un papillome sans atypie (8) équivalent aux autres lésions prolifératives bénignes sans atypie (Figure 31). Le délai moyen de survenue de cancer du sein était de 9.4 ans (8). Des auteurs suggèrent que les papillomes seraient des lésions précancéreuses du fait de la présence de lésions d'hyperplasies canalaire atypiques et de lésions malignes à proximité du papillome (55). Cependant, cela n'a pas été démontré.

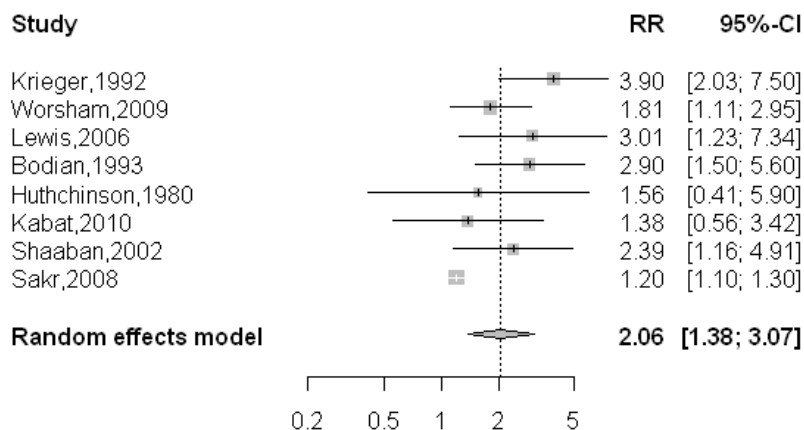


Figure 31: Risque de cancer après survenue d'un papillome prouvé histologiquement selon la méta analyse de Dyrstad et al.

D'après la littérature, deux éléments modifient ce risque : **le caractère multiple et la présence d'atypie.**

Plusieurs auteurs ont observé que les papillomes multiples sont associés à une incidence plus élevée d'atypie, de CCIS ou de CCI , et doivent être ainsi considérés comme un facteur de risque de cancer du sein (56,57). Lewis et al (58)en 2006, ont mis en évidence sur la cohorte de 9108 lésions bénignes et 480 papillomes de la Mayo clinic, un RR de cancer plus élevé en cas de papillome multiple à 3.01 (IC95% (1.10-6.55)) contre 1.3 en cas de papillome simple (IC 95% (1.2-1.4)), et à 7.01en cas d'atypie associée (IC 95% =1.91-17.97) (Figure 32).Le délai médian du diagnostic de carcinome était de 4.8 à 6.2 ans. Ils constatent également que, lorsqu'une lésion proliférative est associée à un papillome, le risque est majoré de 16% par rapport aux patients sans papillome, mais ce resultat est statistiquement non significatif.

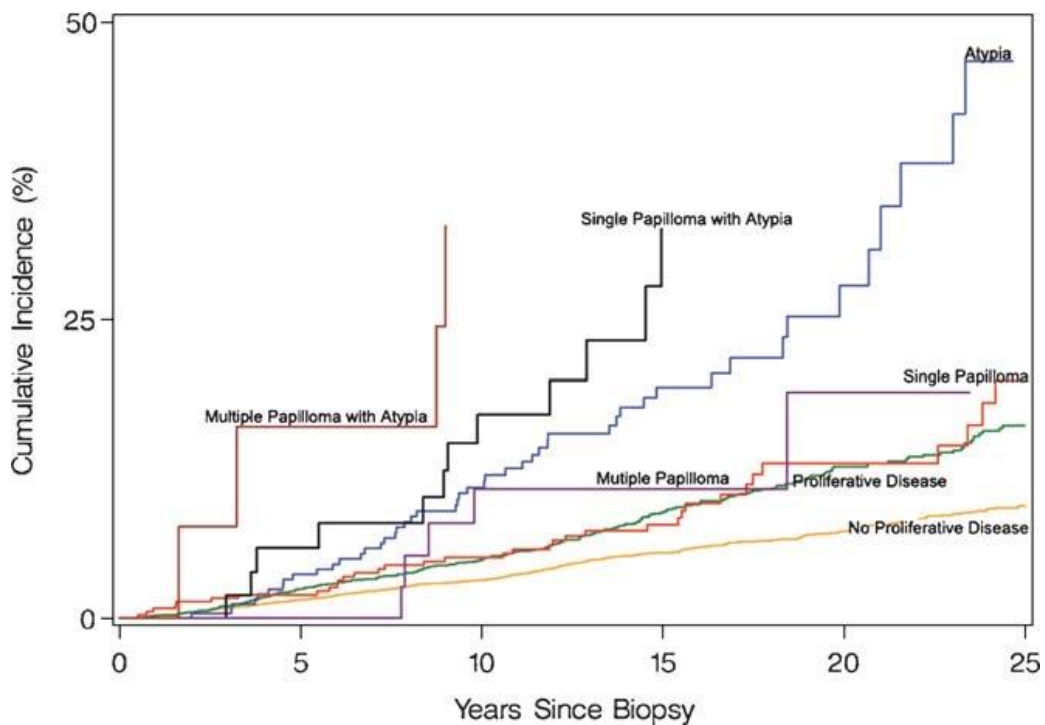


Figure 32: Courbes de Kaplan Meier illustrant l'incidence cumulative de cancer du sein des différents types histologiques de la cohorte de la Mayo Clinic (Lewis et al 2006)

Dans l'étude épidémiologique prospective de Page et al(59), incluant 5966 biopsies avec un suivi médian de 17 ans, les papillomes associés à une hyperplasie atypique présentaient un risque de cancer similaire aux lésions atypiques isolées, à savoir 4 fois plus, notamment dans la région de la lésion (32). Lewis et al ont retrouvé des résultats similaires avec un taux entre 4 et 5 fois plus élevé mais dans les 2 seins(58)(480 papillomes sur 9108). Le risque semble plus important lorsque l'atypie est située en périphérie de la lésion et non pas confinée dans la lésion(59).

Khan, en 2017 montre chez des patientes opérées, une survie à 10 ans sans cancer de 93.8% en l'absence d'atypie contre 84.7% en présence d'atypie et 77% en présence d'hyperplasie canalaire ou lobulaire atypique ($p=0.0283$)(23). Ces données indiquent un risque plus élevé de cancer de sein sur le long terme en présence d'atypie mais également un risque modéré en cas de papillome bénin.

La présence d'une prolifération épithéliale avec ou sans atypie en périphérie du papillome sont des facteurs prédictifs de récurrence(60).

II.7 Prise en charge des papillomes : recommandations

Au début du siècle, les papillomes étaient traités par mastectomie(61) ; puis en 1922 Bloodgood recommande la tumorectomie (62).

La même année, Dickinson(63) a écrit : « *Bénin signifie « né bon » mais toutes les tumeurs ainsi intitulées sont potentiellement « mauvaises » et ne sont pas dignes de confiance.... Certains chirurgiens résèquent partiellement, certains réalisent une résection complète sous cutanée et d'autres une exérèse radicale. Peut-on aujourd'hui dire qui a l'attitude la plus avisée ?* ». Environ un siècle après, la prise en charge reste controversée (24).

Les raisons théoriques d'une exérèse chirurgicale après biopsie sont dues aux difficultés de l'interprétation histologique, au risque de sous échantillonnage d'un contingent atypique ou malin et au potentiel précancéreux de ces lésions.

II.7.1 Papillome avec atypie

En présence d'atypie, la prise en charge chirurgicale est consensuelle (11) du fait d'un taux de sous-estimation significativement plus élevé (18,26,64,65) allant de 13 à 67% selon les études (1,12–23) et du risque relatif de cancer augmenté(59). Le papillome avec atypie présente un RR de développer un cancer considéré comme modéré à élevé et nécessite une surveillance spécifique selon l'HAS (grade C)(11).

II.7.2 Papillome sans atypie

En l'absence d'atypie, la prise en charge reste controversée avec certaines équipes proposant une surveillance et d'autres une exérèse.

En France , le CNGOF (11) recommande **en l'absence d'atypie, une disparition complète du signal radiologique, la technique d'exérèse pouvant être chirurgicale ou par macrobiopsie per cutanée** (grade C). Pour les papillomes sans atypie non opérés (simple ablation par MBAV), il n'existe pas de données suffisantes pour préconiser ou ne pas préconiser une surveillance spécifique selon le CNGOF(11).

En 2016 à Zurich, une conférence de consensus internationale sur les lésions à potentiel malin incertain (B3) (Annexe 1) a eu lieu réunissant des experts, membres de la IBUS (International Breast Ultrasound School) et du groupe Swiss MIBB (sous-groupe de la société Suisse de sénologie). Ce groupe préconise **pour les lésions papillaires sans atypie une exérèse par**

mammotome suivie d'une surveillance pendant 5 ans, la chirurgie restant la technique à privilégier en cas de papillome de grande taille ou symptomatique(10).

Par ailleurs, les papillomes intracanalaires figurent parmi les indications d'exérèse par macrobiopsie selon l'EUSOBI (27).

III Matériel et méthodes

Il s'agit d'une étude rétrospective monocentrique issue de données recueillies prospectivement entre Janvier 2001 et Décembre 2014 au sein de la base de données SEM (Statistiques Epidémiologie Médecine) du Service de radiologie de l'hôpital René Huguenin/ Institut Curie.

III.1 Population

Les critères d'inclusions étaient :

- un âge >18 ans
- un diagnostic de papillome ou lésion papillaire sans atypie à l'histologie post biopsie

Les critères d'exclusions étaient :

- une prise en charge chirurgicale dans un autre centre.

Durant cette période de 13 ans, 15615 biopsies radioguidées ont été réalisées dans notre institut. Il s'agissait de MiB échoguidées, de MBAV échoguidées ou par guidage stéréotaxique. Pour certaines patientes plusieurs biopsies ont été réalisées dans le même sein ou dans les deux seins. Au total, 179 papillomes (N= 149) ou lésions papillaires (N=30) sans atypie ont été retrouvées chez 159 patientes.

III.2 Méthodes

Pour toutes les biopsies réalisées, les données concernant la patiente, l'imagerie, la biopsie ainsi que le type de prise en charge (résultats anatomopathologiques d'une éventuelle chirurgie ou surveillance) ont été colligées dans une grille de recueil de données collectées prospectivement.

Les critères cliniques suivants issus du dossier médical étaient recueillis :

- Date de naissance
- Antécédent personnel ou familial de cancer du sein
- Indication de la biopsie et circonstance de découverte

- Présence d'une masse palpable
- Présence d'un écoulement mamelonnaire

La prise en charge était discutée lors d'une réunion de concertation multidisciplinaire incluant un chirurgien, un radiologue sénologue et un anatomopathologiste expert.

Les résultats histologiques des pièces d'exérèse chirurgicales ainsi que les résultats de la surveillance ont été recueillis rétrospectivement par consultation du dossier médical.

III.3 Imagerie

Pour chaque patiente, un bilan mammographique +/- échographique était réalisé avant la biopsie. Les patientes ayant déjà effectué leur bilan d'imagerie à l'extérieur, bénéficiaient d'une relecture par un sénologue expert de notre centre qui complétait le bilan si besoin par des clichés mammographiques ou une échographie.

Pour chaque lésion, étaient colligés :

- le type d'anomalie radiologique
- la classification BIRADS de l'ACR (Annexe 2) en mammographie et à l'échographie
- le plus grand diamètre de l'image cible
- la densité du sein
- la localisation dans le sein.

Pour les patientes ayant bénéficié d'une IRM mammaire complémentaire, la positivité de l'examen était notée.

III.4 Techniques de prélèvement

Le type de guidage radiologique et d'aiguille de biopsie était adapté au type d'anomalie retrouvé sur le bilan d'imagerie :

- Pour les masses solides, la modalité de prélèvement choisie était une MiB échoguidée avec une aiguille automatique de calibre 14G (Bard®).
- Pour les masses de petite taille (<7-10 mm suivant leur localisation) ou de morphologie complexe (composante solide et liquide), une macrobiopsie échoguidée était réalisée avec un système assisté par le vide de calibre 13, 11 ou 8G (Mammotome® ; Devicor®).
- Pour les microcalcifications mais également pour les masses, distorsions architecturales ou asymétries focales de densité non visibles en échographie, la technique de prélèvement choisie était le guidage stéréotaxique sur table dédiée

(Siemens®) avec comme aiguille de prélèvement un système assisté par le vide de calibre 11 ou 8G (Mammotome® ; Devicor®).

En cas de disparition de la cible ou de nette diminution après prélèvement, un clip de repérage était mis en place. En cas de guidage stéréotaxique, un cliché du sein post prélèvement était réalisé sur un mammographe standard afin d'évaluer la représentativité du prélèvement, la cible résiduelle et éventuellement la position du clip de repérage.

Dans le cas de microcalcifications, une radiographie en agrandissement des prélèvements étaient réalisée après exérèse afin de vérifier la présence de microcalcifications et d'évaluer la représentativité de l'échantillonnage avant analyse histologique. Le cliché était adressé au pathologiste.

Les éléments relatifs à la procédure étaient précisés sur la fiche de recueil :

- Type de biopsie
- Taille de l'aiguille en Gauge
- Nombre de prélèvements
- Fiabilité et difficultés de la procédure
- Tolérance de la procédure : douleurs ou saignement
- Pose éventuelle d'un clip
- Résultat de la radiographie du prélèvement pour les microcalcifications

III.5 Résultats histologiques

Chaque biopsie était analysée par un des anatomopathologistes du service d'anatomopathologie de notre centre, spécialisé en sénologie.

Pour les procédures ciblant des masses, les fragments biopsiques, de plus petite taille (pistolet 14G), étaient déposés dans des cassettes (de préférence une carotte par cassette), puis inclus en paraffine, coupés (épaisseur de 3µm) sur au minimum 2 niveaux (avec rubans).

Pour les procédures ciblant des foyers de microcalcifications, les prélèvements biopsiques avec et sans microcalcifications étaient placés par le radiologue dans des flacons différenciés contenant le fixateur (formol tamponnée depuis 2009, solution alcool-formol-acide acétique ou AFA avant 2009). Après une fixation rapide allant de 6 à 48 heures, les carottes biopsiques étaient déposées dans des cassettes en individualisant systématiquement celles qui contenaient les microcalcifications. Ces fragments étaient ensuite inclus en paraffine puis les différents

blocs étaient coupés (épaisseur de 3µm) sur plusieurs niveaux (pour les fragments avec microcalcifications : au minimum 3 niveaux pour les procédures à l'aiguille 11G et 5 niveaux pour les procédures à l'aiguille 8G) avec réalisation de rubans entre chaque niveau de coupe pour éventuelle étude immunohistochimique complémentaire. Les clichés radiographiques des fragments biopsiques étaient acheminés dans le service de pathologie en même temps que les prélèvements biopsiques. La confrontation radio-histologique des carottes biopsiques permettant un ajustement du nombre des niveaux de coupe si toutes les calcifications radiographiques n'étaient pas identifiées en microscopie.

Les éléments histologiques précisés étaient :

- Le type de lésion papillaire : papillome intra canalaire , papillome atypique, papillome associé à un CCIS, carcinome papillaire (carcinome papillaire encapsulé , de type solide ou invasif) (OMS 2012)(4)
- Le grade nucléaire du CCIS ou SBR de la composante invasive
- Le type d'atypie si présente : hyperplasie canalaire atypique (HCA), hyperplasie lobulaire atypique (HLA) ou métaplasie cylindrique atypique (MCA)
- Autre lésion à risque associée : néoplasie lobulaire, cicatrice radiaire, hyperplasie épithéliale simple
- Le nombre de fragments biopsiques

III.6 Prise en charge post biopsie

- *Réunion de concertation pluridisciplinaire*

Après diagnostic histologique, la prise en charge était discutée lors d'une réunion de concertation pluridisciplinaire incluant radiologues, chirurgiens et anatomopathologistes spécialisés en sénologie.

La prise en charge consistait soit en :

- Une exérèse chirurgicale
- Une surveillance
- Un deuxième prélèvement ou la prescription d'une IRM notamment en cas de discordance entre le résultat histologique (bénin) et l'image radiologique (d'allure suspecte)

En dehors de l'histologie, la décision reposait sur le type de lésion en imagerie et notamment le caractère concordant ou non avec le résultat histologique, l'âge et les facteurs de risque de

cancer du sein de la patiente, la représentativité des prélèvements et la taille de la lésion. Le souhait de la patiente était également pris en considération.

Une exérèse chirurgicale était indiquée en cas d'atypie quel que soit le type de biopsie, elle était quasi systématique en cas de MiB ou en cas de MBAV avec exérèse incomplète.

- *Exérèse chirurgicale*

La prise en charge chirurgicale était précédée d'un repérage échographique (marquage à la peau ou pose d'un fil métallique) ou stéréotaxique (pose d'un fil métallique) (Figure 33). En per opératoire, une radiographie de pièce permettait de vérifier la présence de l'image radiologique au sein de la pièce retirée et/ou la présence du clip. Les pièces opératoires étaient ensuite traitées comme toute pièce d'exérèse : fixation formolée (pendant 24 à 48h), coupes en tranches orientées, radiographies des tranches de section pour repérer celles contenant le clip de repérage ou des microcalcifications résiduelles, inclusion en totalité. Les fragments étaient ensuite inclus en paraffine, coupés, colorés par l'HES puis analysés.

L'analyse avait pour but de confirmer la présence de la cicatrice post-biopsique au sein de la pièce, de rechercher des lésions résiduelles papillaires et surtout d'éventuelles lésions plus péjoratives autour de la zone cicatricielle et à distance.

Le diagnostic final reposait sur une confrontation entre les images de la résection et celles observées sur la biopsie.

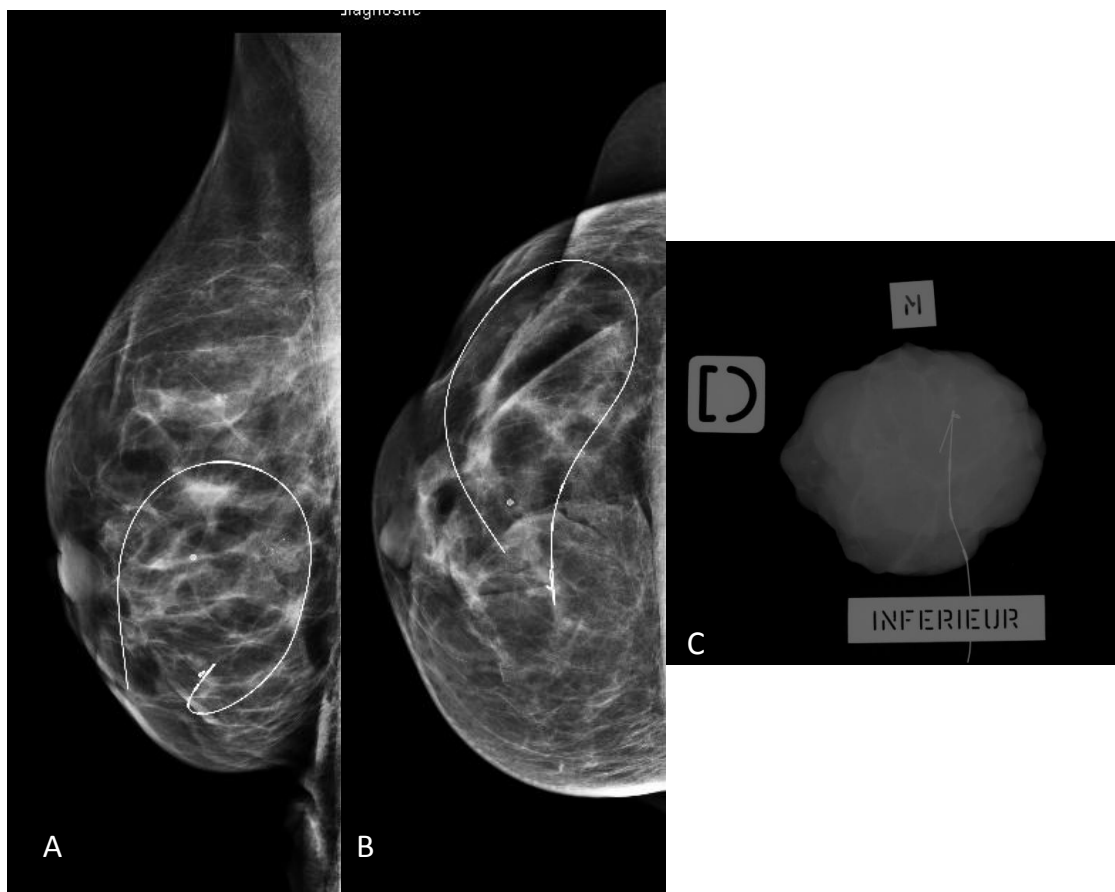


Figure 33 : Repérage par un fil métallique de la cible au sein de laquelle un clip avait été mis en place ; clichés mammographiques de profil (A) et de face (B) attestant du bon positionnement de l'extrémité du fil. Radiographie de la pièce (C).

- *Surveillance*

La surveillance consistait en une imagerie et une consultation clinique annuelle au centre René Huguenin pendant 5 ans puis tous les 2 ans. Si celle-ci était réalisée en ville, on se chargeait de récupérer le dossier pour le recueil de l'étude. Les patientes perdues de vue étaient exclues de l'étude. En cas d'évolutivité de la lésion cible en imagerie, une chirurgie secondaire était proposée.

III.7 Sous diagnostic

L'histologie post biopsie était comparée au résultat histologique de la pièce d'exérèse chirurgicale pour rechercher un sous diagnostic. Un sous diagnostic était défini par la présence de CCIS ou de CCI à l'histologie post exérèse chirurgicale.

III.8 Analyse statistique

Les analyses statistiques ont été réalisées à l'aide du logiciel SEM (Statistiques Epidémiologie Médecine). Pour l'analyse descriptive de la population, les variables quantitatives ont été décrites à l'aide de la moyenne (valeur minimale et maximale) et de la médiane. Les variables qualitatives ont été décrites par leur fréquence. Les tests de Chi² et de Fischer ont été utilisés pour les critères qualitatifs et le test de Student pour les critères quantitatifs afin de comparer les différentes variables entre les groupes. Une valeur de p inférieure à 0.05 était considérée comme significative.

IV Résultats

IV.1 Population étudiée

Notre population incluait 159 femmes, 139 ont été biopsiées sur un seul site et 20 sur 2 sites, soit 179 lésions étudiées. Les patientes étaient âgées de 30 à 86 ans avec une moyenne de 56 ans et une médiane de 55 ans (30-86 ans).

60 patientes étaient non ménopausées (38%), 84 ménopausées (53%) dont 8 sous traitement hormonal substitutif, le statut hormonal n'était pas connu pour 13 cas (8%) et 2 avaient eu une hystérectomie non conservatrice (1.2%).

28 patientes (18%) avaient un antécédent mammaire chirurgical homolatéral à la lésion biopsiée dont 2 cancers et 26 lésions bénignes. 24 patientes (15%) avaient un antécédent mammaire chirurgical controlatéral dont 8 lésions bénignes et 16 cancers. 15 patientes (9%) étaient en cours d'exploration d'un cancer dont 8 homolatéral.

A l'examen clinique, il y avait 135 lésions asymptomatiques (75%), 23 masses palpables sans écoulement (13%), 2 masses palpables associées à un écoulement séreux unilatéral (1%), 13 écoulements séreux unilatéraux (7%) et 6 écoulements sanglants unilatéraux (3%). 85 lésions étaient situées dans le sein droit (47%) et 94 à gauche (53%). En ce qui concerne leur localisation, 55 étaient rétroaréolaires, 29 étaient dans le quadrant supéro-interne, 21 dans le quadrant inféro-interne, 37 dans le quadrant supéro-externe, 35 en inféro-externe et 2 centrales.

Les caractéristiques cliniques sont détaillées dans le tableau 4.

		N (%)	Médiane
Age	NA	NA	55 ans (30-86)
Statut hormonal	Non ménopausée	60 (38)	
	Ménopausée	84 (53)	
	- THS	8 (5)	
	- sans THS	76 (48)	
	Non connu	13 (8)	
	Hystérectomie conservatrice	2 (1)	
	non		
Antécédent mammaires homolatéraux	Cancer	2 (1)	
	Lésion bénigne	26 (16)	
Antécédent mammaires controlatéraux	Cancer	16 (10)	
	Lésion bénigne	8 (5)	
Circonstances de découverte	Dépistage de masse	14 (8)	
	Dépistage individuel	113 (63)	
	Surveillance	27 (15)	
	Autres	24 (13.5)	
	Dépistage BRCA	1 (0.5)	
Type de lésion clinique	Asymptomatique	135 (75)	
	Masse palpable	23 (13)	
	Masse et écoulement séreux	2 (1)	
	Écoulement séreux	13 (7)	
	Écoulement sanglant	6 (3)	
Côté	Droit	85 (47)	
	Gauche	94 (53)	
Localisation dans le sein	Rétro aréolaire	55 (31)	
	QSE	37 (21)	
	QII	21(12)	
	QSI	29 (16)	
	QIE	35 (19)	
	Centrale	2 (1)	

Tableau 4 : Caractéristiques cliniques de la population et des lésions étudiées

IV.2 Imagerie

IV.2.1 Mammographie

74 lésions étaient retrouvées dans des seins de densité mammaire de type B, 66 dans des seins de densité de type C, 25 dans des seins de densité de type D et 14 dans de seins de densité type A.

La mammographie était normale dans 85 cas. Pour les 94 autres cas, l'anomalie était :

- Une masse pour 85 cas (47%): ronde avec contours circonscrits dans 17 cas,ronde de contours partiellement circonscrits dans 68 cas et irrégulière de contours spiculés dans 4 cas
- Une asymétrie focale de densité dans 4 cas (2%)
- Une distorsion architecturale pour une lésion (0.5%)
- Des microcalcifications étaient associées à une opacité dans 24 cas (13%), seules dans aucun cas:
 - o Punctiformes : 5 cas
 - o Amorphes : 9 cas
 - o Irrégulières :10 cas

L'ACR mammographique était réparti comme suit :

- 85 ACR1
- 21 ACR3
- 68 ACR4
- 5 ACR5

La taille de la lésion cible était comprise entre 3 et 40 mm (moyenne à 10 mm et médiane à 8 mm).

IV.2.2 Echographie

Une échographie a été réalisée dans 172 cas (96%), pour les 7 cas restant l'anomalie était visible uniquement en mammographie puis biopsiée sous guidage stéréotaxique. Les anomalies échographiques retrouvées sont résumées dans le tableau 5. La taille de la lésion en échographie allait de 2 à 60 mm (moyenne à 11 mm et médiane à 9 mm).

Anomalies échographiques	Mammographie anormale N=87	Mammographie normale N=85	Total 172
Aucune	6	0	6
Masse complexe	7	4	11
Solide bénin	22	19	41
Solide suspecte	49	61	110
Solide malin	3	1	4

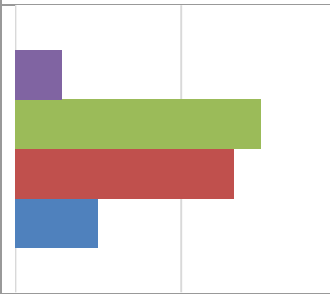
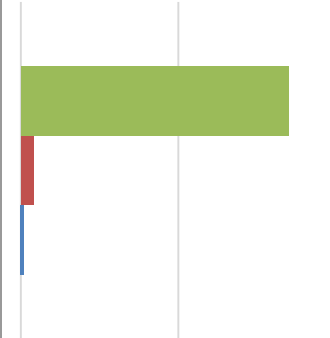
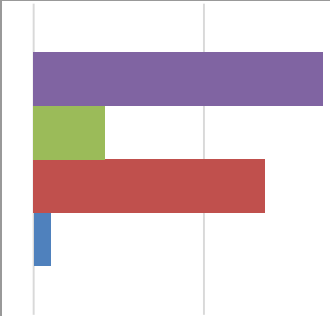
Tableau 5: Types d'anomalies échographiques

Les anomalies ont été classées ACR 4 dans 126 cas (70%), ACR 3 dans 35 cas (19 %) (Tableau 6).

IV.2.3 IRM

L'IRM complémentaire a été réalisée dans 55 cas, dans 49 cas une prise de contraste anormale a été identifiée.

L'ensemble des caractéristiques d'imagerie est résumé dans le tableau 6.

Imagerie	Caractéristiques	N (%)	Médiane (min-max)	Diagramme
Mammographie				
	Densité : Type A Type B Type C Type D	14 (8) 74 (41) 66 (37) 25 (14)		
	Anomalies : Masse Asymétrie focale de densité Distorsion architecturale	85 (47) 4 (2) 1 (0.5)		
	Microcalcifications associées : Punctiformes Amorphes Irrégulières	26 (15) 5 (3) 9 (5) 10 (6)		
	ACR : ACR 1 ACR3 ACR4 ACR5	85 (47) 21 (12) 68 (38) 5 (3)		
	Taille (mm)		8 (3-40)	

Echographie		172 (96)		
	Anomalies :			
	Aucune	6(3)		
	Masse complexe	11(6)		
	Solide bénin	41(23)		
	Solide suspecte	110 (62)		
	Solide d'allure maligne	4 (2)		
	ACR			
	ACR1	6 (3)		
	ACR3	35 (19)		
	ACR4	126 (70)		
	ACR5	5 (3)		
	Taille (mm)		9 (2-60)	
IRM		55 (31)		
	Prise de contraste anormale	49 (28)		
	Aucune	6 (3)		

Tableau 6: Caractéristiques en imagerie : mammographie, IRM et échographie

IV.3 Procédures

Au total, 30 MBAV ont été réalisées sous guidage stéréotaxique, 76 MBAV échoguidées et 73 MiB échoguidées. L'ensemble des caractéristiques liées à la procédure sont résumées dans le tableau 7. La modification de l'image cible a été évaluée immédiatement après le geste par mammographie ou échographie selon le type d'anomalie.

Dans 80 MBAV sur 106, une disparition complète de la cible a été constatée après la procédure (69 masses et 11 foyers de microcalcifications) contre 2 cas pour les MiB. Une diminution de la cible a été observée dans 21 cas (20%) pour les MBAV et 19 cas pour les MiB (26%).

Pour la plupart des cas (96%) la procédure a été bien tolérée par la patiente, une douleur importante a été rapportée dans un cas et un saignement important dans 5 cas.

		Macrobiopsies (N=106)	Microbiopsies (N=73)
Guidage	Echographique	76 (72%)	73
	Stéréotaxique	30 (28%)	
Type d'aiguille		8G : 77 (73%) 11G : 27 (25%) 13G : 2 (2%)	14G : 73
Nombre de prélèvements		1 à 26 (moyenne =6 ; médiane =5)	1 à 8 (moyenne =8 ; médiane = 4)
Représentativité de la procédure[#]	Peu représentative	2	2
	Représentative	22	40
	Très représentative	68	22
Tolérance de la biopsie	Bonne	100 (94%)	72 (99%)
	Moyenne *	4 (4%)	1 (1%)
	Mauvaise *	2 (2%)	0
Pose de clip	Oui	99 (94%)	23 (32%)
	Non	7 (6%)	50 (68%)
Difficulté de la procédure	Facile	81 (76.5%)	57 (78%)
	Moyennement facile	10 (9.5%)	10 (14%)
	Difficile	14 (13%)	6 (8%)
	Balistique peu fiable	1 (1%)	0

Tableau 7: Caractéristiques des procédures de prélèvement

*Les procédures ont été considérées comme moyennement ou mal tolérées en raison d'un saignement important (5 cas) ou d'une douleur (1 cas).[#]Données incomplètes renseignées pour 156 procédures.

IV.4 Prise en charge post-biopsie

Une surveillance a été décidée pour 58 cas dont 3 après IRM post biopsie négative et 1 après macrobiopsie complémentaire sans papillome. Parmi elles, 14 ont été perdues de vue, et 2

opérées secondairement (délai après biopsie 45 et 9 mois respectivement) soit 42 lésions uniquement surveillées (Figure 34). Le délai de surveillance était compris entre 6 et 93 mois (moyenne : 37 mois et médiane : 30 mois). 6 patientes ont eu une surveillance de moins de 24 mois (comprise entre 6 et 20 mois).

Une exérèse chirurgicale a été décidée pour 121 lésions dont 114 effectives d'emblée (7 perdues de vue, non opérées). Ajoutées au 2 lésions opérées secondairement, le total des lésions opérées s'élevait à 116.

Au total, **158 lésions ont été analysables** et constituent notre population d'étude.

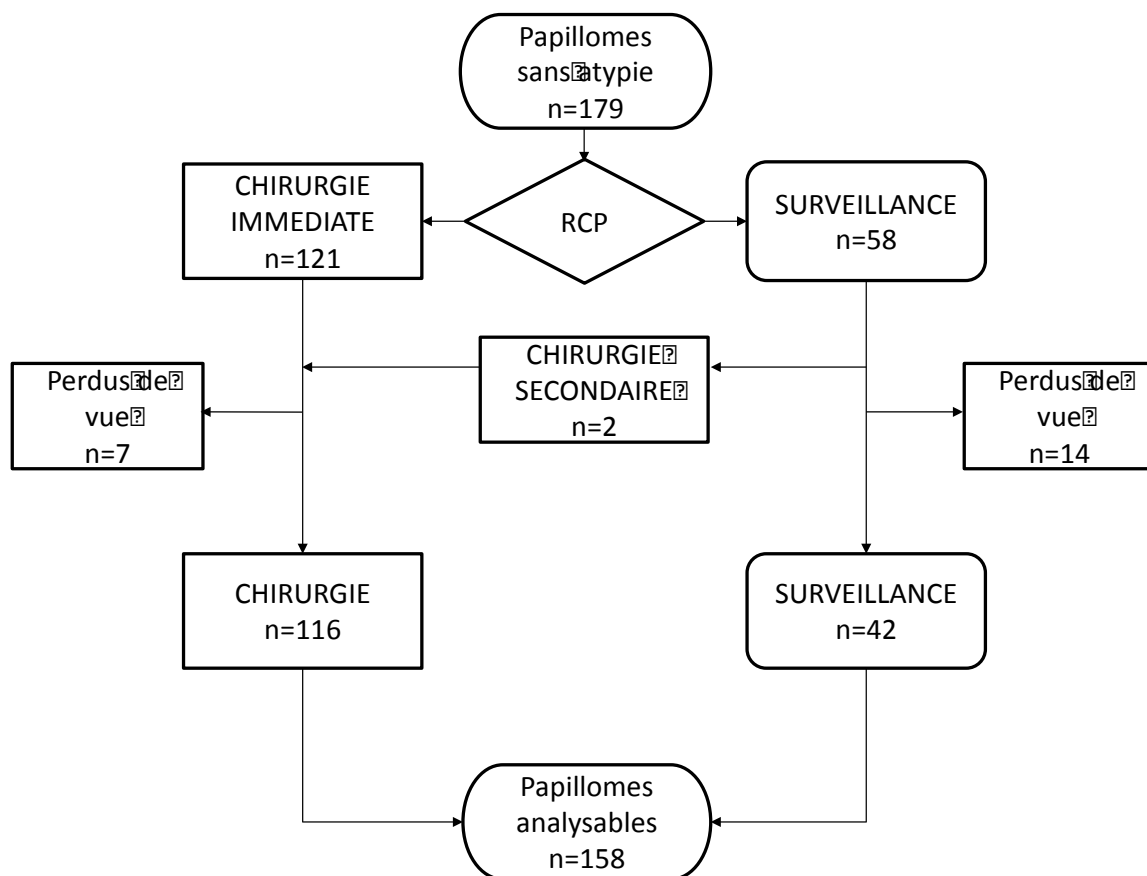


Figure 34 : Diagramme de flux

IV.5 Sous diagnostics

Ont été considérées comme sous diagnostic, les lésions correspondant finalement, après chirurgie d'emblée ou secondaire, à une lésion maligne in situ ou infiltrante. Le taux de sous diagnostic était **de 7/158 soit 4.4%**.

La chirurgie d'emblée a mis en évidence 108 lésions bénignes et 6 cancers (Figure 35). Les 42 lésions uniquement surveillées n'ont pas montré d'évolutivité. Parmi les 2 lésions opérées secondairement, une correspondait à un cancer et l'autre à une lésion bénigne.

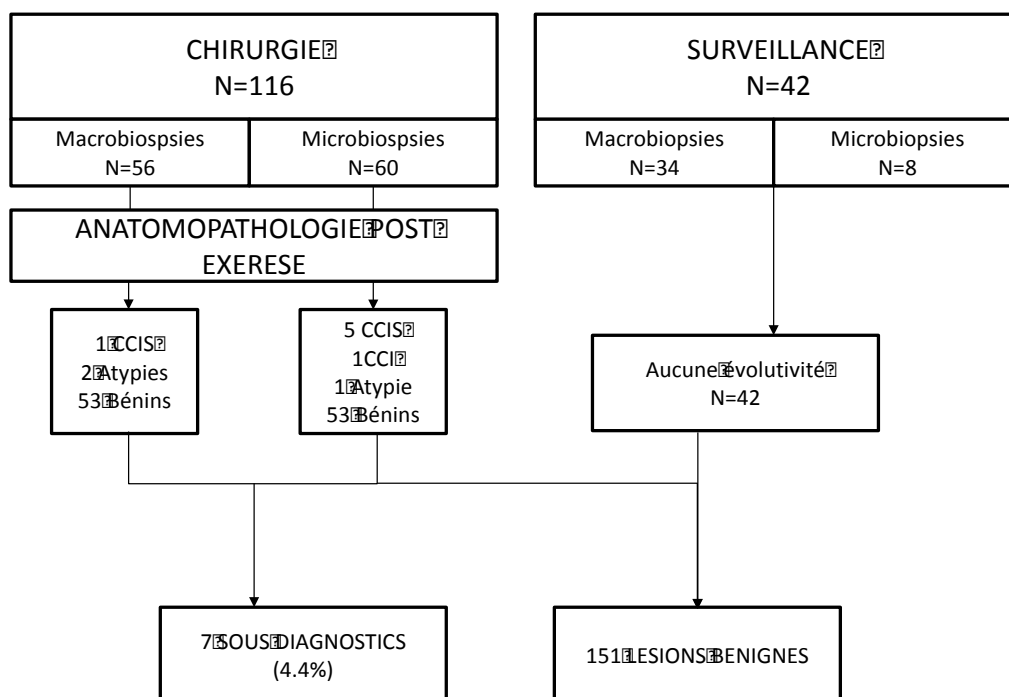


Figure 35: Distribution des sous diagnostics

Parmi les lésions malignes, il y avait :

- 6 CCIS (3 de bas grade, 2 de grade intermédiaire, 1 de grade non documenté), dont 2 de type papillaire

- 1 CCI de type papillaire

6 lésions malignes avaient été initialement biopsiées sous MiB échoguidée (5 CCIS et 1 CCI) et 1 sous macrobiopsie stéréotaxique correspondant à un CCIS.

Il y avait parmi les lésions bénignes, 3 lésions à risque avec atypie (1.9%) parmi lesquelles 2 ont été prélevées par MBAV avec une aiguille 11G et 1 par MiB 14G :

- 1 métaplasie cylindrique avec atypie (MCA)
- 1 hyperplasie lobulaire atypique (HLA)
- 1 hyperplasie canalaire atypique (HCA) associée à la MCA

Les types histologiques bénins après chirurgie sont résumés dans la figure 36. Les lésions bénignes les plus fréquemment retrouvées étaient les papillomes (80 cas soit 75%), les dystrophies scléro-kystiques (11 cas soit 10%) et les lésions de type hyperplasie épithéliale simple, adénose et métaplasie canalaire simple (10 cas soit 9%).

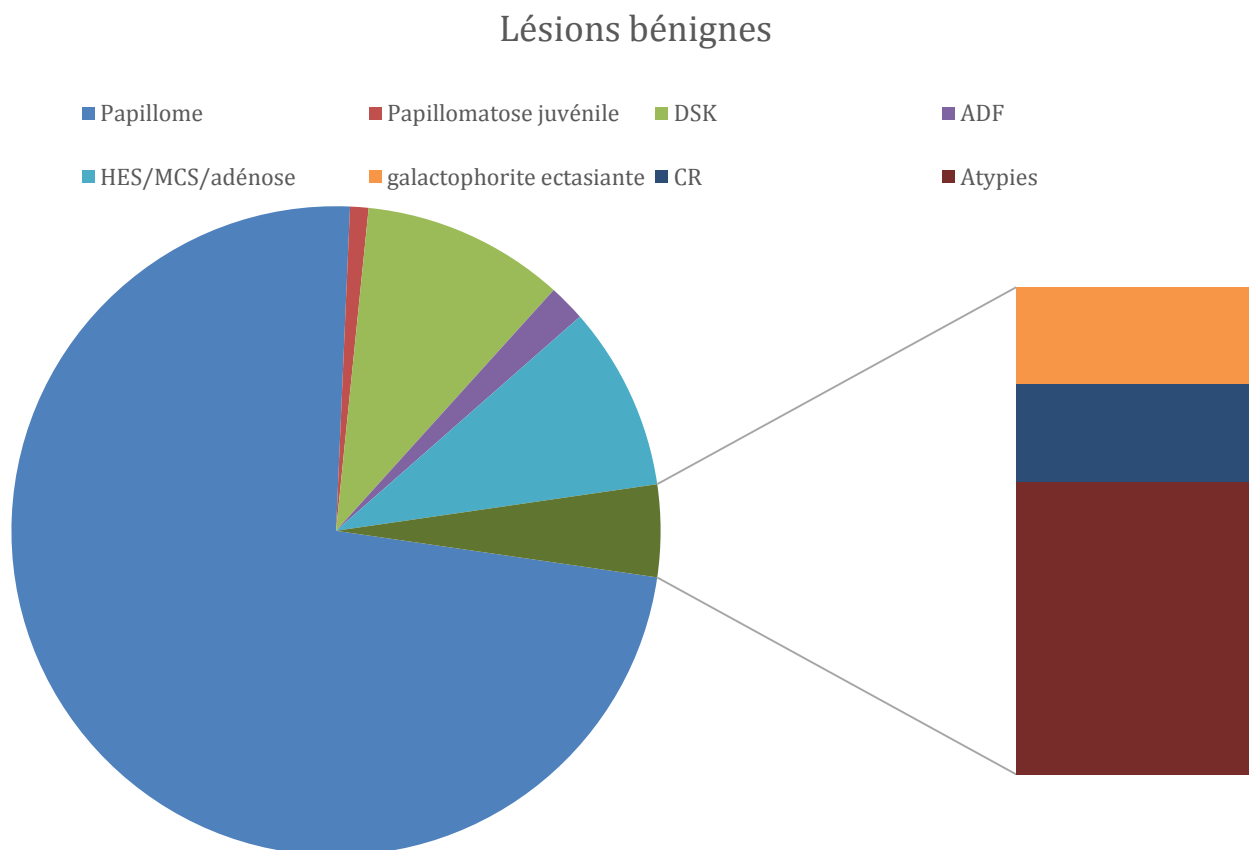


Figure 36: Diagramme en secteur des résultats histologiques définitifs bénins : DSK : Dystrophie scléro-kystique ; ADF : adénofibrome ; HES : hyperplasie épithéliale simple ; MCS : métaplasie cylindrique simple ; CR : cicatrice radiaire

IV.6 Critères associés à un sous diagnostic : analyse uni variée

L'ensemble des variables est détaillé dans le tableau 8.

- Antécédents

La présence d'un antécédent de cancer du sein homolatéral ou controlatéral n'était pas significativement associée à une malignité ($p=1$). Parmi les lésions malignes, 1 patiente avait un antécédent de cancer controlatéral et 1 patiente était en cours de prise en charge pour un cancer du sein.

- *Clinique*

L'âge médian était plus élevé dans le groupe des lésions malignes (70 ans versus 56 ans) mais non significativement ($p= 0.09$). Le caractère palpable de la masse et la présence d'un écoulement n'étaient pas significativement associés à une malignité et inversement. Les 20 lésions avec écoulement étaient bénignes.

- *Imagerie*

La **topographie** rétro-aréolaire n'était pas associée à une malignité ($p=0.68$), 3 lésions parmi les 48 de topographie rétro aréolaires étaient malignes.

L'**aspect** en mammographie et en échographie n'était pas associé à une sous-estimation ($p=0.46$ et $p=0.78$ respectivement) :

- En mammographie : 1 lésion maligne apparaissait comme une asymétrie focale de densité, 1 comme une masse ronde de contours circonscrits et 3 partiellement circonscrits. 1 seule lésion maligne était associée à des microcalcifications.

- En échographie : aucune masse complexe ($N=11$) n'était maligne.

De même, la **classification BIRADS** échographique et mammographique n'était pas significativement associée à une malignité ($p= 0.43$ et $p=0.25$ respectivement). Les 7 lésions malignes ont été classées BIRADS 4 à l'échographie, 5 ont été classées BIRADS 4 en mammographie tandis que 2 n'étaient pas visibles en mammographie. La totalité des lésions BIRADS 5 était bénigne.

La **taille** moyenne des lésions malignes était plus élevée de 16 mm en mammographie (versus 13mm) et 12 mm en échographie (versus 10mm), sans différence significative entre les deux groupes.

Deux lésions sous estimées avaient bénéficié d'une IRM, parmi lesquelles une seule lésion avait présenté un rehaussement pathologique ($p=0.22$).

- *Procédure*

Le type de biopsie était la seule variable significativement associée à un sous diagnostic 6/68 (8.9%) en cas de MiB contre 1/90 (1.1%) en cas de MBAV ($p=0.042$) (test de Fisher), $OR=8.51$ IC95 (0.9951;399.7).

	Lésions non sous estimées N=151	Lésions sous estimées N=7	Taux de sous- estimation (%)	Valeur de p
Antécédents				
Antécédent de cancer du sein homolatéral				1 ns
- Oui	1	0	0	
- Non	150	7	4.5	
Antécédent de cancer du sein controlatéral				0.53 ns
- Oui	15	1	6.2	
- Non	136	6	4.2	
En cours de prise en charge d'un cancer				0.48 ns
- Oui	13	1	7	
- Non	138	6	4.1	
Clinique				
Age (moyenne, médiane)	33-86 (56,56)	47-83 (64,70)		0.09 ns
Masse				1 ns
- Palpable	19	1	5	
- Non palpable	112	6	5.1	
Écoulement	20	0		0.59 ns
Siège				0.68 ns
- Retro-aréolaire	45	3	6.2	
- Autres	106	4	3.6	
Aspect mammographique				
Type d'opacité				0.44 ns
- Masse ronde circonscrite	15	1	6.2	
- Ronde partiellement circonscrite	53	3	5.3	
- Masse irrégulière spiculée	4	0	0	
- Asymétrie focale	3	1	25	
Microcalcifications associées :				1 ns
- Oui	15	1	6.2	
- Non	60	4	6.2	
BI RADS				0.25 ns
- 1	76	2	2.6	
- 3	18	0	0	
- 4	53	5	8.6	
- 5	4	0	0	

Taille				
- Moyenne	13mm	16mm		0.12 ns
- 0-10mm	40	1	2.4	
- 11-20mm	25	3	10.7	
- >20mm	10	1	9	
Aspect échographique				
Normale	6	0	0	0.78 ns
Masse complexe	11	0	0	
Solide bénin	35	1	2.8	
Solide suspect	92	6	6.1	
Solide malin	3	0	0	
BI RADS				0.43 ns
- 1	6	0	0	
- 3	32	0	0	
- 4	105	7	6.2	
- 5	4	0	0	
Taille (moyenne)	10mm	12mm		0.38 ns
IRM				
- positive	45	1	2.2	0.22 ns
- négative	5	1		
Type de biopsie				
Macrobiopsie	89	1	1	0.042
Microbiopsie	62	6	9	

Tableau 8: Association entre les variables et la sous-estimation

IV.7 Analyse du sous-groupe« microbiopsie »

L'analyse des caractéristiques du sous-groupe MiB est résumée dans le tableau 9.

Aucune variable clinique ou radiologique étudiée n'était significativement associée à une sous-estimation. On constate à nouveau une taille plus élevée des lésions malignes comparativement aux lésions bénignes mais sans significativité (17mm versus 15mm, $p=0.23$ en mammographie et 13mm versus 12mm, $p=0.22$ en échographie). Les caractéristiques liées à la procédure incluant le nombre de prélèvement, la difficulté de la procédure et la présence d'une cible résiduelle n'étaient pas significativement associées à un sous diagnostic. Le nombre de prélèvement médian était de 4 dans les 2 groupes. Pour 2 lésions malignes, la procédure avait un niveau de difficulté intermédiaire. Parmi les patientes dont la persistance de la cible a été renseignée ($N=24$), 3 n'avaient pas eu de modification de la cible radiologique et correspondaient toutes à des lésions malignes.

	Lésions non sous estimées (N=62)	Lésions sous estimées (N=6)	Taux de sous- estimation (%)	Valeur de p
Antécédents				
Antécédent de cancer du sein homolatéral				1 ns
- Oui	2	0	0	
- Non	60	6	9	
Antécédent de cancer du sein controlatéral				0.44 ns
- Oui	5	1	17	
- Non	57	5	8	
En cours de prise en charge d'un cancer				0.53 ns
- Oui	7	1	12	
- Non	58	5	8	
Clinique				
Masse				1
- Palpable	11	1	5	
- Non palpable	47	5	9.6	
Ecoulement	4	0		1
Aspect mammographique				
BI RADS				0.54
- 1	28	2	6.6	
- 3	9	0	0	
- 4	24	4	14.2	
- 5	1	0	0	
Microcalcifications associées				1
- Oui	2	0	0	
- Non	31	4	6	
Taille (moyenne)	15mm	17mm		0.23
Aspect échographique				
BI RADS				0.26
- 3	15	0	0	
- 4	42	6	12.5	
- 5	4	0	0	
Taille (moyenne)	12mm	13mm		0.22
Procédure				
Nombre de prélèvements (moyenne)	4	4		0.38

Niveau de difficulté de la procédure				0.37
- Facile	49	4	7.5	
- Moyennement facile	9	2	18	
- Difficile	4	0	0	
Cible résiduelle[#]				1
- Régression complète	2	0	0	
- Régression partielle	17	2	11.7	
- Pas de modification	0	3	100	

Tableau 9: Analyse des variables dans le sous-groupe microbiopsie : [#]Données renseignées pour 24 patientes

IV.8 Analyse des lésions sous diagnostiquées

Les caractéristiques de ces lésions sont détaillées dans le tableau 10.

La lésion sous diagnostiquée par MBAV (Figure 37) concernait une patiente à haut risque mutée BRCA2. Il s'agissait d'une asymétrie focale de densité associées à des microcalcifications classées BIRADS 4; 6 prélèvements ont été réalisés par une aiguille 8G sous stéréotaxie, avec une représentativité des microcalcifications sur les prélèvements, une cible résiduelle persistait après la procédure. L'histologie définitive montrait un CCIS de bas grade de 5mm.

Dans le sous-groupe MiB, il y avait 1CCI et 5 CCIS à l'histologie, la taille moyenne de la lésion était de 50mm (10-90mm) pour les CCIS. Un cas avait bénéficié d'une chirurgie secondaire après modification de l'image à 45 mois de la biopsie (Figure 38).

1 patiente était en cours de prise en charge pour un carcinome mucineux bifocal homatéral la pièce de mastectomie emportant la lésion papillaire révélait un CCIS étendu.

Le CCI concernait 1 patiente de 83 ans qui avait un antécédent de cancer du sein controlatéral 15 ans auparavant (Figure 39).

		Histologie définitive	Clinique	Aspect mammographique	Aspect Echo	Procédure
Macrobiopsie	Cas 1	CCIS de bas grade 5mm	70 ans Mutation BRCA2 Pas d'antécédent de cancer ou de cancer synchrones T0c	Asymétrie de densité avec microcalcifications Rétroaréolaire 12mm ACR4	Solide ACR 4 5mm	8G Stéréotaxie 6 prélèvements Procédure facile Microcalcifications représentatives dans les prélèvements Diminution de la cible
Microbiopsie	Cas 2	CCIS de grade intermédiaire de 50mm	54 ans Pas d'antécédent T0c	ACR1	Solide ACR4 15mm	14G 2 prélèvements Procédure jugée moyennement facile : cible mal visible
	Cas 3	CCIS de type papillaire Bas grade 8mm	70 ans Pas d'antécédent T0c	Masse ronde QSE 20 mm ACR4	Solide 20 mm ACR4c	14 G 4 prélèvements Sans difficulté
	Cas 4	CCIS de grade intermédiaire 90mm	54 ans Pas d'antécédent T0c Apparu 45 mois après surveillance	Masse ronde 15mm ACR4	Solide 15mm ACR4a	14G 5 prélèvements Sans difficulté
	Cas 5	CCIS de type papillaire Bas grade 10mm	71 ans Pas d'antécédent Palpable T1c	Masse ronde 23 mm ACR4	Solide 19mm ACR4	14G 5 prélèvements Sans difficulté
	Cas 6	CCI de type papillaire Grade II 12mm	83 ans Antécédent de cancer controlatéral du sein traité T0c	Masse ronde ACR4 10mm	Solide ACR4 10mm	14G 5 prélèvements Sans difficulté
	Cas 7	CCIS étendu (pièce de mastectomie)	47 ans En cours d'exploration pour un carcinome de type mucineux homolatéral multifocal	ACR 1	Solide 5mm ACR4a	14 G 5 prélèvements Procédure jugée moyennement facile : cible mal visible

Tableau 10 : Caractéristiques des lésions malignes

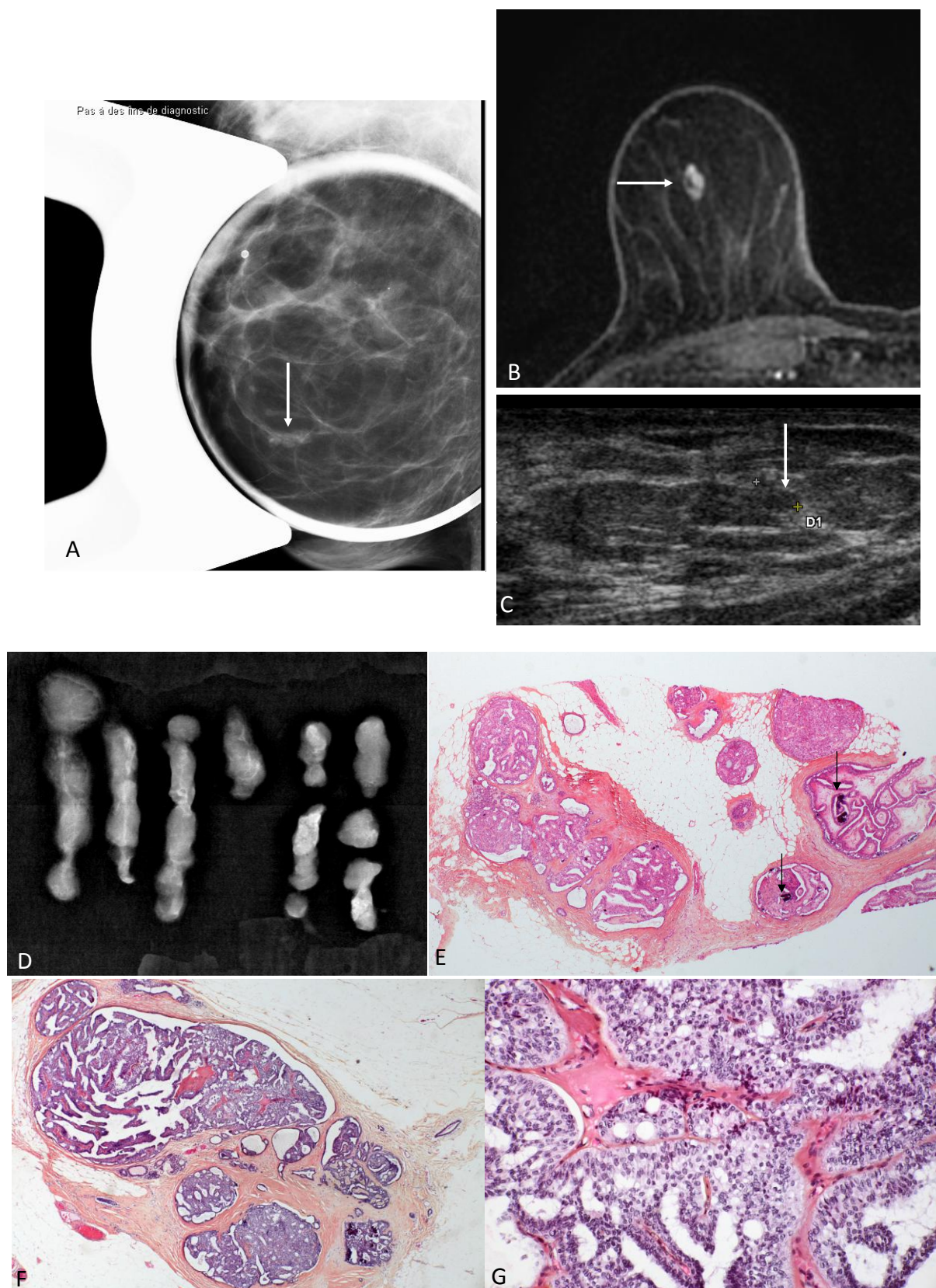


Figure 37 : Cas 1 : sous diagnostic macrobiopsie : (A) Cliché localisé mettant en évidence une asymétrie de densité (flèche) avec microcalcifications classées BIRADS 4 (B) correspondant à un rehaussement de type masse à l'IRM (coupe axiale T1 après injection) et à (C) une petite masse discrètement hypoéchogène à l'échographie. 6 prélèvements ont été réalisés au mammotome 8G dont un contenant des microcalcifications (D). Coupe histologique du fragment biopsique ponctuée de microcalcifications (flèches noires) avec lésion papillaire floride. Coupes histologiques de la pièce de résection (F et G) : CCIS de type papillaire et micropapillaire avec des cellules de bas grade réalisant des arches de pont.

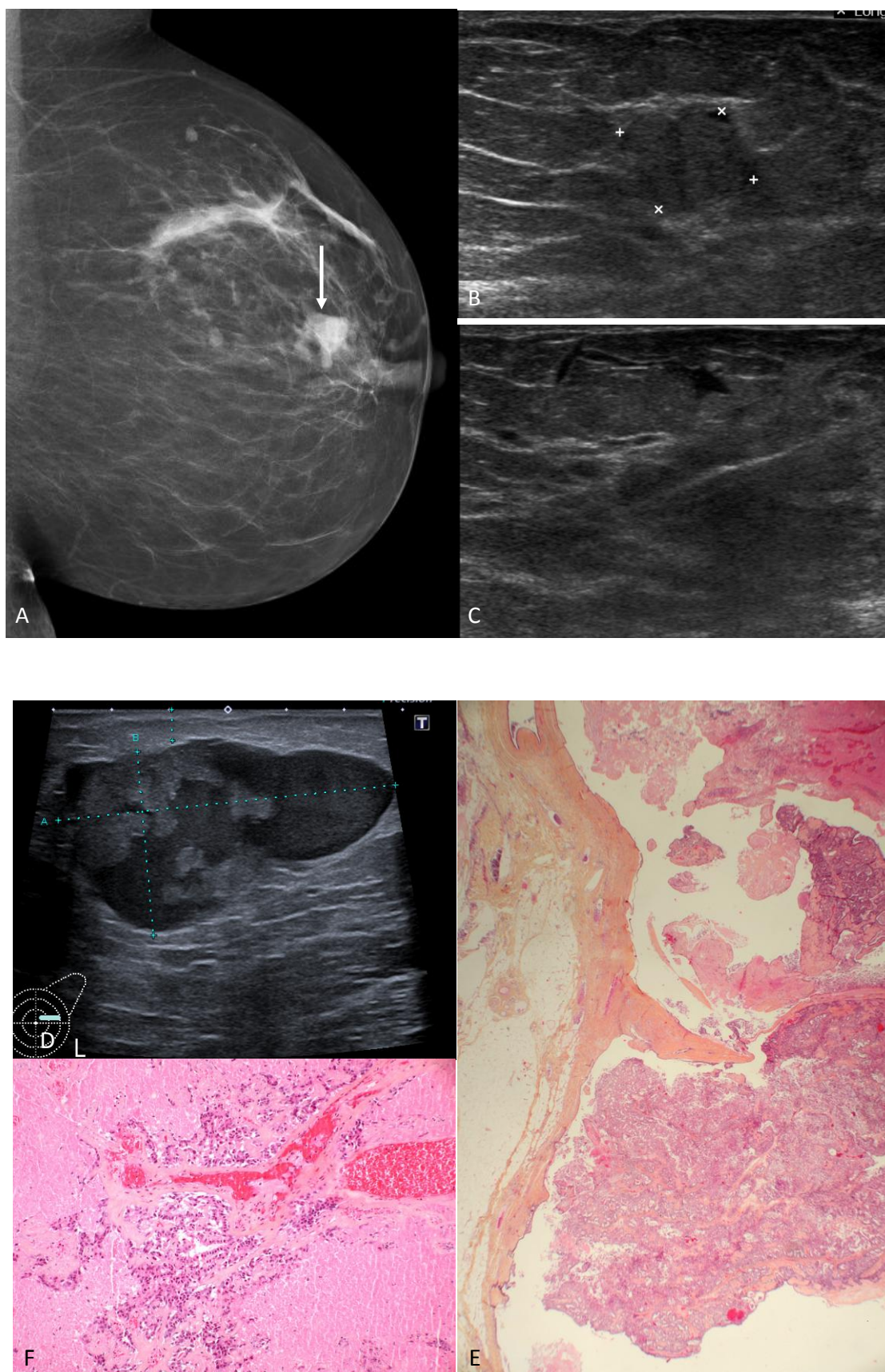


Figure 38: Cas 4 : sous diagnostic microbiopsie : Masse ACR4a de 16mm du quadrant supéro-externe du sein gauche (A) mammographie et échographie (B) ; prélevée par microbiopsie (C) : histologie retrouvant un papillome endocanalaire. Apparition d'une masse complexe au décours du suivi (D) (45 mois) de 6cm. L'histologie de la pièce révèle une lésion en grande partie nécrosée (E), les zones viables répondent à un CCIS papillaire (F).

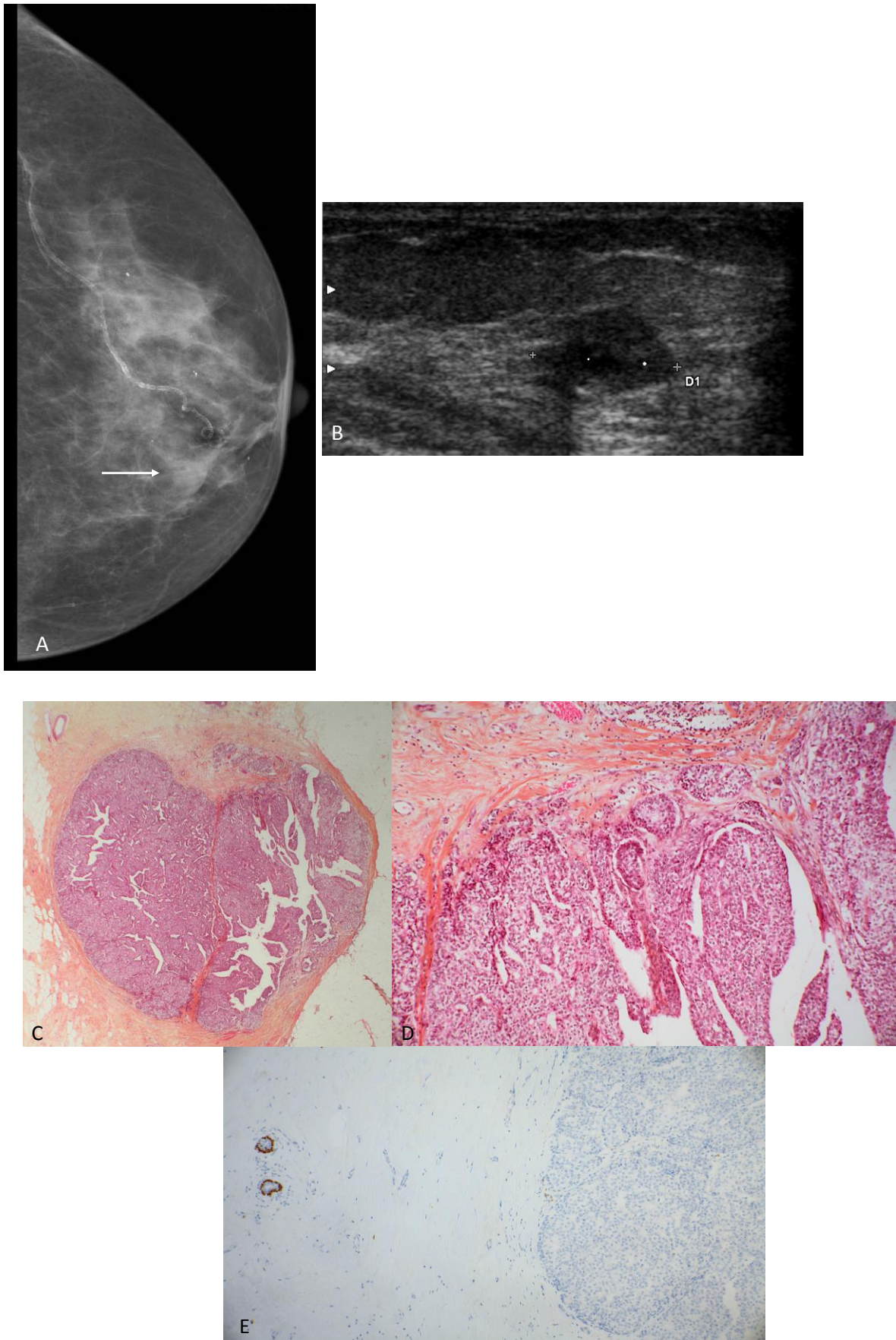


Figure 39: Cas 6 : sous diagnostic microbiopsie : Masse de contours irréguliers de type ACR4 à la mammographie (A) et à l'échographie (B) ; l'histologie définitive (C et D) met en évidence un carcinome infiltrant de type papillaire sans kyste avec des contours discrètement irréguliers en périphérie (E) l'immunomarquage des marqueurs myoépithéliaux montre l'absence de cellule myoépithéliale au sein et en périphérie de la lésion.

V Discussion :

La prise en charge des papillomes bénins après biopsie per cutanée reste controversée en raison du risque de sous-estimer une potentielle malignité. Compte tenu de l'hétérogénéité intra lésionnelle des lésions papillaires un échantillonnage incomplet ne permet pas d'éliminer formellement une malignité, problématique intrinsèque aux prélèvements per cutanés notamment par MiB. Cependant, si le taux de sous diagnostic est faible une surveillance pourrait être envisagée afin d'éviter le coût et les éventuelles morbidités liés à la chirurgie. D'autre part, sur le long terme en l'absence d'atypie, le risque de cancer semble équivalent aux autres lésions prolifératives sans atypie comme l'hyperplasie canalaire simple (RR x 1.5 à 2) (8,58).

Notre étude a montré un taux de sous diagnostic **de 4.4%** sur l'ensemble de la population étudiée, **8.9%** dans le sous-groupe MiB et **1.1%** dans le sous-groupe MBAV avec une différence statistiquement significative entre les 2 groupes. Aucun critère clinique ou radiologique prédictif de malignité n'a été mis en évidence.

V.1 Taux de sous-estimation

Le taux de sous diagnostic observé concorde avec les données de la littérature, où l'on constate des résultats variés selon les institutions allant de 0 à 29% pour les lésions papillaires sans atypie. Il en est de même pour les recommandations de prise en charge(3,10,12–17,19,21,23,25,26,28,29,49,55,64–88). Ces différences sont probablement à rattacher à l'hétérogénéité méthodologique et aux populations différentes de ces études. Le tableau 11 résume les études des dix dernières années évaluant le taux de sous diagnostic après surveillance ou chirurgie des lésions papillaires diagnostiquées par MiB ou MBAV, avec un taux de sous-estimation moyen à 6%.

La méta-analyse de Wen et al (18), portant sur 34 études incluant 2236 papillomes traités chirurgicalement, a retrouvé un taux de sous-estimation après analyse poolée de 7% en l'absence d'atypie avec une différence significative entre les groupes « avant 2005 » et « après 2007 » (OR= 1.974 (IC95% :1.06-3.69)). Dans notre revue de la littérature, 18 équipes sur 44 préconisent une surveillance, 14 de ces études ont été conduites après 2013 (Tableau 10). Cette amélioration des performances diagnostiques est à attribuer à la meilleure

qualité d'image en échographie, au développement des techniques de guidage pour les radiologues et à l'usage des techniques d'immunohistochimie par le pathologiste (5).

Rizzo et al(16) ont rapporté une des plus larges cohortes avec confrontation chirurgicale, avec 276 patientes opérées. Ils ont observé 8.9 % de carcinomes et 17.9% d'atypie à l'histologie définitive, et recommandent une chirurgie. On peut noter que la taille et le type d'aiguille n'ont pas été précisés dans cette étude datant de 2012.

On constate qu'avec l'usage d'aiguilles plus larges (<14G) dans le cadre des MBAV, les taux de sous diagnostics sont plus bas dans la littérature. Un seul sous diagnostic a été retrouvé dans notre cohorte de MBAV. Certains auteurs ont rapporté des taux de concordance à 100% (26,89). D'autres ont mis en évidence des taux de sous-estimation très bas à 1.2% (84) et 3.5 % (3). L'ensemble de ces auteurs ont opté pour une surveillance. Dans notre étude, la lésion sous diagnostiquée par MBAV avait été incomplètement prélevée, les données indiquant une persistance de la cible après biopsie ce qui pourrait expliquer ce résultat.

Dans notre étude, le taux de sous diagnostic était significativement moins élevé dans le groupe macrobiopsie ($p=0.042$). Kim et al ont également comparé ces deux types de groupes et ont constaté un résultat similaire avec un taux de 0% dans le groupe MBAV contre 10.2% dans le groupe MiB ($p=0.003$). Une étude récente (87) comparant le taux de sous diagnostic entre MiB 14G et MBAV (10-12G) de papillomes sans atypie, avec une répartition semblable à notre population (40%MiB-60%MBAV), a retrouvé des résultats superposables : un taux de 1.6 % pour le groupe MBAV et 8.5% pour le groupe MiB, OR=5.5 ; mais sans différence significative ($p=0.12$). Ces derniers précisent qu'en l'absence de chirurgie une surveillance sur le long terme est nécessaire. Au sein même des MBAV le calibre de l'aiguille influe, Hawley et al (28) ont mis en évidence une association significative entre une aiguille de petit calibre et la malignité parmi des aiguilles allant de 8 à 13G ($p=0.02$).

Nous observons un taux de sous diagnostic à 8.9% après microbiopsie 14G dans notre série. Dans la littérature, celui-ci varie entre 2.3% et 19% ((17,19,68,74,75,78) pour ce type d'aiguille. Sohn et al (81) ont rapporté 0% de malignité avec MiB 14G et 7.7% d'atypie, et recommandent une surveillance, néanmoins leur effectif est faible avec seulement 39 papillomes. Shamonki et al (79), ont montré que lors d'un échantillonnage par une aiguille de 12 gauges ou plus large la valeur prédictive négative pour l'atypie ou la malignité était de 100%, de même en cas prélèvement par MiB si au moins 7 carottes sont réalisées ou si l'ensemble des prélèvements recueillis mesure plus de 96mm². Dans notre étude, le nombre

moyen de prélèvements par microbiopsie était de 4, aussi bien pour les lésions bénignes que malignes après exérèse. De plus, parmi les lésions malignes, dans 3 cas sur 6 la cible radiologique n'a pas été modifiée à l'échographie post biopsie. La MiB ne semble donc pas permettre une analyse suffisamment fiable de la lésion sauf en augmentant le nombre de prélèvements, ce qui dépend en pratique d'autres facteurs comme la visibilité de la cible ou la compliance de la patiente.

Le taux d'atypie après exérèse était faible à **1.9%** ce qui est largement en dessous de ce qui a été précédemment rapporté dans la littérature avec des taux allant de 7 à 29% (14,25,29,66,67,72,76,78,79). Tatarian et al (29) observent un taux de 21% d'atypie et 95% d'entre elles étant situées en périphérie de la lésion. Ils préconisent ainsi une chirurgie et suggère que le tissu mammaire aux alentours du papillome serait prédisposé à ce type de changement. Certaines équipes insistent sur l'importance d'identifier ces patientes avec atypie(23,66), celles-ci pouvant bénéficier d'un traitement antihormonal préventif par tamoxifène ou Raloxifène comme suggéré par des essais thérapeutiques démontrant une diminution du risque de CCI hormonodépendant chez les patientes à risque traitées (néoplasie lobulaire in situ ou hyperplasie atypique) (90,91). Cette stratégie thérapeutique n'est cependant pas validée en France.

	Lésions papillaires étudiées (Chir/Surv)	MiB	MBAV	Sous estimation*	Taux d'atypie	Recommandation*	Variable(s) associée(s) à une malignité	Taille aiguilles	Surveillance (mois)
Liberman 2006(67)	35 bénins(25 chir ;10 surv)	15	20	14%	4 soit 11%	Chirurgie	Papillome multiples (p = 0.02)		Médiane=39
Mercado 2006(66)	42 bénins (36 chir ;7 surv)	18	25	4.8%	17% (8)	Chirurgie	NA	14G/11G	(26-48)
Ko 2007(68)	43 bénins ;18 atypies ; 8 malins (19 chir ; 24 surv)	69		2.3%	NS	Surveillance si concordance	NA	14G	Moyenne = 17.9
Sydnor 2007(12)	38 bénins ; 15 atypies ; 7 malins (38 chir ; 25 surv)	15	48	3%		Surveillance	atypie (p=0.006)	14G/8 G/ 7G	Moyenne=34
Sakr et al 2008(69)	48 bénins ; 3 atypies ; 4 malins (48 chir)	42	21	8%	6%	Chirurgie	Age, microcalcifications	14 G/11G/ 10G	NA
Rizzo et al 2008(92)	142 : 86 bénins ; 56 atypies; (142 chir)		142	10.5%	14%	Chirurgie	Asymptomatiques (p < 0.001).	11G	NS
Shin 2008(19)	117 bénins (86 chir)	109	15	17%	NS	Chirurgie	Contours échographiques		NS
Kil 2008(17)	76 bénins (76 chir)	68	8	MiB : 8.8% MBAV 0%	NS	Chirurgie si lésion périphérique de plus de 1.5cm	Lésion périphérique (p=0.005) et de grande taille >1.5cm (p=0.017)	14G /11G	NA
Skandarajah 2008(70)	80 bénins (80 chir)	80		18.8%	NS	Chirurgie	Pas de critère clinique ou radiologique	14G	NA
Tseng 2009(71)	24 bénins ; 7 atypies ;4 malins (35chir)	35		29%	NS	Chirurgie	Pas de critère clinique ou radiologique	14-16G	NS
Cheng 2009(64)	Bénins et atypies (228 chir)	228 [#]		9%	NS	Chirurgie	Atypie et âge >45 ans.	NS	NA
Jaffer 2009(55)	104 bénins (104 chir)	74	30	8.7%	8= 7.7%	Chirurgie	NA	14/16/18/20 G	
Bernik 2009(72)	47 bénins ;16 atypiques ; 8 malins(61Chir)	33	28	9%	13=28%	Chirurgie	NA	14G/11G	NA

Jung 2009(73)	160 bénins (154 chir ; 4 Surv)	160	6.3%			Aucune	palpable (p = 0.001) masse (p = 0.04)	NS	NS
Chang 2010(74)	100 bénins (100 chir)	100	4%	13%		Chirurgie si >1.5 cm	Taille >1.5cm	14G	NA
Chang 2011(26)	49 bénins ;15 atypies ; 2 CCIS (60 chir)	60	0 %	3/49 = 6%		Surveillance	Atypie et âge	11G	NA
Kim 2011(89)	195 bénins ; 21 atypies ; 55 malins (5 chir ; 49 surv)	206	65	MBAV: 0% MIB : 7.6%	4/157=2.5%	Surveillance si MBAV	Microbiopsie (p=0.003)	8G/11G/14G	Médiane =32
Youk 2011(75)	160 bénins (160 chir)	160	5%			Aucune	Taille >1cm, distance au mamelon>3cm , catégorie BIRADS ; âge	14G	NA
Holley 2012(76)	14 malins ; 9 atypies ;105 bénins(86 chir et 42 surv)	77	51	11%	9/128 : 7%	Chirurgie sauf si certitude du pathologiste élevée	Age (p=0.01), Masse (p=0.03).	14/9G	Médiane =49
Rizzo 2012(16)	234 bénins ; 42 atypies (276 chir)	276 [#]	8.9%	42=17.9%		Chirurgie	Age	NS	NA
Li 2012(77)	370 bénins(370 chir)	370 [#]	1.9%	48/370=13%		Chirurgie si microcalcifications, sinon Surveillance	microcalcifications (p = 0.003)	14G/12G/9G	NA
Jakate 2012(78)	90 bénins; 38 atypies; 25 in situ(162 chir)	155	7	4.9%	12/90=7.4%	Surveillance	Aucun	14G	NA
Shouhed 2012(25)	59 bénins (59 chir)	59	10%	17/59=29%		Chirurgie	Masse palpable (p=0.05)	14G/11G	NA
Shamonki 2013(79)	51 bénins (51 chir)	51 [#]	5.8%	3/51(5.8 %)		Aucune	Aiguille >12G ; prélèvements <7	9 à 18 G	NA
Mosier 2013(80)	86 bénins (86 surv)	86	0%	NS		Surveillance des papillomes ≤1.5 cm traités par biopsie exérèse	NA	11/8G	Moyenne= 58

Kibil 2013(13)	62 bénins ; 12 atypies (12 chir)	62	0%	0%	Chirurgie si MBAV	NA	10/11G	Moyenne = 60	
Sohn 2013(81)	39 bénins	39	0%	3= 7.7%	Surveillance	Aucun	14G	NA	
Wiratkapun 2013(21)	130 : 91 bénins ;39 atypies (84 chir ; 46 surv)	122	8	0%	19%	Chirurgie sauf asymptomatique et BIRADS faible	Masse palpable ou écoulement mamelonnaire p= 0.020) et catégorie BIRADS élevée (p = 0.017).	13G/14G /11G	Moyenne= 42
Swapp 2013(82)	240 bénins ; 49 atypie ; 10 malins (77 chir; 147 surv)	196	28	0%	0%	Surveillance	NA	9-20G	Moyenne=36
Koo 2013(83)	204 bénins (204 chir)	204		7.4%		Chirurgie	NA	14G	NA
Wyss 2014(84)	180 (24 chir)	36	144	1.1%	2/180 = 1.1%	Surveillance après MBAV en l'absence de critère suspect	NA	14G /8G/10 G/7G	Moyenne=43
Nakhlis 2014(14)	52 atypies ; 45 bénins (97 chir)	59	38	6.7%	6/45 = 13%	Surveillance si concordance	NA	8 à 15 G	NA
Weisman 2014(15)	37 bénins ; 42 atypies (45 chir;34 surv)	79		0%		Surveillance pour les non masses et si concordance	NA	NS	50 - 61
Hawley 2015(28)	199 bénins (89 chir; 110 surv)	0	199	3%	21/89=23%	Surveillance avec MBAV sauf si microcalcifications	Calcifications p=0,001 et aiguilles plus larges p=0.02	8 /13G	Moyenne= 43,2
Foley 2015(65)	188 bénins; 50 atypies (238 chir)	238		14.4%	21/188= 11.1%	Surveillance si faible risque	age et atypie	NS	
Bianchi 2015(85)	68 bénins ;46 atypies(114 chir)	114		13.2%	NS	Chirurgie	NA	14G	NA
Yamaguchi 2016(3)	142 bénins (45 chir; 97 surv) ; 24 atypies ; 19 malins	23	162	3.5%	NS	Surveillance au moins 5 ans	NA	14 /11G	2-81 mois
Rageth 2016(10)	154 bénins (154 chir)	154		7.7%	NS	Exérèse si grande taille ou symptomatique (Chir ou MBAV)	NA	NS	NA

Pareja 2016 (86)	171 bénins (171 chir)	71	100	2.3%	NS	Surveillance si concordance	Fragmentation du papillome et présence d'un antécédent de cancer ou cancer concomitant	9 à 18G	NA
Tatarian 2016(29)	119 bénins (75 chir ; 44 surv)	119 [#]		2.7%	16/119=21.3%	Chirurgie	Pas de critère clinique ou radiologique	8 à 20G	Moyenne=32.5
Seely 2016(87)	107 bénins	47	60	MBAV :1.6% MiB :8.5%	2/60 MBAV = 3.3% et MiB5/47 =10.6%	Surveillance si MBAV	Pas de critère clinique ou radiologique	14G/10-12G	Médiane = 25
Moon 2016(93)	69 bénins ; 9 atypies (53 chir ; 18 surv)	78		0%	5/69=7.2%	Surveillance ou exérèse par MBAV	Pas de critère clinique ou radiologique	14G	Moyenne=56.8
Khan 2017(23)	214 bénins (107 Chir ; 107 Surv) ; 45 atypies			8/214 (3.7%)		Aucune	Pas de critère clinique ou radiologique	NS	50-81 mois
Yang 2018(88)	78 bénins ; 38 atypies (74 chir; 42 surv)	79	37	MiB : 9.4% ; MBAV: 0%		Chirurgie en cas de microbiopsie sauf si moins de 5 mm	MiB (p = 0.021)	14/11G	Médiane= 47
Notre étude	158 bénins (116 chir ; 42 Surv)	68	90	MBAV :1.1% MiB :8.9%			MiB (p=0.042)	8G /11G /13G /14G	Moyenne=37 ; Médiane=30 (6-93)
Total **				Médiane = 4% ; Moyenne=6% (0-29%)		18 Surveillance et 22 Chirurgie			

Tableau 11: Revue de la littérature de 2006 à 2018 :

Chir : Chirurgie ; Surv : Surveillance, G : Gauges

***taux de sous-estimation en l'absence d'atypie**

****Résultats ne prenant pas en compte notre étude**

#Pas de différenciation entre MiB ou MBAV

V.2 Facteurs cliniques ou radiologiques prédictifs de malignité

Aucun critère clinique ou radiologique prédictif de malignité n'a été mis en évidence, probablement du fait d'un faible nombre de sous diagnostics malgré une large cohorte.

- *Age :*

Un **âge élevé (> 50 ans)** a été rapporté par plusieurs études comme un facteur prédictif de malignité(16,64,65,69,75,76). Dans notre étude, **l'âge médian était plus élevé (70 ans** en cas de malignité contre **56 ans** en l'absence de malignité) sans différence significative.

- *Clinique :*

Dans la littérature, peu d'études rapportent une association entre les éventuels symptômes (masse palpable et écoulement) et une malignité.

12% des masses étaient cliniquement palpables dans notre cohorte et une seule s'est avérée maligne. Ainsi, le caractère palpable ne semble pas prédire la possibilité d'une sous-estimation(26,28,75,81). Jung et al ont cependant mis évidence une association entre le caractère palpable de la lésion et la présence de malignité ($p= 0.001$), de même pour Shouhed (25)et Wiratkapun (21).

Aucune des 20 lésions avec écoulement mamelonnaire n'était maligne. Sakr et al (69) et Wiratkapun (21), ont mis en évidence une association avec la malignité mais qui ne persistait pas après analyse multivariée pour Sakr. A l'inverse, Rizzo et al (92)ont rapporté que les papillomes asymptomatiques étaient associés à un taux de sous-estimation plus élevé que dans les cas symptomatiques.

Ainsi, la valeur prédictive de ces symptômes reste incertaine. Ces patientes bénéficieront plus volontiers d'une prise en charge chirurgicale afin de soulager leur plainte. Dennis et al(94) ont rapporté que l'exérèse par MBAV est aussi efficace pour soulager les patientes avec écoulement mamelonnaire en rapport avec un papillome intra canalaire (résolution des symptômes chez 97% des patientes).

- *Taille et localisation :*

La taille moyenne des lésions malignes était plus élevée aussi bien en mammographie (16mm vs 13 mm) qu'en échographie (12 mm vs 10 mm) sans différence significative. Deux études rapportent que les papillomes de plus de 1.5cm sont significativement associés à une

malignité après MiB (17,74). Mosier et al en 2013 (80) ont évalué rétrospectivement les papillomes de moins de 1.5cm prélevés par MBAV avec pour objectif l'exérèse totale de la lésion, et ont montré aucune évolutivité pour la totalité des 86 papillomes prélevés après au moins 2 ans de suivi. Cependant, la méta analyse de Wen (18) , n'a pas mis en évidence sur les 10 études prises en comptes, d'association entre les lésions de grandes taille (>13.5mm) et un taux plus élevé de sous-estimation ; probablement lié au fait que les lésions papillaires sont généralement de petite taille.

Une étude récente de Yang (88) n'a pas observé de malignité parmi les 16 lésions prélevées par MiB 14G mesurant moins de 5mm et il est suggéré qu'une surveillance pourrait être envisageable pour cette catégorie.

Kil et al, ont rapporté que la localisation périphérique de la lésion est associée à une malignité ($p=0.005$), ce que nous n'avons pas mis en évidence (parmi les lésions malignes 4 étaient périphériques et 3 rétroaréolaires, $p=0.68$). Youk et al (75) constatent également que les papillomes périphériques situés à plus de 3 cm du mamelon sont significativement associés à une malignité.

- ***Nombre :***

Dans notre étude le caractère unique ou multiple des lésions n'a pas été colligé.

Liberman et al (67), sur 35 papillomes bénins, ont retrouvé un taux significativement plus élevé de lésions malignes(ou à risque) en cas de papillomes multiples. Par ailleurs, le caractère multiple des papillomes est un marqueur de risque de développer un cancer du sein sur le long terme, ces patientes devant bénéficier d'une surveillance adaptée (58).

- ***Aspects en imagerie :***

Dans notre étude, aucun critère colligé en imagerie n'est associé à une malignité. D'autres auteurs observent des résultats similaires (16,23,26,29,38,81).

Youk (75)et Wiratkapun (21) mettent en évidence une relation significative entre la catégorie BIRADS et la malignité.

Parmi les 7 lésions BIRADS 5 en échographie ou en mammographie aucune n'était maligne (6 opérées ,1 surveillée prélevée au mammotome 8G ne présentait pas d'évolutivité à 91 mois), probablement du fait que les carcinomes papillaires sont en majorité des lésions bien limitées (40). Lam et al (38) sur 16 lésions malignes et 40 lésions bénignes n'ont retrouvé aucun critère mammographique ou échographique suffisamment sensible ou spécifique pour permettre une différenciation précise entre une lésion papillaire bénigne ou maligne

(mammographie : Se 69% et Sp 25%; échographie : Se 56% et Sp 90%). Shin et al (19) ont mis en évidence que l'échogénéicité et les contours échographiques sont significativement associés à une sous-estimation (109 MiB et 15 MBAV) mais la spécificité globale de l'échographie n'était que de 20%.

Parmi les lésions associées à des microcalcifications une seule était maligne (1/16 ; p=1), et correspond au sous diagnostic sous MBAV (CCIS de bas grade). Certains auteurs ont mis en évidence une association significative des lésions sous estimées avec la présence de microcalcifications. Hawley et al (28), ont observé 6 lésions malignes sur 199, toutes présentaient des microcalcifications (p=0.001). Dans la série de Li et al(77), en 2012, sur 370 papillomes opérés 6 sur 51 cas (11.8%) avec microcalcifications ont été « upgradés », aucun des 319 cas sans microcalcification n'a été sous-estimé. Sakr et al(69), ont étudié 130 lésions papillaires ayant bénéficié d'une exérèse chirurgicale et ont mis en évidence une association significative entre la présence de microcalcifications et une malignité (7 /18 lésions avec microcalcifications ; p= 0.005 après analyse multivariée).

Holley et al (76), ont mis en évidence sur 128 papillomes que les lésions sous estimées étaient plus volontiers des masses (p=0.03) que des microcalcifications, le niveau de confiance diagnostique du pathologiste était également une variable significativement associée à une malignité (p<0.01). Ainsi du fait d'un taux de sous-estimation à 11%, ils préconisent une prise en chirurgicale mais envisage une surveillance si l'imagerie suggère une lésion plutôt bénigne et que la certitude diagnostique du pathologiste est élevée.

- *Des critères histologiques prédictifs de malignité ?*

Une couche de cellule myoépithéliale discontinue est suggestive de malignité (9), l'immunohistochimie est ainsi un outil complémentaire indispensable au pathologiste. Koo et al(83) ont cherché à évaluer si l'immunohistochimie sur des lésions papillaires classées comme bénignes à la biopsie pouvait suffire à exclure une malignité et éviter une chirurgie. L'étude immunohistochimique incluait la présence de cellules myoépithéliales p63-positives, l'expression de récepteurs à l'œstrogène et l'expression de cytokératines CK5/6. Avec l'usage de l'immunohistochimie le taux de sous diagnostic était moindre, il passait de 7.4% à 4.7%, la valeur prédictive négative de cette technique n'étant pas à 100% les auteurs concluent qu'elle ne peut remplacer la résection chirurgicale.

V.3 Quelle prise en charge proposer ?

Le taux de sous diagnostic en MiB est de 8.9% ce qui est largement supérieur au 2% admis par la classification BIRADS de l'ACR pour qu'une surveillance soit préconisée dans ce cas (95). Un prélèvement par MBAV est préférable si une lésion papillaire est suspectée à l'imagerie. Dans notre centre, en cas de masse complexe ou de lésion intracanalair avec écoulement faisant suspecter une lésion papillaire, la MBAV est privilégiée si celle-ci est réalisable (difficile si la lésion est superficielle ou très proche du mamelon). Cependant, de nombreuses masses solides correspondent à des papillomes non attendus à l'histologie. Dans notre population, il y avait seulement 20 écoulements mamelonnaires (13%) et 11 masses complexes (7%).

Par ailleurs, on constate qu'avec les améliorations techniques notamment des échographes et l'avènement de l'IRM, la détection de lésions occultes bénignes augmente en fréquence. Dans notre cohorte, les lésions diagnostiquées entre 2001 et 2008 représentent 18% de la population seulement, les autres ont été diagnostiquées entre 2009 et 2014 : environ 4 par an avant 2009 versus 21.6 par an après 2009, ce qui va de pair avec l'augmentation du nombre de biopsies radioguidées réalisées dans notre centre. Ainsi, une prise en charge chirurgicale systématique ne paraît pas raisonnable. Bien que la surveillance ait un cout cette option reste plus économique (96).

La prise en charge est systématiquement discutée lors d'une réunion de concertation pluridisciplinaire post biopsie au décours de laquelle interviennent différents aspects notamment le terrain (adaptation au risque individuel de la patiente) et la concordance radio-pathologique.

- *Terrain :*

1 lésion maligne sur 7 (14%) était retrouvée chez une patiente en cours de prise en charge pour un cancer du sein multifocal de type mucineux, la pièce de mastectomie ayant révélé un CCIS étendu. Bien qu'il n'y ait pas de différence statistiquement significative dans notre étude, il paraît raisonnable d'opérer les lésions avec un cancer mammaire concomitant. Pareja et al(86) ont mis en évidence une association significative entre la présence d'un cancer concomitant et la sous-estimation.

La lésion sous diagnostiquée par MBAV concernait une patiente de 70 ans à haut risque mutée BRCA2, chez qui l'exérèse n'aurait pas été omise.

- *Concordance radio-pathologique*

La concordance des données radiologiques et du résultat histologique est importante. Pour tout résultat bénin après biopsie, en cas de discordance radio-anatomopathologique (par exemple en cas de calcifications non retrouvées à l'histologie, de lésion classée ACR5, ou de lésion ACR4 dont le résultat histologique n'explique pas l'aspect radiologique) la chirurgie est recommandée (97).

Jaffer et al (55) ont observé, parmi les 9 lésions malignes, 2 cas avec discordance radio-pathologique où l'imagerie orientait vers une chirurgie. Chang et al (74) ont rapporté 2 cas discordants parmi 3 lésions malignes.

Jakate et al (78), ont retrouvé un taux de sous-estimation à 4.9%. Parmi 8 lésions malignes à la chirurgie, il y avait 7 cas discordants. Ko et al (68) ont revu les caractéristiques échographiques de 69 papillomes par consensus par 2 radiologues (43 bénins, 18 atypiques et 8 carcinomes dont 1 invasif) et concluent qu'en l'absence de discordance entre la classification BIRADS échographique et le résultat histologique bénin, une surveillance peut être envisagée (1 seul cas sous diagnostiqué avec discordance histologique et radiologique). Pareja et al (86) ont évalué les papillomes bénins en prenant comme critère d'inclusion les lésions avec concordance radio-histologique après biopsie. Ils ont constaté un taux de sous diagnostic faible à 2.3% (100 M_{BAV} et 71 M_{iB}) et préconisent une surveillance dans ce cas. De même Swapp et al (82), n'ont constaté aucun sous diagnostic sur une cohorte de 100 papillomes bénins avec concordance radio-histologique. Nakhli et al (14) ont mis en évidence que les papillomes intracanaux sans atypie classés BIRADS 4 concordants avec l'histologie avaient un taux de sous-estimation à 0%, ce groupe de patient pouvant ainsi bénéficier d'une surveillance.

Ainsi pour notre étude, si l'on ne retient que les cas concordants (jusqu'à ACR4a), asymptomatiques et sans facteurs de risque associés (mutation BRCA, antécédent ou en cours de prise en charge pour un cancer du sein), cela réduit le nombre de sous diagnostic à un seul cas (Cas n°4, tableau 10).

- *La macrobiopsie : alternative à la chirurgie ?*

La M_{BAV} par un prélèvement de tissu important offre une alternative à la chirurgie, cependant il n'y a pas d'étude sur le long terme validant cette option.

Strachan et al (98) ont évalué sur 321 patients avec lésions B3 à potentiel malin incertain après biopsie, la MBAV à but d'exérèse (7-11G) dite de 2ème ligne (après MiBà but diagnostique) avec une médiane de suivi à 3 ans. En l'absence d'atypie, 3 lésions malignes ont été mises en évidence par l'histologie après MBAV de 2^{ème} ligne, les 3 correspondaient à des papillomes à l'histologie initiale. Aucune malignité n'a été mise en évidence lors du suivi des 121 patientes ayant bénéficié d'une exérèse par MBAV. Ce type de parcours semble donc fiable et est déjà pratiqué dans de nombreux centres expérimentés.

Rageth (10) lors de la conférence de consensus sur la prise en charge des lésions B3 propose pour les lésions papillaires sans atypie une exérèse par MBAV suivie d'une surveillance pendant 5 ans. La chirurgie est à proposer si la lésion est de grande taille ou symptomatique.

Le CNOGF (99) recommande en l'absence d'atypie, une disparition complète du signal radiologique, la technique d'exérèse pouvant être chirurgicale ou par macrobiopsie per cutanée.

Cette attitude est également recommandée après MiB pour les lésions papillaires par l'EUSOBI (27).

- *Quelle surveillance ?*

Pour la lésion maligne opérée secondairement une modification de l'image radiologique a été observée 45 mois après microbiopsie, une surveillance prolongée paraît donc recommandée en l'absence d'exérèse chirurgicale. Yamaguchi et al(3), ont retrouvé sur 142 lésions papillaires bénignes 4 lésions malignes toutes secondairement opérées après une médiane de 50 mois, ces auteurs recommandent une surveillance de 5 ans après macrobiopsie.

Dans l'étude de Wyss et al (84), sur 156 papillomes surveillés après MBAV et un suivi médian de 3.5 ans, 2 CCIS ont été mis en évidence à 4 et 7 ans, aucun cas de CCI, ces auteurs préconisent ainsi une surveillance longue après macrobiopsie des papillomes bénins.

Dans l'étude de Libermann et al(67), 4 des 5 lésions malignes après biopsies ont été diagnostiquées au décours de la surveillance (augmentation de l'image cible ou nouveau symptôme) à une médiane de 22 mois.

Shin et al (96) recommandent pour toute histologie bénigne après biopsie une surveillance clinique et mammographique renforcée à 6 mois, 1 an puis 2 ans du fait du risque plus élevé de cancer du sein chez ces patientes. Le CNGOF ne préconise pas de surveillance spécifique en cas de papillome sans atypie(11).

- *Récurrence après exérèse par macrobiopsie :*

Parmi les 35 MBAV surveillées, on a observé qu'une récurrence bénigne à 9 mois (papillome dendritique), 6 prélèvements avaient été réalisés avec un mammotome 8G, la lésion initiale correspondait à une masse complexe de 15mm de plus grand axe, l'échographie à 9 mois montrait une masse de 12mm ACR4 sur le même site.

Maxwell (100) a rapporté 25 cas de papillomes bénins retirés par mammotome et a constaté 3 récurrences opérées secondairement. Elles correspondaient à des papillomes bénins et ont été attribuées à une probable exérèse incomplète. Ainsi, il propose de réaliser des prélèvements supplémentaires lors de la procédure initiale même après disparition apparente de la cible. En pratique, il est difficile d'être certain d'avoir complètement retiré la lésion, on peut être gêné par la présence d'air en cas de guidage échographique ou par des superpositions de densité sous guidage stéréotaxique après anesthésie locale.

Tennant et al (101), ont observé 3 récurrences après exérèse de 26 papillomes sans atypie dont 2 malignes à 24 et 41 mois dont une sur un site différent du site initial. Ce qui va dans le sens des études suggérant que les patientes porteuses de papillomes sont plus à risque de développer un cancer du sein : RR= 2.06 selon la méta-analyse de Dyrstad et al. 2015 (8). Cependant, il ne semble pas clair si l'exérèse du papillome modifie ce risque. Il se peut que le carcinome provienne du tissu mammaire environnant que du papillome lui-même. Tennant et al (101) optent ainsi pour une surveillance renforcée.

L'étude prospective de Chang (26), a retrouvé l'absence de résidu à la chirurgie après MBAV échoguidée seulement sur 15 lésions parmi les 49 sans cible résiduelle à l'imagerie en post procédure, montrant ainsi que l'exérèse de l'image radiologique n'équivaut pas à une exérèse complète. Cependant ces auteurs ne mettent pas en évidence de différence sur le taux de sous estimation entre les lésions sans et avec résidus.

Quinn Laurin et al (102), n'ont montré aucune récurrence ou malignité sur le lit d'exérèse lors de la surveillance (moyenne de suivi à 35 mois) après exérèse par MBAV de masses kystiques complexes (dont 42 papillomes sur 131). Ces auteurs préconisent un retour à une surveillance classique pour ces patientes avec kystes complexes et histologie bénigne.

- *Vers une attitude de moins en moins chirurgicale*

Concernant le type histologique des lésions malignes, 6/7 correspondaient à des CCIS de bas grade ou intermédiaire. Le seul CCI mesurait 12mm et il n'y avait pas d'envahissement ganglionnaire. La plupart des études retrouvent similairement des lésions malignes de bon pronostic, en majorité des CCIS ou des carcinomes papillaires in situ chez les patientes sous estimées (14,17,28,29,66,67,70,75,78,84,86).

De plus en plus d'équipes ont tendance à adopter une attitude conservatrice face aux lésions à risque, d'autant plus que des études portant sur le carcinome canalaire in situ de bas grade ont montré des taux de survie excédant les 98% à 10 ans avec surveillance active (103,104). Ces résultats ont initié les essais randomisés de phase III (LORIS et LORD trials) comparant la chirurgie versus surveillance pour les CCIS de bas grade et de grade intermédiaire(105,106). Cette attitude conservatrice n'est pas encore recommandée pour les CCIS (INCA 2015).

A partir de la revue de la littérature et des données de notre étude on peut proposer l'arbre décisionnel suivant :

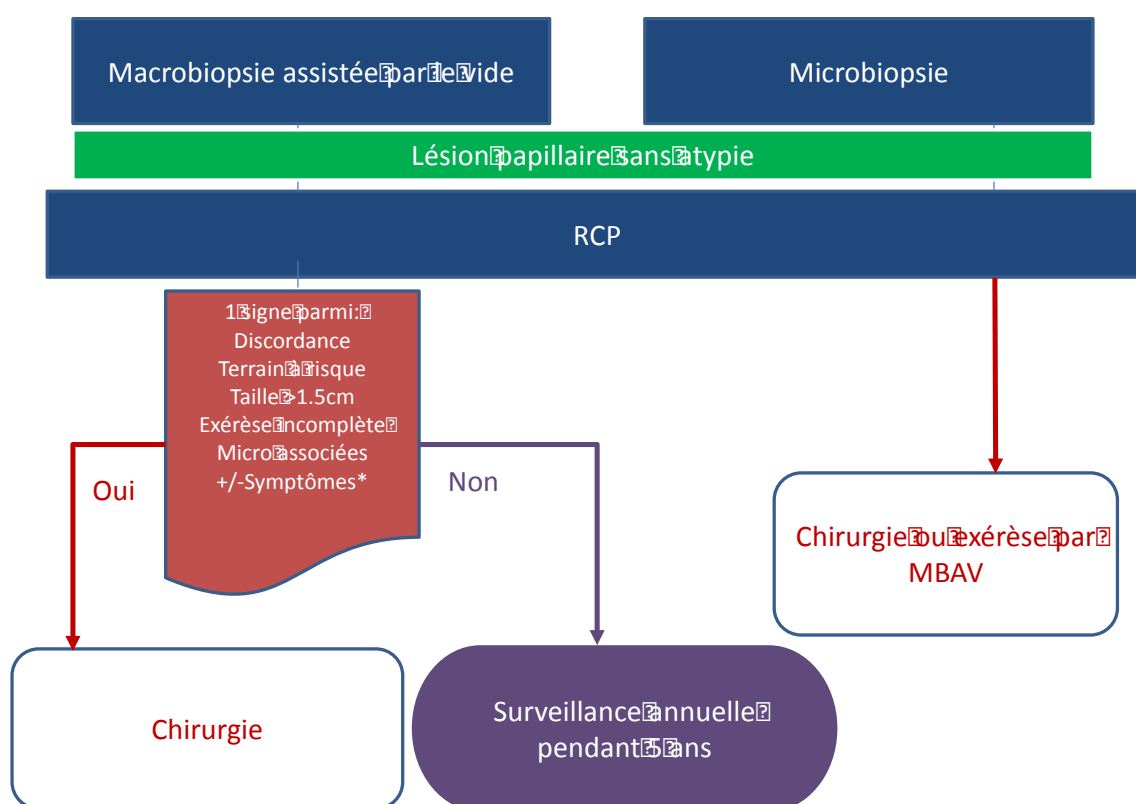


Figure 40 : Arbre décisionnel devant une lésion papillaire sans atypie ; *écoulement persistant, palpable

V.4 Limites et forces de l'étude

V.4.1 Forces de l'étude

Notre étude constitue l'une des plus importantes cohortes de papillomes sans atypie avec confrontation histologique après chirurgie d'exérèse avec 116 cas opérés /158. De plus, les

caractéristiques détaillées, radiologiques, cliniques et liées au geste ont été rapportées. Les papillomes avec atypie ont été exclus.

V.4.2 Limites

Premièrement, il s'agit d'une étude rétrospective bien que l'ensemble des données avant la prise en charge thérapeutique ont été colligées prospectivement (cliniques, radiologiques, techniques).

Deuxièmement, le papillome est un diagnostic rare et s'agissant d'une étude monocentrique le nombre de patients de la cohorte reste faible malgré une période d'inclusion étendue sur 13 ans (179 / 15615 biopsies).

Notre population est hétérogène avec des calibres d'aiguille différents allant de 14G à 8G ; nous avons divisé la population en 2 sous-groupes MiB et MBAV afin de limiter ce biais.

Pour les patientes surveillées, la concordance était basée sur la stabilité en imagerie et non histologique. De plus, il y avait plus de surveillances dans le sous-groupe MBAV, ainsi le taux de sous diagnostic plus bas en MBAV peut-être lié au moindre nombre de patientes ayant bénéficié d'une chirurgie d'exérèse.

D'autre part, bien que la moyenne de suivi fût supérieure à 2 ans (37 mois), 6 patientes avaient eu un suivi inférieur à 1 an, la bénignité ne pouvant donc être affirmée (95). La lésion maligne opérée après surveillance est apparue 45 mois après la biopsie initiale par MiB, ainsi un suivi plus conséquent aurait éventuellement pu mettre en évidence une évolutivité dans les cas avec un suivi plus court.

Les patientes en cours de prise en charge ou avec antécédent de cancer du sein n'ont pas été exclues, notre institut étant un centre de lutte contre le cancer, 11% de notre cohorte avait un antécédent de cancer du sein et 9% était en cours de prise en charge pour un cancer du sein, ces éléments ont éventuellement pu influencer nos résultats.

Enfin, l'interprétation des images radiologiques, des coupes histologiques et les gestes ont été réalisés par des opérateurs différents potentiellement à l'origine d'un biais lié à la variabilité inter observateur. Cependant, tous les dossiers étaient rediscutés en réunion de concertation pluridisciplinaire post biopsie par des experts, la prise en charge de ces patientes était donc uniforme. Nous nous sommes basés sur le diagnostic histologique original, les coupes histologiques n'ont pas été revues rétrospectivement par un pathologiste afin de vérifier le caractère papillaire de la lésion et l'absence d'atypie avant inclusion dans l'étude ni le

diagnostic après exérèse. Néanmoins, l'ensemble des diagnostics histologiques après biopsie ou après chirurgie ont été effectués par un pathologiste spécialisé de notre institut.

VI Conclusion :

L'usage de la Macrobiopsie assistée par le vide limite significativement le taux de sous diagnostic 1.1 % vs 8.9% en microbiopsie. Aucun critère clinique ou d'imagerie ne semble prédire la malignité de la lésion. Une surveillance d'au moins 5 ans peut être proposée en cas de macrobiopsie si l'exérèse est complète, une exérèse par chirurgie ou macrobiopsie reste préconisée en cas de prélèvement par microbiopsie. Une étude prospective sur le long terme est nécessaire afin d'affirmer que le suivi radiologique est suffisant pour les papillomes mammaires sans atypie.

Bibliographie

1. Liberman L, Bracero N, Vuolo MA, Dershaw DD, Morris EA, Abramson AF, et al. Percutaneous large-core biopsy of papillary breast lesions. *Am J Roentgenol*. 1 févr 1999;172(2):331-7.
2. Mercado CL, Hamele-Bena D, Singer C, Koenigsberg T, Pile-Spellman E, Higgins H, et al. Papillary lesions of the breast: evaluation with stereotactic directional vacuum-assisted biopsy. *Radiology*. déc 2001;221(3):650-5.
3. Yamaguchi R, Tanaka M, Tse GM, Yamaguchi M, Terasaki H, Hirai Y, et al. Management of breast papillary lesions diagnosed in ultrasound-guided vacuum-assisted and core needle biopsies. *Histopathology*. mars 2015;66(4):565-76.
4. Lakhani SR. WHO Classification of Tumours of the Breast. International Agency for Research on Cancer; 2012.
5. Rakha EA, Ellis IO. Diagnostic challenges in papillary lesions of the breast. *Pathology (Phila)*. 1 janv 2018;50(1):100-10.
6. Perry N, Broeders M, de Wolf C, Tornberg S, Holland R, von Karsa L. European guidelines for quality assurance in breast cancer screening and diagnosis. Fourth edition--summary document. *Ann Oncol*. 5 oct 2007;19(4):614-22.
7. Dupont WD, Page DL. Risk factors for breast cancer in women with proliferative breast disease. *N Engl J Med*. 17 janv 1985;312(3):146-51.
8. Dyrstad SW, Yan Y, Fowler AM, Colditz GA. Breast cancer risk associated with benign breast disease: systematic review and meta-analysis. *Breast Cancer Res Treat*. févr 2015;149(3):569-75.
9. Collins LC, Carlo VP, Hwang H, Barry TS, Gown AM, Schnitt SJ. Intracystic papillary carcinomas of the breast: a reevaluation using a panel of myoepithelial cell markers. *Am J Surg Pathol*. août 2006;30(8):1002-7.
10. Rageth CJ, O'Flynn EA, Comstock C, Kurtz C, Kubik R, Madjar H, et al. First International Consensus Conference on lesions of uncertain malignant potential in the breast (B3 lesions). *Breast Cancer Res Treat*. sept 2016;159(2):203-13.
11. Lavoue V, Fritel X, Antoine M, Beltjens F, Bendifallah S, Boisserie-Lacroix M, et al. Tumeurs bénignes du sein: recommandations pour la pratique clinique du Collège National des Gynécologues et Obstétriciens Français (CNGOF)–Texte Court. *J Gynécologie Obstétrique Biol Reprod*. 2015;44(10):1049–1064.
12. Sydnor MK, Wilson JD, Hijaz TA, Massey HD, Shaw de Paredes ES. Underestimation of the presence of breast carcinoma in papillary lesions initially diagnosed at core-needle biopsy. *Radiology*. janv 2007;242(1):58-62.
13. Kibil W, Hodorowicz-Zaniewska D, Popiela TJ, Kulig J. Vacuum-Assisted Core Biopsy in Diagnosis and Treatment of Intraductal Papillomas. *Clin Breast Cancer*. 1 avr 2013;13(2):129-32.
14. Nakhli F, Ahmadiyah N, Lester S, Raza S, Lotfi P, Golshan M. Papilloma on Core Biopsy: Excision vs. Observation. *Ann Surg Oncol*. 1 mai 2015;22(5):1479-82.
15. Weisman PS, Sutton BJ, Sziopikou KP, Hansen N, Khan SA, Neuschler EI, et al. Non-mass-associated intraductal papillomas: is excision necessary? *Hum Pathol*. 1 mars 2014;45(3):583-8.
16. Rizzo M, Linebarger J, Lowe MC, Pan L, Gabram SGA, Vasquez L, et al. Management of Papillary Breast Lesions Diagnosed on Core-Needle Biopsy: Clinical Pathologic and Radiologic Analysis of 276 Cases with Surgical Follow-Up. *J Am Coll Surg*.

1 mars 2012;214(3):280-7.

17. Kil W-H, Cho EY, Kim JH, Nam S-J, Yang J-H. Is surgical excision necessary in benign papillary lesions initially diagnosed at core biopsy? *The Breast*. 1 juin 2008;17(3):258-62.
18. Wen X, Cheng W. Nonmalignant breast papillary lesions at core-needle biopsy: a meta-analysis of underestimation and influencing factors. *Ann Surg Oncol*. janv 2013;20(1):94-101.
19. Shin HJ, Kim HH, Kim SM, Yang HR, Sohn J-H, Kwon GY, et al. Papillary lesions of the breast diagnosed at percutaneous sonographically guided biopsy: comparison of sonographic features and biopsy methods. *AJR Am J Roentgenol*. mars 2008;190(3):630-6.
20. Bianchi S, Caini S, Renne G, Cassano E, Ambrogetti D, Cattani MG, et al. Positive predictive value for malignancy on surgical excision of breast lesions of uncertain malignant potential (B3) diagnosed by stereotactic vacuum-assisted needle core biopsy (VANCB): A large multi-institutional study in Italy. *The Breast*. 1 juin 2011;20(3):264-70.
21. Wiratkapun C, Keeratitragoon T, Lertsithichai P, Chanplakorn N. Upgrading rate of papillary breast lesions diagnosed by core-needle biopsy. *Diagn Interv Radiol* Sep-Oct 2013;19(5):371-6
22. Moon HJ, Jung I, Kim MJ, Kim E-K. Breast papilloma without atypia and risk of breast carcinoma. *Breast J*. oct 2014;20(5):525-33.
23. Khan S, Diaz A, Archer KJ, Lehman RR, Mullins T, Cardenosa G, et al. Papillary lesions of the breast: To excise or observe? *Breast J*. 27 août 2017;00:1-6.
24. Georgian-Smith D, Lawton TJ. Controversies on the Management of High-Risk Lesions at Core Biopsy from a Radiology/Pathology Perspective. *Radiol Clin North Am*. 1 sept 2010;48(5):999-1012.
25. Shouhed D, Amersi FF, Spurrier R, Dang C, Astvatsaturyan K, Bose S, et al. Intraductal papillary lesions of the breast: clinical and pathological correlation. *Am Surg*. 2012;78(10):1161-1165.
26. Chang JM, Han W, Moon WK, Cho N, Noh D-Y, Park I-A, et al. Papillary Lesions Initially Diagnosed at Ultrasound-guided Vacuum-assisted Breast Biopsy: Rate of Malignancy Based on Subsequent Surgical Excision. *Ann Surg Oncol*. 1 sept 2011;18(9):2506-14.
27. Wallis M, Tardivon A, Tarvidon A, Helbich T, Schreer I, European Society of Breast Imaging. Guidelines from the European Society of Breast Imaging for diagnostic interventional breast procedures. *Eur Radiol*. févr 2007;17(2):581-8.
28. Hawley JR, Lawther H, Erdal BS, Yildiz VO, Carkaci S. Outcomes of benign breast papillomas diagnosed at image-guided vacuum-assisted core needle biopsy. *Clin Imaging*. août 2015;39(4):576-81.
29. Tatarian T, Sokas C, Rufail M, Lazar M, Malhotra S, Palazzo JP, et al. Intraductal Papilloma with Benign Pathology on Breast Core Biopsy: To Excise or Not? *Ann Surg Oncol*. août 2016;23(8):2501-7.
30. Tardivon A, Bazot M. *Imagerie de la femme: coordination Marc Bazot et Anne Tardivon; Volume 1, Sénologie. Médecine Sciences Publications-Lavoisier; 2014.*
31. Collins LC, Schnitt SJ. Papillary lesions of the breast: selected diagnostic and management issues. *Histopathology*. janv 2008;52(1):20-9.
32. Page DL, Salhany KE, Jensen RA, Dupont WD. Subsequent breast carcinoma risk after biopsy with atypia in a breast papilloma. *Cancer*. 15 juill 1996;78(2):258-66.
33. Wei S. Papillary Lesions of the Breast: An Update. *Arch Pathol Lab Med*. 30 juin 2016;140(7):628-43.

34. Kraus FT, Neubecker RD. The differential diagnosis of papillary tumors of the breast. *Cancer*. mai 1962;15(3):444-55.
35. Harris KP, Faliakou EC, Exon DJ, Nasiri N, Sacks NP, Gui GP. Treatment and outcome of intracystic papillary carcinoma of the breast. *Br J Surg*. oct 1999;86(10):1274.
36. Mogal H, Brown DR, Isom S, Griffith K, Howard-McNatt M. Intracystic papillary carcinoma of the breast: A SEER database analysis of implications for therapy. *Breast Edinb Scotl*. juin 2016;27:87-92.
37. Rosen PP, Hoda SA. *Breast pathology: diagnosis by needle core biopsy*. Lippincott Williams & Wilkins; 2010.
38. Lam WWM, Chu WCW, Tang APY, Tse G, Ma TKF. Role of Radiologic Features in the Management of Papillary Lesions of the Breast. *Am J Roentgenol*. 1 mai 2006;186(5):1322-7.
39. Eiada R, Chong J, Kulkarni S, Goldberg F, Muradali D. Papillary Lesions of the Breast: MRI, Ultrasound, and Mammographic Appearances. *Am J Roentgenol*. 1 févr 2012;198(2):264-71.
40. Brookes MJ, Bourke AG. Radiological appearances of papillary breast lesions. *Clin Radiol*. 1 nov 2008;63(11):1265-73.
41. Liberman L, Feng TL, Susnik B. Case 35: Intracystic Papillary Carcinoma with Invasion. *Radiology*. 1 juin 2001;219(3):781-4.
42. Berment H, Dolores M, Genevois A, Dacher J-N. La galacto-IRM : une nouvelle méthode d'exploration des écoulements mamelonnaires. *Gynécologie Obstétrique Fertil*. 1 mai 2011;39(5):315-20.
43. Cardenosa G, Doudna C, Eklund GW. Ductography of the breast: technique and findings. *Am J Roentgenol*. 1 mai 1994;162(5):1081-7.
44. Athanasiou A, Aubert E, Salomon AV, Tardivon A. Masses kystiques complexes en échographie mammaire. *Diagn Interv Imaging* Fev 2014; 95(2);175-85.
45. Chung J, Lee WK, Cha E-S, Lee JE, Kim JH, Ryu YH. Shear-Wave Elastography for the Differential Diagnosis of Breast Papillary Lesions. *PloS One*. 2016;11(11):e0167118.
46. Sarica O, Uluc F, Tasmali D. Magnetic resonance imaging features of papillary breast lesions. *Eur J Radiol*. 1 mars 2014;83(3):524-30.
47. Daniel BL, Gardner RW, Birdwell RL, Nowels KW, Johnson D. Magnetic resonance imaging of intraductal papilloma of the breast. *Magn Reson Imaging*. 1 oct 2003;21(8):887-92.
48. Balu-Maestro C. Magnetic resonance imaging of the breast. *J Radiol*. 2001;82(1):17-26.
49. Park H-L, Kim LS. The Current Role of Vacuum Assisted Breast Biopsy System in Breast Disease. *J Breast Cancer*. mars 2011;14(1):1-7.
50. Hartmann LC, Sellers TA, Frost MH, Lingle WL, Degnim AC, Ghosh K, et al. Benign Breast Disease and the Risk of Breast Cancer. *N Engl J Med*. 21 juill 2005;353(3):229-37.
51. Krieger N, Hiatt RA. Risk of Breast Cancer after Benign Breast Diseases Variation by Histologic Type, Degree of Atypia, Age at Biopsy, and Length of Follow-up. *Am J Epidemiol*. 15 mars 1992;135(6):619-31.
52. London SJ, Connolly JL, Schnitt SJ, Colditz GA. A prospective study of benign breast disease and the risk of breast cancer. *JAMA*. 19 févr 1992;267(7):941-4.
53. Dupont WD, Parl FF, Hartmann WH, Brinton LA, Winfield AC, Worrell JA, et al. Breast cancer risk associated with proliferative breast disease and atypical hyperplasia. *Cancer*. 15 févr 1993;71(4):1258-65.
54. Wang J, Costantino JP, Tan-Chiu E, Wickerham DL, Paik S, Wolmark N. Lower-

- category benign breast disease and the risk of invasive breast cancer. *J Natl Cancer Inst.* 21 avr 2004;96(8):616-20.
55. Jaffer S, Nagi C, Bleiweiss IJ. Excision is indicated for intraductal papilloma of the breast diagnosed on core needle biopsy. *Cancer.* 1 juill 2009;115(13):2837-43.
 56. Carter D. Intraductal papillary tumors of the breast. A study of 78 cases. *Cancer.* 1977;39(4):1689-1692.
 57. Harjit K, Willsher PC, Bennett M, Jackson LR, Metcalf C, Saunders CM. Multiple papillomas of the breast: Is current management adequate? *The Breast.* 1 déc 2006;15(6):777-81.
 58. Lewis JT, Hartmann LC, Vierkant RA, Maloney SD, Shane Pankratz V, Allers TM, et al. An analysis of breast cancer risk in women with single, multiple, and atypical papilloma. *Am J Surg Pathol.* juin 2006;30(6):665-72.
 59. Page DL, Salhany KE, Jensen RA, Dupont WD. Subsequent breast carcinoma risk after biopsy with atypia in a breast papilloma. *Cancer.* 15 juill 1996;78(2):258-66.
 60. MacGrogan G, Tavassoli FA. Central atypical papillomas of the breast: a clinicopathological study of 119 cases. *Virchows Arch.* 1 nov 2003;443(5):609-17.
 61. Rosen PP. *Rosen's Breast Pathology.* Lippincott Williams & Wilkins; 2001. 1014 p.
 62. Bloodgood JC. Benign lesions of female breast for which operation is not indicated. *Trans South Surg Assoc.* 1922;34:210.
 63. Dickinson GK. The breast physiologically and pathologically considered with relation to bleeding from the nipple. *Transactions.* 1922;34:22.
 64. Cheng TY, Chen CM, Lee MY, Lin KJ, Hung CF, Yang PS, et al. Risk factors associated with conversion from nonmalignant to malignant diagnosis after surgical excision of breast papillary lesions. *Ann Surg Oncol.* déc 2009;16(12):3375-9.
 65. Foley NM, Racz JM, Al-Hilli Z, Livingstone V, Cil T, Holloway CMB, et al. An International Multicenter Review of the Malignancy Rate of Excised Papillomatous Breast Lesions. *Ann Surg Oncol.* 1 déc 2015;22(3):385-90.
 66. Mercado CL, Hamele-Bena D, Oken SM, Singer CI, Cangiarella J. Papillary Lesions of the Breast at Percutaneous Core-Needle Biopsy. *Radiology.* 1 mars 2006;238(3):801-8.
 67. Liberman L, Tornos C, Huzjan R, Bartella L, Morris EA, Dershaw DD. Is Surgical Excision Warranted After Benign, Concordant Diagnosis of Papilloma at Percutaneous Breast Biopsy? *Am J Roentgenol.* 1 mai 2006;186(5):1328-34.
 68. Ko ES, Cho N, Cha JH, Park JS, Kim SM, Moon WK. Sonographically-Guided 14-Gauge Core Needle Biopsy for Papillary Lesions of the Breast. *Korean J Radiol.* 1 juin 2007;8(3):206-11.
 69. Sakr R, Rouzier R, Salem C, Antoine M, Chopier J, Darai E, et al. Risk of breast cancer associated with papilloma. *Eur J Surg Oncol.* 1 déc 2008;34(12):1304-8.
 70. Skandarajah AR, Field L, Mou AYL, Buchanan M, Evans J, Hart S, et al. Benign Papilloma on Core Biopsy Requires Surgical Excision. *Ann Surg Oncol.* 1 août 2008;15(8):2272.
 71. Tseng HS, Chen YL, Chen ST, Wu YC, Kuo SJ, Chen LS, et al. The management of papillary lesion of the breast by core needle biopsy. *Eur J Surg Oncol.* 1 janv 2009;35(1):21-4.
 72. Bernik SF, Troob S, Ying BL, Simpson SA, Axelrod DM, Siegel B, et al. Papillary lesions of the breast diagnosed by core needle biopsy: 71 cases with surgical follow-up. *Am J Surg.* 2009;197(4):473-478.
 73. Jung S-Y, Kang H-S, Kwon Y, Min SY, Kim E-A, Ko KL, et al. Risk factors for malignancy in benign papillomas of the breast on core needle biopsy. *World J Surg.* 2010;34(2):261-265.

74. Chang JM, Moon WK, Cho N, Han W, Noh D-Y, Park I-A, et al. Risk of carcinoma after subsequent excision of benign papilloma initially diagnosed with an ultrasound (US)-guided 14-gauge core needle biopsy: a prospective observational study. *Eur Radiol*. 1 mai 2010;20(5):1093-100.
75. Youk JH, Kim E-K, Kwak JY, Son EJ, Park B-W, Kim S-I. Benign Papilloma without Atypia Diagnosed at US-guided 14-gauge Core-Needle Biopsy: Clinical and US Features Predictive of Upgrade to Malignancy. *Radiology*. 1 janv 2011;258(1):81-8.
76. Holley SO, Appleton CM, Farria DM, Reichert VC, Warrick J, Allred DC, et al. Pathologic outcomes of nonmalignant papillary breast lesions diagnosed at imaging-guided core needle biopsy. *Radiology*. nov 2012;265(2):379-84.
77. Li X, Weaver O, Desouki MM, Dabbs D, Shyum S, Carter G, et al. Microcalcification is an important factor in the management of breast intraductal papillomas diagnosed on core biopsy. *Am J Clin Pathol*. déc 2012;138(6):789-95.
78. Jakate K, De Brot M, Goldberg F, Muradali D, O'Malley FP, Mulligan AM. Papillary lesions of the breast: impact of breast pathology subspecialization on core biopsy and excision diagnoses. *Am J Surg Pathol*. 2012;36(4):544-551.
79. Shamonki J, Chung A, Huynh KT, Sim MS, Kinnaird M, Giuliano A. Management of papillary lesions of the breast: can larger core needle biopsy samples identify patients who may avoid surgical excision? *Ann Surg Oncol*. déc 2013;20(13):4137-44.
80. Mosier AD, Keylock J, Smith DV. Benign papillomas diagnosed on large-gauge vacuum-assisted core needle biopsy which span <1.5 cm do not need surgical excision. *Breast J*. déc 2013;19(6):611-7.
81. Sohn Y-M, Park SH. Comparison of sonographically guided core needle biopsy and excision in breast papillomas: clinical and sonographic features predictive of malignancy. *J Ultrasound Med Off J Am Inst Ultrasound Med*. févr 2013;32(2):303-11.
82. Swapp RE, Glazebrook KN, Jones KN, Brandts HM, Reynolds C, Visscher DW, et al. Management of Benign Intraductal Solitary Papilloma Diagnosed on Core Needle Biopsy. *Ann Surg Oncol*. 1 juin 2013;20(6):1900-5.
83. Koo JS, Han K, Kim MJ, Moon HJ, Kim E-K, Park B-W. Can additional immunohistochemistry staining replace the surgical excision for the diagnosis of papillary breast lesions classified as benign on 14-gauge core needle biopsy? *Breast Cancer Res Treat*. févr 2013;137(3):797-806.
84. Wyss P, Varga Z, Rössle M, Rageth CJ. Papillary lesions of the breast: outcomes of 156 patients managed without excisional biopsy. *Breast J*. 2014;20(4):394-401.
85. Bianchi S, Bendinelli B, Saladino V, Vezzosi V, Brancato B, Nori J, et al. Non-Malignant Breast Papillary Lesions - B3 Diagnosed on Ultrasound - Guided 14-Gauge Needle Core Biopsy: Analysis of 114 Cases from a Single Institution and Review of the Literature. *Pathol Oncol Res*. 1 juill 2015;21(3):535-46.
86. Pareja F, Corben A, Brennan S, Murray MP, Bowser Z, Jakate K, et al. Breast Intraductal Papillomas without Atypia in Radiologic-Pathologic Concordant Core Needle Biopsies: Predictors of Upgrade to Carcinoma at Excision. *Cancer*. 15 sept 2016;122(18):2819-27.
87. Seely JM, Verma R, Kielar A, Smyth KR, Hack K, Taljaard M, et al. Benign Papillomas of the Breast Diagnosed on Large-Gauge Vacuum Biopsy compared with 14 Gauge Core Needle Biopsy - Do they require surgical excision? *Breast J*. mars 2017;23(2):146-53.
88. Yang Y, Fan Z, Liu Y, He Y, Ouyang T. Is Surgical Excision Necessary in Breast Papillomas 10 mm or Smaller at Core Biopsy. *Oncol Res Treat*. 2018;41(1-2):29-34.
89. Kim MJ, Kim S-I, Youk JH, Moon HJ, Kwak JY, Park B-W, et al. The diagnosis of

- non-malignant papillary lesions of the breast: comparison of ultrasound-guided automated gun biopsy and vacuum-assisted removal. *Clin Radiol.* 1 juin 2011;66(6):530-5.
90. Fisher B, Costantino JP, Wickerham DL, Cecchini RS, Cronin WM, Robidoux A, et al. Tamoxifen for the prevention of breast cancer: current status of the National Surgical Adjuvant Breast and Bowel Project P-1 study. *J Natl Cancer Inst.* 16 nov 2005;97(22):1652-62.
 91. Vogel VG, Costantino JP, Wickerham DL, Cronin WM, Cecchini RS, Atkins JN, et al. Update of the National Surgical Adjuvant Breast and Bowel Project Study of Tamoxifen and Raloxifene (STAR) P-2 Trial: Preventing breast cancer. *Cancer Prev Res Phila Pa.* juin 2010;3(6):696-706.
 92. Rizzo M, Lund MJ, Oprea G, Schniederjan M, Wood WC, Mosunjac M. Surgical Follow-Up and Clinical Presentation of 142 Breast Papillary Lesions Diagnosed by Ultrasound-Guided Core-Needle Biopsy. *Ann Surg Oncol.* 1 avr 2008;15(4):1040-7.
 93. Moon SM, Jung HK, Ko KH, Kim Y, Lee KS. Management of Clinically and Mammographically Occult Benign Papillary Lesions Diagnosed at Ultrasound-Guided 14-Gauge Breast Core Needle Biopsy. *J Ultrasound Med Off J Am Inst Ultrasound Med.* nov 2016;35(11):2325-32.
 94. Dennis MA, Parker S, Kaske TI, Stavros AT, Camp J. Incidental treatment of nipple discharge caused by benign intraductal papilloma through diagnostic Mammotome biopsy. *Am J Roentgenol.* 2000;174(5):1263-1268.
 95. D'Orsi CJ. *ACR BI-RADS Atlas: Breast Imaging Reporting and Data System.* American College of Radiology; 2013.
 96. Shin S, Schneider HB, Cole FJ, Laronga C. Follow-Up Recommendations for Benign Breast Biopsies. *Breast J.* 2006;12(5):413-417.
 97. Liberman L. Clinical management issues in percutaneous core breast biopsy. *Radiol Clin North Am.* juill 2000;38(4):791-807.
 98. Strachan C, Horgan K, Millican-Slater RA, Shaaban AM, Sharma N. Outcome of a new patient pathway for managing B3 breast lesions by vacuum-assisted biopsy: time to change current UK practice? *J Clin Pathol.* 2016;69(3):248-254.
 99. Bendifallah S, Canlorbe G. Prise en charge des tumeurs bénignes du sein épidémiologiquement fréquentes de type adénofibrome, phyllode (grade 1 et 2), et papillome: recommandations. *J Gynécologie Obstétrique Biol Reprod.* 2015;44(10):1017-1029.
 100. Maxwell AJ. Ultrasound-guided vacuum-assisted excision of breast papillomas: review of 6-years experience. *Clin Radiol.* août 2009;64(8):801-6.
 101. Tennant SL, Evans A, Hamilton LJ, James J, Lee AHS, Hodi Z, et al. Vacuum-assisted excision of breast lesions of uncertain malignant potential (B3) – an alternative to surgery in selected cases. *The Breast.* 1 déc 2008;17(6):546-9.
 102. Quinn-Laurin V, Hogue J-C, Pinault S, Duchesne N. Vacuum-assisted complete excision of solid intraductal/intracystic masses and complex cysts: Is follow-up necessary? *The Breast.* 1 oct 2017;35:42-7.
 103. Sagara Y, Mallory MA, Wong S, Aydogan F, DeSantis S, Barry WT, et al. Survival Benefit of Breast Surgery for Low-Grade Ductal Carcinoma In Situ: A Population-Based Cohort Study. *JAMA Surg.* août 2015;150(8):739-45.
 104. Ryser MD, Worni M, Turner EL, Marks JR, Durrett R, Hwang ES. Outcomes of Active Surveillance for Ductal Carcinoma in Situ: A Computational Risk Analysis. *J Natl Cancer Inst.* mai 2016;108(5).
 105. Francis A, Fallowfield L, Rea D. The LORIS trial: addressing overtreatment of ductal carcinoma in situ. *Clin Oncol.* 2015;27(1):6-8.
 106. Kuerer HM. Ductal carcinoma in situ: treatment or active surveillance? *Expert Rev*

Anticancer Ther. 2015;15(7):777–785.

Annexe 1 : Classification histologique des lésions biopsiées selon le National Health Service Breast Screening Programme (NHSBSP)

Catégorie	Histologie
B1 : Tissu normal	Tissu normal mammaire ou non
B2 : Lésions bénignes	<ul style="list-style-type: none"> - Lésions mammaires bénignes : les fibroadénomes, la mastopathie fibro-kystique, l'adénose sclérosante, les ectasies canalaire. - Autres : abcès et cytotéatonecrose.
B3 : Lésions à potentiel malin incertain ou « frontières »	<ul style="list-style-type: none"> - Hyperplasie canalaire atypique - Hyperplasie épithéliale simple - Néoplasie lobulaire - Tumeurs phyllodes - Lésions papillaires
B4 : Lésions suspecte de malignité	<ul style="list-style-type: none"> - Cellules néoplasiques contenues dans les thrombi - Foyers de carcinome invasif de petite taille avec un matériel insuffisant pour réaliser l'étude immunohistochimique - Lésions écrasées ou peu fixées contenant probablement du carcinome, sans que le diagnostic définitif ne puisse être fait - Les canaux contenant partiellement une prolifération de cellules atypiques, sans nécrose, en particulier si les cellules épithéliales montrent un aspect apocrine. - Les proliférations intracanales de bas grade et de grade intermédiaire intéressant peu de canaux.
B5 : Lésions malignes	<ul style="list-style-type: none"> - B5a : in situ <ul style="list-style-type: none"> o Carcinome canalaire in situ de tous les grades o Carcinome lobulaire in situ pléomorphe o Carcinome papillaire - B5b : <ul style="list-style-type: none"> o Carcinome invasif ou microinvasif - B5c : lorsqu'il n'est pas possible de trancher entre un carcinome invasif ou in situ

Annexe 2 : Lexique et catégories BIRADS de l'ACR (5^e édition)

Mammography Lexicon			Ultrasound Lexicon		
Breast composition	A. entirely fatty B. scattered areas of fibroglandular density C. heterogeneously dense, which may obscure masses D. extremely dense, which lowers sensitivity		Breast composition	a. homogeneous - fat b. homogeneous - fibroglandular c. heterogeneous	
	Mass	shape		oval - round - irregular	Mass
margin		circumscribed - obscured - microlobulated - indistinct - spiculated	margin	Circumscribed or Not-circumscribed: indistinct, angular, microlobulated, spiculated	
density		fat - low - equal - high	orientation	parallel - not parallel	
Asymmetry	asymmetry - global - focal - developing		echo pattern	anechoic - hyperechoic - complex cystic/solid hypoechoic - isoechoic - heterogeneous	
Architectural distortion	distorted parenchyma with no visible mass		posterior features	no features - enhancement - shadowing - combined pattern	
Calcifications	morphology	typically benign	Calcifications	in mass - outside mass - intraductal	
		suspicious		1. amorphous 2. coarse heterogeneous 3. fine pleiomorphic 4. fine linear or fine linear branching	Associated features
distribution	diffuse - regional - grouped - linear - segmental		Special cases (cases with a unique diagnosis)	simple cyst - clustered microcysts - complicated cyst - mass in or on skin - foreign body (including implants) - intramammary lymph node - AVM - Mondor disease - postsurgical fluid collection - fat necrosis	
Associated features	skin retraction - nipple retraction - skin thickening - trabecular thickening - axillary adenopathy - architectural distortion - calcifications				

Final Assessment Categories			
	Category	Management	Likelihood of cancer
0	Need additional imaging or prior examinations	Recall for additional imaging and/or await prior examinations	n/a
1	Negative	Routine screening	Essentially 0%
2	Benign	Routine screening	Essentially 0%
3	Probably Benign	Short interval-follow-up (6 month) or continued	>0 % but ≤ 2%
4	Suspicious	Tissue diagnosis	4a. low suspicion for malignancy (>2% to ≤ 10%) 4b. moderate suspicion for malignancy (>10% to ≤ 50%) 4c. high suspicion for malignancy (>50% to <95%)
5	Highly suggestive of malignancy	Tissue diagnosis	≥95%
6	Known biopsy-proven	Surgical excision when clinical appropriate	n/a

Index des illustrations

Liste des figures

<i>Figure 1: Structure de la glande mammaire</i>	17
<i>Figure 2: Schéma de l'unité terminale ducto-lobulaire d'après Wellings</i>	18
<i>Figure 3 : Schéma d'un acinus et immunomarquage antimusculaire lisse à droite objectivant la double assise cellulaire épithéliale (E) et myoépithéliale (ME) (Service anatomopathologie, hôpital René Huguenin).</i>	19
<i>Figure 4: Distribution des papillomes mammaires (WHO 2012)</i>	20
<i>Figure 5 : Papillome intracanalair avec double assise cellulaire visible et axes conjonctivo-vasculaires épais (Service anatomopathologie, Hôpital René Huguenin)</i>	20
<i>Figure 6 : Papillome atypique : aspect de papillome intracanalair avec des zones de prolifération de cellules épithéliales monomorphes (flèches noires) dont l'aspect est en faveur d'une hyperplasie canalaire atypique (Collins et al 2008)</i>	21
<i>Figure 7: Carcinome canalaire in situ papillaire. Immunomarquage de l'actine musculaire lisse mettant en évidence l'absence de cellules myoépithéliales au sein de la papille mais la persistance de celles-ci en périphérie du canal impliqué.</i>	22
<i>Figure 8 : Carcinome papillaire encapsulé : les papilles sont recouvertes de cellules épithéliales uniformes avec architecture cribiforme par endroit (Collins et al 2008)</i>	23
<i>Figure 9: Carcinome papillaire solide : deux nodules composés d'une prolifération de cellules épithéliales ovoïdes, au sein de laquelle des axes fibro-vasculaires sont visualisés.</i> 24	
<i>Figure 10: Carcinome papillaire solide : immunomarquage de l'actine musculaire lisse mettant en évidence les péricytes au sein des axes vasculaires mais pas de cellule myoépithéliale au sein ou en périphérie de la lésion</i>	24
<i>Figure 11: Diagramme en secteurs représentant les principales étiologies des écoulements mamelonnaires pathologiques (unilatéral, spontané, unipore, séreux ou sanglant); malins (1/3 CCIS et 2/3 CCI)</i>	26
<i>Figure 12: Mammographie de face : masse rétroaréolaire de contours circonscrits correspondant à un papillome bénin à la biopsie (Brookes et al 2008)</i>	27
<i>Figure 13: Papillome bénin : cliché mammographique montrant une masse rétroaréolaire d'allure endocanalair contenant des calcifications grossières (Brookes et al 2008)</i>	28
<i>Figure 14: Lésion papillaire associée à un CCIS : cliché mammographique agrandi de face : masse et distorsion architecturale associées à des microcalcifications pléomorphes étendues. (Brooke et al 2008)</i>	29
<i>Figure 15: Cliché mammographique de profil : Masse de contours non circonscrits de 3cm avec distorsion architecturale correspondant à un carcinome papillaire invasif (Brooke et al 2008)</i>	29
<i>Figure 16 : Galactographie mettant en évidence une dilatation canalaire (petites flèches) et un défaut endoluminal avec contours lobulés (grandes fleches) (Eiada et al 2012)</i>	30

- Figure 17: Galactographie du sein droit chez une patiente présentant un écoulement unipore spontané hématique : l'opacification galactophorique met en évidence plusieurs défauts (b) en rapport avec des bulles d'air accidentellement injectées (Hôpital René Huguenin). 31*
- Figure 18: Papillome intracanalair : nodule mural échogène de contours lobulés au sein d'un canal dilaté évocateur de papillome (a,b) (Dr SEBAG DU de pathologie mammaire 2016). 31*
- Figure 19: Schéma de développement des lésions intracanales et intra kystiques : la lésion de contingent solide rempli et dilate progressivement le canal galactophore concerné. Quand la dilatation devient importante, la lésion apparaît alors comme une masse kystique complexe (Athanasiou et al 2014). 32*
- Figure 20: Papillome intra kystique sans atypie chez une patiente de 72 ans avec masse palpable de l'union des quadrants inférieurs : l'échographie (a) montre une masse kystique complexe avec un pédicule vasculaire au sein de la composante tissulaire (b) correspondant à une masse de contours circonscrits sur le cliché mammographique de profil (c) (Hôpital René Huguenin). 33*
- Figure 21: Masse échographique de morphologie suspecte avec atténuation postérieure évocatrice d'un carcinome invasif, l'histologie définitive révèle un papillome infarci (Brooke et al 2008). 33*
- Figure 22: Papillome solitaire : défaut endoluminal en galactographie (a) masse au sein d'un canal dilaté à l'échographie (c) hypersignal spontané sur la séquence T1 FS en rapport avec un contenu hémorragique, sans masse identifiable (Sarica et al 2014) 34*
- Figure 23: Papillome avec hyperplasie épithéliale sans atypie: Séquence T1 sans injection (a) : Dilatation galactophorique des quadrants internes en hypersignal spontané en faveur d'un contenu hémorragique ou protéique; séquence axiale T1 soustraite met en évidence une masse rétroaréolaire de 8mm rehaussée, retrouvée à l'échographie de second look (c) et pour laquelle une macrobiopsie exérèse a été réalisée (d) (Hôpital René Huguenin). 35*
- Figure 24: Papillome chez une patiente avec écoulement unipore séreux : la galacto-IRM (a) met en évidence une dilatation canalaire rétroaréolaire avec un défaut correspondant sur la coupe axiale T1 après injection (b) à une masse prenant le contraste de 8mm de siège intracanalair (Hôpital René Huguenin). 35*
- Figure 25: Séquences T1 avec injection dynamique de gadolinium en sagittal sur le sein gauche. a : soustraction à trois minutes avec sélection de la région d'intérêt. Prise de contraste focale de 6 mm de contours lobulés ; b : courbe de rehaussement dynamique (intensité de signal/temps). Prise de contraste intense et rapide suivie d'un lavage tardif (courbe de type III) (Berment et al 2011) 36*
- Figure 26 : Papillome central chez une patiente présentant un écoulement mamelonnaire : IRM coupe axiale T1 après injection (A) montre un rehaussement de type masse rétroaréolaire de 6mm de la zone mammaire antérieure (flèche), retrouvé à l'échographie de deuxième intention (B) et ayant bénéficié d'une macrobiopsie (Hôpital René Huguenin) (C). 37*
- Figure 27: Limites techniques de la microbiopsie liées à la taille de la lésion (Dr SEBAG, DU Pathologie mammaire 2016, Saint Cloud) 38*
- Figure 28: Microbiopsie échoguidée : Repérage de la cible (a) positionnement de l'aiguille sous la sonde d'échographie (b) prélèvement après déclenchement du pistolet automatique et*

<i>visualisation de l'aiguille au sein de la cible (c) fragment biopsique (d) obtenu avec une aiguille de calibre 14G (e) (Images Hôpital René Huguenin).....</i>	<i>39</i>
<i>Figure 29 : Fonctionnement du Mammotome® ; Leica.....</i>	<i>40</i>
<i>Figure 30: Macrobiopsie assistée par le vide sous échographie (Mammotome®) (a,b) macrobiopsie échoguidée (c,d) récupération des fragments biopsiques (e,f) images échographiques obtenues avant et après aspiration de la cible avec système visualisé sous la cible (Dr M. Fischer, Hôpital René Huguenin)</i>	<i>41</i>
<i>Figure 31 : Risque de cancer après survenue d'un papillome prouvé histologiquement selon la méta analyse de Dyrstad et al.</i>	<i>43</i>
<i>Figure 32: Courbes de Kaplan Meier illustrant l'incidence cumulative de cancer du sein des différents types histologiques de la Mayo cohorte (Lewis et al 2006).....</i>	<i>44</i>
<i>Figure 33 : Repérage par un fil métallique de la cible au sein de laquelle un clip avait été mis en place ; clichés mammographiques de profil (A) et de face (B) attestant du bon positionnement de l'extrémité du fil. Radiographie de la pièce (C).</i>	<i>51</i>
<i>Figure 34 : Diagramme de flux.....</i>	<i>58</i>
<i>Figure 35: Distribution des sous diagnostics</i>	<i>59</i>
<i>Figure 36: Diagramme en secteur des résultats histologiques définitifs bénins : DSK : Dystrophie scléro-kystique ; ADF : adénofibrome ; HES : hyperplasie épithéliale simple ; MCS : métaplasie cylindrique simple ; CR : cicatrice radiaire.....</i>	<i>60</i>
<i>Figure 37 : Cas 1 : sous diagnostic macrobiopsie : (A) Cliché localisé mettant en évidence une asymétrie de densité (flèche) avec microcalcifications classées BIRADS 4 (B) correspondant à un rehaussement de type masse à l'IRM (coupe axiale T1 après injection) et à (C) une petite masse discrètement hypoéchogène à l'échographie. 6 prélèvements ont été réalisés au mammotome 8G dont un contenant des microcalcifications (D). Coupe histologique du fragment biopsique ponctuée de microcalcifications (flèches noires) avec lésion papillaire floride. Coupes histologiques de la pièce de résection (F et G) : CCIS de type papillaire et micropapillaire avec des cellules de bas grade réalisant des arches de pont.</i>	<i>67</i>
<i>Figure 38: Cas 4 : sous diagnostic microbiopsie : Masse ACR4a de 16mm du quadrant supéro-externe du sein gauche (A) mammographie et échographie (B) ; prélevée par microbiopsie (C) : histologie retrouvant un papillome endocanalaire. Apparition d'une masse complexe au décours du suivi (D) (45 mois) de 6cm. L'histologie de la pièce révèle une lésion en grande partie nécrosée (E), les zones viables répondent à un CCIS papillaire (F).</i>	<i>68</i>
<i>Figure 39: Cas 6 : sous diagnostic microbiopsie : Masse de contours irréguliers de type ACR4 à la mammographie (A) et à l'échographie (B) l'histologie définitive (C et D) met en évidence un carcinome infiltrant de type papillaire sans kyste avec des contours discrètement irréguliers en périphérie (D) l'immunomarquage des marqueurs myoépithéliaux montre l'absence de cellule myoépithéliale au sein et en périphérie de la lésion.</i>	<i>69</i>
<i>Figure 40 : Arbre décisionnel devant une lésion papillaire sans atypie ; *écoulement persistant, palpable</i>	<i>84</i>

Liste des tableaux

<i>Tableau 1 : Caractéristiques morphologiques des papillomes intracanaux et des carcinomes in situ de type papillaire d'après Kraus et Neubecker</i>	<i>22</i>
<i>Tableau 2: Distribution des cellules myoépithéliales (CME) au sein des lésions papillaires mammaires ; CCIS (carcinome canalaire in situ)</i>	<i>25</i>
<i>Tableau 3 : Caractéristiques des papillomes</i>	<i>27</i>
<i>Tableau 4 : Caractéristiques cliniques de la population et des lésions étudiées.....</i>	<i>53</i>
<i>Tableau 5 : Types d'anomalies échographiques.....</i>	<i>54</i>
<i>Tableau 6: Caractéristiques en imagerie : mammographie, IRM et échographie</i>	<i>56</i>
<i>Tableau 7: Caractéristiques des procédures de prélèvement</i>	<i>57</i>
<i>Tableau 8: Association entre les variables et la sous-estimation</i>	<i>63</i>
<i>Tableau 9: Analyse des variables dans le sous-groupe microbiopsie</i>	<i>65</i>
<i>Tableau 10 : Caractéristiques des lésions malignes.....</i>	<i>66</i>
<i>Tableau 11: Revue de la littérature de 2006 à 2018 :</i>	<i>76</i>

SERMENT D'HIPPOCRATE

Au moment d'être admis à exercer la médecine, en présence des maîtres de cette école et de mes condisciples, je promets et je jure d'être fidèle aux lois de l'honneur et de la probité qui la régissent.

Mon premier souci sera, de rétablir, de préserver ou de promouvoir la santé dans tous les éléments physiques et mentaux, individuels collectifs et sociaux. Je respecterai toutes les personnes, leur autonomie et leur volonté, sans aucune discrimination selon leur état ou leurs convictions.

J'interviendrai pour les protéger si elles sont affaiblies, vulnérables ou menacées dans leur intégrité ou dignité.

Même sous la contrainte, je ne ferai usage de mes connaissances contre les lois de l'humanité.

J'informerai les patients de décisions envisagées, de leurs raisons et de leurs conséquences.

Je ne tromperai jamais leur confiance et n'exploiterai pas le pouvoir hérité des circonstances pour forcer leurs consciences.

Je donnerai mes soins à l'indigent et à quiconque me les demandera.

Je ne me laisserai influencer ni par la recherche du gain ni par la recherche de la gloire.

Admis dans l'intimité des personnes, je tairai les secrets qui me sont confiés.

Reçu à l'intérieur des maisons, je respecterai les secrets des foyers.

Et ma conduite ne servira pas à corrompre les mœurs.

Je ferai tout pour soulager les souffrances, sans acharnement.

Je ne provoquerai jamais la mort délibérément.

Je préserverai l'indépendance nécessaire à l'accomplissement de ma mission.

Que je sois modéré en tout, mais insatiable de mon amour de la science.

Je n'entreprendrai rien qui ne dépasse mes compétences ; je les entretiendrai et les perfectionnerai pour assurer au mieux les services qui me seront demandés.

J'apporterai mon aide à mes confrères ainsi qu'à leurs familles dans l'adversité.

Que les hommes et mes confrères m'accordent leur estime si je suis fidèle à mes promesses,

Que je sois déshonoré et méprisé si j'y manque.

NOM ETPRENOM : DHUNDASS SARAH

SUJET DE LA THESE : Les papillomes mammaires sans atypie diagnostiqués par biopsie radioguidée doivent-ils être opérés ?

THESE : Médecine **QUALIFICATION :** Médecine spécialisée

ANNEE : 2018 **NUMERO D'IDENTIFICATION :** 2018ANTI0257

MOTS-CLES : Papillomes mammaires sans atypie, lésions bénignes à risque, Microbiopsie, Macrobiopsie assistée par le vide

RESUME :

Objectif : Evaluer le taux de sous diagnostic des papillomes mammaires sans atypie diagnostiqués par microbiopsie (MiB) ou macrobiopsie assistée par le vide (MBAV) afin de déterminer si une exérèse chirurgicale doit être systématique.

Matériel et Méthodes : Les résultats histologiques de 15615 biopsies réalisées entre Janvier 2001 et Décembre 2014 dans notre institut ont été revues. Les modes de prélèvements incluaient la MiB échoguidée (14G) et la MBAV échoguidée ou sous guidage stéréotaxique (8G-13G). Les données cliniques, radiologiques et liées à la procédure ont été recueillies prospectivement dans notre base de données. Au total, 179 lésions papillaires sans atypie ont été diagnostiquées chez 159 patientes : 121 ayant bénéficié d'une chirurgie et 58 d'une surveillance. Les résultats histologiques obtenus après biopsie ont été confrontés à l'histologie définitive en cas de prise en charge chirurgicale ou aux données de la surveillance par imagerie. L'influence des variables cliniques, radiologiques ou liées à la procédure sur le risque de sous-estimation a été analysée.

Résultats : Après exclusion des perdus de vues, 158 lésions papillaires sans atypie ont été analysées parmi lesquelles 90 ont été diagnostiquées par MBAV et 68 par MiB. Le taux de sous diagnostic était de 7/158 soit 4.4% comprenant 6 carcinomes canalaire in situ et 1 carcinome canalaire invasif. Parmi les 42 lésions surveillées, deux ont été opérées secondairement dont une s'est avérée maligne (délai de 45 mois après biopsie). La médiane de suivi était de 30 mois (6-93mois). Le taux de sous diagnostic était significativement plus élevé dans le sous-groupe diagnostiqué par MiB 8.9% (6/68) par rapport au sous-groupe diagnostiqué par MBAV 1.1% (1/90) ($p=0.042$). Aucune des données cliniques ou radiologiques colligées (notamment l'âge, la taille de la lésion, le BIRADS échographique ou mammographique) n'a semblé prédire la malignité.

Conclusion : L'usage de la macrobiopsie assistée par le vide limite significativement le taux de sous diagnostics. Une surveillance d'au moins 5 ans peut être proposée en cas de macrobiopsie si l'exérèse est complète, une exérèse par chirurgie ou macrobiopsie reste préconisée en cas de prélèvement par microbiopsie.

JURY :

- Président : Professeur Cédric DE BAZELAIRE

- Juges :

- Professeur Régis DUVAUFERRIER
- Professeur Roman ROUZIER
- Docteur Adriana LANGER

- Directeur de Thèse : Docteur Pascal CHEREL

ADRESSE DU CANDIDAT :