HAL
open science

Analyse de l'anatomie angio-TDM du pédicule glissonien droit : existe-t-il des variations à risque d'échec du clampage glissonien droit lors d'une hépatectomie droite programmée ? Étude ancillaire PHRC national PIXEL

Fabien Clipet

▶ **To cite this version:**

Fabien Clipet. Analyse de l'anatomie angio-TDM du pédicule glissonien droit : existe-t-il des variations à risque d'échec du clampage glissonien droit lors d'une hépatectomie droite programmée ? Étude ancillaire PHRC national PIXEL. Chirurgie. 2017. dumas-01916135

HAL Id: dumas-01916135

https://dumas.ccsd.cnrs.fr/dumas-01916135v1

Submitted on 7 Jan 2019

HAL is a multi-disciplinary open access archive for the deposit and dissemination of scientific research documents, whether they are published or not. The documents may come from teaching and research institutions in France or abroad, or from public or private research centers.

L'archive ouverte pluridisciplinaire **HAL**, est destinée au dépôt et à la diffusion de documents scientifiques de niveau recherche, publiés ou non, émanant des établissements d'enseignement et de recherche français ou étrangers, des laboratoires publics ou privés.

Université Picardie Jules Verne

Faculté de médecine d'Amiens

Thèse n°2017-110

THESE D'ETAT DE DOCTEUR EN MEDECINE
Spécialité chirurgie générale

Soutenance publique du mardi 10 Octobre 2017

Monsieur Fabien CLIPET

ANALYSE DE L'ANATOMIE ANGIO-TDM DU PEDICULE GLISSONIEN DROIT : EXISTE-T-IL DES VARIATIONS A RISQUES D'ECHEC DU CLAMPAGE GLISSONIEN DROIT LORS D'UNE HÉPATECTOMIE DROITE PROGRAMMÉE : ETUDE ANCILLAIRE PHRC NATIONAL PIXEL

Le président du Jury,

Monsieur le Professeur Jean-Marc REGIMBEAU

Les Juges,

Monsieur le Professeur Denis CHATELAIN

Monsieur le Professeur Jean-Marc CONSTANS

Monsieur le Docteur Charles SABBAGH

Le directeur de thèse,

Monsieur le Docteur Lionel REBIBO

Monsieur le Professeur Jean-Marc REGIMBEAU

Professeur des Universités-Praticien Hospitalier

(Chirurgie digestive)

Responsable du service de chirurgie digestive

Pôle "Médico-chirurgical digestif, rénal, infectieux, médecine interne et endocrinologie" (D.R.I.M.E)

Président du Jury

Vous m'avez beaucoup appris dans mon parcours d'interne de chirurgie digestive.

Vous m'avez aidé à élaborer et corriger ce travail.

Que cette thèse soit le témoignage de ma profonde reconnaissance et de mon plus grand respect.

Monsieur le Professeur Denis CHATELAIN
Professeur des Universités-Praticien Hospitalier

(Anatomie et cytologie pathologique)

Vous me faites l'honneur de juger ce travail, veuillez trouver ici l'expression de mes sincères remerciements et de mon profond respect.

Monsieur le Professeur Jean-Marc CONSTANS
Professeur des Universités-Praticien Hospitalier

(Radiologie et Imagerie médicale)
Pôle Imagerie

Vous me faites l'honneur de juger ce travail, veuillez trouver ici l'expression de mes sincères remerciements et de mon profond respect.

Monsieur le Docteur Charles SABBAGH
Maître de Conférences des Universités – Praticien Hospitalier

(Chirurgie digestive)

Tu me fais l'honneur de juger ce travail.

Que cette thèse soit le témoignage de ma profonde reconnaissance.

Monsieur le Docteur Lionel REBIBO

Praticien Hospitalier

(Chirurgie digestive)

Directeur de thèse

Merci pour tout ce que tu m'as transmis.

J'ai énormément apprécié travailler avec toi.

Tu resteras pour moi un modèle à suivre tout au long de ma carrière.

Tu m'as aidé à élaborer et corriger ce travail.

Que cette thèse soit le témoignage de ma profonde reconnaissance et de mon plus grand respect.

REMERCIEMENTS

A mes parents pour leur soutien depuis le début. Sans vous je ne serais pas là. Je ne pourrais jamais assez vous remercier. Vous m'avez toujours tout donné malgré les difficultés. Je vous aime.

A mes frères sur qui je peux toujours compter.

A ma grand-mère Anne-Marie et toute ma famille avec une mention spéciale pour Denis et Florence.

A Soumaya qui a partagé une partie de cette aventure avec moi. Tu as toujours été présente autant dans les bons que les mauvais moments. Simplement merci.

A Ilan avec qui ca a toujours été un plaisir de travailler.

A Moulkheir et Cécile pour leur aide précieuse dans le service. Que serait les internes sans vous.

Et surtout,

A mon fils Jules qui remplit ma vie de bonheur depuis un an. Tu es ma plus belle réussite. Je t'aime.

A ma femme Catherine (Calinou) pour son amour et son soutiens inconditionnel depuis tant d'années. Sans toi je ne serais pas la. Je t'aime.

RESUME

Introduction. Le contrôle complet du pédicule portal droit selon l'abord glissonien permet un contrôle vasculaire sélectif du pédicule portal droit lors des hépatectomies droites. La faisabilité de ce clampage varie de 70 à 100%. Certaines variations anatomiques du pédicule glissonien droit ont été identifiées comme facteurs prédictifs d'échec du clampage glissonien droit. Cependant, la majeure partie des études concerne de faibles effectifs ainsi que des analyses échographiques. L'objectif de cette étude était de caractériser les variations anatomiques du pédicule glissonien droit à risque d'échec de clampage en cas d'abord glissonien dans le cadre d'hépatectomie droite par l'intermédiaire d'une évaluation scannographique.

Matériels et Méthodes. Il s'agissait d'une étude rétrospective d'angioscanner effectués de façon prospective dans le cadre de l'étude PIXEL (Perfusion IndeX : Evaluation for Liver métastases). L'étude consistait en une analyse anatomique du pédicule portal par l'intermédiaire de la réalisation de 347 angioscanners. L'analyse a été réalisée en utilisant la classification de Madoff pour déterminer les variations anatomiques. Cette classification définie les variations en 4 types dont les 3 premières sont à risque d'échec de clampage du pédicule glissonien droit. Un angle inférieur à 50° entre le tronc porte et la branche portale gauche malgré une anatomie modale était également à risque d'échec du clampage glissonien complet de même que les variations anatomiques segmentaires. Le critère primaire de l'étude était le taux d'anatomie modale visible sur l'angioscanner. Les critères secondaires étaient le taux et le type de variations anatomiques, le taux d'échec de clampage du pédicule glissonien droit et le type de répercussion clinique en cas de variations anatomiques.

Résultats. Trois cent quarante-sept angioscanner ont été analysés. L'anatomie était modale chez 246 patients (71%). Les variations de type 1 et 2 étaient présentes chez respectivement

39 patients (11%) et 59 patients (17%). Trois patients avaient une anatomie de type 3 (1%). Cinquante-quatre patients (22%) avec une anatomie portale modale présentaient une variation d'une branche segmentaire à risque d'échec du clampage sélectif du pédicule sectoriel postérieure droit. Egalement 16 patients (6,5%) ayant une anatomie modale avaient un angle inférieur à 50° entre le tronc porte et la branche portale gauche. Au total, 115 patients avaient un risque d'échec du clampage glissonien droit (33,5%).

Conclusion. Cette étude confirme une fréquence élevée de variations anatomiques hilaires avec 70% de patients ayant une anatomie modale. Dans cette étude, 33,5% des patients sont à risque d'échec du clampage glissonien droit. Une analyse précise de l'anatomie portale est donc un prérequis avant toute hépatectomie droite.

Mots clés : clampage glissonien, hépatectomie droite, variations anatomiques, angio-TDM.

SOMMAIRE :

Introduction	p.11
Matériels et Méthodes	p.12
-Etude PIXEL	p.12
-Reconstruction des images scannographiques	p.14
-Anatomie fonctionnelle hépatique	p.17
-Abord glissonien	p.17
-Classification des variations anatomiques portale selon Madoff	p.19
-Définition et variations à risque d'échec du clampage glissonien	p.23
-Critères d'évaluation de l'étude	p.23
Résultats	p.24
Discussion	p.26
Conclusion	p.32
Bibliographie	p.33

INTRODUCTION

Afin de diminuer le risque d'hémorragie peropératoire dans le cadre d'hépatectomie, le clampage du pédicule hépatique (ou manœuvre de Pringle) est une technique prenant en masse la totalité du pédicule hépatique. Son caractère intermittent ou continu permet des durées de clampage plus ou moins importantes limitant les conséquences ischémiques sur le futur foie restant. Néanmoins le clampage du pédicule hépatique ne peut être effectué de façon continue du fait du risque d'ischémie du parenchyme hépatique restant.

Afin de limiter le risque d'ischémie et permettre un clampage plus prolongé, de nouvelles techniques ont été développées consistant en des clampages sélectifs. Parmi ces techniques ont été décrits l'approche hilaire/intra-fascial/extra-hépatique [**1**], l'approche intra-parenchymateuse/extra-fascial [**2**] et l'approche supra-hilaire/extra-fascial ou abord glissonien [**3**] (Figure 1).

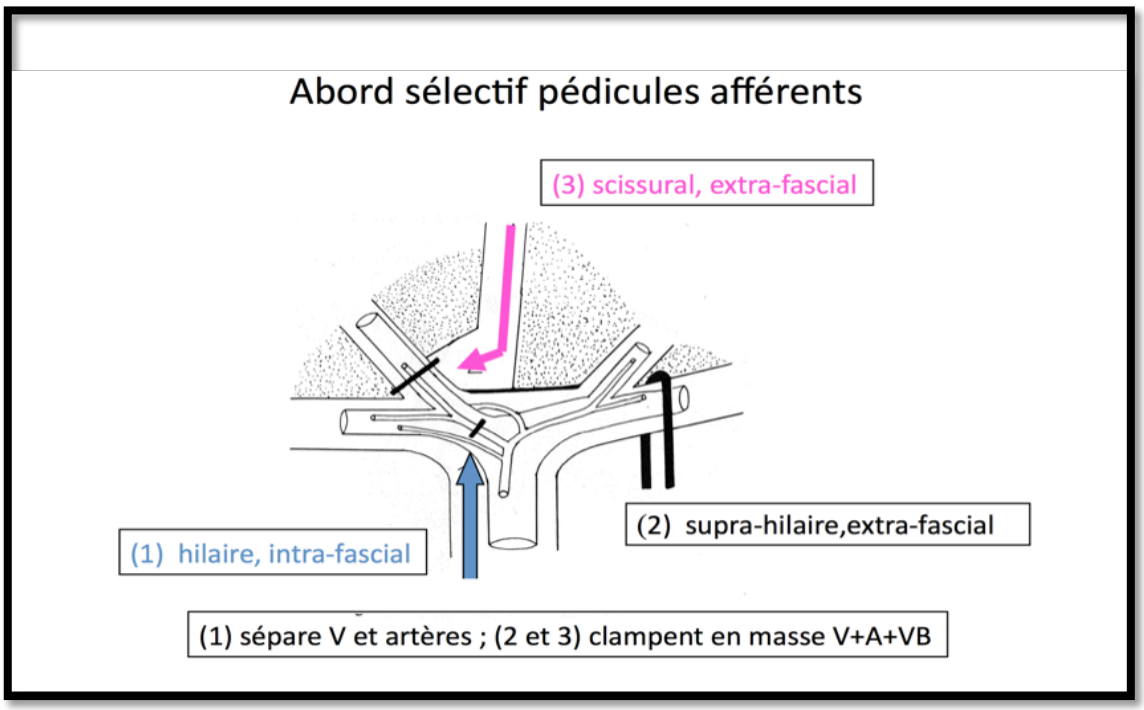

Figure 1 : différents types de clampages sélectifs

L'abord glissonien a pour avantage théorique de limiter le risque de devascularisation du foie restant, éviter la plaie ou ligature accidentelle d'une branche de la voie biliaire n'étant pas intéressé par la résection hépatique et permettre une épargne parenchymateuse.

Pour en faciliter sa réalisation, Machado et al [**4**] ont décrits une technique basée sur des repères anatomiques externes. Figueras et al [**3**] ainsi que Giordano et al [**5**] ont montré que cette technique était sécurisée avec peu de complications et réalisables dans 100% des cas. Plus récemment, dans une étude prospective incluant 32 patients, Mouly et al [**6**] ont montré que cette technique n'était réalisable que dans 75% des cas et que dans les cas d'échec, une anatomie modifiée du pédicule glissonien droit en était la cause.

Aucune étude actuellement ne s'intéresse aux variations du pédicule hépatique droit dans le cadre d'une évaluation par l'intermédiaire d'un angioscanner (angio-TDM) abdominal sur un effectif important.

L'objectif de cette étude était de caractériser les variations anatomiques du pédicule glissonien droit à risque d'échec de clampage en cas d'abord glissonien dans le cadre d'hépatectomie droite par l'intermédiaire d'une évaluation scannographique.

MATERIEL ET METHODES

Il s'agissait d'une étude rétrospective d'angioscanner effectués de façon prospective dans le cadre de l'étude PIXEL. L'étude consistait en une analyse des variations anatomiques du pédicule portal droit sur 347 angio-TDM.

Etude PIXEL

Il s'agit d'un essai évaluant la valeur de l'index de perfusion hépatique par scanner, comme marqueur de l'apparition de métastases hépatiques, chez des patients ayant un cancer du

colon non métastatique (Perfusion IndeX : Evaluation for Liver metastasis). Il s'agissait d'une étude multicentrique dont le but était d'évaluer la valeur pronostic de l'index de perfusion hépatique dans l'apparition des métastases hépatiques chez des patients présentant un cancer colique de stade I à III naïf de tout traitement.

Le protocole pour réalisation de l'angio-TDM était :

1. Première acquisition hélicoïdale standard sans injection centrée sur le foie
2. Acquisition de perfusion :
    - le patient doit respirer **doucement tout au long de cette phase (respiration abdominale)**
    - Injection : bolus de 40 mL d'agent de contraste iodé à 350 mgI/mL. Injection au débit de 5 mL/s puis rinçage par 20 mL de sérum physiologique.
    - Centrage : sur un volume où les images contiennent le parenchyme hépatique droit et le tronc porte.
    - Synchronisation entre le début de l'acquisition et de l'injection.
    - Acquisition des images
        - De 0 à 30 secondes : une image par seconde, 80kV, 100 mA, temps de rotation 1 sec soit 100mAs
        - De 30 secondes à 2 minutes : une image toutes les trois secondes, 80kV, 100mA, temps de rotation 1 seconde soit 100mAs
    - Epaisseur de coupe de 5 millimètres.
3. Acquisition classique avec injection
    - Injection de 2mL/kg de poids corporel moins les 40 mL déjà injectés d'agent de contraste iodé à 350 mgI/mL

- Epaisseur de reconstruction inférieure à 5 mm ; étude hépatique 70s après début d'injection.

Reconstruction des images scannographiques

L'analyse des images a été réalisé sur le logiciel Osirix® (Pixmeo SARL, 266 Rue de Bernex, CH-1233 Bernex, Switzerland) et PACS (Carestream Health France (SAS), 1 rue Galilée, 93192 Noisy Le Grand Cedex, France).

Les analyses étaient effectuées par un interne en chirurgie digestive. Les variations anatomiques à risques d'échec du clampage Glissonien, ont été recherchées sur chaque angioscanner sur des coupes dans les 3 plans de l'espace ainsi qu'une reconstruction 3D systématique pour chaque patient. Ces variations ont été classées selon la classification de Madoff et al. (Figure 2) [**7**]. La classification de Madoff [**7**] a été préférée à celles de Nakamura [**8**] et de Cheng [**9**] qui retrouvent les mêmes variations (Figures 3 et 4) puisque cette classification avait été utilisée dans l'étude de Mouly et al. [**6**] pour définir les variations anatomiques à risques d'échec du clampage glissonien lors d'une étude précédente du service de Chirurgie Digestive.

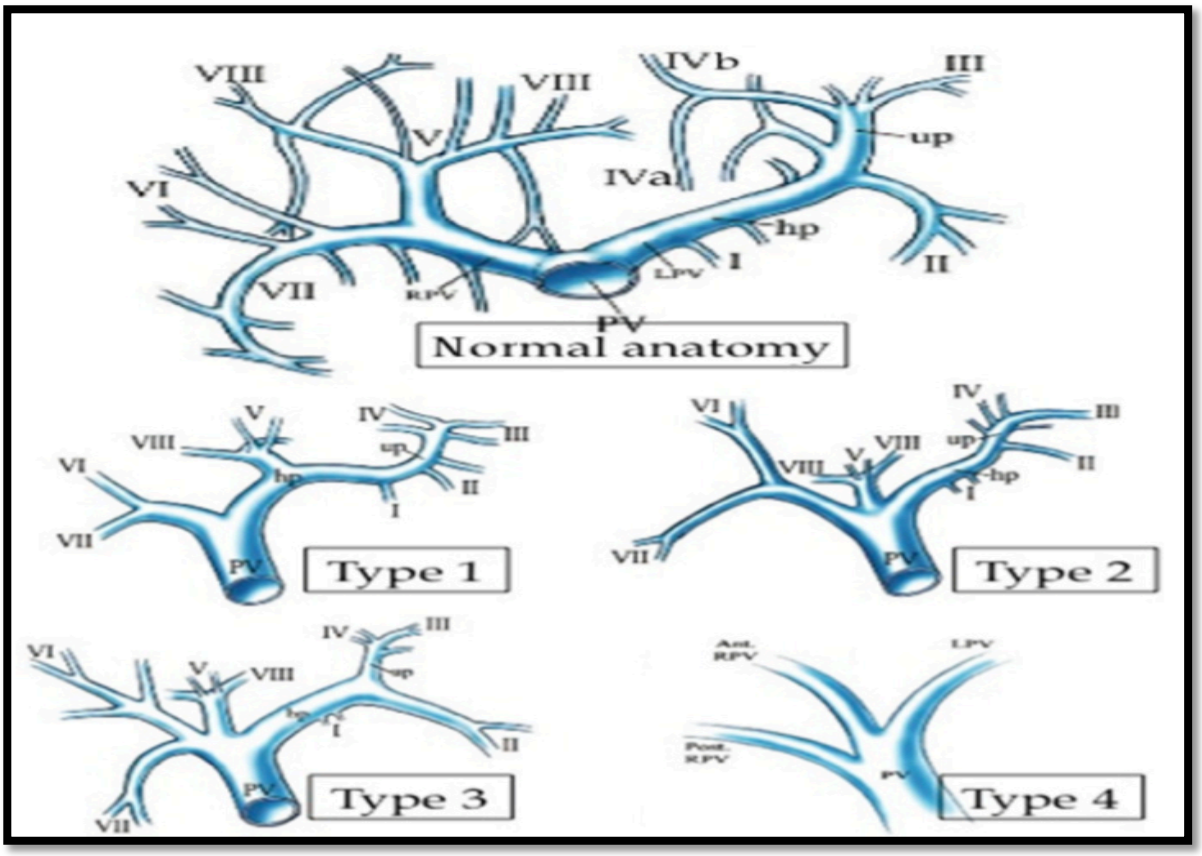

Figure 2 : Classification de Madoff des variations anatomiques portale

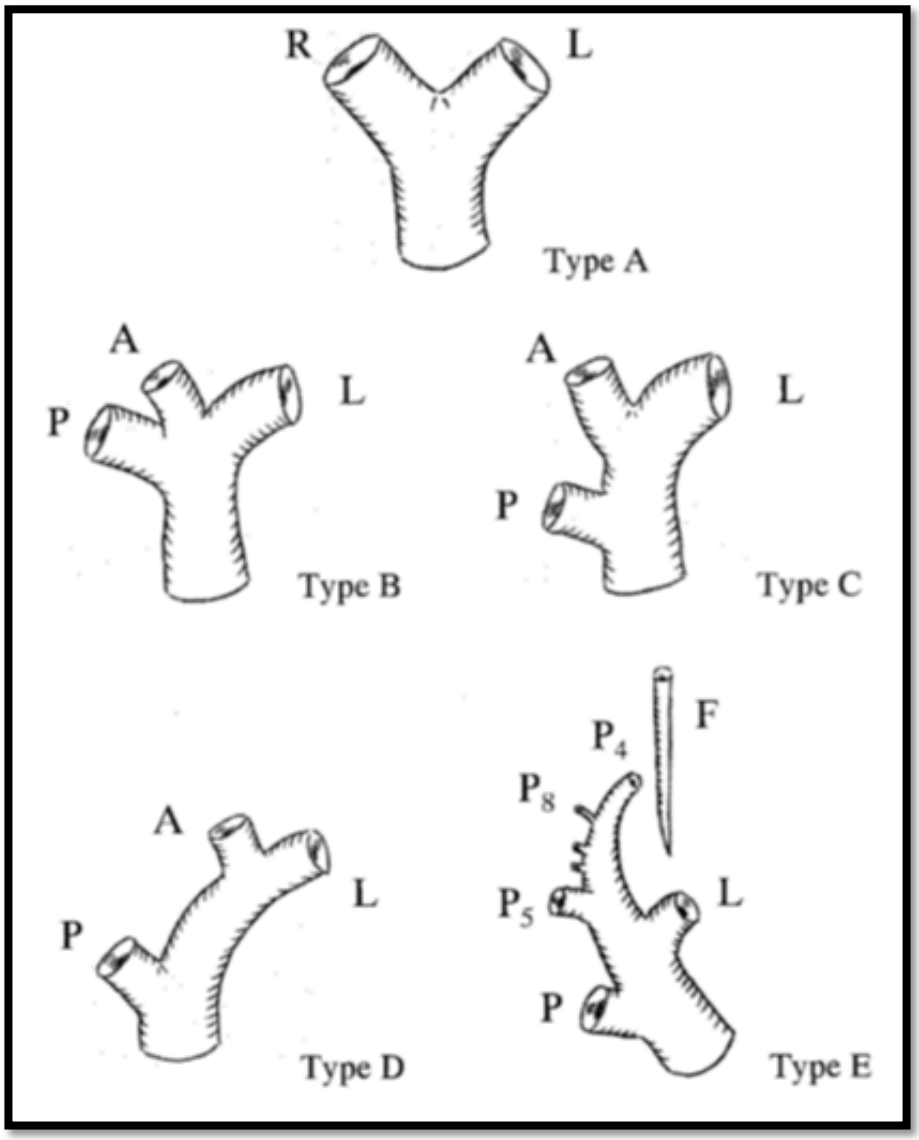

Figure 3 : Classification de Nakamura

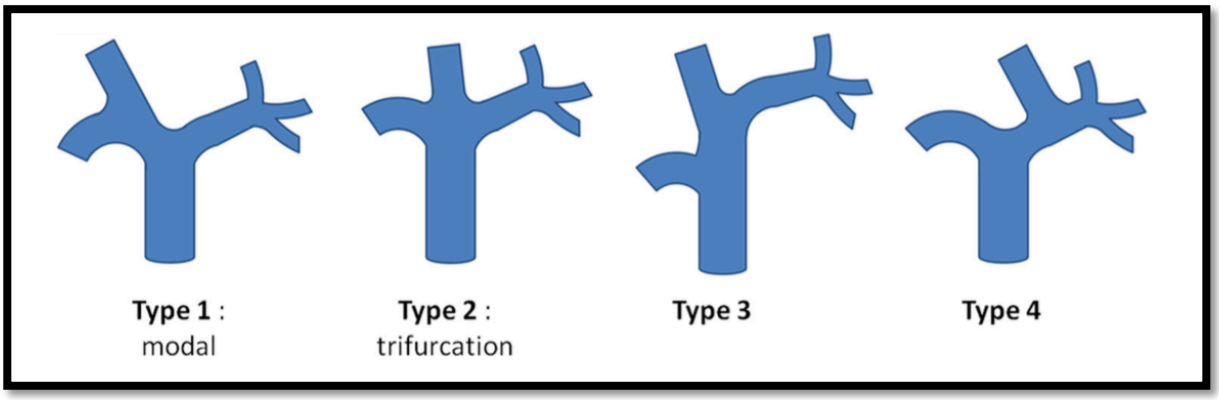

Figure 4 : Classification de CHENG

Anatomie fonctionnelle hépatique

La chirurgie hépatique moderne est basée sur le concept de la division anatomique vasculaire du Foie décrite par Couinaud en 1957 [**10**]. Cette systématisation anatomique est appelée anatomie fonctionnelle. Le Foie est donc divisé en quatre secteurs par les 3 veines hépatiques situées chacune dans une scissure porte.

Chacun de ces secteurs reçoit un pédicule portal composé d'une branche de la veine porte, d'une branche de l'artère hépatique et d'un canal biliaire. La branche porte se divise ainsi en une branche droite et une branche gauche. La branche droite se divise elle-même en une branche sectorielle antérieure (BSA) qui donnera les branches pour les segments V et VIII et en une branche sectorielle postérieure (BSP) qui donnera les branches pour les segments VI et VII. La branche gauche donnera une branche pour les segments II, III, IVa et IVb. Cette anatomie est décrite comme étant l'anatomie modale.

Ces 3 éléments sont entourés d'une émanation fibreuse de la capsule de Glisson appelée gaine glissonienne pour former un pédicule glissonien. Ces quatre secteurs se divisent en deux, hormis le secteur postérieur gauche qui ne contient qu'un segment, pour former 8 segments (un segment supplémentaire ou segment I qui entoure la veine cave inférieur). Chaque segment reçoit un pédicule Glissonien indépendant.

Abord glissonien (Supra-hilaire/extra-fascial) :

Il s'agit d'une technique de clampage vasculaire sélective. Cette technique permet d'aborder tous les pédicules glissoniens à la face inférieure du foie en utilisant des repères externes au nombre de 7 définis par Machado (Figure 5) et une technique de la plaque hilaire modifiée [**11**].

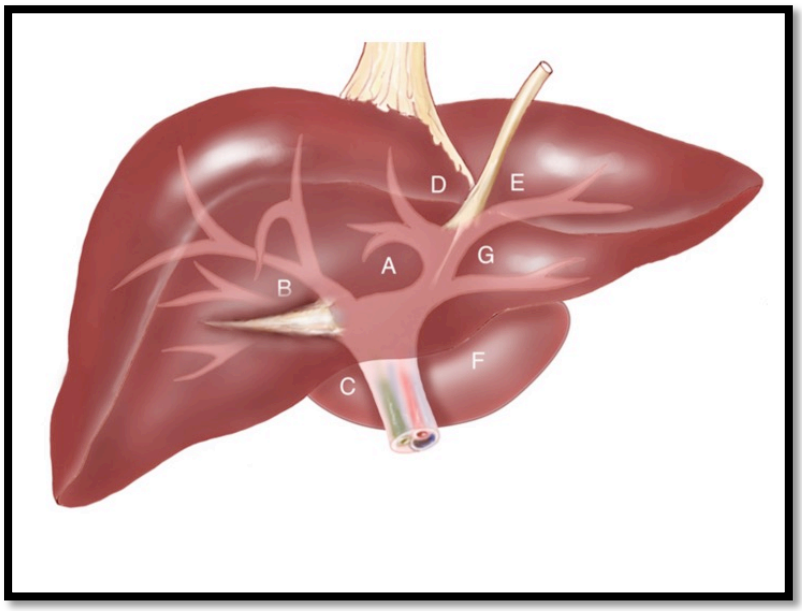

Figure 5 : Points de Machado

Cette approche a pour avantage de faciliter les clampages sélectifs, les techniques d'épargne parenchymateuse en vue de re-résection et les résections anatomiques carcinologique pour carcinome hépatocellulaire. De plus, elle peut-être couplée à la technique du Hanging qui facilite elle aussi les hépatectomies.

Trois manœuvres de sécurité permettent de minimiser le risque d'échec du clampage glissonien :

1. Visualisation de la ligne de décoloration ischémique séparant le foie droit du foie gauche.

2. Vérification à l'echodoppler d'un bon passage veineux dans la branche portale gauche.

3. Test à l'air par les voies biliaires montrant un passage de bulles d'air dans les voies biliaires gauches en échographie.

Les complications spécifiques liées à cette technique sont l'hémorragie et la fistule biliaire per et post-opératoire.

Classification des variations anatomiques portale selon Madoff [7]

L'anatomie modale (Figure 1) déjà décrite ne fait pas partie de cette classification qui reprend les variations les plus fréquentes et qui sont définies de la façon suivante :

- Type 1 : un tronc commun entre la branche sectorielle antérieure droite (BSAD) et la branche portale gauche (BPG) (Figure 6).
- Type 2 : trifurcation portale avec la BPG et les deux branches sectorielles droites partant du tronc porte sans branche porte droite individualisable (Figure 7).
- Type 3 : une trifurcation portale droite avec une branche pour le segment 6, une branche pour le segment 7 et une branche sectorielle antérieure ayant toutes les 3 une origine commune (quadrifurcation) (Figure 8).
- Type 4 : correspond à une bifurcation portale donnant naissance aux branches sectorielles antérieure et postérieure à destiné du foie droit, la branche sectorielle antérieure donnant naissance à la branche portale gauche.

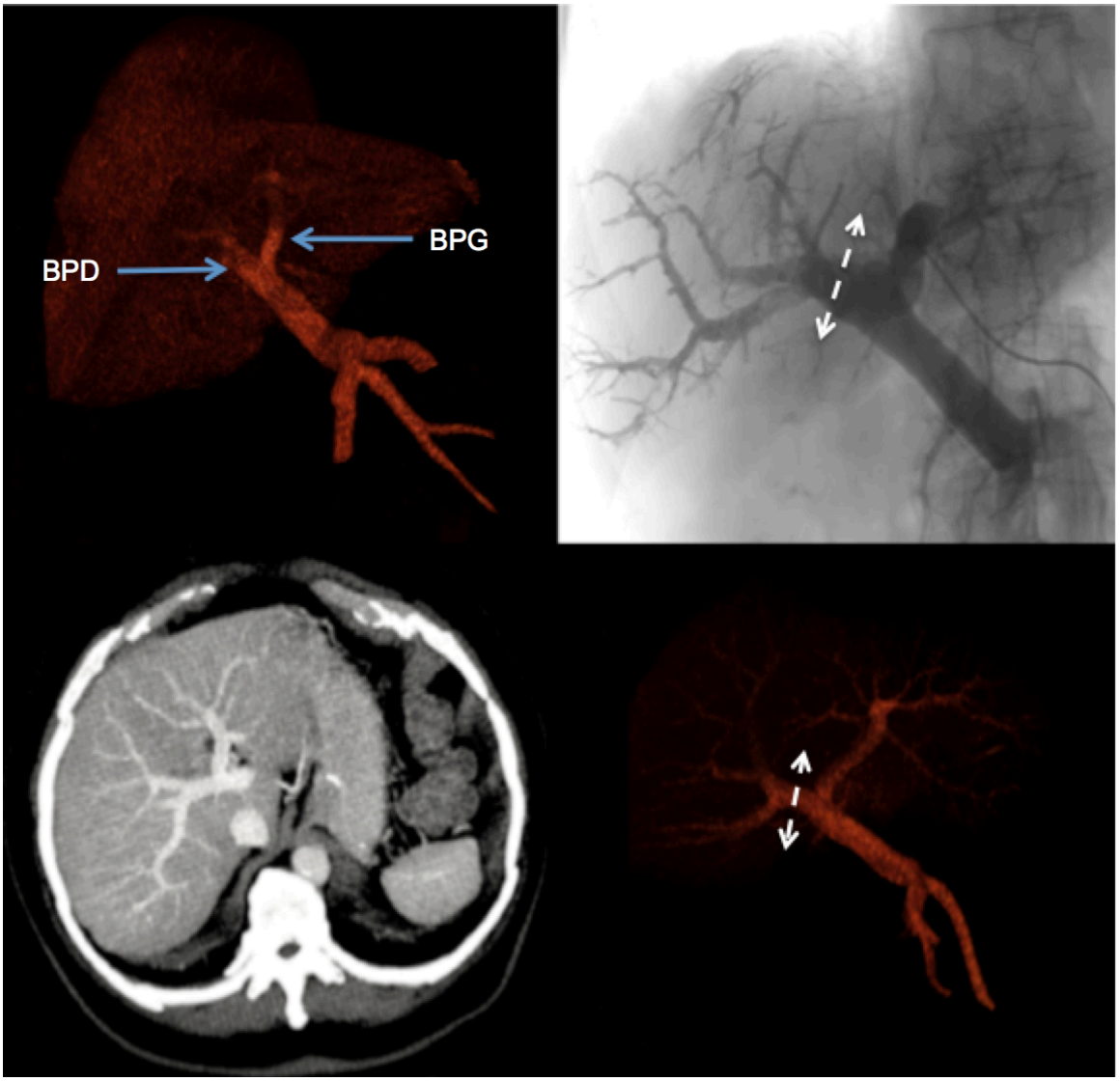

Figure 6 : Anatomie modale. (BPG : branche portale gauche, BPD : branche portale droite). Flèches pointillées : niveau du clampage glissonien.

Figure 7 : Variation anatomique de type 1 selon Madoff ; tronc commun entre la branche sectorielle antérieure droite (BSAD) et la branche portale gauche (BPG). BSPD : branche sectorielle postérieure droite. Flèches pointillées : niveau du clampage glissonien.

Figure 8 : Variation anatomique de type 2 selon Madoff ; trifurcation portale avec la branche portale gauche (BPG), la branche sectorielle antérieure droite (BSAD) et la branche sectorielle postérieure droite (BSPD) naissant du tronc porte sans branche portale droite individualisable. Flèches pointillées : niveau du clampage glissonien.

Définition et variations à risque d'échec du clampage glissonien

L'échec du clampage glissonien droit selon Mouly et al. [**6**] est défini comme un clampage étendu à la BPG ou un clampage droit incomplet. Dans l'étude décrite par Mouly et al [**6**], les variations de type 1 à 3 sont à risque d'échec de clampage glissonien droit tandis que la variation de type 4 ne l'est pas.

Egalement un angle entre le tronc porte et la branche portale gauche en situation modale mesuré à moins de 50° apparaît également comme un facteur d'échec du clampage glissonien par extension du clampage à la branche portale gauche [**6**]. Cet angle a été mesuré sur des reconstructions en 3 dimensions en utilisant 3 repères radiologiques que sont le milieu de la veine porte, la bifurcation portal et le milieu de la branche gauche de la veine porte.

Les variations anatomiques segmentaires comportent un risque d'échec du contrôle sélectif du pédicule glissonien sectoriel postérieur. Ces variations sont la naissance précoce de la branche segmentaire du segment VI sur la branche droite du tronc porte, ainsi qu'une trifurcation de cette branche droite en branche sectorielle antérieure et branches pour les segments VI et VII.

Critères d'évaluation de l'étude

Le critère primaire de l'étude était le taux d'anatomie modale visible sur l'angio-TDM selon la classification de Madoff [**7**].

Les critères secondaires étaient le taux et le type de variations anatomiques selon également la classification de Madoff [**7**], le taux d'échec de clampage du pédicule glissonien droit, le

taux de clampage incomplet du pédicule glissonien droit et le type de répercussion clinique en cas de variations anatomiques.

RESULTATS

Population

La population étudiée incluait 347 patients. Tous les patients avaient un angio-TDM analysable et des reconstructions 3D ont été effectuées pour l'ensemble des patients.

Analyse de l'anatomie selon la classification de Madoff

Une anatomie portale modale était retrouvée chez 246 patients (71%). Parmi les variations anatomiques retrouvées (122 patients) selon la classification de Madoff [**7**], le type 1 était retrouvé chez 39 patients (11%), tandis que le type 2 le plus fréquent dans notre étude était retrouvé chez 59 patients (17%). Trois patients (1%) avaient une variation de type 3 et aucune variation de type 4 n'était retrouvée (**Tableau 1**).

Tableau 1 : Variations anatomiques observées

anatomie	N	Type 1	Type 2	Type 3	Type 4	total
N	**245**	**39**	**59**	**3**	**0**	**347**
(%)	**(70)**	**(11)**	**(17)**	**(1)**	**(0)**	

Autre variations anatomiques avec bifurcation portale modale

Par ailleurs, nous avons retrouvé des variations anatomiques au niveau de la distribution

segmentaires chez des patients ayant une division portale modale. Vingt patients (8 %) présentaient une branche du segment VI naissant précocement de la branche portale droite. La branche portale droite se divisant après la naissance de la branche segmentaire du VI en branche sectorielle antérieure (BSA) et branche segmentaire pour le segment VII. L'autre variation correspondait à une trifurcation entre la BSA et les branches des segments VI et VII et était retrouvée chez 34 patients (14%) (**Tableau 2**).

Les mesures de l'angle entre la veine porte et la branche portale gauche retrouvaient 16 patients (6,5%) avec un angle inférieur à 50° parmi ceux avec une anatomie modale.

Tableau 2 : variations branche portale droite après une bifurcation modale

Anatomie modale	VI venant de la BPD	Trifurcation (SA+VI+VII)
191(78%)	**20(8%)**	**34(14%)**

(BPD : branche portale droite, BSAG : branche sectorielle antérieure droite, BSPD : branche sectorielle postérieure droite

Taux d'échec de clampage du pédicule glissonien droit

Le taux d'échec prévisible du contrôle sélectif du pédicule glissonien droit est de 33,5%.

Ce taux d'échec est réparti de la façon suivante.

- Extension du clampage glissonien droit à la branche gauche du tronc porte (15, 5 %) réalisant un clampage complet du flux portal (branche droite et gauche) :
    - Type 1 selon la classification de Madoff (11 %).
    - Angulation tronc porte/ branche gauche du tronc porte < 50° (4,5 %)
- Clampage incomplet du pédicule glissonien droit, c'est à dire n'incluant pas la branche sectorielle antérieure droite :

- Type 2 selon la classification de Madoff (17 %).
- Type 3 selon la classification de Madoff (1 %).

DISCUSSION

Notre série confirme une fréquence élevée de variations anatomiques du pédicule glissonien droit (33,5%) qui sont potentiellement à risques d'échec du clampage glissonien droit selon Mouly et al [**6**]. Dans la littérature, la fréquence de ces variations est comprise entre 0,01 et 35% [8, 9, 12, 13, 14, 15, 16, 17, 18, 19, 20, 21, 22, 23]. (**Tableau 3**). Notre étude se démarque des autres par la qualité des images scannographiques de haute qualité vasculaire avec un effectif important de patients. Quatre études ont des effectifs plus importants que notre série [12, 18, 20, 21]. Deux sont des études échographiques dont les données n'offrent pas la même précision diagnostique que des données scannographiques et les deux autres sont des études utilisant des données scannographiques acquises en routine quotidienne sans reconstructions scannographiques.

Les variations les plus fréquemment retrouvées dans notre étude sont les type 1 (11%) et 2 (17%) de la classification de Madoff et al [**7**]. Ces variations sont respectivement à risques de clampage étendu à la branche portale gauche ou de clampage incomplet (Figures 8 - 10). Ces variations sont retrouvées dans la littérature à des fréquences respectives comprises entres 0,9 et 23,5 % pour le type 1 et entre 0,01 et 20% pour le type 2.

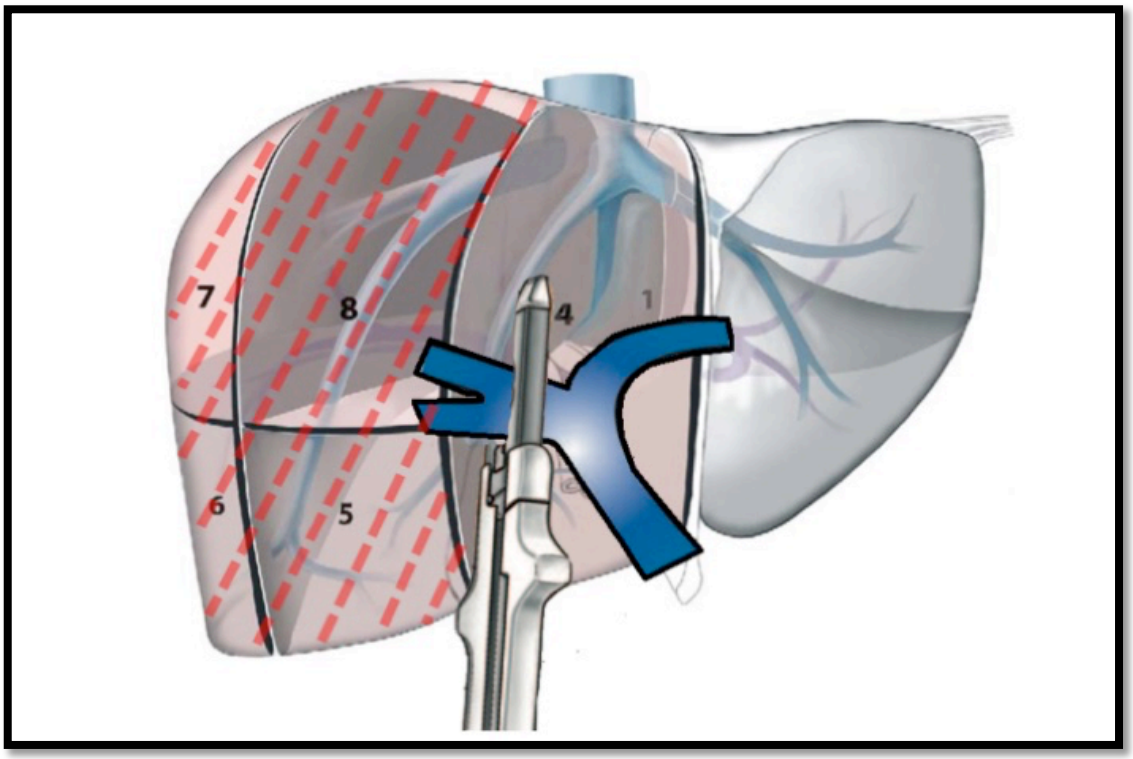

Figure 8: Clampage et anatomie modale. Zone pointillée rouge = Zone d'ischémie

Tableau 3: Variations anatomiques observées selon les études. (En sous ligné les variations à risques d'échec du clampage glissonien)

			Types anatomiques							
Etudes	Type d'imagerie	N of pts	normal	**Type 1**	**Type 2**	**Type 3**	Type 4	Autres	Total variations (%)	Variations à risques d'échec du CGD (%)
Fraser-Hill [X]	Echographie	18550	99,91	-	0,01	-	-	-	0,01	0,01
Soyer [X]	TDM	60	94	-	4	-	-	2	6	4
Bageacu [X]	Echo/TDM/IRM	124	85,5	1,6	4	-	8,9	-	14,5	5,6
Kishi [X]	TDM/Angio	287	91	1	6	-	2	-	9	7
Nakamura [X]	TDM	120	92,5	1,7	2,5	-	2,5	0,8	7,5	4,2
Covey [X]	TDM	200	65	-	9	-	13	13	35	9
Lee [X]	IRM	108	89	6 (type 1+4)	4	-	6 (type 1+4)	1	11	10
Koc [X]	TDM	1120	72,6	-	12,4	0,3	9,2	5,8	27,4	12,7
Erbay [X]	TDM	107	74	-	13	-	-	13	26	13
Akgul [X]	TDM	585	86,2	0,9	12,3	-	0,3	-	13,8	13,5
Atri [X]	US	507	79,9	4,3	10,8	-	4,7	0,2	20,1	15,1
Macchi [X]	TDM	50/200	75/90	-	20/10	5/0	-	-	25/10	25/10
Cheng [X]	TDM	210	69,5	11,5	19	-	-	-	30,5	30,5
Atasoy [X]	TDM	200	65,5	23,5	9,5	-	-	1,5	34,5	33
Série actuelle	Angio-TDM	347	70	11	17	1	-	1	30	30

Les variations de type 3 sont retrouvées à une fréquence de 1% et sont également à risque de clampage incomplet. Le type 4 (branche sectorielle postérieure droite) naissant de la veine porte avant la bifurcation portale) selon Madoff correspondant aux type C de Nakamura et type 3 de Cheng n'est pas retrouvé dans notre série et n'a pas été identifié comme variation à risque d'échec du clampage glissonien droit dans la série de Mouly et al [**6**]. Cependant, on pourrait envisager la possibilité d'un clampage incomplet ne prenant pas la branche sectorielle postérieure droite puisque celle-ci nait précocement sur le tronc porte et ne serait pas inclus lors d'un clampage glissonien droit utilisant les points A et C de Machado et al. [**4**] (Figure 4)

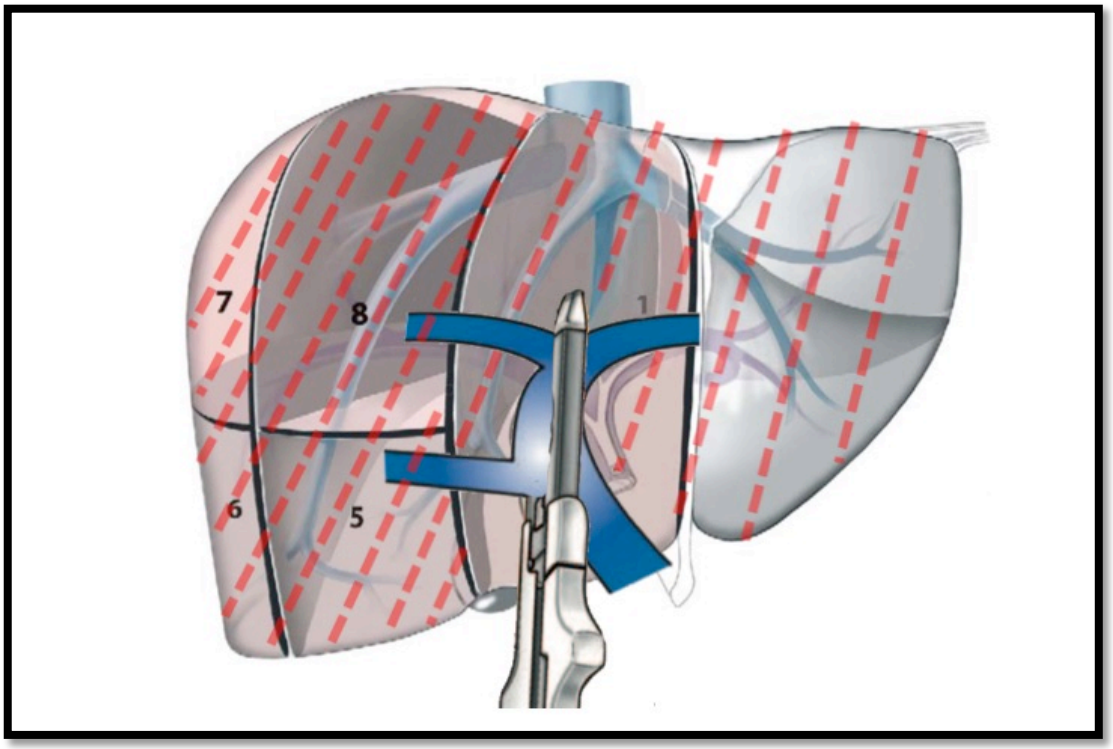

Figure 9 : clampage et anatomie de type 1. Extension de la zone d'ischémie à gauche

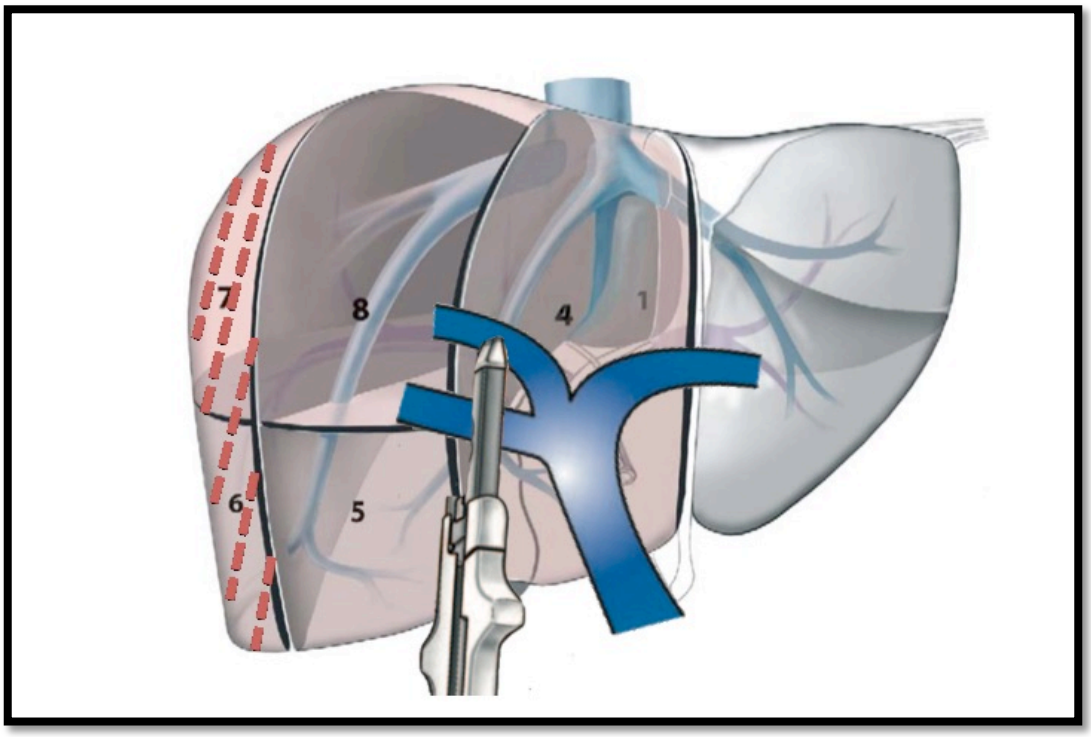

Figure 10 : clampage et trifurcation portale. Clampage incomplet

Par ailleurs, nous avons relevé dans cette série que malgré la présence d'une anatomie modale au niveau de la bifurcation portale, il existait des variations concernant la naissance des différentes branches à destinés des segments hépatiques droits. En effet, parmi les 245 patients présentant une anatomie modale portale, 22% présentait des variations après la bifurcation portale. Ces variations ne sont pas à risques d'échec en cas de contrôle du pédicule glissonien droit en masse [**11**]. Cependant, elles sont à risques d'échec en cas de contrôle sélectif du pédicule sectoriel postérieur droit qui serait effectué dans le cadre de la réalisation d'une bi-segmentectomie postérieure (segment VI et VII).

Radtke et al. [**24**] ont analysés l'anatomie périphérique segmentaire chez 71 greffons hépatique droit sur donneur vivant et ont rapportés un taux de variations anatomiques segmentaire de 38%. Ces variations ne sont pas à risques d'échec du clampage glissonien droit en bloc réalisé pour une hépatectomie droite, mais potentiellement à risque d'échec de clampage glissonien sélectif des branches sectorielles antérieure ou postérieure réalisés lors

d'hépatectomies segmentaires (bi-segmentectomie VI-VII ou V-VIII).

Par ailleurs, le clampage glissonien droit étant un clampage en masse de tous les éléments du pédicule, il faut s'enquérir des variations des éléments artériels et biliaires qui comme les variations veineuses sont retrouvé dans la littérature à une fréquence élevée. Radtke et al. [**24**] rapportent des taux de variations anatomiques artériels et biliaires hilaires de 36,6 et 22,5% respectivement. Les taux de variations segmentaires sont quant à eux retrouvés avec des fréquences respectives de 46,5 et 25,4%. A noter, que dans cette étude, aucune variation « triple » (veineuse, artérielle et biliaire) n'était retrouvé au niveau hilaire mais 14,1% des patients présentaient une variation impliquant les 3 éléments glissoniens à un niveau segmentaire [**24**]. Par ailleurs, selon Lee et al. 58% des patients ayant une variations anatomiques au niveau portale présentaient une variation anatomique biliaire [**17**].

Aucune étude dans la littérature ne retrouve de corrélation entre l'angle formé par le tronc porte et la branche portale gauche comme étant à risque d'échec du clampage glissonien. Seize patients (4,5%) dont l'anatomie était modale, avaient un angle inférieur à 50°. Trois patients, qui présentaient une variation anatomie de type 2 selon Madoff présentaient un angle inférieur à 50° mais ceux-ci présente déjà un risque d'échec du clampage glissonien à type d'extension du clampage à la branche gauche comme le rapporte Mouly et al [**6**]. Ce risque d'échec peut s'expliquer par le fait qu'une fermeture de l'angle modifie la zone de clampage en déplaçant la bifurcation portale vers la droite. Une contre traction comme le suggère Fong [**25**] pourrait diminuer ce risque d'extension du clampage a la branche gauche de la veine porte.

La limite principale de notre étude concerne bien évidemment l'analyse des données qui ont été faites par un médecin non radiologue (interne de chirurgie). Pour nous affranchir au maximum de ce biais nous avons réalisé des reconstructions 3D systématique pour chaque

patient permettant ainsi une analyse précise et fiable de l'anatomie

CONCLUSION

Notre étude confirme une fréquence élevée de variations anatomiques hilaire avec 70% de patients ayant une anatomie modale. Egalement 22% des patients ayant une bifurcation portale modale ont des variations segmentaires du pédicule après la bifurcation portale mais n'ayant pas d'impact sur la technique de clampage du pédicule glissonien droit. Au total, 33,5% des patients ont des variations anatomiques pour lequel le clampage glissonien droit serait considéré en échec du fait soit d'un clampage incomplet soit d'un clampage plus étendu que prévu. Une analyse précise de l'anatomie portale est donc un prérequis avant toute hépatectomie droite.

REFERENCES:

[1] Lortat-Jacob Jl, Robert Hg, Henry C. [Case of right segmental hepatectomy]. Mem Acad Chir (Paris). 1952; 78:244-51.

[2] Ton-That-Tung, Nguyen-Duong-Quang. [Segmentary hepatectomy by transparenchymatous vascular ligation]. Presse Med. 1965; 73:3015-7.

[3] Figueras J, Lopez-Ben S, Lladó L, Rafecas A, Torras J, Ramos E, Fabregat J, Jaurrieta E. Hilar dissection versus the "glissonean" approach and stapling of the pedicle for major hepatectomies: a prospective, randomized trial. Ann Surg. 2003; 238:111-9.

[4] Machado MA, Herman P, Machado MC. A standardized technique for right segmental liver resections. Arch Surg. 2003; 138:918-20.

[5] Giordano M, Lopez-Ben S, Codina-Barreras A, Pardina B, Falgueras L, Torres-Bahi S, Albiol M, Castro E, Figueras J. Extra-Glissonian approach in liver resection. HPB (Oxford). 2010; 12:94-100.

[6] Mouly C, Fuks D, Browet F, Mauvais F, Potier A, Yzet T, Quentin Q, Regimbeau JM. Feasibility of the Glissonian approach during right hepatectomy. HPB (Oxford). 2013; 15:638-45.

[7] Madoff DC, Hicks ME, Vauthey JN, Charnsangavej C, Morello FA Jr, Ahrar K, Wallace MJ, Gupta S. Transhepatic portal vein embolization: anatomy, indications, and technical considerations. Radiographics. 2002; 22:1063-76.

[8] Nakamura T, Tanaka K, Kiuchi T, Kasahara M, Oike F, Ueda M, Kaihara S, Egawa H, Ozden I, Kobayashi N, Uemoto S. Anatomical variations and surgical strategies in right lobe living donor liver transplantation: lessons from 120 cases. Transplantation. 2002; 73:1896-

903.

[9] Cheng YF, Huang TL, Chen CL, Sheen-Chen SM, Lui CC, Chen TY, Lee TY. Anatomic dissociation between the intrahepatic bile duct and portal vein: risk factors for left hepatectomy. World J Surg. 1997;21:297-300.

[10] Couinaud C. Le Foie: études Anatomiques et Chirurgicales, Masson, Paris, France, 1957.

[11] Regimbeau JM, Mauvais F. [Liver resection; the approach via Glisson's capsule]. J Chir (Paris). 2008; 145:355-62.

[12] Fraser-Hill MA, Atri M, Bret PM, Aldis AE, Illescas FF, Herschorn SD. Intrahepatic portal venous system: variations demonstrated with duplex and color Doppler US. Radiology. 1990; 177:523-6.

[13] Soyer P, Bluemke DA, Choti MA, Fishman EK. Variations in the intrahepatic portions of the hepatic and portal veins: findings on helical CT scans during arterial portography. AJR Am J Roentgenol. 1995; 164:103-8.

[14] Bageacu S, Abdelaal A, Ficarelli S, Elmeteini M, Boillot O. Anatomy of the right liver lobe: a surgical analysis in 124 consecutive living donors. Clin Transplant. 2011; 25:E447-54.

[15] Kishi Y, Imamura H, Sugawara Y, Sano K, Kaneko J, Kokudo N, Makuuchi M. Evaluation of donor vasculobiliary anatomic variations in liver graft procurements. Surgery. 2010; 147:30-9.

[16] Covey AM, Brody LA, Getrajdman GI, Sofocleous CT, Brown KT. Incidence, patterns, and clinical relevance of variant portal vein anatomy. AJR Am J Roentgenol. 2004;

183:1055-64.

[17] Lee VS, Morgan GR, Lin JC, Nazzaro CA, Chang JS, Teperman LW, Krinsky GA. Liver transplant donor candidates: associations between vascular and biliary anatomic variants. Liver Transpl. 2004; 10:1049-54.

[18] Koç Z, Oğuzkurt L, Ulusan S. Portal vein variations: clinical implications and frequencies in routine abdominal multidetector CT. Diagn Interv Radiol. 2007; 13:75-80.

[19] Erbay N, Raptopoulos V, Pomfret EA, Kamel IR, Kruskal JB. Living donor liver transplantation in adults: vascular variants important in surgical planning for donors and recipients. AJR Am J Roentgenol. 2003; 181:109-14.

[20] Akgul E, Inal M, Soyupak S, Binokay F, Aksungur E, Oguz M. Portal venous variations. Prevalence with contrast-enhanced helical CT. Acta Radiol. 2002; 43:315-9.

[21] Atri M, Bret PM, Fraser-Hill MA. Intrahepatic portal venous variations: prevalence with US. Radiology. 1992; 184:157-8.

[22] Macchi V, Porzionato A, Morra A, Zanon GF, De Caro R. Pattern of branching of the left portal vein: an anatomo-radiological study. Surg Radiol Anat. 2015; 37:463-71.

[23] Atasoy C, Ozyürek E. Prevalence and types of main and right portal vein branching variations on MDCT. AJR Am J Roentgenol. 2006; 187:676-81.

[24] Radtke A, Sgourakis G, Sotiropoulos GC, Molmenti EP, Nadalin S, Schroeder T, Saner F, Schenk A, Cincinnati VR, Broelsch CE, Lang H, Malagó M. Vascular and biliary anatomy of the right hilar window: its impact on recipient morbidity and mortality for right graft live donor liver transplantation. World J Surg. 2009; 33:1941-51.

[25] Fong Y, Blumgart LH. Useful stapling techniques in liver surgery. J Am Coll Surg. 1997; 185:93-100.