



**HAL**  
open science

# Esthétique dentaire et gradient thérapeutique : illustrations cliniques

Cécile Cabasse

► **To cite this version:**

Cécile Cabasse. Esthétique dentaire et gradient thérapeutique : illustrations cliniques. Médecine humaine et pathologie. 2018. dumas-01930580

**HAL Id: dumas-01930580**

**<https://dumas.ccsd.cnrs.fr/dumas-01930580v1>**

Submitted on 22 Nov 2018

**HAL** is a multi-disciplinary open access archive for the deposit and dissemination of scientific research documents, whether they are published or not. The documents may come from teaching and research institutions in France or abroad, or from public or private research centers.

L'archive ouverte pluridisciplinaire **HAL**, est destinée au dépôt et à la diffusion de documents scientifiques de niveau recherche, publiés ou non, émanant des établissements d'enseignement et de recherche français ou étrangers, des laboratoires publics ou privés.



UNIVERSITÉ NICE-SOPHIA ANTIPOLIS  
FACULTÉ DE CHIRURGIE DENTAIRE  
24 Avenue des Diabes Bleus, 06357 Nice Cedex 04

# **ESTHETIQUE DENTAIRE ET GRADIENT THERAPEUTIQUE : ILLUSTRATIONS CLINIQUES**

Année 2018

Thèse n°42-57-18-27

## **THÈSE**

Présentée et publiquement soutenue devant  
la Faculté de Chirurgie Dentaire de Nice  
Le 9 Novembre 2018  
Par

**Mademoiselle Cécile CABASSE**

Né(e) le 06 / 08 / 1992 à CANNES  
Pour obtenir le grade de :

**DOCTEUR EN CHIRURGIE DENTAIRE (Diplôme d'État)**

---

Examineurs :

Madame le Professeur  
Madame le Professeur  
Monsieur le Docteur  
Madame le Docteur

L. LUPI  
M.-F. BERTRAND  
R. CEINOS  
C. PESCI

Président du jury  
Assesseur  
Assesseur  
Assesseur

---

## CORPS ENSEIGNANT

### 56<sup>ème</sup> section : DEVELOPPEMENT, CROISSANCE ET PREVENTION

#### **Sous-section 01 : ODONTOLOGIE PEDIATRIQUE ET ORTHOPEDIE DENTO-FACIALE**

Professeur des Universités : Mme MANIERE-EZVAN Armelle

Professeur des Universités : Mme MULLER-BOLLA Michèle

Maître de Conférences des Universités : Mme JOSEPH Clara

Assistant Hospitalier Universitaire : M. BUSSON Floriant

Assistant Hospitalier Universitaire : Mme PIERRE Audrey

Assistante Associée-Praticien Associé : Mme OUEISS Arlette

#### **Sous-section 02 : PREVENTION, EPIDEMIOLOGIE, ECONOMIE DE LA SANTE, ODONTOLOGIE LEGALE**

Professeur des Universités : Mme LUPI-PEGURIER Laurence

Assistant Hospitalier Universitaire : Mme BORSA Leslie

Assistant Hospitalier Universitaire : Mme MERIGO Elisabetta

### 57<sup>ème</sup> section : CHIRURGIE ORALE ; PARODONTOLOGIE ; BIOLOGIE ORALE

#### **Sous-section 01 : CHIRURGIE ORALE ; PARODONTOLOGIE ; BIOLOGIE ORALE**

Professeur des Universités : Mme PRECHEUR-SABLAYROLLES Isabelle

Maître de Conférences des Universités : M. COCHAIS Patrice

Maître de Conférences des Universités : Mme DRIDI Sophie Myriam

Maître de Conférences des Universités : Mme RAYBAUD Hélène

Maître de Conférences des Universités : Mme VINCENT-BUGNAS Séverine

Maître de Conférences des Universités : Mme VOHA Christine

Assistant Hospitalier Universitaire : M. BORIE Gwenaël

Assistant Hospitalier Universitaire : M. CHARBIT Mathieu

Assistant Hospitalier Universitaire : Mme FISTES Elene-Maria

### 58<sup>ème</sup> section : REHABILITATION ORALE

#### **Sous-section 01 : DENTISTERIE RESTAURATRICE, ENDODONTIE, PROTHESES, FONCTION-DYSFONCTION, IMAGERIE, BIOMATERIAUX**

Professeur des Universités : Mme BERTRAND Marie-France

Professeur des Universités : M. BOLLA Marc

Professeur des Universités : Mme LASSAUZAY Claire

Professeur des Universités : M. MAHLER Patrick

Professeur des Universités : M. MEDIONI Etienne

Professeur Emérite : M. ROCCA Jean-Paul

Maître de Conférences des Universités : M. ALLARD Yves

Maître de Conférences des Universités : Mme BRULAT-BOUCHARD Nathalie

Maître de Conférences des Universités : M. CEINOS Romain

Maître de Conférences des Universités : Mme EHRMANN Elodie

Maître de Conférences des Universités : M. LAPLANCHE Olivier

Maître de Conférences des Universités : M. LEFORESTIER Eric

Maître de Conférences des Universités : Mme POUYSSEGUR-ROUGIER Valérie

Assistant Hospitalier Universitaire : Mme AZAN Cindy

Assistant Hospitalier Universitaire : Mme DEMARTY Laure

Assistant Hospitalier Universitaire : Mr LAMBERT Gary

Assistant Hospitalier Universitaire : M. MORKOWSKI-GEMMI Thomas

Assistant Hospitalier Universitaire : M. PARNOT Maximilien

Assistant Hospitalier Universitaire : Mme PETITTI-MASSIERA Marine

Assistant Hospitalier Universitaire : Mme SOSTHE Anne-Laure

# **REMERCIEMENTS**

## ***A Madame le Professeur Laurence LUPI***

Docteur en Chirurgie Dentaire

Docteur de l'Université de Nice Sophia-Antipolis

Professeur des Universités - Praticien hospitalier

Sous-Section Prévention, Epidémiologie, Economie de la Santé, Odontologie légale

Doyen de la Faculté de Chirurgie Dentaire de Nice

Je vous remercie de m'avoir fait l'honneur d'accepter de présider le jury de ma thèse.

Tout au long de mon cursus, votre joie de vivre, votre enthousiasme et votre bonne humeur, m'ont servi d'exemple et de réconfort.

Veillez trouver dans ce travail le témoignage de ma plus grande admiration ainsi que de mon profond respect.

## ***A Madame le Professeur Marie-France BERTRAND***

Docteur en Chirurgie Dentaire

Docteur de l'Université de Nice Sophia-Antipolis

Professeur des Universités - Praticien hospitalier

Sous-section Réhabilitation Orale - Discipline Dentisterie Restauratrice et Endodontie

Vice-Doyen Recherche de la Faculté de Chirurgie Dentaire de Nice

Je vous suis très reconnaissante d'avoir accepté de diriger ma thèse, dans ce domaine qui me tient particulièrement à cœur. Votre gentillesse, votre bienveillance, vos conseils, m'ont particulièrement aidé et touché. C'est en partie grâce à vous si j'ai su m'épanouir dans cette discipline qu'est la dentisterie conservatrice.

Veillez trouver dans ce travail l'expression de mes remerciements les plus sincères ainsi que ma profonde reconnaissance.

***A Monsieur le Docteur Romain CEINOS***

Docteur en Chirurgie Dentaire

Maitre de Conférence des Universités - Praticien hospitalier

Sous-section « Réhabilitation Orale » - Discipline Dentisterie Restauratrice et Endodontie

Je vous remercie de l'honneur que vous me faites en siégeant dans ce jury.

La richesse, la qualité, la clarté de vos enseignements, m'ont donné envie de toujours faire mieux dans ma pratique mais aussi lors de la rédaction de ma thèse. Vous êtes, à mes yeux, un modèle à suivre, tant humainement que professionnellement. Votre passion pour l'enseignement, votre souci du détail, ne cessent de me fasciner.

Veillez trouver dans ce travail l'expression de ma plus grande admiration et de mon profond respect.

***A Madame le Docteur Catherine PESCI***

Docteur en Chirurgie Dentaire

Docteur de l'Université de Nice Sophia-Antipolis - Praticien hospitalier

Spécialiste qualifiée en Médecine Bucco-Dentaire

Responsable des Urgences Dentaires

C'est avec joie que je vous compte parmi les membres de mon jury.

J'ai beaucoup apprécié travailler avec vous aux urgences. Vous m'avez énormément appris, lors de la gestion de cas qui peuvent s'avérer complexes. Votre gentillesse et votre disponibilité en clinique m'ont été d'une grande aide pour faire évoluer ma pratique.

Veillez trouver dans ce travail le témoignage de ma profonde estime et de mon respect le plus sincère.

# TABLE DES MATIERES

<b>1. INTRODUCTION .....</b>	<b>3</b>
<b>2. ORTHODONTIE.....</b>	<b>5</b>
2.1. DEFINITION - PRESENTATION .....	5
2.2. ALIGNEURS INVISIBLES (PAR GOUTTIERES).....	5
2.3. PROTOCOLE OPERATOIRE .....	6
2.4. CAS CLINIQUE.....	7
<b>3. ECLAIRCISSEMENT .....</b>	<b>8</b>
3.1. DEFINITION - PRESENTATION .....	8
3.2. ETIOLOGIE DES DYSCHROMIES .....	8
3.2.1. DYSCHROMIES EXTRINSEQUES .....	8
3.2.2. DYSCHROMIES INTRINSEQUES.....	8
3.3. INDICATIONS / CONTRE-INDICATIONS .....	9
3.4. MECANISME D’ACTION .....	11
3.5. PROTOCOLE OPERATOIRE .....	13
3.5.1. DENTS PULPEES .....	13
3.5.1.1. TECHNIQUE AMBULATOIRE .....	13
3.5.1.2. TECHNIQUE AU FAUTEUIL .....	14
3.5.2. DENTS DEPULPEES .....	14
3.5.2.1. ECLAIRCISSEMENT INTERNE .....	14
3.5.2.2. ECLAIRCISSEMENT INTERNE + EXTERNE .....	15
3.5.2.3. ECLAIRCISSEMENT INTERNE AU FAUTEUIL .....	15
3.6. CAS CLINIQUES .....	16
<b>4. EROSION-INFILTRATION.....</b>	<b>18</b>
4.1. DEFINITION - PRESENTATION .....	18
4.2. INDICATIONS .....	18
4.3. PROTOCOLE OPERATOIRE .....	18
4.4. CAS CLINIQUES .....	19
<b>5. MICRO-ABRASION.....</b>	<b>21</b>
5.1. DEFINITION - PRESENTATION .....	21
5.2. INDICATIONS .....	21

5.3. PROTOCOLE OPERATOIRE.....	22
5.4. CAS CLINIQUES .....	22
<b>6. MEGA-ABRASION .....</b>	<b>23</b>
6.1. DEFINITION - PRESENTATION .....	23
6.2. PROTOCOLE OPERATOIRE.....	23
6.3. CAS CLINIQUES .....	24
<b>7. STRATIFICATION ANATOMIQUE PAR RESINES COMPOSITES.....</b>	<b>26</b>
7.1. DEFINITION - PRESENTATION .....	26
7.2. INDICATIONS / CONTRE-INDICATIONS .....	26
7.3. PROTOCOLE OPERATOIRE.....	27
7.4. CAS CLINIQUES .....	31
<b>8. FACETTES CERAMIQUES.....</b>	<b>32</b>
8.1. DEFINITION - PRESENTATION .....	32
8.2. INDICATIONS / CONTRE-INDICATIONS .....	32
8.3. ANALYSE ESTHETIQUE ET PLANIFICATION.....	33
8.4. FACETTES PELLICULAIRES – SANS PREPARATION .....	33
8.5. FACETTES PARTIELLES.....	34
8.6. FACETTES AVEC PREPARATION .....	34
8.7. PROTOCOLE OPERATOIRE.....	35
8.8. SUIVI ET PERENNITE.....	36
8.9. CAS CLINIQUES .....	37
<b>9. CONCLUSION.....</b>	<b>38</b>



# 1. INTRODUCTION

La demande esthétique en consultation dentaire est sans cesse croissante<sup>1,2,3</sup>. Encouragés par les médias et les réseaux sociaux, les patients sont de plus en plus à l'affût de nouvelles techniques pouvant améliorer leur sourire.

Afin de répondre à cette demande, la mise en place d'un cadre de traitement moderne s'est imposée. Il a été, dans un premier temps, proposé par Pascal Magne et Urs Belser sous le nom de « puzzle physiologique »<sup>4</sup>, précisant que « Le choix doit d'abord se porter sur les protocoles les plus simples (traitements chimiques et composites directs) avant d'envisager des techniques plus sophistiquées (facettes et couronnes), en cas de nécessité absolue ... La maîtrise de ces techniques et une sélection précise des indications permettent souvent d'éviter des traitements plus invasifs et donc tout risque d'atteinte de la biomécanique de la dent ».

Puis, c'est dans un second temps que Jean-Pierre Attal et Gil Tirlet parleront de « gradient thérapeutique »<sup>5</sup>. C'est un concept médical permettant de guider la réflexion du chirurgien-dentiste, dans l'optique d'une préservation tissulaire maximale en fonction du temps, en accord avec les doléances esthétiques du patient.

Ce concept a su trouver sa place dans une pratique moderne de la dentisterie grâce à l'essor des nouveaux matériaux. Résines composites et céramiques ont su se démarquer en présentant de bonnes propriétés esthétiques et mécaniques, au détriment des restaurations métalliques, jugées inesthétiques.

On parle alors d'un concept allant du « plus conservateur au moins conservateur » (figure 1).

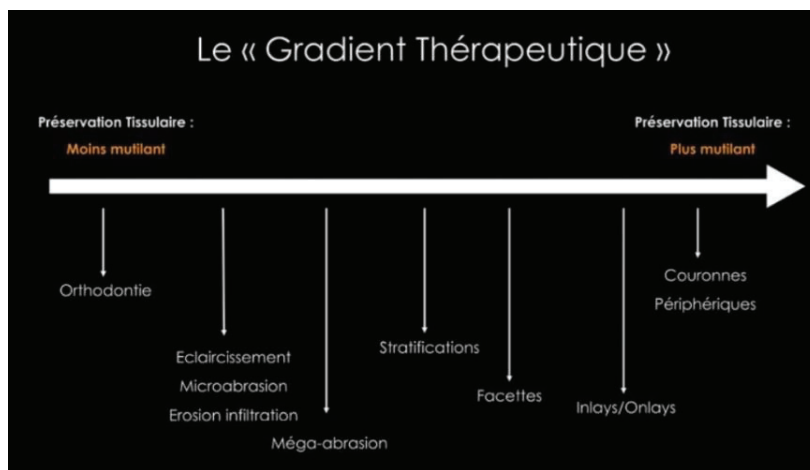


Figure 1 : Le concept de gradient thérapeutique<sup>5</sup>

Les impératifs biologiques, biomécaniques, fonctionnels et enfin esthétiques, deviennent indissociables, et permettent ainsi une parfaite intégration de la restauration<sup>6</sup>.

Le gradient thérapeutique permet au praticien de choisir son traitement parmi un vaste arsenal thérapeutique, en privilégiant la solution la moins mutilante. L'objectif principal est donc de conserver le plus possible les tissus dentaires sains, ainsi que l'anatomie naturelle des dents. La préservation tissulaire devient alors le maître mot de la pratique dentaire.

Ces thérapeutiques peuvent également s'associer tout en commençant par la moins invasive.

**Remarques :**

*La partie sur les Inlays/Onlays, bien que très enrichissante, ne sera pas détaillée dans cette thèse, car il s'agit d'une méthode employée sur les dents postérieures, nous ne développerons donc que les méthodes appliquées aux dents antérieures.*

*Aussi, lorsque la perte de substance devient trop importante, que les thérapeutiques précédentes ont échoué, ou que les défauts sont trop importants pour être modifiés par des thérapeutiques non invasives, la coiffe de recouvrement total trouve sa place en fin de gradient thérapeutique, et ne sera pas non plus détaillée dans cette thèse<sup>7</sup>.*

## **2. ORTHODONTIE**

### **2.1. DEFINITION - PRESENTATION**

Sur l'échelle du gradient thérapeutique, l'orthodontie se place en première place des traitements envisagés<sup>8,9</sup>. Elle permet la correction des malpositions dentaires : réalignement, redressement dentaire, fermeture de diastèmes, corrections de courbes occlusales...

L'orthodontie remplit différents objectifs : esthétique (harmonisation du sourire), biologique, fonctionnel (meilleure occlusion) et mécanique (meilleure répartition des contraintes)<sup>10</sup>.

C'est un traitement pouvant se faire à tout âge, lorsque certaines conditions sont remplies, notamment si le risque carieux est contrôlé et si le patient ne souffre d'aucune parodontopathie<sup>11</sup>.

Historiquement, il se fait à l'aide d'appareillages, de brackets métalliques ou céramiques, collés sur la face vestibulaire des dents, ou mieux sur la face linguale lorsque c'est possible, afin d'être moins visibles.

Les traitements d'alignement dentaire pour raisons esthétiques sont en plein essor depuis quelques années. Les techniques ont su se diversifier, avec notamment la mise en place, il y a maintenant plus de 15 ans, d'aligneurs invisibles par gouttières<sup>12,13</sup>. Cette thérapeutique permet en effet d'harmoniser le sourire sans toucher à l'organe dentaire ou alors de manière infinitésimale par « stripping ».

### **2.2. ALIGNEURS INVISIBLES (PAR GOUTTIERES)**

Nous parlerons ici principalement d'Invisalign<sup>TM</sup>, une des marques les plus employées en cabinet dentaire actuellement. Il s'agit d'un dispositif se composant d'une série d'appareils en plastique appelés aligneurs, changés toutes les deux semaines<sup>14</sup>. Les aligneurs déplacent les dents du patient de manière progressive, avec une force modérée constante. Chaque aligneur est conçu pour appliquer les forces spécifiques en fonction du type et de l'ampleur du mouvement désiré.

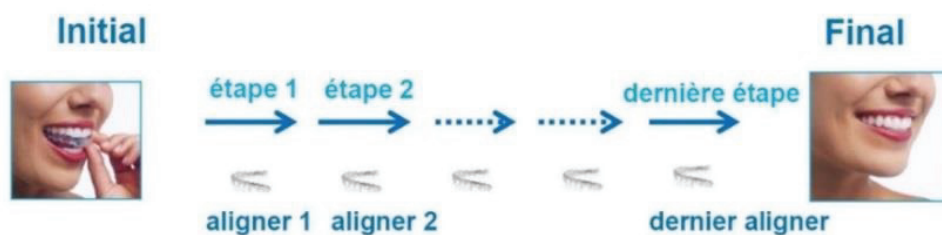


Figure 2 : Plaquette publicitaire sur la mise en place des aligneurs Invisalign<sup>TM</sup>

Les aligneurs doivent être portés 22 heures sur 24, et ce durant une période pouvant aller de trois à trente mois.

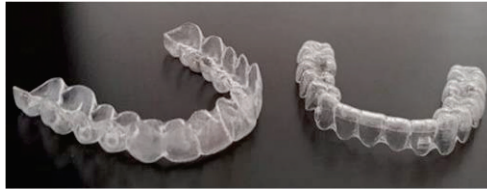

Figure 3 : Aligneurs Invisalign™

Les atouts mis en avant par le fabricant sont : des dispositifs pratiquement invisibles, faits sur mesure (et donc plutôt confortables), amovibles (conservation d'une bonne hygiène bucco-dentaire possible), pour des résultats prédictibles à l'aide du ClinCheck™<sup>15</sup>.

D'un point de vue pratique et mécanique, cette technique permet<sup>16</sup> :

- L'élimination des phases de nivellement,
- Le choix des dents à aligner sans prendre appui sur les autres dents,
- Des forces légères et continues,
- La suppression des interférences occlusales par l'intermédiaire des aligneurs,
- La présentation d'une simulation 3D du résultat au patient.

### **2.3. PROTOCOLE OPERATOIRE**

#### *TRAITEMENT PAR GOUTTIÈRES INVISALIGN™*

- Réalisation de photographies, afin d'évaluer la faisabilité du traitement (au moyen d'un transfert de photographies vers le laboratoire).
- Prise d'une empreinte de précision au silicone, qui, une fois coulée, sera scannée.
- Elaboration du Clincheck™, et validation avec le patient.
- Réception des aligneurs.
- Dans certains cas, un « stripping » (réduction amélaire inter-proximale) doit être réalisé, ainsi que le collage de taquet(s) sur les dents devant subir des mouvements tels que des ingressions/égressions, rotations...
- Changement des aligneurs toutes les deux semaines.
- A la fin du traitement, mise en place d'une contention, soit par l'intermédiaire d'un fil collé, soit par une gouttière que le patient doit porter pendant un an, soit les deux.
- Plusieurs contrôles sont réalisés au cours du traitement, pour suivre l'évolution des mouvements en fonction de ceux anticipés sur le ClinCheck™.

## 2.4. CAS CLINIQUE

↳ *Patiente de 25 ans, présentant une récurrence de malpositions après décollement de la contention maxillaire sur la 13. La 12 et la 11 se sont vestibulées. Iconographie personnelle.*

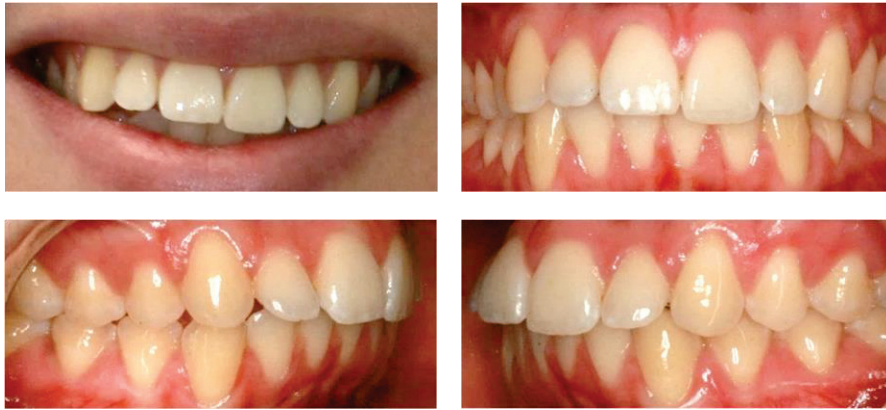

Figure 4 : Photographies initiales exo et endobuccale




Figure 5 : Images issues du ClinkCheck™. Après empreinte la position initiale des dents est scannée, et la position finale est simulée après traitement de 14 aligneurs Invisalign™.  
(Les annotations .4 représentent le stripping devant être effectué)

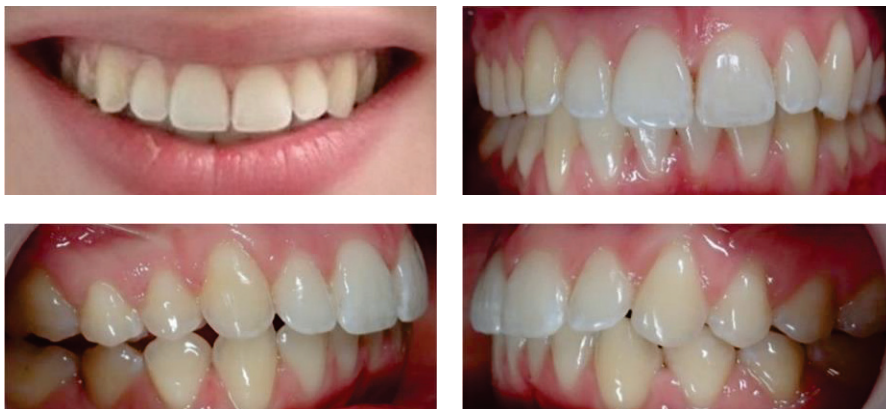

Figure 6 : Photographies finales exo et endobuccale

### **3. ECLAIRCISSEMENT**

#### **3.1. DEFINITION - PRESENTATION**

L'éclaircissement dentaire permet d'éclaircir la couleur des dents pour corriger une coloration anormale ou hors de tout contexte d'anomalie, pour des motifs relevant purement de l'esthétique<sup>17</sup>.

La couleur naturelle d'une dent est principalement déterminée par la couleur et les propriétés optiques de la dentine<sup>18</sup>. Ces caractéristiques peuvent se trouver modifiées par des dyschromies, qu'elles soient extrinsèques ou intrinsèques.

L'éclaircissement dentaire peut se faire sur dent pulpée ou dépulpée, grâce à l'usage de peroxyde d'hydrogène (plus connu sous le nom d'eau oxygénée), utilisé dès la fin du 19<sup>ème</sup> siècle par Harlan.<sup>19,20</sup> En cabinet, c'est le peroxyde de carbamide, sous forme de gel, qui est utilisé, précurseur du peroxyde d'hydrogène.

Le peroxyde d'hydrogène présente un fort pouvoir oxydant, associé à une pénétration aisée dans les tubuli dentinaires, afin d'en neutraliser les agents chromatophores sans altérer la structure amélo-dentinaire, ce qui fait donc de lui un puissant agent éclaircissant.

#### **3.2. ETIOLOGIE DES DYSCHROMIES**

L'étiologie des dyschromies va nous permettre d'orienter le traitement mais aussi et surtout de pouvoir avoir une idée du résultat attendu.<sup>21,22,23,24,25</sup>

##### **3.2.1. DYSCHROMIES EXTRINSEQUES**

Les dyschromies extrinsèques provoquées par l'action de chromatophores sont dites acquises. Elles n'intéressent que la surface de l'émail et dépendent des habitudes alimentaires (consommation de café, thé, vin rouge, ...) et du mode de vie (hygiène bucco-dentaire, consommation de tabac, utilisation de bain de bouche à la chlorhexidine sur du long terme, ...)

##### **3.2.2. DYSCHROMIES INTRINSEQUES**

#### **PRE-ERUPTIVES**

- Fluoroses :
  - Classification de Feinman (simple, opaque, présence de porosités)
  - Classification de Dean (légère, moyenne, modérée, grave)

- Tétracyclines : Classification de Jordan et Boksman, en quatre stades
- Désordres hémolytiques du nouveau-né :
  - Erythroblastose fœtale, ictère, hyperbilirubinémie...
  - Anémie, thalassémie, porphyrie érythropoïétique congénitale
- Amélogénèses imparfaites :
  - Hypoplasique (piquetée, localisée, lisse, rugueuse)
  - Hypomature (piquetée, nuageuse)
  - Hypocalcifiée
- Dentinogénèses imparfaites

### POST-ERUPTIVES

- Traumatiques : calcifications internes, hémorragie interne
- Lésions carieuses
- Colorations iatrogènes : traitement endodontique incomplet, hémostase mal contrôlée, biomatériaux (amalgame...), post-rayonnement
- Physiologiques (exemple : vieillissement)

### 3.3. INDICATIONS / CONTRE-INDICATIONS

Chaque cas étant unique, lorsque nous sommes face à une dyschromie, choisir la bonne thérapeutique peut s'avérer délicat. Le Dr Laurent Elbeze propose alors un arbre décisionnel, afin d'aiguiller le praticien en fonction de la situation présente.

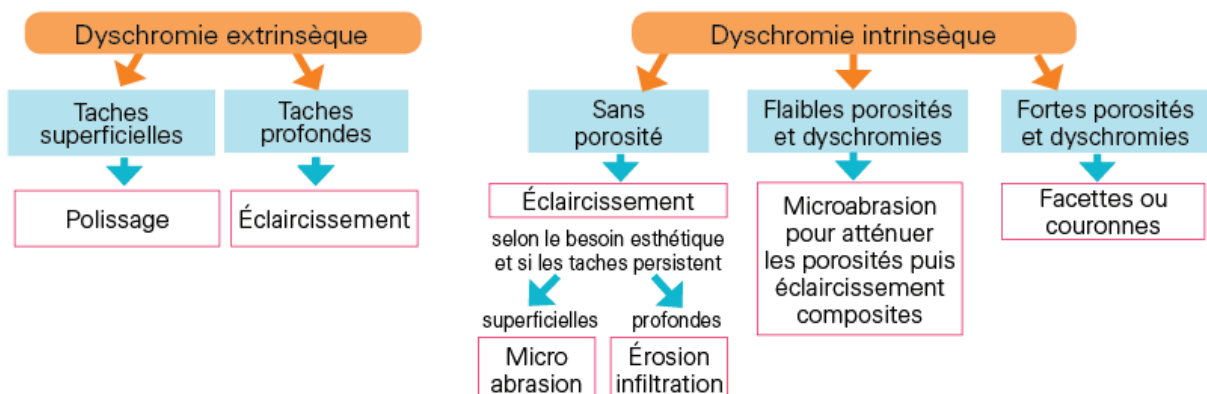


Figure 7 : Arbre décisionnel thérapeutique en fonction du diagnostic esthétique et du tableau clinique de la dyschromie<sup>22</sup>

Les indications et contre-indications du traitement par éclaircissement ont été modifiées ces dernières années en limitant les contre-indications aux mineurs et aux femmes enceintes.

METHODE	INDICATIONS	CONTRE-INDICATIONS RELATIVES	/!\ CONTRE-INDICATIONS
<b>Interne sur dents dépulpées</b>	<ul style="list-style-type: none"> <li>▪ Dents traitées endodontiquement</li> <li>▪ Dents nécrosées</li> </ul>	<ul style="list-style-type: none"> <li>▪ Reconstitutions volumineuses (perte de dentine importante)</li> <li>▪ Fêlures</li> <li>▪ Dyschromies hétérogènes</li> </ul>	<ul style="list-style-type: none"> <li>▪ Moins de 18 ans</li> <li>▪ Femmes enceintes</li> </ul>
<b>Externe sur dents pulpées</b>	<ul style="list-style-type: none"> <li>▪ Colorations physiologiques</li> <li>▪ Demandes esthétiques</li> <li>▪ Tétracyclines I / II</li> <li>▪ Fluoroses simples</li> </ul>	<ul style="list-style-type: none"> <li>▪ Dyschromies hétérogènes</li> <li>▪ Amélogénèses / dentinogénèses imparfaites</li> <li>▪ Fluoroses opaques avec porosités</li> <li>▪ Tétracyclines III / IV</li> <li>▪ Relatives : fissures, parodontopathies, hypersensibilités, tabac</li> </ul>	

**Tableau 1** : Indications et contre-indications des méthodes d'éclaircissement dentaire

Concernant les éclaircissements, au niveau de la législation<sup>26</sup> :

- Les produits ayant des concentrations inférieures à 0,1% en peroxyde d'hydrogène sont en vente libre (exemple des bars à sourire).
- Les produits présentant des concentrations entre 0,1% et 6% en peroxyde d'hydrogène, ne trouvent leur usage que chez le chirurgien-dentiste.
- Les produits présentant des concentrations en peroxyde d'hydrogène allant au-delà des 6%, sont interdits en France.

Malgré tout, il demeure des risques de complications lors de la réalisation d'un tel traitement :

- Résorptions cervicales externes
- Hypersensibilités
- Intoxications
- Blessures gingivales
- Hypersalivation
- Augmentation de la porosité de composites
- Diminution de la micro dureté des ciments verre ionomère



### 3.4. MECANISME D'ACTION

L'éclaircissement dentaire s'effectue en 3 phases<sup>27</sup>:

#### ✓ *Phase 1 : Diffusion*

Durant cette phase s'effectue la pénétration du peroxyde d'hydrogène à travers les différentes couches de la dent. Cette phase de diffusion dépend des concentrations employées, du temps d'application, de la température, et de la taille des tubuli dentinaires.

#### ✓ *Phase 2 : Interaction*

Les dyschromies sont liées à la présence de composés organiques dits chromatophores ou pigments. Selon la théorie de O.N. Witt de 1876, ces derniers possèdent une alternance de simples et doubles liaisons, qui, en absorbant la lumière, leur confèrent leur pouvoir colorimétrique<sup>28</sup>.

Au contact de l'eau / de la salive, le peroxyde de carbamide libère du peroxyde d'hydrogène et une molécule d'urée. Cette dernière permet la stabilisation du peroxyde d'hydrogène, ainsi qu'une plus lente dissolution dans le temps. En effet, le peroxyde d'hydrogène relargue une molécule d'oxygène dans les premières secondes de contact avec la surface dentaire, alors que le peroxyde de carbamide reste actif entre 40 et 90 minutes après ce contact. Une réaction chimique oxydative libère alors des radicaux libres, qui, pour se stabiliser, captent les électrons présents au niveau des doubles liaisons des chromatophores, entraînant leur destruction, et donc la décoloration des pigments<sup>29</sup>. L'efficacité du peroxyde d'hydrogène repose donc sur sa capacité à générer des radicaux libres diffusant et agissant sur la dentine afin d'oxyder les chromophores organiques.

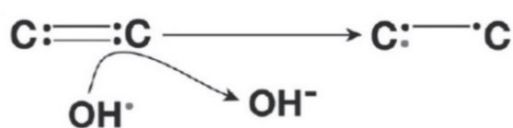


Figure 8 : Rupture des doubles liaisons lors de la réaction chimique<sup>28</sup>

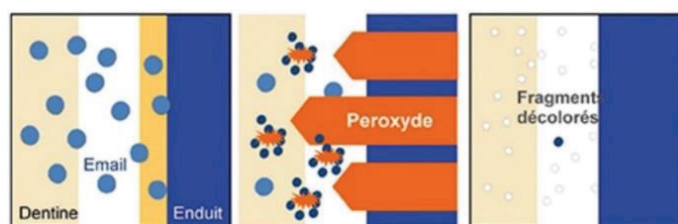
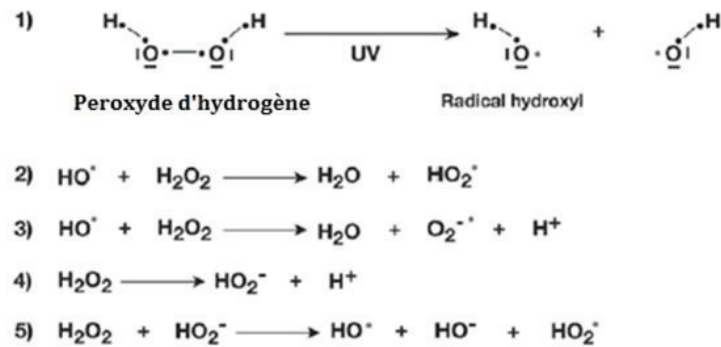


Figure 9 : Principe d'éclaircissement à l'aide de peroxyde de carbamide<sup>30</sup>

Cette réaction de dissociation anionique dépend des conditions locales, à savoir<sup>29</sup> :

- Le temps de contact
- L'utilisation d'un catalyseur : température, chaleur, lumière<sup>31</sup>
- La présence de certains ions ( $O_2$ , radicaux libres faiblement oxydants,  $HO_2^-$ , radicaux libres davantage oxydants)
- Le pH, idéalement entre 9,5 et 10,8 ( $HO_2^-$  étant produit en milieu basique et  $O_2$  en milieu acide, plus la solution est basique, plus la réaction est efficace)

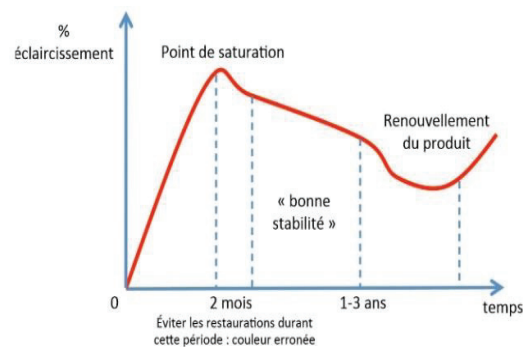


**Figure 2 :** En présence de chaleur ou de lumière UV, le peroxyde d'hydrogène subit un clivage homolytique qui entraîne la formation d'un oxydant puissant appelé radical hydroxyl ( $HO^\cdot$ ) (équation 1). Une réaction en chaîne s'en suit pour former de nouveaux radicaux libres, comme le radical perhydroxyl ( $HO_2^\cdot$ ) (équation 2) et l'anion superoxyde ( $O_2^{\cdot-}$ ) (équation 3). En présence d'un pH alcalin, le peroxyde d'hydrogène subit une dissociation ionique pour former l'anion perhydroxyl ( $HO_2^-$ ) (équation 4). Ce dernier joue le rôle de donneur d'électrons pour initier la formation de radicaux libres (équation 5). Les radicaux libres sont des espèces chimiques très instables car ils possèdent 1 ou plusieurs électrons non appariés sur leur couche orbitale externe (représenté par un point rouge).

**Figure 10 :** Réactions chimiques lors du processus d'éclaircissement<sup>28</sup>

### ✓ Phase 3 : Changement de l'état de surface et de la couleur

Les changements de la surface de l'émail jouent un rôle dans l'éclaircissement en diminuant sa translucidité et en masquant la couleur de la dentine sous-jacente. En effet, suite à l'oxydation de la couche la plus superficielle de l'émail, une augmentation de la rugosité ainsi que des irrégularités de surface, ont un réel impact sur le résultat.



**Figure 11 :** Courbe de pérennité du produit d'éclaircissement<sup>20</sup>

## **3.5. PROTOCOLE OPERATOIRE**

### **3.5.1. DENTS PULPEES**

Concernant l'éclaircissement des dents pulpées, nous avons à disposition deux techniques : la technique ambulatoire et la technique au fauteuil<sup>32</sup>. La différence entre les deux concerne la concentration du produit utilisé pour éclaircir, ainsi que le temps de contact entre ce dernier et la dent.

#### **3.5.1.1. TECHNIQUE AMBULATOIRE**

Cette technique, décrite par Haywood, fait appel à des gouttières thermoformées (avec ou sans réservoirs), que le patient portera quotidiennement, de préférence la nuit<sup>33,34</sup>. On utilisera dans ce cas du peroxyde de carbamide, avec un pourcentage compris entre 10% et 16% (10% de peroxyde de carbamide contient 3,6% de peroxyde d'hydrogène). Le temps de contact entre la surface dentaire et le produit doit être au minimum de 2 heures.

*Depuis le 31 octobre 2012, l'éclaircissement dentaire en méthode ambulatoire ne peut se faire qu'à partir de 18 ans, à l'aide d'une concentration en peroxyde de carbamide inférieure à 16,62%.*

#### **PROTOCOLE**

- Au préalable : radiographies, photographies, tests vérifiant la vitalité des dents, absence de lésions carieuses, de restaurations non étanches, de résorptions internes ou externes
- Nettoyage prophylactique
- Prise d'empreinte à l'alginat pour réalisation des moulages et thermoformage des gouttières (avec ou sans réservoirs)
- Essayage des gouttières en bouche
- Démonstration concernant la mise en place du gel et conseils sur le port des gouttières (la quantité recommandée est d'une seringue par semaine)
- Le port des gouttières peut être espacé si le patient se plaint d'hypersensibilités
- Contrôle par photographies en fin de traitement

Le protocole est donc plutôt simple, et le patient est acteur de son traitement. Les faibles concentrations employées limitent le risque de sensibilités dentaires.

### **3.5.1.2. TECHNIQUE AU FAUTEUIL**

Cette technique fait appel au peroxyde d'hydrogène à 6% sous forme de gel. Le temps d'application de ce dernier est variable selon l'apparition de sensibilités. Il dure entre 8 et 15 minutes, et peut être renouvelé. La séance n'excède pas 45-90 minutes. Durant celle-ci, le produit est soumis à l'action de deux catalyseurs, la lumière et la chaleur.

#### **PROTOCOLE**

- Nettoyage prophylactique
- Protection des tissus mous (en général à l'aide de digue liquide)
- Application du gel de peroxyde de carbamide sur les surfaces vestibulaires
- Activation, à l'aide d'une lampe UV
- Rinçage abondant

Le contrôle direct du résultat représente le principal avantage de cette technique. En cas de sensibilités, le traitement peut être arrêté à tout moment. La technique est rapide puisque la séance complète dure au maximum 1h30. Cette technique peut s'associer à l'éclaircissement ambulatoire (technique mixte).

### **3.5.2. DENTS DEPULPEES**

#### **3.5.2.1. ECLAIRCISSEMENT INTERNE**

L'éclaircissement des dents dépulpées faisait jusqu'à peu appel à l'utilisation de perborate de sodium (poudre mélangée à de l'eau, puis appliquée dans la dent)<sup>35</sup>. Les dernières recommandations ont proscrit son usage, il a donc été remplacé par le peroxyde de carbamide à 35%, en seringue, avec un protocole tout à fait similaire :

- Clichés radiographiques et photographiques réalisés au préalable
- Evaluation du traitement endodontique (reprise éventuelle) et de la perte de substance
- Nettoyage de la chambre pulpaire
- Réalisation d'une cavité descendant à 2 mm sous la jonction amélo-cémentaire
- Réalisation d'un bouchon étanche de ciment verre ionomère, ayant pour rôle de protéger la partie cervicale de la dent, en empêchant la diffusion du peroxyde d'hydrogène vers le collet
- Application du peroxyde de carbamide dans la cavité
- Mise en place d'une restauration provisoire
- Evaluation tous les 3 à 5 jours
- Différer l'obturation définitive au composite à 48 h maximum
- Un contrôle est réalisé à 6 mois.

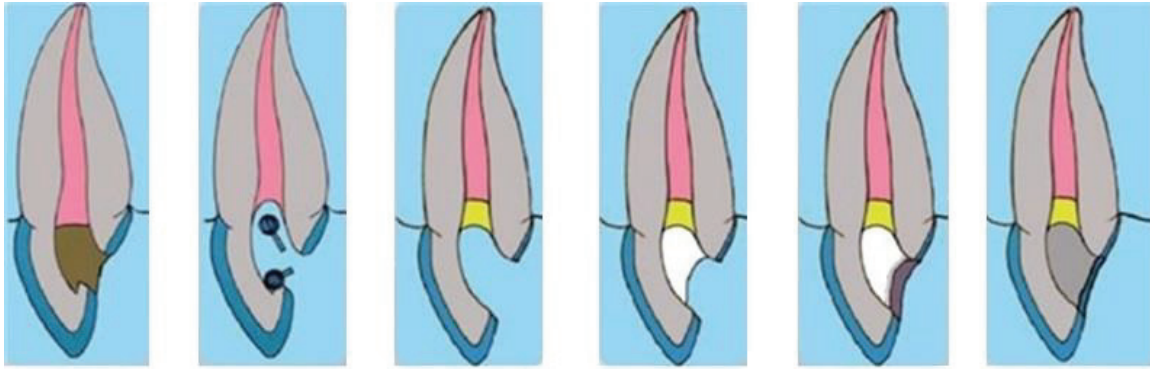


Figure 12 : Mise en place du produit d'éclaircissement interne<sup>36,37</sup>

### 3.5.2.2. ECLAIRCISSEMENT INTERNE + EXTERNE

Dans ce cas, après étanchéification à l'aide d'un bouchon de ciment verre ionomère, la chambre pulpaire est laissée ouverte. Une empreinte est réalisée permettant la conception sur le modèle d'une gouttière avec mono réservoir sur la dent à traiter. Le peroxyde de carbamide à 10% est déposé dans le réservoir et la gouttière mise en place. Le traitement dure de 10 jours à 3 semaines.

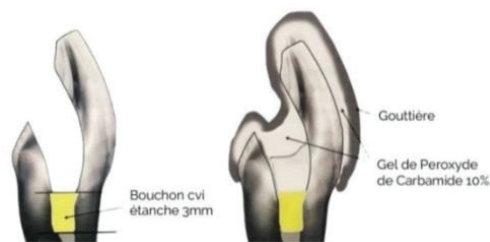

Figure 13 : Eclaircissement par technique « Inside / Outside »<sup>38</sup>

### 3.5.2.3. ECLAIRCISSEMENT INTERNE AU FAUTEUIL

On utilisera dans ce cas du peroxyde de carbamide à 40%.

#### PROTOCOLE

- Mise en place du champ opératoire
- Application du produit dans la dent, que l'on va venir frotter contre les parois, durant 20 minutes
- Rinçage
- Obturation temporaire
- La séance peut être renouvelée 2 à 3 fois

### 3.6. CAS CLINIQUES

↪ *Patiente de 24 ans, complexée par la couleur de ses dents. Eclaircissement externe réalisé en ambulatoire durant 2 semaines à l'aide de peroxyde de carbamide. Iconographie personnelle.*

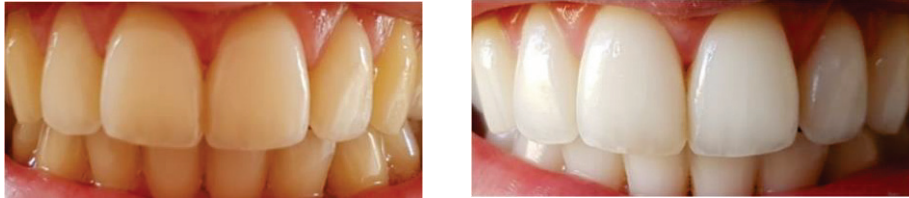

Figure 14 : Photographies avant / après éclaircissement dentaire

↪ *Patiente de 25 ans consultant pour un éclaircissement dentaire, afin d'avoir un sourire plus harmonieux. Eclaircissement externe réalisé en ambulatoire durant 2 semaines à l'aide de peroxyde de carbamide. (Avant traitement : teinte A2 au niveau du bloc incisif et A3,5 à partir des canines, Après traitement : teinte A1 sur l'ensemble de l'arcade). Iconographie personnelle.*

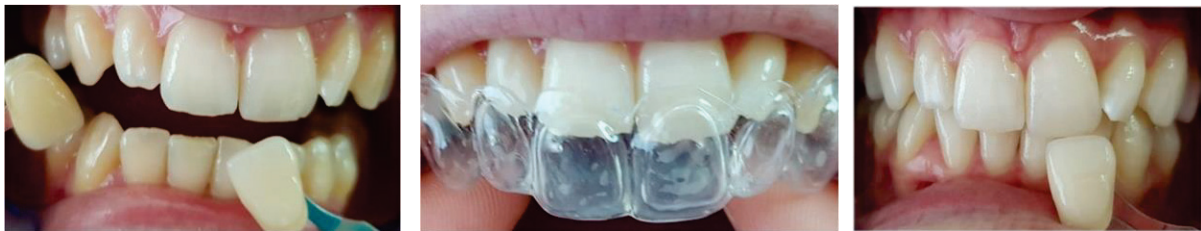

Figure 15 : Photographies avant éclaircissement, essai de la gouttière, et après traitement

↪ *Patient consultant pour un éclaircissement externe, réalisé au fauteuil. Iconographie du Dr Romain Ceinos.*

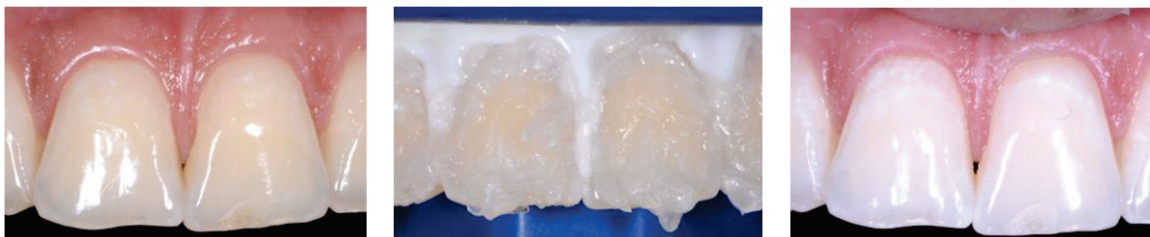


Figure 16 : Photographies, avant, pendant (sous champ opératoire) et après éclaircissement

↪ *Patient de 40 ans, se présentant pour un contrôle. Très souriant, la coloration rose de la 12 suite à la perte de vitalité pulpaire est très visible, et rend ce sourire dysharmonieux. Le traitement endodontique est correct à la radiographie. Une technique d'éclaircissement interne à l'aide de peroxyde de carbamide à 35% lui est donc proposé. Iconographie personnelle.*

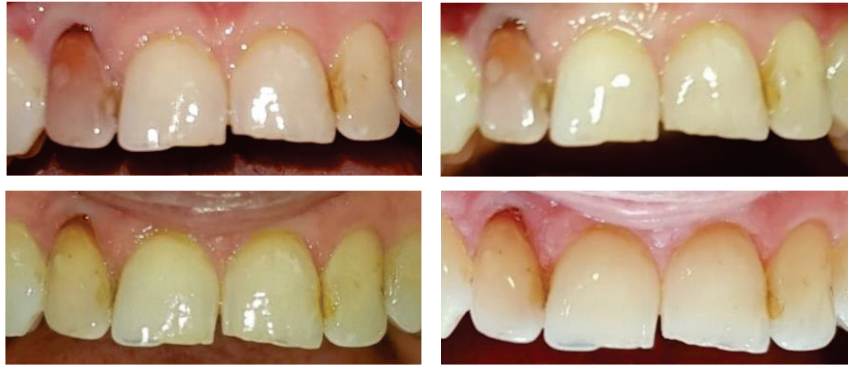

Figure 17 : Photographies avant / après traitement d'éclaircissement interne (+ 2 mois)

↪ *Patient présentant une 12 très colorée. Une technique d'éclaircissement à l'aide de la technique « inside / outside » est réalisé. Iconographie du Dr Diogo Pedrollo Lise<sup>39</sup>.*

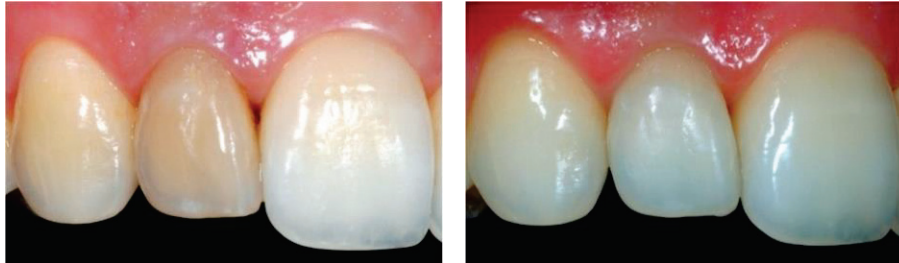

Figure 18 : Photographies avant / après éclaircissement interne + externe

## **4. EROSION-INFILTRATION**

### **4.1. DEFINITION - PRESENTATION**

La technique d'érosion-infiltration permet de masquer certaines lésions blanches de l'émail<sup>40</sup>. Après déminéralisation à l'acide chlorhydrique, la lésion est infiltrée par une résine fluide pénétrant les microporosités par capillarité afin de masquer la tache blanche.

### **4.2. INDICATIONS**

Les principales indications concernent les taches blanches de l'émail telles que les lésions carieuses débutantes (white spot) ne dépassant pas le tiers externe de l'émail, les fluoroses, les hypominéralisations suite à un traumatisme...

### **4.3. PROTOCOLE OPERATOIRE**

Avant de procéder à une technique d'érosion-infiltration, un éclaircissement est généralement réalisé en première intention. Il permet d'augmenter la luminosité des dents, les taches blanches de l'émail semblent atténuées. Ce traitement peut suffire mais si le résultat n'est pas satisfaisant pour le patient, un traitement d'érosion-infiltration peut être proposé. Il suivra le protocole suivant<sup>41</sup> :

- Polissage prophylactique
- Mise en place d'un champ opératoire, protégeant les tissus mous, et isolant de l'humidité
- Application du gel d'acide chlorhydrique à 15% (ex : Icon-Etch<sup>TM</sup>) et frottement à l'aide d'une microbrush pendant 120 secondes, permettant l'élimination de l'émail aprismatique et donc d'accéder aux lésions hypominéralisées<sup>42</sup>.
- Rinçage pendant 30 secondes, puis séchage
- Application d'une solution d'éthanol à 99% (ex : Icon-Dry<sup>TM</sup>), pendant 30 secondes. Cette étape permet l'élimination de toute l'eau contenue dans les microporosités de la lésion et permet aussi de voir si l'émail tacheté a subi une érosion suffisante.
- Infiltration résineuse (ex : Icon-Infiltrant<sup>TM</sup>), à l'aide de l'embout applicateur éponge, par capillarité, pendant 3 minutes.
- Elimination des excès, et photopolymérisation.
- Application d'une seconde infiltration
- Dépose du champ opératoire et polissage minutieux.



Afin de pouvoir poser l'indication d'une telle procédure, Jean-Pierre Attal et Gil Tirlet ont proposé un algorithme de traitement pouvant guider le praticien en fonction de la lésion présente<sup>43,44</sup>.

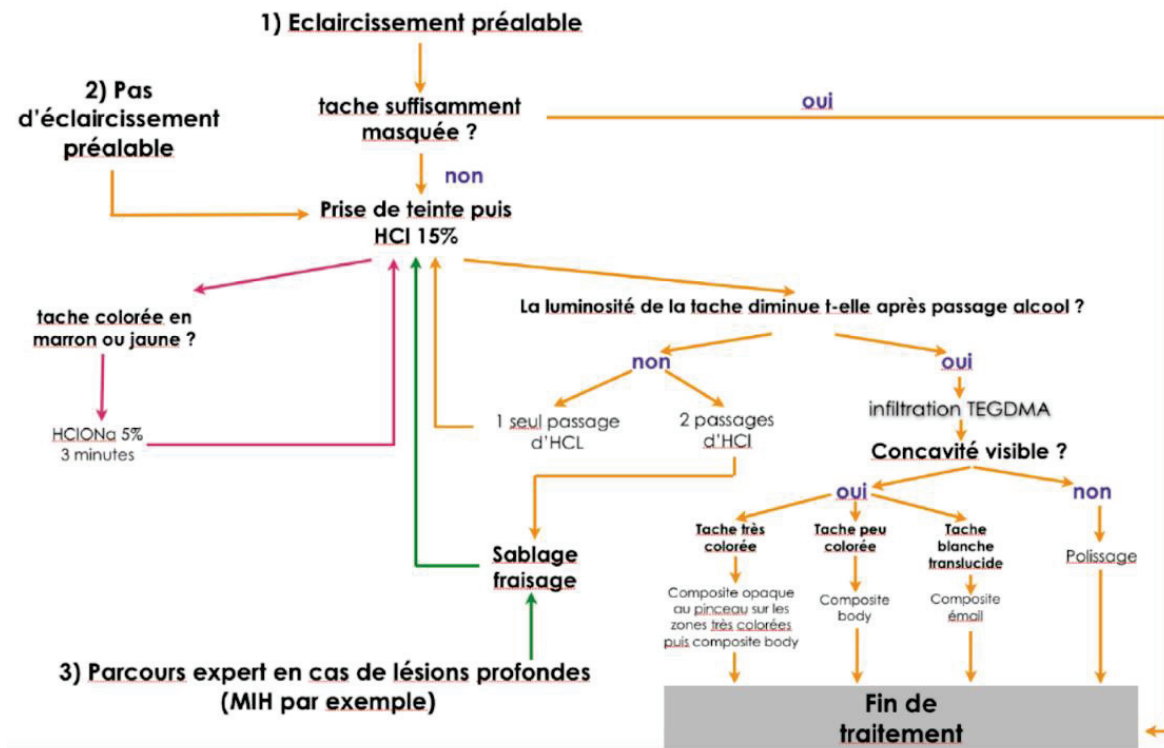


Figure 19 : Algorithme de traitement des taches blanches de l'émail<sup>43,44</sup>

#### 4.4. CAS CLINIQUES

↪ Patient présentant une tache blanche sur 21. Mise en place d'un traitement par érosion/infiltration à l'aide de l'Icon<sup>TM</sup>. Iconographie du Dr Romain Ceinos.

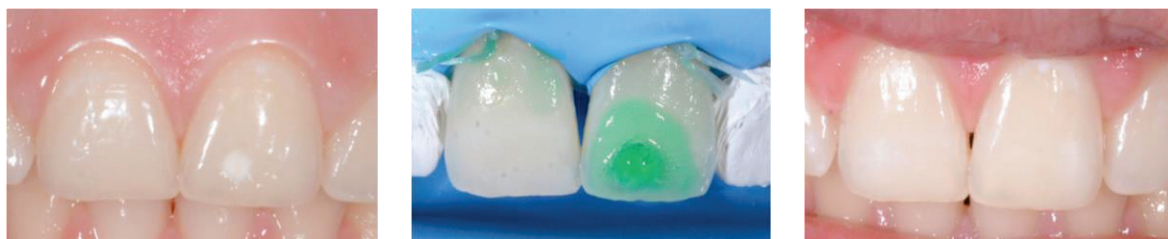
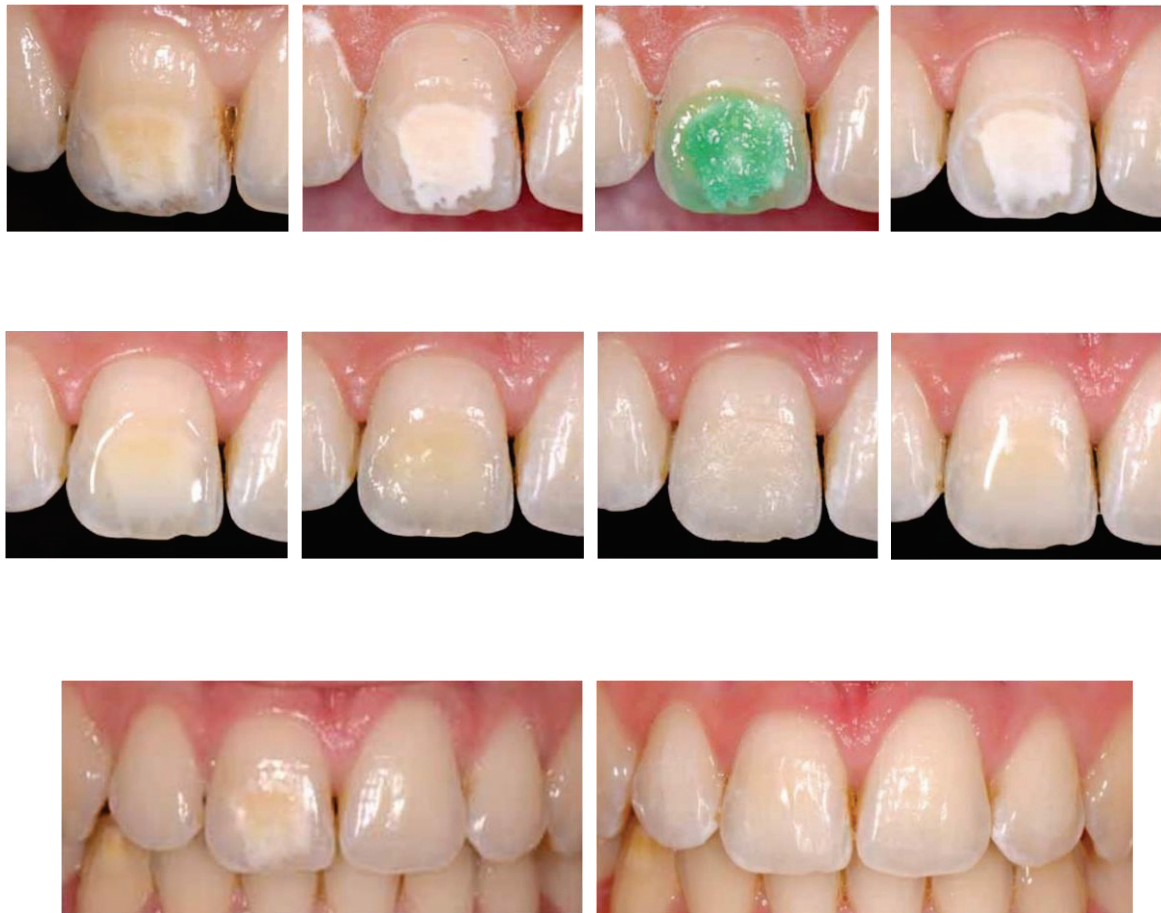

Figure 20 : Photographies avant, pendant et après traitement par érosion/infiltration

↪ Jeune patiente de 18 ans, adressée afin de traiter la tache blanche présente sur 11. Le traitement se dirigera vers une infiltration en profondeur. Iconographie du Dr Jean-Pierre Attal<sup>40</sup>.



1. Photographie initiale. 2. Après sablage à l'oxyde d'aluminium. 3. Application d'acide chlorhydrique (Icon Etch<sup>TM</sup>) durant 2 minutes, répétée deux fois. 4. Après rinçage et séchage. 5. Application de l'Icon dry<sup>TM</sup>. 6. Après infiltration de la résine Icon Infiltrant<sup>TM</sup> et photopolymérisation. 7. Application d'une résine composite teinte émail. 8. Polissage minutieux. 9. Photographie avant traitement. 10 : Photographie après traitement.

Figure 21 : Erosion / Infiltration en profondeur d'une tache sur une incisive centrale<sup>40</sup>.

## **5. MICRO-ABRASION**

### **5.1. DEFINITION - PRESENTATION**

La micro-abrasion amélaire est un traitement physique et chimique permettant l'élimination de la partie la plus superficielle de l'émail<sup>45,46</sup>. Elle peut permettre de corriger des altérations de teintes ou de structure.<sup>47</sup> Elle se veut être généralement complémentaire des techniques d'éclaircissement<sup>48</sup>.

La micro-abrasion est considérée comme efficace et atraumatique pour l'élimination des colorations, telles que les colorations externes (tabac, café, thé), les colorations superficielles (taches blanchâtres), et les défauts localisés (bruns, gris, jaunes)<sup>49</sup>.

L'érosion chimique se fait par un acide relativement fort, soit de l'acide chlorhydrique entre 6 et 18 %, soit de l'acide orthophosphorique entre 30 et 40 %. L'action acide est complétée par l'action abrasive de micro particules, généralement d'oxyde d'alumine ou de carbure de silicium incorporées à l'acide.

Le mélange est appliqué par séquences de 5 secondes à l'aide d'une cupule en caoutchouc, montée sur contre-angle, sous champ opératoire<sup>50</sup>.

### **5.2. INDICATIONS**

Les indications de la micro-abrasion concernent les situations cliniques suivantes<sup>51</sup> :

- Les anomalies de surface amélaire héréditaire, acquise, de structure ou de couleur
- Les anomalies acquises iatrogènes (par défaut d'hygiène, suite à un traitement orthodontique)
- Certaines déminéralisations de l'émail (taches, stries allant du blanc au brun) : cas de fluoroses légères voir modérées
- Certaines amélogénèses imparfaites légères
- Certaines formes d'hypominéralisation des molaires et incisives (MIH)
- Des séquelles de traumatismes en présence de la dent temporaire

Elles sont limitées par la profondeur de l'anomalie car lorsque celle-ci atteint le tiers interne de l'émail voire la dentine, les résultats ne seront pas satisfaisants.

### **5.3. PROTOCOLE OPERATOIRE**

Le protocole opératoire est le suivant<sup>52</sup> :

- Nettoyage prophylactique
- Mise en place de la digue
- Application de la pâte de micro-abrasion à l'aide d'une cupule montée sur contre angle à basse vitesse
- Rinçage abondant
- Polissage minutieux

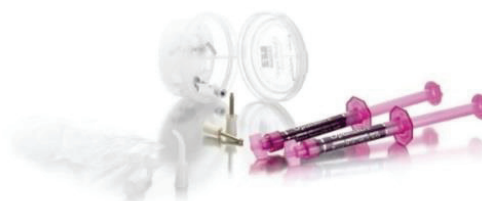

Figure 22 : Kit Opalustre™

Si le résultat obtenu ne semble pas suffisant, le protocole peut être répété.

Des sensibilités peuvent se présenter quelques jours après le soin, aussi des dentifrices désensibilisants pourront être préconisés. Enfin, le patient doit faire preuve d'une hygiène bucco-dentaire irréprochable, et éviter toute boisson ou aliment pouvant colorer la dent (thé, café, tabac, vin rouge...).

### **5.4. CAS CLINIQUES**

↪ *Patient présentant des défauts de structures marqués (sous forme de stries), ainsi que de légères colorations. Iconographie du Dr Romain Ceinos.*

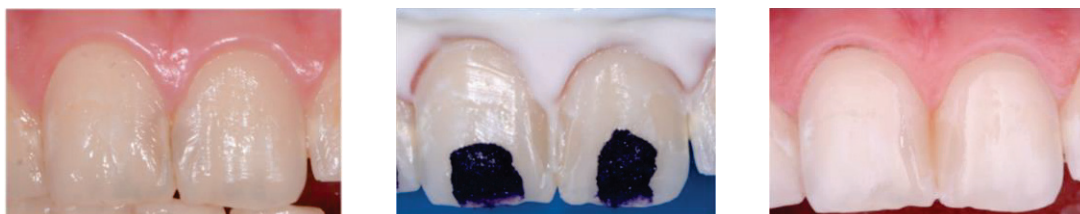


Figure 23 : Photographies avant, pendant, et après procédure de micro-abrasion.

↪ *Patient présentant une fluorose sous forme de stries blanches. Iconographie des Dr Maryline Minoux et Dr René Serfaty.*

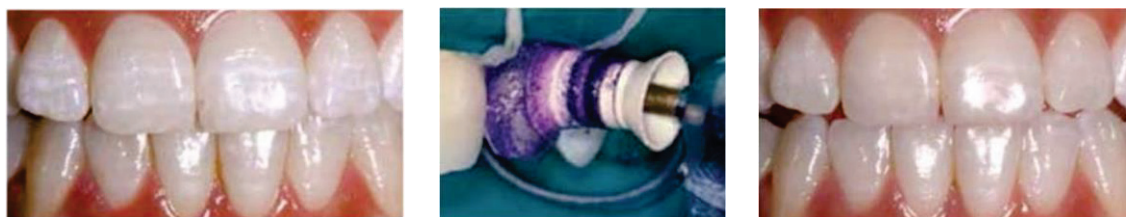

Figure 24 : Photographie initiale, puis application de pâte de micro-abrasion sur l'émail, puis finale après 2 séances.

## **6. MEGA-ABRASION**

### **6.1. DEFINITION - PRESENTATION**

La méga-abrasion (appelée également macro-abrasion par Heymann et coll.<sup>53</sup>), est une thérapeutique pouvant être envisagée lorsque les traitements de micro-abrasion ont échoué ou n'ont pas abouti aux résultats esthétiques escomptés. Ce problème peut se poser lorsque le défaut amélaire s'étend dans la profondeur du tissu<sup>4,54</sup>. Des fraises diamantées sont utilisées pour éliminer le défaut puis une restauration en résine composite est réalisée. C'est un traitement plus invasif, il faut être très précis sur le défaut pour éviter le plus possible de modifier la morphologie naturelle de la dent.

Cette technique s'accompagne d'ajout de matériaux composites afin de recréer les reliefs naturels des dents particulièrement présents chez les patients jeunes.

### **6.2. PROTOCOLE OPERATOIRE**

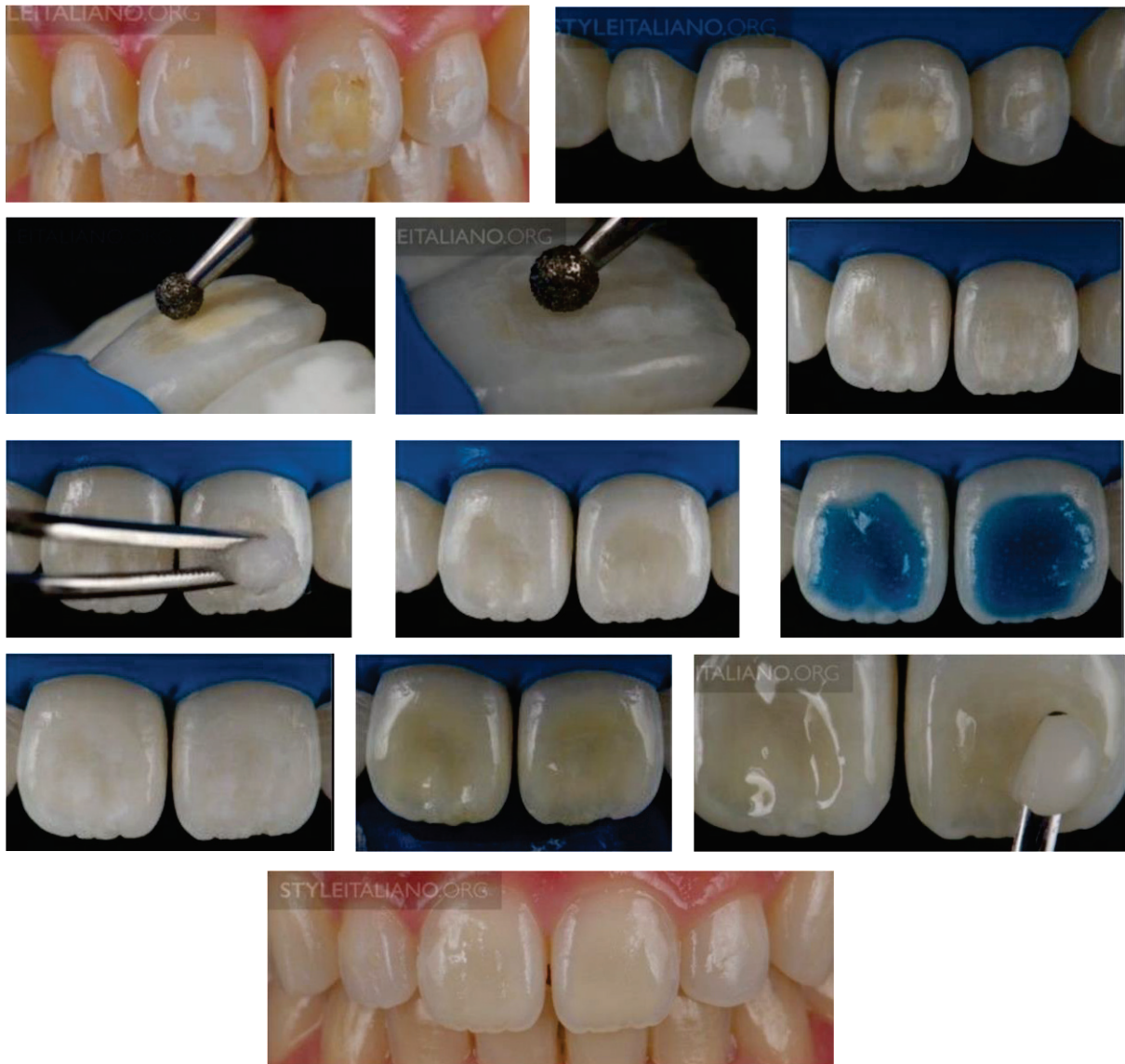Différents cas de traitements sur fluoroses sévères ont été présentés dans la littérature avec des résultats satisfaisants<sup>55,56,57</sup>.

La méga-abrasion est souvent associée à une étape d'érosion-infiltration. Ainsi, elle intervient lorsque la lésion est trop profonde.

- Nettoyage et polissage prophylactique
- Mise en place d'un champ opératoire
- Réalisation des étapes d'érosion-infiltration, si nécessaire
- Méga-abrasion par fraisage de la lésion, à l'aide d'une fraise diamantée montée sur turbine
- Application d'eau pour voir si la tâche a disparu
- Mordançage, rinçage, séchage
- Application d'adhésif, photopolymérisation
- Mise en place d'une résine composite teinte émail, puis photopolymérisation
- Polissage minutieux
- Dépose du champ opératoire

### 6.3. CAS CLINIQUES

☞ *Jeune patiente complexée par les tâches présentes sur ses incisives.  
Iconographie du Dr Paulo Monteiro<sup>54</sup>.*

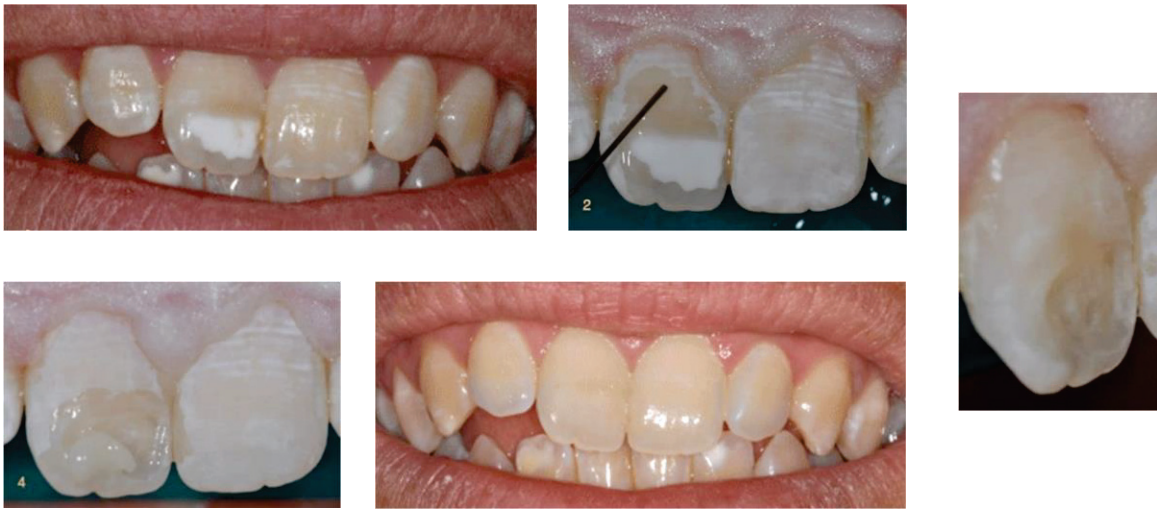

*1 : Photographie initiale. 2 : Après éclaircissement au peroxyde de carbamide à 10% durant 2 semaines, et mise en place du champ opératoire. 3 et 4 : Méga-abrasion. 5 : Après méga-abrasion. 6 : Application d'eau pour vérifier si la tache a disparu. Si la lésion est encore présente, réalisation d'un nouveau fraisage avec parcimonie. 7 : Après polissage de la cavité. 8, 9, 10 : Application d'acide de mordantage, rinçage, et adhésif. 11 : Application de résine composite teinte émail. 12 : Photographie finale, après polissage minutieux.*

Figure 25 : Réalisation d'un cas de méga-abrasion.

↪ *Patiente de 18 ans, présentant une MIH, associée à une fluorose.*

*Iconographie des Dr Jean-Pierre Attal, Anthony Atlan, Maud Denis, Elsa Vennat, et Gil Tirlet<sup>57</sup>.*



*1 : Photographie initiale. 2 : Après passage de l'Icon, application de l'Icon-Dry, pour visualiser la tâche à retirer par fraisage. 3 : Perte de substance après méga-abrasion de la lésion. 4 : Mise en place d'une résine composite teinte émail, après mordantage et application d'adhésif. 5 : Photographie 3 mois après traitement.*

**Figure 26** : Thérapeutique par méga-abrasion, associée à une érosion/infiltration.

## **7. STRATIFICATION ANATOMIQUE PAR RESINES COMPOSITES**

### **7.1. DEFINITION - PRESENTATION**

Pour décrire le concept de stratification, Lutz, en 1998, parle de « reconstitutions invisibles se définissant comme des restaurations adhésives, esthétiques [...] dans le but de préserver les tissus durs tout en réhabilitant la fonction et le sourire ». La stratification est une méthode de restauration par application de masses de résine composite en plusieurs couches, reproduisant les qualités optiques de l'émail et de la dentine. Le but est d'obtenir un biomimétisme presque parfait permettant la circulation de la lumière au sein de la restauration de manière analogue à la dent naturelle<sup>4</sup>.

Les reconstitutions bidimensionnelles ont peu à peu laissé place aux tridimensionnelles, la principale différence résidant dans le nombre de couches placées au sein de la restauration. Ces restaurations ont pu voir le jour grâce à l'essor des résines composites aux propriétés optiques (voisines de celles d'une dent naturelle), esthétiques et mécaniques remarquables<sup>58,59</sup>.

Les techniques se sont multipliées, décrites par les Dr Dietschi et Fahl (Mono-laminar, Bi-laminar, Tri-laminar, Bi/Multi-laminar, Natural layering shading, Polychromatic, Histo-anatomical layering), on parle alors réellement de stratification naturelle ou stratification anatomique<sup>60,61</sup>.

La réussite de la restauration passe par une connaissance précise des tissus dentaires, ainsi qu'une observation minutieuse des formes de contour et de l'état de surface des dents.

*« Savoir regarder pour comprendre et reproduire » Dr. Faucher*

### **7.2. INDICATIONS / CONTRE-INDICATIONS**

INDICATIONS	CONTRE-INDICATIONS
<ul style="list-style-type: none"> <li>▪ Atteintes carieuses</li> </ul>	<ul style="list-style-type: none"> <li>▪ Difficulté à maîtriser simultanément la teinte, la forme et l'herméticité de restaurations volumineuses et nombreuses</li> </ul>
<ul style="list-style-type: none"> <li>▪ Traumatismes dentaires</li> </ul>	<ul style="list-style-type: none"> <li>▪ Difficulté en cas de dents très caractérisées</li> </ul>
<ul style="list-style-type: none"> <li>▪ Correction de la forme des dents (dysmorphies, fermeture de diastèmes, correction des malpositions légères)</li> </ul>	<ul style="list-style-type: none"> <li>▪ Biomécanique : « Lorsqu'une grande quantité d'émail (E=80GPa) est absente, les propriétés mécaniques de la résine composite (E=20GPa) ne permettent plus de restaurer la rigidité de la couronne »<sup>4</sup></li> </ul>

Tableau 2 : Indications et contre-indications de la stratification.



### 7.3. PROTOCOLE OPERATOIRE

#### ETABLISSEMENT DE LA CARTE CHROMATIQUE DE LA DENT

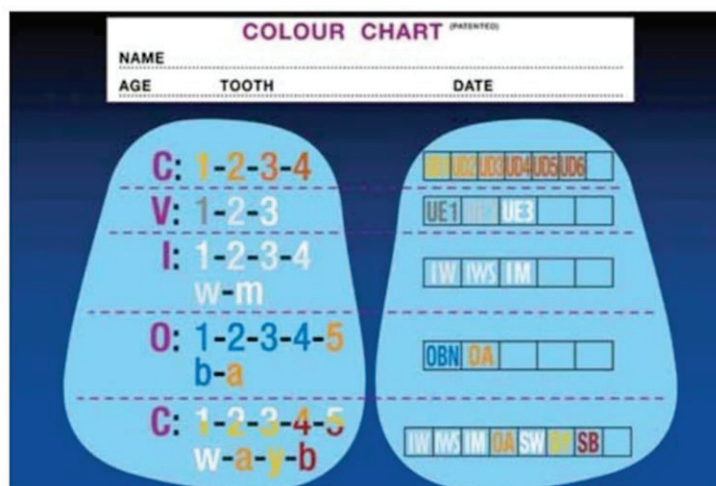


Figure 27 : Charte de couleur, selon Vanini<sup>62</sup>

L'émail et la dentine ont des caractéristiques bien spécifiques. Ainsi, des points stratégiques sont à connaître et respecter :

- La saturation est plus forte en cervical.
- La translucidité et la luminosité augmentent lorsque l'on se rapproche du bord libre.
- Avec le temps, les dents s'usent, provoquant des changements de structure, ainsi que des variations de couleurs. En effet, l'épaisseur de l'émail diminue, entraînant une perte de translucidité et d'opalescence, et de fait une saturation croissante<sup>63</sup>.
- La dentine secondaire poursuit son apposition tout au long de la vie de la dent, les tubuli dentinaires se referment et les agressions peuvent déclencher une apposition de dentine tertiaire, aux teintes brun/gris transparents, lui donnant alors une apparence plus foncée.
- Chez le patient jeune, les dents présentent des effets d'opalescence.

**« La couleur des dents ne s'invente pas, elle se copie » Dr. Vanini.**

Le choix de la couleur dépend de 3 zones et de 5 paramètres<sup>62,64</sup>.

⇒ **TROIS ZONES**

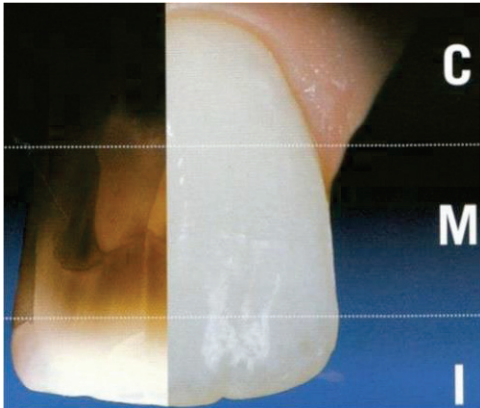


Figure 28 : Les trois zones distinctes d'une dent

**Partie cervicale**, donnant la couleur de la dentine. L'émail est en faible épaisseur, il n'a ici qu'une très faible influence sur la perception de la teinte.

**Partie médiane**, formée par le corps de la dent. Cette zone détermine le degré de saturation dentinaire, c'est ici que l'on va sélectionner la couleur de l'émail en raison de son épaisseur.

**Partie incisale**, zone où l'on peut le plus donner animation et vie à la restauration.

⇒ **CINQ PARAMETRES**

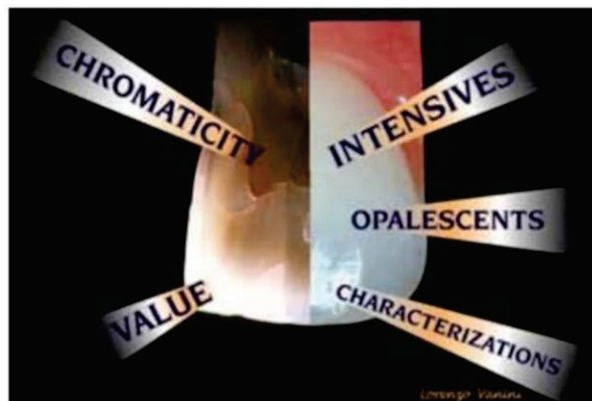


Figure 29 : Les cinq dimensions de la couleur en dentisterie selon la technique de Vanini<sup>64</sup>

**BASE CHROMATIQUE**

La base chromatique détermine le choix du composite dentine. Celui-ci se décompose principalement en deux groupes : A : Rouge-orangée (80% des cas), et B : Jaune-vert. Des déclinaisons de ces deux groupes forment un troisième et un quatrième groupe de moindre importance. Il y a ainsi neuf teintes possibles de dentine (UD0 à 6).

**LUMINOSITE**

La luminosité détermine le choix du composite émail, avec trois teintes email (UE1 à 3), le choix se faisant en fonction de l'âge.

## INTENSITE





			
Une ou plusieurs taches blanches	Forme blanche nuageuse à un certain niveau de l'émail	Distribution uniforme en flocons de neige	Bandes blanches horizontales

Tableau 3 : Les quatre formes d'expression de l'intensité<sup>64</sup>

L'intensité peut être reproduite via :

- IW (intensive white, blanc, mais n'attirant pas l'œil),
- IWS (intensive white spot, ou tache blanche),
- IM (intensive milky, très blanc, attirant l'œil).

Ces masses sont à apposer au niveau de la dentine, permettant ainsi de reproduire des particularités anatomiques spécifiques.

## OPALESCENCE






				
Halo mamelonné	Halo sur le large mamelon central, divisé en cannelures accessoires	Réunion de plusieurs traits verticaux, en forme de peigne	Halo régulier, formant une fenêtre entre la dentine et l'émail incisif	Halo ambré, en triangle s'étendant du bord incisif vers le tiers de la couronne

Tableau 4 : Les cinq formes d'expression de l'opalescence<sup>64</sup>

## CARACTERISATION






				
Mamelonnée	En bande	En marge	Trait brun-ambré	Fêlure blanche ou marron (à l'aide d'une lime endodontique)

Tableau 5 : Les cinq formes d'expression de la caractérisation<sup>64</sup>

Cette caractérisation est rendue possible à l'aide de OA, IW, IWS, IM ou maquillant.

## ANALYSE DE LA FORME ET DE LA GEOGRAPHIE DE LA DENT

Cette analyse s'appuie sur une cartographie de la dent voisine, au niveau de la forme, du volume et de l'état de surface<sup>63</sup>. La macrogéographie représente l'anatomie dans le sens vertical (lobes, sillons) et la microgéographie l'anatomie dans le sens horizontal (texture de surface, vaguelettes, stries de Retzius)<sup>65</sup>.

## REALISATION D'UN GUIDE EN SILICONE

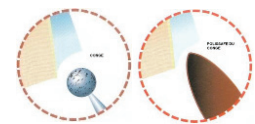
Une prise d'empreinte et la réalisation d'une cire de diagnostic permettent de confectionner avant la séance de restauration une clef en silicone, fabriquée sur le modèle à l'aide du wax-up. Celle-ci facilitera la mise en place de la face palatine de la restauration. Ainsi, les dimensions de la dent, l'occlusion, et l'épaisseur de la résine seront des paramètres plus faciles à gérer.

## SEQUENCE CLINIQUE<sup>66, 67, 68, 69</sup>

- Mise en place de la digue, et d'une matrice transparente de part et d'autre de la restauration.
- Nettoyage des surfaces dentaires.
- En vestibulaire : réalisation d'un mini-congé arrondi en quart de rond, poli.

Le mini-congé arrondi permet :

- d'aménager une épaisseur suffisante pour masquer la fine couche émail,
- d'assurer une continuité optique optimale entre dent et restauration.



*Remarque : Le biseau n'est plus réalisé puisque présentant un rendu optique insatisfaisant, créant une zone de fragilité, mais aussi une zone où les colorations sont plus susceptibles d'apparaître.*

- Polissage des surfaces dentaires avec une pointe de carbone.
- En palatin : réalisation d'un méplat puis polissage.
- Application d'un gel d'acide orthophosphorique à 37%, 30 secondes sur l'émail et 15 secondes sur la dentine. Selon Degrange, cette application, permet une attaque et donc une adhérence suffisante.
- Rinçage et séchage.
- Application d'adhésif, en fine couche, séchage, puis photopolymérisation.
- Réalisation de la face palatine et des faces proximales, à l'aide de résine composite teinte émail, en fine couche, placée dans l'intrados de la clef, puis impactée au niveau de la dent et photopolymérisée 40 secondes.
- Stratification anatomique des masses dentine, montées en couche, avec un cœur très saturé, puis une saturation de moins en moins importante, et teinte décroissante (recréant chaleur et fluorescence), puis photopolymérisation.
- Réalisation du bord incisif (intensité et caractérisation).
- Réalisation de la face vestibulaire à l'aide d'une couche teinte émail, dont la luminosité est choisie en fonction de l'âge du patient, puis photopolymérisation finale (avec une couche de glycérine)<sup>70</sup>.
- Finitions à l'aide de fraises de granulométrie fine<sup>71</sup>.
- Polissage avec une pâte à polir de granulométrie décroissante.

## 7.4. CAS CLINIQUES

↪ *Patiente présentant un ancien composite en distal de 11. Iconographie Dr Romain Ceinos.*

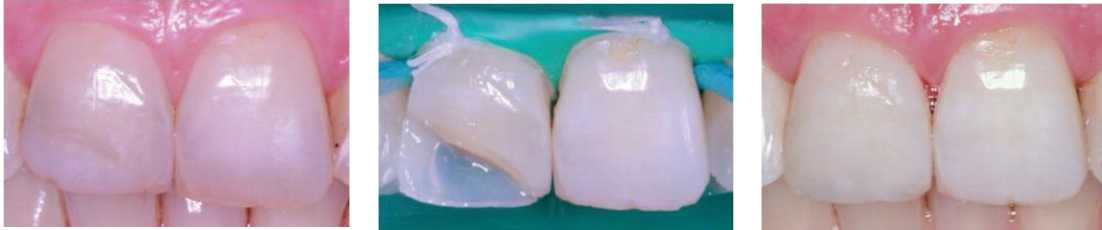
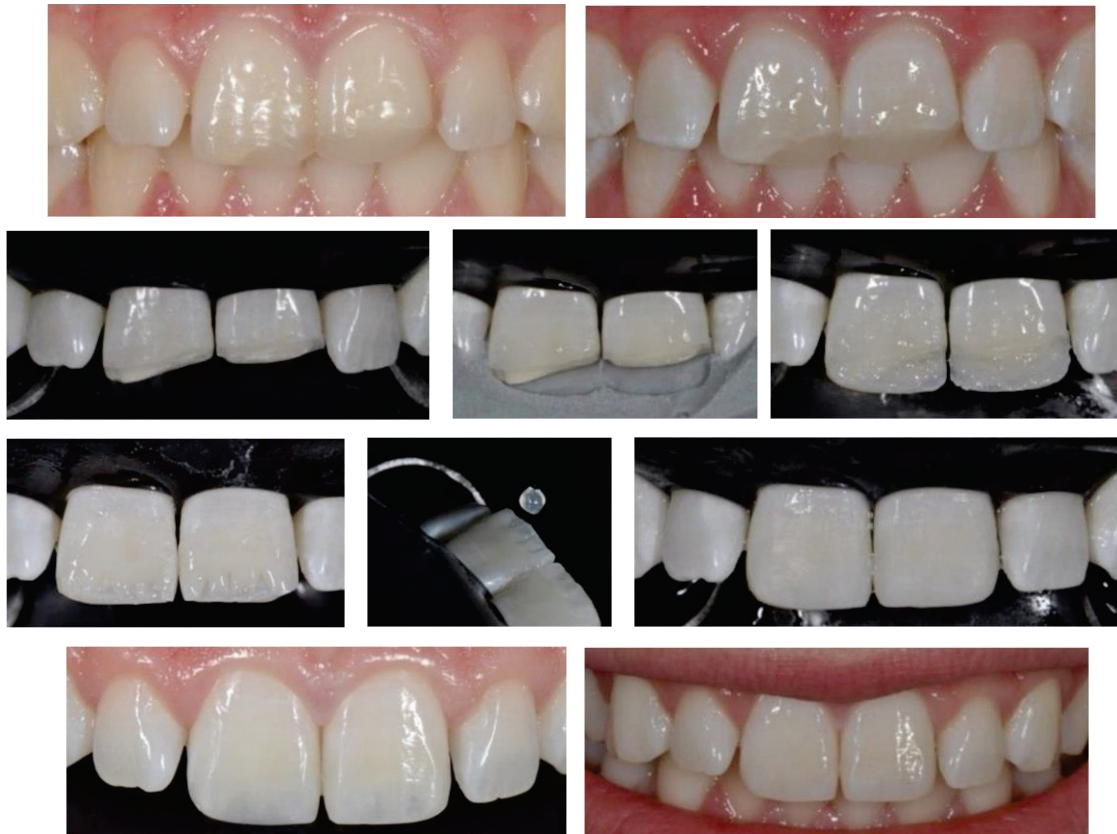
Figure 30 : Stratification d'un angle distal d'une incisive centrale maxillaire.

↪ *Patiente de 18 ans souhaitant refaire ses reconstitutions en résine composite en antérieur. Iconographie du Dr Alisa Chegodaeva<sup>72</sup>.*



1 : Photographie initiale. 2 : Après éclaircissement. 3 : Après mise en place du champ opératoire et dépose des anciennes restaurations. 4 : Position de la clé en silicone. 5 : Réalisation du mur palatin, et apposition de masses dentines. 6 : Réalisation des mamelons dentinaires. 7 : Couche vestibulaire. 8 : Après polissage. 9 : Après dépose du champ opératoire. 10 : Photographie en fin de traitement.

Figure 31 : Réalisation de stratifications antérieures sur incisives maxillaires<sup>72</sup>

## 8. FACETTES CERAMIQUES

### 8.1. DEFINITION - PRESENTATION

La facette est une pièce prothétique en céramique de faible épaisseur, venant se coller sur la surface dentaire, vestibulaire et / ou linguale, permettant une modification nette du sourire<sup>73</sup>.

Face aux anomalies de couleur, de forme, de position ou de structure, la facette trouve largement sa place au sein du gradient thérapeutique. Thérapeutique clé de la dentisterie esthétique, la facette est à l'heure actuelle un traitement de choix, tant pour le praticien que pour le patient, nécessitant toutefois une pratique rigoureuse et un prothésiste spécialisé.

L'adhésion de la facette à la surface dentaire permet d'assurer l'étanchéité de la restauration, la préservation de la vitalité pulpaire, une économie tissulaire et un renforcement structural.

Véritable alternative à la coiffe de recouvrement total trop invasive, la facette en céramique, matériau biomimétique, biocompatible et durable, peut être réalisée avec ou sans préparation.

### 8.2. INDICATIONS / CONTRE-INDICATIONS

#### 8.2.1. INDICATIONS

Type I : Dents réfractaires à l'éclaircissement chimique	Type II : Modifications morphologiques majeures	Type III : Restauration de grande étendue (adulte)
<ul style="list-style-type: none"><li>▪ <u>IA</u> : dyscolorations à la tétracycline de degré 3/4</li><li>▪ <u>IB</u> : dents réfractaires aux méthodes d'éclaircissement externe/interne</li></ul>	<ul style="list-style-type: none"><li>▪ <u>IIA</u> : dents riziformes</li><li>▪ <u>IIB</u> : diastèmes et espaces inter-dentaires à fermer</li><li>▪ <u>IIC</u> : allongement des bords libres et restitution de la proéminence incisive</li></ul>	<ul style="list-style-type: none"><li>▪ <u>IIIA</u> : fractures coronaires étendues</li><li>▪ <u>IIIB</u> : perte d'émail étendue par érosion et usure</li><li>▪ <u>IIIC</u> : malformations généralisées congénitales ou acquises</li></ul>

Tableau 6 : Indications des facettes<sup>4,74</sup>

### **8.2.2. CONTRE-INDICATIONS**

- Surface d'émail insuffisante (inférieure à 50%)
- Dents dépulpées
- Caries et obturations profondes (à cause de la perte de substance)
- Rapports inter-arcades atypiques (supracclusion profonde...)
- Parafonctions (bruxisme, habitudes néfastes...)
- Impossibilité d'obtenir un champ opératoire étanche
- Morphologie coronaire inadéquate
- Mauvaise hygiène bucco-dentaire
- Contre-indication relative : cas unitaire (difficulté importante)

### **8.3. ANALYSE ESTHETIQUE ET PLANIFICATION**

L'analyse esthétique et fonctionnelle se fera à partir des éléments classiques suivants : examen clinique, radiographies, photographies, moulages et montage sur articulateur. L'examen des rapports occlusaux est primordial puisque la facette ne doit pas être soumise à d'importantes contraintes.

Les étapes d'éclaircissement dentaire, d'orthodontie et de chirurgie parodontale (alignement des collets par gingivoplastie) sont réalisées au préalable si elles s'avèrent nécessaires.

Le montage directeur, sous forme de cires de diagnostic (ou « wax-up »), simule le projet et donc sa faisabilité.

Le guide de réalisation, ou masque esthétique (ou « mock-up »), permet de visualiser le résultat final, assurant ainsi une bonne communication avec le patient<sup>75</sup>.

Un guide de réduction et des provisoires sont également réalisés en amont de la séance de préparation.

### **8.4. FACETTES PELLICULAIRES – SANS PREPARATION**

Les facettes pelliculaires sans préparation (« no prep ») permettent la correction de petits défauts<sup>76</sup>.

La facette est directement collée sur la face vestibulaire, sur un émail non ou très peu préparé, elle est donc généralement réalisée en surcontour<sup>77</sup>. Cette technique, apparue il y a maintenant 30 ans, a été rendue possible par l'amélioration des céramiques, résistantes même à de faibles épaisseurs<sup>78</sup>. Sa principale indication concerne les cas où le patient souhaite une solution rapide à mettre en œuvre, sans faire appel à un traitement orthodontique. Les résultats esthétiques sont généralement à la hauteur de ce que le patient attendait. Les applications demeurent cependant limitées, puisque cette technique ne permet pas de modifier de gros défauts de couleur ou de malpositions. Afin d'améliorer le collage, l'élimination de l'émail aprismatic peut être réalisée, permettant aussi d'éviter les surcontours.

## 8.5. FACETTES PARTIELLES

Dès les années 1990, M. de Rouffignac et J. de Cooman ont commencé à parler de facettes partielles de céramiques. Cette thérapeutique a donc plus de 20 ans de recul<sup>79</sup>. Les facettes partielles de céramique sont des pièces prothétiques très fines, s'intégrant parfaitement aux thérapeutiques ultra-conservatrices, ne modifiant que très localement le volume de la dent. Celles-ci sont réalisées sans ou avec légère préparation. Le surcontour est souvent préférable afin de ne pas fragiliser la pièce de céramique. Les indications concernent la fermeture de diastèmes et la restauration de pertes de tissu<sup>80</sup>.

## 8.6. FACETTES AVEC PREPARATION

La préparation de la dent doit répondre à certaines exigences, telles qu'une épaisseur suffisante et homogène, un état de surface lisse, ainsi que des lignes de finition nettes<sup>81.82.83.84</sup>. La préparation des dents se fait généralement sans anesthésie puisque principalement amélaire<sup>85,86</sup>.

### PREPARATION

- Un fil de rétraction gingivale est mis dans le sulcus afin de mettre en évidence les limites cervicales.
- Préparation de la face vestibulaire par réduction de 0,5mm (cela peut dépendre de la coloration de la dent) : des rainures horizontales sont réalisées à l'aide de la fraise triplot (tiers cervical puis moyen puis occlusal). La réduction est finalisée avec une fraise diamantée normale puis le polissage est réalisé avec une fraise bague jaune. La limite cervicale est para-gingivale (ou légèrement infragingivale si la dent est colorée), et présente un mini-congé de 0,3mm. Au niveau des faces proximales, l'idée est de préserver les contacts proximaux. Les limites doivent être au-delà de la visibilité pour l'esthétique, 0,8-1mm au niveau du 1/3 occlusal (« toboggan »). Le point de contact doit être strippé.
- Réduction du bord incisif de 1-1,5mm.
- Un recouvrement palatin est réalisé afin de diminuer le risque de fracture d'angle, permettre une modification de la forme, un meilleur ajustage occlusal, une manipulation et une mise en place plus aisées.

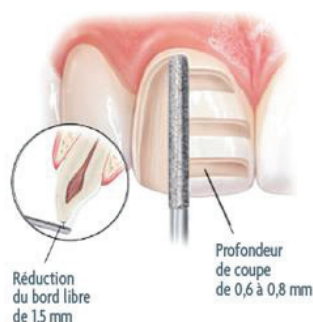


Figure 32 : Profondeur de préparation pour facettes.



## **8.7. PROTOCOLE OPERATOIRE**

Après préparation ou non de la dent support de facette, le protocole est dans tous les cas sensiblement le même.

### ⇒ **PRISE D'EMPREINTE**

Afin de mieux objectiver les limites, deux cordonnets rétracteurs sont placés. Un cordonnet est enlevé au moment de l'empreinte, l'autre restera dans le sulcus afin d'assurer l'hémostase. La méthode d'empreinte préconisée est celle du double mélange en un temps à l'aide de polyvinylsiloxane (silicone réticulant par addition) afin d'apporter la plus grande précision et la meilleure reproduction du détail possibles.

### ⇒ **TEMPORISATION**

Lorsque la morphologie de la dent se trouve être modifiée suite à la préparation, la réalisation d'un provisoire est nécessaire. Pour se faire, une résine acrylate est chargée dans la clé silicone issue des cires de diagnostic puis impactée en bouche (une fine couche de vaseline permet l'isolation des dents concernées). Le provisoire est retiré, ébarbé aux limites, puis poli. Si plusieurs facettes sont prévues, le provisoire est solidarisé. Pour le collage du provisoire, un ciment provisoire résineux à potentiel adhésif peut être utilisé en présence de plages dentinaires. Si le collage se fait uniquement à l'émail, un petit mordantage à l'acide orthophosphorique est appliqué (« spot-etch »), puis rinçage, séchage, application d'adhésif et photopolymérisation.

### ⇒ **ESSAYAGE**

Les facettes réalisées au laboratoire de prothèse sont contrôlées sur le modèle puis essayées en bouche, après retrait des provisoires et nettoyage des surfaces dentaires.

- Contrôle dent par dent des bords prothétiques et des rapports inter-proximaux
- Vérification du rendu morphologique
- Vérification du rendu colorimétrique avec des pâtes « try-in » hydrosolubles (qui reproduisent la teinte du composite de collage photopolymérisé)

### ⇒ **COLLAGE DES FACETTES**

- Nettoyage des surfaces dentaires avec une pâte abrasive douce et une cupule en silicone ou un microsablage à l'alumine 30µm
- Mise en place du champ opératoire (digue)

- Conditionnement de la céramique :
  - Mordançage à l'acide fluorhydrique à 9%, pendant 90 secondes, puis rinçage
  - Nettoyage de la facette dans un bain à ultrasons (alcool à 90°), pendant quatre minutes
  - Application de silane sur la facette séchée en fine couche pendant une minute, séchage si possible avec une activation thermique (sèche-cheveux, minifour), puis attendre trois minutes
  - Application de l'adhésif type M&R3 sans photopolymériser
  - Application de la résine de collage, en protégeant la facette de la lumière
- Conditionnement de la dent :
  - Mordançage à l'acide orthophosphorique à 35%, pendant 30 secondes sur l'émail et 15 secondes sur la dentine, et rinçage
  - Séchage par tamponnement et aspiration
  - Application du primer et de l'adhésif, puis photopolymérisation
- Positionnement de la facette, posée délicatement au niveau du bord incisif puis poussée doucement vers la limite cervicale, afin d'éviter la formation de bulles et l'expulsion des excès, ceux-ci sont éliminés au pinceau
- Photopolymérisation sur chaque face, pendant 60 secondes par face, photopolymérisation terminale des limites marginales avec un film de glycérine.
- Nettoyage et rinçage
- Retrait du champ opératoire
- Élimination des excès : manuelle en vestibulaire au bistouri, avec une fraise extra-fine sur le bord palatin
- Contrôle de l'occlusion

## **8.8. SUIVI ET PERENNITE**

Un suivi régulier est nécessaire, afin de surveiller la santé de la gencive et de la dent concernée, et voir si la restauration répond toujours aux critères esthétiques. Lors de chaque visite de contrôle, un nettoyage à la pâte à polir non abrasive est réalisé.

Les facettes ne présentent pas une grande résistance mécanique intrinsèque, avec une résistance à la flexion d'environ 80 MPa. Le collage à la surface dentaire augmente fortement cette résistance. Le duo formé par la céramique et la colle adopte généralement un excellent comportement. Avec une limite supra gingivale, un joint étanche et un faible délabrement tissulaire, la facette présente encore de nombreux atouts dans le domaine de l'esthétique dentaire.

## 8.9. CAS CLINIQUES

↪ *Patient souhaitant modifier l'esthétique de son sourire. Iconographie du Dr Romain Ceinos.*

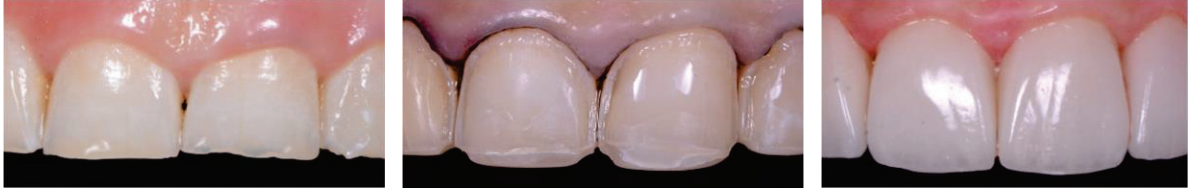
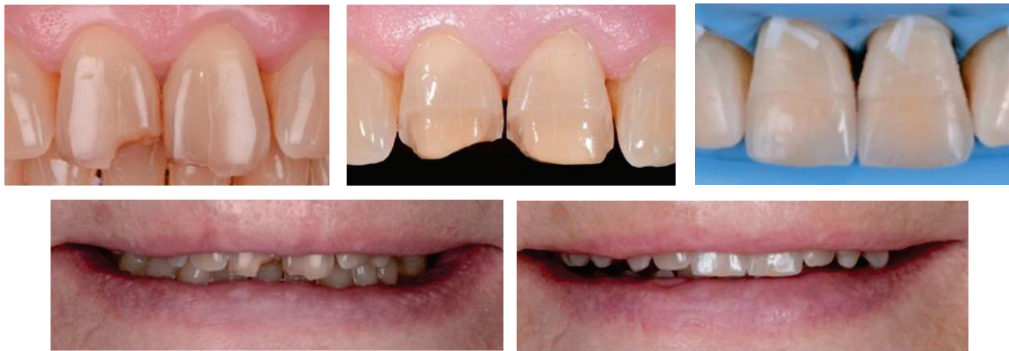
Figure 33 : Photographies avant, après préparation, puis en fin de traitement par facettes.

↪ *Patiente âgée consultant suite à la fracture de ses incisives maxillaires. Une thérapeutique par facettes partielles est envisagée. Iconographie du Dr Romain Ceinos.<sup>87</sup>*



1 : Photographie pré-opératoire. 2 : Après préparation des dents. 3 : Après collage et polissage des facettes partielles. 4 et 5 : Photographie avant puis après traitement.

Figure 34 : Traitement par facettes partielles sur deux incisives centrales.

## **9. CONCLUSION**

Face à une demande esthétique croissante de la part des patients, le praticien possède un vaste panel de solutions thérapeutiques.

Pendant de nombreuses années, la coiffe totale a primé car elle « camouflait » tous les défauts, qu'il s'agisse de malpositions, de colorations disgracieuses, d'anomalie de forme, ...

La conservation d'un maximum de tissu dentaire sain est un concept qui a fini par s'imposer grâce à l'évolution des techniques de collage, mais aussi grâce à l'essor des biomatériaux aux propriétés esthétiques et mécaniques remarquables, remettant en cause cette pratique.

Face à l'étendue des solutions thérapeutiques, Gil Tirlet et Jean-Pierre Attal ont su proposer un gradient thérapeutique, qui permet de trouver à chaque situation clinique la réponse idéale la moins mutilante possible.

Partant de l'orthodontie pour finir à la facette, avant d'arriver au stade de la coiffe totale, ce gradient permet de guider le praticien dans sa thérapeutique en fonction de la situation clinique présente, et ce en accord avec les doléances du patient.

Chaque patient, chaque sourire, est unique, et le chirurgien-dentiste est là pour répondre à la demande actuelle. Ainsi, moins mutiler l'organe dentaire tout en satisfaisant une demande esthétique croissante, quoi de mieux pour satisfaire patient et praticien !

## REFERENCES BIBLIOGRAPHIQUES

1. **SIMON J, TIRLET G, ATTAL J-P.** Evaluation de la demande esthétique. *Information Dentaire* 2008;86(31):1677–1682.
2. **AKARSLAN Z-Z, SADIK B, ERTEN H, KARABULUT E.** Dental esthetic satisfaction, received and desired dental treatments for improvement of esthetics. *Indian Journal of Dental Research* 2009;20(2):195–200.
3. **TIRLET G.** La demande esthétique actuelle en odontologie. *Information Dentaire* 2004;86(31):1943–1948.
4. **MAGNE P, BELSER U.** Restaurations adhésives en céramique sur dents antérieures : Approche biomimétique. *Quintessence International* 2003.
5. **TIRLET G, ATTAL J-P.** Le Gradient thérapeutique, un concept médical pour les traitements esthétiques. *Information Dentaire* 2009;(41/42):2561–2568.
6. **KOUBI S, FAUCHER A.** Restaurations antérieures directes en résine composite : des méthodes classiques à la stratification. *Encyclopédie Médico-Chirurgicale - Odontologie* 2005;1–9(23-136-M–10).
7. **TIRLET G, MOUSSALY C, COUDRAY L, ATTAL J-P.** Couronnes céramo-céramiques - Les préparations. *Information Dentaire* 2009;31:1692–1698.
8. **ATTAL J-P.** Le challenge des prochaines années : la fusion entre la dentisterie restauratrice, la prothèse et l'orthodontie. *L'Orthodontiste* 2012;1(2):20–22.
9. **JOSEPH G, NICOLAS S.** L'orthodontie dans le traitement pluridisciplinaire du sourire. *Dentoscope* (179):10–20.
10. **MULLER C.** Malpositions incisives mandibulaires de l'adulte : réponse orthodontique. *Revue d'Odonto-Stomatologie* 2011;41:17–31.
11. **TECLES-FROSSARD O, SALVADORI A, CANAL P.** Indications et traitements de l'orthodontie de l'adulte. *Encyclopédie Médico-Chirurgicale - Odontologie* 2007;1–14(23-498-A-21).
12. **BARON P.** Les appareils orthodontiques invisibles et presque invisibles. *L'Orthodontie Française* 2014;85(1):59–91.
13. **CHAZALON J.-F.** Invisalign®, 15 ans après, est-il devenu une véritable alternative au traitement multi-attaches ? *Revue d'Orthopédie Dento Faciale* 2016;50(3):275–301.
14. **SCHWARTZ B.** Invisalign and aesthetic dentistry. *The New York State Dental Journal* 2012;78(4):36–37.
15. **MIETHKE R-R, VOGT S.** A comparison of the periodontal health of patients during treatment with the Invisalign system and with fixed orthodontic appliances. *Journal of Orofacial Orthopedics* 2005;66(3):219–229.

16. **BOUCHEZ R.** Les traitements orthodontiques invisalign. *Quintessence International* 2009.
17. **HEYMANN H.** Nonrestorative treatment of discolored teeth. *The Journal of the American Dental Association* 1997;128(6):710–711.
18. **TEN BOSCH JJ, COOPS JC.** Tooth color and reflectance as related to light scattering and enamel hardness. *Journal of Dental Research* 1995;74(1):374–380.
19. **MIARA A, MIARA P.** Traitement des dyschromies en odontologie. *Editions CdP* 2006.
20. **CLAISSE A, BONNET E, CLAISSE D.** Blanchiment des dents pulpées et déulpées. *Encyclopédie Médico-Chirurgicale - Odontologie* 2000;(23-150-A-10).
21. **SELLEM J, ORLU R, DURSUN E.** Dyschromies colorées du secteur antérieur : étiopathogénie et prise en charge. *Actualités Odonto-Stomatologiques* 2014;(269):36–41.
22. **ELBEZE L.** Toute la lumière sur l'éclaircissement. *Information Dentaire* 2014;96(14).
23. **HATTAB FN, QUDEIMAT MA, AL-RIMAWI HS.** Dental discoloration: an overview. *Journal of Esthetic Dentistry* 1999;11(6):291–310.
24. **WATTS A, ADDY M.** Tooth discolouration and staining: Tooth discolouration and staining: a review of the literature. *British Dental Journal* 2001;190(6):309–316.
25. **KWON S-R, KO S-H.** Tooth Whitening in Esthetic Dentistry. *Quintessence* 2009.
26. **ANSM : Agence nationale de sécurité du médicament et des produits de santé.** Produits de blanchiment et/ou d'éclaircissement dentaire : Mise en conformité avec la réglementation - Point d'information.
27. **PERDIGAO J.** *Tooth whitening: an evidence-based perspective.* Springer Berlin Heidelberg, 2016.
28. **MINOUX, SERFATY.** Mécanismes d'action de l'éclaircissement. Le fil dentaire. 2010.
29. **JOINER A.** The bleaching of teeth: A review of the literature. *Journal of Dentistry* 2006;34(7):412–419.
30. **DAHL JE, PALLESEN U.** Tooth bleaching - A critical review of the biological aspects. *Critical Reviews in Oral Biology & Medicine* 2003;14(4):292–304.
31. **KERSTEN S, BESEK M.** Assisted bleaching : presentation of the method in a case report. *Schweiz Monatsschr Zahnmed* 2001;111(5):560–70.
32. **HAWOOD VB, SWORD RJ.** Tooth bleaching questions answered. *British Dental Journal* 2017;223(5):369–380.
33. **HAYWOOD.** Tooth whitening : indications and outcomes of nightguard vital bleaching. *Quintessence* 2007.
34. **HAYWOOD VB, HEYMANN.** Nightguard vital bleaching. *Quintessence International* 1989;20(3):173–6.

35. **ZIMMERLI B, JEGER F, LUSSI A.** Bleaching of Nonvital Teeth. *Schweiz Monatsschr Zahnmed* 2010;120:306–313.
36. **LEHMANN N, BONNET N.** Eclaircissement interne des dents dépulpées : les clés du succès. *Clinic* 2005;26:375–382.
37. **LOUIS J-J, BONNET E.** Techniques d'éclaircissement dentaire et projet esthétique. *Réalités Cliniques* 2003;14:393–407.
38. **ELBEZE L.** Eclaircissement interne, alternative au perborate de sodium. *Information Dentaire* 2018;100(9).
39. **PERDROLLO LISE D, SIEDSCHLAG G, BERNARDON JK, BARATIERI LN.** Randomized clinical trial of 2 nonvital tooth bleaching techniques: A 1-year follow-up. *The Journal of Prosthetic Dentistry* 2018;119(1):53–59.
40. **ATTAL J-P, DENIS M, ATLAN A, VENNAT E, TIRLET G.** L'infiltration en profondeur. Un nouveau concept pour le masquage des taches blanches de l'émail. *Information Dentaire* 2013;95(18/19):94–99.
41. **CLEMENT M, NOHARET R.** Tache de fluorose : L'érosion / infiltration au service de la préservation tissulaire. *Information Dentaire* 2013;33:22–27.
42. **PARIS S, MEYER-LUECKEL H, KIELBASSA AM.** Resin infiltration of natural caries lesions. *Journal of Dental Research* 2007;86(7):662–666.
43. **TIRLET G, ATTAL J-P.** L'érosion/infiltration : une nouvelle thérapeutique pour masquer les taches blanches. *Information Dentaire* 2011;93(4):12–17.
44. **ATTAL J-P, TIRLET G.** Traitement ultra-conservateur des taches de l'émail : bilan avec 5 ans de recul. *Les Entretiens d'Odontologie-Stomatologie* 2016;1–3.
45. **CHAFARIE A, HEYRUD S.** La micro-abrasion amélaire : aspects cliniques. *Clinic* 2006;27:25–32.
46. **CROLL TP.** Enamel Microabrasion : the technique. *Quintessence International* 1989;20(6):395–400.
47. **BALAN B, MADANDA UTHAIAH C, NARAYANAN S, MOOKKALAMADA MONNAPPA P.** Microabrasion : An Effective Method for Improvement of Esthetics in Dentistry. *Case Reports in Dentistry* 2013;(951589).
48. **YILDIZ G, CELIK EU.** A minimally invasive technique for the management of severely fluorosed teeth: A two-year follow-up. *European Journal of Dentistry* 2013;7(4):504–508.
49. **ROUACH T, MIARA A.** La micro abrasion contrôlée. *Information Dentaire* 2008;90(9):413.
50. **PAIC M, SCHUG J, SCHMIDLIN PR, SENER B.** Effects of microabrasion on substance loss, surface roughness, and colorimetric changes on enamel in vitro. *Quintessence International* 2008;39(6):517–522.

51. **CROLL TP, DONLY KJ.** Enamel Microabrasion for Removal of Decalcification, Dysmineralization, and Surface Texture Defects. *The American Journal of Esthetic Dentistry* 2013;3(2):92–99.
52. **SIAL S, SINGH RD.** Enamel Microabrasion for aesthetic management of superficial enamel defects. *International Journal of Contemporary Dentistry* 2011;2(4):106–108.
53. **HEYMANN HO, SOCKWELL SL, HAYWOOD VB.** Additional conservative esthetic procedures. in: C.M. Sturdevant (Ed.). *The Art and Science of Operative Dentistry* 1995;647(3).
54. **MONTEIRO P.** Macroabrasion, an alternative for anterior deep white spots. <https://styleitaliano.org/macroabrasion-an-alternative-for-anterior-deep-white-spots/> 2016;
55. **ARDU S.** Mega-abrasion : Case History Report on Management of a Fluorosis-Affected Patient. *The International Journal of Prosthodontics* 2017;30(4):394–395.
56. **WANG Y, SA Y, LIANG S, JIANG T.** Minimally Invasive Treatment for Esthetic Management of Severe Dental Fluorosis: A Case Report. *Operative Dentistry* 2013;38(4):358–362.
57. **ATTAL J-P, ATLAN A, DENIS M, VENNAT E, TIRLET G.** Les taches blanches de l'émail (2ème partie). *Editions CDP* 2013.
58. **LEHMANN N, RASKIN A.** Résines composites en technique directe. *Cahiers de prothèse* 2009;(148).
59. **DIETSCHI D.** Optimizing Smile Composition and Esthetics with Resin Composites and Other Conservative Esthetic Procedures. *The European Journal of Esthetic Dentistry* 2008;3(1):16.
60. **DIETSCHI D, FAHL N.** Shading concepts and layering techniques to master direct anterior composite restorations: an update. *British Dental Journal* 2016;221(12):765–771.
61. **DIETSCHI D.** Layering concepts in anterior composite restorations. *The Journal of Adhesive Dentistry* 2001;3(1):71–80.
62. **VANINI L.** Conservative Composite Restorations that Mimic Nature. *Journal of Cosmetic Dentistry* 2010;26(3):18.
63. **BARATIERI LN, ARAUJO E, MONTEIRO S.** Color in natural teeth and direct resin composite restorations: essential aspects. *The European Journal of Esthetic Dentistry* 2007;2(2):172–186.
64. **VANINI L, MANGANI F.** Determination and communication of color using the five color dimensions of teeth. *Practical Procedures and Aesthetic Dentistry* 2001;13(1):19–26.
65. **VANINI L.** Light and color in anterior composite restorations. *Practical periodontics and aesthetic dentistry* 1996;8(7):673–682.



66. **DECERLE N, TURPIN Y-L, DESA C, HENNEQUIN M.** Le point sur la stratification esthétique des composites. *Actualités Odonto-Stomatologiques* 2011;(256):341–352.
67. **FAUCHER AJ, BROUILLET JL, KOUBI GF.** Restaurations en résines composites : sculpture, finition, polissage des résines composites. *Information Dentaire* 1983;65(24):2245–2250.
68. **KIRILOVA J, KIROV D, TOPALOVA-PIRINSKA S.** Stratification technique in maxillary anterior incisors restoration. *Journal of IMAB - Annual Proceeding (Scientific Papers)* 2014;20(3):550–553.
69. **VANINI L.** Technique de stratification anatomique. Restaurations en résine composite des secteurs antérieurs. *Information Dentaire* 2006;88(37):2291–2299.
70. **MAGNE P, HOLZ J.** Stratification of composite restorations : systematic and durable replication of natural aesthetics. *Practical Periodontics and Aesthetic Dentistry* 1996;8(1):61–68.
71. **TOUATI B.** Restaurations en composite en méthode directe : mise en forme et polissage. *Information Dentaire* 1999;34:2453–2459.
72. **CHEGODAEVA ALISA.** Direct restoration of teeth after an injury. <https://styleitaliano.org/direct-restoration-of-teeth-after-an-injury-2/> 2017;
73. **DEVIGUS A.** Le tout céramique sur les dents antérieures : l’embarras du choix. *Revue Suisse Odonto-Stomatologie* 2011;121:555–559.
74. **STRASSLER HE.** Minimally invasive porcelain veneers : Indications for a conservative esthetic dentistry treatment modality. *Gen dent* 2007;(55):686–712.
75. **GOUVEIA THN, THEOBALDO JD, VIEIRA-JUNIOR WF, LIMA DANL, AGUIAR FHB.** Esthetic smile rehabilitation of anterior teeth by treatment with biomimetic restorative materials: a case report. *Clin Cosmet Investig Dent* 2017;9:27–31.
76. **LASSERRE J-F.** Le « No Prep » en céramique : Pour quelles indications? *Information Dentaire* 2015;
77. **DUCRET M, VENET L, VIGUIE G, MILLET C.** Facettes sans préparation. *Stratégie prothétique* 2013;13(5):325–331.
78. **NOSTI J.** “Thin is in” the art of minimal & no prep veneer. *Journal of the New Jersey Dental Association* 2009;80(4):30–1.
79. **DE ROUFFIGNAC M, DE COOMAN J.** Mini collages en céramique. *Cahiers de prothèse* 1991;(76):8–16.
80. **TOUATI B, PLISSART A.** Facettes collées en céramique, vers une prothèse à minima. *Cahiers de prothèse* 1990;51–66.
81. **LABORDE G, LASSERRE J, BOTTI S, KOUBI S, LAFARGUE H, COUDERC G, et al.** Restaurations céramiques antérieures (1) : les préparations périphériques. *Réalités Cliniques* 2010;21(3):167–182.

82. **ETIENNE O.** Préparations pour céramiques collées: technique des masques et préservation tissulaire. *Réalités Cliniques* 21(4):289–297.
83. **GUREL G.** Predictable and Precise Tooth Preparation Techniques For Porcelain Laminate Veneers (PLVs) in Complex Cases. *Oral Health Group* 2007;
84. **LASSERRE J, LABORDE G, KOUBI S, LAFARGUE H, COUDERC G, MAILLE G, et al.** Restaurations céramiques antérieures (2) : préparations partielles et adhésion. *Réalités Cliniques* 21(3):183–195.
85. **EL-MOWAFY O, EI-AAWAR N, EL-MOWAFY N.** Porcelain veneers: An update. *Dental and Medical Problems* 2018;55(2):207–211.
86. **GUREL G, MORIMOTO S, CALAMITA MA, COACHMAN C, SESMA N.** Clinical performance of porcelain laminate veneers: outcomes of the aesthetic preevaluative temporary (APT) technique. *The International Journal of Periodontics and Restorative Dentistry* 2012;32(6):625–32.
87. **CEINOS R, POUYSSEGUR V, ALLARD Y, BERTRAND M-F.** Esthetic rehabilitation of the smile with partial laminate veneers in an older adult. *Clinical Case Reports* 2018;6(8):1407–1411.

## TABLE DES ILLUSTRATIONS

FIGURE	INTITULE	PAGE
1	Le concept de gradient thérapeutique <sup>5</sup>	3
2	Plaquette publicitaire sur la mise en place des aligneurs Invisalign™	5
3	Aligneurs Invisalign™	6
4	Photographies initiales exo et endobuccale	7
5	Images issues du ClinkCheck™. Après empreinte la position initiale des dents est scannée, et la position finale est simulée après traitement de 14 aligneurs Invisalign™.	7
6	Photographies finales exo et endobuccale	7
7	Arbre décisionnel thérapeutique en fonction du diagnostic esthétique et du tableau clinique de la dyschromie <sup>22</sup>	9
8	Rupture des doubles liaisons lors de la réaction chimique <sup>28</sup>	11
9	Principe d'éclaircissement à l'aide de peroxyde de carbamide <sup>30</sup>	11
10	Réactions chimiques lors du processus d'éclaircissement <sup>28</sup>	12
11	Courbe de pérennité du produit d'éclaircissement <sup>20</sup>	12
12	Mise en place du produit d'éclaircissement interne <sup>36,37</sup>	15
13	Eclaircissement par technique « Inside / Outside » <sup>38</sup>	15
14	Photographies avant / après éclaircissement dentaire	16
15	Photographies avant éclaircissement, essai de la gouttière, et après traitement.	16
16	Photographies, avant, pendant (sous champ opératoire) et après éclaircissement.	16
17	Photographies avant / après traitement d'éclaircissement interne (+ 2 mois)	17
18	Photographies avant / après éclaircissement interne + externe	17
19	Algorithme de traitement des taches blanches de l'émail <sup>43,44</sup>	19
20	Photographies avant, pendant et après traitement par érosion/infiltration	19
21	Erosion / Infiltration en profondeur d'une tache sur une incisive centrale. <sup>40</sup>	20
22	Kit Opalustre™	22
23	Photographies avant, pendant, et après procédure de micro-abrasion.	22
24	Photographie initiale, puis application de pâte de micro-abrasion sur l'émail, puis finale après 2 séances.	22
25	Réalisation d'un cas de méga-abrasion	24

26	Thérapeutique par méga-abrasion, associée à une érosion/infiltration.	25
27	Charte de couleur, selon Vanini <sup>62</sup>	27
28	Les trois zones distinctes d'une dent	28
29	Les cinq dimensions de la couleur en dentisterie selon la technique de Vanini <sup>64</sup>	28
30	Stratification d'un angle distal d'une incisive centrale maxillaire.	31
31	Réalisation de stratifications antérieures sur incisives maxillaires. <sup>72</sup>	31
32	Profondeur de préparation pour facettes.	34
33	Photographies avant, après préparation, puis en fin de traitement par facettes.	37
34	Traitement par facettes partielles sur deux incisives centrales.	37

## *Serment d'Hippocrate*

*En présence des Maîtres de cette Faculté, de mes chers condisciples, devant l'effigie d'Hippocrate,*

*Je promets et je jure, au nom de l'Être Suprême, d'être fidèle aux lois de l'Honneur et de la probité dans l'exercice de La Médecine Dentaire.*

*Je donnerai mes soins gratuits à l'indigent et n'exigerai jamais un salaire au-dessus de mon travail, je ne participerai à aucun partage clandestin d'honoraires.*

*Admis dans l'intérieur des maisons, mes yeux ne verront pas ce qui se passe, ma langue taira les secrets qui me seront confiés et mon état ne servira pas à corrompre les mœurs ni à favoriser le crime.*

*Je ne permettrai pas que des considérations de religion, de nation, de race, de parti ou de classe sociale viennent s'interposer entre mon Devoir et mon patient.*

*Je garderai le respect absolu de la vie humaine dès sa conception.*

*Même sous la menace, je n'admettrai pas de faire usage de mes connaissances médicales contre les lois de l'Humanité.*

*Respectueux et reconnaissant envers les Maîtres, je rendrai à leurs enfants l'instruction que j'ai reçue de leurs pères.*

*Que les hommes m'accordent leur estime si je suis fidèle à mes promesses,*

*Que je sois couvert d'opprobre et méprisé de mes confrères si j'y manque.*

## Approbation – Improbation

Les opinions émises par les dissertations présentées, doivent être considérées comme propres à leurs auteurs, sans aucune approbation ou improbation de la Faculté de Chirurgie dentaire (1).

Lu et approuvé,

Vu,  
Nice, le

Le Président du jury,

Le Doyen de la Faculté de  
Chirurgie Dentaire de l'UNS

Professeur

Professeur Laurence LUPI

(1) Les exemplaires destinés à la bibliothèque doivent être obligatoirement signés par le Doyen et par le Président du Jury.