



HAL
open science

**Gestion des cas d'agénésies des incisives latérales
maxillaires traitées orthodontiquement par fermeture :
transformation de la canine maxillaire, données actuelles
de la sciences**

Alexia Novial

► **To cite this version:**

Alexia Novial. Gestion des cas d'agénésies des incisives latérales maxillaires traitées orthodontiquement par fermeture : transformation de la canine maxillaire, données actuelles de la sciences. Médecine humaine et pathologie. 2018. dumas-01930663

HAL Id: dumas-01930663

<https://dumas.ccsd.cnrs.fr/dumas-01930663>

Submitted on 22 Nov 2018

HAL is a multi-disciplinary open access archive for the deposit and dissemination of scientific research documents, whether they are published or not. The documents may come from teaching and research institutions in France or abroad, or from public or private research centers.

L'archive ouverte pluridisciplinaire **HAL**, est destinée au dépôt et à la diffusion de documents scientifiques de niveau recherche, publiés ou non, émanant des établissements d'enseignement et de recherche français ou étrangers, des laboratoires publics ou privés.

GESTION DES CAS D'AGENESIES DES
INCISIVES LATÉRALES MAXILLAIRES
TRAITEES ORTHODONTIQUEMENT PAR
FERMETURE : TRANSFORMATION DE LA
CANINE MAXILLAIRE, DONNEES
ACTUELLES DE LA SCIENCE

Année 2018

Thèse n°42-57-18-33

THÈSE

Présentée et publiquement soutenue devant
la Faculté de Chirurgie Dentaire de Nice
Le 20 novembre 2018

Par

Madame Alexia NOVIAL

Née le 05 octobre 1992 à Noisy-le-Grand
Pour obtenir le grade de :

**DOCTEUR EN CHIRURGIE DENTAIRE
(Diplôme d'État)**

Examineurs :

Madame le Professeur
Madame le Professeur
Monsieur le Docteur
Madame le Docteur
Madame le Docteur

Armelle Manière-Ezvan
Laurence Lupi-Pégurier
Romain Ceinos
Arlette Oueiss
Anne Corazza

Président du jury
Assesseur
Assesseur
Directrice de thèse
Membre invité

CORPS ENSEIGNANT

56^{ème} section : DEVELOPPEMENT, CROISSANCE ET PREVENTION

Sous-section 01 : ODONTOLOGIE PEDIATRIQUE ET ORTHOPEDIE DENTO-FACIALE

Professeur des Universités : Mme MANIERE-EZVAN Armelle

Professeur des Universités : Mme MULLER-BOLLA Michèle

Maître de Conférences des Universités : Mme JOSEPH Clara

Assistant Hospitalier Universitaire : M. BUSSON Floriant

Assistant Hospitalier Universitaire : Mme PIERRE Audrey

Assistante Associée-Praticien Associé : Mme OUEISS Arlette

Sous-section 02 : PREVENTION, EPIDEMIOLOGIE, ECONOMIE DE LA SANTE, ODONTOLOGIE LEGALE

Professeur des Universités : Mme LUPI-PEGURIER Laurence

Assistant Hospitalier Universitaire : Mme BORSA Leslie

Assistant Hospitalier Universitaire : Mme MERIGO Elisabetta

57^{ème} section : CHIRURGIE ORALE ; PARODONTOLOGIE ; BIOLOGIE ORALE

Sous-section 01 : CHIRURGIE ORALE ; PARODONTOLOGIE ; BIOLOGIE ORALE

Professeur des Universités : Mme PRECHEUR-SABLAYROLLES Isabelle

Maître de Conférences des Universités : M. COCHAIS Patrice

Maître de Conférences des Universités : Mme DRIDI Sophie Myriam

Maître de Conférences des Universités : Mme RAYBAUD Hélène

Maître de Conférences des Universités : Mme VINCENT-BUGNAS Séverine

Maître de Conférences des Universités : Mme VOHA Christine

Assistant Hospitalier Universitaire : M. BORIE Gwenaël

Assistant Hospitalier Universitaire : M. CHARBIT Mathieu

Assistant Hospitalier Universitaire : Mme FISTES Elene-Maria

58^{ème} section : REHABILITATION ORALE

Sous-section 01 : DENTISTERIE RESTAURATRICE, ENDODONTIE, PROTHESES, FONCTION-DYSFONCTION, IMAGERIE, BIOMATERIAUX

Professeur des Universités : Mme BERTRAND Marie-France

Professeur des Universités : M. BOLLA Marc

Professeur des Universités : Mme LASSAUZAY Claire

Professeur des Universités : M. MAHLER Patrick

Professeur des Universités : M. MEDIONI Etienne

Professeur Emérite : M. ROCCA Jean-Paul

Maître de Conférences des Universités : M. ALLARD Yves

Maître de Conférences des Universités : Mme BRULAT-BOUCHARD Nathalie

Maître de Conférences des Universités : M. CEINOS Romain

Maître de Conférences des Universités : Mme EHRMANN Elodie

Maître de Conférences des Universités : M. LAPLANCHE Olivier

Maître de Conférences des Universités : M. LEFORESTIER Eric

Maître de Conférences des Universités : Mme POUYSSEGUR-ROUGIER Valérie

Assistant Hospitalier Universitaire : Mme AZAN Cindy

Assistant Hospitalier Universitaire : Mme DEMARTY Laure

Assistant Hospitalier Universitaire : Mr LAMBERT Gary

Assistant Hospitalier Universitaire : M. MORKOWSKI-GEMMI Thomas

Assistant Hospitalier Universitaire : M. PARNOT Maximilien

Assistant Hospitalier Universitaire : Mme PETITTI-MASSIERA Marine

Assistant Hospitalier Universitaire : Mme SOSTHE Anne-Laure

REMERCIEMENTS :

A Madame le Professeur Armelle MANIERE-EZVAN

Docteur en Chirurgie Dentaire Spécialiste qualifiée en ODF
Docteur de l'Université de Nice Sophia-Antipolis
Professeur des Universités - Praticien Hospitalier
Responsable de la sous-section Orthopédie Dento-Faciale

Je vous remercie de l'honneur que vous me faites en acceptant la présidence de ce jury de thèse. Votre disponibilité et votre bonne humeur lors de votre enseignement en orthodontie ont su marquer toutes mes années d'études. C'est toujours un véritable plaisir de travailler avec vous.

Veillez trouver dans ce travail le témoignage de mon plus grand respect ainsi que l'expression de mes sentiments reconnaissants.

A Madame le Professeur Laurence LUPI-PEGURIER

Docteur en Chirurgie Dentaire
Docteur de l'Université de Nice Sophia-Antipolis
Professeur des Universités - Praticien Hospitalier
Responsable de la sous-section Prévention, Epidémiologie, Economie de la santé,
Odontologie légale
Doyenne de la faculté d'odontologie de Nice

Je vous suis très reconnaissante d'avoir accepté sans hésitation de siéger dans ce jury en ce jour si important. Votre gentillesse, votre bonne humeur communicative et votre sourire permanent ont illuminé mes études. C'est avec un très grand plaisir que j'ai appris à vos côtés.

Veillez trouver dans ce travail, l'expression de ma sincère gratitude et de mon respectueux attachement.

A Monsieur le Docteur Romain CEINOS

Docteur en Chirurgie Dentaire
Docteur de l'Université de Nice Sophia-Antipolis
Maître de Conférence des Universités - Praticien Hospitalier
Responsable de la sous-section Dentisterie Restauratrice, Endodontie, Prothèses, Fonction-
Dysfonction, Imagerie, Biomatériaux

C'est avec joie que je vous compte parmi les membres de mon jury. Je vous suis très reconnaissante pour votre aide précieuse et votre implication lors de la rédaction de ce travail. J'ai beaucoup apprécié vos cours et travaux pratiques enrichissants tout au long de mes études. Vos connaissances et votre perfectionnisme en dentisterie conservatrice m'ont beaucoup appris en clinique.

Veillez trouver dans ce travail l'expression de mon profond respect et de mes sentiments reconnaissants.

A Madame le Docteur Arlette OUEISS

Docteur en Chirurgie Dentaire Spécialiste qualifiée en ODF
Docteur de l'Université de Nice Sophia-Antipolis
Assistant Hospitalier Universitaire
Sous-section Orthopédie Dento-Faciale

Je suis très honorée que vous ayez accepté de diriger ma thèse. Je vous remercie pour votre enseignement, votre volonté de transmettre votre savoir et votre bonne humeur. Mes vacances en orthodontie auraient été bien différentes sans votre présence. Vos précieux conseils me suivront tout au long de ma carrière. J'admire votre passion pour l'orthodontie ainsi que votre sens de la pédagogie.

Veillez trouver dans ce travail l'expression de ma sincère gratitude, de mon profond respect et de mon respectueux attachement.

A Madame le Docteur Anne CORAZZA

Docteur en Chirurgie Dentaire
Qualifiées en orthopédie dento-faciale
Diplômées de l'Université de Marseille

Je vous suis très reconnaissante d'avoir accepté avec enthousiasme de siéger dans ce jury. Je vous remercie de m'avoir accueillie au sein de votre cabinet lors de mon stage. Vos compétences et votre expérience en orthodontie m'ont beaucoup apporté. De plus, votre disponibilité et votre gentillesse m'ont aidée lors de la rédaction de ce travail.

Veillez trouver dans ce travail l'expression de mes remerciements et de ma respectueuse considération.

SOMMAIRE

1. INTRODUCTION : DEFINITION ET PRESENTATION DU SUJET.....	3
2. REVUE DE LITTERATURE	5
2.1. AGENESIE DE L'INCISIVE LATERALE MAXILLAIRE	5
2.1.1 Épidémiologie	5
2.1.2 Étiologie.....	8
2.1.2.1 Facteurs environnementaux : causes locales	8
2.1.2.2 Facteurs génétiques : causes générales.....	9
2.2 LES FACTEURS DE DECISION FACE A UN CAS D'AGENESIE D'INCISIVE LATERALE	13
2.2.1 La malocclusion et la quantité d'encombrement	13
2.2.2 Analyse du profil.....	14
2.2.3 La forme et la couleur des canines.....	15
2.2.4 La position de la lèvre supérieure : évaluation de la ligne du sourire.....	16
2.2.5 L'âge et la croissance	17
2.2.6 Motivation et hygiène	17
2.2.7 Facteur socio-économique	17
2.3 PARAMETRES DU SOURIRE RELATIF A LA POSITION DES DENTS	19
2.3.1 La ligne inter-incisives et la ligne médiane	19
2.3.2 Les axes dentaires	20
2.3.3 Plan incisif et ligne bi-commissurale	21
2.3.4 La configuration des bords incisifs	21
2.3.5 Le niveau des points de contact inter-dentaires antérieurs	23
2.3.6 Le zénith du contour gingival et les festons gingivaux.....	24
2.3.7 Règle de proportion et de dominance entre les dents.....	24
2.4 TRAITEMENT PAR FERMETURE : GESTION FONCTIONNELLE ET ESTHETIQUE	27
2.4.1 Les conséquences de la substitution.....	27
2.4.1.1 Les conséquences esthétiques	27
2.4.1.2 Les conséquences fonctionnelles.....	28

2.4.2 Coronoplastie de la canine	29
2.4.3 Coronoplastie de la prémolaire	35
2.4.4 Aménagement parodontale	40
2.4.5 Occlusion	42
2.4.5.1 Statique : OIM	42
2.4.5.2 Dynamique	46
2.4.5.2.1 Propulsion	46
2.4.5.2.2 Diduction	50
2.5 LES DIFFERENTES OPTIONS DE TRANSFORMATION DE LA CANINE DE SUBSTITUTION	53
2.5.1 Transformation de la canine de substitution par technique directe.....	53
2.5.1.1 Planification et simulation informatique	53
2.5.1.2 Stratification au composite.....	54
2.5.1.3 Facette composite préfabriquée.....	57
2.5.2 Transformation de la canine par technique indirecte	58
2.5.2.1 Facette	58
2.5.2.1.1 Facette céramique	58
2.5.2.1.2 Facette composite	62
2.5.2.2 Chips en céramique	63
2.6 COMPARAISON DES OPTIONS	64
2.6.1 Comparaison par rapport aux patients	65
2.6.2 Études existantes dans la littérature	67
CONCLUSION	69
BIBLIOGRAPHIE	71
TABLE DES FIGURES.....	79

1. Introduction : définition et présentation du sujet

L'agénésie dentaire est une anomalie de nombre, unie ou bilatérale caractérisée par l'absence de formation de la lame dentaire avec absence de développement du germe dentaire de la dent concernée (temporaire ou permanent). D'un point de vue terminologique, on parle d'hypodontie pour les agénésies de moins de 6 dents (sans compter les dents de sagesse), tandis que l'on parle d'oligodontie pour les agénésies de plus de 6 dents. L'anodontie s'applique lorsqu'il n'y a aucun germe dentaire (Arte S. 2001).

L'agénésie de l'une ou des deux incisives latérales maxillaires représente une anomalie fréquemment diagnostiquée chez le jeune enfant puisqu'elle touche environ 1,5% de la population générale (Celikoglu M. et al. 2009). La gestion thérapeutique des patients présentant des agénésies des incisives latérales maxillaires pose souvent des difficultés compte tenu de sa position stratégique dans la fonction occlusale et dans l'esthétique.

Deux alternatives s'offrent à l'orthodontiste : l'ouverture pré-prothétique d'espaces ou la fermeture d'espaces remplaçant les latérales manquantes par les canines de substitution. Jusqu'à présent, il existe peu d'études publiées sur la comparaison de résultat esthétique entre la substitution canine et le remplacement d'incisive latérale par implant (Robertsson S. et Mohlin B. 2000 ; Armbruster PC. et al. Part I. 2005 ; De-Marchi LM. et al. 2014). En effet, la littérature ne définit pas clairement laquelle de ces deux solutions visera un résultat esthétique optimal lorsque les deux traitements se prêtent au patient.

L'appréciation de l'esthétique et du « beau » est très subjective : il est ainsi capital de bien cerner les attentes du patient et de garder à l'esprit que l'appréciation de l'esthétique varie d'un patient à l'autre (Armbruster PC. et al. Part I. 2005).

L'étude de Robertsson S. dans les années 2000 démontre que les patients traités par ouverture n'étaient pas les plus satisfaits de l'esthétique de la restauration. L'étude rétrospective comprenait 50 patients (14 hommes et 36 femmes), présentant 39 agénésies bilatérales :

- 93% des patients traités par fermeture avec substitution canine étaient satisfaits de l'esthétique.

- 65% des patients traités par ouverture et restauration prothétique témoignaient de leur satisfaction à long terme.

En 2014 De-Marchi LM. met en évidence que les patients traités pour des agénésies (unilatérales ou bilatérales) des incisives latérales maxillaire sont autant satisfaits de leur sourire qu'un patient avec une dentition normale et n'ayant subi aucun traitement orthodontique. Un léger avantage a été observé chez les patients traités avec fermeture de l'espace et remodelage des dents.

Il conviendra à l'orthodontiste d'évaluer l'ensemble des facteurs entrant en ligne de compte afin de choisir la thérapeutique adaptée à la situation clinique de départ.

Pendant de nombreuses années, la solution de substitution canine apportait un compromis acceptable mais inesthétique. Aujourd'hui, grâce aux progrès de la dentisterie esthétique, cette option thérapeutique offre une réelle réponse esthétique et retrouve pleinement sa place. En effet, soigneusement effectuée en équipe avec un praticien qualifié en restaurations esthétiques, la substitution canine permet d'aboutir à un résultat qui confère au patient l'apparence d'une denture naturelle intacte. Les progrès des restaurations prothétiques avec la prothèse collée apportent à ce jour de nouvelles options que ce soit en ouverture ou en fermeture.

La prise en charge de ces patients implique une équipe multidisciplinaire, l'orthodontiste jouant un rôle critique et primordial dans la planification du traitement ainsi que dans le diagnostic. La solution la mieux adaptée doit être définie par l'étude précise du dossier orthodontique, du contexte occlusal, squelettique et esthétique de chaque patient.

À travers les différents aspects documentés par la littérature internationale et des cas cliniques, cette thèse abordera de façon objective les facteurs décisifs et thérapeutiques de la solution par fermeture des espaces, avec le devenir de la canine dans ce contexte, sur les plans fonctionnel et esthétique.

2. Revue de littérature

2.1. Agénésie de l'incisive latérale maxillaire

2.1.1 Épidémiologie

L'épidémiologie de l'agénésie des incisives latérales maxillaires est décrite selon une méta-analyse (niveau de preuve maximum en « evidence-based medicine ») portant sur 33 études parues de 1950 à 2000 (Polder BJ. et al. 2004).

Leur méta-analyse regroupe plus de 120 000 patients d'Europe, d'Australie et d'Amérique du Nord. Les résultats mettent en évidence que la prévalence des agénésies dentaires varie, selon les pays, de 3,4 à 10,1% (Magnusson TE. 1997) et atteint environ 5,5% en Europe (Arte S. 2001) (fig. 1). Elles sont plus fréquentes chez les filles que chez les garçons (Magnusson TE. 1997 ; Celikoglu M. et al. 2009 ; Pinho T. et al. 2005) et touchent essentiellement la denture permanente. En denture temporaire, leur prévalence est inférieure à 1%. L'agénésie des autres dents permanentes varie de 1,6% à 9,6% selon la population étudiée (Vastardis H. 2000).

	Hommes Men	Femmes Women	Total
Europe (leucodermes)	4,6 (4,5-4,8)	6,3 (6,1-6,5)	5,5 (5,3-5,6)
USA (leucodermes)	3,2 (2,9-3,5)	4,6 (4,2-4,9)	3,9 (3,7-4,1)
USA (Afro-Américains)	3,2 (2,2-4,1)	4,6 (3,5-5,8)	3,9 (3,1-4,6)
Australie (leucodermes)	5,5 (4,4-6,6)	7,6 (6,0-9,2)	6,3 (5,4-7,2)
Arabie saoudite (leucodermes)	2,7 (2,0-3,4)	2,2 (1,2-3,1)	2,5 (1,9-3,1)
Chinois(mongoloïdes)	6,1 (4,0-8,1)	7,7 (5,4-10,0)	6,9 (5,3-8,4)

Figure 1 : Prévalence des agénésies parmi la population générale en pourcentage, par continent, avec un intervalle de confiance de 95 %

Avec l'évolution de la dentition, c'est la dent terminale dans chaque groupe de dents qui est le plus souvent absente. Les dents fréquemment touchées sont, par ordre d'importance décroissant : les 3^e molaires, les 2^{ndes} prémolaires mandibulaires, puis les incisives latérales maxillaires et enfin les 2^{ndes} prémolaires maxillaires (Muller TP. et al. 1970 ; Arte S. et al. 2001) (fig. 2). L'incisive latérale maxillaire a une prévalence de 1,5 à 3,1%, ce qui correspond approximativement à 20% de l'ensemble des agénésies (Pinho T. et al. 2005). De plus, la prévalence des incisives latérales en forme de grain de riz varie entre 1% et 2% dans la population générale (Meskin LH. et Gorlin RJ. 1963).

Plus rarement, les agénésies peuvent concerner les incisives centrales mandibulaires, les incisives latérales mandibulaires et premières prémolaires maxillaires, les canines maxillaires et les deuxièmes molaires mandibulaires (avec une prévalence de 0,1 à 0,3%). Enfin, de façon exceptionnelle, elles concernent les deuxièmes molaires maxillaires et premières molaires maxillaires, puis des canines mandibulaires et, enfin, des premières molaires mandibulaires et incisives centrales maxillaires.

	Maxillaire	Mandibule
	Prévalence (I.C.* 95%)	Prévalence (I.C. 95%)
I1	0,00-0,01	0,25-0,35
I2	1,55-1,78	0,17-0,25
C	0,07-0,13	0,01-0,03
P1	0,17-0,25	0,10-0,17
P2	1,39-1,61	2,91-3,22
M1	0,02-0,05	0,00-0,02
M2	0,03-0,06	0,07-0,13

Figure 2 : Prévalence d'agénésies par type de dent parmi la population (hormis les 3^e molaires)

Le plus souvent, ces agénésies sont unilatérales, hormis le cas des incisives latérales maxillaires et des deuxièmes prémolaires (fig. 3).

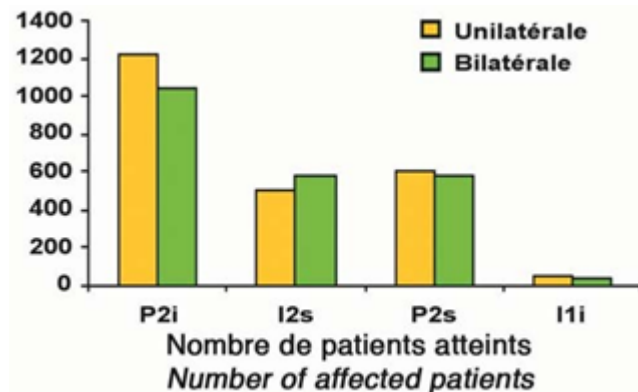


Figure 3 : Nombre d'agénésies unilatérales et bilatérales pour les quatre dents les plus atteintes, calculé sur 10 études (4 626 patients affectés)

Chez les patients présentant des agénésies, dans 83% des cas il ne manque qu'une ou deux dents et seulement 17% des patients présentent plus de 2 dents absentes (fig. 4).

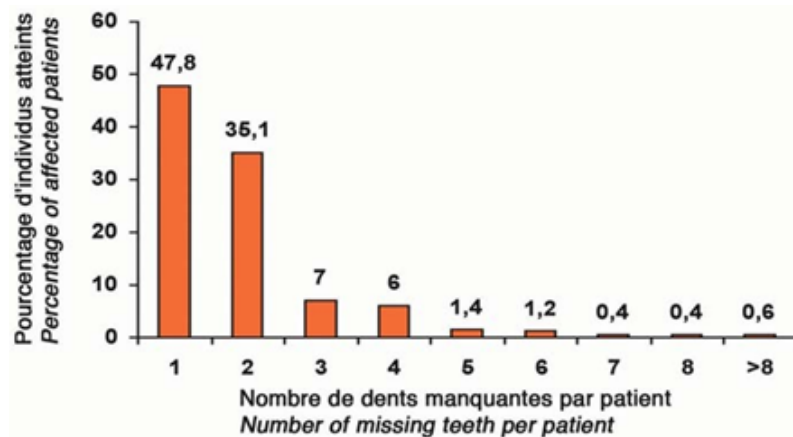


Figure 4 : Répartition en % des personnes présentant des agénésies selon le nombre de dents manquantes

Une corrélation intéressante a été établie entre le nombre de dents manquantes et la classe de dents, sur la base d'une collection de 14 940 adolescents. Il a été noté que les incisives latérales maxillaires sont les dents les plus fréquemment manquantes dans les cas d'hypodontie légère

(lorsqu'il ne manque qu'une ou deux dents) , alors que les secondes prémolaires sont les dents les plus fréquemment manquantes quand plus de 2 dents sont absentes (Muller TP. et al. 1970).

D'autres anomalies associées à l'hypodontie, telles que les dents surnuméraires, ont été étudiées. Bien qu'aucune dent surnuméraire n'ait été trouvée, il a été constaté que 12,8% des sujets présentant une agénésie de l'incisive latérale maxillaire avaient une autre dent absente et que les dents manquantes les plus fréquemment observées étaient des prémolaires maxillaires et mandibulaires (Pinho T. et al. 2005).

Les patients avec des canines déplacées en palatin présentaient une prévalence significativement augmentée d'agénésie des secondes prémolaires et des troisièmes molaires (Peck SE. et al. 2002).

Aucune étude ne peut affirmer actuellement que les agénésies sont aussi nombreuses ou plus nombreuses que par le passé, car il semblerait difficile d'obtenir des statistiques significatives concernant nos ancêtres. Cependant, nos dents nous sont moins utiles aujourd'hui et cela laisse penser que les agénésies s'inscrivent dans l'évolution. La première raison est notre alimentation probablement plus molle et nos dents ne servant ni d'arme ni d'outil. Ainsi il y aurait moins de pression de sélection pour maintenir un système dentaire stable, pouvant expliquer les cas d'agénésie plus nombreux (Brace CL. 1964).

Ces théories sont malgré tout contestées et la pensée actuelle est que les agénésies ont toujours été présentes chez l'Homme et font partie de la variabilité de notre espèce.

2.1.2 Étiologie

L'origine des agénésies dentaire est multifactorielle : causes locales et générales

2.1.2.1 Facteurs environnementaux : causes locales

C'est l'association de facteurs multiples qui est à l'origine des agénésies. Les facteurs environnementaux susceptibles d'être responsables d'agénésies interviennent avant et pendant le développement embryonnaire de la dent.

Cependant, les conditions postnatales telles que la nutrition, la maladie ou un traumatisme semblent avoir peu d'influence sur la variation dentaire normale. La plupart des facteurs environnementaux qui affectent la dentition se produisent pendant la période prénatale. En particulier, la qualité de l'environnement intra-utérin semble être le plus important (Bailit HL. 1975).

Ainsi les modifications environnementales interviennent sur le fœtus. Il peut s'agir :

- De maladies infectieuses : pendant la grossesse, seules les infections à virus peuvent affecter les germes. En effet, seuls les virus sont capables de traverser le placenta les 3 premiers mois (donc les infections microbiennes comme la syphilis ont longtemps été accusées à tort). La rubéole (Guliksson JS. 1975) est la maladie virale la plus citée.
- De radiations ionisantes (Maguire A. et al. 1987) émises lors d'examens radiographiques ou lors de radiothérapie.
- De prises médicamenteuses : le thalidomide, la chimiothérapie (Axrup K. et al. 1966).
- De troubles nutritionnels : l'exposition à des carences nutritionnelles (avitaminose A, B12), le tabagisme maternel, certains polluants tel que la dioxine.

2.1.2.2 Facteurs génétiques : causes générales

Il existe plus de 200 gènes régissant le développement d'une dent. Lorsque ces gènes codent pour des protéines communes, les agénésies dentaires s'accompagnent d'un tableau polymalformatif plus large. On parle alors d'agénésie dentaire syndromique, à l'opposé des agénésies dentaires isolées où l'absence de dent constitue le seul phénomène pathologique. L'OMIM (Online Mendelian Inheritance in Man) liste plus de 120 cas dans sa base de données : fentes labio-alvéolaires palatine, syndrome de Rieger, de Down, atrophies hémifaciales, la dysplasie ectodermique et bien d'autres (Nieminen P. et al. 1995).

Une étude génétique révèle l'hypothèse selon laquelle au moins une partie de la composante génétique est constituée d'un ou de plusieurs gènes autosomiques dominant. (Woolf CM. 1971). La transmission est héréditaire sur un mode autosomique dominant à pénétrance réduite et avec une expressivité variable. (Grahnen H.1956 ; Nieminen P. et al. 1995 ; Arte S. et al. 2001).

Trois principaux gènes homéobox ont été identifiés comme ayant un rôle majeur dans la formation dentaire : PAX9, MSX1 qui jouent un rôle critique au cours du développement craniofacial précoce, et AXIN2 codant pour une protéine impliquée dans la signalisation Wnt canonique (Garib DG et al. 2010).

Plusieurs recherches ont mis en évidence une relation directe entre les agénésies dentaires syndromiques et les mutations de ces 3 gènes (Vastardis H. 2000 ; Mostowska A. et al. 2003 ; Nieminen P. et al. 1995). En 1996, Vastardis et son équipe ont mis en évidence pour la première fois la mutation du gène MSX1 (muscle segment homéobox 1) chez les individus d'une famille atteints d'agénésies de toutes les 3^e et 2^e prémolaires.

Le gène PAX9 sur le chromosome 14 est un facteur déterminant du développement embryonnaire avec un effet particulier sur le développement dentaire et les mutations de ce gène sont fortement liées aux agénésies. En 2000, Goldenberg M. découvre une mutation sur le gène PAX9 chez les individus d'une famille présentant une agénésie sévère des dents postérieures. Depuis, une demi-douzaine de mutations différentes de PAX9 ont été trouvées (Vastardi H. 2000 ; Tallon-Walton V. et al. 2007).

Lorsque ces mutations sont mises en évidence, elles causent principalement des hypodonties sévères, connues seulement en association avec certains syndromes. Ici l'étiologie est simple et clairement identifiée. Cependant, dans les cas d'hypodonties légères (1 à 2 dents), aucune étiologie n'est clairement définie. En conséquence, ces mutations connues expliquent seulement un nombre restreint de cas d'agénésies (Thesleff I. 2004).

De nombreux chercheurs ont rapporté d'autres anomalies dentaires associées à l'hypodontie non syndromique. Ces anomalies sont contrôlées par des mécanismes génétiques similaires.

Voici les anomalies associées :

- La canine maxillaire déplacée au niveau palatin (Brin I. et al. 1986 ; Peck S. et al. 1996 ; Pirinen S. et al. 1996)

Le trajet de la canine est perturbé par l'absence de l'incisive latérale, car en temps normal l'éruption de la canine est guidée par la racine de l'incisive latérale. Des études indiquent que la fréquence des canines incluses est 2,4 fois plus importante chez les patients avec des agénésies des incisives latérales.

- L'infraclusion des molaires primaires (Garib G. et al. 2009)

L'éruption ectopique des molaires ou le retard de développement des dents est souvent associé aux agénésies. Lorsqu'il manque une dent dans un quadrant, il est fréquent d'observer un retard de formation et d'éruption de la controlatérale (Baccetti T. 1998).

- La croissance insuffisante de l'os alvéolaire (Woodworth DA. et al. 1985 ; Pinho T. et Pollman C. 2011)

Chaque germe dentaire crée une unité alvéolo-dentaire constituée de la dent et de son parodonte. Une agénésie dentaire entraîne donc une hypoplasie alvéolaire. Au niveau du site de l'agénésie, il s'agit d'un parodonte d'os de dent temporaire, par conséquent son volume est inférieur à celui qui soutiendrait une dent permanente. Un excès osseux vertical au niveau coronaire donne fréquemment une forme concave au parodonte vestibulaire : cette contre-dépouille osseuse en vestibulaire par rapport au profil osseux crestal est une particularité des sites d'agénésies.

- L'hypoplasie de l'émail et sa morphologie anormale (Arte S. et al. 2001)

Les incisives latérales en forme de grain de riz et d'autres formes de microdontie ont longtemps été connues pour être des formes bénignes d'hypodontie (Meskin LH. et Gorlin RJ. 1963). Lorsque l'agénésie est unilatérale, on observe fréquemment une dent controlatérale riziforme avec une réduction du diamètre mésio-distal de la couronne dentaire (fig. 5).

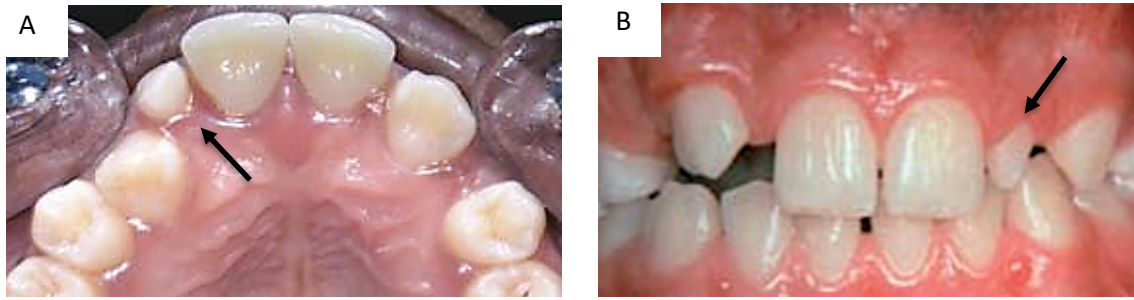


Figure 5 : (A) Agénésie de la 22 avec la 12 naine (Thierry M. et al. 2007) ; (B) Agénésie de 12 avec la controlatérale riziforme (Rosa M et Zachrisson BU. 2001).

Plusieurs expériences cliniques démontrent que les patients avec des incisives latérales absentes congénitalement ont des dents plus étroites que les patients sans anomalies dentaires, à l'exception des premières molaires maxillaires (Mirabella AD. et al. 2012).

Le taurodontisme (augmentation de la taille de la chambre pulpaire) fait également partie des anomalies associées à l'hypodontie (Lai PY. et Seow WK. 1989 ; Bjerklin K. et al. 1992 ; Lammi L. et al. 2003). Certains auteurs ont mis en évidence une augmentation de la prévalence du taurodontisme des 1^{ères} molaires mandibulaires dans les cas d'hypodontie sévères : + 10,8% (AlShahrani I. et al. 2013).

Actuellement, l'étiologie des agénésies n'est pas totalement établie et fait toujours l'objet de recherches (Kavadia S. et al. 2011). La seule certitude aujourd'hui est que la cause est plurifactorielle, et l'ensemble des mécanismes les provoquant reste encore largement à éclaircir... (Woodworth DA. et al. 1985 ; Stamatiou J. et Symons AL. 1991)

2.2 Les facteurs de décision face à un cas d'agénésie d'incisive latérale

Les orthodontistes rencontrent régulièrement des patients avec des dents manquantes ou mal formées. Le choix du traitement dépendra de l'ensemble du dossier ODF. En effet, une étude très minutieuse du visage sera réalisée cliniquement, puis à l'aide de photographie exo-buccales de face, de profil et du sourire. Cette évaluation préalable permettra à l'orthodontiste de déterminer si la substitution canine est un traitement alternatif approprié pour remplacer les incisives latérales manquantes. Le choix de la thérapeutique avec ouverture ou fermeture d'espace dépend de la malocclusion, de l'espace requis, de la taille de la dent et de la taille et de la forme de la canine (Kokich VO. 2005). Ainsi le patient devra remplir plusieurs critères dentaires et faciaux spécifiques pour influencer l'orthodontiste dans sa décision de substitution canine. Le traitement idéal devra satisfaire à la fois les exigences esthétiques et fonctionnelles du patient.

2.2.1 La malocclusion et la quantité d'encombrement

Il y a deux types de malocclusion qui permettent la substitution canine. Le premier est une classe II canine et molaire, sans encombrement dans l'arcade mandibulaire (fig. 6). En effet, avec une situation initiale de classe II, il sera très difficile de retrouver une occlusion idéale de classe I, c'est pourquoi on s'oriente alors vers une fermeture d'espace avec l'obtention d'une classe II « thérapeutique ». Dans ce modèle occlusal la relation molaire reste la classe II et les premières prémolaires sont situées dans la position canine traditionnelle (Zachrisson BU. 1978)

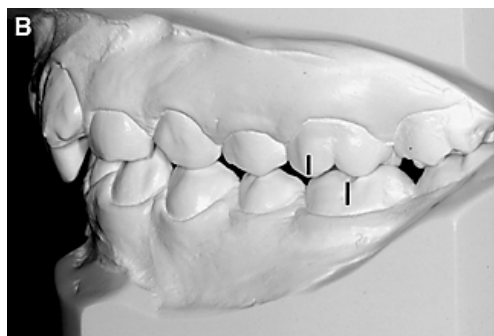


Figure 6 : relation classe II molaire chez les patients de substitution canine (Kokich VO. 2005)

La deuxième alternative influençant le choix d'une fermeture d'espace est une malocclusion de classe I d'Angle avec DDM mandibulaire et une biproalvéolie nécessitant des extractions de compensations mandibulaires. Ceci autorisera une fin de traitement en classe I latérale.

Avec l'une ou l'autre de ces deux malocclusions, le schéma occlusal final doit être conçu de sorte que les mouvements latéraux soient dans une fonction de groupe antérieur (Senty EL. 1976).

Par ailleurs, une étape clé dans le processus de sélection du patient est l'achèvement d'un set-up informatique. Cela permet à l'orthodontiste et au dentiste d'évaluer l'occlusion finale, la réduction canine nécessaire et de déterminer si un résultat final esthétique est réalisable (Zachrisson BU. et Rosa M. 2001 ; Tuverson DL. 1970).

2.2.2 Analyse du profil

Il est important de l'évaluer le profil de nos patients car, de manière générale, la fermeture d'espace creuse le profil avec le recul des incisives maxillaires. Il est recommandé également de noter le volume labiale car la lèvre suit le mouvement des incisives : une lèvre très fine subira plus les répercussions de la fermeture d'espace. Un rapport équilibré entre le nez, les lèvres et le menton ainsi qu'une proéminence supérieure est à rechercher pour être un candidat idéal à la substitution canine (fig. 7).

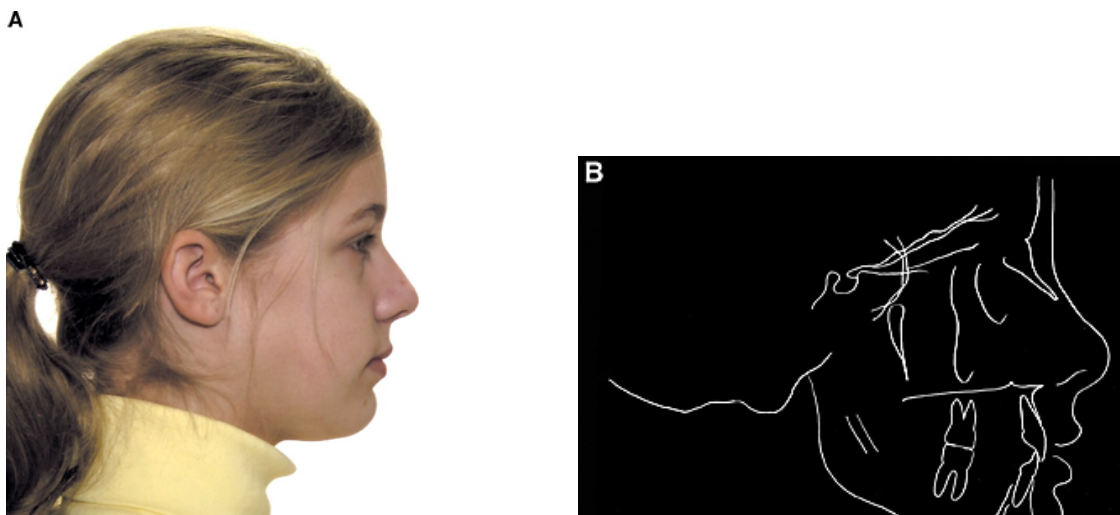


Figure 7 : A. évaluation du profil ; B. Profil équilibré idéal (Kokich VO. 2005 part I)

Dans les cas de classe II par rétrognathie mandibulaire, il faut noter qu'en présence d'un surplomb positif important, on ne choisira pas de fermer les espaces sans préalablement corriger le décalage antéro-postérieur, au risque d'aggraver la rétrusion du profil en reculant les incisives maxillaires entraînant avec elles la lèvre supérieure. C'est une fois le surplomb corrigé que la thérapeutique orthodontique de fermeture par mésialisation des secteurs peut débuter.

A l'inverse dans les cas de classe II par prognathie maxillaire, on cherche à corriger le surplomb avec la fermeture des espaces par une rétraction incisivo-canine entraînant un mouvement de recul de la lèvre supérieure.

2.2.3 La forme et la couleur des canines

Le substitut idéal de l'incisive latérale est une canine de formes globuleuse et peu saturée. Elle se prêtera en effet mieux au remodelage qui permettra de l'assimiler à une incisive latérale (fig. 8).

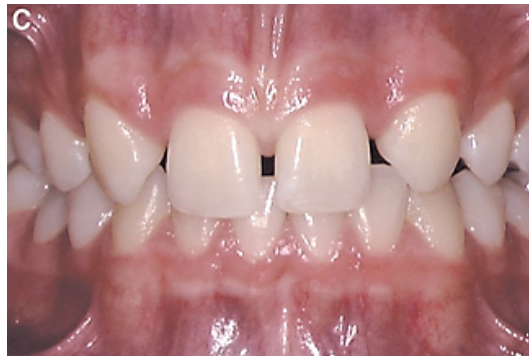

Figure 8 : patient dont la couleur des canines correspond aux incisives centrales.

(Kokich VO. 2005 part I)

Cependant à l'heure actuelle, les techniques d'éclaircissement ainsi que celles de restaurations adhésives pallient les problèmes de teintes et de formes. C'est pourquoi ces critères ne sont plus des facteurs décisifs importants dans le choix thérapeutique de fermeture.

2.2.4 La position de la lèvre supérieure : évaluation de la ligne du sourire

L'évaluation du degré de découvrément gingival (fig. 9) chez les patients atteints d'agénésie de l'incisive latérale est importante car, lorsque la gencive est visible dans le sourire, des standards esthétiques sont à respecter.

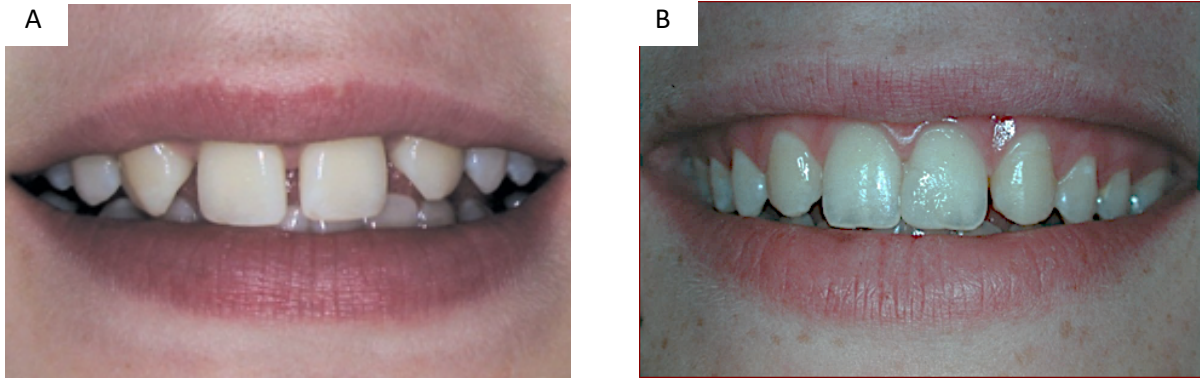


Figure 9 : A. ligne du sourire en position moyenne (Kokich VO. 2005) ; B. ligne du sourire haute avec exposition de la hauteur de la dent ainsi que la gencive (cas du Dr Oueiss A.)

Les thérapeutiques avec fermeture d'espace sont appropriées chez ses patients au sourire gingival car l'orthodontiste positionne la canine dans l'emplacement le plus conforme aux exigences esthétiques.

D'autre part, il est possible d'effectuer une gingivectomie afin de rétablir le contour de la marge gingivale (Kokich VO. 2005) : la marge gingivale de la canine de substitution doit être positionnée légèrement plus coronairement que celle de l'incisive centrale. La gencive marginale de la première prémolaire devra quant à elle être positionnée plus apicalement que l'incisive centrale (ou au moins au même niveau) pour respecter l'esthétique d'une canine naturelle dans le sourire.

2.2.5 L'âge et la croissance

Chez l'enfant et l'adolescent, le traitement par fermeture est plus propice car le problème de la croissance ne se pose pas. Une fois la phase de fermeture orthodontique terminée, le traitement est fini même si le patient est encore en croissance. Chez l'adulte, le choix entre la fermeture ou l'ouverture pourra être fait en donnant la priorité aux autres critères de choix que celui de l'âge.

2.2.6 Motivation et hygiène

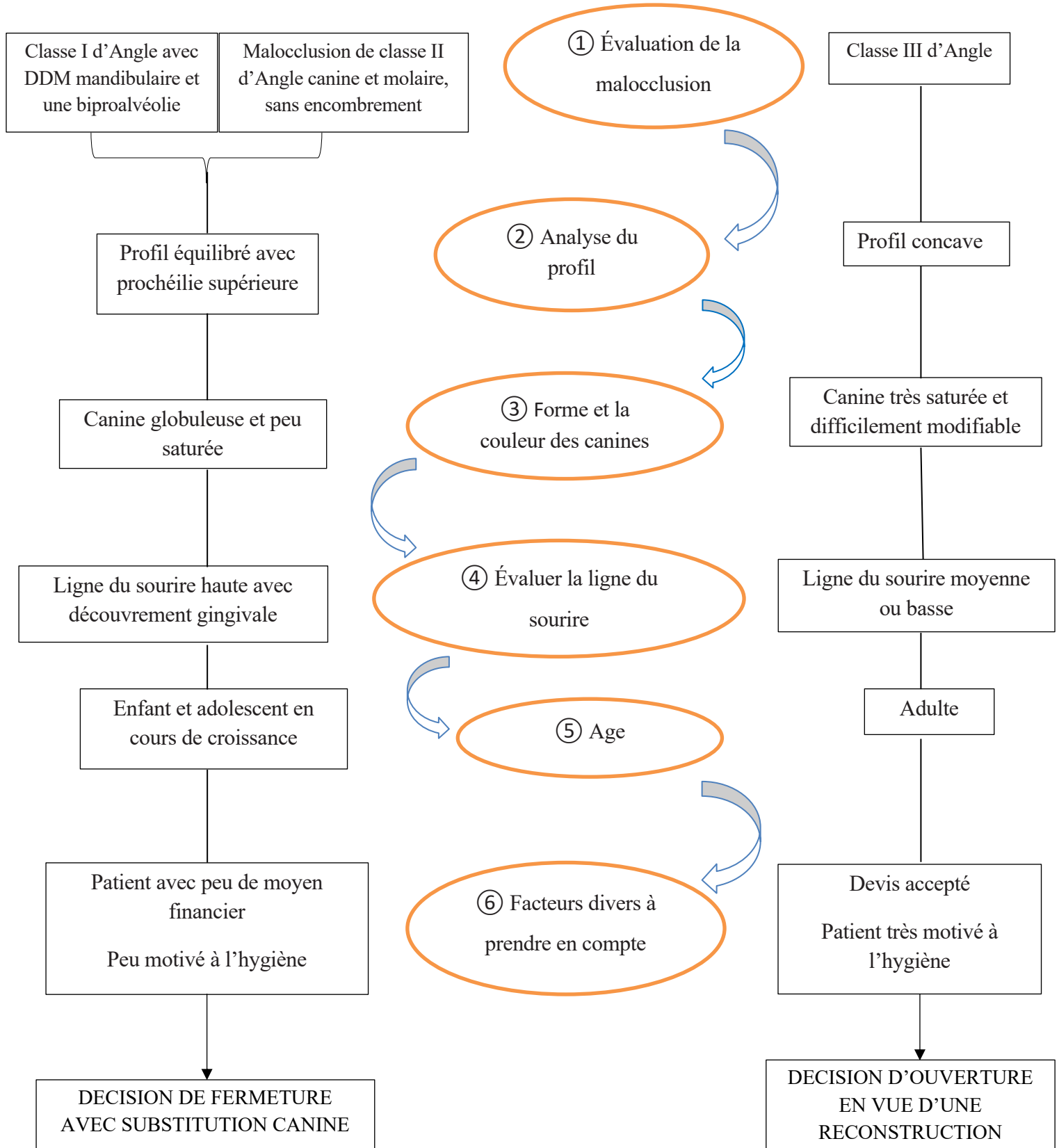
Il est primordial de cerner les réelles capacités du patient à adhérer à une hygiène stricte continue. Dans les cas où le patient semble peu motivé, ce dernier sera orienté vers le choix de fermeture d'espace car il représente la solution la moins exigeante. Cependant le patient devra être capable de maintenir une hygiène dentaire optimale afin d'obtenir de bons points de contacts lors de la fermeture.

2.2.7 Facteur socio-économique

La solution de fermeture d'espace simple représente la solution la moins coûteuse malgré les coûts additionnels des restaurations prothétiques telles que les facettes.

En conclusion, l'orthodontiste joue un rôle clé dans le diagnostic et le choix thérapeutique de ces patients. Cependant, un traitement de restauration est nécessaire pour recréer la forme et la couleur d'une incisive latérale idéale, d'où l'importance d'une planification de traitement interdisciplinaire pour assurer un succès et une esthétique optimale.

FICHE CLINIQUE GUIDE DECISIONNEL



2.3 Paramètres du sourire relatif à la position des dents

Les patients accordent une importance toute particulière au sourire. Les incisives sont les « stars » du sourire, elles dominent la composition dentaire. Cependant, la thérapeutique par fermeture d'espace avec substitution canine engendre une modification de la composition dentaire. Cette composition déséquilibrée sera rétablie par diverses transformations et aménagements qui respectent les standards esthétiques (fig.19).

La réussite de ces transformations implique un placement rigoureux dans l'espace de la canine et de la prémolaire. Cela signifie de les positionner dans un axe favorable en respectant une hauteur de collet harmonieuse.

2.3.1 La ligne inter-incisives et la ligne médiane

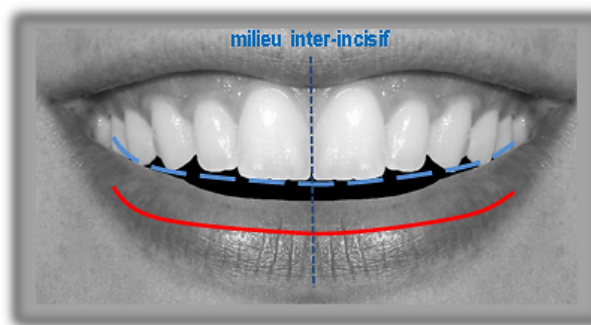


Figure 10 : milieu inter-incisif (illustration du Dr Ceinos R.)

Le milieu inter-incisif correspond à la ligne verticale située entre les deux incisives centrales. Bien que sa position par rapport au plan sagittal médian ne soit pas capitale, un milieu correctement placé et un long contact vertical entre les deux centrales contribuera à une stabilité, à une cohésion et à la sensation d'unité de la composition dentaire. Le milieu inter-incisif, à l'instar de la position du philtrum par rapport aux commissures, va ainsi participer à la symétrie du sourire (fig. 10).

Les lignes inter-incisives maxillaire et mandibulaire doivent impérativement coïncider avec la ligne médiane de la face (Levin EL. 1978). Cependant, il n'est pas toujours approprié de vouloir superposer les lignes des milieux faciaux et dentaires en intégralité. Certaines asymétries faciales

et non orales peuvent rendre le verdict décevant. Il existe toujours des variations entre les deux côtés d'un visage humain (Magne P. et Belser U. 2003).

Il est souhaitable de prendre la position du philtrum comme repère pour lui faire coïncider les lignes inter-incisives en l'absence d'une ligne médiane évidente (Kokich VO. et al. 2006). En effet, ce dernier a démontré qu'un écart inférieur à 4 mm (une demi-incisive centrale) entre les lignes médianes faciales et dentaires n'est pas remarqué, ni par le patient, ni par le dentiste.

2.3.2 Les axes dentaires

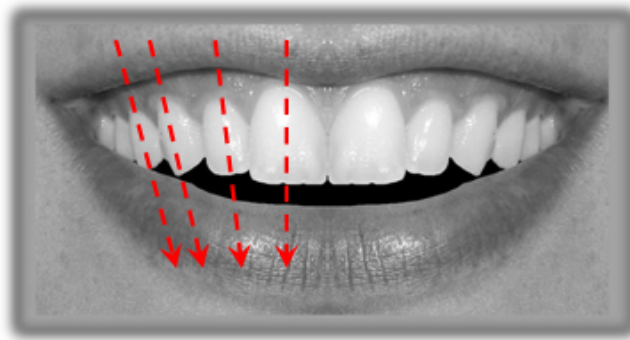


Figure 11 : axes dentaires illustrés par le Dr Ceinos R.

L'alignement axial des dents maxillaires a une incidence très forte sur l'apparence du sourire. Les angulations se veulent, de mésial en distal dans le sens incisivo-apical, de valeur croissante de l'incisive centrale à la canine (Magne P. 2003) (fig.11). Une mauvaise inclinaison d'un axe dentaire est immédiatement constatée et considérée comme inesthétique, contrairement au décalage des milieux (Kokich VO. 1999). Ainsi, la verticalité de la ligne inter-incisive est plus importante que son positionnement.

En ce qui concerne l'angulation vestibulo-palatine des dents antérieures maxillaires, l'inclinaison est corono-vestibulaire pour l'incisive centrale (+17°), de même mais de moindre intensité pour l'incisive latérale (+10°), et inversement corono-palatine pour la canine (-7°). Le torque des secteurs latéraux a aussi une importance esthétique. En effet, en n'appliquant pas l'angulation corono-linguale préconisée aux prémolaires, mais en la rendant neutre (torque 0), il a été constaté que des sourires paraissant auparavant « édentés derrière les canines » en vue de face, avec de larges corridors buccaux, voyaient leur esthétique améliorée (Zachrisson BU. 2014).

2.3.3 Plan incisif et ligne bi-commissurale

Ce plan doit être parallèle à la ligne bi-commissurale (fig.12). La perspective du plan occlusal antérieur rend parallèle :

- Les bords libres des incisives latérales (1)
- La droite reliant les pointes canines controlatérales (2)
- La droite reliant les sommets des cuspidés vestibulaires des prémolaires controlatérales (3)
- La ligne bi-commissurale (4)

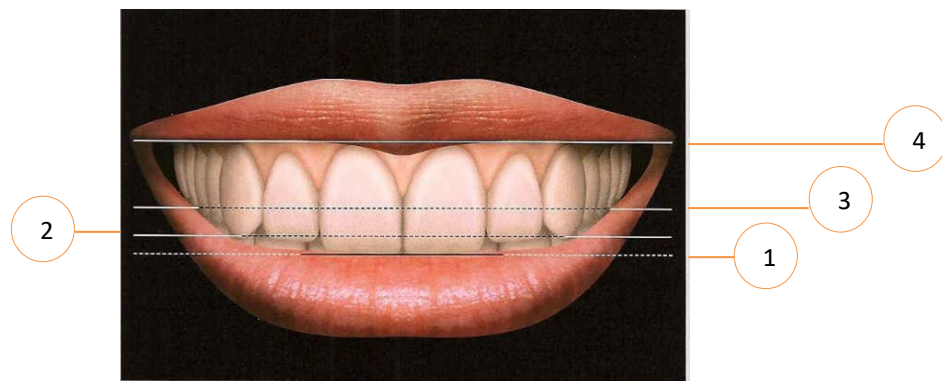


Figure 12 : perspective et symétrie du plan occlusal (Magne P. 2003)

Il est peu évident, pour les patients comme pour les praticiens, de remarquer un décalage de l'inclinaison du plan incisif par rapport à la ligne bicommissurale (si toutefois cela n'excède pas 3mm de différence verticale au niveau des commissures controlatérales) (Kokich VO. 2006). Ce qui compte le plus est alors l'alignement et la symétrie des axes dentaires.

2.3.4 La configuration des bords incisifs

Les bords libres des incisives centrales, des latérales maxillaires et de la pointe canine, soulignent la ligne du sourire. Cette ligne des bords libres peut prendre divers aspects, de la courbe positive à la courbe négative en passant par la pseudo platitude. La ligne du sourire doit suivre le bord de la lèvre inférieure lors du sourire modéré afin de lui préférer un aspect « rayonnant ». Les incisives centrales et canines sont alors en rapport étroit avec cette lèvre inférieure alors que les incisives latérales s'en éloignent de 0,5 à 1mm.

La configuration des bords incisifs joue également un rôle sur le rendu du sourire. Ceci par le biais de la géométrie des angles inter-incisifs. Mis bout à bout, les bords libres des dents antérieures maxillaires vont former une silhouette qui se découpe avec, en arrière-plan, l'espace entre les dents mandibulaires et maxillaires lors du rire ou lorsque la bouche est ouverte. En effet, les angles mésio et disto-incisifs influencent ce qu'on appelle l'espace négatif.

Dans les cas d'agénésies traitées par fermeture d'espaces (fig. 13) s'ajoute la gestion de petits diastèmes (triangle noirs) qu'il faudra fermer en répondant aux critères esthétiques de la ligne des bords libres.

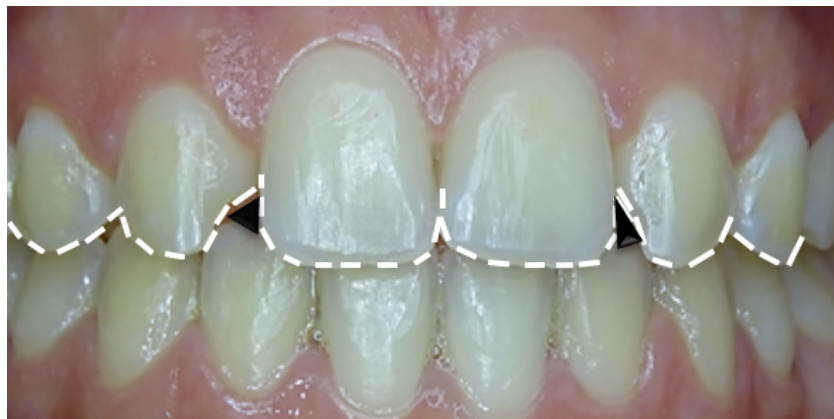

Figure 13 : Avant transformation des canines de substitution : les triangles noirs sont visibles.
(cas du Dr Corazza A.)

Ces angles doivent répondre à la règle du V inversé (embrasures occlusales) et des illusions de dimension peuvent être créées (fig. 14) : des angles arrondis pour compenser des dents trop larges et des angles plus droits en présence de dents trop étroites (Magne P. 2003). Quant à l'épaisseur, la règle veut que plus les bords libres sont fins, plus le sourire est plaisant, et en les épaississant l'aspect devient plus âgé, artificiel ou globuleux.

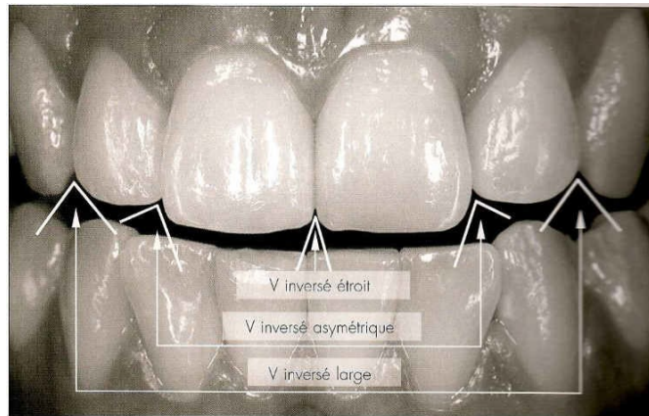


Figure 14 : Règle du V inversé (Magne P. 2003)

La limite supérieure des angles incisifs est définie par le contact interdentaire, qu'il soit de surface ou punctiforme, et dont la position idéale doit être mise en évidence.

2.3.5 Le niveau des points de contact inter-dentaires antérieurs

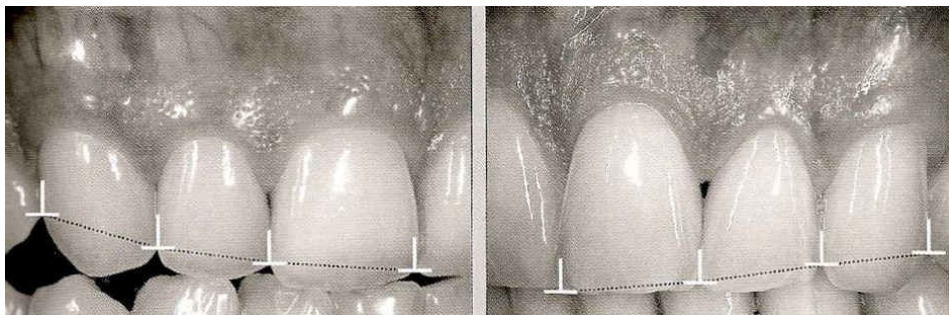


Figure 15 : Zone de contact apparente esthétique (Magne P. 2003)

Une « zone de contact apparente » est nécessaire. Dans un sourire esthétique, ces zones suivent une règle de proportion : 40/50/30. Plus précisément : la zone de contact apparente entre les 2 incisives centrales correspond à 40% de la hauteur coronaire d'une incisive centrale. Les zones entre les incisives latérales et les centrales et entre les canines et les incisives latérales, valent respectivement 50% et 30% de la hauteur coronaire d'une incisive centrale (fig.15). Le niveau du contact associé à la forme des dents prend encore de l'importance dans la mesure où, en plus de limiter l'embrasure occlusale formée par les angles incisifs, il co-détermine également la morphologie de l'espace inter-dentaire, en limitant l'embrasure cervicale accueillant la papille gingivale. En fonction de cette anatomie et de la santé parodontale pourront apparaître des « triangles noirs » très disgracieux.

2.3.6 Le zénith du contour gingival et les festons gingivaux

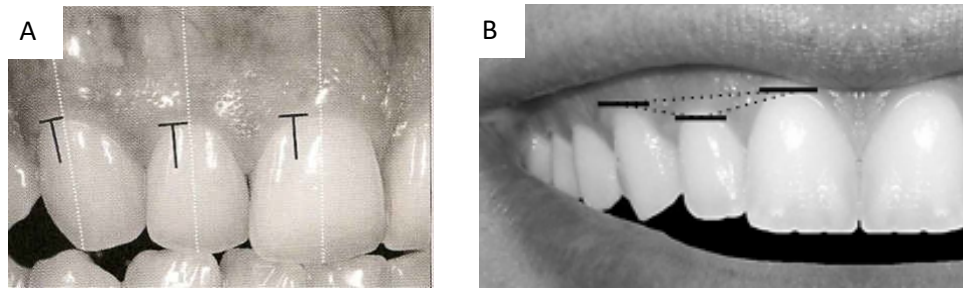


Figure 16 : (A) Zénith déjeté en distal ; (B) Règle des collets du « High, Low, High »
(Magne P. 2003)

Le zénith est déjeté en distal par rapport au centre de la dent (fig. 16). Ceci s'avère toujours vrai pour les incisives centrales, plus inconstant pour les incisives latérales. De plus, Chiche G. et Pinault A. définissent en 1994 des contours gingivaux harmonieux :

- Les festons gingivaux des incisives centrales sont symétriques. Ils doivent se situer au même niveau ou 1 mm apicalement à ceux de l'incisive latérale.
- Les festons gingivaux des incisives latérales sont toujours coronaires aux festons des canines ;
- Les festons gingivaux des canines sont au même niveau ou apicaux à ceux des incisives centrales.

Le degré de découverture gingival lors du sourire devra être évalué car lors de la fermeture la mésialisation du pilier canin en place d'incisive latérale peut s'avérer disgracieux. L'harmonie de la ligne des collets devra être respectée grâce à des techniques parodontales décrites ultérieurement.

2.3.7 Règle de proportion et de dominance entre les dents

Il n'existe pas de dimensions strictement définies mais seulement des valeurs moyennes qui servent de référence et de comparaison. Schillingburg HT. propose, à l'issue de ses travaux en 1972, des mesures de référence avec lesquelles il faut rester prudent (fig.17) :

	Largeur	Longueur
Incisives centrales	8,5mm	10,4mm
Incisives latérales	7mm	9,9mm
Canines	7,4mm	10,4mm

Figure 17 : tableau des mesures de références (Schilingburg HT. et al. 1972)

Les dimensions relatives des dents entre-elles : si on se concentre au bloc incisivo-canin maxillaire, les dimensions respectives des incisives centrales, incisives latérales et canines se doivent d'être identiques entre deux controlatérales. Mais surtout, il est évident qu'une fourchette de proportionnalité rend l'ensemble agréable ou non. Aussi, plusieurs avis sur la question existent. Tout d'abord, comparativement à des éléments classiques de l'art et de l'architecture, la relative proportionnalité des dents a fait l'objet du principe mathématique du « nombre d'or » ou « pourcentage d'or ». Principe introduit en odontologie par Lombardi RE. en 1973. Cette règle fut reprise par Levin EL. en 1978. Selon cette théorie, en vue vestibulaire, l'incisive centrale apparaît 61% plus large que l'incisive latérale, et la partie apparente de la canine représente 61% de la largeur de cette incisive latérale (fig.18).

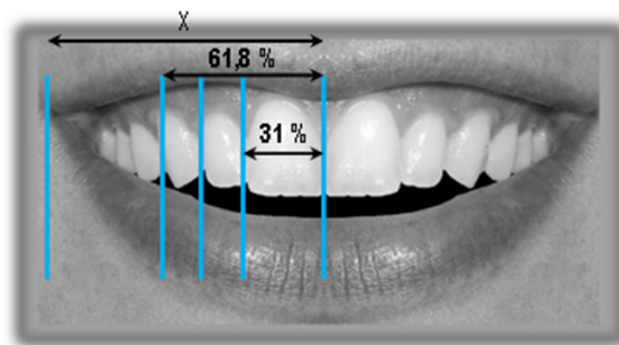


Figure 18 : dimension relative des dents entre elles, le pourcentage d'or (Dr Ceinos R.)

Ce nombre d'or a longtemps été invoqué dans les restaurations de l'harmonie dentaire et l'équilibre du sourire. Mais une application stricte du nombre d'or avec un rapport de 61,8% (Hauteur/ diamètre mésio-distal) engendrerait des incisives d'une étroitesse excessive.

Des auteurs décrivent cette grille de Levin plutôt comme « un outil de diagnostic » à travers lequel le chirurgien-dentiste doit s'improviser artiste du sourire, et en aucun cas une référence ultime du sourire idéal (Paris JC. et Faucher A.J 2003).

« L'unité étant la condition première d'une bonne composition dentaire, la dominance en est le préalable requis » (Lombardi RE. 1973). Magne P. attache également plus d'importance à la notion de dominance : toute composition dentaire doit être basée sur la prépondérance de l'incisive centrale qui doit être de taille suffisante pour dominer le sourire (Magne P. 2003). Un ratio idéal largeur/hauteur égal à 75-80% a été établi (Chiche G. et Pinault A. 1994). En deçà, l'incisive centrale est décrétée trop étroite, au-delà, trop large.

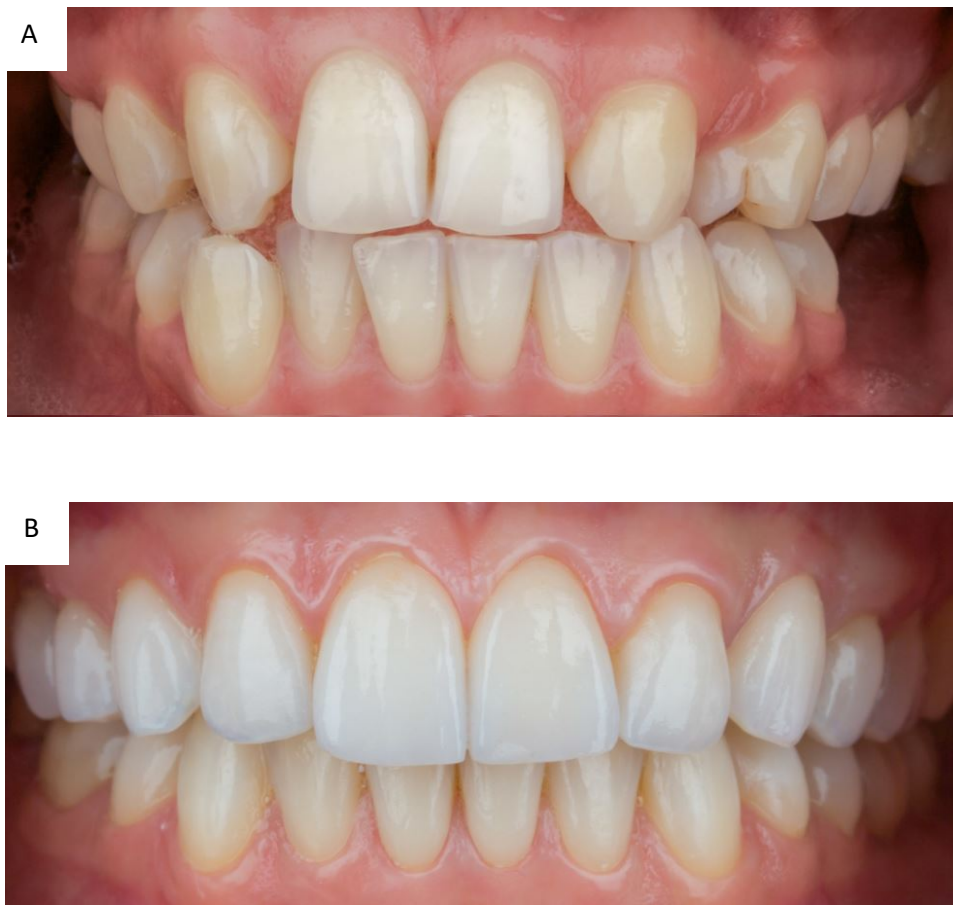

Figure 19 : cas d'agénésie d'incisives latérales du Dr Cofar F. en 2014 : (A) avant traitement ; (B) après traitement orthodontique par fermeture et facettes : la composition dentaire est correctement rééquilibrée tout en respectant les paramètres esthétiques du sourire.

2.4 Traitement par fermeture : gestion fonctionnelle et esthétique

2.4.1 Les conséquences de la substitution

Le traitement par fermeture consiste à mésialiser l'ensemble des secteurs latéraux afin que les canines remplacent les incisives latérales manquantes. La 1^{ère} prémolaire occupera alors la place de la canine. Rappelons que cette solution est indiquée dans les cas de Classe I d'Angle (avec DDM) et dans les cas de Classe II d'Angle sans encombrement mandibulaire. D'un point de vue esthétique et fonctionnel, il faut donc faire en sorte que la canine de substitution ressemble le plus possible à une incisive latérale. En cas d'agénésie unilatérale, il est possible de symétriser le sourire en extrayant l'incisive controlatérale, d'autant plus si cette dernière est riziforme.

2.4.1.1 Les conséquences esthétiques

- Cette solution thérapeutique rétracte le secteur antérieur et creuse le profil : en effet le sillon naso-génien qui soutient la lèvre se situe initialement au niveau du volume osseux de la canine. Donc la mésialisation de la bosse canine et de la fosse prémolaire va forcément avoir pour conséquence une perte de soutien avec un léger effacement du sillon naso-génien.
- On engendre souvent une dysharmonie dento-parodontale, avec une dysharmonie de la ligne des collets : une égression lors du traitement orthodontique permettra d'harmoniser la hauteur de sa limite gingivale. Le torque radiculo-palatin de la canine doit être augmenté pour faciliter sa mésialisation en évitant des interférences avec la corticale vestibulaire et limiter les risques de fenestrations et de déhiscences. La bosse canine, ainsi moins visible, sera plus esthétique, même s'il est conseillé de ne pas totalement l'éliminer afin de conserver un certain soutien labial (Rosa M. et Zachrisson BU. 2001 ; Tuverson DL. 1970). Le torque radiculo-vestibulaire de la prémolaire est augmenté dans le but de créer une légère « bosse prémolaire ».
- La canine est plus saturée que l'incisive, il faudra l'éclaircir pour obtenir une teinte homogène avec l'incisive.

- La taille et la forme de la canine diffèrent de l'incisive, la transformation canine sera donc nécessaire pour obtenir un sourire harmonieux.

2.4.1.2 Les conséquences fonctionnelles

- La réduction du périmètre d'arcade et la diminution de l'efficacité masticatoire (Philip-Alliez C. 2011).
- Création d'un schéma occlusal « atypique » où l'engrènement n'est pas optimal (Philip-Alliez C. 2011), notamment celui de la classe II thérapeutique lorsqu'aucune extraction de compensation n'est réalisée à la mandibule.
- Perte de la fonction canine qui va être prise en charge par une fonction de groupe des prémolaires maxillaires : la canine n'assurant plus la diduction, on se retrouve en situation de fonction de groupe nécessitant plusieurs équilibres occlusaux.
- L'obtention d'un point de contact correct avec la canine et l'incisive centrale est difficile, et nécessite un réglage délicat de l'angulation coronaire de la canine de substitution. De même, il est nécessaire de chercher une légère rotation en direction mésiale, sans risquer de défenestration osseuse, afin de faciliter le contact avec la canine adjacente et permettre de positionner correctement les cuspides.
- En propulsion : il sera souvent nécessaire de meuler le cingulum de la canine de substitution afin qu'il ne perturbe pas le guide incisif.
- En diduction : le meulage de la pointe canine est recommandé pour éviter une interférence non travaillante avec les incisives mandibulaires. Il faut également augmenter le torque corono-lingual de la première prémolaire pour éviter que la cuspide palatine ne crée une interférence du côté non travaillant avec la cuspide mésio vestibulaire de la 1^{ère} PM mandibulaire.

En conclusion, en fin de traitement orthodontique de fermeture la canine de substitution et la 1^{ère} prémolaire se retrouvent à un emplacement atypique avec la propulsion et la latéralité qui sont alors modifiées. Des remodelages dentaires seront nécessaires et permettront de retrouver une esthétique et une occlusion satisfaisante. Rappelons que 93 % des patients ayant bénéficié d'une fermeture d'espace sont satisfaits du résultat esthétique, contre 65 % pour la solution d'ouverture prothétique (Robertsson S. et Mohlin B. 2000).

2.4.2 Coronoplastie de la canine

L'approche thérapeutique de substitution canine nécessite un bilan occlusal. Des montages directeurs avec cire de diagnostic peuvent nous guider et nous aider à évaluer l'occlusion statique et dynamique. Ce montage permet d'évaluer les coronoplasties à réaliser et les différents mouvements d'ingression, de rotation ou autres. Toute modification par soustraction étant irréversible, il est nécessaire de bien visualiser les retouches à apporter (fig. 20). La maquette permettra également d'aider le patient à visualiser la situation finale.

Les principes de la substitution canine ont été parfaitement décrits en 2001 par Rosa M. et Zachrisson BU (fig.26), en intégrant les précédant préceptes de Tuverson DL. sur le remodelage coronaire de 1970.

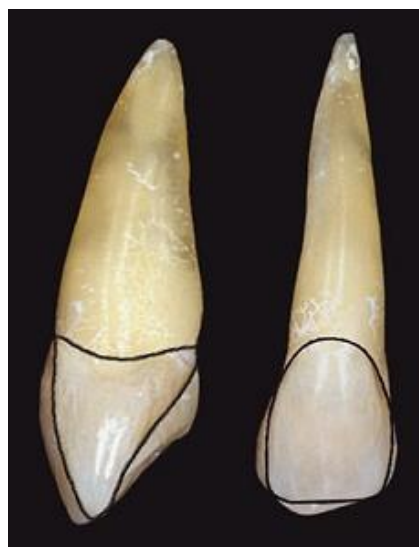

Figure 20 : anatomie de la canine de substitution après coronoplastie (Kokich VO. 2005 part I)

La modification morphologique de la canine débute par une coronoplastie sélective, réalisée généralement en début de traitement orthodontique. Il est nécessaire de réduire légèrement la face vestibulaire de la canine afin d'en atténuer sa convexité et de pouvoir placer correctement dessus l'attache pré-informée d'une incisive latérale. Cela permet en effet d'avoir un torque coronaire cohérent avec la nouvelle position de la dent. L'attache d'une incisive latérale transmet une information de torque radiculo-palatin plus importante (5°) que celle de la canine, ce qui va permettre une atténuation de la bosse canine (fig.21).

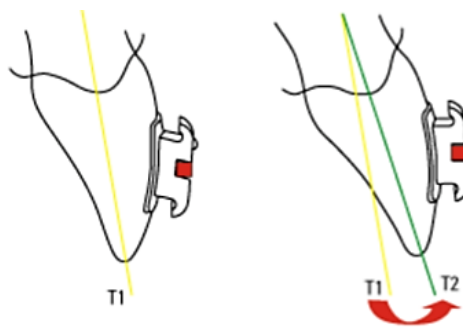


Figure 21 : passage d'une position canine (T1) à une position d'incisive latérale T2
(Park JH. 2011)

D'autre part, le placement des brackets jouera un rôle important dans l'effacement du bombé vestibulaire. L'orthodontiste doit déporter le bracket en distal afin de pouvoir effectuer une rotation vestibulo-mésiale (fig.22). En tournant la face vestibulaire vers l'observateur, le bombé sera dissimulé et le reflet sera meilleur. De plus, les brackets seront positionnés en fonction de la hauteur de la marge gingivale plutôt que de la pointe de la cuspside afin d'anticiper l'égression nécessaire des canines de substitution.

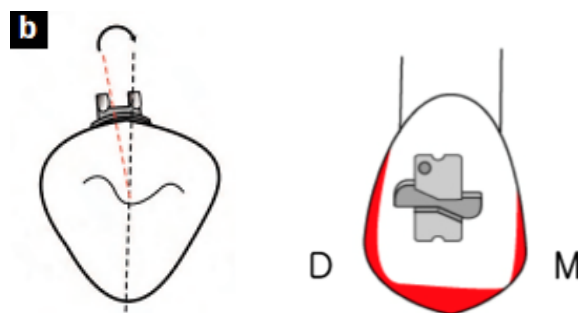


Figure 22 : bracket positionné plus distalement pour faire apparaître la canine moins incurvée et plus comme une incisive latérale. (Park JH 2011.)

Cette première étape de coronoplastie facilite un placement correct des brackets, ce qui permettra d'obtenir un positionnement optimal de la canine de substitution après expression des informations (Pini NP. et al. 2014), ainsi aucune déformation de l'arc ou recollage de l'attache n'est nécessaire.

Dans les cas où le bombé vestibulaire de la canine de substitution est très proéminent, la réduction d'épaisseur ne suffira pas à atténuer la convexité, empêchant la pose d'un bracket d'incisive. Ici, le choix d'un bracket de prémolaire inférieure retourné est judicieux car il transmet une information de torque radiculo-vestibulaire renversé de 7°, ce qui se rapproche du torque radiculo-palatin recherché.

Lors de son éruption, une partie plus épaisse de la couronne de la canine de substitution entre en contact avec les incisives mandibulaires (Kokich V0. 2005 part I). Ceci provoque souvent des prématurités qui doivent être équilibrées périodiquement pendant la phase d'alignement du traitement orthodontique (fig.23). Certains préconisent un meulage progressif au fur et à mesure que des contacts s'établissent avec les dents antagonistes et proximales (Attia Y. 1984) alors que d'autres auteurs préfèrent se prémunir d'un échec orthodontique en réalisant les coronoplasties en fin de traitement (Philip-Alliez C. 2011). Dans les deux cas, il faut réaliser ce remodelage avec précaution pour éviter les hyperesthésies.

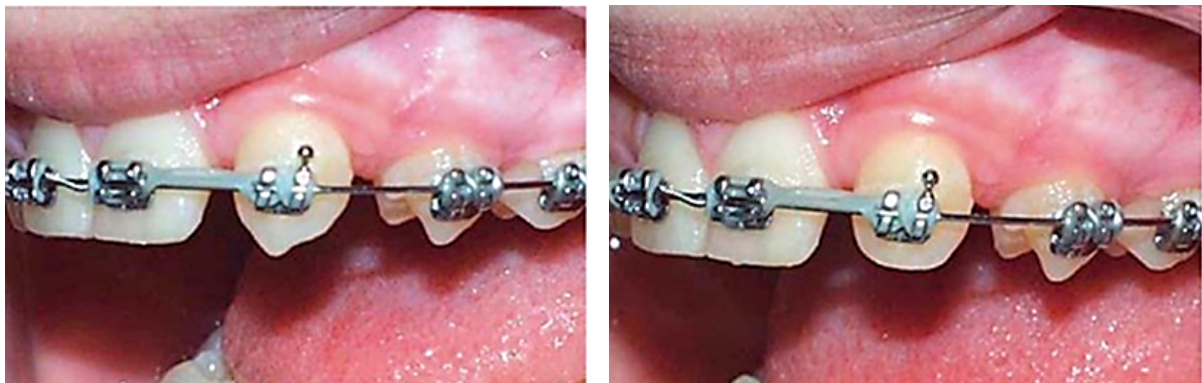

Figure 23 : remodelage réalisé progressivement au cours du traitement ODF par le Dr Le Gall
(Philip-Alliez C. 2011)

Le meulage doit toujours être effectué de manière prudente et progressive à l'aide de fraises diamantées sous projection d'eau suivi d'un polissage et d'une application fluorée (Sabri R. 2008) afin d'éviter les hyperesthésies dentaires. Même réalisé sur des dents jeunes, il ne

crée pas de gêne pour le patient et la réaction pulpaire est minimale (Zachrisson BU. et Mjör I. 1975)

Toute réaction défavorable se révèle provisoire (Thordarson A. et al. 1991).

La couronne clinique de la canine étant plus longue que celle de l'incisive latérale, la coronoplastie se poursuit en 2^e temps par le meulage de sa pointe, permettant d'obtenir un bord incisif artificiel (Le Gall M. et al. 2016). Ce bord ainsi obtenu se doit d'être légèrement plus gingival que celui de l'incisive centrale (0,5mm) afin d'optimiser le résultat esthétique. Ce meulage est associé à une égression orthodontique (Zachrisson BU. et al. 2011) pour que le collet soit positionné correctement (fig. 24). Des études récentes (Pini NP. 2013, 2012) montrent en effet que les patients traités par un simple recontourage de la canine, présentent le zénith gingival de cette dent au-dessus de la ligne joignant le zénith de l'incisive centrale à celui de la « néo-canine », ce qui est très disgracieux.

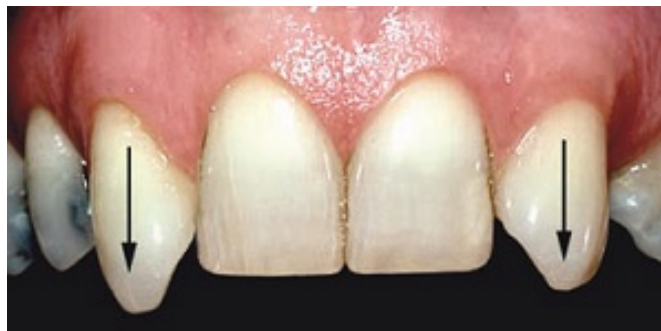

Figure 24 : égression orthodontique des canines (Kokich VO. 2005)

La canine, plus large de 1,2 mm en moyenne que l'incisive latérale (Sabri R. 2008), nécessite dans un 3^e temps un meulage minimal de ses faces proximales, plus important en distal tout en prenant soin d'arrondir l'angle. La face mésiale restera plus verticale. Cette réduction proximale permet de faire migrer en occlusal le point de contact de la canine avec l'incisive centrale mais peut s'avérer insuffisante sur des canines moins arrondies. L'adjonction de composite dans l'angle mésial permet alors d'obtenir un bord libre plus harmonieux.

En 4^e temps, la réduction de l'épaisseur de la canine par meulage de sa face palatine dans le tiers occlusal de la dent apporte davantage de translucidité du bord libre. De plus, ce meulage joue un rôle primordial dans l'obtention d'un guide incisif fonctionnel.

Cette coronoplastie doit être suffisante pour empêcher les interférences avec les incisives mandibulaires limitant l'égression de la canine, afin d'éviter une proéminence disgracieuse des « nouvelles incisives latérales » (Sabri R. 2008).

Une coronoplastie vestibulaire finale sera réalisée en fin de traitement orthodontique le jour du débagueage. Elle permet de finir la réduction de l'épaisseur de la canine et d'effacer son bombé vestibulaire (fig.25 A-B). Ce meulage doit rester limité car la réduction de la couche d'émail laisse apparaître davantage la dentine sous-jacente, rendant la dent plus jaune ou grisâtre (Le Gall M. et al. 2016). Cependant, la canine étant naturellement plus sombre et plus jaune que l'incisive, un blanchiment est recommandé avant les reconstitutions composites finales (fig. 25 C) (Rosa M. et Zachrisson BU. 2001 ; Pini NP. 2014 ; Sabri R. 1999). Si la canine présente une teinte trop saturée ou une forme trop triangulaire, la restauration de l'esthétique du sourire sera assurée par la réalisation de facettes céramiques avec une préparation a minima mais cela engendrera un coût supplémentaire pour le patient (Kokich VO. 2011 ; Poulet H. et al. 2014).

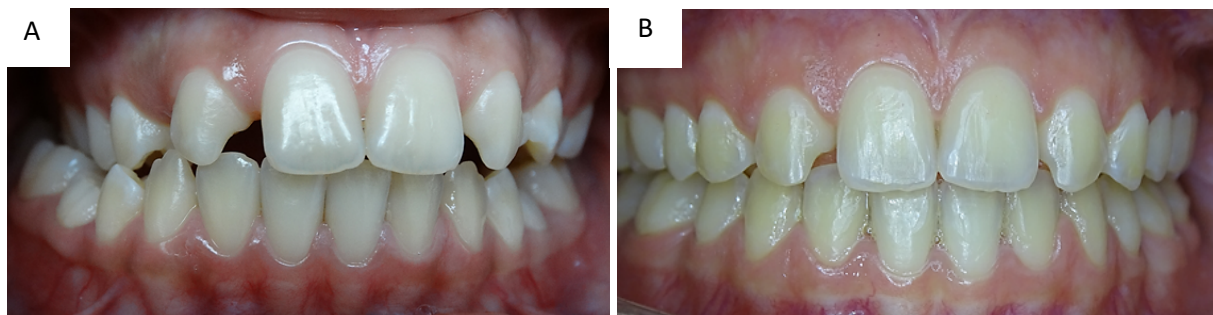
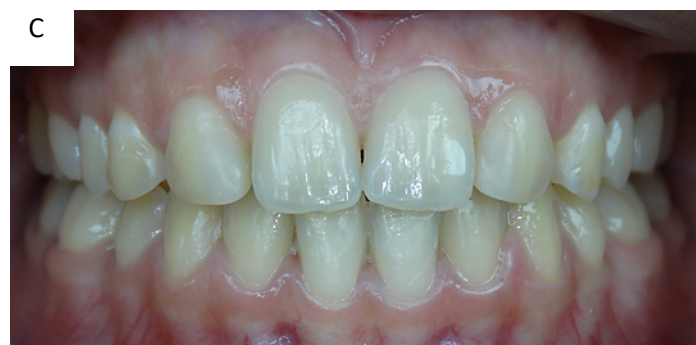
Figure 25 : Cas d'agénésie bilatéral 12-22 chez une jeune fille traitée par le Dr Corazza A.

A. avant traitement orthodontique ; B. Après débagueage



C. Après coronoplastie et remodelage par adjonction de composite

FICHE CLINIQUE GUIDE DE CORONOPLASTIE DES CANINES

Avant le traitement orthodontique

Légère réduction de la face vestibulaire permettant de diminuer la convexité de la canine et de placer correctement le **bracket d'une incisive latérale** (torque radiculo palatin de 5°) légèrement en **distal**.

Impossibilité de poser l'attache d'une incisive latérale de par la convexité → choix d'un **bracket prémolaire inférieur retourné** (torque radiculo vestibulaire renversé de 7°) déposé en **distal**.

Au cours du traitement / à la fin du traitement

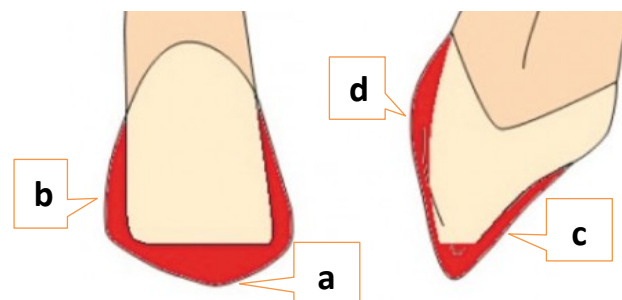


Figure 26 : étapes de la coronoplastie canine (Rosa M. et Zachrisson BU. 2001)

- (a) : meulage de la **pointe canine**, permettant d'obtenir la longueur d'une incisive latérale avec un bord libre « artificiel », associé à une **égression** orthodontique.
- (b) : meulage minime des « **joues** » afin de réduire la largeur de la canine et d'améliorer le point de contact. La face **distale** est légèrement *arrondie* alors que la **mésiale** reste *verticale*.
- (c) : réduction de la **face palatine** dans le tiers occlusal jusqu'à l'obtention d'un guide incisif fonctionnel ainsi qu'un bord libre plus translucide.
- (d) : Réduction finale de la **face vestibulaire** : diminution de l'épaisseur de la face vestibulaire après avoir déposé le bracket, afin d'effacer le bombé de la canine.

2.4.3 Coronoplastie de la prémolaire

La morphologie de la première prémolaire devra être modifiée pour imiter l'aspect et la fonction d'une canine (fig. 27,34).

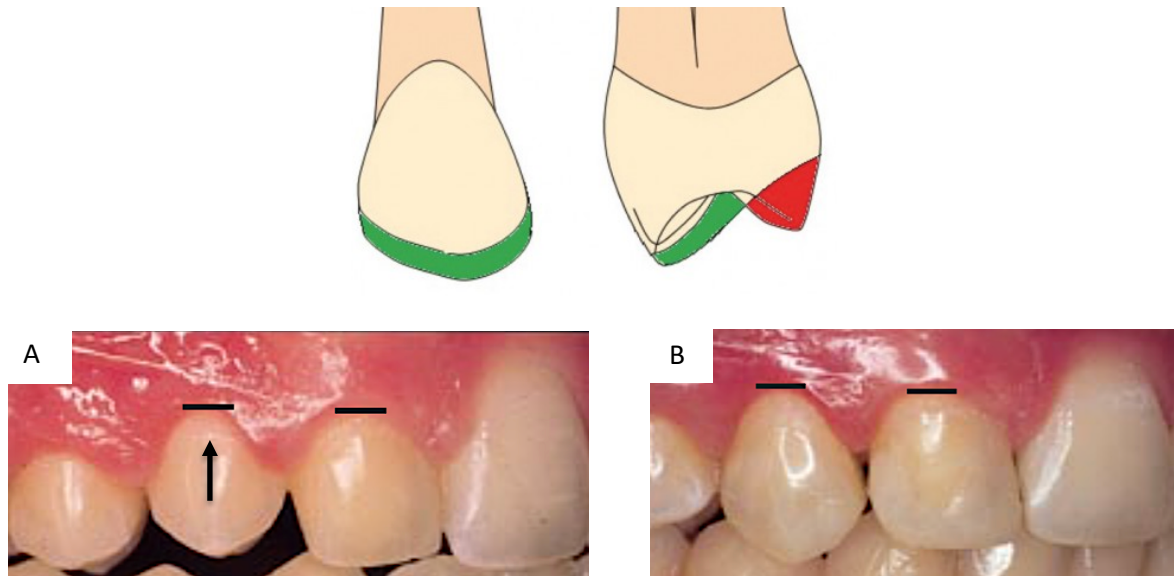


Figure 27 : (en vert) construction de la pointe canine par addition, (en rouge) meulage de la cuspside palatine (Cavaré A. 2016) ; (A) ingression de la prémolaire et (B) reconstruction de la pointe canine au composite (Rosa M. et Zachrisson BU. 2001).

Le collet de la canine joue un rôle important dans l'esthétique du sourire. Il doit être le plus gingival de l'arcade, ou au moins au même niveau que celui de l'incisive centrale. Or la prémolaire est une dent moins volumineuse que la canine et une simple mésialisation imposerait un collet trop occlusal et disgracieux.

Pour respecter la ligne des collets et la hauteur coronaire, il est préconisé d'ingresser la dent en positionnant plus occlusalement l'attache orthodontique d'une première prémolaire supérieure puis de reconstruire la « pointe canine » vestibulaire par l'ajout de résine composite ou facette céramique (fig. 27) (Rosa M. et Zachrisson BU. 2001). D'autres auteurs préfèrent harmoniser les collets par gingivoplastie. Cette technique d'élongation coronaire n'est possible que si l'anatomie de la prémolaire permet de ne pas exposer la limite cervicale.

La substitution de la prémolaire en canine entraîne une dépression au niveau gingival par absence de « bosse prémolaire ». Ceci peut être préjudiciable dans le sourire et pour le soutien

du sillon naso-génien. Une proéminence peut être créée en augmentant son torque radiculo-vestibulaire (tout en restant vigilant au risque de fenestration) et en associant éventuellement une greffe de tissus conjonctifs à ce niveau (Zachrisson BU. et al. 2011).

D'un point de vue fonctionnel, l'augmentation du torque radiculo-vestibulaire (5°) permet :

- L'augmentation de l'inclinaison de la pente de guidage (fig.28), plaçant ainsi la prémolaire dans la position de la pente de guidage d'une canine.




Figure 28 : (A) prémolaire avec inclinaison naturelle (B) Augmentation du torque radiculo-vestibulaire de la prémolaire (illustration faite par le Dr.Oueiss A.)

- La verticalisation de la face vestibulaire de la dent afin que celle-ci se rapproche de celle d'une canine (fig. 29 B).
- Naturellement l'élévation de la cuspside palatine, source d'interférences non travaillantes

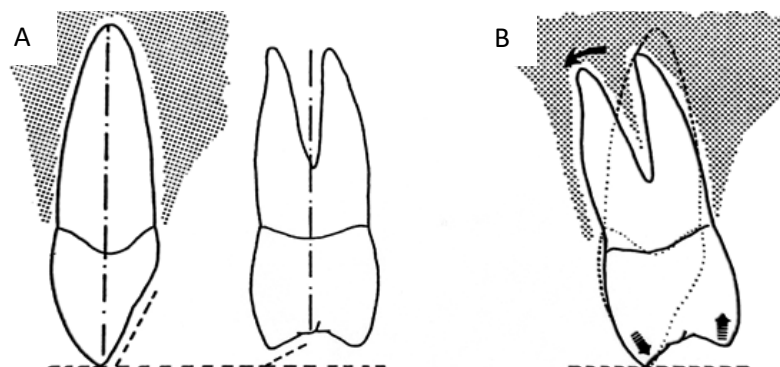


Figure 29 : (A) canine et prémolaire sans torque ; (B) verticalisation de la face vestibulaire de la prémolaire (illustration faite par le Dr.Oueiss A.)

- Il est recommandé de contrôler les mouvements de latéralités et de meuler cette cuspid (fig. 30) (Le Gall M. et al. 2016).

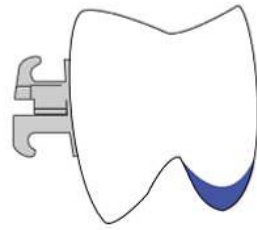


Figure 30 : meulage de la cuspid palatine de la prémolaire (Park JH. 2011)

Suite à la mésialisation, le point de contact entre la prémolaire et la canine de substitution peut s'avérer défaillant, laissant apparaître une grande partie du pan mésial de la prémolaire. Certains auteurs préconisent un meulage de ce pan mésial, cependant dans un souci d'économie tissulaire il est plus judicieux d'effectuer une rotation mésiale de la prémolaire avec le déport du bracket en distal (fig.31, 33).

Ainsi la rotation mésio-palatine de la prémolaire sera nécessaire pour cacher sa face mésiale plus aplatie derrière le point de contact distal de la « nouvelle incisive latérale » et déporter sa pointe cuspidienne mésialement, comme une canine (Sabri R. 2008). Cette procédure implique une longue période de contention en raison du caractère très récidivant de ce type de mouvement (Thildander B. 2008).

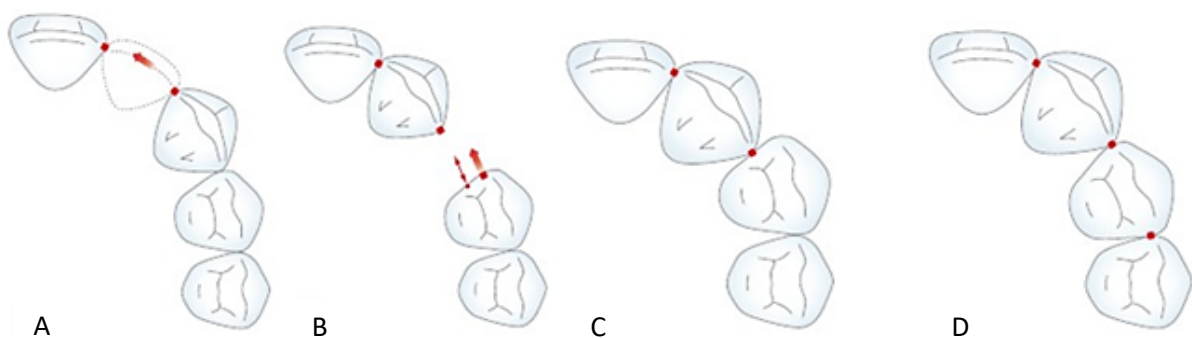


Figure 31 : (A à C) : Déplacement mésial de la canine et de la prémolaire sans précaution, avec un résultat inesthétique. (D) : Meulage ou augmentation de la rotation mésiopalatine de la première prémolaire permettant d'effacer son pan mésial pour un meilleur résultat esthétique. (Philip-Alliez C. 2011)

Dans certains cas, les proportions des six dents antérieures ne sont pas harmonieuses car, même après recontourage, les canines et prémolaires substituées restent trop larges par rapport aux incisives centrales (Pini NP. et al. 2012). Il est donc conseillé d'élargir les incisives centrales par adjonction de composite ou par facettes (fig.32) pour obtenir une harmonie parfaite du sourire (Olivadoti A. et al. 2009 ; Armbruster PC. Part II. 2005 ; Van Der Geld P.2007). Zachrisson BU. recommande également la restauration de la forme des incisives centrales et des premières prémolaires, avec une occlusion équilibrée en fonction de groupe du côté travaillant, associée à une contention collée maxillaire au long terme (Zachrisson BU. 2007 ; Zachrisson BU. et al. 2011). La mise en place d'une contention collée rétro-incisive supérieure est le garant d'une stabilité à long terme afin d'éviter le risque de réouverture des espaces.



Figure 32 : Agénésies 12 et 22 avec substitution canine. Remodelage coronaire puis adjonction de facettes par le Dr Cofar F. en 2014 : obtention d'un résultat très harmonieux du sourire.

FICHE CLINIQUE GUIDE DE CORONOPLASTIE DES 1^{ères} PREMOLAIRES

① : Positionner **occlusalement** et **distalement** l'attache orthodontique :

La position occlusale de l'attache permet **l'ingression** de la prémolaire, afin de respecter la ligne du collet.

La distalisation de l'attache facilite la **rotation méso-palatine** de la prémolaire (**a**), permettant de cacher son pan mésial et de déporter sa pointe cuspidienne mésialement, comme une canine.

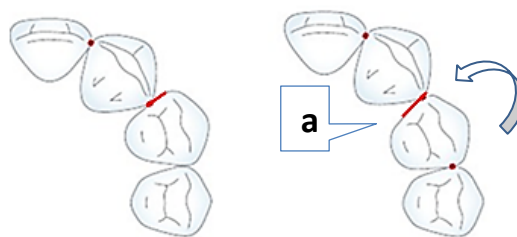


Figure 33 : rotation méso-palatine de la prémolaire (Philip-Alliez C. 2011)

② : Augmenter le **torque radiculo-vestibulaire** (5°) :

Pour de recréer une **proéminence** imitant la bosse d'une canine et pour **verticaliser** la face vestibulaire.

Afin **d'élever la cuspide palatine** source d'interférences non travaillantes

③ : **Meuler** la cuspide palatine (**b**) et **reconstruire** la « pointe canine » vestibulaire (**c**) par ajout de résine composite ou facette céramique.

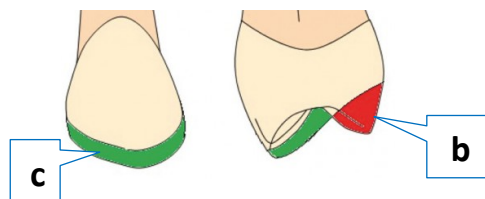


Figure 34 : coronoplastie de la prémolaire (Cavaré A. 2016)

2.4.4 Aménagement parodontale

Le collet d'une canine maxillaire est naturellement plus apical que celui d'une incisive latérale et que celui d'une prémolaire maxillaire. Une simple mésialisation de l'ensemble des secteurs latéraux engendrera une ligne gingivale inesthétique (fig.35). C'est la technique exposée précédemment, combinant égression canine, ingression prémolaire et/ou gingivoplastie qui permettra de rétablir une ligne des collets harmonieuse (fig.36) (Zarichsson BU. et al. 2011).

La gencive marginale de la canine de substitution devra se positionner légèrement plus coronairement que celle de l'incisive centrale. La gencive marginale de la 1^{ère} prémolaire, devra quant à elle, être déplacée apicalement par rapport aux dents voisines afin de ressembler à une canine. On pourrait y remédier en ayant recours à une chirurgie d'allongement coronaire ou à une ingression orthodontique (fig.37).

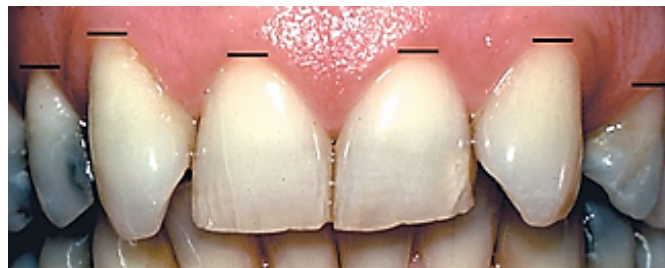

Figure 35 : Fermeture sans aménagement parodontale avec une architecture gingivale irrégulière.
(Kokich VO. 2005)

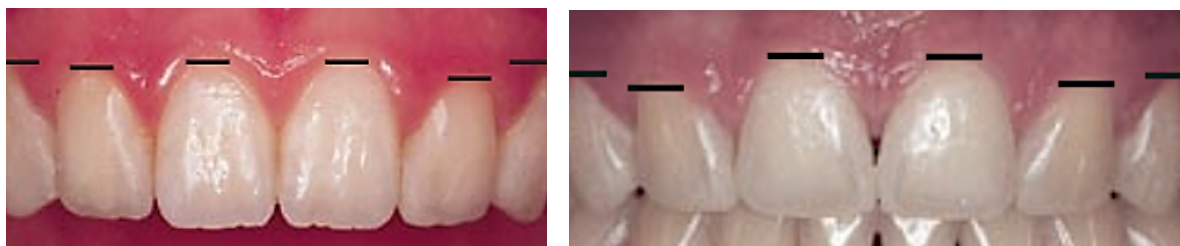

Figure 36 : fermeture d'espace par le Dr Zachrisson BU. Le collet de la prémolaire est placé plus en gingival que celui de la canine transformée en incisive latérale.
(Rosa M. et Zachrisson BU. 2001)

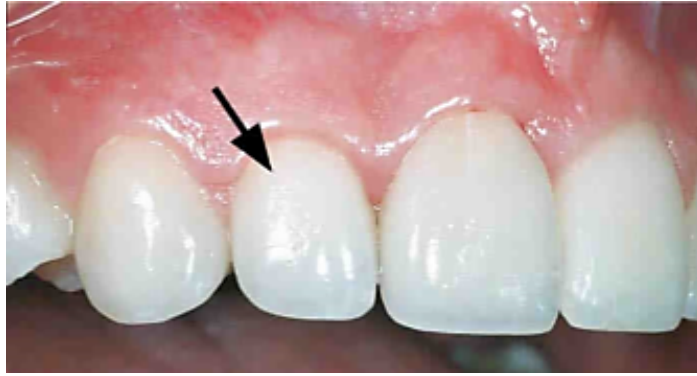

Figure 37 : La canine de substitution a été extrusée et la 1^{ère} prémolaire a été intrusée de façon à déplacer apicalement la gencive marginale. La gencive papillaire est intacte.
(Zachrisson BU. et Stenvik A. 2004)

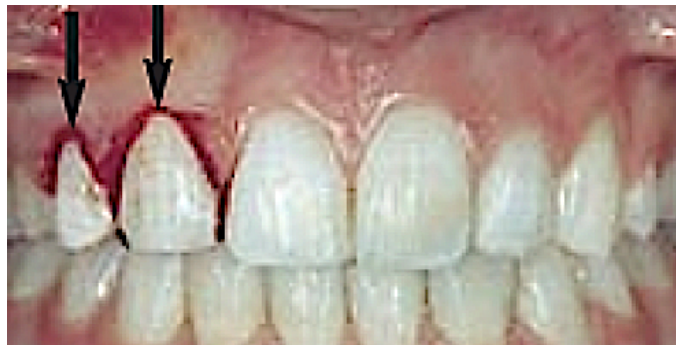

Figure 38 : la gingivectomie réalisée au niveau de la 13-14 rétablit les contours de la marge gingivale (Rosa M. et Zachrisson BU. 2001).

Il est parfois nécessaire de recourir à une chirurgie parodontale (greffe de conjonctif ou élongation coronaire) pour rétablir une morphologie gingivale harmonieuse (fig. 38). Une greffe de tissu conjonctif peut être réalisée afin de recréer une bosse canine artificielle (Brought E. et al. 2010 ; Pini NP et al. 2012-2013).

Les patients traités par fermeture d'espace sont significativement en meilleure santé parodontale que ceux avec des incisives latérales prothétiques (Nordquist GG. et McNeill RW. 1975). Maintenir une dentition naturelle est un traitement objectif et valide, puisqu'il évite la prothèse qui contribue à l'accumulation de plaque et l'irritation gingivale due au joint prothétique.

En 2000, Robertsson S. et Mohlin B. réévaluent 50 patients traités soit par fermeture soit par ouverture et remplacement prothétique non implantaire 7 ans en moyenne après la fin de

traitement. Les patients avec prothèse fixée ont une santé parodontale altérée avec accumulation de plaque et une gingivite chronique, à la différence des cas de fermeture.

Des études plus récentes nous le confirment : Rosa M. a évalué en 2016 les liens entre fermeture d'espace et détérioration des tissus parodontaux après une période de contention de plus de 10 ans. Les résultats montrent une bonne santé parodontale globale même 10 ans après traitement. (Rosa M. et al. 2016)

Ces études nous permettent de conclure que la fermeture des espaces permettrait donc une meilleure santé parodontale.

2.4.5 Occlusion

L'occlusion est régie par 3 grands principes : le centrage, le guidage et le calage. Ces fonctions seront toutes perturbées lors d'une agénésie de l'incisive latérale maxillaire.

Centrage : situation de la position mandibulaire en OIM

Calage : stabilisation de la position mandibulaire en OIM

Guidage : trajectoires d'accès à la position mandibulaire en OIM (entonnoir d'accès à l'OIM).

2.4.5.1 Statique : OIM

A la fin du traitement orthodontique par fermeture d'espace, on obtient une classe II canine.

Au niveau du rapport molaire, il existe 2 cas de figure : lorsqu'aucune extraction à la mandibule n'est réalisée, du fait de la mésialisation de l'ensemble des secteurs latéraux maxillaires, on obtient une relation molaire de classe II « thérapeutique » (fig. 39,42). Si des extractions compensatrices de prémolaires mandibulaires sont réalisées, on obtient une classe I molaire (fig. 39, 41).

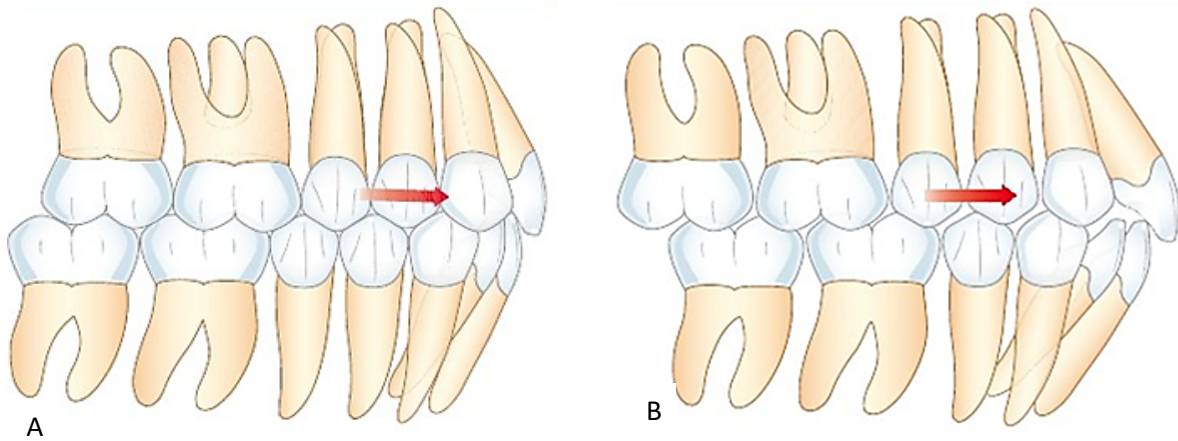


Figure 39 : (A) schéma de l'occlusion statique de classe II canine et classe II thérapeutique molaire en cas de fermeture sans extraction de compensation à la mandibule. (B) Schéma de l'occlusion statique de classe II canine et classe I molaire en cas de fermeture des espaces et d'extraction de 2 prémolaires mandibulaires (Philip-Alliez C. 2011).

La classe I d'Angle est une occlusion engrenante définie comme l'occlusion dentaire optimale. De ce fait, certains auteurs (Philip-Alliez C, Freckhaus A, Delsol L, Massif L, Le Gall M, Canal P. 2011) évoquent la possibilité de réaliser des extractions compensatrices au niveau des incisives centrales mandibulaires. Ainsi, un rapport satisfaisant de classe I d'Angle peut être maintenu au niveau canine et molaire (fig. 40). Il s'agit cependant d'une solution de dernier recours.

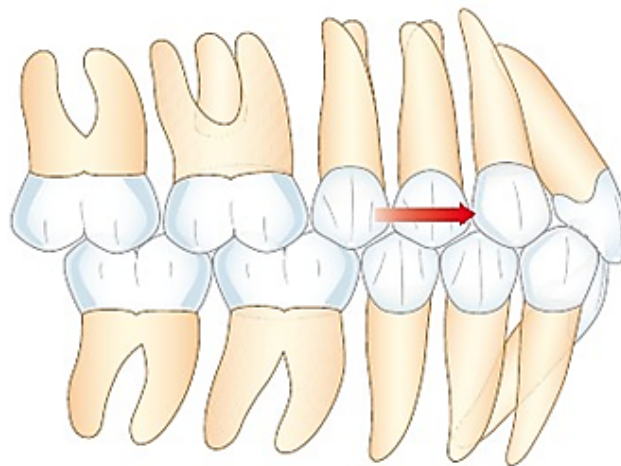


Figure 40 : Schéma de l'occlusion statique de classe I canine et molaire en cas de fermeture des espaces et d'extraction de 2 incisives centrales mandibulaires (Philip-Alliez C. 2011).

Les indications d'extraction peuvent être variées :

- ✓ Une dysharmonie dento-dentaire (D.D.D) : détermination de l'indice de Bolton

Il s'agit d'une mauvaise proportion entre les dents. Bolton W. a établi en 1958 une charte d'analyse basée sur le rapport entre les largeurs des six dents mandibulaires et maxillaires du bloc antérieur. (Bolton W. 1958)

Il a d'abord présenté son rapport comme un moyen de comparer les largeurs mésio-distales des arcades dentaires pour obtenir des relations occlusales idéales (Freeman JE. et al. 1996). Sa mesure antérieure consiste à diviser la somme de la largeur mésio-distale des six dents antérieures mandibulaires par la somme de la largeur mésio-distale des six dents antérieures maxillaires. Ce ratio est d'environ 0,78.

$$\frac{\text{Largeur totale des 6 dents mandibulaire}}{\text{Largeur totale des 6 dents maxillaire}} = \text{Ratio de Bolton } (\approx 0,78)$$

Cet indice est considéré comme fiable et permet de déterminer la largeur de deux incisives manquantes.

Concernant les incisives mandibulaires, leur extraction ne doit être envisagée en présence d'une DDD seulement si l'excès relatif de longueur de l'arcade mandibulaire est compris entre 4 et 6 mm. Le diagnostic de DDD ne peut être confirmé qu'après réalisation d'un set-up avec report des orientations axiales. Toute extraction injustifiée peut augmenter le recouvrement ou le surplomb incisif et réduire la distance inter-canine mandibulaire. (Bolton W. 1962)

- ✓ Une dysharmonie dento-maxillaire (D.D.M) : Disproportion entre la dimension des dents et la dimension des maxillaires.

C'est la différence entre l'espace « nécessaire » (somme des diamètres mésio-distaux des 10 dents antérieures définitives) et l'espace « disponible » (longueur de l'arcade) :

- si la place disponible est supérieure à la place nécessaire, cela implique que la DDM est positive, on parle de DDM par excès ou par microdentie relative.

- si la place disponible est inférieure à la place nécessaire, cela implique que la DDM est négative, on parle de DDM par macrodontie relative ou par insuffisance. Dans ce cas, si le manque de place est supérieur à 6 ou 7 mm, l'indication des extractions compensatrice de prémolaire est nécessaire (fig. 41).

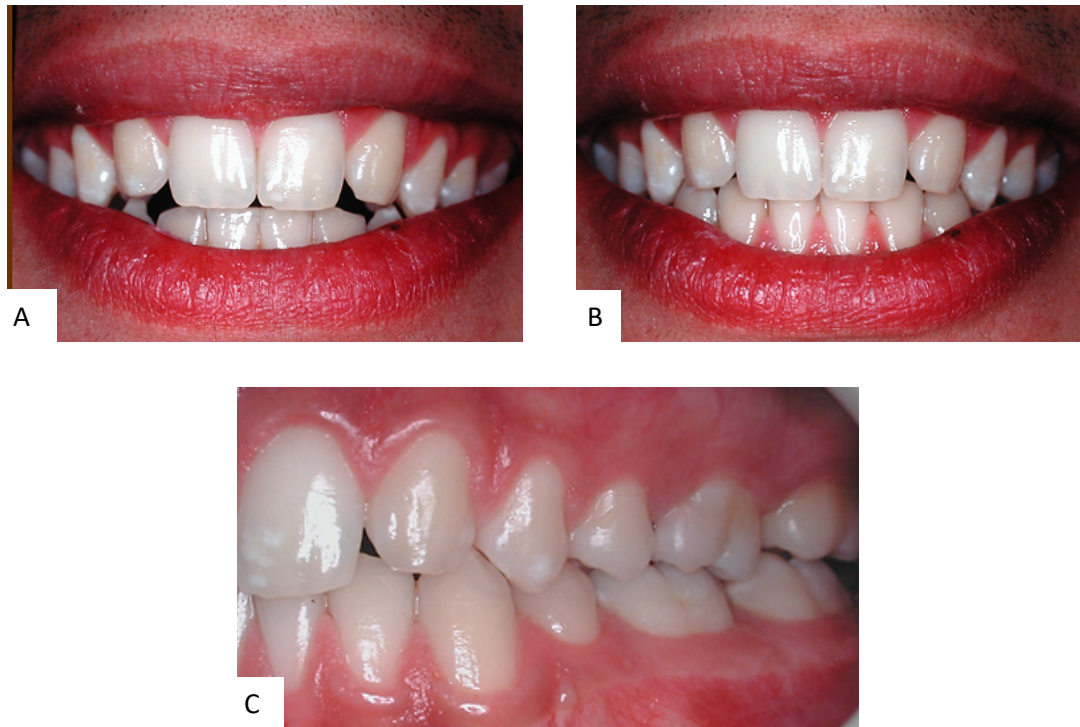

Figure 41 : Cas d'agénésie bilatérale 12-22 chez un jeune homme , traitée par le Dr OUEISS .
 (A) : classe II hyperdivergente avec DDM ; (B) (C): classe I molaire avec extraction compensatrice de 34-44.

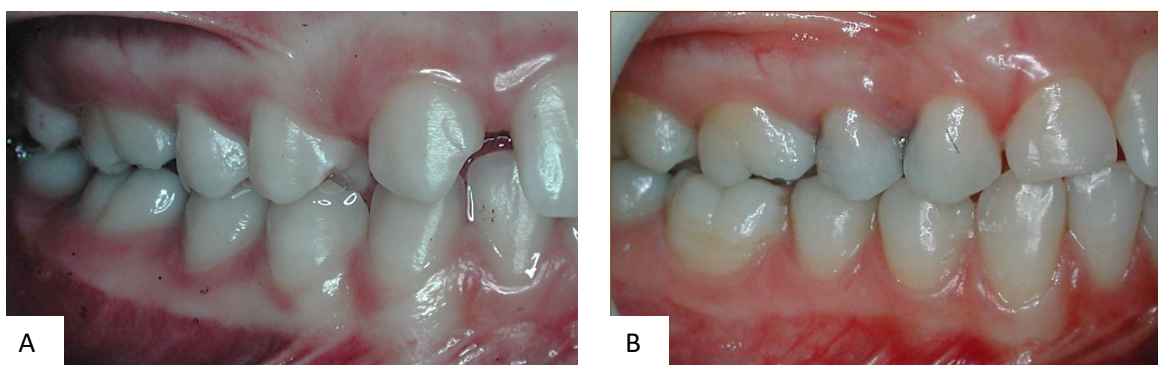


Figure 42 : Cas d'agénésie bilatéral 12-22 pris en charge par le Dr. OUEISS A., traitée sans extraction. (A) : début du traitement ; (B) : post traitement avec une classe II thérapeutique.

2.4.5.2 Dynamique

Quelle que soit l'occlusion initiale, le schéma final doit permettre une diduction et une propulsion correcte. L'option thérapeutique de substitution entraîne la perte de fonction canine car elle ne peut plus jouer le rôle de guide canin. En revanche, elle participe au guidage antérieur. Quant à la prémolaire, qui se retrouve en position canine, elle doit jouer un rôle spécifique dans la diduction.

2.4.5.2.1 Propulsion

Les faces palatines des dents antérieures présentent un relief plus ou moins marqué appelé cingulum, d'où partent des crêtes marginales mésiales et distales. Les trajets de glissement mandibulaire se situent sur ces crêtes.

Le guidage antérieur prend en charge les mouvements mandibulaires par le glissement des bords incisifs mandibulaires, le long de la face palatine des incisives (Lejoyeux E. 1979). L'incisive latérale maxillaire doit laisser passer la pointe de la canine mandibulaire (Philip-Alliez C. 2011).

Ce guidage antérieur permet d'obtenir la désocclusion molaire immédiate, il a donc une fonction de protection des dents cuspidées et des articulations temporo-mandibulaires (ATM).

Plusieurs éléments peuvent influencer la cinétique mandibulaire en propulsion :

- Pente incisive et angle inter-incisif

La pente incisive est définie comme la droite passant par le point de contact inter-incisif en OIM et le bord libre incisif palatin.

En 1983, Slavicek R. décrit une analyse approfondie de la morphologie occlusale idéale des incisives maxillaires. Il définit une surface de guidage palatine caractérisée par une double inclinaison coronaire : segment S1 et segment S2 (fig.43).




Figure 43 : surface palatine de guidage des incisives maxillaires avec une pente incisive moyenne « S » (Slavicek R. 1983)

Selon Slavicek R., la combinaison de S1 et S2 forme une surface concave prenant en charge la totalité du trajet de propulsion. Or, la face palatine de la canine de substitution est plus convexe que celle d'une incisive latérale. Il faudra donc réaliser une coronoplastie soustractive de la face palatine afin de recréer une concavité réellement fonctionnelle (fig. 44).

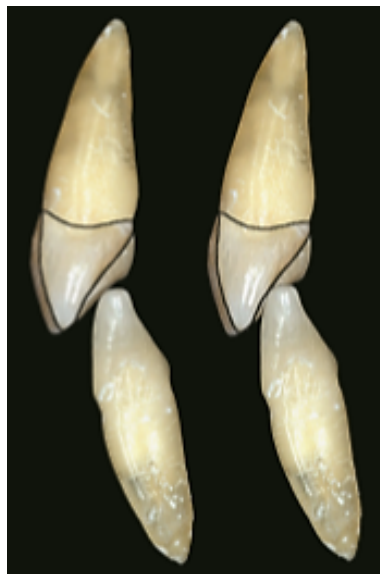

Figure 44 : Équilibrage de la surface palatine de la canine par meulage afin de retrouver la concavité d'une incisive latérale. (Kokich VO. 2005)

Les pentes incisives et condyliennes doivent être au moins égales, mais il vaut mieux que la pente incisive soit plus importante (Lejoyeux E. 1979). L'angle idéal de la pente incisive doit être supérieur à 10° pour faciliter la désocclusion postérieure immédiate. Cependant ces angulations idéales ne peuvent pas être reproduites précisément en bouche et restent théoriques.

L'angle inter-incisif est l'angle ouvert postérieurement formé par le grand axe des incisives (fig.45), il a une valeur de 126° à 140° (Leprat T. et Le Gallo V. 2001). Il est déterminant pour le devenir du profil et sur la transmission des contraintes transversales (fig.46).




Figure 45 : angle inter-incisif (Leprat T. et Le Gallo V. 2001)

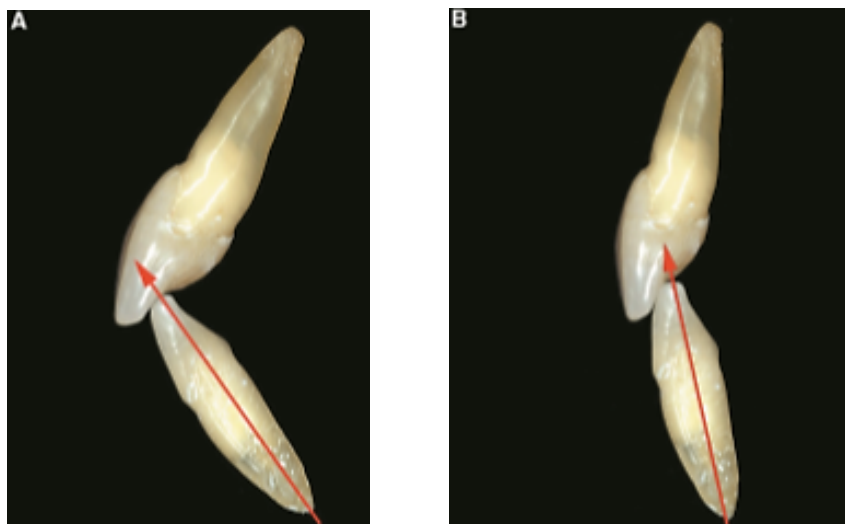


Figure 46 : (A) Forces occlusales sur des incisives proversées créant des forces transversales importantes. (B) Forces occlusales sur des incisives en position verticale créant beaucoup moins de contraintes transversales. (Kinzer GA. et Kokich VO. 2005 part II)

La pente condylienne (inclinaison du versant distal du condyle temporal) intervient aussi mais à l'inverse de la pente incisive, elle n'est pas modifiable.

➤ Recouvrement et surplomb :

Le recouvrement incisif est défini comme étant la distance séparant les bords libres des incisives centrales maxillaires et mandibulaires, quand les arcades sont en occlusion (fig.47). Il est lié en partie à l'inclinaison vestibulo-linguale des incisives. Dans la région incisivo-canine, il convient de donner toute son importance au recouvrement incisif car il détermine le périmètre d'occlusion incisivo-canin. Il doit être de 2mm minimum et ne doit pas dépasser 4mm (Garcia R. 1994).

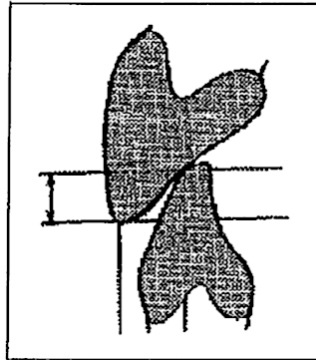


Figure 47 : recouvrement incisif (Rozenweig D. 1994)

Le surplomb incisif est la distance horizontale séparant le bord libre des incisives centrales maxillaires et la face vestibulaire des incisives mandibulaires, quand les arcades sont en occlusion (fig. 48). Il a une valeur moyenne de 2 mm (Bassigny F. 1991).



Figure 48 : surplomb incisif (Rakosi T. et Jonas I. 1992)

Le surplomb et le recouvrement doivent être faibles de façon à diminuer au maximum la surface de contact lors de la propulsion. Cela permet de minimiser les forces transversales sur les dents antérieures et d'éviter toute récurrence du traitement orthodontique.

Cependant, la quantité de supracclusion est déterminée par la hauteur des cuspidés postérieures. Une supracclusion adéquate dans la région antérieure est nécessaire pour déceler les dents postérieures dans les mouvements d'excursion. (Kinzer GA. et Kokich VO. 2005 part II)

2.4.5.2.2 Diduction

Le guidage latéral est normalement pris en charge par les canines qui permettent alors une désocclusion postérieure totale visant à protéger les dents postérieures lors des mouvements de diduction : c'est la fonction canine.

Cependant, l'option de fermeture thérapeutique par substitution entraîne la perte de cette fonction qui, lors de la diduction, ne peut être assurée uniquement par la 1^{ère} prémolaire (celle-ci étant plus frêle et ayant des racines plus fines que la canine). Cela risquerait d'entraîner des récessions gingivales, des déplacements dentaires ou des traumatismes occlusaux trop importants (Attia Y. et al. 1979).

Cette fonction sera donc remplacée par une fonction de groupe équilibrée, nécessitant de nombreux aménagements car aucune interférence ne doit entraver le mouvement de latéralité (fig.49).

Trois aménagements sont utilisés de façon combinée :

- L'ingression de la prémolaire participe à l'échappement de la cuspide palatine dans la diduction. La cuspide vestibulaire, quant à elle, est rallongée par des techniques restauratrices afin d'obtenir le guidage fonctionnel.
- L'augmentation du torque radiculo-vestibulaire permet l'échappement de la cuspide palatine
- Un meulage de la cuspide palatine de la prémolaire est nécessaire suite à l'interférence non travaillante créée par sa mésialisation.

Pour éviter des interférences non travaillantes en latéralité entre les premières molaires, il faut conserver ou créer une mésiorotation des molaires maxillaires et procéder à une équilibration occlusale après débaguage (Philip-Alliez C. 2011).

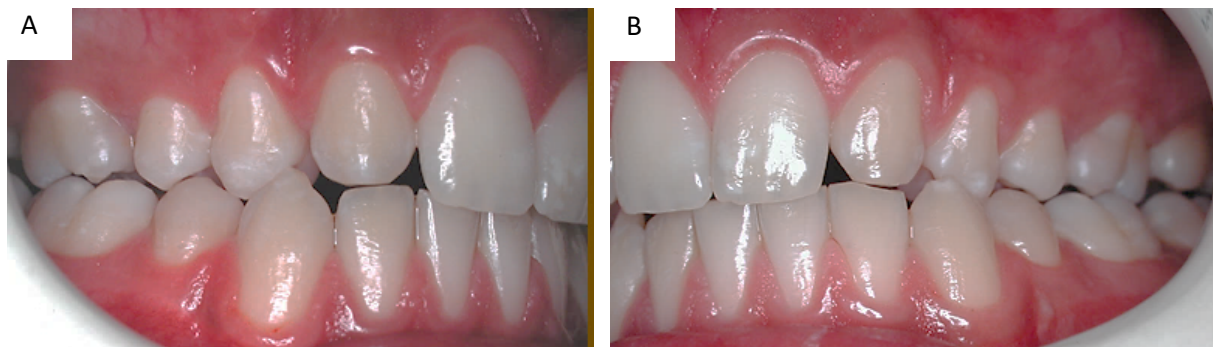


Figure 49 : mouvement de latéralité droite (A) et gauche (B) pris en charge par une fonction de groupe équilibrée (cas du Dr Oueiss A.)

L'absence de protection canine a longtemps été accusée d'être la cause d'algies dysfonctionnelles et de l'apparition de lésions abfractionnelles sur les prémolaires.

Dix ans après traitement, aucune différence significative n'est constatée dans la fonction occlusale des patients traités par fermeture d'espaces ou par ouverture (Nordquist GG. et McNeill RW. 1975)

Les études rétrospectives (Robertsson S et Mohlin B. 2000 ; Rosa M. et al. 2016) n'ont pu mettre en évidence de différence significative dans l'apparition de signes ou symptômes d'algies dysfonctionnelles de l'appareil temporo-mandibulaire.

En 2014, De-Marchi LM. compare la fonction occlusale de patients agénésiques traités par fermeture ou par ouverture (avec implant) et un groupe contrôle sans agénésies. Il ne trouve pas de différence significative entre les groupes dans l'apparition de lésions abfractionnelles ou de signe de désordre temporo-mandibulaire. De plus, dans le groupe agénésique traité par fermeture, une protection était assurée par la prémolaire seule sans répercussions négatives.

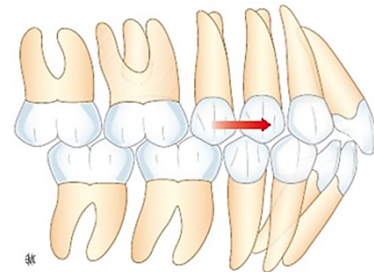
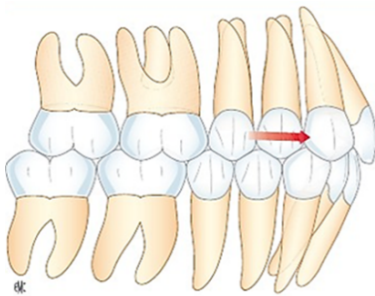
Même si cette option est à l'origine d'une diminution du périmètre d'arcade maxillaire et d'une perte de la classe I d'Angle, ceci n'augmente pas les risques de dysfonctions occlusales ou articulaires.

FICHE CLINIQUE GUIDE DE LA GESTION DE L'OCCLUSION

STATIQUE (OIM) : classe II canine thérapeutique

Ø de DDM : classe II
molaire « thérapeutique »


Présence d'une DDM → extraction
mandibulaire de compensation :
classe I molaire



DYNAMIQUE : perte de la fonction canine

GUIDAGE ANTERIEUR / PENTE INCISIF :

Coronoplastie de la face palatine de la canine de substitution → afin de recréer une concavité fonctionnelle se rapprochant de la surface de guidage palatine d'une incisive latérale.



GUIDAGE DE GROUPE :

- **Ingression** de la prémolaire + **Augmentation du torque radiculo-vestibulaire** → échappement de la cuspide palatine
- Rallongement de la **cuspide vestibulaire** par des techniques restauratrices → amélioration du guidage
- **Meulage de la cuspide palatine de la prémolaire** → afin d'éviter l'interférence non travaillante créée par sa mésialisation.
- **Mésiorotation des molaires maxillaires** → évite les interférences non travaillantes entre les prémolaires.

2.5 Les différentes options de transformation de la canine de substitution

2.5.1 Transformation de la canine de substitution par technique directe

Zachrisson BU. préconise une reconstruction en composite le jour même de la dépose du dispositif orthodontique afin de créer une forme à la fois esthétique et fonctionnelle, en restaurant les points de contact avec les dents adjacentes (Rosa M. et Zachrisson BU. 2001). Cette reconstruction doit permettre un modelage des papilles inter-dentaires, éléments cruciaux de l'esthétique du sourire.

2.5.1.1 Planification et simulation informatique

Diverses simulations par procédés informatiques permettent de comparer les options thérapeutiques envisagées. Une méthode simple a d'abord été proposée, utilisant le logiciel Adobe Photoshop pour tester la position et la teinte des dents ainsi que la position de la gencive marginale (Garnier E. et al. 2001). Puis dans les années 2000, Coachman Christian a mis au point un protocole du visage qui permet aux concepteurs de créer ce que nous appelons le cadre du sourire : le Digital Smile Design (fig. 50). Il a également développé l'intégration entre le sourire 2D et le monde numérique 3D permettant un workflow numérique complet sur une plate-forme logicielle interdisciplinaire. Ainsi, le résultat final de la réhabilitation correspond au mock-up présenté au patient. Cela permet au patient de pré-visualiser le résultat définitif car il est difficile pour lui d'imaginer le rendu esthétique du traitement.

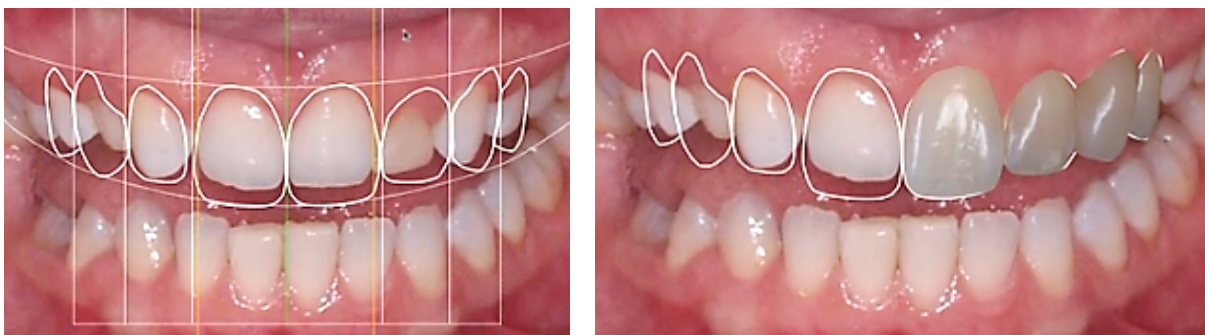


Figure 50 : simulation d'un projet prothétique avec le logiciel DSD

2.5.1.2 Stratification au composite

La stratification est une technique de restauration consistant en une superposition de différentes masses de résines composites aux propriétés optiques différentes. Le rendu esthétique de la dent est ainsi optimisé grâce à la spécificité de chaque type de résine composite utilisée. Après reconstitution, la dent retrouve alors fidèlement son aspect esthétique naturel dans ses différentes composantes et la restauration est en harmonie avec la denture environnante. Avant de se lancer il est primordial de déterminer la couleur de la dent et de remplir la carte chromatique (Vanini L. 2010) (fig. 51).

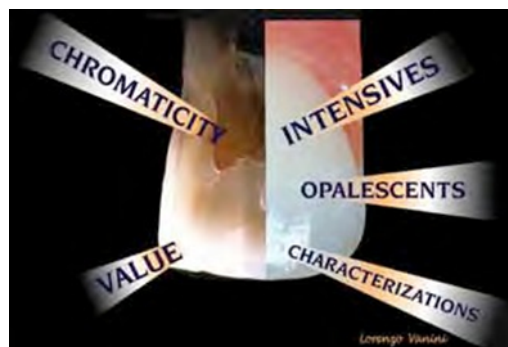

Figure 51 : Les 5 dimensions de la couleur (Vanini L. 2010)

La translucidité de l'émail est de 70% contre 40% pour la dentine, pour cela les fabricants ont dû proposer une multiplication des choix de teintes en jouant sur l'opacité, la translucidité et d'autres propriétés optiques telles que la fluorescence et l'opalescence pour imiter la dent. Ces améliorations permettent un meilleur rendu esthétique des restaurations. C'est ainsi que l'on parle « d'âge d'or des composites » (Dietschi D. et Devigus A. 2011).

Voici le protocole clinique de la stratification (Ceinos R. et al. 2016), sachant que les étapes de coronoplasties citées précédemment ont déjà été réalisées (fig.52,53).

- Réaliser une clé en silicone à partir du modèle de fin de traitement avec les cires de diagnostic.
- La clé est découpée dans le sens mésio-distal en respectant le bord libre
- Une 2^e clé pourra être réalisée : découpée dans le sens vestibulo palatin afin de faciliter la gestion des volumes
- Mise en place du champ opératoire de type digue caoutchoutée

- Préparation du tissu dentaire :
 - ✓ Application d'acide phosphorique à 37% pendant 30 secondes sur l'émail permet une attaque et une adhérence suffisante, et 15 secondes sur la dentine.
 - ✓ Rinçage abondant / séchage modéré sans desséchée la dentine.
 - ✓ Application de l'adhésif M&R 2 / sécher / photopolymériser 30 à 40 secondes

- Mise en place de la clé pour pouvoir marquer la limite palatine (une simple griffure est alors tracée avec une sonde par exemple pour savoir jusqu'où appliquer la 1^{ère} couche de composite « émail palatin »)

- Élaboration du mur palatin palatine avec la mise en place d'une fine couche de composite « émail » dans le guide en silicone

- Retrait de la clé en silicone, puis insertion d'une matrice transparente

- Réalisation des faces proximales avec le même composite « émail »

- Mise en place du cœur dentinaire en reproduisant le jeu de saturation voulu : une attention particulière doit être portée lors de la mise en place des différentes masses de dentine. Une restauration très fine peut être réalisée, allant jusqu'à reproduire les mamelons et les reflets bleutés des lobes dentinaires. Il faut ménager une fine épaisseur pour la dernière masse en recouvrement amélaire avec le composite « émail »

- Mise en place de la dernière fine pellicule « email » vestibulaire de sorte à reproduire les lignes de transitions ainsi que la macro et micro-géographie. Cette dernière couche va permettre une meilleure répartition de la lumière au sein de la restauration.

- Application d'une couche de gel de glycérine et polymérisation afin d'éliminer l'oxygène

- Finition, polissage et lustrage.

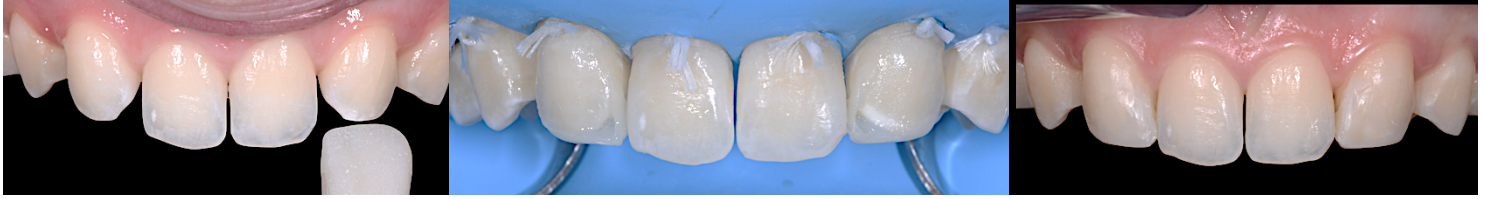


Figure 52 : Cas réalisé avec le Dr Ceinos R., transformation de canine de substitution par technique direct au composite.

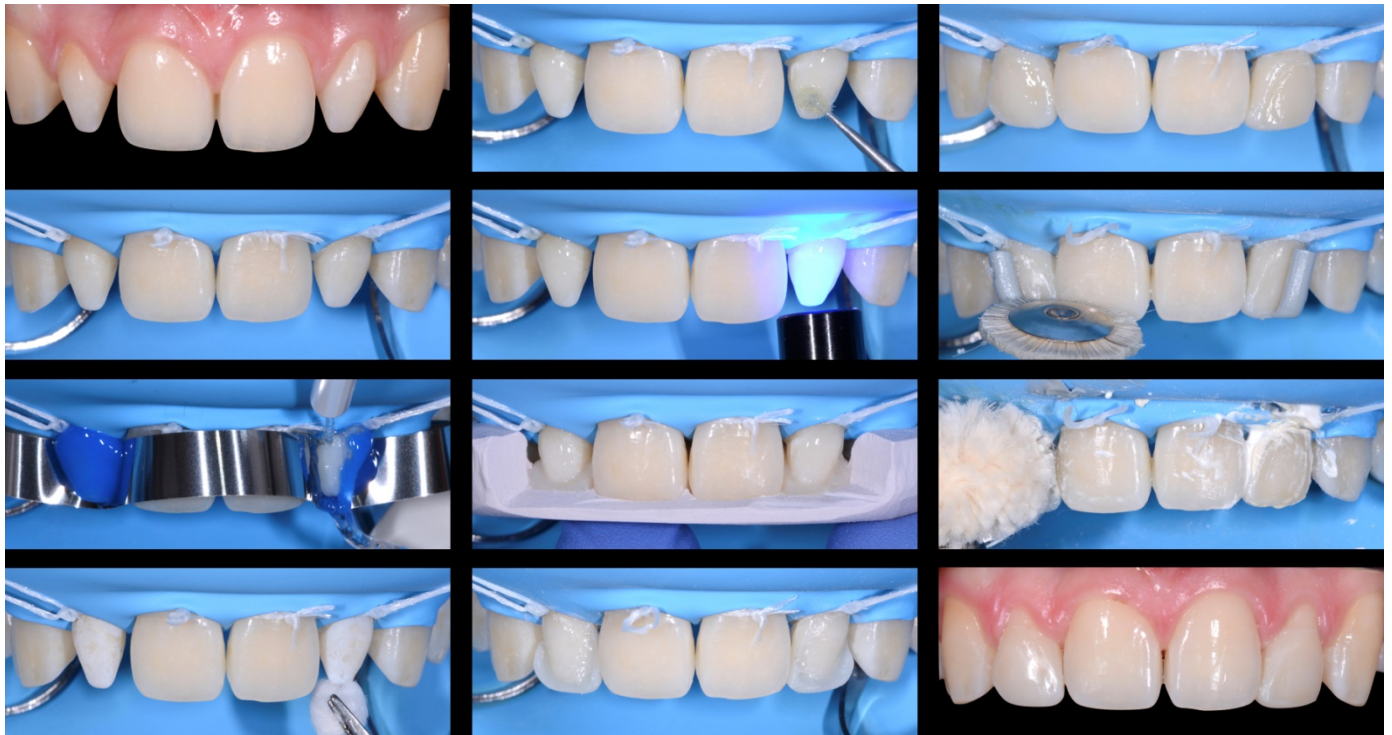


Figure 53 : cas de mise en cosmétique d'incisives latérales riziforme par technique direct (Dr Ceinos R.)

Le composite doit être choisi en fonction de la teinte de l'incisive centrale. Un éclaircissement de la canine peut être préalablement adjoint afin de l'harmoniser avec le composite et rendre ce dernier invisible. L'adjonction de composite permet alors d'obtenir un bord libre plus harmonieux. Les résines composites peuvent être restaurées très facilement en cas d'altération de leur aspect.

2.5.1.3 Facette composite préfabriquée

Le premier système de facettes composites préfabriquées a été développé par Didier Dietschi, assisté de Stephan Lampl au sein de Edelweiss Dentistry (Hoerbranz, Autriche), il est nommé « Direct Veneer® system » Dietschi décrit le système et son protocole opératoire en 2011. Il existe également les Composeers® commercialisées par Coltène Whaledent.

Ces 2 systèmes reposent sur le même principe : une coquille préfabriquée ayant subi un traitement de vitrification par laser et des résines composites modelables, le tout collé à la dent via un système adhésif amélo-dentinaire M&R2.

Il existe différentes tailles et saturation, il est donc nécessaire de choisir la coquille la plus adaptée à l'incisive latérale. En cas de doute, il est préférable choisir la taille la plus grande car les facettes sont aisément corrigées et polissables. La coquille a pour but de constituer totalement la masse « émail » superficielle de la facette. La masse dentine est appliquée dans l'intrados de la coquille, elle peut se voir adjoindre un composite translucide « émail » au niveau incisal (fig.54). La sculpture des lobes dentinaires est faite sur la coquille.

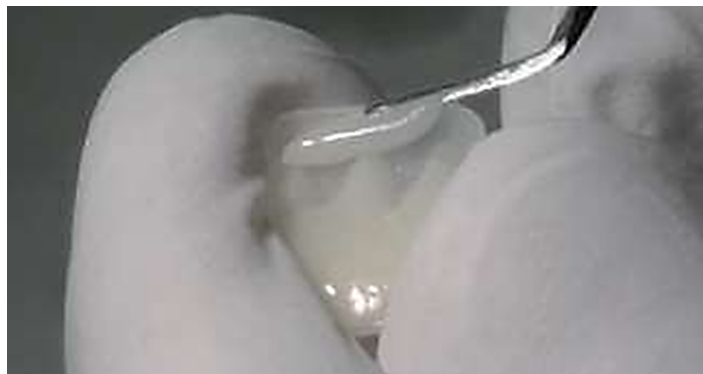

Figure 54 : stratification du composite dans l'intrados de la facette (Edelweiss Dentistry)

La préparation de la dent est faite a minima, si possible à travers un masque de diagnostic. La mise en place de la facette se fait avec une légère et progressive pression digitale, sur une dent isolée de ses adjacentes avec une matrice plastique. Les excès de résine sont retirés (une courte photopolymérisation de 3 secondes peut être faite afin solidifier le composite lors de la manipulation). La polymérisation finale est débutée en palatin pour contrer l'effet de contraction de prise de la résine.

Cependant, dans certains cas, le résultat final obtenu n'est pas satisfaisant de par la morphologie ou la teinte très saturée de la canine. Des restaurations par facettes céramiques esthétiques sont donc indiquées.

2.5.2 Transformation de la canine par technique indirecte

2.5.2.1 Facette

Les canines de substitution sont préparées sur leur face vestibulaire et palatine avec une conservation des points de contact, les facettes sont ensuite collées par un système de collage dédié. Dans les cas de restaurations multiples, seront traitées les 2 incisives centrales, puis les latérales et enfin les canines.

2.5.2.1.1 Facette céramique

La facette céramique (porcelain veneer dans la terminologie anglophone) est définie comme une couronne de recouvrement partielle collée.

Le développement de la dentisterie esthétique et le concept de biomimétique a été initié par Magne et Belser en 2003, puis repris en France par des auteurs comme Tirlet G. et Attal J. en 2009.

Tirlet parle d'un « ensemble céramique/résine composite/adhésif amélo-dentinaire comme constituants de l'unité de bioémulation des tissus naturels » dont les résultats esthétiques ont pour but d'imiter la nature (Tirlet G. et Attal J. 2009).

Bien que plus mutilantes que les résines composites, elles présentent l'avantage d'être biocompatibles grâce à leur excellent état de surface, de pouvoir restaurer une esthétique remarquable et de restituer à la dent ses propriétés mécaniques originelles

La facette céramique apporte une solution cohérente aux plans de traitements de fermeture d'espace incluant la modification de forme et de teinte de certaines dents (fig. 59) (Magne P. et Belser U. 2003 ; Poulet H. et al. 2014).

La fermeture d'espace associée aux facettes céramiques est une solution de choix apportant satisfaction sur le long terme, avec une évolution naturelle de la denture (Rosa M. et Zachrisson BU. 2001). Le poli de surface se maintient, la teinte reste stable et la tolérance biologique est bonne. La réalisation de facettes céramiques est économe en tissu dentaire, avec une préparation amélaire a minima. Le résultat esthétique est obtenu très rapidement dès la fin du traitement orthodontique même si le patient n'a pas encore terminé sa croissance.

Griffin JD. décrit en 2006 les étapes de transformation pour la substitution d'une canine maxillaire en incisive latérale. Plusieurs dents peuvent être modifiées : l'incisive centrale, la canine en incisive latérale ainsi que la première prémolaire en canine. Cela permet de recréer harmonieusement l'aspect dentaire maxillaire antérieur.

Protocole clinique :

- Réalisation des moulages d'études sur lesquels seront montés des cires de diagnostic (wax-up) afin de pré-visualiser le résultat final.
- Validation du projet final avec essayage en bouche du masque de diagnostic réalisé à partir des wax-up.
- Préparation à travers le mock-up de diagnostic (fig.55) : Réduction homothétique de 0,5 à 1 mm de la face vestibulaire, en ayant des limites supra-gingivales ou tout au plus juxta-gingivales. Utiliser une fraise chanfreinée pour contrôler l'épaisseur soustraite (fig.56). De plus, 2 rainures seront faites au niveau du bord libre.

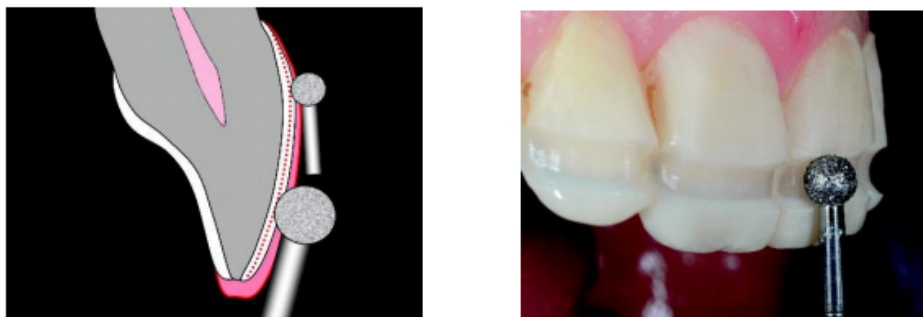


Figure 55 : Utilisation de fraises de diamètre approprié (à gauche) ; le mock-up est représenté en rouge, et la ligne en pointillés rouge représente la quantité d'émail à préserver. Situation clinique, la tige de la fraise reste en contact avec la maquette (à droite) (Magne P. et Magne M. 2010)

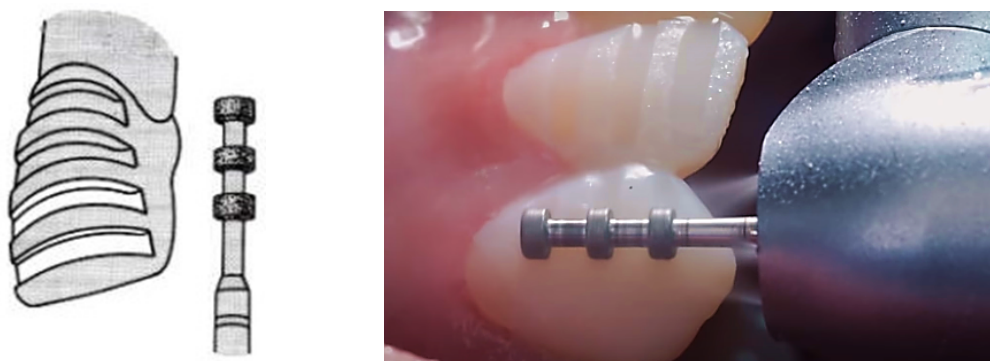


Figure 56 : Vue antérieure de l'utilisation d'une fraise chanfreinée pour la réalisation de rainures de profondeurs égales (Shillingburg HT.1998)

-La préparation respecte le point de contact. Dans le cas décrit, l'auteur effectue une préparation avec un retour palatin (fig. 57,58), il recrée donc les futures pointes canines, cuspides et bords incisifs.

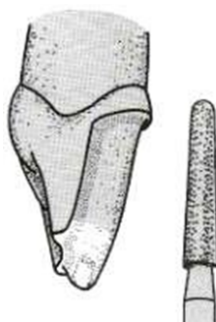


Figure 57 : Vue latérale de la préparation après la réalisation du retour palatin (Shillingburg HT.1998)

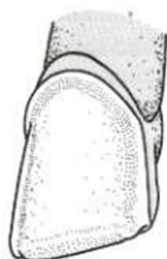


Figure 58 : Vue antérieure de la préparation terminale de la facette (Shillingburg HT.1998)

- L'empreinte est réalisée à l'aide de vinyl polysiloxane pour l'arcade préparée, après utilisation d'un système de rétraction gingival et à l'alginate pour l'arcade antagoniste.

- Les facettes provisoires réalisées en composites sont collées temporairement

- Après dépose des provisoires, les facettes définitives sont essayées en bouche avant la mise en place de la digue afin de les valider.

- Mise en place de la digue puis conditionnement des surfaces dentaires (cité précédemment) et céramiques :

- ✓ La céramique doit subir deux traitements afin de créer des micro-anfractuosités dans la surface : le sablage (projection de particules abrasives) et le mordantage avec l'acide fluorhydrique.
- ✓ Le mordantage terminé, de nombreux sels d'acide et résidus de céramique sont encore présents à la surface de la céramique après un simple rinçage à l'eau. Il faut donc immerger les facettes dans un bac à ultrasons rempli d'eau distillée, d'alcool à 95° ou d'acétone pendant 4 minutes.
- ✓ S'ensuit la phase de silanisation : agent de couplage céramique/résine. Le silane est énergiquement frotté sur la céramique avec une micro-brosse pendant une à deux minutes.
- ✓ Enfin, l'intrados doit être séché pendant une minute, pour éliminer les résidus d'eau et d'alcool.

- Mordancée et silanisée, la facette est prête à être collée. On y applique de la résine de collage sans polymérisation, puis elle est délicatement insérée suivant son axe et mise en place avec une pression digitale simple. Les excès de résines sont alors retirés.

- La photopolymérisation débute durant 90 secondes en palatin, puis sur la face vestibulaire pendant 120 secondes, en alternant portion mésiale/distale.

- Finition / polissage.

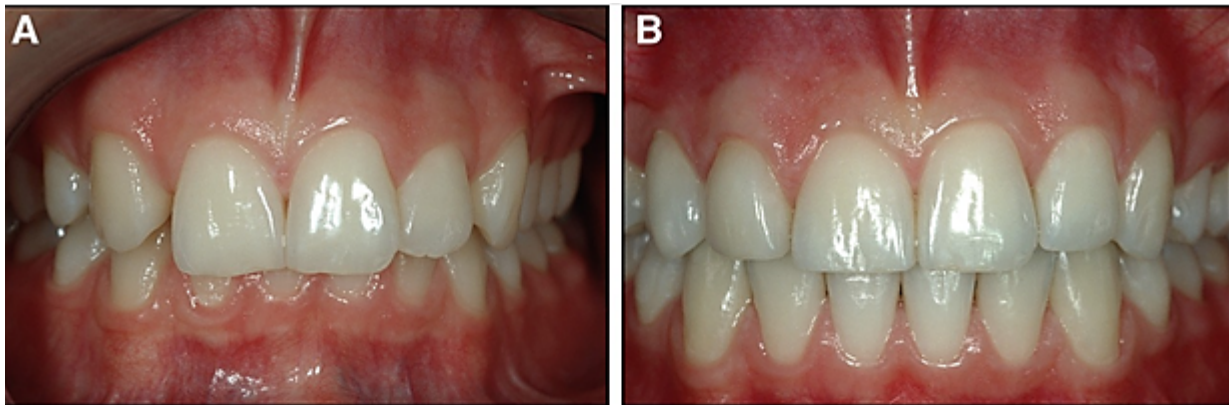


Figure 59 : (A) Agénésie unilatérale de la 12 chez une fille de 14 ans. Traitement par fermeture avec substitution canine du côté droit et l'extraction de la première prémolaire gauche. (B) A la fin du traitement, des facettes en céramique ont été placées sur la première prémolaire (en remplacement de la canine) et la canine de substitution. Les tailles, les formes et les couleurs des dents sont presque identiques des deux côtés. (Zachrisson BU. et al. 2011)

2.5.2.1.2 Facette composite

Les facettes composites réalisées au laboratoire sont aujourd'hui très utilisées. Les composites microchargés permettent d'obtenir un état de surface lisse et lustré donc un aspect satisfaisant mais peuvent se fracturer assez facilement sous l'effet des contraintes occlusales. A l'inverse les composites macrochargés et les composites hybrides sont plus résistants mais ne peuvent pas être polis de manière satisfaisante (Vidal R. et al. 1987).

La dernière génération de composites peut résister aux forces mécaniques et possède d'excellentes propriétés esthétiques. Mieux encore, ces composites peuvent être réparés en bouche sans que leurs propriétés physicochimiques et mécaniques n'en soient altérées. Cette catégorie appartient aux composites hybrides microchargés qui sont constitués de charges (70 à 85% de leur poids) et des particules de verre variant de 0,04 à 3,00 μm .

Des études (Mangani F. et al. 2010) à long terme sur le comportement esthétique des facettes composites montrent de très bons résultats, grâce à l'utilisation de ces nouveaux matériaux. Du point de vue parodontal, des études à long terme confirment la bonne intégration de ces

facettes au niveau des tissus parodontaux environnants, grâce à la toute dernière génération des composites qui montre une meilleure aptitude au polissage et un état de surface plus lisse.

Ainsi, les facettes composites indirectes présentent de nombreux avantages tels que la possibilité de les retoucher en bouche ou le plus faible coût en raison de procédures de laboratoire plus simples. Cependant les facettes en résine composite présentent une durée de vie de 4 à 5 ans avant de nécessiter un remplacement (Wall G. et al. 1992), alors qu'une facette en céramique peut durer jusqu'à 15 ans et plus.

La réalisation de facettes en composite est une option thérapeutique qui doit être considérée comme une alternative « sociale » à la facette en céramique (Schittly J.1995).

2.5.2.2 Chips en céramique

Les « chips » de céramiques collées sont des éléments prothétiques visant à modifier très localement le volume coronaire. Chips signifie écaille ou coquille, ce qui représente assez bien la forme de la pièce. Elles ont été décrites pour la première fois, par De Rouffignac M. en 1988. Cette technique esthétique restauratrice et ultra conservatrice a donc aujourd'hui près de 20 ans de recul.

La simulation pré-prothétique, via un jeu de wax-up sur les modèles d'étude, permet d'évaluer les modifications à apporter à la canine pour la transformer en incisive latérale tout en conservant l'harmonie des volumes dentaires.

Même s'il est possible, comme le préconise De Rouffignac M., de ne pas toucher à la surface amélaire, on peut faire une « mini » préparation pelliculaire (2 à 3/10ème) : une trace cervicale, un slice vestibulaire et proximal.

Cette préparation a pour but d'éviter un surcontour au niveau du joint céramique-dent cervical et de permettre le guidage et la stabilisation du chip sur la dent au moment du collage : la stabilité primaire des pièces est cruciale car il ne peut y avoir qu'un seul placement possible. Par ailleurs, la mise en place d'une très discrète trace cervicale permet de mieux répondre aux contraintes essentiellement tangentielles qui s'impriment sur ces chips.

De telles préparations ne sont possibles qu'avec des aides optiques nécessaires depuis la préparation jusqu'au polissage. Au laboratoire, les pièces sont réalisées en léger sur-contour pour permettre de travailler la céramique feldspathique sans trop de risque de fracture. La préhension de la pièce nécessite des sticks enduits de cire collante de type Pic n stic® (fig.60).

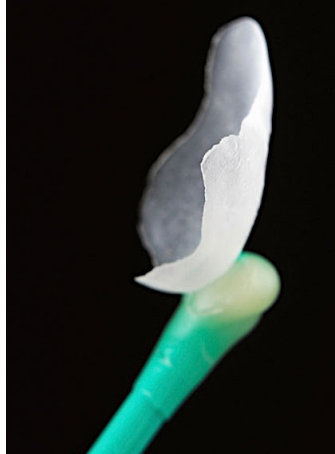

Figure 60 : préhension de la pellicule de céramique avec stick (Downtown Dental Care)

Les propriétés biomimétiques de ces pellicules de céramique collées permettent de créer un véritable « émail artificiel ». Parmi les matériaux dentaires modernes, il est indéniable que la céramique est celui qui reproduit le mieux les caractéristiques de l'émail, en termes de propriétés de surface, de module d'élasticité, de résistance à la fracture, de dureté et d'expansion thermique.

Aujourd'hui, nous avons suffisamment de recul pour affirmer la fiabilité de ces structures. Leur préparation est assez simple, en revanche elles demandent une grande dextérité et une bonne collaboration entre le praticien et le laboratoire.

2.6 Comparaison des options

Bien souvent, le choix de la technique la plus appropriée pour la transformation d'une canine en incisive latérale n'est pas une décision facile à prendre. D'une part, le praticien doit répondre aux attentes esthétiques du patient et réaliser une restauration naturellement intégrée dans l'harmonie du sourire. D'autre part, la meilleure stratégie clinique pour chacun est discutable car les composites et la céramique partagent des indications communes.

2.6.1 Comparaison par rapport aux patients

En 2009, Tirlet G. et Attal J. ont développé le concept de « Gradient Thérapeutique » afin de guider le praticien. Ces auteurs ont classé les thérapeutiques de la moins invasive à la plus invasive (fig.61).

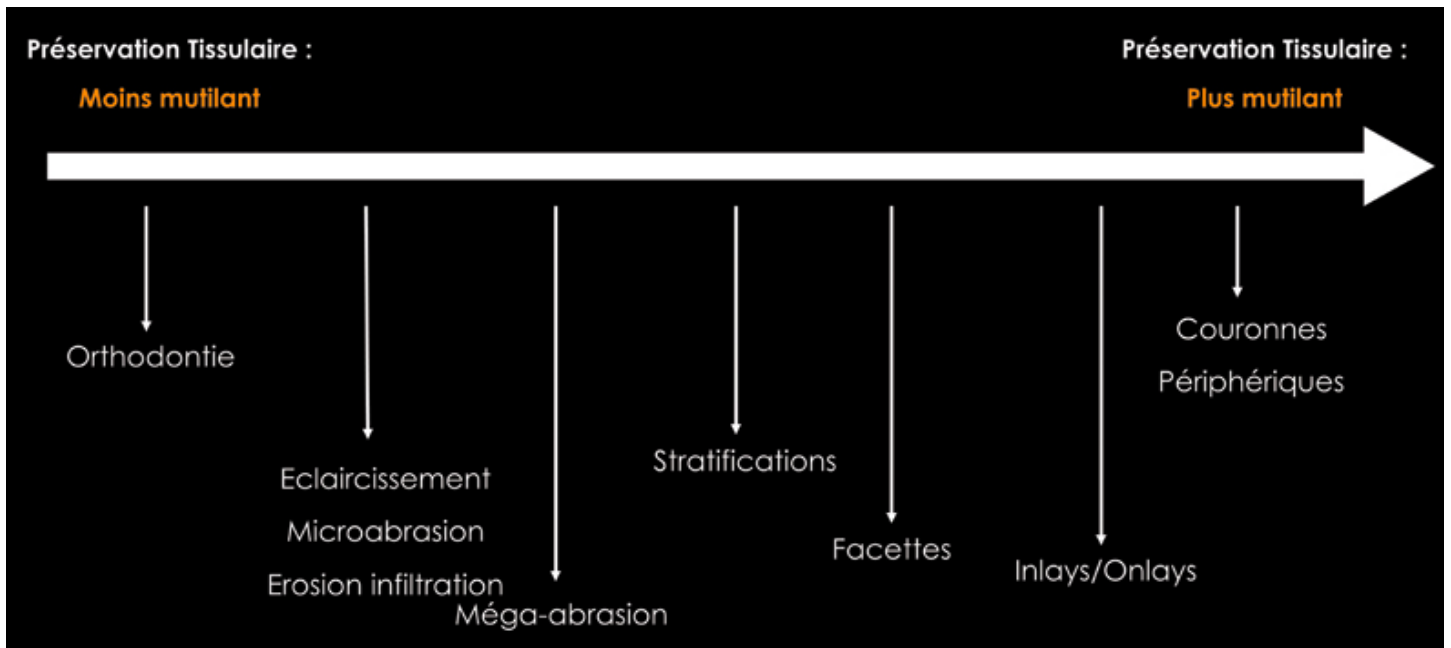


Figure 61 : Classement des différentes thérapeutiques esthétiques sur un axe horizontal de la moins mutilante (à gauche) à la plus mutilante (à droite) (Tirlet G.et Attal J. 2009).

Les choix thérapeutiques qui s'offrent à nous dans le cas de transformation canine, selon les principes dictés par le gradient thérapeutique, consistent en un collage de matériau composite direct, un collage de pellicule de céramique, ou encore la réalisation de facettes complètes en composite ou en céramique.

Il faut également prendre en compte plusieurs facteurs intervenant dans le choix de la technique (directe ou indirecte), relatifs aux patients ou encore à l'étendue des restaurations (fig.62).

Koubi S. et Faucher A. ont résumé en 2005 dans un arbre décisionnel ces différents facteurs :

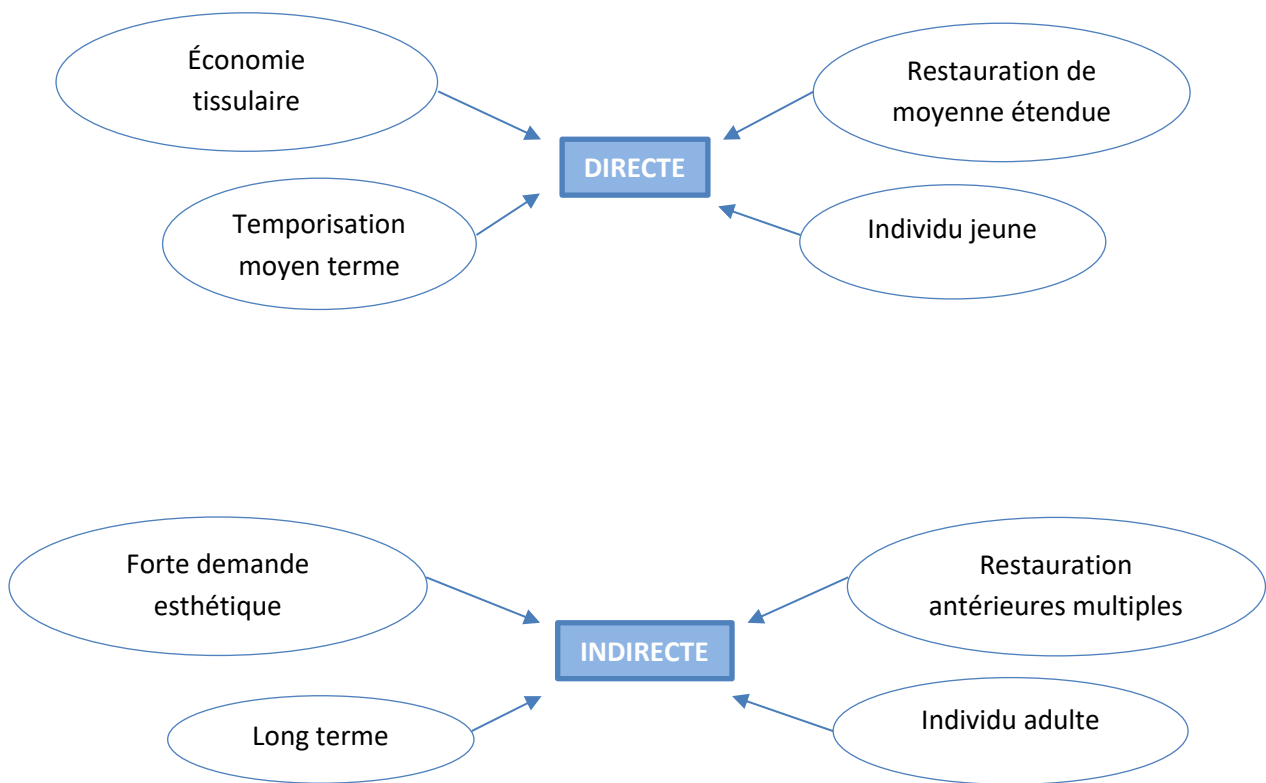


Figure 62 : Diagramme décisionnel : orientation vers une technique directe ou indirecte
(Koubi S. et Faucher A. 2005)

De plus, pour le choix de la restauration à entreprendre, il faut tenir compte des intérêts et des limites de chaque technique que nous avons vue précédemment (fig.63) :

	INTERETS	LIMITES
TECHNIQUE DIRECTE	Esthétique grâce aux nouvelles résines composites	Opérateur-dépendant
	Très conservatrice	Propriété mécaniques limitées
	En une seule séance	Altération état de surface
	Plus économique pour le patient	Résultat à moyen terme
	Réparable / modifiable	Stabilité de la couleur
TECHNIQUE INDIRECTE	Hautement esthétique ++	plusieurs séances / provisoires
	Biocompatibilité	Impossibilité de modification
	Résultat à long terme	Onéreux
	Etat de surface inaltérable et agréable pour le patient	Moins conservatrice que la technique directe

Figure 63 : Résumé des intérêts et des limites de chaque technique.

2.6.2 Études existantes dans la littérature

La satisfaction du patient concernant la thérapeutique de substitution canine est relativement élevée. L'étude de Robertsson S. en 2000 démontre que 93% des patients présentant des canines en situation d'incisives latérales étaient satisfaits du résultat esthétique. La satisfaction des orthodontistes est également élevée pour ce type de traitement (Louw JD. Et al. 2007).

Plusieurs auteurs se sont intéressés à la différence de perception du sourire, après substitution canine, entre orthodontiste, dentiste et patient (Kokich VO. et al. 1999 ; Brough E. et al. 2010). D'une manière générale, les résultats de ces études ont confirmé que les patients détectent moins bien les différences esthétiques que l'orthodontiste ou le dentiste omnipraticien. Ces variations du seuil de perception démontrent que les variations mineures sur l'esthétique dentaire peuvent ne pas être une préoccupation importante pour la plupart des patients.

En cas de substitution canine, les critères esthétiques les plus importants pour les patients sont la largeur et la saturation canine. Les patients préfèrent des canines peu larges et peu saturées (Brough E. et al. 2010). Pour Robertsson S., 55% des patients qui déclarent être insatisfait esthétiquement, le sont à cause de la couleur de la canine (Robertsson S. et Mohlin B. 2000). Actuellement, les techniques d'éclaircissement permettent donc de mieux gérer la demande esthétique des patients.

La longueur de la canine, en position d'incisive latérale est également un critère esthétique ; cependant, il est prouvé que les patients apportent moins d'intérêt concernant la pointe canine ou la hauteur de la gencive marginale que les spécialistes (orthodontistes et omnipraticiens) (Brough E. et al. 2010).

Conclusion

L'agénésie des incisives latérales maxillaires est une anomalie fréquemment rencontrée qui touche 1,5% de la population générale.

Des théories, faisant de l'agénésie la nouvelle évolution de notre système dentaire, n'ont pour l'instant trouvé aucune preuve. Les étiologies actuellement connues sont plurifactorielles, les causes génétiques et environnementales jouent un rôle important dans la survenue d'une anomalie de nombre telle que l'agénésie. La mise en évidence de 3 gènes homéobox rend responsable en partie l'agénésie, sans oublier les facteurs liés à l'environnement.

L'incisive latérale fait partie des dents du sourire, et donc, lorsque l'une de ces dents est absente, le patient est rapidement dans le besoin d'un traitement. C'est d'autant le cas de nos jours où la valorisation de l'apparence est primordiale.

L'orthodontiste se retrouve alors confronté à une décision complexe : faut-il fermer les espaces ou les ouvrir en vue d'une reconstruction prothétique ?

La substitution canine peut être une excellente alternative de traitement pour les incisives latérales maxillaires manquantes. C'est une option permettant de maintenir une dentition naturelle évitant la prothèse et les risques de complications parodontales associées. Une étude de l'occlusion initiale, du profil, de la ligne du sourire et de l'anatomie des dents permettra à l'orthodontiste de déterminer si la solution de fermeture est possible. L'évaluation préalable de ces critères de sélection est nécessaire pour assurer le succès du traitement et une esthétique prévisible (Kokich VO. 2005).

L'option de fermeture d'espace ne doit en aucun cas être écartée pour des a priori esthétiques, elle reste la solution la mieux acceptée par le patient. Les enfants obtiennent le résultat final dès leur adolescence. Chez le jeune adulte, cette solution reste la plus fiable à long terme, et permet d'obtenir une meilleure stabilité sur le plan fonctionnel, parodontal et esthétique. Le traitement global peut être complété après l'intervention orthodontique. De plus, les adaptations à long terme des dents et des structures de soutien apparaîtront naturelles (Zarichsson BU. et al. 2011).

Cependant, un traitement de restauration adjuvant est souvent nécessaire pour recréer la forme et la couleur de l'incisive latérale idéale. Par conséquent, une planification de traitement interdisciplinaire est nécessaire pour obtenir une esthétique finale optimale.

Grâce à l'amélioration des biomatériaux actuels (composites et céramiques) et au perfectionnement des techniques d'adhésion contemporaines, le praticien dispose aujourd'hui de nombreuses options esthétiques permettant d'améliorer la transformation des canines maxillaires en incisives latérales. Il est désormais admis que les matériaux de restauration les plus appropriés pour les dents antérieures sont les résines composites et les céramiques, chacune présentant respectivement des indications, des avantages et des limites (Bernard C. et Oudin A. 2013)

Les transformations de la canine par stratification de la résine composite offrent la possibilité de créer une restauration à la fois esthétique, conservatrice, fonctionnelle, durable et économique dans un très court laps de temps. (Korkut B. et al. 2016 ; Bernard C. et Oudin A. 2013). Cependant, leur mise en œuvre s'avère plus complexe lorsqu'elle s'intègre dans une restauration globale du sourire.

Ainsi, la stratification des composites antérieurs laisse souvent place aux restaurations adhésives en céramique dans le cas de restauration des 6 dents antérieures ou dans les situations où l'exigence esthétique est élevée.

Bien que plus mutilantes que les résines composites, elles présentent l'avantage d'être biocompatibles grâce à leur excellent état de surface, de pouvoir restaurer une esthétique remarquable et de restituer à la dent ses propriétés mécaniques originelles. (Weisrock G. et al. 2015)

Le choix de la technique pour la transformation canine doit donc se faire à partir d'un raisonnement principalement basé sur l'économie tissulaire et une analyse précise de la situation clinique de départ. Plusieurs facteurs relatifs aux matériaux ou au patient doivent être étudiés précisément pour orienter la décision du praticien vers la technique la plus appropriée.

Bibliographie

ALSHAHRANI I, TOGOO RA, ALQARNI MA. A review of hypodontia classification, prevalence, etiology, associated anomalies, clinical implications and treatment options. World J Dent . 2013 ;4(2) :117-25

ATTIA Y. Agénésies d'incisives latérales maxillaires : « finition des cas ». Orthod Fr 1984 ; 55 : 455-65.

ATTIA Y, JASMIN J, PALLANCA C. Le choix thérapeutique face aux agénésies d'incisives latérales maxillaires. L'occlusion facteur de décision. Orthod Fr 1979;50:341-52.

ARMBRUSTER PC, GARDINER DM, WHITLEY JB JR, FLERRA J. The congenitally missing maxillary lateral incisor. Part 1: esthetic judgment of treatment options. World J Orthod. 2005, 6(4):369-375.

ARMBRUSTER PC, GARDINER DM, WHITLEY JR JB, ET AL. The congenitally missing maxillary lateral incisor. Part 2 : assessing dentists'preferences for treatment. World J Orthod 2005 ; 6 : 376-81.

ARTE S. Phenotypic and genotypic features of familial hypodontia , 2001.Helsinki University Central Hospital PhD Thesis

ARTE S ET AL. Characteristics of incisor-premolar hypodontia in families. J Dent Res. 2001; 80(5):1445-1450.

AXRUP K, D'AVIGNON M, HELLGREN K. Children with thalidomide embryopathy: odontological observations and aspects. Acta Odontol Scand 1966; 24: 3–21.

BACCETTI T. A controlled study of associated dental anomalies. Angle Orthod 1998;68: 267-74.

BAILIT HL. Dental variation among populations: an anthropologic view. Dent Clin North Am 1975;19:125-139.

BASSIGNY F. Manuel d'orthopédie dento-faciale.- 2ème éd. Paris: Masson, 1991.-218p.

BERNARD C, OUDIN A. Nouvelle approche des restaurations adhésives en composite du secteur antérieur : la shell technique modifiée. Clinic. 2013;34:413-417

BJERKLIN, K. , J. KUROL , AND J. VALENTIN . Ectopic eruption of maxillary first permanent molars and association with other tooth and developmental disturbances. Eur J Orthod 1992. 14:369–375

- BOLTON W. Dysharmony in tooth size and its relation to the analysis and treatment malocclusion. *Angle Orthop* 1958;28: 113-30
- BOLTON W. The clinical application of a tooth size analysis. *Am J Orthod* 1962; 48,7: 504-29
- BRACE CL. The Probable Mutation Effect. *Am Nat* 1964;98:453-455.
- BRIN I, BECKER A, SHALHAV M. Position of the maxillary permanent canine in relation to anomalous or missing lateral incisors: a population study. *Eur J Orthod*. 1986(8);12-6.
- BROUGH E, DONALDSON AN, NAINI FB. Canine substitution for missing maxillary lateral incisors : The influence of canine morphology, size, and shade on perceptions of smile attractiveness. *Am J Orthod Dentofac Orthoped* 2010 ; 138 : 705.
- CAVARE A. Traitement de l'agénésie de l'incisive latérale maxillaire : partie I la fermeture d'espace . *L'Orthodontiste* juin 2016
- CEINOS R., DORICIC C., BERTRAND MF., MEDIONI E. Le maquillage des restaurations directes en résine composite *Clinic* 2016 ; 37 : 69-79
- CELIKOGLU M, KAZANCI F, MILOGLU O, OZTEK O, KAMAK H, CEYLAN I. Frequency and characteristics of tooth agenesis among an orthodontic patient population. *Med Oral*. 2009;e797–e801.
- CHICHE G, PINAULT A. Artistic and scientific principles applied to esthetic dentistry. *Esthetics of anterior fixed prosthodontics*. Quintessence. 1994.
- DE-MARCHI LM, PINI NIP, RAMOS AL, PASCOTTO RC. Smile attractiveness of patients treated for congenitally missing maxillary lateral incisors as rated by dentists, laypersons, and the patients themselves. *J Prosthet Dent*. 2014 Sep;112(3):540–6.
- DE ROUFFIGNAC M., DE COOMAN J. Les inlays-onlays de céramique collés. *Actualités Odonto-Stomatologiques* ; 1988 ; 164 : 811-823
- DIETSCHI D, DEVIGUS A. Prefabricated composite veneers : historical perspectives, indications and clinical applications. *Eur J Esthet Dent*. 2011; 6(2): 178-87
- FREEMAN JE, MASKARONI AJ, LORTON L. Frequency of Bolton tooth-size discrepancies among orthodontic patients. *Am J Orthod* 1996; 110:24–27
- GARCIA R. Le guide antérieur: esthétique et fonctions. In: Onzièmes journées internationales du Collège National d'Occlusodontologie, Paris, 18-19 mars 1994 Paris: CNO, 1994.-p.3-8

GARIB DG, ALENCAR BM, LAURIS JR, BACCETTI T. Agenesis of maxillary lateral incisors and associated dental anomalies. *Am J Orthod Dentofacial Orthop* 2010;137:732. e1-732.e6

GARIB G., S PECK, AND SIMONE CARINHENA GOMES . Increased Occurrence of Dental Anomalies Associated with Second-Premolar Agenesis. *The Angle Orthodontist*: May 2009, Vol. 79, No. 3, pp. 436-441.

GARNIER E, PUJOL A ET DE BRONDEAU F. Simulation informatique a posteriori des options de traitement de l'agénésie d'une incisive latérale maxillaire. *Rev Orthop Dentofac* 2001;35:275-285.

GOLDENBERG M, DAS P, MESSERSMITH M, STOCKTON DW, PATEL PI, D'SOUZA RN. Clinical, radiographic, and genetic evaluation of a novel form of autosomal-dominant oligodontia. *J Dent Res* 2000;79:1469-75

GRAHNEN H. hypodontia in the permanent dentition. *odontol revy* 1956. 7:1–100

GRIFFIN JD. Correction of congenitally missing lateral incisors with porcelain veneers. *Prat Proced Aesthet Dent* 2006;18(8):475-480

GULIKSSON JS. Tooth morphology in rubella syndrome children. *J Dent Child* 1975; 42: 479–82.

KAVADIA S, PAPADIOCHOU S, PAPADIOCHOS I , ZAFIRADIS I. Agenesis of maxillary lateral incisors : A global overview of the clinical problem. *Orthodontics* 2011 ; 12 ; 296-317.

KINZER GA, KOKICH VO. Managing Congenitally Missing Lateral Incisors. Part II: Tooth-Supported Restorations. *J Esthet Restor Dent*. 2005 Mar;17(2):76– 84.

KOKICH VO, KINZER GA, JANAKIEVSKI J. Congenitally missing maxillary lateral incisors : Restorative replacement. *Am J Orthod Dentofac Orthoped* 2011 ; 139 : 435-45.

KOKICH VO, KIYAK HA, SHAPIRO PA. Comparing the perception of dentists and lay people to altered dental esthetics. *J Esthet Dent*. 1999;11(6):311–24.

KOKICH VO., KOKICH VG., KIYAK HA. Perceptions of dental professionals and laypersons to altered dental esthetics ; asymmetric and symmetric situation *Am J Orthod Dentofacial Orthop*.2006 Aug 130(2)141-51

KOKICH VO JR, KINZER GA. Managing congenitally missing lateral incisors Part I: Canine substitution. *J. Esthet Restor Dent* 2005;17(1):5-10.

KORKUT B, YANIKOGLU F, TAGTEKIN D. Direct midline diastema closure with composite layering technique: A One-Year Follow-Up. *Case Rep Dent*. 2016

- KOUBI S., FAUCHER A. Restaurations antérieures directes en résine composite : des méthodes classiques à la stratification. *Encycl Med Chir (Elsevier SAS, Paris), Odontologie* 2005;23-136-M-10
- LAI PY, SEOW WK. Une étude contrôlée de l'association de diverses anomalies dentaires avec l'hypodontie des dents permanentes, *Dentisterie pédiatrique*, 1989, vol. 11 (pages 291-296)
- LAMMI L, HALONEN K, PIRINEN S, THESLEFF I, ARTE S, NIEMINEN P. A novel missense mutation in PAX9 in a family with distinct phenotype of oligodontia. *Eur J Hum Genet* 2003;11:866–871.
- LE GALL M, PHILIPPART-ROCHAIX M, PHILIP-ALLIEZ C. Échec dans la réhabilitation antérieure en cas d'agénésies des incisives latérales maxillaires. *Orthod Fr* 2016 ; 87 : 59-66.
- LEJOYEUX E. L'occlusion thérapeutique de classe II molaire. *Rev Orthop Dento Faciale*. 1983 ;17(4) :449-90
- LEJOYEUX E. Pourquoi la fonction occlusale en orthodontie? *Orthod. Fr.*, 1979, 50,1, p.3-113
- LEPRAT-LE GALLO, V. Position verticale des incisives: intérêt du plan d'occlusion.-113f. *Mémoire CECSMO: Paris VII: 2001*
- LEVIN EL. Dental esthetics and the golden proportion. *J Prosthet Dent* 1978 ; 40 : 244-252
- LOMBARDI RE. The principles of visual perception and their clinical applications to denture esthetics. *J Prosthet Dent* 1973 ; 29 : 358-382
- LOUW JD, SMITH BJ, MCDONALD F, PALMER RM. The management of developmentally absent maxillary lateral incisors – a survey of orthodontists in the UK. *Br Dent J*. 2007 Sep 21;203(11):E25–5.
- MAGNE P., BELSER U. Restaurations adhésives en céramique sur dents antérieures, *Approche biomimétique PARIS : Quintessence International : 2003*
- MAGNE P., MAGNE M., Wax-up et mock-up pour la préservation de l'émail dans le cas de facettes céramique, *J Esthet Dent*. 2010 ; Vol 2, 2.
- MAGNUSSON TE. Prevalence of hypodontia and malformations of permanent teeth in Iceland. *Community Dent Oral Epidemiol*. 1977 Aug;5(4):173–8.
- MAGUIRE A, CRAFT AW, EVANS RG, ET AL. The long-term effects of treatment on the dental condition of children surviving malignant disease. *Cancer* 1987; 60: 2570–5.

- MANGANI F, CERUTTI A, PUTIGNANO A, BOLERO R, MADINI L. Clinical approach to anterior adhesive restorations using resin composite veneers, *The European Journal of Esthetic Dentistry*, Volume 2 , Numéro 2 ; 2010 , 120- 137
- MESKIN LH, GORLIN RJ. Agenesis and peg-shaped permanent maxillary lateral incisors. *J Dent Res*. 1963 Nov;42:1476–9.
- MIRABELLA AD, KOKICH VG, ROSA M. Analysis of crown widths in subjects with congenitally missing maxillary lateral incisors. *Eur J Orthod. Eur Orthodontic Soc*; 2012;34(6):783–7.
- MOSTOWSKA A, KOBIELAK A, BIEDZIAK B, TRZECIAK WH. A novel mutation in the paired box sequence of PAX9 gene in a sporadic form of oligodontia. *Eur J Oral Sci* 2003;111:371–376.
- MULLER TP, HILL IN, PETERSON AC, BLAYNEY JR. A survey of congenitally missing permanent teeth. *J Am Dent Assoc* 1970;81:101-7.
- NIEMINEN P, ARTE S, PIRINEN S, PELTONEN L, THESLEFF I. Gene defect in hypodontia: exclusion of MSX1 and MSX2 as candidate genes. *Hum Genet*. 1995 Sep;96(3):305–8.
- NORDQUIST GG, MCNEILL RW. Orthodontic vs. restorative treatment of the congenitally absent lateral incisor--long term periodontal and occlusal evaluation. *J Periodontol*. 1975 Mars 1;46(3):139–43.
- OLIVADOTI A, DOLDO T, TRECCANI M. Morpho-dimensional analysis of the maxillary central incisor clinical crown in cases of congenitally missing upper lateral incisors. *Prog Orthod* 2009;10: 12-9.
- PARIS J. C., FAUCHER A. J. Le guide esthétique, comment réussir le sourire de vos patients ; 2003 Quint. Int., 105-234
- PARK JH ,KIM DA, TAI K. congenitally missing maxillary lateral incisors treatment. *Aesthetics* 2011 ; 137: 81-86.
- PECK SE, PECK L, KATAJA M. Concomitant occurrence of canine malposition and tooth agenesis: evidence of orofacial genetic fields. *Am J Orthod Dentofacial Orthop* 2002;122:657-60.
- PECK S, PECK L, KATAJA M. Prevalence of tooth agenesis and peg-shaped maxillary lateral incisor associated with palatally displaced canine (PDC) anomaly. *Am J Orthod Dentofacial Orthop* 1996;110:441-3.
- PHILIP-ALLIEZ C , FRECKHAUS A, DELSOL L , MASSIF L, LE GALL M, CANAL P. Traitement des agénésies des incisives latérales maxillaires. EMC . 2011 ;13(40) :0-3

PINHO T, POLLMAN C. Les répercussions craniofaciales dans l'agénésie de l'incisives latérales acillaires. *International Orthodontics*. 2011 ; 9 (3) : 217-226

PINHO T, TAVARES P, MACIEL P, POLLMANN C. Developmental absence of maxillary lateral incisors in the Portuguese population. *Eur J Orthod*. 2005 Oct;27(5):443–9.

PINI NP, DE-MARCHI LM, GIRARDI AR, ET AL. Space Closure and Tooth Re-Contouring in Patients with Congenitally Missing Maxillary Lateral Incisors : Case Report. *Int J Clin Dent* 2014, Vol. 7 Issue 2, p121-129. 9p.

PINI NP, DE-MARCHI LM, GRIBEL BF, ET AL. Analysis of width/heigth ratio and gingival zenith in patients with bilateral agenesis of maxillary lateral incisors. *Dental Press J Orthod* 2012 ; 17 : 87-93.

PINI NP, DE-MARCHI LM, GRIBEL BF, ET AL. Digital analysis of anterior dental esthetic parameters in patients with bilateral maxillary lateral incisor agenesis. *J Esthet Restor Dent* 2013 ; 25 : 189- 200.

PIRINEN S. ARTE S, APAJALAHTI S. Palatal displacement of canine is genetic and related to congenital absence of teeth. *J Dent Res* 1996;75(10):1742-1746.

POLDER BJ, VAN'T HOF MA, VAN DER LINDEN FPGM, KUIJPERS-JAGTMAN AM. A meta-analysis of the prevalence of dental agenesis of permanent teeth. *Community Dental Oral Epidemiology*. 2004 May 14;(32):217–26.

POULET H, POULET CL, POULET CH. Agénésies d'incisives : changer de paradigme. Étude d'une population orthodontique. Cas cliniques. *Rev Orthop Dento Faciale* 2014 ; 48 : 267-278.

RAKOSI T. ET JONAS I. Atlas de médecine dentaire : Orthopédie dento-faciale,diagnostic. Paris : Flammarion, 1992.-272p.

ROSA M, LUCCHI P, FERRARI S, ET AL. Congenitally missing maxillary lateral incisors : Long-term periodontal and functional evaluation after orthodontic space closure with first premolar intrusion and canine extrusion *Am J Orthod Dentofacial Orthop* 2016 ; 149 : 339-48

ROSA M, ZACHRISSON BU. Integrating esthetic dentistry and space closure in patients with missing maxillary lateral incisors. *J Clin Orthod* 2001 ; 35 : 221 – 234.

ROBERTSSON S, MOHLIN B. The congenitally missing upper lateral incisor. A retrospective study of orthodontic space closure versus restorative treatment. *Eur J Orthod*. 2000 Dec;22(6):697–710.

ROZENCWEIG D. Algies et dysfonctionnements de l'appareil manducateur (propositions diagnostics et thérapeutiques). Paris : CdP, 1994.-363p.

- SABRI R, ABOUJAOUDE N. Agénésie des incisives latérales maxillaires : approche orthodontique et implantaire. *Orthod Fr* 2008 ; 79 : 283-293
- SABRI R. Management of missing lateral incisors. *J Am Dent Assoc* 1999 ; 130 : 80-4.
- SCHILLINGBURG HT., KAPLAN MJ., GRACE SC. Tooth dimensions. A comparative study *J South Calif Dent Assoc*, 1972 ; 40 :380
- SCHITTLY J. Scellement ou collage. *Cahiers de prothèse* ; n°92 décembre 1995 page 7- 8
- SENTY EL. The maxillary cuspid and missing lateral incisors: esthetics and occlusion. *Angle Orthod* 1976; 46:365–371.
- SLAVICEK R. Morphologie des dents antérieures. *Rev. Orthop. Dento-Fac.*, 1983,1], 1, p.36-39
- STAMATIOU J, SYMONS AL. Agenesis of the permanent lateral incisor: distribution, number and sites. *J Clin Pediatr Dent*. 1991;15:244–6
- TALLON-WALTON V, MANZANARES-CESPEDES MC, ARTE S, CARVALHO-LABATO P, VALDIVIA-GANDHUR I, GARCIA-SUSPERREGUI A, ET AL. Identification of a novel mutation in the PAX9 gene in a family affected by oligodontia and other dental anomalies. *Eur J Oral Sci* 2007;115:427-432
- TIRLET G, ATTAL J. Le gradient thérapeutique : un concept médical pour les traitements esthétiques. *Inf Dent*. 2009;91(41/42):2561-2568
- THESLEFF I. Two genes for missing teeth. *Nature*. 2004;Aug(13):379-80.
- THIERRY M, GRANAT J, VERMELIN L . Les agénésies dentaires : origine, évolution et orientations thérapeutiques. *Int Orthod*. 2007 ;5(2) :163-82
- THILANDER B. Orthodontic space closure versus implant placement in subjects with missing teeth. *J Oral Rehabil* 2008;35(Suppl 1):64-71
- THORDARSON A, ZACHRISSON BU, MJÖR I. Remodeling of canines to the shape of lateral incisors by grinding : a longterm clinical and radiographic evaluation. *Am J Orthod Dentofacial Orthop* 1991 ; 100 : 123–132.
- TUVERSON DL. Orthodontic treatment using canines in place of missing maxillary lateral incisors. *Am J Orthod* 1970; 58:109–127.
- VAN DER GELD P, OOSTERVELD P, VAN HECK G, ET AL. Smile attractiveness. *Angle Orthod* 2007 ; 77 : 759-65.29.
- VANINI L. Conservative restorations that mimic nature: a step-by-step anatomical stratification technique. *Journal of cosmetic dentistry*, 26(3), 2010.

VASTARDIS H, KARIMBUX N, GUTHUA SW, SEIDMAN JG, SEIDMAN CE. A Human MSX1 homeodomain missense mutation causes selective tooth agenesis. *Nat Genet* 1996;13:417421.

VASTARDIS H. The genetics of human tooth agenesis: new discoveries for understanding dental anomalies. *Am J Orthod Dentofacial Orthop* 2000;117:650-6

VIDAL R, DEJOU J, BOOURRELLY G .La facette céramique collée : une réponse au problème esthétique. *Les cahiers de prothèse*, n°60, 1987 pages 9-31

WALL, G; REISBICK M.H; JOHNSTON W.M. Incisal-edge strength of porcelain laminate veneers restoring mandibular incisors. *The International Journal of Prosthodontics* ; volumes, number 5, 1992;page 441,446

WEISROCK G, CAMALEONTE G, MANSOUR S. Alternatives à la couronne dans le secteur antérieur [internet]. *Le fil dentaire*. 2015. Disponible sur: <http://www.lefildentaire.com/articles/pratique/step-by-step/alternative-a-la-couronne-dans-le-secteur-anterieur/>

WOODWORTH DA, SINCLAIR PM, ALEXANDER RG. Bilateral congenital absence of maxillary lateral incisors: a craniofacial and dental cast analysis. *Am J Orthod*. 1985;87:280–93.

WOOLF CM. Missing maxillary lateral incisors: a genetic study. *Am J of Human Genetics* 1971; 289-296.

ZACHRISSON BU. Improving orthodontic results in cases with maxillary incisors missing. *Am J Orthod* 1978; 73:274–289.

ZACHRISSON BU. La recherche de l'excellence en orthodontie de l'adulte : entretien avec Bjørn U. Zachrisson .*Orthod Fr* 2014;85:301–326.

ZACHRISSON BU. Long-term experience with direct-bonded retainers. Update and clinical advice. *J Clin Orthod* 2007 ; 41 : 728-37

ZACHRISSON BU, MJÖR I. Remodeling of teeth by grinding. *Am J Orthod* 1975 ; 68 : 545 – 553.

ZACHRISSON BU, ROSA M, TORESKOG S. Congenitally missing maxillary lateral incisors : canine substitution. *Point*. *Am J Orthod Dentofac Orthoped* 2011 ; 139 (4): 434-438.

ZACHRISSON BU , STENVIK A. Single implants. Optimal therapy for missing lateral incisors ? *American J Ortho Dentofac Orthop* 2004;126(6):13A- 15A.

Table des figures

Figure 1 : Prévalence des agénésies parmi la population	5
Figure 2 : Prévalence d'agénésie par type de dent	6
Figure 3 : Nombre d'agénésies pour les quatre dents les plus atteintes	7
Figure 4 : Répartition en % des personnes présentant des agénésies	7
Figure 5 : Agénésie de 22 et 12 riziforme	12
Figure 6 : Relation classe II molaire	13
Figure 7 : Évaluation du profil	14
Figure 8 : Évaluation de la couleur de la canine	15
Figure 9 : Évaluation de la ligne du sourire	16
Figure 10 : Milieu inter-incisif	19
Figure 11 : Axe dentaire	20
Figure 12 : Perspective et symétrie du plan occlusal	21
Figure 13 : Gestion de petits diastèmes (triangles noirs)	22
Figure 14 : Règle du V inversé	22
Figure 15 : Zone de contact apparente	23
Figure 16 : Règle des collets	23
Figure 17 : Tableau des mesures de référence	24
Figure 18 : Le pourcentage d'or	25
Figure 19 : Réhabilitation d'un sourire esthétique par le Dr Cofar F.	26
Figure 20 : Anatomie de la canine de substitution après coronoplastie	29
Figure 21 : Passage d'une position canine à une position d'incisive latérale	30
Figure 22 : Bracket positionné en distale	30
Figure 23 : Remodelage de la canine réalisé progressivement	31
Figure 24 : égression orthodontique des canines	32

Figure 25 : Coronoplastie et adjonction de composite (Dr Corazza A.)	33
Figure 26 : Étapes de la coronoplastie canine	34
Figure 27 : Remodelage de la prémolaire	35
Figure 28 : Augmentation du torque radiculo-vestibulaire de la prémolaire	36
Figure 29 : Élévation de la cuspide palatine de la prémolaire	36
Figure 30 : Meulage de la cuspide palatine de la prémolaire	37
Figure 31 : Déplacement mésial de la prémolaire	37
Figure 32 : Remodelage coronaire et adjonction de facettes (Dr Cofar F.)	38
Figure 33 : Rotation mésio-palatine de la prémolaire	39
Figure 34 : Coronoplastie de la prémolaire	39
Figure 35 : Fermeture sans aménagement parodontale	40
Figure 36 : Fermeture avec aménagement parodontale	40
Figure 37 : Canine maxillaire égressée et 1 ^{ère} prémolaire ingressée	41
Figure 38 : Gingivectomie 13-14	41
Figure 39 : Schéma de l'occlusion statique (sans et avec extractions)	43
Figure 40 : Schéma de l'occlusion statique de classe I	43
Figure 41 : Cas avec extraction compensatrice (Dr Oueiss A.)	45
Figure 42 : Cas sans extraction compensatrice (Dr Oueiss A.)	46
Figure 43 : Pente incisive moyenne « S »	48
Figure 44 : Équilibrage de la surface palatine de la canine	48
Figure 45 : Angle inter-incisif	49
Figure 46 : Forces occlusales sur des incisives	49
Figure 47 : Recouvrement incisif	50
Figure 48 : Surplomb incisif	50
Figure 49 : Fonction de groupe équilibrée (cas Dr Oueiss A.)	52
Figure 50 : Le Digital Smile Design	54

Figure 51 : Les 5 dimensions de la couleur	55
Figure 52 : Transformation par composite (Dr. Ceinos R.)	57
Figure 53 : Mise en cosmétique d'incisives latérales riziformes (Dr. Ceinos R.)	57
Figure 54 : Facette composite pré-fabriquée Edelweiss Dentistry	58
Figure 55 : Préparation de facette à travers un mock up	60
Figure 56 : Vue antérieure de l'utilisation d'une fraise chanfreinée	61
Figure 57 : Vue latérale de la préparation	61
Figure 58 : Vue antérieure de la préparation terminale	61
Figure 59 : Cas de facettes en céramique (Zarichsson BU.)	63
Figure 60 : Chip's de céramique	65
Figure 61 : Gradient Thérapeutique	66
Figure 62 : Diagramme décisionnel directe / indirecte	67
Figure 63 : Tableau des intérêts et des limites de chaque technique	68

Serment d'Hippocrate

En présence des Maîtres de cette Faculté, de mes chers condisciples, devant l'effigie d'Hippocrate,

Je promets et je jure, au nom de l'Être Suprême, d'être fidèle aux lois de l'Honneur et de la probité dans l'exercice de La Médecine Dentaire.

Je donnerai mes soins gratuits à l'indigent et n'exigerai jamais un salaire au-dessus de mon travail, je ne participerai à aucun partage clandestin d'honoraires.

Admis dans l'intérieur des maisons, mes yeux ne verront pas ce qui se passe, ma langue taira les secrets qui me seront confiés et mon état ne servira pas à corrompre les mœurs ni à favoriser le crime.

Je ne permettrai pas que des considérations de religion, de nation, de race, de parti ou de classe sociale viennent s'interposer entre mon Devoir et mon patient.

Je garderai le respect absolu de la vie humaine dès sa conception.

Même sous la menace, je n'admettrai pas de faire usage de mes connaissances médicales contre les lois de l'Humanité.

Respectueux et reconnaissant envers les Maîtres, je rendrai à leurs enfants l'instruction que j'ai reçue de leurs pères.

Que les hommes m'accordent leur estime si je suis fidèle à mes promesses,

Que je sois couvert d'opprobre et méprisé de mes confrères si j'y manque.

Approbation – Improbation

Les opinions émises par les dissertations présentées, doivent être considérées comme propres à leurs auteurs, sans aucune approbation ou improbation de la Faculté de Chirurgie dentaire (1).

Lu et approuvé,

Vu,
Nice, le

Le Président du jury,

Le Doyen de la Faculté de
Chirurgie Dentaire de l'UNS

Professeur

Professeur Laurence LUPI

(1) Les exemplaires destinés à la bibliothèque doivent être obligatoirement signés par le Doyen et par le Président du Jury.

Alexia NOVIAL

**GESTION DES CAS D'AGENESIES DES
INCISIVES LATERALES MAXILLAIRES
TRAITEES ORTHODONTIQUEMENT PAR
FERMETURE : TRANSFORMATION DE LA
CANINE MAXILLAIRE, DONNEES
ACTUELLES DE LA SCIENCE**

Thèse : Chirurgie Dentaire, Nice, 2018, n°42-57-18-33

Directeur de thèse : Dr OUEISS Arlette

Mots-clés : Orthodontie ; agénésie ; incisive latérale maxillaire ; thérapeutique par fermeture ; substitution canine ; coronoplastie ; prise en charge pluridisciplinaire ; dentisterie esthétique.

Résumé :

L'agénésie des incisives latérales maxillaires est une anomalie caractérisée par l'absence de formation du germe dentaire de cette dent qui touche 1,5% de la population générale. L'incisive latérale faisant partie des dents « star » du sourire, il est primordial pour le patient d'être traité rapidement lorsque l'une de ces dents est absente. C'est d'autant plus le cas aujourd'hui où la valorisation de l'apparence est capitale. Le traitement orthodontique par fermeture est une alternative qui consiste à fermer l'espace en substituant la canine à l'incisive latérale. Cette thèse a pour objectif de faire le point sur la solution de fermeture avec les données actuelles de la science. D'une part, nous développerons les facteurs à prendre en compte lorsque cette option est choisie car des critères fonctionnels et esthétiques sont à respecter. D'autre part, nous étudierons les différents choix qui s'offrent aux praticiens pour la transformation de la canine au vu des progrès de la dentisterie esthétique. Nous traiterons enfin des discussions qui existent autour de ces options.