



HAL
open science

Les restaurations prothétiques fixes dento-implanto-portées : connaissances actuelles et perspectives d'avenir

Vincent Maltese

► **To cite this version:**

Vincent Maltese. Les restaurations prothétiques fixes dento-implanto-portées : connaissances actuelles et perspectives d'avenir. Chirurgie. 2018. dumas-01934894

HAL Id: dumas-01934894

<https://dumas.ccsd.cnrs.fr/dumas-01934894>

Submitted on 26 Nov 2018

HAL is a multi-disciplinary open access archive for the deposit and dissemination of scientific research documents, whether they are published or not. The documents may come from teaching and research institutions in France or abroad, or from public or private research centers.

L'archive ouverte pluridisciplinaire **HAL**, est destinée au dépôt et à la diffusion de documents scientifiques de niveau recherche, publiés ou non, émanant des établissements d'enseignement et de recherche français ou étrangers, des laboratoires publics ou privés.



Distributed under a Creative Commons Attribution - NonCommercial - NoDerivatives 4.0
International License

Les restaurations prothétiques fixes dento-implanto-portées : connaissances actuelles et perspectives d'avenir

THESE

Présentée et publiquement soutenue devant la
Faculté d'Odontologie de Marseille
(Doyen : Monsieur le Professeur Jacques DEJOU)

Aix Marseille Université
(Président : Monsieur le Professeur Yvon BERLAND)

Le 12 octobre 2018

par

MALTESE Vincent

né le 08 janvier 1994

à MARSEILLE

Pour obtenir le Diplôme d'Etat de Docteur en Chirurgie Dentaire

EXAMINATEURS DE LA THESE :

Président : Monsieur le Professeur M. RUQUET

Assesseurs : Madame le Professeur A. RASKIN

Monsieur le Docteur P. LAURENT

Madame le Docteur J. SCIBILIA

Les restaurations prothétiques fixes dento-implanto-portées : connaissances actuelles et perspectives d'avenir

THESE

Présentée et publiquement soutenue devant la
Faculté d'Odontologie de Marseille
(Doyen : Monsieur le Professeur Jacques DEJOU)

Aix Marseille Université
(Président : Monsieur le Professeur Yvon BERLAND)

Le 12 octobre 2018

par

MALTESE Vincent

né le 08 janvier 1994

à MARSEILLE

Pour obtenir le Diplôme d'Etat de Docteur en Chirurgie Dentaire

EXAMINATEURS DE LA THESE :

Président : Monsieur le Professeur M. RUQUET

Assesseurs : Madame le Professeur A. RASKIN

Monsieur le Docteur P. LAURENT

Madame le Docteur J. SCIBILIA

ADMINISTRATION

(mise à jour mars 2018)

DOYENS HONORAIRES	Professeur	R. SANGIUOLO
	Professeur	H. ZATTARA
	Professeur	A. SALVADORI
DOYEN	Professeur	J. DEJOU
VICE – DOYEN CHARGÉ DES ENSEIGNEMENTS DIRECTEUR DU DÉPARTEMENT DE FORMATION INITIALE	Professeur	J.D. ORTHLIEB
VICE – DOYEN CHARGÉ DE LA RECHERCHE DIRECTEUR DU DÉPARTEMENT DE LA RECHERCHE	Professeur	C. TARDIEU
DIRECTEUR DU DÉPARTEMENT DE FORMATION CONTINUE	Professeur	V. MONNET-CORTI
CHARGÉS DE MISSION	Professeur	F. BUKIET
	Professeur	A. RASKIN
RESPONSABLE DES SERVICES ADMINISTRATIFS ET TECHNIQUES	Madame	K. LEONI
PROFESSEUR ÉMÉRITE	Professeur	O. HUE

LISTE DES ENSEIGNANTS

56^{ème} SECTION : DEVELOPPEMENT, CROISSANCE ET PREVENTION

56.01 ODONTOLOGIE PÉDIATRIQUE ET ORTHOPÉDIE DENTO-FACIALE

ODONTOLOGIE PÉDIATRIQUE

Professeur	C. TARDIEU *	Assistant	H. AL AZAWI
Maître de Conférences	D. BANDON	Assistant	I. BLANCHET
Maître de Conférences	A. CHAFAIE	Assistant	V. MAGNAN
Maître de Conférences associé	A. CAMOIN		

ORTHOPÉDIE DENTO-FACIALE

Maître de Conférences	J. BOHAR	Assistant	I. CAMBON
Maître de Conférences	E. ERARD	Assistant	L. LEVY
Maître de Conférences	J. GAUBERT	Assistant	R. MATTERA
Maître de Conférences	M. LE GALL *	Assistant	C. MITTLER
Maître de Conférences	C. PHILIP-ALLIEZ	Assistant	A. PATRIS-CHARRUET

56.02 PRÉVENTION - ÉPIDÉMIOLOGIE - ÉCONOMIE DE LA SANTÉ - ODONTOLOGIE LÉGALE

Professeur	B. FOTI *	Assistant	J. SCIBILIA
Maître de Conférences	D. TARDIVO		

* Responsable de la discipline

57^{ème} SECTION :
CHIRURGIE ORALE ; PARODONTOLOGIE ; BIOLOGIE ORALE

57.01 CHIRURGIE ORALE ; PARODONTOLOGIE ; BIOLOGIE ORALE

PARODONTOLOGIE

Professeur	V. MONNET-CORTI *	Assistant	A. BOYER
		Assistant	C. DUMAS
		Assistant	V. MOLL
		Assistant	A. MOREAU

CHIRURGIE BUCCALE – PATHOLOGIE ET THÉRAPEUTIQUE - ANESTHÉSIOLOGIE – RÉANIMATION

Maître de Conférences	D. BELLONI	Assistant	E. QUINQUE
Maître de Conférences	J. H. CATHERINE *		
Maître de Conférences	P. ROCHE-POGGI		
Maître de Conférences associé	F. CAMPANA		

BIOLOGIE ORALE

Maître de Conférences	P. LAURENT	Assistant	C. LE FOURNIS
-----------------------	------------	-----------	---------------

65^{ème} SECTION : BIOLOGIE CELLULAIRE

Professeur	I. ABOUT *	(Responsable de la Biologie orale)	
------------	------------	------------------------------------	--

58^{ème} SECTION :
REHABILITATION ORALE

58.01 RESTAURATRICE, ENDODONTIE, PROTHESES, FONCTION-DYSFONCTION, IMAGERIE, BIOMATÉRIAUX

ODONTOLOGIE CONSERVATRICE, ENDODONTIE

Professeur	F. BUKIET *	Assistant	B. BALLESTER
Professeur	H. TASSERY	Assistant	H. DE BELENET
Maître de Conférences	G. ABOUDHARAM	Assistant	A. DEVICTOR
Maître de Conférences	C. PIGNOLY	Assistant	A. FONTES
Maître de Conférences	L. POMMEL	Assistant	M. GLIKPO
Maître de Conférences	E. TERRER	Assistant	S. MANSOUR
Maître de Conférences associé	M. GUIVARC'H	Assistant	L. MICHEL-ROLLET

PROTHÈSE

Professeur	M. RUQUET *	Assistant	N. CHAUDESAYGUES
Maître de Conférences	G. LABORDE	Assistant	M. DODDS
Maître de Conférences	M. LAURENT	Assistant	A. FERDANI
Maître de Conférences	B.E. PRECKEL	Assistant	C. MENSE
Maître de Conférences	G. STEPHAN	Assistant	C. NIBOYET
Maître de Conférences	P. TAVITIAN	Assistant	A. REPETTO
Maître de Conférences	A. TOSELLO	Assistant	A. SETTE
Maître de Conférences associé	R. LAN	Assistant	F. SILVESTRI
Maître de Conférences associé	G. MAILLE		

SCIENCES ANATOMIQUES ET PHYSIOLOGIQUES OCCLUSODONTOLOGIE, BIOMATÉRIAUX, BIOPHYSIQUE, RADIOLOGIE

Professeur	J. DEJOU	Assistant	M. JEANY
Professeur	J. D. ORTHLIEB *		
Professeur	A. RASKIN		
Maître de Conférences	A. GIRAUDEAU		
Maître de Conférences	B. JACQUOT		
Maître de Conférences	J. P. RÉ		
Maître de Conférences associé	T. GIRAUD		

Professeur Ruquet,

Vous me faites l'honneur de présider ce jury, vous nous avez énormément appris, que ce soit de manière pratique ou théorique. Vous avez toujours été à l'écoute de tous les étudiants. Ces trois dernières années au pavillon n'auraient pas été si agréables pour moi sans votre présence, je pense pouvoir m'avancer en disant que l'immense majorité des étudiants partageront ce point de vue.

Votre gentillesse, votre disponibilité, vos connaissances m'ont permis de progresser tant sur le plan humain que sur le plan technique, et ce de manière continue durant ces trois années.

Professeur Raskin,

Je vous remercie d'avoir spontanément accepté de faire partie de mon jury de thèse.

Le fait d'avoir décidé de réaliser en O6 une vacation par semaine à l'IGH à vos côtés a probablement été le choix le plus judicieux de mes années d'étude.

Nous, qui jusqu'ici vous connaissions uniquement comme notre professeur de biomatériaux, avons appris grâce à cette vacation à connaître une personne exceptionnelle, toujours à l'écoute de ses étudiants, n'hésitant jamais à élargir les conversations à des sujets variés dépassant largement le cadre de l'odontologie, encourageant sans cesse ses étudiants à une soif de connaissance infinie et à une solidarité exemplaire.

Docteur Laurent,

Vous me faites l'honneur de votre présence au sein de ce jury, qui était
essentielle pour moi.

En effet, c'est vous, qui, en O4, lors d'une conversation portant sur l'avenir
de l'implantologie, m'avez conduit à la réflexion qui deviendra deux ans plus
tard le sujet de cette thèse.

Ces vacances d'urgence en quatrième année à vos côtés ont été
exceptionnelles et très formatrices. Votre bonne humeur constante et vos
connaissances ont été particulièrement précieuses pour moi.

Docteur Scibília,

Être le premier étudiant à soutenir une thèse dont tu as été la directrice est un immense honneur pour moi.

Je ne te remercierai jamais assez pour ta disponibilité, ta réactivité, et ta pertinence durant la rédaction de ce travail.

Je te remercie également infiniment pour ta gentillesse et ta disponibilité au pavillon ces trois dernières années, et à l'IGH cette année. Tu es sans aucun doute la personne auprès de laquelle j'ai le plus progressé durant ces années d'étude, tu resteras une référence à mes yeux tout au long de ma future carrière.

A mes parents,

Merci d'être qui vous êtes et d'avoir fait tout ce que je suis, de m'avoir toujours accompagné et donné votre confiance, de m'avoir transmis vos connaissances et vos valeurs humaines. Vous rendre fiers a toujours été et continuera d'être mon moteur principal.

A ma grande sœur Ornella,

Merci d'être un si parfait exemple pour moi. Je n'en serais certainement pas là sans toi, sans ton ambition et ton abnégation au travail, que je me suis permis de copier pour mon plus grand bien.

A mes grands-parents maternels,

Merci d'avoir été si bienveillants à mon égard. Mes premières pensées vont vers vous au moment d'écrire les derniers mots de cette thèse.

A mes grands-parents paternels,

Merci de nous avoir transmis tant d'amour et tant de conseils avisés, qui nous sont précieux chaque jour de notre vie.

A toute ma famille,

Nicole, Alex, Christelle, Bruno, Giulia, Emma, Laurent, Erika, Louane, Lola, Nicolas, Marie, Jérôme, Christian, Michelle, Rémy, Claire...

Merci pour votre bonne humeur et votre soutien constants. Je n'échangerais contre rien les moments de fête passés à vos côtés, qui je l'espère seront encore plus nombreux dans le futur.

A Sharon,

Merci d'exister chaque jour à mes côtés et de rendre ma vie heureuse. Il n'y a pas de problème, même quand il n'y a pas de solution.

A mes frères d'une autre mère,

Amir, Hichem, Lotfi, Michel (par ordre alphabétique, pas d'embrouille les gars). Vous réunir ce soir à Marseille à l'occasion de ma thèse est ma plus grande fierté. Lycée Thiers 2008, « on s'était dit rendez-vous dans 10 ans... ».

A mes amis et camarades futurs dentistes,

Pierre L, Pierre F, Wissam, que la vie ne nous sépare jamais. Abder, Hachem, Chloé, Mathilde, Marine, Tatiana, Marie, Léa, Alex, Manu, Marion, David...

A Casa, éternel président,

Merci pour ton dévouement infini à notre syndicat promotion durant ces cinq années, qui n'auraient pas tout-à-fait eu la même saveur sans toi.

Aux Docteurs Di Rocco et Raphenon, ainsi qu'à toute l'équipe du cabinet,

Merci de m'avoir accueilli et donné votre confiance au sein de votre cabinet, et de m'avoir assuré une transition idéale entre le cocon hospitalo-universitaire et la pratique libérale de l'odontologie. Chacun de vos conseils est particulièrement précieux pour ma pratique quotidienne.

A Alain Attias,

Sans qui je n'aurais probablement jamais pensé à devenir chirurgien-dentiste.

A Dieu.

Table des matières

Introduction.....	1
I. Comportement biomécanique dentaire et implantaire	2
I.1. Généralités	2
I.2. Comparaison des systèmes d'attache dentaire et implantaire	3
I.2.1. L'ancrage de la racine naturelle dans l'os alvéolaire.....	3
I.2.1.a. Généralités.....	3
I.2.1.b. Le ligament parodontal	4
I.2.2. L'ancrage de la racine artificielle, ou implant dentaire, dans l'os alvéolaire : l'ostéointégration.....	6
I.3. Différences de comportement biomécanique entre la dent et l'implant	8
I.3.1. Différences induites par le ligament parodontal	8
I.3.1.a. Amortissement.....	8
I.3.1.b. Proprioception.....	10
I.3.1.c. Puissance masticatoire	11
I.3.2. Différences induites par la forme géométrique	11
I.3.3. Schéma et tableau de synthèse	13
II. La prothèse fixe dento-implanto portée : données actuelles	14
II.1. Définition	14
II.2. Risques techniques et biologiques	15
II.2.1. Manifestations dentaires.....	15
II.2.1.a. Le risque d'intrusion du pilier dentaire.....	15
II.2.1.b. Autres manifestations dentaires	20
II.2.2. Manifestations prothétiques.....	21
II.2.3. Manifestations osseuses	22
II.2.4. Mise en évidence clinique des risques encourus	23
II.3. Intérêts potentiels des bridges dento-implanto-portés	24
II.3.1. Augmentation du nombre de possibilités thérapeutiques.....	24
II.3.1.a. Restrictions anatomiques	24
II.3.1.b. Défaut osseux localisé	24
II.3.1.c. Echec lié à l'état général du patient.....	24
II.3.1.d. Manque d'espace mésio-distal	25
II.3.2. Solidarisation d'une dent mobile à un implant.....	25
II.3.3. Apport de proprioception grâce aux éléments dentaires.....	25
II.3.4. Diminution du coût et du temps de traitement.....	25
II.3.5. Pallier l'absence d'un pilier dentaire	25
II.4. Données actuelles et recommandations de bonne pratique.....	26
II.4.1. Type de connexion réalisée.....	26
II.4.2. Sélection des dents piliers	28
II.4.3. Prise de décision en fonction de la situation globale : exemples cliniques	29
II.4.3.a. Remplacement d'une seconde prémolaire maxillaire.....	29
II.4.3.b. Remplacement d'une incisive maxillaire.....	30
II.4.3.c. Réalisation d'une restauration fixée de moyenne ou grande étendue	31

III. Perspectives d'avenir : l'implant biologique	33
III.1. Le développement d'un implant amorti par un ligament artificiel	33
III.2. L'ingénierie tissulaire	35
III.2.1. Définition et principe	35
III.2.2. L'ingénierie tissulaire au service de la parodontologie et l'implantologie.....	35
III.3. Données de la littérature	37
III.3.1. Développement d'un implant bio-hybride grâce aux cellules souches embryonnaires du follicule dentaire	37
III.3.2. Développement d'un implant biologique grâce aux cellules du ligament parodontal.....	40
 Conclusion	 43
 IV. Annexes	 44
IV.1. Introduction à la biomécanique	44
IV.1.1. Notions mécaniques de contrainte et déformation.....	44
IV.1.2. Analyse des contraintes	46
IV.1.3. Application des principes biomécaniques à l'odontologie.....	46
IV.1.3.a. Les forces fonctionnelles.....	47
IV.1.3.b. Les forces pathologiques	48
IV.2. L'implant dentaire et l'os alvéolaire	49
IV.2.1. Les matériaux.....	49
IV.2.2. Géométrie des implants	51
IV.2.3. Les états de surface	52
IV.2.4. La densité osseuse	53
IV.3. L'échelle de Mühlemann	54
 Bibliographie	 I

Introduction

La perte d'une dent est à l'origine de l'altération de l'arcade dentaire, il en convient que celle-ci doit être remplacée, par une solution prothétique qu'elle soit fixe ou mobile.

La prothèse fixée peut être dento-portée avec la réalisation d'une prothèse fixée plurale ou bridge, implantaire, ou les deux, on parle alors de prothèse dento-implanto-portée.

Le développement de l'implantologie a créé une réelle rupture de paradigme en odontologie prothétique fixe, puisqu'il est désormais possible de remplacer durablement une ou plusieurs dents absentes, sans altération des dents adjacentes.

Cependant la réalisation d'une solution mixte unissant à la fois des piliers dentaires et implantaires reste difficilement concevable de par les différences de comportement biomécanique des deux systèmes d'attache. En effet la présence du ligament parodontal et l'ensemble des rôles qui lui incombent entraîne une réponse de la dent totalement différente aux contraintes occlusales et environnementales que celle de l'implant ostéointégré.

Les prothèses mixtes ont pu susciter un grand intérêt au cours de ces dernières années face à certaines situations cliniques particulières.

Dès les balbutiements de cette technique des problèmes biomécaniques majeurs se sont illustrés ; pour comprendre les difficultés de mise en œuvre il est indispensable d'appréhender les données biomécaniques de ces prothèses.

Des récentes recherches permettent d'entrevoir une potentielle évolution favorable, l'objectif étant de pouvoir comparer et associer les comportements biomécaniques d'un implant et d'un pilier dentaire.

Pourrait-on envisager la mise sur le marché d'implants dentaires dont les caractéristiques biomécaniques reproduisent le rôle du ligament parodontal ? L'évolution de l'ingénierie tissulaire apporte aujourd'hui des réponses encourageantes à cette question.

I. Comportement biomécanique dentaire et implantaire

I.1. Généralités

Le terme biomécanique est une notion de base indispensable à la compréhension des comportements dentaires et implantaires.

On peut la définir comme l'application des principes mécaniques aux systèmes et appareils biologiques.

Dès l'Antiquité, l'anatomie et la physiologie sont étudiées dans un contexte mécanique afin de comprendre et d'établir le lien existant entre ces disciplines.

Deux aspects sont indissociables, l'aspect **biologique** que l'on peut définir comme la compréhension du fonctionnement biologique des systèmes vivants et l'aspect **mécanique**, qui est issue de la physique ; c'est l'étude du mouvement, des déformations ou des états d'équilibre des systèmes physiques, en fonction des forces qui leur sont appliquées.

Il est important de comprendre la réponse des systèmes étudiés à des forces fonctionnelles et para-fonctionnelles pour pouvoir anticiper les causes d'échecs des prothèses fixées.(1)

La pérennité des réhabilitations orales est totalement dépendante des forces appliquées aux éléments prothétiques et de la réponse des tissus environnants. (Annexe 1)

Il faut donc tenir compte des conséquences biologiques et mécaniques que cet élément aura sur son environnement à plus ou moins long terme.

La mauvaise compréhension de ces conséquences est à l'origine de nombreuses causes d'échec en prothèse fixée.

En 1979, Akat'ev tente de quantifier les principales causes de dépose d'éléments prothétiques fixes : (2)

Causes d'échec	Incidence (%)
Carie dentaire par infiltrations	22,5
Fracture	20,4
Descellement	12,1
Usure des surfaces occlusales	7,1
Gingivite sous intermédiaires de bridge	6,7
Parodontopathies	6

Fig. 1.1. Principales causes de dépose d'éléments de prothèse fixée et leur incidence.

Parmi ces motifs de dépose, tous peuvent être directement et/ou indirectement liés à une mauvaise intégration biomécanique de l'élément prothétique, qui occupe donc une place primordiale dans la pérennité des restaurations prothétiques fixées.

Afin de déterminer le niveau de faisabilité biomécanique des bridges dento-implanto-portés, il est donc nécessaire de comparer les différences de comportement face aux forces occlusales entre une dent naturelle et une prothèse implanto-portée.

I.2. Comparaison des systèmes d'attache dentaire et implantaire

L'absence de ligament parodontal est une différence plus que significative entre la racine naturelle et la racine artificielle.

I.2.1. L'ancrage de la racine naturelle dans l'os alvéolaire

I.2.1.a. Généralités

La dent naturelle est organisée en différents tissus. La couronne dentaire, émergeant dans la cavité orale, est protégée en périphérie par un tissu dur appelé émail. La pulpe dentaire est constituée par une substance gélatineuse parcourue par des fibres de collagène entrelacées, servant d'armature pour le plexus vasculo-nerveux. Celui-ci pénètre dans la pulpe par le foramen apical et des foramens accessoires. En périphérie, la pulpe est tapissée d'odontoblastes, cellules produisant la dentine tout au long de la vie. Il en résulte que le volume de la lumière canalaire a tendance à diminuer graduellement avec le temps.(3)

Le parodonte est lui constitué de quatre tissus : l'os alvéolaire, la gencive, le cément et le **ligament parodontal**, ou desmodonte.

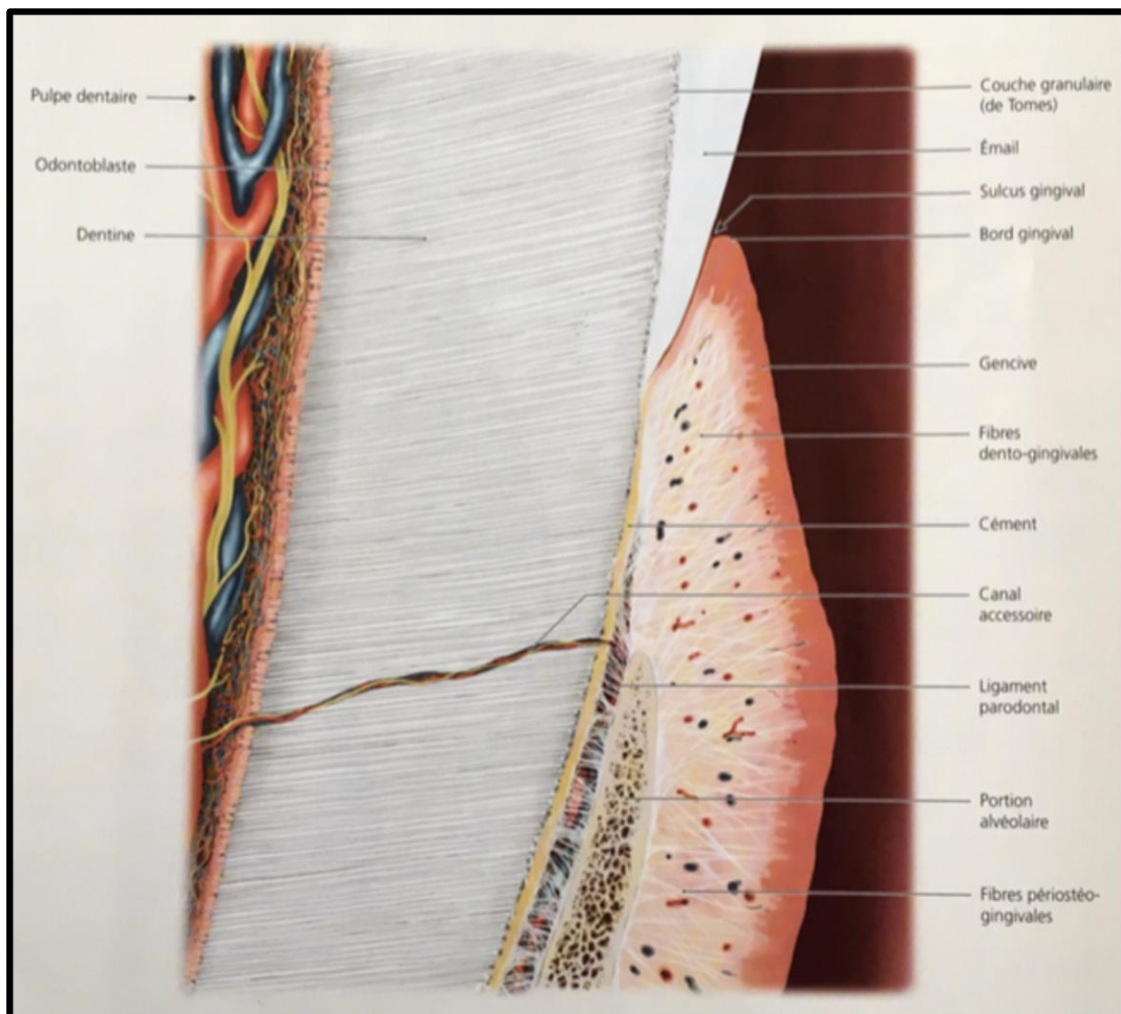


Fig. 1.2. Coupe sagittale d'une dent et de son parodonte. (3)

I.2.1.b. Le ligament parodontal

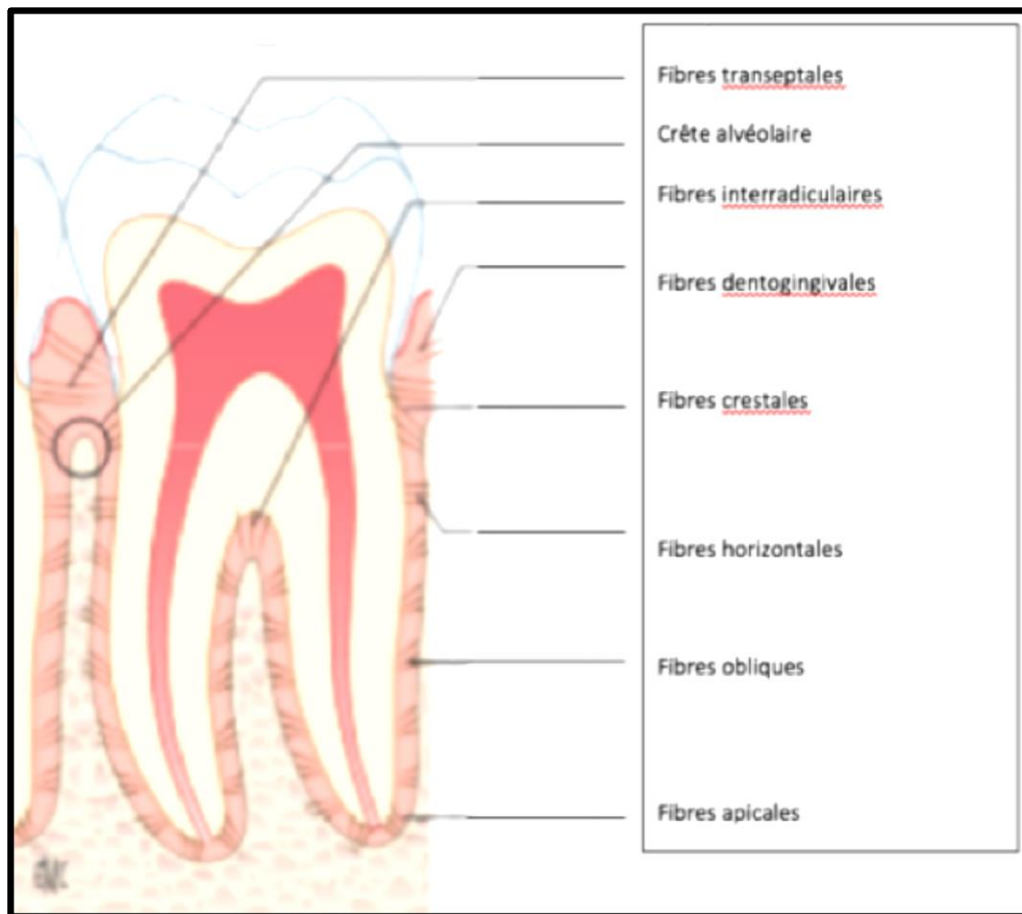


Fig. 1.3. Orientation fonctionnelle des différentes fibres du ligament alvéolodentaire.

Le ligament parodontal se définit comme la structure conjonctive molle, hautement vascularisée située entre le cément recouvrant la racine, et l'os alvéolaire, reliant ainsi les dents aux maxillaires par les fibres de Sharpey. (4)(5)

Il constitue un mécanisme très évolué par sa viscoélasticité et son système sensoriel sophistiqué, destiné à assurer le soutien et le maintien des dents naturelles.(6)

Dans des conditions physiologiques, sa largeur est d'environ 0,5 mm, mais celle-ci est variable en fonction de l'âge, des fonctions de la dent et des facteurs externes entraînant une inflammation de celui-ci (parodontopathie, contraintes mécaniques imposées à la dent, ...) ou au contraire le manque de fonction de la dent, pouvant entraîner la disparition du ligament alvéolo-dentaire et la jonction entre la racine dentaire et l'os alvéolaire, on parle alors d'ankylose.

C'est au niveau du tiers moyen radiculaire que sa largeur est la plus faible, conférant au desmodonte un aspect de sablier.

Le ligament parodontal est constitué de cellules et de fibres, ces dernières représentant 70 à 80% de son volume. (4)

Parmi celles-ci, on compte environ 90% de collagène, organisé en faisceaux, dont l'orientation varie en fonction de leur localisation le long de la racine dentaire. Cette orientation est déterminante d'un point de vue mécanique, elle ne se met en place qu'après l'éruption de la dent et sa mise en fonction occlusale :

-Les fibres obliques, (80 à 85% de l'ensemble des fibres) occupent près des deux tiers apicaux du ligament. Leur présence est primordiale pour absorber les forces verticales générées lors de la mastication, et les transférer à l'os alvéolaire (7)

-Les fibres horizontales, présentes dans le tiers coronaire du ligament, qui représentent 10 à 15% des fibres du desmodonte

-les fibres trans-septales s'étendent en direction de l'os alvéolaire et vont rejoindre le cément de la dent adjacente

-les fibres crestales, ayant une orientation oblique entre la crête alvéolaire d'une part et l'attache épithéliale d'autre part, permettent un amortissement des mouvements latéraux de la dent, et exercent une résistance contre l'extrusion (Carranza 1956)

-les fibres apicales sont disposées en rayon sur le pourtour de l'apex radiculaire ; elles apportent une résistance à la dent contre les forces de luxation et protègent également les éléments anatomiques vasculaires et nerveux situés au niveau de l'apex

-les fibres inter-radiculaires, pour les dents pluri-radiculées.

Le ligament alvéolo-dentaire joue les rôles suivants : (8) (4)

- Rôle mécanique et protecteur : Absorption des chocs

Il permet la fixation de la dent dans son alvéole, en établissant le lien mécanique nécessaire entre le cément et l'os alvéolaire. Ceci est permis par la présence des fibres cémento-alvéolaires.

Le desmodonte est capable de se comporter tel un amortisseur hydraulique, et d'amortir les forces fonctionnelles et para-fonctionnelles engendrées par les contacts occlusaux en les transmettant à l'os sous-jacent.

Lors d'une charge, les fibres alvéolaires se trouvent en état de tension et s'aplatissent, ce qui a pour conséquence d'obstruer les espaces conjonctifs. Le flux sanguin et lymphatique des vaisseaux est ainsi chassé. La pression artérielle crée un effet amortisseur en y opposant une certaine résistance.

- Rôle nutritif

L'irrigation sanguine apportée par le système artério-veineux assure à la fois la nutrition du tissu conjonctif desmodontal et des tissus minéralisés (cément et os alvéolaire) qui le bordent.

- Rôle sensoriel

Le ligament parodontal est à la fois pourvu d'une irrigation sensitive et proprioceptive. Cette dernière fournit au système nerveux central les informations nécessaires concernant les positions et les mouvements dentaires, permettant la mise en œuvre des mouvements réflexes d'évitement en cas de surcharge occlusale.

- Rôle dans la cicatrisation du parodonte

Suite à une lésion parodontale ou à une chirurgie invasive, c'est le desmodonte qui fournit les cellules chargées de reconstruire les structures parodontales. Ces cellules, indifférenciées, seront capables de pourvoir des fibroblastes qui produiront les fibres de collagène, des pré-cémentoblastes, ainsi que des cellules osseuses (ostéoblastes et ostéoclastes) participant au remodelage osseux.

- Rôle dans l'immunité du parodonte

Les cellules immunitaires présentes au niveau du desmodonte jouent un rôle primordial. Notamment les macrophages, et les mastocytes intervenant essentiellement dans les processus inflammatoires et cicatriciels.

1.2.2. L'ancrage de la racine artificielle, ou implant dentaire, dans l'os alvéolaire : l'ostéointégration

L'absence de ligament parodontal est à l'origine de la différence de comportement biomécanique des prothèses implanto-portées. En effet, les forces occlusales sont directement transmises à l'os sous-jacent et les contraintes se concentrent au niveau de l'os cortical dans la région cervicale. (9)

Il existe des facteurs tels que le type de forces en présence, les propriétés mécaniques des matériaux, la dimension des implants ainsi que leur état de surface et leur géométrie, qui influencent les transferts des charges à l'interface os-implant. (Annexe 2)

Le concept d'ostéointégration s'oppose à celui de fibro-intégration, correspondant à l'interposition d'un tissu fibreux conjonctif entre l'os et la surface implantaire, et par conséquent à l'encapsulation fibreuse des implants et leur isolation du tissu osseux. Les auteurs pensaient que ce pseudo-ligament péri-implantaire aurait le même effet sur l'implant que le ligament alvéolo-dentaire sur la dent. Ce concept a été rapidement abandonné en raison d'un faible taux de succès.

L'évolution de l'implantologie, avec notamment l'avènement du Titane, a érigé le concept d'ostéointégration en une référence et une condition de réussite d'un traitement implantaire.

L'ostéointégration est un concept développé par Per-Ingvar Brånemark, qu'il a d'abord défini comme étant une apposition osseuse directe sur la surface implantaire (10). Cette définition n'a cessé d'être complétée au cours du temps. En effet, Shroeder et coll. ont défini ce concept comme un état d'ankylose fonctionnelle de l'implant dentaire au contact de l'os alvéolaire. (11)

Actuellement et depuis 1985, l'ostéointégration est décrite de la manière suivante : c'est la jonction anatomique et directe entre l'os vivant remanié et la surface de l'implant mis en charge. (12)

C'est ce phénomène qui permet le maintien de l'implant dans l'os, le ligament parodontal est donc inexistant.

Enfin, pour Zarb et Albrektsson (1991), c'est le processus par lequel est obtenue une connexion **rigide** et cliniquement asymptomatique entre un matériau inerte et l'os. Cette connexion est maintenue sous une charge fonctionnelle. (13)

On doit donc obtenir une cicatrisation osseuse dans la région péri-implantaire, ce processus devant aboutir à l'**ankylose** de l'implant. Cette réponse osseuse péri-implantaire est également influencée par la mise en fonction de l'implant après la réalisation de la prothèse implanto-portée, en fonction de l'intensité, la durée, la direction, et la fréquence des forces appliquées.

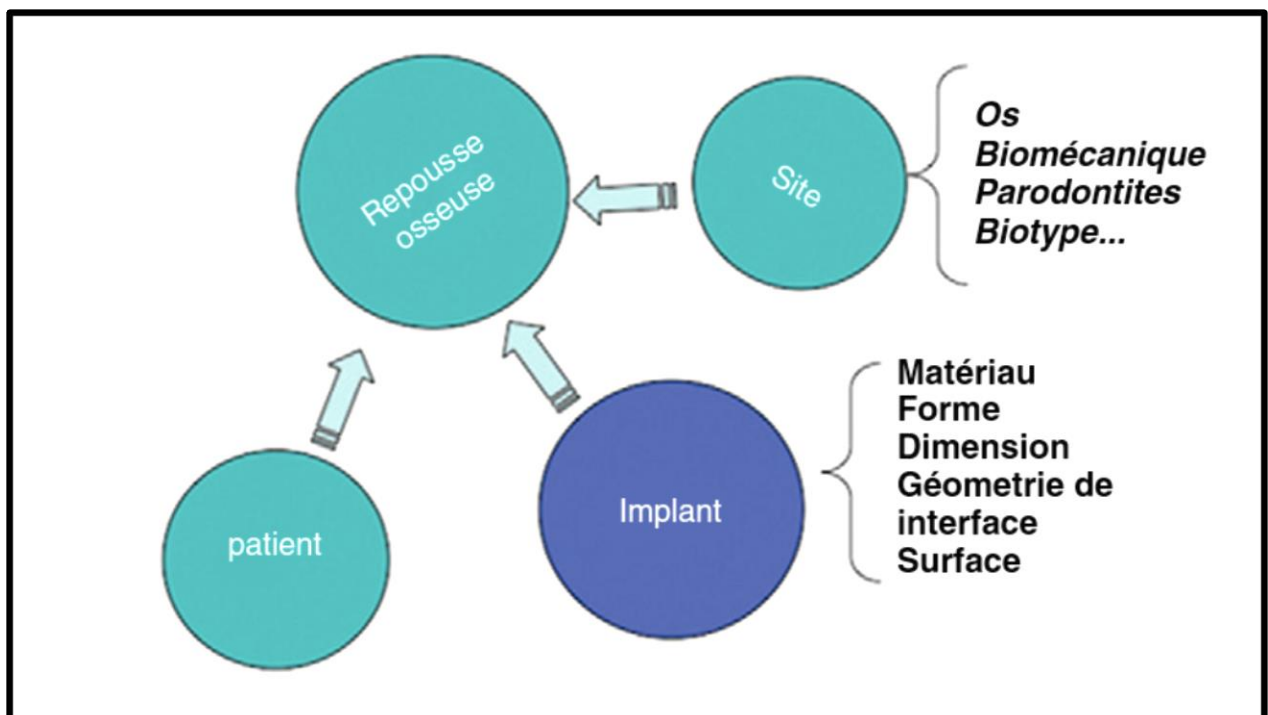


Fig. 1.4. Facteurs influençant la réponse osseuse après l'implantation. (14)

L'ostéointégration dépend de facteurs liés au patient, à savoir son état et son biotype parodontal, la quantité et la qualité de l'os alvéolaire dans la zone à implanter, mais elle est également conditionnée par les choix du praticien en ce qui concerne le type d'implant qui sera utilisé, ainsi que la séquence chirurgicale choisie lors de l'implantation. (Annexe 2.4)

I.3. Différences de comportement biomécanique entre la dent et l'implant

Ces différences sont nombreuses et multifactorielles. Elles sont principalement induites par les divergences de systèmes d'attache précédemment décrites, mais elles sont également dues à un facteur purement mécanique et géométrique.

I.3.1. Différences induites par le ligament parodontal

I.3.1.a. Amortissement

La structure viscoélastique du ligament parodontal et l'orientation des fibres de Sharpey offre à la dent naturelle une mobilité physiologique (*Annexe 3*), avec une distribution et une absorption des forces occlusales par l'os alvéolaire. (15)

Une telle mobilité, perceptible au toucher, au niveau d'une prothèse implanto-portée, elle, serait pathologique. En effet, l'immobilité d'un l'implant est un critère de succès de l'ostéointégration, on parle d'ankylose fonctionnelle. Il n'y a pas d'amortissement des forces. (16)

Dès 1960, Parfitt quantifie entre 0,4 et 28 μm la capacité d'amortissement axial physiologique enregistrée au niveau d'une dent naturelle (incisive centrale).

En ce qui concerne la mobilité transversale, cette étude révèle une capacité d'amortissement variant de 56 à 108 μm . (17)

L'implant dentaire, dans des conditions similaires de charge occlusale, présente une capacité d'amortissement axial de 5 μm ainsi qu'une mobilité transversale oscillant entre 10 et 50 μm . (18) (19)

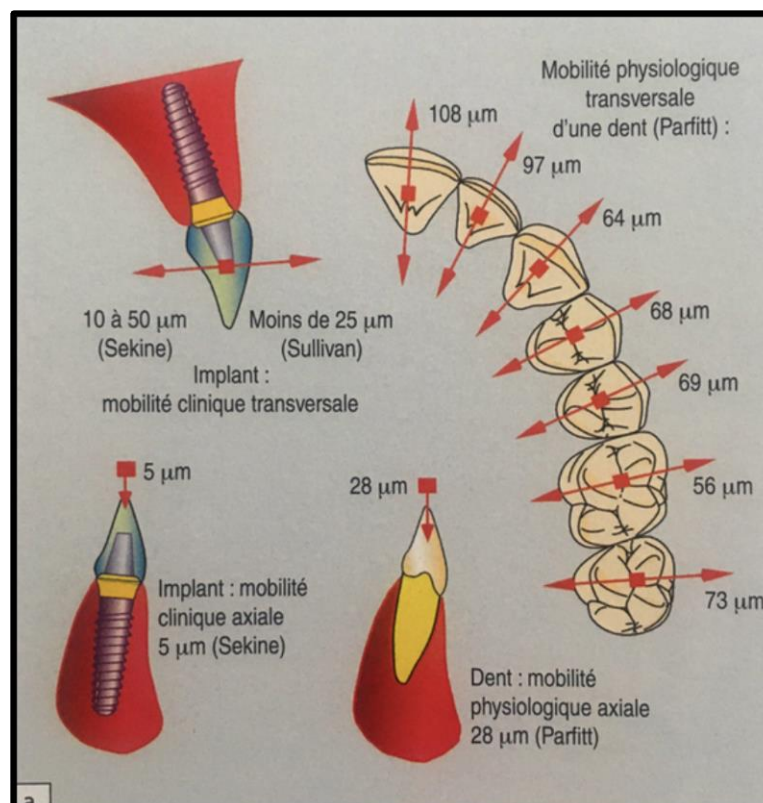


Fig. 1.5. Comparatif entre la mobilité dentaire et implantaire. (20)

Le comportement visco-élastique du ligament alvéolo-dentaire permet, lors de la charge occlusale, une réponse en deux temps.

Lors de la première phase, la dent présente une certaine mobilité sous l'effet de forces faibles, dans la limite de la mobilité observée cliniquement, puis, lors d'une deuxième phase, durant laquelle la dent est en appui direct sur l'os alvéolaire, des forces très importantes sont nécessaires pour permettre un très faible déplacement.

Le comportement biomécanique de l'implant, lors de la charge occlusale, est lui linéaire. L'implant dentaire subit toutes les forces occlusales de la même manière que la dent naturelle les subit lors de la deuxième phase décrite ci-dessus.

Ainsi, la mobilité implantaire provoquée par une surcharge occlusale est irréversible. Elle peut entraîner une perte osseuse, une fracture implantaire, voire la combinaison des deux.

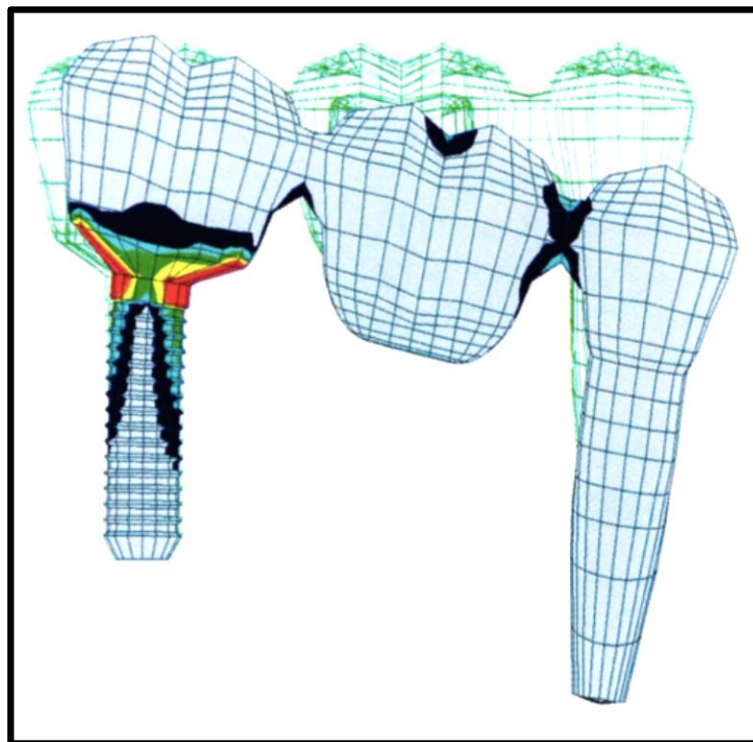


Fig. 1.6. Analyse par la méthode des éléments finis montrant les déplacements respectifs d'un implant et d'une dent quand ils sont reliés par un bridge. (21)

On mesure ici de manière flagrante la différence de comportement des deux piliers lorsque l'élément prothétique est soumis à une charge occlusale. L'amortissement du pilier dentaire permis par la présence du ligament parodontal engendre une tolérance vis-à-vis des forces appliquées sur l'os péri-dentaire bien meilleure que celle existant au niveau de l'os péri-implantaire, sur lequel la rigidité de l'implant causera d'importantes zones de stress.

I.3.1.b. Proprioception

C'est à nouveau le ligament parodontal qui est responsable de cette différence considérable entre une dent naturelle ou une prothèse dento-portée, et une prothèse implanto-portée.

Celui-ci est riche en mécano-récepteurs, grâce auxquels, en cas de puissance masticatoire anormalement élevée, un message pourra être envoyé au cerveau par le nerf trigéminal, et trois réponses seront possibles :

- Réflexe d'évitement
- Déplacement de la mandibule
- Renforcement de la contraction musculaire

L'absence de mécano-récepteurs autour d'un implant dentaire rend ce message, et donc ces réponses impossibles.

La pression n'est pas détectée de la même manière au niveau d'une dent et au niveau d'un implant.

Entre deux dents naturelles, le seuil de détection est de 20 μm (l'équivalent d'une épaisseur de ruban marqueur d'occlusion) alors qu'elle est de 64 μm entre deux implants (plus de trois épaisseurs de ruban marqueur d'occlusion).

Entre une dent naturelle et une prothèse fixe implanto-portée, le seuil de détection est intermédiaire (48 μm).

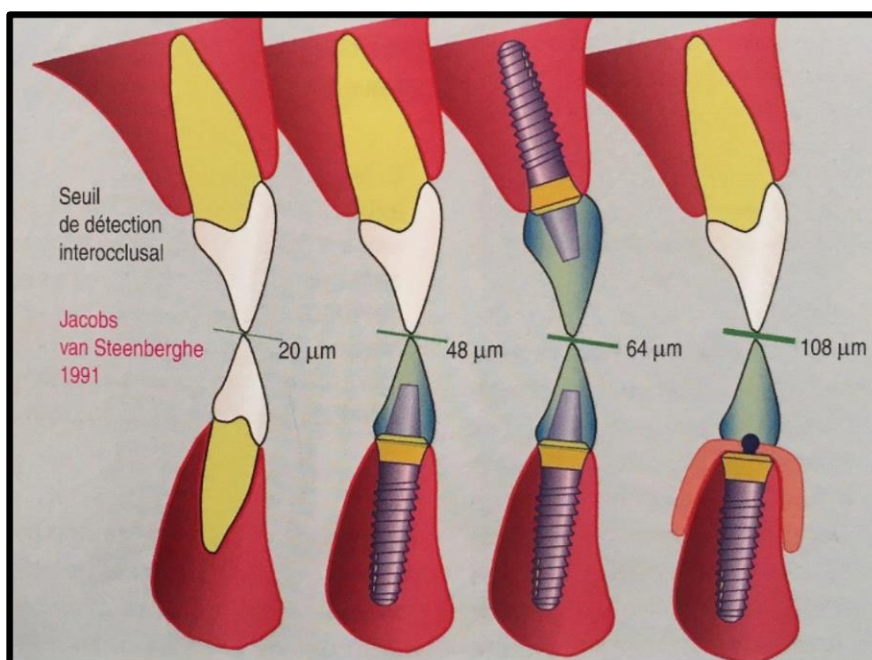


Fig. 1.7. Seuil de détection inter-occlusal en fonction des éléments dentaires et/ou implantaires en affrontement. (20)

I.3.1.c. Puissance masticatoire

Lors de la mastication, la puissance développée est augmentée en présence d'implants : chez un sujet normo-denté, la puissance masticatoire varie entre 140 et 160 N, alors qu'on atteint 180 N en présence d'une prothèse fixe implanto-portée sur pilotis (de type Brånemark).

Les conséquences biomécaniques d'une suroccclusion, ou bien d'une para-fonction, seront alors d'autant plus importantes en présence de prothèses implanto-portées.

I.3.2. Différences induites par la forme géométrique

La forme conique des racines naturelles déplace le centre de rotation de la dent vers l'apex lorsqu'une force transversale lui est appliquée. (20)

C'est un critère biomécanique favorable.

Ce critère n'est pas retrouvé au niveau des implants cylindriques, qui ont tendance à déplacer le centre de rotation vers le col implantaire, ce qui est défavorable, à la fois pour la structure implantaire (risque de fracture) et pour l'os marginal.

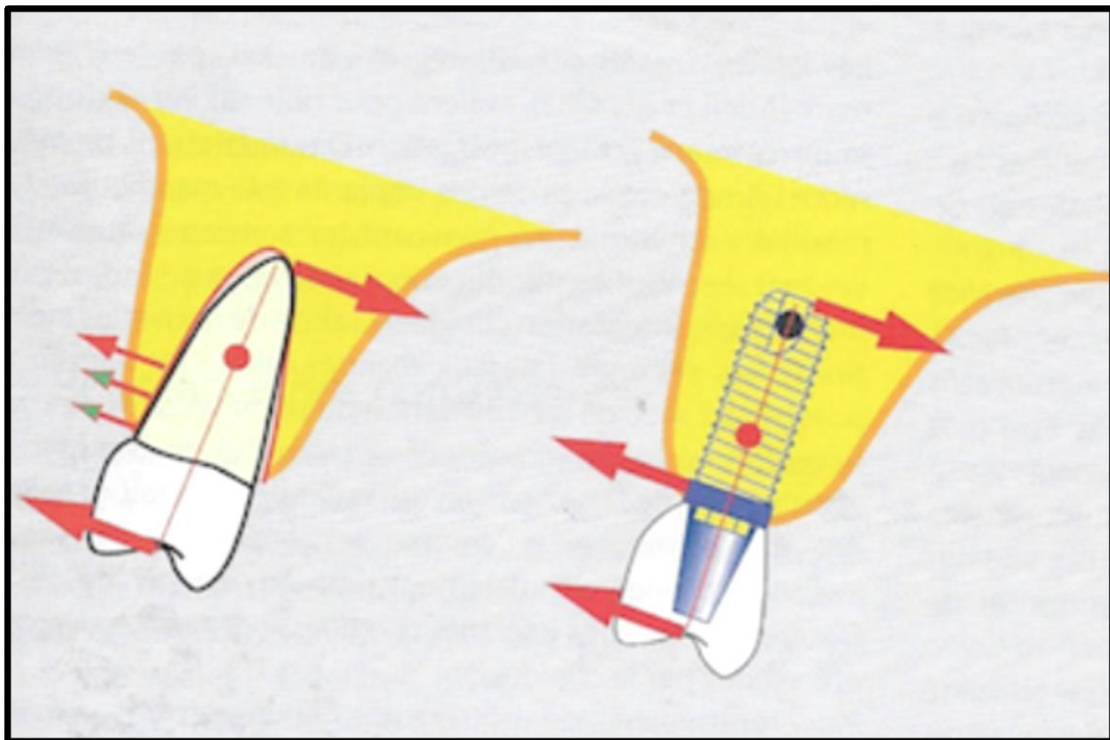


Fig. 1.8. Comparatif du déplacement du centre de rotation au niveau d'une dent naturelle et d'un implant cylindrique. (20)

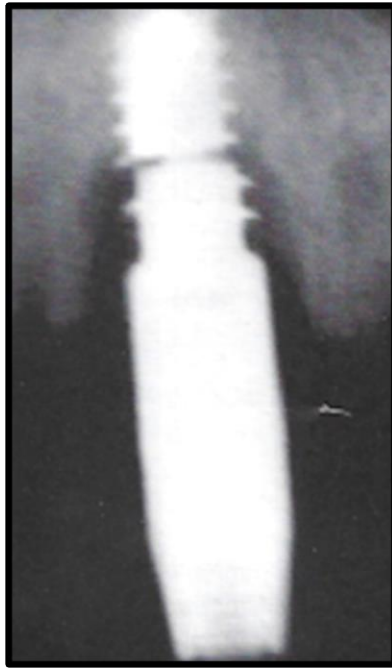


Fig. 1.9. Manifestation des potentielles conséquences osseuses et implantaire. (20)

Les implants coniques ont un comportement plus favorable, bien que celui-ci ne soit pas exactement similaire à celui d'une racine naturelle.

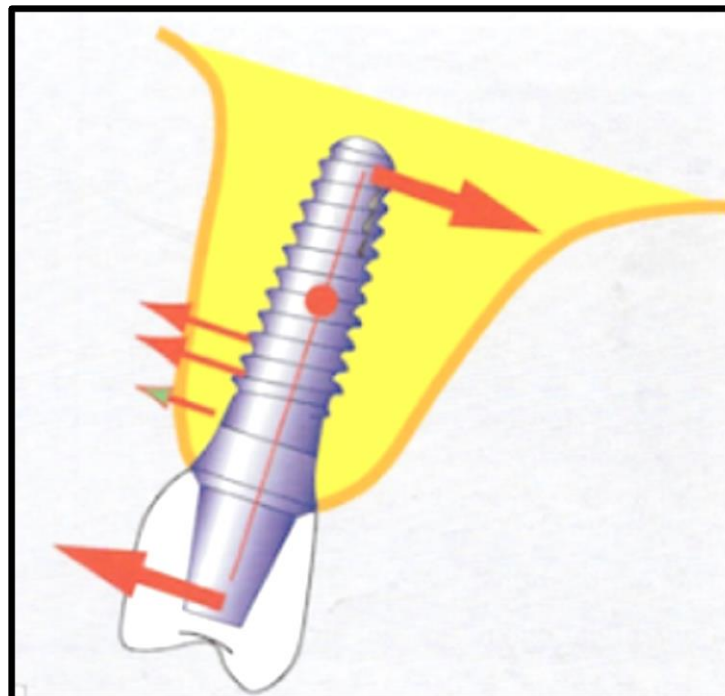


Fig. 1.10. Déplacement du centre de rotation au niveau d'un implant conique. (20)

I.3.3. Schéma et tableau de synthèse

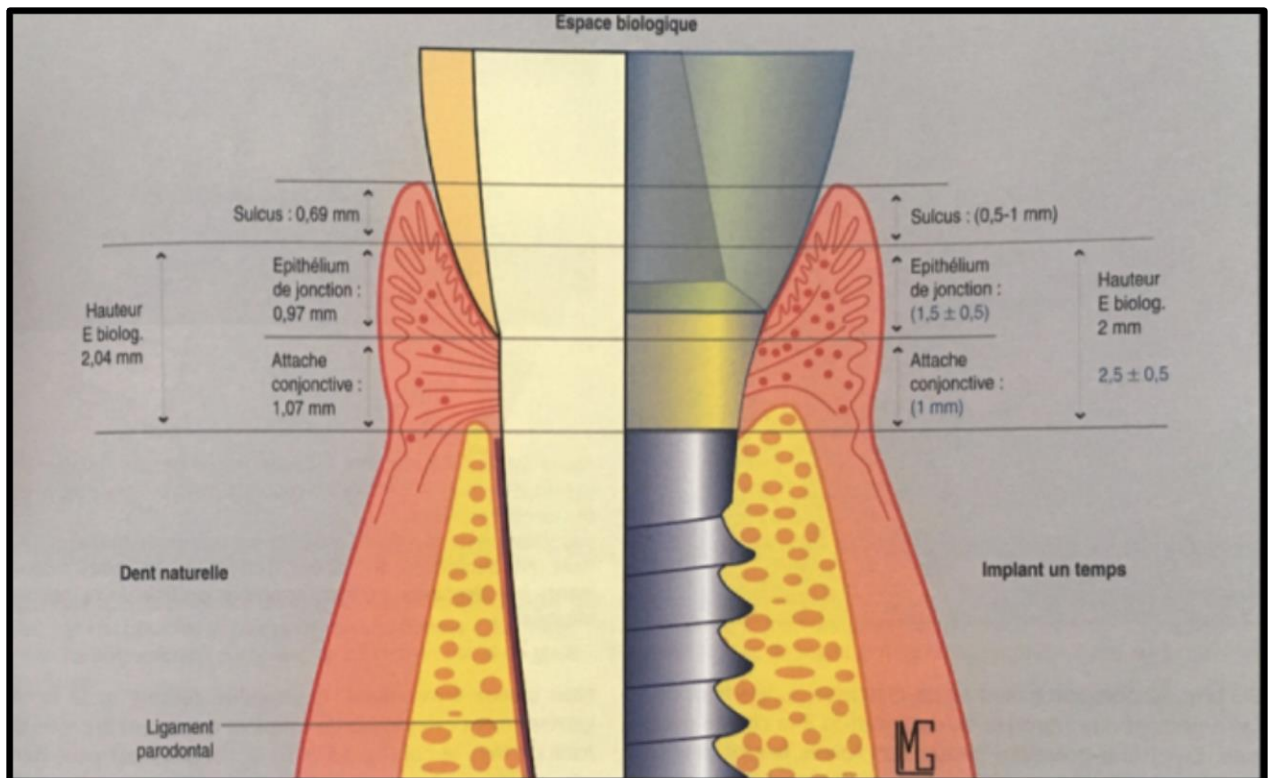


Fig. 1.11. Comparaison du système d'attache d'une dent naturelle et d'un implant. (20)

	Racine naturelle	Implant dentaire
Ligament parodontal	Présent	Absent
Mobilité axiale	De 0,4 à 28 μm	5 μm
Mobilité transversale	De 56 à 108 μm	De 10 à 50 μm
Centre de rotation	Déplacé vers le tiers apical	Déplacé vers le tiers médian/coronaire
Proprioception : seuil de détection	20 μm	64 μm
Puissance masticatoire	140 N	180 N

Fig. 1.12. Tableau comparatif dent/implant.

II. La prothèse fixe dento-implanto portée : données actuelles

II.1. Définition

Une prothèse fixe peut être unitaire ou plurale. Nous nous intéressons ici à la prothèse fixe plurale, employée par le praticien afin de remplacer une zone d'édentement, en réalisant un pont.

On peut réaliser un pont en reliant des dents naturelles, dans le but de remplacer une ou plusieurs dents intercalaires. On parle alors de prothèse dento-portée.

Une telle réalisation est également réalisable en reliant des implants dentaires. Le pont est alors dit implanto-porté.

Une prothèse dento-implanto-portée connecte d'une part, un ou des éléments dentaires, et d'autre part, un ou des éléments implantaires, afin de remplacer une ou plusieurs dents absentes.

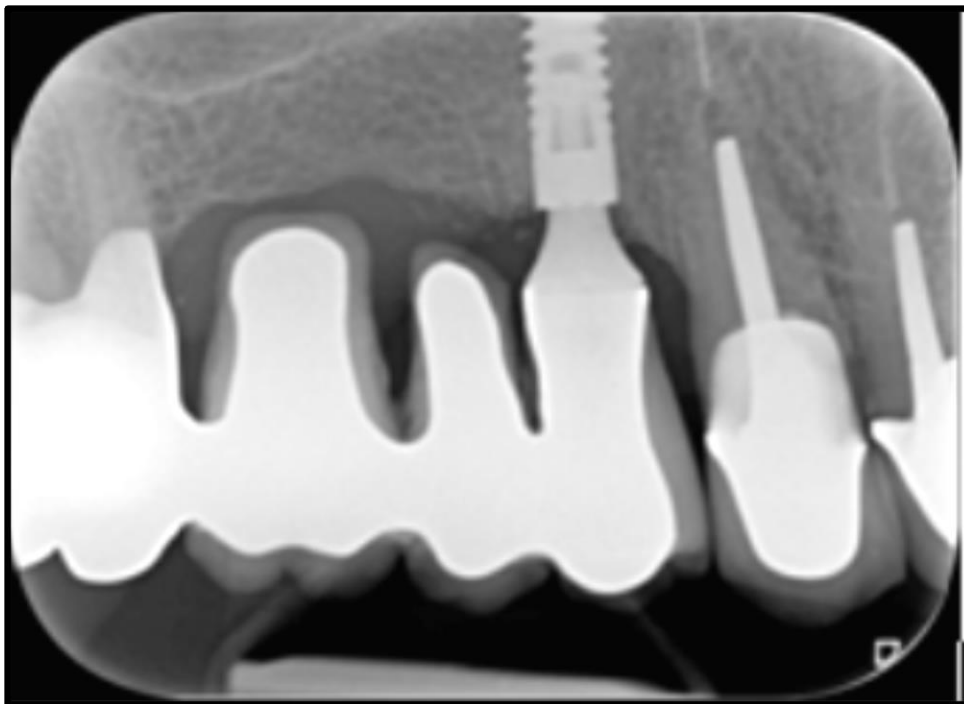


Fig. 2.1. Bridge dento-implanto-porté de 14 à 17, ayant pour pilier naturel 17, et pour pilier implantaire 14 (courtoisie Radiographie Dr J. Liberman).

II.2. Risques techniques et biologiques

Nous avons précédemment démontré une différence conséquente de comportement biomécanique entre une racine naturelle et un implant. Si l'on relie ces deux structures par un élément prothétique monolithique, leurs différences mécaniques peuvent se manifester de façon néfaste.

La différence de mobilité, principal talon d'Achille des reconstitutions dento-implanto-portées, est à l'origine de points de faiblesse dans leur structure, pouvant à terme aboutir à leur rupture. Des déplacements dentaires non désirés tels que l'intrusion ont également été observés.

Afin de contourner cette différence de mobilité, plusieurs conceptions prothétiques ont été décrites. La conception non rigide est un système supposé permettre le mouvement de la dent sans que la partie supra-implantaire ne soit mobile. En revanche, la conception rigide ne permet aucune élasticité, si ce n'est celle inhérente au matériau.

Les différentes études ayant tenté de comparer ces deux systèmes prothétiques seront décrites dans une partie consacrée.

En 2009, Greenstein et Smith (22) énumèrent dans une revue de la littérature les intérêts potentiels, ainsi que les risques encourus par la réalisation d'une prothèse partielle fixe dento-implanto-portée.

II.2.1. Manifestations dentaires

II.2.1.a. Le risque d'intrusion du pilier dentaire

L'intrusion correspond à un déplacement de la dent dans son alvéole en direction apicale.

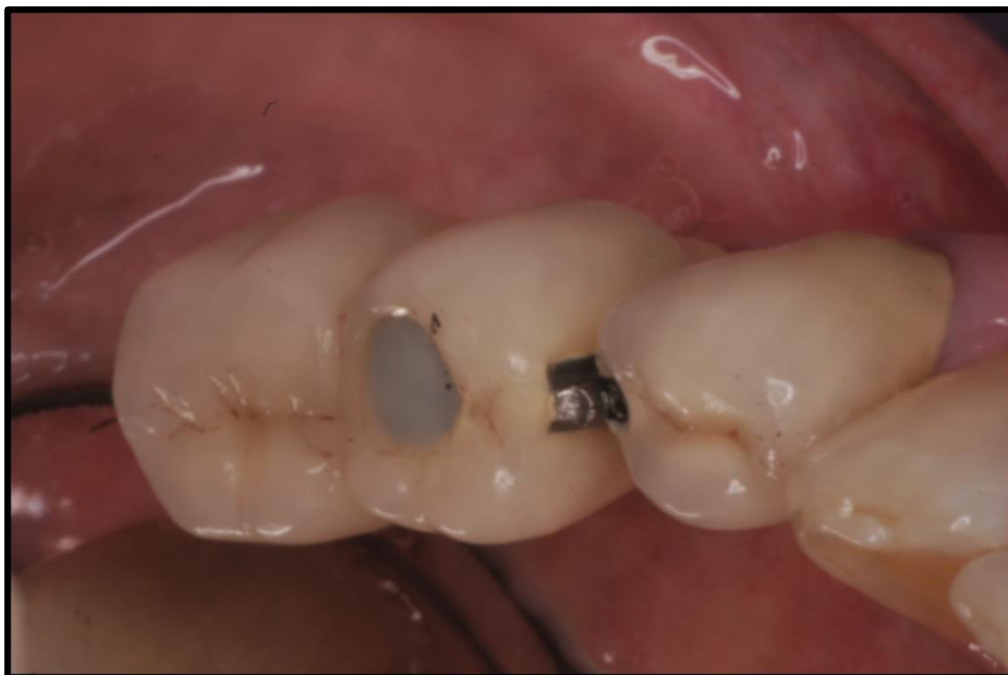

Fig. 2.2. Exemple d'intrusion du pilier dentaire sur une prothèse mixte. (23)

Incidence

La fréquence du phénomène d'intrusion du pilier dentaire en présence d'une prothèse fixe dento-implanto-portée a été calculée dans différentes études, le but étant de quantifier ce risque, mais également de comprendre les causes de l'intrusion afin d'adapter les concepts de réalisation des prothèses mixtes.

Les différentes études révèlent un taux d'intrusion variant de 3 à 5%.

Étude	Incidence de l'intrusion
Garcia et Coll. (1998) (24)	3,5%
Michalakis et Coll. (2012)(23)	3 à 4%
Rieder et Parel (1993)(25)	>3%

Fig. 2.3. Incidence des cas d'intrusions dentaires selon trois études.

Causes de l'intrusion

L'étude de Rieder et Parel, précédemment évoquée, a également cherché à mettre en lumière les différentes raisons biomécaniques pouvant être à l'origine du phénomène d'intrusion du pilier dentaire naturel.

Ils évoquent notamment l'expérience du praticien, puisque jusqu'à 20% de cas d'intrusion est constatée chez des praticiens ayant moins de 4 ans d'expérience, alors que ce taux ne dépasse pas 4% chez les praticiens ayant au moins 10 années de pratique.

Les para-fonctions semblent également avoir un rôle capital dans cet échec thérapeutique. En effet, la moitié des cas d'intrusion observés dans cette étude concerne des patients atteints de bruxisme.

Enfin, la conception prothétique choisie semble aussi non négligeable ; certains auteurs ont préconisé le système de glissière au niveau du pilier dentaire afin de compenser le différentiel d'amortissement avec l'implant. Cependant, la conception rigide serait préférable pour éviter le risque d'intrusion. (26)

D'un point de vue biomécanique, quatre hypothèses sont proposées par les auteurs :

- L'atrophie du ligament parodontal : en l'absence de stimulation, les fibres du ligament parodontal peuvent subir une atrophie par hypofonction. Ceci est également vrai pour une dent naturelle isolée en hypofonction, qui, elle aura plutôt tendance à égresser afin de trouver un contact occlusal. Au niveau d'une prothèse mixte, la solidarisation du pilier naturel à l'implant interdit son égression et pourrait au contraire provoquer une ingression.

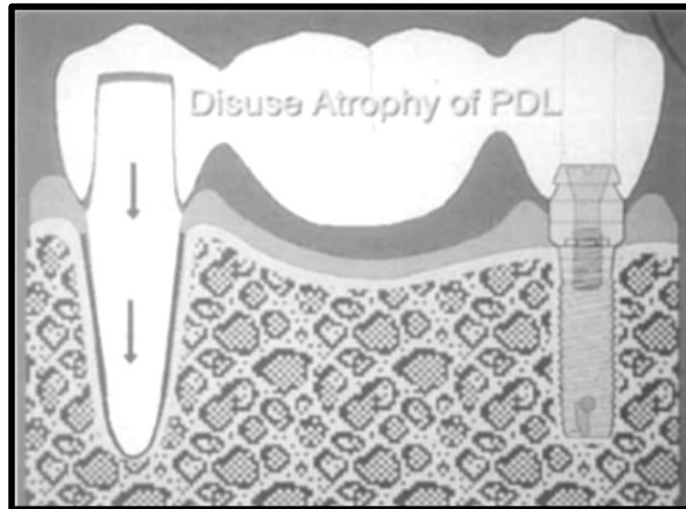


Fig. 2.4. Illustration de l'intrusion du pilier dentaire par atrophie du ligament parodontal. (27)

- Une accumulation de débris alimentaires impactés au niveau des attachements de semi-précision pourrait empêcher le retour du pilier dentaire dans sa position initiale. (A) Cette accumulation peut également avoir lieu entre le pilier dentaire et l'armature prothétique (B), les deux situations ayant pour conséquence l'intrusion de la racine dentaire.

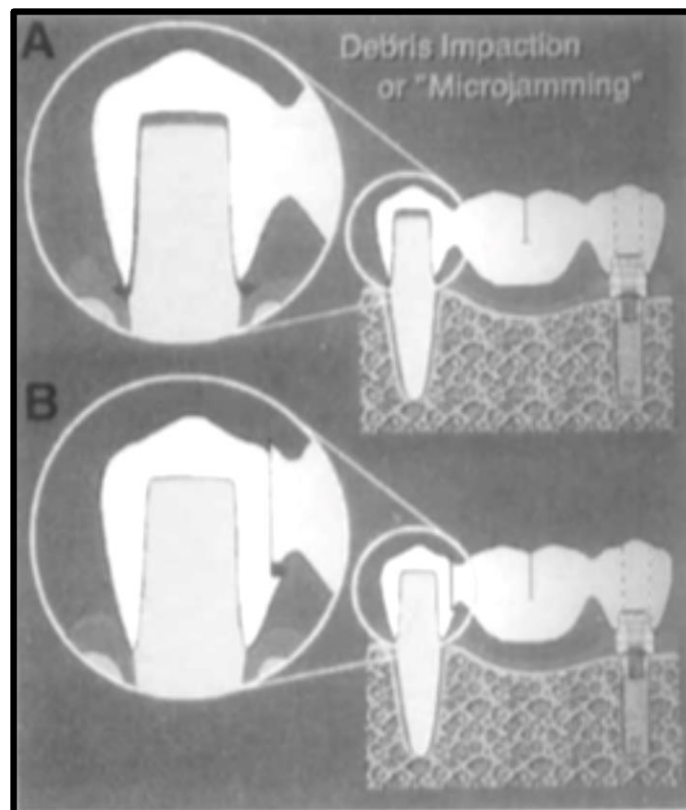


Fig. 2.5. Illustration de l'intrusion du pilier dentaire par accumulation de débris alimentaires. (27)

- Une altération de la mémoire élastique de la dent, et plus précisément de son ligament parodontal : en présence d'une prothèse fixée mixte, le pilier dentaire subit une pression constante, ce qui peut, à long terme, endommager la mémoire élastique de celui-ci, et provoquer sa migration apicale jusqu'à l'arrêt de la compression ligamentaire.

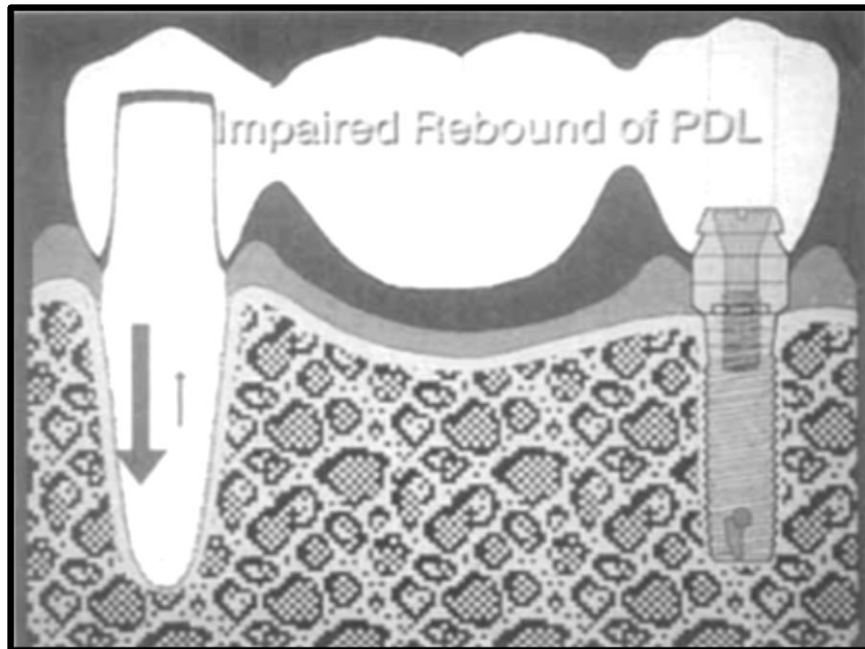


Fig. 2.6. Illustration de l'intrusion du pilier dentaire par altération de la mémoire élastique de la dent. (27)

- Un blocage purement mécanique au niveau de l'attachement, « effet ratchet », empêchant le retour de la dent dans sa position initiale après le déplacement apical de celle-ci.

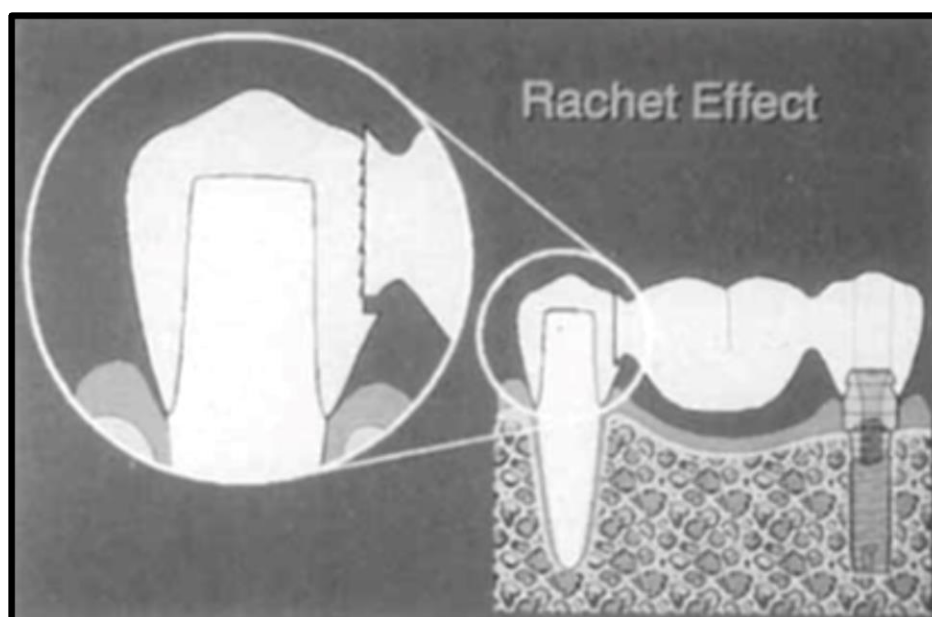


Fig. 2.7. Illustration de l'intrusion du pilier dentaire par effet de blocage mécanique. (27)

Rieder et Parel, malgré la formulation de ces hypothèses, précisent qu'aucune de celles-ci n'apporte réellement satisfaction. Ils concluent leur étude en exprimant la difficulté d'isoler une étiologie majeure pour expliquer le risque d'intrusion.

En 1997, Pesun (27) réalise une revue de la littérature dans laquelle il reprend les hypothèses précédemment évoquées, tout en ajoutant d'autres étiologies possibles :

- Une différence de dissipation de l'énergie, entre la dent et l'implant : ce dernier serait capable de renvoyer la totalité de l'énergie qui lui est transmise, alors que le pilier dentaire, grâce à la capacité d'absorption des forces de son ligament parodontal, en conserve une partie. Lorsqu'un bridge solidarise une dent et un implant, cette absorption va stimuler l'activité ostéoclastique dans l'espace péri-apical, et donc entraîner l'intrusion du pilier dentaire, jusqu'à ce que celui-ci ne soit plus solidaire du bridge.

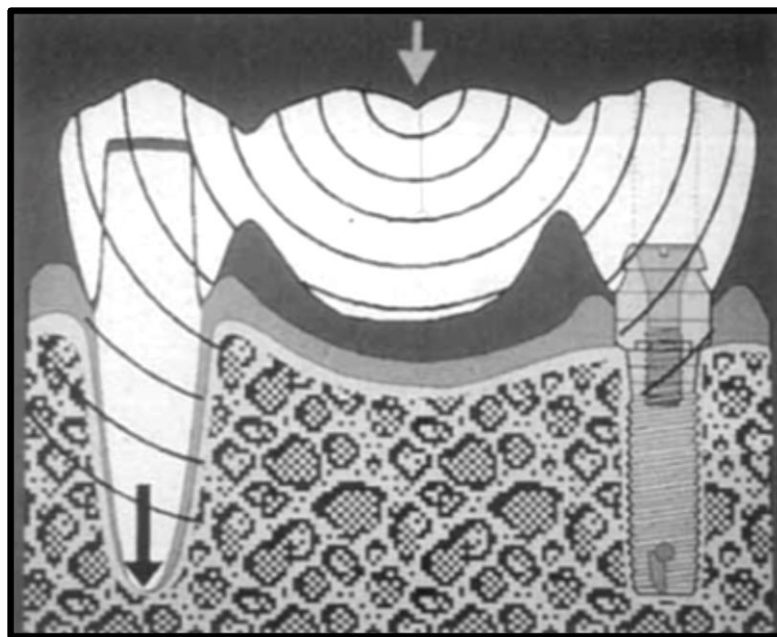


Fig. 2.8. Illustration de l'intrusion du pilier dentaire par différence de dissipation de l'énergie avec l'implant. (27)

- La flexion de la structure du bridge solidarissant une dent et un implant, ainsi que la flexion mandibulaire lors des mouvements d'ouverture et fermeture, pourraient également expliquer une modification de la position des piliers dentaires en direction apicale.

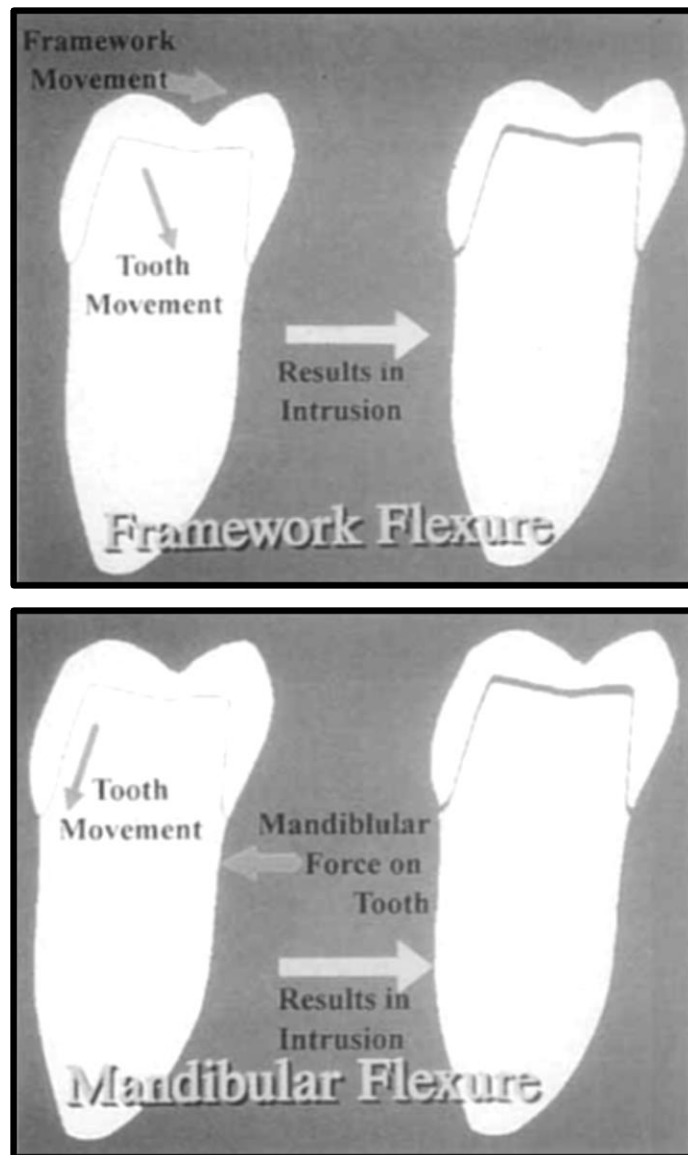


Fig. 2.9. Illustration de la flexion de l'armature et de la flexion mandibulaire, pouvant avoir pour conséquence l'intrusion du pilier dentaire. (27)

II.2.1.b. Autres manifestations dentaires

Le pilier dentaire est exposé à d'autres complications. Celles-ci sont très peu spécifiques aux reconstitutions dento-implanto-portées, elles correspondent au risque existant au niveau de toute dent support de prothèse fixée, quelle que soit sa conception.

Il est rapporté, des dents piliers atteintes de lésions péri-apicales, de pathologies pulpaires (pour les bridges sur dents vitales), mais également l'apparition de mobilités suite à une maladie parodontale.

Les fractures de piliers dentaires n'augmentent pas de manière significative en comparaison avec les bridges dento-portés. (28)

D'autres études confirment que l'incidence de ces complications n'augmente pas de façon significative au niveau des prothèses mixtes.

II.2.2. Manifestations prothétiques

Les bridges dento-implanto-portés peuvent donner lieu, à plus ou moins long terme, à des échecs de différentes natures. Chaque étage de la structure prothétique peut subir des complications. Il est observé des fractures d'implants ou de bridges suite à une répétition de contraintes trop intenses et inappropriées pour ces éléments.

D'autres échecs moins spectaculaires ont pu être notés, tels que des éclats de céramique, ou bien un endommagement de la vis de pilier.

En 2004, trois auteurs ont chacun réalisé une revue de la littérature à propos du taux de survie des prothèses plurales fixes après 5 et 10 ans. Ces publications diffèrent en fonction du type de piliers prothétiques : dentaires(29), implantaire(30), et mixtes (28).

Leurs résultats sont les suivants :

			Taux de survie			
			Prothèses		Implants	
Publication	Nombre d'études	Piliers	5 ans	10 ans	5 ans	10 ans
Tan et al	19	dentaires	89,1%			
Pjetursson et al	21	implantaires	95%	86,7%	95,4%	92,8%
Lang et al	13	mixtes	94,1%	77,8%	90,1%	82,1%

Fig. 2.10. Taux de survie à 5 ans et à 10 ans des implants et de la prothèse, en fonction de la nature de ses piliers, selon trois études.

La confrontation de ces trois publications révèle un taux de survie qu'il soit implantaire ou prothétique, très inférieur à 10 ans pour les prothèses dento-implanto-portées, avec un différentiel avoisinant 10%.

II.2.3. Manifestations osseuses

Au-delà des risques purement mécaniques précédemment cités conduisant à une fracture de la prothèse ou du pilier (dentaire ou implantaire), les forces occlusales appliquées sur celle-ci pourraient avoir des conséquences néfastes sur le support biologique de toute reconstruction prothétique fixe, à savoir l'os alvéolaire.

Il convient donc de déterminer si la perte osseuse observée à plus ou moins long terme est significativement supérieure au niveau des prothèses plurales mixtes.

En 2001, une étude observe l'évolution du niveau osseux péri-implantaire, au niveau de bridges strictement implanto-portés, puis au niveau de bridges mixtes.(31)

La perte osseuse est relevée chaque année jusqu'à 15 ans après la mise en fonction des implants.

Les résultats sont présentés sur le graphique ci-dessous :

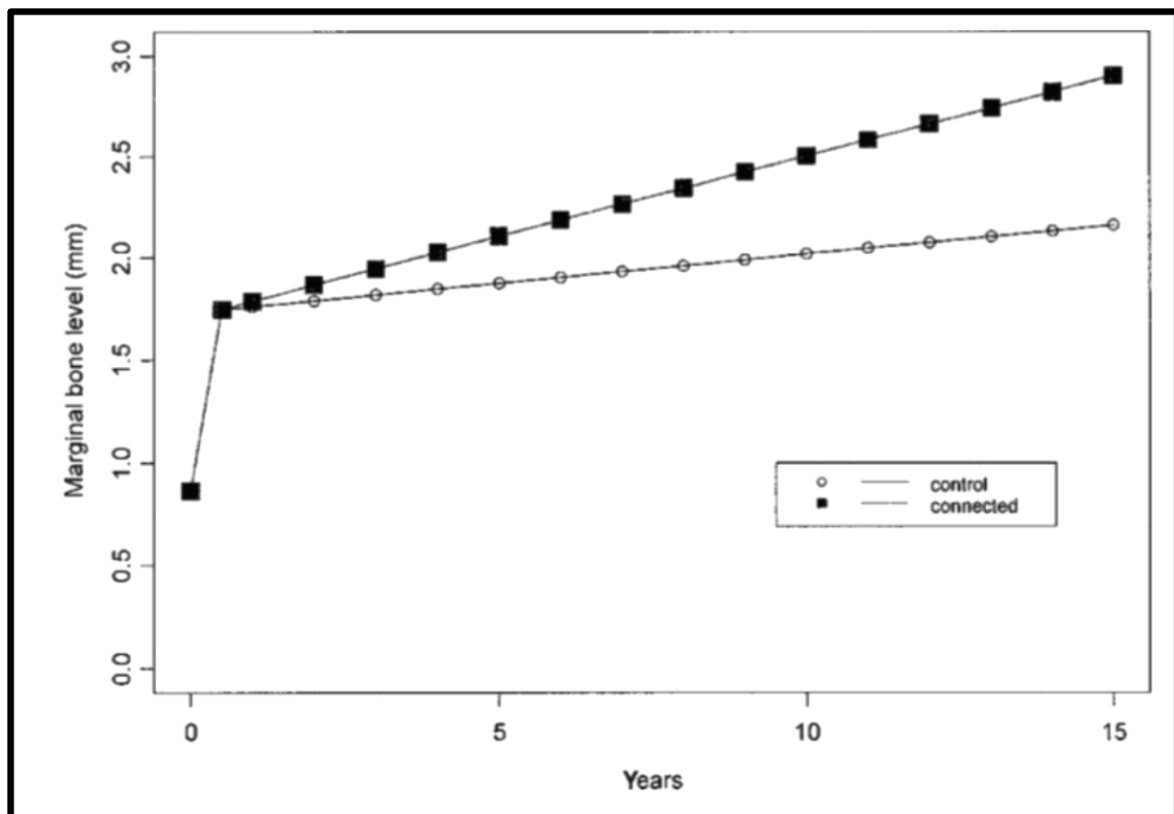


Fig. 2.11. Comparaison de l'évolution du niveau osseux marginal entre des bridges implanto-portés et des bridges dento-implanto-portés.

La perte osseuse est effectivement plus importante pour le groupe de patients porteurs de bridges dento-implanto-portés.

Néanmoins, les auteurs de cette étude concluent que les résultats obtenus ne sont pas significativement différents, ce qui ne leur permet pas d'affirmer que les bridges mixtes sont de pronostic défavorable en ce qui concerne la perte osseuse péri-implantaire.

En outre, ils se sont également attardés sur les différences de résultats en fonction de la conception de la prothèse réalisée (rigide, non rigide, ou mixte). Leurs conclusions seront développées dans un chapitre dédié. (II.4.1.)

Concernant les potentielles complications osseuses, d'autres études ont mis en évidence des résultats similaires (32) (33) (34).

II.2.4. Mise en évidence clinique des risques encourus

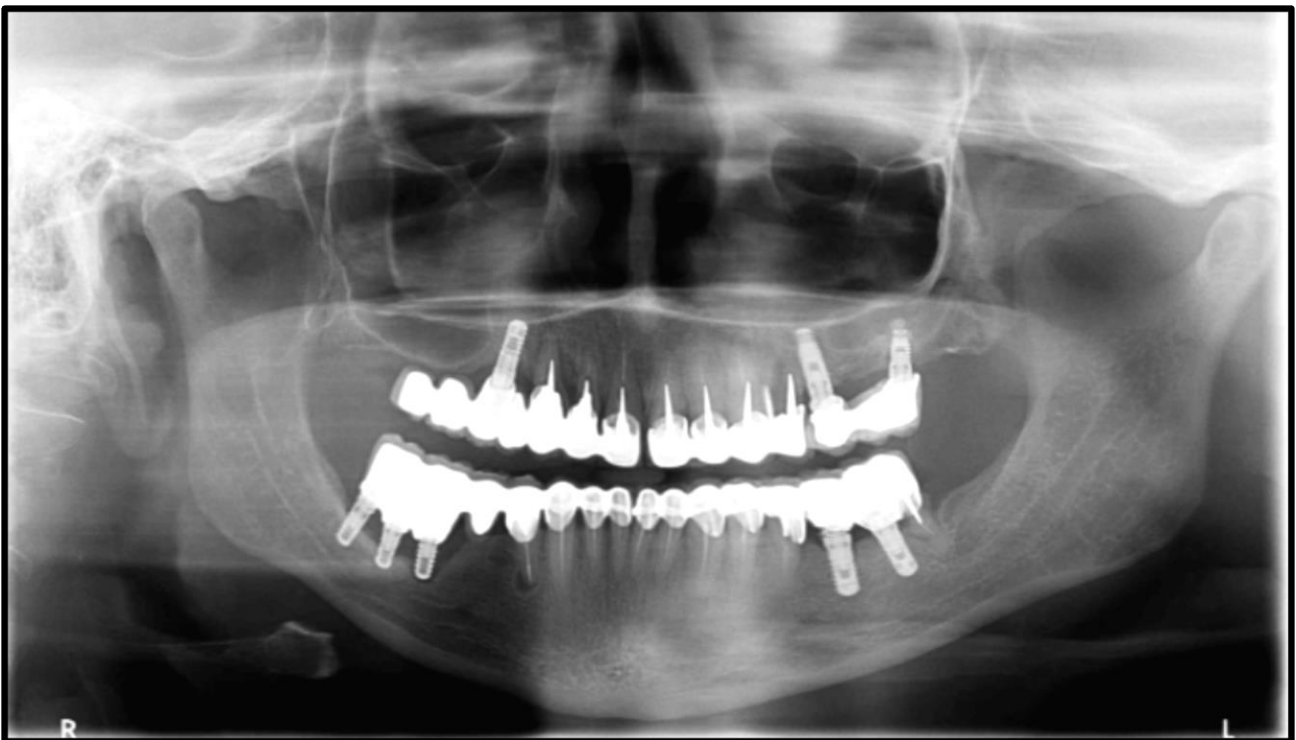

Fig. 2.12. Radiographie panoramique mettant en évidence plusieurs manifestations néfastes suite à la réalisation de plusieurs bridges mixtes (Courtoisie radiographie Dr Scibilia).

Cette radiographie reprend différentes conséquences possibles des bridges dento-implanto-portés, inhérents ou non à ce type de restauration.

Par exemple on peut remarquer, des pertes osseuses péri-implantaires au niveau du secteur 4 et du secteur 1.

De plus, les deux couronnes en extension dans le secteur 1 sont biomécaniquement de très mauvais pronostic pour la restauration prothétique.

Ou encore une lésion péri-apicale au niveau de la dent 44, due à la qualité du traitement endodontique.

II.3. Intérêts potentiels des bridges dento-implanto-portés

Greenstein et Coll. (22) ont listé, dans leur revue de la littérature, les différentes situations dans lesquelles la réalisation d'une restauration à piliers dentaire(s) et implantaire(s) pourrait représenter un intérêt certain.

II.3.1. Augmentation du nombre de possibilités thérapeutiques

II.3.1.a. Restrictions anatomiques

Nous connaissons les limites anatomiques inhérentes à une chirurgie implantaire, avec le risque de pénétration intrasinusienne ou de perforation de la paroi nasale inférieure lors de la pose d'un implant au maxillaire supérieur, et le risque d'effraction du canal dentaire inférieur ou de lésion du pédicule mentonnier à la mandibule.

Dans certaines situations particulières, ces risques sont trop importants et le patient n'est pas candidat à une chirurgie implantaire dans l'une de ces zones.

Ainsi, le recours à une solution dento-implanto-portée peut permettre de s'affranchir de ces restrictions anatomiques en réduisant le nombre d'implants, et par conséquent permet d'élargir les possibilités thérapeutiques pour le patient.

II.3.1.b. Défaut osseux localisé

Dans certains cas, le volume osseux (hauteur et/ou épaisseur) ne permet pas la mise en place d'un implant dans une zone édentée localisée.

Lorsqu'un implant a pu être posé de façon adjacente à cet édentement, il apparaît judicieux de solidariser ce dernier à un pilier dentaire naturel afin de remplacer la dent absente.

Évidemment, dans des conditions idéales, les contre-indications liées à ces restrictions anatomiques et à ces défauts de volume osseux peuvent être corrigées, notamment grâce aux techniques de greffes osseuses ou de régénération osseuse guidée.

Ainsi, l'option dento-implanto-portée naît des contre-indications de ces techniques, ou bien du refus de certains patients d'y avoir recours pour des raisons variées.

II.3.1.c. Échec lié à l'état général du patient

Dans certaines situations, la conception d'une prothèse dento-implanto-portée peut être une solution de seconde intention convenable suite à un premier échec, tout en informant le patient des conséquences potentielles.

Chez un patient irradié au niveau de la sphère oro-faciale, ou faisant partie de la catégorie de patient non éligible à l'implantologie la prothèse mixte est une alternative non négligeable. En effet, l'utilisation d'un implant déjà présent peut présenter un réel intérêt thérapeutique.

II.3.1.d. Manque d'espace mésio-distal

Au niveau d'un édentement encastré, il se peut que l'espace mésio-distal soit insuffisant pour y implanter une deuxième racine artificielle. Dans ce cas, la mise en place d'un seul implant puis la réalisation d'un bridge dento-implanto-porté présenterait un intérêt certain.

II.3.2. Solidarisation d'une dent mobile à un implant

Comme nous l'exposerons dans la partie consacrée aux applications cliniques, le fait de solidariser une ou plusieurs dents mobiles à des implants, en réalisant une prothèse fixée de grande étendue, peut être un moyen acceptable d'améliorer le pronostic de ces dents, en créant un effet de contention. Cependant, le choix de ces dents résiduelles, le positionnement des implants et la gestion de l'occlusion devront être gérés avec la plus grande attention, notamment en s'assurant de façon permanente de la stabilité de l'état parodontal du patient afin de réduire le risque de péri-implantite.

II.3.3. Apport de proprioception grâce aux éléments dentaires

Comme expliqué précédemment, le ligament parodontal confère à la dent une proprioception, permettant un contrôle permanent vis-à-vis des forces occlusales appliquées. L'implant dentaire en étant dépourvu, les forces développées au niveau de deux prothèses implanto-portées en occlusion sont plus importantes qu'au niveau de deux dents naturelles (*figure 1.12.*).

Ce manque de proprioception est parfois la cause de complications (fractures d'implants, endommagement de la céramique cosmétique, dévissage des prothèses implanto-portées, perte osseuse péri-implantaire), d'autant plus lors de la présence de para-fonctions.

La solidarisation des implants à des éléments dentaires pourrait être un avantage du point de vue proprioceptif pour l'ensemble de la restauration réalisée.

II.3.4. Diminution du coût et du temps de traitement

S'ils sont réalisables dans des conditions biomécaniques acceptables, les bridges dento-implanto-portés pourraient être proposés aux patients ne souhaitant pas réaliser une restauration entièrement implanto-portée pour des raisons financières ou de durée de traitement trop importante.

II.3.5. Pallier l'absence d'un pilier dentaire

Au niveau d'une restauration totale par l'intermédiaire d'un bridge dento-porté, la mise en place d'un implant supportant une coiffe solidarisée à ce bridge peut permettre de compléter la restauration de façon biomécaniquement plus stable et moins risquée qu'en réalisant une extension distale.

II.4. Données actuelles et recommandations de bonne pratique

Chacun des choix thérapeutiques doit être réalisé en évaluant le rapport bénéfique/risque qui en résulte.

Les différents intérêts et risques possibles inhérents aux restaurations fixes dento-implanto-portées ont été décrits précédemment.

Il apparaît difficile d'établir une conduite à tenir systématique face à cette problématique. Il est important d'individualiser chaque situation et de prendre en compte les risques potentiels, en les quantifiant correctement.

Les études portant sur la longévité des restaurations mixtes n'ont pas réellement pris en compte la variabilité du contexte global dans lequel elles ont été mises en œuvre. Ainsi, le degré de mobilité des dents naturelles utilisées comme piliers et de leurs dents adjacentes et antagonistes n'a que trop peu été discuté. Le concept occlusal choisi dans la réalisation de telles restaurations n'a également pas fait l'objet d'études comparatives.

Il est clair qu'une sélection soigneuse du patient est indispensable à la bonne réalisation de ce type de restauration.

Une grande vigilance vis-à-vis d'éventuelles para-fonctions est nécessaire, puisque chez le bruxomane le risque d'intrusion est largement augmenté mais aussi à propos du contexte global, notamment l'âge du patient. Ce type de prothèse ne doit pas représenter la solution préférentielle, elle est et doit rester un compromis lorsque la solution prothétique principale ne peut être appliquée.

Par exemple, un patient âgé, et dont l'état général contre-indique la réalisation d'une chirurgie ne doit pas être considéré de la même façon qu'un adolescent, ne présentant pas de restrictions anatomiques ni d'antécédents médicaux particuliers.

II.4.1. Type de connexion réalisée

Lorsque la connexion entre les piliers est réalisée de façon rigide, la divergence de mobilité entre la dent naturelle et l'implant n'est pas contournée et la restauration n'est pas rendue plus flexible. En revanche, les bras de leviers verticaux et transversaux sont réduits et le ligament parodontal conserve son apport proprioceptif malgré la solidarisation de la dent avec l'élément implantaire ostéointégré et ankylosé.

De plus, la rigidité de la connexion semble être un facteur très positif à propos du risque d'ingression du pilier dentaire. (25)

L'utilisation de glissière ou de mécanisme rupteur de force a été envisagée dans le but d'éviter les conséquences de la différence de mobilité et d'amortissement entre les piliers d'une restauration dento-implanto-portée.

Certaines études ont pu démontrer que les complications osseuses des prothèses mixtes pouvaient être réduites par l'utilisation de systèmes non rigides de type glissière. (31)

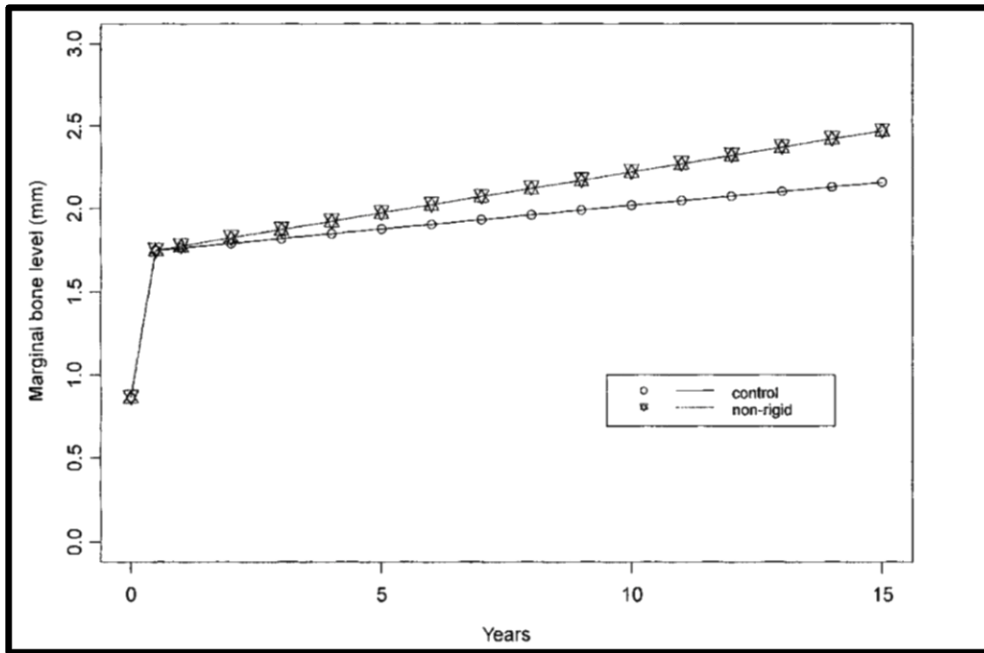


Fig. 2.13. Comparaison de l'évolution du niveau osseux marginal entre des bridges implanto-portés et des bridges dento-implanto-portés de conception non rigide.

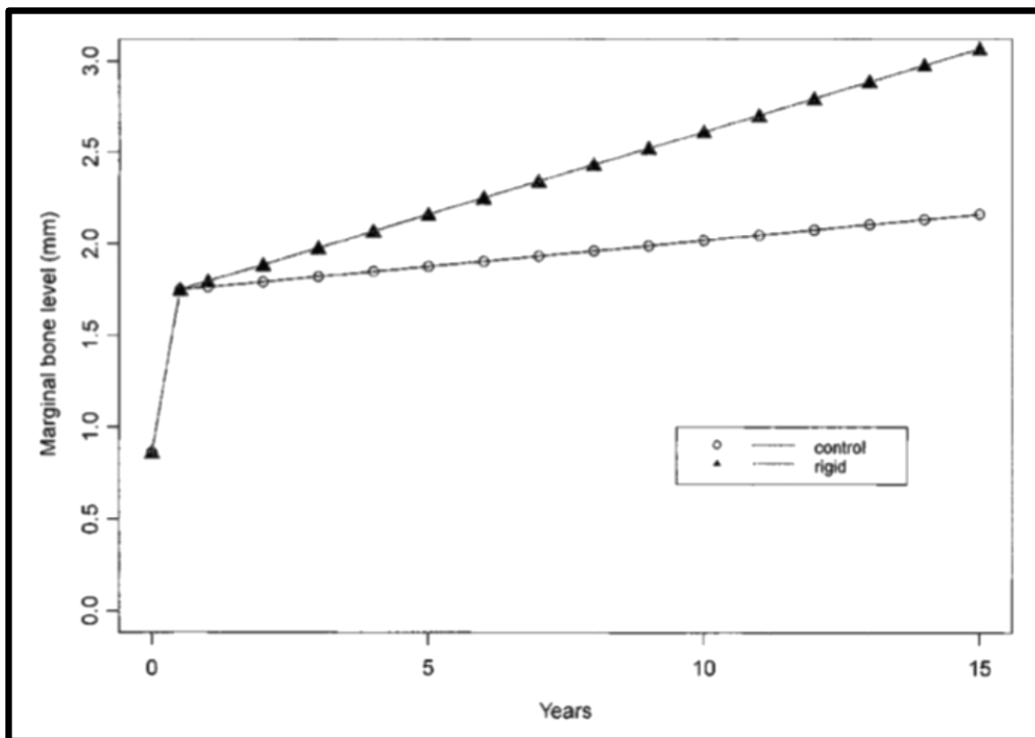


Fig. 2.14. Comparaison de l'évolution du niveau osseux marginal entre des bridges implanto-portés et des bridges dento-implanto-portés de conception rigide.

Cependant, les différentes études réalisées à ce sujet ne recommandent pas ce choix, principalement en raison du risque d'ingression, qui est alors accru.

II.4.2. Sélection des dents piliers

Les risques précédemment cités inhérents à la mise en œuvre d'une prothèse fixée mixte doivent conduire le praticien à être particulièrement vigilant en ce qui concerne les dents qu'il choisira pour supporter la prothèse.

En effet, les dents susceptibles de subir une fracture, une infection (qu'elle soit d'origine parodontale ou endodontique), ou celles dont le support parodontal est particulièrement affaibli ne doivent pas être envisagées. (35)

D'après Quaranta et Coll. (36), les dents présentant une mobilité clinique, non physiologique, ne sont pas éligibles à ce type de prothèse, cette étude appelle également à être très vigilant à propos de la longueur du bridge réalisé qui ne doit pas être trop importante afin d'éviter sa flexion pouvant entraîner des fractures prothétiques à cause d'un bras de levier trop important et/ou des intrusions dentaires. (Fig. 2.9)

Le secteur d'arcade concerné par la restauration prothétique est également discuté dans cette étude, ce qui conduit les auteurs à déconseiller l'exploitation des dents antérieures, présentant une mobilité physiologique plus importante (90-108 μm) que les dents postérieures (56-73 μm).

Enfin, concernant la morphologie géométrique de la dent pilier, les études concluent qu'il faut favoriser les dents présentant une courbure radiculaire, et/ou une section ovale.

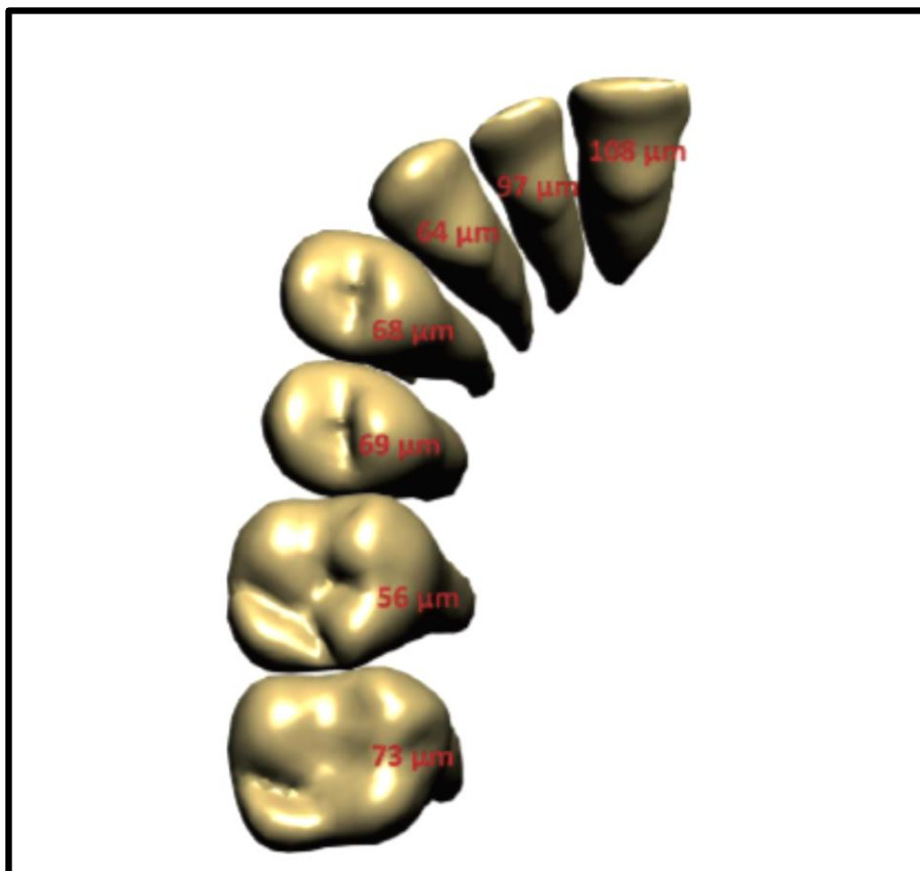


Fig. 2.15. Quantification de la mobilité transversale moyenne des dents saines. (37)

II.4.3. Prise de décision en fonction de la situation globale : exemples cliniques

II.4.3.a. Remplacement d'une seconde prémolaire maxillaire

La mobilité transversale physiologique moyenne d'une dent postéro-maxillaire est d'environ $56\ \mu\text{m}$, et celle d'un implant avoisine les $25\ \mu\text{m}$.

Dans le plan axial, la dent postérieure maxillaire a une mobilité s'élevant à $28\ \mu\text{m}$ en moyenne, contre environ $5\ \mu\text{m}$ pour l'implant.

Dans le cas où les dents adjacentes et antagonistes présentent une mobilité physiologique, la situation peut être considérée comme favorable à la réalisation d'un bridge dento-implanto-porté reliant la première prémolaire à la première molaire. Le différentiel d'amortissement pourra être compensé par une gestion optimale de l'occlusion. Ainsi, le moment de flexion appliqué à l'implant sera largement inférieur au seuil nécessaire pour provoquer une rupture mécanique de la vis de fixation du pilier.

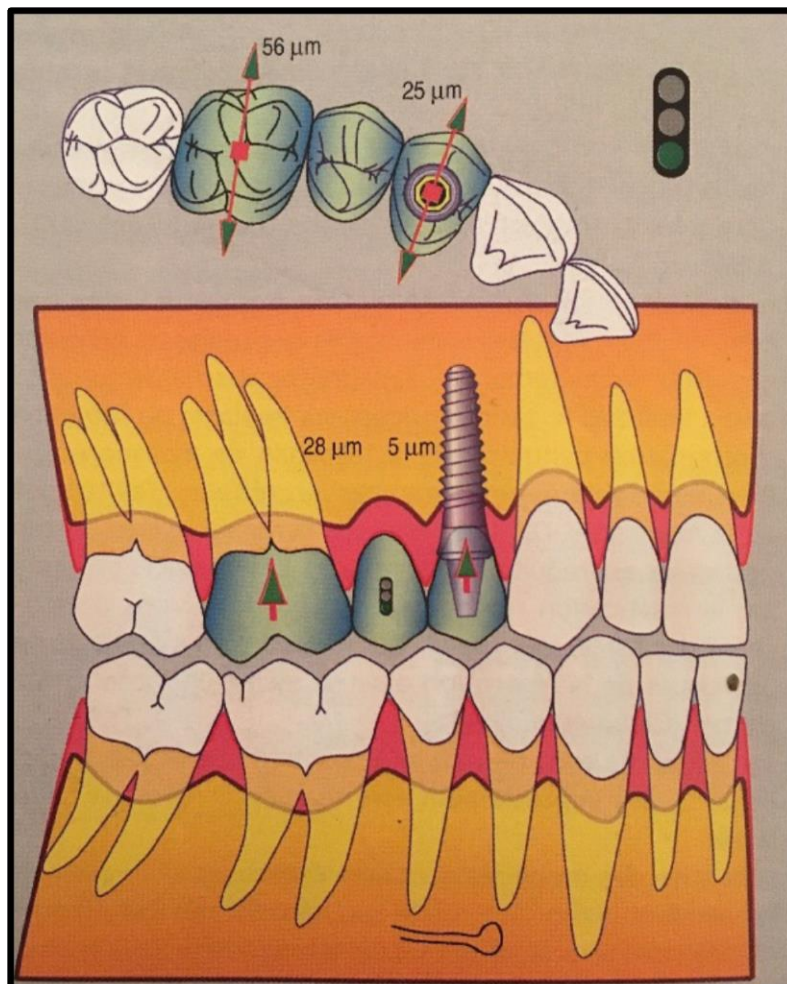


Fig. 2.16. La liaison d'une molaire maxillaire, présentant une mobilité clinique réduite ou normale, avec un implant prémolaire, est possible sans risque, car le différentiel de mobilité est faible. (20)

Si l'on souhaite remplacer cette même prémolaire maxillaire, mais en présence de dents adjacentes et antagonistes plus mobiles (mobilité 2 et 2+), notons que la situation sera beaucoup plus risquée, et la gestion de l'occlusion beaucoup plus difficile : si les dents antagonistes présentent un état parodontal et une mobilité convenables, l'implant sera inévitablement en surocclusion pendant la fonction par déplacement des dents voisines, ce qui aura pour conséquence d'augmenter considérablement le risque de perte osseuse et de fracture. Si les dents antagonistes sont très mobiles, alors elles seront elles-mêmes en danger.

II.4.3.b. Remplacement d'une incisive maxillaire

L'incisive centrale maxillaire a une mobilité transversale moyenne de $108\ \mu\text{m}$, ce qui équivaut à plus de deux fois la mobilité d'une dent postérieure, les conséquences peuvent être très importantes lors de la réalisation d'une prothèse mixte.

Ainsi, si les dents adjacentes et antagonistes présentent une mobilité physiologique, la différence d'amortissement, tout de même élevée, rend plutôt difficile voire quasiment impossible l'obtention de guidages d'incision harmonieux entre l'implant et les dents adjacentes. Les contacts en occlusion d'intercuspidie maximale doivent être légers, et nous devons les minorer en incision légère afin qu'ils soient équilibrés lors d'une incision forte, en portant également une attention particulière à la symétrie du guidage postérieur.

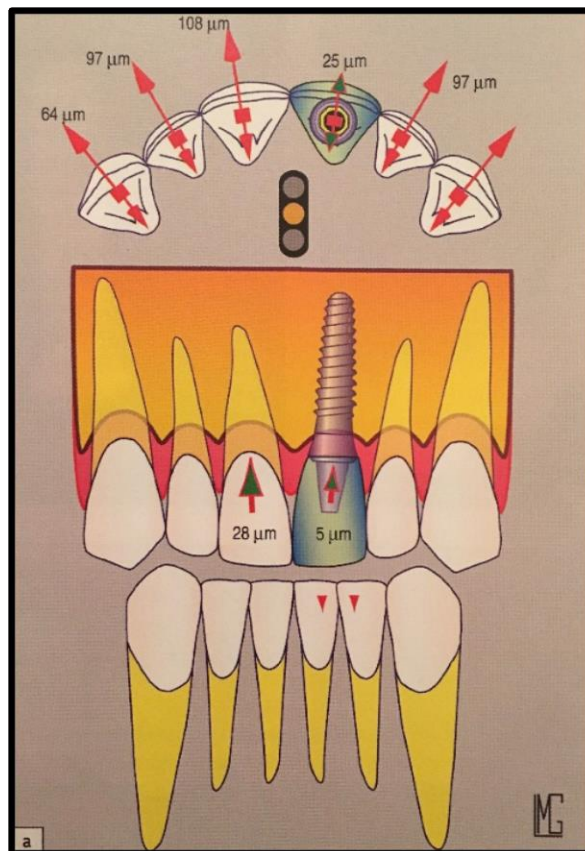


Fig. 2.17. Le différentiel de mobilité transversale entre un implant unitaire maxillaire antérieur et les incisives voisines est déjà important lorsque ces dernières ont une mobilité normale. (20)

Dans le cas où les dents adjacentes et antagonistes sont très mobiles (mobilité 2 et 2+), c'est l'implant qui subira l'essentiel de l'effort d'incision avec un bras de levier très important. Des pertes osseuses péri-implantaires et des fractures prothétiques seront alors très fréquemment observées.

La seule solution envisageable à cette problématique serait de réaliser une contention de tout le secteur antéro-maxillaire tout en veillant de façon très minutieuse à la gestion de l'occlusion de la reconstitution lors du mouvement d'incision. Devant un tel cahier des charges, il apparaît parfois préférable de renoncer à la solution implantaire et de remplacer l'ensemble des dents antérieures absentes par des intermédiaires de bridge dento-porté.

II.4.3.c. Réalisation d'une restauration fixée de moyenne ou grande étendue

Lorsque la mobilité des dents résiduelles intra-arcade et des antagonistes est physiologique, une telle restauration est possible, elle doit cependant faire l'objet d'une attention particulière en ce qui concerne le choix de la position des piliers implantaires, ainsi que la gestion de l'occlusion de la restauration.

Si les dents résiduelles et antagonistes sont assez mobiles, la restauration totale dento-implanto-portée pourra améliorer leur pronostic en permettant leur contention, à condition d'être très vigilant quant à la position des implants. En effet, ceux-ci devront être posés selon un plan triangulaire ou polygonal, et la mise en place d'un seul implant en position médiane est à éviter.

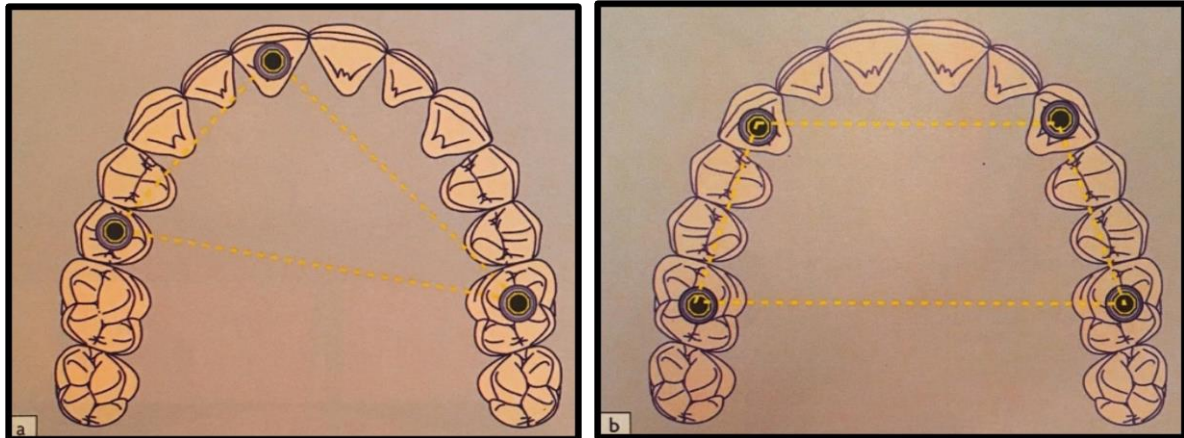


Fig. 2.18. Schématisation de restaurations dento-implanto-portées de grande étendue. Le plan d'organisation des implants doit être triangulaire (a) ou polygonal (b). (20)

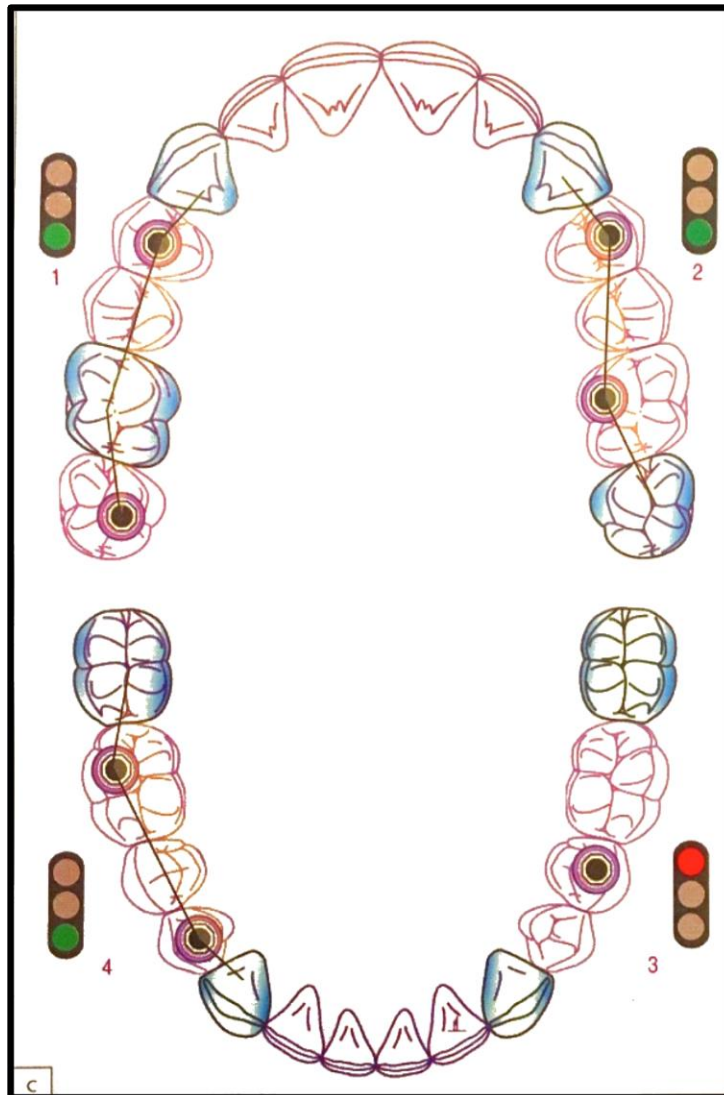


Fig. 2.19. Restaurations postérieures d'étendue moyenne : lorsque la double sustentation (dentaire et implantaire) et le décalage frontal des implants est possible, les conditions sont optimales (1, 2, 4). Le positionnement d'un seul implant en position médiane est à éviter, il doit être placé à proximité du pilier naturel le moins stable (3). (20)

III. Perspectives d'avenir : l'implant biologique

Les implants dentaires actuellement utilisés ne reproduisent pas l'ensemble des fonctions de la dent naturelle, notamment celles induites par le ligament parodontal, ce qui rend difficile la réalisation de prothèses fixes dento-implanto-portées ; la recherche en biomécanique et en bio-ingénierie tente de pallier ces différences, notamment en recherchant à simuler le rôle du ligament parodontal, ou bien à régénérer celui-ci au contact de l'implant dentaire.

III.1. Le développement d'un implant amorti par un ligament artificiel

Certains fabricants ont consacré leurs recherches à la conception d'un implant dentaire entouré d'un ligament artificiel, grâce à l'utilisation d'une gaine en téflon (Implants IMZ[®]) afin de simuler le rôle du ligament parodontal.

En 2003, une étude a expérimenté ces implants en évaluant leur taux de survie à 5 puis à 10 ans, révélant un taux de survie cumulé de 96% après 5 ans et de 82,4% après 10 ans. (38)

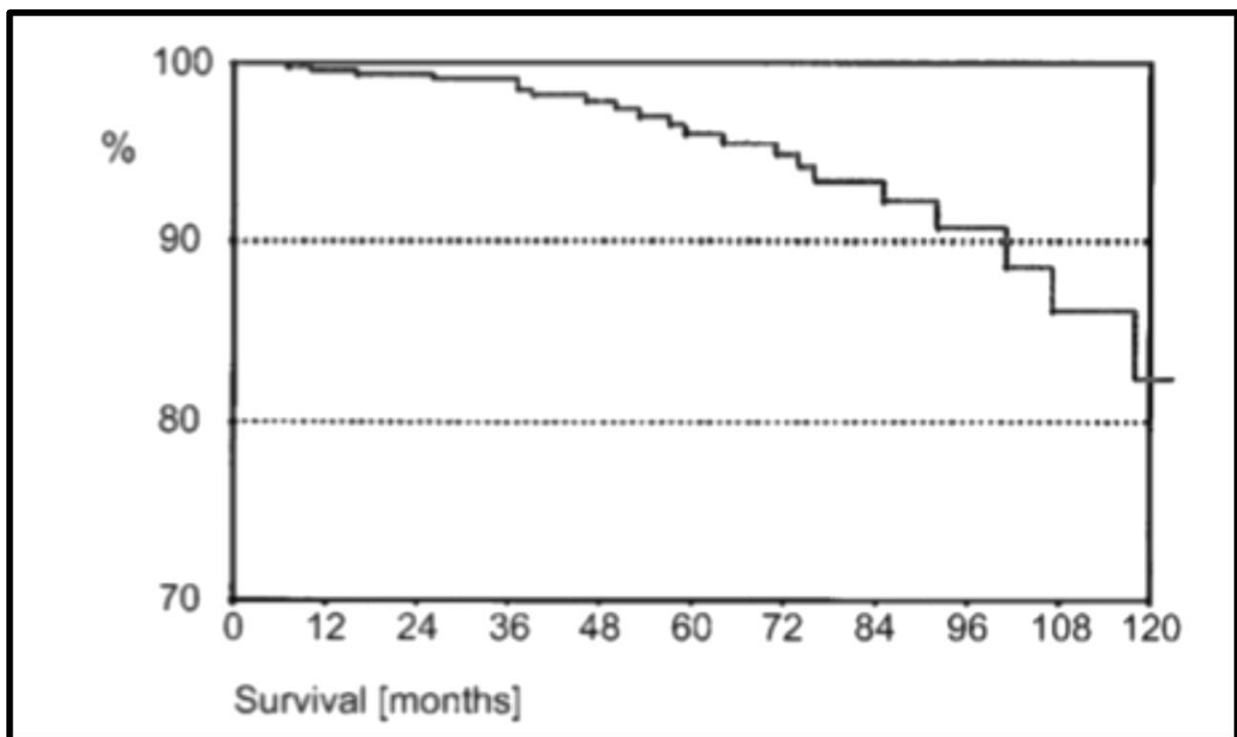


Fig. 3.1. Taux de survie à 10 ans des implants amortis IMZ[®]. (38)

Cet essai, d'abord prometteur, a finalement fait état d'un vieillissement déplorable, le rapport bénéfice/coût devenant défavorable. L'utilisation de cet implant a rapidement été abandonnée.

D'autres chercheurs ont ici tenté d'allier une action moléculaire avec la mécanique pure. En effet, ils développent un modèle d'implant renforcé par des nano-ressorts, avec l'utilisation du facteur NGF afin d'induire une régénération tissulaire péri-implantaire.(39)

Cet implant posséderait une structure périphérique en contact direct avec l'os alvéolaire, ainsi qu'une partie centrale, ces deux parties étant reliées par les nano-ressorts.

Le facteur NGF serait ensuite appliqué, dans l'espoir de permettre une régénération nerveuse et une cicatrisation osseuse facilitée avec une meilleure ostéointégration. Les auteurs formulent cette hypothèse en précisant qu'elle doit être vérifiée sur le plan biomécanique ainsi que sur le plan histologique. Une application clinique de ce modèle semble très hypothétique et plutôt complexe.

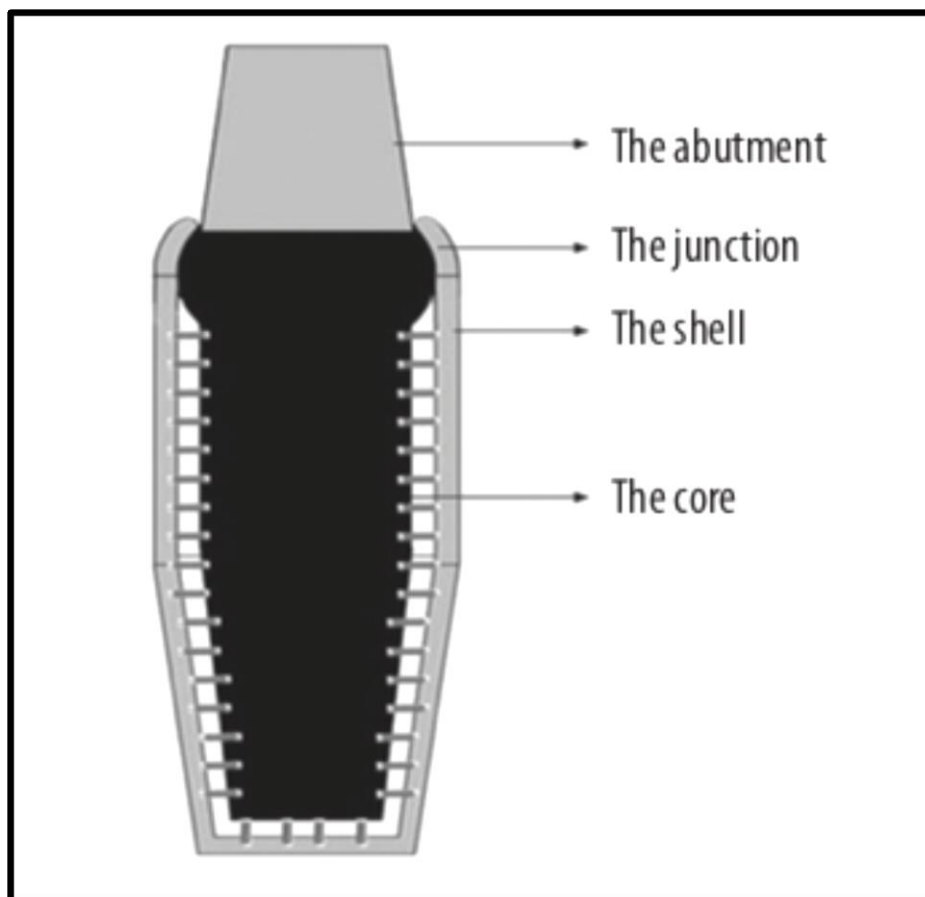


Fig. 3.2. Design hypothétique de l'implant amorti par des nano-ressorts. (39)

III.2. L'ingénierie tissulaire

III.2.1. Définition et principe

D'après le CNRS, l'ingénierie tissulaire est un domaine interdisciplinaire qui cherche à restaurer et à maintenir la fonction d'un tissu en appliquant les principes de la biologie et de l'ingénierie. Le principe est de développer des équivalents tissulaires en associant des cellules, un biomatériau et des facteurs biochimiques, de telle sorte que les cellules puissent proliférer et se différencier dans un environnement proche de leur environnement naturel. Il est nécessaire, au préalable, de collecter, d'isoler et d'amplifier les cellules à partir d'une biopsie du patient ou d'un donneur compatible. L'objectif est de recréer un tissu hors du corps afin d'implanter un dispositif « sur-mesure » chez le patient.

L'objectif de l'ingénierie tissulaire étant de recréer un tissu similaire sinon identique à l'original, la connaissance des mécanismes de régulation nécessaires au développement embryonnaire des tissus et organes est capitale.

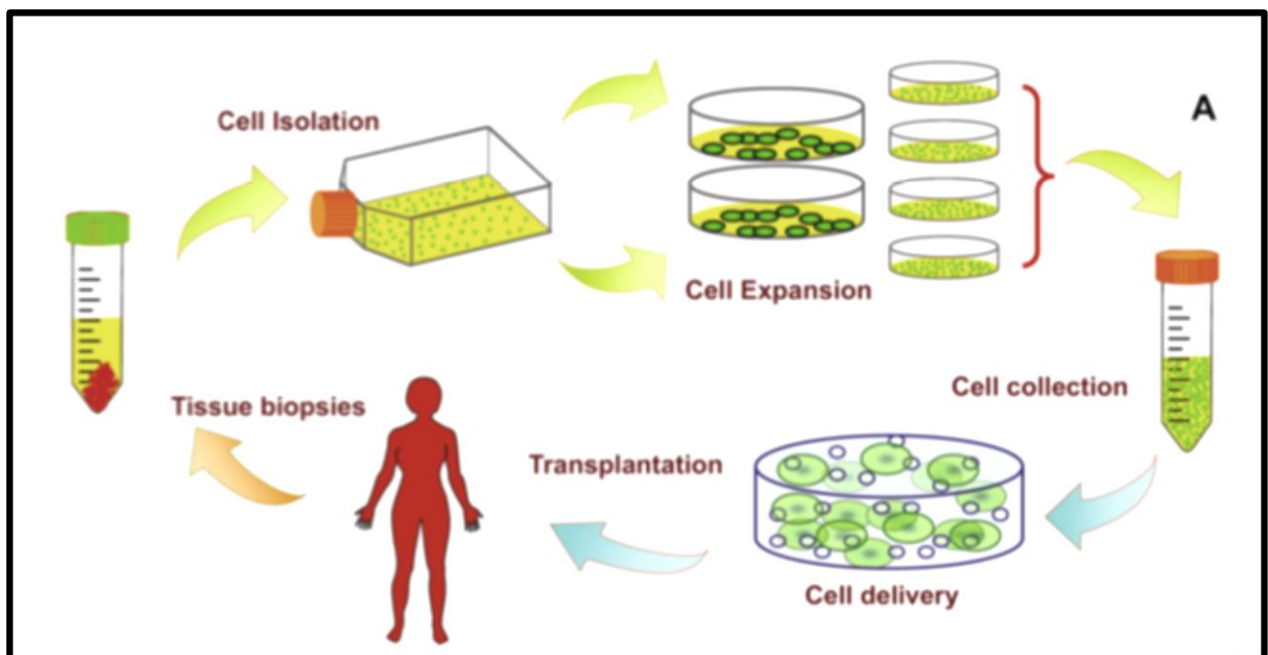


Fig. 3.3. Représentation schématique de l'ingénierie tissulaire. (40)

III.2.2. L'ingénierie tissulaire au service de la parodontologie et l'implantologie

Les théories actuelles suggèrent que les cellules du ligament parodontal ont la capacité de restaurer l'ensemble des tissus parodontaux, conjonctifs et minéralisés, lorsqu'elles sont utilisées de manière appropriée.

Des études sur modèles animaux ont démontré les propriétés régénératives des tissus parodontaux (cément, ligament et os alvéolaire), ce qui impliquerait la présence de cellules souches dans ces tissus. (41)

Les cellules souches du ligament parodontal possèdent les caractéristiques de cellules souches mésenchymateuses multipotentes. Elles pourraient ainsi se différencier in vitro en un large panel de cellules (ostéoblastes, cémentoblastes, adipocytes, chondrocytes, fibroblastes, neurones, hépatocytes...). (42) (43)

De plus, les cellules du ligament parodontal sont dotées d'une fonction immunosuppressive et présentent une faible immunogénicité. (44)

Cependant, ces approches sont associées à des résultats imprévisibles et variables. De nombreuses expériences ont fait état de la présence d'un nouveau ligament parodontal désorganisé et donc non fonctionnel.

A ce jour, la seule étude clinique concernant la transplantation de cellules souches du ligament parodontal a été réalisée sur trois patients atteints de parodontite. Les patients ont été suivis pendant 72 mois après implantation dans les défauts osseux d'un complexe comportant les cellules souches du ligament parodontal et un substitut osseux. Les résultats ont révélé un gain d'attache clinique et une néoformation osseuse visible radiologiquement. (45)

L'implantologie pourrait grandement tirer profit de l'ingénierie tissulaire, d'une part grâce à la possibilité de recréer un volume osseux avant une chirurgie implantaire, mais également en favorisant la formation d'une structure conjonctive jouant le rôle du ligament parodontal à la périphérie de l'implant.

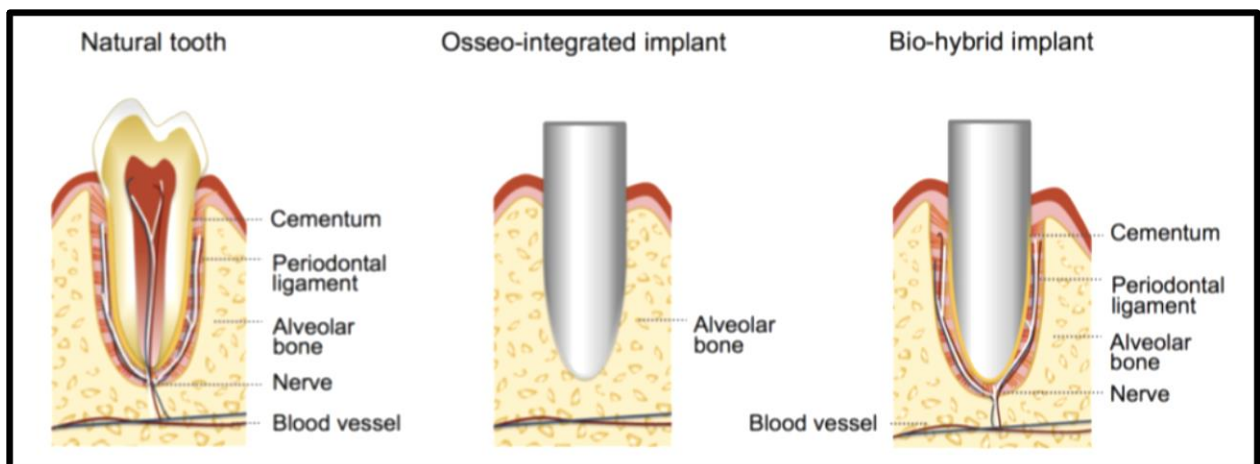


Fig. 3.4. Modèle d'implant bio-hybride obtenu par ingénierie tissulaire. (46)

III.3. Données de la littérature

Nous exposerons les résultats de deux expériences, récentes, ayant obtenu un succès relatif quant à la réalisation et l'utilisation d'un implant « biologique » pouvant se comporter comme une dent naturelle.

Ces deux études divergent par le type de cellules employées. Dans la première, les auteurs utilisent des cellules souches embryonnaires issues du follicule dentaire de la troisième molaire de souris (46).

En revanche, la deuxième étude s'efforce de s'affranchir de l'utilisation de cellules souches embryonnaires, pour des raisons éthiques et sanitaires, et obtient des résultats satisfaisants (47).

III.3.1. Développement d'un implant bio-hybride grâce aux cellules souches embryonnaires du follicule dentaire

L'objectif de cette étude est de développer un implant bio-hybride, entouré d'un tissu conjonctif fibreux en utilisant des cellules souches embryonnaires du follicule dentaire.

Les chercheurs ont utilisé des cellules souches dérivées du follicule de dents de sagesse incluses d'embryons de souris, et les ont appliquées sur un implant en Titane recouvert d'une couche d'hydroxyapatite, qu'ils ont ensuite implanté sur des souris dans la région de la première molaire inférieure.

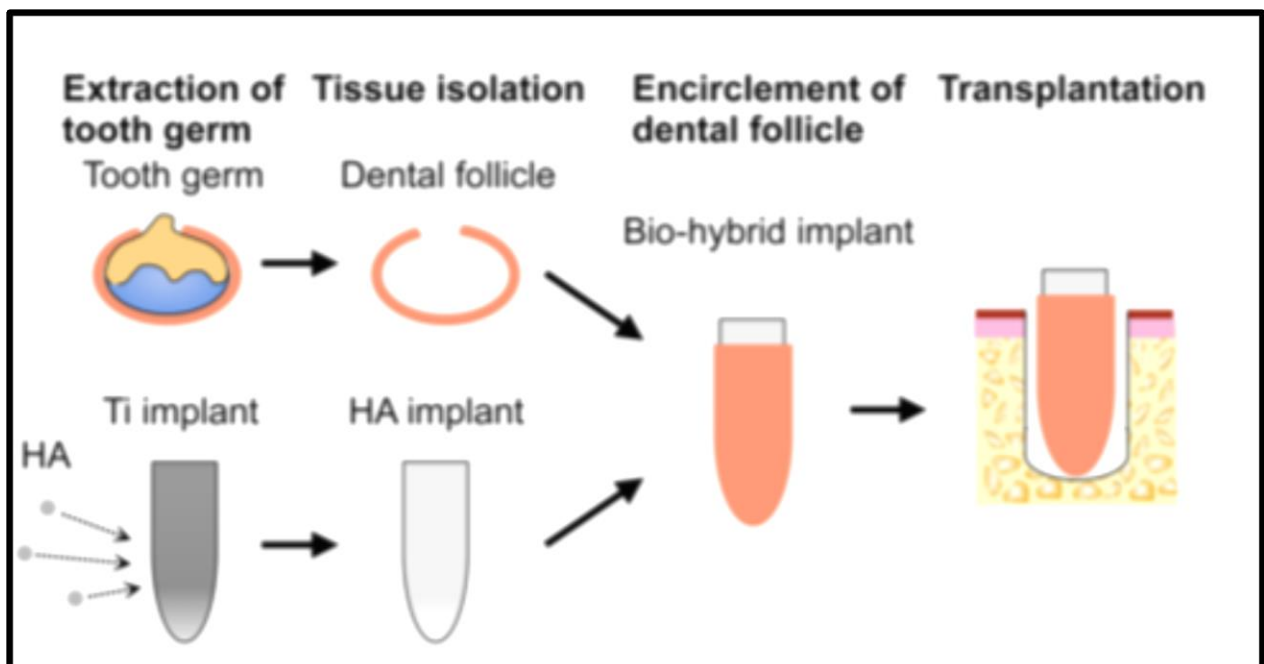


Fig. 3.5. Schématisation de l'expérience d'Oshima. (46)

Dans l'expérience témoin, l'implant uniquement recouvert d'hydroxyapatite s'est ostéointégré, alors qu'au niveau de l'implant entouré par le follicule dentaire, la structure du ligament parodontal, avec des fibres de collagène transversales et des fibres d'élastine longitudinales a été observée, mais également une structure minéralisée s'apparentant à du ciment ainsi qu'une néoformation osseuse.

Le ligament parodontal néoformé s'est révélé d'une largeur comparable à celui présent à la périphérie d'une dent naturelle.

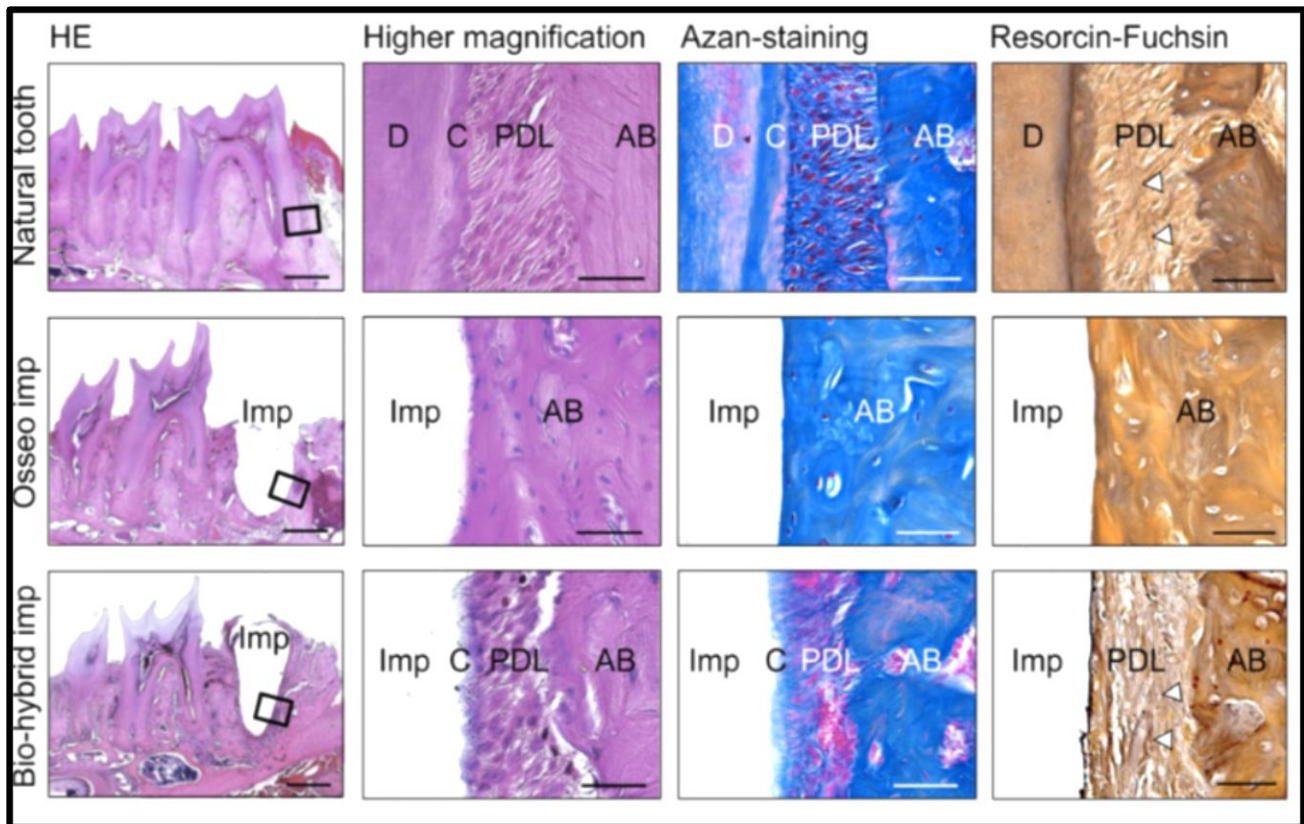


Fig. 3.6. Analyse histologique d'une dent naturelle, d'un implant ostéointégré, et d'un implant bio-hybride 30 jours après l'implantation sous trois colorations : HE, Azan-Staining, Resorcin-Fuchsin et à deux grossissements (500 mm pour la colonne de gauche et 50 mm pour les autres colonnes). (46)

*D : dentine
C : ciment
AB : os alvéolaire
PDL : ligament parodontal
Imp : implant*

Cet implant a pleinement restauré les fonctions dentaires physiologiques, qu'il s'agisse de mobilité en réaction à des forces orthodontiques, d'amortissement ou de proprioception, ce qui signifie que les tissus parodontaux régénérés ont été innervés. Une régénération osseuse péri-implantaire a également été observée.

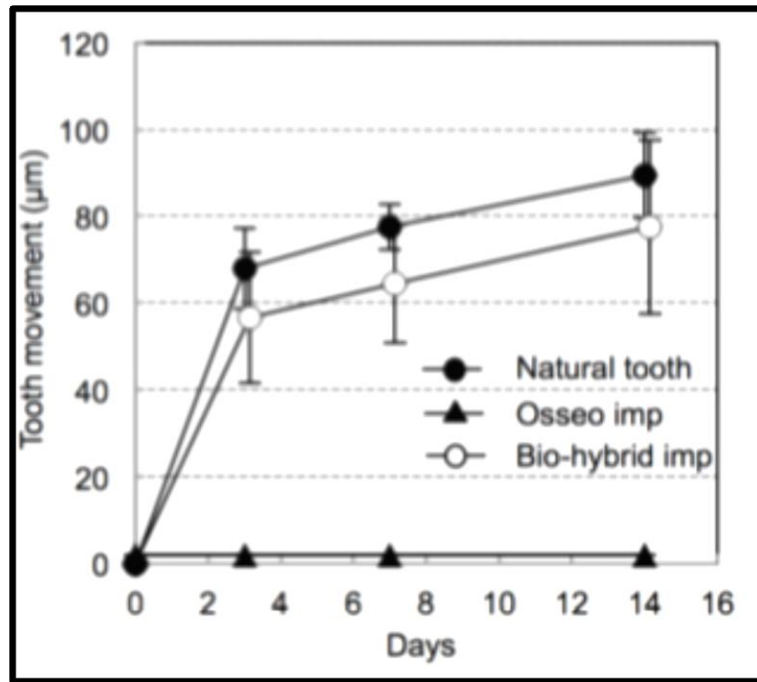


Fig. 3.7. Le mouvement de la dent naturelle, de l'implant ostéointégré et de l'implant bio-hybride ont été mesuré après un traitement orthodontique expérimental aux jours 0, 3, 7 et 14. (46)

Le remodelage osseux existant au niveau d'une dent naturelle lors de forces orthodontiques a également été observé au niveau de l'implant bio-hybride, et a révélé une localisation correcte des ostéoblastes et des ostéoclastes en fonction du sens de la contrainte mécanique, similaire à celle existant pour une dent naturelle.

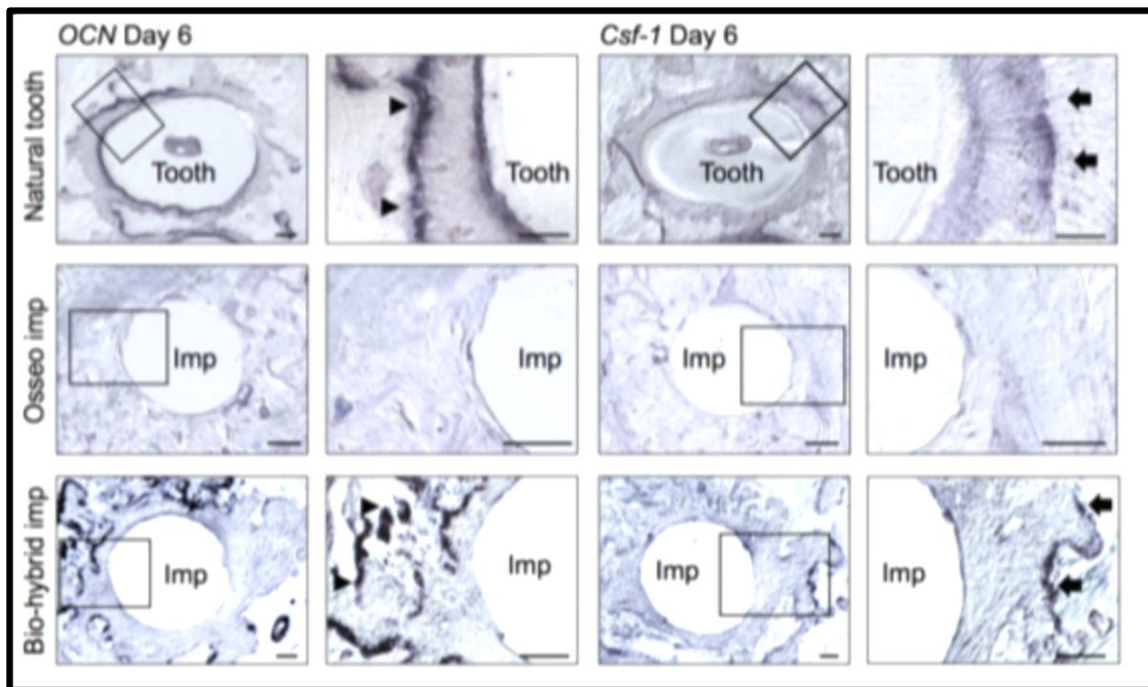


Fig. 3.8. Observation des cellules positives pour l'ARNm d'Ocn, marqueur d'ostéogenèse (tête de flèche) du côté en compression et des cellules positives pour l'ARNm de Csf-1, marqueur d'ostéoclasie (flèche) sur le côté en tension. (46)

Enfin, l'illustration suivante met en évidence la présence de fibres nerveuses immunoréactives sur le pourtour de l'implant bio-hybride :

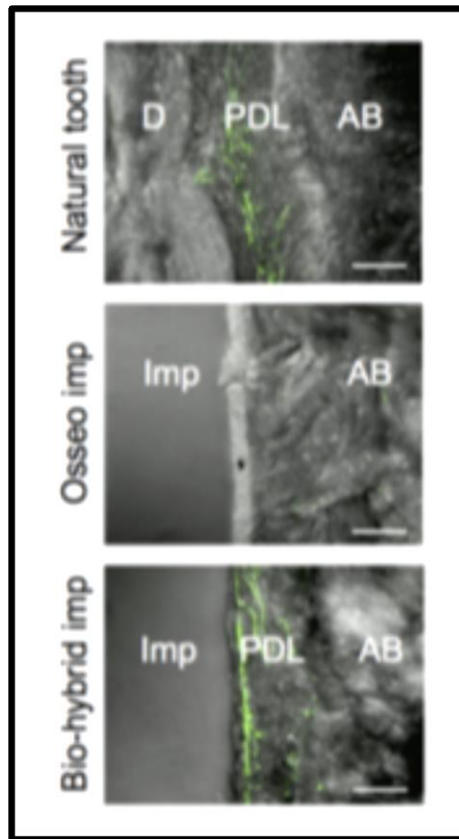


Fig. 3.9. Les fibres nerveuses du ligament parodontal de la dent naturelle (en haut), de l'implant ostéointégré (au milieu) et de l'implant bio-hybride (en bas) ont été analysées par immunohistochimie en utilisant des anticorps spécifiques pour le neurofilament (NF). (46)

Les auteurs de l'étude précisent cependant que la mise en œuvre clinique de cette expérience reste pour l'heure trop fastidieuse.

De plus, l'usage des cellules souches embryonnaire présente un certain risque en raison de leur potentiel tumorigène et implique des difficultés d'ordre éthique.

III.3.2. Développement d'un implant biologique grâce aux cellules du ligament parodontal

Cette équipe de recherche, s'appuyant sur l'étude d'Oshima, a souhaité obtenir des résultats similaires, en s'affranchissant de l'utilisation des cellules souches embryonnaires du follicule dentaire.

Ils ont utilisé des feuilles composées de cellules humaines immortalisées, afin d'améliorer la reconstruction tissulaire. Cette technique a été employée dans de nombreuses thérapeutiques, notamment pour la cornée, la vessie ou encore la régénération cardiaque.

Dans cette expérience, comme dans la précédente, le filetage de l'implant en titane a été revêtu d'une couche d'hydroxyapatite (HA) pour améliorer la cicatrisation osseuse

autour de l'implant, et des cellules parodontales humaines, dont des cémentoblastes (ihCEMs) et des cellules du ligament parodontal (ihPDLs), ont été utilisées.

Dans le but d'améliorer le potentiel de régénération, ils ont également utilisé des cellules endothéliales de veines ombilicales humaines (HUVECs) humaines pour induire l'apport sanguin, et des restes de cellules épithéliales de Malassez (ERM) d'origine porcine.

Les quatre types de cellules, contribuant à la régénération du parodonte, ont été appliqués sous la forme de feuilles cellulaires à la surface de l'implant et ce dernier a été transplanté chez la souris, recouvert par les feuilles composées d'un seul type de cellules, ou d'une combinaison de divers types cellulaires.

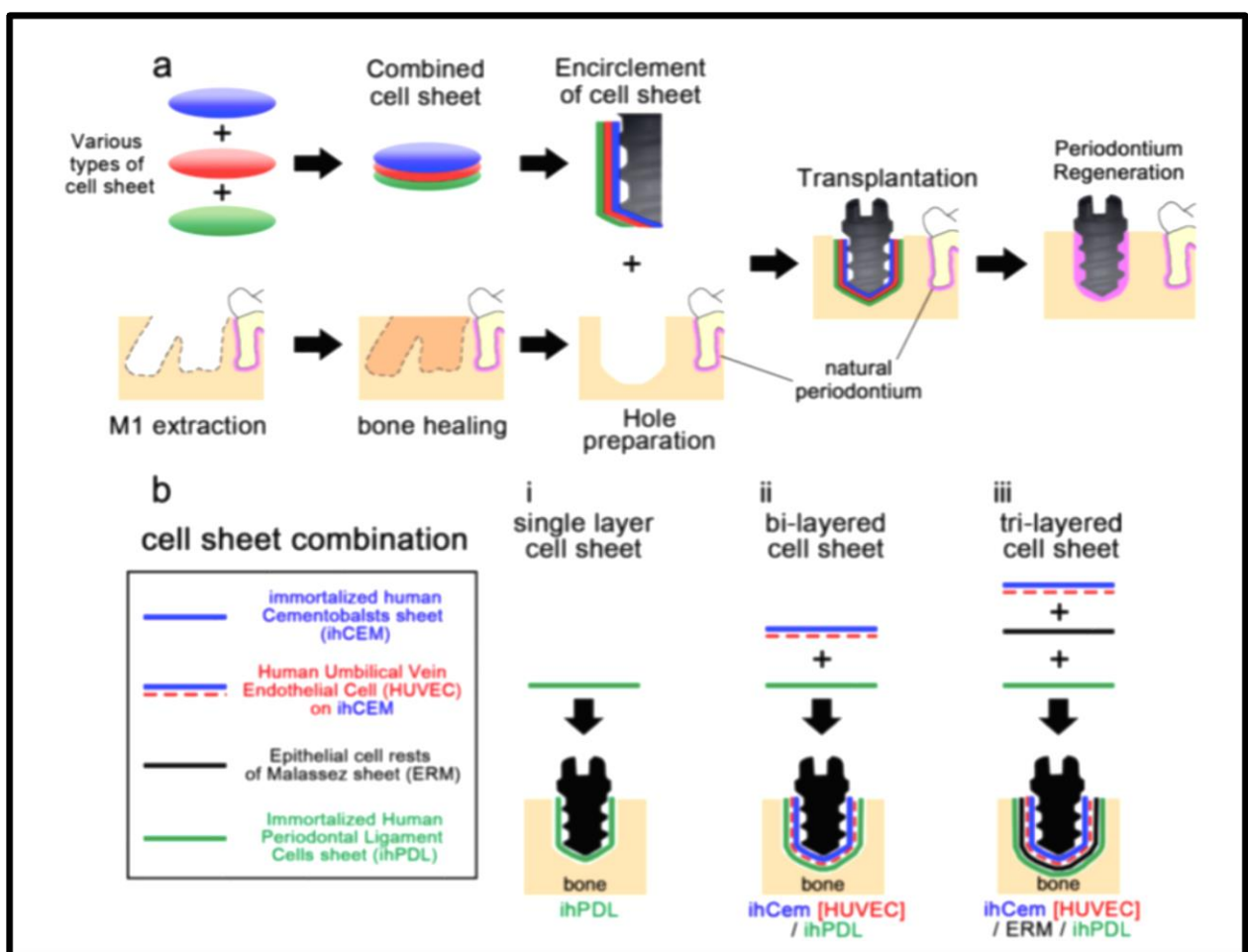


Fig. 3.10. Transplantation d'un implant « biologique » dans un modèle d'extraction dentaire. (a) Représentation schématique de la procédure (b) Les différentes combinaisons de feuilles de cellules utilisées dans cette étude.

Des caractéristiques anatomiques spécifiques ont émergé en fonction du type de cellules présentes à l'intérieur des feuilles.

Huit semaines après la transplantation, les feuilles de cellules transplantées, composées de cellules ihPDLs, ihCEMs/HUVECs, et ERM, formaient un tissu conjonctif semblable au ligament parodontal et un tissu calcifié à la surface de l'implant ; un remodelage osseux alvéolaire a également été induit.

Ces résultats démontrent le potentiel de régénération du tissu parodontal en utilisant des feuilles de cellules composées autour de l'implant dentaire sans sacrifier l'embryon.

Ces techniques doivent être améliorées pour prétendre être candidates à une prochaine application thérapeutique. Cependant, cette étude a le mérite de mettre en évidence la faisabilité d'une régénération parodontale complète à la périphérie d'un implant en titane semblable à ceux utilisés actuellement.

Conclusion

L'ensemble des données scientifiques permettent de conclure que malgré un intérêt indéniable des restaurations mixtes, les difficultés de mise en œuvre dues principalement à une incompatibilité biomécanique entre la dent naturelle et l'implant dentaire, le fait de connecter ces deux éléments présente inévitablement de nombreux risques de natures variées.

Les indications des bridges dento-implanto-portés sont donc fortement limitées, bien qu'existantes.

Lorsque l'une de ces indications se présente, une attention particulière devra être apportée aux étapes de conception et de réalisation de l'élément prothétique. Le choix des dents supportant la prothèse mixte, la sélection du patient, le concept occlusal choisi, ou encore le type d'implants et de connexions employés devront être au centre des préoccupations.

L'implantologie orale évolue à une vitesse fulgurante, si bien que l'on peut espérer disposer, à moyen ou à long terme, d'implants dentaires dont le comportement biomécanique serait semblable à celui des dents naturelles.

Considérant cette évolution, pourrait-on un jour remédier à cette incompatibilité biomécanique ?

C'est l'ingénierie tissulaire qui pourrait apporter un élément de réponse positif à cette question. En effet, plusieurs études récentes expérimentent la possibilité de régénération d'une structure fibreuse s'apparentant au ligament parodontal au contact de la surface implantaire, en favorisant la colonisation de cette dernière par des cellules souches.

IV. Annexes

IV.1. Introduction à la biomécanique

IV.1.1. Notions mécaniques de contrainte et déformation

- La contrainte

La contrainte est la réponse interne d'un corps à l'application de forces extérieures.

On considère qu'en pratique, une contrainte est la force par unité de section, appliquée à un corps qui résiste à une force extérieure.

Les deux actions que sont la force et la contrainte sont d'intensité égale mais de directions différentes (ou de sens différents si l'on considère leur vecteur).

La force extérieure par unité de surface est désignée sous le terme de charge.

La contrainte s'exprime en kg/cm^2 en N.m^{-1} ou en MPa (Méga Pascal), en psi dans le système anglais (livre par inch carré) avec :

$$\text{psi} = 6894.7570 \text{ Pa}$$

$$1 \text{ MPa} = 1.10^2 \text{ Pa}$$

$$1 \text{ psi} = 0,0703 \text{ kg/cm}^2$$

$$1 \text{ kg/cm}^2 = 0,098 \text{ Mpa}$$

Les différentes contraintes peuvent être classées en fonction de leur direction : (48)

- La contrainte de traction, ou tension est la résistance interne d'un corps à une force tentant de le tracter, de l'étirer.
- La contrainte de compression, ou pression, est la résistance interne d'un corps à une force tentant de le rendre plus petit.
- La contrainte de cisaillement, ou scission, est la résistance interne d'un corps à une force essayant de faire glisser une partie d'un corps sur l'autre.

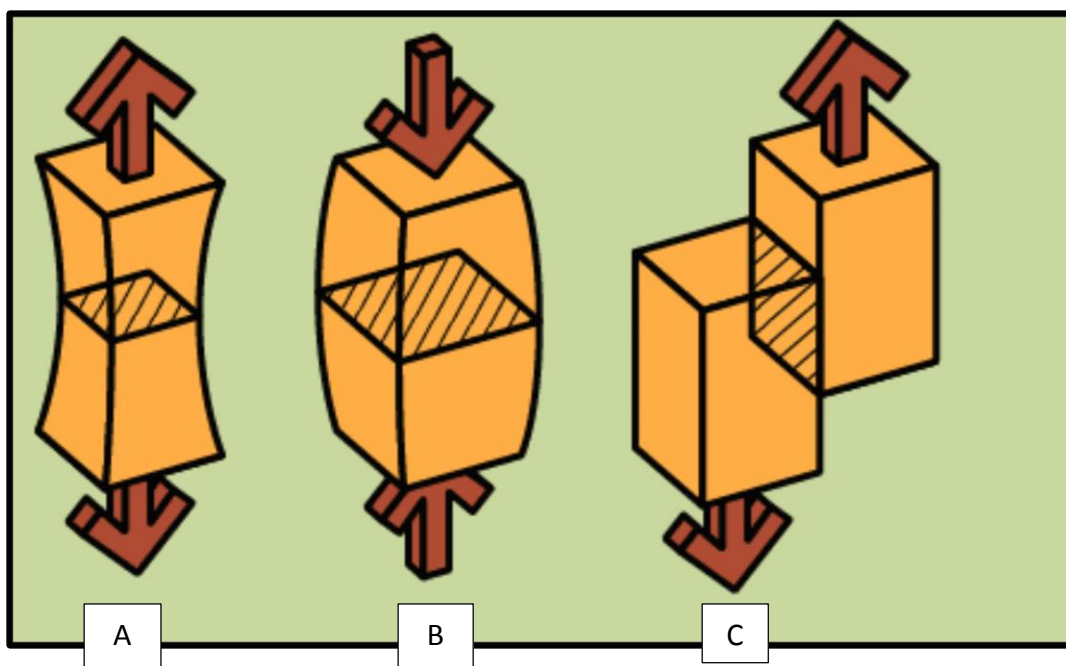


Fig. 4.1. Schématisation des contraintes en traction (A), en compression (B) et en cisaillement (C).

- La déformation

Lors de l'application de ces contraintes, il en découle un changement de forme décrit sous le terme de déformation.

La déformation est définie comme le rapport de la variation de longueur sur la longueur d'origine lorsqu'une contrainte est appliquée.

Pour la tension et la pression, la déformation exprime, respectivement, l'allongement et le rétrécissement d'un corps.

En cisaillement, elle désigne le changement de l'angle d'une portion d'un corps par rapport à l'autre.

Loi de Hooke :

En 1660, Robert Hooke énonce que lorsqu'une contrainte est directement proportionnelle à la déformation, on parle de déformation élastique, ou réversible.

La déformation devient plastique, irréversible ou permanente à un certain niveau de contrainte atteint (contrainte maximale qu'un matériau peut endurer sans qu'il en résulte une déformation permanente), on parle alors de limite d'élasticité qui caractérise la fin du domaine élastique.

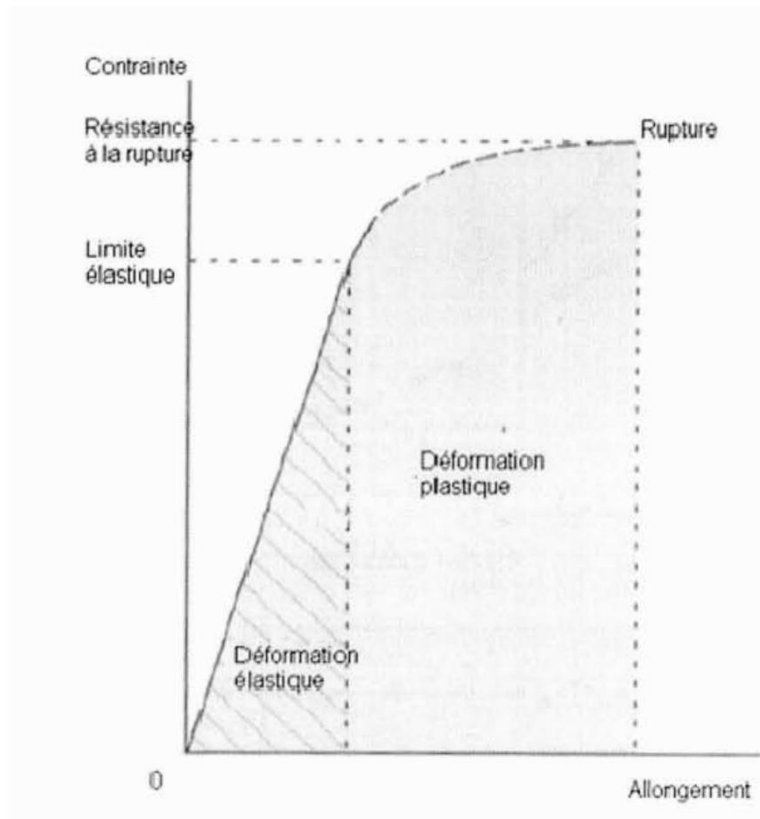


Fig. 4.2. Schématisation de la loi de Hooke.

La limite de proportionnalité caractérise, elle, le niveau de contrainte maximum au-dessus duquel la ligne droite de proportionnalité entre contrainte et déformation n'est plus valable.

IV.1.2. Analyse des contraintes

Elle permet de prédire la répartition des contraintes à l'intérieur d'un corps soumis à des forces extérieures déterminées.

- La modélisation par méthode des éléments finis

On utilise notamment la méthode des éléments finis, qui permet de simplifier le calcul des contraintes et des déformations en un nombre fini de points appelé nœuds. Cette méthode a été largement employée dès 1960 dans le domaine du génie civil et de l'aérospatiale. (49)

Cette méthode constitue une approximation, qui, afin d'être suffisamment précise, nécessite le plus grand nombre possible d'éléments dans le modèle, la contrepartie étant une augmentation du temps de traitement des données.

- La photo-élasticimétrie

Cette méthode a pour but d'évaluer les déformations se produisant dans des corps élastiques, en utilisant la lumière et des techniques d'optique (50). Elle a souvent été employée dans le domaine de la biomécanique en odontologie.

- Les jauges de contraintes

En présence d'une déformation, certains éléments de résistance électrique, appelés jauges, entraînent une modification de résistance. On a utilisé ces jauges à la surface d'objets afin de matérialiser et de quantifier la déformation de ceux-ci. Une augmentation de résistance électrique est synonyme de tension, alors qu'une diminution reflète une pression. (51)

IV.1.3. Application des principes biomécaniques à l'odontologie

Chaque dent subit une multitude de forces induisant des déplacements au sein de l'alvéole. Ces forces sont absorbées par le ligament parodontal.

La dent subit une force totale puis la transmet aux tissus de soutien, en la distribuant de la manière la mieux adaptée possible. L'organe dentaire et son parodonte sont naturellement protégés par un mécanisme réflexe proprioceptif. Ainsi, une surcharge occlusale sur une dent pilier provoque l'arrêt de la fonction.

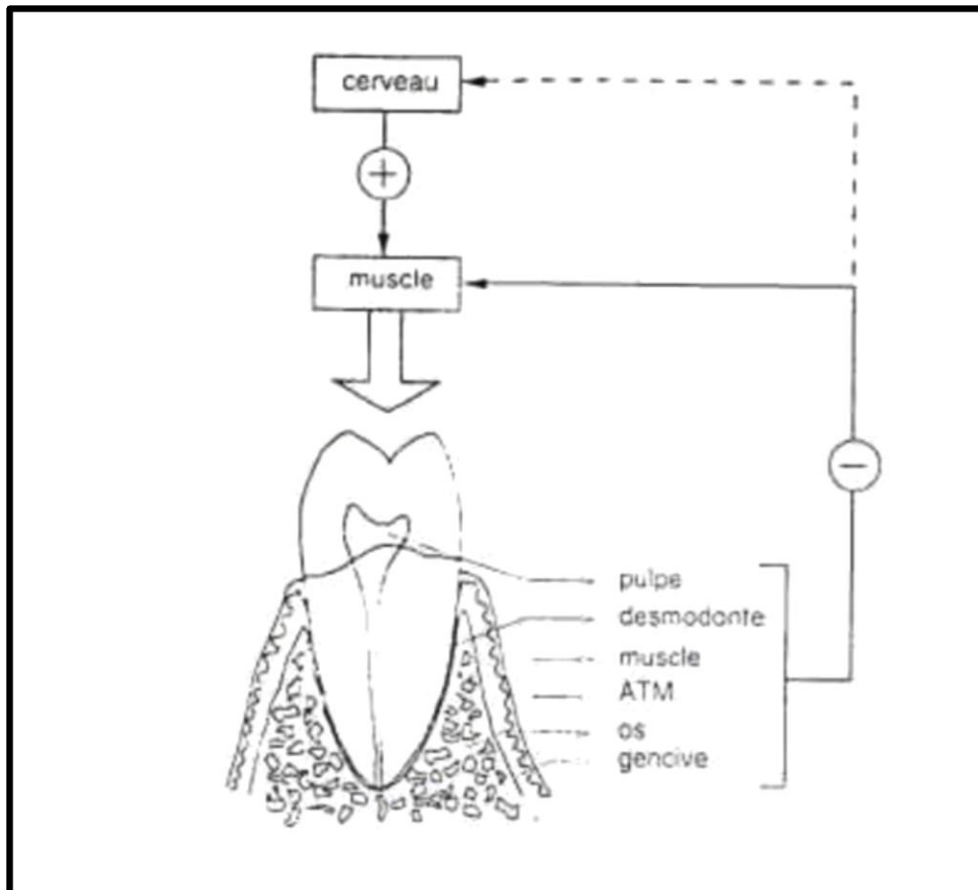


Fig. 4.3. Schématisation de la rétroaction négative lors d'une surcharge occlusale.
(52)

Les forces appliquées sur l'environnement bucco-dentaire peuvent être fonctionnelles ou pathologiques. (52)

IV.1.3.a. Les forces fonctionnelles

- Les forces de basse intensité et de longue durée

Ces forces, exercées par les muscles linguaux et labiaux au repos, sont responsables de la forme générale des arcades dentaires et sont capables d'induire des déplacements orthodontiques.

- Les forces masticatoires

Elles sont à l'inverse de haute intensité et de courte durée, et sont dissipées au niveau du parodonte et ne doivent donc pas entraîner de déplacement dentaire. L'intensité moyenne des forces masticatoires est de 26,4 N, ce qui est inférieur à l'intensité des forces développées lors de la déglutition (29,7 N). (53)

IV.1.3.b. Les forces pathologiques

Il peut s'agir de forces masticatoires, caractérisées par un excès soudain d'intensité (pic) intervenant lors d'un cycle masticatoire d'intensité normale. C'est par exemple ce qui advient lors de la morsure involontaire du noyau d'un fruit pendant la mastication de ce dernier.

En outre, les forces pathologiques peuvent être para-fonctionnelles, comme le bruxisme ; dans cette situation, c'est à la fois la durée et l'intensité des forces qui sont excessives, ce qui peut entraîner des phénomènes d'usure, de fracture, ou enfin de déplacement dentaire.

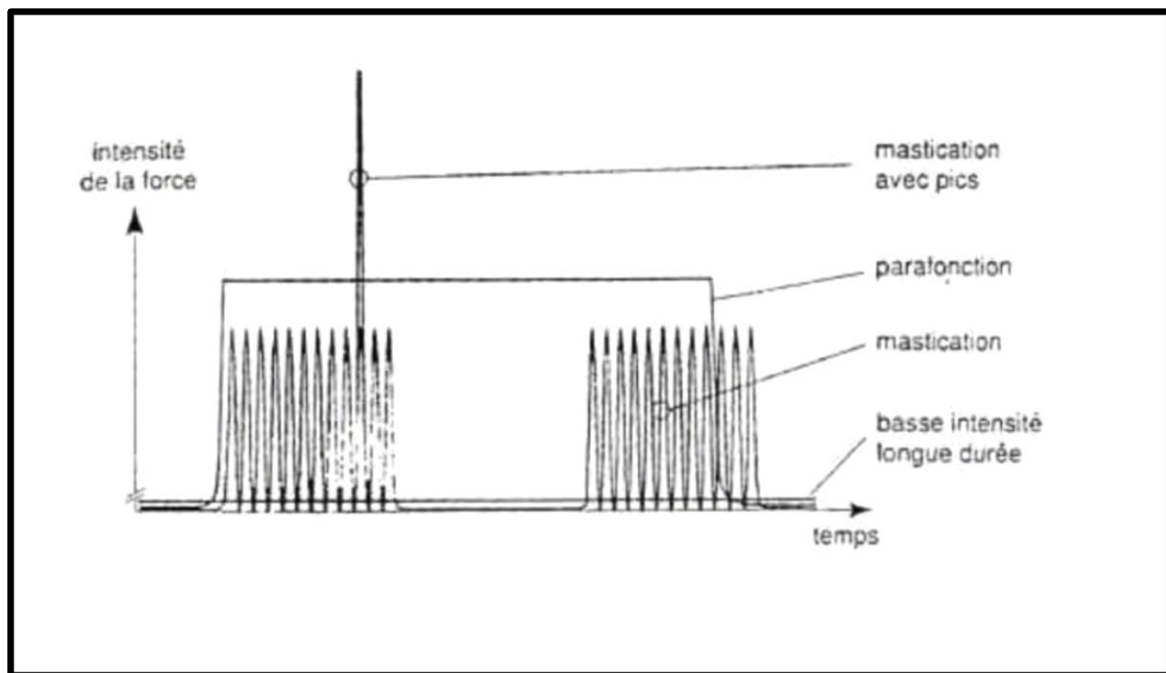


Fig. 4.4. Les quatre types de forces actives dans l'environnement oral. (52)

IV.2. L'implant dentaire et l'os alvéolaire

L'implant dentaire est constitué de trois parties : le col, le corps, et l'apex.

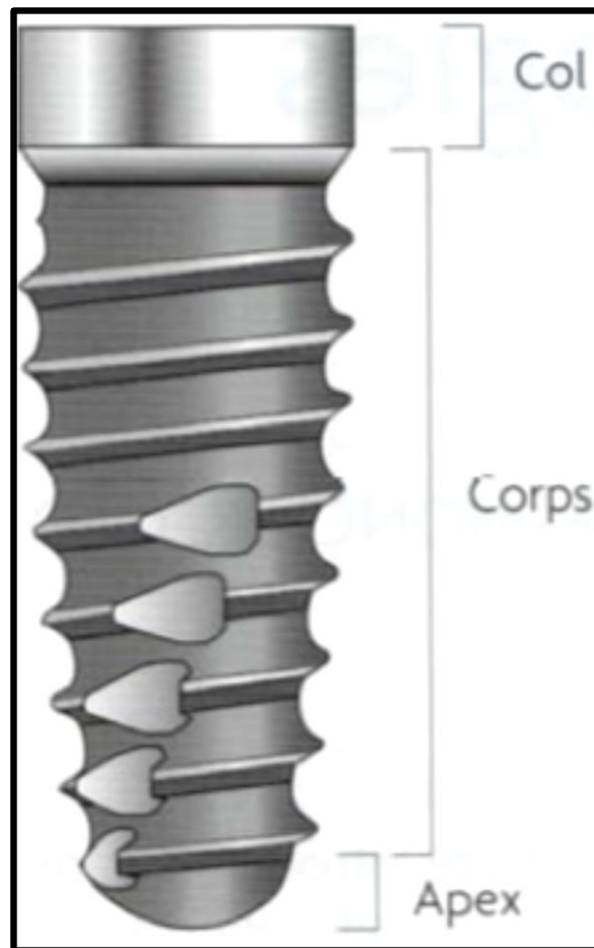


Fig. 4.5. Morphologie implantaire. (54)

IV.2.1. Les matériaux

L'environnement buccal impose des contraintes mécaniques et biologiques importantes qui nécessitent l'utilisation de matériaux spécifiques pour une pérennité à long terme des restaurations.

Aujourd'hui, le Titane se présente comme le matériau de référence, en raison de sa biocompatibilité, de ses propriétés biomécaniques, ou encore de sa résistance à la corrosion, puisque lorsqu'il est exposé à l'air libre, il est instantanément recouvert d'une couche adhérente d'oxyde de titane, protégeant le matériau de la corrosion.

Cette même couche passive d'oxyde de Titane confère au matériau une action bactériostatique. (55)

Rigidité	Module de Young : 100 GPa (relativement faible, comparable aux alliages d'Or)
Mouillabilité	Élevée : de 15,75 à 25,5 Dynes/cm
Radio-transparence	Radio-opaque
Magnétisme	Amagnétique
Conductibilité thermique	Très basse
Conductibilité électrique	Coefficient de résistivité électrique : 48,2 $\mu\Omega/\text{cm}$ à 20°C (assez faible)
Coefficient de dilatation thermique linéaire	$8,35 \cdot 10^{-6} / ^\circ\text{C}$ (proche de celui d'une dent naturelle : $11,4 \cdot 10^{-6} / ^\circ\text{C}$)

Fig. 4.6. Les propriétés physiques du Titane.

La société américaine de test et d'analyse des biomatériaux (American Society for testing and materials – ASTM) a classé le titane commercialement pur en quatre catégories ou grades selon le pourcentage d'impuretés retrouvées, mais le plus souvent, c'est sous forme d'alliage (TiAl4V6) que le Titane est utilisé en odontologie, afin d'allier au mieux sa biocompatibilité et les propriétés mécaniques nécessaires. (14)

Certains autres alliages ont pu être utilisés tels que le chrome–cobalt–molybdium ou le nickel–chrome–fer, leur biocompatibilité étant satisfaisante. Cependant, leur résistance mécanique a été jugée insuffisante à long terme.

On retrouve également des implants en Zircone (oxyde de Zirconium), qui présentent une amélioration de l'aspect biologique telle qu'une meilleure intégration osseuse, une adhérence amoindrie du biofilm bactérien, ainsi qu'une meilleure régénération des tissus mous.

Néanmoins, les récentes et peu nombreuses études à ce sujet, comme celle d'Hoffmann et Al. (56) ne permettent pas de mettre en évidence une différence significative de contact entre l'os et l'implant.

Enfin, des biomatériaux de type composites et polymères pourraient démontrer une bonne stabilité à long terme, mais de nombreuses interrogations subsistent cependant quant à leurs procédés de fabrication et de stérilisation.

IV.2.2. Géométrie des implants

Il existe des implants dentaires de géométries différentes. Cette diversité de morphologie du corps implantaire permet de s'adapter aux différentes situations cliniques rencontrées. (57)

Les implants de forme cylindrique sont ceux qui présentent le plus grand recul clinique. Ils trouvent leurs indications dans des sites cicatrisés, présentant une densité osseuse assez élevée. (57)




Fig. 4.7. Implants de type cylindrique. (57)

Pour se rapprocher de la morphologie d'une racine naturelle, les implants coniques ont été développés et permettent une meilleure stabilité primaire par un effet de compression périphérique de l'os, notamment au niveau d'un site post-extractionnel et/ou de faible densité osseuse. (57)

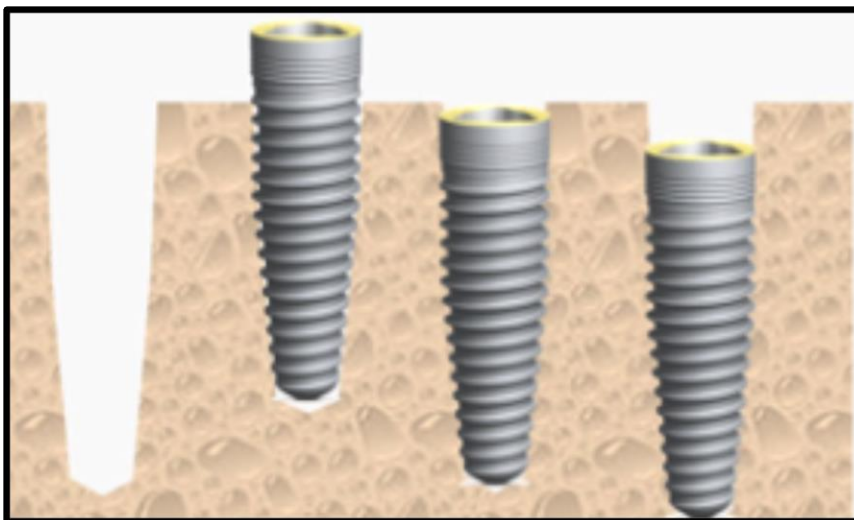


Fig. 4.8. Implants de type conique. (57)

IV.2.3. Les états de surface

La réussite du traitement implantaire est en très grande partie conditionnée par l'ostéointégration, qui aboutit à une jonction anatomique entre l'os et l'implant dentaire (I.2.2.b.).

Il en découle que la nature de ce contact entre le matériau implantaire et le support osseux est elle-même dépendante de l'état de surface implantaire.

L'état de surface inclut d'une part une composante mécanique, à savoir la conception géométrique de l'implant et d'autre part, une composante physico-chimique, qui peut varier en fonction de la nature de la couche superficielle de la pièce.

Les fabricants d'implants ont, au fil des années, essayé d'appliquer aux implants différents traitements de surface, dans le but d'augmenter la qualité et la quantité de la jonction avec l'os sous-jacent.




Fig. 4.9. Les différents types d'état de surface implantaire. (54)

Les implants usinés, dépourvus de traitement de surface, sont les premiers à avoir été employés, et ont démontré un taux de succès satisfaisant, mais dépendant de la qualité et du volume de l'os en présence.

Ainsi, afin d'améliorer le taux de succès et de s'adapter aux différentes situations cliniques, leur rugosité a été modifiée, de manière mécanique ou physico-chimique.

En effet, de nombreux auteurs ont montré que la rugosité apportée à la surface implantaire augmente le contact entre l'os et l'implant. Dès 1991, les expérimentations de Buser sur des cochons, avec six états de surface différents révèlent un taux de contact moyen supérieur. (58)

D'autres auteurs ne préconisent pas les implants à rugosité augmentée, et affirment que la rugosité peut favoriser l'adhésion bactérienne à la surface implantaire, et donc augmenter le risque de péri-implantite précoce. (59)

Le traitement de la surface implantaire peut être réalisé par addition, soit en apposant un revêtement rugueux directement sur la surface implantaire soit en augmentant cette surface par un procédé électrochimique ; La rugosité peut également être augmentée par soustraction, en créant des irrégularités de manière physique (sablage) ou chimique (mordantage).

Les caractéristiques de ces différents traitements de surface ont été résumées par Davarpanah et al. (54)

	Surface usinée	Surface en plasma spray de titane	Surface en plasma spray d'hydroxyapatite	Surface sablée TiO	Surface mordancée HF/NO ₃	Surface mordancée HCl/H ₂ SO ₄
Contaminants présents	Non	Oui	Oui	Non	Non	Non
Particules projetées	Non	Oui	Oui	Oui	Non	Non
Surface rajoutée	Non	Oui	Oui	Non	Non	Non
Force de dépose	Faible	Modéré	Elevé	Modéré	Faible/Modéré	Elevé
Contact os/implant	Faible	Modéré	Elevé	Modéré	Faible/Modéré	Elevé

Fig. 4.10. Les traitements de surface implantaire et leurs caractéristiques.

IV.2.4. La densité osseuse

En 1985, Lekholm et Zarb proposent une classification qui décrit la qualité osseuse en fonction de la proportion d'os cortical par rapport à l'os trabéculaire. (60)

Classe I : constituée presque exclusivement d'os cortical (région symphysaire mandibulaire)

Classe II : os cortical épais entourant un cœur spongieux à trabéculations denses (secteur prémolaire maxillaire)

Classe III : os cortical fin entourant un cœur spongieux à trabéculations denses (secteur postérieur mandibulaire et antérieur maxillaire)

Classe IV : os cortical fin entourant un os spongieux peu dense (région postérieure maxillaire).

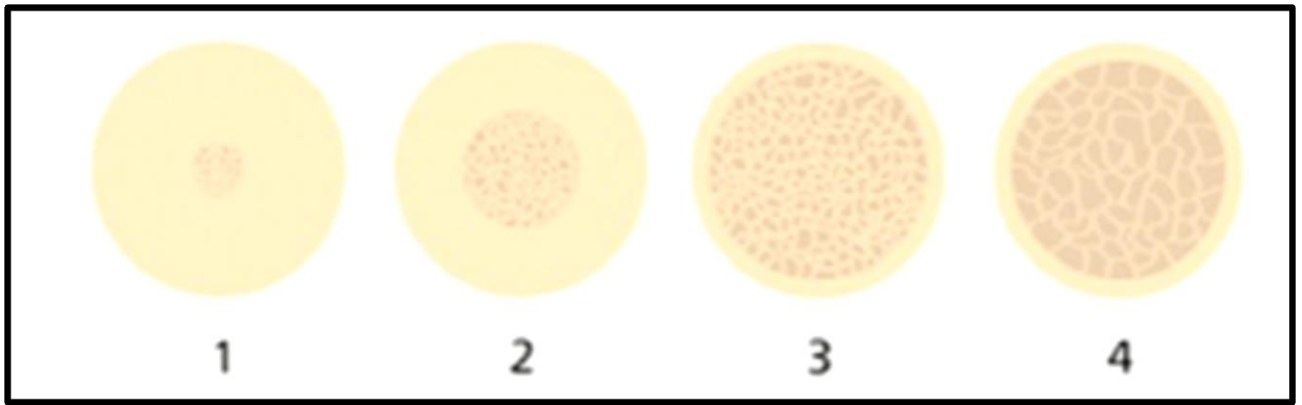


Fig. 4.11. Classification de la densité osseuse d'après Lekholm et Zarb. (1985) (60)

IV.3. L'échelle de Mühlemann

L'échelle de Mühlemann, qui décrit les différents niveaux de mobilité d'une dent naturelle, est la suivante : (61)

- indice I : mobilité physiologique
- indice II : mobilité inférieure à 1 mm dans le sens vestibulo-lingual
- indice III : supérieure à 1 mm sans altération de la fonction
- indice IV : mobilité verticale avec perturbation de la fonction.


Bibliographie

1. Skinner E. Science des matériaux dentaires. 1971. 683 p. (Prélat).
2. Akat'ev. Reasons for the premature removal of crowns and bridge prostheses. Stomatol Mosk. 1979 ;
3. Radlanski RJ, Wesker KH. Atlas d'anatomie clinique de la face. Quintessence International. Berlin ; 2012. 360 p : 288
4. Lorimier S, Kemoun P. Histophysiologie du parodonte. EMC - Chir Orale Maxillo-Faciale. 2014;9(1): 1- 23.
5. Biancu S, Ericsson I, Lindhe J. The periodontal ligament of teeth connected to osseointegrated implants. J Clin Periodontol. 1995 ;22(5) : 362–370.
6. Tavitian P. Prothèses supra-implantaires : données et conceptions actuelles. Cdp. 2017. 380 p : 12-13 (JPIO).
7. CHO M-I, Garant PR. Development and general structure of the periodontium. Periodontol 2000. 2000;24(1): 9–27.
8. Hübner O. Manuel d'occlusodontie. Masson. Paris; 1992. 189 p.
9. Mericske-Stern R, Assal P, Mericske E, Ing W. Occlusal force and oral tactile sensibility measured in partially edentulous patients with ITI implants: Implant Dent. 1996;5(1):59.
10. Brånemark P, Hansson B, Adell R, Breine U, Lindstrom J, Hallen O, et al. Osseointegrated implants in the treatment of the edentulous jaw. Experience from a 10 year period. Scand J Plast Reconstr Surg Suppl. 1977;(16):1- 132.
11. Schroeder A, Pohler O, Sutter F. Tissue reaction to an implant of titanium hollow cylinder with a titanium surface spray layer. SSO Schweiz Monatsschr Zahnheilkd. 1976;(86):713- 27.
12. Brånemark P, Zarb G, Albrektsson T. Tissue-integrated prostheses : osseointegration in clinical dentistry. Quintessence. 1985;360.
13. Zarb G, Albrektsson T. Osseointegration: a requiem for periodontal ligament? Int J Periodontal Restor Dent. 1991;11:88- 91.
14. Goudot P. Guide pratique d'implantologie. Elsevier Masson. 2013. 248 p : 18-19
15. Martinez H, Renault P, Renault G. Les implants : chirurgie et prothèse Choix thérapeutique stratégique. CdP; 2008. 380 p : 302 (JPIO).
16. Albrektsson T, Zarb G, Worthington P, Eriksson A. The long-term efficacy of currently used dental implants: a review and proposed criteria of success. Int J Oral Maxillofac Implants. 1986;1(1):11- 25.

17. Parfitt GJ. Measurement of the physiological mobility of individual teeth in an axial direction. *J Dent Res.* 1960;39(3):608–618.
18. Gyllenram F. Optimal clinical fit is a multidimensional issue. *Nobelpharma News.* 1994;8(4):4- 5.
19. Sekine H, Komiyama Y, Hotta H. Mobility characteristics and tactile sensitivity of osseointegrated fixture-supporting systems. *Tissue Integr Oral Maxillofac Reconstr.* 1986;326- 32.
20. G. Le Gall M, Lauret J-F. La fonction occlusale Implications cliniques. *CdP.* 2011. 304 p : 257-267 (JPIO).
21. Renouard F, Rangert B. Prise de décision en pratique implantaire. *Quintessence International.* 2005. 209 p : 43
22. Greenstein G, Smith R. Connecting Teeth to Implants: A Critical Review of the Literature and Presentation of Practical Cuidelines. 2009;30(7):15.
23. Michalakis KX, Calvani P, Hirayama H. Biomechanical considerations on tooth-implant supported fixed partial dentures. *J Dent Biomech.* 2012;3.
24. Garcia LT. Natural Tooth Intrusion Phenomenon With Implants: A Survey. 2000;6.
25. Rieder CE, Parel SM. A Survey of Natural Tooth Abutment Intrusion With Implant-Connected Fixed Partial Dentures. 1993;15.
26. Naert IE, Duyck JAJ, Hosny MMF, van Steenberghe D. Freestanding and tooth-implant connected prostheses in the treatment of partially edentulous patients. Part I: An up to 15-years clinical evaluation. *Clin Oral Implants Res.* 2001;12(3):237- 44.
27. Pesun IJ. Intrusion Of Teeth In The Combination Implant-to-Natural-Tooth Fixed Partial Denture: A Review of the Theories. *J Prosthodont.* 1997;6(4):268- 77.
28. Lang NP, Pjetursson BE, Tan K, Brägger U, Egger M, Zwahlen M. A systematic review of the survival and complication rates of fixed partial dentures (FPDs) after an observation period of at least 5 years. *Clin Oral Implants Res.* 2004;15(6):643- 53.
29. Tan K, Pjetursson BE, Lang NP, Chan ESY. A systematic review of the survival and complication rates of fixed partial dentures (FPDs) after an observation period of at least 5 years. *Clin Oral Implants Res.* 2004;15(6):654- 66.
30. Pjetursson BE, Tan K, Lang NP, Brägger U, Egger M, Zwahlen M. A systematic review of the survival and complication rates of fixed partial dentures (FPDs) after an observation period of at least 5 years. *Clin Oral Implants Res.* 2004;15(6):625- 42.
31. Naert IE, Duyck JAJ, Hosny MMF, Quirynen M, van Steenberghe D. Freestanding and tooth-implant connected prostheses in the treatment of partially edentulous patients. Part II: An up to 15-years radiographic evaluation. *Clin Oral Implants Res.* 2001;12(3):245- 51.

32. Akça K, Uysal S, Çehreli MC. Implant–tooth-supported fixed partial prostheses: correlations between in vivo occlusal bite forces and marginal bone reactions. *Clin Oral Implants Res.* 2004;17(3):331- 6.
33. Hosny M, Duyck J. Within-Subject Comparison Between Connected and Nonconnected Tooth-to-Implant Fixed Partial Prostheses: Up to 14-Year Follow-up Study. 2000;8.
34. Gunne J, Åstrand P, Lindh T, Borg K, Olsson M. Tooth-Implant and Implant Supported Fixed Partial Dentures: A 10-Year Report. *Int J Prosthodont.* 1999;12(3):216- 21.
35. Rangert B. Mechanical Aspects of a Brånemark Implant Connected to a Natural Tooth: An In Vitro Study. 1991;23.
36. Quaranta A, Poli O, Vozza I. A case report of a TPS dental implant rigidly connected to a natural tooth: 19-year follow-up. *Ann Stomatol (Roma).* 2014;4(3- 4):263- 8.
37. Ramoglu S, Tasar S, Gunsoy S, Ozan O, Meric G. Tooth-Implant Connection: A Review. *ISRN Biomater.* 2013;2013:1- 7.
38. Willer J, Noack N, Hoffmann J. Survival rate of IMZ implants: A prospective 10-year analysis. *J Oral Maxillofac Surg.* 2003;61(6):691- 5.
39. He H, Yao Y, Wang Y, Wu Y, Yang Y, Gong P. A novel bionic design of dental implant for promoting its long-term success using nerve growth factor (NGF): Utilizing nano-springs to construct a stress-cushioning structure inside the implant. *Med Sci Monit Int Med J Exp Clin Res.* 2012;18(8).
40. Chen F-M, Wu L-A, Zhang M, Zhang R, Sun H-H. Homing of endogenous stem/progenitor cells for in situ tissue regeneration: Promises, strategies, and translational perspectives. *Biomaterials.* 2011;32(12):3189- 209.
41. Nyman S, Lindhe J, Karring T, Rylander H. New attachment following surgical treatment of human periodontal disease. *J Clin Periodontol.* 1982;9:290- 6.
42. Gay I, Chen S, MacDougall M. Isolation and characterization of multipotent human periodontal ligament stem cells. *Orthod Craniofac Res.* 2007;10(3):149- 60.
43. Seo B-M, Miura M, Sonoyama W, Coppe C, Stanyon R, Shi S. Recovery of Stem Cells from Cryopreserved Periodontal Ligament. *J Dent Res.* 2005;84(10):907- 12.
44. Ding G, Liu Y, Wang W, Wei F, Liu D, Fan Z, et al. Allogeneic Periodontal Ligament Stem Cell Therapy for Periodontitis in Swine. *STEM CELLS.* 2010;28(10):1829- 38.
45. Feng F, Akiyama K, Liu Y, Yamaza T, Wang T-M, Chen J-H, et al. Utility of PDL progenitors for in vivo tissue regeneration: a report of 3 cases. *Oral Dis.* 2010;16(1):20- 8.
46. Oshima M, Inoue K, Nakajima K, Tachikawa T, Yamazaki H, Isobe T, et al. Functional tooth restoration by next-generation bio-hybrid implant as a bio-hybrid artificial organ replacement therapy. *Sci Rep.* 2015;4(1).

47. Lee D-J, Lee J-M, Kim E-J, Takata T, Abiko Y, Okano T, et al. Bio-implant as a novel restoration for tooth loss. *Sci Rep.* 2017;7(1).
48. Caputo A, Standlee J. *Biomechanics in clinical dentistry.* Quintessence. 1987;
49. Augereau D, Pierrisnald L. Comportement mécanique des dents support de bridge et de l'os environnement: Analyse par la méthode des éléments finis. *Actual Odonto Stomatol.* 1996;(196):627- 38.
50. Alves M, Askar E, Randolph R, Passnezi E. Bridges post mandibulaires de trois éléments dont un en porte à faux: Etude par photoélasticimétrie. *Rev Internet Parodont Dent Res.* 1990;(10):153- 67.
51. Michelland A. Analyse critique des données bibliographiques au sujet de la biomécanique des piliers de prothèse fixée dentaire ou implantaire. [Thèse]. Nantes; 1998.
52. Wiskott HWA, Belser UC. A rationale for a simplified occlusal design in restorative dentistry: Historical review and clinical guidelines. *J Prosthet Dent.* 1995;73(2):169- 83.
53. Malquarti G, Allardy, Martin JP, Bois D. Principes généraux des bridges. Ed Tech-Encycl Med Chir Paris Fr Stomatol Odontol. 1992;11p.
54. Davarpanah M. Manuel d'implantologie clinique. CdP. 2012. 680 p. (JPIO).
55. Hruska A, Borelli p. Quality criteria for pure titanium casting, laboratory soldering, intraoral welding, and a device to aid in making uncontaminated castings. *J Prosthet DENT.* 1991;66(4):561- 5.
56. Hoffmann O, Zafiroopoulos G-G. Osseointegration of Zirconia Implants with Different Surface Characteristics: An Evaluation in Rabbits. 2012;8.
57. Jakubowicz-Kohen B, Szmukler-Moncler S, Davarpanah M, Rajzbaum P, Demurasvili G, Capelle-Ouadah N. Morphologie et diamètre implantaire. *EID Paris.* 2013;Chapitre 5.
58. Buser D, Schenk RK, Steinemann S, Fiorellini JP, Fox CH, Stich H. Influence of surface characteristics on bone integration of titanium implants. A histomorphometric study in miniature pigs. *J Biomed Mater Res.* 1991;25(7):889- 902.
59. Quirynen M, Abarca M, Van Assche N, Nevins M, van Steenberghe D. Impact of supportive periodontal therapy and implant surface roughness on implant outcome in patients with a history of periodontitis. *J Clin Periodontol.* 2007;34(9):805- 15.
60. Lekholm U, Zarb G, Albrektsson T. Patient selection and preparation. *Tissue integrated prostheses.* Chic Quintessence Publ Co Inc. 1985;199- 209.
61. Mühlemann H. Ten years of tooth mobility measurements. *J Periodontol.* 1960;110- 22.



SERMENT MEDICAL

En présence des Maîtres de cette Faculté, de mes chers condisciples, devant l'effigie d'HIPPOCRATE.

Je promets et je jure, d'être fidèle aux lois de l'honneur et de la probité dans l'exercice de la Médecine Dentaire.

Je donnerai mes soins à l'indigent et n'exigerai jamais un salaire au-dessus de mon travail, je ne participerai à aucun partage clandestin d'honoraires.

Je ne me laisserai pas influencer par la soif du gain ou la recherche de la gloire.

Admis dans l'intérieur des maisons, mes yeux ne verront pas ce qui s'y passe, ma langue taira les secrets qui me seront confiés et mon état ne servira pas à corrompre les mœurs ni à favoriser le crime.

Je ne permettrai pas que des considérations de religion, de nation, de race, de parti ou de classe sociale viennent s'interposer entre mon devoir et mon patient.

Même sous la menace, je n'admettrai pas de faire usage de mes connaissances médicales contre les lois de l'humanité.

J'informerai mes patients des décisions envisagées, de leurs raisons et de leurs conséquences. Je ne tromperai jamais leur confiance et n'exploiterai pas le pouvoir hérité des connaissances pour forcer les consciences.

Je préserverai l'indépendance nécessaire à l'accomplissement de ma mission. Je n'entreprendrai rien qui dépasse mes compétences. Je les entretiendrai et les perfectionnerai pour assurer au mieux les services qui me seront demandés.

Respectueux et reconnaissant envers mes Maîtres, je rendrai à leurs enfants l'instruction que j'ai reçue de leur père.

Que les hommes m'accordent leur estime si je suis fidèle à mes promesses.

Que je sois déshonoré et méprisé de mes confrères si j'y manque.

MALTESE Vincent – Les restaurations prothétiques fixes dento-implanto-portées : connaissances actuelles et perspectives d’avenir

Th. : Chir. dent. : Marseille : Aix –Marseille Université : 2018

Rubrique de classement : Odontologie Prothétique

Résumé :

La conception d’une prothèse mixte ou bridge dento-implanto-porté soulève un problème biomécanique majeur pour la pérennité du traitement réalisé. La différence de système d’attache engendre un déséquilibre mécanique néfaste. En effet, l’implant est ostéointégré alors que la dent est entourée par le ligament parodontal ou desmodonte qui lui confère des propriétés de mobilité et d’amortissement.

L’objectif de ce travail est de faire un état des lieux sur les données actuelles concernant ce type de prothèse en essayant dans un premier temps de comprendre les difficultés biomécaniques rencontrées, et les effets secondaires induits, dans le but de pouvoir déterminer avec précision les indications particulières pour lesquelles la prothèse mixte peut s’avérer être une alternative de traitement. Enfin, nous expliciterons les principes de l’ingénierie tissulaire, qui, appliqués à notre domaine d’étude, pourraient offrir des perspectives intéressantes.

Mots clés :

Bridge – Implant – Connection dent-implant – Intrusion – Ingénierie tissulaire

MALTESE Vincent – Implant-tooth-supported fixed partial prostheses: current knowledges and future prospects

Abstract:

The design of a mixed prosthesis, also called implant-tooth-supported fixed partial prosthesis raises a major biomechanical issue concerning the sustainability of the treatment done. The difference between the attachments generates harmful mechanical imbalances. Indeed, the implant is osseointegrated whereas the tooth is surrounded by the periodontal ligament that gives mobility and damping properties.

The purpose of this thesis work is to present a comprehensive picture of this type of prosthesis. Firstly, it assesses the biomechanical difficulties and the induced side effects in order to precisely define the specific indications for the use of mixed prosthesis as an alternative treatment. Also, it exposes the principles of tissue engineering that could provide promising prospects for this research field.

MeSH:

Bridge – Implant – Tooth-implant connection – Intrusion – Tissue engineering

Adresse de l’auteur :

61, rue Goudard
13005 MARSEILLE