



HAL
open science

Les affections oculaires à l'officine. Rôle du pharmacien face à la demande du patient

Corentin Doubre

► **To cite this version:**

Corentin Doubre. Les affections oculaires à l'officine. Rôle du pharmacien face à la demande du patient. Sciences pharmaceutiques. 2018. dumas-01939406

HAL Id: dumas-01939406

<https://dumas.ccsd.cnrs.fr/dumas-01939406v1>

Submitted on 29 Nov 2018

HAL is a multi-disciplinary open access archive for the deposit and dissemination of scientific research documents, whether they are published or not. The documents may come from teaching and research institutions in France or abroad, or from public or private research centers.

L'archive ouverte pluridisciplinaire **HAL**, est destinée au dépôt et à la diffusion de documents scientifiques de niveau recherche, publiés ou non, émanant des établissements d'enseignement et de recherche français ou étrangers, des laboratoires publics ou privés.

THESE

PRESENTEE ET PUBLIQUEMENT SOUTENUE DEVANT LA
FACULTE DE PHARMACIE DE MARSEILLE

Le 27 novembre 2018

PAR : Mr DOUBRE Corentin

Né(e) le 19 / 08 / 1992 à Paris

EN VUE D'OBTENIR
LE DIPLOME D'ETAT DE DOCTEUR EN PHARMACIE

LES AFFECTIONS OCULAIRES À L'OFFICINE RÔLE DU PHARMACIEN FACE À LA DEMANDE DU PATIENT

JURY :

Président : Madame le Professeur GRIMALDI Frédérique

Directeur de thèse AMU : Monsieur le Docteur AUGIER Thierry

Directeur de thèse Hors AMU : Monsieur le Docteur GONNET Sylvain

Membre : Madame le Docteur ZURECKI Virginie

27 Boulevard Jean Moulin – 13385 MARSEILLE Cedex 05
Tel. : 04 91 83 55 00 – Fax : 04 91 80 26 12

ADMINISTRATION :

<i>Doyen :</i>	Mme Françoise DIGNAT-GEORGE
<i>Vice-Doyens :</i>	M. Jean-Paul BORG, M. François DEVRED, M. Pascal RATHELOT
<i>Chargés de Mission :</i>	Mme Pascale BARBIER, M. David BERGE-LEFRANC, Mme Manon CARRE, Mme Caroline DUCROS, Mme Frédérique GRIMALDI
<i>Conseiller du Doyen :</i>	M. Patrice VANELLE
<i>Doyens honoraires :</i>	M. Jacques REYNAUD, M. Pierre TIMON-DAVID, M. Patrice VANELLE
<i>Professeurs émérites :</i>	M. José SAMPOL, M. Athanassios ILIADIS, M. Jean-Pierre REYNIER, M. Henri PORTUGAL
<i>Professeurs honoraires :</i>	M. Guy BALANSARD, M. Yves BARRA, Mme Claudette BRIAND, M. Jacques CATALIN, Mme Andrée CREMIEUX, M. Aimé CREVAT, M. Bernard CRISTAU, M. Gérard DUMENIL, M. Alain DURAND, Mme Danielle GARÇON, M. Maurice JALFRE, M. Joseph JOACHIM, M. Maurice LANZA, M. José MALDONADO, M. Patrick REGLI, M. Jean-Claude SARI
<i>Chef des Services Administratifs :</i>	Mme Florence GAUREL
<i>Chef de Cabinet :</i>	Mme Aurélie BELENGUER
<i>Responsable de la Scolarité :</i>	Mme Nathalie BESNARD

DEPARTEMENT BIO-INGENIERIE PHARMACEUTIQUE

Responsable : Professeur Philippe PICCERELLE

PROFESSEURS

BIOPHYSIQUE	M. Vincent PEYROT M. Hervé KOVACIC
GENIE GENETIQUE ET BIOINGENIERIE	M. Christophe DUBOIS
PHARMACIE GALENIQUE, PHARMACOTECHNIE INDUSTRIELLE, BIOPHARMACIE ET COSMETIQUE	M. Philippe PICCERELLE

MAITRES DE CONFERENCES

BIOPHYSIQUE	M. Robert GILLI Mme Odile RIMET-GASPARINI Mme Pascale BARBIER M. François DEVRED Mme Manon CARRE M. Gilles BREUZARD Mme Alessandra PAGANO
GENIE GENETIQUE ET BIOTECHNOLOGIE	M. Eric SEREE-PACHA Mme Véronique REY-BOURGAREL
PHARMACIE GALENIQUE, PHARMACOTECHNIE INDUSTRIELLE, BIOPHARMACIE ET COSMETOLOGIE	M. Pascal PRINDERRE M. Emmanuel CAUTURE Mme Véronique ANDRIEU Mme Marie-Pierre SAVELLI
NUTRITION ET DIETETIQUE	M. Léopold TCHIAKPE

A.H.U.

THERAPIE CELLULAIRE	M. Jérémy MAGALON
---------------------	-------------------

ENSEIGNANTS CONTRACTUELS

ANGLAIS	Mme Angélique GOODWIN
---------	-----------------------

DEPARTEMENT BIOLOGIE PHARMACEUTIQUE

Responsable : Professeur Philippe CHARPIOT

PROFESSEURS

BIOCHIMIE FONDAMENTALE, MOLECULAIRE ET CLINIQUE	M. Philippe CHARPIOT
BIOLOGIE CELLULAIRE	M. Jean-Paul BORG
HEMATOLOGIE ET IMMUNOLOGIE	Mme Françoise DIGNAT-GEORGE Mme Laurence CAMOIN-JAU Mme Florence SABATIER-MALATERRE Mme Nathalie BARDIN
MICROBIOLOGIE	M. Jean-Marc ROLAIN M. Philippe COLSON
PARASITOLOGIE ET MYCOLOGIE MEDICALE, HYGIENE ET ZOOLOGIE	Mme Nadine AZAS-KREDER

MAITRES DE CONFERENCES

BIOCHIMIE FONDAMENTALE, MOLECULAIRE ET CLINIQUE	Mme Dominique JOURDHEUIL-RAHMANI M. Thierry AUGIER M. Edouard LAMY Mme Alexandrine BERTAUD Mme Claire CERINI Mme Edwige TELLIER M. Stéphane POITEVIN
HEMATOLOGIE ET IMMUNOLOGIE	Mme Aurélie LEROYER M. Romaric LACROIX Mme Sylvie COINTE
MICROBIOLOGIE	Mme Michèle LAGET M. Michel DE MEO Mme Anne DAVIN-REGLI Mme Véronique ROUX M. Fadi BITTAR Mme Isabelle PAGNIER Mme Sophie EDOUARD M. Seydina Mouhamadou DIENE
PARASITOLOGIE ET MYCOLOGIE MEDICALE, HYGIENE ET ZOOLOGIE	Mme Carole DI GIORGIO M. Aurélien DUMETRE Mme Magali CASANOVA Mme Anita COHEN
BIOLOGIE CELLULAIRE	Mme Anne-Catherine LOUHMEAU

A.H.U.

HEMATOLOGIE ET IMMUNOLOGIE	M. Maxime LOYENS
----------------------------	------------------

DEPARTEMENT CHIMIE PHARMACEUTIQUE

Responsable : Professeur Patrice VANELLE

PROFESSEURS

CHIMIE ANALYTIQUE, QUALITOLOGIE ET NUTRITION	Mme Catherine BADENS
CHIMIE PHYSIQUE – PREVENTION DES RISQUES ET NUISANCES TECHNOLOGIQUES	M. Philippe GALLICE
CHIMIE MINERALE ET STRUCTURALE – CHIMIE THERAPEUTIQUE	M. Pascal RATHELOT M. Maxime CROZET
CHIMIE ORGANIQUE PHARMACEUTIQUE	M. Patrice VANELLE M. Thierry TERME
PHARMACOGNOSIE, ETHNOPHARMACOLOGIE, HOMEOPATHIE	Mme Evelyne OLLIVIER

MAITRES DE CONFERENCES

BOTANIQUE ET CRYPTOLOGIE, BIOLOGIE CELLULAIRE	Mme Anne FAVEL Mme Joëlle MOULIN-TRAFFORT
CHIMIE ANALYTIQUE, QUALITOLOGIE ET NUTRITION	Mme Catherine DEFOORT M. Alain NICOLAY Mme Estelle WOLFF Mme Elise LOMBARD Mme Camille DESGROUAS
CHIMIE PHYSIQUE – PREVENTION DES RISQUES ET NUISANCES TECHNOLOGIQUES	M. David BERGE-LEFRANC M. Pierre REBOUILLON
CHIMIE THERAPEUTIQUE	Mme Sandrine FRANCO-ALIBERT Mme Caroline DUCROS M. Marc MONTANA Mme Manon ROCHE
CHIMIE ORGANIQUE PHARMACEUTIQUE HYDROLOGIE	M. Armand GELLIS M. Christophe CURTI Mme Julie BROGGI M. Nicolas PRIMAS M. Cédric SPITZ M. Sébastien REDON
PHARMACOGNOSIE, ETHNOPHARMACOLOGIE, HOMEOPATHIE	M. Riad ELIAS Mme Valérie MAHIOU-LEDDET Mme Sok Siya BUN Mme Béatrice BAGHDIKIAN

MAITRES DE CONFERENCE ASSOCIES A TEMPS PARTIEL (M.A.S.T.)

CHIMIE ANALYTIQUE, QUALITOLOGIE ET NUTRITION	Mme Anne-Marie PENET-LOREC
CHIMIE PHYSIQUE – PREVENTION DES RISQUES ET NUISANCES TECHNOLOGIQUES	M. Cyril PUJOL
DROIT ET ECONOMIE DE LA PHARMACIE	M. Marc LAMBERT
GESTION PHARMACEUTIQUE, PHARMACOECONOMIE ET ETHIQUE PHARMACEUTIQUE OFFICINALE, DROIT ET COMMUNICATION PHARMACEUTIQUES A L'OFFICINE ET GESTION DE LA PHARMAFAC	Mme Félicia FERRERA

A.H.U.

CHIMIE ANALYTIQUE, QUALITOLOGIE ET NUTRITION	M. Mathieu CERINO
--	-------------------

ATER

CHIMIE ANALYTIQUE	M. Charles DESMARCHELIER
CHIMIE THERAPEUTIQUE	Mme Fanny MATHIAS

DEPARTEMENT MEDICAMENT ET SECURITE SANITAIRE

Responsable : Professeur Benjamin GUILLET

PROFESSEURS

PHARMACIE CLINIQUE	Mme Diane BRAGUER M. Stéphane HONORÉ
PHARMACODYNAMIE	M. Benjamin GUILLET
TOXICOLOGIE GENERALE	M. Bruno LACARELLE
TOXICOLOGIE DE L'ENVIRONNEMENT	Mme Frédérique GRIMALDI

MAITRES DE CONFERENCES

PHARMACODYNAMIE	M. Guillaume HACHE Mme Ahlem BOUHLEL M. Philippe GARRIGUE
PHYSIOLOGIE	Mme Sylviane LORTET Mme Emmanuelle MANOS-SAMPOL
TOXICOCINETIQUE ET PHARMACOCINETIQUE	M. Joseph CICCOLINI Mme Raphaëlle FANCIULLINO Mme Florence GATTACECCA
TOXICOLOGIE GENERALE ET PHARMACIE CLINIQUE	M. Pierre-Henri VILLARD Mme Caroline SOLAS-CHESNEAU Mme Marie-Anne ESTEVE

A.H.U.

PHARMACIE CLINIQUE	M. Florian CORREARD
PHARMACOCINETIQUE	Mme Nadège NEANT

CHARGES D'ENSEIGNEMENT A LA FACULTE

Mme Valérie AMIRAT-COMBRALIER, Pharmacien-Praticien hospitalier

M. Pierre BERTAULT-PERES, Pharmacien-Praticien hospitalier

Mme Marie-Hélène BERTOCCHIO, Pharmacien-Praticien hospitalier

Mme Martine BUES-CHARBIT, Pharmacien-Praticien hospitalier

M. Nicolas COSTE, Pharmacien-Praticien hospitalier

Mme Sophie GENSOLLEN, Pharmacien-Praticien hospitalier

M. Sylvain GONNET, Pharmacien titulaire

Mme Florence LEANDRO, Pharmacien adjoint

M. Stéphane PICHON, Pharmacien titulaire

M. Patrick REGGIO, Pharmacien conseil, DRSM de l'Assurance Maladie

Mme Clémence TABELLE, Pharmacien-Praticien attaché

Mme TONNEAU-PFUG, Pharmacien adjoint

M. Badr Eddine TEHHANI, Pharmacien – Praticien hospitalier

M. Joël VELLOZZI, Expert-Comptable

Mise à jour le 22 février 2018

" L'UNIVERSITE N'ENTEND DONNER AUCUNE APPROBATION, NI IMPROBATION
AUX OPINIONS EMISES DANS LES THESES. CES OPINIONS DOIVENT ETRE
CONSIDEREES COMME PROPRES A LEURS AUTEURS."

REMERCIEMENTS

Merci à Madame Frédérique Grimaldi de m'avoir fait l'honneur d'être Présidente du Jury pour cette soutenance.

Merci à mon Maître de Thèse Monsieur Sylvain Gonnet, pour toute l'aide que vous m'avez apporté et pour votre disponibilité. Veuillez trouver ici l'expression de mes remerciements et de ma profonde gratitude.

Merci à mon Directeur de Thèse, Monsieur Thierry Augier, pour m'avoir transmis vos savoirs, accompagné tout au long de mes études dans les moments difficiles comme dans les bons moments, ainsi que d'avoir partagé vos connaissances. Veuillez trouver en ce travail ma gratitude et tous mes remerciements.

Merci à Madame Virginie Zurecki, de faire partie de mon jury et d'avoir été une titulaire en or. Pour m'avoir accueilli, accompagné, partagé votre savoir-faire et ainsi formé au sein de votre officine. Merci pour votre bienveillance dont vous avez fait preuve à mon égard. Je vous suis très reconnaissant de m'avoir poussé les portes « d'HPI », et j'espère sincèrement que nos chemins se re-croiseront.

Merci à ma future épouse, mon Amour, Marion. Tu as toujours été là pour moi malgré le fait que je t'ai fait vivre un enfer avec ces études, et avec cette thèse également. Merci de m'avoir toujours soutenu, d'avoir toujours cru en moi, d'avoir toujours trouvé les mots pour m'encourager dans les moments difficiles. Je te dédie l'intégralité de ce travail mon amour, tu m'as énormément aidé, pour la relecture, les tournures de phrase... Je t'aime si fort et j'espère que l'on aura une longue et belle vie ensemble.

Merci à mes parents, Maman et Papa, je vous remercie d'avoir toujours cru en moi malgré les nombreuses péripéties que l'on a connu. Merci de m'avoir permis d'effectuer ces longues études et de m'avoir toujours soutenu. Sans vous je n'en serais pas là aujourd'hui, je suis très

reconnaissant des efforts et des sacrifices que vous avez fait pour moi. Merci également d'avoir relu et corrigé mes tournures de phrase et mes nombreuses fautes d'orthographe.

Merci à mon frerot, Erwan, de m'avoir supporté en tant que frère et de toujours m'avoir soutenu. Je serai toujours là pour toi fraté.

Merci à mes grands parents, Nicole et Félix, d'être ici présents. En ce jour plus qu'un autre, mes pensées vont à mes grands-parents et beaux-grands parents disparus, papy Raymond et mamie Nenette, Suzy et Jean, qui aurait, j'en suis sûr, été fiers.

Merci à ma Tante, Armelle, je sais que tu aurais tant aimé être présente à ma soutenance. Je ne t'oublie pas. Et je te remercie énormément d'avoir toujours cru en moi.

Merci à ma belle famille, Irène, Hervé, Fabien et Sandrine, Arnaud et Maryse. Pour m'avoir accepté au sein de votre famille, pour le soutien que vous m'apportez...

Merci à Matthieu, mon premier ami sur les bancs de la fac, mon binôme à tout jamais. A ma fraté, Sam ma future témoin, d'avoir toujours été là pour moi. A Rémi, mon futur témoin, mon coach love, mon binôme...

Merci à mes reus : Flo, Lolo, Nono. A tout jamais nos fous rires gravés ! Nos soirées de fous, inoubliables. Vous avez toujours été là pour moi, je vous en suis très reconnaissant.

Merci à tous mes amis de la Fac et d'ailleurs pour les bons moments et les rigolades que nous avons pu partager.

Merci du fond du coeur à toute l'équipe de la pharmacie du Grand Saint Giniez : Andrea, Anne, Céline, Chloé, Coralie, Florence, Jean Christophe, Péio, Solange. Pour l'accueil, nos bons moments passé tous ensemble, nos fous rires, vos partages d'expériences et de connaissances.

Merci à toute l'équipe de la pharmacie de Roumagoua, pour votre accueil, votre bienveillance et de tout ce que l'on va pouvoir effectuer ensemble.

TABLE DES MATIÈRES

INTRODUCTION	1
I. RAPPEL ANATOMO-PHYSIOLOGIQUE DE L'APPAREIL OCULAIRE	3
I.1. L'orbite ou cavité orbitaire	3
I.2. Anatomie du bulbe oculaire	4
I.2.1. Les trois tuniques / enveloppes ou membranes	4
I.2.1.1. La tunique fibreuse : la sclérotique ou membrane externe	5
I.2.1.2. La tunique vasculaire : l'uvée ou membrane intermédiaire	6
I.2.1.3. La tunique nerveuse : la rétine ou membrane interne	8
I.2.2. Les trois milieux transparents ou contenu	9
I.2.2.1. L'humeur aqueuse	10
I.2.2.2. Le cristallin	10
I.2.2.3. Le corps vitré	11
I.3. Les deux segments de l'œil	11
I.3.1. Le segment antérieur	12
I.3.2. Le segment postérieur	13
I.4. Les annexes du bulbe oculaire	13
I.4.1. Les muscles extrinsèques de l'œil	14
I.4.2. Les paupières	15
I.4.3. L'appareil lacrymal	17
II. LES PATHOLOGIES AIGÜES DE L'ŒIL RENCONTRÉES AU COMPTOIR	19
II.1. Les pathologies traumatiques de l'œil	19
II.1.1. Décollement de rétine	21
II.1.2. Corps étrangers	24
II.1.2.1. Corps étrangers superficiels non pénétrants	24
II.1.2.2. Corps étranger intraoculaire	26
II.1.2.3. Abrasion cornéenne (ulcère épithélial traumatique)	28
II.1.3. Contusions	30
II.1.3.1. L'hyphéma	30
II.1.3.2. La rupture du globe oculaire	32
II.1.3.3. Cocard ou ecchymose périorbitaire	33
II.1.4. Plaies perforantes	34

II.1.5. Les brûlures oculaires	37
II.1.5.1. Brûlures par traumatismes chimiques	38
II.1.5.2. Brûlures thermiques oculaires	41
II.1.5.3. Brûlures électriques et fulgurations	42
II.1.5.4. Brûlures phototraumatiques	42
II.1.5.5. Cas particulier : superglue	44
II.2. L'oeil rouge douloureux	44
II.2.1. Sans Baisse d'Acuité Visuel	44
II.2.1.1. L'épisclérite	45
II.2.1.2. La sclérite	46
II.2.2. Avec Baisse d'Acuité Visuel	49
II.2.2.1. Les atteintes cornéennes : les kératites aiguës	49
II.2.2.2. L'uvéite antérieure aiguë ou iridocyclite	53
II.2.2.3. Glaucome aigu par fermeture de l'angle iridocornéen	55
II.2.2.4. Endophtalmie	59
II.3. L'oeil rouge non douloureux	60
II.3.1. Avec baisse d'acuité visuelle progressive : troubles de la réfraction	61
II.3.1.1. Hypermétropie	61
II.3.1.2. Myopie	62
II.3.1.3. Presbytie	64
II.3.2. Sans baisse de l'acuité visuelle	65
II.3.2.1. Les conjonctivites	65
II.3.2.2. L'hémorragie sous conjonctivale	72
II.3.2.3. Ptérygion et pinguécula	74
II.4. Les affections des paupières	76
II.4.1. Inflammations et infections palpébrales	76
II.4.1.1. Les blépharites	76
II.4.1.2. Le chalazion	80
II.4.1.3. L'orgelet	82
II.4.2. Anomalies de positions des paupières	83
II.4.2.1. L'entropion	84
II.4.2.2. L'ectropion	85
II.4.2.3. Ptosis	87

II.5. Sécrétion lacrymale et drainage	89
II.5.1. Larmoiement oculaire ou épiphora	89
II.5.2. La sécheresse oculaire ou xérophtalmie	91
III. LES PATHOLOGIES DE L'OEIL : « CHRONIQUES » ET AUTRES	95
III.1. Glaucome chronique à angle ouvert	95
III.2. La dégénérescence maculaire liée à l'âge	102
III.3. La cataracte	108
III.4. La rétinopathie diabétique	112
III.5. Strabisme de l'enfant	118
III.6. Pathologie fréquente chez un sujet porteur de lentilles de contact et conseils	122
III.7. La névrite optique de la sclérose en plaques	125
III.8. Zona ophtalmique	127
CONCLUSION	132
TABLE DES FIGURES	134
TABLE DES TABLEAUX	136
BIBLIOGRAPHIE	137

LEXIQUE DES ABREVIATIONS

AINS : anti-inflammatoire non stéroïdien

AVK : anti-vitamine K

BAV : baisse acuité visuelle

CE : corps étranger

CEIO : corps étranger intraoculaire

CES : corps étranger superficielle

DMLA : dégénérescence maculaire liée à l'âge

DR : décollement de rétine

GA par FAI : glaucome aigu par fermeture de l'angle iridocornéen

GCAO : glaucome chronique à angle ouvert

HTA : hypertension artérielle

IV : intraveineux

KPS : kératite ponctuée superficielle

NORB : névrite optique rétrobulbaire

PIO : pression intra-oculaire

PPR : photocoagulation panrétinienne

RD : rétinopathie diabétique

SEP : sclérose en plaques

UV : ultra-violet

VIH : virus de l'immunodéficience humaine

ZO : zona ophtalmique

INTRODUCTION ^[1]

Selon une étude réalisée en 2010 par la faculté de Dijon, il ressort qu'en moyenne, le pharmacien est confronté à sept demandes d'avis ophtalmologiques par semaine. Les avis pour des symptômes oculaires aigus de l'adulte sont les plus fréquents, viennent ensuite les conseils sur ordonnances, la contactologie et enfin la demande d'information sur les pathologies ophtalmologiques courantes (glaucome, baisse d'acuité visuelle, dégénérescence maculaire liée à l'âge).

Raison pour laquelle, effectuer un travail de recherche approfondie sur les différentes pathologies oculaires rencontrées en officine, ainsi que sur les premiers conseils à prodiguer, afin d'élaborer un parcours de soin de qualité semble pertinent.

En effet, au sein du parcours de soin en ophtalmologie, différents professionnels de santé sont rencontrés, cependant le rôle du pharmacien reste assez méconnu dans cette spécialité.

Car, même si ce domaine reste du ressort de l'ophtalmologiste, tout pharmacien en officine doit être capable de déceler les signes avant-coureurs d'une pathologie ophtalmique et d'en déduire le degré d'urgence pour la prise en charge.

Dans l'étude précédemment citée, 46% des pharmacies estiment pouvoir répondre de façon satisfaisante, 36,4% ne se prononce pas et 7% s'avouent mal à l'aise face aux questions d'ophtalmologie. Quelle que soit la situation géographique de l'officine, les pharmaciens déplorent un manque de formation continue de la part des laboratoires pharmaceutiques et des enseignements universitaires, alors qu'il existe une attente forte, notamment dans les domaines de la thérapeutique.

Il en ressort de réelles lacunes en matière de formations permettant au pharmacien en officine de pouvoir exercer son rôle de conseil sachant qu'il est le premier professionnel de santé qu'un patient va consulter en cas de doute sur son état de santé. Il est en effet le plus disponible des professionnels de santé, une rencontre ne nécessitant pas de prise de rendez-vous ainsi que de larges horaires d'ouverture de l'officine. D'autant qu'obtenir un rendez-vous chez l'ophtalmologue peut être long.

Le pharmacien a un rôle de guide pour la prise en charge du patient, soit vers la vente d'un produit, soit vers une consultation spécialisée.

Ce travail de recherche s'articule autour de différents axes d'études.

Dans un premier temps, nous nous intéresserons à l'anatomie de l'appareil oculaire, sa physiologie et les différents éléments qui le composent.

Nous traiterons ensuite un certain nombre de pathologies aiguës pouvant être rencontrées au comptoir, qu'elles soient liées à un événement traumatique ou à des facteurs intrinsèques.

Enfin, une troisième partie pour aborder les pathologies chroniques pour lesquelles une demande de renseignements de la part des patients est récurrente.

I. RAPPEL ANATOMO-PHYSIOLOGIQUE DE L'APPAREIL OCULAIRE

I.1. L'orbite ou cavité orbitaire ^[2-3-4-5]

L'œil pèse 7 grammes, il est contenu dans l'orbite. Cette dernière a pour fonction d'assurer une protection de l'œil. C'est la cavité du crâne dans laquelle l'œil et ses appendices sont situés, de forme pyramidale. Le plancher de l'orbite est constitué d'une fine lame osseuse (c'est un os papyracé).

Une augmentation brutale de la pression intra-orbitaire peut entraîner un effondrement du plancher de l'orbite, c'est la fracture du plancher de l'orbite post-traumatique.

Toute augmentation de volume à l'intérieur de l'orbite entraîne un mouvement de l'œil vers l'avant du globe oculaire, aussi appelé exophtalmie.

La cavité orbitaire est bordée par 3 sinus qui sont :

- le sinus ethmoïdal en dedans,
- le sinus maxillaire en dessous,
- et le sinus frontal au-dessus.

Ainsi toute sinusite peut entraîner par proximité une cellulite de la graisse orbitaire et/ou une uvéite de l'œil lui-même.

Il existe des ouvertures comme le canal optique (pour le nerf optique), les fissures orbitaires inférieures et supérieures, les foramens infra-orbitaire, ethmoïdal et zygomatiko-orbitaire ainsi que le canal lacrymo-nasal.

L'orbite contient :

- le globe oculaire,
- une partie du nerf optique,
- la graisse orbitaire,
- des muscles :
 - o Les six muscles oculomoteurs : droit supérieur, inférieur, médial, externe, obliques inférieur et supérieur.
 - o Le muscle releveur de la paupière supérieur.

- la vascularisation (artère ophtalmique et veine ophtalmique) et l'innervation de l'œil,
- et les glandes lacrymales.

Le globe oculaire est situé dans la partie antérieure de l'orbite. Sa circonférence est interrompue en avant, où il présente un bombement antérieur. Ce dernier représente un sixième de la surface totale du globe oculaire, et constitue la cornée. En arrière de la cornée, et d'avant en arrière, se situent la chambre antérieure, l'iris et la pupille, la chambre postérieure, le cristallin, la chambre vitrée et la rétine.

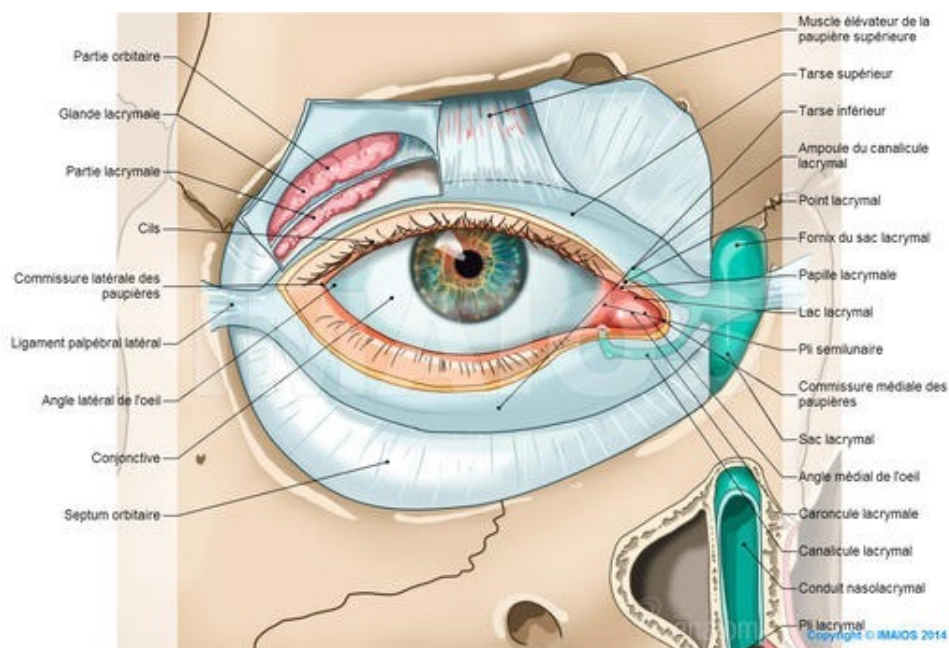


Figure 1 : Anatomie de la cavité orbitaire [5]

I.2. Anatomie du bulbe oculaire

Le globe oculaire a une forme relativement sphérique avec un diamètre moyen d'environ 23 mm.

I.2.1. Les trois tuniques / enveloppes ou membranes

La paroi du globe oculaire entoure les composants internes. Elle est composée de 3 tuniques : une tunique externe fibreuse, une tunique moyenne vasculaire et une tunique interne rétinienne.

I.2.1.1. La tunique fibreuse : la sclérotique ou membrane externe

[2-3-4-5-6]

La tunique fibreuse du globe oculaire est externe et rigide. Elle se compose de deux éléments : la cornée qui occupe la partie antérieure et la sclère qui couvre les parties postérieure et latérale du globe oculaire, ces deux éléments sont unis par le limbe de la cornée.

- La cornée :

C'est un tissu transparent, avasculaire, fermant l'avant du globe oculaire qui est en continuité avec la sclère. Elle couvre le sixième antérieur de la surface du globe oculaire et permet l'entrée de la lumière dans le globe oculaire du fait de sa transparence. La cornée présente chez l'adulte un diamètre avoisinant les 12 mm. Elle a un rôle de protection, de transmission de la lumière et de réfraction.

Sa partie superficielle est composée d'un épithélium très innervé. Sa partie interne est composée d'un endothélium monostratifié dont la fonction principale est de déshydrater l'intérieur du stroma cornéen. Ces cellules endothéliales ne se multiplient pas.

La surface de la cornée est recouverte par le film lacrymal qui est un mélange de composants aqueux sécrétés principalement par la glande lacrymale (angle supéroexterne de l'orbite) et de composants lipidiques sécrétés par les glandes de Meibomius. L'évacuation de ce film qui est renouvelé en permanence se fait par le canal lacrymo-nasal, qui part du bord interne de la paupière inférieure jusqu'aux fosses nasales.

- La sclère :

De couleur blanche chez l'adulte, recouvre sous forme de fibres de collagène associées en lamelles les cinq sixièmes de la partie postérieure de l'œil. Elle se situe en arrière par rapport à la cornée. La partie antérieure de la sclère est recouverte jusqu'au limbe par une couche opaque de tissu conjonctif dense.

Dans sa partie postérieure, la sclère est percée par de nombreux nerfs et vaisseaux, dont le nerf optique, et donne insertion aux différents muscles qui participent aux mouvements du globe oculaire (les muscles oculomoteurs).

La gaine du globe oculaire couvre la surface externe de la sclère, de l'émergence du nerf optique jusqu'à la jonction sclérocornéenne, alors que la surface profonde de la sclère est lâchement adhérente à la choroïde de la tunique vasculaire.

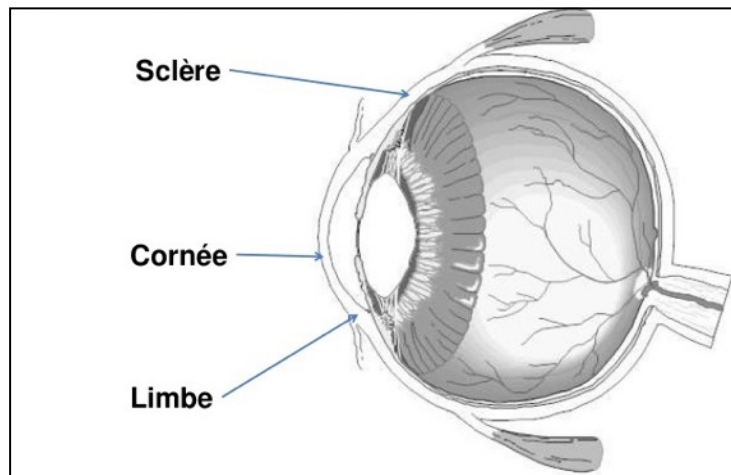


Figure 2 : Schéma de l'anatomie cornéenne ^[5]

I.2.1.2. La tunique vasculaire : l'uvée ou membrane intermédiaire

[2-3-4-5-6]

L'uvée correspond à la tunique vasculaire de l'œil. La tunique moyenne vasculaire du globe oculaire comprend trois parties : la choroïde en arrière, en continuité avec le corps ciliaire et l'iris en avant. Cette membrane intermédiaire assure la vascularisation de l'œil et l'accommodation.

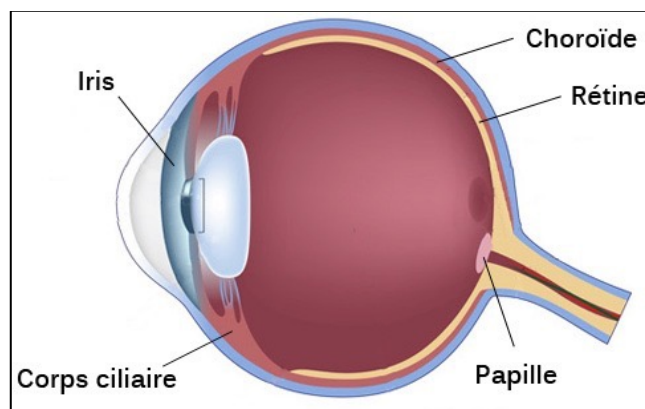


Figure 3 : Schéma de la tunique vasculaire ^[5]

- **La choroïde** :

Elle représente approximativement les deux tiers de la tunique vasculaire. Elle est intercalée entre la sclère en dehors et la rétine en dedans. Elle est constituée d'un réseau vasculaire très dense responsable de la nutrition et de l'oxygénation des structures plus internes : l'épithélium pigmentaire et les couches externes de la rétine. Elle est fine, formée de petits vaisseaux adjacents à la rétine et de vaisseaux plus grands et plus périphériques. Elle renferme également les 15 à 20 nerfs ciliaires. Elle est séparée de la rétine par la membrane de Bruch, d'une épaisseur de 2 μ m.

- **Le corps ciliaire** :

C'est une structure de forme triangulaire, située entre la choroïde et l'iris, formant un anneau complet autour du globe oculaire. Il regroupe le muscle ciliaire (muscle de l'accommodation par son action sur la courbure du cristallin) et les procès ciliaires (sécrétion de l'humeur aqueuse, avec l'iris).

Le muscle ciliaire est constitué de fibres musculaires lisses longitudinales, circulaires et radiales qui sont contrôlées par les afférences parasympathiques destinées à l'orbite dans le nerf oculomoteur. La contraction du muscle ciliaire diminue la taille de l'anneau formé par le corps ciliaire, ce qui réduit la tension du ligament suspenseur du cristallin. Le cristallin devient alors plus convexe (en relâchement), permettant l'accommodation du cristallin pour la vision rapprochée.

Les procès ciliaires sont responsables de la sécrétion d'humeur aqueuse. Les fibres zonulaires attachent le cristallin au globe oculaire, les maintiennent en position et forment ensemble le ligament suspenseur du cristallin.

- **L'iris** :

L'iris complète la couche vasculaire du globe oculaire en avant. Sa pigmentation donne la couleur de l'oeil. C'est un diaphragme circulaire perforé en son centre par la pupille, dont le diamètre de l'orifice varie en fonction de l'intensité de la lumière. Des fibres musculaires lisses contrôlent la taille de la pupille dans l'iris :

- Les fibres organisées en structure circulaire constituent le muscle sphincter de la pupille, qui est innervé par les fibres parasympathiques. La contraction de ces fibres diminue l'ouverture pupillaire (constriction de la pupille = **myosis**).
- Les fibres disposées en structure radiale constituent le muscle dilatateur de la pupille, qui est innervé par le système sympathique. La contraction de ces fibres augmente l'ouverture de la pupille (dilatation pupillaire = **mydriase**).

I.2.1.3. La tunique nerveuse : la rétine ou membrane interne ^[2-3-4-7]

La tunique interne du globe oculaire est la rétine, elle tapisse l'intérieur de la tunique vasculaire. Elle est constituée de deux parties :

- **La partie optique de la rétine** : épaisse, qui se situe en arrière et latéralement, c'est une partie sensible à la lumière. Cette partie est formée de deux couches, une couche externe pigmentée et une couche interne nerveuse :

- La **couche pigmentée** est fermement attachée à la choroïde et se poursuit en avant à la surface interne du corps ciliaire et de l'iris.
- La **couche nerveuse**, qui pourra ultérieurement être divisée en ses différents composants nerveux, est seulement attachée à la couche pigmentée autour du disque du nerf optique et au niveau de l'ora serrata. C'est la couche nerveuse qui se détache lors d'un décollement de rétine. A l'endroit où débouche le nerf optique (disque ou papille du nerf optique) se rejoignent les artères et les veines centrales de la rétine. Latéralement par rapport à cette papille se situe la tache jaune (macula lutea) au centre de laquelle se trouve la fovea, zone où l'acuité visuelle est la plus importante.

La fonction principale de la rétine est la **phototransduction**, elle est assurée par les photorécepteurs qui vont transformer le signal lumineux en influx nerveux, en synergie avec l'épithélium pigmentaire. Il existe deux types de photorécepteurs :

- Les **bâtonnets** sont responsables de la vision périphérique (perception du champ visuel) et de la vision nocturne.
- Les **cônes** sont responsables de la vision des détails et de la vision des couleurs, ils sont principalement regroupés dans la rétine centrale, au sein d'une zone ovulaire, la macula.

- Et en avant se situe **la partie non visuelle**, qui couvre la surface interne du corps ciliaire et de l'iris.

La jonction entre ces deux portions est une ligne festonnée, appelé **l'ora serrata**. C'est la limite d'insertion de la rétine en antérieur.

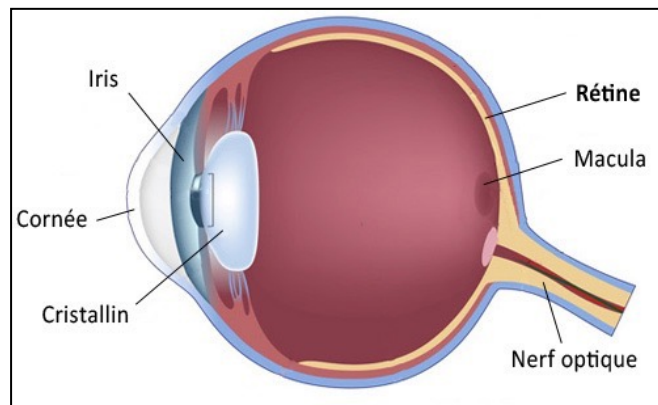


Figure 4 : Schéma de la tunique nerveuse [4]

I.2.2. Les trois milieux transparents ou contenu

Le contenu de l'oeil est constitué de milieux transparents permettant le passage des rayons lumineux jusqu'à la rétine.

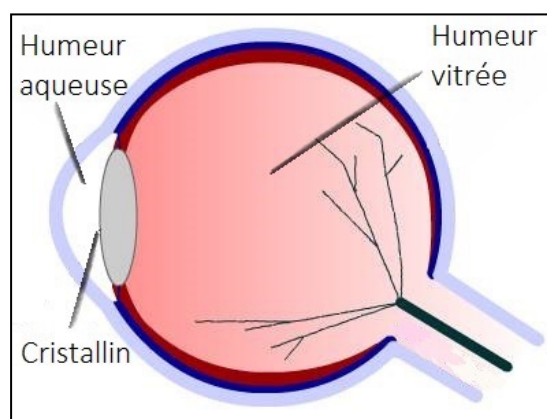


Figure 5 : Les trois milieux transparents [4]

I.2.2.1. L'humeur aqueuse ^[4-6-8]

L'humeur aqueuse est un liquide transparent et fluide, remplissant la chambre antérieure, délimitée par la cornée en avant et l'iris en arrière. L'humeur aqueuse a un rôle nutritif pour la cornée et le cristallin, qui sont avasculaires, et maintient la pression intraoculaire. Elle est sécrétée en permanence par les procès ciliaires, au niveau de la chambre postérieure. L'humeur aqueuse passe dans la chambre antérieure par la pupille puis est résorbée au niveau du trabéculum qui est situé dans l'angle irido-cornéen. Il y a un turnover permanent.

Si le cycle normal de production et de réabsorption est perturbé et que le liquide s'accumule, la pression intraoculaire augmente (valeur normale : inférieure ou égale à 22mmHg). Cet état pathologique, le glaucome, peut provoquer différents troubles visuels.

I.2.2.2. Le cristallin ^[2-3-4-6-9]

Dans la chambre postérieure se situe le cristallin dont le diamètre est d'environ 1 mm et l'épaisseur en son centre de 3-4 mm. Le cristallin sépare le cinquième antérieur du globe oculaire des quatre cinquièmes postérieurs. C'est une lentille convergente, élastique, biconvexe, transparente, située entre l'iris en avant et le vitré en arrière, et est rattachée au corps ciliaire par la **zonule**, qui est son ligament suspenseur. Cette insertion périphérique confère au cristallin la capacité de changer ses propriétés réfringentes pour maintenir l'acuité visuelle.

Le cristallin est capable de se déformer par tension ou relâchement de la zonule sous l'effet de la contraction du muscle ciliaire, et de modifier ainsi son pouvoir de convergence. Sa puissance de convergence est d'environ 22 dioptries. Cela permet ainsi le passage de la vision de loin à la vision de près qui constitue **l'accommodation**. La perte du pouvoir d'accommodation du cristallin avec l'âge est responsable de la presbytie. Cela nécessite le port de verres correcteurs convergents pour les activités mettant en jeu la vision de près.

Le cristallin comprend une partie centrale (ou noyau) et une partie périphérique (corticale ou cortex), limitée par une capsule. Chez le sujet jeune, le vitré adhère fortement au cristallin par l'intermédiaire d'une membrane hyaloïde. Ces fibres se multiplient durant toute la vie. Le cristallin augmente donc progressivement de taille, les couches les plus superficielles étant les

plus récentes. Le terme qui désigne l'opacification du cristallin est la cataracte.

I.2.2.3. Le corps vitré ^[2-3-4-6-7]

Il s'agit d'un gel transparent, qui constitue les deux tiers du volume du globe. Cette masse gélatineuse est entouré d'une fine membrane, appelé la **hyaloïde**, qui remplit les quatre cinquièmes de la cavité oculaire et tapisse par sa face postérieure (hyaloïde postérieure) la face interne de la rétine. Initialement, la hyaloïde est adhérente à la rétine. Cependant en avançant en âge, vers 40 ans, cette membrane se détache physiologiquement de la rétine, créant un décollement postérieur du vitré avec l'apparition de densités vitréennes appelé corps flottants.

Cette substance, à la différence de l'humeur aqueuse, ne peut pas être remplacée.

Le volume de la cavité vitréenne est d'environ 4 ml, ce qui représente 80% de l'ensemble du volume du globe oculaire. Le corps vitré est composé principalement d'eau (95%), avec une faible concentration de protéines (collagène type II) et d'un mucopolysaccharide (acide hyaluronique). L'acide hyaluronique donne au vitré ses qualités élastiques et visqueuses tandis que le collagène aide à soutenir sa forme et sa solidité.

I.3. Les deux segments de l'œil ^[2-4-6-21]

L'œil est classiquement subdivisé en deux segments comprenant les structures précédemment décrites, délimités par la face postérieure du cristallin :

- Le segment antérieur qui comprend la cornée, l'iris, la chambre antérieure, l'angle iridocornéen, le cristallin et le corps ciliaire.
- Le segment postérieur qui comprend la sclère, la choroïde, la rétine et le corps vitré.

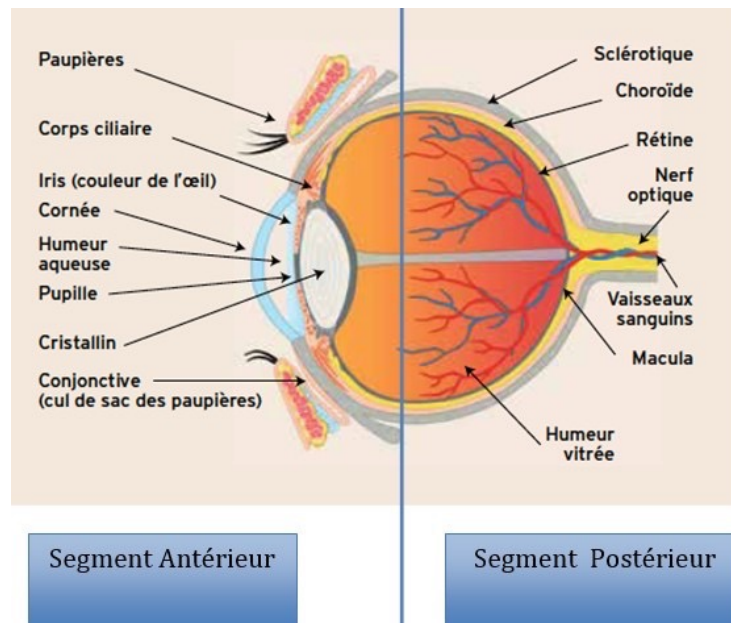


Figure 6 : Les deux segments de l'œil [21]

I.3.1. Le segment antérieur

Il s'étend de la partie antérieure du globe jusqu'à la face postérieure du cristallin. Il se compose de l'avant vers l'arrière des éléments suivants :

1. **La cornée.**
2. **Le limbe** : c'est la zone de jonction entre la cornée et la sclère.
3. **La chambre antérieure** : c'est l'espace situé directement en arrière de la cornée, et en avant de la partie colorée de l'œil (l'iris). L'ouverture centrale de l'iris est la **pupille**.
4. **L'iris.**
5. **La chambre postérieure** : c'est la partie située en arrière de l'iris et en avant du cristallin, elle est plus petite que la chambre antérieure. Les chambres antérieure et postérieure sont en continuité l'une avec l'autre par l'ouverture de la pupille. Elles sont remplies de liquide, nommé l'**humeur aqueuse**.
6. **Le corps ciliaire.**
7. **Le cristallin.**

I.3.2. Le segment postérieur

Il est délimité en avant par la face postérieure du cristallin et en arrière par la partie postérieure du globe. Il est composé, de l'extérieur vers l'intérieur, des éléments suivants :

1. La sclère.
2. La choroïde.
3. L'épithélium pigmentaire : il est situé entre la choroïde et la rétine, il régule les échanges nutritifs entre ces deux éléments. Il participe également au turnover des disques des photorécepteurs de la rétine.
4. La rétine.
5. Le vitré.

I.4. Les annexes du bulbe oculaire

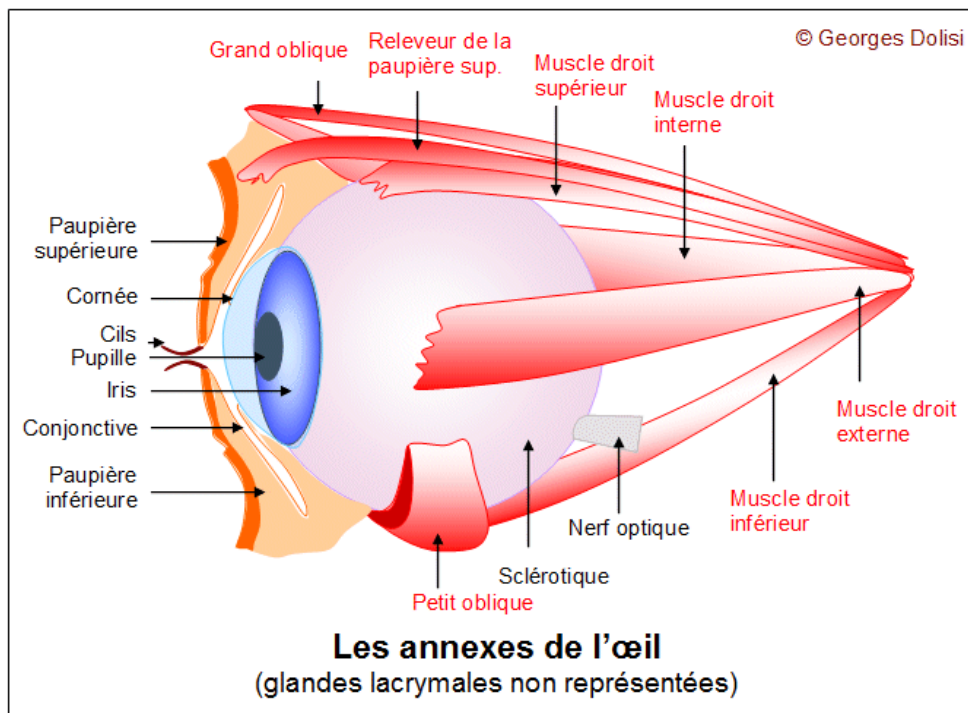


Figure 7 : Les annexes du bulbe oculaire [20]

I.4.1. Les muscles extrinsèques de l'œil [2-6-8-19]

Les yeux doivent pouvoir bouger dans différentes directions grâce à **six muscles** striés (quatre muscles droits et deux muscles obliques), sous l'influence de l'innervation des nerfs oculomoteurs. Ces six muscles oculomoteurs assurent les mouvements de chaque globe oculaire, ces muscles sont :

- Quatre muscles droits :
 - Le droit médial avec un champ d'action en dedans (permet l'adduction).
 - Le droit latéral avec un champ d'action en dehors (permet l'abduction).
 - Le droit supérieur avec un champ d'action en haut et en dehors (permet l'élévation).
 - Le droit inférieur avec un champ d'action en bas et en dehors (permet l'abaissement).
- Deux muscles obliques :
 - Le muscle oblique supérieur permet la rotation du globe oculaire en bas et en dedans.
 - Le muscle oblique inférieur permet la rotation du globe oculaire en haut et en dedans.

Tous les muscles sont innervés par le troisième nerf crânien (appelé aussi le nerf moteur oculaire commun) à l'exception du muscle oblique supérieur, qui est innervé par le nerf pathétique (quatrième nerf crânien), ainsi que le muscle droit latéral qui est innervé par le sixième nerf crânien (nerf moteur oculaire externe).

Chaque muscle a un effet synergique controlatéral et un antagoniste homolatéral, ce qui permet la vision binoculaire. La vision binoculaire nécessite une bonne coordination entre les muscles synergiques et les muscles antagonistes. Ainsi deux lois interviennent pour synchroniser les muscles oculomoteurs :

- **La loi de Hering** : dans tout mouvement binoculaire, les muscles des deux yeux assurant ce mouvement (muscles synergiques opposés) reçoivent un influx nerveux en quantité égale assurant leur contraction ou leur relâchement. Il existe une correspondance motrice.
- **La loi de Sherrington** : selon laquelle, quand les muscles agonistes se contractent, les muscles antagonistes homolatéraux se relâchent et inversement.

Cette loi est essentielle, comme la loi de Hering, pour comprendre la physiologie et la pathologie des troubles oculomoteurs. La conduite de l'examen clinique en dépend.

I.4.2. Les paupières [2-4-6-8-10-22]

L'orbite est fermée à l'avant par les paupières qui assurent une fonction de protection en se fermant de manière réflexe en cas de traumatisme ou d'agression lumineuse. L'espace situé entre les paupières, lorsqu'elles sont ouvertes, est la **fente palpébrale**. Les paupières supérieure et inférieure sont semblables dans leur structure de base, mais différent par leur nombre de muscles. En effet, la paupière supérieure possède deux muscles de plus que l'inférieure. L'endroit où la paupière inférieure et la paupière supérieure se rencontrent s'appellent le **canthus**.

La surface des yeux est continuellement lubrifiée par le clignement physiologique des paupières, ce qui permet de maintenir humide la surface cornéenne sensible, grâce la bonne répartition du film lacrymal sur la cornée.

Les paupières sont constituées de différents couches, d'avant en arrière : la peau, le tissu sous cutané, le muscle volontaire, le septum orbitaire, le tarse et la conjonctive.

La **peau des paupières** est fine et il n'y a qu'une fine couche de tissu conjonctif de séparation entre la peau et le muscle volontaire sous-jacent. La fine couche de tissu conjonctif et son organisation lâche sont à l'origine de l'accumulation de liquide (il s'agit de sang) en cas de traumatisme. Les paupières se composent d'une armature de tissu conjonctif blanc, appelé le **tarse palpébral**, ce qui explique que l'on puisse retourner une paupière. Il y a un grand tarse supérieur dans la paupière supérieure et un plus petit tarse inférieur dans la paupière inférieure.

Le clignement des yeux et la fermeture des paupières s'effectuent par le muscle orbiculaire, qui est innervé par le nerf facial (c'est le septième nerf crânien).

L'ouverture des paupières s'effectue par le muscle releveur de la paupière supérieur qui est innervé par le troisième nerf crânien (nommé le nerf moteur oculaire commun). Le déficit du muscle releveur de la paupière supérieure ou du muscle tarsal supérieur provoque un ptôsis ou une chute de la paupière supérieure.

Le **septum orbitaire**, s'étend vers le bas dans la paupière supérieure et vers le haut dans la paupière inférieure, il est en continuité avec le périoste à l'extérieur et à l'intérieur de l'orbite.

Le septum orbitaire s'attache au tendon du muscle releveur de la paupière supérieure dans la paupière supérieure et au tarse dans la paupière inférieure.

La structure de la paupière est complétée par une fine membrane muqueuse, richement vascularisée (la **conjonctive**), qui recouvre la face postérieure des paupières. Cette membrane couvre toute la surface de la face postérieure de chaque paupière avant de se retrouver au contact de la surface externe (la **sclère**) de chaque globe oculaire. Elle s'attache au globe à la jonction entre la sclère et la cornée. Du fait de cette disposition, un **sac conjonctival** est formé lorsque les paupières sont closes, et les extensions supérieure et inférieure de ce sac délimitent le fornix conjonctival supérieur et le fornix conjonctival inférieur. La conjonctive est responsable de la sécrétion du mucus, qui est essentiel pour la stabilité du film lacrymal et la transparence cornéenne. Elle contient des cellules immunocompétentes capables d'initier et de participer à la réaction inflammatoire. La conjonctive est divisée en trois régions :

- la conjonctive palpébrale,
- la conjonctive bulbaire,
- et le cul de sac conjonctival.

Les **glandes tarsales ou glandes de Meibomius** sont incluses dans l'épaisseur du bord libre de chaque paupière. Ces glandes sont des glandes sébacées tarsiennes modifiées qui sécrètent une substance huileuse qui augmente la viscosité des larmes et diminue le taux d'évaporation des larmes à la surface du globe oculaire. Le blocage de la sécrétion et l'inflammation de l'une de ces glandes forment un **orgelet** sur le bord de la paupière.

D'autres glandes sont également présentes dans les paupières : des glandes sébacées (glandes de Zeiss) et sudoripares (Glandes de Moll) associées aux follicules des cils. L'obstruction et l'inflammation d'une glande tarsale forment un **chalazion**, qui se situe sur la face interne de la paupière.

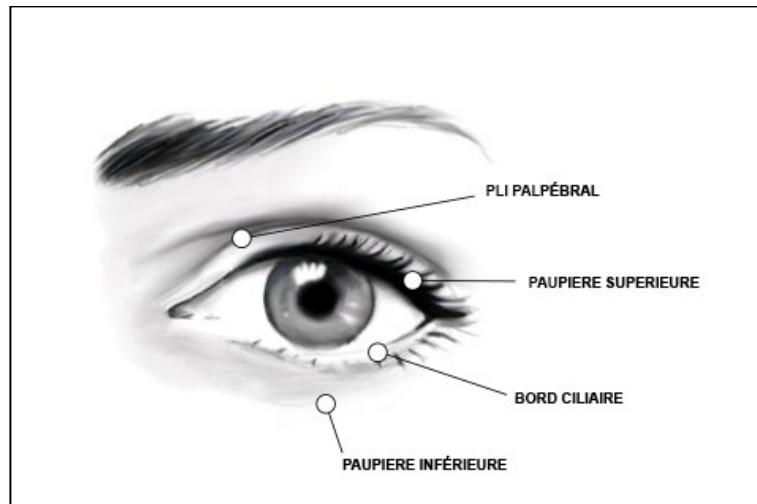


Figure 8: Les paupières [22]

I.4.3. L'appareil lacrymal [4-6-8-10-23]

Le film lacrymal est l'interface entre le monde extérieur et l'œil. Il doit permettre d'assurer une défense anti-microbienne efficace, une bonne qualité réfractive et doit être capable de protéger la surface oculaire contre tous traumatismes extérieurs. L'appareil lacrymal agit dans la production, le mouvement et le drainage du liquide à la surface du globe oculaire. Il assure l'humidification permanente de la cornée.

Le film lacrymal est sécrété par la glande lacrymale principale, située de chaque côté à la partie supéro-externe de l'orbite, et par des glandes lacrymales accessoires situées dans les paupières et la conjonctive. Le film lacrymal est composé d'eau, d'enzymes, de protéines, de sucres, d'immunoglobulines, de lipides, de différents métabolites et de cellules exfoliées multi-nucléées. Sa variation dans le temps explique qu'il est difficile de définir sa composition exacte à un moment donné. Le volume du film lacrymal est d'environ 7 à 9 μl avec une sécrétion basale de 1 à 2 $\mu\text{l}/\text{min}$, ce qui représente environ 1,5 ml de larmes sécrétés par jour pour une personne adulte.

Les larmes sont drainées par un système qui se compose :

- Des méats lacrymaux : il s'agit d'un petit orifice dans chaque paupière inférieure et supérieure près du nez, là où les larmes pénètrent dans le système de drainage.

- Des canalicules lacrymaux : ce sont des tubes partant des points et traversant les paupières vers le nez.
- Du sac lacrymal : situé dans la paroi osseuse près du nez.
- Du canal lacrymo-nasal : c'est un tube qui part du sac lacrymal pour traverser l'os de la paroi nasale et qui s'ouvre dans le nez. Ceci explique que le nez coule quand on pleure.

Une diminution de sécrétion lacrymale par une atteinte pathologique des glandes lacrymales peut être responsable d'un syndrome sec. Une obstruction des voies lacrymales peut entraîner l'apparition d'un larmoiement.

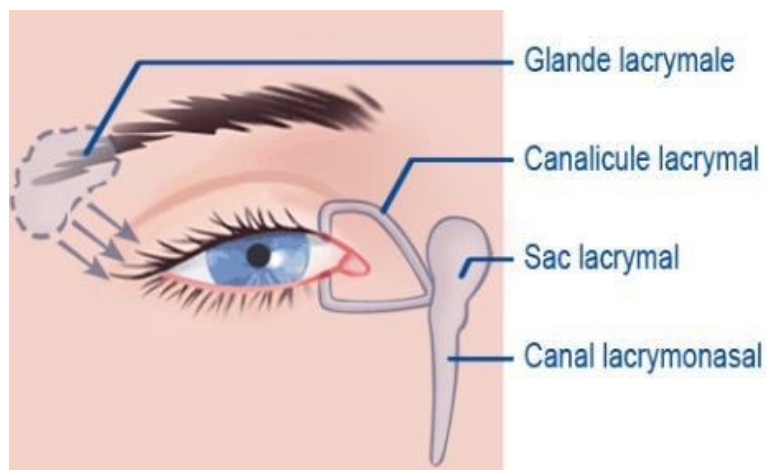


Figure 9 : L'appareil lacrymal ^[23]

II. LES PATHOLOGIES AIGÛES DE L'OEIL RENCONTRÉES AU COMPTOIR

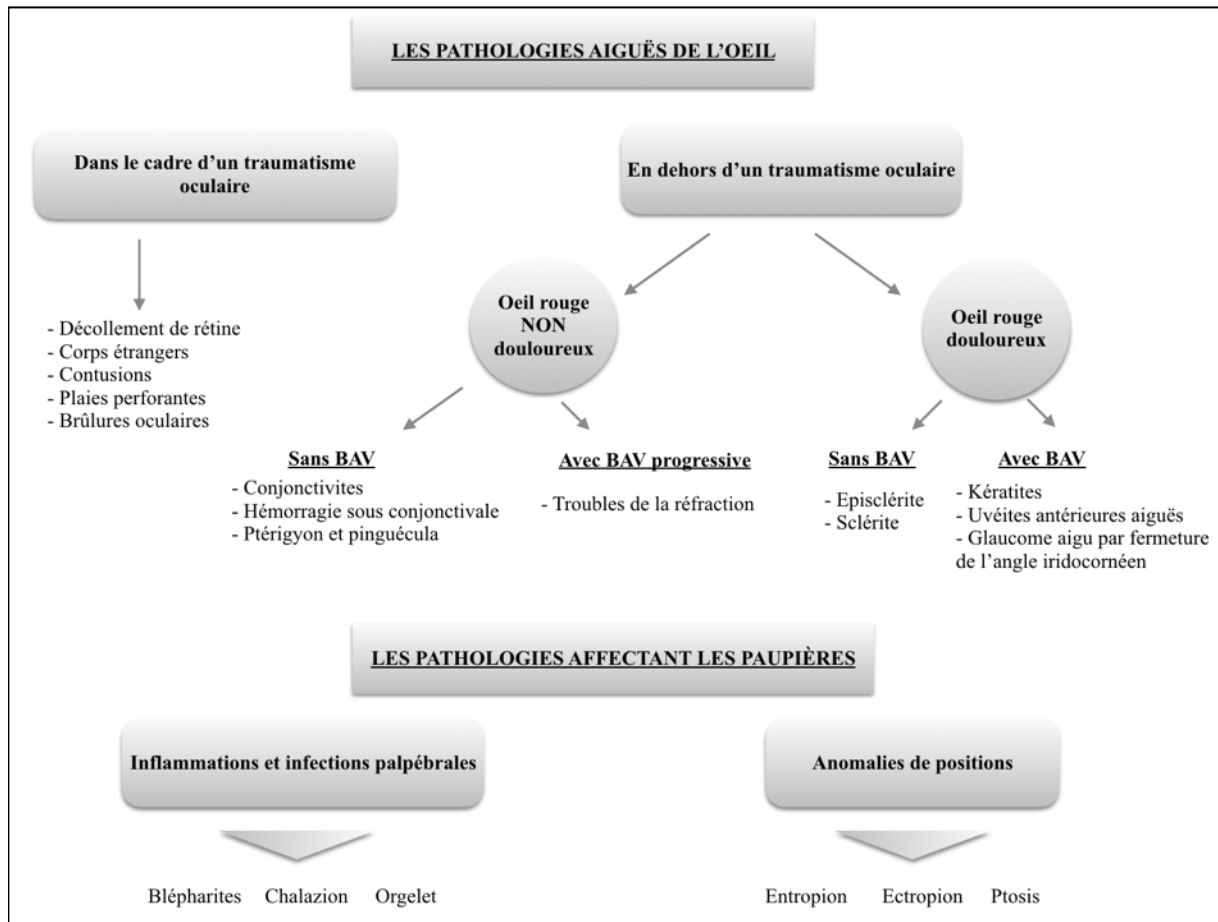


Figure 10 : Arbre décisionnel des pathologies de l'oeil et des paupières pouvant être rencontrées au comptoir

II.1. Les pathologies traumatiques de l'oeil [8]

Devant toute pathologie oculaire, il est impératif d'interroger le patient afin de le conseiller et de l'orienter au mieux :

- Quelle est la nature de la blessure ?
- Avez-vous senti quelque chose qui entrainait en contact avec votre oeil ? Suspectez un corps étranger intraoculaire devant tout objet venant frapper l'oeil à grande vitesse.
- Si ecchymose oculaire : qu'est-ce qui vous a frappé au niveau de votre oeil ?
- Si brûlure chimique : quel est le produit chimique en cause ? (afin de trouver le pH du produit).

- Avez-vous une baisse de l'acuité visuelle (BAV) ? Si oui on doit suspecter :
 - une hémorragie du corps vitré,
 - une plaie pénétrante,
 - un décollement de la rétine,
 - une rupture du globe,
 - un hyphéma,
 - une neuropathie optique traumatique,
 - ou bien une commotion rétinienne.
- Ressentez vous de la douleur ? Si oui il s'agit peut-être :
 - d'un hématome,
 - d'une abrasion ou d'une lacération cornéenne,
 - d'une rupture du globe,
 - d'un hyphéma,
 - d'une fracture de la paroi orbitaire.
- Avez vous une sensation de corps étranger ? Si c'est le cas on peut suspecter :
 - la présence d'un corps étranger sur la cornée ou sur la conjonctive ou bien sous la paupière supérieure ;
 - ou une abrasion, voire une lacération cornéenne ou conjonctivale.
- Avez vous une vision double lorsque vous regardez un objet (cela s'appelle la diplopie) ?
C'est sans doute une paralysie nerveuse due à un traumatisme intracrânien ou orbitaire, ou dû à une fracture de la paroi orbitaire.
- Ressentez vous des flashes, corps flottants, déficit du champ visuel ? Si oui :
 - déchirure ou décollement de la rétine,
 - ou hémorragie du corps vitré.
- Votre oeil-a-t'il subi une intervention chirurgicale ? Car il y a un risque accru de rupture du globe oculaire lors d'une contusion oculaire.
- Portez vous actuellement des lentilles de contact ? Si tel est le cas, il faut que le patient retire sa lentille, pour éviter une aggravation de son état.

II.1.1. Décollement de rétine [7-9-11-24]

• **LES SIGNES QUI DOIVENT NOUS ALERTER :**

- Phosphènes : le patient se plaint de flash lumineux, répété et constant depuis peu, dans le champ visuel d'un oeil. Il s'agit anatomiquement d'une zone de rétine déchiré par le vitré.
- Myodésopsies (il s'agit de corps flottants), ou « mouches volantes » : c'est une pluie de suie bien décrite par le patient (perception de filaments translucides). Il existe une augmentation majeure du nombre de corps flottants intravitréens pouvant correspondre à une hémorragie intra-oculaire par déchirure d'un vaisseau rétinien (également par traction vitréenne).

Ces 2 premiers signes correspondent à des stades pouvant être traités par laser.

- Voile noir (il s'agit d'un scotome périphérique) : c'est une amputation progressive d'une partie du champ visuel traduisant un décollement de rétine à proprement dit. La baisse d'acuité visuelle est parfois plus tardive, elle correspond au décollement de la macula. Ce stade nécessite obligatoirement un traitement chirurgical.
- Oeil blanc indolore.

• **PRISE EN CHARGE :**

- URGENCE : oui, le décollement de rétine est une urgence chirurgicale ophtalmologique.
- CONSULTATION MÉDICALE : oui, ophtalmologiste ou dans un service d'urgence.
- PHARMACIEN : il faut s'assurer de la prise en charge rapide du patient..

• **DE QUOI S'AGIT-IL ?**

C'est une séparation avec accumulation de liquide entre la rétine sensorielle (neuroépithélium) et l'épithélium pigmentaire suite à une déhiscence rétinienne.

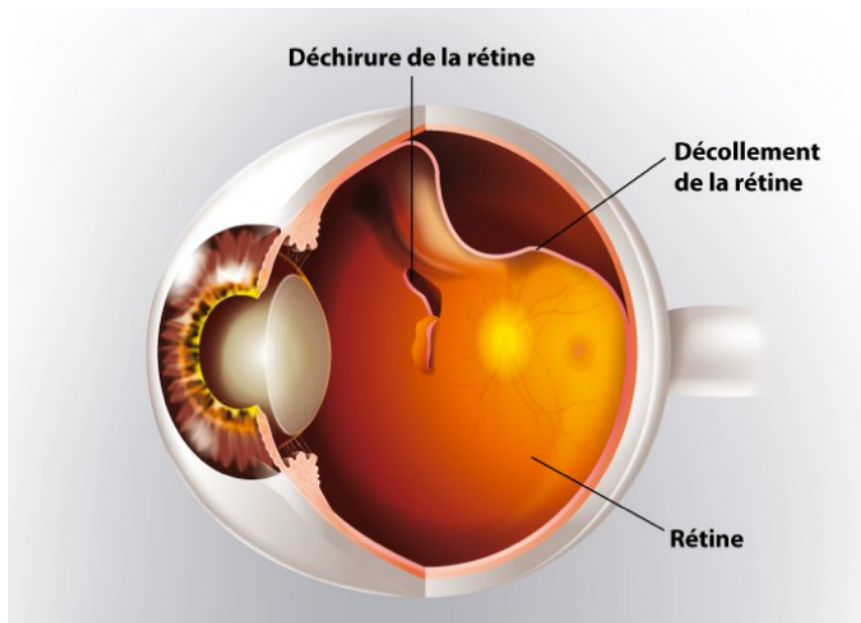


Figure 11 : Schéma représentant le décollement de rétine [24]

• **LES ÉTIOLOGIES :**

Si on analyse les prescriptions oculaires que l'on rencontre à l'officine, les décollements de rétine idiopathiques ou primaires, sont les plus fréquents, c'est le DR rhégmato-gène (85 à 90% des cas).

Le point de départ du décollement est un trou ou une déchirure de la rétine, très rarement une désinsertion rétinienne ou une zone microkystique. Certaines déhiscences (déchirures) de la rétine sont provoquées par un décollement postérieur du vitré qui tire sur la rétine.

La perte d'acide hyaluronique entraîne la liquéfaction et le collapsus du gel vitréen, le corps vitré se détache de la partie postérieure de la rétine mais reste fortement attaché à sa partie équatoriale. Il en résulte des tractions pouvant induire des déchirures à la partie postérieure de la base d'insertion du vitré. Le liquide présent dans la cavité rétinienne passe alors à travers la déchirure et crée le clivage entre la rétine sensorielle et l'épithélium pigmentaire.

Ce décollement progresse et entraîne, quand il atteint la macula, une chute brutale de la vision. Il peut gagner toute la rétine.

Le DR chroniques se caractérisent par la présence de lignes de démarcation et des kystes intrarétiniens.

Le DR tractionnel est plus rare, il est dû à une traction exercée par un tissu prolifératif fibreux, on le rencontre surtout en cas de rétinopathie diabétique.

Le DR exsudatif est quant à lui souvent secondaire à une pathologie inflammatoire ou tumorale de la choroïde ou suite à une rupture de la barrière hématorétinienne. Le liquide sous rétinienn est alors riche en protéines et de forte densité. La topographie du décollement de rétine est mobile, suivant la position du patient.

• **EPIDÉMIOLOGIE ET FACTEUR DE RISQUE :**

- Incidence : 1 cas pour 10 000 par an.
- Facteurs de risque :
 - âge supérieur à 50 ans,
 - forte myopie (supérieure à -6 dioptries),
 - antécédent chirurgical oculaire (cataracte, vitrectomie),
 - contusion oculaire,
 - existence de lésions de fragilité rétinienne périphérique (dégénérescence palissadique),
 - décollement de rétine dans l'oeil controlatéral,
 - antécédent familial de décollement de rétine.

Un DR peut survenir dans le deuxième oeil dans 10% des cas, et ce dans un délai inférieur à 3 mois.

• **CONDUITE DU TRAITEMENT :**

- **Le traitement préventif** : repose sur un barrage de photocoagulation au laser, afin de traiter toutes les lésions avant le stade de DR proprement dit. L'objectif est de prévenir la survenue d'un DR sur le deuxième oeil d'un sujet présentant un DR.

En traitant par photocoagulation au laser toutes les lésions préexistantes, ou chez les patients qui ont une forte myopie ayant déjà fait un grave DR. Le laser permet de créer une cicatrice entre la rétine neurosensorielle et l'épithélium pigmentaire afin d'empêcher tout décollement à ce niveau. Les patients doivent être ensuite suivis de manière rigoureuse et un traitement complémentaire doit être envisagé en cas de soulèvement de la rétine.

- **Le traitement curatif** : est uniquement chirurgical, le plus souvent sous anesthésie locale, ou générale. Le but du traitement est d'occlure la ou les déchirures responsables du décollement, c'est à dire de remettre le bord décollé de la déchirure au contact de l'épithélium pigmentaire et de la choroïde. Plus le décollement de rétine dure longtemps plus les photorécepteurs dégèrent, ce qui nécessite une intervention rapide.

II.1.2. Corps étrangers [8-12]

Les corps étrangers peuvent être :

- des morceaux de métal (fréquent lorsque le travail du patient implique de limer du métal),
- de la terre,
- ou des fragments de matière végétale.

Si un patient signale qu'un corps étranger est déposé ou est tombé dans son oeil, il y a peu de risque qu'il y ait une plaie pénétrante.

Cependant, si le corps étranger a frappé l'oeil à grande vitesse ou avec force (par exemple, une esquille métallique alors que le patient martelait du métal, ou bien le verre d'un pare-brise cassé), il faut exclure de toute urgence la plaie pénétrante de l'oeil associée ou non à un corps étranger intraoculaire.

Les corps étrangers de plus grande taille peuvent être à l'origine de diverses blessures, allant de l'ulcère épithélial traumatique à la rupture du globe.

Il faut bien distinguer les corps étrangers superficiels et les corps étrangers intraoculaires, de pronostic tout à fait différent.

II.1.2.1. Corps étrangers superficiels non pénétrants [8-12-25]

• LES SIGNES QUI DOIVENT NOUS ALERTER :

- Irritation intense.
- Larmolement profus.
- Soit de type conjonctivite : démangeaisons sans baisse d'acuité visuelle, hyperhémie conjonctivale prédominante autour ou en regard du corps étranger, larmolement.

- Soit de type kératite superficielle : douleurs superficielles et photophobie, cercle périkeratique.
- Le CE est souvent visible, cornéen superficiel (cas des grains de meule) ou conjonctival.
- Parfois il est masqué sous la paupière supérieure : il faut toujours penser à retourner la paupière supérieure à la recherche d'un corps étranger sous-palpébral.

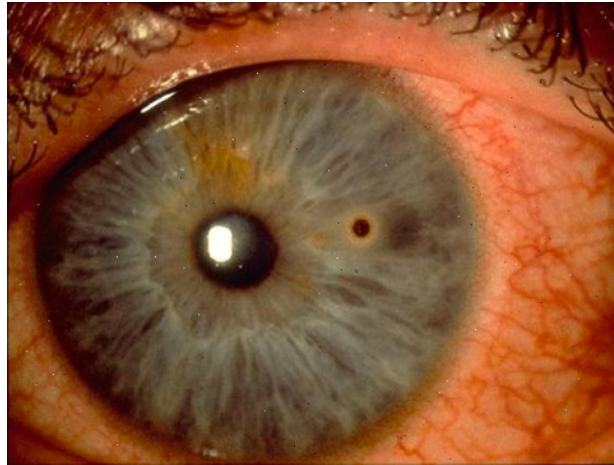


Figure 12 : Patient atteint d'un point de rouille laissé par une scorie métallique [25]

• **PRISE EN CHARGE :**

- URGENCE : non.
- CONSULTATION MÉDICALE : oui, il est conseillé de consulter un médecin lorsque le patient a un corps étranger dans l'œil qui provoque une irritation constante.
- PHARMACIEN : effectuer un lavage au sérum physiologique en attendant une consultation médicale. Vérifier le statut vaccinal du patient.

• **DE QUOI S'AGIT-IL ?**

Les corps étrangers superficiels sont habituellement évacués par le film lacrymal, mais ils peuvent également se loger sous la paupière supérieure ou s'incruster dans la cornée. Les corps étrangers superficiels non-perforants ont tendance à tomber ou sont poussés par l'air. Par exemple, lorsque l'on travaille sous une voiture, ou à l'extérieur par une journée venteuse.

• **CONDUITE DU TRAITEMENT :**

- Premièrement, à l'officine, effectuer un lavage au sérum physiologique, avant d'orienter le patient vers un spécialiste.
- Puis, en fonction de la gravité le médecin va procéder, sous anesthésie local, à l'ablation du CE à l'aide d'une petite aiguille.
- Prescription d'antibiotique en prophylaxie trois fois par jour pendant 3 à 5 jours TOBREX® (Tobramycine) collyre.
- En association avec un agent gras pour favoriser la cicatrisation, (pommade vitamine A), une application trois fois par jour pendant 3 jours par exemple.
- On protège aussi l'œil avec un pansement occlusif pendant 24 heures.

L'évolution est favorable en quelques jours après l'ablation du CE.

Les principales complications sont :

- l'infection avec abcès de cornée,
- ou kératite infectieuse.

II.1.2.2. Corps étranger intraoculaire [6-7-8-12-13-26]

• **LES SIGNES QUI DOIVENT NOUS ALERTER :**

- Sensation de corps étranger.
- Douleur, photophobie (généralement légère à modérée) ; en cas de douleur ou de photophobie sévère, une infection est possible et le patient doit consulter un ophtalmologue.
- Acuité visuelle normale (si un petit CE périphérique est présent) ou légèrement diminuée (CE central ou infection secondaire).
- CE sur la cornée (s'il est petit, il ne sera peut être visible qu'à la loupe).
- Rarement, signes d'ulcère infectieux superposé (infiltrat cornéen blanc ou jaune).

Remarque : de nombreux patients ont des CE cornéens sans pour autant ressentir qu'ils ont quelque chose dans l'œil.

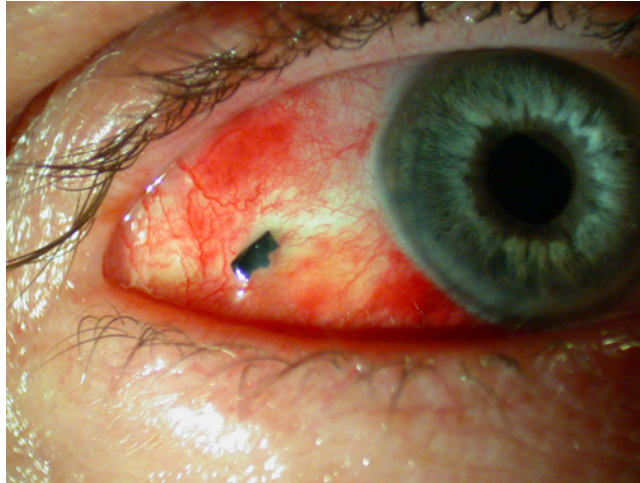

Figure 13 : Patient atteint d'un corps étranger intra oculaire [26]

• **PRISE EN CHARGE :**

- URGENCE : oui. Un corps étranger passé inaperçu a de graves conséquences : l'endophtalmie à court terme, le décollement de rétine à moyen terme et la sidérose à long terme. De ce fait, la réalisation d'une radiographie de l'orbite ou d'un scanner et un avis spécialisé sont obligatoires.
- CONSULTATION MÉDICALE : oui pour retirer le CE.
- PHARMACIEN : orienter le patient vers un service d'urgences ophtalmologiques si :
 - vous pensez que le CE a pu pénétrer entièrement dans la cornée,
 - vous suspectez une infection (zone blanche ou jaune entourant le CE ; vision très trouble, douleur sévère ou photophobie),
 - le CE est au centre de la cornée (c'est à dire que la cicatrice due au retrait sera importante d'un point de vue visuel) ou très profond.

• **DE QUOI S'AGIT-IL ?**

Il s'agit d'une large plaie visible d'emblée, avec une éventuelle extériorisation des tissus intra-oculaires, hernie de l'iris, de la choroïde, de la rétine, voire luxation du cristallin par la plaie.

• **LES ÉTIOLOGIES :**

- Réaction inflammatoire fréquente et sévère :
 - Magnétiques : fer, acier.

- Non magnétiques : cuivre, végétaux.
- Réaction inflammatoire minime :
 - Magnétiques : nickel.
 - Non magnétiques : aluminium, mercure, zinc.
- Inertes : carbone, charbon, verre, plastique, argent, platine, porcelaine, caoutchouc, pierre.

• **CONDUITE DU TRAITEMENT :**

Les CE cornéens chez les jeunes enfants nécessitent souvent de consulter un spécialiste pour leur retrait sous une brève anesthésie générale.

- Le traitement des CEIO est représenté par une ablation rapide du corps étranger de manière chirurgicale, en urgence, afin de fermer la porte d'entrée.
- Prescription d'antibiotique en prophylaxie trois fois par jour pendant 3 à 5 jours TOBREX® (Tobramycine) collyre. Et par voie générale, une double antibiothérapie, 5 à 7 jours : Pipéracilline IV 4 g trois fois par jour associée à TAVANIC® (Lévofloxacine) un comprimé deux fois par jour le premier jour, puis un comprimé par jour par la suite.
- En association avec un agent gras pour favoriser la cicatrisation, (pommade vitamine A), une application trois fois par jour pendant trois jours par exemple.
- On protège l'œil avec un pansement occlusif.
- Prévention du tétanos systématique : sérothérapie et vaccination si besoin.
- Surveillance ultérieure régulière pour rechercher des complications plus tardives : hypertonie, cataracte, décollement de rétine.

Conseil : chez les personnes exerçant des professions exposées, ainsi que le « bricoleur du dimanche », il est indispensable de porter une paire de lunettes de sécurité.

II.1.2.3. Abrasion cornéenne (ulcère épithélial traumatique)

[8-9-12-27]

• **LES SIGNES QUI DOIVENT NOUS ALERTER :**

- Sensation de corps étranger.
- Douleur.
- Photophobie.

- Oeil rouge.
- Acuité visuelle généralement normale ou légèrement diminuée : la vision peut être troublée en cas d'abrasion centrale.
- Présence d'un ulcère au niveau de l'épithélium cornéen (cela se voit plus facilement avec instillation de fluorescéine et une lumière bleue).
- La substance cornéenne sous jacente et environnante est transparente (c'est à dire qu'aucun infiltrat blanc ou jaune ne suggère l'infection).

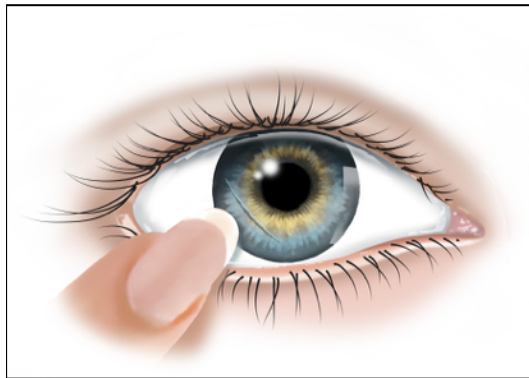


Figure 14 : Abrasion cornéenne [27]

• **PRISE EN CHARGE :**

- URGENCE : oui.
- CONSULTATION MÉDICALE : oui, car si la vision est bonne et que le médecin est certain que l'abrasion est la seule blessure, il appliquera une pommade antibiotique sur l'oeil et un double pansement oculaire.
- PHARMACIEN : orienter le patient vers un service d'urgence ophtalmique surtout, si la vision est fortement diminuée ou si vous suspectez la présence d'autres blessures oculaires.

• **DE QUOI S'AGIT-IL ?**

Les blessures à l'épithélium cornéen, comme les éraflures, les coupures et les égratignures, sont appelées abrasions cornéennes. Cela peut se produire avec tout traumatisme, même mineur (comme par exemple une légère éraflure ou le retrait difficile de lentilles de contact).

- **CONDUITE DU TRAITEMENT :**

- Le médecin va prescrire une pommade antibiotique sur l'oeil pendant 4 à 7 jours, avec ou sans anti-inflammatoire : MAXIDROL® (Dexaméthasone + Néomycine + Polymyxine B).
- Associée à un pansement oculaire occlusif pendant 24 heures pour le confort du patient.

II.1.3. Contusions ^[9-12]

Il s'agit d'une urgence traumatique oculaire. Les contusions sont de gravité très variable. Cela peut être un coup direct (coup de poing) ou un projectile reçu (balle de squash, de golf ou bouchon de champagne). En cas de traumatisme violent, et malgré la protection de l'oeil par les rebords orbitaires, n'importe quel objet volumineux peut entraîner des lésions oculaires considérables.

II.1.3.1. L'hyphéma ^[8-9-12]

- **LES SIGNES QUI DOIVENT NOUS ALERTE :**

- Vision trouble, avec possibilité de baisse de l'acuité visuelle.
- Présence visible d'une petite accumulation de sang au pied de l'iris, juste derrière la cornée, parfois on ne distingue qu'une légère teinte rougeâtre.

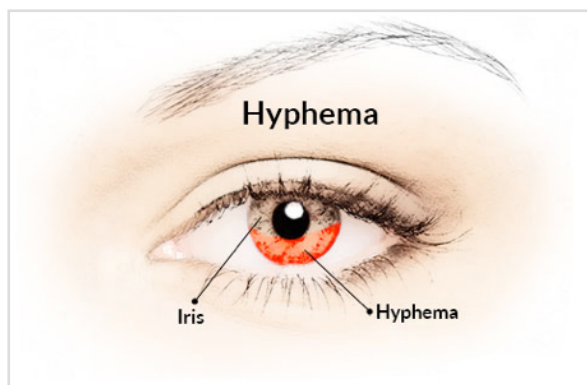


Figure 15 : Schéma représentant un hypéma ^[9]

• **PRISE EN CHARGE :**

- URGENCE : oui, l'hyphéma est une urgence ophtalmologique surtout si BAV.
- CONSULTATION MÉDICALE : oui, ophtalmologiste ou dans un service d'urgence. Afin d'exclure d'autres lésions oculaires (examen à la fente), également pour mesurer la pression intra-oculaire (le glaucome aigu secondaire à un hyphéma représente le plus grand risque pour le pronostic visuel).
- PHARMACIEN : il faut s'assurer de la prise en charge rapide du patient. Conseiller au patient de boire beaucoup d'eau (deux à trois litres d'eau par jour). Antalgique si douleur (paracétamol / codéine).

• **DE QUOI S'AGIT-IL ?**

L'hyphéma se caractérise par la présence de sang dans la chambre antérieure entre la cornée transparente et l'iris coloré. Une hypertonie (PIO) est fréquemment associée. Cela témoigne toujours d'un traumatisme suffisamment violent pour entraîner des lésions des structures intraoculaires. La vision peut être limitée à la perception des mouvements de la main cependant elle s'améliore rapidement dès que le sang se résorbe.

• **CONDUITE DU TRAITEMENT :**

- Le patient doit être maintenu hospitalisé pour une surveillance et une mise au repos afin de diminuer le risque de nouveaux saignements. Lors de la mise au repos, il sera conseillé de regarder la télévision plutôt que de lire (mouvements des globes constants lors de la lecture).
- Les jeunes enfants doivent être admis à l'hôpital pour les obliger à rester alité et les garder en observation.
- En cas de saignement initial, le patient ne bénéficiera pas de dilatation pupillaire (justifiable pour la vision du fond d'oeil), en raison des risques de nouveau saignement.
- Le médecin va surveiller et traiter la PIO pendant que l'oeil réabsorbe le sang de la chambre antérieure.
- Prescription d'antalgiques si douleur (paracétamol / codéine). Ainsi que de MAXIDROL® (Dexaméthasone + Néomycine + Polymyxine B, une goutte quatre fois par jour).

- Prescription de DIAMOX® (Acétazolamide) en cas d'hypertonie. La posologie sera modulée en fonction de la sévérité de l'hypertonie.
 - Si l'hyphéma est total et que la tension oculaire est mal contrôlée, il peut être nécessaire de réaliser un lavage de la chambre antérieure pour éviter une hémato-cornée (infiltration hématisée irréversible du stroma cornéen responsable d'une opacité cornéenne définitive).
- Le patient sera revu quelques jours après son traumatisme afin de vérifier son tonus oculaire ainsi que l'absence de nouveau saignement (la classique récurrence du sixième jour).

II.1.3.2. La rupture du globe oculaire ^[8-28]

- **LES SIGNES QUI DOIVENT NOUS ALERTER :**

Les symptômes, les signes et la PEC sont les mêmes que lors d'une plaie oculaire pénétrante.

- **PRISE EN CHARGE :**

- URGENCE : oui.
- CONSULTATION MÉDICALE : oui. L'ophtalmologue va réaliser un examen complet comprenant l'acuité visuelle, la pression de l'œil et le fond de l'œil sous dilatation.
- PHARMACIEN : il faut s'assurer de la prise en charge rapide du patient.

- **DE QUOI S'AGIT-IL ?**

La sclère se rompt après un coup puissant porté avec un objet contondant. Le risque est accru si le patient a déjà subi une intervention chirurgicale ophtalmologique (en effet l'ancienne cicatrice peut se rouvrir). La rupture du globe oculaire est causée par un objet arrondi, tel qu'une balle de padel, tennis ou golf, qui frappe à haute vitesse la surface de l'œil, pouvant endommager plusieurs structures.

- **CONDUITE DU TRAITEMENT :**

Le traitement des traumatismes oculaires dépend du type de traumatisme :

- Des patients se rendent chez l'ophtalmologiste avec des érosions ou égratignures cornéennes, des petites lésions dans la cornée. Ce type de blessure répond souvent au traitement par des collyres ou des gouttes antibiotiques.

- Dans certains cas, il peut y avoir des inflammations (il s'agit d'uvéites). Il faut donc administrer des traitements anti-inflammatoires topiques ou même de la cortisone orale.
- En cas de brûlures ou traumatismes chimiques oculaires (par exemple, la lessive). Dans ces cas, il faut rapidement réaliser un bon nettoyage avec du sérum physiologique pendant quelques minutes afin d'essayer d'éliminer l'agent chimique.
- Il y a également des patients avec des hémorragies qui ne se résolvent pas ou avec des décollements de rétine pour lesquels le traitement sera chirurgical.
- Les traumatismes peuvent aussi causer, des hypertonies oculaires. Dans ce cas, il faudra administrer un traitement spécifique visant à faire descendre la tension oculaire et empêcher des dommages dans le nerf optique.

II.1.3.3. Cocard ou ecchymose périorbitaire ^[8]

- **LES SIGNES QUI DOIVENT NOUS ALERTER :**

- Hématome périorbitaire.
- Douleur.

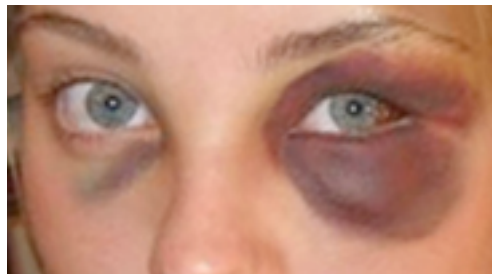

Figure 16 : Patient atteint d'une ecchymose périorbitaire ^[8]

- **PRISE EN CHARGE :**

- URGENCE : non.
- CONSULTATION MÉDICALE : oui afin d'exclure d'autres lésions pouvant être graves.
- PHARMACIEN : Conseiller l'application d'une poche de glace ou d'eau froide juste après le choc sur la zone lésée pendant 10 à 15 minutes par heure pendant les premiers jours, cela permet de réduire l'extension de l'ecchymose et de diminuer la douleur.

Informez le patient qu'il doit reconsulter immédiatement si à tout moment il remarque :

- une vision trouble,

- une diplopie,
- des symptômes de décollement de rétine : flashes, corps flottants, voile noir dans le champ visuel.

• **DE QUOI S'AGIT-IL ?**

Un cocard est le résultat d'un hématome palpébral. Ce n'est pas grave et cela ne met pas en jeu le pronostic vital en soi, **mais cela peut dissimuler des lésions oculaires plus sérieuses.**

L'hématome disparaît généralement en deux semaines ou plus.

• **CONDUITE DU TRAITEMENT :**

Evaluation faite par le médecin :

1. Il va exclure d'autres lésions graves, y compris une lésion cérébrale.
2. Puis il va exclure une lésion oculaire sous jacente (par exemple une rupture du globe ou un hyphéma) par un examen oculaire complet :
 - Si l'hématome et l'œdème de la paupière sont importants, les paupières peuvent être entrouvertes avec les doigts ou avec des cotons tige pour permettre l'examen oculaire, ou au moins pour déterminer si l'oeil peut voir.
 - Si les paupières ne peuvent pas du tout être ouvertes, il faut réaliser une échographie ou un scanner du globe oculaire et de l'orbite pour exclure une rupture sous jacente du globe oculaire.
3. Enfin il va exclure une fracture orbitaire : par une radiographie ou un scanner de l'orbite si l'un de ces symptômes est présent.

Si la vision est normale, que l'examen oculaire est normal et qu'il n'y a pas de signe de fracture orbitaire, le patient doit être revu une semaine plus tard, pour un nouvel examen.

II.1.4. Plaies perforantes ^[6-8-9]

• **LES SIGNES QUI DOIVENT NOUS ALERTER :**

- La plaie peut être suspectée d'emblée : le traumatisme est récent et évident. L'agent responsable peut être un couteau, une fléchette ou tout autre objet pointu ou tranchant.
- Vision floue.

- Flashes, corps flottants et/ou déficit du champ visuel (due à une hémorragie du corps vitré ou à un décollement de la rétine).
- Sensation de CE.
- Douleur.
- Photophobie.
- BAV (généralement bien qu'elle puisse parfois être normale tout de suite après la blessure).
- Oeil rouge (généralement).
- Plaie cornéenne ou sclérale visible.
- Prolapsus de l'iris pigmenté ou du tissu ciliaire à travers la plaie.
- Pupille déformée : la pupille peut avoir une forme de goutte, la pointe dirigée vers le site de la lacération cornéenne ou sclérale (en raison de l'hernie de l'iris à travers la blessure).
- Hyphéma (il s'agit de sang dans la chambre antérieure).
- Cataracte (un cristallin qui a été transpercé ou lacéré deviendra rapidement trouble ou blanc).
- Hémorragie du corps vitré (une hémorragie sévère peut entraîner la perte du reflet rétinien pupillaire).
- Faible pression intraoculaire, si elle est mesurée.

• **PRISE EN CHARGE :**

- URGENCE : oui, le pronostic visuel est d'autant meilleur que le diagnostic de la plaie pénétrante est précoce et suivi d'une réparation chirurgicale en urgence.
- CONSULTATION MÉDICALE : oui, ophtalmologiste ou dans un service d'urgence
- PHARMACIEN : il faut s'assurer de la prise en charge rapide du patient.
 - Dire au patient de rester à jeun car il sera mis sous anesthésie générale en urgence dès son arrivée à l'hôpital.
 - Recouvrir l'oeil avec une coque rigide, n'utiliser pas de pansement souple pour éviter toute pression sur l'oeil.
 - Ne pas mettre pas de gouttes oculaires dans l'oeil.
 - Administrer un antalgique, si nécessaire. Traiter les vomissements par un antiémétique, si besoin (les vomissements augmentent la pression dans l'oeil).

• **DE QUOI S'AGIT-IL ?**

Les plaies directes du globe oculaire peuvent être observés au cours d'accidents de la voie publique, d'accidents domestiques, de bricolage ou dans un contexte d'agression.

Le pronostic de la plaie est directement lié aux lésions du segment postérieur (décollement de rétine, déchirure rétinienne). L'oeil perforé peut ainsi récupérer une acuité visuelle chiffrable ou être fonctionnellement, voire organiquement perdu.

✓ **Plaie conjonctivale** :

Elle est isolée, sans gravité et ne nécessite pas de suture. En revanche, elle peut gêner l'examen de la sclère sous jacente, ce qui imposera une exploration chirurgicale à la recherche d'une plaie sclérale.

✓ **Plaie coréenne transfixiante** (c'est à dire une plaie qui traverse de part en part) :

La taille de la plaie et sa localisation par rapport à l'axe visuel détermineront les séquelles fonctionnelles du traumatisme. Une greffe de cornée sera possible en cas de cicatrice cornéenne au niveau de l'axe visuel. Une plaie limitée peut être auto-étanche et ne nécessite dans ce cas aucune suture.

✓ **Plaie du segment antérieur** :

Elle concerne l'iris, l'angle irido-cornéen et le corps ciliaire. L'examen révèle la plupart du temps un hyphéma qui empêche la visualisation du segment postérieur.

✓ **Plaie de sclère et du segment postérieur** :

Elle doit toujours être recherchée. Toute hémorragie sous conjonctivale secondaire à une contusion doit faire suspecter une plaie sclérale et donc envisager une exploration chirurgicale.

✓ **Plaie oculaire avec corps étranger intra-oculaire** :

Les corps étrangers intra oculaires sont le plus souvent métalliques (accident du travail) ou en verre (accidents de la route avec éclats de pare brise, verre de lunettes) et dans les bagarres cela peut être des bouteilles cassées ou couteaux.

Dans le meilleur des cas, le corps étranger peut passer totalement inaperçu avec une acuité visuelle conservée. Le diagnostic peut être évident (porte d'entrée flagrante ou corps étranger directement visible) ou l'être beaucoup moins (porte d'entrée minime ou invisible). Toute plaie conjonctivale suspecte doit être explorée au bloc opératoire.

• **CONDUITE DU TRAITEMENT :**

- En centre spécialisé, l'intervention chirurgicale doit se faire dans les plus brefs délais. Cette dernière consiste dans un premier temps à confirmer la présence de plaies, les nettoyer et ensuite en une suture par points séparés de monofilament de nylon 10/0 pour la cornée et de PDS 8/0 pour la sclère.
- En cas de plaie du cristallin, la chirurgie de la cataracte sera réalisée dans un second temps, avec de meilleures conditions opératoires. L'ablation du corps étranger, s'il se situe dans le segment postérieur, se fera également ultérieurement. Les corps étrangers aimantables peuvent être extraits à l'électro aimant si leur situation intra oculaire le permet, tandis que les autres corps étrangers bénéficient des techniques de microchirurgie endoculaire.
- Le médecin va également traiter l'infection si elle est présente ou suspectée, par une antibiothérapie : CIFLOX® (Ciprofloxacine) 200 mg deux fois par jour associé à TIENAM® (Imipénème) 500 mg trois fois par jour et localement une application de MAXIDROL® (Dexaméthasone + Néomycine + Polymyxine B), quatre fois par jour.
- Prévenir systématiquement contre le tétanos.

II.1.5. Les brûlures oculaires

Il s'agit d'une urgence traumatique oculaire. Les brûlures oculaires sont fréquentes chez le jeune adulte et surviennent souvent sur le lieu de travail (incidences médico-légales). On distingue les brûlures chimiques, thermiques, électriques et par radiation.

II.1.5.1. Brûlures par traumatismes chimiques [7-8-9]

• **LES SIGNES QUI DOIVENT NOUS ALERTE** :

- Douleur.
- Vision trouble.
- Sensation de corps étranger.
- Photophobie.
- Oeil rouge (l'exception étant que des brûlures très graves par des bases peuvent engendrer un oeil blanc en raison d'une perte totale des vaisseaux sanguins conjonctivaux).

• **PRISE EN CHARGE** :

- URGENCE : oui, il faut transférer le patient vers un centre spécialisé en ophtalmologie.
- CONSULTATION MÉDICALE : oui, ophtalmologiste ou dans un service d'urgence.
- PHARMACIEN : il faut s'assurer de la prise en charge rapide du patient. Premiers soins (généralement apportés par le patient, un médecin généraliste ou le pharmacien) :
 - Ne pas attendre d'avoir examiné l'oeil pour effectuer le lavage oculaire.
 - Lavage oculaire immédiat et abondant sous l'eau courante (ou une solution saline) pendant 15 à 30 minutes. Tout en lavant l'oeil :
 - Retourner les paupières supérieure et inférieure (éversion) pour permettre le lavage de l'intégralité de la surface de l'oeil.
 - Retirer toutes particules de matière chimique avec un coton tige si il y en a.
 - Eviter d'utiliser des bandelettes pH. Cela retarde ou prolonge le lavage oculaire.
 - Les produits chimiques antidotes ne sont pas nécessaires et peuvent aggraver les lésions.
 - Le patient doit être adressé en urgence à un ophtalmologue.

• **DE QUOI S'AGIT-IL ?** :

Les brûlures chimiques sont les plus dangereuses, graves et fréquentes. Cela va de l'irritation légère (shampooing dans l'oeil) aux blessures graves mettant en jeu le pronostic visuel. Elles sont responsables de lésions variables en fonction de :

- la nature de l'agent (de son pH et de sa concentration),

- la quantité reçue et du temps de contact (lié à la rapidité des premiers soins).

• **LES ÉTIOLOGIES :**

Les agents responsables sont :

- **Les acides** (pH < 6) qui provoquent une nécrose et une coagulation immédiate des protéines des couches superficielles des tissus oculaires, s'opposant ainsi à la pénétration du caustique. Les lésions se constituent donc rapidement et leur gravité peut être appréciée dans les 24 premières heures.

L'évolution est le plus souvent favorable si l'agent est dilué, mais peut aller en s'aggravant si les lésions initiales sont importantes.

Les acides les plus toxiques sont les acides minéraux, parmi lesquels l'acide fluorhydrique (50% des brûlures par acides, anti-rouille ou décapant), l'acide nitrique, l'acide chromique et l'acide sulfurique (vitriol, liquide de batterie). Les acides organiques tel que l'acide acétique, l'acide formique sont moins nocifs que les acides minéraux.

- **Les bases** (pH > 8) qui sont responsables des lésions les plus graves. Elles pénètrent progressivement en profondeur dans l'oeil en hydrolysant les protéines de structures et en dissolvant les cellules (nécrose de liquéfaction), sur plusieurs jours.

Le pronostic est souvent sévère et difficile à établir initialement.

Les bases les plus dangereuses sont : les ammonium et ses composés, l'hydroxyde de sodium (la soude : déboucheur d'évier), la potasse caustiques, l'ammoniac, la chaux, le ciment et l'hypochlorite de sodium (eau de javel).

- **Les solvants** (alcool, ester, acétone), **les détergents** et **les gaz lacrymogènes** le plus souvent responsables de kératite profonde superficiel qui guériront sans séquelles en quelques jours.

• **CONDUITE DU TRAITEMENT :**

En urgence :

- Lavage oculaire prolongé, abondant à débiter immédiatement sur les lieux de l'accident pendant au moins 15 minutes, afin d'éliminer le plus rapidement possible l'agent responsable.
- Reprise du lavage après transfert en milieu médicalisé. Le lavage y est alors réalisé après anesthésie de contact par collyre CEBESINE® (Oxybuprocaine). Il permet, en plus de

l'ablation de corps étranger (ciment...), le rinçage des culs de sac conjonctivaux et le lavage des voies lacrymales. En aucun cas, il ne sera tenté une neutralisation du caustique ce qui risque d'aggraver les lésions.

- Après le rinçage, le médecin peut reprendre l'interrogatoire puis établit un bilan des lésions. Il décidera ensuite si la ponction de la chambre antérieure pour le lavage du caustique et l'injection de corticoïdes sera nécessaire ou pas.

Traitement médical :

- Localement : collyres atropiniques pour diminuer les douleurs (ATROPINE à 1%®, Atropine : une goutte matin et soir), collyres antibiotiques à large spectre pour éviter les surinfections (TOBREX®, Tobramycine collyre : une goutte quatre fois par jour), collyres ou pommades cicatrisantes (Vitamine C en collyre : une goutte quatre fois par jour ou Vitamine A pommade : une application matin et soir), collyres corticoïdes en cas d'atteinte du segment antérieur, MAXIDROL® (Dexaméthasone + Néomycine + Polymyxine B, une goutte quatre fois par jour) mais après cicatrisation épithéliale.
- Par voie générale : analgésie par Paracétamol / Codéine voire dérivés morphiniques, antibiothérapie par voie générale si brûlure étendue (AUGMENTIN®, Amoxicilline + Acide clavulanique, 500 mg trois fois par jour), corticothérapies per os éventuelle (CORTANCYL®, Prednisone 1mg/kg/jour).

La surveillance des séquelles de brûlure est bien entendue du ressort de l'ophtalmologiste : rétraction palpébrale compliquée ou non de lésion des voies lacrymales, symblépharons conjonctivaux pouvant nécessiter des greffes de muqueuse buccale, complications cornéennes sévères ne pouvant bénéficier d'une greffe de cornée (kératoplastie transfixiante) qu'en l'absence de néovascularisation importante de la cornée et si l'état de la conjonctive est satisfaisant.

Traitement prophylactique : protection des yeux par des lunettes ou des masques, dans les professions à risques. Il est également nécessaire de sensibiliser le public pour écarter les produits ménagers des enfants et informer sur les risques encourus dans les brûlures par radiation (ophtalmie des neiges, éclipses).

II.1.5.2. Brûlures thermiques oculaires [7-8-9-11]

- **LES SIGNES QUI DOIVENT NOUS ALERTER :**

- Douleur.
- Vision trouble.

- **PRISE EN CHARGE :**

- URGENCE : oui.
- CONSULTATION MÉDICALE : le patient doit être adressé au service des urgences générales d'un hôpital.
- PHARMACIEN : il faut s'assurer de la prise en charge rapide du patient.

- **DE QUOI S'AGIT-IL ?**

La brûlure thermique survient lors d'une combustion dégageant de la chaleur à distance (four, vapeur chaude...) ou d'une brûlure directe par projection d'un liquide à haute température (eau chaude) ou d'une cigarette. Elles sont souvent superficielles et peu graves au niveau oculaire provoquant une simple désépithélialisation cornéenne car le film de larmes du fait du réflexe de clignement constitue une projection efficace contre la chaleur.

Les blessures peuvent être les suivantes :

- ulcération cornéenne,
- opacification stromale cornéenne due à la blessure thermique.

La cicatrisation est obtenue en quelque jours sans séquelle.

Parfois des brûlures cutanées et des annexes y sont associées : paupières, voies lacrymales...

- **CONDUITE DU TRAITEMENT :**

La consultation ophtalmologique en urgence va permettre également d'exclure les brûlures respiratoires mettant en jeu le pronostic vital du patient.

Traitement symptomatique pour guérir la surface oculaire (par exemple lubrifiants, greffes de peau sur les paupières brûlées ou tarsorrhaphie temporaire pour couvrir la cornée).

- Application de pansements antiseptiques réfrigérants (antalgique).
- Excision des zones nécrotiques (peau, conjonctive, cornée), sous anesthésie locale.

- Ablation des particules superficielles de la cornée et de la conjonctive.
- Prescription de pommades antibiotiques.

II.1.5.3. Brûlures électriques et fulgurations ^[9]

Elles sont exceptionnelles. Elles peuvent classiquement être responsables de cataractes tardives.

II.1.5.4. Brûlures phototraumatiques ^[7-8-9-11]

• **LES SIGNES QUI DOIVENT NOUS ALERTER** :

Les deux yeux sont généralement atteints. Les symptômes apparaissent généralement 8 heures après l'exposition (souvent intolérables) :

- Vision trouble, l'acuité visuelle peut être légèrement ou modérément réduite.
- Sensation de corps étranger.
- Douleur.
- Photophobie.
- Larmolement.
- Oeil/yeux rouge(s).
- Le stroma cornéen est transparent.

• **PRISE EN CHARGE** :

- URGENCE : oui.
- CONSULTATION MÉDICALE : oui, ophtalmologiste ou dans un service d'urgence.
- PHARMACIEN : il faut s'assurer de la prise en charge rapide du patient. A savoir que l'apparition des symptômes est souvent retardée de 4 à 8 heures après l'exposition.

• **DE QUOI S'AGIT-IL ?**

Les brûlures phototraumatiques peuvent être dues à :

- **Un coup d'arc** : il s'agit d'une brûlure de la surface de la cornée par une lumière ultraviolette (« coup de soleil sur la cornée »). Un coup d'arc engendre rarement des lésions

permanentes, mais peut être extrêmement douloureux. Il peut survenir lorsqu'une personne soude sans protection oculaire adaptée.

- **Ultraviolets** : exposition aux lampes à bronzer, aux arcs électriques (soudure à l'arc sans protection) ou au soleil d'altitude (ophtalmie des neiges). Elles sont responsables d'une kératite ponctuée superficielle, qui débute un peu après l'exposition, avec douleurs violentes, photophobie et larmoiement. La guérison se fait sans séquelle, après deux à trois jours d'un traitement local, prescrit par un ophtalmologiste.
- **Infrarouges** (brûlures solaires) : phototraumatismes maculaires par observation d'éclipse. Les lésions sont rares mais graves, avec cicatrice maculaire et scotome central définitif.

• **CONDUITE DU TRAITEMENT** :

Les atteintes sont très superficielles, très douloureuses mais bénignes avec guérison (cicatrisation cornéenne) sans séquelles en 24 à 48 heures. Le patient peut être traité en ambulatoire, sauf si la douleur est très intense. Il devra être revu dans les 24 heures, stade auquel il devrait aller beaucoup mieux.

Traitement symptomatique jusqu'à ce que l'épithélium guérisse, le patient se présente à la pharmacie avec une prescription :

- D'un collyre mydriatique qui va permettre de réduire la photophobie douloureuse. Atropine une goutte dans chaque oeil immédiatement.
- D'une pommade antibiotique qui va induire la disparition des douleurs en 24 à 48 heures.
- Des comprimés antalgiques selon les besoins.
- Ainsi qu'un pansement oculaire compressif rigide (les deux yeux peuvent avoir besoin d'un pansement de confort en cas de brûlure sévère).
- Attention, il faut veiller à ce qu'il n'y ait pas prescrit de collyre anesthésique local que le patient emportera chez lui, car cela pourrait retarder la guérison. Car son utilisation prolongée supprime le réflexe douloureux et a pour conséquence des dommages cornéens.

Conseiller à la personne de se reposer dans une pièce sombre et d'éviter les mouvements oculaires.

II.1.5.5. Cas particulier : superglue ^[11]

La colle se durcit rapidement au contact de l'humidité.

Conseiller au patient un lavage oculaire, puis :

- Si les paupières sont collées, essayer de les séparer en exerçant une traction douce.
- Couper les cils si la séparation est impossible.
- La glue peut adhérer à la cornée par un mécanisme de frottement (entropion des cils, la colle durcit) nécessitant une ablation douce par larme.
- Traiter les lésions d'érosions cornéennes.
- Compresses chaudes ou pommade vitamine A peuvent être utilisées pour retirer la colle résiduelle.

Cela nécessite par la suite une surveillance journalière jusqu'à la cicatrisation cornéenne.

II.2. L'oeil rouge douloureux ^[9]

La survenue d'un oeil rouge et/ou douloureux est un des motifs les plus fréquents en consultation en ophtalmologie. Elle signifie la plupart du temps une affection bénigne, mais accompagnée parfois d'une atteinte oculaire sévère.

II.2.1. Sans Baisse d'Acuité Visuel ^[7-9]

Les épisclérites et les sclérites sont des maladies inflammatoires rares de la sclère. L'acuité visuelle est conservée. La moitié d'entre elles sont associées à des maladies de système dont elles peuvent être le symptôme révélateur (rhumatisme inflammatoire, sarcoïdose, tuberculose...). Elles peuvent constituer une urgence diagnostique et thérapeutique du fait du pronostic visuel mis en jeu.

II.2.1.1. L'épisclérite [2-7-8-11-13-29]

• **LES SIGNES QUI DOIVENT NOUS ALERTER :**

- Irritation.
- Rougeur oculaire (généralement légère et sectorielle ; parfois diffuse).
- Pas de démangeaison ou d'écoulement significatif.
- Pas de douleur significative ou de photophobie.
- Acuité visuelle normale.
- Terrain : femme > homme, adulte jeune.

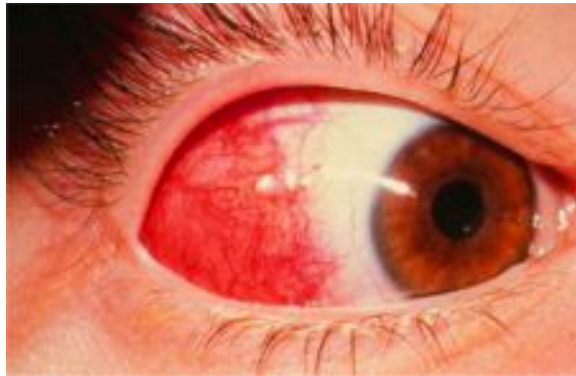


Figure 17 : Patient atteint d'une épisclérite [29]

• **PRISE EN CHARGE :**

- URGENCE : non.
- CONSULTATION MÉDICALE : tout d'abord orienter vers le médecin généraliste, qui selon le diagnostic, orientera ou non le patient vers un ophtalmologue pour envisager un traitement par collyres anti-inflammatoires non stéroïdiens ou corticoïdes.
- PHARMACIEN : conseiller un lavage oculaire au sérum physiologique trois à quatre fois par jour. Prévenir le patient de la récurrence possible.

• **DE QUOI S'AGIT-IL ?**

Il s'agit d'une inflammation légère et autolimitée de l'épisclère (fine couche de tissu conjonctif située entre la sclère blanche et la conjonctive transparente sus-jacente). La principale cause est idiopathique. En cas de récurrence, le patient devra faire un bilan à la recherche d'une maladie systémique.

• **CONDUITE DU TRAITEMENT :**

- *Si l'épisclérite est légère* : pas de traitement, elle guérit presque toujours spontanément. Eventuellement des collyres mouillants peuvent suffire avec lavage fréquent au sérum physiologique froid (frigo à 4°). Les AINS locaux en collyre sont inefficaces.
- *Si inconfort et/ou rougeur persistant pendant plus de deux semaines* : orientation vers un ophtalmologue pour envisager un traitement par collyres AINS ou corticoïdes. (flurbiprofène 100 mg trois fois par jour ou ibuprofène 400 mg trois fois par jour ou indométacine 50 mg un à deux prises par jour).
- Attention éviter de délivrer un traitement à base de corticoïde local (FLUCON®, Fluorométholone quatre fois par jour) qui sera efficace mais risque d'induire un effet rebond et une corticodépendance (automédication du patient), sauf si avis d'un ophtalmologue.
- L'évolution est généralement favorable en deux à trois semaines.

Traitement prescrit :

- Collyre corticoïde ou AINS : une goutte quatre fois par jour, à diminuer progressivement en fonction de l'évolution.
- AINS per os.

II.2.1.2. La sclérite [2-7-8-11-13-29]

• **LES SIGNES QUI DOIVENT NOUS ALERTER :**

- Douleur oculaire légère à sévère (qui réveille souvent le patient la nuit).
- Vision normale au début, qui peut être sévèrement réduite par la suite en raison de complication oculaires.
- Rougeur diffuse ou sectorielle de l'oeil.
- Aspect noir en cas de nécrose sclérale (choroïde à nue).
- Zones grisâtres ou bleutées (épisodes récurrents).
- Il peut également y avoir : une ulcération cornéenne périphérique, des signes d'inflammation intraoculaire.
- Terrain : femme > homme, âge souvent compris entre 40 et 60 ans.

- Episclérite fréquemment associée.
- Présence d'une maladie systémique dans 50% des cas.

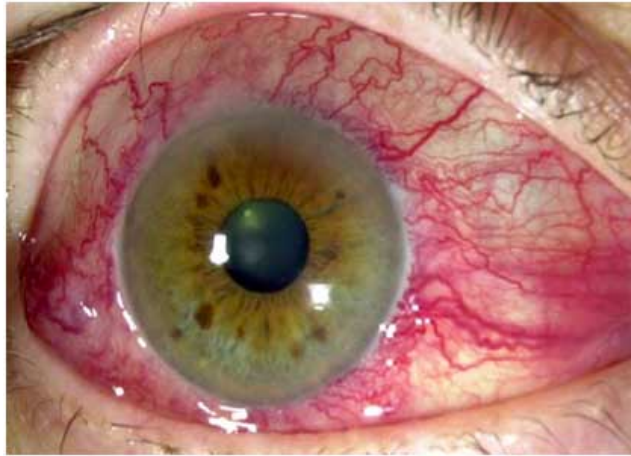


Figure 18 : Patient atteint d'une sclérite [29]

• **PRISE EN CHARGE :**

- URGENCE : oui, orientation urgente vers un ophtalmologue pour investigation et traitement.
- CONSULTATION MÉDICALE : oui, ophtalmologiste ou dans un service d'urgence.
- PHARMACIEN : il faut s'assurer de la prise en charge rapide du patient.

• **DE QUOI S'AGIT-IL ?**

C'est une affection inflammatoire sévère de la sclère antérieure (98%) ou postérieure (2%). Une sclérite est bilatérale dans 50% des cas environ et associée à une maladie systémique dans 50% des cas. Elle est généralement douloureuse (par rapport à l'épisclérite, qui est plus inconfortable que douloureuse). Les récurrences de sclérites sont fréquentes environ un cas sur trois, les sclérites nécrosantes possèdent le plus fort taux de récurrence (> 50%). Représente 0.08% des motifs de consultation en ophtalmologie.

• **CONDUITE DU TRAITEMENT :**

Le traitement étiologique est nécessaire, mais pas toujours suffisant pour guérir la sclérite.

	Traitement systémique	Traitement local
Sclérite diffuse représente 40%	<p><u>En première intention</u> : AINS per os, pendant un mois :</p> <ul style="list-style-type: none"> - flubiprofène 100 mg trois fois par jour ou - ibuprofène 400 mg trois fois par jour ou - indométacine 50 mg une à deux prise par jour. <p>Si échec : changer d'AINS</p> <p><u>En seconde intention</u> : corticothérapie :</p> <ul style="list-style-type: none"> - Prednisone : 1mg/kg/j, pendant une semaine, associée à un AINS. - Diminution progressive, - + relais / AINS si inflammation contrôlée. <p><u>En troisième intention</u> : immunosuppresseur associé à une corticothérapie :</p> <ul style="list-style-type: none"> - Méthotrexate per os ou IM. <p>Si échec : endoxan, azathioprine, ciclosporine, mycofénoate, mofétil.</p>	<ul style="list-style-type: none"> - Atropine et dexaméthasone. Une goutte par heure et diminution progressive. - Proscrire les corticoïdes locaux en collyres ou injections, car ils favorisent une perforation si la sclérite est nécrosante.
Sclérite nodulaire représente 44%	<ul style="list-style-type: none"> - AINS en 1ere intention - Forme sévère : corticothérapie 	<ul style="list-style-type: none"> - Les anti-inflammatoires stéroïdiens et non stéroïdiens topiques ont de peu d'utilité dans les sclérites.
Sclérite nécrosante représente 14%	<ul style="list-style-type: none"> - Corticothérapie à forte dose : prednisone ou prednisolone 1,5mg/kg/j pendant sept jours avec diminution progressive. - Ou immunosuppresseur (méthotrexate, cyclophosphamide, azathioprine, ciclosporine) ou biothérapies (anti-TNF, anti CD25, anti CD20). 	

Tableau 1 : Traitements des différentes sclérites [8]

Signes cliniques	Episclérite	Sclérite
Douleurs	Plus ou moins	Intense
Examen macroscopique	Couleur rose saumon	Œil rouge plus vif Aspect grisâtre (récidives) Choroïde visible par transparence dans les formes sclérales
Examen a la LAF	Pas d'œdème scléral Vaisseaux épiscléraux dilatés (radiaires et mobiles sur les plans profonds)	Odeme scléral Vaisseaux scléraux profonds dilatés (immobiles sur les plans profonds) Episclérite fréquemment associée Sclérite postérieure 20%
Modification de l'hyperhémie après instillation d'un collyre vasoconstricteur	Disparition de l'hyperhémie	Persistance de l'hyperhémie
Manifestations systémiques		Maladie générale (50%)

Tableau 2 : Les différences cliniques entre épisclérites et sclérites [8]

II.2.2. Avec Baisse d'Acuité Visuel

La baisse d'acuité visuelle est un signe d'alarme, il s'agit souvent d'urgence nécessitant un traitement spécifique car la fonction visuelle est menacée.

II.2.2.1. Les atteintes cornéennes : les kératites aiguës [6-2-7-9-29]

• **LES SIGNES QUI DOIVENT NOUS ALERTER :**

- Rougeur diffuse.
- Cercle périkératique important.
- Douleurs superficielles intenses.
- Larmoiements, photophobie, blépharospasme.

- Trouble de la transparence de la cornée variable suivant les étiologies.
- Baisse d'acuité visuelle suivant l'étiologie et la localisation de la kératite sur la cornée.
- Zone fluorescente positif au test à la fluorescéine, cela correspond à une ulcération cornéenne.

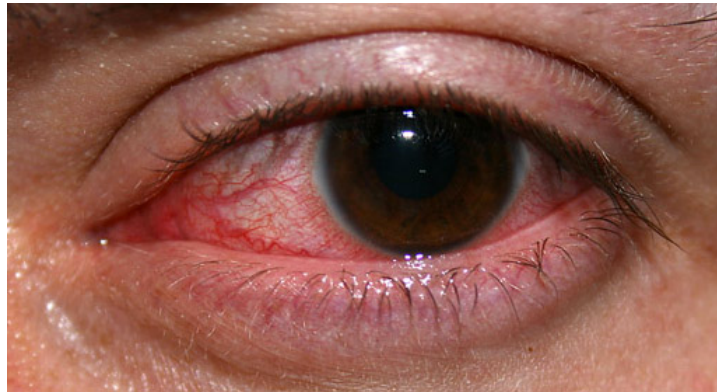


Figure 19 : Patient présentant une kératites aiguës [29]

• **PRISE EN CHARGE :**

- URGENCE : oui.
- CONSULTATION MÉDICALE : oui, le traitement est à commencer le plus rapidement possible (dans les 48 heures).
- PHARMACIEN : orienter vers un ophtalmologue. Conseiller au porteur de lentilles de contact, d'apporter leur boîte ainsi que leurs lentilles dans la mesure où ils sont éventuellement contaminé. Cela permettra au médecin de procéder à des analyses biologiques.

• **DE QUOI S'AGIT-IL ?**

Les infections et les inflammations de la cornée sont regroupées sous le terme général de "kératites". La douleur oculaire est constante, s'accompagnant de photophobie, d'autant plus intense que l'ulcération est plus étendue. L'acuité visuelle est altérée, surtout si les lésions se situent au niveau de l'axe visuel. Le cercle périkératique est souvent net.

• **LES ÉTIOLOGIES :**

De nombreuses étiologies existent et un traitement spécifique est nécessaire afin de ne pas avoir de cicatrice cornéenne (appelé taie de cornée) pouvant diminuer définitivement la transparence de la cornée et entraîner une baisse d'acuité visuelle irréversible.

- **Les kératites aiguës virales :**

- **Kératite à adénovirus** : elle est fréquente, on la retrouve souvent dans un cadre de contagie infectieux dans l'entourage. Son évolution est spontanément favorable dans la plupart des cas.

- **Kératite herpétique** : elle touche tous les âges. Son évolution est favorable sous traitement. Il y a un risque de récurrences, d'atrophie irienne, d'anesthésie cornéenne séquellaire avec ulcérations récidivantes et de cicatrices cornéennes.

- **Kératite zostérienne** : son évolution est favorable.

- **Les kératites aiguës bactériennes** : les facteurs favorisant sont les porteurs de lentilles de contact et ceux ayant eue un traumatisme cornéen. Le médecin va prélever de la cornée pour une analyse bactériologique. Il va également analyser les lentilles et le boîtier à lentilles si le patient porte des lentilles de contact. En cas d'abcès en périphérie de la cornée et de petite taille, son évolution est favorable si le traitement est pris rapidement. Il y a un risque d'infection oculaire par contiguïté, de perforation cornéenne, de cicatrice centrale (aussi appelé taie de la cornée centrale).

- **Les kératites sèches et d'exposition** : elles sont présentes chez les personnes atteintes d'insuffisance lacrymale et chez les sujets ayant une exposition de la cornée par malocclusion palpébrale (paralysie faciale, anesthésie générale, exophtalmie...). L'évolution est bonne si la prise en charge est rapide. Il y a un risque d'ulcération perforante en cas de malocclusion chronique (patient en réanimation), risque de surinfection avec abcès de la cornée. Dans les cas graves, les médecins procéderont à une occlusion palpébrale permanente.

- **Autres kératites** : leurs évolutions sont favorables, si on élimine le facteur causal et que l'on entreprend un traitement précocement.

- Kératite des neiges, due à l'exposition au soleil sans lunettes de protection

- Kératite des soudeurs : coup d'arc, lorsqu'on pratique la soudure sans lunettes de protection.
- Kératite iatrogène par des collyres antibiotiques qui peuvent donner une kératites d'irritation au bout de quelques jours.
- Kératites toxique et traumatique. Par exemple par les shampoings ou tout autre produit rentré dans l'oeil.
- Kératite par malposition des cils : trichiasis et dystrichiasis.

• **CONDUITE DU TRAITEMENT** :

La prise en charge est la suivante :

- Arrêt du port de lentilles.
- Lavages oculaires au sérum physiologique quatre fois par jour pendant sept jours
- Application d'agents lubrifiants et cicatrisant : CELLUVISC® (Carmellose) une goutte quatre à six fois par jour pendant 10 jours. Avec en association ou non d'une pommade vitamine A en une application trois fois par jour.

Particularités en plus concernant :

- **Kératite à adénovirus** : dans certains cas, les patients auront recourt à des collyres AINS : INDOCOLLYRE® (Indométacine) une goutte quatre fois par jour pendant dix jours.
- **Kératite herpétique** :
 - Antiviral VIRGAN® (Ganciclovir) une goutte cinq fois par jour pendant 10 jours.
 - S'il existe une atteinte stromale ou une uvéite associée, le traitement prescrit par voie orale sera ZELITREX® (Valaciclovir) deux comprimés trois fois par jour pendant 10 jours. Ce médicament passe dans les larmes et diffuse dans la chambre antérieure.
 - En cas de récurrence fréquente, un traitement prophylactique à base de ZELITREX (Valaciclovir) un comprimé par jour sera nécessaire.
 - Attention : jamais de corticoïde en local dans la mesure où il y a un risque de surinfection avec ulcération géante et risque de perforation oculaire.
- **Kératite zostérienne** : traitement par voie orale d'un antiviral ZELITREX® (Valaciclovir) deux comprimés trois fois par jour pendant 10 jours. Ce traitement a pour but également de réduire les douleurs postzostériennes.

- **Kératite aiguë bactérienne :**

- Antibiothérapie locale probabiliste à large spectre : TOBREX® (Tobramycine) une goutte huit à douze fois par jour pendant une semaine. Associé à CILOXAN® (Ciprofloxacine) une goutte huit à douze fois par jour pendant une semaine adapté aux prélèvements dans un deuxième temps.
- Cyclopégique : Atropine une goutte deux fois par jour pendant cinq jours.
- En cas d'abcès de grande taille et/ou proche du centre de la cornée il faut procéder à une hospitalisation et une antibiothérapie locale par collyres renforcés : Tiracilline avec Gentamycine et avec Vancomycine une goutte toutes les heures puis diminution progressive du traitement.

II.2.2.2. L'uvéite antérieure aiguë ou iridocyclite [2-6-8-9-11-29]

• **LES SIGNES QUI DOIVENT NOUS ALERTER :**

- Rougeur diffuse.
- Cercle périkératique.
- Douleurs modérées ou profondes.
- Larmoiements, photophobie, blépharospasmes modérés.
- Baisse d'acuité visuelle variable.
- Synéchies irido-christalliniennes.
- Tyndall en chambre antérieure.

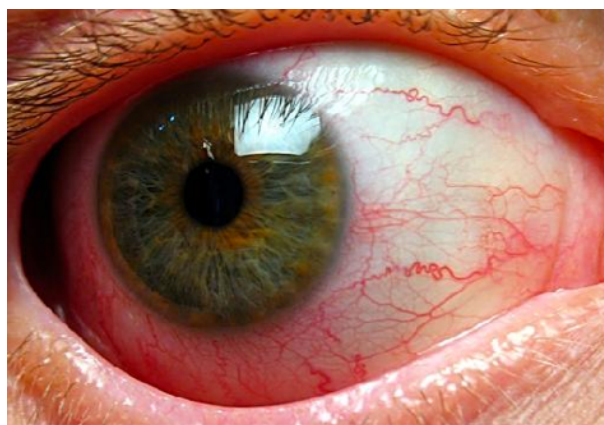

Figure 20 : Patient atteint d'une uvéite antérieure aiguë [29]

• **PRISE EN CHARGE :**

- URGENCE : oui.
- CONSULTATION MÉDICALE : une collaboration multidisciplinaire est indispensable pour l'orientation diagnostique et thérapeutique.
- PHARMACIEN : orienter vers un spécialiste car le traitement doit commencer précocement (dans les 48 heures).

• **DE QUOI S'AGIT-IL ?**

L'uvéite antérieure, est également appelée iridocyclite ou iritis. C'est une affection oculaires inflammatoires intéressant le tractus uvéal composé de l'iris, des corps ciliaires et de la choroïde. L'atteinte peut être uni- ou bilatérale.

L'évolution se fait par poussées, régressant sous traitement, mais laissant à chaque fois d'éventuelles séquelles (synéchies, trouble cornéen, cataracte, hypertonie). Les uvéites sont souvent associées à des maladies systémiques.

• **LES ÉTIOLOGIES :**

- Foyers infectieux de voisinage (dentaire, ORL).
- Étiologies virales : zona ophtalmique, herpès, cytomégalovirus.
- Maladies rhumatismales : spondylarthrite ankylosante ainsi que la polyarthrite rhumatoïde de l'adulte mais surtout de l'enfant (maladie de Still).
- Maladies parasitaires : surtout la toxoplasmose.
- Maladies bactériennes : la tuberculose, la syphilis, la brucellose.
- Maladie de Bechet (association à des aphtes bucco-génitaux).
- Atteints dermatologiques : acné rosacée, érythème noueux, furonculose.
- Exceptionnellement des foyers infectieux à distance (cystite, prostatite, infection génito-urinaire, colite, etc.).

• **CONDUITE DU TRAITEMENT :**

L'évolution se fait principalement vers la guérison spontanée, cependant elle peut laisser de graves séquelles. La récurrence et la chronicité ne sont pas rares bien au contraire elles font partie des complications courantes.

Les complications sont également : les synéchies irido-cristallinienne fixes, les cataractes, le glaucome secondaire à la corticothérapie, les œdèmes maculaires chroniques et la cécité.

Le traitement a pour objectif la guérison la plus rapide avec le moins de séquelles possible et d'éviter les récurrences.

Le traitement doit commencer précocement, dans les 48 heures. Dans la plupart des cas, le traitement est étiologique, si possible.

Le traitement par voie locale comprend :

- Des corticostéroïdes locaux sous contrôle : MAXIDEX® (Dexaméthasone) une goutte douze fois par jour au début, STERDEX® (Dexaméthasone et Oxytétracycline) une application le soir.
- Des collyres entraînant une mydriase : ATROPINE® (Atropine) une goutte deux fois par jour pendant cinq jours ou MYDRIATICUM® (Tropicamide) une goutte trois fois par jour.
- Quelque fois on a recours à une injection latéro-bulbaire de corticoïdes.

Le traitement est à diminuer progressivement en fonction de la clinique pour éviter ainsi les récurrences.

II.2.2.3. Glaucome aigu par fermeture de l'angle iridocornéen

[2-4-6-7-9-13-30]

• **LES SIGNES QUI DOIVENT NOUS ALERTER :**

- Rougeur diffuse.
- Cercle périkératique.
- Douleur brutale, intense, irradiant dans le territoire du trijumeau.
- Nausées, vomissements.
- Œdème de cornée.
- Baisse d'acuité visuelle importante.
- Vision trouble avec ou sans halos en forme d'arc en ciel autour des lumières.
- Opacification de la cornée (œdème cornéen) lors de cas grave.
- Semi-mydriase aréflexique.

- Les pupilles sont souvent mi-dilatées et non réactives à la lumière (semi-mydriase aréflexique).
- La profondeur de la chambre antérieure (distance entre la cornée et l'iris) peut être réduite, celle-ci devenant plate.
- Angle irido-cornéen fermé.
- Hypertonie oculaire majeure > 50 mmHg (la pression intraoculaire normale est inférieure à 22 mmHg).
- Epidémiologie : personnes âgées, femmes.

• **PRISE EN CHARGE :**

- URGENCE : oui, il s'agit d'une urgence thérapeutique qui nécessite une hospitalisation en ophtalmologie et la mise en place d'une voie veineuse périphérique. Elle représente une hypertonie aiguë, unilatérale dans la majorité des cas, chez un sujet prédisposé, qui entraîne une destruction du nerf optique en 48 heures environ en l'absence de traitement.
- CONSULTATION MÉDICALE : lors d'une crise de glaucome aiguë, le traitement médical s'impose d'urgence. Dans un second temps, on aura recours à une iridotomie au laser pour empêcher tout blocage de l'angle. L'autre oeil nécessitera une iridotomie pour prévenir une possible crise de glaucome controlatérale (la prédisposition au glaucome aigu est bilatérale).
- PHARMACIEN : diriger d'urgence vers un service d'ophtalmologie.

• **DE QUOI S'AGIT-IL ?**

Il s'agit d'une augmentation forte et soudaine de la pression intraoculaire. Provoquée généralement par la fermeture de l'angle iridocornéen, où l'humeur aqueuse est normalement drainée. Une pression intraoculaire très élevée qui persiste sans être soulagée pendant plus de quelques heures peut causer une perte de vision irréversible.

La crise est due à un blocage pupillaire. La mydriase entraîne un accolement de la face antérieure du cristallin et de la face postérieure de l'iris sur 360°. L'humeur aqueuse produite au niveau des procès ciliaires en arrière de l'iris passe habituellement à travers la pupille, puis est évacuée par le trabéculum. Dans le cas d'une crise en glaucome par fermeture de l'angle,

il y a un blocage pupillaire. L'humeur aqueuse ne peut plus passer et s'accumule dans la chambre postérieure, ce qui refoule la racine et l'iris vers l'avant et aboutit à un blocage trabéculaire. L'angle iridocornéen se ferme et l'humeur aqueuse n'étant plus évacuée à travers le trabéculum, la pression intraoculaire augmente. L'hypertonie oculaire majeure entraîne une altération de l'endothélium cornéen (œdème cornéen), une ischémie du sphincter irien (semi-mydriase aréflexique) et une atrophie optique si elle se prolonge (baisse d'acuité visuelle définitive).

Le glaucome aigu par fermeture de l'angle survient lorsque des conditions particulières prédisposent à ce blocage :

- Facteurs prédisposants : forte hypermétropie, chambre antérieure étroite, angle iridocornéen étroit qui peut se fermer facilement, gros cristallin (c'est à dire une cataracte avancée).
- Facteurs déclenchants lors de circonstances entraînant une mydriase car en position dilaté l'iris est plus épais et plus proche de la cristalloïde antérieure : stress, prise de médicament mydriatiques, obscurité.

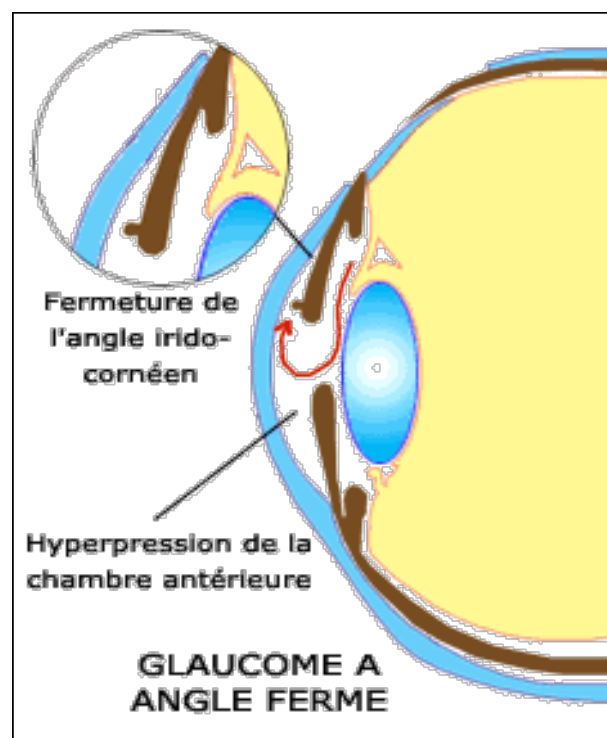


Figure 21 : Schéma expliquant le glaucome aigu par fermeture de l'angle [30]

• **CONDUITE DU TRAITEMENT :**

C'est une affection rare mais de pronostic sévère en l'absence d'un traitement précoce.

L'évolution se fait rapidement, en quelques jours, vers la cécité, en l'absence d'un traitement.

Prise en charge hospitalière en ophtalmologie en urgence :

- Traitement hypotonisant :
 - DIAMOX® (Acétazolamide) : 500 mg trois fois par jour (complément potassique à associer avec un bilan sanguin).
 - Mannitol à 20% en intraveineux : 200 ml en une heure à réaliser avant l'iridotomie périphérique notamment pour déshydrater le corps vitré et en respectant particulièrement les contre-indications cardiaques et rénales.
- Traitement hypotonisant locale par association de collyres : bêtabloquants TIMOPTOL® (Timolol), analogues des prostaglandines TRAVATAN® (Travoprost) ou XALATAN® (Latanoprost) ou LUMIGAN® (Bimatoprost), inhibiteurs de l'anhydrase carbonique AZOPT® (Brinzolamide), agonistes alpha 2 adrénergiques ALPHAGAN® (Brimonidine).
- Collyre myotique : ISOPTO-PILOCARPINE® (Pilocarpine) à débiter deux heures après le traitement hypotonisant.
- Traitement préventif de l'oeil adelphe par myotique : ISOPTO-PILOCARPINE® (Pilocarpine) collyre une goutte quatre fois par jour.

A distance, une fois l'hypertonie oculaire jugulée (48 heures) :

- Iridectomie au laser Yag ou iridectomie chirurgicale : il s'agit de pratiquer un petit trou à la périphérie de l'iris, ce qui permet de court-circuiter le passage pupillaire de l'humeur aqueuse. Cette dernière pourra ainsi passer dans la chambre antérieure. Cela permet d'éviter aussi les récives.
- Chirurgie de la cataracte qui libère de la place et ouvre l'angle irido-cornéen.
- Iridectomie préventive de l'oeil adelphe pour éviter la survenue d'un GFA controlatéral.

L'évolution est bonne si le traitement a été entrepris rapidement. Plus l'hypertonie a été présente longtemps, plus il y aura des dégâts irréversibles au niveau du nerf optique, allant

jusqu'à la cécité si la prise en charge est trop tardive. La récurrence est possible si l'iridectomie n'a pas été faite ou si elle se rebouche.

II.2.2.4. Endophtalmie [2-8-11-13]

• **LES SIGNES QUI DOIVENT NOUS ALERTE** :

- Rougeur diffuse.
- Cercle périkératique.
- Douleurs modérées à intenses.
- Larmoiements, photophobie, blépharospasmes.
- Hypopion, il s'agit de pus qui s'amasse dans la partie inférieure de la chambre antérieure.
- Chirurgie dans les cinq jours précédents
- Baisse d'acuité visuelle importante
- Hyalite, c'est un trouble de la transparence du vitré peuvent être de natures inflammatoire.
- Synéchies irido-cristalliniennes, fibrine en chambre antérieure.
- Tyndall en chambre antérieure

• **PRISE EN CHARGE** :

- URGENCE : oui.
- CONSULTATION MÉDICALE : admission en urgence dans un service d'ophtalmologie.
- PHARMACIEN : diriger d'urgence vers un service d'ophtalmologie.

• **DE QUOI S'AGIT-IL ?**

L'endophtalmie est une infection endo-oculaire grave. Elle est principalement due à une infection suite à un acte chirurgical récent : chirurgie de la cataracte, trabéculéctomie, virectomie...

Elle peut également être due à une infection à la suite d'une blessure pénétrante de l'oeil ou d'une rupture traumatique du globe oculaire. Plus rarement, elle peut être due à un mécanisme endogène, une infection se propageant à un oeil ou aux deux par le système circulatoire, par exemple à cause de valves cardiaques infectées dans l'endocardite.

• **CONDUITE DU TRAITEMENT :**

L'évolution est souvent grave avec la possibilité de perte de l'oeil (fonte purulente).

La prise en charge, en urgence, est la suivante :

- Prélèvements : par ponction de la chambre antérieure afin d'établir une analyse biologique.
- Antibiothérapie locale et générale probabiliste.
- Corticostéroïdes locaux sous contrôle : MAXIDEX® (Dexaméthasone) une goutte huit fois par jour au début, STERDEX® (Dexaméthasone + Oxytétracycline) une application le soir.
- Collyres entraînant une mydriase : ATROPINE® (Atropine) une goutte deux fois par jour pendant cinq jours ou MYDRIATICUM® (Tropicamide) une goutte trois fois par jour.
- Injection intravitréennes d'antibiotiques.
- Corticostéroïdes à fortes dose (500 mg en IV) en fonction de la clinique.

II.3. L'oeil rouge non douloureux ^[9]

Ce que fait le médecin face à un oeil rouge non douloureux :

- Il s'assure qu'il ne s'agit que d'une affection conjonctivale : aspect et topographie de la rougeur, intégrité de la transparence cornéenne, des réflexes pupillaires et de l'acuité visuelle, disparition ou atténuation marquée de la rougeur par ischémie médicamenteuse (par application de Néosynéphrine à 10%).
- S'il n'y a pas de sécrétion, il pensera aux conjonctivites virales (et dans ce cas, il ne doit jamais prescrire de collyre à base de corticostéroïdes) et aux conjonctivites allergiques (il fera pratiquer une enquête allergologique).
- Toujours penser que la conjonctivite peut être la manifestation d'une maladie plus générale et qu'une imperméabilité des voies lacrymales peut aggraver le pronostic d'une conjonctivite très banale.

Ce qu'il faut éviter :

- Affirmer une conjonctivite devant un oeil rouge, et négliger un examen soigneux.

- Prescrire d'emblée un traitement antibiotique passe partout, (certains antibiotiques : pénicilline et streptomycine en particulier), pouvant déclencher ou aggraver une conjonctivite allergique.
- Prescrire des compresses humides ou des baignades oculaires (eau de camomille, optrex), qui risqueraient, eux aussi, d'entraîner une eczématisation secondaire.
- Persévérer plus d'une semaine dans le traitement d'une conjonctivite si celle-ci n'est pas guérie.

II.3.1. Avec baisse d'acuité visuelle progressive : troubles de la réfraction

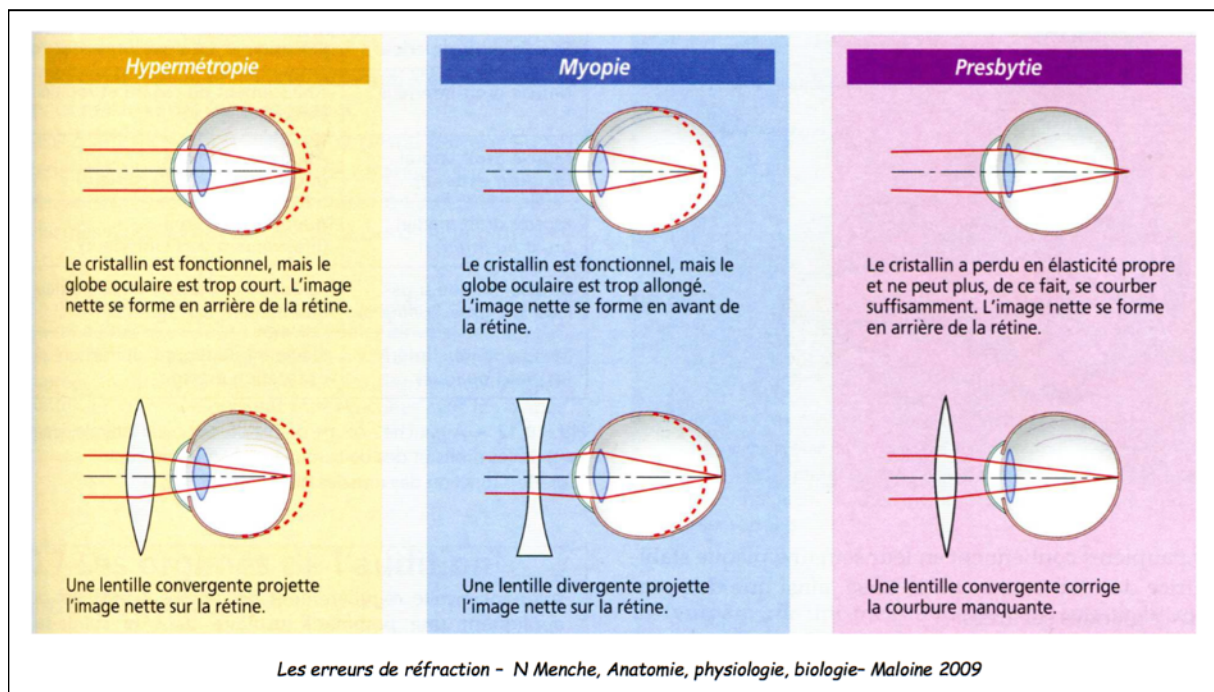


Figure 22 : Les erreurs de réfraction [15-17]

II.3.1.1. Hypermétropie [17-54]

• **LES SIGNES QUI DOIVENT NOUS ALERTER :**

- Céphalées.
- Sensations de tiraillement dans les yeux.
- Difficulté à se concentrer.
- Fatigue visuelle.

- **PRISE EN CHARGE :**

- URGENCE : non.
- CONSULTATION MÉDICALE : pour corriger l'hypermétropie, l'ophtalmologue, après un examen des yeux, pourra proposer le port de lunettes correctrices ou de lentilles de contact.
- PHARMACIEN : vérifier que la correction optique du patient est bien adaptée.

- **DE QUOI S'AGIT-IL ?**

L'hypermétropie est le plus souvent due à un oeil trop court. L'image d'un objet éloigné se forme donc en arrière de la rétine. L'hypermétropie est l'opposé de la myopie. L'hypermétrope a des difficultés pour voir de près et pour lire, il voit généralement assez bien de loin. Sa vision nette se fait au prix d'une accommodation générant, à la longue, de la fatigue visuelle.

- **CONDUITE DU TRAITEMENT :**

La correction de l'hypermétropie peut se faire par des lunettes ou par des lentilles de contact dont le verre convexe repositionne l'image sur la rétine.

Cette correction peut également se faire par la chirurgie réfractive par laser excimère ou Lasik.

II.3.1.2. Myopie ^[17-54]

- **LES SIGNES QUI DOIVENT NOUS ALERTER :**

- Céphalées.
- Difficulté à se concentrer.
- Fatigue visuelle.
- La vision de loin est floue.

- **PRISE EN CHARGE :**

- URGENCE : non.

- CONSULTATION MÉDICALE : pour corriger la myopie, l'ophtalmologue, après un examen des yeux, pourra proposer le port de lunettes correctrices ou de lentilles de contact.
- PHARMACIEN : vérifier que la correction optique du patient est bien adaptée.

• **DE QUOI S'AGIT-IL ?**

La myopie est le plus souvent due à un oeil trop long. La focalisation de l'image d'un objet éloigné se forme donc en avant de la rétine et la vision de loin est floue. Par contre, la vision de près est nette. Elle permet de lire sans lunettes correctrices. Plus la myopie est forte, plus le texte doit être rapproché.

La myopie apparaît habituellement dans l'enfance vers 6 à 8 ans, progresse d'environ 1/2 dioptrie par an jusqu'à 16 ans, évolue jusqu'à l'âge de 20-25 ans puis se stabilise. Cependant, elle peut apparaître parfois plus tôt (myopie forte néo-natale ou congénitale), ou au contraire plus tardivement. La myopie du jeune adulte survient après 20 ans et se stabilise à des chiffres moins importants. Plus elle commence tôt, plus la myopie sera évolutive et importante.

• **CONDUITE DU TRAITEMENT :**

La correction peut se faire par des lunettes dont le verre concave divergent repousse l'image sur la rétine. Plus la correction est forte, plus le verre est épais au bord et fin au centre.

Elle peut aussi se faire par des lentilles de contact souples jetables (journalières ou mensuelles) ou par des lentilles rigides. Le port de lentilles rigides perméables à l'oxygène chez l'enfant favorise la maturation visuelle, améliore la qualité de vie et peut ralentir l'évolution. Elles peuvent être portées dès l'âge de 6 - 7 ans si l'enfant est coopérant.

La correction chirurgicale de la myopie peut se faire par une opération qui consiste à modifier la courbure de la cornée par laser Excimer, ou par la mise en place d'un implant à l'intérieur de l'oeil, pour la forte myopie.

II.3.1.3. Presbytie [15-17-54]

- **LES SIGNES QUI DOIVENT NOUS ALERTE** :

- Baisse de vision pour la lecture et quand la lumière est insuffisante, le sujet prend du recul pour voir l'ordinateur.
- Fatigue oculaire.
- Céphalées.

- **PRISE EN CHARGE** :

- URGENCE : non.
- CONSULTATION MÉDICALE : pour corriger la presbytie, l'ophtalmologue, après un examen des yeux, pourra proposer le port de lunettes correctrices ou de lentilles de contact.
- PHARMACIEN : vérifier que la correction optique du patient est bien adaptée. Proposer des « lunettes loupe » pour la lecture par exemple.

- **DE QUOI S'AGIT-IL ?**

La presbytie est due à la diminution naturelle avec l'âge de la capacité d'accommodation du cristallin lors de la lecture. Elle est inévitable et indésirable, chez tous les individus à partir de 45 ans. Elle progresse assez rapidement jusqu'à 55 ans, ralentit jusqu'à 60 ans puis se stabilise. Pour voir de près, le cristallin se bombe rapidement sous l'action du muscle ciliaire intra-oculaire, augmentant son pouvoir de réfraction, afin de restituer une image nette quelle que soit la distance : c'est l'accommodation.

- **CONDUITE DU TRAITEMENT** :

Pour compenser la presbytie, il faut corriger optiquement la vision de près par un verre de puissance positive (lunettes loupe). La presbytie se chiffre en dioptries, de façon relativement standard chez tous les individus : +0,50 dioptrie à 45 ans, +1,50 dioptrie à 50 ans, +2 dioptries à 55 ans, +2,50 dioptries à 60 ans à +3 dioptries après 60 ans. On corrige donc la presbytie au moyen de verres sphériques positifs convexes, qui permettent une vision de près correcte.

La presbytie peut également être corrigée par des lunettes ou des lentilles de contact progressives permettant de voir à toutes les distances.

Elle peut aussi être corrigée soit par une opération par laser Excimer pour rendre les cornées des deux yeux multifocales, soit pour donner à la cornée d'un œil la correction pour une vision de près et pour l'autre œil une vision de loin, ou implants multifocaux. Ou bien par une chirurgie classique afin de remplacer le cristallin par un implant multifocal.

II.3.2. Sans baisse de l'acuité visuelle

II.3.2.1. Les conjonctivites [2-6-7-8-9-11-16-31]

- **LES SIGNES COMMUNS QUI DOIVENT NOUS ALERTER :**

- Rougeur oculaire diffuse.
- Pas de douleur, une simple gêne, une sensation de grains de sable, un prurit oculaire.
- Larmolement.
- Pas de baisse d'acuité visuelle.
- Hypersécrétion.
- Notion de contagé dans l'entourage.

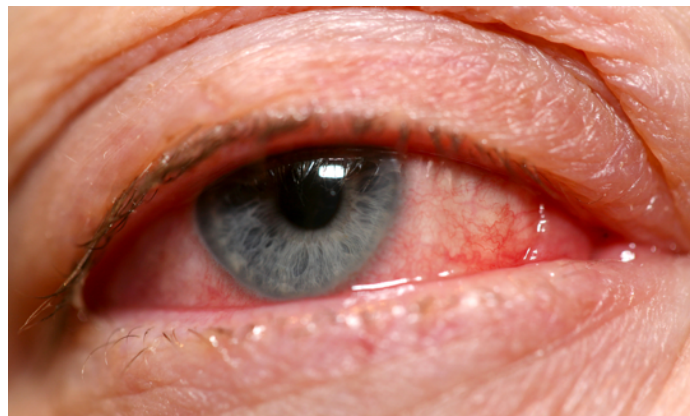


Figure 23 : Patient atteint d'une conjonctivite [31]

- **PRISE EN CHARGE :**

- URGENCE : non.

- CONSULTATION MÉDICALE : oui, c'est un motif très fréquent de consultation, elles ne menacent pas le pronostic visuel et peuvent être prises en charges simplement.
- PHARMACIEN : orienter le patient vers un service d'ophtalmologie : en cas de BAV, de douleur ou de photophobie à n'importe quel stade et s'il ne va pas mieux en deux semaines.

• **DE QUOI S'AGIT-IL ?**

La conjonctivite est une inflammation localisée ou diffuse de la muqueuse conjonctivale. Les tableaux cliniques sont nombreux et polymorphes.

Leur diagnostic repose sur l'analyse des signes fonctionnels et des signes d'examen. Il peut s'agir de conjonctivites bactériennes, virales, à Chlamydia, allergiques, en rapport avec un syndrome sec, un coup d'arc, une exposition aux ultraviolets ou une anomalie de position des paupières. Chaque étiologie nécessite une thérapeutique appropriée.

• **LES ÉTIOLOGIES :**

✓ **Conjonctivites bactériennes**

Il s'agit d'une rougeur conjonctivale diffuse, prédominant dans le cul de sac conjonctival inférieur, le plus souvent bilatérale, parfois avec un intervalle libre. Généralement il s'agit de bactéries Gram positif notamment staphylocoque ou streptocoque.

• **Les signes cliniques en plus :**

- Les sécrétions sont abondantes, sales, l'oeil est collé.
- Plus fréquent chez l'enfant.
- Uni- ou bilatéral.
- Yeux rouges, paupières tuméfiées, écoulement jaune et purulent, collés au réveil, sensation de grains de sable avec écoulement purulent (mais sans douleur ni photophobie).
- Au retournement de la paupière : papilles (comme de petits pavés, de petits agrégats roses).

• **Conduite du traitement :**

- Pas de nécessité de prélèvement dans un premier temps.
- Hygiène des mains très importante, prévention de l'entourage.

- Lavage oculaire au sérum physiologique quatre fois par jour pendant sept jours.
- Collyre antiseptique quatre à six fois par jour.
- L'antibiothérapie locale n'est pas systématique car un collyre antiseptique est souvent suffisant : TOBREX® (Tobramycine) une goutte quatre fois par jour pendant sept jours.

L'amélioration est généralement rapide et une semaine de traitement est souvent suffisante.

✓ Conjonctivite virale

Très fréquente, très contagieuse, elle survient par épidémies. Le plus souvent, il s'agit d'adénovirus. L'évolution est souvent bilatérale en deux temps, c'est à dire que l'atteinte commence souvent d'un côté et devient bilatérale par autocontamination dans les jours qui suivent. Son évolution est généralement spontanément favorable en 10 à 15 jours, cependant il peut évoluer vers une kératoconjonctivite à adénovirus.

• Les signes cliniques en plus :

- Un ou deux yeux rouges (rougeur diffuse de la conjonctive) ; larmoyants, sableux. Souvent symptômes d'une infection actuelle ou récente des voies respiratoires supérieures.
- Sécrétions claires et aqueux (pas de pus).
- Prurit important.
- Au retournement des paupières : follicules (petites grosseurs grises ressemblant à de petits grains de riz).

• Conduite du traitement :

- Pas de nécessité de prélèvement dans un premier temps.
- Hygiène des mains très important, prévention de l'entourage.
- Lavage oculaire au sérum physiologique quatre fois par jour pendant dix jours.
- Collyre antiseptique : VITABACT® (Picloxydine) une goutte quatre à six fois par jour pendant dix jours.
- Pour certains cas, collyre AINS : INDOCOLLYRE® (Indométacine) une goutte quatre fois par jour pendant dix jours.

Les collyres antibiotiques sont sans effet sur la conjonctivite virale. Un traitement topique à base de corticoïdes n'est pas nécessaire dans la plupart des cas et ne devrait jamais être initié, sauf par un ophtalmologue.

✓ **Conjonctivite allergique**

Elle survient de façon saisonnière, sur terrain atopique ou allergique connu le plus souvent.

• **Les signes cliniques en plus :**

- Prurit constitue le symptôme prédominant.
- Atteinte bilatérale associe rougeur oculaire intermittente ou chronique. Présence d'une légère rougeur, ou absence totale de signes d'inflammation oculaire.
- Il peut exister un écoulement muqueux ou aqueux mais généralement peu abondant et de couleur claire.
- Au retournement des paupières : papilles (comme de petits pavés, de petits agrégats roses), surtout sous les paupières supérieures.
- D'autre part, la lumière et le soleil peuvent gêner les allergiques, signe de photophobie.
- La conjonctivite allergique s'accompagne souvent d'une rhinite allergique et/ou asthme, notamment celle provoquée par les pollens, mais elle peut aussi survenir de manière isolée en étant provoquée par une allergie aux acariens, aux animaux, latex...

• **Conduite du traitement :**

- Eviter l'allergène dans la mesure du possible, s'il s'agit d'une allergie de contact.
- Faire des lavages oculaires au sérum physiologique pour éliminer tout allergène : quatre fois par jour pendant dix jours.
- Collyre antihistaminique et/ou antidégranulants mastocytaire : cromoglycate ou lodoxamide une goutte trois fois par jour dans les deux yeux pendant deux mois (cela peut prendre plusieurs semaines pour que l'effet se manifeste complètement). En cas de réussite, le traitement peut être sans problème poursuivi sur le long terme (ou sur une base saisonnière, selon le cas).
- L'administration de collyres corticoïdes ne doit jamais être initiée sans surveillance ophtalmologique, et seulement pour une durée aussi brève que possible. Leur utilisation à

long terme peut donner aux patients (qui sont souvent jeunes) des cataractes ou une perte visuelle irréversible due à un glaucome. MAXIDREX® (Dexaméthasone avec Néomycine et Polymyxine B) une goutte trois à six fois par jour.

- Antihistaminiques oraux, surtout si rhinite associée : un comprimé de cétirizine par jour pendant une semaine.
- Désensibilisation (immunothérapie spécifique) éventuellement proposée par l'allergologue.
- Si cela s'accompagne d'un dessèchement oculaire, on peut utiliser au besoin des larmes artificielles.
- Traitement complémentaire :
 - Homéopatie (Euphrasia officinalis 3 DH (1%), Calendula officinalis 3 DH (0,25 %), Magnesia carbonica 5 CH (0,25 %). Une goutte 6 fois par jour.
 - Plantin en collyre : Sensivision, une goutte 6 fois par jour.
 - Crème palpébral SVR : calme et apaise la paupière. Protège des agressions extérieures et lutte contre la prolifération bactérienne.

✓ **Conjonctivites à Chlamydia**

Il existe plusieurs formes de conjonctivites à chlamydia (bactérie à Gram négatif).

- **Trachome**

C'est une maladie infectieuse endémique dans les régions rurales sèches, associée à la pauvreté et une mauvaise hygiène, propagée par les mouches et le contact direct. C'est la deuxième cause de cécité dans le monde (400 millions de gens en sont affectés de par le monde). Les enfants présentent souvent une infection aiguë, qui devient chronique par la suite. L'infection aiguë peut ressembler à la conjonctivite virale. Développement possible de complications chroniques sur la surface oculaire pouvant entraîner la cécité si elle n'est pas prise en charge.

• **Les signes cliniques en plus :**

- Atteinte bilatérale.
- Les premiers symptômes sont peu marqués : petite rougeur, larmoiement, papille et follicules sur la conjonctive palpébrale, adénopathie prétagienne.

- L'évolution est chronique et les réinsertions sont fréquentes. Il entraîne par la suite une fibrose de la conjonctive palpébrale qui frotte sur la cornée et provoque des opacités cornéennes séquellaires.

- **Conduite du traitement :**

Dans les pays où le trachome est hyperendémique, le traitement antibiotique de masse permet de diminuer le nombre des sujets infectés dans la communauté, mais un traitement systémique par azithromycine, en diminuant la durée de l'infection, interfère avec la réponse immunitaire, augmentant le risque de ré-infections.

Les mesures préventives restent le véritable moyen de contrôler la maladie : approvisionnement en eau, amélioration des conditions d'hygiène, éducation sanitaire.

- **Conjonctivite à inclusion de l'adulte**

Elle est considérée comme une maladie sexuellement transmissible et le mode de transmission se fait à partir des sécrétions génitales du patients ou de ses partenaires. L'évolution spontanée vers la guérison est lente, avec des sécrétions claires pendant un an. L'évolution vers la guérison est plus rapide sous traitement, elle est d'environ un mois.

- **Les signes cliniques en plus :**

- Souvent unilatérale. L'incubation dure cinq jours.
- Les sécrétions sont purulentes au début avec une adénopathie prétragienne, des papilles et follicules sur la conjonctive palpébrale.
- Il n'y a pas de séquelle, ni de trachome.

- **Conduite du traitement :**

On traite le malade ainsi que ses partenaires.

- Antibiotiques locaux : tétracycline en pommade AUREOMYCINE® (Chlortétracycline).
- Antibiotique par voie orale : macrolide, ZITHROMAX® (Azithromycine).
- Traitement des foyers extraoculaires.
- Rapports sexuels protégés.

- **Conjonctivites du nouveau né**

La contamination se fait par la mère.

• **Les signes cliniques en plus :**

- Ecoulement purulent important survenant dans les cinq jours après l'accouchement.
- Symptomatologie bruyante : sécrétions purulentes, pseudomembranes, chémosis et œdème palpébral.
- Peut se compliquer d'une infection des voies lacrymales (dacryocystite).

• **Conduite du traitement :**

L'instillation systémique de collyre antibiotique RIFAMYCINE® (Rifamycine) en salle d'accouchement a permis d'en faire diminuer l'incidence.

Elles nécessitent des prélèvements et un traitement adapté :

- Curatif : antibiotiques locaux en pommade AUREOMYCINE® (Chlortétracycline).
- Antibiotiques par voie orale : ERYTHROMYCINE® (Erythromycine).

• **CONSEILS à l'officine**

- Il faut parfois jusqu'à trois semaines pour que la rougeur se résorbe.
- La contagion est très forte tant que l'oeil est rouge et il convient d'éviter le contact avec d'autres personnes. Il doit éviter de se toucher les yeux, et doit se laver fréquemment les mains en utilisant une serviette séparée à la maison. (Assurez vous de ne pas l'attraper vous même, ni de la donner à votre prochain patient ! Lavez vous les mains soigneusement).
- Si la rougeur disparaît et que la vision redevient normale, le patient n'a plus besoin de revoir son médecin.
- Privilégier les présentations unidoses : Opticron, Allergiflash, physiodose...
- Ne pas conserver le collyre après ouverture au-delà de la date figurant sur la notice.
- Certains conservateurs peuvent entraîner des irritations locales.
- Attendre minimum dix minutes entre l'instillation de deux collyres.
- Port de lunettes de soleil.
- Eviter le port de lentilles de contact jusqu'à la guérison complète de la conjonctivite.
- Par contre, il doit voir d'urgence un ophtalmologue si :

- sa vision baisse à n'importe quel stade,
- l'oeil devient douloureux (plutôt que simplement irrité),
- il n'y a pas d'amélioration au bout de deux semaines.

II.3.2.2. L'hémorragie sous conjonctivale ^[2-7-8-9-11-29]

• **LES SIGNES QUI DOIVENT NOUS ALERTER :**

- Rougeur oculaire vive, sous la conjonctive d'un oeil ; superficielle en nappe, localisée.
- Souvent détectée par hasard par le patient ou ses proches.
- Parfois, légère sensation de corps étranger à l'apparition.
- Acuité visuelle normale.
- Pas de douleur, ni de photophobie.

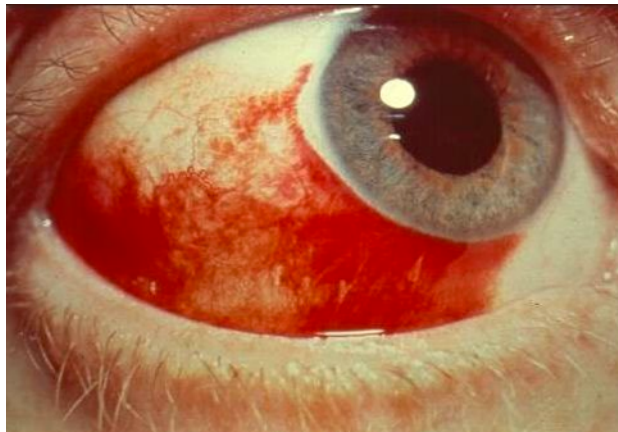

Figure 24 : Patient atteint d'une hémorragie sous conjonctivale ^[29]

• **PRISE EN CHARGE :**

- URGENCE : non.
- CONSULTATION MÉDICALE : non pour certains cas. Elle régresse en quelques semaines sans traitement.
- PHARMACIEN : vérifier la tension artérielle du patient et vérifier également si le patient est sujet à un trouble de la coagulation. Orienter le patient vers un ophtalmologue si l'hémorragie sous conjonctivale est persistante ou sévère.

• **DE QUOI S'AGIT-IL ?**

Il s'agit de l'apparition de sang rouge vif entre la sclère blanche et la fine conjonctive transparente qui la recouvre. Elle est souvent spectaculaire et très inquiétante pour le patient. Cette pathologie est généralement bénigne, asymptomatique, bien qu'elle puisse parfois être le premier signe d'une maladie systémique.

L'hémorragie peut être localisée ou diffuse, d'emblée ou après diffusion d'une hémorragie focale. La résorption spontanée de l'hémorragie demande une quinzaine de jours, sans traitement particulier (teinte de la biligénie).

• **LES ÉTIOLOGIES :**

- Le plus souvent idiopathique, spontanée ou provoquée par un effort de Valsalva à glotte fermée : toux, éternuement, constipation, efforts de vomissement.
- Traumatique : toujours éliminer alors une plaie sous-jacente ou un corps étranger, une rupture du globe oculaire ou une hémorragie rétrobulbaire associée selon le mécanisme et l'intensité du traumatisme. Un simple frottement oculaire sur une fragilité capillaire peut suffire.
- Hypertension artérielle.
- Diabète par fragilité capillaire.
- Troubles de l'hémostase.
- Médication par anti-agrégant plaquettaire ou anticoagulant.
- Savoir rechercher également, plus rare, une hémorragie secondaire à une autre lésion conjonctivale (amylose, lymphome...).

• **CONDUITE DU TRAITEMENT :**

- Si cette pathologie est récurrente ou sévère, ou en cas d'antécédents d'hématomes ou d'hémorragie, vérifier la numération formule sanguine.
- Il n'y a pas de traitement particulier.
- Rassurer le patient sur la nature bénigne de la pathologie et dites lui que la rougeur peut mettre deux semaines ou plus pour disparaître.
- Rechercher systématiquement les facteurs de risque (traumatismes, anti-agrégants, anticoagulants, ecchymoses ou hématomes ailleurs spontanées).

- Mesure de la tension artérielle.
- En cas de forme récidivante, notamment chez un jeune, un bilan d'hémostase peut être réalisé. Le bilan biologique comprend des examens peu spécifiques destinés à mettre en évidence une anomalie de la coagulation : numération plaquettaire (thrombopénie), taux de prothrombine, temps de céphalée activée, INR en cas de traitement par AVK. En cas d'anomalie, le patient peut être orienté vers un hématologue.

II.3.2.3. Ptérygion et pinguécula [7-12]

Pinguécula et ptérygion sont souvent assimilés à une dégénérescence. Ils peuvent cependant survenir précocement. De pathogénie mal élucidée, l'exposition aux UV semble jouer un rôle important avec une fréquence accrue dans les régions équatoriales. D'autres facteurs pourraient entrer en cause comme la sécheresse oculaire.

✓ PTERYGION

• LES SIGNES QUI DOIVENT NOUS ALERTER :

- Souvent asymptomatique, parfois à l'origine d'une gêne esthétique.
- Symptômes irritatifs : larmoiement, impression de corps étranger, rougeur, démangeaisons.
- Possible baisse d'acuité visuelle par deux mécanismes : l'envahissement de l'axe visuel ou l'astigmatisme induit.
- Diplopie par traction conjonctivale limitant l'abduction du globe avec parfois comblement du cul de sac conjonctival inférieur et larmoiement par fibrose du méat lacrymal inférieur (souvent dans les formes récidivantes).

• PRISE EN CHARGE :

- URGENCE : non.
- CONSULTATION MÉDICALE : oui, adresser le patient auprès d'un ophtalmologue.
- PHARMACIEN : conseiller un port systématique de lunettes de soleil en extérieur avec larges branches, afin de protéger du rayonnement latéro-postérieur.

• **DE QUOI S'AGIT-IL ?**

Il s'agit d'une prolifération fibrovasculaire dégénérative bénigne qui se développe sous l'épithélium cornéen à partir de la conjonctive. Il se situe toujours au niveau de l'aire interpalébrale soit en nasal, soit en temporal.

Parfois, il peut induire un astigmatisme ou atteindre l'axe visuel, ce qui entraîne une baisse d'acuité visuelle.

D'évolution imprévisible, sa gravité tient au degré de l'envahissement cornéen qui peut compromettre la fonction visuelle et à son potentiel de récurrence après traitement.

• **CONDUITE DU TRAITEMENT :**

- Un ptérygion non évolutif peut se surveiller.
- En cas d'irritation, utilisation de lubrifiants oculaires associé à une corticothérapie topique courte : FLUCON® (fluorométholone) deux à quatre fois par jour, pendant une à deux semaines.
- Protection contre les UV.
- La chirurgie s'adresse aux ptérygions évolutifs, récidivants ou compliqués (astigmatisme induit, BAV, diplopie). La technique chirurgicale doit toujours prendre en compte le risque de récurrence en général plus sévère que le ptérygion primitif. La chirurgie peut se réaliser sous anesthésie topique.

✓ **PINGUECULA**

• **LES SIGNES QUI DOIVENT NOUS ALERTER :**

Ce sont les mêmes que pour le ptérygion.

• **PRISE EN CHARGE :**

- URGENCE : non.
- CONSULTATION MÉDICALE : oui, adresser le patient auprès d'un ophtalmologue.
- PHARMACIEN : conseiller un port systématique de lunettes de soleil en extérieur avec larges branches, afin de protéger du rayonnement latéro-postérieur.

• **DE QUOI S'AGIT-IL ?**

La pinguécula est un processus similaire concernant uniquement l'air conjonctivale interpalébrale, sans envahissement cornéen.

Il s'agit donc d'une petite excroissance bénigne blanc jaunâtre de la conjonctive bulbaire, adjacente au limbe, plus souvent en nasal qu'en temporal. Le plus souvent, c'est asymptomatique.

• **CONDUITE DU TRAITEMENT :**

En cas d'inflammation, pinguéculite, un traitement court par corticoïdes en collyre peut être nécessaire : FLUCON® (fluorométholone) deux à quatre fois par jour, pendant une à deux semaines plus ou moins associé à des lubrifiants oculaires.

L'exérèse chirurgicale est possible pour raisons esthétiques, en cas de pinguéculites répétées ou gêne pour l'adaptation de lentilles de contact.

II.4. Les affections des paupières

II.4.1. Inflammations et infections palpébrales

II.4.1.1. Les blépharites ^[2-7-8-13-29]

• **LES SIGNES QUI DOIVENT NOUS ALERTER :**

- Sécheresse et irritation oculaire chronique ou sensation de corps étranger.
- Bord des paupières plus épais.
- Rougeur oculaire ou du bord palpébral, correspondant à une télangiectasie de la paupière (vaisseaux sanguins du bord des paupières tortueux et fins).
- Blocage des orifices de la glande de Meibomius. Il s'agit d'une rangée de petits bouchons blanc ou jaunes sur le bord de la paupière.
- Aspect érythémateux, squameux et irrégulier sur l'ensemble du bord libre des paupières. Les cils peuvent tomber si la blépharite est sévère.

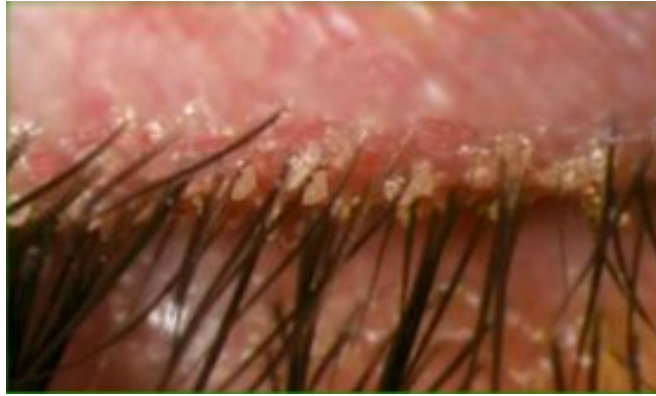


Figure 25 : Patient atteint d'une blépharite [29]

• **PRISE EN CHARGE :**

- URGENCE : non.
- CONSULTATION MÉDICALE : oui.
- PHARMACIEN : conseiller de réaliser un lavage oculaire au sérum physiologique trois à quatre fois par jour puis instiller un collyre antiseptique trois à quatre fois par jour.

• **DE QUOILS'AGIT-IL ?**

Il s'agit de l'irritation chronique du bord des paupières liée à l'obstruction des glandes de Meibomius (appareil sécréteur de graisse) et parfois à la colonisation chronique du bord des paupières par des bactéries.

Ce peut être une conséquence isolée ou associée à un trouble général de la peau du visage, tel que l'acné rosacée.

La blépharite peut engendrer des complications notamment la kératite ponctuée superficielle par trouble du film lacrymal.

Cela concerne avant tout la base des cils et éventuellement la peau des paupières.

• **CONDUITE DU TRAITEMENT :**

- Le traitement est basé sur des soins de paupières : nettoyage de la paupière deux fois par jour afin de déboucher les glandes de Meibomius et de diminuer la charge bactérienne : Application d'une compresse de sérum physiologique chaude pendant trois à cinq minutes sur les paupières fermées. Puis masser doucement avec les doigts le bord des paupières afin de désengorger les glandes de Meibomius.

- L'instillation fréquente de larmes artificielles (toutes les deux heures si la pathologie est sévère) peut aider si la blépharite s'accompagne d'une sécheresse oculaire.
- Si ces mesures ne sont pas efficaces : le patient doit consulter un ophtalmologue.

En cas blépharite séborique :

- Soins émollients des paupières, quotidiens et prolongés.
- Anti-inflammatoires locaux parfois utiles mais d'efficacité inconstante.
- Traitement de l'infection à demodex discuté : STROMEKTOL® (Ivermectine) orale en traitement minute (quatre comprimés en une prise, plus ou moins à renouveler après quatre à huit semaines).

En cas blépharite postérieure :

Il repose avant tout sur les soins des paupières et les lubrifiants. En cas d'échec, on utilise les antibiotiques locaux voire oraux, puis les anti-inflammatoires corticoïdes ou ciclosporine collyre.

- Soins d'hygiène des paupières :
 - quotidiens et prolongés sur plusieurs années,
 - réchauffement oculaire par cataplasmes tièdes (température du bain), packs ou lunettes chauffantes pendant cinq à dix minutes,
 - puis massages appuyés des quatre paupières,
 - puis rinçage oculaire.
- Larmes artificielles.
- Antibiotiques locaux, type azithromycine collyre : matin et soir trois jours de suite une à trois fois par mois pendant un à trois mois puis espacer ou arrêter.
- Antibiotiques systémiques, type cyclines doxycycline 50-100 mg par jour, un mois sur deux, deux ou trois cures puis espacer ou arrêter. Possibilité d'utiliser azithromycine, macrolides ou métronidazoles.
- Collyres corticoïdes uniquement en cas de complications inflammatoires (infiltrats catarrhaux par exemple).
- Collyres ciclosporines :

- si sécheresse rebelle : ciclosporine 0,05% une à deux gouttes par jour en traitement de fond durant plusieurs mois.
- Si inflammation corticodépendante : ciclosporine 0,5 à 2% une à quatre gouttes par jour en traitement de fond durant plusieurs mois.

Soins de paupières	Traitements médicamenteux
<ul style="list-style-type: none"> - Humidifier une compresse avec une pipette de sérum physiologique chauffé au bain marie. - La poser sur les paupières pendant quatre à cinq minutes. A renouveler pour ramollir les corps gras. - Puis masser les paupières avec un ou deux doigts, en s'aidant au besoin d'un coton imbibé de gel (Blephagel, Blephaclean, LidCare...) deux à trois fois par jour : <ul style="list-style-type: none"> - de haut en bas pour les paupières supérieures, - de bas en haut pour les paupières inférieures pendant plusieurs minutes. - Masque, lunettes chauffantes (Blephasteam®) - Lipiflow : appareil permettant de standardiser les soins en une fois pour une durée d'action de plusieurs mois. - Augmenter l'humidité ambiante, améliorer le poste de travail. 	<p><u>Collyres :</u></p> <ul style="list-style-type: none"> - AINS (symptômes inflammatoires peu marqués). - Corticoïdes en cas de complication inflammatoire cornéenne, à diminuer progressivement. - Antibiotiques : <ul style="list-style-type: none"> - Acide fusidique (gel) deux fois par jour pendant deux semaines, puis le soir pendant deux semaines. - Azithromycine une goutte matin et soir pendant trois jours, deux à trois traitements de trois jours par mois, puis une fois par mois ou à la demande. - Larmes artificielles sans conservateurs, pour éliminer le meibum durant la journée. <p><u>Spray aux liposomes, antibiotiques (si atteinte sévère ou rosacée associée) :</u></p> <ul style="list-style-type: none"> - Indocollyre : 200mg par jour. - Oxycycline : 100mg par jour. <ul style="list-style-type: none"> - cures mensuelles alternées, - éviter l'exposition solaire et la prise de laitage, - interaction avec les pansements gastriques et les anticoagulants. <p>Azithromycine : 250mg un jour par mois. Erythromycine, métronidazole Ciclosporine collyre 0.05% (kératoconjonctivite phlycténulaire, infiltrats catarrhaux)</p>

Tableau 3 : Prise en charge thérapeutique des blépharites [8]

II.4.1.2. Le chalazion [2-6-7-8-9-29]

- **LES SIGNES QUI DOIVENT NOUS ALERTER :**

- Rougeur et douleur d'une paupière.
- Oedème initialement diffus d'une paupière, inflammatoire.
- Douleur à la palpation du chalazion qui apparait comme un nodule sous cutané de la paupière, éventuellement centré par une collection blanc jaunâtre. Le bord libre peut être déformé et avec une inflammation localisée en regard du chalazion.
- La pression du chalazion peut évacuer un meibum d'aspect purulent
- L'éversion palpébrale peut montrer une masse inflammatoire conjonctivale correspondant au chalazion extériorisé.
- Dysfonctionnement meibomien diffus, terrain prédisposant.

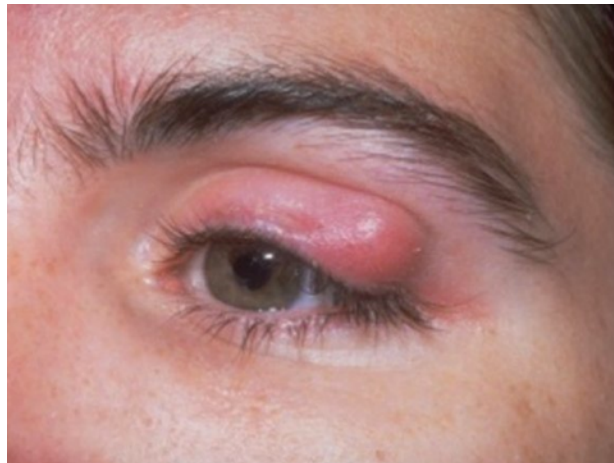

Figure 26 : Patient atteint d'un chalazion [29]

- **PRISE EN CHARGE :**

- URGENCE : non.
- CONSULTATION MÉDICALE : oui.
- PHARMACIEN : conseiller d'appliquer au moins trois à quatre fois par jour des compresses imprégnées de sérum physiologique tiède pendant cinq à dix minutes et masser les paupières atteintes, ceci peut accélérer la guérison.

• **DE QUOI S'AGIT-IL ?**

C'est une pathologie très fréquente. Le chalazion est une réaction granulomateuse non infectieuse due à l'obstruction des glandes de Meibomius de la paupière (glandes lipidiques). Le chalazion peut être légèrement rouge et sensible lorsqu'il est aigu et enflammé. Lorsqu'il est chronique, des grosseurs fermes et indolores apparaissent dans les paupières supérieures ou inférieures.

L'évolution spontanée se fait :

- soit vers la régression, mais avec des récives toujours possibles ;
- soit vers l'enkystement silencieux ou patent à l'origine d'un énorme kyste rouge disgracieux se compliquant souvent de conjonctivite ou se fistulisant en s'évacuant souvent incomplètement.

• **CONDUITE DU TRAITEMENT :**

L'objectif du traitement est de diminuer l'inflammation locale et d'éviter la surinfection du chalazion.

- Le patient va appliquer localement une compresse chaude plusieurs fois par jour.
- Le traitement de première intention est l'application d'une pommade antibiotique et anti-inflammatoire à base de corticoïde locale, STERDEX® (Dexaméthasone et Oxytétracycline, deux à trois application fois par jour). Associé à des soins de paupières, après humidification à l'eau chaude, on explique au patient comment effectuer des massages des paupières avec le doigt, depuis le rebord orbitaire vers le bord libre, afin de promouvoir l'expulsion du contenu du chalazion par les orifices des glandes de Meibomius situés sur le bord libre.
- Si ce traitement n'est pas efficace et si le chalazion évolue vers l'enkystement, il est parfois nécessaire de pratiquer une incision de la glande de Meibomius sous anesthésie locale. Celle-ci se pratique généralement par voie conjonctivale, à l'aide d'une pince à chalazion. La glande est laissé sans suture et un collyre antiseptique est prescrit pendant huit jours. La complication la plus fréquente est un saignement peu abondant qui cède habituellement en quelque minute par compression simple.



Figure 27 : Pince à chalazion

II.4.1.3. L'orgelet ^[2-6-7-9]

• **LES SIGNES QUI DOIVENT NOUS ALERTER :**

- Œdème de la paupière avec des douleurs, rougeur, une sensation de brûlures du bord libre.
- Tuméfaction inflammatoire de la base d'un cil avec rapidement collection purulente formant un point blanc. Il n'y a pas toujours de sécrétions au début.
- Blépharite antérieure avec inflammation, croûtes à la base des cils.

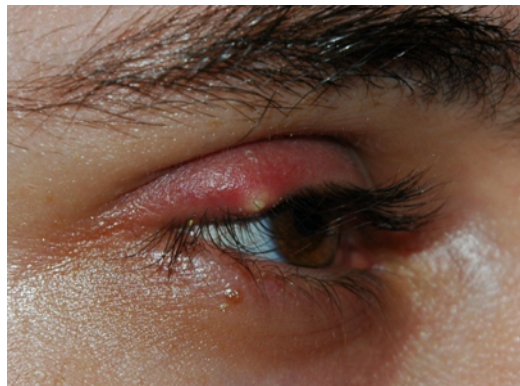

Figure 28 : Patient atteint d'un orgelet ^[29]

• **PRISE EN CHARGE :**

- URGENCE : non.
- CONSULTATION MÉDICALE : oui.
- PHARMACIEN : conseiller de réaliser un lavage oculaire au sérum physiologique trois à quatre fois par jour puis d'instiller un collyre antiseptique trois à quatre fois par jour. L'ablation du cil permet de libérer le pus et de drainer plus facilement le furoncle.

• **DE QUOI S'AGIT-IL ?**

L'orgelet est une infection bactérienne de la bordure des cils due le plus souvent à un staphylocoque doré. C'est un furoncle du bord libre de la paupière centré sur un follicule pilosébacé du cil. Il se développe en quelques jours et peut entraîner une douleur vive.

L'évolution conduit à la perte du cil et à l'élimination des débris nécrotiques en un bourbillon, avec atténuation rapide de la douleur et des signes locaux. En cas d'orgelet récidivant, un diabète doit être recherché.

• **CONDUITE DU TRAITEMENT :**

L'objectif du traitement est de diminuer l'inflammation locale.

- Le traitement consiste dans un premier temps, à appliquer localement une compresse chaude plusieurs fois par jour.
- Ensuite application d'un collyre ou d'une pommade antibiotique FUCITHALMIC® (Acide fusidique) matin et soir pendant huit jours.
- L'ablation du cil permet de drainer plus rapidement l'orgelet.
- Dans les cas résistants au traitement ou dans les formes enkystées, l'incision au niveau du bord libre peut être nécessaire. Elle se pratique sous anesthésie locale en consultation externe.

II.4.2. Anomalies de positions des paupières ^[7]

Les malpositions palpébrales correspondent à un trouble de la statique palpébrale. Elles sont le résultat d'un déséquilibre entre les vecteurs horizontaux et verticaux qui, s'exerçant sur les paupières, garantissent un bon positionnement des bords libres.

Il peut s'agir d'un retournement de la paupière vers le globe oculaire (entropion) ou au contraire d'une éversion du bord libre palpébral (ectropion).

II.4.2.1. L'entropion [2-6-7-8-9-29]

- **LES SIGNES QUI DOIVENT NOUS ALERTE** :

- Retournement en dedans du bord libre de la paupière inférieure.
- Larmolement chronique.
- Sensation de brûlure ou de corps étranger à cause des cils qui abrase la cornée.
- Kératite d'irritation cornéenne.

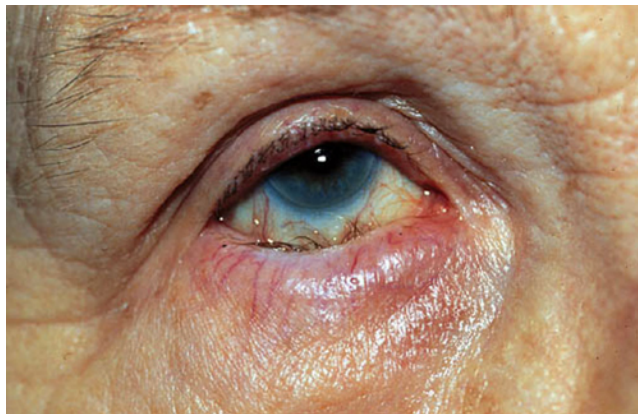


Figure 29 : Patient atteint d'un entropion [29]

- **PRISE EN CHARGE** :

- URGENCE : non.
- CONSULTATION MÉDICALE : oui, si les cils abrasent la cornée (orientation urgente vers un chirurgien ophtalmologue). Sinon, orientation pour une chirurgie de la paupière.
- PHARMACIEN : orienter vers un ophtalmologue.

- **DE QUOI S'AGIT-IL ?**

L'entropion est l'éversion en dedans du bord palpébral, entraînant un frottement des cils sur la conjonctive ou la cornée avec le risque d'ulcération cornéenne grave. L'entropion peut n'être qu'intermittent, il est donc parfois nécessaire de faire cligner plusieurs fois pour le révéler.

• **LES ÉTIOLOGIES :**

- L'entropion spasmodique (très fréquent au delà de 50 ans), par spasme du muscle orbiculaire et dégénérescence sénile du plan fibreux palpébral. Ce relâchement permet la bascule en dedans du bord libre palpébral.
- L'entropion-trichiasis chez les porteurs de trachome (maladie des pays sous développés due à Chlamydia trachomatis). Il existe une fibrose rétractile de la conjonctive tarsale entraînant le retournement de la ligne des cils qui est souvent anormale et anarchique. La paupière supérieure est beaucoup plus souvent atteinte que l'inférieure.
- Les autres variétés d'entropion sont plus rares, notamment l'entropion cicatriciel (après brûlure) et l'entropion congénital.

• **CONDUITE DU TRAITEMENT :**

L'objectif du traitement est de repositionner le bord libre palpébral à distance du globe et d'éviter à tout prix le contact des cils avec la cornée.

- Le traitement consiste en une chirurgie plastique de la paupière. Si la chirurgie ne peut être réalisée rapidement, une solution d'attente est permise par la pose d'une lentille thérapeutique. Elle a une fonction de pansement cornéen en raison de sa haute teneur en eau (70 à 80% d'hydrophilie). Ces lentilles nécessitent une surveillance très étroite afin d'éviter une infection.
- En attendant la chirurgie, des agents lubrifiants sont prescrit pour diminuer la gêne mécanique en associant des larmes artificielles et de la pommade vitamine A.

II.4.2.2. L'ectropion [2-6-7-8-9-29]

• **LES SIGNES QUI DOIVENT NOUS ALERTER :**

- Eversion du bord libre de la paupière inférieure.
- Larmoiement chronique, appelé épiphora.
- Malocclusion oculaire avec une exposition de la cornée à l'air libre.

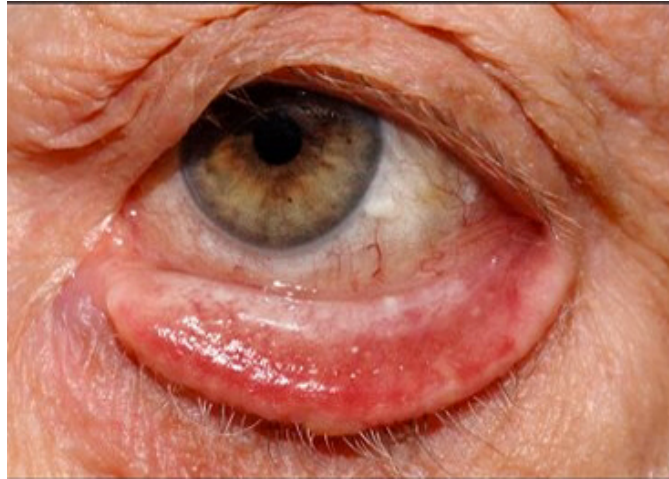

Figure 30 : Patient atteint d'un ectropion [29]

• **PRISE EN CHARGE :**

- URGENCE : non.
- CONSULTATION MÉDICALE : oui, le patient ira consulter un chirurgien ophtalmologue pour une chirurgie de la paupière si présence d'un épiphora.
- PHARMACIEN : orienter vers un ophtalmologue.

• **DE QUOI S'AGIT-IL ?**

L'ectropion est l'éversion de la paupière vers l'extérieur, ce qui découvre la conjonctive tarsale. Le film lacrymal s'étale mal et perd sa fonction protectrice de la cornée (possibilité d'ulcère d'origine infectieuse ou trophique). Une conjonctivite chronique accompagne souvent l'ectropion. L'éversion du point lacrymal inférieur est fréquent et entraîne un larmolement.

Il y a un risque important de conjonctivites ou de kératites d'exposition.

• **LES ÉTIOLOGIES :**

- L'ectropion sénile (le plus fréquent) se caractérise par une dégénérescence des tissus cutanés et de soutien de la paupière. L'éversion s'observe presque toujours au niveau de la paupière inférieure.
- L'ectropion après paralysie faciale (par exemple paralysie du nerf trijumeau).
- L'ectropion cicatriciel dans lequel une cicatrice rétractile attire la paupière en bas et verse le bord libre palpébral (après un traumatisme, une chirurgie ou une lésion due au soleil).

- **CONDUITE DU TRAITEMENT :**

Les objectifs du traitement sont de repositionner le bord libre palpébral au contact du globe, ce qui évite la rougeur oculaire due à la kératinisation de la conjonctive tarsale.

De plus, si l'ectropion intéresse le point lacrymal inférieur, le repositionnement de celui-ci restaure une évacuation physiologique des larmes et diminue donc l'inflammation due à la stagnation de ces dernières au niveau de la surface oculaire.

- Le traitement consiste en une chirurgie plastique de la paupière. L'indication dépend du contexte général, de la possible atteinte cornéenne et de la gêne fonctionnelle et esthétique.
- En attendant la chirurgie, des agents lubrifiants sont prescrits pour diminuer la gêne mécanique en associant des larmes artificielles et de la pommade vitamine A.

II.4.2.3. Ptosis [2-6-7-8-29]

- **LES SIGNES QUI DOIVENT NOUS ALERTER :**

- Chute de la paupière supérieure.

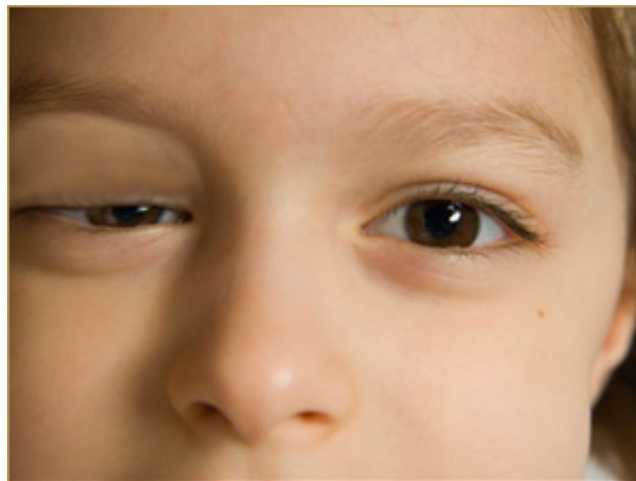

Figure 31 : Patient atteint de ptosis [29]

- **PRISE EN CHARGE :**

- URGENCE : non.
- CONSULTATION MÉDICALE : oui.
- PHARMACIEN : adresser tous les cas de ptosis à un ophtalmologue pour exclure une maladie sous-jacente sérieuse.

• **DE QUOI S'AGIT-IL ?**

Le ptosis se définit comme une chute de la paupière supérieure par atteinte du muscle releveur. En d'autre terme la paupière supérieure tombe ou est plus basse que la normale.

• **LES ÉTIOLOGIES :**

- Les ptosis aponévrotiques (cas le plus fréquent) : lié à l'âge, dû à un étirement et à un amincissement du muscle releveur de la paupière supérieure ou bien à l'extension du tissu conjonctif dans la paupière.
- Les ptosis mécaniques : ils correspondent à un obstacle mécanique lié à une augmentation du poids de la paupière supérieure par un processus tumoral ou à un tissu cicatriciel, empêchant la bonne course du muscle releveur.
- Les ptosis neurogènes : ils se caractérisent par une atteinte pupillaire et/ou oculomotrice. Il s'agit le plus souvent d'une paralysie du nerf III ou syndrome de Claude Bernard Horner, c'est une association ptosis-myosis-énophtalmie faisant évoquer une lésion du sympathique cervical.
- Les ptosis myogènes : ptosis séniles par atonie du muscle releveur de la paupière supérieur, post-traumatiques par dilacération ou section des fibres et du tendon du muscle releveur de la paupière supérieur, au cours d'une myotonie ou du diabète.
- Les ptosis traumatiques : plusieurs mécanismes sont souvent liés, selon que le muscle, l'aponévrose, ou les connexions nerveuses sont lésés suite au traumatisme.

• **CONDUITE DU TRAITEMENT :**

Le traitement est étiologique si possible, sinon chirurgical par plastie du muscle releveur de la paupière supérieur.

Traiter le ptosis, par chirurgie de l'aponévrose ou du muscle releveur si :

- La paupière tombante obstrue la vision dans la mesure où cela peut engendrer une amblyopie chez les jeunes enfants.
- Il existe un défaut esthétique significatif.

II.5. Sécrétion lacrymale et drainage ^[8-12]

Ce sont probablement les motifs de consultation ophtalmologique les plus fréquents et en général les moins graves. Une lubrification oculaire adéquate est indispensable au maintien d'un bon état cornéen, en agissant à la fois comme barrière vis-à-vis des infections et comme milieu optique. Un déséquilibre entre la production et le drainage perturbe ces fonctions.

II.5.1. Larmolement oculaire ou épiphora ^[7-8-12-32]

• **LES SIGNES QUI DOIVENT NOUS ALERTER** :

- Hypersécrétion réflexe : la production excessive de larmes est souvent bilatérale, s'aggravant en atmosphère sèche ou enfumée et en fin de journée.
- Anomalies du drainage des larmes : le larmolement peut être uni- ou bilatéral, intermittent, sans horaire dans la journée, et aggravé par le froid.



Figure 32 : Patient atteint d'épiphora ^[32]

• **PRISE EN CHARGE** :

- URGENCE : non.
- CONSULTATION MÉDICALE : oui, consultation de routine chez un ophtalmologue.
- PHARMACIEN : conseiller l'utilisation de larmes artificielles trois à quatre fois par jour. Orienter vers un médecin si cela devient chronique.

• **DE QUOI S'AGIT-IL ?**

Le larmoiement, encore appelé épiphora correspond à un excès de larmes au niveau de l'œil, suite à un système de drainage inefficace ou à une hypersécrétion lacrymale, potentiellement invalidant sur le plan fonctionnel.

• **LES ÉTIOLOGIES :**

- Un drainage insuffisant peut s'observer lors d'une obstruction des voies lacrymales ou d'une inefficacité de la pompe lacrymale, mécanisme physiologique qui permet habituellement de drainer les larmes jusqu'au sac lacrymal. Une anomalie de cette pompe peut se rencontrer au cours d'une paralysie faciale ou d'un ectropion.
- L'obstruction congénitale est habituellement liée à un développement incomplet du canal lacrymo-nasal, qui peut continuer sa maturation dans l'enfance, expliquant la possibilité d'une guérison spontanée.
- Une obstruction acquise peut survenir à n'importe quel endroit des voies lacrymales, bien que l'obstruction de la partie distale du canal lacrymo-nasal, d'origine dégénérative, soit la plus fréquente.
- L'hypersécrétion lacrymale s'observe lors d'une irritation oculaire par frottement des cils, ou par sécheresse oculaire, ou encore par la présence d'une blépharite. Dans ces situations, l'hypersécrétion lacrymale résulte d'un mécanisme réflexe.

• **CONDUITE DU TRAITEMENT :**

Dans un premier temps, il s'agit de traiter la cause, bien que le traitement d'une anomalie de la pompe lacrymale ne soit pas toujours possible. Une blépharite et une sécheresse oculaire doivent être traitées. Un trichiasis, un entropion et un ectropion nécessite une intervention chirurgicale.

- En cas d'obstruction congénitale du canal lacrymo-nasal persistant au-delà de l'âge de 9 mois environ, un sondage des voies lacrymales sous anesthésie générale permet habituellement de traiter l'obstruction.
- Une obstruction acquise du canal lacrymo-nasal peut nécessiter une procédure chirurgicale de type « by-pass » ou dacryocystorhinostomie, permettant de relier le sac lacrymal à la cavité endonasale par l'intermédiaire d'un volet osseux. Il s'agit d'une intervention parfois

conséquente, ce qui nécessite l'évaluation de l'état de santé général du patient et de l'importance de ses symptômes.

II.5.2. La sécheresse oculaire ou xérophtalmie [8-12-33]

• **LES SIGNES QUI DOIVENT NOUS ALERTER :**

- Sensation de sécheresse, de grains de sable, de corps étranger.
- Les yeux sont généralement blancs mais peuvent être rouges si la sécheresse est sévère.
- Aucune anomalie n'est généralement visible sans lampe à fente.

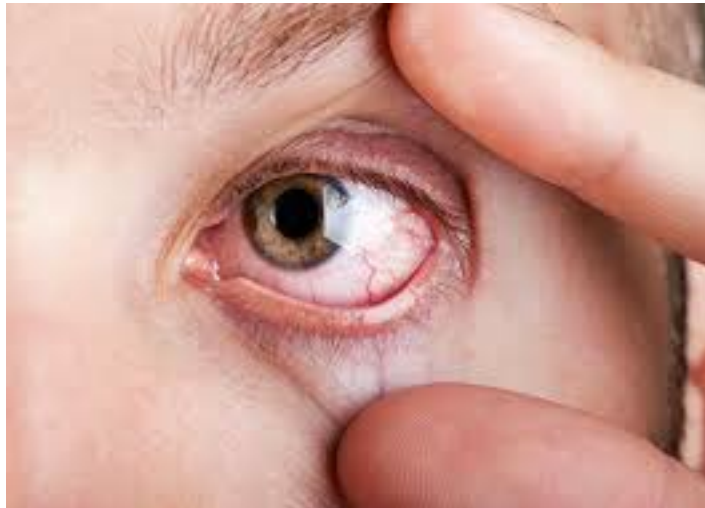

Figure 33 : Patient atteint de xérophtalmie [33]

• **PRISE EN CHARGE :**

- URGENCE : non.
- CONSULTATION MÉDICALE : oui. Si les yeux et la bouche sont secs, et/ou en cas d'arthrite, un syndrome de Sjogren est probable : le patient doit être examiné par un rhumatologue, car il s'agit d'une maladie systémique qui peut engendrer d'autres problèmes graves.
- PHARMACIEN : conseiller des larmes artificielles (en collyre), d'abord toutes les deux heures, associé à une pommade lubrifiante la nuit. Si le patient n'est pas soulagé, l'orienter vers un ophtalmologue pour une consultation.

• **DE QUOI S'AGIT-IL ?**

La sécheresse oculaire est liée à une diminution de la sécrétion de liquide lacrymal, ou bien à une altération de la qualité du liquide lacrymal ou encore à une diminution de la fréquence des clignements de la paupière.

Elle est fréquente chez les patients âgés, et aussi chez les patients plus jeunes souffrant de polyarthrite rhumatoïde ou d'autres maladies auto-immunes. Elle est souvent légère et irritante mais, lorsqu'elle est sévère, elle peut mettre en jeu le pronostic visuel si une ulcération cornéenne survient.

• **CONDUITE DU TRAITEMENT :**

- Dans un premier temps, le traitement consiste en des mesures conservatoires permettant de réduire l'évaporation lacrymale, comme l'humidification de l'air ambiant, ou la pose de protections latérales sur les montures de lunettes.
- Le patient aura recours par la suite à des substituts lacrymaux. De nombreux produits sont disponibles sur le marché et parfois plusieurs d'entre eux doivent être essayés avant de trouver un confort suffisant pour le patient.
- Enfin le patient pourra nécessiter une occlusion des méats lacrymaux : soit de façon temporaire (via des bouchons de silicone), soit de façon permanente (cautérisation).

Stade 1	<p>Hygiène de vie :</p> <ul style="list-style-type: none"> - Eviter les atmosphères sèches et empoussiérées - Installer des humidificateurs - Crèmes hydratantes au niveau du visage - Arrêt du tabac <p>Substituts lacrymaux (solutés aqueux, acide hyaluronique, lipomimétique)</p>
Stade 2	<p>Substituts lacrymaux (au mieux sans conservateur)</p> <p>Gels lacrymaux</p> <p>Obturation méatique en cas d'échec (clous)</p>
Stade 3	<p>Substituts lacrymaux</p> <p>Moyens mécaniques :</p> <ul style="list-style-type: none"> - Obturation méatique (clous) souvent indispensable - Lunette à chambre humide <p>Ciclosporine 0,05% locale</p>
Stade 4	<p>Substituts lacrymaux</p> <p>Moyens mécaniques :</p> <ul style="list-style-type: none"> - Obturation méatique (clous) - Lunette à chambre humide <p>Ciclosporine 0,05% locale</p> <p>Collyre au sérum autologue</p> <p>Verres scléaux</p>

Tableau 4 : Les différents stades de la sécheresse oculaire ^[13]

Famille	Composition	Spécialités
Sérum physiologique	NaCl	Larmabak, larmes artificielles Martinet, Unilarm
Alcool polyvinylique et dérivés	Alcool polyvinylique Polyvinylpyrrolidone	Dulcilarmes, Fluidabak, Refresh, Nutrivisc, Unifluid
Méthyl cellulose et dérivés	Méthyl-cellulose (MC) Hydroxypropyl-MC (hypromellose) Carboxy-MC (carmellose)	Artelac, Celluvisc, Optive (+ osmoprotecteur)
Carbomeres	Carbomere en fluide ou en gel	Civigel, gel larme, lacrinorm, lacrifluid, lacrigel, lacrivisc, siccafluid, liposic
Gelatins	HP-Guar	Systane gel, systane balance (+ lipide), systane ultra
Acide hyaluronique	Acide hyaluronique	
Emulsions lipidiques	Triglycérides Phospholipides (huiles minérales ou végétales)	Aquarest (+ carbomère), liposic (+ carbomère), cationorm, Vyséo
Osmorégulateurs	L-carnitine, érythritol Tréalose	Optive (L-carnitine, érythritol, + carbomere), Théalose
Collyres sécrétagogues	Disquafosol, rébapimide	Diquas, samsca

Tableau 5 : Les substituts lacrymaux ^[13]

III. LES PATHOLOGIES DE L'OEIL : « CHRONIQUES » ET AUTRES

III.1. Glaucome chronique à angle ouvert [6-8-9-12-34-35-36-37-38-55]

• LES SIGNES QUI DOIVENT NOUS ALERTER :

- Amputation du champ visuel puis baisse de l'acuité visuelle progressive.
- Hypertonie oculaire.
- Excavation papillaire (dépression caractéristique de l'extrémité du nerf optique) par destruction des fibres nerveuses qui la composent.
- Altérations du champ visuel, dont la sévérité est parallèle à l'atteinte du nerf optique.
- La plupart des patients atteints de glaucome chronique sont asymptomatiques et ne remarquent pas d'altération de leur vision tant que la maladie n'est pas très avancée.

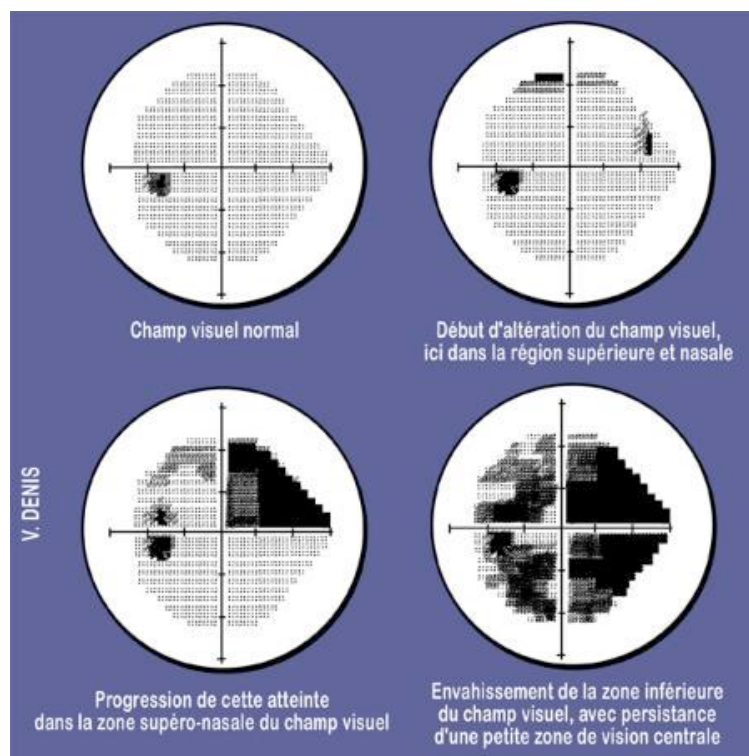


Figure 34 : Les modifications du champ visuel mesurées sur un œil gauche atteint de glaucome chronique [34]



Figure 35 : Perte de champ visuel binoculaire mais asymétrique [55]

• **LES FACTEURS DE RISQUE :**

- L'âge : l'incidence du glaucome augmente avec l'âge à partir de 40 ans, et en particulier après 70 ans.
- L'hypertonie oculaire importante : supérieur à 21 mmHg (la moyenne étant de 16 mmHg dans la population normale).
- Les antécédents familiaux de glaucome : environ 30% des glaucomes ont un caractère héréditaire.
- Les facteurs de risque cardiovasculaires : hypertension artérielle (en raison de l'athérosclérose), diabète, hypotension artérielle nocturne (lié à un défaut de perfusion du nerf optique).
- L'ethnicité : les patients mélanodermes, essentiellement la population d'origine africaine, ont un risque trois fois plus élevé de développer un GCAO que les autres ethnies.
- La myopie : quelle que soit son intensité, multiplie le risque par trois.

• **PRISE EN CHARGE :**

- URGENCE : non.
- CONSULTATION MÉDICALE : oui, par un ophtalmologue.
- PHARMACIEN : se référer à un ophtalmologue pour un examen de routine si un glaucome débutant est suspecté. Il est nécessaire de s'assurer que le patient est régulièrement suivi par un ophtalmologue et qu'il suive bien son traitement.

• DE QUOI S'AGIT-IL ?

Le glaucome chronique à angle ouvert, encore appelé glaucome primitif à angle ouvert, est une maladie fréquente, touchant principalement la population de plus de 40 ans. C'est la première cause de cécité irréversible de l'adulte dans le monde. Et constitue la deuxième cause de cécité dans les pays occidentaux après la DMLA.

Longtemps asymptomatique, le glaucome chronique pose un problème de santé publique et de dépistage. Son suivi se fait essentiellement par la réalisation répétée d'un champ visuel. Le glaucome chronique est une neuropathie optique primitive bilatérale caractérisée souvent par une excavation de la papille. Celle-ci détermine une perte progressive et inexorable de la vision en l'absence de traitement, secondaire à une détérioration des axones des cellules ganglionnaires au niveau de la papille.

Le glaucome chronique à angle ouvert ne doit pas être confondu avec le glaucome aigu par fermeture de l'angle, beaucoup plus rare, et dont la physiopathologie, la présentation clinique, la thérapeutique ou le pronostic sont différents. De même, les glaucomes secondaires sont très différents, essentiellement dans leurs étiologies (traumatique, inflammatoire, néovasculaire ou congénitale) et dans leur prise en charge thérapeutique.

Deux hypothèses sont retenues concernant la physiologie de la neuropathologie optique :

- d'une part, la théorie mécanique : qui explique l'excavation papillaire par une compression de la tête du nerf optique sous l'effet de l'hypertonie oculaire ;
- d'autre part, la théorie vasculaire : qui s'explique par une insuffisance circulatoire au niveau des capillaires sanguins de la tête du nerf optique. Dans cette hypothèse, il existe probablement des phénomènes d'apoptose cellulaire conduisant à la destruction des fibres visuelles.

L'hypertonie oculaire apparait comme un facteur important dans les deux cas.

Dans le glaucome chronique, l'élévation de la PIO est liée à une dégénérescence progressive du trabéculum qui n'assure plus ses fonctions normales d'écoulement de l'humeur aqueuse.

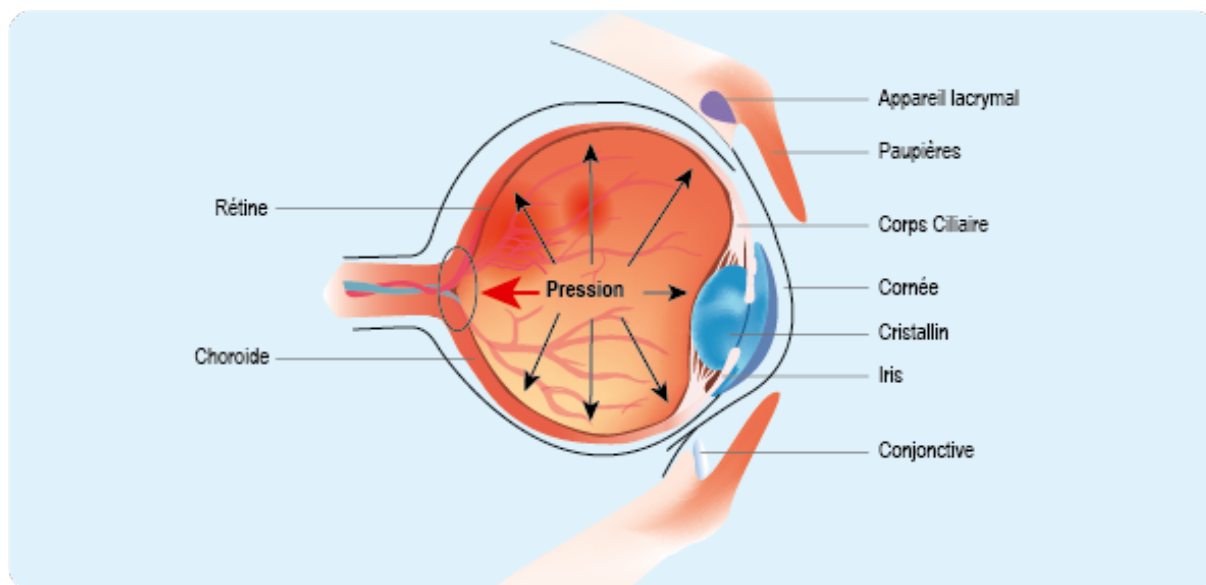


Figure 36 : Schéma représentant la pression qui s'exerce dans l'oeil [35]

• **CONDUITE DU TRAITEMENT :**

En l'absence de traitement, le glaucome évolue vers une dégradation progressive et irréversible du champ visuel, celui-ci étant réduit à un simple croissant temporal et à un îlot central de vision. L'objectif du traitement vise à stabiliser les lésions et l'évolution du GCAO. Il n'apporte en aucun cas d'amélioration fonctionnelle.

La surveillance de l'efficacité et de la tolérance du traitement s'effectue tous les six à douze mois et porte sur l'évaluation régulière de la PIO, de l'aspect de la tête du nerf optique et du champ visuel. Si l'on n'obtient pas une stabilité de ces paramètres, le traitement est modifié. Le traitement médical est généralement prescrit à vie et ne doit pas être interrompu inopinément.

Le choix se fait essentiellement en fonction des contre-indications et des effets indésirables de chacune des classes thérapeutiques même si les collyres bêtabloquants et les collyres à base de prostaglandines sont généralement prescrits en première intention. On commence par une monothérapie et, en fonction de l'efficacité du traitement, on peut augmenter le traitement médical en associant les différentes classes d'hypotonisants.

a. Traitement médical, local par collyre

De nombreux traitements sont disponibles, sous forme locale ou générale, agissant selon des mécanismes différents :

• **Diminution de la synthèse de l'humeur aqueuse :**

- **Collyres bêtabloquants** : cette classe pharmacologique peut être utilisée en première intention. Le TIMOPTOL® (Timolol) est prescrit à raison d'une goutte matin et soir (il existe également des formes à libération prolongée, prescrites une fois par jour). Comme tous les collyres, du fait de son passage systémique, sa prescription doit respecter les contre-indications des bêtabloquants par voie générale, à savoir : en cas d'asthme, de bloc auriculoventriculaire de haut degré, de syndrome de Reynaud. Ces effets indésirables peuvent être une hypotension artérielle, une bradycardie, une bronchoconstriction...
- **Collyres agonistes alpha2 adrénergiques** : ALPHAGAN® (Brimonidine), une goutte matin et soir.
- **Inhibiteurs de l'anhydrase carbonique** : per os ou IV, DIAMOX® (Acétazolamide), collyre AZOPT® (Brinzolamide). Ils ne sont pas utilisés en première intention, mais en association. La voie orale est réservée à des hypertonies importantes et résistantes au traitement topique. Attention au risque d'effets indésirables de la voie orale : hypotension artérielle, asthénie, hypokaliémie, lithiase rénale. Les contre-indications sont l'insuffisance rénale, l'insuffisance hépatique sévère, l'allergie aux sulfamides.

• **Augmentation de l'élimination d'humeur aqueuse :**

- **Collyres à base de prostaglandines** : TRAVATAN® (Travaprost), XALATAN® (Latanoprost), LUMIGAN® (Bimatoprost). Ils sont utilisés en première intention, à raison d'une seule goutte le soir. Leurs principaux effets indésirables sont l'hyperhémie conjonctivale, la dépigmentation irienne, et l'augmentation de la taille des cils.
- **Collyres myotiques** : Pilocarpine.

Certains collyres associent deux principes actifs pour faciliter le traitement et en améliorer l'observance par le patient. Comme par exemple l'association de timolol et de dorzolamide (COSOPT®) : une goutte matin et soir.

b. Traitement médical, laser par trabéculoplastie

La trabéculoplastie au laser consiste à réaliser une photocoagulation sélective de l'angle iridocornéen. Ce procédé provoque un meilleur écoulement de l'humeur aqueuse au niveau du trabéculum. Son effet est cependant modeste et non durable dans le temps, cela constitue une option thérapeutique valable dans des cas sélectionnés.

c. Traitement chirurgical

Dans 30% des cas, le recours au traitement chirurgical sera nécessaire en cas d'échec du traitement médical. Il s'agit de la chirurgie filtrante par trabéculectomie ou sclérectomie profonde, c'est une chirurgie non perforante avec pelage de la partie externe du trabéculum et du canal de Schlemm. Le principe consiste à réaliser une voie d'évacuation de l'humeur aqueuse vers l'espace sous-conjonctival.

• CONSEILS DU PHARMACIEN

Conseil pratique : comment appliquer les gouttes ?

- Respecter les horaires : une goutte à mettre le soir n'a pas la même efficacité si elle est instillée le matin. Quand les gouttes doivent être instillées matin et soir, l'heure précise importe peu à condition de respecter un intervalle d'environ douze heures.
- Espacer les gouttes si plusieurs collyres sont prescrits : les gouttes perdent leur efficacité si elles sont instillées en même temps. Un intervalle d'au moins cinq minutes entre chaque collyre, est nécessaire.
- Fermer fort les yeux après l'instillation, ou, mieux, fermer le canal lacrymo-nasal en appuyant avec l'index sur l'espace entre l'œil et le nez. Cela diminue le passage des collyres dans la circulation générale (figure 37).
- En cas d'instillation de prostaglandines, essuyer avec une compresse humide les gouttes qui passent sur la paupière inférieure. Cela permet de diminuer l'importance des cernes éventuelles.
- On a parfois l'impression que la goutte n'est pas tombée dans l'œil. Un moyen de lever le doute est de mettre les collyres au réfrigérateur : la goutte glacée est plus facilement perçue.

- Pour ne pas oublier les instillations, le meilleur moyen est simplement de les accrocher à un de ses actes quotidiens habituels : les mettre juste avant de boire le café du matin ou de mettre le pyjama du soir. Créer une telle association est généralement très efficace !

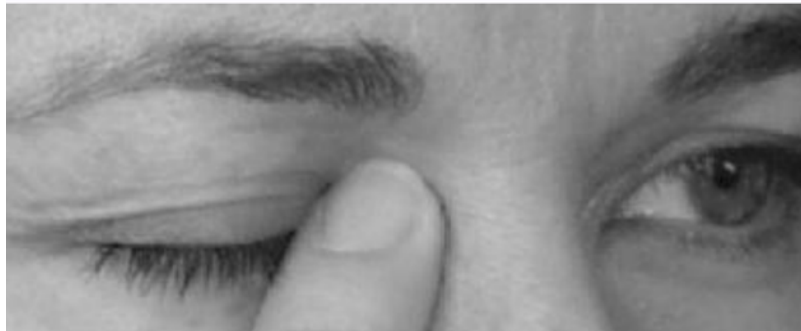

Figure 37 : Compression du canal lacrymo-nasal lors de l'instillation d'un collyre [36]

Des précautions particulières ont démontré leur utilité :

- Hygiène de vie :
 - Alimentation variée : cinq fruits et légumes par jour. Aucun régime spécifique n'a une quelconque utilité, mais les légumes verts ont un rôle protecteur.
 - Arrêt du tabac, qui doit être total pour être efficace.
 - Sport régulier adapté à la condition physique.
- Eviter les cols et les cravates trop serrés, car ils augmentent la pression intra-oculaire. Et diminuent la vascularisation cérébrale.
- Attention à l'haltérophilie : soulever les poids provoque des fluctuations de la pression intra-oculaire qui peuvent être nocives chez les patients atteints de glaucome. Il faut de façon générale éviter les exercices "à glotte fermée", c'est-à-dire où l'on retient sa respiration, c'est la manoeuvre de Valsalva.
- Précautions dans la pratique du yoga : les positions du corps où la tête est plus basse que le reste du corps peuvent entraîner une élévation de la pression intra-oculaire. Il vaut mieux les éviter en cas de glaucome.
- Eviter une pratique intensive de certains instruments à vent : les notes aiguës de trompette, quand elles sont tenues longtemps, font monter la pression intra-oculaire. La pratique intensive de cet instrument peut être dangereuse en cas de glaucome sévère.

- Eviter l'ingestion trop rapide d'une trop grande quantité d'eau : elle provoque par effet osmotique une élévation brutale de la pression intra-oculaire. Ce pic est mal régulé chez les patients glaucomateux.
- En cas de glaucome pigmentaire : les efforts sportifs intensifs semblent augmenter la décharge de pigments et doivent donc être évités.

Recommandations pratiques lors des mesures de pression :

La pression intra-oculaire varie en fonction de l'heure. Varier les heures de consultation permettra à votre ophtalmologiste de mieux apprécier votre profil pressionnel.

Sauf indication expresse de votre ophtalmologiste, il faut prendre normalement votre traitement le jour de la consultation, car c'est la mesure de la pression avec traitement qui compte.

Fermer fort les paupières pendant la mesure augmente artificiellement le chiffre et peut inquiéter à tort, il faut donc essayer d'être décontracté.

III.2. La dégénérescence maculaire liée à l'âge [6-8-12-34-39-40-41-56]

• LES SIGNES QUI DOIVENT NOUS ALERTER :

- La baisse d'acuité visuelle centrale est progressive et provoque un handicap à la lecture et pour la reconnaissance des objets distants.
- La vision périphérique est conservée, de telle sorte que les patients peuvent se déplacer de façon satisfaisante.
- Une baisse brutale de l'acuité visuelle associée à des métamorphopsies (sensation de déformation des objets : le patients décrit souvent la vision ondulée des lignes droites).
- Un scotome central, correspondant aux stades très évolués des formes atrophiées et exsudatives (figure 38).



Figure 38 : La vue d'un patient atteint de DMLA, un scotome centrale [34]

Symptômes de la forme atrophique :

- Apparition progressive de troubles ou de distorsion dans la vision centrale, habituellement au niveau des deux yeux.
- Lente détérioration sur plusieurs années.
- Une minorité de patients développent en plus une DMLA exsudative, qui cause une perte soudaine de la vision.

Symptômes de la forme exsudative :

- Certains patients développent une DMLA exsudative au niveau des deux yeux mais en général un seul oeil est affecté.
- Baisse de la vision aiguë ou subaiguë dans un seul oeil (diminution de l'acuité visuelle).
- Le patient peut faire état :
 - d'une distorsion visuelle à déclenchement soudain dans un oeil (métamorphopsie), par exemple des lignes droites paraissent ondulées. Les lignes d'un texte dans un livre se courbent (figure 39) ;
 - un point aveugle ou une bande brouillée dans la vision (scotome central), avec une vision périphérique normale (figure 38).

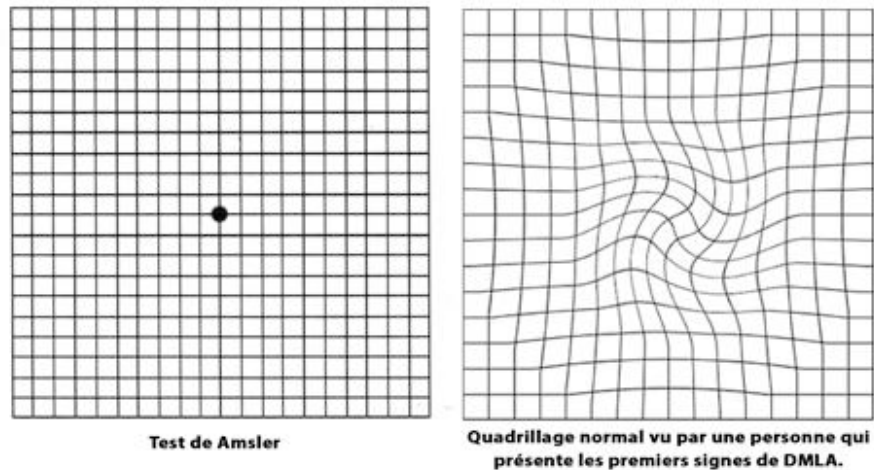


Figure 39 : Le test de Amsler [2]

• **LES FACTEURS DE RISQUE :**

- L'âge.
- L'origine ethnique : les populations européennes ont plus de risque de développer une DMLA.
- La génétique : les antécédents familiaux multiplient le risque de DMLA par trois.
- Le tabagisme : il augmente le risque de DMLA d'un facteur trois, et même par cinq chez le très grand fumeur. Ce risque persiste plusieurs années après l'arrêt du tabac.
- Le régime alimentaire : un régime pauvre en anti-oxydants ou riche en acides gras saturés et cholestérol augmente le risque de DMLA.

• **PRISE EN CHARGE :**

- URGENCE : oui.
- CONSULTATION MÉDICALE : oui, notamment si il y a une BAV rapide. Orientation vers un ophtalmologue ou vers un service d'urgence.
- PHARMACIEN :
 - S'assurer que ses patients sont bien suivis par un ophtalmologue.
 - Rappeler les conseils pratiques pour aider le patient dans sa vie quotidienne.

• **DE QUOI S'AGIT-IL ?**

Le terme de Dégénérescence Maculaire Liée à l'Age correspond à un ensemble de lésions dégénératives secondaires à des facteurs de susceptibilité génétiques et/ou environnementaux, qui altèrent l'aire centrale de la rétine chez les personnes âgées de plus de 50 ans. L'atteinte est en générale bilatérale, mais peut être asymétrique. La macula est la partie visuelle centrale de la rétine (celle que l'on utilise pour lire et pour d'autres tâches nécessitant un degré élevé d'acuité visuelle).

La DMLA est la première cause de malvoyance après 50 ans dans les pays industrialisés. La prévalence globale de la maladie est de 8% après 50 ans, soit environ 1,5 million de personnes en France : 600 000 DMLA au stade précoce, 900 000 DMLA aux stades tardifs. Elle voit sa fréquence augmenter régulièrement du fait de l'augmentation de l'espérance de vie. La DMLA est la première cause en France de malvoyance.

La DMLA peut être divisée en deux formes :

- **La forme dite sèche correspond à la forme atrophique.** C'est la cause la plus commune de perte de vision sans possibilité de traitement dans le monde industrialisé. Elle résulte d'une dégénérescence progressive liée à l'âge de la partie centrale de la rétine (la macula). Beaucoup de patients ne subissent que de légères altérations et gardent un niveau de vision qui permet de lire pendant toute leur vie. Un petit nombre de patients subissent un handicap visuel sévère.
- **La forme dite humide correspond à la forme exsudative.** Elle se caractérise par une distorsion soudaine ou une baisse de la vision centrale. Cela se produit au cours d'une période de quelques heures à quelques semaines. La baisse est due à la formation anormale de néovaisseaux sous la macula. Ces vaisseaux laissent échapper des fluides ou saignent, ce qui cause une baisse de vision.

• **CONDUITE DU TRAITEMENT :**

- **Au stade précoce,** une étude randomisée menée sur un grand nombre de patients, l'étude AREDS 2 (Age Related Eye Disease Study, 2013), a montré un certain effet retardant l'évolution des formes précoces d'un traitement associant vitamine E, vitamine C, Zinc,

lutéine et zéaxantine. L'addition d'oméga 3 et de bêta-carotène ne réduit pas le risque de progression. (www.nei.nih.gov/areds2/).

Pour la forme atrophique :

- Actuellement malgré de nombreuses recherches, il n'existe pas de traitement pour la DMLA atrophique.
- Le patient peut néanmoins se rassurer quant au fait qu'il conservera toujours sa vision périphérique utile, même si la perte de vision centrale est sévère.
- Les patients devraient être avisés de consulter immédiatement un ophtalmologue en cas d'altération soudaine de la vision d'un oeil.
- Si la baisse est très importante et bilatérale, s'assurer que le patient a accès à toutes les ressources nécessaires afin de recevoir de l'assistance pour handicap visuel. Le mettre en contact avec des spécialistes d'aide optique pour une vision altérée et avec des associations de patients.

Pour la forme exsudative :

- Comme pour la forme atrophique, il est important que le patient reçoive une assistance pour le handicap visuel et qu'il soit en contact avec des spécialistes d'aide optique.
- Il semblerait que des vitamines antioxydantes à haute dose puissent diminuer légèrement le risque que des altérations de la DMLA exsudatives se développent dans le deuxième oeil, si un oeil est déjà affecté.
- Le traitement des néovaisseaux choroïdiens a été transformé par l'apparition des traitements anti-angiogéniques dirigés contre le VEGF (vascular endothelial growth factor) qui est le principal stimulus à la néovascularisation choroïdienne. Les anti-VEGF sont administrés par injections intraoculaires répétées. L'injection est réalisée en consultation externe, dans des conditions d'asepsie oculaire, sous anesthésie topique. Deux médicaments le ranibizumab et l'aflibercept, à raison en moyenne de six à douze injections par an. Les anti-VEGF ont une double action : d'une part ils sont angiostatiques, c'est à dire qu'ils stoppent la progression des néovaisseaux, sans pour autant les faire régresser. D'autre part il corrigent l'hyper-perméabilité capillaire des néovaisseaux, faisant ainsi régresser l'œdème rétinien maculaire.

- On peut effectuer un traitement au laser dans des cas soigneusement sélectionnés. Dans certains cas, ces traitements peuvent prévenir ou retarder la perte complète de vision centrale, mais en général ils n'améliorent pas la vision.

Au cas où les autres traitements n'ont pas permis la conservation d'une acuité visuelle satisfaisante, notamment de près, il faut proposer aux patients une rééducation et des aides visuelles :

- La rééducation orthoptique a pour objectif d'apprendre au patient à utiliser la rétine située en dehors de la lésion maculaire.
- Les aides visuelles, systèmes grossissants optiques ou électroniques, peuvent améliorer les résultats obtenus par la rééducation orthoptique.

• **CONSEILS DU PHARMACIEN :**

- Lorsque la DMLA est très évoluée, la conduite automobile peut être dangereuse pour le patient et pour les personnes qui l'entourent.
- De demander de l'aide aux proches, à la famille ou aux amis, voisins, pour l'accompagnement aux rendez vous en cas d'incapacité de se déplacer seul(e). La présence de la famille, de voisins ou d'amis peut être un atout majeur à la fois sur le plan pratique et psychologique.
- Renseigner le aussi sur les autres transports qu'il peut utiliser (bus, taxi...). Dans certains cas, le transport pour se rendre chez l'ophtalmologiste peut être pris en charge.
- Les longueurs d'ondes bleu-violet émises par les écrans, les LEDs et le soleil sont décrites par plusieurs études comme toxiques pour la rétine et pourraient donc accroître le risque de DMLA [56]. Pour protéger les yeux, il serait donc recommandé de porter des lunettes de soleil dès qu'il fait beau, sans oublier les lunettes incorporant un filtre de lumière bleue des éclairages artificiels et des écrans.
- Le tabac semble être un facteur favorisant de la DMLA. Si vous fumez, il n'est pas trop tard pour arrêter.
- Une alimentation saine, équilibrée et variée est à privilégier. Les vitamines A, C et E et les caroténoïdes permettent de protéger l'oeil des agressions (notamment contre les radicaux libres). De même, un équilibre entre les apports en oméga-3 et en oméga-6 permet un bon

fonctionnement de ce système de protection.

Les antioxydants sont présents dans de nombreux aliments, par exemple :

- La lutéine est présente dans les légumes à feuilles vertes (épinards, salade...), la mangue, les brocolis ou les germes de soja.
- La zéaxanthine est retrouvée dans les pêches, le maïs doux et les pépins d'agrumes.
- Les oméga-3 sont présents dans les produits marins, en particulier les poissons gras des mers froides (saumon, sardine, anchois...).

Exemples de conseils pratiques pour aider le patient dans sa vie quotidienne :

- Aménager son environnement intérieur, en plaçant de préférence les meubles le long des murs et en cachant les fils électriques qui traînent parfois au sol.
- De penser à réaliser des repères visuels pour faciliter la réalisation de tâches quotidiennes. D'ajouter des étiquettes agrandies sur les documents ou les aliments ou des repères visuels et tactiles sur un lave-linge.
- De se procurer des éclairages adaptés « basse tension » plus confortables pour l'éclairage direct lors de la lecture, écriture, couture...
- Il est aussi conseillé d'utiliser un téléphone à grandes touches ou une montre/réveil sonore.
- D'utiliser des livres et journaux édités en gros caractères.
- Et enfin de se munir de jeux de cartes en gros caractères pour jouer entre amis ou avec la famille.

III.3. La cataracte [4-6-8-9-34-42]

• LES SIGNES QUI DOIVENT NOUS ALERTE :

- Une baisse d'acuité visuelle : elle est progressive et prédomine en vision de loin, avec une acuité visuelle de près relativement conservée.
- Une photophobie : présence de halos colorés autour des lumières (liés à la diffraction de la lumière au niveau des opacités cristalliniennes), entraînant une gêne à la conduite de nuit.
- Une diplopie monoculaire (rare) : le patient voit double d'un oeil (pas de disparition à l'occlusion d'un oeil comme dans les diplopies binoculaires).
- Une modification de la perception des couleurs : jaunissement.



Figure 40 : La vue d'un patient atteint d'une cataracte [34]

• **PRISE EN CHARGE :**

- URGENCE : non.
- CONSULTATION MÉDICALE : oui, auprès d'un ophtalmologiste.
- PHARMACIEN : il faut s'assurer que le patient est bien suivi par un spécialiste.
Orienter vers un examen d'ophtalmologie de routine.

• **DE QUOI S'AGIT-IL ?**

La cataracte est définie par l'opacification de tout ou une partie du cristallin. Cette opacification est essentiellement progressive et peut s'étaler sur des années. Au maximum, le cristallin est entièrement opaque. On aperçoit alors une couleur blanche derrière la pupille. L'augmentation de cette opacité conduit à une limitation visuelle.

Il s'agit d'une pathologie très fréquente. L'augmentation de la fréquence de cette pathologie, le plus souvent dû à l'âge est donc dû au vieillissement de la population.

La répartition de l'opacité dans le cristallin va définir plusieurs types de cataracte :

- **Cataracte nucléaire** : le centre (noyau) du cristallin s'opacifie mais le reste du cristallin demeure transparent. Ce type de cataracte peut parfois causer une myopie induite (courte vue) et des changements rapides de prescription de lunettes chez le patient.
- **Cataracte corticale** : c'est le cortex de la périphérie du cristallin qui s'opacifie, le noyau reste clair. Le patient a souvent des problèmes d'éblouissement.

- **Cataracte sous capsulaire postérieure** : c'est la couche la plus postérieure du cristallin qui s'opacifie. Ce type de cataracte se produit souvent chez les patients ayant des antécédents d'inflammation intraoculaire ou d'utilisation de collyre à base de corticoïdes.
- **Cataracte totale** : cataracte très évoluée visible à l'oeil nu, aire pupillaire blanche.

• **LES ÉTIOLOGIES :**

Il existe plusieurs étiologies :

- Liée à l'âge : c'est la plus fréquente. Elle est souvent bilatérale et globalement symétrique.
- Traumatiques : soit contusives, soit liées à un traumatisme perforant.
- Suite à des maladies ophtalmologiques : uvéites chroniques, forte myopie, rétinopathie pigmentaire, antécédent de chirurgie oculaire.
- Suite à des troubles métaboliques : diabète, hypoparathyroïdie.
- Secondaire à des traitements : prise de corticoïdes locaux ou généraux au long cours, radiothérapie orbitaire.
- Secondaire à des maladies génétiques : dystrophie myotonique de Steinert, trisomie 21.
- Congénitales : soit secondaires à une embryopathie (rubéole congénitale), soit héréditaires.

• **CONDUITE DU TRAITEMENT :**

Il n'existe aucun traitement médical préventif ni curatif de la cataracte, ni aucune mesure préventive efficace. Le traitement chirurgical est le seul traitement efficace de la cataracte. La chirurgie de la cataracte est la chirurgie la plus fréquente toutes chirurgies confondues (700000 actes par an en France).

Elle consiste en l'ablation du cristallin et son remplacement par un cristallin artificiel. L'indication opératoire est posée en fonction de la gêne visuelle du patient et peut être variable d'un sujet à l'autre. Il est pratiqué le plus souvent sous anesthésie locorégionale ou anesthésie topique et de plus en plus souvent en ambulatoire.

Bien que l'extraction du cristallin soit une procédure courante et généralement couronnée de succès. Des risques faibles de complications existent pouvant occasionner une perte de vision irréversible. Par conséquent, les risques de la chirurgie peuvent contrebalancer ses avantages pour des cataractes précoces, et l'on peut choisir de mettre le patient sous observation.

Les complications les plus fréquentes sont :

- L'opacification de la capsule postérieure (cataracte secondaire). Elle correspond à une prolifération de cellules cristalliniennes résiduelles et aboutit à des opacités géantes quand elles sont centrales. Elles se traduit par une baisse d'acuité visuelle progressive.
- L'endophtalmie : infection intraoculaire sévère qui peut compromettre la fonction visuelle définitivement. Elle survient entre deux et sept jours post-chirurgie et doit être traitée rapidement par une antibiothérapie locale et générale en hospitalisation.
- Le décollement de la rétine, plus fréquent en cas de rupture per-opératoire de la capsule postérieure, et chez les forts myopes.
- L'œdème maculaire.
- La kératite bulleuse : décompensation œdémateuse de la cornée.

• **CONSEILS DU PHARMACIEN**

Après la chirurgie, le patient doit éviter :

- Les traumatismes.
- Les efforts physiques violents (sport, jardin...).
- De prendre le volant.
- Il est conseillé de se reposer jusqu'au lendemain et de manger normalement.

Ce qui ne doit pas inquiéter le patient :

- Un œil opéré légèrement rouge et qui pleure.
- Une vision trouble ou colorée (souvent rouge, rose, parfois jaune ou bleu).
- Une sensation de grain de sable de l'œil opéré et même de l'autre œil.

Après la chirurgie, le patient peut ou doit, dès le lendemain :

- Porter une coque oculaire la nuit pendant une semaine.
- Débuter le traitement prescrit par le chirurgien pour l'œil opéré.
- Reprendre une activité normale de la vie quotidienne.
- Sortir dehors et se promener, lire, coudre, regarder la télévision.
- Se laver les cheveux et prendre une douche ou un bain (sans mettre de l'eau dans l'œil opéré).

- Faire ses courses, sa cuisine.
- Se pencher en avant et porter des objets s'ils ne sont pas trop lourds.
- Conduire sa voiture quand l'ophtalmologiste lui indiquera.
- La correction optique définitive est prescrite, si nécessaire, par l'ophtalmologiste en général trois à quatre semaines après la chirurgie. Jusqu'à cette date, la vision n'est pas tout à fait satisfaisante, notamment pour la lecture. Le patient peut porter d'anciennes lunettes (peu importe si elles ne sont pas ou plus à sa vue) pour se protéger d'éventuels traumatismes de l'œil.

Ce que le patient ne doit pas faire :

- Frotter son œil opéré.
- Maquiller ses yeux la première semaine.

Ce qui doit amener le patient à contacter son chirurgien en urgence :

- Douleur de l'œil opéré.
- Baisse de vision par rapport au lendemain de l'intervention.
- Aggravation de la rougeur du globe oculaire.
- Survenue d'un gonflement de la paupière et/ou d'un œil collé.
- Perception importante de mouches volantes, taches, d'un voile noir ou d'éclairs.

III.4. La rétinopathie diabétique [6-7-9-18-34-43]

• **LES SIGNES QUI DOIVENT NOUS ALERTER :**

- La baisse d'acuité visuelle ne survient qu'après une longue période d'évolution silencieuse de la RD.
- L'ancienneté du diabète.
- Mauvais équilibre glycémique.
- La présence d'une hypertension artérielle associée et son équilibre.

Les causes de BAV sévère en cas de RD :

- Maculopathie diabétique œdémateuse (œdème maculaire, exsudats lipidiques) qui reste la première cause.
- Hémorragie intravitréenne.
- Décollement de rétine par traction.
- Glaucome néovasculaire.
- Maculopathie ischémique.



Figure 41 : La vue d'un patient atteint d'une rétinopathie diabétique [34]

• **LES FACTEURS DE RISQUE :**

- Déséquilibre glycémique chronique.
- Hypertension artérielle non équilibrée.
- Protéinurie, insuffisance rénale.
- Equilibre rapide de la glycémie, mise sous pompe à insuline.
- Obésité.
- Dyslipidémie.
- Puberté, grossesse.
- Chirurgie de la cataracte.

• **PRISE EN CHARGE :**

- URGENCE : non.
- CONSULTATION MÉDICALE : la RD doit être dépistée précocement, avant la survenue de complications, par l'examen ophtalmologique réalisé systématiquement lors

de la découverte du diabète ou lors de la surveillance ophtalmologique annuelle de tout diabétique.

Surveillance du diabétique : une consultation ophtalmologique annuelle et une angiographie tous les deux ans permettant de dépister les premiers signes de RD initialement asymptomatique. En cas de RD patente, l'angiographie sera réalisée annuellement.

- PHARMACIEN : vérifier que le patient est régulièrement suivi pour son diabète. Prévenir l'apparition de la rétinopathie diabétique. L'équilibre glycémique avec une hémoglobine glyquée < 7% ainsi que le contrôle tensionnel PA < 130/70mmHg sont indispensables chez tout patient diabétique.

• **DE QUOI S'AGIT-IL ?**

La rétinopathie diabétique est due aux complications néovasculaires ou à l'œdème maculaire. C'est la principale cause de cécité dans les pays développés, et de malvoyance chez les sujets jeunes. Sa prévalence augmente avec l'âge et la durée du diabète. La RD survient dans 50 à 70% des cas après 10 à 15 ans d'évolution du diabète, et dans 90% des cas après 25 ans. C'est la conséquence d'altérations irréversibles des capillaires rétiniens. 2% des diabétiques deviennent aveugles.

L'incidence de la RD en fonction de l'ancienneté du diabète est très légèrement plus élevée pour le diabète insulino-dépendant que le diabète non insulino-dépendant. Cependant, il n'est pas rare qu'une RD soit découverte en même temps qu'un diabète non insulino-dépendant diagnostiqué souvent tardivement.

L'hyperglycémie chronique entraîne des altérations endothéliales. Les modifications des capillaires rétiniens (perte des péricytes et épaissement de la membrane basale) favorisent l'occlusion capillaire, l'ischémie rétinienne et l'altération de la barrière hématorétinienne.

La RD progresse lentement tout au long de la vie du diabétique, cependant elle peut être marquée par des épisodes d'aggravation rapide.

La BAV liée à l'œdème maculaire est lente, en revanche elle peut finir par être très handicapante. L'œdème maculaire peut se majorer en cas d'insuffisance rénale ou de poussée hypertensive.

La prolifération néovasculaire, si elle n'est pas traitée efficacement, peut provoquer rapidement la cécité par ses complications qui sont décollement de rétine tractionnel et glaucome néovasculaire.

• **CONDUITE DU TRAITEMENT :**

En cas de RD installée, il faut réaliser une surveillance régulière afin d'éviter le passage en rétinopathie proliférante et l'apparition de complications oedémateuses maculaires.

- L'équilibre du diabète et le traitement d'une HTA associée sont indispensables. Ils peuvent retarder l'apparition de la RD et s'accompagnent d'un meilleur pronostic visuel, à tous les stades. En revanche, dans les formes préproliférantes et proliférantes, une normalisation trop rapide de la glycémie (mise en place d'une pompe à insuline par exemple) peut faire flamber la prolifération néovasculaire. Il est recommandé de traiter préalablement les territoires ischémiques par une photocoagulation panrétinienne au laser. Les traitements à visée vasculaire (aspirine, ticlopidine) seraient peut être intéressants aux stades précoces de la RD, mais sont inefficaces lorsque la RD est déjà constituée.
- Traitement par photocoagulation au laser : le laser périmaculaire, devant un œdème maculaire persistant et d'une baisse de l'acuité visuelle, peut permettre une récupération visuelle par régression plus ou moins complète de l'œdème. La photocoagulation panrétinienne a pour but de détruire les territoires ischémiques. Elle permet de prévenir l'apparition de néovaisseaux ou bien de faire régresser en cas de RD proliférante et d'éviter ainsi les complications. La PPR est réalisée en consultation avec une simple anesthésie cornéenne par collyre, en plusieurs séances.
- Injections intra-vitréennes d'anti-VEGF (Bévacizumab, Ranibizumab ou Aflibercept) ou de corticoïdes. Ils ont par leur pouvoir antiangiogénique un intérêt dans certaines indications de RD proliférante. Cependant, ce traitement n'est que suspensif en comparaison de la PPR et ces médicaments n'ont pas d'AMM dans le traitement de la RD proliférante.

Des injections mensuelles d'anti-VEGF sont efficaces pour réduire l'œdème maculaire et maintenir ou améliorer l'acuité visuelle durant de nombreux mois. Ce traitement est indiqué en cas d'œdème atteignant le centre de la macula et associé à une baisse de l'acuité visuelle.

Des injections de dexaméthasone retard ont aussi un effet favorable sur l'œdème maculaire avec une durée de trois à quatre mois, mais entraînent la formation d'une cataracte et un risque d'hypertonie oculaire dans 30% des cas qui nécessiteront un traitement spécifique.

- Traitement chirurgical : s'adresse qu'aux formes de RD proliférante sévère n'ayant pu bénéficier à temps d'une PPR : vitrectomie et endophotocoagulation au laser, cryoapplication panrétinienne en cas de trouble des milieux (hémorragie intravitréenne, cataracte), chirurgie du décollement de rétine, chirurgie du glaucome néovasculaire (intervention filtrante avec pose de valve, cyclodestruction).

- **CONSEILS DU PHARMACIEN :**

Les atteintes ophtalmiques sont une source d'handicap et d'isolement.

- Le traitement médical repose avant tout sur des mesures hygièno-diététiques :
 - Il est conseillé de ne pas sauter de repas.
 - D'être régulier dans les apports alimentaires d'un jour à l'autre.
 - De bien étaler les apports en glucides sur l'ensemble de la journée (trois à cinq prises).
Il est en effet nécessaire de répartir équitablement les glucides entre les trois repas principaux et les collations prises dans la journée.
 - De consommer des fibres alimentaires (fruits, légumes) à tous les repas, car elles ont des effets bénéfiques : elles ralentissent l'absorption des sucres et du cholestérol, permettent d'éviter une hyperglycémie (augmentation du sucre dans le sang) après le repas, améliorent le transit intestinal et réduisent par ailleurs les fringales.
 - D'éviter de manger entre les repas : les aliments que l'on grignote contiennent souvent des graisses saturées cachées.
 - En cas de diabète de type 1 ou 2 traité par insuline : il est conseillé de bien fractionner son alimentation en trois repas par jour (petit-déjeuner, déjeuner et dîner).
 - D'ajouter à ces repas un à trois collations par jour, en fonction des résultats des auto-contrôles glycémiques et des conseils de l'équipe médicale.
 - De pratiquer une activité physique régulière, 15 à 30 minutes de marche par jour.

Ces mesures d'hygiène de vie seront maintenues à tous les stades du diabète.

- Hygiène :
 - Ne pas négliger les infections, consulter un médecin si besoin.
 - Vaccination antigrippale à faire tous les ans.

- Rappel des objectifs HbA1c :
 - Les personnes âgées non fragiles doivent bénéficier de la même prise en charge que les sujets plus jeunes, objectif HbA1c $\leq 7\%$.
 - Pour les personnes âgées dites fragiles, objectif HbA1c $\leq 8\%$.
 - Pour les personnes âgées malades, dépendantes, en mauvais état de santé en raison d'une polyopathie chronique, objectif HbA1c $< 9\%$.

- Rappel au patient sur le risque hypoglycémique :
 - Sulfamides ou insuline.
 - Fréquence en fonction du caractère aléatoire de l'alimentation du patient plus ou moins associé à une insuffisance rénale.
 - Souvent cliniquement silencieuse (la nuit notamment).

- Conseils aux diabétiques de type 1 pour prévenir l'hypoglycémie :
 - Adapter les doses d'insuline en fonction de la glycémie, de l'alimentation et de l'activité physique.
 - Connaître les apports glucidiques des différents aliments les plus utilisés (pain 50%, féculents cuits 20%, légumes verts 5%, ...).
 - Lorsque l'insuline rapide a été injectée, ne pas retarder le repas, ou prendre une collation en attendant.
 - Diminuer les doses d'insuline avant l'effort physique, mais aussi après l'effort (le muscle continue à « pomper le glucose » pour refaire ses stocks en glycogène, préalablement épuisés par l'effort physique).
 - Prendre une collation au milieu de la matinée si tendance hypoglycémique et prendre une collation au coucher si la glycémie au coucher est inférieure à 1 - 1,20 g/L (yaourt aux fruits, chocolat, pain-fromage, pomme...).

- Il est parfois nécessaire de recommander de faire une injection d'insuline rapide le midi après le repas et non avant, en cas de risque d'hypoglycémie au cours du trajet ou de la file d'attente à la cantine.
- Contrôler sa glycémie au bout du doigt avant de conduire un véhicule et toujours avoir à portée de main trois morceaux de sucres.
- En cas de malaise hypoglycémique, prendre immédiatement sans délai trois morceaux de sucre ou un jus de fruit, ou trois cuillerées à café de confiture puis mesurer sa glycémie capillaire. Si la glycémie est $< 0,40$ g/L à la deuxième prise, reconstrôler sa glycémie 10 à 15 minutes après le second resucrage (le sentiment de malaise persiste longtemps après que la glycémie soit redevenue normale).
- Analyser, après correction du malaise, les causes de l'hypoglycémie et éventuellement adapter les doses d'insuline correspondantes. Par contre, le plus souvent, il ne faut pas diminuer les doses d'insuline dans les heures qui suivent le malaise hypoglycémique car le resucrage et la contre-régulation hormonale sont souvent responsables d'un rebond hyperglycémique.
- Avoir chez soi, ou sur son lieu de travail, du glucagon (GLUCAGEN®). Ce produit est à garder au frais, au bas du réfrigérateur et s'assurer qu'il n'est pas périmé.
- Pour les personnes seules la nuit, s'assurer qu'un tiers s'enquerra de leur réveil (et pourra, si nécessaire, intervenir).

III.5. Strabisme de l'enfant ^[2-6-8-44-45]

• **LES SIGNES QUI DOIVENT NOUS ALERTER :**

Interroger le patient :

- Comment et quand le problème a-t-il été remarqué ?
- Quel est l'oeil atteint ?
- Est-ce constant ou intermittent ?
- Les parents pensent-ils que l'enfant voit bien ? la plupart des enfant peuvent :
 - maintenir un contact visuel prolongé avec les parents à 6 semaines,
 - montrer de l'intérêt pour les objets brillants à 2-3 mois,
 - fixer et suivre les objets des yeux à 3-4 mois.

Examiner le patient au comptoir :

- L'enfant peut-il voir et peut-il voir aussi bien avec les deux yeux ?
- En présence d'un œil « dévié » dans quelle direction se trouve la déviation ?
- Chaque œil se déplace-t-il intégralement dans toutes les directions ?
- Existe-t-il un autre problème oculaire en dehors du strabisme (ex : cataracte, tumeur rétinienne, neuropathie optique...) ?
- L'enfant a-t-il un autre problème en dehors du strabisme (retard de développement, maladie neurologique ou métabolique...) ?
- En cas de strabisme aigu, deux images d'un même objet peuvent être perçues, il s'agit de la diplopie.
- Dans les strabismes anciens ou chez les enfants n'exprimant pas de plaintes, l'image doublée peut être supprimée par un phénomène cortical, la neutralisation (l'image d'un des deux yeux est ignorée). S'agissant d'un enfant en plein développement visuel, la conséquence est double :
 - Dans un premier temps, la vision binoculaire participant au sens du relief n'est pas acquise par le cerveau, cette perte est définitive si le strabisme débute dans les premiers mois de vie.
 - Ce phénomène explique la survenue, dans un second temps, d'une diminution de la fonction visuelle du fait d'une altération précoce de l'expérience visuelle, pathologie du développement cortical (c'est l'amblyopie) chez les enfants de moins de 6 - 8 ans.
- Certains patients décrivent une confusion visuelle, liée à la perception de deux objets au même endroit.
- Chez tous les patients, une perturbation de la vision stéréoscopique (ou perception de la troisième dimension) est observée.

• **PRISE EN CHARGE :**

- URGENCE : oui. Deux enjeux essentiels de la prise en charge du strabisme rapide :
 - Éliminer une cause organique.
 - Et prévenir l'amblyopie fonctionnelle irréversible, principale complication du strabisme infantile (50% des cas).

- CONSULTATION MÉDICALE : oui. Un enfant, quel que soit son âge, ayant un strabisme, a une pathologie mettant en jeu le pronostic visuel ou vital jusqu'à preuve du contraire. Il doit rapidement voir un ophtalmologue. Les tumeurs pédiatriques du cerveau et de l'oeil se manifestent souvent par un strabisme.
- PHARMACIEN : orienter vers un ophtalmologue. Le dépistage doit être très précoce car l'amblyopie devient irréversible après 6 ans. Dans ce dépistage le pharmacien joue un rôle majeur. Un strabisme intermittent est physiologique jusqu'à l'âge de 3 - 4 mois ce qui correspond à la date d'installation de la fusion binoculaire. Tout strabisme permanent est pathologique quel que soit l'âge.

• **DE QUOI S'AGIT-IL ?**

Le strabisme est un défaut de parallélisme des axes visuels. Le strabisme témoigne d'une atteinte de deux composantes :

- La composante motrice : implique une position anormale de l'oeil dévié par rapport à l'oeil dominant appelé déviation strabique.
- La composante sensorielle : est relative à une altération de la vision binoculaire.

Le strabisme s'installe souvent dans l'enfance. C'est notamment la conséquence d'une perturbation de la fusion, c'est à dire l'intégration corticale visant à réunir les images perçues par chaque oeil en une image unique. L'objectif de la fusion est de permettre une perception simple de tout objet fixé. Elle se traduit comme une réponse motrice (c'est à dire contraction - relâchement des muscles oculomoteurs des deux yeux) à des stimulations binoculaires (c'est la vision d'une image par l'oeil). La fusion crée ainsi les conditions pour la vision simultanée des deux yeux qui va permettre in fine la vision dans l'espace (la stéréoscopie).

On estime à 15 - 20% le nombre d'enfants de moins de 6 ans atteints d'une anomalie visuelle (environ un enfant sur six) soit 135000 enfants par tranche d'âge en France, ce qui représente 800000 enfants qui devraient être suivis par un ophtalmologiste.

S'ils ne sont pas dépistés et traités à temps, certaines amétropies et strabisme peuvent être à l'origine d'une amblyopie, diminution le plus souvent uni- mais parfois bilatérale de l'acuité visuelle. Cette amblyopie ou perte visuelle développée par l'enfant peut être rééduquée dans

les premières années de vie, puis elle devient définitive classiquement après l'âge de 6 ans. Le dépistage du strabisme et de l'amblyopie doit donc être réalisé chez tout enfant idéalement avant l'âge de 2 ans.

• **CONDUITE DU TRAITEMENT :**

Face à un strabisme non paralytique, la première étape de la prise en charge est le dépistage puis le traitement d'une éventuelle pathologie organique (cataracte, rétinoblastome...).

- Correction optique totale : est déterminée par cycloplégie (cyclopentolate ou atropine à concentration variable selon l'âge). Elle devra être portée en permanence avec des montures adaptées au faciès de l'enfant (monture plastique, pont bas, verres organiques...)
- Traitement ou prévention de l'amblyopie : le traitement repose sur l'occlusion de l'oeil sain associée au port de la correction optique, cela supprimera la neutralisation de l'image par l'oeil amblyope. Il ne peut être efficace que s'il est effectué précocement : il n'a plus aucune efficacité après l'âge de 6 ans, âge à partir duquel la rétine a terminé sa maturation et n'a plus la plasticité lui permettant de récupérer une acuité visuelle. Ce traitement, parfois mal supporté par l'enfant, nécessite la motivation et la coopération des parents. Il peut également être réalisé par la pénalisation optique alternée par deux paires de lunettes ajoutant alternativement 3 dioptries sphériques, un jour à droite, l'autre jour à gauche.
- Traitement de la déviation : ce traitement peut bénéficier dans les formes précoces d'une injection de toxine botulique. Le traitement de la déviation repose dans les autres cas sur la chirurgie. Il n'intervient pas avant l'âge de 3 ans. Son objectif est d'aligner les axes visuels en modifiant l'insertion des muscles oculomoteurs sur le globe : affaiblissement (recul musculaire) ou renforcement (résection ou plicature musculaire). Les bénéfices du traitement chirurgical sont une amélioration fonctionnelle et esthétique-sociale. Le port de la correction optique totale sera toujours nécessaire après le traitement chirurgical.

• **CONSEILS DU PHARMACIEN :**

- Comment le dépister au comptoir ?
 - Après la naissance, l'enfant a un bilan obligatoire à effectuer chez le pédiatre ou le médecin. La déviation n'étant pas forcément visible à l'œil nu, un strabisme précoce

sera peut-être décelé à ce moment-là, le médecin orientera le patient vers un ophtalmologiste.

- Toutefois, au cours du premier mois, il est fréquent que l'enfant louche de temps en temps : ce sont les muscles de l'œil qui se coordonnent. Au-delà, en revanche, de nombreux facteurs peuvent participer à son apparition : facteurs héréditaires, facteurs optiques (hypermétropie forte), prématurité, maladies oculaires... Il faut donc consulter un spécialiste au plus vite.
- Rassurer les parents, il y a environ 90% de guérison avant l'âge de deux ans. Plus le strabisme et l'amblyopie sont pris en charge tôt, plus vite et mieux ils se corrigeront. Une fois que les deux yeux ont la même acuité visuelle, le strabisme est soigné.
- Attention aux troubles qui peuvent s'installer entre deux contrôles médicaux. D'où l'intérêt d'être attentif aux signes d'alerte que sont la fatigue visuelle, des yeux rouges qui piquent et des céphalées le soir (hypermétropie), un larmoiement, ainsi que des frottements ou clignements répétés des yeux, ou tout simplement une baisse inexplicquée des résultats scolaires chez un enfant de 8 ans, qui n'arrive pas à lire au tableau pour cause de myopie.

III.6. Pathologie fréquente chez un sujet porteur de lentilles de contact et conseils

[8-11-14-46-47-48]

• LES SIGNES QUI DOIVENT NOUS ALERTE :

Un porteur de lentilles de contact peut présenter :

- Larmoiement, sécrétions inhabituelles.
- Irritation ou rougeur oculaire.
- Vision brouillée, photophobie.
- Douleurs.
- Infections de voisinage.
- Arc en ciel, halo autour des lumières.
- Sensation de corps étranger.
- Brûlure, lentille inconfortable.
- Baisse d'acuité visuelle.

• **PRISE EN CHARGE :**

- URGENCE : toute rougeur ou douleur de l'œil chez un porteur de lentille impose une consultation ophtalmologique en urgence.
- CONSULTATION MÉDICALE : oui.
- PHARMACIEN : conseiller un lavage oculaire, DACRYOSÉRUM® (Acide borique et Sodium borate) trois à quatre fois par jour, collyre antiseptique, et collyre anti-irritation.

• **DE QUOI S'AGIT-IL ?**

Les porteurs de lentilles de contacts ont tendance à souffrir de maladies cornéennes mineures ou graves. Les porteurs de lentilles de contact ont un risque accru de présenter les pathologies ou complications suivantes :

a. Complications infectieuses

Dû au non respect des consignes d'hygiène, d'entretien, de renouvellement.

- Infection bactérienne.
- Infection amibienne : port en piscine, rinçage à l'eau du robinet, salive.
- Infection fongique : port de LSH thérapeutique, cosmétique ou d'aphake, diabète, alcoolisme, immunosuppression, corticoïdes.

b. Conjonctivite giganto papillaire

Facteurs de risque :

- Age jeune.
- Temps de port très long.
- Lentille : couverte de dépôts, peu souvent renouvelée, de grand diamètre.
- Système de nettoyage insuffisant.

Signes fonctionnels : intolérance progressive aux lentilles obligeant au retrait de plus en plus tôt dans la journée.

c. Allergie aux produits d'entretien

Plus fréquente en cas d'antécédents atopiques et/ou conjonctivite allergique.

Signes fonctionnels : irritation, gêne à la pose des lentilles s'aggravant dans le temps.

e. Conséquence d'une détérioration de la lentille

- Dépôts de surface : troubles visuels, majoration du risque allergique et infectieux.
- Délai de renouvellement dépassé, encoche, déchirure : inconfort, intolérance, lésions traumatiques.

f. Syndrome 3 heures – 9 heures

- Spécifique aux lentilles rigides, notamment en cas de port permanent.
- Différentes causes plus ou moins associées :
 - Sécheresse lacrymale relative.
 - Mauvais clignement.
 - Mauvaise géométrie de la lentille (trop d'appui au niveau du bord).

• CONDUITE DU TRAITEMENT :

- Traitement selon l'orientation étiologique.
- Collyres antiallergiques.
- Modification du type de lentille.
- Changement du produit d'entretien.
- Arrêt temporaire du port de lentille.
- Décontamination la moins allergisante possible (peroxyde d'hydrogène).
- Passer aux lentilles jetables journalières.
- Antibiotiques locaux.

• CONSEILS POUR L'ENTRETIEN ET LE PORT DES LENTILLES :

- Eviter le contact entre l'eau (courante, piscine, lacs et rivières) et les lentilles ou les flacons servant à l'entretien et au stockage des lentilles (risque d'infection amibienne ou fongique pouvant entraîner une infection sévère mettant en jeu le pronostic visuel).
- Ne manipuler les lentilles qu'avec les mains propres, fraîchement lavées à l'eau et au savon, puis séchées.
- En cas de gêne oculaire, d'irritation ou de BAV : retirer la lentille et consulter le plus rapidement possible un ophtalmologiste, et, en attendant son avis, conserver la lentille suspecte et son flacon pour un éventuel examen microbiologie.

- Conseiller de ne pas dormir avec les lentilles car les paupières fermées entraînent un manque d'oxygénation, sauf mention spéciale de votre médecin.
- Nettoyer les lentilles dès qu'elles ne sont plus sur l'œil, afin de ne pas les laisser s'assécher.
- Nettoyer les lentilles à l'aide d'un produit adéquat en la massant délicatement avec l'index pendant environ 20 secondes dans le creux de la main. Puis rincer la lentille avec le même produit pour la débarrasser des dépôts collés lors du nettoyage. Enfin, procéder à la décontamination pour éliminer les germes, pour cela remplir l'étui de produit décontaminant, mettre la lentille dans l'étui en s'assurant qu'elle soit complètement immergée. Fermer l'étui et laisser tremper pendant au moins quatre heures ou toute la nuit.
- Ne jamais remettre une lentille endommagée ou une lentille journalière tombée sur le sol (risque de contamination possible).
- Conduite à tenir si le patient tolère mal ses lentilles :
 - Dans tous les cas, il faut immédiatement conseiller d'enlever les lentilles qui sont sûrement abîmées, mal entretenues ou qui ont été portées trop longtemps, et remettre ses lunettes.
 - Attendre que l'œil redevienne blanc et si la gêne persiste, conseiller d'aller consulter un ophtalmologiste.
 - Conseiller de boire beaucoup d'eau et de cligner fréquemment l'œil pour assurer une bonne hydratation.
 - D'utiliser des larmes artificielles en unidose, si besoin

III.7. La névrite optique de la sclérose en plaques ^[6-49-50]

• LES SIGNES QUI DOIVENT NOUS ALERTER :

- Patient atteint de SEP.
- La névrite optique affecte typiquement des adultes jeunes, le plus souvent entre 20 et 40 ans, avec une nette prédominance pour le sexe féminin (environ 75%).
- BAV rapidement progressive, sur quelques heures à quelques jours, le plus souvent unilatérale.
- Une sensation de vision floue.
- Une moins bonne vision de certaines couleurs.

- Douleurs rétro-oculaires fréquente aux mouvements du globe oculaire.
- Présence d'un déficit pupillaire afférent.
- Anomalies du champ visuel : scotome central ou caeco-central.

• **PRISE EN CHARGE :**

- URGENCE : oui, à prendre en charge par bolus de cortisone.
- CONSULTATION MÉDICALE : oui, ophtalmologiste ou dans un service d'urgence.
- PHARMACIEN : il faut s'assurer de la prise en charge rapide du patient.

• **DE QUOI S'AGIT-IL ?**

La SEP est une maladie auto-immune entraînant la formation de foyers de démyélinisation au sein du système nerveux central.

La névrite optique rétrobulbaire est une neuropathie optique inflammatoire démyélinisante. Elle est une des manifestations les plus fréquentes de la SEP, dont elle peut être inaugurale (20% des cas) ou survenir au cours de son évolution.

Le pronostic fonctionnel de la névrite optique typique, idiopathique ou de la SEP, est le plus souvent favorable. Des séquelles visuelles sont possibles, notamment dans les formes sévères avec baisse d'acuité visuelle initiale profonde. L'acuité visuelle initiale est en effet le meilleur facteur prédictif de l'acuité visuelle finale.

• **CONDUITE DU TRAITEMENT :**

L'ONTT (optic neuritis treatment trial) a montré l'efficacité de la corticothérapie parentérale à forte dose, qui accélère la récupération visuelle et retarde la survenue d'un second épisode, sans toutefois modifier le pronostic final.

Le traitement recommandé de la crise comporte une corticothérapie parentérale (en bolus 1 g par jour par voie intraveineuse, pendant trois à cinq jours), suivi d'un relais oral court.

La corticothérapie orale seule est contre-indiquée en raison du risque accru de rechutes visuelles. La corticothérapie parentérale accélère la récupération visuelle, mais n'améliore pas le résultat visuel définitif, raison pour laquelle elle n'est pas obligatoire. Elle doit être discutée avec le patient, compte tenu des effets indésirables potentiels.

En cas de SEP avérée, un traitement de fond est instauré par les neurologues, s'agissant principalement :

- D'immunomodulateurs : AVONEX®, REBIF®, BETAFERON® (interférons)
COPAXONE® (Glatiramère)
- Ou d'autres traitements de deuxième ligne : TYSABRI® (Natalizumab), GILENYA® (Fingolimod).

Ces immunomodulateurs sont contre-indiqués en cas de neuromyéélite de Devic. Dans ce cadre, la corticothérapie parentérale de la névrite optique est suivie par un relais oral prolongé et souvent associée à un traitement immunosuppresseur (azathioprine, rituximab, mycophénolate).

• **CONSEILS DU PHARMACIEN :**

- Face à la sclérose en plaque, il peut être utile de s'orienter vers des associations pour pouvoir échanger ou obtenir de l'aide. Un soutien psychologique peut également aider le patient à accepter sa maladie ou le soulager en cas de syndrome dépressif.
- Adapter l'environnement à la vie quotidienne : éviter le risque de chutes, utiliser des pinces pour attraper les objets, installer des rampes dans les escaliers, toilettes, salle de bains...
- Il est important que le patient soit observant sur son traitement en évitant les oublis. Suivant les médicaments, l'injection peut ou doit être réalisée par un infirmier.
- Attention à la conservation des médicaments qui doivent dans certains cas être conservés au réfrigérateur.
- En cas de voyage à l'étranger, le patient doit demander à son médecin une lettre pour pouvoir transporter ses injections dans l'avion.

III.8. Zona ophtalmique ^[11-13-29-51-52-53]

• **LES SIGNES QUI DOIVENT NOUS ALERTER :**

- Prodromes : fièvre, céphalées, douleurs, hyperesthésie cutanée.
- Eruption cutanée : dans les 24 à 72 heures. Oedème du dermatome avec vésicules dont le contenu se trouble en cinq à sept jours, laissant place à des pustules puis à des croûtes qui

disparaissent en deux à quatre semaines, laissant une cicatrice dépigmentée souvent indélébiles et dysesthésique.

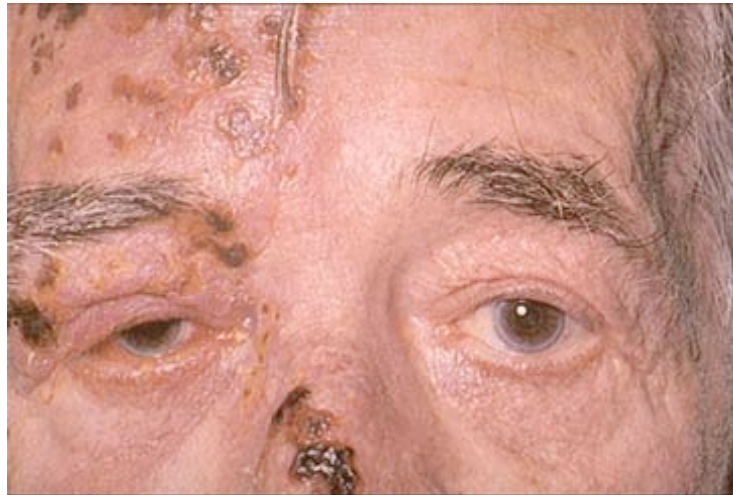

Figure 42 : Patient atteint d'un zona ophtalmique [29]

• **FACTEURS DE RISQUES :**

- Age > 50 ans.
- Maladie infectieuse (VIH).
- Traumatismes physiques ou chirurgicaux.
- Cancers et hémopathies.
- Greffe de moelle.
- Radiothérapie, chimiothérapie.
- Corticothérapie au long cours.
- Grossesse.
- Lupus érythémateux disséminé.
- Stress.

• **PRISE EN CHARGE :**

- URGENCE : tout dépend s'il y a une atteinte des nerfs crâniens.
- CONSULTATION MÉDICALE : oui.
- PHARMACIEN : rôle de conseil pour la prise en charge du patient.

• **DE QUOI S'AGIT-IL ?**

Le zona ophtalmique est la réactivation d'une infection à virus varicelle-zona, resté latent dans le ganglion de Gasser, avec atteinte oculaire. Celle-ci intervient à la faveur d'une baisse des défenses immunitaires. Ce virus appartient à la famille Herpesviridae.

• **CONDUITE DU TRAITEMENT :**

Traitement dermatologique :

- Nettoyage deux fois par jour des lésions cutanées avec un savon dermatologique et un antiseptique en solution aqueuse (Chlorhexidine).
- Crème hydratante au stade de croûtes.

Traitement antiviral : ZELITREX® (Valaciclovir) deux comprimés à 500 mg, trois fois par jour pendant sept jours (soit en tout 3 g par jour).

- Cela permet d'atténuer la douleur en phase aiguë et la fréquence, l'intensité et la durée des algies post-zostériennes, si le traitement est précoce dans les 72 heures.
- Ce qui diminue la fréquence des complications oculaires.
- Raccourcir la période éruptive et la progression des vésicules. Du coup il y a risques moindre de survenue de cicatrices.

Traitement antalgique :

- Douleurs aiguës : antalgiques de classe I (paracétamol, aspirine), de classe II, voir morphinique.
- Algies post-zostériennes : douleurs dans le dermatome concerné au delà du premier mois qui suit l'éruption. Application locale de VERSATIS®, ce sont des compresses adhésives de lidocaïne. Une à trois compresses par jour, à appliquer une fois par jour, pendant une période maximale de 12 heures par 24 heures (laisser une fenêtre thérapeutique de 12 heures).

Général	Local : ZOVIRAX® (Aciclovir)
<p>ZOVIRAX® (Aciclovir) :</p> <ul style="list-style-type: none"> - Per os (moindre toxicité rénale que par voie IV). Adapter a la créatininémie. - 800 mg, cinq fois par jour pendant une semaine. - Immunodéprimé : 10mg/kg/8h en IV. <p>ZELITREX® (Valaciclovir) :</p> <ul style="list-style-type: none"> - Par voie orale, 1 g, trois fois par jour, pendant une semaine. <p>ORAVIR® (Famciclovir)</p> <ul style="list-style-type: none"> - Per os, 500 mg trois fois par jour pendant une semaine 	<ul style="list-style-type: none"> - Prévention et traitement de la kératite précoce. - Une application cinq fois par jour, pendant sept jours, puis arrêt. - Discuté car possibilité de guérison sous traitement général seul.

Tableau 6 : Traitement du zona ophtalmique [13]

• **CONSEILS DU PHARMACIEN :**

- La varicelle et le zona sont dus au même virus : il n'y a pas de risque de transmission d'un zona. Cependant, il est possible de déclencher une varicelle chez les patients non immunisés. Il faut donc éviter le contact avec des personnes n'ayant jamais eu la varicelle notamment les femmes enceintes et les personnes immunodéprimées.
- Prendre des douches tièdes une à deux fois par jour, avec l'utilisation d'un savon doux surgras pour se laver, bien sécher en tamponnant sans frotter. Ne pas échanger son linge de toilette avec les autres membres de la famille.
- Conseiller au patient de se couper les ongles courts et d'éviter de se gratter les vésicules.
- Le sujet ne doit pas appliquer de crème ni de talc sur les lésions, en effet cela favorise le risque de surinfection par macération.
- Surveiller l'évolution du zona, il disparaît généralement au bout de quelques semaines sans laisser de séquelles.
- Le patient doit privilégier le repos, être loin d'une source de stress.
- Conseiller une cure de vitamine C afin d'augmenter ses défenses immunitaires.

- Agir sur les démangeaisons, appliquez des compresses d'eau fraîche ou des pansements simples sur les lésions du zona. L'application de glaçons placés dans un sac en plastique sur les lésions peut calmer momentanément l'envie de se gratter.
- Ne pas exposer les cicatrices récentes au soleil.

CONCLUSION

Le pharmacien d'officine joue un rôle majeur dans le parcours de soins en ophtalmologie. Etant le plus disponible des professionnels de santé du fait de sa simple accessibilité (large horaire d'ouverture, pas de prise de rendez-vous...), il est amené à orienter régulièrement les patients selon l'urgence et la gravité de leurs affections oculaires, sans pouvoir prétendre remplacer le médecin.

Il conseille et fournit aux patients des produits adaptés aux pathologies oculaires bénignes fréquentes, en apportant une information claire et actualisée. Il doit donc être capable de dissocier les symptômes relevant de la prise en charge médicale comme par exemple une vision troublée, un oeil présentant une infection, etc. ; de l'urgence comme une baisse de l'acuité visuelle, voire perte de vue, un oeil douloureux, une photophobie... ; ou des symptômes bénins par exemple des signes d'allergie, de presbytie pouvant nécessiter une prise en charge à l'officine.

Afin de pallier le manque de formation des pharmaciens et de son équipe sur ce thème, il peut être utile de proposer un système d'organigrammes permettant de faciliter l'identification de la nature du trouble oculaire. Cela permettrait de mettre en place une prise en charge de qualité ainsi qu'orienter au mieux le patient vers le spécialiste le plus adapté à l'urgence de la situation.

Dans le cadre des pathologies chroniques, il est un acteur fondamental face au problème de l'observance des prescriptions afin d'éviter l'apparition d'effets délétères, de complications ou encore de limiter la progression de certaines maladies.

Le pharmacien se doit de mettre un point d'honneur à procurer des conseils avisés sur l'utilisation des thérapeutiques prescrites, ainsi que les conseils hygiéno-dietétiques qu'incombe sa mission dans l'éducation thérapeutique.

D'où l'importance de la formation continue en ophtalmologie, domaine en perpétuelle évolution, tant sur le plan thérapeutique que technologique. Cette actualisation de la formation

nécessite la participation de chacun, autant du pharmacien et de son équipe en officine au travers de recherches dans des documentations scientifiques, que des laboratoires pharmaceutiques sur l'évolution des thérapeutiques et de leurs mécanismes d'action.

TABLE DES FIGURES

Figure 1 : Anatomie de la cavité orbitaire	4
Figure 2 : Schéma de l'anatomie cornéenne	6
Figure 3 : Schéma de la tunique vasculaire	6
Figure 4 : Schéma de la tunique nerveuse	9
Figure 5 : Les trois milieux transparents	9
Figure 6 : Les deux segments de l'oeil	12
Figure 7 : Les annexes du bulbe oculaire	13
Figure 8: Les paupières	17
Figure 9 : L'appareil lacrymal	18
Figure 10 : Arbre décisionnel des pathologies de l'oeil et des paupières pouvant être rencontrées au comptoir	19
Figure 11 : Schéma représentant le décollement de rétine	22
Figure 12 : Patient atteint d'un point de rouille laissé par une scorie métallique	25
Figure 13 : Patient atteint d'un corps étranger intra oculaire	27
Figure 14 : Abrasion cornéenne	29
Figure 15 : Schéma représentant un hypéma	30
Figure 16 : Patient atteint d'une ecchymose périorbitaire	33
Figure 17 : Patient atteint d'une épisclérite	45
Figure 18 : Patient atteint d'une sclérite	47
Figure 19 : Patient présentant une kératites aiguës	50
Figure 20 : Patient atteint d'une uvéite antérieure aiguë	53
Figure 21 : Schéma expliquant le glaucome aigu par fermeture de l'angle	57
Figure 22 : Les erreurs de réfraction	61
Figure 23 : Patient atteint d'une conjonctivite	65
Figure 24 : Patient atteint d'une hémorragie sous conjonctivale	72
Figure 25 : Patient atteint d'une blépharite	77
Figure 26 : Patient atteint d'un chalazion	80
Figure 27 : Pince à chalazion	82
Figure 28 : Patient atteint d'un orgelet	82
Figure 29 : Patient atteint d'un entropion	84
Figure 30 : Patient atteint d'un ectropion	86
Figure 31 : Patient atteint de ptosis	87

Figure 32 : Patient atteint d'épiphora	89
Figure 33 : Patient atteint de xérophtalmie	91
Figure 34 : Les modifications du champ visuel mesurées sur un œil gauche atteint de glaucome chronique	95
Figure 35 : Perte de champ visuel binoculaire mais asymétrique	96
Figure 36 : Schéma représentant la pression qui s'exerce dans l'oeil	98
Figure 37 : Compression du canal lacrymo-nasal lors de l'instillation d'un collyre	101
Figure 38 : La vue d'un patient atteint de DMLA, un scotome centrale	103
Figure 39 : Le test de Amsler	104
Figure 40 : La vue d'un patient atteint d'une cataracte	109
Figure 41 : La vue d'un patient atteint d'une rétinopathie diabétique	113
Figure 42 : Patient atteint d'un zona ophtalmique	128

TABLE DES TABLEAUX

Tableau 1 : Traitements des différentes sclérites	48
Tableau 2 : Les différences cliniques entre épisclérites et sclérites	49
Tableau 3 : Prise en charge thérapeutique des blépharites	79
Tableau 4 : Les différents stades de la sécheresse oculaire	93
Tableau 5 : Les substituts lacrymaux	94
Tableau 6 : Traitement du zona ophtalmique	130

BIBLIOGRAPHIE

- [1] DELOLME M.-P, LAW-KI A, BELON J.-P, Place du pharmacien de ville dans la prise en charge des patients en ophtalmologie, *Journal français d'ophtalmologie*, édition Masson, octobre 2010.
- [2] GUALINO Vincent, *Collection Médecine Ophtalmologie*, Paris, Editions ESTEM, 2009, 204p.
- [3] SCHLOTE Torsten, GRÜB Matthias, MIELKE Jörg, *Atlas de poche d'ophtalmologie*, Médecine-Sciences, août 2006.
- [4] DRAKE R, WAYNE VOGL A, MITCHELL A, *Gray's Anatomie pour les étudiants*, 3ème éditions, Elsevier Masson, juillet 2015.
- [5] DE PERETTI Fernand, *Manuel d'anatomie générale*, Ellipses Marketing, aout 2010, p99.
- [6] ROUSSEAU Antoine, SOLER Vincent, ROBERT Matthieu, *Les référentiels des collèges Ophtalmologie*, Elsevier Masson, 4e édition, septembre 2017.
- [7] FOURNIE P, GUALINO V, *Le livre de l'interne ophtalmologie*, édition Lavoisier Médecine sciences, 2015
- [8] PANE Anthony, SIMCOCK Peter, *Ophtalmologie en pratique*, Editions Med'Com, janvier 2013.
- [9] GUERZIDER V, MORALES C, BELON JP, *Thérapeutique pour le pharmacien Ophtalmologie*, édition Masson, 1999.
- [10] PISELLA J-P, BAUDOUIN C, HOANG-XUAN T, *Surface oculaire, Société Française d'Ophtalmologie, rapport 2015*, mai 2015.

- [11] DE NICOLA R, MANN F, MILEA D, BARALE PO, *Ophthalmologie en urgence*, édition Masson, 2014.
- [12] BOWLING Brad, Batterbury Mark, *Ophthalmologie*, Elsevier, 2005.
- [13] VO TAN P, LACHKAR Y, *Guide pratique ophtalmologie*, VG éditions, 2017.
- [14] VITAL DURAND D, LE JEUNE C, *DOROSZ Guide pratique des médicaments*, 37ème édition, 2018, édition Maloine, p1274.
- [15] MENCHE N, *Anatomie, physiologie, biologie*, Maloine, 2009.
- [16] BONTEMPS Florence, *Le conseil à l'officine dans la poche*, 9e édition, mars 2016, 92p.
- [17] GONNET Sylvain, cours 5ème année de pharmacie officinale, *Ophthalmologie en officine*, Université de Pharmacie d'Aix- Marseille, 2016-2017.
- [18] AUGIER Thierry, cours 5ème année de pharmacie officinale, *les maladies métaboliques, Le Diabète*, Université de Pharmacie d'Aix- Marseille, 2016-2017.
- [19] Giudicelli Claude-Pierre, HUREAU Jacques, Académie nationale de médecine, <http://dictionnaire.academie-medecine.fr>, consulté le 12 avril 2018, [en ligne].
- [20] Terminologie médicale, <https://www.bio-top.net/Terminologie/O/index.php?page=opto>, consulté le 13 avril 2018, [en ligne].
- [21] Centre Hospitalier Régional Universitaire de Brest, <https://www.chu-brest.fr/fr/notre-offre-soins/nos-specialites/chirurgie/chirurgie-yeux>, consulté le 13 avril 2018, [en ligne].
- [22] HAYOT Bernard, <https://www.docteur-bernard-hayot.com/chirurgie-des-paupieres> consulté le 13 avril 2018, [en ligne].

[23] Medelli, <https://www.medelli.fr/j-ai-un-il-qui-souffre-pleure-est-irrite/> consulté le 13 avril 2018, [en ligne].

[24] Ramsay Général de Santé, <http://ramsaygds.fr/nos-soins/d%C3%A9collement-de-la-r%C3%A9tine> consulté le 14 septembre 2018, [en ligne].

[25] Syqana, Corps étranger superficiel non pénétrant, <http://syqana.opsana.com/accidents-et-premiers-secours/les-accidents-et-les-premiers-faits-daide/corps-etranger-dans-loeil>, consulté le 14 septembre 2018 [en ligne].

[26] BENOIS Edouard, Clinique de la Providence, Villedieu-Les-Poêles, Corps étranger intra oculaire, <http://edouard.benois.pagesperso-orange.fr/corps-etranger-oculaire.htm>, consulté le 14 septembre 2018, [en ligne].

[27] Médirais, Abrasion cornéenne <http://www.mediris.com/maladies-et-traitements/les-maladies/les-maladies-de-la-cornee/la-keratalgie-recursive/> consulté le 14 septembre 2018, [en ligne].

[28] ICR Centre Ophtalmologique Barcelone, Traumatismes oculaires, <https://icrcat.com/fr/sante-des-yeux/traumatismes-oculaires/>, consulté le 17 septembre 2018, [en ligne].

[29] RABY Olivier, VALEYRIE Jean-François, Cabinet Ophtalmologique Foch, <http://ophtalmoarg.free.fr/Accueil>, consulté le 17 septembre 2018, [en ligne].

[30] Faure E, Labreze L, Le glaucome, <https://www.caducee.net/DossierSpecialises/ophtalmologie/glaucome.asp>, consulté le 17 septembre 2018, [en ligne].

[31] Stephan S, Conjonctivites fibrosantes : les reconnaître et les prendre en charge, <https://www.realites-ophtalmologiques.com/2016/11/07/conjonctivites-fibrosantes-reconnaitre-prendre-charge/>, consulté le 17 septembre 2018, [en ligne].

[32] SARAH G, Épiphora : Remèdes maison efficaces pour vous débarrasser du larmoiement des yeux, <https://aidersonprochain.com/oeil-qui-pleure-remedes-larmoiement/>, consulté le 17 septembre 2018, [en ligne].

[33] KHADIJA Moussayer, Diagnostic et prise en charge des syndromes secs, <https://www.sba-medecine.com/t3234-diagnostic-et-prise-en-charge-des-syndromes-secs-et-du-gougerot-sjogren>, consulté le 17 septembre 2018, [en ligne].

[34] Union Nationale des Aveugles et Déficients Visuels, Les principales pathologies de la vue, <https://www.unadev.com/le-handicap-visuel/les-principales-pathologies/>, consulté le 17 septembre 2018, [en ligne].

[35] AMELI.fr pour les assurés, Comprendre le glaucome, <https://www.ameli.fr/assure/sante/themes/glaucome/comprendre-glaucome>, consulté le 17 septembre 2018, [en ligne].

[36] LALOUM Jacques, Conseils pratiques pour le suivi et le traitement du glaucome, <https://www.glaucomes.fr/conseils-pratiques/>, consulté le 17 septembre 2018, [en ligne].

[37] KANG Jae H, WALTER C, Association of Dietary Nitrate Intake With Primary Open-Angle Glaucoma, <https://jamanetwork.com/journals/jamaophthalmology/fullarticle/2480455> consulté le 5 octobre 2018, [en ligne].

[38] JASIEN Jessica, Intraocular Pressure Rise in Subjects with and without Glaucoma during Four Common Yoga Positions, <https://journals.plos.org/plosone/article?id=10.1371/journal.pone.0144505>, consulté le 5 octobre 2018, [en ligne].

[39] NOVARTIS France, Vivre avec une DMLA, <https://www.dmlainfo.fr/vous-avez-une-dmla/vivre-avec-une-dmla/> consulté le 5 octobre 2018, [en ligne].

[40] La Bonne Vue, Connaissez-vous les facteurs de risques de la DMLA ?, <https://>

www.labonnevue.fr/la-vue-de-a-a-z/connaissiez-vous-les-facteurs-de-risques-de-la-dmla consulté le 5 octobre 2018, [en ligne].

[41] AMELI.fr pour les assurés, DMLA : vivre avec sa maladie, <https://www.ameli.fr/assure/sante/themes/dmla/dmla-vivre-maladie> consulté le 5 octobre 2018, [en ligne].

[42] PHUNG F, Recommandations aux patients, <http://www.sfo.asso.fr/grand-public/recommandations-aux-patients> consulté le 5 octobre 2018, [en ligne].

[43] SANOFI, Les mesures hygiéno-diététiques, <https://www.sanofi-diabete.fr/vivre-avec-le-diabete/alimentation-et-diabete/mesures-hygieno-dietetique> consulté le 5 octobre 2018, [en ligne].

[44] KRYS, Le strabisme, ça se soigne dès le plus jeune âge, <https://www.krys.com/sante/conseils-opticiens/jeunes-et-vue/le-strabisme> consulté le 10 octobre 2018, [en ligne].

[45] GIROPHARM, Dépister les troubles visuels et auditifs, <https://www.giropharm.fr/conseils-de-pharmaciens/enfants-ados/points-de-vigilance/5217-depister-les-troubles-visuels-et-auditifs.html> consulté le 10 octobre 2018, [en ligne].

[46] BORDERIE V, BOUHERAOUA N, Le port de lentilles de contact : première cause de kératites infectieuses, https://www.quinze-vingts.fr/maladies_de_l_oeil/maladies_infectieuses_de_l_aeil/le_port_de_lentilles_de_contact consulté le 5 octobre 2018, [en ligne].

[47] Pharmacien GIPHAR, Lentilles de contact, <http://www.pharmaciengiphar.com/maladies/oeil-et-vue/problemes-vue/lentilles-contact> consulté le 10 octobre 2018, [en ligne].

[48] LE BLOND E, Lentilles de contact, <http://lentillesdecontact.info/conseils-questions-reponses.html> consulté le 10 octobre 2018, [en ligne].

[49] Pharmacien GIPHAR, La sclérose en plaques, <http://www.pharmaciengiphar.com/maladies/neurologie/sclerose-en-plaques/sclerose-en-plaques> consulté le 10 octobre 2018, [en ligne].

[50] SEP ensemble, Les symptômes de la sclérose en plaques, <https://www.sep-ensemble.fr/symptomes-diagnostic/sclerose-en-plaques-symptomes> consulté le 10 octobre 2018, [en ligne].

[51] ROAT M, Zona ophtalmique, <https://www.msmanuals.com/fr/professional/troubles-oculaires/pathologies-corn%C3%A9ennes/zona-ophtalmique> le 10 octobre 2018, [en ligne].

[52] Pharmacien GIPHAR, Zona <http://www.pharmaciengiphar.com/maladies/maladies-peau/zona/zona> consulté le 10 octobre 2018, [en ligne].

[53] DELEPOULLE AS, Fiche conseil : varicelle, zona, http://www.pharmaciedelepouille.com/varicelle_zona.htm consulté le 10 octobre 2018, [en ligne].

[54] TIMSIT Marc, Opération de la myopie et presbytie, <http://www.ophtalmologie.fr/hypermétropie.html> consulté le 31 octobre 2018, [en ligne].

[55] BROADWAY David, Examen du champ visuel et détection du glaucome, <https://www.cehjournal.org/article/examen-du-champ-visuel-et-detection-du-glaucome-guide-pratique/>, consulté le 4 novembre 2018, [en ligne].

[56] INSERM, DMLA : quelles sont les ondes lumineuses responsables de la perte de la vision ?, <https://www.inserm.fr/actualites-et-evenements/actualites/dmla-queelles-sont-ondes-lumineuses-responsables-perde-vision>, consulté le 4 novembre 2018, [en ligne].

SERMENT DE GALIEN

Je jure, en présence de mes maîtres de la Faculté, des conseillers de l'Ordre des pharmaciens et de mes condisciples :

- D'honorer ceux qui m'ont instruit dans les préceptes de mon art et de leur témoigner ma reconnaissance en restant fidèle à leur enseignement.**
- D'exercer, dans l'intérêt de la santé publique, ma profession avec conscience et de respecter non seulement la législation en vigueur, mais aussi les règles de l'honneur, de la probité et du désintéressement.**
- De ne jamais oublier ma responsabilité et mes devoirs envers le malade et sa dignité humaine, de respecter le secret professionnel.**
- En aucun cas, je ne consentirai à utiliser mes connaissances et mon état pour corrompre les mœurs et favoriser des actes criminels.**

Que les hommes m'accordent leur estime si je suis fidèle à mes promesses.

Que je sois couvert d'opprobre, méprisé de mes confrères, si j'y manque.