



HAL
open science

Le bloc osseux personnalisé en chirurgie pré-implantaire

Elias Sananes

► **To cite this version:**

Elias Sananes. Le bloc osseux personnalisé en chirurgie pré-implantaire. Chirurgie. 2018. dumas-01939407

HAL Id: dumas-01939407

<https://dumas.ccsd.cnrs.fr/dumas-01939407>

Submitted on 29 Nov 2018

HAL is a multi-disciplinary open access archive for the deposit and dissemination of scientific research documents, whether they are published or not. The documents may come from teaching and research institutions in France or abroad, or from public or private research centers.

L'archive ouverte pluridisciplinaire **HAL**, est destinée au dépôt et à la diffusion de documents scientifiques de niveau recherche, publiés ou non, émanant des établissements d'enseignement et de recherche français ou étrangers, des laboratoires publics ou privés.



Distributed under a Creative Commons Attribution - NonCommercial - NoDerivatives 4.0 International License

ACADEMIE d'AIX-MARSEILLE

Le Bloc Osseux Personnalisé en Chirurgie Pré-Implantaire

THESE

Présentée et publiquement soutenue devant la

Faculté d'Odontologie de Marseille
(Doyen : Monsieur le Professeur Jacques DEJOU)

Aix Marseille Université
(Président : Monsieur le Professeur Yvon BERLAND)

Le 26 octobre 2018

par

SANANES Elias
né le 15 novembre 1991
à PARIS

Pour obtenir le Diplôme d'Etat de Docteur en Chirurgie Dentaire

EXAMINATEURS DE LA THESE :

Président	: Monsieur le Professeur	M. RUQUET
Asseseurs	: <u>Monsieur le Docteur</u>	<u>P. ROCHE-POGGI</u>
	Monsieur le Docteur :	P. TAVITIAN
	Monsieur le Docteur	V. MOLL
Invité	: Monsieur le Docteur	J.-P. GARDELLA

ACADEMIE d'AIX-MARSEILLE

Le Bloc Osseux Personnalisé en Chirurgie Pré-Implantaire

THESE

Présentée et publiquement soutenue devant la

Faculté d'Odontologie de Marseille
(Doyen : Monsieur le Professeur Jacques DEJOU)

Aix Marseille Université
(Président : Monsieur le Professeur Yvon BERLAND)

Le 26 octobre 2018

par

SANANES Elias
né le 15 novembre 1991
à PARIS

Pour obtenir le Diplôme d'Etat de Docteur en Chirurgie Dentaire

EXAMINATEURS DE LA THESE :

Président	: Monsieur le Professeur	M. RUQUET
Assesseurs	: <u>Monsieur le Docteur</u>	<u>P. ROCHE-POGGI</u>
	Monsieur le Docteur :	P. TAVITIAN
	Monsieur le Docteur	V. MOLL
Invité	: Monsieur le Docteur	J.-P. GARDELLA

ADMINISTRATION

Mise à jour : octobre 2018

DOYENS HONORAIRES	Professeur	R. SANGIUOLO
	Professeur	H. ZATTARA
	Professeur	A. SALVADORI
DOYEN	Professeur	J. DEJOU
VICE – DOYEN CHARGE DES ENSEIGNEMENTS DIRECTEUR DU DEPARTEMENT DE FORMATION INITIALE	Professeur	J.D. ORTHLIEB
VICE – DOYEN CHARGE DE LA RECHERCHE DIRECTEUR DU DEPARTEMENT DE LA RECHERCHE	Professeur	C. TARDIEU
DIRECTEUR DU DEPARTEMENT DE FORMATION CONTINUE	Professeur	V. MONNET-CORTI
CHARGES DE MISSION	Professeur	F. BUKIET
	Professeur	A. RASKIN
RESPONSABLE DES SERVICES ADMINISTRATIFS ET TECHNIQUES	Madame	K. LEONI
PROFESSEUR ÉMERITE	Professeur	O. HUE

LISTE DES ENSEIGNANTS

56^{ème} SECTION :
DEVELOPPEMENT, CROISSANCE ET PREVENTION

56.01 ODONTOLOGIE PÉDIATRIQUE ET ORTHOPÉDIE DENTO-FACIALE

ODONTOLOGIE PÉDIATRIQUE

<i>Professeur</i>	C. TARDIEU *	<i>Assistant</i>	H. AL AZAWI
<i>Maître de Conférences</i>	D. BANDON	<i>Assistant</i>	V. MAGNAN
<i>Maître de Conférences</i>	I. BLANCHET		
<i>Maître de Conférences</i>	A. CAMOIN		
<i>Maître de Conférences</i>	A. CHAFAIE		

ORTHOPÉDIE DENTO-FACIALE

<i>Maître de Conférences</i>	J. BOHAR	<i>Assistant</i>	I. CAMBON
<i>Maître de Conférences</i>	J. GAUBERT	<i>Assistant</i>	L. LEVY
<i>Maître de Conférences</i>	M. LE GALL *	<i>Assistant</i>	R. MATTERA
<i>Maître de Conférences</i>	C. PHILIP-ALLIEZ	<i>Assistant</i>	C. MITTLER
		<i>Assistant</i>	A. PATRIS-CHARRUET

56.02 PRÉVENTION - ÉPIDÉMIOLOGIE - ÉCONOMIE DE LA SANTÉ - ODONTOLOGIE LÉGALE

<i>Professeur</i>	B. FOTI *	<i>Assistant</i>	A. PORTAL
<i>Professeur</i>	D. TARDIVO		

57^{ème} SECTION :
CHIRURGIE ORALE ; PARODONTOLOGIE ; BIOLOGIE ORALE

57.01 CHIRURGIE ORALE ; PARODONTOLOGIE ; BIOLOGIE ORALE

PARODONTOLOGIE

<i>Professeur</i>	V. MONNET-CORTI *	<i>Assistant</i>	A. BOYER
		<i>Assistant</i>	C. DUMAS
		<i>Assistant</i>	V. MOLL

CHIRURGIE BUCCALE – PATHOLOGIE ET THÉRAPEUTIQUE - ANESTHÉSIOLOGIE – RÉANIMATION

<i>Maître de Conférences</i>	D. BELLONI	<i>Assistant</i>	E. QUINQUE
<i>Maître de Conférences</i>	F. CAMPANA		
<i>Maître de Conférences</i>	J. H. CATHERINE *		
<i>Maître de Conférences</i>	P. ROCHE-POGGI		

BIOLOGIE ORALE

<i>Maître de Conférences</i>	P. LAURENT	<i>Assistant</i>	C. LE FOURNIS
------------------------------	------------	------------------	---------------

65^{ÈME} SECTION : BIOLOGIE CELLULAIRE

<i>Professeur</i>	Imad ABOUT *		
	(Responsable de la Biologie orale)		

* Responsable de la discipline

58^{ème} SECTION :
REHABILITATION ORALE

58.01 RESTAURATRICE, ENDODONTIE, PROTHESES, FONCTION-DYSFONTION, IMAGERIE, BIOMATERIAUX

ODONTOLOGIE CONSERVATRICE, ENDODONTIE

<i>Professeur</i>	F. BUKIET *	<i>Assistant</i>	B. BALLESTER
<i>Professeur</i>	H. TASSERY	<i>Assistant</i>	H. DE BELENET
<i>Maître de Conférences</i>	G. ABOUDHARAM	<i>Assistant</i>	A. DEVICTOR
<i>Maître de Conférences</i>	M. GUIVARC'H	<i>Assistant</i>	S. MANSOUR
<i>Maître de Conférences</i>	C. PIGNOLY	<i>Assistant</i>	L. MICHEL-ROLLET
<i>Maître de Conférences</i>	L. POMMEL		
<i>Maître de Conférences</i>	E. TERRER		

PROTHÈSE

<i>Professeur</i>	M. RUQUET *	<i>Assistant</i>	N. CHAUDESAYGUES
<i>Maître de Conférences</i>	G. LABORDE	<i>Assistant</i>	M. DODDS
<i>Maître de Conférences</i>	M. LAURENT	<i>Assistant</i>	A. FERDANI
<i>Maître de Conférences</i>	G. MAILLE	<i>Assistant</i>	C. MENSE
<i>Maître de Conférences</i>	B.E. PRECKEL	<i>Assistant</i>	A. REPETTO
<i>Maître de Conférences</i>	G. STEPHAN	<i>Assistant</i>	A. SETTE
<i>Maître de Conférences</i>	P. TAVITIAN	<i>Assistant</i>	F. SILVESTRI
<i>Maître de Conférences</i>	A. TOSELLO		
<i>Maître de Conférences</i>	R. LAN		
<i>associé</i>			

SCIENCES ANATOMIQUES ET PHYSIOLOGIQUES OCCLUSODONTOLOGIE, BIOMATERIAUX, BIOPHYSIQUE, RADIOLOGIE

<i>Professeur</i>	J. DEJOU	<i>Assistant</i>	M. JEANY
<i>Professeur</i>	J. D. ORTHLIEB *		
<i>Professeur</i>	A. RASKIN		
<i>Maître de Conférences</i>	T. GIRAUD		
<i>Maître de Conférences</i>	A. GIRAUDEAU		
<i>Maître de Conférences</i>	B. JACQUOT		
<i>Maître de Conférences</i>	J. P. RÉ		

* Responsable de la discipline

REMERCIEMENTS

À Monsieur le Professeur RUQUET Michel,

Vous avoir comme Président de mon jury est un grand honneur. Dès mon arrivée à Marseille, j'ai pu voir en vous un soutien infailible. Je vous remercie pour la confiance et la gentillesse que vous avez su me porter si rapidement, et que j'ai tâché de ne jamais décevoir. Malgré la multitude et l'importance de vos responsabilités, vous savez toujours prendre le temps de l'écoute et de la discussion, en apportant des conseils si concis qu'ils ne peuvent être que parfaitement justes et bénéfiques. Je tiens aussi à vous remercier d'avoir accepté la direction de mon mémoire d'internat.

Veillez trouver ici la marque d'un profond respect, d'une grande reconnaissance, et l'expression de mes plus chaleureux remerciements.

À Monsieur le Docteur Philippe ROCHE-POGGI,

Je suis très heureux que vous ayez accepté de diriger mon travail. Vous partagez votre savoir avec pédagogie, humour, passion et bienveillance. Après quelques temps à admirer vos compétences chirurgicales, vous avez su me faire confiance et m'honorer en me permettant d'être opérateur sur des chirurgies qui me passionnaient. C'est le rêve de tout interne investi et vous l'avez réalisé maintes fois.

Veillez trouver dans ce travail l'expression de ma grande gratitude et de mon profond respect. C'est un réel honneur de vous avoir comme Directeur de Thèse.

À Monsieur le Docteur TAVITIAN Patrick,

Cela a été un grand honneur pour moi de pouvoir apprendre à vos côtés durant ces trois années d'internat, et je vous remercie de participer à ce jury. Votre grande expérience clinique, et votre sincérité rendent votre compagnie très agréable. Je vous remercie pour la multitude de conseils aussi bien cliniques que de préparation à l'exercice libéral que vous m'avez prodigué. Votre vision globale et votre recul rendent toujours vos analyses si agréables par leur précision. Je tiens aussi à vous remercier d'avoir organisé les « STAFFS implanto », ainsi que nos « restaus implanto » si conviviaux, qui ont aidé à souder notre équipe d'internes, ainsi qu'à découvrir vos qualités humaines.

À Monsieur le Docteur MOLL Vivien,

Votre présence dans mon jury m'a paru, dès les débuts de mon internat, comme indispensable. Je vous remercie donc d'en faire partie.

Votre connaissance de la littérature, votre raisonnement clinique et vos compétences chirurgicales suscitent toujours en moi l'émerveillement. Vous avez été le mentor que je rêvais de trouver pendant mon internat. Vous avez accepté chaque cas clinique que je vous présentais en poussant toujours plus loin la réflexion et les conseils pour que je mène au mieux leur réalisation. Ainsi, vous m'avez donné l'occasion de vivre cet internat, et mon exercice à venir, comme une véritable passion qui se partage. Votre excellence clinique n'a d'égal que votre humilité, ce qui rend l'apprentissage à vos côtés si agréable. Vous m'avez transmis beaucoup des compétences qui font le praticien que je suis aujourd'hui, et beaucoup de ce que je serai à l'avenir. En cela je vous serai toujours redevable. Je tiens aussi à vous remercier pour le temps passé à la relecture de mon mémoire d'internat, sans vous je n'en serais pas aussi fier. Veuillez trouver dans ce travail l'expression de mon immense gratitude.

À Monsieur le Docteur Jean-Pierre GARDELLA,

C'est un honneur que vous ayez accepté de faire partie de mon jury. Je vous remercie de m'avoir accueilli dans votre clinique lors de vos interventions afin que je puisse observer et apprendre la mise en œuvre de ces greffons osseux personnalisés. J'ai pu y observer la rigueur et la pédagogie d'un clinicien de renommée dans un cadre différent du cadre hospitalier auquel je suis habitué. Je vous ai d'abord connu à travers vos publications et conférences, et vous voir travailler n'a fait que confirmer la réputation qui vous précédait. Veuillez trouver dans ce travail l'expression de mon profond respect et de la gratitude pour les explications et conseils que vous avez pu me donner.

LE BLOC OSSEUX PERSONNALISÉ EN CHIRURGIE PRÉ-IMPLANTAIRE

TABLE DES MATIÈRES

INTRODUCTION	p.1
I / LES DÉFICITS OSSEUX DES MAXILLAIRES ET TECHNIQUES CHIRURGICALES DE RECONSTRUCTION.....	p.2
I/1. Les déficits osseux des maxillaires	p.2
I/1.1) Étiologies des déficits osseux maxillaires et mandibulaires	p.2
I/1.2) Classifications des déficits osseux oraux	p.2
I/1.3) Implications dans le traitement de l'édentement	p.2
II/2. Techniques chirurgicales de maintien et d'augmentation du volume osseux	p.4
I/2.1) Principales chirurgies d'augmentation osseuse pré-implantaire	p.4
I/2.2) Place de la greffe d'apposition en bloc en chirurgie pré-implantaire	p.6
II/ LES GREFFES D'APPOSITION EN BLOCS : TECHNIQUE CONVENTIONNELLE ET MATERIAUX DISPONIBLES	p.7
II/1. Généralités	p.7
II/1.1) Définitions	p.7
II/1.2) Indications de la greffe d'apposition	p.8
II/1.3) Technique opératoire.....	p.9
II/1.4) Facteurs influençant la cicatrisation osseuse des blocs.....	p.10
II/ 2.Prélèvement autogène: gold-standard et limites	p.14
II/2.1) Le gold standard	p.14
II/2.2) Ses limites : morbidités et résorption	p.17
II/3. Les blocs allogéniques.....	p.21
II/3.1) Généralités et classification des blocs allogéniques	p.21
II/3.2) Efficacité des blocs allogéniques en greffe d'apposition conventionnelle.....	p.23
II/4. Les blocs alloplastiques	p.26
II/5. Les blocs xénogéniques.....	p.30
III / PERSONNALISATION DES GREFFONS : APPORTS DE LA DENTISTERIE DIGITALE, PRINCIPES, CAS CLINIQUES ET TECHNIQUES CHIRURGICALES, ANALYSE DE LA LITTÉRATURE	p.32
III/1. Indications et principes justifiant la personnalisation exo-buccale du bloc	p.33
III/2. Les différents protocoles de personnalisation	p.34
III/2.1) Le greffon façonné sur modèle anatomique issu du cone beam	p.34
III/2.1)a) Principe	p.34
III/2.1)b) Illustration clinique.....	p.36
III/2.2) Le bloc personnalisé et taillé par ordinateur	p.39
III/2.2)a) Principe	p.39
III/2.2)b) Illustration clinique.....	p.47
III/2.3) Le bloc imprimé grâce aux technologies d'impression 3D : CFAO additive.....	p.50
III/3. Techniques opératoires	p.52
III/3.1) Voies d'abord et techniques de libération du lambeau	p.52
III/3.2) Préparation du site receveur	p.56

III/3.3) Hydratation du greffon	p.57
III/3.4) techniques d'ostéosynthèse	p.57
III/3.5) adjonction de biomatériaux ?	p.59
III/3.6) fermeture du site opératoire	p.62
III/3.7) gestion des suites opératoires	p.62
III/3.8) réouverture	p.63
III/4. Résultats :.....	p.64
III/4.1) Résultats cliniques.....	p.64
III/4.2) Résultats radiographiques	p.67
III/4.3) Résultats histologiques et histomorphométriques.....	p.72
IV/ DISCUSSION	p.77
IV/ 1. Limites de la personnalisation du bloc d'apposition	p.77
IV/1.1) Aspects techniques	p.77
IV/1.1) Aspects matériels.....	p.78
IV/2. Avantages de la personnalisation du bloc d'apposition.....	p.79
IV/2.1) Aspects matériels.....	p.79
IV/2.2) Aspects techniques	p.80
CONCLUSION	p.82

LE BLOC OSSEUX PERSONNALISÉ EN CHIRURGIE PRÉ-IMPLANTAIRE

INTRODUCTION

Avec désormais plusieurs décennies de recul, l'implantologie dentaire est devenue une procédure clinique de routine, avec des résultats fiables et durables, et ce dans les cas où la quantité d'os et de tissus mous est suffisante en hauteur et en épaisseur. Grâce à la simplification des procédures chirurgicales, aux progrès apportés en termes de formes et d'états de surface implantaire, et au recul satisfaisant des différents protocoles de mise en charge validés par la communauté scientifique, le défi ne repose plus dans l'ostéointégration de l'implant comme cela l'a été par le passé. Aujourd'hui, le concept à respecter est celui du projet prothétique guidant l'acte chirurgical. La prothèse implanto-portée parfaitement intégrée fonctionnellement et esthétiquement dans son environnement constitue la finalité d'un traitement implantaire moderne. Le succès en termes d'intégration osseuse de l'implant et son bon positionnement font partie des moyens menant au succès ou à l'échec de cette finalité. Parfois, certains volumes osseux ne permettent pas de placer les implants selon un protocole simplifié. Pour répondre à l'exigence de réhabilitation fonctionnelle et esthétique de l'édentement, et ainsi garantir le succès thérapeutique, des aménagements tissulaires pré-implantaires peuvent ainsi être nécessaires. Ils peuvent concerner les tissus mous (gencive attachée, muqueuse alvéolaire, freins et brides) ou les tissus durs (préservation et augmentation osseuses, régularisation de crêtes).

La préservation alvéolaire a pour objectif de limiter la perte osseuse induite par la résorption post-extractionnelle, l'augmentation osseuse de reconstruire un déficit osseux. L'objectif est toujours l'obtention d'un volume et d'un profil osseux permettant la pose d'un implant dans une position idéale biologiquement et prothétiquement déterminée. Qu'il s'agisse de combler l'alvéole ou de reconstruire une crête résiduelle, le recours à des greffons ou des substituts osseux s'impose. De plus, les progrès scientifiques et technologiques s'intègrent aujourd'hui dans les protocoles chirurgicaux et prothétiques du chirurgien-dentiste, offrant des champs d'application vastes, prometteurs et donc passionnants.

Nous débuterons cet exposé par un bref inventaire des différentes techniques de rétablissement des déficits osseux des maxillaires aujourd'hui employés en chirurgie pré-implantaire.

La greffe d'apposition de bloc osseux fait partie des techniques de reconstruction des maxillaires les plus employées depuis quelques décennies. Nous ferons le point sur la technique conventionnelle et les matériaux disponibles constitutifs de ces blocs.

Enfin, nous développerons la modernisation de cette technique par la personnalisation des blocs d'apposition.

I / LES DÉFICITS OSSEUX DES MAXILLAIRES ET TECHNIQUES CHIRURGICALES DE RECONSTRUCTION

I/ 1. Les déficits osseux des maxillaires

I/1.1) Étiologies des déficits osseux maxillaires et mandibulaires

Les étiologies des pertes osseuses maxillaires et mandibulaires sont variées et peuvent survenir tout au long de la vie du patient. Ainsi, on différencie :

- les pertes osseuses pathologiques (maladies parodontales, kystes, tumeurs)
- les pertes osseuses chirurgicales (avulsion de dent incluse, résection apicale)
- les défauts osseux congénitaux (micrognathie, microdontie, agénésies, fentes)
- les pertes osseuses physiologiques (résorption post-extractionnelle pouvant être aggravée par l'ancienneté de l'extraction et le port d'une prothèse amovible, pneumatisation du sinus maxillaire).

I/1.2) Classifications des déficits osseux oraux

Le remodelage osseux consécutif à une extraction dentaire est inévitable. Cette résorption osseuse a lieu durant les trois premiers mois qui suivent l'avulsion, va se poursuivre pendant environ un an et va se stabiliser par la suite.(1) Elle est plus importante du côté vestibulaire que lingual/palatin.(2) Six mois après l'extraction, la perte de volume osseux est en moyenne de 3.79 ± 0.23 mm dans le sens horizontal, et de 1.24 ± 0.11 mm en vertical sur le mur vestibulaire, ce qui équivaut à une perte de volume osseux de 29 à 63% en horizontal et de 11 à 22% en vertical.(3)

Ainsi, selon la morphologie alvéolaire, il est possible de distinguer des déficits osseux verticaux, horizontaux ou mixtes, ces derniers étant les plus fréquents. L'examen clinique peut orienter le diagnostic en évaluant l'espace occlusal résiduel et l'aspect de la crête alvéolaire, mais c'est seulement la radiographie, et plus précisément la tomographie par scanner ou plutôt cone beam aujourd'hui, qui permet de connaître avec exactitude l'importance et le type de résorption de l'os alvéolaire. Une évaluation précise de la perte osseuse ou de l'anatomie osseuse résiduelle est un préalable évident à toute reconstruction.

Diverses classifications ont été proposées ces dernières années, résumées dans le *tableau 1*.

I/1.3) Implications dans le traitement de l'édentement

Beaucoup de patients édentés partiellement ou complètement nécessitent un traitement prothétique restaurant la fonction (mastication, phonation, équilibre de l'articulation temporo-mandibulaire et ses relations avec la posture corporelle) et l'esthétique.

L'implantologie est désormais une discipline connue et fiable qui devrait être la réhabilitation de choix d'un édentement lorsque cette chirurgie n'est pas contre-indiquée.

Tableau 1 : Classifications des crêtes osseuses post-extractionnelles

Auteur Date	Critère	Avantage	Inconvénient	Classification
Seibert (1983) (4)	Direction de la perte osseuse.		Pas d'appréciation quantitative de la perte osseuse.	Classe I : perte osseuse vestibulo-linguale + hauteur normale de la crête. Classe II : perte osseuse verticale + crête de largeur normale. Classe III : perte osseuse verticale et horizontale.
Allen (1985) (5)	Degré de la perte osseuse.	Plus précise.		Perte osseuse < 3mm : légère 3mm < Perte osseuse < 6mm : modérée Perte osseuse > 6mm : sévère.
Lekholm et Zarb (1985) (6)	Degré de la perte osseuse.	Classification de la qualité osseuse.	Pas d'appréciation dans le sens vestibulo-lingual.	Classe A : crête alvéolaire normale. Classe B : résorption légère de la crête. Classe C : os alvéolaire totalement résorbé, os basal intact. Classe D : résorption de l'os basal.
Cawood et Howell (1988)(7)	La quantité d'os résiduel.	Apprécie le relief de la crête.		Classe I : arcade dentée. Classe II : hauteur osseuse après avulsion. Classe III : crête arrondie de hauteur et d'épaisseur normales. Classe IV : crête très mince, hauteur normale. Classe V : crête plate, très résorbée. Classe VI : crête négative avec résorption de l'os basal.
Jensen (1999) (8)	La hauteur d'os résiduel.		Pas d'appréciation dans le sens vestibulo-lingual.	Classe A : os résiduel > 10mm, un implant de 10mm est totalement recouvert d'os. Classe B : 7 mm < os résiduel < 9mm, 70 à 90% d'un implant de 10mm sont recouverts d'os. Classe C : 4 mm < os résiduel < 6mm, 40 à 60% d'un implant de 10 mm sont recouverts d'os. Classe D : 1 mm < os résiduel < 3 mm, 10 à 30% d'un implant de 10 mm sont recouverts.

Un volume osseux suffisant doit être présent pour la pose d'implant. Un contour osseux de l'implant harmonieux et son positionnement selon le projet prothétique sont garants de pérennité. La résorption augmente la proximité des obstacles anatomiques tels que le nerf alvéolaire inférieur, les sinus maxillaires ou les fosses nasales qui peuvent contre-indiquer la pose d'implants sans aménagement d'un volume osseux adéquat préalable. C'est pourquoi il est donc souvent nécessaire d'augmenter horizontalement et/ou verticalement l'os alvéolaire à l'aide d'une greffe osseuse.

I/ 2. Techniques chirurgicales de maintien et d'augmentation du volume osseux

I/2.1) Principales chirurgies d'augmentation osseuse pré-implantaire

Il y a quelques années la pose d'implants en position idéale était quasi impossible en absence de volume osseux suffisant. À l'heure actuelle, le recours à la solution implantaire dans de telles conditions est devenu accessible grâce à l'avènement des techniques d'augmentation osseuse tant horizontale que verticale du lit péri-implantaire.

Il existe de nombreuses techniques chirurgicales faisant intervenir les greffes osseuses. De façon générale, les greffons sont placés soit en comblement (préservation du volume osseux au niveau d'un site d'extraction dentaire et augmentation de la hauteur verticale utilisable au maxillaire supérieur par greffe osseuse au niveau du plancher sinusien), en apposition augmentation de la hauteur et/ou de l'épaisseur de la crête alvéolaire, ou encore en interposition(9).

❖ la préservation alvéolaire :

La préservation alvéolaire désigne l'ensemble des procédures permettant de limiter la résorption osseuse post-extractionnelle des tissus mous et durs présents au moment de l'extraction.(1) Ce maintien vise à créer des conditions cliniques favorables à un positionnement idéal de l'implant, sans avoir recours aux techniques de reconstruction souvent plus invasives.(10) La magnitude clinique de réduction de perte de 1,89 mm au niveau bucco-lingual, 2,07 mm pour la hauteur vestibulaire, 1,18 mm pour la hauteur linguale.(11) Il sera donc préférable, quel que soit le projet de remplacement choisi (prothèse conventionnelle ou implantaire) d'utiliser systématiquement une technique de préservation alvéolaire pour diminuer au maximum la résorption.

Cependant, bien que la plupart des auteurs soient d'accord sur le fait qu'il faille préserver au moment de l'extraction, aucun consensus privilégiant une méthode plutôt qu'une autre n'a été établi. Différentes alternatives sont décrites :(12)

- associer une xéno greffe d'origine bovine avec une membrane collagène résorbable ou biologique (conjonctif ou épithélio-conjonctif), technique qui semblerait avoir la préférence de certains auteurs(13) ;
- fermeture totale du site avec un lambeau d'épaisseur totale pédiculé;
- utilisation de facteurs de croissance plaquettaire associés à un matériau de comblement (PRP, PRF) ;
- utilisation de facteurs ostéo-inducteurs (Rh-BMP2)

❖ l'augmentation sous-sinusienne :

L'édentation des secteurs postérieurs est souvent associée à une pneumatisation du sinus et donc un déficit osseux. La technique de référence initiée par Tatum en 1974 reste la restitution du volume osseux par greffe de comblement sinusien et implantation conventionnelle. Le principe repose sur l'ossification d'un espace créé dans la partie inférieure du sinus maxillaire entre la membrane de Schneider et le plancher sinusien pour augmenter la hauteur d'os crestale disponible et préparer le futur site implantaire. Il existe de multiples variantes : utilisation de différents substituts osseux (os autogène, bio- matériaux), pose d'implant en un ou deux temps, utilisation ou non de membrane. Comme toute intervention chirurgicale, il

s'agit d'une procédure qui n'est pas dénuée de complications : perforation de la membrane sinusienne, sinusite, péri-implantite, résorption osseuse.(14)

❖ la greffe d'apposition d'un bloc osseux :

Au niveau de sites présentant des déficits osseux, les greffes osseuses d'apposition constituent un apport de matériau sous forme de blocs osseux transvissés et/ou de particules d'os ou de substituts osseux recouvertes ou non par une membrane.

La greffe d'apposition à l'aide de blocs osseux, ou greffe de bloc en onlay, vise à reconstruire la crête maxillaire ou mandibulaire. L'objectif étant d'obtenir un volume osseux compatible avec la mise en place fonctionnelle et esthétique d'un implant dentaire et de sa prothèse. Le greffon peut être d'origine autogène ou allogène. On distingue différents types d'augmentation tissulaire en fonction de la topographie :

- la greffe en onlay transversale ou latérale permet de traiter les défauts d'épaisseur (horizontaux). Il s'agit ici de rétablir des rapports et un alignement maxillo-mandibulaires compatibles avec une occlusion physiologique et stable pour la future prothèse implanto-portée. Le taux de succès de ce type de greffe est élevé.
- la greffe en onlay verticale permet de corriger des insuffisances de hauteur osseuse, par exemple en zone postérieure à la mandibule où la résorption osseuse et la position variable du nerf alvéolaire inférieur constituent les principales limites anatomiques. Également, cette apposition verticale est indiquée dans les cas où l'espace prothétique vertical est fortement augmenté, et ce afin d'assurer une meilleure intégration esthétique et fonctionnelle de la couronne implanto-portée. Le taux de réussite de ces greffes est moins élevé que la précédente.
- la greffe mixte dite en selle ou en J permet de corriger des défauts à la fois horizontaux et verticaux.

❖ la Régénération Osseuse Guidée (ROG) :

La ROG repose sur le principe de sélection cellulaire qui permet la néoformation osseuse. Cette technique consiste à protéger le caillot sanguin, autour d'un défaut osseux, par une membrane dont l'objectif est de bloquer la migration des cellules épithélio-conjonctives et de permettre la différenciation des cellules ostéoprogénitrices en ostéoblastes(15). Il s'agit de l'effet barrière de la membrane. Comme le rappellent Antoun et coll(16), la théorie de compartiments des tissus a abouti à la technique de la régénération tissulaire guidée (RTG) car les cellules colonisent les surfaces selon le principe «premières arrivées, premières servies». Afin de maintenir l'espace de régénération osseuse délimité entre l'os natif et la membrane, une apposition de matériau de greffe (os ou substitut sous forme particulière) est réalisée. Ce matériau empêche la membrane de s'affaisser et peut être d'origine autogène, allogène, xénogène ou synthétique (alloplastique).

La ROG dans un objectif de préservation alvéolaire est mise en œuvre dans le cas d'une déhiscence de plus de 2 mm ou d'une fenestration. La fermeture du site d'extraction par des techniques de lambeau déplacé ou de greffe de tissu conjonctif en selle est nécessaire afin d'éviter une exposition de la membrane et une contamination du biomatériau de comblement.

❖ la greffe d'interposition

La greffe osseuse d'interposition peut être pratiquée à la mandibule et au maxillaire afin de compenser les défauts osseux transversaux ou verticaux. Elle consiste à réaliser une ostéotomie afin de créer un espace entre deux volumes osseux pédiculés, et à y interposer de l'os ou un substitut osseux particulaire.

Pour les défauts osseux transversaux (ou horizontaux), la technique d'expansion de crête permet de mettre en place un implant dans des crêtes osseuses d'épaisseur faible après avoir séparé les corticales osseuses palatine et vestibulaire (ou linguale). Un biomatériau particulaire peut ensuite être mis en place afin de combler l'espace créé entre les 2 corticales.(17)

Pour les défauts osseux verticaux, une ostéotomie transversale est réalisée et les deux fragments osseux coronaire et apical sont écartés et maintenus espacés par ostéosynthèse afin d'interposer dans l'espace créé un biomatériau osseux.(18)

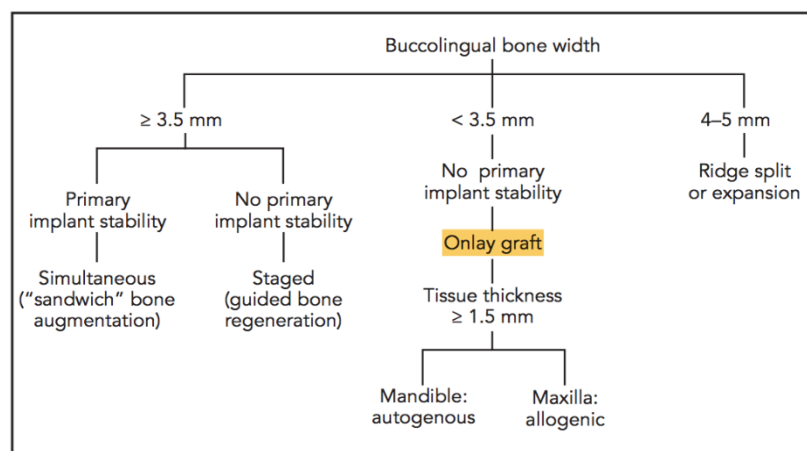
I/2.2) Place de la greffe d'apposition en bloc en chirurgie pré-implantaire

A l'ère de l'avènement de la chirurgie peu invasive et de la diminution de l'inconfort et des morbidités associées à nos interventions, il est important de souligner que la greffe d'apposition en bloc fait partie des chirurgies invasives de la réhabilitation osseuse pré-implantaire. Il importe donc de savoir en poser l'indication, en tenant compte des alternatives offertes par l'ensemble de notre arsenal thérapeutique, chirurgical et prothétique.

Certaines techniques de réhabilitation implantaire permettent de s'affranchir du déficit osseux, telles que les implants courts (plutôt dans la réhabilitation d'édentements partiels), les implants angulés ou zygomatiques (plutôt dans la réhabilitation d'édentements complets : principes des prothèses complètes sur 4 ou 6 implants dans le prémaxillaire ou dans la symphyse à la mandibule), ou encore l'application de la chirurgie guidée.(19) Ces techniques non invasives sont aujourd'hui d'efficacité reconnue, et c'est dans leurs limites que se situent les indications des chirurgies d'augmentation osseuse.

Lorsque la chirurgie est indiquée, la greffe osseuse en bloc s'inscrit parmi ces alternatives et c'est la prise en compte du contexte global, avec les connaissances et les compétences chirurgicales nécessaires, que le praticien posera au mieux l'indication d'une réhabilitation ou d'une technique chirurgicale plutôt que d'une autre.

Fu et Wang ont par exemple proposé un arbre décisionnel des techniques d'augmentation osseuse horizontale ici présenté (20), bien que les indications de la greffe d'apposition en bloc soient plus développées dans la suite de cet exposé.



Arbre décisionnel D'après Fu et Wang, « Horizontal bone augmentation : the decision tree »

II/ LES GREFFES D'APPOSITION EN BLOCS : TECHNIQUE CONVENTIONNELLE ET MATERIAUX DISPONIBLES

II/ 1. Généralités

II/ 1.1) Définitions (21)

- Autogreffe : Le donneur et le receveur de la greffe sont la même personne. La greffe est transférée d'un site à un autre.
- Allogreffe : le donneur et le receveur sont de la même espèce mais sont deux individus différents.
- Xéno greffe : le donneur et le receveur sont d'espèces différentes.

L'ostéoconduction est la capacité passive d'un matériau à fournir un échafaudage pour la formation osseuse. Le matériau constitue une surface d'attache, de prolifération et de dépôt de la matrice osseuse, le plus souvent de collagène de type 1. Les cellules responsables sont les cellules souches mésenchymateuses et les ostéoblastes dont la survie doit être permise par l'environnement et la surface du biomatériau.

L'ostéoinduction est un processus qui implique la mitose de cellules mésenchymateuses périvasculaires indifférenciées conduisant à la formation de cellules ostéoprogénitrices avec la capacité de former de l'os nouveau. L'identification de protéines « signal » comme les BMP, Bone Morphogenetic Proteins, a permis d'élucider en grande partie ce phénomène, bien que certains mécanismes restent encore mal compris.

Les matériaux osseux dits "ostéogéniques" ont la capacité intrinsèque de stimuler la guérison osseuse par la présence des cellules qu'ils contiennent. En général ces cellules sont les cellules souches mésenchymateuses, ou ostéoprogénitrices.

La bioactivité est le fait qu'une interaction se produise entre un biomatériau et le tissu environnant. Dans les substituts osseux, la bioactivité décrit l'influence d'un biomatériau sur la formation osseuse. En modifiant les propriétés de surface des céramiques phospho-calciques par exemple, l'intégration et l'adhésion osseuses peuvent être influencées. D'un point de vue cellulaire, la bioactivité reflète l'attachement et la différenciation des cellules ostéogéniques sur les surfaces céramiques.

Giannoudis et coll. proposent en 2005 (22) de classifier les biomatériaux disponibles selon ces caractéristiques, résumée dans le *tableau 2*.

Tableau 2 : Biomatériaux ostéoconducteurs d'après (22)

Type	Graft	Osteoconduction	Osteoinduction	Osteogenesis	Advantages
Bone	Autograft	3	2	2	"Gold standard"
	Allograft	3	1	0	Availability in many forms
Biomaterials	DBM	1	2	0	Supplies osteoinductive BMPs, bone graft extender
	Collagen	2	0	0	Good as delivery vehicle system
Ceramics	TCP, hydroxyapatite	1	0	0	Biocompatible
	Calcium phosphate cement (CPC)	1	0	0	Some initial structural support
Composite grafts	β -TCP/BMA composite	3	2	2	Ample supply
	BMP/synthetic composite	—	3	—	Potentially limitless supply

Score: 0 (none) to 3 (excellent). DBM: demineralised bone matrix, TCP: tricalcium phosphate, BMA: bone marrow aspirate, BMP: bone morphogenetic protein.

II/1.2) Indications de la greffe d'apposition :

Tous les auteurs, notamment Jacotti (23) rappellent que l'augmentation des crêtes atrophiques est souvent un prérequis à la pose d'implants car leur position doit être déterminée en fonction du projet prothétique pour obtenir stabilité, fonction et esthétique à long terme.

Diverses techniques d'augmentation osseuse sont communément utilisées, comme la régénération osseuse guidée (ROG) ou la distraction-ostéogénèse. Cependant, en présence de crêtes sévèrement atrophiques, les greffes en bloc sont préférées. Ceci est d'abord dû au fait que les greffes en bloc (autogène, allogénique ou xénogénique) sont par nature cortico-spongieuses ou mono-corticales et permettent ainsi de maintenir l'espace tridimensionnel (3D) nécessaire à la régénération osseuse. C'est pourquoi elles se sont révélées particulièrement efficaces dans l'augmentation osseuse des crêtes résorbées pour la pose d'implants (24). De plus, les greffes autogènes ont toujours été considérées comme le matériau « gold standard » par leurs propriétés ostéogéniques, ostéoinductives et ostéoconductives.

D'après Figliuzzi (25), l'augmentation verticale de la crête alvéolaire par greffe en bloc est indiquée quand la hauteur résiduelle est inférieure à 5mm (classes IV, V, et VI de Cawood et Howell), et l'augmentation horizontale est indiquée quand l'épaisseur du rempart alvéolaire est inférieure à 4 mm, ou à 5 mm en zone esthétique avec ligne labiale du sourire haute.

Pour d'autres auteurs, quand une greffe excédant 3 mm en épaisseur et/ou hauteur est requise à la mandibule postérieure, un bloc osseux est recommandé (26) (27).

Ces hypothèses restent encore controversées. La revue systématique de la littérature de Elnayef et coll. parue en 2017 par exemple, pour une augmentation verticale à la mandibule postérieure d'environ 4 mm, aucune différence significative n'a été trouvée entre les différentes techniques : distraction/ostéogénèse, bloc d'apposition en onlay, bloc en inlay et régénération osseuse guidée en termes d'augmentation, de taux de survie et de taux de réussite implantaires (9).

La régénération osseuse guidée (ROG) est aujourd'hui une technique très répandue dans les greffes osseuses d'apposition, mais la greffe d'apposition de blocs cortico-spongieux est vivement recommandée en greffe autogène car les blocs offrent la rigidité nécessaire pour supporter les tensions de tissus mous sus-jacents et la compression des prothèses amovibles transitoires. Par opposition à l'os uniquement spongieux ou particulaire qui pourrait, s'il n'est pas associé à une membrane grillagée titane, subir une résorption partielle voire totale dans ces conditions (28).

Il est admis que la partie corticale du bloc cortico-spongieux, associé à son recouvrement périosté, participe à la séparation cellulaire, limitant l'invasion des cellules épithélio-conjonctives sur le site greffé. C'est pourquoi, selon les auteurs, l'utilisation d'une membrane n'est pas systématique lors de greffes en bloc cortico-spongieux. A la différence de la régénération osseuse guidée où la membrane, résorbable ou non, est le seul rempart à la colonisation du biomatériau (par les cellules épithélio-conjonctives) car cette membrane délimite l'espace de régénération osseuse. Dans ce contexte, comme le risque d'exposition de membrane est augmenté dans les reconstructions volumineuses (où de plus grandes membranes sont appliquées) : la régénération osseuse guidée devrait être limitée aux petits défauts, tandis que dans le cas de plus grands défauts il est conseillé d'utiliser le bloc autologue. Un avantage supplémentaire des blocs cortico-spongieux étant le fait que la corticale vestibulaire crée des conditions très favorables à l'insertion et la stabilité de l'implant. Au contraire, dans le cas de régénération osseuse guidée, l'aspect superficiel du tissu régénéré après dépose de la membrane n'est pas toujours aussi dense que sur les blocs greffés.

Un autre aspect à considérer est l'aspect financier. Lorsque les deux techniques sont indiquées indépendamment de critères subjectifs du patient, la reconstruction d'une crête atrophique avec un bloc autogène sans membrane semi-perméable ni matériau particulaire est la technique la moins onéreuse. D'autant plus si l'intervention est réalisée sous anesthésie locale. Seulement dans le cas de plus grands défauts, où des prélèvements extra-oraux sont indiqués, le coût de la greffe serait plus élevé que la ROG du fait de l'anesthésie générale et hospitalisation nécessaires au prélèvement extra-oral. Cependant, la possibilité de traiter les très larges défauts par ROG n'a encore été que très peu rapportée dans la littérature. Cette comparaison des coûts n'est donc pas faisable (28).

Par ailleurs, la comparaison entre régénération osseuse guidée (avec membrane collagène résorbable et hydroxyapatite bovine mélangée à l'os autogène prélevé autour du défaut) et greffe de bloc autogène ramique dans la reconstruction de défauts maxillaires a montré que ces deux techniques apportent un volume et une stabilité d'os greffé adéquates pour la pose d'implants, mais avec un plus fort taux de résorption pour la régénération osseuse guidée (29). Par contre, dans une autre étude, le même auteur trouvait un plus fort taux de résorption de la greffe de bloc autogène extra-oral avec un bloc iliaque comparée à la régénération osseuse guidée(30).

II/ 1.3) Technique opératoire

La technique opératoire de la greffe d'apposition en bloc peut être différente en fonction de la situation clinique et doit être adaptée à chaque cas clinique (31).

- L'anesthésie du site opératoire destiné à recevoir la greffe se fait en plusieurs points par des infiltrations locales para-apicales en vestibulaire et en palatin/lingual, s'étendant au-delà de la région concernée par le soulevé de lambeau.

- Une incision crestale est réalisée le long de la crête édentée, (pouvant être légèrement décalée en palatin lors de greffes maxillaires) puis est prolongée en intra-sulculaire en présence des dents. Deux incisions de décharge peuvent être réalisées à distance du défaut osseux, en mésial et en distal, afin d'améliorer l'accès au site d'intervention. Enfin, un lambeau mucopériosté de pleine épaisseur est récliné en vestibulaire (au-delà de la ligne mucogingivale) et en palatin/lingual.

- Le site chirurgical présentant le défaut osseux est préparé pour accueillir le matériau de comblement : il fait tout d'abord l'objet d'un assainissement par débridement des zones d'adhérences fibreuses, excision des tissus nécrotiques et éventuellement application d'antiseptiques locaux. Puis, des perforations sont généralement réalisées à la fraise boule au niveau de la corticale du site receveur afin de favoriser l'apport vasculaire, la libération de facteurs de croissance et le recrutement de cellules mésenchymateuses et ostéogéniques provenant des espaces médullaires sous-jacents.

- Le bloc osseux cortico-spongieux (ou spongieux) doit tout d'abord être réhydraté dans une solution stérile de chlorure de sodium à 0,9% pendant quelques minutes. Puis, il est essayé sur le site receveur et façonné en fonction de ce dernier, à l'aide de disques ou fraises montés sur pièce à main chirurgicale. En effet, afin que la vascularisation du bloc osseux puisse se faire de manière optimale, il faut que ce dernier soit adapté le plus précisément possible à la morphologie de la crête résiduelle, limitant au maximum la présence d'espaces vides entre la crête et le bloc osseux. De plus, les angles du bloc doivent être adoucis afin d'éviter toute lésion des tissus mous après l'intervention.

- Une fois correctement positionné, le bloc osseux est solidement fixé à la crête résiduelle grâce à des vis d'ostéosynthèse. Afin de garantir une bonne cicatrisation osseuse, le bloc doit être totalement immobile même s'il est soumis à des contraintes mécaniques. Puis, de l'os autogène broyé ou un substitut osseux en particules peut être utilisé pour combler les espaces vides, parfaire et lisser la morphologie de la reconstruction osseuse. Une membrane résorbable ou non résorbable peut être utilisée pour couvrir le site opératoire.

- Enfin, le lambeau est repositionné de manière à ce que les berges vestibulaires et palatines/linguales soient en contact sans tension (lambeau déplacé coronairement), puis est suturé hermétiquement.

II/ 1.4) Facteurs influençant la cicatrisation osseuse des blocs

Plusieurs conditions doivent être réunies afin d'obtenir une bonne cicatrisation osseuse :

- Un apport vasculaire suffisant : le succès d'une reconstruction osseuse dépend toujours de la revascularisation du greffon ou substitut, le pronostic étant déterminé par la qualité et la vitesse de cette revascularisation. En effet, la cicatrisation osseuse ne peut se faire sans apport d'oxygène, de nutriments et de facteurs de croissance par la circulation sanguine. Il est donc capital que de nouveaux vaisseaux sanguins apparaissent très rapidement pour coloniser et revasculariser tout le site receveur. Or, la plupart des vaisseaux sanguins néoformés le sont grâce au processus d'angiogénèse qui nécessite la présence de vaisseaux sanguins adjacents au site opératoire. Plus il y aura de vaisseaux sanguins environnants, plus l'angiogénèse sera rapide et importante. Quelques précautions doivent ainsi être prises lors de l'intervention :

- l'élévation du lambeau mucopériosté doit être la plus atraumatique possible afin de préserver le périoste, qui est une source de vascularisation importante lors d'une

reconstruction osseuse, Altiparmak et coll. (32), dans cette optique de préservation de la vascularisation de la greffe, ont comparé l'incision crestale à la technique tunnel dans la reconstruction des défauts alvéolaires par blocs osseux autogènes (ramiques ou symphysaires). Les auteurs concluent que l'approche tunnelisée, bien qu'elle ne soit pas applicable pour de trop grands défauts ou lorsqu'une élévation sinusienne par voie latérale est réalisée simultanément, permet de diminuer significativement le taux d'exposition, principale complication de la procédure.

- des pertuis peuvent également être réalisés à travers la corticale de l'os sous-jacent au greffon ou substitut osseux, afin de permettre aux cellules ostéogéniques et facteurs de croissance des espaces médullaires de migrer et coloniser le site receveur.

L'importance de la revascularisation pour la néo-formation osseuse et pour la substitution de la greffe a été démontré dans le travail sur lapins de Nathanson (33).

Hammack et coll.(34) ont montré que les greffons autogènes ne sont pas pénétrés au niveau cortical par les vaisseaux sanguins avant le 6ème jour chez le rat.

De Carvalho et coll. (35) ont étudié l'influence de la préparation du lit receveur sur l'incorporation de greffes autogènes à la mandibule. Ils ont réalisé 3 différents types de préparation : corticale préservée, corticale perforée ou décortication totale du lit receveur sur 6 chiens, avant l'apposition du bloc autogène. Après 45 à 90 jours, l'analyse histologique des zones greffées a révélé une intégration supérieure du greffon dans les groupes avec perforations et avec décortication. Les résultats les plus faibles étaient donc ceux du groupe avec corticale préservée.

Le type de greffon utilisé est aussi étroitement lié à sa revascularisation, et donc à sa résorption. Buser et coll. (36) ont rapporté qu'une greffe d'os spongieux présente une revascularisation rapide, et est complètement intégrée par substitution, alors que la revascularisation d'une greffe corticale est lente et se produit à travers l'organisation en canaux de Havers pré-existante.

- Une bonne stabilité primaire : le greffon ou substitut osseux doit être complètement immobilisé afin de potentialiser la cicatrisation osseuse et d'obtenir un os de bonne qualité. Dans le cas d'une greffe d'apposition, des vis d'ostéosynthèse doivent être utilisées pour maintenir le bloc osseux en place.

- L'absence de tissu fibreux cicatriciel : la réparation des défauts osseux doit aboutir à la néoformation d'un tissu osseux de bonne qualité sans interposition de tissu conjonctif. Le site opératoire doit donc être bien nettoyé de tout tissu conjonctif ou granulomateux avant la mise en place du greffon ou substitut osseux. De plus, ce dernier doit être bien maintenu et bien vascularisé afin d'éviter la néoformation de tissu conjonctif qui viendrait se mêler à l'os nouvellement formé.

- Le maintien à distance des tissus mous environnants : la régénération des défauts osseux implique une compétition entre les différents tissus. Or, le tissu conjonctif mou se forme plus rapidement que le tissu osseux (tissu conjonctif dur). Il convient donc de maintenir les tissus mous à distance du site receveur afin d'éviter que du tissu conjonctif néoformé n'occupe l'espace initialement dédié à l'os. Pour ce faire, nous pouvons d'ores et déjà compter sur le greffon ou substitut qui jouera le rôle de mainteneur d'espace.

L'utilisation de membranes en combinaison avec les greffes en blocs et/ou en particules est largement évoquée dans la littérature (37). L'utilisation d'une membrane peut être judicieuse

dans le sens où cette dernière va recouvrir et bien délimiter le site receveur, tenant la gencive à l'écart. Elle peut s'avérer utile à maintenir la greffe si des particules d'os (le plus souvent allogène ou xénogène) sont ajoutées pour combler les vides autour du bloc ou le recouvrir (technique alliant donc le concept de régénération osseuse guidée à l'apposition du bloc) (38).

Les membranes peuvent être non-résorbables, comme le polytétrafluoroéthylène expansé (ePTFE) et le titane, ou résorbables, comme des polypeptides (collagène) et les polymères synthétiques (polyactides et polyglycoliques). La membrane agit comme une barrière semi-perméable empêchant la compétition cellulaire : les tissus mous qui se développent plus précocement pourraient envahir l'espace aux dépens des tissu osseux. Ce cloisonnement éviterait la dispersion des facteurs ostéoinducteurs libérés par la résorption du greffon et du lit receveur quand il est corticalisé)

Une étude comparative (39) a été réalisée sur des rats, dans laquelle la revascularisation de blocs osseux autogènes, avec ou sans recouvrement par une membrane e-PTFE, a été examinée. L'histologie révèle que la revascularisation se développe principalement depuis le lit receveur dans le groupe avec membrane. Dans le groupe des reconstructions sans membrane, la revascularisation est plus précoce, plus intensive et plus étendue pendant toute la période de guérison. Cependant, les auteurs précisent que cette revascularisation, par la pénétration et la promotion des vaisseaux provenant du tissu conjonctif mou sus-jacent pourrait aussi conduire à une résorption plus rapide.

En effet, Jardini et coll. (40) observent par histomorphométrie chez le même animal une tendance au gain osseux pour le groupe avec membrane e-PTFE, alors que le groupe sans membrane présentait une perte osseuse de 24% en 45 jours. Ce qui est en accord avec l'étude sur lapins de Kim et coll. (41) qui observent une diminution de la résorption osseuse du bloc grâce à l'utilisation d'une membrane collagène non résorbable. De plus, l'utilisation en double couche de cette membrane améliore encore les résultats en termes de résorption osseuse et de stabilité volumique. Un lien y est fait avec la persistance plus longue de cette double couche de membrane observée histologiquement.

Cependant, d'autres auteurs ont conclu qu'une membrane peut retarder l'intégration du bloc (42)(28). Le cloisonnement apporté par la membrane, entre l'os à régénérer et les tissus mous qui le recouvrent, présenterait l'inconvénient d'être un obstacle à la perfusion sanguine provenant du périoste, le greffon serait donc plus faiblement vascularisé et remodelé. La surface du bloc peut alors présenter une couleur blanchâtre et serait exposée plus tardivement à une résorption accrue, comparé au reste du bloc osseux. Ainsi, Dongieux et coll. (43) n'observent chez le chien aucune différence significative, volumétrique ou histologique, entre les trois groupes : témoin (sans membrane), avec membrane résorbable, ou avec membrane non résorbable e-PTFE.

Chez l'Homme, pour Gultekin et coll. le recouvrement du bloc osseux par des substituts osseux à faible résorption, comme l'os bovin déprotéinisé, et par des membranes collagéniques résorbables réduirait le taux de résorption osseuse après la greffe (29). Maiorana et coll. évaluent à 50% la différence de résorption entre un bloc couvert selon cette technique et un bloc non recouvert (44) (45). Ces substituts permettent aussi d'adoucir la connexion entre le bloc osseux et l'os receveur et maintiennent l'espace pour la régénération osseuse dans ces zones vides ou trop abruptes (38)

- le respect des délais de cicatrisation : en fonction du type de reconstruction osseuse réalisée, la mise en place immédiate d'implants peut être possible et est parfois préconisée par certains auteurs, mais dans le cas d'une implantation différée, il convient

d'attendre un délai de 4 à 6 mois (varie en fonction des auteurs) afin que l'os soit bien cicatrisé, de bonne qualité, et qu'il permette une bonne stabilité primaire du ou des implants.

Dans le but de réduire le temps de traitement, et sous réserve d'un volume d'os natif suffisant à un bon positionnement d'un implant et avec une stabilité primaire satisfaisante, certains auteurs choisissent d'implanter simultanément à la greffe d'apposition en bloc.

L'étude rétrospective de Aloy-Prósper et coll. (46) étudie la stabilité des tissus mous et durs autour d'implants fonctionnels depuis 3 ans, posés simultanément à une greffe d'apposition latérale en bloc d'origine intra-orale versus posés en deuxième temps chirurgical. Dans le groupe des implants posés simultanément, la perte osseuse marginale est significativement supérieure et plus de récessions vestibulaires sont observées. Seul ce groupe comporte des échecs implantaires, associés à l'échec de la greffe. L'implantation différée semble préférable aux auteurs car plus prédictible. L'implantation simultanée compromettrait la stabilité des tissus péri-implantaires par rapports aux implants posés sur une crête greffée cicatrisée.

De plus, d'après Clementini et coll., l'implantation différée, et donc dans un os greffé revascularisé, apporterait un meilleur rapport du contact os-implant, et une meilleure stabilité secondaire (47).

La revue systématique de la littérature de Kuchler et coll. (48) apporte les mêmes conclusions. Beaucoup de facteurs entrent ici en compte, notamment la hauteur et l'épaisseur de tissu kératinisé dont la présence diminue le risque de récession (49) ou l'épaisseur de la table osseuse en vestibulaire de l'implant qui d'après Grunder et coll. (50) doit être au minimum de 2mm, de préférence 4mm en secteur esthétique.

- La prévention des infections éventuelles : l'intervention doit se faire dans des conditions stériles et le patient doit avoir une couverture antibiotique adaptée avant, pendant et après l'intervention afin d'éviter tout risque d'infection.

C'est pourquoi Collins et coll. (51) résumant que lorsqu'une greffe autogène devient nécessaire pour fournir un volume adéquate pour l'implant, des critères distincts et d'importances égales sont requis pour un succès : l'alignement, l'approche pluridisciplinaire (chirurgicale et prothétique), la reproduction anatomique, l'intimité du contact entre greffon et lit receveur, la rigidité de la fixation, et, quand l'implant est posé en même temps que la greffe : un ancrage solide de l'implant dans l'os natif ainsi qu'un enfouissement minimal de 1,5mm en-dessous du niveau du greffon pour anticiper la résorption osseuse superficielle (principalement due à la zone superficielle souvent corticale avasculaire du greffon, ainsi que les lésions éventuelles du périoste et donc de l'apport vasculaire qu'il fournit). A cela s'ajoutent le respect des principes biologiques et anatomiques de la chirurgie, de sa cicatrisation et de sa temporisation.

II/ 2.Prélèvement autogène: gold-standard et limites

II/2.1) Le gold standard

L'os autogène est souvent considéré comme le matériau gold standard quand un apport osseux est nécessaire. C'est le seul matériau qui soit à la fois ostéoconducteur (par la présence d'une trame osseuse), ostéoinducteur (par la présence de facteurs de croissance) et ostéogénique par la présence de cellules vivantes capables de produire du tissu osseux (ostéoblastes, précurseurs des ostéoclastes, cellules mésenchymateuses indifférenciées et monocytes) (21) (22) (52) (53).

L'os autogène n'a pas d'antigénicité et ne peut contaminer le patient, étant lui-même la source du prélèvement. Il bénéficie d'une sécurité biologique maximale. Enfin, son coût financier est, a priori, inférieur aux techniques utilisant des substituts osseux.

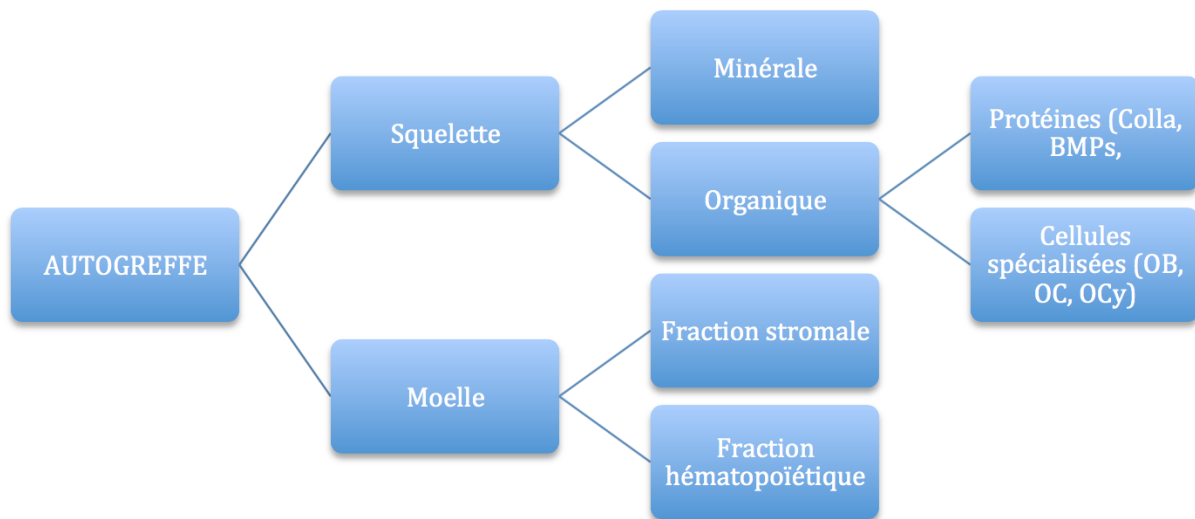


Figure 1 : Schéma de la composition d'un greffon osseux autogène d'après Tulasne et coll. (53) (Colla=collagène, OB=ostéoblastes, OC=ostéoclastes, OCy=ostéocytes)

L'utilisation d'os autologue a été originellement décrite par Branemark en 1975 (54) et est aujourd'hui une procédure très répandue en réhabilitation orale et maxillo-faciale (24)

Les greffes autologues sont classifiées selon leur origine anatomique : intra-orales ou extra-orales, et selon leur origine embryologique : endochondrale ou membraneuse. En général, les greffes d'origine extra-orale sont employées pour les gros défauts osseux, et les greffes intra-orales pour les défauts de moyenne ou petite taille (55).

Les sites de prélèvement autogène sont nombreux. Les sites de prélèvement intra-oraux sont le corpus, le ramus ou la symphyse de la mandibule, le pilier zygomatique, les tubérosités maxillaires ou encore les tori. Les sites extra-oraux peuvent être l'os iliaque, la calvaria (en général l'os pariétal), le tibia ou les côtes flottantes (56).

Plusieurs facteurs sont à prendre en compte pour choisir le site donneur. Le volume osseux souhaité oriente vers un prélèvement intra-oral en cas de reconstruction limitée couvrant 1 à 4 dents. Un prélèvement extra-oral est souvent nécessaire pour obtenir des volumes plus importants, lors des reconstructions d'arcades complètes par exemple. Des volumes moyens

de 1,74 cm³ et 0,9 cm³ sont retrouvés pour les prélèvements symphysaires et mentonniers (57), tandis que des volumes de 50cm³ sont rapportés avec l'os iliaque (58). Le choix du site devra également tenir compte de la morphologie du site donneur et de sa répartition en os spongieux et os cortical. Même s'ils disposent tous de ces deux types osseux, leur répartition varie d'un site à l'autre, et d'un individu à l'autre. La calvaria par exemple est un os essentiellement cortical dont la quantité d'os spongieux est très variable et parfois presque nulle (56).

La capacité de l'os autogène à réduire la durée de cicatrisation de la greffe et donc du traitement par rapport aux autres matériaux est sujette à discussion. Des facteurs ostéoinducteurs sont apportés avec l'os autogène (59), ce qui laisserait à penser que la cicatrisation de la greffe serait plus rapide. Les résultats sont contradictoires. Pour Handschel et ses collaborateurs, dans le cadre des greffes sinusiennes, la greffe était plus minéralisée aux stades précoces de la cicatrisation avec l'os autogène mais le volume osseux total à 9 mois était identique avec le substitut (60). Pour Al-Nawas et ses collaborateurs, la cicatrisation des greffes autogènes est plus longue dans les greffes sinusiennes que celle des substituts, mais plus rapide pour les augmentations de crêtes (61). Enfin, Jensen et ses collaborateurs retrouvent des temps de cicatrisation identiques (62). Il n'est pour l'heure pas prouvé que les greffes autogènes aient des cicatrisations plus courtes que celles des substituts.

L'étude de Gulinelli et coll, par l'analyse radiologique des cone beam pré-opératoire, post-opératoire immédiat et à 5 ans de reconstructions horizontales par bloc ramique autogène chez onze patients, conclue que cette technique est fiable en termes de stabilité volumique des zones greffées et de taux de survie des implants posés à 6 mois (63).

Ce qui est en accord l'analyse de la littérature concernant les greffes d'apposition autogènes à la fois intra et extra-orales présentée dans le même article, résumée dans ce tableau, où l'on observe une résorption de la greffe relativement limitée dans les différentes études :

Authors	Donor site	Evaluation period	Method of analysis	Result (bone loss)
Von Arx and Buser 2006 ²⁷	Symphysis and ramus Bovine bone mineral	5.8 months	Caliper	0.4 mm
Verdugo et al. 2009 ¹⁰	Ramus and symphysis	42 months	Caliper	2%
Acocella et al. 2010 ¹⁶	Ramus	3-9 months	Caliper	13%
Verdugo et al. 2011 ²²	Ramus and symphysis	40 months	CT	0.2 mm
Dasmah et al. 2012 ³²	Iliac crest	2 years	CT	22%
Sbordone et al. 2012 ³³	Iliac crest	6 years	CT	13%
De Stavola and Tunkel 2013 ²⁰	Ramus Bovine bone mineral	8 months	Caliper, CT	1 mm
Pieri et al. 2013 ³⁴	Ramus and symphysis	5 years	CT	0.6 mm
Present study	Ramus	5 years	CT	0.7 mm

CT, computed tomography.

Figure 2 variations volumiques des greffes autogènes reportées dans la littérature d'après (63)

Malgré ces résultats, la littérature témoigne de la grande variabilité des taux de résorption reportés dans ce type d'intervention : la résorption peut être minime, comme de 1,2mm, mais peut atteindre plus de 50% de l'épaisseur osseuse initiale (64).

La résorption osseuse, en particulier dans le sens vertical, est plus importante dans l'année de la greffe et dans l'année de la mise en charge de l'implant.

Afin d'obtenir un volume osseux adéquate malgré ce phénomène de résorption initiale de la greffe, il a été admis que le greffon doit être surdimensionné. (65)

Par ailleurs, plus l'aire de greffe est surdimensionnée, plus la résorption qui s'en suivra sera importante (45).

Ainsi, certains auteurs dans le tableau sus-jacent, ont proposé l'association de substituts osseux ostéoconducteurs et des concepts de régénération osseuse guidée pour augmenter la prédictibilité de la greffe autogène en bloc.

Von Arx et Buser ont proposé de recouvrir le bloc greffé de particules osseuses d'origine bovine et d'une membrane collagénique pour promouvoir la régénération osseuse lors d'augmentations osseuses horizontales. Dans leur étude (38), la résorption de surface moyenne était de 0.36mm soit 7,2% de l'épaisseur originelle du bloc greffé.

Il est important de préciser que les auteurs ont placé le matériau de comblement pour la protection du bloc et non pour la promotion osseuse : les particules étant disposées sur la corticale externe du bloc, l'apport vasculaire provenant du bloc est insuffisant pour une intégration osseuse. De plus la membrane est résorbée en quelques semaines. Les particules ont donc montré une encapsulation fibreuse visible à la ré-entrée, Seules les particules positionnées à la périphérie du bloc (en mésial et distal) ont souvent été incorporées à l'os nouvellement formé.

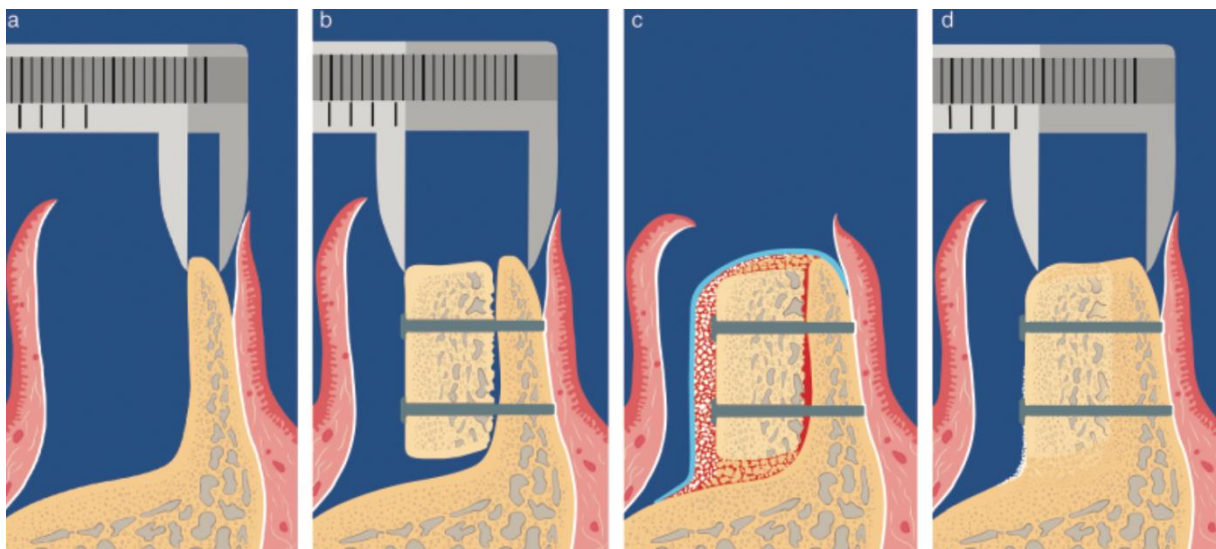


Figure 3 : illustration schématique de la technique d'augmentation de cête horizontale par bloc autogène et ROG, et de sa mesure avant, lors de la greffe et à la ré-entrée. D 'après Von Arx et Buser (38)

Avec une étude prospective à 10 ans de suivi (66), cette technique s'est révélée fiable par Chappuis et les mêmes auteurs, avec un taux de résorption d'environ 7,7% (0,38mm), indépendamment du site de greffe. Le taux de survie implantaire à était de 98,1%, avec une perte osseuse péri-implantaire minimale (-0,17mm au maxillaire et -0,09mm à la mandibule) mesurée au CBCT à 10 ans de la greffe.

La survie implantaire n'est pas un critère suffisant pour que l'on juge de la réussite d'un traitement implantaire. La stabilité des tissus périphériques, et les critères esthétiques qui en découlent, paraissent être des critères essentiels pour accepter une thérapeutique.

Des implants placés dans des maxillaires antérieurs reconstruits par blocs autogènes ramiques ou symphysaires ont été suivis sur 5 ans par Pieri et coll. (67). Selon des critères comme le Pink Esthetic Score (68) et la mesure des tissus mous, cette technique de reconstruction est satisfaisante.

L'augmentation osseuse par bloc osseux autogène avec implantation différée semble donc plus prédictible, de courte cicatrisation et le protocole de choix pour une reconstruction en zone esthétique. Les implants dans ces sites greffés semblent même plus résistants contre le développement d'une récession que les dents adjacentes (69):

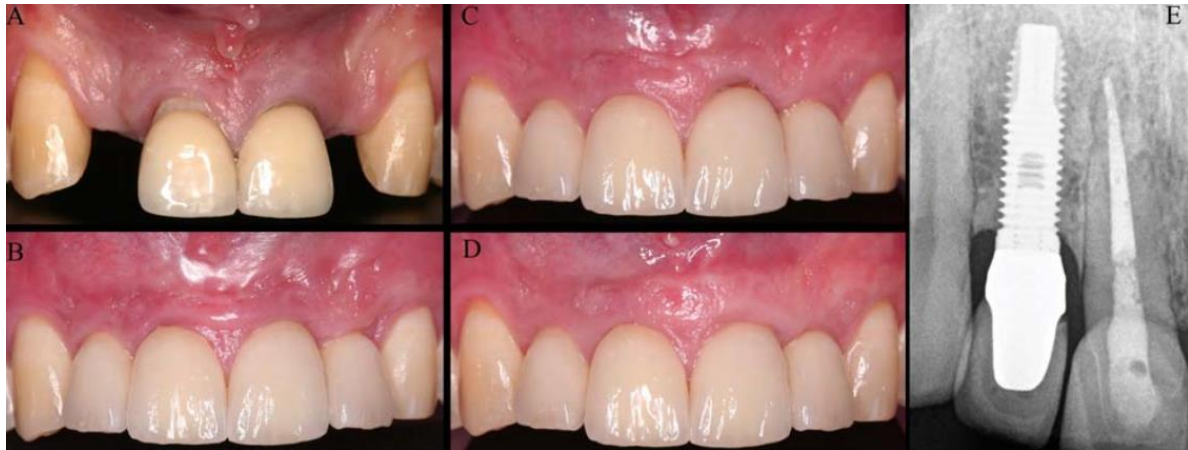

Figure 4 : D'après Verdugo et coll. (69), (A) vue pré-opératoire. (B) Incisives latérales, vue à la pose des couronnes implanto-portées sur sites greffés par blocs autogènes. (C) Récession gingivale inesthétique d'origine traumatique sur 21 avec exposition de la limite prothétique et de la racine. (D) Vue à 10 ans, la récession sur 11 avait été corrigée par une greffe de tissu conjonctif. (E) Radiographie à 10 ans montrant la stabilité osseuse

Il semble donc que, d'un point de vue biologique, immunologique, voire médico-légal, l'os autogène ait fait preuve de sa supériorité. Les greffes osseuses autogènes ayant maintenant un recul de plus de vingt ans dans leurs indications pré-implantaires et étant toujours considérées, à l'heure actuelle, comme la technique de choix en matière de reconstruction osseuse. Cependant, ses limites nous empêchent de le considérer comme matériau idéal.

II/2.2) Ses limites : morbidités et résorption

L'utilisation de blocs autogènes cortico-spongieux prélevés intra-oralement, à la symphyse ou au ramus, est un protocole chirurgical largement employé dans la reconstruction de larges défauts horizontaux et/ou verticaux en chirurgie maxillo-faciale. Dans ces indications, le greffes en blocs autogènes restent le gold standard et donc le premier choix de la plupart des cliniciens. Les blocs autogènes ont des caractéristiques ostéogéniques et ostéoinductives fournissant des cellules et des molécules bioactives comme les protéines morphogénétiques de l'os (BMP) pour induire la formation osseuse aboutissant à l'incorporation de la greffe à l'os hôte.

Cependant, il y a trois inconvénients importants à observer. D'abord, la morbidité causée par le prélèvement au niveau du site donneur. Ensuite un taux de résorption significatif (de 18 à 60% d'après la littérature) du volume augmenté initial. Enfin, la littérature manque encore d'études à long terme et bien documentées, n'analysant pas seulement le taux de succès d'implants placée après une procédure d'augmentation osseuse, mais calculant aussi le taux de préservation du volume d'os augmenté dans le temps (66).

Jacotti (26) considère le prélèvement autogène comme une chirurgie supplémentaire qui résulte en une augmentation de la morbidité, du temps opératoire et du coût. Et il est parfois impossible de récolter une quantité suffisante d'os chez le même patient.

Paul Tessier, qui en pratiqua plus de 9 000, écrivait dans un commentaire d'article : « pour le patient, c'est un handicap souvent douloureux. Pour le chirurgien c'est du temps passé, dit temps perdu ».

Le prélèvement autogène allonge la durée d'intervention et peut imposer une anesthésie générale en cas de prélèvement extra-oral. Son principal inconvénient reste son coût biologique. Quel que soit le site, il existe des morbidités plus ou moins fréquentes associées au prélèvement. Douleurs et infections chroniques, fractures iatrogènes, et faible résultat esthétique étant les plus cités dans la littérature. Des inconvénients moins souvent cités sont aussi à prendre en compte : la diminution de l'activité biologique chez une patientèle âgée, et la perte osseuse résultant d'une ostéoporose primaire ou secondaire, qui affecte la consistance des greffes osseuses aussi bien qu'elle affecte le reste du squelette (21).

Prélèvements extra-oraux :

Le prélèvement tibial, principalement donneur spongieux, ne permet pas de disposer d'une greffe en bloc mais uniquement particulaire, limitant les techniques de reconstruction.

Les prélèvements de calvaria auraient de faibles morbidités mais les études sont manquantes pour les évaluer d'après les auteurs. Ce prélèvement a l'avantage de fournir une grande quantité d'os disponible et de même origine embryologique que l'os des maxillaires. L'os étant très corticalisé, les blocs osseux provenant du pariétal se résorbent moins après cicatrisation que les blocs d'os spongieux ou cortico-spongieux provenant de la crête iliaque (70) (71), mais rappelons qu'un os très corticalisé peut devenir un frein à l'ostéointégration implantaire. De plus, outre les complications précoces possibles comme l'hématome ou l'exposition de dure-mère per-opératoire, le site de prélèvement peut former une dépression crâniale, et un traumatisme sur une calvaria fragilisée par un prélèvement osseux présente un risque vital (72).

Les prélèvements iliaques, ont été bien documentés et depuis longtemps, du fait de leur utilisation importante en orthopédie. Les complications les plus fréquentes sont les douleurs post-opératoires persistantes après plusieurs semaines ou plusieurs mois (34%), et la perturbation de la marche (25%). Elles sont significativement moindres en cas de prélèvement postérieur plutôt qu'antérieur de la crête. Les douleurs post-opératoires et la perturbation de la marche sont retrouvées chacune dans 17% des cas avec ce prélèvement postérieur. De plus, le site postérieur permet le prélèvement d'un volume osseux supérieur au prélèvement iliaque antérieur. Il impose par contre un décubitus dorsal ou latéral qui allonge la durée d'intervention, ce qui rend le prélèvement postérieur peu pratiqué en chirurgie pré-implantaire.

Une étude récente a eu pour objectif de comparer les prélèvements intra-oraux (qu'ils soient symphysaires, ramiques ou tubérositaires) aux prélèvements iliaques (73). Ici l'os prélevé était broyé et mélangé dans les mêmes proportions à une matrice d'os allogénique déminéralisée, le tout étant greffé en comblement sinusien ou en apposition péri-implantaire lors de la pose d'implant.

Aucune différence significative n'a été mise en évidence concernant La stabilité implantaire et la densité osseuse respectivement à 6 mois et un an. Cependant, le groupe des prélèvements intra-oraux a montré une moindre résorption osseuse verticale et des valeurs de profondeur de poche péri-implantaire ainsi que des saignements au sondage à des taux inférieurs comparés au groupe de prélèvements iliaques au long-terme (2 à 3ans). Le petit échantillon (36 patients), le caractère unicentrique et rétrospectif, la variété des sites donneurs intra-oraux dans cette étude imposent la relativisation dans l'affirmation que le prélèvement intra-oral apporterait plus de succès au prélèvement iliaque en termes de résorption et de complications péri-implantaires à moyen terme. Cependant elle a le mérite d'avoir voulu comparer deux sites donneurs principaux, eux-mêmes inclus dans le groupe du conventionnel gold-standard autogène.

Dans sa revue de la littérature, Chiapasco et coll. relèvent des différences notables en termes de résorption osseuse verticale selon le site donneur. Pour les greffes iliaques, les taux de résorption sont compris entre 12 et 60% de la hauteur initiale du greffon. Les meilleurs résultats ont été observés dans les reconstructions verticales prélevées sur calvaria, avec des taux de résorption de 0 à 15% de la hauteur initiale de la greffe. Mais les auteurs ont trouvé la littérature trop pauvre pour conclure sur la résorption verticale des greffes d'origine intra-orale (65).

Plus récemment en 2017, Gulinelli affirme aussi que les greffes provenant d'un site intra-oral donnent de meilleurs résultats par rapport aux greffes provenant de la calvaria ou de la crête iliaque, tout en rappelant qu'il n'existe aucun consensus concernant l'intégration des différents types de greffes (63).

Ainsi, bien que le prélèvement iliaque joue un rôle important dans les reconstructions cranio-faciales plus étendues, son utilisation est devenue négligeable dans le domaine de la reconstruction pré-implantaire (74)

Le prélèvement cortico-spongieux à la mandibule serait aussi préférable car les maxillaires ont une origine embryologique par ossification membraneuse, par opposition à l'origine endochondrale des sites donneurs extra-oraux, présentée comme potentiel facteur d'une plus grande résorption de ces greffes (75).

Prélèvements intra-oraux :

Nkenke (76) observe en 2001 dans une étude prospective sur 20 patients ayant subi un prélèvement mentonnier, un taux de complications post-opératoires en termes d'hypo/hyperesthésie d'intensités variables sur le territoire du nerf alvéolaire inférieur, ou une perte de sensibilité pulpaire des canines ou prémolaires mandibulaires atteignant 11,4% à un an.

La revue de la littérature des mêmes auteurs en 2014 (57) sur l'ensemble des greffes autogènes, intra et extra-orales, confirme cette analyse. Le prélèvement mentonnier, malgré son accès plus facile et le volume disponible plus important, a vu sa pratique diminuer par rapport au prélèvement ramique en cas de prélèvement intra-oral, du fait de ses morbidités. Une altération de la sensibilité des incisives est retrouvée dans 29% des cas et des paresthésies et/ou dysesthésies labio-mentonnières dans 9,6% des cas (77). Deux nécroses dentaires sont décrites sur les 282 dents en regard des prélèvements. De plus, une déhiscence des berges du site donneur est survenue dans 10,7% des cas, compliquant les suites opératoires du patient.

Dans leur revue systématique de la littérature de 2016, sur 259 greffes avec au moins 6 mois de suivi, Reininger et coll. (78) confirment : la prévalence et la sévérité des complications sont supérieures pour le prélèvement symphysaire comparé au prélèvement ramique. D'après les auteurs de la revue « Quand l'objectif du plan de traitement est de réduire au minimum la morbidité du patient, le prélèvement devrait être réalisé sur la branche montante mandibulaire. », bien que « même le prélèvement de ce site peut conduire à des séquelles significatives ».

Misch rappelait déjà que si le ramus semble plus favorable, il est pourtant plus propice au dommage du nerf alvéolaire inférieur, par opposition au dommage de ses branches mentales en symphysaire (77).

Reininger et coll., plus récemment en décembre 2017, ont cherché des alternatives au ramus et à la symphyse dans les sites donneurs intra-oraux (55). D'après leur revue systématique de la littérature, des blocs cortico-spongieux peuvent être prélevés au processus coronoïde de la mandibule, sur le mur antérieur du sinus, sur le processus zygomatique, au palais en regard du site à greffer, aux tubérosités maxillaires et enfin sur les exostoses. Même si les morbidités semblent généralement plus faibles, le volume d'os obtenu paraît insuffisant pour des moyens ou grands défauts. Le prélèvement au processus coronoïde, difficile d'accès et nécessitant une anesthésie générale, semble être le moins intéressant en reconstruction pré-implantaire pour les auteurs.

L'inventaire comparatif des coûts et morbidités de ces différents sites donneurs nous orienterait donc, lorsque le volume osseux nécessaire le permet, à choisir le prélèvement ramique (79).

Pour conclure, l'os autogène est resté pendant des années le gold standard pour la reconstruction des crêtes alvéolaires. Cependant, l'invasion chirurgicale du site donneur, les limites en quantité d'os prélevé les morbidités associées (risque d'infection, saignement, douleur, œdème, dommages nerveux ou vasculaires type paresthésie ou hypotonie musculaire, risques de récessions gingivales ou de perte de vitalité dentaire (23)) sont des problématiques cliniques à prendre en compte. Aussi, le surcoût de la durée opératoire augmentée et parfois de l'anesthésie générale, dépasse souvent celui des substituts. De plus, la résorption de l'os autogène après l'augmentation est un facteur indésirable qui pourrait compromettre la stabilité à long terme (80).

C'est face à ce coût, principalement biologique, que des alternatives ont été recherchées, en comparant leurs différentes propriétés, en particulier l'ostéoinduction (81).

II/3. Les blocs allogéniques

II/3.1) Généralités et classification des blocs allogéniques

L'os allogénique est un matériau bien établi depuis de nombreuses années en chirurgie dentaire et orthopédique. Les particules de ce matériau ont montré une résorption quasiment complète et leur remplacement par de l'os vital nouveau en 8 à 10 mois dans les sinus maxillaires. L'os nouvellement formé possède les mêmes qualité et densité que l'os résiduel du patient. Il a aussi été utilisé avec succès dans le traitement des lésions parodontales et des atteintes de furcation. Les implants placés dans des alvéoles comblées 4 à 7 mois auparavant avaient un taux de survie à 3 ans de 97,6%. Même de grands défauts après résection de tumeurs excédant 100 cm³ ont pu être reconstruits avec succès avec ce matériau. Dans un essai clinique prospectif randomisé étudiant la cicatrisation de fractures de radius greffées, les résultats ont été identiques à ceux avec de l'os autogène (82).

Ces blocs osseux proviennent soit de patients décédés (dans le cadre du prélèvement massif d'os), soit de patients vivants (têtes fémorales récupérées lors d'arthroplastie de la hanche). L'accès à ces produits auprès de banques de tissus agréées élimine la nécessité de prélever de l'os autogène et la quantité osseuse disponible est virtuellement illimitée (83).

La moelle osseuse est vascularisée. Elle est donc la partie potentiellement responsable de la transmission d'agents pathogènes infectieux. C'est pourquoi cette partie, composée des fractions stromale et hématopoïétique, est souhaitée absente lors des allogreffes pour n'en garder que le squelette (fig.5).

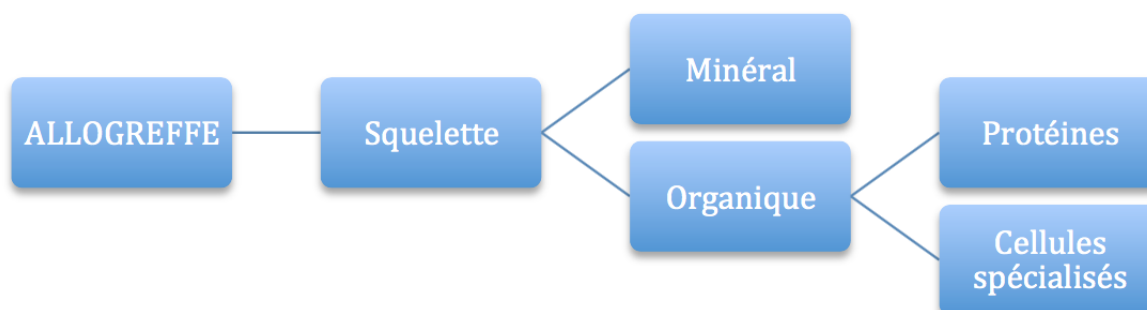


Figure 5 : Schéma de la composition d'une allogreffe d'après Tulasne et coll. (53)

Les allogreffes sont classées en fonction des traitements physico-chimiques que subit le fragment après son prélèvement. Ces traitements vont influencer de façon capitale sur l'antigénicité, la consistance et la résistance du matériau.

Elles peuvent être divisées en quatre familles :

- **L'os frais congelé minéralisé** : FFBA (*Fresh-Frozen Bone Allograft*). Greffes subissant une conservation à froid diminuant leur dégradation et leur antigénicité (la congélation réduit le risque de transmission de VIH à 1/1.800.000) (84). Elles ne subissent pas d'autres traitements visant à les stériliser afin de ne pas dénaturer les tissus et de ne pas réduire leur résistance mécanique. Elles ne sont pas utilisées en chirurgie pré-implantaire en France du fait de leur antigénicité résiduelle et de leur difficulté de stockage, et y sont réservées à un usage orthopédique.

Allogreffes viro-inactivées :

- **L'os déprotéinisé** : Biobank®, TBF®. La moelle osseuse et les lipides sont éliminés et leur trame minérale est conservée avec des résidus collagéniques, puis les virus et prions sont éliminés par traitement chimique. On procède ensuite à leur déshydratation pour réduire encore leur antigénicité et les risques infectieux. Cette déshydratation se fait par solvant (Puros®), par lyophilisation (TBF®) ou plus récemment par évaporation chimique (Biobank® et procédé Supercrit®). Les allogreffes partiellement déprotéinisées montreraient une meilleure stabilité et une facilité de fixation par vis d'ostéosynthèse supérieures à l'os lyophilisé déminéralisé ou aux blocs xénogéniques complètement déprotéinisés (82).

- Deux familles d'os viro-inactivé lyophilisé se distinguent par un traitement supplémentaire :

- **L'os lyophilisé non déminéralisé** : FDBA (*Freeze-Dried Bone Allograft* ou *FDBA* (freeze-drying signifiant lyophilisation pour extraire la phase aqueuse par le froid) les trames minérales et organiques sont conservées ; le matériau subit un lavage et une stérilisation par rayon gamma (Irradiated Cancellous Bone)

- **L'os lyophilisé déminéralisé** : DFDBA (*Demineralized Freeze-Dried Bone Allograft*). Le processus de déminéralisation par de l'acide élimine le calcium et expose les protéines morphogénétiques inductrices de l'os (BMP) présentes dans le tissu, ce qui va permettre la différenciation des cellules mésenchymateuses en ostéoblastes. Même si certaines études vont dans le sens d'un pouvoir ostéo-inducteur grâce aux BMP (85), le DFDBA a comme souci majeur de ne pas avoir de qualité standardisée. D'après Surmenian, le DFDBA manque de consistance car, lors de son traitement, la trame osseuse est altérée. Il a donc un faible potentiel de maintien d'espace (86).

Au contraire, Aslan et coll. se satisfont de l'élasticité conférée au bloc allogénique par ce traitement : elle supprime la nécessité de préparer le site receveur ou le bloc.

De plus, du fait de cette déminéralisation, les blocs osseux en DFDBA ne sont pas visibles radiographiquement par CBCT pendant la phase de cicatrisation. Ce qui complique ce mode d'évaluation pour la mesure et le contrôle du matériau greffé (87).

Giannoudis résume en 2005 les conséquences des traitements sur les caractéristiques de ces matériaux de greffe osseuse(22) :

Tableau 3 : caractéristiques des autogreffes et allogreffes. D'après Giannoudis et coll. (22)

Bone graft	Structural strength	Osteoconduction	Osteoinduction	Osteogenesis
Autograft				
Cancellous	No	+++	+++	+++
Cortical	+++	++	++	++
Allograft				
Cancellous				
Frozen	No	++	+	No
Freeze-dried	No	++	+	No
Cortical				
Frozen	+++	+	No	No
Freeze-dried	+	+	No	No

Carole Leconte précise en 2016 qu'un élément de traitement est bien souvent éludé malgré son importance quand on parle de biomatériaux : le taux de lipides résiduels. En effet, les procédés de préparation des allogreffes vont être plus ou moins efficaces pour éliminer les lipides de la moelle osseuse. Il est connu que les lipides résiduels des allogreffes sont un véritable poison cellulaire. Ceci vient de la peroxydation des lipides lors de la stérilisation par rayonnements gamma (norme de stérilisation) qui induit la formation de composés cytotoxiques (88).

Les propriétés biomécaniques des blocs osseux allogéniques sont généralement similaires à celles de l'os autogène, même si certains procédés, comme la lyophilisation, peuvent significativement altérer la résistance des corticales (89). Aslan et coll. trouvaient l'élasticité du bloc en FDBA supérieure aux matériaux d'origine xénogénique ou alloplastique, à tel point qu'ils n'avaient pas besoin de recontourer le bloc ou d'adapter le site receveur au moment de sa fixation. Les bords avaient simplement été émoussés en amont.

En France, seule la famille de l'os déprotéinisé a l'autorisation de l'Agence nationale de sécurité des médicaments et des produits de santé (ANSM). Notons que le Puros[®], proposé par Zimmer Dental, a récemment perdu son autorisation en France.

L'utilisation de blocs d'os allogénique permet d'obtenir la quantité nécessaire d'os avant la chirurgie, élimine les risques liés au prélèvement osseux autogène, diminue le temps opératoire et, donc, les suites postopératoires.

Cependant, contrairement à une autogreffe, un greffon allogénique est plus sensible à l'infection : s'il est contaminé lors de sa manipulation ou lors d'une exposition secondaire, cela entraîne la perte totale du greffon dans 39 % des cas (90).

II/3.2) Efficacité des blocs allogéniques en greffe d'apposition conventionnelle

Philippe Jabby, dans sa revue systématique de la littérature de 1950 à 2015 (91) réalisée afin d'évaluer l'efficacité et la prédictibilité des allogreffes minéralisées en bloc dans la reconstruction de défauts osseux avant implantation, a apporté les conclusions suivantes.

La technique était commune à toutes les équipes concernant l'hydratation du greffon, l'abord du défaut, la préparation du site receveur, et la fermeture du site. Le bloc était réhydraté dans une solution stérile avant d'être mis en forme par un instrument rotatif. La voie d'abord comprenait une incision crestale et deux incisions de décharge. Les corticales de l'os natif étaient systématiquement perforées à l'aide d'un instrument rotatif en regard de la greffe. La laxité du lambeau était obtenue par des incisions du périoste à la base du lambeau. Au vu de ces résultats, il apparaît que la perforation du site receveur pour faciliter la revascularisation de la greffe semble consensuelle, quel que soit le site greffé.

Les matériaux adjoints au bloc diffèrent d'une série à l'autre sans qu'il soit possible de déterminer le rôle de chacun. La présence ou non d'une membrane, ou l'ajout d'un facteur de croissance comme le plasma riche en plaquette (PRP) ou le facteur de croissance recombinant dérivé des plaquettes (rhPDGF-BB) pourraient modifier la cicatrisation des blocs.

Résultats cliniques : au total, 205 patients ont reçu 305 blocs. Le taux de survie des greffes varie entre 93% et 100% avec une moyenne de 98,8 %. Les sites anatomiques concernent aussi bien le maxillaire que la mandibule, en secteur antérieur, prémolaire et postérieur.

93% des greffons sont cortico-spongieux et 7% uniquement spongieux. Dans 52% des cas un matériau particulière est positionné avec le bloc et dans 78% des cas une membrane recouvrait la greffe. Le gain horizontal moyen était de 3,6 mm et la seule étude ayant évalué le gain en hauteur rapporte un gain de 2,3 mm (1 à 5 mm sur 25 greffes). Ces résultats sont comparables à ceux obtenus avec l'os autogène (57).

396 implants ont été mis en place dans l'os allogénique. Leur taux de survie moyen est de 99,8% (98,8 à 100%) avec un délai moyen d'implantation de 5 mois.

Schlee et coll, plus récemment en 2017, prennent comme critère Pink Esthetic Score, et ne trouvent pas de différence significative dans l'appréciation du résultat d'implants posés dans des blocs greffés autogènes versus allogénique

Résultats histologiques : les auteurs s'accordent sur une néoformation osseuse avec présence d'os vital, le plus souvent immature, parfois lamellaire, sans signe de réaction inflammatoire. Une présence résiduelle d'allogreffe non vivante est souvent rapportée.

D'après les auteurs, les similarités histologiques et histomorphométriques retrouvées dans la comparaison entre allogreffes et autogreffes et/ou os natif expliquent les taux de succès implantaire identiques entre les implants placés de l'os natif et ceux placés dans de l'os allogénique. Ces résultats semblent montrer la capacité des blocs allogéniques à produire une néoformation osseuse, de qualité identique à celle de l'os natif. La différence de torque semble être expliquée par l'épaisseur de la corticale, plus fine dans les sites greffés.

Échecs et complications des greffes : Keith et ses collaborateurs rapportent dans leur série le plus haut taux d'échec (7%) et l'attribuaient à une mauvaise mise en forme du greffon, une inadaptation prothétique ou une infection. 70% de ces échecs étaient localisés aux secteurs postérieurs mandibulaires et 86% d'entre eux surviennent dans les 12 mois suivant la greffe (92). Les principales complications rapportées par les auteurs sont l'exposition précoce du greffon (dans les 6 mois) par réouverture des berges, et l'infection. Elles n'impliquent pas forcément l'échec de la greffe. Seuls Novell et ses collaborateurs, dont le suivi est le plus important (jusqu'à 5 ans), décrivent une exposition tardive de 2 greffons par fenestration muqueuse sans pouvoir l'expliquer. Ces expositions ont lieu entre 2 et 3 ans après la greffe. Les auteurs ne rapportent pas de complications ou d'échecs plus importants en fonction de la dimension augmentée (93). C'est dans cette étude que le seul cas de fracture du greffon est rapporté. Les propriétés mécaniques des allogreffes minéralisées, spongieuses ou corticales, semblent suffisantes pour pouvoir être utilisées en apposition, malgré les traitements de stérilisation.

Le taux de complication rapporté des allogreffes en bloc (0 à 15%) semble inférieur à celui des blocs autogènes (30% selon la revue de Nkenke et ses collaborateurs). Le type de complications est identique (exposition et/ou infection). L'absence de cellules vivantes au sein des allogreffes ou leur traitement de stérilisation ne semble pas prédisposer les blocs allogéniques à plus de complications, par rapport aux blocs autogènes.

Résorption des allogreffes et comparaison à la greffe autogène : la résorption, quand elle est évaluée, est jugée faible ou inexistante (92) (94). Keith et ses collaborateurs rapportent l'absence de résorption dans 69% des cas. Ils notent une légère résorption, non pathologique, de zones limitées et/ou autour de la tête de vis, inférieure à 1 mm dans 26% des cas et comprise entre 1 et 2 mm dans 5% des cas. On retrouve cette stabilité dimensionnelle de la greffe dans les études de Pendarvis, Peleg et Wallace.

Ces résultats semblent équivalents à ceux des blocs autogènes, bien que les comparaisons soient difficiles en raison du manque de données sur les allogreffes, et de la diversité des matériaux employés en complément des blocs.

Misch et ses collaborateurs mesurent une résorption en largeur à 6 mois sur les blocs mentonniers ou ramiques de 0 à 25% sans membrane (77).

Chiapasco et ses collaborateurs rapportent une résorption en hauteur et en largeur entre 4 et 7 mois des blocs ramiques de 1,86 mm sans membrane et de 0 mm avec membrane autogène (périoste crânien) (95). Les mêmes mesures des blocs calvariaux sont de 0,64 mm sans membrane et de 0,15 mm avec membrane.

Dans une autre étude, Chiapasco et ses collaborateurs mesurent la résorption en hauteur entre 4 à 7 mois de l'os ramique et de la calvaria en bloc. La résorption moyenne est de 0,42 mm pour le ramus, et 0,18 mm pour la calvaria, avec xéno greffe particulaire par-dessus le greffon et membrane collagène (96).

Wiltfang et ses collaborateurs rapportent un taux de résorption en hauteur supérieur à 20% à 12 mois et de 40 % à 3 ans sur les blocs iliaques sans membrane (97).

Sbordone et ses collaborateurs mesurent la résorption des blocs iliaques cortico-spongieux utilisés en largeur et/ou en hauteur à 6 ans (71). Les résultats sont bien plus négatifs puisqu'ils retrouvent une résorption de 87% à la mandibule et de 100% au maxillaire sur 24 greffons. Cette étude, bien qu'elle concerne des greffes autogènes, soulève la question de la stabilité à moyen ou long terme des greffes osseuses allogéniques provenant de ce site. Dans la littérature, peu d'études disposent d'un suivi supérieur à 1 an. Novell et ses collaborateurs ont suivi leurs patients recevant des blocs allogéniques jusqu'à 5 ans, et ne notent aucune perte implantaire. Ce qui ne renseigne pas sur la résorption de leurs greffes. En effet il est intéressant de constater que malgré les résorptions annoncées, le taux de succès implantaire à 6 ans dans l'étude de Sbordone et coll. est de 100%. L'ostéointégration est maintenue par l'os natif restant. Une étude évaluant spécifiquement la résorption des blocs allogéniques à long terme est nécessaire.

En conclusion, la littérature montre de bons taux de survie des greffons allogéniques, en particulier au niveau des sites antérieurs maxillaires (environ 92 %).

Pour Keith et coll., 71 % des échecs correspondraient à des sites mandibulaires postérieurs. De même, un taux de survie de seulement 79,3 % est retrouvé par Nissan et coll. pour 29 allogreffes mandibulaires postérieures. Les taux de survie des implants sont similaires à ceux posés dans des autogreffes, et ce quel que soit le type d'allogreffes utilisé (FFBA, DFDBA, FDBA, os déprotéinisé). Sur une dizaine d'études, plus de 1000 implants ont été posés dans des os ayant subi une allogreffe, avec un taux de survie implantaire moyen de plus de 95 % sur 3 à 5ans.

Néanmoins, les études sur les allogreffes sont moins nombreuses et ont souvent un recul inférieur aux études sur les autogreffes.

Le succès d'une greffe, quelle que soit son origine, va dépendre de son immobilisation, de son adaptation au site receveur et du bon recouvrement tissulaire.

L'utilisation d'os allogénique permet de supprimer le 2ème site chirurgical, d'éviter la morbidité du site donneur et de diminuer le temps opératoire. Son utilisation génère probablement moins de stress et d'inconfort pour les patients, par rapport à un prélèvement autogène. Il présente également l'avantage d'être de forme standardisée, avec une partie

spongieuse, et une partie corticale. La partie spongieuse est simple à adapter et permet une légère compressibilité, améliorant le contact avec l'os du patient. Elle facilite la pénétration des vaisseaux sanguins par les multiples lacunes au sein du greffon et donc la revascularisation rapide du bloc. La partie corticale confère la résistance mécanique nécessaire pour supporter le vissage, sans fracturer. L'os cortical confère aussi la rigidité adéquate pour supporter la tension des tissus mous sus-jacents (par contraction des tissus ou inflammation) et/ou la pression fonctionnelle et est moins susceptible à la résorption. Il permet donc de protéger l'os spongieux d'une résorption importante, par contraction des tissus ou par l'inflammation c'est pourquoi l'intérêt des membranes pour prévenir la résorption de la greffe est toujours discuté dans les greffes en blocs (91) (98).

Ceci explique qu'aujourd'hui, les allogreffes sont l'alternative préférée aux autogreffes pour les chirurgies de greffe osseuse ; en particulier l'os allogénique minéralisé cortico-spongieux pour la régénération osseuse en dentisterie pour remplacer le bloc autogène (98).

Blume ajoute que les allogreffes lyophilisées représenteraient la meilleure option pour leur faible taux d'échec, leur résorption minimale, et le haut taux de survie implantaire (99).

Néanmoins, les greffons allogéniques, pour éliminer tout risque de contamination croisée, sont de plus en plus dépourvus de matières organiques. Les blocs sont donc fragiles, plus permissifs à l'infection et tolèrent moins bien l'imprécision. Les causes d'échec sont liées au mauvais contour du bloc (celui-ci doit être le plus adapté possible au défaut), à sa contamination pendant la phase d'adaptation, ou à son exposition lors de la cicatrisation (il faut impérativement réussir à refermer le site en première intention et sans tension).

Contrairement à une autogreffe, un greffon allogénique contaminé lors sa manipulation ou lors d'une exposition secondaire entraîne la perte totale du greffon dans 40 % des cas.

On constate sur l'allogreffe une pénétration vasculaire retardée, la lenteur de formation osseuse, de plus hauts taux de résorption et la possibilité d'immunogénicité et la transmission de maladies. Concernant ce dernier aspect, les progrès dans l'analyse, l'évaluation et les techniques de traitement ont significativement réduit le risque d'infection par allogreffes.

Cependant, la stérilité totale est un concept en pratique vain pour tout tissu humain, et dans le futur proche, il est probable que les allogreffes soient remplacées par les matériaux synthétiques (100).

II/4. Les blocs alloplastiques

D'après les statistiques, plus de deux millions de procédures de greffes osseuses sont réalisées chaque année, avec une augmentation annuelle de 13% de ces procédures, dans les différents domaines d'application : orthopédie, dentisterie et neurochirurgie. La population vieillissante à la fois dans les pays développés et ceux en développement, il y a une augmentation massive de la demande en matériaux de greffe osseuse menant à une intégration et un temps de convalescence rapides. De plus, les inconvénients bien connus des autogreffes (comme exposés précédemment : quantité de tissu disponible, douleur, morbidité du site donneur et allongement du temps chirurgical) ainsi que des allogreffes (problématique du rejet et inquiétudes sur le risque de transmission de pathogène), les greffes osseuses synthétiques et « xélogreffes » suscitent un grand intérêt pour la réparation osseuse (101).

Les matériaux alloplastiques ont l'avantage d'être disponibles en quantité illimitée et ne risquent pas de transmettre un agent pathogène. La majorité d'entre eux sont des verres bioactifs ou des céramiques de phosphate de calcium (principalement l'hydroxyapatite (HA)

en chirurgie osseuse), d'origine naturelle comme l'hydroxyapatite de corail, ou synthétique comme l'hydroxyapatite synthétique, le phosphate tricalcique (β -tricalcium phosphate : β -TCP) et le calcium phosphate biphasique (BCP = HA + TCP) (81). Ils ont une structure voisine de celle de la trame minérale de l'os humain et sont uniquement ostéoconducteurs. Leur résistance mécanique, souvent considérée comme faible (59) explique que leur utilisation en bloc est moins reportée dans la littérature.

L'HA est considérée comme ostéoconductive et peu résorbable (2 à 5 ans), tandis que les phosphates calciques et leurs mélanges sont aussi ostéoconducteurs mais se résorbent plus rapidement (environ 1 an), laissant un espace à la régénération osseuse qui utilise les ions en même temps relargués : calcium et phosphate. En général, pour les petits défauts, la cicatrisation osseuse est plus rapide en utilisant du β -TCP plutôt que de l'HA. Cependant, pour les défauts plus larges la résorption du β -TCP est trop rapide et l'espace de régénération ne peut pas être comblé assez rapidement par l'os nouvellement formé. Pour cette raison, des associations de HA et β -TCP ont été évaluées. La β -TCP a aussi fait l'objet d'études pour la conception de trames, mais les résultats obtenus étaient moins satisfaisants que ceux avec trame en HA (102).

Un inconvénient des échafaudages en HA est la difficulté à y placer des implants. C'est pourquoi l'HA est généralement combinée au sulfate de calcium, (CaSO_4) qui est complètement résorbable (résorption rapide en 6 à 12 semaines (103)).

Certaines propriétés idéales d'un substitut osseux ont déjà été évoquées : biocompatibilité, excellente ostéoconductivité, résistance appropriée, et une aisance de mise en forme pour compenser complètement le défaut osseux. Les céramiques phosphocalciques à base d'hydroxyapatite poreuse pourraient réunir ces critères. Les matériaux à base de calcium phosphate sont employés en tant que substituts osseux depuis plus de 30 ans, en chirurgies orthopédique, dentaire et maxillo-faciale. En particulier, l'hydroxyapatite corallienne est un calcium phosphate issu du corail. En utilisant le procédé Replamineform (signifiant la réplique de la forme d'espèces vivantes), le squelette naturel en calcium et carbonate est chauffé et ainsi transformé en hydroxyapatite, qui est l'élément constitutif de la phase cristalline de l'os naturel (104).

Pour obtenir des résultats favorables, la greffe doit répondre aux prérequis fondamentaux de ce type de procédure : un apport vasculaire suffisant, une interface intime entre la greffe et les cellules ostéogéniques du site receveur ainsi que la stabilité mécanique de la greffe. Comme les ostéoblastes nécessitent une forte saturation en oxygène pour la production de la matrice osseuse, une haute perméabilité de la greffe au réseau vasculaire est indispensable pour une régénération osseuse efficace.

Marlstrom souligne : deux des caractéristiques principales de ces échafaudages sont leur porosité et leur composition chimique (105).

De nombreux chercheurs ont exploré la taille et l'interconnectivité des micropores des matériaux céramiques à base d'hydroxyapatite poreuse par rapport à l'ostéoconductivité résultante de ces matériaux céramiques. Une taille optimale de ces pores entre 150 et 400 μm a été établie comme le critère le plus important pour une croissance osseuse continue dans une trame poreuse. Une taille trop petite de ces pores conduit à la formation d'un tissu ostéoïde non minéralisé voire uniquement fibreux (106).

Ces matériaux ont une porosité appropriée à la diffusion des nutriments et à l'invasion vasculaire (angiogénèse) provenant des tissus environnants, et une chimie de surface qui permet aux cellules une adhésion et une expression du phénotype ostéogénique. De plus, l'hydroxyapatite poreuse possède une résistance mécanique appropriée à sa mise en forme. L'hydroxyapatite poreuse est un matériau plus résorbable et plus ostéoconducteur que l'hydroxyapatite dense, bien que sa résistance mécanique décroisse exponentiellement quand la porosité augmente. Des tests mécaniques ont montré qu'un diamètre de pores entre 400 et 1200 μm lui conférerait un module de compression et de résistance comparable à l'os humain trabéculaire craniofacial (102).

Les avancées en conception et fabrication assistées par ordinateur ont permis de contrôler précisément l'architecture interne et externe de ces échafaudages minéraux pour la régénération osseuse, offrant une réelle alternative à la reconstruction osseuse basée sur l'auto ou l'allogreffe (25) (80). En effet, les échafaudages sont aujourd'hui conçus par robots, selon les principes de l'impression 3D, qui permettent un contrôle de la porosité à 3 degrés : macroporosité (plus de 50 μm), microporosité (de 1 à 50 μm) et submicroporosité (moins de 1 μm) (107) :




Figure 6 : échafaudage en hydroxyapatite conçu par prototypage rapide (frittage) : degrés de porosité : (1) : macro ; (2) micro ; (3) submicro. D'après Cesarano et coll, (107)

La macroporosité est créée directement par le processus robotisé d'impression, lors de l'ajout des couches successives par le positionnement et l'espacement de la baguette d'impression entre les incréments. Ainsi des chemins précis et continus de porosité sont créés dans l'échafaudage, typiquement de 100 à 600 μm .

Les micropores peuvent être créés en incorporant des microbilles « porogènes » dans la suspension céramique avant son extrusion : si la fraction de billes est correcte, elles créeront

un espace ouvert et interconnecté de micropores. De plus, ces micropores peuvent servir de réservoirs pour la libération locale de facteurs de croissance induisant la formation osseuse et la vascularisation. Les submicroporosités peuvent être contrôlées (nombre et taille) en variant la température à laquelle l'échafaudage en HA est fritté, comme pour toute céramique. Ces submicroporosités pourraient induire la vascularisation et la croissance osseuse grâce aux interactions de surface avec les cellules : par exemple en créant des loges que les ostéocytes rejoindraient pour s'y attacher.

En effet, dans les greffes alloplastiques en blocs, la trame minérale seule semble insuffisante pour la régénération des défauts osseux de grande taille. L'association de blocs alloplastiques avec des protéines à haut pouvoir inducteur de l'os est aujourd'hui explorée. Des études récentes ont montré que l'addition de la protéine humaine recombinante morphogénétique osseuse rhBMP-2 a augmenté la régénération osseuse de différents blocs alloplastiques chez l'animal (108). Malgré le caractère encourageant de ces études, de plus amples investigations sont nécessaires pour optimiser les caractéristiques de ces matériaux pour une application clinique.

Par ailleurs, durant les dernières décennies, les chercheurs ont montré qu'une grande variété d'ions pouvait être incorporée à la structure moléculaire de l'hydroxyapatite synthétique pour produire une composition minérale plus proche de celle du tissu osseux naturel. La substitution du calcium par ces ions « enrichis » dans le réseau d'hydroxyapatite a des effets significatifs sur ses propriétés physiques : comme les paramètres de ce réseau, la structure cristalline, la morphologie, la solubilité, la stabilité thermique, par rapport à l'hydroxyapatite non substituée. Il a été démontré, principalement sur des études in vitro ou sur modèle animal, que ces changements de structure de l'hydroxyapatite avaient des conséquences significatives sur les propriétés du matériau : physicochimiques, mécaniques et même biologiques (antimicrobiennes). Et donc un effet sur colonisation par les cellules osseuses et par conséquent sur la formation d'os nouveau et les processus de remodelage osseux. L'hydroxyapatite substituée paraît prometteuse, mais des études supplémentaires méritent d'être menées pour évaluer ses propriétés en termes de biocompatibilité, cytotoxicité, d'ostéointégration et de biodégradation pour produire un substitut osseux plus efficace (101)

Tableau 4: exemples de la modification de la formule chimique de l'hydroxyapatite par substitution ionique. D'après Ratnayake et coll (101)

Substitution	Empirical Formula	Substituted Ion	Production Method	Lattice Parameters		Mechanical Properties	Thermal stability
				a	c		
HA	$\text{Ca}_{10}(\text{PO}_4)_6\text{OH}_2$		Sol gel, wet chemical, mechanochemical, and microwave	9.421	6.884		Stable up to 1000°C. Above 1000°C HA decomposes to form β -TCP, α -TCP and CaO phases
Na	$\text{Ca}_{10-x}\text{Na}_x(\text{PO}_4)_6\text{OH}_2$	Ca	Hydrolysis, solid state reactions, and precipitation	↓	↑	NA	Stable up to 700°C. Above 700°C Na-HA decomposes to form a biphasic mixture containing HA and β -TCP
K	$\text{Ca}_{10-x}\text{K}_x(\text{PO}_4)_6\text{OH}_2$	Ca	Aqueous precipitation	↓	↓	NA	Stable up to 650-700 °C
Ag	$\text{Ca}_{10-x}\text{Ag}_x(\text{PO}_4)_6\text{OH}_2$	Ca	Coprecipitation, sol-gel, and microwave synthesis	↑	↑	↑	NA
Mg	$\text{Ca}_{10-x}\text{Mg}_x(\text{PO}_4)_6\text{OH}_2$	Ca	Wet chemical precipitation and hydrolysis	↓	↓	↑	Decreases. Stable up to 660-700°C, depending on the level of Mg^{2+} ion concentration.
Mn	$\text{Ca}_{10-x}\text{Mn}_x(\text{PO}_4)_6\text{OH}_2$	Ca	Solid state reactions and coprecipitation	↑	↑	↑	Stable up to 800°C. Above this temperature Mn-HA decomposes to form a biphasic ceramic containing Mn-HA and β -TCP

II/5. Les blocs xénogéniques

Les xéno greffes sont obtenues à partir de tissus d'origine animale. Elles peuvent provenir de corail, de seiche ou de mammifères. La plupart sont d'origine bovine. Elles sont le plus souvent céramisées à haute température, ce qui provoque la transformation de la trame phosphocalcique en hydroxyapatite biologique. Tous les éléments organiques sont détruits, de même que les agents pathogènes. Elles n'induisent pas de réaction immunologique et aucun cas de transmission n'a été rapporté à ce jour, même s'il reste possible en théorie. Rendues non viables, elles ont le statut de dispositifs médicaux. Il ne s'agit pas à proprement parler d'une xéno greffe - la greffe impliquant le transfert d'un tissu vivant - et on devrait plutôt parler de substitut osseux d'origine xénogénique. Ces substituts n'excluent pas le patient du don du sang.

Ce sont des matériaux uniquement ostéoconducteurs. L'ostéoconduction est principalement déterminée par les porosités de la trame du matériau, c'est un processus passif. Leur principal inconvénient est leur faiblesse mécanique. Deux études ont évalué leur efficacité en bloc chez l'Homme. Dans un essai randomisé sur 40 patients présentant une atrophie horizontale ou verticale, au maxillaire ou à la mandibule, Pistilli et ses collaborateurs greffent 20 blocs iliaques ou ramiques dans le groupe autogène, et 20 blocs spongieux d'origine équine dans le groupe xéno greffe (109). Le taux de survie des greffes est de 100% dans le groupe autogène et de 50% dans le groupe xéno greffe. Le taux d'échec des greffons xénogéniques à la mandibule était de 100% (7 blocs). Les auteurs expliquaient ces échecs par l'acellularité des blocs xénogéniques, par rapport à l'os autogène. L'absence de collagène et les traitements thermiques qu'elles subissent les rendent fragiles, c'est pourquoi elles sont surtout utilisées en particules dans les régénérations osseuses guidées ou les comblements d'alvéole.

Plus récemment, Slotte et collaborateurs (110) ont étudié l'apposition latérale de blocs cortico-spongieux d'origine bovine. L'histomorphométrie à 6 mois en moyenne a révélé un pourcentage d'os nouveau variant de 7,7% à 34,5%, la valeur la plus haute étant celle d'une biopsie réalisée à 14 mois pour cause de grossesse déclarée pendant l'étude. L'implantation fut un succès pour chacun des 9 patients et fut suivie d'une réhabilitation prothétique sans incident. Les résultats en greffe d'apposition sont aléatoires, aussi, elles sont rarement utilisées dans cette indication.

Néanmoins, un nouvel intérêt est porté envers l'apposition de blocs xénogéniques lorsqu'ils sont associés à des facteurs de croissance, la protéine recombinante rhBMP-2 notamment. L'approche est encore principalement testée in vitro et chez l'animal. Ce procédé permettrait de conserver l'avantage d'une résorption inférieure à celle de l'os autogène, tout en réduisant le temps de cicatrisation. Thoma et coll ont publié en 2018 les résultats d'un essai clinique randomisé contrôlé et bicentrique comparant l'apposition latérale de blocs xénogéniques chargés en rhBMP-2 versus le gold standard du bloc autogène, incluant 24 patients (111). Chez tous les patients, l'augmentation osseuse résultante a permis la pose d'implants 4 mois après la greffe. Les biopsies réalisées lors de l'implantation contenaient 50% de tissu minéralisé pour le groupe test, contre 75% pour le groupe contrôle.

Cette étude semble encourageante, mais d'autres études sur des plus grands échantillons et contrôlées à plus long terme sont nécessaires pour s'assurer de l'efficacité de cette approche. De plus, l'augmentation du coût liée à l'adjonction de facteurs de croissance aux greffes d'apposition est à ne pas négliger.

De Angelis rapportait un cas d'augmentation latérale en mandibule postérieure par bloc d'origine équine infusé du facteur recombinant dérivé des plaquettes rhPDGF-BB (112). L'histomorphométrie à partir de biopsies réalisées à 3 mois de cicatrisation, en même temps que la pose des implants, montrait une néo-formation osseuse déjà organisée fonctionnellement en ostéons et canaux de Havers. Bien que du matériau résiduel était visible, aucun infiltrat inflammatoire n'était décelé. On ne peut conclure que du caractère encourageant de ce report de cas au sujet de l'incorporation possible et potentiellement efficace de facteurs de croissances lors de greffes de blocs, notamment d'origine xénogénique.

En conclusion de cette partie, nous constaterons au sujet des augmentations osseuses par bloc d'apposition que :

- cette technique fait partie des plus indiquées en chirurgie osseuse pré-implantaire, notamment quand la régénération osseuse guidée trouve ses limites
- malgré les propriétés ostéogéniques de l'os autogène, ce matériau comporte aussi des limites liées aux morbidités associées à son prélèvement, et au temps supplémentaire qu'il confère à la chirurgie, mais aussi en termes de stabilité dimensionnelle, ceci variant avec le choix du site donneur
- les alternatives à l'os autogène comme les matériaux alloplastiques et d'origine allogénique voire xénogénique ont montré des résultats cliniques et histologiques satisfaisants lorsqu'ils sont apposés en blocs, et offrent des perspectives prometteuses en termes d'ingénierie tissulaire.

Mais, comme le rappelait Jacotti, quelle que soit la nature du matériau utilisé, la greffe d'apposition nécessite un bloc parfaitement adapté à son site receveur. De façon conventionnelle, le bloc est adapté pendant la chirurgie avec une fraise jusqu'à épouser parfaitement le défaut. C'est ainsi que le bloc est exposé à de nombreuses sources de contamination comme le contact prolongé avec les gants du chirurgien et les instruments, les fluides oraux du patient, et tout autre facteur environnemental. Ainsi, on peut dire que même avec une exécution parfaite du protocole chirurgical, le temps passé à réaliser la chirurgie influence le taux de complication et la possible infection du site receveur comme de la greffe. La personnalisation du greffon permet aujourd'hui de s'affranchir de ces inconvénients liés à son adaptation per-opératoire au site receveur, et peut même transcender la chirurgie osseuse d'apposition en bloc par l'utilisation de ressources modernes et variées dont nous disposons aujourd'hui, comme nous le décrivons ci-après.

III / PERSONNALISATION DES GREFFONS : APPORTS DE LA DENTISTERIE DIGITALE, PRINCIPES, CAS CLINIQUES ET TECHNIQUES CHIRURGICALES, ANALYSE DE LA LITTERATURE

Cet exposé repose sur une bibliographie sélectionnée d'après :

- une recherche sur PUBMED-MEDLINE effectuée sur la période de 1950 à Août 2018 avec les paramètres suivants :

Field 1: alveolar OR maxillary OR maxilla

Field 2: bone block OR graft

Field 3: customized OR custom made OR personalized OR cad-cam

- une recherche par moteur de recherche internet avec les mêmes mots clés, en français et en anglais.

Les critères d'inclusion étaient :

- études humaines,
- sur patients sans pathologie grave et sans contre-indication absolue à la chirurgie pré-implantaire,
- utilisant l'apposition d'un bloc personnalisé dans le cadre d'une chirurgie pré-implantaire,
- pour la correction de défauts osseux sans étiologie à caractère malin.

Les critères d'exclusion étaient :

- les études animales,
- les études appliquant une autre technique que l'apposition en bloc telle que le coffrage, la régénération osseuse guidée ou le comblement de sinus,
- utilisant l'os frais congelé lorsque le greffon était allogénique,
- dont les blocs étaient adaptés en bouche directement sur le site receveur.

La recherche initiale a retrouvé 245 articles ou thèses d'université principalement en anglais et parfois en français. La sélection s'est faite à la lecture du résumé ou de l'article entier et a permis de retenir 16 publications montrant l'application clinique d'apposition de blocs personnalisés : 10 d'origine allogénique (23) (26) (82) (91) (98) (99) (113) (114) (115) (116) , 2 d'origine xénogénique (117) (27), et 4 en matériau alloplastique (25) (80) (102) (118). Ces études sont des rapports des cas, sauf une qui est un essai clinique randomisé en bouche fractionnée avec comme groupe contrôle une régénération osseuse guidée avec l'os bovin (114).

III/ 1. Indications et principes justifiant la personnalisation exo-buccale du bloc

Indépendamment du matériau utilisé, les facteurs clés pour prédire un succès de greffe incluent une parfaite adaptation du bloc au site receveur pour augmenter la stabilité, et la préservation de l'apport vasculaire en respectant au mieux le lambeau et en assurant une fermeture berge à berge du site (98).

C'est en 2006 que Jacotti et collaborateurs décrivaient la première utilisation de la 3D en chirurgie pré-implantaire (113). Approuvant déjà l'utilisation de blocs allogéniques pour sa suppression d'un site donneur et de ses inconvénients (développés dans la partie précédente), leur objectif était de simplifier encore cette chirurgie d'apposition. La précision de préparation imposée pour l'adaptation du greffon au défaut osseux augmente le temps et le stress de la procédure. La préparation du greffon en amont de la chirurgie permet ainsi de s'en affranchir, et d'augmenter l'adaptation du greffon. En effet, cette technique permet au chirurgien d'évaluer le greffon et son adaptation de points de vue bien plus multiples, et sans les obstacles visuels classiques que sont le saignement, les lambeaux, l'accès limité (ouverture buccale, instruments d'assistance opératoire). L'auteur rapporte aussi une économie de matériau : la précision de la technique permet de façonner plusieurs greffons à partir d'un même bloc en amont de toute chirurgie, même pour plusieurs patients différents car il n'y a aucun risque de contamination croisée compte tenu des conditions stériles de préparation. Cette économie est aussi la conséquence d'une diminution du volume à augmenter : ici seul le volume nécessaire est préparé, déterminé à partir de la planification implantaire (elle-même suivant le projet prothétique) (25).

Dans une série de 82 blocs allogéniques cortico-spongieux standardisés, les blocs qui n'avaient pas été bien adaptés au défaut par le chirurgien ont montré une résorption à l'interface greffon/site receveur. Malgré l'absence d'un site donneur et des complications associées, la nécessité d'une mise en forme méticuleuse du bloc n'a pas permis une diminution significative du temps chirurgical global. C'est pourquoi il a été proposé de « pré-former » les blocs allogéniques sur modèle stéréolithographique du maxillaire du patient (82).

Jacotti ajoute que la préparation préalable permet au clinicien de se concentrer uniquement sur la gestion des tissus mous pour minimiser la tension du lambeau aboutissant à une cicatrisation primaire sans tension(23).

Le même auteur affirme que la complication la plus fréquente en greffe d'apposition en blocs allogéniques ou xénogéniques est l'infection. En général, l'infection survient en cas d'exposition de la greffe pendant la période de cicatrisation, mais aussi en cas de contamination du bloc pendant que celui-ci est adapté au défaut osseux par le chirurgien. Ainsi, plus cette adaptation est longue, plus le risque de contamination du greffon est élevé. Un greffon sur mesure diminue donc ce risque(26).

La personnalisation diminue la nécessité de champ large du site chirurgical pour adapter le greffon. Le traumatisme périosté est donc diminué ce qui permet un meilleur apport vasculaire, et donc moins de résorption de la greffe (41).

Cette procédure s'applique sur crête déjà cicatrisée et stable : au moins 6 mois après toute modification du relief osseux du site receveur (extraction dentaire, traumatisme)
Notons aussi les impératifs de temps et de lieu : le patient doit disposer d'au moins deux mois entre cone beam et la chirurgie d'apposition, temps de planification et de conception du greffon.

Pour ces raisons, les alternatives présentées dans les greffes osseuses maxillaires voient donc leur utilisation se démocratiser depuis ces dernières années, avec le défi constant de palier aux manques qu'elles comportent par rapport à l'autogène.
La déficience osseuse à corriger peut être dans le sens horizontal et/ou vertical pour satisfaire au bon positionnement implantaire prothétiquement guidé.

III/2. Les différents protocoles de personnalisation

Ainsi, la recherche de la meilleure adaptation possible du greffon a conduit à modéliser celui-ci en fonction de l'examen tomодensitométrique du patient afin qu'il s'intègre parfaitement au déficit osseux qui doit être restauré.

Il existe trois procédés différents de fabrication des greffons osseux personnalisés :

- le greffon issu d'un bloc conventionnel façonné manuellement sur un modèle physique reproduisant l'anatomie osseuse du patient, modèle lui-même issu d'une impression 3D (stéréolithographie) de l'imagerie tomодensitométrique
- le bloc usiné directement à partir d'une reconstruction/conception par imagerie tomодensitométrique (CFAO : Conception et Fabrication Assistées par Ordinateur) :
 - à partir d'un bloc standardisé : CFAO soustractive
 - le bloc imprimé grâce aux technologies d'impression 3D : CFAO additive

III/ 2.1) Le greffon façonné sur modèle anatomique issu du cone beam

a) Principe

C'est en 2006 que Jacotti et ses collaborateurs décrivent pour la première fois la préparation de blocs allogéniques sur un modèle stérile stéréolithographique de reproduction du lit receveur. Ceci en utilisant un matériau thermoplastique supportant la stérilisation à l'autoclave, en nylon polyamide par exemple.

En 2012, les auteurs présentent une étude où huit patients bénéficient de cette technique. A 8 mois, 20 implants ont été posés et l'os observé est reminéralisé avec une organisation lamellaire et sa vitalité constatée.

Selon les auteurs, la possibilité de modifier les blocs de greffes allogéniques pour s'adapter aux sites receveurs avant la chirurgie réduit le temps opératoire et le risque de complications post-opératoires telles que l'infection

Cette technique comporte une étape clinique supplémentaire : la transformation d'un bloc osseux standardisé du commerce en greffon personnalisé sur un modèle anatomique obtenu par stéréolithographie à partir de l'imagerie cone beam.

Philippe Jabby en décrit son protocole (figures 7 à 9, d'après (91)) : avant de commencer à préparer le greffon, il est trempé 10 minutes dans du sérum physiologique stérile, comme préconisé par le fabricant, afin de diminuer sa rigidité. Le but de la mise en forme, sous conditions stériles et à la fraise chirurgicale à basse vitesse, est d'obtenir :

- un volume osseux permettant la pose de l'implant avec au minimum 1,5 mm d'os résiduel autour de l'implant,
- un ajustage parfait entre la partie spongieuse du greffon et le modèle,
- des bords arrondis,
- une distance minimale entre les dents adjacentes et le greffon de 2 mm,
- une épaisseur corticale comprise entre 1 et 2 mm.

La mise en forme est réalisée avec des instruments manuels (pince gouge) ou rotatifs sous irrigation stérile (scie circulaire et fraise boule sur pièce à main).

Les blocs sont bloqués sur le modèle par vissage des vis d'ostéosynthèse de façon identique au vissage prévu sur l'os du patient.

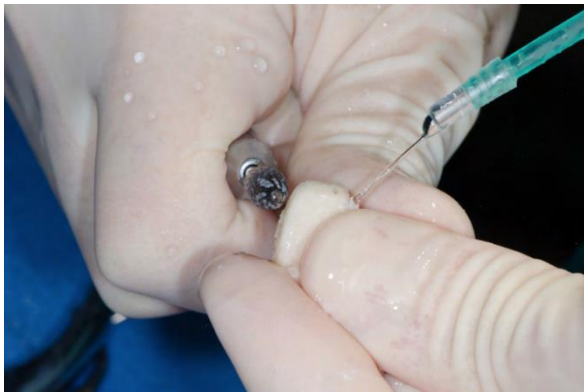

Figure 7 : remodelage du greffon à la fraise chirurgicale

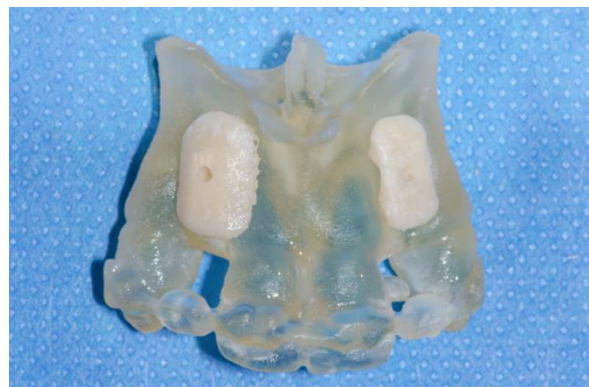

Figure 8 : greffons personnalisés sur modèle stéréolithographique

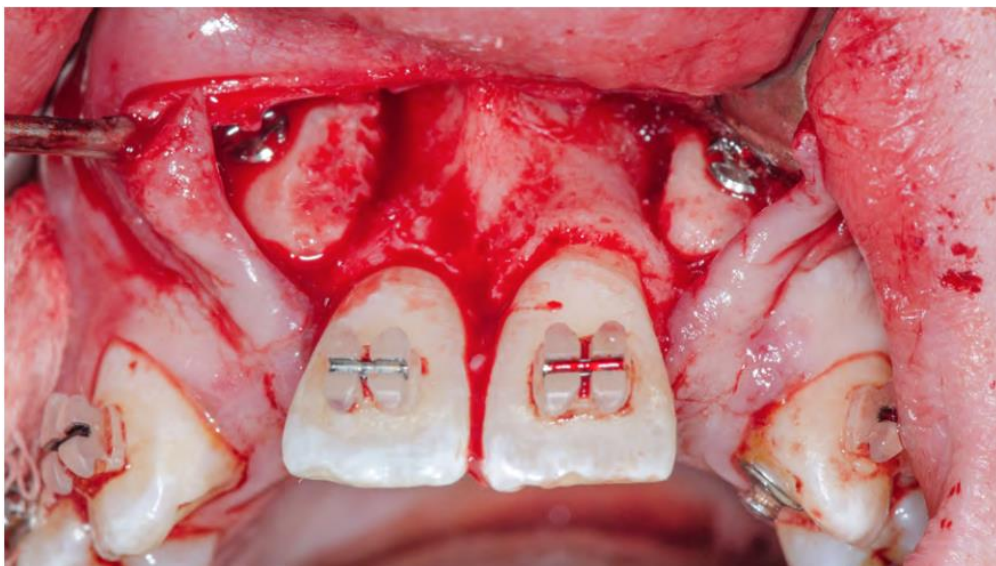


Figure 9 : Blocs de 12 et 22 fixés par ostéosynthèse sur les sites receveurs

Amorfini et ses collaborateurs réalisent également la préparation des blocs à l'avance, mais également la planification implantaire en conformité avec la future greffe avec un guide chirurgical (114). Le jour de la greffe, les implants sont positionnés à l'aide du guide, puis le bloc préparé à l'avance est fixé. Dans cette étude, 16 patients bénéficient de 16 blocs et de 25 implants avec cette technique. Le suivi est de 1 an après la mise en place des prothèses définitives. Les taux de succès des greffes et des implants est de 100%.

La prévision du volume osseux reconstruit a permis la planification et la mise en place des implants, sous réserve de la stabilité dimensionnelle de la greffe dans le temps. En fait, une surcorrection du défaut était réalisée, dans le but de limiter les conséquences de la résorption à venir du greffon (fig.10).

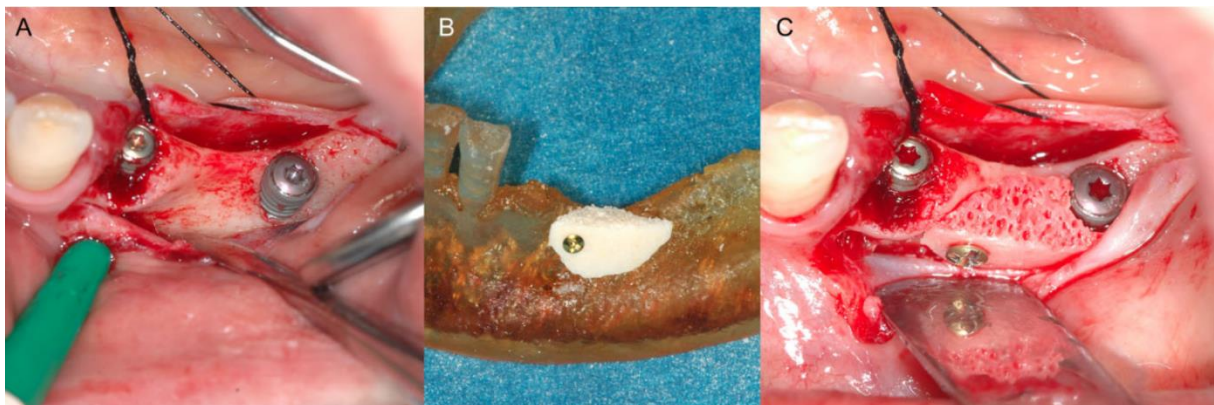


Figure 10 : A : site d'augmentation exposé, implants positionnés ; B : Adaptation du bloc allogénique cortico-spongieux sur modèle stéréolithographique, C : bloc positionné. D'après Amorfini et coll. (114)

Venet et collaborateurs ont décrit cette procédure sur 6 patients en 2017 (98) . Cette technique permet d'indexer précisément chaque bloc allogénique préparé à son défaut osseux correspondant en le fixant directement sur le modèle avec des vis. Les auteurs avancent aussi une meilleure adaptation du greffon grâce à la vision tridimensionnelle du défaut et de la possibilité de "tourner autour" de la zone d'interface entre le greffon et le site receveur pour éliminer tout vide résiduel. A cela s'ajoute l'avantage d'adapter le greffon sans problème d'hémostase ou de pression psychologique à cause du temps d'exposition du site receveur, que l'on doit toujours chercher à diminuer. Cette technique permet aussi d'adapter correctement la face externe du bloc afin d'éviter tout traumatisme du lambeau le recouvrant.

Personnaliser le greffon le jour de la chirurgie comme décrit ici, a pour inconvénient de faire attendre le patient durant la préparation. Cette étape n'étant débutée qu'à sa venue, afin d'éviter le gaspillage de temps et de matériel, en cas de rendez-vous manqué. Une préparation à l'avance comme décrite par Jacotti nécessite d'utiliser à deux reprises du matériel, en conditions opératoires, et de manipuler le greffon deux fois, tout en veillant à le garder stérile, ce qui alourdit la procédure et augmente le risque de contamination.

Quel que soit le moment où le greffon est modelé, ce temps de préparation incombe toujours au praticien.

b) Illustration clinique :

Pour illustrer cette technique, nous exposerons les différentes étapes d'un cas traité par Jacotti et collaborateurs, issu de l'étude sur huit patients publiée en 2012 précitée :

D'abord, un examen tomodensitométrique (CBCT) est réalisé afin d'évaluer l'anatomie osseuse résiduelle et de planifier le positionnement des implants

Ce fichier numérique au format DICOM est envoyé dans un centre spécialisé qui en produit un prototype physique.

Le prototype est emballé et stérilisé avant que les blocs allogéniques soient façonnés dessus (fig.11 et 12)

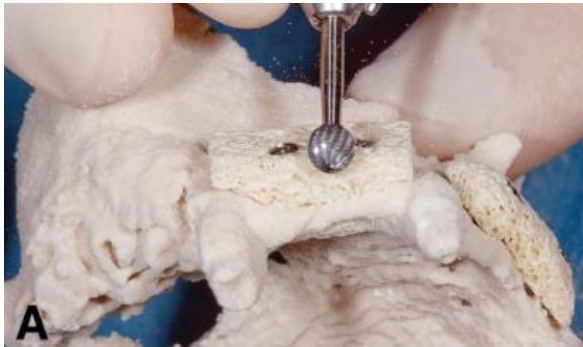

Figure 11 : adaptation du bloc sur modèle stéréolithographique



Figure 12 : blocs adaptés fixés sur le modèle

Les membranes collagéniques (ici péricarde bovin) recouvrant les blocs sont aussi préformées en amont (fig.13) :

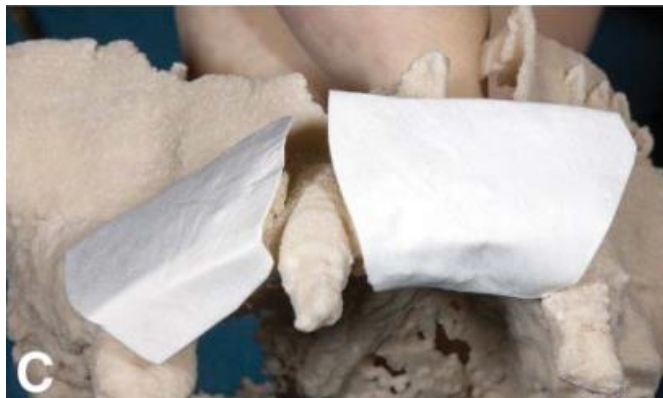

Figure 13

Le tout (prototype, blocs et membranes stériles) est reconditionné sous sachet stérile pour la chirurgie (fig.14) :

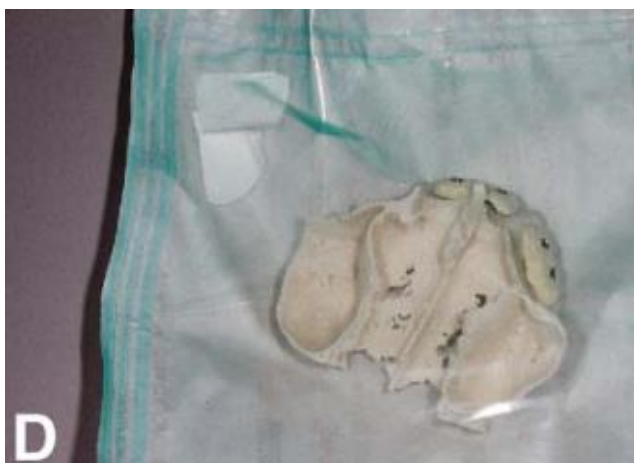

Figure 14

La chirurgie d'apposition est alors réalisée (fig.15 A à D) :

- incisions et décollement du lambeau pour exposer les lits receveurs
- préparation du lit receveur : débridement des adhérences fibreuses, perforations corticales pour favoriser l'angiogénèse
- stabilisation des greffons (au préalable réhydratés) par vis d'ostéosynthèse
- mise en place des membranes
- laxité du lambeau et sutures étanches

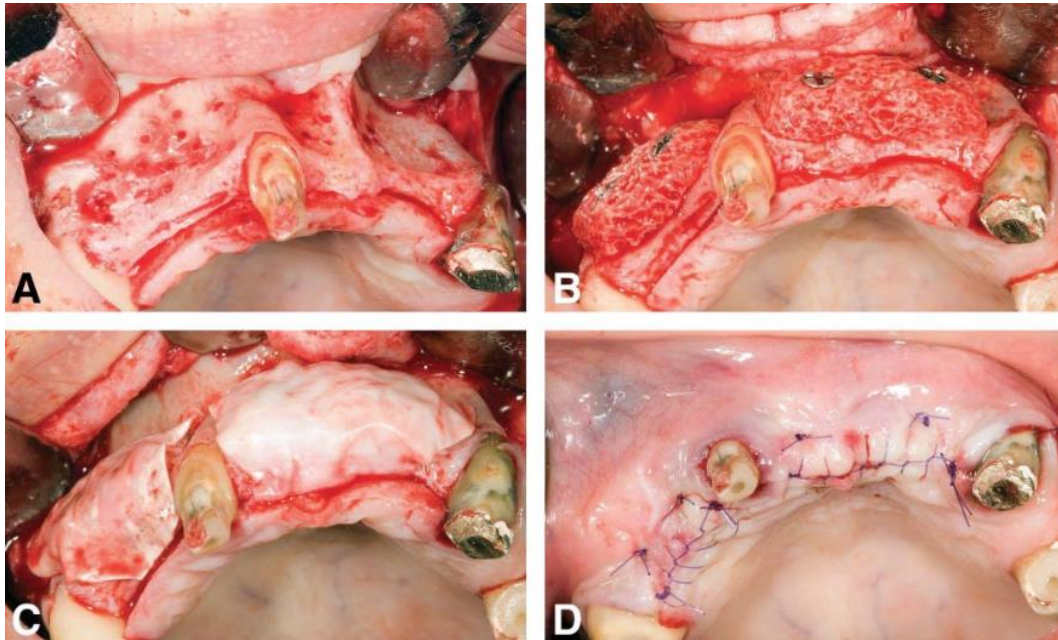


Figure 15

8 mois après cette chirurgie, le site est ré-exposé pour la dépose des vis d'ostéosynthèse et le positionnement des implants (fig 16) :

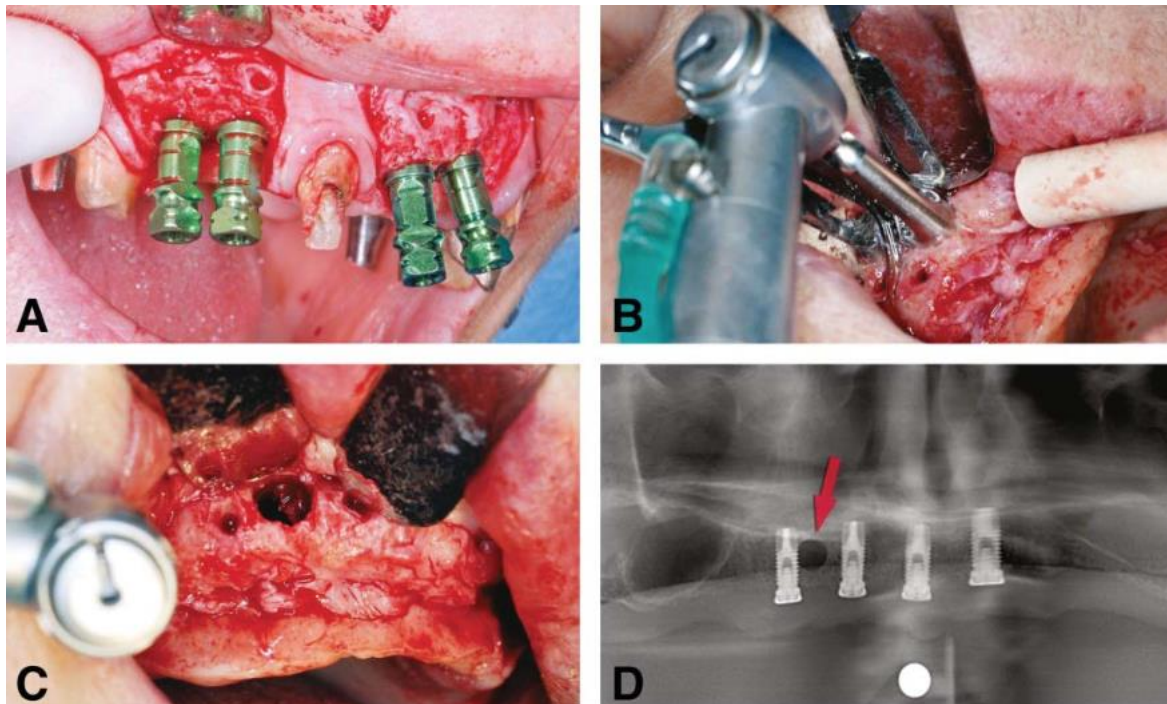


Figure 16

Le positionnement de la tête des vis au niveau cortical du greffon à la réouverture informe de l'absence de résorption. Le saignement au forage pré-implantaire informe sur la vitalité de l'os régénéré.

Ceci est en accord avec l'analyse histologique effectuée grâce au prélèvement de carottes osseuse au niveau des zones greffées (cf partie III/4. de cet exposé).

III/2.2) Le bloc personnalisé et taillé par ordinateur

a) PRINCIPE

Cesarano et collaborateurs, dès 2005 (107), critiquait déjà la personnalisation d'un bloc sur modèle anatomique, en l'estimant relever plus de l'art que de la science.

Ces auteurs qui exploitent encore plus possibilités de la CFAO sont suivis par Schlee et collaborateurs qui rapportent en en 2013 l'utilisation de greffons sur mesure produits par usinage sur 2 patients (82). A partir de l'imagerie, un greffon virtuel était créé afin de s'adapter parfaitement au défaut osseux et de reconstruire le volume manquant. Le volume virtuel du greffon était transformé en fichier «.stl », puis transmis à une usineuse. Cette machine modelait un bloc allogénique par soustraction, à l'aide de fraises, pour reproduire le greffon fabriqué virtuellement. La mise en forme du bloc est obligatoirement réalisée au sein de la banque de tissus, durant la chaîne de stérilisation du greffon, afin de pouvoir le stériliser une fois modelé. Il n'est pas possible de déstériliser un greffon, de le travailler, et de lui faire subir une nouvelle stérilisation. Pour les auteurs, l'utilisation d'un greffon usiné est avantageuse par rapport à une préparation manuelle sur modèle car elle ne nécessite ni temps, ni expérience de la part du praticien. De plus, cette technique permet d'obtenir un greffon qui ne serait pas manipulé pour sa préparation, ce qui réduirait les risques de contamination. D'après Jacotti et ses collaborateurs qui rapportaient en 2014 un cas de patient traité par greffon usiné (26), l'usinage diminuerait le temps d'intervention, réduirait le risque de contamination et améliorerait l'adaptation du greffon par rapport à une procédure manuelle sur patient.

Cesarano et collaborateurs ont été les premiers à concevoir un bloc d'hydroxyapatite personnalisé, conçus selon une porosité déterminée (107). Cependant les auteurs ont préféré ne pas visser le bloc et une fois la satisfaction qui sont moins coûteux et moins complexes à stériliser que l'os allogénique. Cependant, une fois l'adaptation cliniquement constatée, les auteurs ont préféré ne pas implanter le bloc et plutôt réaliser une reconstruction tridimensionnelle traditionnelle par coffrage d'os autogène. Cette publication a été un point de départ incontournable et la méthode a ensuite été développée par différents chirurgiens, notamment Mangano et collaborateurs(25) (80). Ces-derniers l'appliquaient chez 10 patients au maxillaire (80). Sur les 10 blocs, 2 se sont fracturés lors du vissage, ce qui pour les auteurs n'était pas problématique puisqu'ils ont pu les fixer correctement malgré la fracture. 1 bloc s'était exposé précocement, mais s'est quand même intégré après des soins locaux. Les 10 implants ont pu être positionnés et les biopsies réalisées lors du temps implantaire indiquaient un pourcentage moyen d'os néoformé de 34,9 %. L'inconvénient des matériaux synthétiques reste encore leur résistance faible à la fracture. Les résultats de Mangano et ses collaborateurs sont encourageants, et nécessitent d'être poursuivis. La possibilité d'obtenir un bloc synthétique usiné, de qualités mécaniques suffisantes et fiables, serait une avancée pour les patients comme pour les praticiens.

Cette approche peut être particulièrement utile quand un large bloc avec une forme complexe est nécessaire à la correction d'un défaut relativement étendu (98).

Les différentes étapes de conception et d'usinage du greffon personnalisé évoluent avec le temps. La technique a d'abord été majoritairement informatisée
Jacotti et coll, dans leur étude de 2014 (26), choisissaient de réaliser un greffon allogénique personnalisé en détaillant le processus de conception :

Représentation 3D du bloc virtuel aux dimensions initiales de 3 x 1.5 x 1.5 cm, ainsi que la mandibule atrophiée (fig.17)

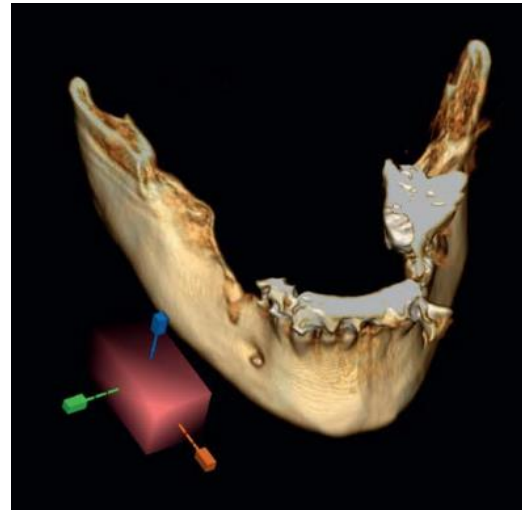


Figure 17

Déplacement du parallélépipède contre la surface osseuse recevant la greffe. Le bloc virtuel est glissé à l'intérieur de l'os pour ne laisser dépasser que l'épaisseur de matériau souhaitée en vestibulaire (fig.18)

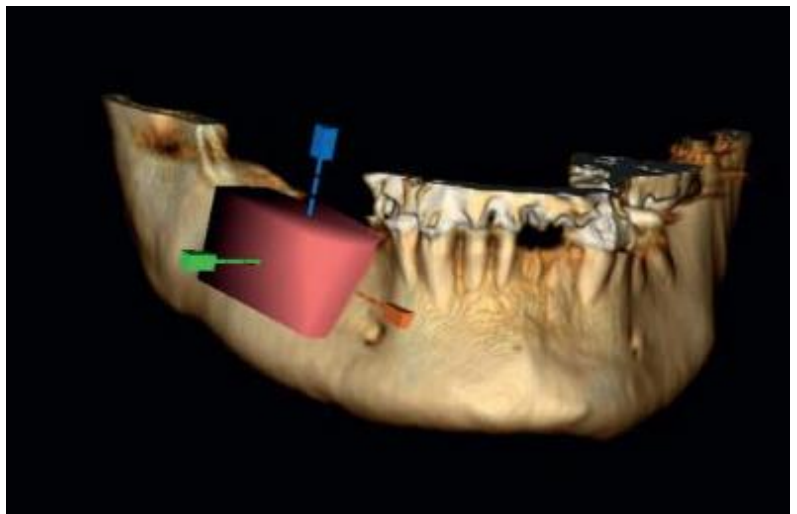


Figure 18

Quand le positionnement du bloc est correct, il est fixé virtuellement. L'ordinateur calcule alors la surface de contact entre l'os et le greffon et supprime automatiquement la portion en excédent, la partie résiduelle vestibulaire constitue ainsi le bloc en contact intime avec la surface osseuse, et change de couleur par rapport au volume vestibulaire nécessaire et au positionnement des futurs implants, l'ordinateur verrouille cette position et supprime l'excédent du parallélépipède au-delà de la surface de contact avec l'os (fig.19).

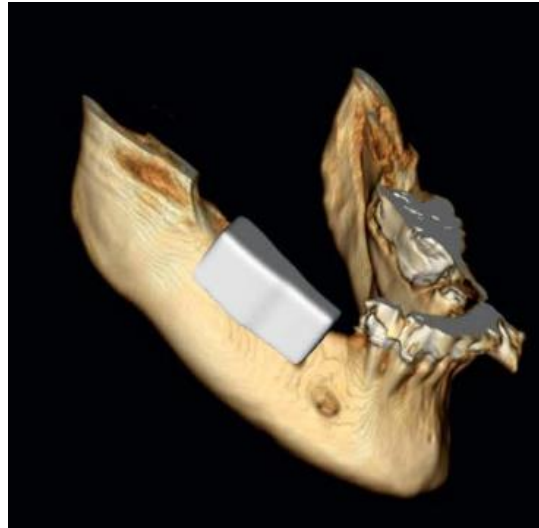

Figure 19

Le bloc est ensuite recontouré avec l'instrument logiciel permettant d'ajouter, étirer ou supprimer le matériau comme souhaité. A la fin de ce modelage, une vérification est faite en visualisant le bloc par rapport à la planification implantaire.

Ce volume informatique de greffe est ensuite enregistré en fichier STL qui guidera la machine de taille (ici selon 5 axes de rotation) pour transformer le bloc allogénique d'un parallélépipède standardisé vers un greffon personnalisé (fig.20)

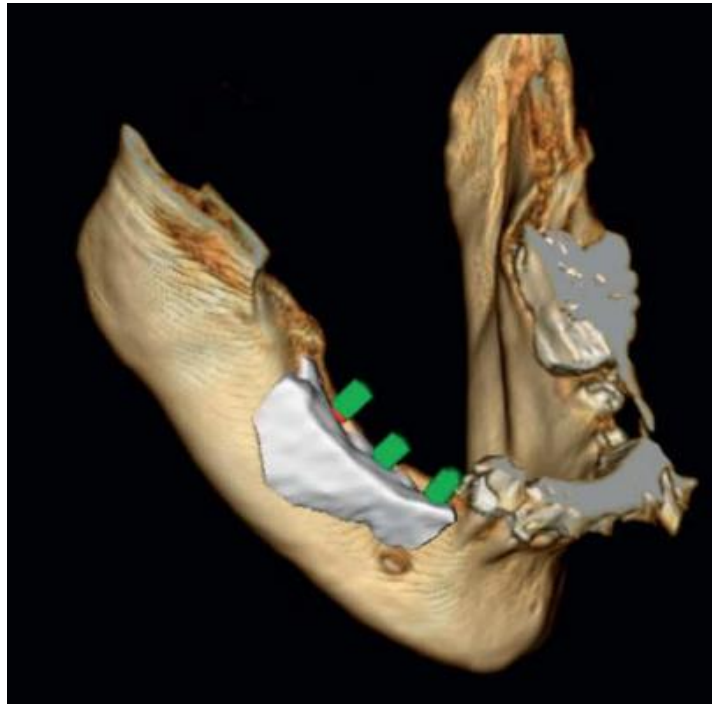


Figure 20

Le bloc obtenu (ici complètement spongieux)(fig.21), peut ainsi être vissé avec une adaptation vérifiée et optimale (fig.22).

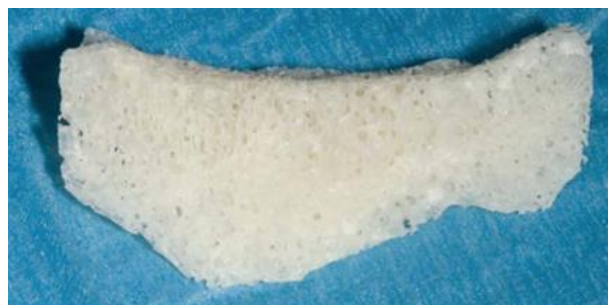

Figure 21

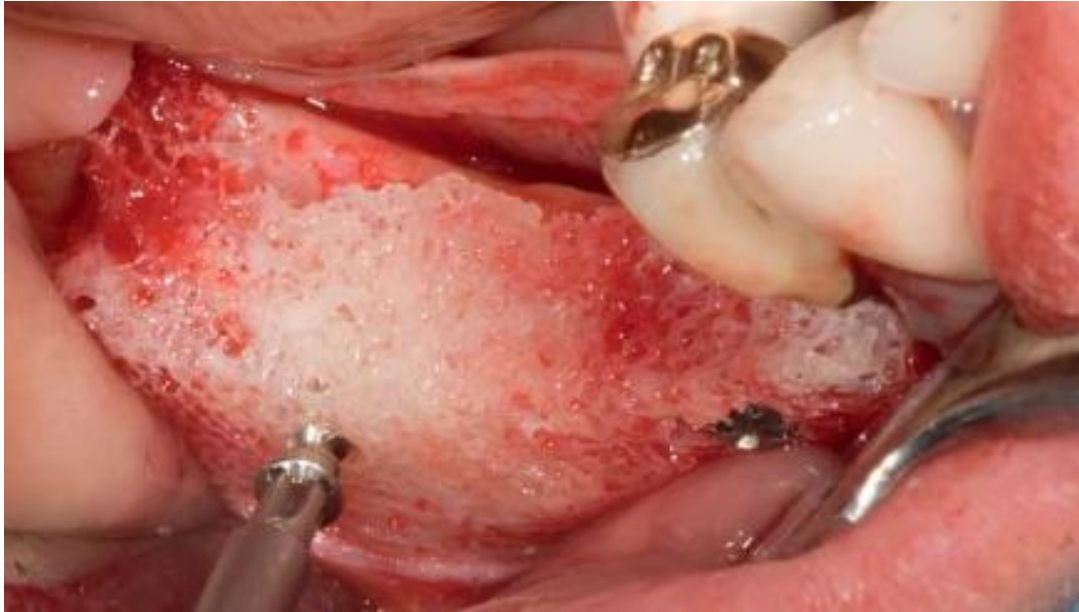

Figure 22

Moret et collaborateurs décrivaient en 2016 (116) la réalisation d'un greffon cortico-spongieux selon la même méthode avec le laboratoire BIOBank® : un greffon osseux spongieux de forme géométrique et de dimensions arbitraires était importé virtuellement et apposé sur la zone de greffe modélisée informatiquement à partir des images Dicom issues du cone beam. Grâce aux outils graphiques, le greffon était adapté : positionnement, forme et dimensions (demandes du praticien). L'intrados correspondant parfaitement à la géométrie de la zone greffée. Illustrations fig. 23 d'après (116).

Modélisation du greffon à partir du fichier Dicom du patient (fig.23)

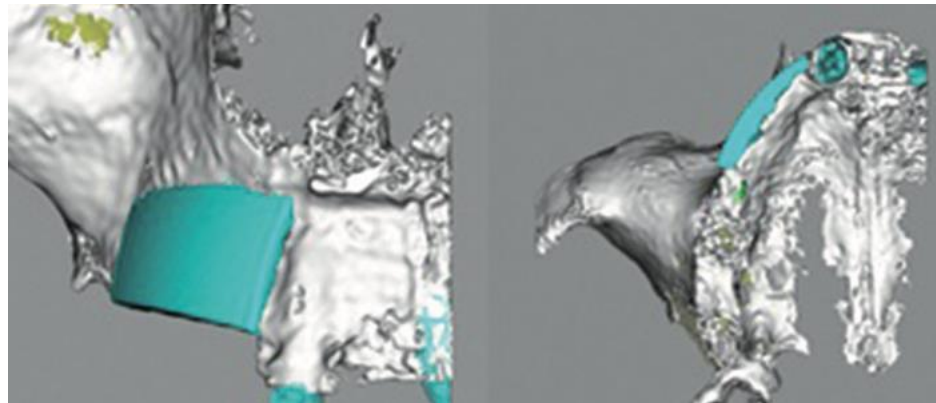


Figure 23

Le greffon virtuel est ensuite exporté au format stéréolithographique pour permettre de fraiser le bloc osseux dans un centre d'usinage 4 axes. Cette opération a lieu en salle blanche lors de la mise en œuvre du procédé Supercrit®. Le greffon sur mesure est ensuite commercialisé sous double emballage (stérilisé par rayonnement gamma).

Zone postérieure maxillaire à greffer (fig.24)

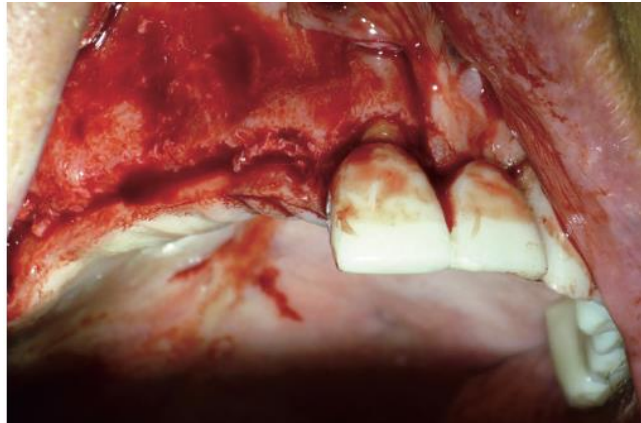


Figure 24

Vérification de l'ajustage du greffon à l'aide de sa réplique et section du périoste pour refermer sans tension (fig.25).

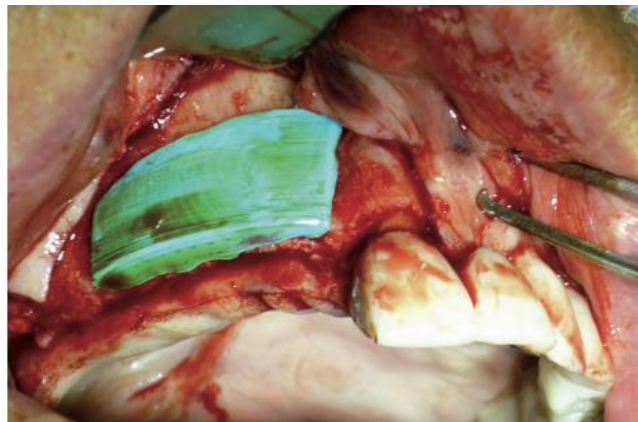

Figure 25

Ostéosynthèse du greffon (fig.26). Protection avec du Bio-Oss® et une membrane pour diminuer le phénomène de résorption (fig.27).

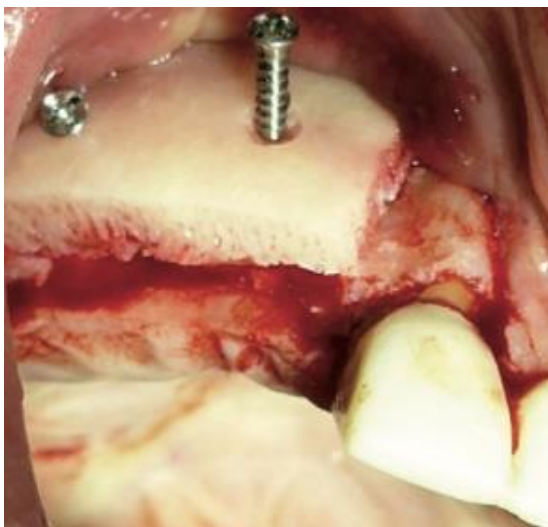

Figure 26

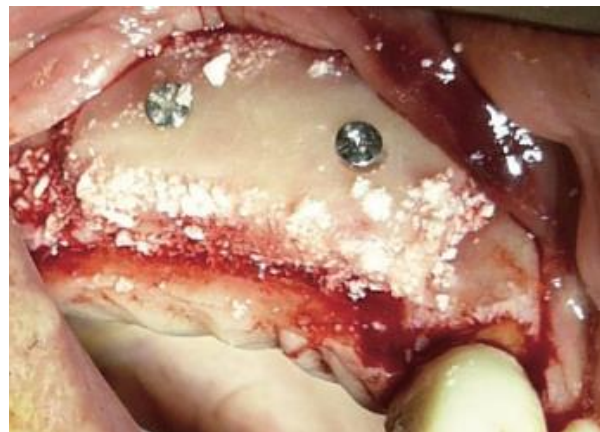

Figure 27

Aujourd'hui, BIOBank® a modifié l'étape de conception du greffon : le greffon n'est plus complètement conçu virtuellement : c'est le praticien qui modélise directement sa forme idéale grâce à du silicone adapté sur un modèle physique imprimé par stéréolithographie, reproduisant l'anatomie du défaut acquise par le cone beam (fig.28).

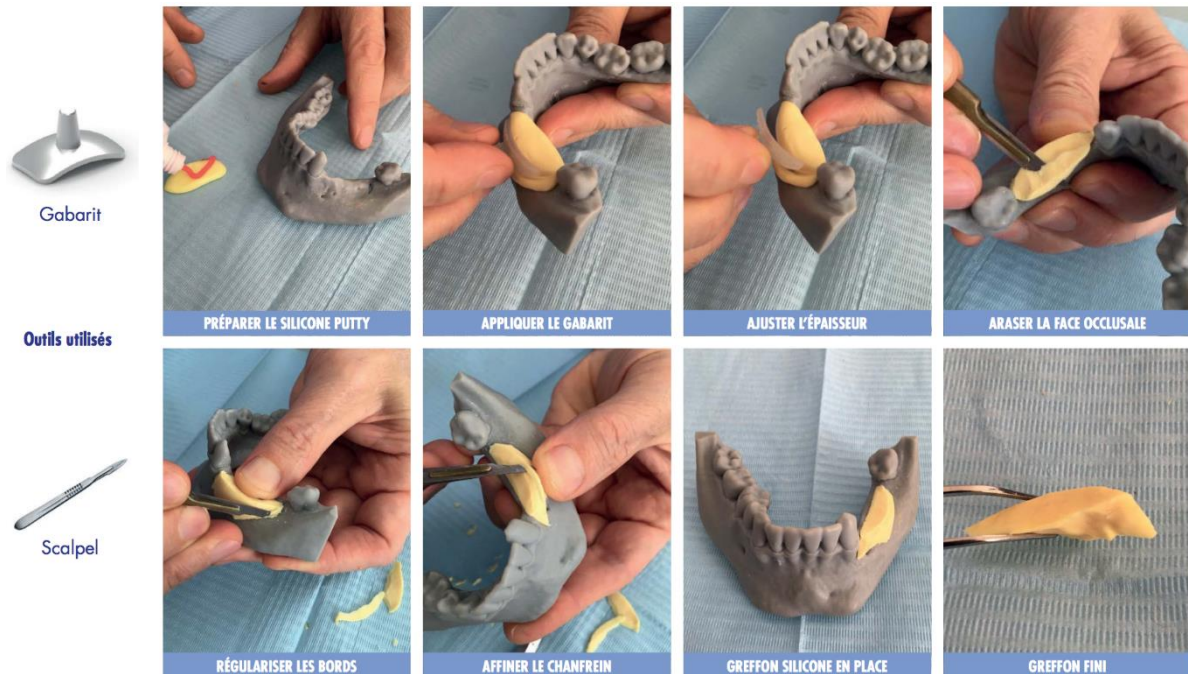


Figure 28 : Procédure du modelage du greffon silicone d'après plaquette commerciale BIOBank®

Un scanner 3D du greffon en silicone est ensuite réalisé, pour permettre l'usinage du greffon dans un centre numérique développé spécifiquement (fig.29).




Figure 29

Le greffon est ensuite traité par le procédé Supercrit®, et subit une radiostérilisation rayon gamma. Toutes les opérations sont réalisées en salle blanche (délai 5 semaines).

La technologie développée par BIOBank® permet d'usiner des blocs cortico-spongieux, ou spongieux, avec un degré de précision de l'ordre du 10e de millimètre.

Le diamètre des têtes fémorales limite la taille des greffons cortico-spongieux. La dimension maximale d'un greffon cortico-spongieux est de 22*15*9 mm. C'est pourquoi un gabarit est fourni avec le modèle afin de mouler le silicone et/ou de vérifier que la face vestibulaire respecte bien la courbure naturelle de la face corticale du greffon osseux BIOBank®.

Pour des défauts osseux supérieurs à 22 mm, il convient d'utiliser plusieurs greffons cortico-spongieux ou un greffon spongieux prélevé dans la longueur de la tête fémorale qui offre une dimension maximale de 32*15*9 mm. Mais le recul sur les greffons totalement spongieux est encore très limité. Leur résorption est très importante lors de la phase de reminéralisation.

La modélisation 3D du greffon représente un réel progrès; elle entraîne un surcoût d'environ 460 euros par rapport à un greffon non modélisé.

Cette procédure de conception du greffon dure environ 8 semaines à partir de l'acquisition des images, et est résumée dans le schéma suivant (fig.30).

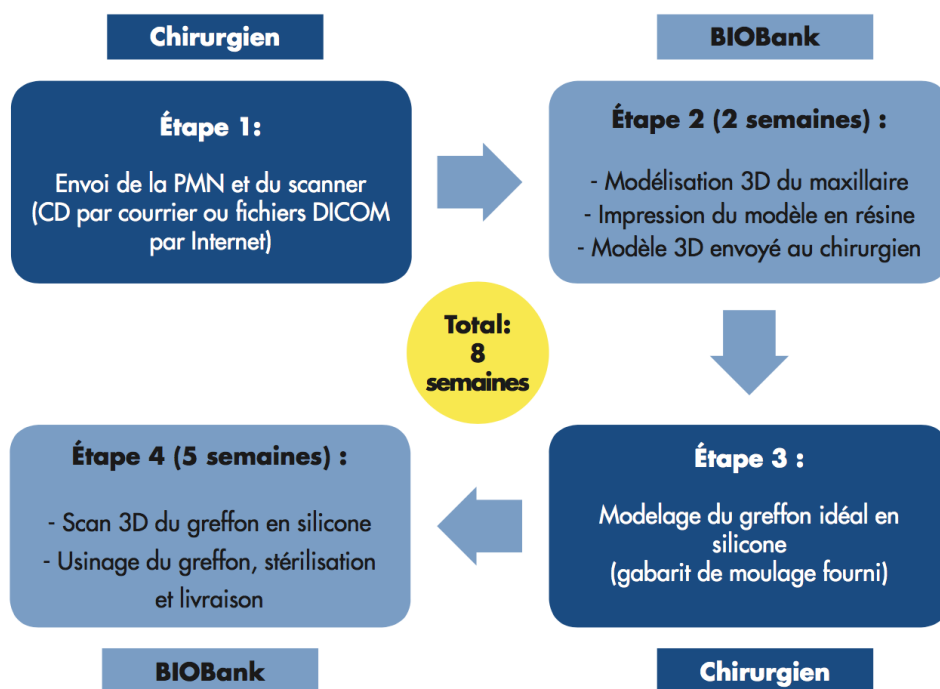


Figure 30

Mirkovic et collaborateurs décrivent l'impression 3D du modèle et d'un prototype composite du greffon qui permet au chirurgien de « tenir le résultat », c'est-à-dire de manipuler et d'analyser physiquement le modèle. Cette étape est la dernière inspection avant la conception finale du bloc, qui permet l'identification et l'élimination de potentiels problèmes qui seraient non visibles sur un modèle 3D virtuel (27) (fig.31).

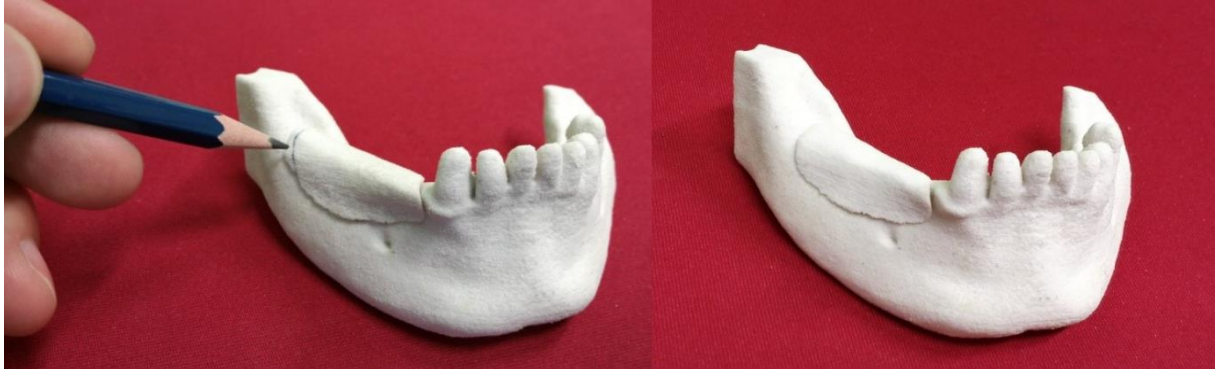

Figure 31 : Prototypes physiques de la mâchoire du patient et du greffon composites. D'après Mirkovic et coll. (27)

Après avoir terminé les dernières modifications et corrections du prototype, celui-ci est envoyé à la fabrication par usineuse contrôlée informatiquement et numériquement, après avoir été scanné (fig.32). Dans cette étude, le greffon est usiné à partir d'un monobloc biocompatible d'origine bovine.




Figure 32: Bloc virtuel utilisé pour la conception par usineuse à contrôle informatique et numérique

Figliuzzi et collaborateurs (25) confirment eux aussi une adaptation précise de ces trames minérales personnalisées, en hydroxyapatite poreuse dans leur étude, qui sont donc ajustées en un temps considérablement court. La manipulation de la trame en salle de chirurgie est minimale, ce qui préserve sa résistance. Les autres avantages présentés sont ici aussi la réduction du volume à augmenter, comme la trame personnalisée est conçue selon la planification implantaire (qui répond elle-même au projet prothétique), en minimisant la quantité du matériau prélevé ou synthétique, et en améliorant la qualité de l'intervention, avec un temps d'exposition de la plaie raccourci. Ceci rend l'approche personnalisée de ces augmentations fiable et reproductible. Ce qui est particulièrement vrai pour la reconstruction des défauts mandibulaires où la géométrie tridimensionnelle externe du lambeau ou de la trame qui épouse le défaut osseux joue un rôle important à la fois en établissant une distribution des contraintes à l'interface os-implant ainsi qu'en maintenant un volume esthétique.

Bien que des études avec de plus grands échantillons et une évaluation histologique de la néoformation osseuse soient nécessaires, les auteurs soulignent l'immense potentiel de la conception de biomatériaux anatomiquement adaptés dans la chirurgie osseuse de reconstruction. Dans le futur, l'incorporation de cellules souches ou d'agents bioactifs à ces trames personnalisées synthétiques pourrait accélérer l'invasion vasculaire et la régénération osseuse.

b) Illustration clinique :

Nous présenterons ici un cas de greffe de bloc allogénique cortico-spongieux réalisé par le Docteur Jean-Pierre Gardella :

Situation initiale (fig.33 et 34) :

Figure 33

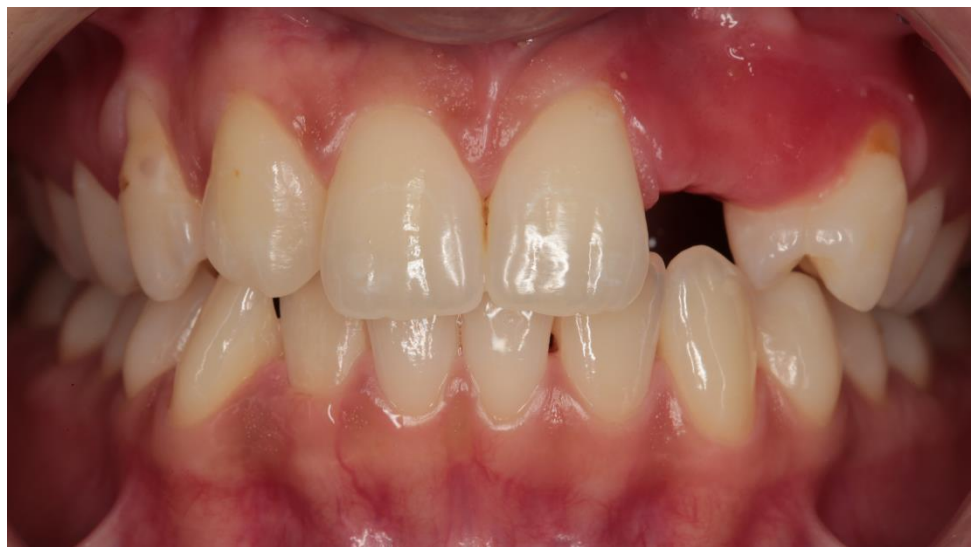
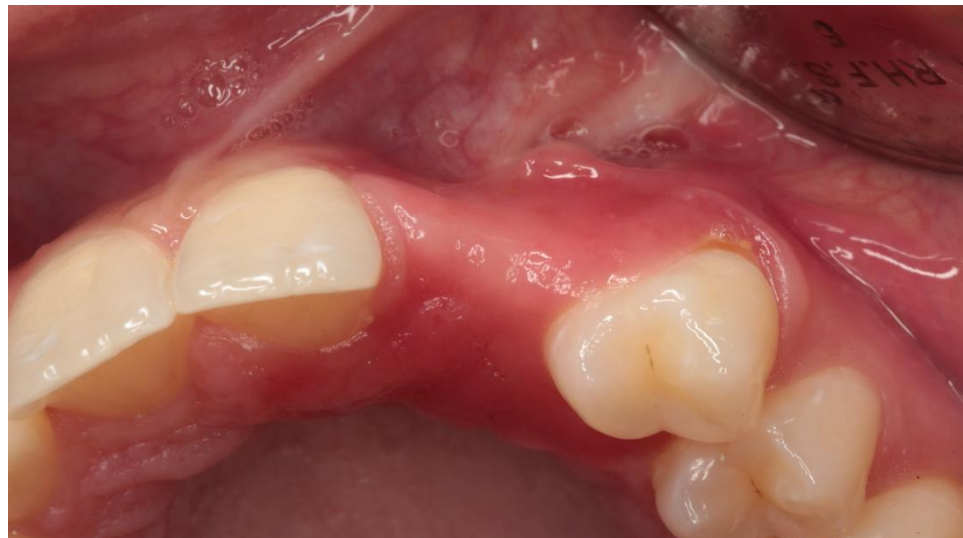
Figure 34



Modélisation du greffon en silicone (BIOBank®) (fig.35 et 36) :

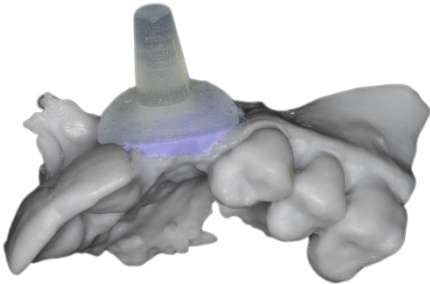


Figure 35

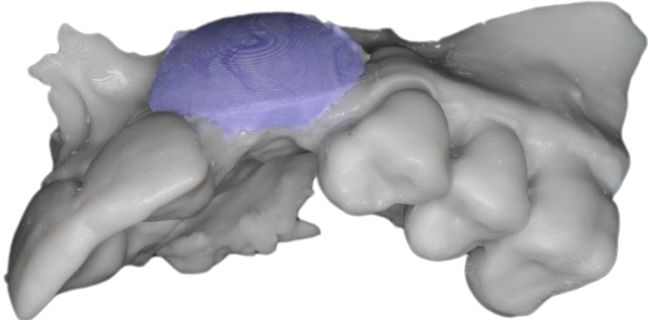


Figure 36

Bloc allogénique cortico-spongieux obtenu par procédé CAD/CAM (BIOBank®) (fig.37 à 39) :



Figure 37

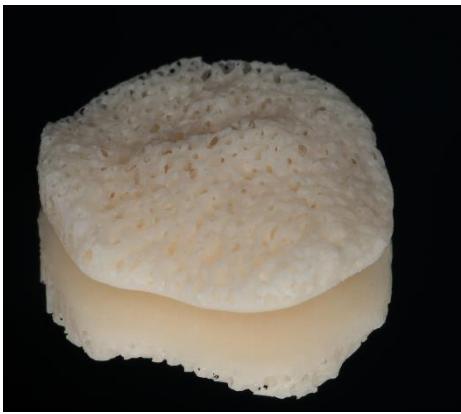

Figure 38

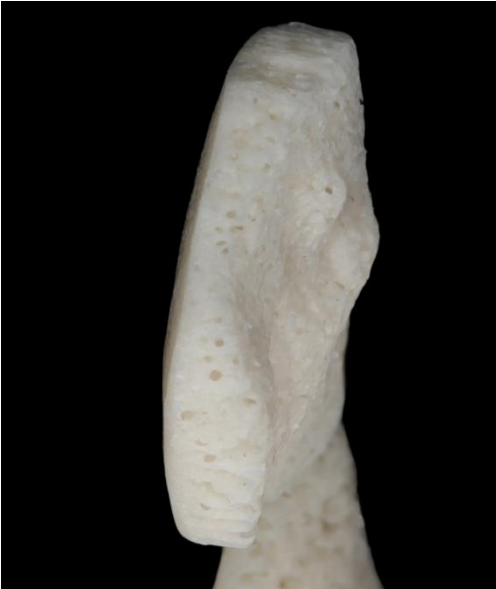

Figure 39

Elévation du lambeau (fig.40) et perforations corticales du site receveur (fig.41) :

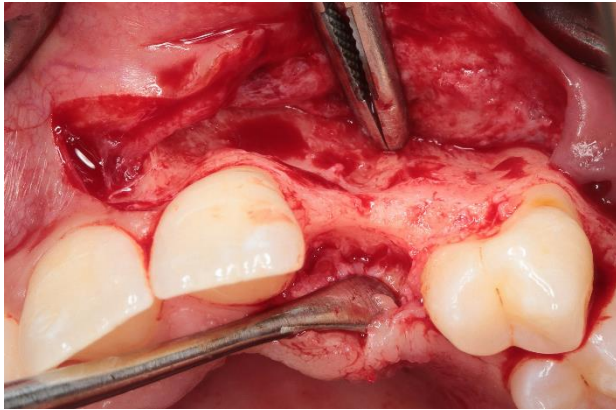


Figure 40

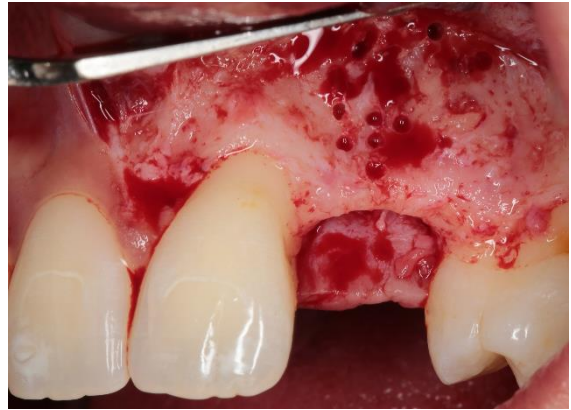

Figure 41

Fixation du bloc par 2 vis d'ostéosynthèse (fig.42). Ici, des perforations corticales ont été faite sur le greffon afin de favoriser la pénétration vasculaire du greffon et de juger de la ré-ossification lors de la ré-ouverture après cicatrisation initiale (fig.43)

Protection par membrane collagénique (fig.44) et fermeture du site par sutures sans tensions

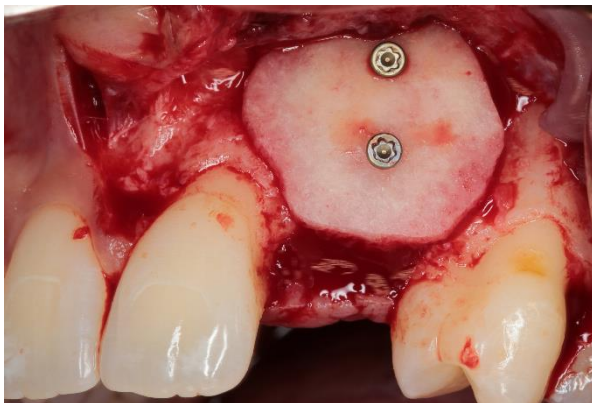


Figure 42

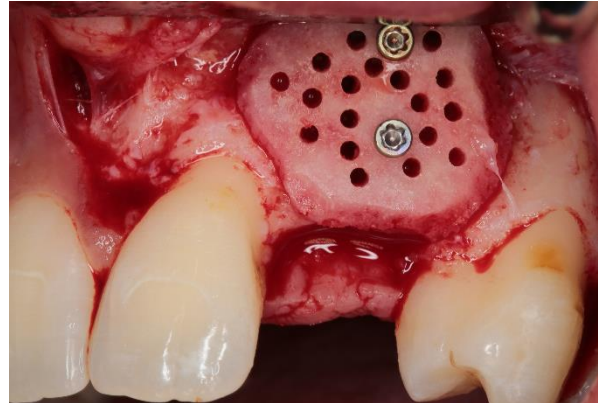


Figure 43

(fig.45)

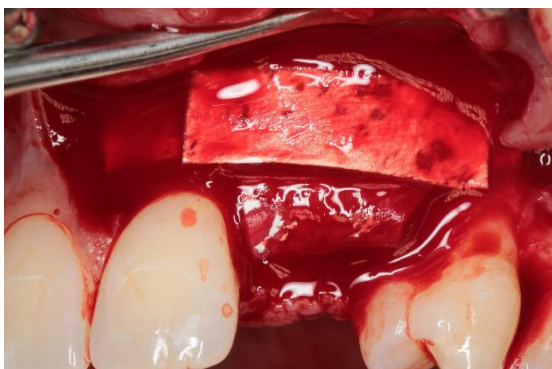

Figure 45

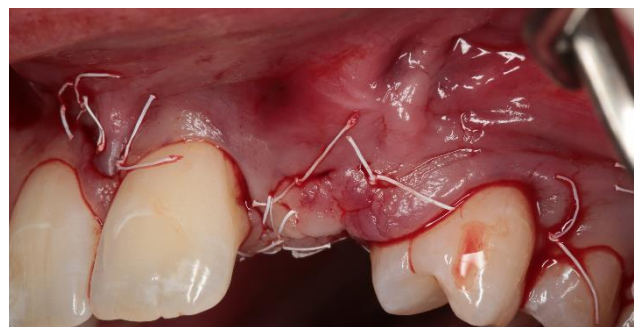

Figure 44

Ré-ouverture du site à 4 mois de la greffe. On note la présence de tissu d'apparence oséoïde au sein du greffon, signes de sa vitalité, ainsi que l'absence de résorption au niveau de têtes de vis

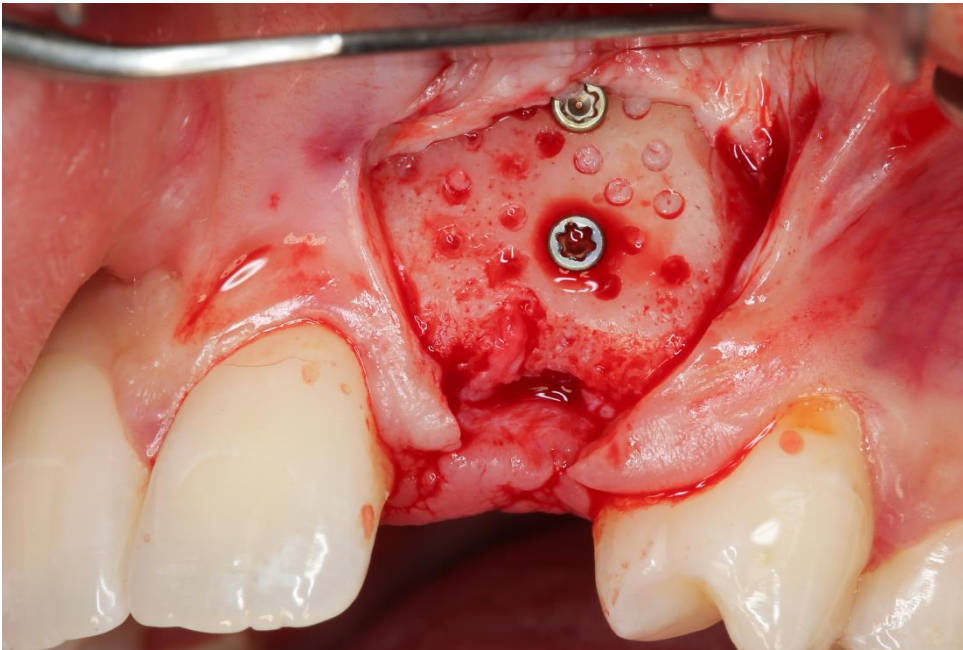


Figure 46

III/ 2.3) Le bloc imprimé grâce aux technologies d'impression 3D : CFAO additive

La technique d'impression 3D, contrairement à l'usinage, est une méthode de fabrication regroupant un grand nombre de techniques différentes, dont le principe commun est une méthode additive, couche par couche de matière pour produire l'objet final. Le fichier STL est donc importé dans un logiciel "slicer" ou trancheur qui va redécouper l'objet à fabriquer en un certain nombre de couches (119).

Les principales techniques de prototypage rapide utilisées pour obtenir des scaffolds en ingénierie tissulaire osseuse (ITO) sont les suivantes :

- SLS (Selective Laser Sintering) : une poudre est frittée grâce à un laser
- SLA (Stereolithography) : un liquide photosensible est polymérisé grâce à une source de lumière UV.
- FDM (Fuse Deposition Modeling) : un filament est chauffé puis extrudé grâce à une buse ou aiguille puis il durcit par refroidissement après déposition.
- 3D plotting : extrusion d'un matériau visqueux grâce à une seringue. Nécessite ou non un post-traitement pour la prise complète du matériau.

On peut également citer les techniques d'inkjet printing (impression jet d'encre) et de laser LAB (Laser-Assisted Bioprinting) qui ne permettent pas de produire à elles seules des scaffolds en ITO mais qui sont utilisées pour organiser des éléments biologiques au sein de scaffolds.

Comme nous l'avons introduit dans la partie précédente, les blocs produits par prototypage rapide peuvent avoir une architecture interne optimale pour l'ostéogenèse, avec des pores aux dimensions choisies, et ceci ne présente pas de difficulté majeure de réalisation. Seul le temps de production de la pièce peut augmenter selon la complexité de la structure désirée.

Ils peuvent être de diverses natures. A noter qu'un même matériau peut être utilisé via des techniques différentes (énoncées ci-dessus).

La littérature encore pauvre sur cette technique rapporte ainsi :

- des phosphates de calcium : de l' α -TCP/HA (Osteoflux®) utilisé pour traiter des défauts de calvaria chez des brebis adultes (n=12) (120), de l'HA/TCP (30/70) pour réaliser des comblements sinusiens chez la brebis (n=6) (104), de l'HA dans le traitement de larges défauts osseux cranio faciaux chez 8 patients (121).

- des polymères et copolymères : du PCL (polycaprolactone) utilisé pour la reconstruction de condyle mandibulaire chez le cochon(122)(123) ainsi que pour le comblement d'alvéoles d'extraction dentaire chez l'homme (n=6) (124); des copolymères PLA/PGA utilisés pour la reconstruction de condyles et de défauts mandibulaires chez le cochon (n=6) (57,58); des copolymères PCL/TCP 80/20 (Osteopore®) pour traiter des défauts mandibulaires chez le cochon(n=6) (59) et le chien (n=8) (125). Les polymères PLA et PGA encouragent la croissance osseuse en étant rapidement résorbé. Mais cette résorption, conduisant à une perte virtuelle de leurs propriétés mécaniques en un à deux mois, rendait leur indication impossible dans la reconstruction de défauts osseux destinés à supporter des charges comme les reconstructions pré-implantaires (107).

Cependant, dans leur étude de 2017, Hwang et coll ont comparé chez le rat la greffe de blocs imprimés en mélange PCL/PLGA/ β -TCP (groupe test) par rapport à la greffe de blocs en BCP (groupe contrôle) (126). Les auteurs ont observé des performances similaires mais un meilleur maintien de l'espace de régénération et un meilleur soutien de la membrane dans le temps lorsque le bloc était en mélange PCL/PLGA/ β -TCP.

Les perspectives de cette technique sont très intéressantes. On peut envisager d'implanter la trame minérale seule ou combinée à des biomolécules, lui conférant des capacités d'ostéoinduction en plus de ses caractéristiques propres d'ostéoconduction.

Il peut être également pré-ensemencé de cellules souches avant l'implantation afin d'avoir un potentiel ostéogénique intrinsèque.

Ajoutons également la possibilité de pré-vasculariser les greffons in vivo avant réimplantation (127). Et dernier cas, illustrant l'ingénierie tissulaire dans sa forme la plus complexe, il peut être ensemencé avec des cellules souches et mis en culture dans un bioréacteur (mimant des conditions in vivo) afin d'obtenir de l'os quasiment physiologique qui serait implanté comme un tissu à part entière.

La procédure s'alourdit considérablement du premier au dernier cas, avec une augmentation importante du temps et du coût. Mais ces stratégies peuvent être intéressantes sur des cas compliqués dans lesquels des patients sont en échec thérapeutique avec les méthodes conventionnelles de réparation. Du fait de la complexité de ces procédures, pour ce qui est de la chirurgie orale pré implantaire, les applications cliniques ne sont pour l'instant réalisées qu'avec des échaffaudages non ensemencés (on parle de stratégies cell-free dans la littérature).

L'étude sur les comblements sinusiens chez la brebis montre des résultats intéressants en testant un matériau synthétique de BCP (Osteoflux®, Vivosdental) réalisé par prototypage rapide, comme échaffaudage pour promouvoir une augmentation osseuse verticale dans des modèles de calvaria chez la brebis.

Ce matériau est comparé avec un substitut osseux particulière d'origine bovine (Bio-Oss®, Geistlich Pharma) et un substitut synthétique de β -TCP pur (Ceros®, Thommen Medical) (120). Ce matériau pourrait par exemple être utilisé afin de produire un bloc sur mesure et faire l'objet d'un essai, chez l'animal puis l'homme, afin de traiter des défauts osseux mandibulaires ou maxillaires dans une optique pré-implantaire.

Cesarano et coll. confirment en 2005 l'adaptation d'un bloc personnalisé synthétique sur un défaut mandibulaire postérieur, à des visées purement expérimentales (fig. 47B) et sans aller jusqu'à la fixation véritable de l'échafaudage, en préférant réaliser un coffrage autogène pour la véritable restauration du défaut osseux problème : essai du bloc mais n'est pas allé plus loin, a réalisé un coffrage autogène (fig. 47A)

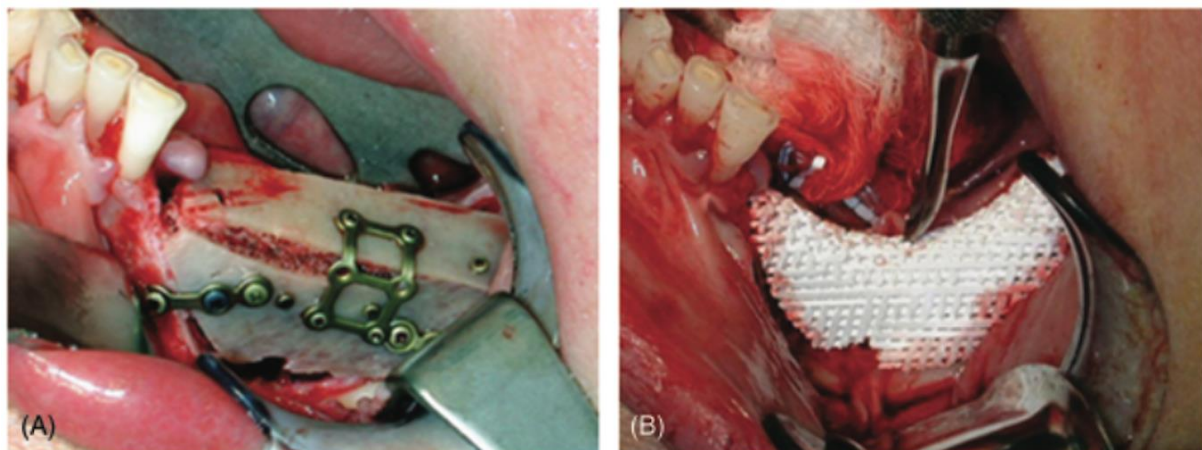


Figure 47

III/3. Techniques opératoires :

III/3.1) Voies d'abord et techniques de libération du lambeau

- tracé classique : incision crestale et décharges latérales :

L'accès au défaut osseux est toujours réalisé par une incision crestale au contact osseux De chaque côté pour un édentement intercalaire, et en mésial pour un édentement terminal, elle se poursuit par une incision sulculaire sur la dent adjacente (fig.48, d'après (82)), voire les deux dents adjacentes (Cabov et coll., 2014) pour initier l'incision de décharge verticale en interdentaire.

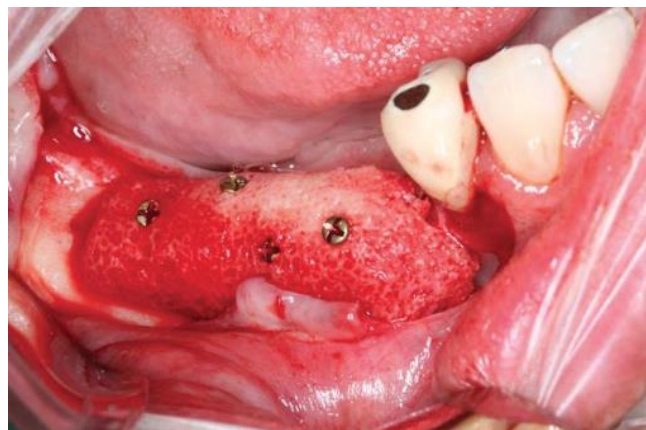


Figure 48 : D'après Schlee et coll 2013, greffon allogénique spongieux modélisé par ordinateur et taillé par machine

Jacotti préfère préserver l'attache parodontale et ainsi plutôt poursuivre l'incision en gencive attachée (fig.49 et 50, d'après (26)).

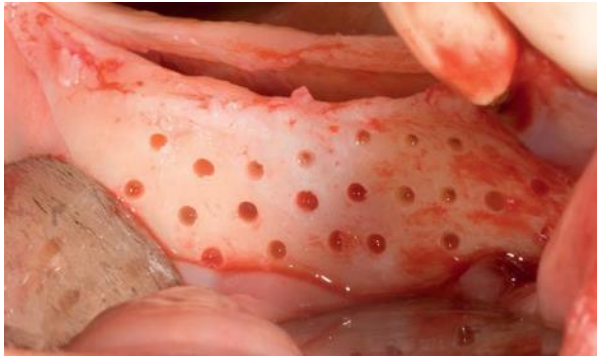

Figure 49

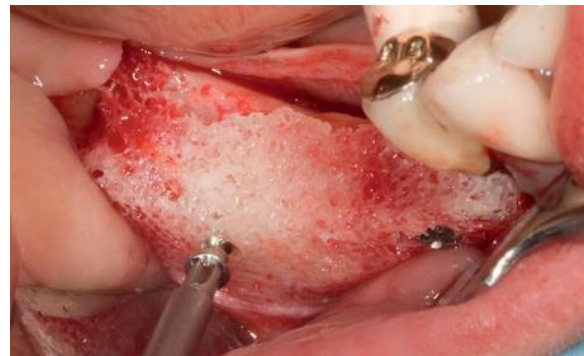

Figure 50

Le décollement délicat des lambeaux muco-périostés vestibulaire et lingual est ensuite réalisé jusqu'à la ligne muco-gingivale, en veillant à identifier la sortie du nerf mentonnier en zone mandibulaire.

Une incision en épaisseur partielle est ensuite réalisée, séparant le périoste du lambeau vestibulaire, afin d'obtenir une laxité suffisante pour le mobiliser et le suturer sans tension.

- tracé « à distance » :

Blume et coll proposent en 2017, trois différents tracés d'incision selon la localisation du défaut lors de sa correction par bloc allogénique personnalisé (fig. 51A, B, C d'après (99)).

La particularité étant l'absence d'incision crestale :

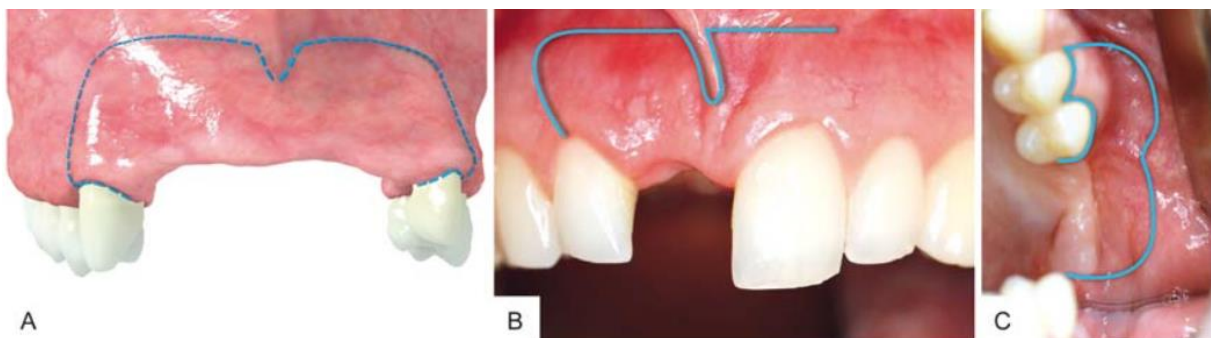


Figure 51

(A) : « pillar incision » : la partie horizontale du tracé est déportée beaucoup plus haut dans la muqueuse alvéolaire dans le fond du vestibule et les incisions verticales de décharge sont réalisées au niveau du tiers postérieur de la dent adjacente ;

(B) : « semi pillar incision » : dans le cas du défaut pour une seule dent maxillaire ;

(C) : Incision latérale dans le cas d'un édentement terminal en maxillaire postérieur

D'après les auteurs, cette technique est décrite pour permettre une fermeture de première intention sans tension, parce que l'impossibilité d'obtenir cette absence de tension encourage l'ouverture de la ligne d'incision et l'exposition de la membrane, qui sont des complications communes de l'augmentation osseuse par bloc. Les avantages de cette technique « à distance » incluent :

- incision très éloignée de la greffe
- gencive kératinisée de la crête alvéolaire et papille préservées
- pas de cicatrices visibles, car l'incision est en muqueuse alvéolaire mobile dans le fond du vestibule

Les auteurs ajoutent que bien que certains rapportent que les incisions au milieu de la crête ont le meilleur potentiel anatomique pour le succès des techniques de régénération osseuse guidée en se basant sur les caractéristiques de la vascularisation muqueuse de la crête alvéolaire, cette incision à distance est une alternative précieuse, assurant une mobilisation suffisante des tissus mous pour couvrir la greffe, et ayant abouti à une cicatrisation sans complication et sans préjudice esthétique dans une zone esthétique maxillaire. Ils concluent bien sûr que d'autres études impliquant plus de patients sont nécessaires pour vérifier la fiabilité et la reproductibilité de cette technique

- tunnellisation :

Indépendamment du matériau utilisé, la technique du tunnel est intéressante car elle implique une procédure minimalement invasive associée à une entrée chirurgicale plus conservatrice, en diminuant ainsi le temps opératoire et les morbidités post-opératoires (à savoir ré-ouverture du lambeau, douleur et oedème) (98).

Ce n'est pas une technique nouvelle puisque sa première utilisation en chirurgie pré-implantaire a été décrite en 1982 par Kent, qui l'utilise avec un matériau synthétique particulière (128). En 2014 Xuan et coll ont comparé, dans une étude en bouche fractionnée sur 10 chiens, la régénération d'un bloc xénogénique selon sa mise en place soit par lambeau avec décharges, soit par tunnellisation (129). Le groupe des blocs tunnelisés montrait une meilleure formation osseuse de façon significative.

En 2015 l'approche tunnelisée de la mise en place de greffons personnalisés a été étudiée par Philippe Jaby avec un total de 11 blocs allogéniques greffés sur 6 patients (91).

Elle aurait deux avantages principaux. Le premier est l'absence d'exposition du greffon par réouverture des berges. L'absence d'incision crestale supprime le risque de réouverture, évitant l'une des complications les plus fréquentes. Le deuxième est la fermeture sans tension du lambeau, sans incisions du périoste à la base du lambeau. Sa préservation pourrait diminuer les suites opératoires du patient, mais également améliorer la cicatrisation de la greffe, grâce à ses propriétés biologiques. Elle implique toutefois un accès réduit, rendant presque impossible l'adaptation d'un bloc au défaut. Elle fournit par contre l'accès suffisant pour l'immobilisation d'un bloc déjà personnalisé.

Quand un seul greffon était nécessaire (édentement de 1 ou 2 dents), l'incision débutait du collet d'une dent adjacente à l'édentement, en mésial ou distal de celle-ci. Elle était le plus souvent associée à une incision sulculaire sur cette même dent, afin de donner une visibilité et une laxité suffisante. (fig.52)

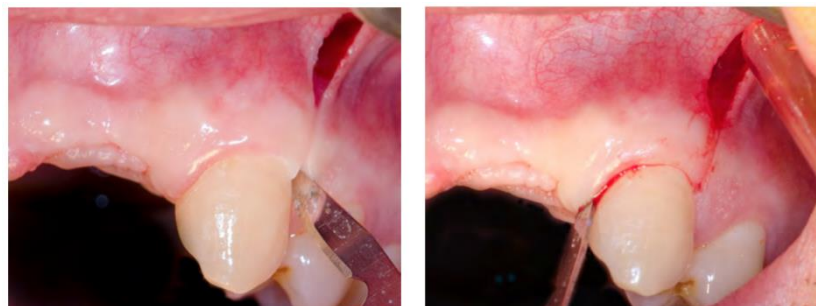

Figure 52

Quand l'édentement nécessitait la mise en place de deux greffons, l'incision était située au milieu de l'édentement. Par exemple, pour un patient qui nécessitait un greffon au niveau de 12, et un au niveau de 22, l'incision était réalisée sur le frein, plutôt que sur les dents, afin de n'en réaliser qu'une seule. Un décolleur introduit sous la muqueuse, au travers de l'incision, permettait le décollement des tissus dans un plan sous périoste. Le décollement était suffisamment étendu autour de la zone à greffer afin que les tissus ne refoulent pas le greffon de sa bonne position. Aucune perforation de la corticale n'était réalisée (fig.53 et 54).

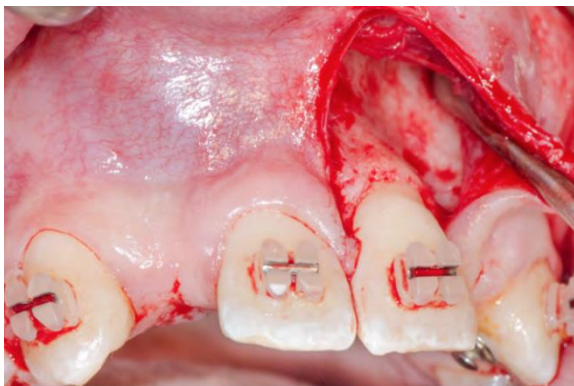

Figure 53

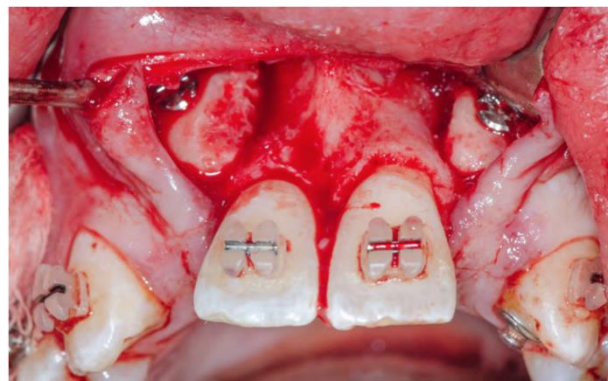


Figure 54

Classiquement, le lambeau est libéré par une incision du périoste en apical du lambeau afin d'en poursuivre la dissection en épaisseur partielle.

Jaby et coll, en procédant par tunnelisation, assurent une fermeture des berges sans tension et ce, sans incision du lambeau (91). D'abord, les auteurs rapportent un gain de temps, mais aussi un gain biologique. En effet, les incisions périostées étant fortement pourvoyeuses d'inflammation, leur absence permet probablement de diminuer les suites opératoires du patient. Le périoste joue un rôle clé dans la cicatrisation osseuse et sa préservation pourrait améliorer le résultat de la greffe. Il est formé d'une couche externe vasculaire et d'une couche interne ostéogénique. Il contient des cellules mésenchymateuse, capables de proliférer et de se différencier pour former de l'os et relarguer des molécules ostéo-inductrices. Son rôle dans la guérison des fractures est connu depuis longtemps (130). Adeyemo et ses collaborateurs ont montré que son excision lors d'une greffe autogène mandibulaire en onlay chez le mouton provoque l'échec de celle-ci. Ils constataient que lorsqu'il était présent, une apposition osseuse avait lieu à partir de celui-ci (131). D'après les auteurs, il serait important de le préserver puisqu'il aurait probablement un rôle ostéogénique, diminuant les effets de la résorption. Xuan et ses collaborateurs publiaient en 2014 une étude sur 6 chiens où ils réalisaient une xéno greffe en bloc de chaque côté la mandibule (129). Le bloc était mis en place par technique conventionnelle d'un côté avec incisions du périoste pour fermer le lambeau, et par tunnelisation de l'autre, sans incisions à la base du lambeau. 6 mois plus tard les chiens étaient sacrifiées et les sites greffés biopsiés. Dans les deux groupes, une apposition osseuse avait eu lieu à partir de l'os natif. Dans le groupe tunnel uniquement, une apposition osseuse avait eu lieu à partir du périoste. Le pourcentage moyen d'os néoformé était de 15,3 % dans le groupe conventionnel, et de 46,6 % dans le groupe tunnel. La différence était statistiquement significative. Les auteurs pensaient que la préservation du périoste pourrait optimiser la formation osseuse.

Mazzocco et ses collaborateurs rapportent dans une étude en 2008 (132), la tunnellation de blocs autogènes sur 20 patients, sans utilisation de membrane. 19 patients ont une quantité osseuse suffisante après cicatrisation pour pouvoir être implantés, avec une résorption radiologique minimale. D'après les auteurs, la préservation du périoste lors de la tunnellation était un élément crucial de la survie et de la viabilité des greffes.

D'après Li et coll, la laxité obtenue en décollant le périoste par tunnellation ne peut excéder 6 mm à la mandibule, ce qui est en accord avec leurs hauteurs d'augmentations allant de 4.1 à 6.0 mm.

III/3.2) Préparation du site receveur

Une fois le défaut osseux exposé, la plupart des auteurs en font la préparation par des perforations corticales d'1mm en général sous irrigation au foret, à la fraise chirurgicale fissure ou boule diamantée ou non, ou encore au piezotome, afin d'augmenter l'apport vasculaire au greffon.

Seule l'étude de Jaby et coll n'a pas intégré la perforation du site receveur à son protocole, bien que cela était possible même par tunnellation. Les auteurs s'en justifient par l'absence de preuve scientifique d'un meilleur succès avec perforation, et affirment avoir d'ailleurs des résultats en accord avec ceux de la littérature.

La corticale pourrait être un obstacle à l'arrivée des cellules et des composants tissulaires, puisqu'elle doit être résorbée avant que ces éléments ne puissent la traverser. Les perforations pourraient donc accélérer et faciliter la cicatrisation osseuse. La deuxième justification des perforations est le saignement qu'elles provoquent du bloc. Ce saignement, par l'apport d'éléments vasculaires, participerait précocement à la revascularisation du bloc.

Adeyamo et ses collaborateurs réalisaient sur chacun des 12 moutons qu'ils étudiaient, 4 greffes mandibulaires autogènes en bloc, dont une avec perforation, et une autre sans perforation (131). 3 animaux étaient sacrifiés à 4, 8, 12 et 16 semaines pour évaluer la cicatrisation osseuse par biopsie et immunohistochimie. Ils n'ont retrouvé aucun avantage à réaliser les perforations. Bien qu'à 4 semaines les 2 seuls spécimens ayant une intégration complète de la greffe n'étaient présents que dans le groupe perforations, aucune différence n'était retrouvée à partir de la 8ème semaine. Le seul cas de séparation histologique entre l'hôte et la greffe était retrouvé dans le groupe perforations dès la quatrième semaine. Les auteurs l'expliquaient par un possible saignement trop important, ayant conduit à la formation d'un tissu de granulation. Ces résultats sont contraires à ceux de Carvalho et ses collaborateurs qui évaluaient l'intérêt des perforations sur 6 chiens, à qui ils réalisaient des greffes autogènes en bloc (35). Les animaux étaient sacrifiés à 45 et 90 jours pour évaluer la cicatrisation osseuse par biopsie et immunohistochimie. L'os natif était perforé, décortiqué complètement ou laissé intègre. Les auteurs constataient que sur les spécimens non préparés, une interposition de tissu conjonctif et une résorption, étaient retrouvées plus fréquemment. La cicatrisation était meilleure dans les groupes perforés et décorticalisés. Les auteurs l'expliquaient par la revascularisation plus rapide des blocs grâce au saignement. Les résultats scientifiques sont aujourd'hui contradictoires et ne permettent pas de conclure sur la nécessité ou la supériorité des perforations.

III/3.3) Hydratation du greffon

Tous les auteurs procèdent à l'hydratation des greffons allogéniques. Certains auteurs informent de la durée de réhydratation : 10 minutes pour Cabov et coll (115) ainsi que Jaby et coll (91), au moins 30 minutes pour Schlee et coll (82) ou encore 45 minutes pour Amorfini et coll (114).

Le produit est presque toujours une solution stérile saline à 0.9%. Blume et coll choisissaient de réhydrater leur greffon allogénique avec l'exsudat obtenu lors de la réalisation de PRF.

Jacotti décrit dès 2006 une technique de réhydratation par création du vide dans une seringue de 60cc : l'allogreffe y est placée et immergée dans sa solution saline. Le piston, retiré pour placer le bloc dans le contenant, est replacé et poussé pour expulser l'air. La seringue est capuchonnée et le piston reculé lentement pour favoriser l'imprégnation de l'allogreffe par la solution. L'excès d'air est encore expulsé et la greffe encore hydratée 3 à 5 minutes avant son utilisation. La technique est aussi décrite par Schlee et coll (qui préfèrent expulser l'air toutes les quelques minutes pendant au moins 30 minutes et jusqu'à l'arrêt de libération de nouvelle bulle d'air par le bloc).

Mangano ne réalisait pas d'hydratation de ses blocs en hydroxyapatite poreuse corallienne (80) ou synthétiques en β -TCP (118). Une fois le bloc personnalisé sorti de son emballage stérile, il était immédiatement placé sur le défaut. L'auteur souligne que le greffon en β -TCP se comportait rapidement comme une éponge, en absorbant une grande quantité du sang provenant du site.

III/3.4) techniques d'ostéosynthèse

La fixation rigide du greffon sur le site receveur en utilisant des mini-vis en titane s'avère être essentielle dans la prévention de croissance fibreuse entre l'hôte et l'allogreffe. Un mouvement de 10 à 20 microns pendant les stades précoces de la cicatrisation est suffisant pour diriger la différenciation des cellules mésenchymateuses en fibroblastes plutôt qu'en ostéoblastes, aboutissant à l'échec de l'allogreffe. L'adaptation parfaite du greffon au site augmente sa stabilité et sollicite la formation d'os intramembranaire (114).

En général, les blocs sont stabilisés par 2 à 4 minivis d'ostéosynthèse en titane, de 1,25 à 2 mm de diamètre. Jaby (91) et Venet (98) se contentaient de visser le greffon avec une seule vis autoforante montée sur contre-angle.

Cabov et coll. (115) précisent l'utilisation de la « lag screw technique » ou technique avec vis de compression. Le filetage de la vis est partiel et opposé à la tête de vis, permettant un ancrage dans le site receveur et la compression du bloc contre ce-dernier.

Les têtes de vis, en étant vissées contre voire plus bas que la surface du bloc, servent ainsi de point de référence pour la mesure clinique de la résorption à la réouverture (82).

Avant la fixation, un fraisage à la surface corticale du bloc avec une fraise boule diamantée pour créer une plateforme à la tête de vis pouvait être réalisé, lui offrant un contact total avec le bloc, augmentant sa stabilité et évitant la perforation des tissus mous sus-jacent (99).

Mangano et coll rapportent dans leur étude sur 10 patients, que sur 10 blocs sur mesure en hydroxyapatite corallienne, 2 ont fracturé pendant le vissage sur le défaut osseux. Ce qui était considéré comme une complication mineure, puisque les 2 fragments étaient repositionnés et pouvaient être fixés avec les minivis. Une bonne adaptation était obtenue, les sutures réalisées, et aucune autre complication ni aucun échec de l'augmentation n'était à constater sur ces blocs (80).

Lorsque les blocs allogéniques étaient personnalisés en amont de la chirurgie sur modèle stéréolithographique, les forages pour les vis étaient déjà réalisés en fixant les blocs au modèle. Cette stabilité permettait enfin de recontourer parfaitement le greffon (113) (91) .

Les mêmes auteurs exploitent encore plus les possibilités de la technologie CAD/CAM en 2015 pour la fixation du greffon. Le greffon synthétique personnalisé en calcium phosphate biphasique (BCP) était conçu par modélisation informatique avec un trou en son centre pour la vis d'ostéosynthèse (fig.55) (118).

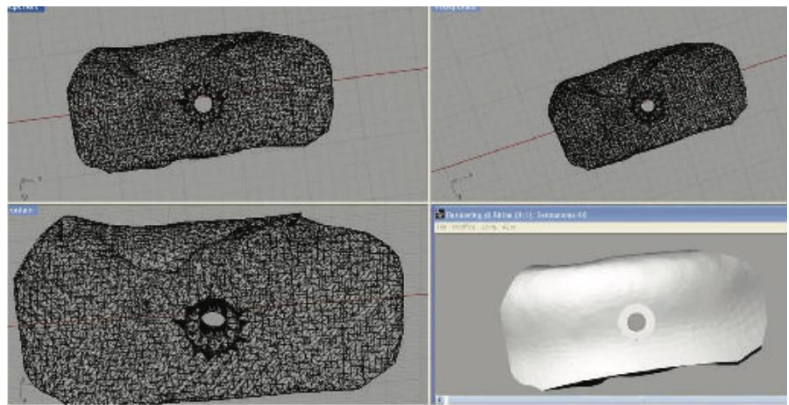


Figure 55

De plus, une réplique de ce greffon en polytétrafluoroéthylène (PTFE) était fabriquée. Cette réplique était destinée à guider de façon précise le forage pour la vis dans le site receveur. En effet, le greffon lui-même n'était pas utilisé pour cela car sa fragilité aurait pu entraîner sa fracture pendant le forage (fig.56).

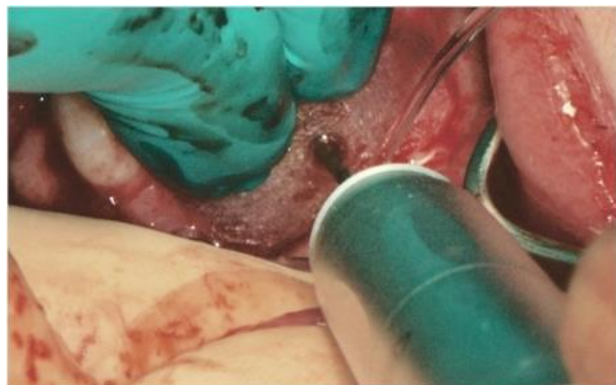


Figure 56

C'est peut-être l'étude de Li et coll. (117) qui témoigne le mieux de l'adaptation des greffons personnalisés et taillés par ordinateur. En tenant compte de la fragilité des blocs en os d'origine bovine (due à la protéinisation totale du matériau d'après Schlee et coll), les auteurs, quand l'adaptation du bloc au défaut le permettait, ne fixaient pas ce-dernier au site receveur avec des vis pour éviter sa fracture. Ils se contentaient de suturer le lambeau tunnelisé sur le bloc mis en place (fig.57).

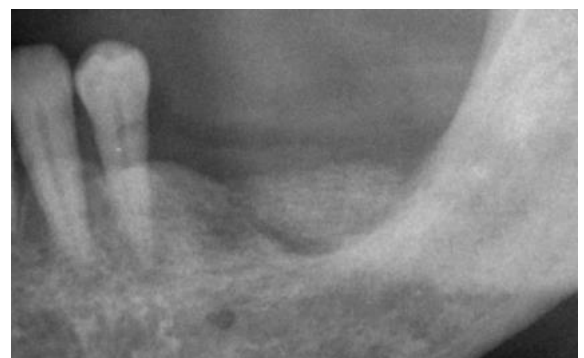


Figure 57

III/3.5) adjonction de biomatériaux ?

En plus du greffon personnalisé, l'adjonction ou la suppression de biomatériaux peut varier selon les auteurs :

- autogène
- allogénique

Lorsque le greffon était allogénique, des particules du même matériau pouvaient être disposées autour pour combler les vides entre deux blocs vissés côte à côte (113), ou réaliser une transition plus lisse des bords arrondis du bloc avec une épaisseur minimale de matériau (82). L'avantage de la préparation de blocs allogéniques standardisés sur modèles stéréolithographiques étant de pouvoir utiliser les particules issues de ce fraisage (114). Venet et coll envisageaient cette possibilité dans leur protocole de 2017, mais n'en avaient finalement pas eu besoin tant l'adaptation du greffon personnalisé était satisfaisante.

- xénogreffe

Moret et coll choisissent eux de « protéger » leur greffon allogénique sur mesure avec des particules de bio-oss, matériau xénogénique d'origine bovine, disposé sur ses contours puis recouvert d'une membrane pour diminuer le phénomène de résorption (116).

Blume et coll associaient des particules allogéniques spongieuse à des particules bovines pour le comblement et l'harmonisation des contours.

Lorsque le greffon était alloplastique, aucune particule n'était ajoutée.

- facteurs de croissance

Amorfini et coll rappellent que l'efficacité et la sécurité d'utilisation du facteur de croissance recombinant humain dérivé des plaquettes rhPDGF ont été largement démontrées depuis les 20 dernières années en particulier dans le traitement des défauts osseux parodontaux. Ce facteur stimule l'angiogénèse, et a un effet chimiotactique et mitogénique sur les ostéoblastes et les fibroblastes gingivaux. Il est donc capable de promouvoir à la fois la cicatrisation de tissus mous et durs (114).

Dans leur étude de 2014, ils choisissaient d'associer à leur greffon le rhPDGF-BB, en se basant sur des études précédentes où ce facteur, associé à diverses matrices dans la régénération parodontale ou associé à des blocs osseux bovins déprotéinisés pour l'augmentation osseuse à la fois latérale et verticale de crêtes sévèrement atrophiées en chirurgie pré-implantaire, avait donné des résultats cliniques et histologiques prometteurs aux stades précliniques ainsi que sur patients.

Amorfini et coll réalisaient un essai clinique randomisé en simple aveugle pour évaluer cliniquement et radiographiquement les résultats à 1 an de réhabilitations implantaire sur greffons allogéniques personnalisés sur modèles stéréolithographique (groupe test) ou régénération osseuse guidée (ROG) par mélange de particules d'os autogène avec os bovin déprotéinisé (groupe contrôle) dans un modèle en bouche fractionnée (114). Tous les patients inclus présentaient une atrophie mandibulaire postérieure bilatérale et recevaient d'un côté de la mandibule le traitement test, et de l'autre côté le traitement contrôle, ceci défini aléatoirement. De plus, l'imprégnation du matériau par du rhPDGF-BB (sous-groupe test) ou par une solution saline d'irrigation (sous-groupe contrôle) sur chaque procédure (ROG ou allogreffe) était distribuée aléatoirement. Ainsi, la moitié des blocs allogéniques était imbibée de rhPDGF-BB (8 blocs), comme la moitié des ROG. Cet ensemble formant le sous-groupe B, le sous-groupe avec solution saline étant le A. Le changement de volume d'os entre le volume

greffé initial et le volume greffé résiduel à 1 an de mise en charge montrait une différence significative entre le sous-groupe A et le sous-groupe B ($p < .001$), quelle que soit la technique. En particulier, le sous-groupe A montrait une baisse de volume greffé significative à 1 an ($p < .001$), alors que la différence de volume à ces deux temps n'était pas significative pour le sous-groupe B $p=0.89$ (tableau 5).

Characteristics	GBR (CG)		Allograft (TG)		p-Value
	(A)	(B)	(A)	(B)	
	Median (IQR)				
Bone volume baseline (cm ³)	0.20 (0.17 to 0.26)	0.15 (0.11 to 0.23)	0.20 (0.13 to 0.25)	0.16 (0.14 to 0.25)	.90
Bone volume 1 year (cm ³)	0.19 (0.15 to 0.21)	0.16 (0.13 to 0.25)	0.17 (0.12 to 0.20)	0.16 (0.13 to 0.22)	.44
Bone volume difference (T1 - T0) (cm ³)	-0.03 (-0.05 to -0.01)	0.01 (0 to 0.02)	-0.03 (-0.04 to -0.01)	0 (0 to 0)	<.001
Bone volume difference (T1 - T0) (%)	-12.1 (-19.3 to -5.3)	5.4 (0 to 11.8)	-11.8 (-21.9 to -4.3)	0 (-3.3 to 0)	<.001

CG = control group; GBR = guided bone regeneration; rhPDGF-BB = recombinant human platelet-derived growth factor-BB; TG = test group.

Tableau 5 : Volume osseux à la pose du greffon et à un an, avec la différence en valeur absolue et en pourcentage en considérant les sous-groupes selon le traitement et les matériaux employés pendant la chirurgie. (A) : solution saline, (B) : rhPDGF-BB. D'après (114)

Les auteurs soulignaient l'interaction entre la technique utilisée et les matériaux. En effet, dans le groupe A, le choix de la technique ne présentait pas de différence significative en termes de changement de volume ($p = .89$), alors que dans le groupe B, on trouvait une différence presque significative entre les deux techniques en comparant le changement de volume ($p = .052$).

Enfin, seule l'association ROG + rhPDGF-BB montrait une augmentation à un an par rapport au volume initial greffé, ce qui irait dans le sens du principe selon lequel l'os bovin déprotéinisé aurait la capacité, plus que les autres biomatériaux, de s'imprégner et de relarguer les facteurs de croissance pendant la phase de cicatrisation (133).

Mangano et collaborateurs dans leur étude de 2015 utilisent quant à eux une préparation riche en facteur de croissance (PRGF : Preparation Rich in Growth Factors) qu'ils appliquent sur le site receveur perforé avant la mise en place du bloc synthétique en BCP.

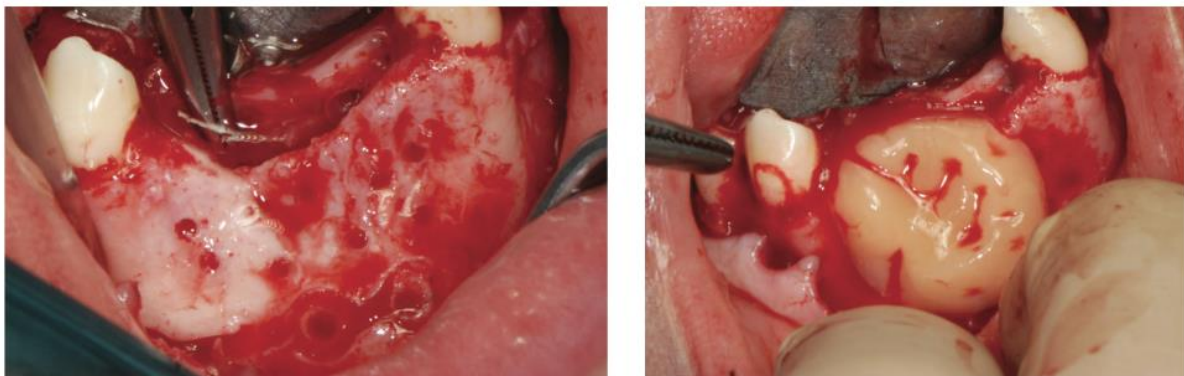


Figure 58

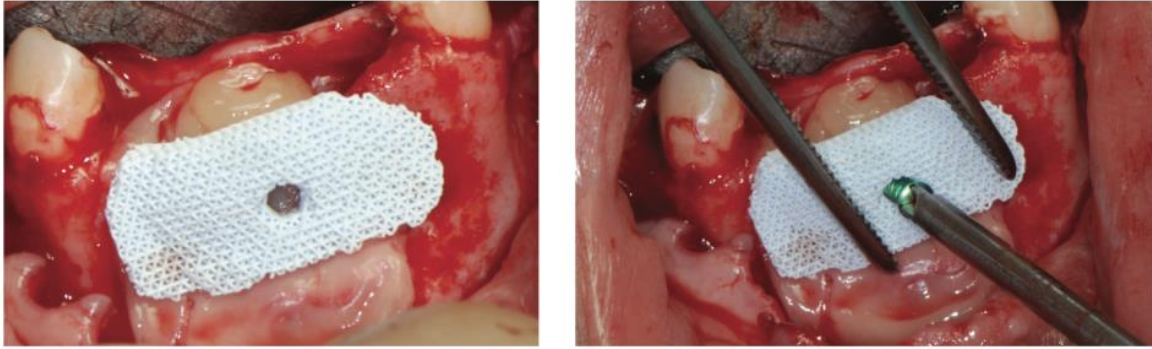


Figure 59

Les auteurs justifient : le PRGF délivre un cocktail de protéines et de facteurs de croissance qui pourraient promouvoir la cicatrisation et la régénération tissulaire du site chirurgical.

On cite notamment les facteurs de croissance :

- « dérivé des plaquettes » (PDGF) qui est un puissant stimulateur de la mitose pour les cellules du tissu conjonctif
- « transformant β » (TGF- β) : qui stimule la prolifération des cellules ostéoprogénitrices mais qui bloque aussi dans les derniers stades la différenciation cellulaire et la minéralisation
- « ressemblant à l'insuline - 1 » (IGF-1) : qui stimulerait le stade tardif de différenciation et d'activité des ostéoblastes,
- « vasculaire endothélial » VEGF qui induit la prolifération et la migration des cellules endothéliales, initiant ainsi la réponse angiogénique (134).

- membrane ? PRF ? stabilisation de la membrane ?

Tous les greffons allogéniques non tunnélisés étaient recouverts d'une membrane collagène résorbable.

Mirkovic et coll. jugent essentielle l'utilisation de membrane pour prévenir la prolifération de tissu fibreux et l'infection, et choisissent de recouvrir la greffe par deux membranes résorbables.

Cabov et coll. ainsi que Blume et coll. choisissent quant à eux de recouvrir la membrane résorbable en collagène par une membrane de PRF

Mazzocco et ses collaborateurs rapportaient dans une étude en 2008 (132), la tunnellation de blocs autogènes sur 20 patients, sans utilisation de membrane. 19 patients ont une quantité osseuse suffisante après cicatrisation pour pouvoir être implantés, avec une résorption radiologique minimale. D'après les auteurs, la préservation du périoste lors de la tunnellation était un élément crucial de la survie et de la viabilité des greffes. Pour ces raisons, ils pensaient que l'utilisation d'une membrane n'était pas nécessaire avec la tunnellation.

De même dans les protocoles avec tunnellation de Jaby et coll ainsi que Venet et coll, aucune membrane n'était mise en place, le lambeau était alors refermé berge à berge, sans incision supplémentaire du périoste, et sans tension.

A l'inverse de la majorité des blocs allogéniques, aucun des blocs alloplastiques n'était recouvert d'une membrane collagène.

Dans leur étude de 2015, Mangano et coll préparaient le PRGF de façon à obtenir, en plus du plasma riche en facteurs appliqué entre l'os natif et le bloc synthétique, une membrane de fibrine pour recouvrir ce bloc avant de refermer les tissus (fig.60 et 61).

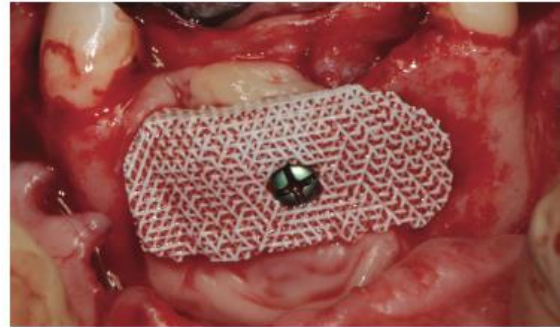


Figure 60

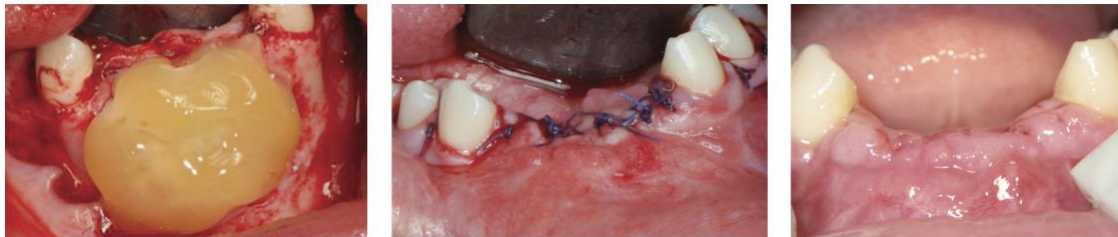


Figure 61 : gauche : PRGF ; centre : sutures ; droite : cicatrisation

III/3.6) fermeture du site opératoire

A part pour la procédure tunnelisée, toutes les augmentations étudiées nécessitaient une incision du périoste afin d'obtenir une fermeture du lambeau sans tension pour éviter toute pression sur la zone greffée, un dommage ischémique de la muqueuse ou un relâchement voire une ouverture des sutures.

Les auteurs veillaient, lorsqu'une prothèse provisoire était mise en place, à l'absence totale de contact avec le site augmenté.

III/3.7) gestion des suites opératoires

Tous les auteurs prescrivait une antibiothérapie à commencer le jour de l'intervention et se poursuivant pendant 6 à 10 jours. La molécule choisie était principalement l'amoxicilline (Jaby 2015), le plus souvent associée à l'acide clavulanique (Figliuzzi 2013, Schlee 2013, Mangano 2014 et 2015. Jacotti prescrivait des macrolides en 2012 (clarithromycine), et des céphalosporines en 2014 (ceftriaxone). Mirkovic en 2015 choisissait l'association clindamycine + métronidazole.

La prescription antalgique variait aussi selon les auteurs : anti-inflammatoires stéroïdiens ou non pendant 2 à 4 jours, souvent associés à du paracétamol.

Des bains de bouche antiseptiques de chlorhexidine à 0.2% ou 0.12% étaient systématiquement prescrits, une à deux fois par jour pendant 7 à 14 jours.

Les conseils de comportement, d'hygiène et d'alimentation post-opératoires étaient évidemment donnés.

Les sites étaient régulièrement contrôlés après l'intervention, en général une fois par semaine le premier mois, puis tous les mois. Avec vérification et maintenance du contrôle de plaque.

Les sutures étaient déposées entre le 7^{ème} et le 15^{ème} jour.

Schlee enseignait comment éviter tout traumatisme mécanique sur le site et interdisait le brossage de la zone pendant 4 semaines (2 semaines pour Mangano et coll).

Concernant la temporisation, Venet et coll précisent que la solution optimale est de ne pas placer de prothèse provisoire pendant les 6 mois de cicatrisation. Dans les zones esthétiques, des prothèses fixes provisoires étaient placées ou des prothèses amovibles en s'assurant de l'absence de contact avec la zone opérée. Jacotti et Figliuzzi interdisaient de manière plus radicale la pose de prothèse amovible pendant cette période.

Jaby précise dans son étude de 2015 : Jaby 2015 : Les patients non appareillés avant la greffe (patients 1, 3 et 6), ne l'ont pas été en attendant l'implantation. Le patient 3 a conservé ses couronnes provisoires fixées à l'arc de contention. La patiente édentée partielle (patiente 2) devait attendre 4 semaines avant de porter son appareil réadapté et attendre 2 mois pour s'en servir lors de la mastication. La patiente totalement édentée (patiente 5) devait attendre 2 semaines avant de porter son appareil réadapté et 2 mois pour s'en servir lors de la mastication.

III/3.8) réouverture

Les délais d'implantation variaient selon les auteurs, et selon les années. Aucun des auteurs ne se justifiait de son choix de délai de cicatrisation avant implantation, mis à part Moret, pour qui en raison de l'absence de cellules ostéogéniques dans les allogreffes, la mise en place des implants est décalée d'un ou deux mois par rapport aux autogreffes. Ce délai est nécessaire compte tenu de l'allongement de la phase de revascularisation et d'incorporation du greffon.

Pour les blocs allogéniques, Cabov et Jaby implantaient à 5 mois, Jacotti à 6 mois en 2006, 8 mois en 2012 et 7 mois en 2014 ; Schlee, Moret, Blume et Venet implantaient à 6 mois. Seuls Amorfini et coll rapportaient une implantation le jour-même de la greffe.

Aucun des

Pour les blocs alloplastiques, les délais variaient de 5 mois à un an. Mangano précisait dans son étude de 2015 son choix d'implants au design impliquant un haut torque d'insertion (spires agressives) : utile en zone régénérée selon lui, ici 55 Ncm. Les implants étaient enfouis 3 mois, puis recevaient une prothèse provisoire pendant 3 mois avant la pose de la prothèse définitive scellée au Temp-Bond eugénolé.

Li et coll. choisissaient leur temps de cicatrisation de 9 mois pour la greffe de blocs xénogéniques. Pour les auteurs, les variables conduisant à la maturation osseuse sont multiples : temps de cicatrisation, matériaux de greffe, volume de la greffe, et influent ainsi sur la vitesse et la quantité de néo-formation osseuse. Le temps de cicatrisation est peut-être la valeur la plus significative. La néoformation osseuse se produit les premiers 4 à 6 mois pour l'os autogène, et 6 à 10 mois pour le Bio-Oss.

III/4. Résultats :

La cicatrisation de la greffe et le volume gagné peuvent être évalués selon des critères cliniques, radiographiques (rétro-alvéolaires et imageries 3D comme le scanner, ou le cone beam moins coûteux et moins irradiant), ou encore histologiques et histomorphométriques grâce à de biopsies issues des forages implantaires (113).

Pour Jaby et coll. (91), la greffe était considérée comme un succès si :

- elle était radiologiquement intégrée à l'os natif
- elle était cliniquement vascularisée
- elle ne séparait pas de l'os natif lors de la pose de l'implant
- il n'y avait pas de signe infectieux des tissus recouvrant la greffe
- le patient ne se plaignait pas de douleur
- le volume de la greffe restait stable durant le suivi
- le volume osseux permettait le positionnement de l'implant.

III/4.1) Résultats cliniques

Greffons allogéniques :

Pour Jacotti, une fois la période de cicatrisation atteinte, si la greffe est pleinement incorporée et stable après la dépose des minivis, les implants dentaires peuvent être mis en place. L'auteur décrit le maintien du volume dans le temps : les têtes de vis étant au niveau cortical, elles indiquent une absence de résorption à ce niveau (fig.62 et 63) d'après (113).

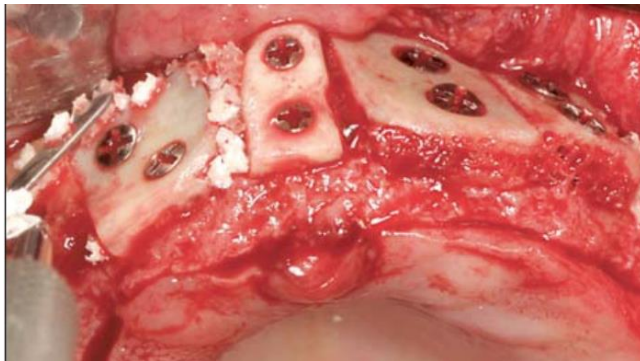


Figure 63 : greffons cortico-spongieux personnalisés manuellement sur modèle, jour de la chirurgie d'augmentation

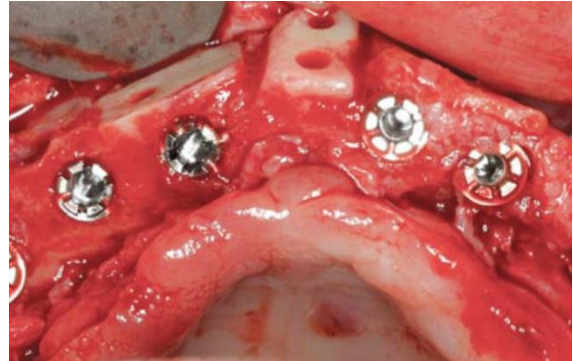


Figure 62: résultat à +6 mois avec implantation.

Pour le même auteur en 2014, les greffons spongieux personnalisés par ordinateur et machine montrent une belle intégration à 7 mois permettant la pose d'implants au même auteur (fig.64 et 65) d'après (26):

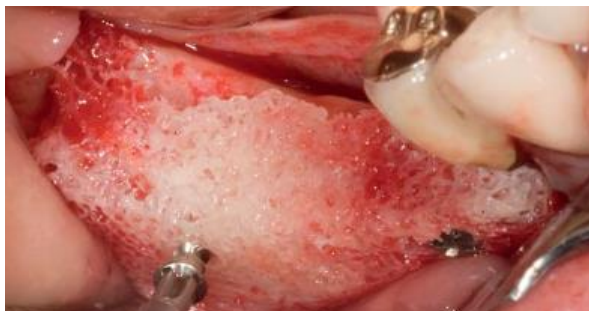

Figure 64

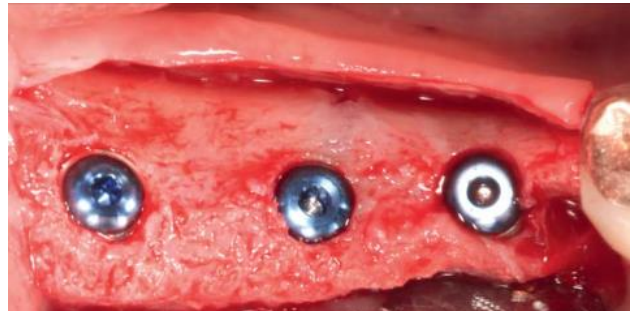

Figure 65

Schlee et coll décrivaient, après 6 mois de cicatrisation, les 3 sites greffés exempts d'inflammation des tissus mous, y compris celui qui s'était exposé à deux mois. Les zones greffées montraient une revitalisation et un léger saignement émanant de la matrice après l'élévation du lambeau muco-périosté.

Les têtes de vis avaient été aussi positionnées contre la surface comme référence initiale de mesure. Après la dépose des vis, la résorption était mesurée depuis ces têtes de vis jusqu'à la surface d'os régénéré avec une sonde parodontale. Une perte de hauteur de 2mm en moyenne était constatée sur le site ayant subi l'exposition traitée à 2 mois, alors que les deux autres blocs ne révélaient aucune résorption. Tous les implants planifiés pouvaient être mis en place.

Les critères cliniques étaient relevés à 6 et 12 mois de la pose des réhabilitations fixes unitaires. Ils montraient une situation clinique favorable et stable en termes d'indice gingival, d'indice de plaque, et de suppuration.

Greffons alloplastiques/synthétiques :

Mangano et coll sur les 10 augmentations par blocs modélisés et taillés par ordinateur en hydroxyapatite poreuse corallienne constataient à 8 mois de cicatrisation un os néo-formé bien intégré et comblant le défaut initial chez tous les patients. Ils mesuraient avec une sonde graduée la hauteur et l'épaisseur du défaut avant et après l'augmentation, et trouvaient un gain moyen de 3,7 mm en vertical sur des défauts initiaux d'environ 5,7mm, et un gain moyen horizontal de 2,1 mm sur des défauts de largeur initiale moyenne de 4,8mm (tableau6, figure 66) (80).

TABLE				
Measurements of the bone defects registered with a periodontal probe before and 8 months after augmentation (in mm).				
Patient	Height		Width	
	Pre-	Post-	Pre-	Post-
1	5	2	4	1
2	7	2	2	0
3	9	4	3	1
4	6	2	3	1
5	5	2	4	1
6	4	1	2	0
7	6	2	2	0
8	5	2	3	1
9	4	1	3	2
10	6	2	4	2

Tableau 6 : tableau des mesures cliniques des défauts avant et après augmentation, en hauteur et épaisseur d'après (80)

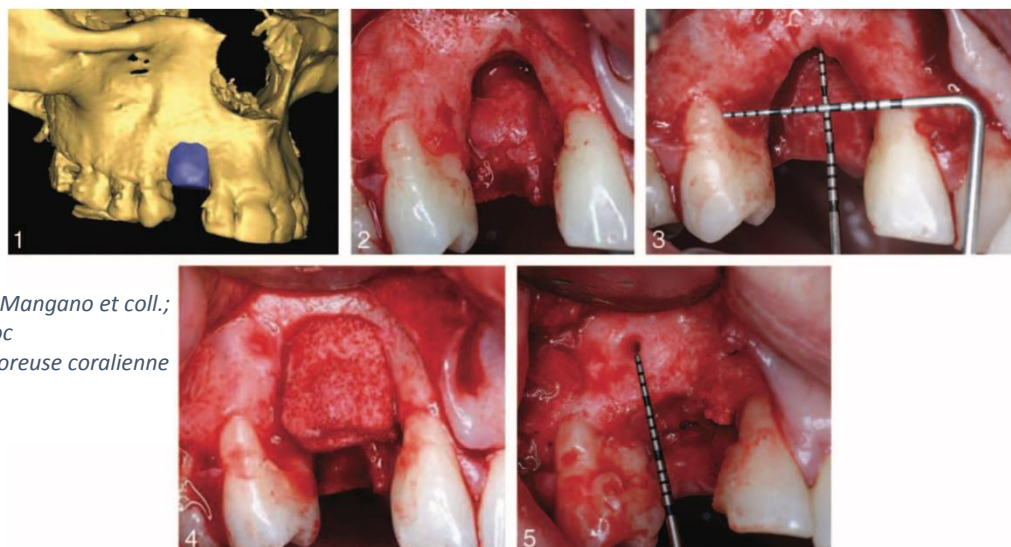


Figure 66 : d'après Mangano et coll.; 2014 : greffe en bloc d'hydroxyapatite poreuse corallienne

Le rapport de cas de Mangano et coll. avec un greffon antérieur mandibulaire personnalisé en calcium-phosphate apporte aussi satisfaction au niveau clinique. Aucune complication n'était constatée en un an, malgré le port d'une prothèse amovible transitoire, principalement pour raisons esthétiques. Deux implants aux spires permettant un haut torque d'insertion (55 Ncm) pouvaient être posés (118). On note la persistance de la trame visible lors de l'implantation (fig.67 à 69, pose de deux implants de 3.75 × 11.5 mm (AnyRidge, MegaGen Implants Co.) à un an de cicatrisation du greffon en calcium phosphate :

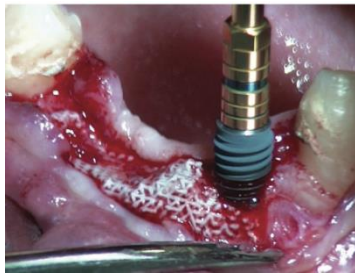


Figure 67

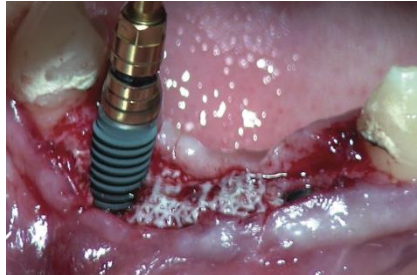

Figure 68

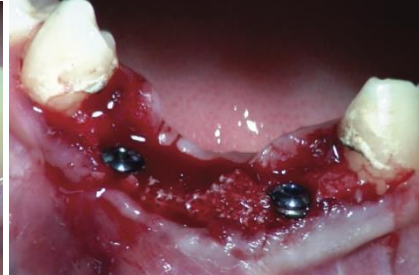

Figure 69

Greffons d'origine bovine :

Les 9 sites greffés par blocs personnalisés d'origine bovine dans l'étude de Li et coll ne présentaient non plus aucun signe de déhiscence, infection ou fistule. Aucun des patients ne se plaignait de douleur. A 9 mois, 18 implants au total étaient posés en technique flapless (sans élévation de lambeau) sur les 9 blocs. La stabilité des implants était contrôlée et satisfaisante, et ceux-ci recevaient une prothèse définitive 3 mois plus tard.

Complications :

Dans la totalité des articles sélectionnés dans cette revue, aucun échec total de la greffe n'était constaté. Les seules complications observées étaient les suivantes.

Dans l'étude de Schlee en 2013 sur 3 greffons allogéniques personnalisés uniquement spongieux, malgré une cicatrisation initiale sans incident (pas d'infection ni de signes cliniques d'inflammation), une exposition partielle d'un greffon sur 6 x 10 mm était constatée à 2 mois. La prise en charge était chirurgicale et consistait en l'élévation d'un lambeau en pleine épaisseur puis l'élimination d'un millimètre superficiel de l'exposé avec une fraise boule diamantée jusqu'à ce qu'un saignement sortant de la matrice osseuse soit constaté. Un greffon conjonctif prélevé au palais de 10 x 20 mm était placé au-dessus de la greffe et le lambeau était suturé pour refermer le site. Le patient se voyait prescrire la même ordonnance d'antibiotiques et d'antalgiques que pour la procédure initiale et les sutures étaient déposées deux semaines plus tard. Après 6 mois, aucun signe d'inflammation n'était constaté et un léger saignement émanait du greffon à l'élévation du lambeau pour implantation, témoignant de sa revascularisation.

Dans l'étude de Mangano en 2014 sur 10 blocs personnalisés en hydroxyapatite poreuse corallienne, les 8 mois de cicatrisation se déroulaient sans incident pour 9 patients. 1 seul patient présentait une déhiscence 2 mois après la chirurgie reconstructrice. Ici aussi, un lambeau de pleine épaisseur était élevé pour exposer la partie la plus coronaire de la greffe.

Cette dernière était éliminée avec un instrument piezoélectrique, la surface du greffon était délicatement nettoyée et les sutures réalisées. Aucune autre complication n'était observée chez ce patient. Après la période de cicatrisation, un os nouveau et bien intégré était observé chez tous les patients, comblant les défauts initiaux.

Dans l'étude en bouche fractionnée d'Amorfini et coll, aucune complication n'était constatée dans le groupe test des 16 blocs allogéniques personnalisés, alors que deux expositions précoces de la membrane se produisaient dans le groupe contrôle (16 ROG), un gonflement minime était observé et les patients soulagés par des antalgiques de bas grade. Les auteurs les traitaient par antiseptiques locaux (bains de bouche de chlorhexidine à 0,2% et gel de chlorhexidine).

III/4.2) Résultats radiographiques

Greffons allogéniques :

Jacotti et coll évaluaient en 2014 l'augmentation osseuse horizontale du bloc allogénique au temps implantaire en comparant les coupes axiales du CBCT initial à celles obtenues 7 mois plus tard. Les mesures étaient l'épaisseur de la corticale linguale à la corticale vestibulaire de la crête. Après la greffe et la cicatrisation, l'épaisseur totale de crête était de , 6.09, 7.36, et 8.08 mm (en moyenne 7.18 mm) respectivement à 6, 12, et 18 mm en arrière du foramen mentonnier. Coupes CBCT pré-opératoires (fig.70) et à 7 mois de cicatrisation (fig.71) :

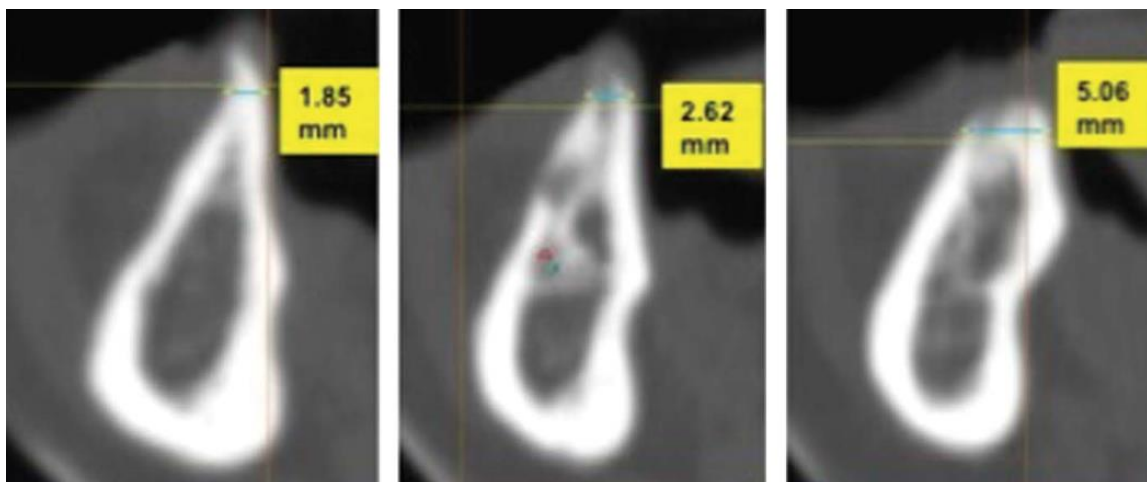


Figure 71

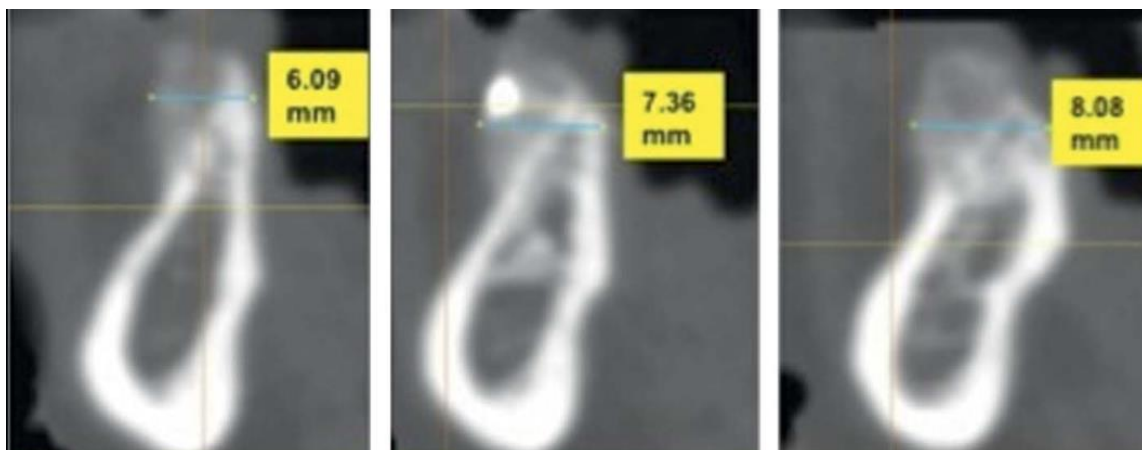


Figure 70

Amorfini et coll comparaient en 2014 la différence de volume entre le CBCT pré-opératoire et le CBCT à un an de la mise en charge implantaire (par superposition informatique des coupes) pour les deux groupes ROG et bloc allogénique. A 1 an, la variation de volume de chaque groupe ne présentait pas une différence statistiquement significative ($p = .25$). La technique d'augmentation par bloc allogénique cortico-spongieux personnalisé n'était donc pas supérieure à la ROG avec particules et membrane. Nous pouvons tout de même noter que lorsque du rhPDGF-BB était ajouté, la technique par bloc était presque significativement supérieure à la ROG (fig.72).

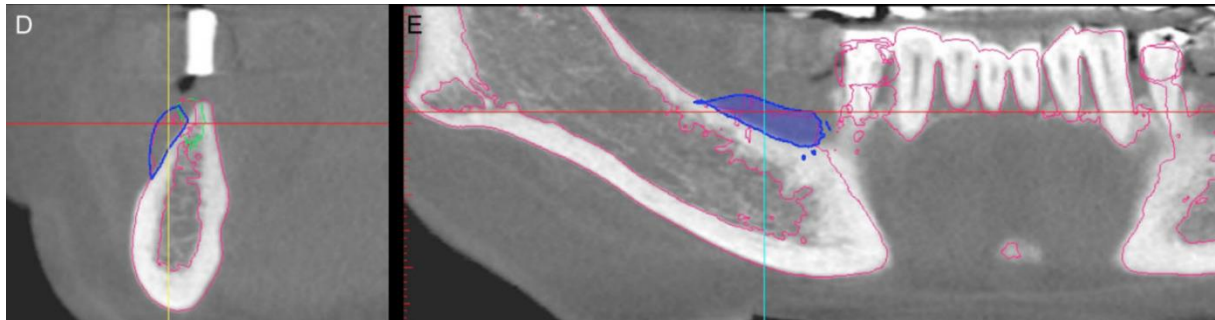


Figure 72 : coupes axiale et transversale du cone beam pré-opératoire au cone beam à un an de mise en charge prothétique (contour rose). Bloc modélisé informatiquement en bleu.

Schlee et coll observaient la résorption du greffon par la position radiologique du niveau osseux interproximal qui était relevée par rapport à la plateforme implantaire à 6 et 12 mois après la réhabilitation prothétique par couronnes fixes unitaires. La perte osseuse moyenne observée était de 1.69 ± 3.31 mm et de 1.64 ± 1.22 mm à respectivement 6 et 12 mois (tableau 7).

Tableau 7: résorption osseuse radiologique et paramètres cliniques des implants sur sites greffés par blocs allogéniques personnalisés à 6 et 12 mois de la restauration prothétique. (RD : résorption distale ; RM : résorption mésiale, SUP : suppuration, PI : indice de plaque, GI : indice gingival)

Patient and Area	Implant Position	6 mo					12 mo				
		RD	RM	SUP	PI	GI	RD	RM	SUP	PI	GI
P1 right mandible	45	0	0	No	0	0	0	0	No	0	0
	46	1	1.5	No	0	0	1	1.5	No	0	0
	47	0.5	1.5	No	0	0	0.5	1.5	No	0	0
P1 left mandible	35	1.5	0.0	No	0	0	1.5	0.0	No	0	0
	36	1.5	1.5	No	0	0	1.5	1.5	No	0	0
	37	0	1.5	No	0	0	0	1.5	No	0	0
P2 right mandible	45	3	3.0	No	0	0	3	3.0	No	0	0
	46	3.5	3.5	No	1	1	4	4.0	No	1	1
	47	3	3.0	No	0	0	3	3.0	No	0	0

Dans l'étude de Jaby et coll, 3 à 4 mois après la greffe, les patients réalisaient une nouvelle tomodensitométrie afin d'évaluer le résultat de la greffe et planifier l'implantation. Le gain horizontal était mesuré radiologiquement 3 mm au-dessus de la crête et au milieu de la hauteur du greffon, au niveau des futurs sites implantaires. La résorption était évaluée cliniquement et radiologiquement, faible, modérée ou importante (fig. 73) (91).

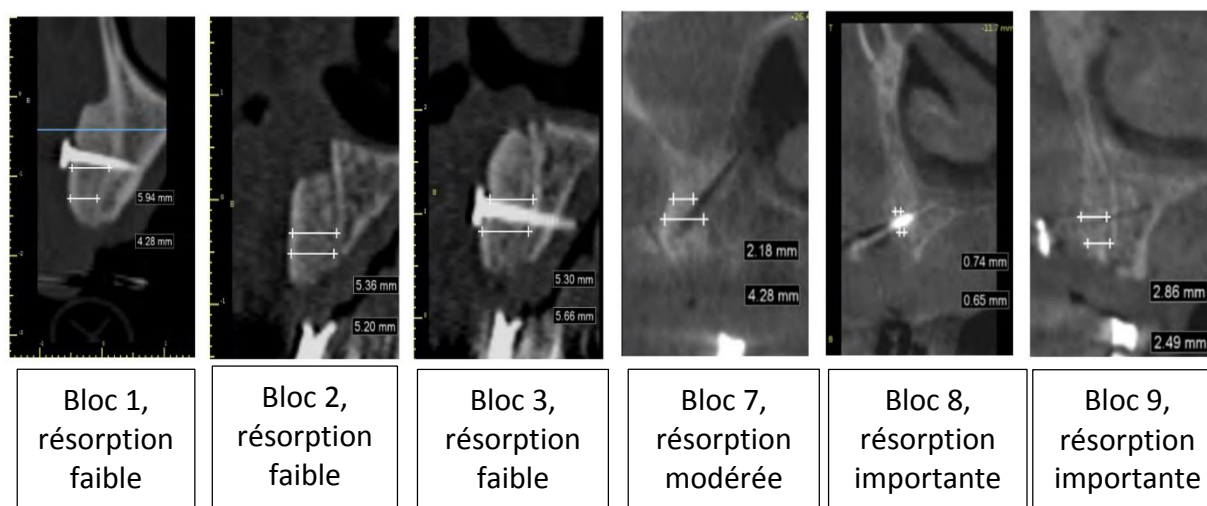


Figure 73 : exemples d'évaluation radiologique des greffes en bloc et de leur résorption

Malgré la résorption importante du bloc 9, les gains horizontaux allaient de 2,5 à 4,6 mm, c'est pourquoi ce bloc n'était pas considéré comme un échec. Les greffons des autres patients étaient restés très stables dans leur dimension avec une résorption souvent imperceptible radiologiquement, sans utilisation de membrane. Il était intéressant de constater que le bloc 11, implanté à 10 mois, n'avait pas non plus présenté de signe de résorption, malgré un long délai d'implantation.

Patient	Bloc	Résorption	Gain horizontal à 3 mm de la crête		Gain horizontal au milieu de la hauteur du bloc		Succès
1	1	Faible	4,3 (12)		5,9 (12)		0
2	2	Faible	4,4 (13)	5,2 (12)	4,1 (13)	5,4 (12)	0
	3	Faible	5,7 (22)		5,3 (22)		0
3	4	Faible	2,3 (12)		4,6 (12)		0
	5	Faible	2,4 (22)		4,0 (22)		0
4	6	Faible	3,9 (12)		4,6 (12)		0
5	7	Modérée	4,3 (15)		2,2 (15)		0
	8	Importante	0,6(12)	1,4 (11)	0,7(12)	1,7 (11)	N
	9	Importante	3,0(22)	2,5 (23)	4,6 (22)	2,9 (23)	0
	10	Modérée	4,5 (24)		2,0 (24)		0
6	11	Faible	3,6 (22)		3,4 (22)		0
Total (t) ou moyenne (m)	t = 11	-	m = 3,4 mm (15 sites)		m = 3,7 mm (15 sites)		93 %

Tableau 8 : bilan d'évaluation radiologique des greffes en bloc et de leur résorption, de l'étude de Jaby et coll. (91)

Venet et coll, en 2017, se satisfaisaient aussi de l'augmentation osseuse visible radiologiquement et par modélisation 3D pré-opératoire et 6 mois après la chirurgie :

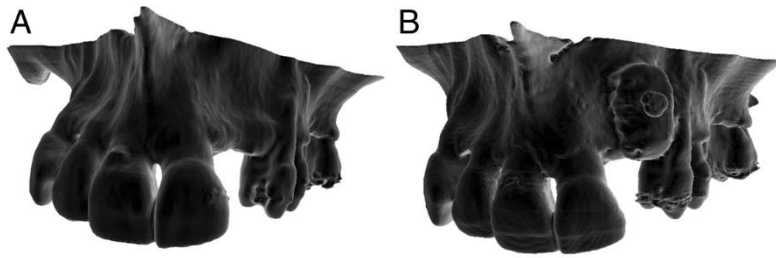


Figure 74 : D'après Venet et coll, représentations du maxillaire A : avant la greffe ; B : à 6 mois de la greffe

Dans le but d'évaluer quantitativement le volume gagné, une carte colorimétrique était utilisée pour évaluer la distance entre les deux modèles 3D après leur superposition :

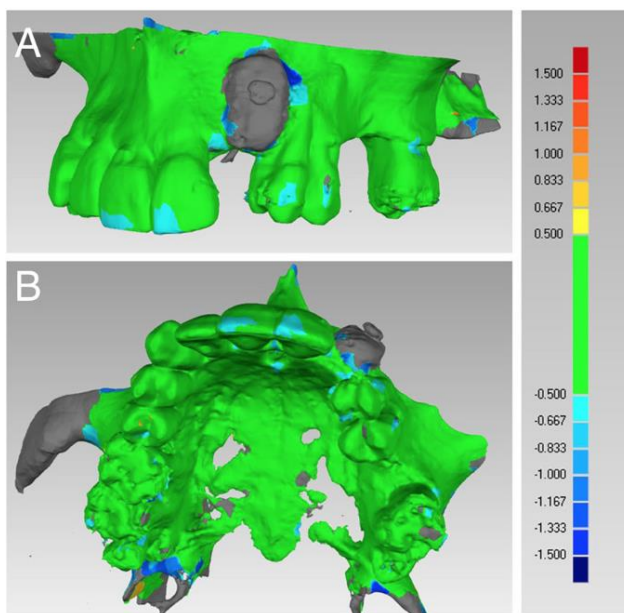
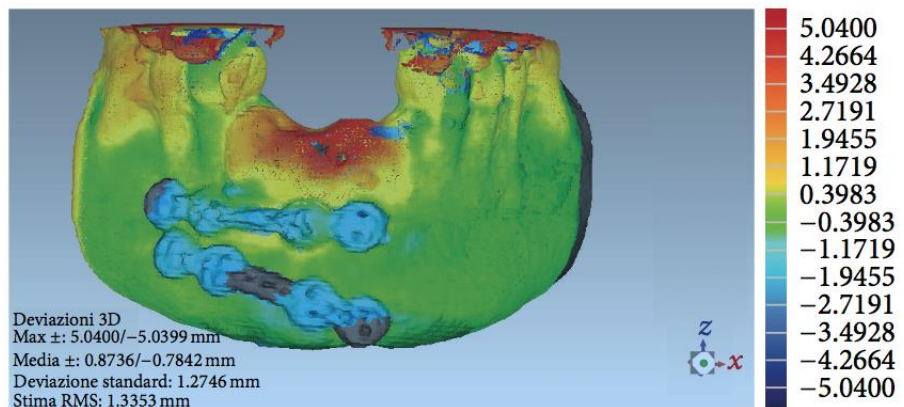


Figure 75 : D'après Venet et coll, Superposition informatique des modèles 3D avant la greffe et à 6 mois pour évaluation colorimétrique du volume gagné. A : vue latérale ; B : vue occlusale

Greffons synthétiques :

Mangano et coll utilisaient aussi la colorimétrie après superposition informatique des reconstructions 3D pré-opératoire et à 1 an de la greffe du bloc biphasique en calcium-phosphate pour identifier les zones d'apposition/résorption. On note en bleu la perte tissulaire (et l'ablation des vis d'ostéosynthèse post-traumatique), en jaune/orange/rouge l'apposition, et en vert les zones avec peu ou pas de modification (fig. 76)



Garagiola et coll, objectivaient par scanner et radiographie l'intégration du bloc personnalisé en hydroxyapatite poreuse synthétique à 5 mois, et affirmaient une ostéointégration de l'implant 3 mois après sa pose dans l'os régénéré (fig.76 à 78) (102).

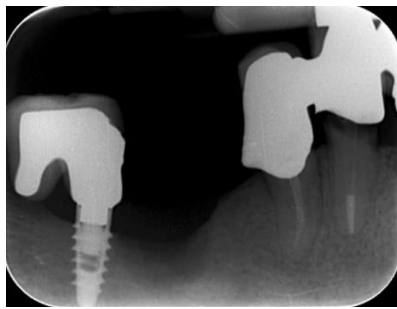


Figure 76

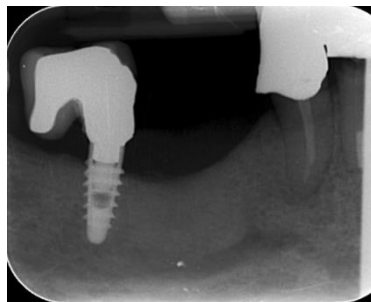


Figure 77

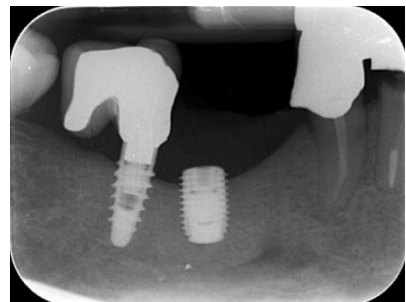


Figure 78

Greffons d'origine bovine :

Dans l'étude de Li et coll, à l'évaluation radiographique, le greffon personnalisé d'origine bovine était intégré à l'os basal, sa densité osseuse était normale, et la hauteur initiale de greffe était maintenue. L'os péri-implantaire était examiné par radiographies péri-apicales, et la résorption osseuse marginale variait de 0,1 à 1,1 mm (moyenne : 0,5mm). Après la pose de la prothèse implantaire définitive et donc la mise en charge occlusale, aucun déplacement ou mouvement macroscopique n'était détecté pendant la surveillance clinique d'un an (fig. 79 à 81):

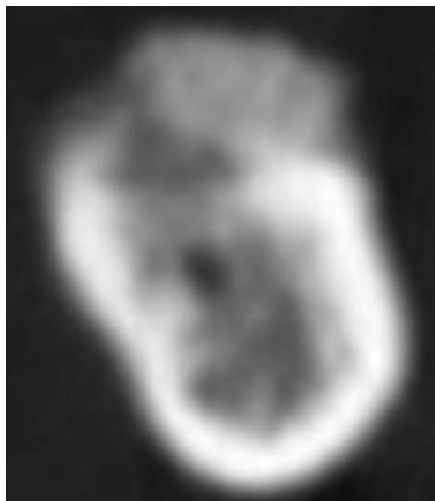


Figure 79 : Coupe scanner à 6 mois de cicatrisation montrant l'intégration du bloc xénogénique à l'os natif

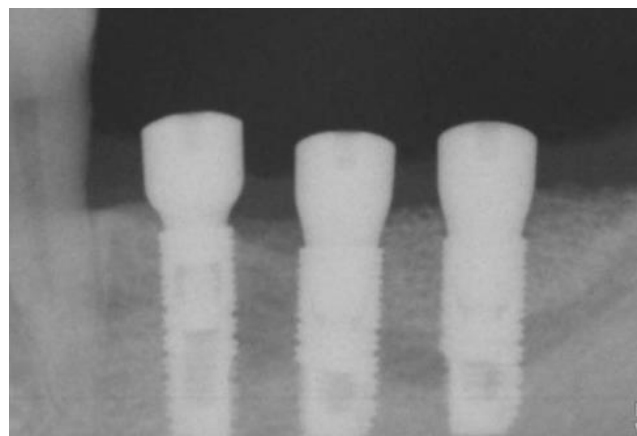
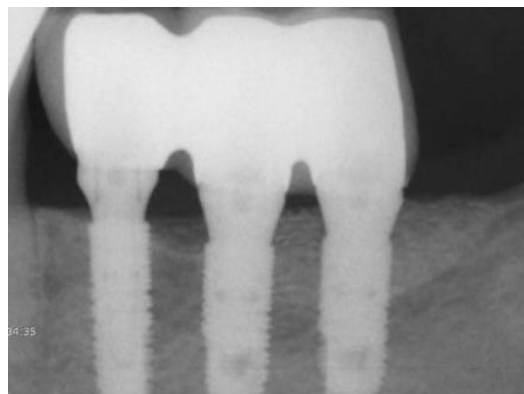


Figure 80 : Radiographie à la pose des implants sur site greffé à 9 mois de cicatrisation

Figure 81 : Radiographie à 1 an de la mise en charge prothétique (faite 3 mois après la pose des implants)



III/4.3) Résultats histologiques et histomorphométriques

Les greffons étudiés étant tous réalisés dans le but d'une implantation, il était possible de réaliser des biopsies de la zone greffée lors du forage implantaire à l'aide de trépan.

Greffons allogéniques :

L'analyse histologique de Jacotti et coll évaluait en 2012 les biopsie de 8 patients sur blocs allogéniques spongieux personnalisés greffés 8 mois auparavant:

- la présence, qualité et quantité d'os vital néoformé (faible à forte) et de greffe résiduelle : de faible (très faible à faible)
- la présence et qualité d'os conjonctif intertrabéculaire : bonne
- la présence de nécrose : aucune
- la présence de réaction inflammatoire au corps étranger : aucune

Subject No.	Specimen Length (mm)	Residual Graft	Newly Formed Bone	Connective Tissue	Foreign-Body Reaction	Necrosis
1	8	+	++	++	-	-
2	3	+	+	++	-	-
3	8	+/-	+++	++	-	-
4	5	+	++	++	-	-
5	6	+/-	+++	++	-	-
6	7	+	+	++	-	-
7	7	+	++	++	-	-
8	6	+/-	++	++	-	-

Tableau 9 : D'après Jacotti et coll, 2012 : caractéristiques histologiques des spécimens prélevés.
+++ : grande quantité; ++ : quantité bonne; + : quantité faible; +/- : quantité très faible; - : absence.

L'os néo-formé était pour une grande fraction des prélèvements vital chez tous les sujets. La vitalité de l'os était caractérisée par la présence d'ostéocytes dans les lacunes osseuses. Des rangées de nombreux ostéoblastes entourées d'une abondante matrice extracellulaire était observée en contact intime avec l'os néo-formé dans lequel étaient présents les ostéocytes.

L'os néo-formé apparaissait non organisé dans 6 cas, alors que dans les 2 autres, un tissu osseux avec une structure lamellaire et de multiples appositions d'os vital nouveau était observé. Les particules résiduelles d'allogreffe étaient entourées de cet os nouveau lamellaire qui avait l'apparence d'un ruban le long de la structure trabéculaire de la greffe. Les zones intertrabéculaires étaient remplies d'un tissu conjonctif vascularisé (fig.82).

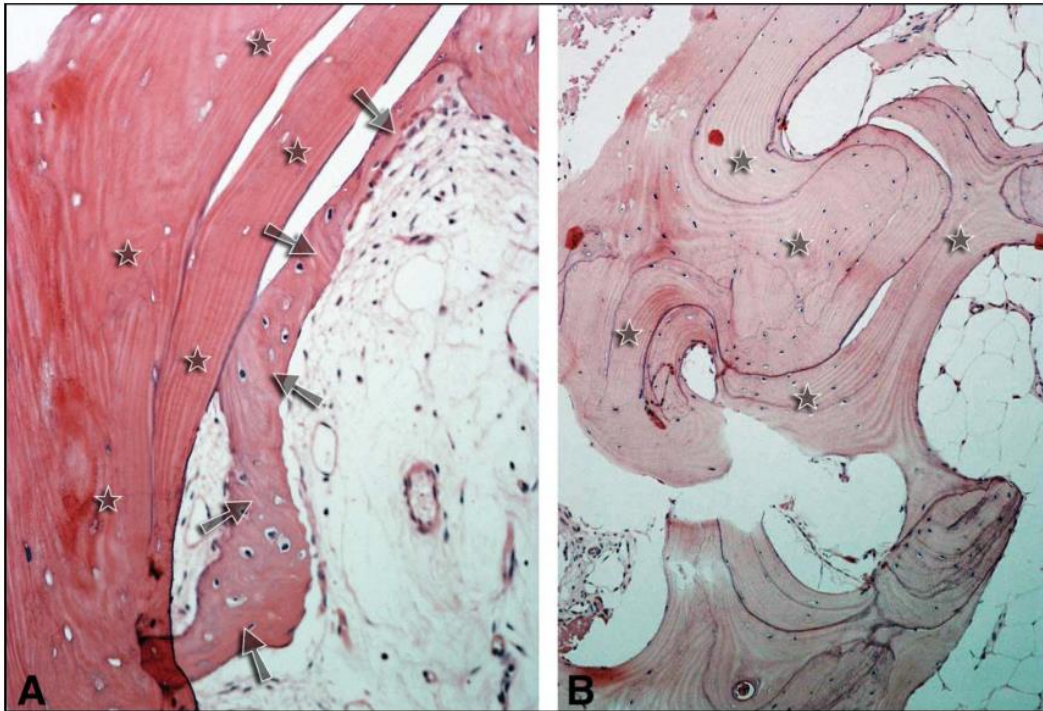


Figure 82 : D'après Jacotti et coll. 2012, Coupe histologique (hématoxyline + éosine) : allogreffe résiduelle (étoiles) et os néoformé vital immature (étoiles) ; B : structure lamellaire évidente d'os néo-formé (étoiles)

Des zones d'inflammation chronique caractérisées par la présence d'un infiltrat lymphocytaire et de cellules plasmatisques étaient observées dans 3 cas.

Aucune nécrose, réaction à corps étranger ou inflammation aigue n'était constatée chez aucun des patients (fig.83).

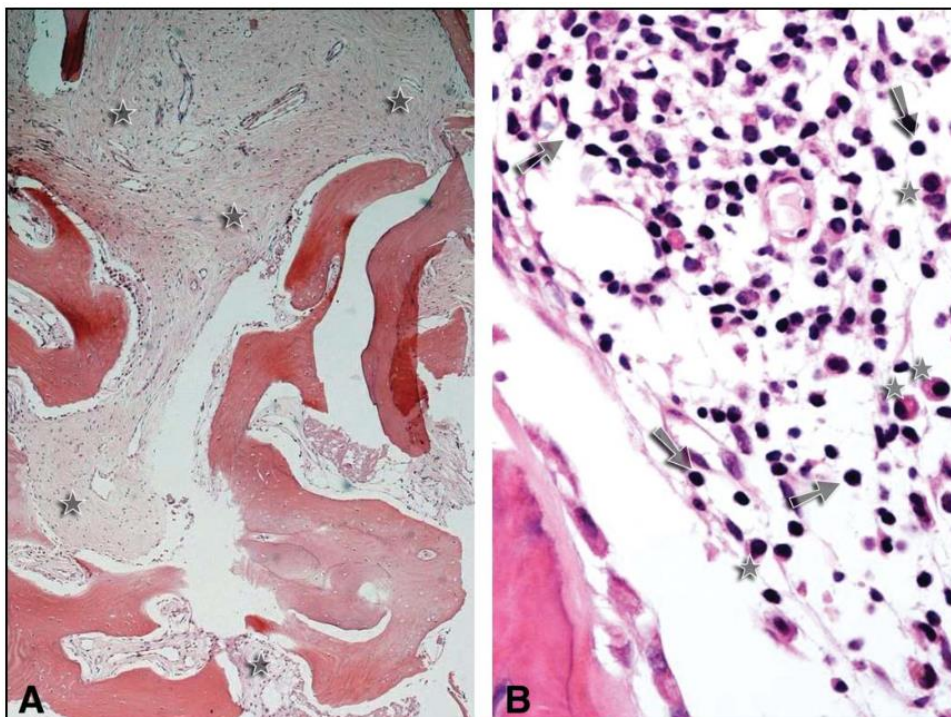


Figure 83 : D'après Jacotti et coll. 2012, Coupe histologique (hématoxyline + éosine) : A : allogreffe résiduelle (étoiles) et os néoformé vital immature (étoiles) ; B : structure lamellaire évidente d'os néo-formé (étoiles)

L'histologie des 6 biopsies de Schlee et coll montrait aussi une régénération osseuse du matériau d'augmentation sur toute sa hauteur. Dans certaines zones, le substitut osseux pouvait toujours être distingué par sa coloration différente et ses lacunes osseuses vides (absence d'ostéocytes dans les ostéoplastes). La majorité des résidus d'allogreffe était entouré par l'os vital néo-formé. La moelle osseuse normale était visible entre les trabécules osseuses.

En 2017, Blume et coll observaient histologiquement un spécimen du bloc spongieux en os allogénique lyophilisé non déminéralisé complètement intégré à 6 mois de la greffe, montrant ses propriétés ostéoconductives optimales d'après les auteurs.

Quand la majorité de la surface des particules (astérisques) était entourée d'os néo-formé (BT), une quantité importante de cette surface était entourée de tissu conjonctif (CT) contenant des cellules géantes multinucléées (triangles noirs). Les auteurs ne trouvaient cependant aucun signe d'inflammation par rapport à la greffe, et décrivaient le processus de remodelage comme l'addition de la croissance d'os nouveau (flèches) associée à la présence de ces cellules multinucléées (fig.84 et 85).

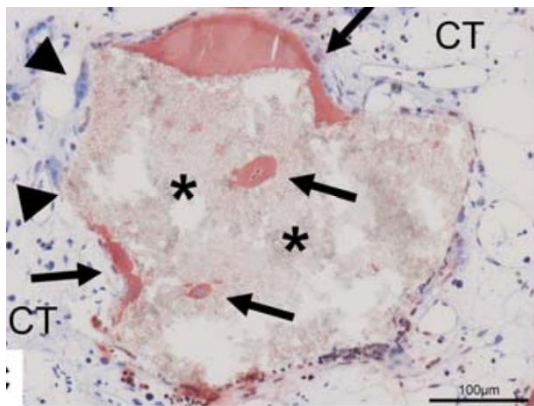


Figure 84

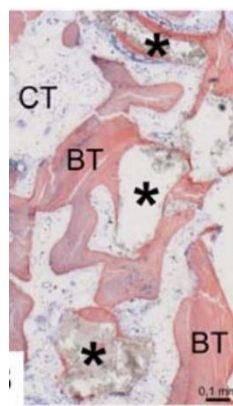


Figure 85

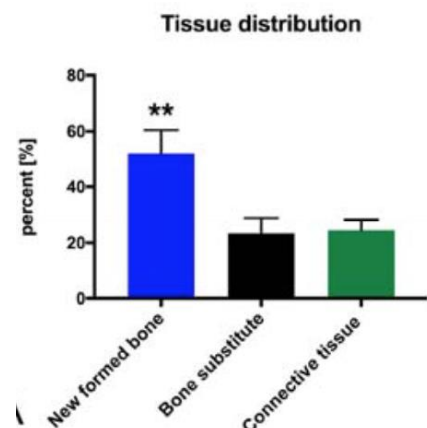


Figure 86

L'histomorphométrie révélait un pourcentage d'os néoformé supérieur (52%, ** $p > 0.01$) à la présence de tissu conjonctif (25%) et d'os allogénique résiduel (23%) (fig.86).

Greffons synthétiques :

Dans l'étude de Mangano et coll en 2014, Les coupes histologiques des zones greffées par blocs en hydroxyapatite poreuse corallienne montraient aussi un os nouveau trabéculaire avec du biomatériau résiduel principalement en zone centrale de la greffe (fig.87 G=x12).

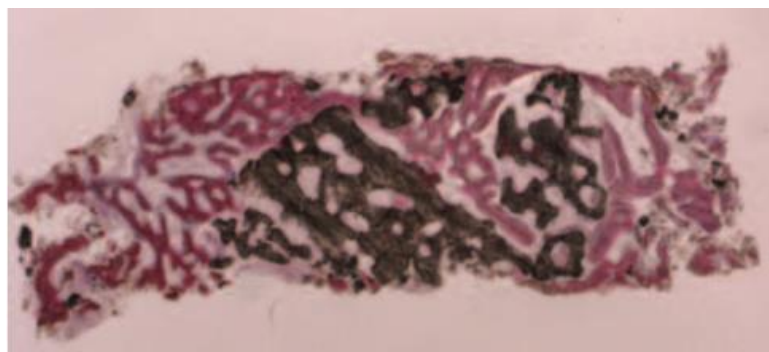


Figure 87

fig .88 (Gx200) : le biomatériau est encerclé d'os néoformé qui comporte de grandes lacunes ostéocytaires en strict contact avec le matériau résiduel et une matrice ostéoïde en cours de minéralisation était observée. Fig. 89 (Gx200) : cette néo-formation osseuse était aussi observée à l'intérieur de particules d'hydroxyapatite.

Les mesures histomorphométriques de ces biopsies osseuses prélevées 8 mois après la greffe donnaient des pourcentages moyens d'os nouveau, de biomatériau, et d'espaces médullaires respectifs de 34.9% (\pm 4.2), 26.3% (\pm 2.8), et 38.8% (\pm 4.7) .

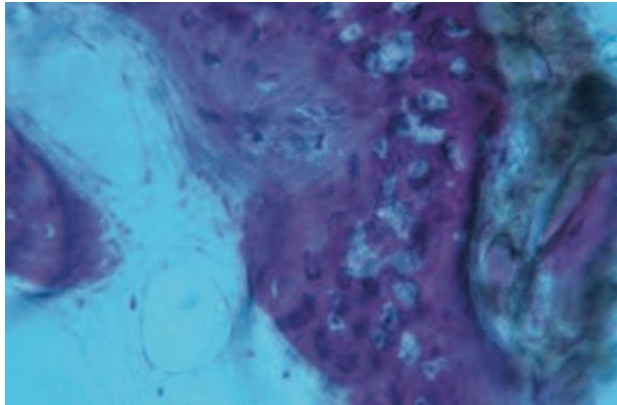


Figure 89

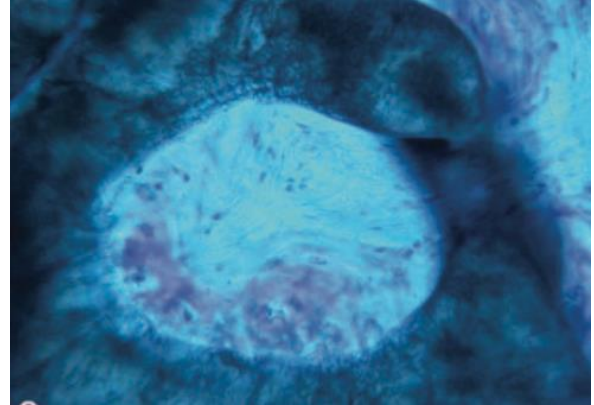


Figure 88

L'analyse histologique des mêmes auteurs en 2015 du bloc en calcium phosphate montrait à un an de la greffe un os compact mature subissant un remodelage, avec quelques espaces médullaires. Dans certains spécimens, aucune particule résiduelle de biomatériau n'était trouvée, seulement des traces de calcium phosphate biphasique mélangées à la matrice osseuse minéralisée étaient présentes, alors que dans d'autres spécimens étaient encore formés de particules résiduelles de BCP entourées d'os compact ou de matrice osseuse minéralisée. Des cellules multinucléées étaient trouvées en contact intime avec ces particules. Dans les espaces médullaires, des nouveaux vaisseaux étaient observés de manière évidente.

Greffons d'origine bovine :

De la même façon, des biopsies étaient prélevées aux sites implantaires 9 mois après la greffe des blocs personnalisés xénogéniques et analysés histologiquement par Li et coll.

Un os compact, mature, cortical bordé d'os néo-formé était observé en haut de chaque specimen. Le segment prélevé était composé d'os cortical, et aucune croissance de tissu mou n'était observée dans celui-ci. La néo-formation osseuse était ici aussi observée autour des particules de greffe à la surface desquelles une apposition osseuse directe se produisait. Le nouvel os remplissait les espaces entre les particules, la plupart étant complètement noyées dans cet os nouveau. Une matrice ostéoïde était détectée dans certains cas, indiquant une formation osseuse active. Aucune infiltration de cellules inflammatoires n'était détectée.

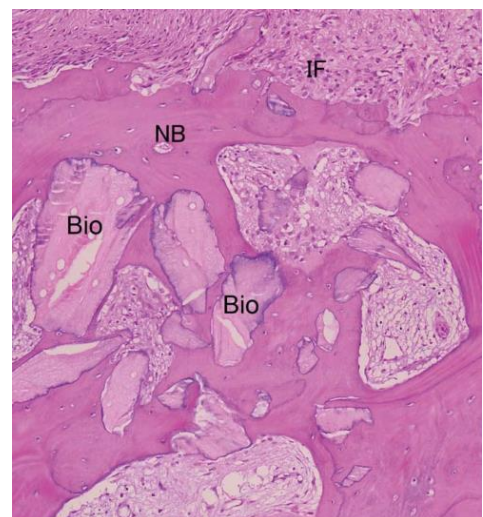


Figure 90 : D'après Li et coll, coupe histologique (hématoxyline + éosine, x40) montrant la néo-formation osseuse au sein du spécimen. NB=os nouveau, Bio= os bovin, IF= interface entre la greffe et la muqueuse

RÉSUMÉ DES DIFFÉRENTES TECHNIQUES DE GREFFES OSSEUSES PRE-IMPLANTAIRES PAR BLOCS PERSONNALISÉES

Etude (1er Auteur)	nombre de Patients	technique (modèle ou CAM)	Blocs (nbrs)	localisation	Objectif d'augmentation	Matériau	Particules	Membrane	Vis par bloc	Objectif gain atteint?	Histologie	Complication post-op	Survie greffe	Délai implantation	Nbre implants	Survie implantaire	suivi
Jacotti 2006	1	modèle	5	max ant	latérale	CS ALLOG (FDBA)	oui/ALLOG	rétractable collagène	2	oui/ Non Quantifié	non	non	oui	6 mois	6	NR	NR
Jacoti 2012	8	modèle	NR, max + de 8	mand	6 latérales, 2 verticales	Spongieux ALLOG	non	rétractable collagène	2	oui, NQ	oui	NR	oui, toutes	8 mois	20	NR	NR
Figliuzzi 2013	1	CAM	2	mand post	verticales	hydroxyapatite poreuse corallienne	non	non	NR, +de 1	oui, NQ	histomorph	non	oui	6 mois	2	oui à 1 an	1 an
Schlee 2013	2	CAM	3	mand post	latérale + verticale	Spongieux ALLOG	oui/ALLOG	rétractable collagène	4	oui, NQ	oui	3 (exposition)	oui, toutes	6 mois	3x3-9	oui à 1 an	1 an après prothèse
LI 2013	9	CAM	9	mand post	atérale + verticale	XENO (bovin)	non	non	déposition par	oui, NQ	oui	non	oui, toutes	9 mois	18	oui à 1 an	1 an après prothèse
Jacotti 2014	1	CAM	1	mand post	latérale	Spongieux ALLOG	non	rétractable collagène	2	oui moy=7,18cm	non	non	oui	7 mois	3	NR	NR
Mangano 2014	10	CAM + modèle	10	maxillaire	latérale + verticale	hydroxyapatite poreuse corallienne	non	non	NR	oui quantifié	histomorph	non	oui, toutes	8 mois	10 (4 posts, 6 ant)	oui à 1 an	1 an après prothèse
Amorfini 2014	16	modèle	16	mand post	latérale	CS ALLOG (FDBA)	oui/ALLOG	rétractable collagène	NR	oui, NQ	non	non	oui, toutes	1e jour-même	25	oui à 1 an	1 an après prothèse
Gabov 2014	1	CAM	1	max ant	atérale + verticale	Bloc allogénique déshydraté (CS ou S7 NR)	non	rétractable collagène+P RF	2	oui, NQ	non	non	oui	5 mois	2	NR	NR
Mangano 2015	1	CAM	1	mand ant	latérale + verticale	BCP (70% beta-tricalcium phosphate, 30% hydroxyapatite)	non, mais PRGF	PRF	1	oui quantifié	oui	non	oui	1 an	2	NR	NR
Mirkovic 2015	1	CAM + modèle	1	mand post	latérale + verticale	XENO (bovin)	non	rétractable collagène X2	2	NR	non	NR	NR	NR	NR	NR	NR
Jaby 2015	6	modèle	11	k ant, Zmax	latérale	CS ALLOG (FDBA)	non	non	1	oui	non	non	oui, toutes	mt, 5mois	14	oui à 1 an	10 mois après pose implants
Moret 2016	1	CAM	2	k ant, 1 mand	latérale	1 Spongieux ALLOG car + de 3 cm 1 CS ALLOG déprotonné (Supercrit®)	oui kérog	rétractable collagène	2	oui	non	non	oui, toutes	6 mois	NR	NR	NR
Garagiola 2016	1	CAM	1	mand post	atérale + verticale	hydroxyapatite poreuse synthétique	non	non	NR	oui	non	non	oui	5 mois	1	oui à 3 mois	NR
Venet 2017	6	modèle	11	max ant	latérale	CS ALLOG (FDBA)	non	non	1	oui	non	non	oui	6 mois	12	NR	Jusqu'à prothèse = à 4 mois de la pose implant
Blume 2017	1	CAM	1	max ant	atérale + verticale	Spongieux ALLOG (FDBA)	oui/ALLOG spong + kérogéin	rétractable collagène+P RF	2	oui, NQ	oui + histomorph	non	oui	6 mois	NR	NR	NR

CS ALLOG® : bloc cortico-spongieux allogénique (FDBA, = os hóphtisé non déminéralisé)
Spongieux ALLOG® : bloc spongieux allogénique
bloc d'origine bovine ("kérogé")
Alloplastique ("RGP" = biphasé calcium phosphate)
bloc allogénique spongieux et/ou cortico-spongieux
NR : non renseigné
NQ : non quantifié
CAM : Computer Assisted Manufacturing (conception assistée par ordinateur)

IV / DISCUSSION

IV/ 1. Limites de la personnalisation du bloc d'apposition

IV/1.1) Aspects techniques

Jacotti, dans sa présentation en 2006 du bloc 3D personnalisé sur modèle stéréolithographique, trouve légitime la question du coût biologique par l'irradiation du scanner. Argument relatif car se priver d'un examen 3D pour ce genre de reconstruction, même et surtout pour une technique conventionnelle, semble augmenter le risque et la difficulté de la chirurgie, et car aujourd'hui les modèles stéréolithographiques peuvent être obtenus à partir d'imageries cone beam CT (CBCT), examen moins irradiant et moins coûteux. L'auteur soulève aussi le coût financier par la fabrication du modèle et la préparation sous conditions stériles lorsque le bloc est préparé en l'absence du patient.

Venet et coll choisissaient aussi la technique de personnalisation des greffons sur modèle stéréolithographique, en lui reconnaissant quelques limites. La surface du modèle issu de l'imagerie 3D par cone beam CT est basée sur une échelle de gris et est donc soumise à variations. La précision de la segmentation est basée sur le niveau de gris de chaque voxel et dépend du seuil fixé par l'opérateur. C'est pourquoi cette manipulation peut varier d'un opérateur à un autre et donc résulter en la perte de précision de surface. Pour dépasser cette limite potentielle, l'auteur conseille au praticien de déléguer cette étape chronophage à un spécialiste en imagerie 3D.

Des difficultés dans l'obtention d'une claire visibilité du site et d'une parfaite maîtrise de la greffe ont été reportées, indépendamment des considérations anatomiques. De plus, une attention particulière doit être donnée à l'adaptation du greffon sur son site receveur pendant sa fixation pour éviter tout déplacement ou toute rotation. Une période d'apprentissage est obligatoire pour obtenir des résultats satisfaisants et reproductibles.

De plus, les auteurs rappellent que la technique qu'ils ont choisie, nécessitant l'adaptation manuelle par le chirurgien d'un bloc aux dimensions initiales standards, peut être considérée comme une limitation par rapport aux blocs déjà personnalisés par machine, qui pourraient en plus offrir plus de précision.

Mangano et coll, en illustrant le protocole de greffon obtenu par technologie CAD/CAM, en décrivent aussi les limitations :

La première limitation est dimensionnelle : la taille maximale de la structure étant estimée à 12mm de hauteur par 10 mm d'épaisseur. Pour une réussite de la reconstruction, qu'elle soit une greffe d'apposition conventionnelle ou utilisant la technologie CAD/CAM, la procédure de greffe osseuse nécessite 3 prérequis fondamentaux : un apport vasculaire approprié, une interface valide entre la greffe et les lignées cellulaires ostéogéniques, et une stabilité mécanique de la greffe. Comme les ostéoblastes requièrent un haut taux d'oxygène pour la production de la matrice osseuse, plus la perméabilité de la greffe au réseau vasculaire est importante, plus la néoformation osseuse sera efficace. L'invasion vasculaire du greffon doit être complète. Si le greffon est trop gros, l'invasion vasculaire et l'angiogénèse pourraient être faibles et le pronostic de la greffe compromis, par le manque de cellules, nutriments et signaux

solubles (facteurs de croissance) obligatoires pour une néoformation osseuse : possibilité d'exposition précoce ou tardive et haut risque d'infection. C'est pourquoi le développement de greffons personnalisés de grands volumes reste un défi aujourd'hui encore.

La seconde limitation est liée à l'examen radiographique. Le mouvement du patient pendant l'examen tomodensitométrique peut conduire à des données radiologiques erronées, et la présence de restaurations métalliques au voisinage de l'édentement à compenser peut conduire à la présence d'artéfacts qui pourraient compliquer le processus de conception assistée par ordinateur et le design du greffon.

La troisième limitation repose sur le fait que le greffon est modélisé pour compenser un défaut osseux et ne doit pas être en contact avec des racines dentaires. Le greffon est modélisé pour être à une distance minimale de 2mm de la dent adjacente. Cette distance est décidée pendant le processus de conception assistée par ordinateur. Néanmoins, la présence d'espaces étroits et l'exposition partielle d'une racine peuvent être des limites.

Finalement, le temps est aussi une limitation de cette technique. La procédure entière, de l'examen radiologique 3D à la chirurgie sur le patient devrait se dérouler en quelques semaines, dans le but d'éviter que le processus de remodelage osseux modifie l'anatomie du patient par rapport aux données enregistrées lors du scanner CT ou du cone beam CT. Sinon, l'altération de l'anatomie résiduelle du patient peut conduire à un manque d'adaptation du greffon. De plus, l'argument du temps gagné en utilisant la technologie CFAO est largement légitime d'un point de vue biologique et du confort pour le praticien et le patient, mais il ne faut pas oublier que malgré la réduction du temps opératoire, plus de temps doit être accordé à la planification virtuelle et au design du greffon personnalisé informatiquement puis par machine.

IV/1.1) Aspects matériels

Venet et coll soulignent qu'il existe des limitations inhérentes aux greffes allogéniques comme la pénétration vasculaire retardée, le peu de formation osseuse, des taux plus élevés de résorption osseuse, et la possibilité d'immunogénicité et de transmission de maladie, bien que ce dernier aspect ait bénéficié de progrès en matière d'évaluation, de tests et de procédés de traitement qui ont significativement réduit le risque d'infection par allogreffes osseuses. Cependant, la stérilité totale n'est pas atteignable en pratique avec aucun tissu humain, et les allogreffes seront sûrement remplacées par des matériaux synthétiques dans le futur.

Schlee et coll affirment que la résorption crestale observée après la pose des implants peut être due à la poursuite du remodelage propre à la greffe d'un bloc osseux allogénique spongieux ou au remodelage péri-implantaire. Il a été montré que les implants placés en os natif présentent aussi une résorption crestale dans le temps. Plusieurs théories ont été faites sur la cause de ce phénomène, comme les appels de fluide à la connexion implant-pilier jamais complètement étanche, l'inflammation due aux excès de ciment de scellement ou encore une mise en charge inadéquate. Comparé aux greffes d'os xénogénique comme le Bio-Oss (os minéralisé d'origine bovine), le remodelage de l'os allogénique riche en collagène est considéré comme rapide, ce qui pourrait s'accompagner d'une perte de volume superficielle. Cependant, la déprotéinisation complète appliquée sur les matériaux xénogéniques conduit à une fragilité des blocs. Cela nuit à leur capacité de fixation par des vis et diminue la vitesse de remodelage osseux.

Mirkovic et coll confirment : le greffon d'origine bovine doit avoir une épaisseur minimale de 3mm. Une épaisseur inférieure à 3 mm réduirait considérablement ses propriétés mécaniques, ceci étant directement dû à la porosité du matériau. C'est aussi pourquoi une précaution particulière doit être employée dans le positionnement et le choix des vis appropriées lors de la fixation de greffons de cette nature afin d'éviter une fracture. Malgré son choix et sa satisfaction de l'utilisation d'un matériau d'origine bovine, l'auteur reconnaît que les greffons d'os allogénique lyophilisé déminéralisé peuvent stimuler la néo-formation osseuse et sont une alternative viable à la greffe d'os autogène.

Schlee et coll rappellent par ailleurs que même si la fixation du greffon semble plus aisée avec un bloc osseux allogénique spongieux, la gestion des tissus mous reste cruciale. Un lambeau sans tension est toujours obligatoire pour préserver la fermeture du site pendant le temps de cicatrisation. Les auteurs ont été confrontés à une exposition précoce du site sur les 3 greffes de leur étude, qui a nécessité une réduction du bloc greffé, et affirment que la vascularisation précoce semble être un risque similaire entre leur technique et les techniques conventionnelles. Malgré l'apparition d'une résorption crestale, aucun implant n'était perdu pendant la phase d'observation initiale. Un implant montrait des signes cliniques plus importants que les autres. Cependant, une relation avec la nature spongieuse allogénique du bloc n'est pas évidente pour les auteurs, du fait de la bonne santé des implants voisins. Ceux-ci concluent que des essais cliniques supplémentaires doivent être menés pour évaluer spécifiquement les différences entre blocs osseux allogéniques spongieux, blocs conventionnels et blocs autogène.

IV/2. Avantages de la personnalisation du bloc d'apposition

IV/2.1) Aspects matériels

Venet et coll observaient une résorption minimale des greffons allogénique cortico-spongieux à l'implantation après 6 mois de cicatrisation. Des résultats similaires étaient reportés par Nissan et coll en 2011 sur des blocs allogéniques greffés de manière conventionnelle, démontrant une résorption de $0,5 \pm 0,5$ mm avec un temps de cicatrisation similaire. Dans les 25 cas reportés par Nissan et coll, les blocs allogéniques étaient purement spongieux et étaient recouverts de particules d'os bovin minérales ou d'os allogénique lyophilisé déminéralisé, le tout recouvert d'une membrane collagénique résorbable. Les auteurs suggéraient que cette résorption minimale était attribuable à ce protocole de protection du bloc. Venet et coll obtenaient des résultats similaires sans aucun matériau particulière ni membrane. Pour les auteurs, cela serait lié à l'emploi de blocs cortico-spongieux et non uniquement spongieux, ce qui conférait plus de résistance à la greffe. En effet, la portion corticale conférerait la rigidité adéquate pour supporter la tension des tissus mous sus-jacents et/ou la pression fonctionnelle et est moins susceptible à résorption.

Pour Mangano et coll, les prothèses en calcium phosphate à partir d'HA poreuse, déjà largement utilisées dans la reconstruction des tissus durs dans différentes applications cliniques pour leurs biocompatibilité et ostéoconductivité, ont la porosité adaptée à la diffusion des nutriments et l'invasion vasculaire provenant des tissus environnants, et la chimie de surface permettant l'adhésion cellulaire et l'expression du phénotype ostéogénique. De plus, l'HA poreuse possède la résistance mécanique appropriée, sa mise en forme est aisée, tout comme sa stérilisation, et elle est rapidement remplacée par de l'os.

IV/2.2) Aspects techniques

Jacotti trouvait que l'information offerte par le scanner était plus facile à visualiser et exploiter à travers la fabrication d'un modèle physique obtenu par frittage.

La possibilité pour le praticien d'utiliser le modèle dans la préparation des blocs pour s'affranchir de l'obstacle visuel du lambeau élevé, du saignement, et de la pression d'un travail rapide à effectuer aide à augmenter considérablement la précision et l'adaptation des préparations. Le bénéfice pour le patient est direct : moins de risque de complications ou d'échecs dus à un bloc mal contourné.

Dans de nombreux cas, l'auteur trouvait certaines préparations d'allogreffes très difficiles voire impossibles à faire avec précision en bouche, mais simples sur modèle, et la correspondance entre le modèle 3D et l'anatomie du patient était telle qu'aucun greffon préparé en amont n'était à corriger pendant la chirurgie. La précision de la technique permettait aussi à l'auteur d'utiliser un seul bloc standardisé pour traiter plusieurs patients, avec aucun risque de contamination en travaillant sur des modèles stériles. Le partage du coût d'un bloc allogénique pour deux patients ou plus peut aider à atténuer les coûts supplémentaires dus à cette technique.

La possibilité de visser chaque greffon sur son site correspondant sur le modèle contribue à diminuer les erreurs en transférant le bloc sur le patient.

La préparation pré-opératoire du bloc peut raccourcir le temps chirurgical en minutes voire en heures, ce qui est une justification additionnelle au coût supplémentaire de la technique, d'un point de vue du confort mais aussi de contamination bactérienne.

En 2014, Jacotti et coll soulignent à travers la création de blocs utilisant exclusivement la chaîne de fabrication CFAO, la possibilité de greffer un bloc déjà parfaitement adapté sans qu'aucune correction ne soit nécessaire pendant la chirurgie. Arrivé sous emballage stérile et dont il ne reste plus qu'à le fixer au site receveur, le temps de la chirurgie est donc énormément réduit. Ceci permet une fermeture rapide du site opératoire et donc la réduction supplémentaire de possibles sources de contamination du bloc, ainsi qu'une diminution du traumatisme sur les tissus qui est souvent la cause des déhiscences et des ré-ouvertures de la plaie. Toutes les suites opératoires (gonflement, douleur), qui découlent de procédures longues et difficiles, sont également réduites. Cette technique est considérablement simplifiée et est ainsi plus facilement accessible pour un praticien moins expérimenté. Ceci est confirmé par tous les auteurs ayant publié sur cette technique

Ainsi, pour Schlee et coll aussi, les blocs personnalisés étaient parfaitement adaptés à leur site receveur. Aucun fraisage ou adaptation supplémentaires n'étaient nécessaires. Le temps opératoire total était de $41 \pm 4,5$ min. L'épaisseur de tissu mou variait de 0,5 à 0,8mm.

Contrairement à la technique du bloc personnalisé par le chirurgien sur modèle stéréolithographique, la méthode du bloc déjà personnalisé par CFAO ne requiert pas autant d'expérience pratique et de temps de préparation avant la chirurgie. De surcroît, d'un point de vue hygiénique, le bloc déjà personnalisé reste absolument stérile en n'étant manipulé qu'au véritable moment de la greffe : pas de vérifications répétées des ajustages du greffon préparé manuellement comme dans la technique conventionnelle. Et ces deux techniques restent beaucoup plus faciles à mettre en œuvre que l'adaptation d'un bloc osseux autogène.

Mangano et coll confirment la haute précision de la procédure CAD/CAM : aucune retouche n'était nécessaire pour les 10 patients de l'étude, avec les bénéfices d'une stabilité augmentée et d'un temps opératoire réduit. Pour l'auteur, c'est ce qui a probablement conduit aux excellents résultats cliniques et histologiques du greffon personnalisé par CFAO. Une interface valide entre la greffe et les lignées cellulaires ostéogéniques, avec une stabilité mécanique de la trame étant essentielles à la néoformation osseuse.

Pour Venet et coll, la fixation rigide du bloc est un facteur de succès dû à la fois aux vis et à la pression du périoste, Hürzeler et coll. ayant démontré qu'un léger mouvement pendant les stades précoces de cicatrisation favorisait la différenciation des cellules mésenchymateuses en fibroblastes plutôt qu'en ostéoblastes (135). Les techniques minimalement invasives, en diminuant le traumatisme des tissus mous, conduiraient à de meilleurs résultats par une cicatrisation plus rapide et de meilleure qualité. Venet et coll attribuent ainsi la faible résorption de leurs greffes à l'intégrité du périoste préservée en tunnellisant. En effet, cette intégrité améliorerait la ré-ossification du matériau de reconstruction basée sur la pénétration et l'adhésion des cellules ostéogéniques et la néo-vascularisation fournissant les nutriments et l'oxygène nécessaires. En fait, le processus de vascularisation est continu dans le temps dans le tissu hôte, depuis l'extérieur jusqu'au centre du volume. En conséquence, les cellules situées au centre de la greffe meurent plus vite du fait de l'ischémie de la zone centrale. Ainsi, le temps nécessaire au développement d'un réseau vasculaire dans la totalité du volume greffé dépend à la fois de ce volume d'os greffé et de l'intégrité du périoste qui augmenterait les chances de ré-ossification depuis le lambeau en plus de l'apport sanguin à l'interface osseuse du site donneur. Les auteurs émettent l'hypothèse que cette procédure pourrait permettre l'utilisation d'un bloc osseux plus volumineux avec une résorption potentiellement minimale. Cela pourrait conduire à une hausse du succès implantaire à long-terme, la résorption cretale autour des implants étant liée à l'épaisseur d'os. Plus d'études sont évidemment nécessaires car la taille de l'augmentation est limitée par l'étendue du décollement du périoste afin d'éviter sa perforation.

Schlee rapporte comme tous les autres auteurs que d'un point de vue financier, les deux techniques de personnalisation du bloc (modèle stéréolithographique et bloc déjà adapté) augmentent les coûts, mais ceci peut être compensé par la réduction du temps opératoire. Comparées à la greffe de bloc autogène, en particulier prélevé en site donneur extra-oral, le coût total du traitement serait inférieur. Mangano ajoute que la précision de la reproduction informatique suivie de la taille du bloc par machine permet aussi une réduction de la quantité de matériau nécessaire par rapport aux techniques conventionnelles. Amorfini, dans son essai clinique en bouche fractionnée, n'observe pas de différence significative en termes de stabilité de la greffe entre les groupes ROG et bloc allogénique personnalisé. Il souligne cependant l'absence de prélèvement autogène et un temps moyen de 30 minutes pour la procédure du bloc personnalisé, contre 45 minutes et la nécessité d'un prélèvement autogène pour la reconstruction par ROG. Pour Venet, le coût supplémentaire dû à la fabrication du modèle stéréolithographique est compensé non seulement par un temps chirurgical réduit, mais aussi par l'élimination de la protection du greffon par des particules et une membrane en choisissant un greffon cortico-spongieux et une tunnellisation préservant le périoste. De plus, les progrès des imprimantes 3D en termes de précision et d'accessibilité financière en font un investissement raisonnable dans un cabinet dentaire.

CONCLUSION

La greffe d'apposition en bloc osseux est une technique reconnue fiable et reproductible, et largement documentée dans la littérature scientifique, notamment en chirurgie pré-implantaire.

Le greffon autogène, pour ses propriétés ostéogéniques, ostéoinductrices et ostéoconductives, reste le matériau gold standard. Cependant il présente des limites, notamment la morbidité du site donneur et la nécessité de son adaptation au site receveur.

L'association des biomatériaux alternatifs à l'os autogène, comme l'os allogénique, l'os xénogénique, ou encore l'os synthétique avec les techniques modernes de conception et de fabrication assistées par ordinateur est une grande avancée scientifique. Elle permet de disposer de greffons personnalisés, parfaitement adaptés aux défauts osseux à reconstruire et avec une excellente précision, en s'affranchissant de tous les inconvénients liés à l'adaptation d'un bloc, autogène ou non, par la main du chirurgien.

Bien que les résultats avancés soient encourageants et prometteurs, les applications de ces blocs personnalisés ne sont encore que très peu rapportées dans la littérature. Le suivi des études publiées est à l'heure actuelle trop court, et donc l'analyse de la résorption de ces blocs dans le temps trop imprécise. Il convient donc de les employer avec prudence et humilité.

Les progrès en termes d'ingénierie tissulaire, dont les applications sur ces trames minérales sont encore à leurs prémices, élargissent encore plus le champ des possibilités concernant les greffons personnalisés, et nous rapprochent toujours plus du rêve de tout chirurgien : l'obtention d'un greffon en tous points idéal.

BIBLIOGRAPHIE

1. Hammerle CHF, Araujo MG, Simion M. Evidence-based knowledge on the biology and treatment of extraction sockets. *Clin Oral Implants Res.* févr 2012;23 Suppl 5:80- 2.
2. Araujo MG, da Silva JCC, de Mendonca AF, Lindhe J. Ridge alterations following grafting of fresh extraction sockets in man. A randomized clinical trial. *Clin Oral Implants Res.* avr 2015;26(4):407- 12.
3. Tan WL, Wong TLT, Wong MCM, Lang NP. A systematic review of post-extraction alveolar hard and soft tissue dimensional changes in humans. *Clin Oral Implants Res.* févr 2012;23 Suppl 5:1- 21.
4. Seibert JS. Reconstruction of deformed, partially edentulous ridges, using full thickness onlay grafts. Part II. Prosthetic/periodontal interrelationships. *Compend Contin Educ Dent.* déc 1983;4(6):549- 62.
5. Allen EP, Gainza CS, Farthing GG, Newbold DA. Improved technique for localized ridge augmentation. A report of 21 cases. *J Periodontol.* avr 1985;56(4):195- 9.
6. Lekholm U, Zarb G. Patient selection and preparation. Tissue integrated prostheses: osseointegration in clinical dentistry. Branemark PI, Zarb GA, Albrektsson T. Chicago: Quintessence Publishing Company. 1985;199–209.
7. Cawood JI, Howell RA. A classification of the edentulous jaws. *Int J Oral Maxillofac Surg.* août 1988;17(4):232- 6.
8. Jensen OT. Treatment planning for sinus graft. The sinus bone graft Chicago : Quintessence Publishing. 1999;49- 68.
9. Elnayef B, Monje A, Gargallo-Albiol J, Galindo-Moreno P, Wang H-L, Hernandez-Alfaro F. Vertical Ridge Augmentation in the Atrophic Mandible: A Systematic Review and Meta-Analysis. *Int J Oral Maxillofac Implants.* avr 2017;32(2):291- 312.
10. Mardas N, Trullenque-Eriksson A, MacBeth N, Petrie A, Donos N. Does ridge preservation following tooth extraction improve implant treatment outcomes: a systematic review: Group 4: Therapeutic concepts & methods. *Clin Oral Implants Res.* sept 2015;26 Suppl 11:180- 201.
11. Avila-Ortiz G, Elangovan S, Kramer KWO, Blanchette D, Dawson DV. Effect of alveolar ridge preservation after tooth extraction: a systematic review and meta-analysis. *J Dent Res.* oct 2014;93(10):950- 8.
12. Frydman N. Extraction-préservation alvéolaire à visée implantaire : stratégie thérapeutique. *Med Buccale Chir Buccale.* juill 2015;21(3):141- 7.
13. Vanhoutte V, Rompen E, Lecloux G, Rues S, Schmitter M, Lambert F. A methodological approach to assessing alveolar ridge preservation procedures in humans: soft tissue profile. *Clin Oral Implants Res.* mars 2014;25(3):304- 9.

14. Huang F, Wajszczak B-L, Ahossi V. Préparation pré-implantaire par comblement sinusien et gestion de ses complications : une étude rétrospective de 81 cas au CHU de Dijon. *Med Buccale Chir Buccale*. 2016;22(3):185- 92.
15. Hermann JS, Buser D. Guided bone regeneration for dental implants. *Curr Opin Periodontol*. 1996;3:168- 77.
16. Antoun H, Karouni M, Sojod B. La régénération osseuse guidée : résultats, limites et perspectives. *Actual Odonto-Stomatol*. févr 2013;(261):11- 21.
17. Lalo J, Vérrons A-S, Lezy J-P. Les ostéotomies corticales d'augmentation alvéolaire en chirurgie implantaire. *Revue de Stomatologie et de Chirurgie Maxillo-faciale*. 1 sept 2012;113(4):276- 90.
18. Khoury G, Khoury É. Ostéotomies segmentaires de la mandibule postérieure atrophiee Segmental osteotomies of the atrophied posterior mandible. *Journal de Parodontologie & d'Implantation Orale*. 1 nov 2012;31(4).
19. Pommer B, Busenlechner D, Furhauser R, Watzek G, Mailath-Pokorny G, Haas R. Trends in techniques to avoid bone augmentation surgery: Application of short implants, narrow-diameter implants and guided surgery. *J Craniomaxillofac Surg*. oct 2016;44(10):1630- 4.
20. Fu J-H, Wang H-L. Horizontal bone augmentation: the decision tree. *Int J Periodontics Restorative Dent*. août 2011;31(4):429- 36.
21. Blokhuis TJ, Arts JJC. Bioactive and osteoinductive bone graft substitutes: definitions, facts and myths. *Injury*. sept 2011;42 Suppl 2:S26-29.
22. Giannoudis PV, Dinopoulos H, Tsiridis E. Bone substitutes: an update. *Injury*. nov 2005;36 Suppl 3:S20-27.
23. Jacotti M, Wang H-L, Fu J-H, Zamboni G, Bernardello F. Ridge augmentation with mineralized block allografts: clinical and histological evaluation of 8 cases treated with the 3-dimensional block technique. *Implant Dent*. déc 2012;21(6):444- 8.
24. Schwartz-Arad D, Levin L, Sigal L. Surgical success of intraoral autogenous block onlay bone grafting for alveolar ridge augmentation. *Implant Dent*. juin 2005;14(2):131- 8.
25. Figliuzzi M, Mangano FG, Fortunato L, De Fazio R, Macchi A, Iezzi G, et al. Vertical ridge augmentation of the atrophic posterior mandible with custom-made, computer-aided design/computer-aided manufacturing porous hydroxyapatite scaffolds. *J Craniofac Surg*. mai 2013;24(3):856- 9.
26. Jacotti M, Barausse C, Felice P. Posterior atrophic mandible rehabilitation with onlay allograft created with. *Implant Dent*. févr 2014;23(1):22- 8.
27. Mirkovic S, Budak I, Puskar T, Tadic A, Sokac M, Santosi Z, et al. Application of modern computer-aided technologies in the production of individual bone graft: A case report. *Vojnosanit Pregl*. déc 2015;72(12):1126- 31.

28. Chiapasco M, Abati S, Romeo E, Vogel G. Clinical outcome of autogenous bone blocks or guided bone regeneration with e-PTFE membranes for the reconstruction of narrow edentulous ridges. *Clin Oral Implants Res.* août 1999;10(4):278- 88.
29. Gultekin BA, Bedeloglu E, Kose TE, Mijiritsky E. Comparison of Bone Resorption Rates after Intraoral Block Bone and Guided Bone Regeneration Augmentation for the Reconstruction of Horizontally Deficient Maxillary Alveolar Ridges. *Biomed Res Int.* 2016;2016:4987437.
30. Gultekin BA, Cansiz E, Borahan MO. Clinical and 3-Dimensional Radiographic Evaluation of Autogenous Iliac Block Bone Grafting and Guided Bone Regeneration in Patients With Atrophic Maxilla. *J Oral Maxillofac Surg.* avr 2017;75(4):709- 22.
31. Saad O. Les substituts osseux allogéniques et xénogéniques : utilisation en chirurgie pré-implantaire. 2012.
32. Altiparmak N, Uckan S, Bayram B, Soydan S. Comparison of Tunnel and Crestal Incision Techniques in Reconstruction of Localized Alveolar Defects. *Int J Oral Maxillofac Implants.* oct 2017;32(5):1103- 10.
33. Nathanson A. The early vascularization of an autogenous bone inlay into an artificial defect in the rabbit mandibula. *Acta Otolaryngol.* févr 1978;85(1- 2):135- 48.
34. HAMMACK BL, ENNEKING WF. Comparative vascularization of autogenous and homogenous-bone transplants. *J Bone Joint Surg Am.* juill 1960;42-A:811- 7.
35. de Carvalho PS, Vasconcellos LW, Pi J. Influence of bed preparation on the incorporation of autogenous bone grafts: a study in dogs. *Int J Oral Maxillofac Implants.* août 2000;15(4):565- 70.
36. Buser D, Dula K, Belser UC, Hirt HP, Berthold H. Localized ridge augmentation using guided bone regeneration. II. Surgical procedure in the mandible. *Int J Periodontics Restorative Dent.* févr 1995;15(1):10- 29.
37. AL Jasser R, Andreana S. An overview of bone augmentation techniques. *Clinical Case Reports and Reviews.* 26 mars 2016;
38. von Arx T, Buser D. Horizontal ridge augmentation using autogenous block grafts and the guided bone regeneration technique with collagen membranes: a clinical study with 42 patients. *Clin Oral Implants Res.* août 2006;17(4):359- 66.
39. De Marco AC, Jardini MAN, Lima LPA. Revascularization of autogenous block grafts with or without an e-PTFE membrane. *Int J Oral Maxillofac Implants.* déc 2005;20(6):867- 74.
40. Jardini MAN, De Marco AC, Lima LA. Early healing pattern of autogenous bone grafts with and without e-PTFE membranes: a histomorphometric study in rats. *Oral Surg Oral Med Oral Pathol Oral Radiol Endod.* déc 2005;100(6):666- 73.

41. Kim S-H, Kim D-Y, Kim K-H, Ku Y, Rhyu I-C, Lee Y-M. The efficacy of a double-layer collagen membrane technique for overlaying block grafts in a rabbit calvarium model. *Clin Oral Implants Res.* oct 2009;20(10):1124- 32.
42. Salata LZ, Rasmusson L, Kahnberg K-E. Effects of a mechanical barrier on the integration of cortical onlay bone grafts placed simultaneously with endosseous implant. *Clin Implant Dent Relat Res.* 2002;4(2):60- 8.
43. Dongieux JW, Block MS, Morris G, Gardiner D, Dean K. The effect of different membranes on onlay bone graft success in the dog mandible. *Oral Surg Oral Med Oral Pathol Oral Radiol Endod.* août 1998;86(2):145- 51.
44. Maiorana C, Beretta M, Salina S, Santoro F. Reduction of autogenous bone graft resorption by means of bio-oss coverage: a prospective study. *Int J Periodontics Restorative Dent.* févr 2005;25(1):19- 25.
45. Maiorana C, Beretta M, Battista Grossi G, Santoro F, Scott Herford A, Nagursky H, et al. Histomorphometric Evaluation of Anorganic Bovine Bone Coverage to Reduce Autogenous Grafts Resorption: Preliminary Results. *Open Dent J.* 2011;5:71- 8.
46. Aloy-Prosper A, Penarrocha-Oltra D, Penarrocha-Diago M, Camacho-Alonso F, Penarrocha-Diago M. Peri-implant Hard and Soft Tissue Stability in Implants Placed Simultaneously Versus Delayed with Intraoral Block Bone Grafts in Horizontal Defects: A Retrospective Case Series Study. *Int J Oral Maxillofac Implants.* févr 2016;31(1):133- 41.
47. Clementini M, Morlupi A, Agrestini C, Barlattani A. Immediate versus delayed positioning of dental implants in guided bone regeneration or onlay graft regenerated areas: a systematic review. *Int J Oral Maxillofac Surg.* mai 2013;42(5):643- 50.
48. Kuchler U, von Arx T. Horizontal ridge augmentation in conjunction with or prior to implant placement in the anterior maxilla: a systematic review. *Int J Oral Maxillofac Implants.* 2014;29 Suppl:14- 24.
49. Lin G-H, Chan H-L, Wang H-L. The significance of keratinized mucosa on implant health: a systematic review. *J Periodontol.* déc 2013;84(12):1755- 67.
50. Grunder U, Gracis S, Capelli M. Influence of the 3-D bone-to-implant relationship on esthetics. *Int J Periodontics Restorative Dent.* avr 2005;25(2):113- 9.
51. Collins TA, Brown GK, Johnson N, Massey JA, Nunn BD. Team management of atrophic edentulism with autogenous inlay, veneer, and split grafts and endosseous implants: case reports. *Quintessence Int.* févr 1995;26(2):79- 93.
52. Khan SN, Cammisa FPJ, Sandhu HS, Diwan AD, Girardi FP, Lane JM. The biology of bone grafting. *J Am Acad Orthop Surg.* févr 2005;13(1):77- 86.
53. Tulasne J-F, Andreani J-F. Les greffes osseuses en implantologie. *Quintessence international*; 2004. 117 p.

54. Branemark PI, Lindstrom J, Hallen O, Breine U, Jeppson PH, Ohman A. Reconstruction of the defective mandible. *Scand J Plast Reconstr Surg.* 1975;9(2):116- 28.
55. Reininger D, Cobo-Vazquez C, Rosenberg B, Lopez-Quiles J. Alternative intraoral donor sites to the chin and mandibular body-ramus. *J Clin Exp Dent.* déc 2017;9(12):e1474- 81.
56. Zouhary KJ. Bone graft harvesting from distant sites: concepts and techniques. *Oral Maxillofac Surg Clin North Am.* août 2010;22(3):301- 16, v.
57. Nkenke E, Neukam FW. Autogenous bone harvesting and grafting in advanced jaw resorption: morbidity, resorption and implant survival. *Eur J Oral Implantol.* Summer 2014;7 Suppl 2:S203-217.
58. Ahlmann E, Patzakis M, Roidis N, Shepherd L, Holtom P. Comparison of anterior and posterior iliac crest bone grafts in terms of harvest-site morbidity and functional outcomes. *J Bone Joint Surg Am.* mai 2002;84-A(5):716- 20.
59. Calori GM, Mazza E, Colombo M, Ripamonti C. The use of bone-graft substitutes in large bone defects: any specific needs? *Injury.* sept 2011;42 Suppl 2:S56-63.
60. Handschel J, Simonowska M, Naujoks C, Depprich RA, Ommerborn MA, Meyer U, et al. A histomorphometric meta-analysis of sinus elevation with various grafting materials. *Head Face Med.* 11 juin 2009;5:12.
61. Al-Nawas B, Schiegnitz E. Augmentation procedures using bone substitute materials or autogenous bone - a systematic review and meta-analysis. *Eur J Oral Implantol.* Summer 2014;7 Suppl 2:S219-234.
62. Jensen SS, Terheyden H. Bone augmentation procedures in localized defects in the alveolar ridge: clinical results with different bone grafts and bone-substitute materials. *Int J Oral Maxillofac Implants.* 2009;24 Suppl:218- 36.
63. Gulinelli JL, Dutra RA, Marao HF, Simeao SFP, Groli Klein GB, Santos PL. Maxilla reconstruction with autogenous bone block grafts: computed tomography evaluation and implant survival in a 5-year retrospective study. *Int J Oral Maxillofac Surg.* août 2017;46(8):1045- 51.
64. Block MS, Ducote CW, Mercante DE. Horizontal augmentation of thin maxillary ridge with bovine particulate xenograft is stable during 500 days of follow-up: preliminary results of 12 consecutive patients. *J Oral Maxillofac Surg.* juin 2012;70(6):1321- 30.
65. Chiapasco M, Casentini P, Zaniboni M. Bone augmentation procedures in implant dentistry. *Int J Oral Maxillofac Implants.* 2009;24 Suppl:237- 59.
66. Chappuis V, Cavusoglu Y, Buser D, von Arx T. Lateral Ridge Augmentation Using Autogenous Block Grafts and Guided Bone Regeneration: A 10-Year Prospective Case Series Study. *Clin Implant Dent Relat Res.* févr 2017;19(1):85- 96.

67. Pieri F, Aldini NN, Marchetti C, Corinaldesi G. Esthetic outcome and tissue stability of maxillary anterior single-tooth implants following reconstruction with mandibular block grafts: a 5-year prospective study. *Int J Oral Maxillofac Implants*. févr 2013;28(1):270- 80.
68. Furhauser R, Florescu D, Benesch T, Haas R, Mailath G, Watzek G. Evaluation of soft tissue around single-tooth implant crowns: the pink esthetic score. *Clin Oral Implants Res*. déc 2005;16(6):639- 44.
69. Verdugo F, Uribarri A, D'Addona A. Autogenous bone block grafting provides facial implant tissue stability long-term. *Clin Implant Dent Relat Res*. juin 2017;19(3):478- 85.
70. Smolka W, Eggensperger N, Carollo V, Ozdoba C, Iizuka T. Changes in the volume and density of calvarial split bone grafts after alveolar ridge augmentation. *Clin Oral Implants Res*. avr 2006;17(2):149- 55.
71. Sbordone C, Toti P, Guidetti F, Califano L, Santoro A, Sbordone L. Volume changes of iliac crest autogenous bone grafts after vertical and horizontal alveolar ridge augmentation of atrophic maxillas and mandibles: a. *J Oral Maxillofac Surg*. nov 2012;70(11):2559- 65.
72. Touzet S, Ferri J, Wojcik T, Raoul G. Complications of calvarial bone harvesting for maxillofacial reconstructions. *J Craniofac Surg*. janv 2011;22(1):178- 81.
73. Kang Y-H, Kim H-M, Byun J-H, Kim U-K, Sung I-Y, Cho Y-C, et al. Stability of simultaneously placed dental implants with autologous bone grafts harvested from the iliac crest or intraoral jaw bone. *BMC Oral Health*. 30 déc 2015;15:172.
74. Lupovici J. Revisiting the hopeless ridge: part I--challenging the gold standard. *Compend Contin Educ Dent*. avr 2009;30(3):130- 2, 134- 9; quiz 140, 154.
75. Zins JE, Whitaker LA. Membranous versus endochondral bone: implications for craniofacial reconstruction. *Plast Reconstr Surg*. déc 1983;72(6):778- 85.
76. Nkenke E, Schultze-Mosgau S, Radespiel-Troger M, Kloss F, Neukam FW. Morbidity of harvesting of chin grafts: a prospective study. *Clin Oral Implants Res*. oct 2001;12(5):495- 502.
77. Misch CM. Comparison of intraoral donor sites for onlay grafting prior to implant placement. *Int J Oral Maxillofac Implants*. déc 1997;12(6):767- 76.
78. Reininger D, Cobo-Vazquez C, Monteserin-Matesanz M, Lopez-Quiles J. Complications in the use of the mandibular body, ramus and symphysis as donor sites in bone graft surgery. A systematic review. *Med Oral Patol Oral Cir Bucal*. 1 mars 2016;21(2):e241- 249.
79. Scheerlinck LME, Muradin MSM, van der Bilt A, Meijer GJ, Koole R, Van Cann EM. Donor site complications in bone grafting: comparison of iliac crest, calvarial, and mandibular ramus bone. *Int J Oral Maxillofac Implants*. févr 2013;28(1):222- 7.


80. Mangano F, Macchi A, Shibli JA, Luongo G, Iezzi G, Piattelli A, et al. Maxillary ridge augmentation with custom-made CAD/CAM scaffolds. A 1-year prospective study on 10 patients. *J Oral Implantol.* oct 2014;40(5):561- 9.
81. Garcia-Gareta E, Coathup MJ, Blunn GW. Osteoinduction of bone grafting materials for bone repair and regeneration. *Bone.* déc 2015;81:112- 21.
82. Schlee M, Rothamel D. Ridge augmentation using customized allogenic bone blocks: proof of concept and histological findings. *Implant Dent.* juin 2013;22(3):212- 8.
83. JABBOUR M, MILLIEZ S. Augmentations osseuses pré-implantaires en apposition horizontale avec des blocs d'os allogénique Résultats cliniques sur 41 patients. *Journal de Parodontologie & d'Implantologie Orale.* mai 2016;35(128):127- 43.
84. M.-L. Colombier J-FT P Lesclous. La cicatrisation des greffes osseuses. *Revue de Stomatologie et de Chirurgie Maxillo-Faciale.* 2005;970(3):133- 97.
85. Glowacki J. Demineralized Bone and BMPs: Basic Science and Clinical Utility. *J Oral Maxillofac Surg.* déc 2015;73(12 Suppl):S126-131.
86. Surménian J. Utilisation des chips Puros dans les greffes osseuses préimplantaires. *Clinic.* avr 2010;(Spécial):8- 13.
87. Aslan E, Gultekin A, Karabuda C, Mortellaro C, Olgac V, Mijiritsky E. Clinical, Histological, and Histomorphometric Evaluation of Demineralized Freeze-Dried Cortical Block Allografts for Alveolar Ridge Augmentation. *J Craniofac Surg.* juill 2016;27(5):1181- 6.
88. Leconte C. ROG: réflexions, analyse et reflet d'expérience. *LS Journal.* mars 2016;(73).
89. Nather A, Thambyah A, Goh JCH. Biomechanical strength of deep-frozen versus lyophilized large cortical allografts. *Clin Biomech (Bristol, Avon).* juin 2004;19(5):526- 33.
90. Chaushu G, Mardinger O, Peleg M, Ghelfan O, Nissan J. Analysis of complications following augmentation with cancellous block allografts. *J Periodontol.* déc 2010;81(12):1759- 64.
91. JABY P. Tunnellisation de blocs allogéniques sur-mesure. Principes, technique et cas cliniques [Diplome de docteur en CHIRURGIE DENTAIRE]. UNIVERSITE CLAUDE BERNARD-LYON I; 2015.
92. Keith JDJ, Petrungaro P, Leonetti JA, Elwell CW, Zeren KJ, Caputo C, et al. Clinical and histologic evaluation of a mineralized block allograft: results from the developmental period (2001-2004). *Int J Periodontics Restorative Dent.* août 2006;26(4):321- 7.
93. Novell J, Novell-Costa F, Ivorra C, Farinas O, Munilla A, Martinez C. Five-year results of implants inserted into freeze-dried block allografts. *Implant Dent.* avr 2012;21(2):129- 35.

94. Pendarvis WT, Sandifer JB. Localized ridge augmentation using a block allograft with subsequent implant placement: a case series. *Int J Periodontics Restorative Dent.* oct 2008;28(5):509- 15.
95. Chiapasco M, Autelitano L, Rabbiosi D, Zaniboni M. The role of pericranium grafts in the reduction of postoperative dehiscences and bone resorption after reconstruction of severely deficient edentulous ridges with autogenous onlay bone grafts. *Clin Oral Implants Res.* juin 2013;24(6):679- 87.
96. Chiapasco M, Casentini P, Zaniboni M, Corsi E. Evaluation of peri-implant bone resorption around Straumann Bone Level implants placed in areas reconstructed with autogenous vertical onlay bone grafts. *Clin Oral Implants Res.* sept 2012;23(9):1012- 21.
97. Wiltfang J, Schultze-Mosgau S, Nkenke E, Thorwarth M, Neukam FW, Schlegel KA. Onlay augmentation versus sinuslift procedure in the treatment of the severely resorbed maxilla: a 5-year comparative longitudinal study. *Int J Oral Maxillofac Surg.* déc 2005;34(8):885- 9.
98. Venet L, Perriat M, Mangano FG, Fortin T. Horizontal ridge reconstruction of the anterior maxilla using customized allogeneic bone blocks with a minimally invasive technique - a case series. *BMC Oral Health.* 8 déc 2017;17(1):146.
99. Blume O, Hoffmann L, Donkiewicz P, Wenisch S, Back M, Franke J, et al. Treatment of Severely Resorbed Maxilla Due to Peri-Implantitis by Guided Bone Regeneration Using a Customized Allogenic Bone Block: A Case Report. *Materials (Basel).* 21 oct 2017;10(10).
100. Zamborsky R, Svec A, Bohac M, Kilian M, Kokavec M. Infection in Bone Allograft Transplants. *Exp Clin Transplant.* oct 2016;14(5):484- 90.
101. Ratnayake JTB, Mucalo M, Dias GJ. Substituted hydroxyapatites for bone regeneration: A review of current trends. *J Biomed Mater Res B Appl Biomater.* juill 2017;105(5):1285- 99.
102. Garagiola U, Grigolato R, Soldo R, Bacchini M, Bassi G, Roncucci R, et al. Computer-aided design/computer-aided manufacturing of hydroxyapatite scaffolds for bone reconstruction in jawbone atrophy: a systematic review and case report. *Maxillofac Plast Reconstr Surg.* déc 2016;38(1):2.
103. Beuerlein MJS, McKee MD. Calcium sulfates: what is the evidence? *J Orthop Trauma.* mars 2010;24 Suppl 1:S46-51.
104. Barboni B, Mangano C, Valbonetti L, Marruchella G, Berardinelli P, Martelli A, et al. Synthetic bone substitute engineered with amniotic epithelial cells enhances bone regeneration after maxillary sinus augmentation. *PLoS One.* 2013;8(5):e63256.

105. Malmstrom J, Slotte C, Adolfsson E, Norderyd O, Thomsen P. Bone response to free form-fabricated hydroxyapatite and zirconia scaffolds: a histological study in the human maxilla. *Clin Oral Implants Res.* avr 2009;20(4):379- 85.
106. Tamimi F, Torres J, Al-Abedalla K, Lopez-Cabarcos E, Alkhraisat MH, Bassett DC, et al. Osseointegration of dental implants in 3D-printed synthetic onlay grafts customized according to bone metabolic activity in recipient site. *Biomaterials.* juill 2014;35(21):5436- 45.
107. Cesarano Joseph, Dellinger Jennifer G., Saavedra Michael P., Gill David D., Jamison Russell D., Grosser Benjamin A., et al. Customization of Load-Bearing Hydroxyapatite Lattice Scaffolds. *International Journal of Applied Ceramic Technology.* 2 juin 2005;2(3):212- 20.
108. Kim J-W, Jung I-H, Lee K-I, Jung U-W, Kim C-S, Choi S-H, et al. Volumetric bone regenerative efficacy of biphasic calcium phosphate-collagen composite block loaded with rhBMP-2 in vertical bone augmentation model of a rabbit calvarium. *J Biomed Mater Res A.* déc 2012;100(12):3304- 13.
109. Pistilli R, Felice P, Piatelli M, Nisii A, Barausse C, Esposito M. Blocks of autogenous bone versus xenografts for the rehabilitation of atrophic jaws with dental implants: preliminary data from a pilot randomised controlled trial. *Eur J Oral Implantol.* Summer 2014;7(2):153- 71.
110. Slotte C, Nannmark U. Augmentation of severely resorbed alveolar crests with bovine bone blocks: A human histology pilot study. *Clin Implant Dent Relat Res.* juin 2017;19(3):581- 5.
111. Thoma DS, Payer M, Jakse N, Bienz SP, Husler J, Schmidlin PR, et al. Randomized, controlled clinical two-centre study using xenogeneic block grafts loaded with recombinant human bone morphogenetic protein-2 or autogenous bone blocks for lateral ridge augmentation. *J Clin Periodontol.* févr 2018;45(2):265- 76.
112. De Angelis N, Scivetti M. Lateral ridge augmentation using an equine flex bone block infused with recombinant human platelet-derived growth factor BB: a clinical and histologic study. *Int J Periodontics Restorative Dent.* août 2011;31(4):383- 8.
113. Jacotti M. Simplified onlay grafting with a 3-dimensional block technique: a technical note. *Int J Oral Maxillofac Implants.* août 2006;21(4):635- 9.
114. Amorfini L, Migliorati M, Signori A, Silvestrini-Biavati A, Benedicenti S. Block allograft technique versus standard guided bone regeneration: a randomized clinical trial. *Clin Implant Dent Relat Res.* oct 2014;16(5):655- 67.
115. Čabov T, Blaskovic M, Kovac Z, Peric B. Rehabilitation of the anterior maxilla with onlay allograft created with cad-cam procedure used for horizontal and vertical regeneration. *Clinical Oral Implants Research.* 21 sept 2014;25(s10):674- 674.

116. Moret M, Canonica M, Henriot E, Piral T, Princ G. Greffons osseux d'apposition allogéniques BioBank "modélisés" 3D À propos de deux cas. L'INFORMATION DENTAIRE. 5^e éd. 3 févr 2016;
117. Li J, Xuan F, Choi B-H, Jeong S-M. Minimally invasive ridge augmentation using xenogenous bone blocks in an atrophied posterior mandible: a clinical and histological study. *Implant Dent.* avr 2013;22(2):112- 6.
118. Mangano FG, Zecca PA, van Noort R, Apresyan S, Iezzi G, Piattelli A, et al. Custom-Made Computer-Aided-Design/Computer-Aided-Manufacturing Biphasic Calcium-Phosphate Scaffold for Augmentation of an Atrophic Mandibular Anterior Ridge. *Case Rep Dent.* 2015;2015:941265.
119. Plaud A. Elaboration d'un substitut osseux sur mesure par prototypage rapide [Internet]. 2015. Disponible sur: <https://dumas.ccsd.cnrs.fr/dumas-01237580>
120. Carrel J-P, Wiskott A, Moussa M, Rieder P, Scherrer S, Durual S. A 3D printed TCP/HA structure as a new osteoconductive scaffold for vertical bone augmentation. *Clin Oral Implants Res.* janv 2016;27(1):55- 62.
121. Brie J, Chartier T, Chaput C, Delage C, Pradeau B, Caire F, et al. A new custom made bioceramic implant for the repair of large and complex craniofacial bone defects. *J Craniomaxillofac Surg.* juill 2013;41(5):403- 7.
122. Ciocca L, De Crescenzo F, Fantini M, Scotti R. CAD/CAM and rapid prototyped scaffold construction for bone regenerative medicine and surgical transfer of virtual planning: a pilot study. *Comput Med Imaging Graph.* janv 2009;33(1):58- 62.
123. Williams JM, Adewunmi A, Schek RM, Flanagan CL, Krebsbach PH, Feinberg SE, et al. Bone tissue engineering using polycaprolactone scaffolds fabricated via selective laser sintering. *Biomaterials.* août 2005;26(23):4817- 27.
124. Goh BT, Teh LY, Tan DBP, Zhang Z, Teoh SH. Novel 3D polycaprolactone scaffold for ridge preservation--a pilot randomised controlled clinical trial. *Clin Oral Implants Res.* mars 2015;26(3):271- 7.
125. Rai B, Ho KH, Lei Y, Si-Hoe K-M, Jeremy Teo C-M, Yacob KB, et al. Polycaprolactone-20% tricalcium phosphate scaffolds in combination with platelet-rich plasma for the treatment of critical-sized defects of the mandible: a pilot study. *J Oral Maxillofac Surg.* nov 2007;65(11):2195- 205.
126. Hwang K-S, Choi J-W, Kim J-H, Chung HY, Jin S, Shim J-H, et al. Comparative Efficacies of Collagen-Based 3D Printed PCL/PLGA/beta-TCP Composite Block Bone Grafts and Biphasic Calcium Phosphate Bone Substitute for Bone Regeneration. *Materials (Basel).* 17 avr 2017;10(4).
127. Warnke PH, Springer ING, Wiltfang J, Acil Y, Eufinger H, Wehmoller M, et al. Growth and transplantation of a custom vascularised bone graft in a man. *Lancet.* 28 sept 2004;364(9436):766- 70.

128. Kent JN, Quinn JH, Zide MF, Finger IM, Jarcho M, Rothstein SS. Correction of Alveolar Ridge Deficiencies with Nonresorbable Hydroxylapatite. *The Journal of the American Dental Association*. 1 déc 1982;105(6):993- 1001.
129. Xuan F, Lee C-U, Son J-S, Fang Y, Jeong S-M, Choi B-H. Vertical ridge augmentation using xenogenous bone blocks: a comparison between the flap and tunneling procedures. *J Oral Maxillofac Surg*. sept 2014;72(9):1660- 70.
130. Lin Z, Fateh A, Salem DM, Intini G. Periosteum: biology and applications in craniofacial bone regeneration. *J Dent Res*. févr 2014;93(2):109- 16.
131. Adeyemo WL, Reuther T, Bloch W, Korkmaz Y, Fischer JH, Zoller JE, et al. Influence of host periosteum and recipient bed perforation on the healing of onlay mandibular bone graft: an experimental pilot study in the sheep. *Oral Maxillofac Surg*. mai 2008;12(1):19- 28.
132. Mazzocco C, Buda S, De Paoli S. The tunnel technique: a different approach to block grafting procedures. *Int J Periodontics Restorative Dent*. févr 2008;28(1):45- 53.
133. Simion M, Rocchietta I, Kim D, Nevins M, Fiorellini J. Vertical ridge augmentation by means of deproteinized bovine bone block and recombinant human platelet-derived growth factor-BB: a histologic study in a dog model. *Int J Periodontics Restorative Dent*. oct 2006;26(5):415- 23.
134. Anitua E, Sanchez M, Orive G, Andia I. The potential impact of the preparation rich in growth factors (PRGF) in different medical fields. *Biomaterials*. nov 2007;28(31):4551- 60.
135. Hurzeler MB, Quinones CR, Morrison EC, Caffesse RG. Treatment of peri-implantitis using guided bone regeneration and bone grafts, alone or in combination, in beagle dogs. Part 1: Clinical findings and histologic observations. *Int J Oral Maxillofac Implants*. août 1995;10(4):474- 84.



SERMENT MEDICAL

En présence des Maîtres de cette Faculté, de mes chers condisciples, devant l'effigie d'HIPPOCRATE.

Je promets et je jure, d'être fidèle aux lois de l'honneur et de la probité dans l'exercice de la Médecine Dentaire.

Je donnerai mes soins à l'indigent et n'exigerai jamais un salaire au-dessus de mon travail, je ne participerai à aucun partage clandestin d'honoraires.

Je ne me laisserai pas influencer par la soif du gain ou la recherche de la gloire.

Admis dans l'intérieur des maisons, mes yeux ne verront pas ce qui s'y passe, ma langue taira les secrets qui me seront confiés et mon état ne servira pas à corrompre les mœurs ni à favoriser le crime.

Je ne permettrai pas que des considérations de religion, de nation, de race, de parti ou de classe sociale viennent s'interposer entre mon devoir et mon patient.

Même sous la menace, je n'admettrai pas de faire usage de mes connaissances médicales contre les lois de l'humanité.

J'informerai mes patients des décisions envisagées, de leurs raisons et de leurs conséquences. Je ne tromperai jamais leur confiance et n'exploiterai pas le pouvoir hérité des connaissances pour forcer les consciences.

Je préserverai l'indépendance nécessaire à l'accomplissement de ma mission. Je n'entreprendrai rien qui dépasse mes compétences. Je les entretiendrai et les perfectionnerai pour assurer au mieux les services qui me seront demandés.

Respectueux et reconnaissant envers mes Maîtres, je rendrai à leurs enfants l'instruction que j'ai reçue de leur père.

Que les hommes m'accordent leur estime si je suis fidèle à mes promesses.

Que je sois déshonoré et méprisé de mes confrères si j'y manque.

Résumé :

Les déficits osseux des maxillaires peuvent rendre impossible le positionnement d'un implant sur la crête édentée dans une situation idéale, c'est-à-dire prothétiquement guidée dans les trois sens de l'espace, ce qui est une condition *sine qua non* à une réhabilitation implanto-portée pérenne sur les plans biologique, fonctionnel et esthétique. Il peut donc s'imposer de reconstruire ce volume osseux insuffisant par des techniques chirurgicales pré-implantaires.

La greffe d'apposition d'un bloc osseux fait partie des chirurgies d'augmentation osseuse les plus employées en chirurgie pré-implantaire. Le bloc d'origine autogène, prélevé sur le patient, reste le gold standard. D'autres matériaux sont aujourd'hui employés et sont d'origines allogénique, xénogénique ou synthétique. Ces alternatives à l'os autogène ont permis une évolution majeure de la chirurgie pré-implantaire d'apposition : la personnalisation du bloc osseux à partir de l'examen radiographique initial. Le chirurgien dispose alors d'un greffon sur mesure avant même l'intervention. Dans ce travail, la technique conventionnelle a été étudiée, puis une analyse de la littérature a été faite pour dégager les principes, les différentes techniques chirurgicales et les résultats apportés par les chirurgiens utilisant la technique moderne des blocs personnalisés. Ces publications récentes et principalement sous forme de rapports de cas, ne permettent pas de déloger le bloc osseux autogène de sa place de gold standard. Mais la personnalisation du greffon présente des avantages certains par rapport à la technique conventionnelle qui en font une technique très intéressante voire prometteuse pour l'amélioration de la réhabilitation orale de nos patients.

Mots clés : chirurgie pré-implantaire ; chirurgie maxillaire ; chirurgie mandibulaire ; greffe d'apposition ; bloc osseux ; bloc personnalisé ; greffon osseux personnalisé ;

SANANES Elias – THE CUSTOMIZED BONE BLOCK IN PREIMPLANT SURGERY

Abstract :

Bone deficits in the jaws can make it impossible to position an implant on the edentulous ridge in an ideal situation, that is to say prosthetically guided in the three directions of space, which is a *sine qua non* condition for a long-term satisfying implant-supported rehabilitation at the biological, functional and aesthetic aspects. It may therefore be necessary to reconstruct this insufficient bone volume by preimplant surgical techniques.

The bone block graft is one of the most commonly used bone augmentation surgeries in pre-implant surgery. The autogenous bone block, taken from the patient, remains the gold standard. Other materials are nowadays used and are of allogeneic, xenogeneic or synthetic origins. These alternatives to autogenous bone allowed a major evolution of the pre-implant apposition surgery: the personalization of the bone block from the initial radiographic examination. The surgeon then has a customized graft even before the surgical procedure. In this work, the conventional technique was studied, then an analysis of the literature was made to identify the principles, the different surgical techniques and the results brought by the surgeons using the modern technique of personalized blocks. These recent publications, mainly in the form of case reports, do not allow to dislodge the autogenic bone block from its place of gold standard. But the customization of the graft has some advantages over the conventional technique that make it a very interesting even promising technique for improving the oral rehabilitation of our patients.

MeSH : pre-implant surgery, maxillary surgery, mandible surgery, apposition graft, bone block; customized block, customized bone graft

Adresse de l'auteur : 6 rue Blanche, 13008 MARSEILLE, FRANCE