



HAL
open science

Endodontie sur molaire temporaire : quel(s) protocole(s) adopter ?

Guillaume Vautrey

► **To cite this version:**

Guillaume Vautrey. Endodontie sur molaire temporaire : quel(s) protocole(s) adopter ?. Sciences du Vivant [q-bio]. 2018. dumas-01942930

HAL Id: dumas-01942930

<https://dumas.ccsd.cnrs.fr/dumas-01942930>

Submitted on 3 Dec 2018

HAL is a multi-disciplinary open access archive for the deposit and dissemination of scientific research documents, whether they are published or not. The documents may come from teaching and research institutions in France or abroad, or from public or private research centers.

L'archive ouverte pluridisciplinaire **HAL**, est destinée au dépôt et à la diffusion de documents scientifiques de niveau recherche, publiés ou non, émanant des établissements d'enseignement et de recherche français ou étrangers, des laboratoires publics ou privés.



Distributed under a Creative Commons Attribution - NonCommercial - NoDerivatives 4.0 International License



UNIVERSITÉ
PARIS
DESCARTES

MEMBRE DE

U-S-PC
Université Sorbonne
Paris Cité

AVERTISSEMENT

Cette thèse d'exercice est le fruit d'un travail approuvé par le jury de soutenance et réalisé dans le but d'obtenir le diplôme d'État de docteur en chirurgie dentaire. Ce document est mis à disposition de l'ensemble de la communauté universitaire élargie.

Il est soumis à la propriété intellectuelle de l'auteur. Ceci implique une obligation de citation et de référencement lors de l'utilisation de ce document.

D'autre part, toute contrefaçon, plagiat, reproduction illicite encourt toute poursuite pénale.

Code de la Propriété Intellectuelle. Articles L 122.4

Code de la Propriété Intellectuelle. Articles L 335.2 - L 335.10



UNIVERSITÉ
PARIS
DESCARTES

MEMBRE DE

U-S-PC
Université Sorbonne
Paris Cité

UNIVERSITÉ PARIS DESCARTES

FACULTÉ DE CHIRURGIE DENTAIRE

Année 2018

N°045

THÈSE

POUR LE DIPLÔME D'ÉTAT DE DOCTEUR EN CHIRURGIE DENTAIRE

Présentée et soutenue publiquement le : 12 juin 2018

Par

Guillaume VAUTREY

Endodontie sur molaire temporaire : quel(s) protocole(s) adopter ?

Dirigée par M. le Docteur Frédéric Courson

JURY

Mme le Professeur Sibylle Vital

Président

M. le Docteur Frédéric Courson

Assesseur

Mme le Docteur Violaine Smail-Faugeron

Assesseur

Mme le Docteur Anne-Sophie Porot

Assesseur



Tableau des enseignants de la Faculté

DÉPARTEMENTS	DISCIPLINES	PROFESSEURS DES UNIVERSITÉS	MAÎTRES DE CONFÉRENCES
1. DÉVELOPPEMENT, CROISSANCE ET PRÉVENTION	ODONTOLOGIE PÉDIATRIQUE	Mme DAVIT-BÉAL Mme VITAL	M. COURSON Mme DURSUN Mme JEGAT Mme SMAIL-FAUGERON Mme VANDERZWALM
	ORTHOPÉDIE DENTO-FACIALE		Mme BENAHMED M. DUNGLAS Mme KAMOUN-GOLDRAT Mme LE NORCY
	PRÉVENTION, ÉPIDÉMIOLOGIE, ÉCONOMIE DE LA SANTÉ ET ODONTOLOGIE LÉGALE	Mme FOLLIGUET	Mme GERMA M. PIRNAY M. TAVERNIER
2. CHIRURGIE ORALE, PARODONTOLOGIE, BIOLOGIE ORALE	PARODONTOLOGIE	Mme COLOMBIER Mme GOSSET	M. BIOSSE DUPLAN M. GUEZ
	CHIRURGIE ORALE	M. MAMAN Mme RADOI	Mme EJEIL M. GAULTIER M. HADIDA M. MOREAU M. NGUYEN
	BIOLOGIE ORALE	Mme CHAUSSAIN M. GOGLY Mme SÉGUIER Mme POLIARD M. ROCHEFORT (PU associé)	M. ARRETO Mme BARDET (MCF) Mme CHARDIN Mme CHERIFI (MCU associée) M. FERRE M. LE MAY
3. RÉHABILITATION ORALE	DENTISTERIE RESTAURATRICE ENDODONTIE	Mme BOUKPESSI Mme CHEMLA	Mme BERÈS (MCU associée) Mme BESNAULT M. BONTE Mme COLLIGNON (MCU associée) M. DECUP Mme GAUCHER
	PROTHÈSES	M. POSTAIRE	M. CHEYLAN M. DAAS M. DOT M. EID Mme FOUILLOUX-PATEY Mme GORIN M. RENAULT M. RIGNON-BRET M. TIRLET M. TRAMBA Mme WULFMAN
	FONCTION-DYSFONCTION, IMAGERIE, BIOMATÉRIAUX		M. ATTAL Mme BENBELAID Mme BENOÎT A LA GUILLAUME (MCF) M. BOUTER M. CHARRIER M. CHERRUAU M. FLEITER Mme FRON CHABOUIS Mme MANGIONE (MCU associée) M. SALMON Mme TILOTTA
	PROFESSEURS ÉMÉRITES	M. BÉRENHOLC Mme BRION M. LASFARGUESM. SAFFAR M. LAUTROU M. LEVY	M. PELLAT M. PIERRISNARD Mme WOLIKOW

Mise à jour le 18 décembre 2017

Remerciements

À Mme le Professeur Sibylle Vital

Docteur en Chirurgie dentaire

Ancien Interne des Hôpitaux

Docteur de l'Université Paris Descartes

Habilitée à Diriger des Recherches

Professeur des Universités, Faculté de Chirurgie dentaire Paris Descartes

Praticien Hospitalier, Assistance Publique-Hôpitaux de Paris

Vice-Doyen de la Faculté de Chirurgie dentaire Paris Descartes

Qui me fait l'honneur de présider ce jury de thèse. Je vous remercie pour votre accompagnement et votre disponibilité tout au long de mes études, et tout particulièrement lors de mon semestre Erasmus, lequel n'aurait pas été possible sans vous. Merci également pour la qualité de vos enseignements. Veuillez trouver ici le témoignage de ma sincère gratitude.

À M. le Docteur Frédéric Courson

Docteur en Chirurgie dentaire

Docteur de l'Université Pierre et Marie Curie

Habilité à Diriger des Recherches

Maître de Conférences des Universités, Faculté de Chirurgie dentaire Paris Descartes

Praticien Hospitalier, Assistance Publique-Hôpitaux de Paris

Qui me fait l'honneur de diriger cette thèse. Pour votre investissement au cours de celle-ci, pour la grande qualité de vos enseignements tout au long de mon cursus universitaire, pour votre disponibilité et votre gentillesse à l'hôpital et pour m'avoir accueilli en tant qu'attaché hospitalier, veuillez trouver ici l'expression de ma plus sincère gratitude et de ma profonde admiration.

À Mme le Docteur Violaine Smail-Faugeron

Docteur en Chirurgie dentaire

Docteur de l'Université Paris Descartes

Docteur en Sciences

Maître de Conférences des Universités, Faculté de Chirurgie dentaire Paris Descartes

Praticien Hospitalier, Assistance Publique-Hôpitaux de Paris

Qui me fait l'honneur de participer à ce jury de thèse. Pour votre accompagnement tant théorique que clinique tout au long de mes années d'études, puis lors de mes années en tant qu'attaché hospitalier, pour l'aide précieuse que vous m'avez apportée lors de la rédaction de cette thèse, pour votre grand sens éthique et votre implication sans retenue dans votre métier d'enseignante et de praticienne, enfin pour le respect, la considération et l'attention que vous apportez à tous vos petits patients, veuillez trouver ici l'expression de toute ma reconnaissance, mon admiration et mon amitié.

À Mme le Docteur Anne-Sophie Porot

Docteur en Chirurgie dentaire

Assistant Hospitalo-Universitaire, Faculté de Chirurgie dentaire Paris Descartes

Qui me fait l'honneur de participer à ce jury de thèse. Pour la qualité de l'enseignement dont vous faites preuve à l'hôpital, votre gentillesse et votre disponibilité, veuillez recevoir l'expression de ma plus sincère admiration.

A tous ceux qui m'entourent depuis si longtemps ; à ceux qui sont arrivés en chemin ; aux autres, un peu perdus de vue après un petit bout de route ensemble, mais toujours pas très loin.

Aux copains de la fac et de Bret' :

La promo Fast Life avec Agathe, Alexis, Amélie, Andy, Arnaud, Audrey, Bets, Carole, Chloé, Constance, Daphné, Elise, Erwan, Flavie, Gorguine, Grâce, Hugo, Hadrien, JC, Jo, Kinz, Lia, Lola, Louis, Louise, Manon, Marie, Maxime R., Matthieu Bavouxe, Matthieu Mounard, Mehdi, Mounia, Paul-Arthur, Philippe, Quentin H., Quentin L., Servane, Sofiane, Stéphane, Théo, Thibault, Thomas, Tom, Sara, Yohann, Zeyad, Zied ; la Team Gala Fast Life, qui se reconnaîtra ;

La promo Certified avec Adèle, Agathe, Alice, Anne-Laure, Arnaud, Baptiste, Caroline B., Clotilde H., Clotilde M., Edouard, Emeline, Florent, Gaëlle, Gwenaëlle, Hugo, JC, Kévin, Lamia, Lisa, Ludovic, Louise, Marie, Maxime M., Maxime R., Paul-Arthur, Pauline, Pierre L., Pierre M., Quentin M., Robin, Sara, Sarah, Théo ;

Les plus jeunes et les plus vieux (et les ortho) : Alexandre B., Andréi, Arthur B., Benjamin H., Bertrand, Justin, Lydie, Max Gr., Oriane K., Philippe, Rémy, Robin S., Ronan M., Thierry, Thomas L., Valentin M... et tous les D3 et T1 de Bretonneau sur qui je peux compter pour faire pleurer les marmots et poncer le Sap'.

Et j'en oublie, bien sûr. Merci à tous pour ces petits et surtout grands moments passés à apprendre notre métier (mais pas que).

A ceux qui m'ont enseigné et transmis leur passion, leur éthique et leur belle vision de notre métier : Dr. Barège, Dr. Bérès, Dr. Benmagnia, Dr. Cheylan, Dr. Courson, Dr. Lowenstein, Dr. Mercier, Dr. Pierrisnard, Dr. Smail-Faugeron.

A mes Amis, mes teams qui portent toutes des noms Whatsapp bien nuls, mais qui me construisent, me supportent, m'encouragent, et me font louper le dernier métro. Sans vous ce serait moins drôle :

Les potes d'enfance, qui ne lâchent toujours pas l'affaire : Benjamin Mouldix, « Mafia » Georges (et Camille !), Steve, Valentin.

Les Zouamages, les Puppets, les Copenhague, les Pinecos : Agathe, Alexis, Arnaud, Daphné, Erwan, Gorguine, JC, Jo, Kinz, Lamia, Lola, Matthieu, Max, Robin, Sofiane, Thierry, Thomas, Tom, Zeyad, Zied ;

Les Bouh et les Bizuths : Cyrille, Juliette, Nathalie, Valérie, Violette ;

Les colocs Barbusse, Merlin, Licorne, Top chef : Kinz, Sophie, Thibaut « Titi », Thomas, Tom (et Florence !) ;

Les Jacky Teuf, le Terter, le Weathertamère, les Friends4ever: Alise, Charlotte, Clément, Corentin, Elsa, Emile, Giulia, Maria, Martin, Max, Paco, Rebecca, Simon, Sophie, Thomas, Valentine ;

Ceux sans groupe Whatsapp mais qui en mériteraient bien un : Anatole, Antoine, Aymeric, Camille Ch., Christian, Erwan « Vins et Fromages », Florent P., Hugo, Jonathan, Julia M., Julien, Mathilde, Paul-Arthur, PS, Thibault C., Thomas N.

A ma famille : Céline, Florent et Mathis ; Julie, Éric et Marcel ; Pierre-Luc ; Anne-Lise. A mes Parents.

Table des matières

INTRODUCTION	2
1 : LE TRAITEMENT ENDODONTIQUE DE LA DENT TEMPORAIRE	3
1.1 DESCRIPTION DU PROTOCOLE STANDARD	3
1.1.1. <i>Indications</i>	3
1.1.2. <i>Contre-indications</i>	3
1.1.3. <i>Protocole</i>	3
1.1.4. <i>Suivi</i>	4
1.2 LA MISE EN FORME CANALAIRE.....	4
1.2.1 <i>Protocole de la recherche et diagramme flow-chart</i>	4
1.2.2 <i>Méthodes et protocoles employés</i>	6
1.2.3 <i>Résultats</i>	8
1.2.4 <i>Synthèse</i>	19
1.3 LES MATÉRIAUX D'OBTURATION	20
1.3.1 <i>Protocole de la recherche et diagramme flow-chart</i>	20
1.3.2 <i>Méthodes et protocoles employés</i>	21
1.3.3 <i>Résultats</i>	25
2 : LES ALTERNATIVES THÉRAPEUTIQUES	32
2.1. LA <i>LESION STERILIZATION AND TISSUE REPAIR</i>	32
2.2. LA <i>PULPOTOMIE AU SULFATE FERRIQUE</i>	34
2.3. <i>SYNTHÈSE</i>	36
CONCLUSION	37
BIBLIOGRAPHIE	38
TABLE DES FIGURES	43
TABLE DES TABLEAUX	44
ANNEXES	45

Introduction

La pulpectomie consiste en un traitement non-chirurgical de la pulpe nécrosée ou présentant une inflammation irréversible de la dent temporaire¹. Ce traitement requiert généralement un certain nombre d'étapes, au cours desquelles le chirurgien-dentiste doit faire appel à ses connaissances et à son jugement pour choisir la plus appropriée des solutions parmi les diverses options, méthodes, techniques et matériaux afin d'aboutir à un pronostic le plus favorable possible, et à une amélioration du taux de succès du traitement².

Nombreux sont les auteurs à s'être penchés sur les différentes étapes de la pulpectomie : au vu des recherches menées à ce jour dans le domaine, existe-t-il un protocole dont l'efficacité serait scientifiquement déclarée supérieure, et si oui, quel est-il ? La technique de mise en forme canalaire à l'aide d'instruments rotatifs, encore peu utilisée de nos jours, présente-t-elle un avantage significatif par rapport à une instrumentation exclusivement manuelle ? Est-il envisageable de mettre en évidence un matériau d'obturation canalaire à la supériorité prouvée ? Y-a-t-il enfin des alternatives à un traitement de pulpectomie sur une molaire temporaire ?

Les objectifs de cette thèse ont donc été, après réalisation d'une revue de littérature, de formaliser les connaissances actuelles quant à la conduite de ce traitement chez l'enfant : dans un premier temps, elle s'attachera au traitement endodontique de la dent temporaire et à ses variations protocolaires, puis seront exposées différentes alternatives envisageables à ce traitement.

¹European Society of Endodontology, « Quality guidelines for endodontic treatment ».

²Estrela et al., « Characterization of successful root canal treatment ».

1 : Le traitement endodontique de la dent temporaire

1.1 Description du protocole standard

La pulpectomie, ses indications et son protocole ont fait l'objet de recommandations en 2018 de la part du Collège des enseignants en pédodontie³, un rappel en est fait ici.

1.1.1. Indications

La pulpectomie est indiquée en cas de pulpite irréversible, objectivée par un saignement prolongé de plus de 5 minutes lors de la pulpotomie, et lors de la nécrose pulpaire, qui se manifeste par une absence de saignement ou une suppuration des canaux.

1.1.2. Contre-indications

- Atteinte parodontale complexe liée à la nécrose pulpaire
- Résorption radiculaire interne ou externe pathologique
- Rhizalyse de plus du tiers de la racine
- Risque d'aggravation de l'état général déficient (diabète non équilibré, pathologie à risque d'endocardite)
- Délabrement coronaire trop important pour restaurer la dent
- Pas de suivi du patient possible

1.1.3. Protocole

Préalablement au soin, une radiographie préopératoire est réalisée afin de poser le diagnostic, servira à estimer la longueur de travail radiographique.

- **Anesthésie**
- **Détermination de la longueur de travail** : celle-ci correspond à la longueur de travail déterminée radiographiquement, à laquelle on a retiré 2 mm
- **Mise en place du champ opératoire** (digue)

³Blanc, Tardieu, et Courson, « Pulpectomie des dents temporaires ».

- **Eviction complète du tissu carieux** à l'aide d'une fraise boule montée sur contre-angle
- **Ouverture de la chambre pulpaire** permettant un accès à l'ensemble des entrées canales
- **Eviction de la pulpe camérale** à l'aide d'une fraise boule montée sur contre-angle, rinçage à l'hypochlorite de sodium
- **Mise en forme canalaire sous irrigation régulière** : des limes H sont passées dans les canaux, jusqu'à atteindre un diamètre 15 à 30 en fonction du diamètre des canaux. Cette opération est répétée autant que nécessaire afin d'atteindre la longueur de travail, en alternant le passage de chaque lime avec une irrigation à l'hypochlorite de sodium
- **Séchage des canaux** à l'aide de cônes de papier à la longueur de travail
- **Obturation endodontique** à l'aide d'un matériau résorbable, de consistance pâte crémeuse, déposé à l'aide d'un lentulo jusqu'à la longueur de travail – 1 mm
- **Obturation coronaire** immédiate et étanche
- **Contrôle radiographique** après la dépose du champ opératoire

1.1.4. Suivi

Suivi nécessaire à 2 semaines, 6 mois et tous les ans jusqu'à la chute physiologique de la dent :

- A 2 semaines, les signes cliniques et les symptômes doivent avoir disparu
- A 6 mois, il doit y avoir eu résolution des signes radiographiques

1.2 La mise en forme canalaire

L'objectif de cette première partie est de réaliser un état de lieux de la littérature et des connaissances actuelles concernant les différentes techniques de mise en forme canalaire des molaires temporaires. Plus particulièrement, il nous a semblé intéressant de chercher à mettre en relation les techniques de mise en forme manuelles et rotatives, afin de répondre à une question simple : nous est-il capable de démontrer, à la lumière des articles pertinents sélectionnés pour notre étude, une supériorité scientifiquement avérée de l'instrumentation mécanique sur l'instrumentation manuelle, et, si oui, selon quels critères ?

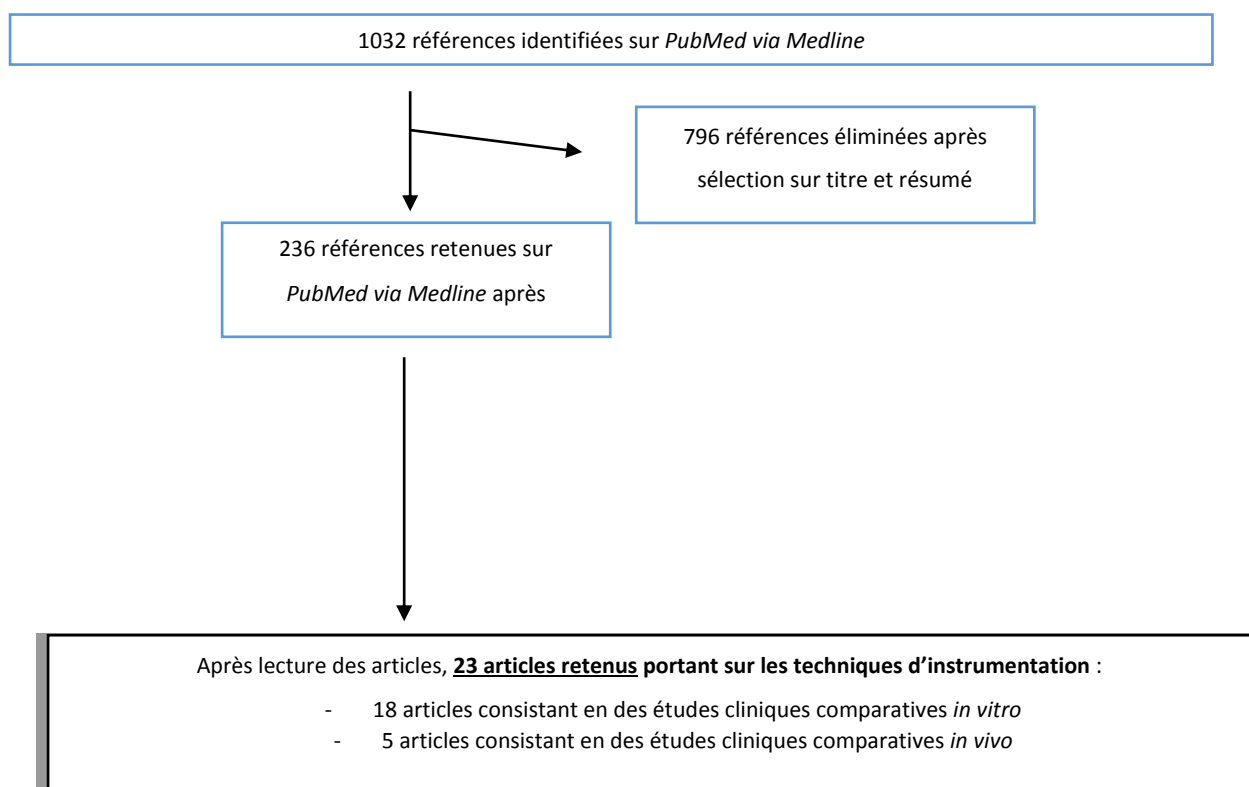
1.2.1 Protocole de la recherche et diagramme flow-chart

Afin de sélectionner les articles pertinents à notre revue de littérature, nous avons rédigé une équation de recherche sur la base Pub-Med/Medline :

("Pulpectomy"[Mesh] OR "Root Canal Therapy"[Mesh] OR pulpectom*[tiab] OR "root canal therapy"[tiab] OR "root canal treatment"[tiab]) AND (primary[tiab] OR deciduous[tiab] OR milk[tiab] OR baby[tiab] OR temporary[tiab] OR natal[tiab] OR child*[tiab] OR infant*[tiab])

Par ailleurs, et parce que les articles qui nous intéressent ici sont ceux dont la date de parution est récente, nous avons limité la date de publication des articles dans le temps : celle-ci doit être comprise entre le 01/01/2000 et le 31/12/2017. Il est à noter que cette équation, nous permettant une recherche avec un vaste spectre, sera réutilisée dans la seconde partie de notre thèse.

Le processus de sélection des articles est détaillé dans le flow-chart ci-dessous :



Cette sélection nous a donc permis d'isoler 23 articles portant sur les techniques d'instrumentation canalaire : nous avons sélectionné ces articles car ils consistaient en des études cliniques comparatives, effectuées avec sérieux et rigueur et selon des protocoles bien définis, pouvant amener à des conclusions scientifiquement pertinentes.

1.2.2 Méthodes et protocoles employés

Plusieurs systèmes de mise en forme sont comparés, certains à rotation manuelle, d'autres à rotation mécanique. Un troisième groupe d'instrumentation plus spécifique sera détaillé ci-après.

1.2.2.1. Les différents systèmes de mise en forme

Systèmes de mise en forme manuelle :

Les systèmes de mise en forme manuelle employés dans les articles retenus sont au nombre de deux :

- Limes K⁴ : les plus répandues dans les articles sélectionnés pour notre étude. Fabriquées en acier inoxydable ou en NiTi, elles sont en général utilisées à des diamètres croissants, jusqu'au diamètre 30 ou 35, et bien souvent à l'aide de la technique dite « du quart de tour ». Cette technique consiste à effectuer un mouvement de rotation horaire d'un quart de tour, puis à appliquer un mouvement de pression tout en effectuant la même rotation dans le sens anti-horaire. C'est dans ce dernier mouvement que la lime « travaille ».
- Limes Hedström, ou limes H⁵ : fabriquées en acier inoxydable ou en NiTi, elles ont un profil qui ne les rend utilisables qu'en traction. Elles sont de même utilisées à des diamètres croissants jusqu'au diamètre 30 ou 35.

⁴Topçuoğlu et al., « Postoperative pain after root canal preparation with hand and rotary files in primary molar teeth »; Ochoa-Romero et al., « Comparison between rotary and manual techniques on duration of instrumentation and obturation times in primary teeth »; Govindaraju, Jeevanandan, et Subramanian, « Comparison of quality of obturation and instrumentation time using hand files and two rotary file systems in primary molars »; Crespo et al., « Comparison between rotary and manual instrumentation in primary teeth »; Ramezanali et al., « Comparison of Cleaning Efficacy and Instrumentation Time in Primary Molars »; Canoglu, Tekcicek, et Cehreli, « Comparison of conventional, rotary, and ultrasonic preparation, different final irrigation regimens, and 2 sealers in primary molar root canal therapy »; Silva et al., « Comparison of rotary and manual instrumentation techniques on cleaning capacity and instrumentation time in deciduous molars »; Azar, Safi, et Nikaein, « Comparison of the cleaning capacity of Mtwo and Pro Taper rotary systems and manual instruments in primary teeth »; Subramaniam, Girish Babu, et Tabrez, « Effectiveness of Rotary Endodontic Instruments on Smear Layer Removal in Root Canals of Primary Teeth »; Pinheiro et al., « Evaluation of cleaning capacity and instrumentation time of manual, hybrid and rotary instrumentation techniques in primary molars »; Musale et Mujawar, « Evaluation of the efficacy of rotary vs. hand files in root canal preparation of primary teeth in vitro using CBCT »; Kummer et al., « Ex vivo study of manual and rotary instrumentation techniques in human primary teeth »; Nagaratna, Shashikiran, et Subbareddy, « In vitro comparison of NiTi rotary instruments and stainless steel hand instruments in root canal preparations of primary and permanent molar »; Madan et al., « K-file vs ProFiles in cleaning capacity and instrumentation time in primary molar root canals »; Subramaniam, Tabrez, et Babu, « Microbiological assessment of root canals following use of rotary and manual instruments in primary molars »; Nazari Moghaddam, Mehran, et Farajian Zadeh, « Root canal cleaning efficacy of rotary and hand files instrumentation in primary molars »; Azar et Mokhtare, « Rotary Mtwo system versus manual K-file instruments ».

⁵Makarem, Ravandeh, et Ebrahimi, « Radiographic assessment and chair time of rotary instruments in the pulpectomy of primary second molar teeth »; Sahebalam et al., « Clinical and radiographic success of electrosurgical pulpectomy in primary teeth ».

Systèmes de mise en forme rotative :

Plusieurs marques de divers fabricants sont employées dans les articles. Nous pouvons néanmoins les réunir en deux catégories :

- Les systèmes employant plusieurs instruments passés séquentiellement, de conicité et de diamètre variables, et induisant une mise en forme progressive du canal. Il en est ainsi de ProTaper (Dentsply), ProFile (Dentsply), Mtwo (VDW GmbH), HERO Shaper (MICRO-MEGA), FlexMaster (VDW GmbH)⁶ ;
- Les systèmes fonctionnant avec un seul instrument, dont la conicité est variable : sa seule utilisation permet de réaliser la mise en forme canalaire. WaveOne (Dentsply) et One Shape (MICRO-MEGA) suivent ce mode de fonctionnement⁷.

Autres instrumentations utilisées :

- Système électro-chirurgical PerFect TCS II (Coltene) : initialement élaboré afin de répondre à un certain type de prise en charge des tissus gingivaux, ce dispositif a ici pour but d'induire à la lime un mouvement piezo-électrique facilitant la mise en forme canalaire. L'électrode de l'instrument est mise en contact avec une lime intégralement insérée dans le canal à mettre

⁶Makarem, Ravandeh, et Ebrahimi, « Radiographic assessment and chair time of rotary instruments in the pulpectomy of primary second molar teeth »; Ochoa-Romero et al., « Comparison between rotary and manual techniques on duration of instrumentation and obturation times in primary teeth »; Govindaraju, Jeevanandan, et Subramanian, « Comparison of quality of obturation and instrumentation time using hand files and two rotary file systems in primary molars »; Topçuoğlu et al., « Postoperative pain after root canal preparation with hand and rotary files in primary molar teeth »; Crespo et al., « Comparison between rotary and manual instrumentation in primary teeth »; Ramezanali et al., « Comparison of Cleaning Efficacy and Instrumentation Time in Primary Molars »; Canoglu, Tekcicek, et Cehreli, « Comparison of conventional, rotary, and ultrasonic preparation, different final irrigation regimens, and 2 sealers in primary molar root canal therapy »; Katge et al., « Comparison of instrumentation time and cleaning efficacy of manual instrumentation, rotary systems and reciprocating systems in primary teeth »; Silva et al., « Comparison of rotary and manual instrumentation techniques on cleaning capacity and instrumentation time in deciduous molars »; Azar, Safi, et Nikaein, « Comparison of the cleaning capacity of Mtwo and Pro Taper rotary systems and manual instruments in primary teeth »; Subramaniam, Girish Babu, et Tabrez, « Effectiveness of Rotary Endodontic Instruments on Smear Layer Removal in Root Canals of Primary Teeth »; Kucukyilmaz et al., « Evaluation of apically extruded debris and irrigant produced by different nickel-titanium instrument systems in primary teeth »; Pinheiro et al., « Evaluation of cleaning capacity and instrumentation time of manual, hybrid and rotary instrumentation techniques in primary molars »; Musale et Mujawar, « Evaluation of the efficacy of rotary vs. hand files in root canal preparation of primary teeth in vitro using CBCT »; Kummer et al., « Ex vivo study of manual and rotary instrumentation techniques in human primary teeth »; Nagaratna, Shashikiran, et Subbareddy, « In vitro comparison of NiTi rotary instruments and stainless steel hand instruments in root canal preparations of primary and permanent molar »; Madan et al., « K-file vs ProFiles in cleaning capacity and instrumentation time in primary molar root canals »; Subramaniam, Tabrez, et Babu, « Microbiological assessment of root canals following use of rotary and manual instruments in primary molars »; Nazari Moghaddam, Mehran, et Farajian Zadeh, « Root canal cleaning efficacy of rotary and hand files instrumentation in primary molars »; Azar et Mokhtare, « Rotary Mtwo system versus manual K-file instruments ».

⁷Kucukyilmaz et al., « Evaluation of apically extruded debris and irrigant produced by different nickel-titanium instrument systems in primary teeth »; Gungor et Kustarci, « Evaluation of apically extruded debris using two niti systems associated with two irrigation techniques in primary teeth »; Prabhakar et al., « Reciprocating vs Rotary Instrumentation in Pediatric Endodontics ».

en forme, et mise en fonction en mode « coagulation ». Ce protocole est répété jusqu'à 3 fois pour chaque canal, et avec des limes au diamètre croissant par rapport à l'instrument initialement inséré dans le canal⁸.

1.2.2.2. Les protocoles

En fonction des conditions des études, dont certaines ont été réalisées *in vivo* tandis que d'autres étaient *in vitro*, les protocoles varient. Afin d'introduire des éléments de comparaison entre les articles, des items ont été systématisés et relevés, avant d'être réunis dans un tableau. Les items que nous avons choisi de relever sont les suivants :

- Nature du champ opératoire
- Moyen d'élimination de la carie préalable à l'ouverture de la chambre pulpaire
- Fraise utilisée pour l'élimination pulpaire
- Moyen de détermination de la longueur de travail
- Type d'irrigation utilisée
- Type d'instrumentation manuelle utilisée
- Type d'instrumentation comparée utilisée
- Longueur à laquelle les instruments sont passés (par rapport à la LT déterminée)
- Moyen de mise en place du matériau d'obturation
- Matériau d'obturation
- Matériau intermédiaire
- Restauration définitive
- Manipulateur unique
- Nature du manipulateur précisée

1.2.3 Résultats

1.2.3.1. Les études cliniques comparatives *in vivo* :

⁸Sahebalam et al., « Clinical and radiographic success of electrosurgical pulpectomy in primary teeth ».

Ce type d'étude clinique comparative est particulièrement complexe à réaliser chez les enfants : les inconvénients qui s'appliquent chez un adulte (suivi du patient, coopération) sont bien souvent amplifiés chez un patient jeune. Par ailleurs, du fait du devenir physiologique d'une dent temporaire, la tranche d'âge pouvant être incluse dans une telle étude est très restreinte. De plus, le traitement radiculaire sur dent temporaire est un traitement « intermédiaire », c'est-à-dire qu'en cas de processus infectieux important ou de délabrement excessif, le soin privilégié sera l'avulsion. C'est pourquoi le nombre d'articles retenus rentrant dans cette catégorie est faible, et ceux-ci n'induisent pas de suivi, ou un suivi sur une très courte période.

Nous avons pu néanmoins étudier ces articles, à l'aide d'un tableau systématisant pour chaque article:

- Les critères d'inclusion et d'exclusion spécifiés
- Le protocole mis en place
- Les critères de jugements employés
- Les résultats

Les trois études cliniques *in vivo* n'induisant pas de suivi *a posteriori*⁹ se penchent donc sur la comparaison entre des systèmes manuels et des systèmes rotatifs, la marque de ceux-ci variant entre chaque article. Malgré cette différence de systèmes utilisés, certaines tendances se dégagent :

- Les trois articles concluent unanimement à un temps de travail significativement moindre lors de l'emploi de l'instrumentation mécanique : bien que très attendue, cette constatation montre que, lorsqu'elle est employée par un expérimentateur confirmé, l'instrumentation rotative permet un gain de temps certain sur la durée totale du soin. Ce gain de temps s'observe non seulement lors de la mise en forme même, mais il y a également une différence significative lors de l'obturation canalair, un même protocole d'obturation sera effectué plus rapidement dans un groupe dont la mise en forme a été effectuée à l'aide d'une instrumentation rotative¹⁰ (voir tableaux 1 et 2 ci-dessous).

⁹ Makarem, Ravandeh, et Ebrahimi, « Radiographic assessment and chair time of rotary instruments in the pulpectomy of primary second molar teeth »; Ochoa-Romero et al., « Comparison between rotary and manual techniques on duration of instrumentation and obturation times in primary teeth »; Govindaraju, Jeevanandan, et Subramanian, « Comparison of quality of obturation and instrumentation time using hand files and two rotary file systems in primary molars ».

¹⁰Ochoa-Romero et al., « Comparison between rotary and manual techniques on duration of instrumentation and obturation times in primary teeth ».

Tableau 1 : Temps d'instrumentation en fonction de la technique utilisée

Temps d'instrumentation en fonction de la technique utilisée (en minutes)			
Technique	n	Moyenne ± Ecart type	Médiane
<i>Rotative</i>	20	11.9 ± 4.6	13.3
<i>Manuelle</i>	20	18.8 ± 6.6	17.7
			P = 0.002

Source : Ochoa-Romero et al., « Comparison between rotary and manual techniques on duration of instrumentation and obturation times in primary teeth », 2011

Tableau 2 : Temps d'obturation en fonction de la technique utilisée

Temps d'obturation en fonction de la technique utilisée (en minutes)			
Technique	n	Moyenne ± Ecart type	Médiane
<i>Rotative</i>	20	1.7 ± 0.5	1.5
<i>Manuelle</i>	20	2.5 ± 0.8	2.1
			P = 0.009

Source : Ochoa-Romero et al., « Comparison between rotary and manual techniques on duration of instrumentation and obturation times in primary teeth », 2011

- Sur les 6 critères de jugement mentionnés dans l'un ou l'autre de ces trois articles, 3 n'ont donné aucune différence significative entre instrumentation manuelle et instrumentation rotative (distance entre matériau d'obturation et apex radiographique dans les distaux ; absence ou présence de vide à la radiographie dans le matériau d'obturation ; présence d'une perforation). Les 3 autres critères de jugement employés ont conclu, partiellement ou totalement, à une différence significative, et ce toujours à l'avantage de l'instrumentation rotative : ainsi, un des articles met en évidence une distance moindre entre le matériau d'obturation et l'apex radiographique de la racine mésiale des molaires traitées à l'aide d'un système rotatif¹¹ ; un autre met en évidence une qualité d'obturation significativement meilleure avec instrumentation mécanisée¹².

¹¹Makarem, Ravandeh, et Ebrahimi, « Radiographic assessment and chair time of rotary instruments in the pulpectomy of primary second molar teeth ».

¹²Ochoa-Romero et al., « Comparison between rotary and manual techniques on duration of instrumentation and obturation times in primary teeth ».

- Il est enfin intéressant de noter une différence significative relevée à l'intérieur même du groupe à instrumentation rotative dans l'un des articles¹³ : les canaux mésiaux présentent une qualité d'obturation significativement supérieure à celle des canaux distaux dans l'une des études, alors même que les canaux sont traités avec les mêmes systèmes d'instrumentation mécanisée (ProTaper et Mtwo, chacun de ces deux groupes permettant d'aboutir à la même conclusion). Il sera intéressant de comparer ceci avec les tests réalisés *in vitro* : si cette différence n'est pas observée alors, on pourra déduire que cette différence qualitative de l'obturation est due à un accès plus facile des canaux mésiaux. Si différence il y a toujours, nous pourrions nous orienter vers une anatomie plus complexe induisant une mise en forme plus difficile.

Intéressons-nous désormais aux deux études cliniques *in vivo* présentant un suivi après l'intervention. Ce sont deux études très différentes, puisque l'une compare instrumentation manuelle et instrumentation électro-chirurgicale dans le cadre de traitement de molaires temporaires¹⁴, tandis que la seconde se penche sur la question de la douleur post-opératoire consécutive au traitement des molaires temporaires, et compare dans ce cas instrumentations manuelle et rotative¹⁵. Bien que différents, ces articles trouvent toute leur place dans notre étude, et les conclusions qu'ils amènent méritent d'être mentionnées ici :

- L'article présentant l'instrumentation électro-chirurgicale ne permet pas de conclure à une supériorité significativement pertinente de celle-ci (le nombre de dents présentant un succès clinique et radiographique est plus élevé, mais pas suffisamment néanmoins). La seule différence significative est, une fois de plus, un temps de travail plus court. Une alternative donc peu développée dans la littérature mais qui demande plus d'investigation.
- L'article s'intéressant à la douleur post-opératoire ressentie par les patients après le soin à différents instants nous montre que jusqu'à un certain temps (48h après l'intervention), la douleur ressentie par le patient est significativement moindre lorsque la mise en forme canalaire a été réalisée à l'aide d'une instrumentation rotative. Après 48 heures, cette différence n'est plus significativement notable. Dans le cadre de notre exercice, cet avantage dont il n'a pas été fait mention jusque-là doit être pris en compte, et tout moyen de diminuer

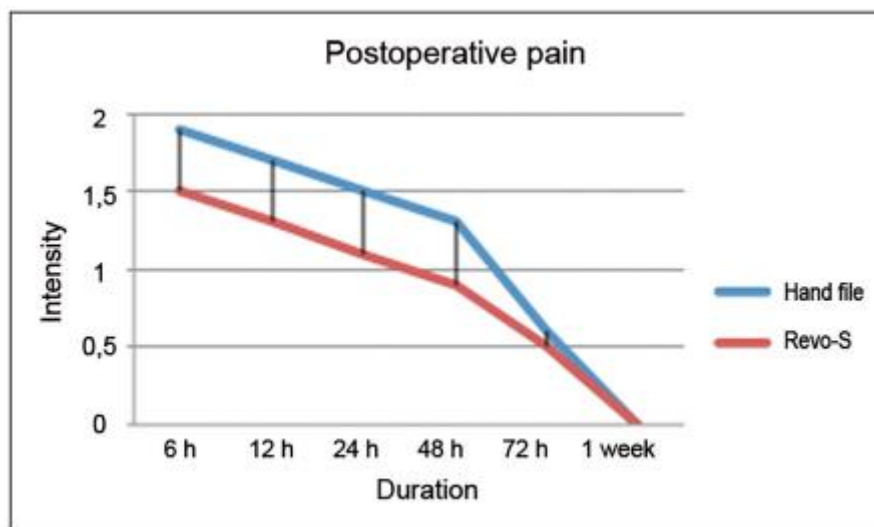
¹³Govindaraju, Jeevanandan, et Subramanian, « Comparison of quality of obturation and instrumentation time using hand files and two rotary file systems in primary molars ».

¹⁴Sahebalam et al., « Clinical and radiographic success of electro-surgical pulpectomy in primary teeth ».

¹⁵Topçuoğlu et al., « Postoperative pain after root canal preparation with hand and rotary files in primary molar teeth ».

la douleur ressentie par le patient doit être pris en considération. Cependant, il n'existe pas d'études additionnelles évaluant l'effet de plusieurs variables sur la douleur post-opérationnelle après un traitement radiculaire, elles seraient nécessaires pour arriver à un niveau de preuve satisfaisant.

Figure 1: scores moyens de douleurs post-opératoires dans les deux groupes à différents intervalles de temps



Source : Topçuoğlu et al., « Postoperative Pain After Root Canal Preparation with Hand and Rotary Files in Primary Molar Teeth », 2017

1.2.3.1. Les études cliniques comparatives *in vitro* :

18 articles portant sur ce sujet et consistant en des études cliniques comparatives *in vitro* ont été isolés. Ce nombre plus important d'articles existant, comparé aux études *in vivo*, s'explique notamment par la difficulté à réaliser chez de jeunes enfants de telles études cliniques systématisées, et à ensuite s'assurer d'un suivi régulier. Sur cette sélection de 18 articles, nous avons donc pu dégager des tendances. Quoiqu'il en soit, les résultats et critères de jugement employés dans cette catégorie d'articles portent sur des critères qualitatifs immédiats ; ils ne sont en aucun cas cliniques, et doivent donc être interprétés avec précaution, une manipulation réalisée *in vitro* différant forcément de la réalité clinique à laquelle est confronté le praticien.

Tous ces articles ont été sélectionnés parce qu'ils comparaient deux (ou plus) techniques de mise en forme canalaire sur des molaires temporaires. Un document a été réalisé pour synthétiser les protocoles employés, ainsi que les critères de jugement et les résultats des différents articles, on pourra s'y reporter en annexe 1. Les techniques d'évaluation utilisent des méthodes particulières :

elles peuvent constituer en une coloration préalable au traitement à l'encre noire (l'élimination relative de cette encre et la comparaison entre les différents groupes permettront d'en tirer des conclusions), ou emploient le microscope électronique à balayage (il en est ainsi de la technique de mesure de la boue dentinaire selon Hulsmann¹⁶, employée dans un article ou du score assigné à la quantité de débris et de boue dentinaire sur les murs canalaires selon Zmener et al¹⁷, voir les figures 4 et 5).

Tableau 3: Mesure de la boue dentinaire selon Hulsmann

Mesure de la boue dentinaire selon Hulsmann	
<i>Score 1</i>	Absence de boue dentinaire, orifices des tubules dentinaires visibles
<i>Score 2</i>	Faible quantité de boue dentinaire, certains tubules dentinaires sont ouverts
<i>Score 3</i>	Couche homogène de boue dentinaire sur la quasi-intégralité de la paroi canalaire, seuls quelques rares tubules dentinaires ouverts
<i>Score 4</i>	Couche homogène de boue dentinaire sur l'intégralité de la paroi canalaire, aucun tubule dentinaire n'est ouvert
<i>Score 5</i>	Epaisse couche homogène de boue dentinaire sur l'intégralité de la paroi canalaire

Source : Subramaniam, Girish Babu, et Tabrez, « Effectiveness of Rotary Endodontic Instruments on Smear Layer Removal in Root Canals of Primary Teeth », 2016

¹⁶Subramaniam, Girish Babu, et Tabrez, « Effectiveness of Rotary Endodontic Instruments on Smear Layer Removal in Root Canals of Primary Teeth ».

¹⁷Pinheiro et al., « Evaluation of cleaning capacity and instrumentation time of manual, hybrid and rotary instrumentation techniques in primary molars ».

Tableau 4 : Mesure de la quantité de débris dentinaires et de boue dentinaire selon Zmener et al

Mesure de la quantité de débris dentinaires selon Zmener et al	
<i>Score 1</i>	Absence de débris ou petites particules isolées ($\pm 40 \mu\text{m}$)
<i>Score 2</i>	Les débris couvrent plus de 50% de la paroi canalaire
<i>Score 3</i>	Les débris couvrent la quasi-intégralité de la paroi canalaire
Mesure de la boue dentinaire selon Zmener et al	
<i>Score 1</i>	Tous les tubules dentinaires sont ouverts, absence de boue dentinaire
<i>Score 2</i>	Certains tubules dentinaires sont ouverts, le reste est recouvert par de la boue dentinaire
<i>Score 3</i>	Une couche continue de boue dentinaire recouvre le canal, aucun tubule dentinaire n'est visible

Source : Pinheiro et al., « Evaluation of cleaning capacity and instrumentation time of manual, hybrid and rotary instrumentation techniques in primary molars », 2018

Les critères de jugements employés sont nombreux, mais peuvent être réunis et rassemblés pour en conclure un certain nombre de tendances.

- Le critère de jugement le plus commun aux articles est celui-ci : « efficacité du nettoyage canalaire, divisée en 4 grades », mentionné dans 8 articles différents¹⁸. Dans 4 de ceux-ci, aucune différence significative n'a été mise en évidence entre les différents systèmes comparés ; en revanche, la seconde moitié de ces articles conduit à une différence significative, mais pas toujours celle à laquelle on peut s'attendre. Ainsi, un article conclut à la supériorité des rotatifs au niveau du tiers coronaire et du tiers médian¹⁹, deux autres

¹⁸Ramezani et al., « Comparison of Cleaning Efficacy and Instrumentation Time in Primary Molars »; Katge et al., « Comparison of instrumentation time and cleaning efficacy of manual instrumentation, rotary systems and reciprocating systems in primary teeth »; Silva et al., « Comparison of rotary and manual instrumentation techniques on cleaning capacity and instrumentation time in deciduous molars »; Azar, Safi, et Nikaein, « Comparison of the cleaning capacity of Mtwo and Pro Taper rotary systems and manual instruments in primary teeth »; Musale et Mujawar, « Evaluation of the efficacy of rotary vs. hand files in root canal preparation of primary teeth in vitro using CBCT »; Madan et al., « K-file vs ProFiles in cleaning capacity and instrumentation time in primary molar root canals »; Nazari Moghaddam, Mehran, et Farajian Zadeh, « Root canal cleaning efficacy of rotary and hand files instrumentation in primary molars »; Azar et Mokhtare, « Rotary Mtwo system versus manual K-file instruments ».

¹⁹Musale et Mujawar, « Evaluation of the efficacy of rotary vs. hand files in root canal preparation of primary teeth in vitro using CBCT ».

articles concluent que l'instrumentation manuelle est significativement plus efficace au niveau du tiers apical que l'instrumentation rotative²⁰. Une des explications possibles à ce résultat est la réitération du passage des limes manuelles plus importante que celui de l'instrumentation rotative par l'opérateur.

- Certains des résultats ne concluent à aucune différence significative : il en est ainsi de la mesure de quantité de dentine enlevée, de la courbe canalaire après préparation ou encore de la survenue de fractures instrumentales.
- La mesure de la boue dentinaire effectuée montre une meilleure élimination de la boue dentinaire avec l'instrumentation rotative : elle est en effet absente des tiers coronaires et médians des dents traitées, tandis qu'elle est toujours présente lors de l'emploi d'une instrumentation manuelle. Une meilleure élimination de la boue dentinaire permettra une obturation plus complète des tubules lors de la mise en place du matériau²¹.
- Kucukyilmaz et al. se sont penchés sur la quantité de débris et d'irrigants extrudés à l'apex de la dent temporaire lors de l'utilisation de plusieurs instruments de mise en forme rotatifs²² : afin d'optimiser les chances de succès du traitement canalaire, la quantité de débris et d'irrigants extrudés à l'apex doit être minimisée²³. Des trois systèmes comparés (Reciproc, OneShape et Protaper), Reciproc est celui qui aboutit à la plus faible quantité de débris extrudés à l'apex, mais induit paradoxalement la plus grande quantité d'irrigant projeté à l'apex. Les auteurs invitent à réaliser de nouvelles études avant de poser des conclusions certaines quant à la supériorité d'un système sur un autre.
- Lorsque la conicité canalaire a été mesurée, il a été mis en évidence une meilleure conicité avec instrumentation rotative, permettant ainsi une obturation plus homogène et de meilleure qualité par la suite²⁴.

²⁰ Madan et al., « K-file vs ProFiles in cleaning capacity and instrumentation time in primary molar root canals »; Nazari Moghaddam, Mehran, et Farajian Zadeh, « Root canal cleaning efficacy of rotary and hand files instrumentation in primary molars ».

²¹Subramaniam, Girish Babu, et Tabrez, « Effectiveness of Rotary Endodontic Instruments on Smear Layer Removal in Root Canals of Primary Teeth ».

²²Kucukyilmaz et al., « Evaluation of apically extruded debris and irrigant produced by different nickel-titanium instrument systems in primary teeth ».

²³ Siqueira, « Microbial causes of endodontic flare-ups »; Seltzer et Naidorf, « Flare-ups in endodontics ».

²⁴ Musale et Mujawar, « Evaluation of the efficacy of rotary vs. hand files in root canal preparation of primary teeth in vitro using CBCT »; Nagaratna, Shashikiran, et Subbareddy, « In vitro comparison of NiTi rotary instruments and stainless steel hand instruments in root canal preparations of primary and permanent molar ».

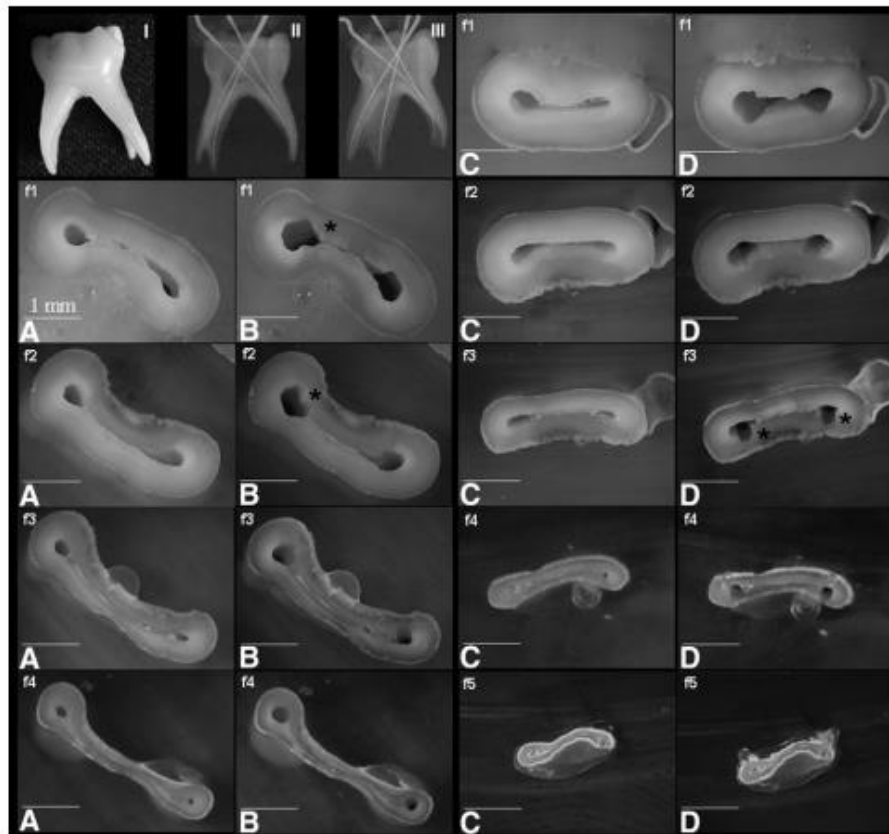
- Lorsque le volume canalaire avant puis après préparation a été évalué, il a pu être mis en évidence que l'instrumentation manuelle enlevait une quantité de dentine plus importante dans les tiers coronaires et médians que l'instrumentation mécanique : une perte de substance plus importante peut induire une plus grande fragilisation radiculaire, et entraîner un risque de perforation radiculaire plus important²⁵.
- La régularité canalaire, c'est-à-dire l'aspect lisse des parois, l'absence de zones d'irrégularité, a été définie comme significativement supérieure dans les canaux des dents traitées avec une instrumentation mécanique que manuelle. Une meilleure régularité ne peut qu'assurer une obturation plus homogène, qualitativement supérieure²⁶ (voir les figures 6 et 7 ci-dessous).

²⁵Kummer et al., « Ex vivo study of manual and rotary instrumentation techniques in human primary teeth ».

²⁶Kummer et al.

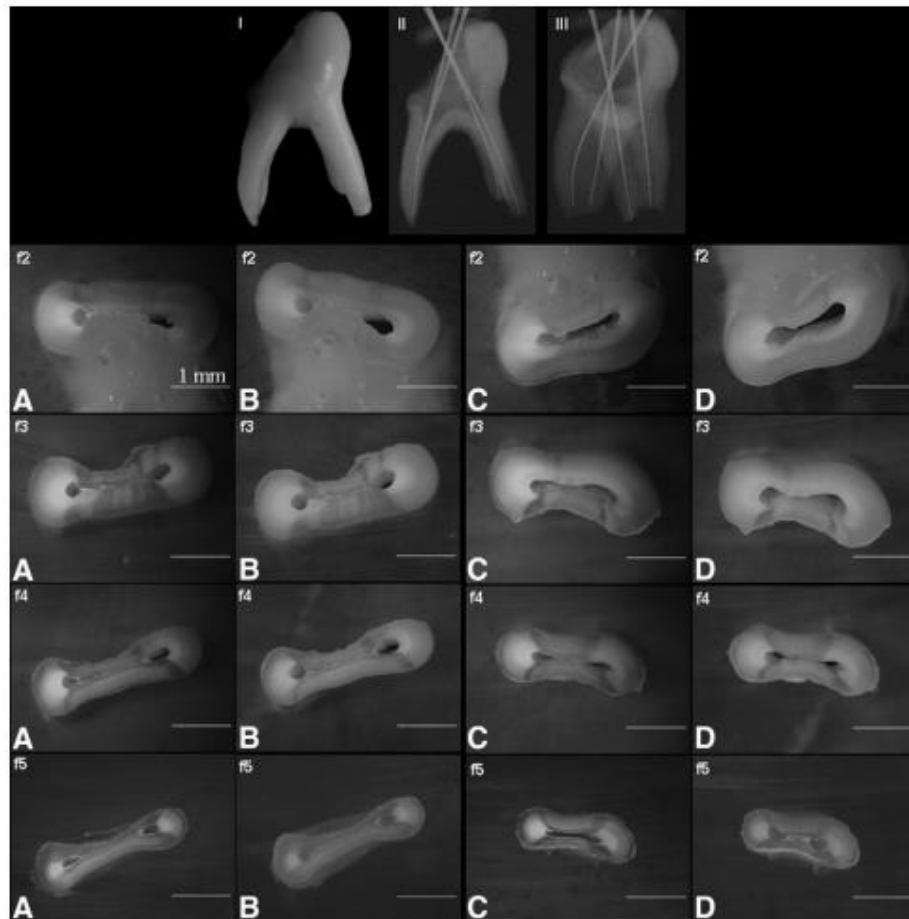
Figure 2 : Canaux radiculaires d'une dent temporaire instrumentée à l'aide de la technique manuelle

I, vue macroscopique. II, vue radiographique orthoradiale. III, vue radiographique latérale. Images avant (A et C) et après (B et D) instrumentation manuelle de différentes sections (de f1 à f5) des racines mésiales (A et B) et distales (C et D) d'une seconde molaire mandibulaire, montrant des zones irrégulières après instrumentation (*)



Source : Kummer et al., « Ex vivo study of manual and rotary instrumentation techniques in human primary teeth », 2008

Figure 3 : Canaux radiculaires d'une dent temporaire instrumentée à l'aide de la technique rotative
 I, vue macroscopique. II, vue radiographique orthoradiale. III, vue radiographique latérale. Images
 avant (A et C) et après (B et D) instrumentation rotative de différentes sections (de f2 à f5) des
 racines mésiales (A et B) et distales (C et D) d'une seconde molaire mandibulaire, montrant une
 meilleure uniformité des parois radiculaires après instrumentation



Source : Kummer et al., « Ex vivo study of manual and rotary instrumentation techniques in human primary teeth », 2008

- Enfin, un article s'est attelé à la réalisation d'un prélèvement microbien dans les canaux de dents traitées : ici, aucune différence significative n'a été mise en évidence selon que les dents étaient traitées avec l'une ou l'autre technique. L'instrumentation manuelle semble

donc suffisante pour assurer une bonne élimination bactérienne intra-canalair, ou tout du moins la même que l'instrumentation rotative²⁷.

1.2.4 Synthèse

Au terme de ces observations, nous pouvons conclure que l'instrumentation rotative semble présenter des avantages sur l'instrumentation manuelle : plus rapide avec une mise en forme plus fiable et plus régulière, et induisant une douleur post-opératoire moindre. L'instrumentation rotative, lors de son apparition, a révolutionné le traitement endodontique sur dent permanente, et il existe actuellement plus de 30 systèmes différents sur le marché. Néanmoins, aucun n'est dédié à la mise en forme exclusive des dents temporaires, et l'application stricte du protocole habituel pourrait conduire à des perforations radiculaires, notamment lorsque les molaires temporaires présentent des racines courbes²⁸ : ce protocole doit donc être adapté afin d'obtenir un bon compromis entre conicité acceptable et perte de substance minimisée.

Quoiqu'il en soit, une telle recherche peut amener chaque praticien qui emploie l'instrumentation manuelle à se remettre en question. Il ne semble ni plus dangereux ni plus compliqué d'utiliser l'instrumentation rotative, et, une fois bien maîtrisée, celle-ci peut aboutir à une amélioration du pronostic de la dent traitée. Elle présente certes des inconvénients non négligeables tels qu'un coût élevé ou la nécessité d'une bonne expérience clinique pour obtenir les meilleurs résultats²⁹, mais certains auteurs pensent qu'un temps de travail réduit compensera les dépenses plus élevées de l'instrumentation rotative³⁰.

Cependant, il nous semble important ici d'énoncer les limites de cette recherche : en effet, la rareté de la littérature existante nous a obligés à sélectionner des articles qui ne présentaient pas tous la même méthodologie, où ne comparaient pas les mêmes instruments. Ainsi, ce ne sont que des tendances que nous dégageons ici, et le niveau de preuve n'est pas très élevé.

²⁷Subramaniam, Tabrez, et Babu, « Microbiological assessment of root canals following use of rotary and manual instruments in primary molars ».

²⁸Musale et Mujawar, « Evaluation of the efficacy of rotary vs. hand files in root canal preparation of primary teeth in vitro using CBCT ».

²⁹Silva et al., « Comparison of rotary and manual instrumentation techniques on cleaning capacity and instrumentation time in deciduous molars »; Nagaratna, Shashikiran, et Subbareddy, « In vitro comparison of NiTi rotary instruments and stainless steel hand instruments in root canal preparations of primary and permanent molar »; Madan et al., « K-file vs ProFiles in cleaning capacity and instrumentation time in primary molar root canals ».

³⁰Crespo et al., « Comparison between rotary and manual instrumentation in primary teeth ».

1.3 Les matériaux d'obturation

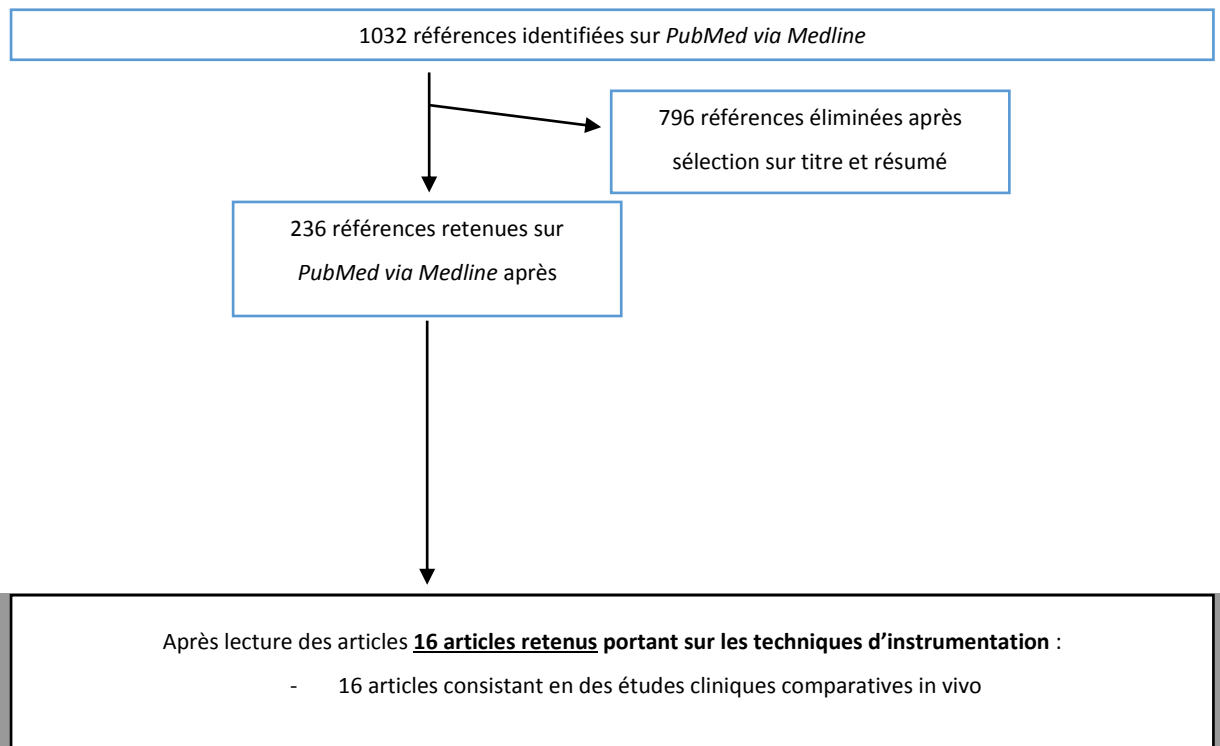
Le traitement endodontique de la dent temporaire ne peut se résumer aux techniques de mise en forme canalaire : l'obturation canalaire, c'est-à-dire la mise en place d'un matériau dans les canaux qui assurera étanchéité, désinfection et guérison de la lésion péri-apicale est une étape importante. Un matériau non adapté, ou mis en place de façon incorrecte, pourra ruiner l'ensemble des efforts entrepris lors de la mise en forme de cette dent.

Il est donc important de nous interroger sur les différents matériaux d'obturation existants, afin de déterminer s'il en est un qui s'avère supérieur, et/ou permettant de maximiser le pronostic et la guérison des dents temporaires traitées, pour arriver à terme à une conservation de celle-ci identique à ce qu'aurait pu être son évolution physiologique.

1.3.1 Protocole de la recherche et diagramme flow-chart

L'équation PubMed de recherche, déjà employée pour la première partie, est la même dans la mesure où les articles obtenus pouvaient s'appliquer à l'ensemble du traitement endodontique, et concernaient donc également les matériaux d'obturation.

Le processus de sélection des articles est détaillé dans le flow-chart ci-dessous :



Contrairement à la première partie de cette thèse, la recherche nous a permis d'isoler un nombre suffisamment important d'études *in vivo* pour ne pas avoir à inclure également d'articles *in vitro* : la mise en place et l'évolution du matériau avec le temps, ainsi que le succès ou l'échec du traitement, sont en effet suivis facilement à l'aide de critères de jugement cliniques et radiologiques souvent mentionnés (absence de mobilité anormale, absence de douleur, suivi d'une éventuelle image radio-claire...), et une étude *in vitro* présente moins d'intérêt que dans le cas de la mise en forme canalaire par exemple.

1.3.2 Méthodes et protocoles employés

1.3.2.1. Les matériaux

Les matériaux utilisés pour l'obturation des canaux des dents temporaires sont le plus souvent une combinaison de différents composants, devant à la fois présenter une action anti-bactérienne, être biocompatibles avec les tissus péri-apicaux, tout en ayant un potentiel de résorption égal à celui de la racine de la dent temporaire lors de la rhizolyse physiologique de celle-ci. Les articles sélectionnés comparent des matériaux différents : certains sont cités à plusieurs reprises, tandis que d'autres ne sont mentionnés que dans un seul de ces articles.

- **Oxyde de Zinc Eugénol + Iodoforme** (de type RC FILL (PDP®)) : depuis les années 30, il est le matériau de choix pour réaliser l'obturation canalaire d'une dent temporaire. Cependant, certains lui décrivent des inconvénients, comme une résorption lente, une irritation des tissus péri-apicaux, un risque de nécrose de l'os et du cément, ainsi qu'une interférence dans l'éruption du germe de la dent permanente sous-jacente³¹. Dans beaucoup des études *in vivo* mentionnées au cours de cette thèse³², l'oxyde de zinc eugénol est un des matériaux comparés, et il reste pour bon nombre de dentistes la référence en terme de traitement radiculaire en denture temporaire.

³¹Ramar et Mungara, « Clinical and radiographic evaluation of pulpectomies using three root canal filling materials ».

³²Al-Ostwani, Al-Monaqel, et Al-Tinawi, « A clinical and radiographic study of four different root canal fillings in primary molars »; Damle et Nadkarni, « Calcium hydroxide and zinc oxide eugenol as root canal filling materials in primary molars »; Ramar et Mungara, « Clinical and radiographic evaluation of pulpectomies using three root canal filling materials »; Gupta et Das, « Clinical and radiographic evaluation of zinc oxide eugenol and metapex in root canal treatment of primary teeth »; Rewal et al., « Comparison of endoflas and zinc oxide eugenol as root canal filling materials in primary dentition »; Mortazavi et Mesbahi, « Comparison of zinc oxide and eugenol, and Vitapex for root canal treatment of necrotic primary teeth »; Subramaniam et Gilhotra, « Endoflas, zinc oxide eugenol and metapex as root canal filling materials in primary molars--a comparative clinical study »; Pramila et al., « Pulpectomies in primary mandibular molars »; Trairatvorakul et Chunlasikaiwan, « Success of pulpectomy with zinc oxide-eugenol vs calcium hydroxide/iodoform paste in primary molars »; Chandra et al., « Success of root fillings with zinc oxide-ozonated oil in primary molars ».

- **Hydroxyde de calcium + Iodoforme** (de type METAPEX (Meta-Biomed®) ou VITAPEX (Neo-Dental®)) : matériau antibactérien, biocompatible et résorbable, son usage en denture permanente est désormais fréquent et bien documenté³³. Son usage en denture temporaire est cependant encore peu répandu, et certains des articles sélectionnés se sont donc penchés sur ce matériau. La pâte déjà préparée est fournie par le fabricant sous forme de seringue, la mise en place se faisant directement à partir de celle-ci. Il est cependant parfois admis que la pose du matériau à l'aide d'une seringue peut aboutir à une hétérogénéité de celui-ci dans le canal, et il peut être préconisé d'employer un lentulo monté sur instrumentation rotative afin d'optimiser sa répartition³⁴.

- **Oxyde de Zinc Eugénol + Hydroxyde de Calcium + Iodoforme** (de type ENDOFLAS (Sanlor®)) : actuellement envisagé comme une nouvelle alternative aux deux matériaux précédents. En incluant ces trois composants dans le matériau d'obturation, on a voulu compenser les inconvénients de chacun avec les avantages des deux autres. La pâte Endoflas présente l'avantage d'avoir une résorption limitée au matériau extrudé en excès au niveau de l'apex (la résorption n'intervient pas à l'intérieur du canal)³⁵ ; par ailleurs, selon ses fabricants, il présente un large spectre antibactérien, est hydrophile (et peut donc être mis en place dans des canaux non intégralement secs). Il est apte à la désinfection des tubules dentinaires et des canaux accessoires, non accessibles à une désinfection ou à un nettoyage mécaniques, et se résorbe facilement lors de la rhyzalyse physiologique³⁶. Malgré tous ces avantages, la pâte Endoflas reste un matériau encore peu employé dans l'obturation canalaire des dents temporaires³⁷.

- **Oxyde de Zinc + Hydroxyde de Calcium + Fluoride de Sodium** : Chawla *et al.*³⁸ décrivent la possibilité de combiner ces trois composants, afin de bénéficier de leurs avantages respectifs. Le mélange oxyde de zinc et hydroxyde de calcium avait déjà été décrit par

³³Nurko et Garcia-Godoy, « Evaluation of a calcium hydroxide/iodoform paste (Vitapex) in root canal therapy for primary teeth »; Nurko et al., « Resorption of a calcium hydroxide/iodoform paste (Vitapex) in root canal therapy for primary teeth »; Kawakami et al., « Fate of 45Ca-labeled calcium hydroxide in a root canal filling paste embedded in rat subcutaneous tissues ».

³⁴Mortazavi et Mesbahi, « Comparison of zinc oxide and eugenol, and Vitapex for root canal treatment of necrotic primary teeth ».

³⁵Fuks, Eidelman, et Pauker, « Root fillings with Endoflas in primary teeth ».

³⁶Moskovitz, Sammara, et Holan, « Success rate of root canal treatment in primary molars ».

³⁷Rewal et al., « Comparison of endoflas and zinc oxide eugenol as root canal filling materials in primary dentition ».

³⁸Chawla et al., « Evaluation of a mixture of zinc oxide, calcium hydroxide, and sodium fluoride as a new root canal filling material for primary teeth ».

certaines des auteurs précédemment³⁹, et il était fait mention d'une résorption intra-canaire du produit précoce par rapport à la résorption physiologique de la racine. Les auteurs ont pensé qu'ajouter du fluorure de sodium à hauteur de 10% permettrait un relargage de fluor qui serait bénéfique au germe de la dent sous-jacent et pourrait permettre un retard de résorption du matériau, synchronisant celle-ci avec la résorption radiculaire physiologique.

- **Oxyde de Zinc + Propolis** : composant antibactérien d'origine naturelle, la propolis est une substance résineuse produite par certains végétaux. Elle possède des propriétés anti-infectieuses, cicatrisantes et anti-inflammatoires, et augmente le métabolisme cellulaire. La pâte d'oxyde de zinc et de propolis est composée d'un mélange de 50% de poudre d'oxyde de zinc et de 50% d'une solution de propolis, qui formera une pâte radio-opaque et dont la consistance sera adaptée à une mise en place intra-canaire⁴⁰.
- **Oxyde de Zinc eugénol + Aloe Vera** : l'aloë vera est une huile essentielle naturelle, dont les propriétés anti-inflammatoires, antibactériennes et antalgiques ont poussé les auteurs à tester l'efficacité d'un tel mélange dans l'obturation canalaire des dents temporaires⁴¹.
- **Oxyde de Zinc + huile ozonée** : considérée comme prometteuse grâce à ses propriétés antibactériennes, l'huile ozonée a déjà été étudiée en endodontie en tant que médicament intra-canaire et comme irrigant, sans aboutir à un véritable consensus⁴². Ici, les auteurs ont souhaité étudier les propriétés de ce mélange lorsqu'il est utilisé pour l'obturation canalaire⁴³.

Un cas particulier peut se présenter :

- Lorsque le germe de la dent permanente est absent : l'agénésie de la seconde prémolaire mandibulaire est l'une des anomalies fréquentes au cours du développement dentaire⁴⁴. Ainsi, plusieurs études sur des populations variées ont montré que cette dent est concernée dans plus de 40% des cas d'hypodontie^{45,46,47,48} : dans ces cas, le but d'un traitement

³⁹Chawla et al., « A mixture of Ca(OH)₂ paste and ZnO powder as a root canal filling material for primary teeth ».

⁴⁰Al-Ostwani, Al-Monaqel, et Al-Tinawi, « A clinical and radiographic study of four different root canal fillings in primary molars ».

⁴¹Khairwa et al., « Clinical and radiographic evaluation of zinc oxide with aloe vera as an obturating material in pulpectomy ».

⁴²Guinesi et al., « Ozonized oils ».

⁴³Chandra et al., « Success of root fillings with zinc oxide-ozonated oil in primary molars ».

⁴⁴Polder et al., « A meta-analysis of the prevalence of dental agenesis of permanent teeth ».

⁴⁵Maatouk et al., « Survey on hypodontia in Sayada, Tunisia ».

radiculaire sur dent temporaire peut alors être d'assurer la conservation de la dent sur l'arcade le plus longtemps possible. D'autres matériaux d'obturation pourront être envisagés, puisque l'on ne cherche pas un matériau ayant une bonne résorption pouvant accompagner celle de la racine, mais plutôt le matériau qui permettra d'assurer la pérennité de la dent⁴⁹ :

- **Gutta-percha + ciment AH/Plus (Dentsply®)** : matériau de choix lors de l'obturation canalaire de la dent permanente, il peut aussi être utilisé dans les cas où l'on ne souhaite pas avoir un matériau résorbable. Cependant, les variations anatomiques dans l'anatomie canalaire des dents temporaires pourraient rendre l'obturation à la gutta-percha plus difficile⁵⁰.
- **MTA (Mineral trioxide aggregate)** : ce matériau biocompatible a montré sa propension à stimuler la cicatrisation tissulaire lors du traitement de perforations latérales, de résorptions internes, de perforation inter-radiculaire et en tant que matériau d'obturation apical⁵¹. Il est dans l'article qui nous intéresse comparé à la Gutta-percha en tant que matériau d'obturation sur dent temporaire n'ayant pas de germe de dent permanente sous-jacent⁵².

1.3.2.2. Les protocoles

Comme il est précisé plus haut, un document synthétisant l'ensemble des critères d'inclusion, protocoles, critères de jugement et résultats est disponible en annexe 2. Toujours dans un but de systématisation et de comparaison des différents articles, les différents critères qui suivent ont été relevés pour chacun des articles étudiés :

- Champ opératoire utilisé
- Moyen de détermination de la longueur de travail
- Irrigant utilisé
- Type de mise en forme utilisée

⁴⁶Nordgarden, Jensen, et Storhaug, « Reported prevalence of congenitally missing teeth in two Norwegian counties ».

⁴⁷Mattheeuws, Dermaut, et Martens, « Has hypodontia increased in Caucasians during the 20th century? »

⁴⁸Goya et al., « An orthopantomographic study of hypodontia in permanent teeth of Japanese pediatric patients ».

⁴⁹Bezgin et al., « Root canal filling in primary molars without successors ».

⁵⁰Fuks, Eidelman, et Pauker, « Root fillings with Endoflas in primary teeth ».

⁵¹Roberts et al., « Mineral trioxide aggregate material use in endodontic treatment ».

⁵²Bezgin et al., « Root canal filling in primary molars without successors ».

- Moyen de mise en place du matériau d'obturation
- Matériaux d'obturation comparés
- Matériau intermédiaire mis en place
- Restauration définitive mise en place
- Manipulateur unique
- Nombre et fréquence des contrôles

Parmi l'ensemble des articles sélectionnés, 16 ont été retenus, consistant en des études *in vivo*. Ils comparent entre eux les matériaux décrits plus haut, présentant des échantillons de taille suffisante avec un protocole bien défini. Nous avons choisi d'inclure dans ce corpus un article s'intéressant aux dents temporaires sans germe de dent permanente sous-jacent : en effet, cette situation n'est pas anodine, et il nous a semblé pertinent de nous y attarder également.

Préalablement à la mise en place de matériaux d'obturation, il a fallu procéder à la mise en forme canalaire des dents traitées : ici, la technique de mise en forme utilisée est systématiquement manuelle, effectuée pour 60% des articles avec le système des limes H, et à 40% à l'aide des limes K. Dans le cadre de notre étude, ces deux systèmes seront considérés comme similaires.

Concernant le nombre et la fréquence des contrôles post-opératoires, ceux-ci sont satisfaisants, puisque 86.7% des articles effectuent un contrôle à 6 mois, et 60% à 12 mois.

Pour plus de détails concernant critères d'inclusion, protocoles et critères de jugements, on pourra se reporter à l'annexe située en fin de ce document. Nous nous attarderons ici un peu plus sur les résultats de ces différents articles, et les conclusions que nous pourrions en tirer.

1.3.3 Résultats

1.3.3.1. Résultats cliniques

- Regardant le succès clinique de ces matériaux, peu de conclusions sont à tirer, puisqu'une majorité des articles (à savoir 86.7%) ne trouvent aucune différence significative entre les différents matériaux comparés, du moins sur un point de vue clinique, c'est-à-dire n'incluant aucun critère de jugement nécessitant la prise d'une radiographie.
- Dans deux articles toutefois, une différence clinique est mise en évidence :

- Lorsque l'oxyde de zinc eugénol est comparé à Endoflas, ce dernier fait preuve d'une supériorité clinique, 4 dents ayant dû être extraites à 9 mois suite à l'apparition de symptômes cliniques dans le groupe traité à l'oxyde de zinc eugénol⁵³.

Tableau 5 : Tableau de comparaison des paramètres cliniques :

Avant et après traitement dans un groupe traité à l'aide d'Endoflas (Groupe I) et un second traité à l'oxyde de zinc eugénol (Groupe II)

Follow up period	Pain		Redness		Mobility		Swelling		Sinus		Tenderness on percussion	
	Group I (%)	Group II (%)	Group I (%)	Group II (%)	Group I (%)	Group II (%)	Group I (%)	Group II (%)	Group I (%)	Group II (%)	Group I (%)	Group II (%)
Preoperative	26 (100)	24 (100)	11 (42.3)	10 (41.7)	6 (23.1)	11 (45.8)	11 (42.3)	10 (41.7)	2 (7.7)	9 (37.5)	21 (80.8)	24 (100)
Postoperative												
3 months	0	4 (20)	0	0	2 (7.7)	2 (10)	0	0	0	0	0	4 (20)
6 months	0	0	0	0	1 (3.8)	2 (10)	0	0	0	0	0	0
9 months	0	0	0	0	0	1 (5)	0	0	0	0	0	0

Source : Rewal et al., « Comparison of endoflas and zinc oxide eugenol as root canal filling materials in primary dentition », 2014

- Le second article mentionnant une différence significative compare Vitapex et oxyde de zinc eugénol : lors du contrôle s'effectuant entre 10 et 16 mois après l'intervention, il a été montré que Vitapex faisait preuve d'un taux de succès clinique supérieur à l'oxyde de zinc eugénol⁵⁴.

1.3.3.2. Résultats radiographiques

Lorsque les auteurs se penchent sur des critères de jugement radiographiques et non plus uniquement cliniques, des comparaisons plus fines peuvent être effectuées, et plus de différences sont soulignées entre les différents groupes comparés. En effet, des critères de jugements radiographiques tels que le suivi de l'évolution d'une lésion radio-claire, une résorption radiculaire ou l'éruption anormale du germe de la dent sous-jacente par exemple permettent de définir un succès ou un échec radiographiques et n'ont pas toujours une incidence clinique immédiatement visible.

- Un des articles, comparant dans trois groupes différents, oxyde de zinc eugénol, hydroxyde de calcium avec iodoforme (Metapex) et Endoflas, conclut à un succès radiographique

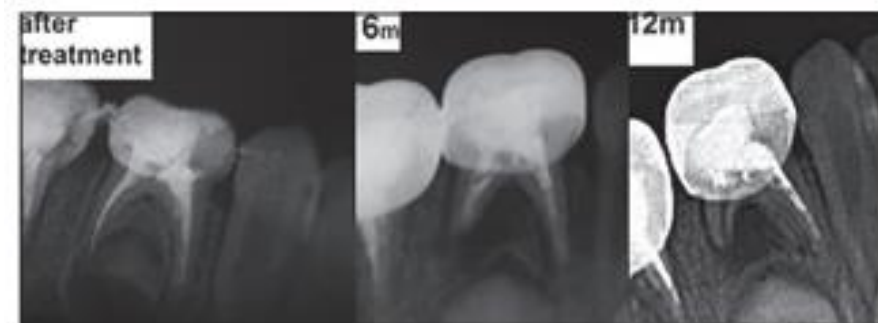
⁵³Rewal et al., « Comparison of endoflas and zinc oxide eugenol as root canal filling materials in primary dentition ».

⁵⁴Mortazavi et Mesbahi, « Comparison of zinc oxide and eugenol, and Vitapex for root canal treatment of necrotic primary teeth ».

significativement moindre du Metapex par rapport aux autres groupes⁵⁵. Nurko⁵⁶, lorsqu'il décrit ce matériau, insiste sur le fait qu'il se résorbe des tissus apicaux en une semaine à deux mois : cette résorption rapide induit les auteurs à recommander une utilisation de ce matériau sur des dents ne présentant ni abcès, ni infection chronique, et dont la période de survie estimée en bouche est relativement faible⁵⁷.

Figure 4 : exemple d'échec radiographique d'une dent traitée avec Metapex

A 12 mois, le matériau s'est totalement résorbé dans la racine distale, et une lésion radio-claire se développe



Source : Al-Ostwani, Al-Monaqel, et Al-Tinawi, « A clinical and radiographic study of four different root canal fillings in primary molars », 2016

- Rewal *et al.*⁵⁸, lorsqu'ils s'intéressent à la diminution de la lésion radio-claire, attestent qu'elle est observée dans 100% des cas au bout de 9 mois lorsque la dent est traitée avec Endoflas, tandis que l'on ne l'observe que dans 45% des cas lorsque c'est l'oxyde de zinc eugénol qui est employé. Certes, les 55% restants n'augmentent pas, la lésion est stabilisée, mais une diminution de la taille de la lésion est un signe plus favorable encore que sa stabilisation.

⁵⁵Ramar et Mungara, « Clinical and radiographic evaluation of pulpectomies using three root canal filling materials ».

⁵⁶Nurko et al., « Resorption of a calcium hydroxide/iodoform paste (Vitapex) in root canal therapy for primary teeth ».

⁵⁷Ramar et Mungara, « Clinical and radiographic evaluation of pulpectomies using three root canal filling materials ».

⁵⁸Rewal et al., « Comparison of endoflas and zinc oxide eugenol as root canal filling materials in primary dentition ».

Tableau 6 : Comparaison à 3, 6 et 9 mois des images radio-claires inter-radicaire
 Un groupe est traité avec Endoflas (**Groupe I**) et un groupe traité à l'oxyde de zinc eugénol (**Groupe II**).

Radiographical signs and symptoms	Group I endoflas, N = 26						Group II zinc oxide eugenol, N = 24						
	N (%)												
Preoperative furcation radiolucency	21 (80.8)						17 (70.8) (13) 65						
Postoperative follow-up of interradicular radiolucency		3 months**		6 months**		9 months**		3 months**		6 months**		9 months**	
		N	%	N	%	N	%	N	%	N	%	N	%
Interradicular radiolucency	Same in size	2	7.7	0	0	0	0	5	25	4	20	4	20
	Decrease in size	19	73.1	21	80.8	21	80.8	6	30	9	45	9	45
	Increase in size	0	0	0	0	0	0	2	10	0	0	0	0

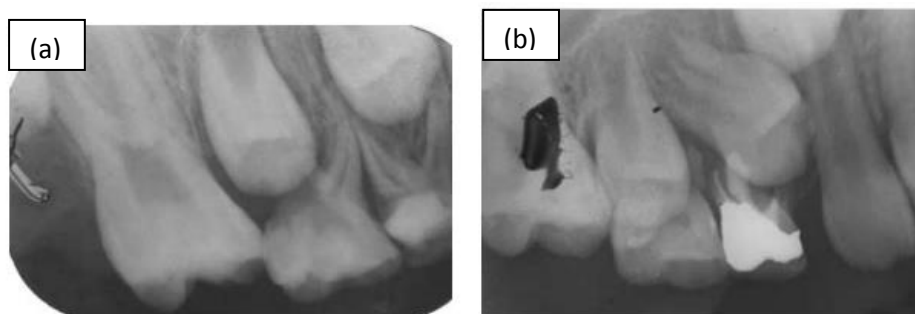
Four teeth were extracted due to postoperative pain, swelling, and tenderness; *P < 0.01 as statistically significant at 3, 6, and 9 months

Source : Rewal et al., « Comparison of endoflas and zinc oxide eugenol as root canal filling materials in primary dentition », 2014

- Il a par ailleurs été observé dans deux articles⁵⁹ que la résorption d'oxyde de zinc eugénol était parfois plus lente que celle de la racine : ce matériau est non-seulement irritant pour les tissus péri-apicaux⁶⁰, mais peut aussi avoir un effet néfaste sur la trajectoire du germe sous-jacent, induisant l'éruption déviée ou ectopique de la dent permanente⁶¹ (voir figures ci-dessous).

Figure 5 : Radiographie d'une première molaire temporaire maxillaire

(a) Avant traitement avec zinc oxyde eugénol. (b) Radiographie de la même dent, 10 mois après traitement, montrant une déviation dans le trajet du germe sous-jacent.



Source : Mortazavi et Mesbahi, « Comparison of zinc oxide and eugenol, and Vitapex for root canal treatment of necrotic primary teeth », 2004

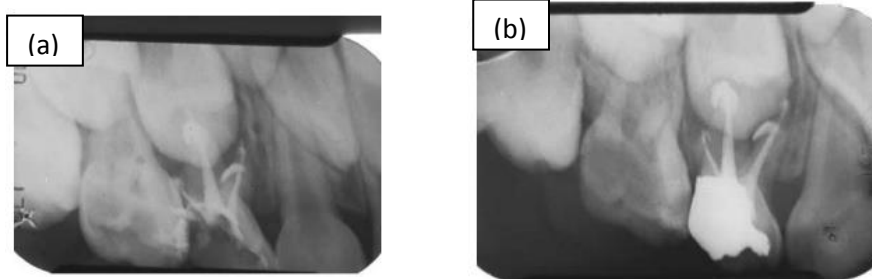
⁵⁹ Al-Ostwani, Al-Monaqel, et Al-Tinawi, « A clinical and radiographic study of four different root canal fillings in primary molars »; Rewal et al., « Comparison of endoflas and zinc oxide eugenol as root canal filling materials in primary dentition ».

⁶⁰ Erasquin et Muruzábal, « Root canal fillings with zinc oxide-eugenol cement in the rat molar ».

⁶¹ Barker et Lockett, « Endodontic experiments with resorbable paste »; Coll et Sadrian, « Predicting pulpectomy success and its relationship to exfoliation and succedaneous dentition ».

Figure 6: Radiographie d'une première molaire maxillaire traitée à l'oxyde de zinc eugéno

Capturée immédiatement après le traitement. **(b)** Radiographie de la même dent, 10 mois après traitement, montrant la même quantité de matériau extrudée à l'apex sans résorption significative de celui-ci



Source : Mortazavi et Mesbahi, « Comparison of zinc oxide and eugenol, and Vitapex for root canal treatment of necrotic primary teeth », 2004

1.3.3.3. Synthèse

Synthétiquement, il apparaît que, dans tous les cas où les auteurs ont voulu tester l'efficacité de la pâte Endoflas en tant que nouveau matériau, celui-ci s'est révélé supérieur aux matériaux plus communément utilisés, tel l'oxyde de zinc eugéno ou l'hydroxyde de calcium. Cette combinaison entre oxyde de zinc eugéno, hydroxyde de calcium et iodoforme semble non seulement faire preuve d'efficacité d'un point de vue clinique, mais montre également des résultats très encourageants d'un point de vue radiologique, et aux propriétés de guérison supérieures à celles des autres matériaux testés. Ainsi, ce matériau semble faire preuve d'une résorption qui bien souvent coïncide avec la résorption radiculaire physiologique. En effet, comme nous l'avons mentionné plus haut, il a été observé que la résorption de ce matériau se limite à l'excès présent en extra-radicaire, sans se résorber à l'intérieur du canal. Par ailleurs, Endoflas montre, de par ses taux de succès élevé, des propriétés très favorables de cicatrisation et de régénération osseuse⁶².

Cependant, Endoflas n'est pas l'unique alternative d'obturation radiculaire des dents temporaires, et des autres matériaux testés, nous pourrions retenir l'oxyde de zinc eugéno et

⁶²Fuks, Eidelman, et Pauker, « Root fillings with Endoflas in primary teeth ».

l'hydroxyde de calcium. Ils présentent des taux de succès très favorables également, et ont l'avantage sur Endoflas d'avoir un recul clinique plus conséquent.

Quels que soient la technique et le matériau d'obturation utilisés, une des conditions du succès clinique et radiographique du traitement est bien entendu la prévention d'infiltration et de contamination de la dent traitée. Ainsi, une restauration permanente doit être mise en place le plus tôt possible après élimination des signes cliniques et des symptômes d'inflammation⁶³.

1.3.3.4. Le cas particulier des dents sans germe sous-jacent

- A l'examen des résultats décrits par Bezgin *et al.*, il n'y a aucune différence de succès clinique entre MTA et Gutta percha ; en revanche, si l'on adopte un point de vue radiographique en plus du succès clinique, le taux de succès à 3 ans des dents traitées avec le MTA est bien plus important que celui des dents traitées à l'aide de Gutta Percha (80% contre 30%)⁶⁴. Dans un contexte où la priorité est de conserver le plus longtemps la dent sur l'arcade, cette différence est majeure et à prendre en considération lors du traitement de ce type de dent.
- L'anatomie canalaire des dents temporaires étant plus complexe que celle des dents permanente, il peut être difficile de procéder à l'élimination totale des tissus infectés ainsi qu'à la mise en forme canalaire intégrale⁶⁵ : il y a toujours un risque de persistance de tissu pulpaire et de micro-organismes⁶⁶. Un matériau d'obturation durable devra donc avoir une bonne étanchéité, ainsi qu'une action antibactérienne efficace. Le MTA a montré avoir une étanchéité satisfaisante⁶⁷ ainsi que des propriétés bactériennes considérables, notamment contre *Enterococcus faecalis*⁶⁸, autant d'atouts qui expliquent sa supériorité sur la Gutta-percha, et la nécessité d'approfondir cette voie pour le traitement des dents temporaires dans des cas d'agénésie de certaines dents permanentes.
- Quelques limitations cependant sont à garder à l'esprit : il est recommandé de ne pas réaliser un tel traitement sur un enfant dont l'âge n'atteint pas 8 ans, le germe tardif pouvant encore

⁶³Moskovitz, Sammara, et Holan, « Success rate of root canal treatment in primary molars ».

⁶⁴Bezgin et al., « Root canal filling in primary molars without successors ».

⁶⁵Fuks, Eidelman, et Pauker, « Root fillings with Endoflas in primary teeth ».

⁶⁶Reddy et Ramakrishna, « Evaluation of antimicrobial efficacy of various root canal filling materials used in primary teeth ».

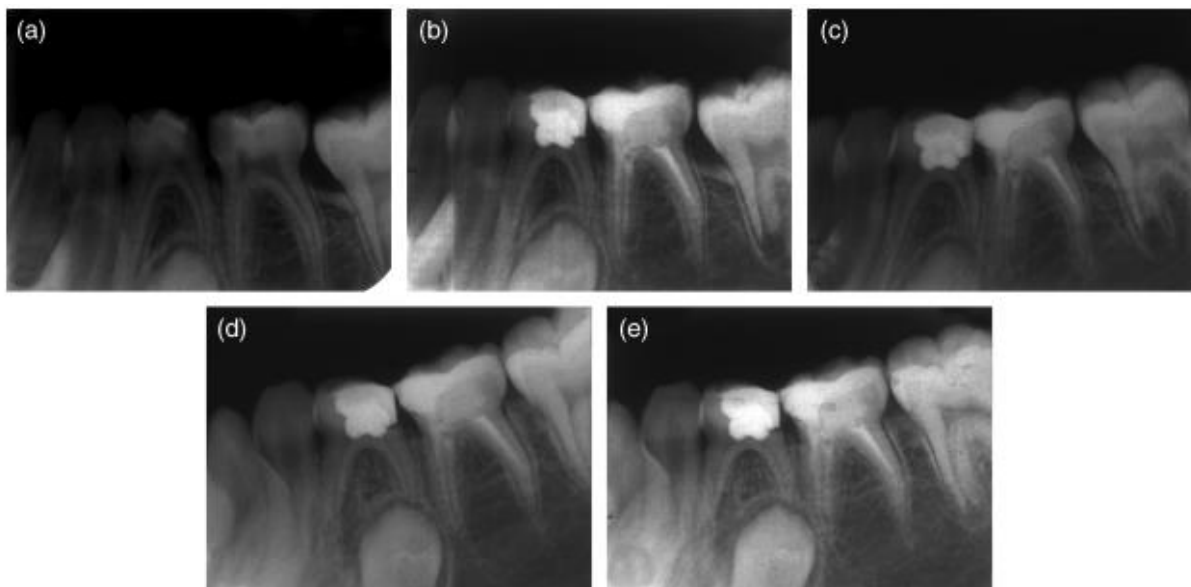
⁶⁷Tang, Torabinejad, et Kettering, « Leakage evaluation of root end filling materials using endotoxin ».

⁶⁸Prestegard et al., « Antibacterial activity of various root canal sealers and root-end filling materials in dentin blocks infected ex vivo with *Enterococcus faecalis* ».

se développer jusqu'à cet âge⁶⁹. Cette contre-indication n'est toutefois pas absolue, et l'on peut l'outrepasser par exemple dans les cas d'antécédents familiaux d'hypodontie, et lorsque le suivi sera régulier afin de surveiller l'apparition d'un éventuel follicule dans les années suivant le traitement⁷⁰. Enfin, des études présentant un recul clinique plus conséquent seraient souhaitables.

Figure 7 : Exemple de cas traité avec succès par MTA

(a) Radio préopératoire de 75 ; **(b)** radiographie post-opératoire immédiate ; **(c-e)** radiographies de suivi à 1,2 et 3 ans.



Source : Bezgin et al., « Root canal filling in primary molars without successors », 2016

⁶⁹ Sabri, « Management of over-retained mandibular deciduous second molars with and without permanent successors »; Ith-Hansen et Kjaer, « Persistence of deciduous molars in subjects with agenesis of the second premolars »; O'Sullivan et Hartwell, « Obturation of a retained primary mandibular second molar using mineral trioxide aggregate ».

⁷⁰Bezgin et al., « Root canal filling in primary molars without successors ».

2 : Les alternatives thérapeutiques

La pulpectomie des dents temporaires a deux indications : la pulpite irréversible et la nécrose pulpaire. Si le protocole décrit plus haut est aujourd'hui le « gold standard » en France, l'instrumentation canalaire et le traitement radiculaire sont des gestes nécessitant une bonne maîtrise technique et induisant un temps d'intervention relativement long. C'est pourquoi certains auteurs se sont penchés sur des techniques alternatives présentant un protocole moins lourd : au vu de la littérature actuelle, peut-on affirmer que celles-ci représentent une alternative envisageable à la pulpectomie de la dent temporaire ?

2.1. La *Lesion Sterilization and Tissue Repair*

Une des alternatives au traitement canalaire de la dent temporaire est une technique mentionnée de plus en plus fréquemment dans la littérature, la *Lesion Sterilization and Tissue Repair*, ou LSTR : développée en 2004 par Takushige *et al.*⁷¹, cette technique consiste en l'utilisation de mélange de substances antibactériennes, afin de procéder à la guérison de lésions infectieuses dentinaires, pulpaires et péri-apicales. Le metronidazole a été la substance de premier choix, du fait de son spectre large d'efficacité contre les bactéries anaérobies, communes dans la sphère oro-faciale⁷². Cependant, certaines des bactéries propres aux lésions sont résistantes au métronidazole, et c'est pourquoi il a été décidé d'ajouter deux autres substances antibactériennes, à savoir la ciprofloxacine et la minocycline. A terme, le mélange obtenu est appelé 3 Mix⁷³.

Concernant le protocole de cette technique, celui-ci débute de la même façon qu'un traitement radiculaire conventionnel. Seulement, une fois les entrées canalaires bien identifiées, leurs orifices sont élargis afin de créer un réceptacle accueillant le matériau antibactérien. En cas d'hémorragie de la pulpe canalaire, celle-ci est contrôlée à l'aide de boulettes de coton. Le 3Mix est déposé au niveau des entrées canalaires, un ciment verre ionomère est mis en place au-dessus, puis l'obturation définitive est réalisée à l'aide d'une résine composite. Les études menées pour étudier cette technique montrent de très bons résultats cliniques, et, a contrario d'un traitement radiculaire

⁷¹Takushige et al., « Endodontic treatment of primary teeth using a combination of antibacterial drugs ».

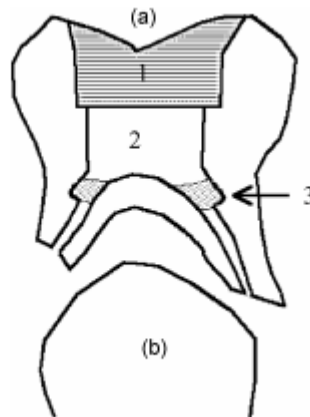
⁷²Ingham, Selkon, et Hale, « The antibacterial activity of metronidazole ».

⁷³Sato et al., « In vitro antimicrobial susceptibility to combinations of drugs on bacteria from carious and endodontic lesions of human deciduous teeth ».

complet, elle évite au praticien la délicate étape de l'instrumentation intra-canaulaire, pouvant être source de complications multiples⁷⁴.

Figure 8 : Mise en place du mélange 3Mix selon la technique de la LSTR

(a) Dent temporaire avec résorption radiculaire physiologique : **(1)** Inlay en résine fait en méthode directe ; **(2)** Obturation intermédiaire en ciment verre ionomère ; **(3)** 3Mix disposé dans la cavité préparée. **(b)** Germe de la dent permanente sous-jacente.



Source : Takushige et al., « Endodontic treatment of primary teeth using a combination of antibacterial drugs », 2004

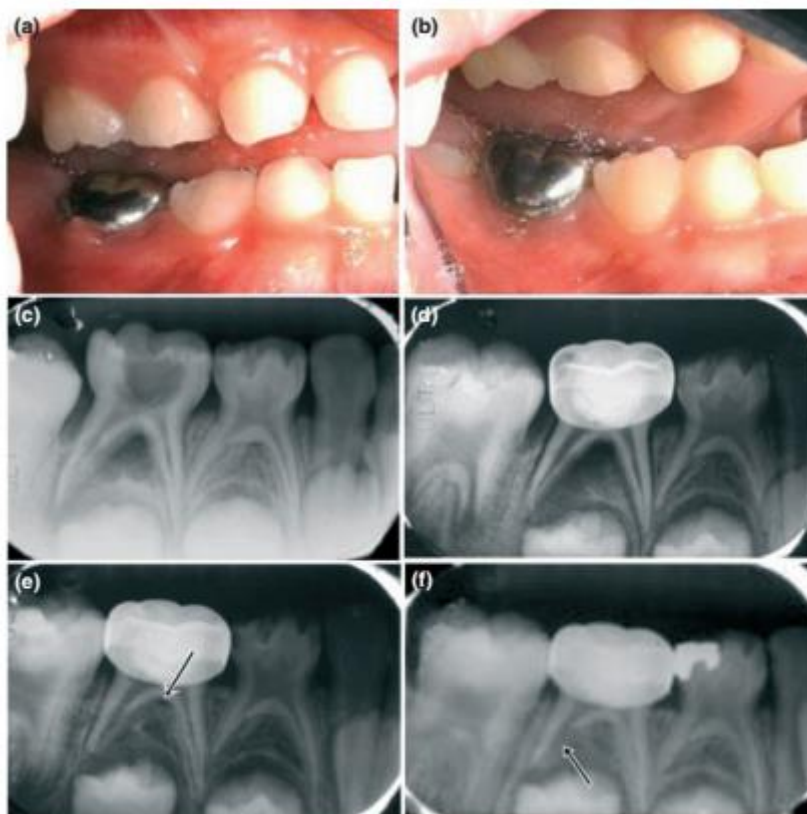
Le recul clinique sur cette méthode reste cependant faible, et, si elle constitue une option pour l'avenir, elle doit être envisagée avec précautions, et nécessite des études plus approfondies. Trairatvorakul et al. suggèrent que, même si cette technique montre de bons résultats cliniques, elle ne peut être envisagée comme un substitut au traitement radiculaire conventionnel lorsque la dent doit être conservée sur une longue période⁷⁵.

⁷⁴ Pinky, Shashibhushan, et Subbareddy, « Endodontic treatment of necrosed primary teeth using two different combinations of antibacterial drugs »; Prabhakar et al., « Endodontic treatment of primary teeth using combination of antibacterial drugs ».

⁷⁵ Trairatvorakul et Detsomboonrat, « Success rates of a mixture of ciprofloxacin, metronidazole, and minocycline antibiotics used in the non-instrumentation endodontic treatment of mandibular primary molars with carious pulpal involvement ».

Figure 9 : Cas clinique de traitement par LSTR

Une fistule est présente en vestibulaire de la seconde molaire mandibulaire temporaire le jour du traitement **(a)**. Lors du contrôle à 1 mois, la gencive a repris une couleur normale, et la fistule a disparu **(b)**. La radiographie montre une large image radio-claire inter-radicaire le jour du traitement **(c)** et **(d)** ; à 6 mois, l'image radio-claire est presque intégralement résorbée, mais un point radio-clair est toujours visible au niveau de la furcation **(e)** ; à 12 mois en revanche, la racine distale de la dent montre une résorption externe **(f)** ⁷⁶



Source : Trairatvorakul et Detsomboonrat, « Success rates of a mixture of ciprofloxacin, metronidazole, and minocycline antibiotics used in the non-instrumentation endodontic treatment of mandibular primary molars with carious pulpal involvement », 2012

2.2. La pulpotomie au sulfate ferrique

Décrite par Fuks *et al.* en 1997⁷⁷, cette technique, qui ne peut être mise en pratique que sur les dents vivantes présentant une inflammation pulpaire irréversible, consiste à appliquer pendant 15 secondes une solution de sulfate ferrique à 16% sur les entrées canalaires de la dent après avoir procédé à l'éviction de la pulpe coronaire, puis à rincer à l'eau, afin d'observer une hémostase. Le cas

⁷⁶Trairatvorakul et Detsomboonrat.

⁷⁷Fuks *et al.*, « Ferric sulfate versus dilute formocresol in pulpotomized primary molars ».

échéant, la chambre pulpaire est obturée avec un mélange d'oxyde de zinc eugéol, puis la dent immédiatement restaurée à l'aide d'une coiffe pédodontique préformée. Si l'hémostase au niveau des entrées canalaires ne survient pas, une pulpectomie sera effectuée. Cette technique se veut une alternative à la pulpotomie au formocresol, un protocole désormais considérée comme obsolète du fait de la toxicité de ce produit⁷⁸, et est encore utilisée par beaucoup de praticiens séduits par sa simplicité⁷⁹, notamment en Amérique du Nord.

Néanmoins, si la pulpotomie au sulfate ferrique a démontré une efficacité équivalente à la pulpotomie au formocresol⁸⁰, la pulpectomie de la dent temporaire présente elle une supériorité avérée quant au pronostic des dents traitées et aux résultats à long-terme⁸¹ : ainsi, à 3 ans après traitement, les dents vitales soignées par pulpectomie ont une meilleure survie que les dents sur lesquelles on a réalisé une pulpotomie au sulfate ferrique. Par ailleurs, ce traitement « alternatif » ne peut être appliqué que pour une seule des indications de la pulpectomie, la pulpite irréversible : si le diagnostic de nécrose pulpaire est posé, elle n'est plus applicable. On peut donc la considérer comme obsolète et elle ne doit plus être envisagée de nos jours.

⁷⁸ Judd et Kenny, « Formocresol concerns. A review »; Lewis et Chestner, « Formaldehyde in dentistry ».

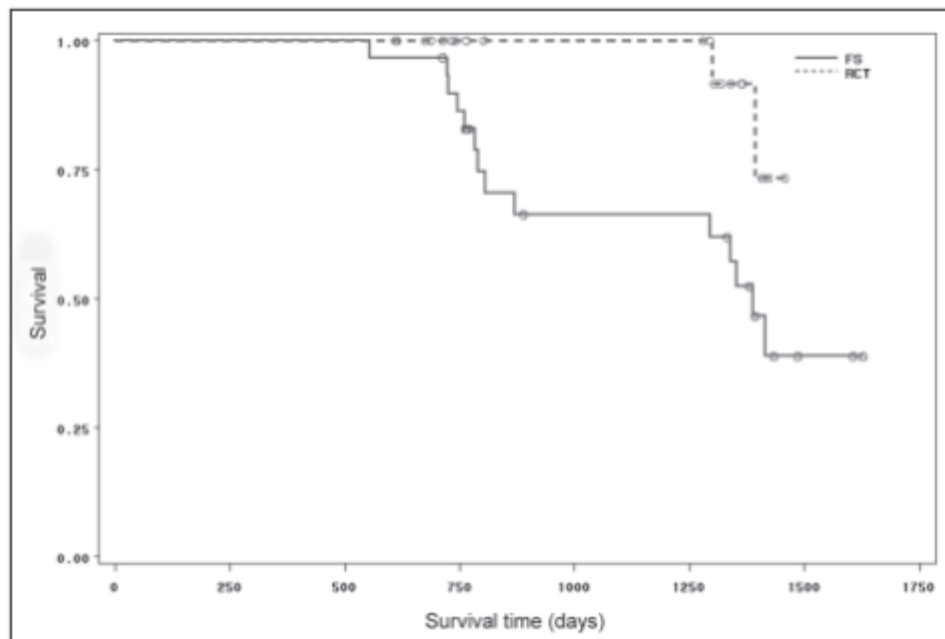
⁷⁹ Ranly et Garcia-Godoy, « Current and potential pulp therapies for primary and young permanent teeth ».

⁸⁰ Fuks et al., « Ferric sulfate versus dilute formocresol in pulpotomized primary molars »; Smith, Seale, et Nunn, « Ferric sulfate pulpotomy in primary molars »; Ibricevic et Al-Jame, « Ferric sulphate and formocresol in pulpotomy of primary molars ».

⁸¹ Casas et al., « Long-term outcomes of primary molar ferric sulfate pulpotomy and root canal therapy ».

Figure 10 : Estimateur de Kaplan-Meier présentant les probabilités de survie de dents traitées

Avec une pulpotomie au sulfate ferrique (FS) et de dents traitées par pulpectomie (RCT)



Source : Casas et al., « Long-term outcomes of primary molar ferric sulfate pulpotomy and root canal therapy », 2004

2.3. Synthèse

Lors du soin de la dent temporaire, le praticien a pour objectif principal, après élimination du foyer infectieux, une conservation de la dent sur arcade idéalement identique à ce que serait la durée de vie physiologique de la même dent saine : en effet, le maintien d'une seconde molaire temporaire sur arcade permet de prévenir ou de minimiser la dérive mésiale de la première molaire permanente, évitant un encombrement prémolaire ou des malocclusions indésirables⁸².

Dans cette optique, le traitement choisi doit être celui qui assure avec le plus de certitude la conservation de la dent puis sa résorption selon un calendrier bien défini : au vu des données actuelles de la science, le traitement radiculaire conventionnel reste le traitement de choix.

⁸²Rock et British society of paediatric dentistry, « Uk national clinical guidelines in paediatric dentistry. extraction of primary teeth -- balance and compensation ».

Conclusion

Le traitement endodontique de la dent temporaire n'est pas l'acte le plus répandu lors des soins bucco-dentaires chez l'enfant, mais a un fort enjeu, puisqu'il est le « dernier recours » avant l'avulsion de la dent, une perte prématurée de celle-ci entraînant des complications d'ordre fonctionnel qui devront être prises en charge *a posteriori*.

Par ailleurs, sa technicité et les nombreuses étapes nécessaires à sa réalisation en font un soin long, au cours duquel le praticien doit mobiliser toute sa concentration et son expérience afin d'optimiser sa réussite.

Si le protocole général de ce traitement est déjà bien établi et connu des praticiens, il a été montré ici qu'il reste ouvert sur certains points, notamment le type d'instrumentation utilisé, ainsi que la nature du matériau d'obturation : c'est alors au praticien de choisir son mode d'opération, en prenant en compte ses aptitudes personnelles et sa maîtrise de l'acte, mais aussi les données actuelles de la science. Ainsi, malgré une utilisation encore peu répandue sur les dents temporaires, l'instrumentation rotative montre des résultats encourageants, sur l'aspect qualitatif de la mise en forme, mais aussi regardant le temps d'instrumentation et donc d'intervention global. Il en est de même pour les matériaux d'obturation, certains d'entre eux, qui ne sont pas les plus répandus, montrent des propriétés qui méritent que l'on s'y intéresse et qu'on les considère en tant qu'alternatives raisonnables aux matériaux plus communs.

Une perpétuelle remise en question de nos habitudes et de nos acquis est nécessaire, dans un métier où les avancées technologiques et scientifiques induisent une constante évolution : si les alternatives à la pulpectomie évoquées dans ce texte présentent aujourd'hui des résultats mitigés, elles donnent des pistes qui peuvent demain faire leurs preuves et améliorer encore notre prise en charge.

Bibliographie

- Al-Ostwani, A., B. M. Al-Monaqel, et M. K. Al-Tinawi. « A clinical and radiographic study of four different root canal fillings in primary molars ». *Journal of the indian society of pedodontics and preventive dentistry* 34, n° 1 (2016): 55- 59. <https://doi.org/10.4103/0970-4388.175515>.
- Azar, M. R., L. Safi, et A. Nikaein. « Comparison of the cleaning capacity of Mtwo and Pro Taper rotary systems and manual instruments in primary teeth ». *Dental research journal* 9, n° 2 (2012): 146- 51.
- Azar, M.-R., et M. Mokhtare. « Rotary Mtwo system versus manual K-file instruments: efficacy in preparing primary and permanent molar root canals ». *Indian journal of dental research* 22, n° 2 (2011): 363. <https://doi.org/10.4103/0970-9290.84283>.
- Barker, B. C., et B. C. Lockett. « Endodontic experiments with resorbable paste ». *Australian dental journal* 16, n° 6 (1971): 364- 72.
- Bezgin, T., B. M. Ozgul, V. Arikan, et S. Sari. « Root canal filling in primary molars without successors: Mineral trioxide aggregate versus gutta-percha/AH-Plus ». *Australian endodontic journal* 42, n° 2 (2016): 73- 81. <https://doi.org/10.1111/aej.12132>.
- Blanc, H., C. Tardieu, et F. Courson. « Pulpectomie des dents temporaires ». In *Guide d'odontologie pédiatrique : la clinique par la preuve*, édité par M. Muller-Bolla, 2ème éd., 185- 88. Malakoff: Éditions CdP, 2018.
- Canoglu, H., M. U. Tekcicek, et Z. C. Cehreli. « Comparison of conventional, rotary, and ultrasonic preparation, different final irrigation regimens, and 2 sealers in primary molar root canal therapy ». *Pediatric dentistry* 28, n° 6 (2006): 518- 23.
- Casas, M. J., D. J. Kenny, D. H. Johnston, et P. L. Judd. « Long-term outcomes of primary molar ferric sulfate pulpotomy and root canal therapy ». *Pediatric dentistry* 26, n° 1 (2004): 44- 48.
- Chandra, S. P., R. Chandrasekhar, K. S. Uloopi, C. Vinay, et N. M. Kumar. « Success of root fillings with zinc oxide-ozonated oil in primary molars: preliminary results ». *European archives of paediatric dentistry* 15, n° 3 (2014): 191- 95. <https://doi.org/10.1007/s40368-013-0094-8>.
- Chawla, H. S., V. P. Mathur, K. Gauba, et A. Goyal. « A mixture of Ca(OH)₂ paste and ZnO powder as a root canal filling material for primary teeth: a preliminary study ». *Journal of the indian society of pedodontics and preventive dentistry* 19, n° 3 (2001): 107- 9.
- Chawla, H. S., S. Setia, N. Gupta, K. Gauba, et A. Goyal. « Evaluation of a mixture of zinc oxide, calcium hydroxide, and sodium fluoride as a new root canal filling material for primary teeth ». *Journal of the indian society of pedodontics and preventive dentistry* 26, n° 2 (2008): 53- 58.
- Coll, J. A., et R. Sadrian. « Predicting pulpectomy success and its relationship to exfoliation and succedaneous dentition ». *Pediatric dentistry* 18, n° 1 (1996): 57- 63.
- Crespo, S., O. Cortes, C. Garcia, et L. Perez. « Comparison between rotary and manual instrumentation in primary teeth ». *The journal of clinical pediatric dentistry* 32, n° 4 (2008): 295- 98.
- Damle, S. G., et U. M. Nadkarni. « Calcium hydroxide and zinc oxide eugenol as root canal filling materials in primary molars: a comparative study ». *Australian endodontic journal* 31, n° 3 (2005): 114- 19.
- Erausquin, J., et M. Muruzábal. « Root canal fillings with zinc oxide-eugenol cement in the rat molar ». *Oral surgery, oral medicine, and oral pathology* 24, n° 4 (1967): 547- 58.
- Estrela, C., R. Holland, C. R. Estrela, A. H. G. Alencar, M. D. Sousa-Neto, et J. D. Pécora. « Characterization of successful root canal treatment ». *Brazilian dental journal* 25, n° 1 (2014): 3- 11.

- European Society of Endodontology. « Quality guidelines for endodontic treatment: consensus report of the European Society of Endodontology ». *International endodontic journal* 39, n° 12 (2006): 921- 30.
- Fuks, A. B., E. Eidelman, et N. Pauker. « Root fillings with Endoflas in primary teeth: a retrospective study ». *The journal of clinical pediatric dentistry* 27, n° 1 (2002): 41- 45.
- Fuks, A. B., G. Holan, J. M. Davis, et E. Eidelman. « Ferric sulfate versus dilute formocresol in pulpotomized primary molars: long-term follow up ». *Pediatric dentistry* 19, n° 5 (1997): 327- 30.
- Govindaraju, L., G. Jeevanandan, et E. M. G. Subramanian. « Comparison of quality of obturation and instrumentation time using hand files and two rotary file systems in primary molars: A single-blinded randomized controlled trial ». *European journal of dentistry* 11, n° 3 (2017): 376- 79. https://doi.org/10.4103/ejd.ejd_345_16.
- Goya, H. A., S. Tanaka, T. Maeda, et Y. Akimoto. « An orthopantomographic study of hypodontia in permanent teeth of Japanese pediatric patients ». *Journal of oral science* 50, n° 2 (2008): 143- 50.
- Guinesi, A. S., C. Andolfatto, I. Bonetti Filho, A. A. Cardoso, J. Passaretti Filho, et R. V. Farac. « Ozonized oils: a qualitative and quantitative analysis ». *Brazilian dental journal* 22, n° 1 (2011): 37- 40.
- Gungor, O. E., et A. Kustarci. « Evaluation of apically extruded debris using two niti systems associated with two irrigation techniques in primary teeth ». *The journal of clinical pediatric dentistry* 40, n° 6 (2016): 490- 95. <https://doi.org/10.17796/1053-4628-40.6.490>.
- Gupta, S., et G. Das. « Clinical and radiographic evaluation of zinc oxide eugenol and metapex in root canal treatment of primary teeth ». *Journal of the indian society of pedodontics and preventive dentistry* 29, n° 3 (2011): 222- 28. <https://doi.org/10.4103/0970-4388.85829>.
- Ibricevic, H., et Q. Al-Jame. « Ferric sulphate and formocresol in pulpotomy of primary molars: long term follow-up study ». *European journal of paediatric dentistry* 4, n° 1 (2003): 28- 32.
- Ingham, H. R., J. B. Selkon, et J. H. Hale. « The antibacterial activity of netronidazole ». *The journal of antimicrobial chemotherapy* 1, n° 4 (1975): 355- 61.
- Ith-Hansen, K., et I. Kjaer. « Persistence of deciduous molars in subjects with agenesis of the second premolars ». *European journal of orthodontics* 22, n° 3 (2000): 239- 43.
- Judd, P. L., et D. J. Kenny. « Formocresol concerns. A review ». *Journal (canadian dental association)* 53, n° 5 (1987): 401- 4.
- Katge, F., D. Patil, M. Poojari, J. Pimpale, A. Shitoot, et B. Rusawat. « Comparison of instrumentation time and cleaning efficacy of manual instrumentation, rotary systems and reciprocating systems in primary teeth: an in vitro study ». *Journal of the indian society of pedodontics and preventive dentistry* 32, n° 4 (2014): 311- 16. <https://doi.org/10.4103/0970-4388.140957>.
- Kawakami, T., C. Nakamura, H. Hasegawa, et S. Eda. « Fate of ⁴⁵Ca-labeled calcium hydroxide in a root canal filling paste embedded in rat subcutaneous tissues ». *Journal of endodontics* 13, n° 5 (1987): 220- 23. [https://doi.org/10.1016/S0099-2399\(87\)80094-8](https://doi.org/10.1016/S0099-2399(87)80094-8).
- Khairwa, A., M. Bhat, R. Sharma, V. Satish, P. Maganur, et A. K. Goyal. « Clinical and radiographic evaluation of zinc oxide with aloe vera as an obturating material in pulpectomy: an in vivo study ». *Journal of the indian society of pedodontics and preventive dentistry* 32, n° 1 (2014): 33- 38. <https://doi.org/10.4103/0970-4388.127051>.
- Kucukyilmaz, E., S. Savas, G. Saygili, et B. Uysal. « Evaluation of apically extruded debris and irrigant produced by different nickel-titanium instrument systems in primary teeth ». *The journal of contemporary dental practice* 16, n° 11 (2015): 864- 68.
- Kummer, T. R., M. C. Calvo, M. M. Cordeiro, R. de Sousa Vieira, et M. de Carvalho Rocha. « Ex vivo study of manual and rotary instrumentation techniques in human primary teeth ». *Oral surgery, oral medicine, oral pathology, oral radiology, and endodontics* 105, n° 4 (2008): e84- 92. <https://doi.org/10.1016/j.tripleo.2007.12.008>.
- Lewis, B. B., et S. B. Chestner. « Formaldehyde in dentistry: a review of mutagenic and carcinogenic potential ». *Journal of the american dental association* 103, n° 3 (1981): 429- 34.

- Maatouk, F., A. Baaziz, S. Ghnima, F. Masmoudi, et H. Ghedira. « Survey on hypodontia in Sayada, Tunisia ». *Quintessence international* 39, n° 3 (2008): e115-120.
- Madan, N., A. Rathnam, A. L. Shigli, et K. R. Indushekar. « K-file vs ProFiles in cleaning capacity and instrumentation time in primary molar root canals: an in vitro study ». *Journal of the indian society of pedodontics and preventive dentistry* 29, n° 1 (2011): 2- 6. <https://doi.org/10.4103/0970-4388.79907>.
- Makarem, A., N. Ravandeh, et M. Ebrahimi. « Radiographic assessment and chair time of rotary instruments in the pulpectomy of primary second molar teeth: a randomized controlled clinical trial ». *Journal of dental research, dental clinics, dental prospects* 8, n° 2 (2014): 84- 89. <https://doi.org/10.5681/joddd.2014.015>.
- Mattheeuws, N., L. Dermaut, et G. Martens. « Has hypodontia increased in Caucasians during the 20th century? A meta-analysis ». *European journal of orthodontics* 26, n° 1 (2004): 99- 103.
- Mortazavi, M., et M. Mesbahi. « Comparison of zinc oxide and eugenol, and Vitapex for root canal treatment of necrotic primary teeth ». *International journal of paediatric dentistry* 14, n° 6 (2004): 417- 24. <https://doi.org/10.1111/j.1365-263X.2004.00544.x>.
- Moskovitz, M., E. Sammara, et G. Holan. « Success rate of root canal treatment in primary molars ». *Journal of dentistry* 33, n° 1 (2005): 41- 47. <https://doi.org/10.1016/j.jdent.2004.07.009>.
- Musale, P. K., et S. a. V. Mujawar. « Evaluation of the efficacy of rotary vs. hand files in root canal preparation of primary teeth in vitro using CBCT ». *European archives of paediatric dentistry* 15, n° 2 (2014): 113- 20. <https://doi.org/10.1007/s40368-013-0072-1>.
- Nagaratna, P. J., N. D. Shashikiran, et V. V. Subbareddy. « In vitro comparison of NiTi rotary instruments and stainless steel hand instruments in root canal preparations of primary and permanent molar ». *Journal of the indian society of pedodontics and preventive dentistry* 24, n° 4 (2006): 186- 91.
- Nazari Moghaddam, K., M. Mehran, et H. Farajian Zadeh. « Root canal cleaning efficacy of rotary and hand files instrumentation in primary molars ». *Iranian endodontic journal* 4, n° 2 (2009): 53- 57.
- Nordgarden, H., J. L. Jensen, et K. Storhaug. « Reported prevalence of congenitally missing teeth in two Norwegian counties ». *Community dental health* 19, n° 4 (2002): 258- 61.
- Nurko, C., et F. Garcia-Godoy. « Evaluation of a calcium hydroxide/iodoform paste (Vitapex) in root canal therapy for primary teeth ». *The journal of clinical pediatric dentistry* 23, n° 4 (1999): 289- 94.
- Nurko, C., D. M. Ranly, F. García-Godoy, et K. N. Lakshmyya. « Resorption of a calcium hydroxide/iodoform paste (Vitapex) in root canal therapy for primary teeth: a case report ». *Pediatric dentistry* 22, n° 6 (2000): 517- 20.
- Ochoa-Romero, T., V. Mendez-Gonzalez, H. Flores-Reyes, et A. Pozos-Guillen. « Comparison between rotary and manual techniques on duration of instrumentation and obturation times in primary teeth ». *The journal of clinical pediatric dentistry* 35, n° 4 (2011): 359- 63.
- O'Sullivan, S. M., et G. R. Hartwell. « Obturation of a retained primary mandibular second molar using mineral trioxide aggregate: a case report ». *Journal of endodontics* 27, n° 11 (2001): 703- 5. <https://doi.org/10.1097/00004770-200111000-00013>.
- Pinheiro, S. L., G. Araujo, I. Bincelli, R. Cunha, et C. Bueno. « Evaluation of cleaning capacity and instrumentation time of manual, hybrid and rotary instrumentation techniques in primary molars ». *International endodontic journal* 45, n° 4 (2012): 379- 85. <https://doi.org/10.1111/j.1365-2591.2011.01987.x>.
- Pinky, C., K. K. Shashibhushan, et V. V. Subbareddy. « Endodontic treatment of necrosed primary teeth using two different combinations of antibacterial drugs: an in vivo study ». *Journal of the indian society of pedodontics and preventive dentistry* 29, n° 2 (2011): 121- 27. <https://doi.org/10.4103/0970-4388.84684>.
- Polder, B. J., M. A. Van't Hof, F. P. G. M. Van der Linden, et A. M. Kuijpers-Jagtman. « A meta-analysis of the prevalence of dental agenesis of permanent teeth ». *Community dentistry and oral epidemiology* 32, n° 3 (2004): 217- 26. <https://doi.org/10.1111/j.1600-0528.2004.00158.x>.

- Prabhakar, A. R., E. Sridevi, O. S. Raju, et V. Satish. « Endodontic treatment of primary teeth using combination of antibacterial drugs: an in vivo study ». *Journal of the indian society of pedodontics and preventive dentistry* 26 Suppl 1 (2008): S5-10.
- Prabhakar, A. R., C. Yavagal, K. Dixit, et S. V. Naik. « Reciprocating vs rotary instrumentation in pediatric endodontics: cone beam computed tomographic analysis of deciduous root canals using two single-file systems ». *International journal of clinical pediatric dentistry* 9, n° 1 (2016): 45- 49. <https://doi.org/10.5005/jp-journals-10005-1332>.
- Pramila, R., M. S. Muthu, G. Deepa, J. M. Farzan, et S. J. L. Rodrigues. « Pulpectomies in primary mandibular molars: a comparison of outcomes using three root filling materials ». *International endodontic journal* 49, n° 5 (2016): 413- 21. <https://doi.org/10.1111/iej.12478>.
- Prestegard, H., I. Portenier, D. Ørstavik, G. Kayaoglu, M. Haapasalo, et U. Endal. « Antibacterial activity of various root canal sealers and root-end filling materials in dentin blocks infected ex vivo with *Enterococcus faecalis* ». *Acta odontologica scandinavica* 72, n° 8 (2014): 970- 76. <https://doi.org/10.3109/00016357.2014.931462>.
- Ramar, K., et J. Mungara. « Clinical and radiographic evaluation of pulpectomies using three root canal filling materials: an in-vivo study ». *Journal of the indian society of pedodontics and preventive dentistry* 28, n° 1 (2010): 25- 29. <https://doi.org/10.4103/0970-4388.60481>.
- Ramezanali, F., F. Afkhami, A. Soleimani, M. Kharrazifard, et F. Rafiee. « Comparison of cleaning efficacy and instrumentation time in primary molars: mtwo rotary instruments vs. hand k-files ». *Iranian endodontic journal* 10, n° 4 (2015): 240- 43. <https://doi.org/10.7508/iej.2015.04.006>.
- Ranly, D. M., et F. Garcia-Godoy. « Current and potential pulp therapies for primary and young permanent teeth ». *Journal of dentistry* 28, n° 3 (2000): 153- 61.
- Reddy, S., et Y. Ramakrishna. « Evaluation of antimicrobial efficacy of various root canal filling materials used in primary teeth: a microbiological study ». *The journal of clinical pediatric dentistry* 31, n° 3 (2007): 193- 98.
- Rewal, N., A. S. Thakur, V. Sachdev, et N. Mahajan. « Comparison of endoflas and zinc oxide eugenol as root canal filling materials in primary dentition ». *Journal of the indian society of pedodontics and preventive dentistry* 32, n° 4 (2014): 317- 21. <https://doi.org/10.4103/0970-4388.140958>.
- Roberts, H. W., J. M. Toth, D. W. Berzins, et D. G. Charlton. « Mineral trioxide aggregate material use in endodontic treatment: a review of the literature ». *Dental materials* 24, n° 2 (2008): 149- 64. <https://doi.org/10.1016/j.dental.2007.04.007>.
- Rock, W. P., et British society of paediatric dentistry. « Uk national clinical guidelines in paediatric dentistry. extraction of primary teeth -- balance and compensation ». *International journal of paediatric dentistry* 12, n° 2 (2002): 151- 53.
- Sabri, R. « Management of over-retained mandibular deciduous second molars with and without permanent successors ». *World journal of orthodontics* 9, n° 3 (2008): 209- 20.
- Sahebalam, R., A. Sarraf, H. Jafarzadeh, M. Jouybari-Moghaddam, et S. Seyed-Musavi. « Clinical and radiographic success of electrosurgical pulpectomy in primary teeth ». *The bulletin of tokyo dental college* 58, n° 2 (2017): 77- 83. <https://doi.org/10.2209/tdcpublish.2016-0006>.
- Sato, T., E. Hoshino, H. Uematsu, et T. Noda. « In vitro antimicrobial susceptibility to combinations of drugs on bacteria from carious and endodontic lesions of human deciduous teeth ». *Oral microbiology and immunology* 8, n° 3 (1993): 172- 76.
- Seltzer, S., et I. J. Naidorf. « Flare-ups in endodontics: I. Etiological factors ». *Journal of endodontics* 11, n° 11 (1985): 472- 78. [https://doi.org/10.1016/S0099-2399\(85\)80220-X](https://doi.org/10.1016/S0099-2399(85)80220-X).
- Silva, L. A. B., M. R. Leonardo, P. Nelson-Filho, et J. M. G. Tanomaru. « Comparison of rotary and manual instrumentation techniques on cleaning capacity and instrumentation time in deciduous molars ». *Journal of dentistry for children* 71, n° 1 (2004): 45- 47.
- Siqueira, J. F. « Microbial causes of endodontic flare-ups ». *International endodontic journal* 36, n° 7 (2003): 453- 63.

- Smith, N. L., N. S. Seale, et M. E. Nunn. « Ferric sulfate pulpotomy in primary molars: a retrospective study ». *Pediatric dentistry* 22, n° 3 (2000): 192- 99.
- Subramaniam, P., et K. Gilhotra. « Endoflas, zinc oxide eugenol and metapex as root canal filling materials in primary molars--a comparative clinical study ». *The journal of clinical pediatric dentistry* 35, n° 4 (2011): 365- 69.
- Subramaniam, P., K. L. Girish Babu, et T. A. Tabrez. « Effectiveness of rotary endodontic instruments on smear layer removal in root canals of primary teeth: a scanning electron microscopy study ». *The journal of clinical pediatric dentistry* 40, n° 2 (2016): 141- 46. <https://doi.org/10.17796/1053-4628-40.2.141>.
- Subramaniam, P., T. A. Tabrez, et K. L. G. Babu. « Microbiological assessment of root canals following use of rotary and manual instruments in primary molars ». *The journal of clinical pediatric dentistry* 38, n° 2 (2013): 123- 27.
- Takushige, T., E. V. Cruz, A. Asgor Moral, et E. Hoshino. « Endodontic treatment of primary teeth using a combination of antibacterial drugs ». *International endodontic journal* 37, n° 2 (2004): 132- 38.
- Tang, H. M., M. Torabinejad, et J. D. Kettering. « Leakage evaluation of root end filling materials using endotoxin ». *Journal of endodontics* 28, n° 1 (2002): 5- 7. <https://doi.org/10.1097/00004770-200201000-00002>.
- Topçuoğlu, G., H. S. Topçuoğlu, E. Delikan, M. Aydınbelge, et S. Dogan. « Postoperative pain after root canal preparation with hand and rotary files in primary molar teeth ». *Pediatric dentistry* 39, n° 3 (2017): 192- 96.
- Trairatvorakul, C., et S. Chunlasikaiwan. « Success of pulpectomy with zinc oxide-eugenol vs calcium hydroxide/iodoform paste in primary molars: a clinical study ». *Pediatric dentistry* 30, n° 4 (2008): 303- 8.
- Trairatvorakul, C., et P. Detsomboonrat. « Success rates of a mixture of ciprofloxacin, metronidazole, and minocycline antibiotics used in the non-instrumentation endodontic treatment of mandibular primary molars with carious pulpal involvement ». *International journal of paediatric dentistry* 22, n° 3 (2012): 217- 27. <https://doi.org/10.1111/j.1365-263X.2011.01181.x>.

Table des figures

Figure 1: scores moyens de douleurs post-opératoires dans les deux groupes à différents intervalles de temps.....	12
Figure 2 : Canaux radiculaires d'une dent temporaire instrumentée à l'aide de la technique manuelle	17
Figure 3 : Canaux radiculaires d'une dent temporaire instrumentée à l'aide de la technique rotative.....	18
Figure 4 : exemple d'échec radiographique d'une dent traitée avec Metapex.....	27
Figure 5 : Radiographie d'une première molaire temporaire maxillaire	28
Figure 6: Radiographie d'une première molaire maxillaire traitée à l'oxyde de zinc eugénol	29
.....	29
Figure 7 : Exemple de cas traité avec succès par MTA.....	31
Figure 8 : Mise en place du mélange 3Mix selon la technique de la LSTR	33
Figure 9 : Cas clinique de traitement par LSTR.....	34
Figure 10 : Estimateur de Kaplan-Meier présentant les probabilités de survie de dents traitées	36

Table des tableaux

Tableau 1 : Temps d'instrumentation en fonction de la technique utilisée	10
Tableau 2 : Temps d'obturation en fonction de la technique utilisée	10
Tableau 3: Mesure de la boue dentinaire selon Hulsmann	13
Tableau 4 : Mesure de la quantité de débris dentinaires et de boue dentinaire selon Zmener et al ..	14
Tableau 5 : Tableau de comparaison des paramètres cliniques :	26
Tableau 6 : Comparaison à 3, 6 et 9 mois des images radio-claires inter-radiculaires	28

Annexes


Annexe 1: Etudes cliniques comparatives randomisées in vitro - Résumé

- **ARTICLE 1:** Comparison between rotary and manual instrumentation in primary teeth, Crespo et al, *Journal of Clinical Pediatric Dentistry*, 2008
- **ARTICLE 2:** Comparison of Cleaning Efficacy and Instrumentation Time in Primary Molars Mtwo Rotary Instruments vs Hand K-Files, Ramezani et al, *Iranian Endodontic Journal*, 2015
- **ARTICLE 3:** Comparison of Conventional, Rotary and Ultrasonic Preparation, Different Final Irrigation Regimens, and 2 Sealers in Primary Molar Root Canal Therapy, Canoglu et al, *Pediatric Dentistry*, 2006
- **ARTICLE 4:** Comparison of instrumentation time and cleaning efficacy of manual instrumentation, rotary systems and reciprocating systems in primary teeth: an in vitro study, Katge et al, *Journal of Indian Society of Pedodontics and Preventive Dentistry*, 2014
- **ARTICLE 5:** Comparison of rotary and manual instrumentation techniques on cleaning capacity and instrumentation time in deciduous molars, Silva et al, *Journal of Dentistry for Children*, 2004
- **ARTICLE 6:** Comparison of the cleaning capacity of Mtwo and Pro Taper rotary systems and manual instruments in primary teeth, Reza Azar et al, *Dental Research Journal*, 2011
- **ARTICLE 7:** Effectiveness of Rotary Endodontic Instruments on Smear Layer Removal in Root Canals of Primary Teeth: A Scanning Electron Microscopy Study, Subramaniam et al, *Journal of Clinical Pediatric Dentistry*, 2016
- **ARTICLE 8:** Evaluation of Apically Extruded Debris and Irrigant Produced by Different Nickel-Titanium Instrument Systems in Primary Teeth, Kucukyilmaz et al, *Journal of Contemporary Dental Practice*, 2015
- **ARTICLE 9:** Evaluation of Apically Extruded Debris using Two Niti Systems Associated with Two Irrigation Techniques in Primary Teeth, Gungor et al, *Journal of Clinical Pediatric Dentistry*, 2016
- **ARTICLE 10:** Evaluation of cleaning capacity and instrumentation time of manual, hybrid and rotary instrumentation techniques in primary molars, Pinheiro et al, *International Endodontic Journal*, 2011
- **ARTICLE 11:** Evaluation of the efficacy of rotary vs. hand files in root canal preparation of primary teeth in vitro using CBCT, Musale et al, *Eur Arch Paediatr Dent*, 2013
- **ARTICLE 12:** Ex vivo study of manual and rotary instrumentation techniques in human primary teeth, Kummer et al, *OOOOE*, 2008
- **ARTICLE 13:** In vitro comparison of NiTi rotary instruments and stainless steel hand instruments in root canal preparations of primary and permanent molar, Nagaratna et al, *Journal of Indian Society of Pedodontics and Preventive Dentistry*, 2006
- **ARTICLE 14:** K-file vs ProFiles in cleaning capacity and instrumentation time in primary molar root canals an in vitro study, Madan et al, *Journal of Indian Society of Pedodontics and Preventive Dentistry*, 2011
- **ARTICLE 15:** Microbiological assessment of root canals following use of rotary and manual instruments in primary molars, Subramaniam et al, *Journal of Clinical Pediatric Dentistry*, 2013
- **ARTICLE 16:** Reciprocating vs Rotary Instrumentation in Pediatric Endodontics Cone Beam Computed Tomographic Analysis of Deciduous Root Canals using Two Single-file Systems, Prabhakar et al, *International Journal of Clinical Pediatric Dentistry*, 2016

- **ARTICLE 17:** *Root canal cleaning efficacy of rotary and hand files instrumentation in primary molars, Moghaddam et al, International Endodontic Journal, 2009*
- **ARTICLE 18:** *Rotary Mtwo system versus manual K-file instruments efficacy in preparing primary and permanent molar root canals, Azar et al, Indian Journal of Dental Research, 2011*

Critères d'inclusion ou d'exclusion spécifiés:

 *In vitro*

 *Clinique*

 *Radiographique*

Critère	Nombre d'articles le mentionnant
Dent monoradiculée	1
Longueur radiculaire minimale de 8 mm	1
Intégrité coronaire et radiculaire, sans anomalie, ni courbure importante, ni résorption, ni fracture, ni fêlure	2
Intégrité radiculaire	1
Racine distale non résorbée	1
Courbure de la racine distale comprise entre 20 et 30°	1
Courbure radiculaire modérée	4
Molaires temporaires avec au moins 11.0 +/- 1.0 mm de longueur de travail	1
Racines M et D faisant au minimum 7 mm	3
Dent avec exposition pulpaire d'origine carieuse	1
Diagnostic de pulpite irréversible	1
Tissu suffisant à la mise en place d'un champ opératoire	1
Absence d'abcès	1
Longueur radiculaire supérieure ou égale à 2/3	7
Pas de résorption radiculaire externe ni interne	7
Absence de calcifications	2
Présence d'une image radioclaire inter-radiculaire ou péri-apicale	1
Pas de perforation au niveau de la furcation	5
Perte osseuse excessive pathologique, impliquant le germe sous-jacent	1

Protocoles:

Champ opératoire	<i>Digue : 5,5%</i>
Fraise utilisée pour l'élimination pulpaire	<i>50% : Fraises diamantées sphériques 50% : Non précisé</i>
Détermination de la longueur de travail	<i>94% : Visuelle 6% : Radiographique</i>
Irrigation	<i>44% : Hypochlorite de Sodium 39% : Solution saline 17% : Non précisé</i>
Type d'instrumentation manuelle utilisée	<i>15 articles : Limes K</i>
Type d'instrumentation rotative utilisée	<i>5 articles : ProFile 5 articles : ProTaper 3 articles : Mtwo 4 articles : HeroShaper 1 article : One Shape 1 article : Reciproc 1 article : FlexMaster 2 articles : WaveOne</i>
Autre instrumentation utilisée	<i>1 article : Système piezzo-ultrasonore</i>
Longueur à laquelle les instruments sont passés (par rapport à la LT déterminée)	<i>50% : Longueur de travail – 1 mm 50% : Non précisé</i>
Matériau d'obturation	<i>1 article : Endoflas FS</i>
Matériau intermédiaire	<i>1 article : CVI</i>
Restauration définitive	<i>1 article : CPP</i>
Manipulateur unique	<i>Précisé dans 44% des cas</i>

Critères de jugement :

- In vitro*
- Clinique*
- Radiographique*

Critère	Nombre d'articles le mentionnant
Forme tridimensionnelle interne de la préparation canalaire	2
Efficacité du nettoyage canalaire, divisée en 4 grades : - Elimination complète de l'encre	8

- Elimination presque complète - Elimination partielle - Pas d'élimination	
Mesure de la quantité de dentine enlevée, en 3 points standardisés : - A 1 mm de l'apex - A mi-racine, 4.5mm - En coronal, à 8 mm	2
Courbure canalaire après préparation (en °)	1
Formation de débris dentinaires (en %)	1
Mesure de la boue dentinaire selon Hulsman (cf Annexe 1)	1
Mesure de la quantité de débris extrudée à l'apex après utilisation des différents instruments (en grammes)	2
Mesure de la quantité d'irrigant extrudée à l'apex après utilisation des différents instruments (en mL)	1
Score assigné (Zmener et al. 2005, voir annexe 2) à la quantité de débris et de boue dentinaire sur les murs canalaires	1
Forme intra-canaire de la préparation, observée au CBCT, et divisée en : - Bonne conicité (diminution progressive en corono-apical) - Mauvaise conicité (pas de diminution ou forme inversée)	2
Fracture d'instrument	1
Volume canalaire, avant et après préparation	1
Remplissage canalaire (fait avec matériau d'impression): - Bon, si remplissage continu en corono-apical - Mauvais, si changement brutal dans la direction ou la qualité du remplissage	1
Régularité des parois canalaires : - Bonne, si pas de saillie ou de rupture - Mauvaise, si saillie ou rupture	1
Prélèvement microbien (bactéries aérobies et anaérobies)	1
Transportation canalaire	1
Temps de préparation	13

Résultats :

Forme tridimensionnelle interne de la préparation canalaire	50% : Instrumentation rotative significativement plus efficace 50% : Pas de différence significative
Temps de préparation	100% : Instrumentation rotative significativement plus rapide
Efficacité du nettoyage canalaire, divisée en 4 grades : - Elimination complète de l'encre - Elimination presque complète - Elimination partielle - Pas d'élimination	50% : Pas de différence significative mise en évidence 12,5% : Rotatifs significativement plus efficaces au niveau du tiers coronaire 12,5% : WaveOne significativement plus efficace au tiers médian 25% : l'instrumentation manuelle est plus efficace que la rotative au niveau du tiers apical
Mesure de la quantité de dentine enlevée, en 3 points standardisés : - A 1 mm de l'apex - A mi-racine, 4.5mm En coronal, à 8 mm	100% : Pas de différence significative mise en évidence
Courbure canalaire après préparation	100% : pas de différence significative
Formation de débris dentinaires (en %)	Formation de débris significativement plus importante avec l'instrumentation ultrasonore
Mesure de la boue dentinaire selon Hulsman (cf Annexe 1)	Avec l'instrumentation rotative, la couche de boue dentinaire n'est pas présente dans les tiers coronaire et médian, les tubules dentinaires sont ouverts. L'instrumentation manuelle montre une couche présente, avec peu de tubules ouverts.
Mesure de la quantité de débris extrudée à l'apex après utilisation des différents instruments (en grammes)	One Shape élimine significativement plus de débris
Mesure de la quantité d'irrigant extrudée à l'apex après utilisation des différents instruments (en mL)	Le Reciproc montre une quantité significativement plus importante d'irrigant à l'apex
Score assigné (Zmener et al. 2005, voir annexe 2) à la quantité de débris et de boue dentinaire sur les murs canalaires	La technique manuelle entraîne une élimination de débris et de boue dentinaire significativement moindre que les techniques rotative et hybride
Forme intra-canalinaire de la préparation, observée au CBCT, et divisée en :	Dans l'ensemble des groupes avec préparation rotative, la conicité canalaire est significativement de

<ul style="list-style-type: none"> - Bonne conicité (diminution progressive en corono-apical) - Mauvaise conicité (pas de diminution ou forme inversée) 	<p><i>meilleure qualité que dans le groupe avec instrumentation manuelle</i></p>
<p>Fracture d'instrument</p>	<p><i>Pas de fracture d'instrument observée dans aucune des techniques</i></p>
<p>Volume canalaire, avant et après préparation</p>	<p><i>L'instrumentation manuelle enlève une quantité plus importante de dentine dans les tiers coronaire et médian que l'instrumentation rotative, pour toutes les dents, excepté celles du groupe antérieur</i></p>
<p>Remplissage canalaire (fait avec matériau d'impression):</p> <ul style="list-style-type: none"> - Bon, si remplissage continu en corono-apical - Mauvais, si changement brutal dans la direction ou la qualité du remplissage 	<p><i>Différence significative pour les canaux distaux : la technique rotative est plus efficace. En revanche pas de différence significative pour les canaux MV et ML.</i></p>
<p>Régularité des parois canalaire :</p> <ul style="list-style-type: none"> - Bonne, si pas de saillie ou de rupture - Mauvaise, si saillie ou rupture 	<p><i>Régularité de meilleure qualité avec l'instrumentation rotative, différence significative</i></p>
<p>Prélèvement microbien (bactéries aérobies et anaérobies)</p>	<p><i>Pas de différence significative mise en évidence</i></p>
<p>Transportation canalaire</p>	<p><i>Différence significative au niveau du tiers médian de la racine, le wave one a une transportation canalaire moindre que le one shape</i></p>

Annexe 2: Les matériaux d'obturation - Résumé des études cliniques comparatives in vivo

- **ARTICLE 1:** A clinical and radiographic study of four different root canal fillings in primary molars, Al-Ostwani et al, *Journal Of Indian Society of Pedodontics and Preventive Dentistry*, 2015
- **ARTICLE 2:** Calcium hydroxide and zinc oxide eugenol as root canal filling materials in primary molars: a comparative study, Damle et al, *Australian Endodontic Journal*, 2005
- **ARTICLE 3:** Clinical and radiographic evaluation of pulpectomies using three root canal filling materials: an in-vivo study, Ramar et al, *Journal Of Indian Society of Pedodontics and Preventive Dentistry*, 2010
- **ARTICLE 4:** Clinical and radiographic evaluation of zinc oxide eugenol and metapex in root canal treatment of primary teeth, Gupta et al, *Journal Of Indian Society of Pedodontics and Preventive Dentistry*, 2011
- **ARTICLE 5:** Clinical and radiographic evaluation of zinc oxide with aloe vera as an obturating material in pulpectomy: an in vivo study, Khairwa et al, *Journal Of Indian Society of Pedodontics and Preventive Dentistry*, 2014
- **ARTICLE 6:** Comparison of endoflas and zinc oxide eugenol as root canal filling materials in primary dentition, Rewal et al, *Journal Of Indian Society of Pedodontics and Preventive Dentistry*, 2014
- **ARTICLE 7:** Comparison of Two Base Materials Regarding Their Effect on Root Canal Treatment Success in Primary Molars with Furcation Lesions, Arikan et al, *BioMed Research International*, 2016
- **ARTICLE 8:** Comparison of zinc oxide and eugenol, and Vitapex for root canal treatment of necrotic primary teeth, Mortazavi et al, *International Journal of Paediatric Dentistry*, 2004
- **ARTICLE 9:** Endodontic treatment of necrosed primary teeth using two different combinations of antibacterial drugs an in vivo study, Pinky et al, *Journal Of Indian Society of Pedodontics and Preventive Dentistry*, 2011
- **ARTICLE 10:** Endoflas, zinc oxide eugenol and metapex as root canal filling materials in primary molars--a comparative clinical study, Subramaniam et al, *The Journal of Clinical Pediatric Dentistry*, 2011
- **ARTICLE 11:** Evaluation of a mixture of zinc oxide, calcium hydroxide, and sodium fluoride as a new root canal filling material for primary teeth, Chawla et al, *Journal Of Indian Society of Pedodontics and Preventive Dentistry*, 2008
- **ARTICLE 12:** Pulpectomies in primary mandibular molars: a comparison of outcomes using three root filling materials, Pramila et al, *International Endodontic Journal*, 2016
- **ARTICLE 13:** Root canal filling in primary molars without successors Mineral trioxide aggregate versus gutta-percha AH-Plus, Berzgin et al, *Australian Endodontic Journal*, 2016
- **ARTICLE 14:** Success of pulpectomy with zinc oxide-eugenol vs calcium hydroxide/Iodoform paste in primary molars a clinical study, Trairatvorakul et al, *Pediatric Dentistry*, 2008
- **ARTICLE 15:** Success of root fillings with zinc oxide-ozonated oil in primary molars: preliminary results, Chandra et al, *Eur Arch Paediatr Dent*, 2013
- **ARTICLE 16:** Success rate of Sealapex in root canal treatment for primary teeth: 3-year follow-up, Sari et al, *OOOOE*, 2008

Moyenne du nombre de dents analysées	56
--------------------------------------	----

Le plus petit échantillon analysé contient 25 dents, le plus grand 129.

Critères d'inclusion spécifiés:

 Clinique

 Radiographique

Article Critère	Pourcentage d'articles le mentionnant
Douleur sévère	6.7
Dent mandibulaire	13.3
Douleur à la percussion	20
Gencive œdématiée	20
Diagnostic de pulpite irréversible ou de nécrose pulpaire	20
Inflammation au niveau de la dent concernée	6.7
Lésion carieuse profonde	26.7
Historique de douleur spontanée	46.7
Mobilité faible (I) ou modérée	20
Exposition pulpaire d'origine carieuse	26.7
Structure permettant une reconstitution dentaire après le soin	53.3
Présence d'abcès ou de fistule	46.7
Mobilité anormale	20
Absence d'ankylose	6.7
Pas d'infra-occlusion	6.7
Sondage parodontal inférieur ou égal à 3	6.7
Discontinuité de la lamina dura	13.3
Lésion radioclaire au niveau de la furcation	66.7
Absence de perforation du plancher pulpaire	20
Image radio-claire périapicale	53.3
Support osseux adéquat	40
Absence de résorption radiculaire interne ou externe pathologique	60
La lésion n'implique pas le germe de la dent permanente sous- jacente	13.3
La résorption radiculaire physiologique n'excède pas 1/3 de la racine	40
Lésion de la furcation inférieure ou égale à la moitié de la	6.7

hauteur de la plus courte racine dans la dimension verticale	
Lésion de la furcation supérieure à la moitié de la hauteur de la plus courte racine dans la dimension verticale	6.7
Absence d'image radio-claire inter-radiculaire ou péri-apicale	6.7

Protocole :

Article	Répartition dans les articles
Champ opératoire	<i>Digue : 80%</i> <i>Rouleaux de coton: 6.7%</i> <i>Non précisé : 13.3%</i>
Détermination de la longueur de travail	<i>Radiographique : 73.3%</i> <i>Localisateur d'apex électronique : 20%</i> <i>Non précisé : 6.7%</i>
Irrigation	<i>Hypochlorite de sodium à 2.5% : 46.7%</i> <i>Hypochlorite de sodium à 1% : 13.3%</i> <i>Non précisé : 6.7%</i> <i>Chlorhexidine à 2% : 6.7%</i> <i>Hypochlorite de sodium à 5.25% : 6.7%</i> <i>Mélange d'hypochlorite de sodium à 2,25% et de gluconate de chlorhexidine à 0.12% : 6.7%</i> <i>Hypochlorite de sodium à 2.5% et irrigation finale avec solution de metronidazole à 0.5% : 6.7%</i> <i>Sérum physiologique : 6.7%</i>
Type de mise en forme utilisée	<i>Limes H : 60%</i> <i>Limes K : 40%</i>
Mise en place du matériau d'obturation	- <i>Lentulo : 60%</i> - <i>Seringue : 60%</i> - <i>Manuelle : 26.7%</i> - <i>Condensation latérale à froid (pour la Gutta-percha) : 6.7%</i> <i>Non précisé : 6.7%</i>
Matériaux d'obturation comparés	- <i>ZOE : 66.7%</i> - <i>Hydroxyde de calcium (Vitapex, Sealapex, Metapex) : 66.7%</i>

	<ul style="list-style-type: none"> - Hydroxyde de calcium + Oxyde de zinc (Endoflas) : 26.7% - Oxyde de Zinc + Propolis : 6.7% - Oxyde de zinc eugénoL + Aloe Vera : 6.7% - Hydroxyde de calcium + oxyde de zinc + fluorure de sodium à 10% : 6.7% <ul style="list-style-type: none"> - MTA : 6.7% - Gutta Percha : 6.7% - Oxyde de zinc + huile ozonée: 6.7%
Matériau intermédiaire	<ul style="list-style-type: none"> - Ciment oxyde de zinc eugénoL : 46.7% - Ciment Verre Ionomère : 26.7% <ul style="list-style-type: none"> - Non précisé : 26.7%
Restauration définitive	<ul style="list-style-type: none"> - CPP : 80% - Composite : 20% - CVI : 13.3% - Amalgame : 13.3% - Non précisé : 6.7%
Manipulateur unique	<ul style="list-style-type: none"> - Oui : 40% - Non : 6.7% - Non précisé : 53.3%
Nombre et fréquence des contrôles	<ul style="list-style-type: none"> - 7 jours : 6.7% - 1 mois : 13.3% - 2 mois : 6.7% - 3 mois : 60% - 6 mois : 86.7% - 9 mois : 33.3% - 10 – 16 mois : 6.7% - 12 mois : 60% - 18 mois : 33.3% - 21 mois : 6.7% - 24 mois : 20% - 30 mois : 13.3% - 36 mois : 13.3%

Critères de jugement :



Clinique



Radiographique

Critère	Article
Muqueuse normale (absence de signes pathologiques)	46.7%
Rougeur	20%
Abcès	13.3%
Gonflement	40%
Fistule	40%
Pas de mobilité anormale	80%
Absence de douleur	80%
Absence de sensibilité à la percussion	60%

Diminution de l'image radioclaire	33.3%
Présence de régénération osseuse	13.3%
Evaluation de l'augmentation, de la stabilisation ou de la diminution de l'image radio-claire	46.7%
Epaississement du LAD	6.7%
Résorption radriculaire	26.7%
Résorption du matériel d'obturation	6.7%
Lésion radio-claire interradiculaire	20%
Calcification	6.7%
Eruption anormale de la dent sous-jacente	6.7%
Matériau d'obturation en excès	6.7%
Résorption du matériau d'obturation	6.7%
Continuité radiographique de la lamina dura	6.7%
Pas de résorption externe ou interne pathologique	13.3%
Absence de lésion radio-claire péri-apicale	6.7%

Résultats :

Article	
Succès clinique	<ul style="list-style-type: none"> - 86.7% des articles n'ont trouvé aucune différence significative entre les différents matériaux comparés, lorsque l'on se reporte uniquement sur des critères de jugement cliniques. - 6.7% : différence significative observée à 3 mois, regardant la douleur spontanée et à la percussion, le groupe traité avec Endoflas présente significativement plus de succès que celui avec Zinc Oxyde Eugéno. - 6.7% : Comparaison Vitapex – Zinc Oxyde Eugéno ; Vitapex présente un taux de succès clinique à 10-16 mois significativement supérieur.
Succès radiographique	<ul style="list-style-type: none"> - 6.7% : Comparaison Oxyde de Zinc eugéno – Metapex – Endoflas : le groupe Metapex présente un succès radiographique significativement moindre que les deux autres groupes. - 6.7% : comparaison Zoe – Endoflas : si l'on s'attache à la diminution de la lésion radioclaire, le groupe traité avec Endoflas présente un résultat significativement supérieur. - 6.7% : cas particulier où la dent n'a pas de germe sous-jacent : MTA présente un taux de succès significativement supérieur au groupe traité avec Gutta.

Vu, le Directeur de thèse

Vu, le Doyen de la Faculté de Chirurgie dentaire
de l'Université Paris Descartes

Docteur Frédéric COURSON

Professeur Louis MAMAN

Vu, le Président de l'Université Paris Descartes
Professeur Frédéric DARDEL
Pour le Président et par délégation,

Le Doyen Louis MAMAN

Endodontie sur molaire temporaire : quel(s) protocole(s) adopter ?

Résumé :

La pulpectomie consiste en un traitement non-chirurgical de la pulpe nécrosée ou présentant une inflammation irréversible de la dent temporaire. Nombreux sont les auteurs à s'être penchés sur les différentes étapes de la pulpectomie : au vu des recherches menées à ce jour dans le domaine, existe-t-il un protocole dont l'efficacité serait scientifiquement déclarée supérieure, et si oui, quel est-il ? La technique de mise en forme canalaire à l'aide d'instruments rotatifs, encore peu utilisée de nos jours, présente-t-elle un avantage significatif par rapport à une instrumentation exclusivement manuelle ? Est-il envisageable de mettre en évidence un matériau d'obturation canalaire à la supériorité prouvée ? Y-a-t-il enfin des alternatives à un traitement de pulpectomie sur une molaire temporaire ?

Discipline :

Odontologie pédiatrique

Mots clés fMesh et Rameau :

Pédodontie -- Thèses et écrits académiques ; Endodontie -- Thèses et écrits académiques ; Pulpectomie -- Dissertations universitaires ; Produits d'obturation des canaux radiculaires -- Dissertations universitaires

Université Paris Descartes
Faculté de Chirurgie dentaire
1, rue Maurice Arnoux
92120 Montrouge