



**HAL**  
open science

## Implant zircone : propriétés et indications

Nethanel Smadja

► **To cite this version:**

| Nethanel Smadja. Implant zircone : propriétés et indications. Chirurgie. 2018. dumas-01943986

**HAL Id: dumas-01943986**

**<https://dumas.ccsd.cnrs.fr/dumas-01943986v1>**

Submitted on 4 Dec 2018

**HAL** is a multi-disciplinary open access archive for the deposit and dissemination of scientific research documents, whether they are published or not. The documents may come from teaching and research institutions in France or abroad, or from public or private research centers.

L'archive ouverte pluridisciplinaire **HAL**, est destinée au dépôt et à la diffusion de documents scientifiques de niveau recherche, publiés ou non, émanant des établissements d'enseignement et de recherche français ou étrangers, des laboratoires publics ou privés.



Distributed under a Creative Commons Attribution - NonCommercial - NoDerivatives 4.0 International License

# Implant zircone : propriétés et indications

## THESE

Présentée et publiquement soutenue devant la

Faculté d'Odontologie de Marseille  
(Doyen : Monsieur le Professeur Jacques DEJOU)

Aix Marseille Université  
(Président : Monsieur le Professeur Yvon BERLAND)

Le 5 novembre 2018

par

**SMADJA Nethanel**

né le 09 juin 1993

à MARSEILLE

**Pour obtenir le Diplôme d'Etat de Docteur en Chirurgie Dentaire**

**EXAMINATEURS DE LA THESE :**

Président : Monsieur le Professeur M. RUQUET

Assesseurs : Monsieur le Docteur P. TAVITIAN

Monsieur le Docteur P. ROCHE POGGI

Madame le Docteur L. LEVY



# Implant zircone : propriétés et indications

## THESE

Présentée et publiquement soutenue devant la

Faculté d'Odontologie de Marseille  
(Doyen : Monsieur le Professeur Jacques DEJOU)

Aix Marseille Université  
(Président : Monsieur le Professeur Yvon BERLAND)

Le 5 novembre 2018

par

**SMADJA Nethanel**

né le 09 juin 1993  
à MARSEILLE

**Pour obtenir le Diplôme d'Etat de Docteur en Chirurgie Dentaire**

**EXAMINATEURS DE LA THESE :**

Président : Monsieur le Professeur M. RUQUET

Assesseurs : Monsieur le Docteur P. TAVITIAN

Monsieur le Docteur P. ROCHE POGGI

Madame le Docteur L. LEVY

## ADMINISTRATION

*Mise à jour : octobre 2018*

DOYENS HONORAIRES	Professeur	R. SANGIUOLO
	Professeur	H. ZATTARA
	Professeur	A. SALVADORI
DOYEN	Professeur	J. DEJOU
VICE – DOYEN CHARGE DES ENSEIGNEMENTS DIRECTEUR DU DEPARTEMENT DE FORMATION INITIALE	Professeur	J.D. ORTHLIEB
VICE – DOYEN CHARGE DE LA RECHERCHE DIRECTEUR DU DEPARTEMENT DE LA RECHERCHE	Professeur	C. TARDIEU
DIRECTEUR DU DEPARTEMENT DE FORMATION CONTINUE	Professeur	V. MONNET-CORTI
CHARGES DE MISSION	Professeur	F. BUKIET
	Professeur	A. RASKIN
RESPONSABLE DES SERVICES ADMINISTRATIFS ET TECHNIQUES	Madame	K. LEONI
PROFESSEUR ÉMERITE	Professeur	O. HUE

LISTE DES ENSEIGNANTS

**56<sup>ème</sup> SECTION :**  
**DEVELOPPEMENT, CROISSANCE ET PREVENTION**

**56.01 ODONTOLOGIE PÉDIATRIQUE ET ORTHOPÉDIE DENTO-FACIALE**

*ODONTOLOGIE PÉDIATRIQUE*

<i>Professeur</i>	C. TARDIEU *	<i>Assistant</i>	H. AL AZAWI
<i>Maître de Conférences</i>	D. BANDON	<i>Assistant</i>	V. MAGNAN
<i>Maître de Conférences</i>	I. BLANCHET		
<i>Maître de Conférences</i>	A. CAMOIN		
<i>Maître de Conférences</i>	A. CHAFAIE		

*ORTHOPÉDIE DENTO-FACIALE*

<i>Maître de Conférences</i>	J. BOHAR	<i>Assistant</i>	I. CAMBON
<i>Maître de Conférences</i>	J. GAUBERT	<i>Assistant</i>	L. LEVY
<i>Maître de Conférences</i>	M. LE GALL *	<i>Assistant</i>	R. MATTERA
<i>Maître de Conférences</i>	C. PHILIP-ALLIEZ	<i>Assistant</i>	C. MITTLER
		<i>Assistant</i>	A. PATRIS-CHARRUET

**56.02 PRÉVENTION - ÉPIDÉMIOLOGIE - ÉCONOMIE DE LA SANTÉ - ODONTOLOGIE LÉGALE**

<i>Professeur</i>	B. FOTI *	<i>Assistant</i>	A. PORTAL
<i>Professeur</i>	D. TARDIVO		

**57<sup>ème</sup> SECTION :**  
**CHIRURGIE ORALE ; PARODONTOLOGIE ; BIOLOGIE ORALE**

**57.01 CHIRURGIE ORALE ; PARODONTOLOGIE ; BIOLOGIE ORALE**

*PARODONTOLOGIE*

<i>Professeur</i>	V. MONNET-CORTI *	<i>Assistant</i>	A. BOYER
		<i>Assistant</i>	C. DUMAS
		<i>Assistant</i>	V. MOLL

*CHIRURGIE BUCCALE – PATHOLOGIE ET THÉRAPEUTIQUE - ANESTHÉSIOLOGIE – RÉANIMATION*

<i>Maître de Conférences</i>	D. BELLONI	<i>Assistant</i>	E. QUINQUE
<i>Maître de Conférences</i>	F. CAMPANA		
<i>Maître de Conférences</i>	J. H. CATHERINE *		
<i>Maître de Conférences</i>	P. ROCHE-POGGI		

*BIOLOGIE ORALE*

<i>Maître de Conférences</i>	P. LAURENT	<i>Assistant</i>	C. LE FOURNIS
------------------------------	------------	------------------	---------------

**65<sup>ÈME</sup> SECTION : BIOLOGIE CELLULAIRE**

<i>Professeur</i>	Imad ABOUT *		
	(Responsable de la Biologie orale)		

\* Responsable de la discipline

**58<sup>ème</sup> SECTION :**  
**REHABILITATION ORALE**

**58.01 RESTAURATRICE, ENDODONTIE, PROTHESES, FONCTION-DYSFONTION, IMAGERIE, BIOMATERIAUX**

*ODONTOLOGIE CONSERVATRICE, ENDODONTIE*

<i>Professeur</i>	F. BUKIET *	<i>Assistant</i>	B. BALLESTER
<i>Professeur</i>	H. TASSERY	<i>Assistant</i>	H. DE BELENET
<i>Maître de Conférences</i>	G. ABOUDHARAM	<i>Assistant</i>	A. DEVICTOR
<i>Maître de Conférences</i>	M. GUIVARC'H	<i>Assistant</i>	S. MANSOUR
<i>Maître de Conférences</i>	C. PIGNOLY	<i>Assistant</i>	L. MICHEL-ROLLET
<i>Maître de Conférences</i>	L. POMMEL		
<i>Maître de Conférences</i>	E. TERRER		

*PROTHÈSE*

<i>Professeur</i>	M. RUQUET *	<i>Assistant</i>	N. CHAUDESAYGUES
<i>Maître de Conférences</i>	G. LABORDE	<i>Assistant</i>	M. DODDS
<i>Maître de Conférences</i>	M. LAURENT	<i>Assistant</i>	A. FERDANI
<i>Maître de Conférences</i>	G. MAILLE	<i>Assistant</i>	C. MENSE
<i>Maître de Conférences</i>	B.E. PRECKEL	<i>Assistant</i>	A. REPETTO
<i>Maître de Conférences</i>	G. STEPHAN	<i>Assistant</i>	A. SETTE
<i>Maître de Conférences</i>	P. TAVITIAN	<i>Assistant</i>	F. SILVESTRI
<i>Maître de Conférences</i>	A. TOSELLO		
<i>Maître de Conférences</i>	R. LAN		
<i>associé</i>			

*SCIENCES ANATOMIQUES ET PHYSIOLOGIQUES OCCLUSODONTOLOGIE, BIOMATERIAUX, BIOPHYSIQUE, RADIOLOGIE*

<i>Professeur</i>	J. DEJOU	<i>Assistant</i>	M. JEANY
<i>Professeur</i>	J. D. ORTHLIEB *		
<i>Professeur</i>	A. RASKIN		
<i>Maître de Conférences</i>	T. GIRAUD		
<i>Maître de Conférences</i>	A. GIRAUDEAU		
<i>Maître de Conférences</i>	B. JACQUOT		
<i>Maître de Conférences</i>	J. P. RÉ		

\* Responsable de la discipline

Remerciements,



A notre président, Monsieur le Professeur RUQUET Michel

*Je vous remercie de l'honneur que vous nous avez fait d'avoir accepté de présider ce jury de thèse.*

*Vous n'avez cessé de nous encourager depuis la deuxième année où tout commença avec les TP d'empreinte à l'alginate.*

*Nous vous remercions pour votre grande disponibilité, votre gentillesse, votre écoute, et ce sentiment de travail en toute liberté ; autonomie que vous nous faites ressentir tout en nous étant d'une grande et précieuse aide.*

*Nous vous en sommes très reconnaissant.*

A monsieur le Docteur Tavitian Patrick

*Je vous remercie d'avoir accepté de m'encadrer pour cette thèse.  
Merci pour votre enseignement, votre disponibilité, et votre écoute.  
Je vous en suis très reconnaissant.*

A monsieur le Docteur Roche-Poggi Philippe :

*Nous vous remercions de l'honneur que vous nous faites de participer à ce jury de thèse.  
Merci pour toutes ces années à vos côtés, pour votre pédagogie, sympathie, votre qualité  
d'enseignement qui est de grande valeur.*

*Nous vous en sommes très reconnaissant*

A madame le docteur Levy Laura

*Je vous remercie d'avoir accepté de participer a mon jury de thèse.*

*Merci pour votre pédagogie, écoute, attention et sympathie.*

*Je vous en suis très reconnaissant*

A Monsieur le docteur Jean Pierre Gardella

*Je tiens sincèrement à vous remercier d'avoir été mon maitre de stage pendant un an.*

*Merci de m'avoir montré et appris.*

*Vous m'avez questionné, fait réfléchir.*

*Vous avez aussi attiré ma curiosité, qui m'a amené souvent à chercher des réponses aux questions ou problèmes posés.*

*J'ai beaucoup appris à vos côtés, notamment en implantologie et en parodontologie ; deux disciplines fortement liées.*

*Je vous en suis très reconnaissant.*

**A ma mère,**

*Depuis que je suis né tu t'es toujours occupé de moi ; et si je suis arrivé jusqu'ici c'est grâce à toi. Cette thèse représente l'aboutissement de mes études, mais aussi l'aboutissement de tout ce qu'une maman pouvait faire de mieux pour son fils. Je te dédie cette thèse tout particulièrement.*

**A ma grand mère Margalite,**

*Tu es partie beaucoup trop tôt a mon sens, ton absence laisse un vide irremplaçable en moi. Merci beaucoup pour toute l'éducation que tu nous a apporté avec mon frère, , valeurs que tu nous as transmises, et pour tout ce que tu as fait pour nous. J'espère que tu es fière de nous d'ou tu es ; Tu nous manques énormément. Je ne t'oublierai jamais ; Je t'aime...*

**A ma femme Aurilia**

*Tu es devenue celle qui partage ma vie, et m'apporte bonheur, joie au quotidien. Merci pour ton soutien, et pour tout ce que tu fais pour moi. Je t'aime.... Mon amour*

**A mon petit frère Raphael,**

*25 ans à tes côtés ; je n'ai pas d'autre mot que « je t'aime » J'espère qu'on sera toujours aux côtés l'un de l'autre dans la vie.*

**A mes oncles Bruno, et Yves**

*Je vous remercie de m'avoir élevé, éduqué, et de tout ce que vous avez fait pour moi depuis que je suis né. Je vous en suis très reconnaissant.*

**A ma belle sœur et consoeur Oriela,**

*Je t'ai connu il y a un peu plus de 2 ans, et j'ai découvert une fille avec beaucoup de qualités ; c'est bien pour cela que mon frère s'est marié avec toi d'ailleurs. Merci de m'avoir fait connaître celle qui est devenue ma femme.*

**A ma belle famille Maman**

*Merci de m'avoir accueilli parmi vous de la meilleure manière possible*

**A Nathalie et Saül**

*Je vous remercie pour tout ce que vous faites et avez fait pour Aurilia et moi. Vous êtes vraiment une belle mère et un beau beau papa exceptionnels.*

**A Aharone, Myriam et Sarah**

*Mes petits beau frère adorés.*

**A Déborah et Ethan,**

*Que dire de plus à part que j'ai une belle sœur et un beau frère exceptionnels. Vous êtes formidables, et j'espère qu'on se verra toujours dans les joies*

**A ma belle famille Naouri**

*Merci de m'avoir accueilli parmi vous de la meilleure manière possible*

**A Franck Naouri**

*Mon beau papa.. ou Papi Francki maintenant...  
Merci pour tout ce que vous avez fait pour Aurilia et moi  
Vous êtes un beau père exceptionnel...*

**A Shirel**

*Alias Shishou.. je t'adore.*

**A Ilan, alias W**

*Merci pour toutes ces années... on s'est connu en amphi de p1 et on a développé une relation extraordinaire. Tellement de beaux souvenirs, les soirées médecine, WEI ,les contrées, le namasté, ton externat a Nice... tu es une personne formidable, reste comme tu es ; et j'espère qu'on sera encore toujours présent l'un pour l'autre avec une amitié telle quelle.*

**A Nathan**

*J'étais doublant lorsque tu étais primant, je suis très fier d'avoir fait ta connaissance, tu es devenue un véritable ami sur qui je peux toujours compter. Tu es une personne formidable, qui a beaucoup muri je trouve. J'espère qu'on sera toujours aux côtés l'un de l'autre, et que ton événement prochain t'apportera beaucoup de bonheur et satisfaction dans ta vie.*

**A Olivia et Léon**

*Merci pour tout ce que vous avez fait pour moi. Depuis que vous m'avez connu vous m'avez toujours considéré comme votre fils, et je vous en suis très reconnaissant.*

**A Romain**

*Merci pour ton soutien au quotidien depuis des années. Tu es une rencontre formidable que je ne pourrai oublier. J'espère que tu réussiras tout ce que tu entreprendras par la suite.  
« loin des yeux près du cœur »*

**Au S club ou S crocs (Sadey, Siahou, Sellam, Smadja, Sroussi) ; Au Village People (S club + Tatane et Sarah)**

*Merci de m'avoir accompagné dans toutes ces études, et de m'avoir supporté. Mais rassurez vous je vous ai supporté aussi  
J'ai vraiment apprécié ces études qui ont été embellies avec le voyage de New York et celui en Afrique du Sud a vos côtés.*

**A Jérémie et Stéphanie**

*Vous êtes vraiment formidables, merci pour votre aide et votre soutien.*

**A Fabien**

*Merci pour ton soutien, pour tout ce que tu m'apprends au quotidien, je te souhaite le meilleur dans tout les*

**A toute la vacation 2 d'urgence**

*Que dire.. à part le fait qu'on se soit régalaé (miam miam), et beaucoup amusé. Je vous kiffe.*

# Sommaire

<b>I. Introduction.....</b>	<b>1</b>
<b>II. Le complexe implantaire .....</b>	<b>2</b>
<b>A. Le complexe implant versus dent.....</b>	<b>2</b>
1. Spécificité implantaire .....	2
2. Facteurs aggravants des implants .....	3
<b>B. Le diamètre des implants .....</b>	<b>4</b>
<b>C. Positionnement tridimensionnel de l'implant (11) (12).....</b>	<b>4</b>
1. Horizontalement .....	5
2. Sagittalement.....	6
3. Verticalement .....	7
<b>D. Choix de l'implant.....</b>	<b>11</b>
1. Forme de l'implant .....	11
2. Le type d'implant .....	13
<b>E. Choix du matériau implantaire : zirconne versus titane .....</b>	<b>19</b>
<b>III. La zirconne (Littérature scientifique des implants zirconne).....</b>	<b>20</b>
<b>A. Généralités .....</b>	<b>20</b>
1. Définition .....	20
2. Propriétés de la zirconne yttrée .....	28
<b>B. Histoire de la zirconne en implantologie (94) (95) (96).....</b>	<b>51</b>
<b>C. Implants zircones commercialisés.....</b>	<b>56</b>
1. Implant ZiUnite (Nobel biocare) .....	56
2. Implant Zi-ROC.....	57
3. Implant SIGMA .....	57
4. Tableau comparatifs de quelques implants zircones .....	58
<b>D. Apport de la zirconne en implantologie ; illustration cliniques.....</b>	<b>59</b>
1. Cas clinique 1 : Implant en zirconne : remplacement entièrement sans métal d'une deuxième prémolaire maxillaire (102).....	59
2. Cas 2 : Implants zirconne et restaurations tout céramique pour le remplacement esthétique d'une incisive centrale maxillaire. (103).....	64
3. Discussion/synthèse.....	73
<b>E. Indications et contre-indications de l'implant zirconne : .....</b>	<b>75</b>
1. Indications.....	75
2. Contre-indications.....	77
<b>IV. Conclusion .....</b>	<b>78</b>
<b>V. Bibliographie.....</b>	<b>a</b>



# I. Introduction

La dentisterie moderne offre trois options majeures pour le remplacement de dents absentes :

- prothèse fixé : bridge ou couronne. Il s'agit de prothèses s'appuyant sur des dents préalablement taillées et préparées par le chirurgien dentiste afin de remplir le rôle de pilier ; un scellement et une friction assurent la rétention mécanique, ce qui rend la prothèse fixe. Elle présente comme inconvénient majeur le manque au respect du principe d'économie tissulaire.
- La prothèse amovible prend appui sur des surfaces dentaires et muqueuses, et permet de combler des dents absentes à moindre coût. L'inconvénient majeur de cette technique réside dans les contraintes mécaniques appliquées aux dents supports de crochets et à la base osseuse sous jacente à la gencive ; ce qui entraîne à long terme des caries, la mobilité des dents support de crochets, et une résorption osseuse.
- L'implant dentaire : il s'agit d'un support inséré dans l'os maxillaire ou mandibulaire supportant une prothèse dentaire afin de combler l'édentement. Il présente l'avantage majeur de ne pas interagir avec les dents adjacentes.

De nos jours, l'implantologie est la solution de choix comme moyen de remplacement d'un édentement unitaire ou plurale, antérieur ou postérieur.

L'implant titane est à ce jour une référence de part ses propriétés mécaniques, sa biocompatibilité, mais aussi par un taux de survie de près de 98 %.

Le milieu dans lequel nous travaillons, à savoir la cavité buccale, est un endroit soumis à une humidité permanente, des forces physiques importantes, mais aussi des attaques chimiques et biologiques constantes.

La recherche de nouveaux matériaux et de nouvelles techniques est ainsi un réel besoin en dentisterie moderne, afin de palier aux limites des matériaux existants.

Le succès implantaire n'est plus simplement défini par l'ostéointégration, mais aussi par l'esthétique de la réhabilitation prothétique.

Des études récentes mettent en exergue un matériau prometteur : le zircone ou oxyde de zirconium.

Ce matériau présente des propriétés mécaniques semblables à celles du titane, une bonne ostéointégration, une bonne biocompatibilité, une faible affinité pour la plaque dentaire réduisant ainsi le risque de péri-implantite ; mais aussi des propriétés optiques proches des dents naturelles.

Cependant, ce matériau est un matériau cassant, et est connue pour sa dégradation en présence d'eau.

Il semble donc que l'implant zircone constitue une alternative fiable au titane, mais qui doit tout de même faire l'objet d'études et de recul clinique ; c'est la raison pour laquelle j'ai choisi de réaliser ce travail.

Nous étudierons dans un premier temps le complexe implantaire, puis dans un deuxième temps le zircone du point de vue de la littérature scientifique, son histoire, et ses propriétés.

## II. Le complexe implantaire

Les implants sont des racines artificielles placées dans l'os afin de combler un édentement.

L'implant est vissé dans l'os après un forage osseux et sous irrigation permanente.

Les implants dentaires sont le plus souvent en titane, et ont pour fonction de restaurer une ou plusieurs dents absentes sans mutiler les dents adjacentes.

L'ancrage se fait par vissage dans l'os maxillaire ou mandibulaire sous irrigation.

Le complexe implantaire est composé de deux parties :

- l'implant : enfoui dans l'os
- le pilier prothétique : partie émergente hors de l'os et de la gencive

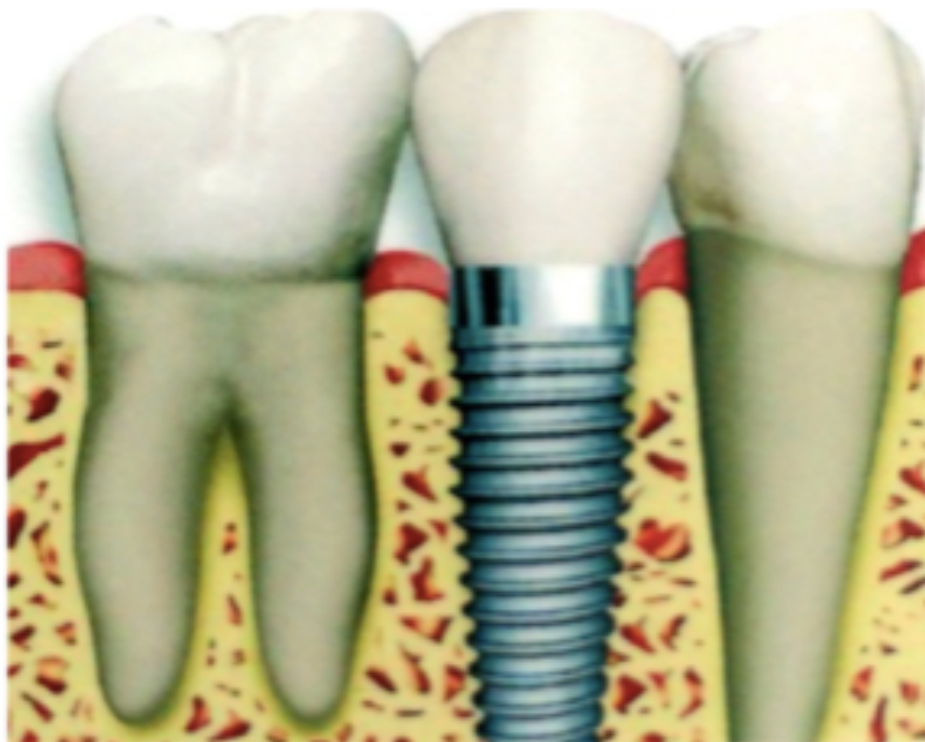

Figure 1 : implant, partie intra-osseuse remplaçant la racine (1)

### A. Le complexe implant versus dent

#### 1. Spécificité implantaire

##### ❖ Proprioception :

La perte des dents et son non remplacement ont d'importantes conséquences fonctionnelles et psychosociales.(2)

Pour les dents naturelles, il existe un seuil de tolérance en dessous duquel une pathologie n'apparaît pas.

En effet, au niveau du desmodonte, la capacité d'enfoncement est de 100 microns, donc un léger défaut d'occlusion peut être pris en charge.

L'implant au contraire, ne permet aucun mouvement, aucune mobilité.

Les problèmes d'occlusion sur les implants sont donc plus néfastes que sur les dents naturelles.

Pour une dent naturelle, si le patient ferme trop fort, un message est envoyé au cerveau par le nerf trigéminal, et 3 réponses sont possibles :

- réflexe d'évitement
- déplacement de la mandibule
- renforcement de la contraction musculaire

Des études récentes disent que la suppression de mechanoreception intra-dentaire et parodontale qui accompagne la perte des dents (qui sont le contrôle proprioceptif fin de fonction de la mâchoire) peut influencer la précision de la grandeur, la direction et le taux d'application de la charge occlusale, qui peut s'avérer nuisible pour les tissus de l'appareil stomathognathique. (3) (2)

Les implants ostéointégrés montrent une certaine sensibilité qualifiée d'ostéoperception.

Le but de cette étude était de déterminer la perception par des implants sur une période de 6 mois après la mise en charge par rapport à la dent naturelle.

Deux groupes ont été étudiés : dans le premier groupe nous avons des patients avec des prothèses implantaires s'opposant à des dents naturelles, et le deuxième groupe nous avons des prothèses implantaires s'opposant à des prothèses implantaires. Les auteurs ont conclu qu'il y avait une amélioration progressive de la perception des prothèses implantaires au cours de la période de suivi, et que la perception s'approchait des dents naturelles chez les sujets ayant des implants s'opposant à des dents naturelles.(4)

Bien que les récepteurs du desmodonte manquent dans la région de péri implantaire, les patients semblent avoir une certaine conscience proprioceptive des implants. (5)

La mise en charge des implants déclenche une réponse sensorielle qui peut être observée dans le nerf alvéolaire inférieur. Pendant la fonction occlusale, les régions associées à l'implant peuvent fournir des connaissances qui pourraient potentiellement moduler l'activité de la mâchoire d'une manière similaire aux dents naturelles. (6)

#### ❖ Détection à la pression

Le seuil de détection à la pression vari (7)

- entre deux dents naturelles : 20 microns
- entre une dent naturelle et un implant : 50 microns
- entre deux implant : 70 microns

## **2. Facteurs aggravants des implants**

- ❖ Pas de phénomène d'amortissement (8)
- ❖ Contrôle seulement en climatique désocclusive (9)
- ❖ Augmentation de la puissance masticatoire (10)(8)(11)
  - Normo denté : 140-160 N
  - Prothèse amovible bimaxillaire : 40-60 N
  - Prothèse amovible complète sur implant : 120 N
  - Branemark : 160-180 N.

## B. Le diamètre des implants

	NP (Narrow Platform)	RP	WP (Wide Platform)
Diamètre du col	3,5 mm	4 mm	5 mm
Diamètre du corps	Corps unique : 3,3 mm	2 diamètres de corps : - 3,75 mm - 4 mm	2 diamètres de corps : - 5 mm - 5,5 mm
Indication et avantages	Indication : - incisives mandibulaires - incisives latérales maxillaire - dans les cas où la crête alvéolaire est mince, ou lorsque le diamètre prothétique cervical est réduit.	Indication : - peut réhabiliter toutes les situations si l'os le permet	Indication : - secteur molaire  avantages : - augmentation de la résistance mécanique - augmentation de la surface de contact os-implant - augmentation du diamètre du col, donc augmentation de la surface d'assise prothétique

Tableau I : Diamètre des implants standards Nobel

## C. Positionnement tridimensionnel de l'implant (11) (12)

Il s'agit des distances biologiques et fonctionnelles qu'il faut respecter entre les différents éléments anatomiques et les structures implantaire afin de protéger les éléments anatomiques, et d'optimiser la cicatrisation osseuse.

Une bonne distance de sécurité conditionne à long terme le maintien de l'implant vis à vis des tissus osseux et muqueux.

Le bon positionnement de l'implant est primordial pour une bonne intégration biologique de l'implant.

Il permettra une restauration prothétique conforme aux données acquises de la science, un bon profil d'émergence, ainsi que le remodelage de l'architecture péri implantaire.

Le volume osseux doit être en quantité suffisante pour poser un implant, des distances de sécurité existent pour une pérennité du traitement prothétique et implantaire. En cas de volume osseux insuffisant, une régénération osseuse doit être effectué.

## 1. Horizontalement

L'implant doit être placé au milieu de l'espace mésio-distale disponible entre deux dents adjacentes.

Un mauvais positionnement de l'implant dans le sens horizontal affecte le parodonte des dents adjacentes. Les conséquences sont de deux types : résorption radiculaire ou arrêt de vascularisation des dents adjacentes.

Un espace biologique horizontal existe, et donc nous permet de parler de distance de sécurité implantaire :

- 1 mm entre une dent naturelle et un implant pour un implant standard type RP ou NP
- 1,5 mm entre deux implants standard de type WP

Cet espace plus important entre deux implants s'explique par une absence de vascularisation autour des implants.

Ainsi, pour le remplacement d'une dent unitaire, certains calculs et espaces sont importants à déterminer au préalable :

- largeur du desmodonte : 0,25 mm
- 1 mm entre la dent naturelle et l'implant. (de chaque côté de l'édentement) pour un implant RP ou NP ; et 1,5 mm pour un implant WP

Par exemple pour un implant RP de 4 mm, le calcul sera :  $0,25 + 1 + 4 + 1 + 0,25$  soit 6,5 mm d'espace minimum.

Pour un implant WP de 5 mm, le calcul sera :  $0,25 + 1,5 + 5 + 1,5 + 0,25$  soit 8,5 mm d'espace minimum.

Cet espace sera différent si on devra remplacer plusieurs dents. En effet une distance minimale de 3 mm entre 2 implants est nécessaire afin de se trouver dans des conditions favorables d'ostéointégration.

Si la distance entre 2 implants est inférieure à 3 mm, le septum osseux inter implantaire est résorbé n'assurant plus son rôle de soutien pour les tissus mous.

La papille se résorbe donc et migre en direction apicale créant une ouverture des espaces interdentaires.

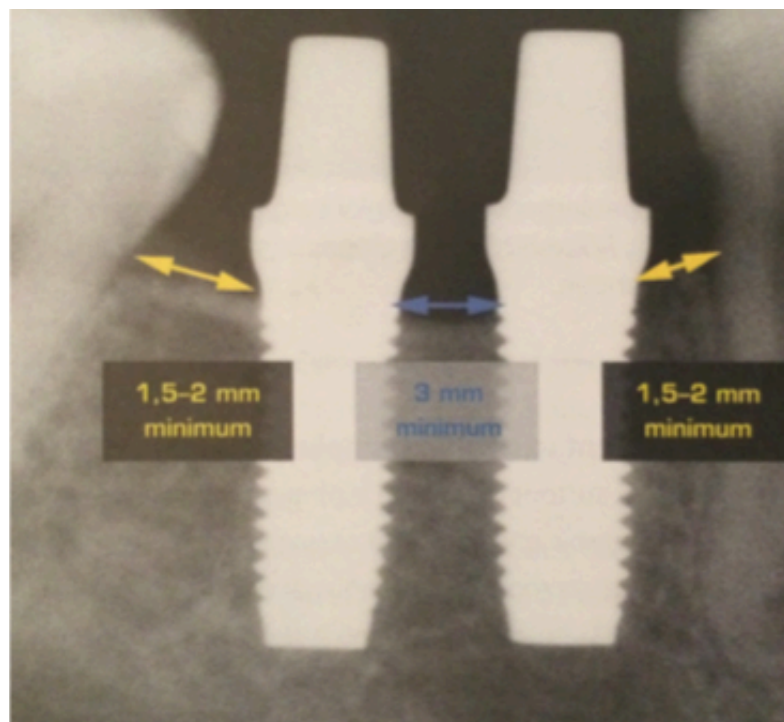


Figure 2: distance minimum entre implant et dent et entre deux implants (13)

## 2. Sagittalement

Une distance minimale est à respecter entre le bord de l'implant et le rebord de la corticale vestibulaire. Celle-ci dérive du principe de conservation de l'espace biologique dans le plan vestibulo-palatin.

Il doit y avoir au minimum une épaisseur de 2 mm afin d'assurer la stabilité des tissus durs ou mous et une bonne stabilité primaire.

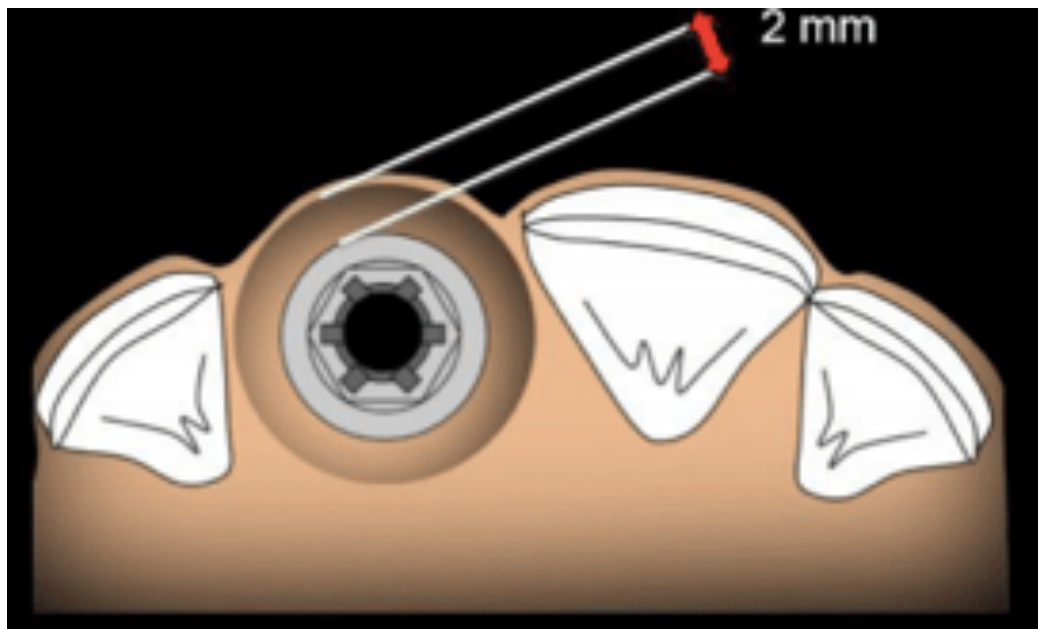
Il faudra une épaisseur entre l'implant et le bord vestibulaire de la table osseuse externe de 2 mm, spécifiquement pour l'espace maxillaire antérieur (14 à 24) qui doit remplir des critères esthétiques et fonctionnels. Si on ne les a pas, il faudra les créer.

En pratique, il convient de réaliser une greffe de conjonctif en vestibulaire systématiquement (pour diminuer les résorptions).

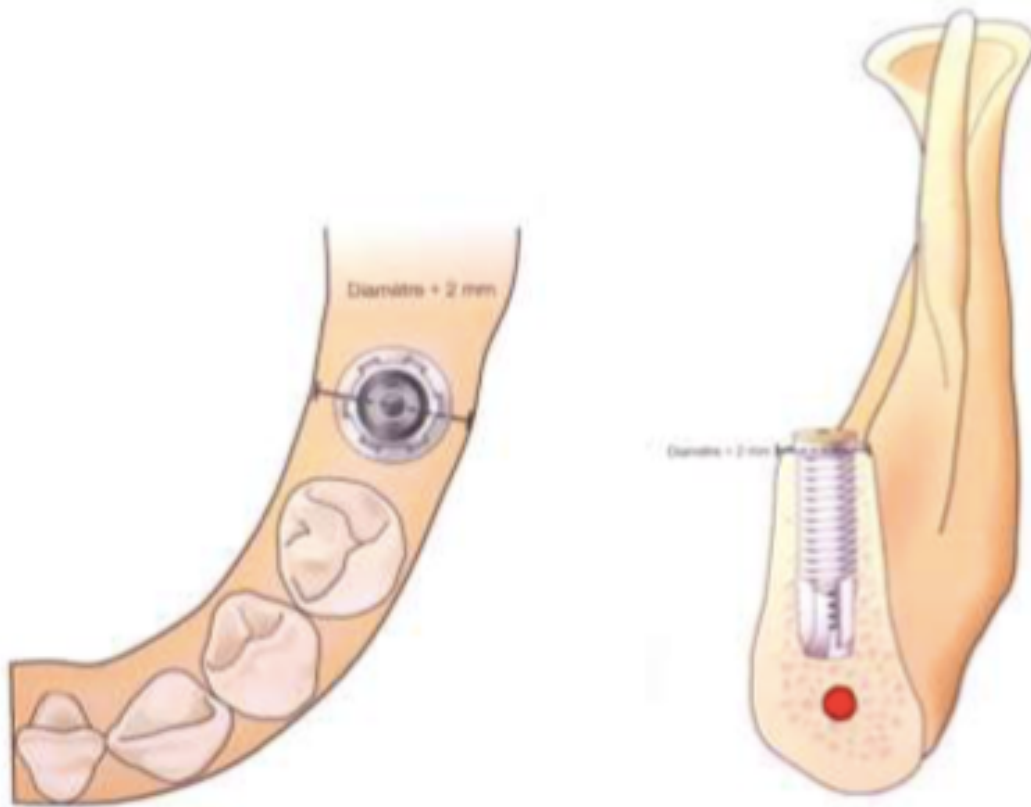
Dans le cadre d'extraction et d'implantation immédiate, même si les résorptions sont moindres, nous aurions le même souci.

Dans l'alvéole, on fera un forage légèrement palatin, laissant un espace en vestibulaire (Gap vestibulaire), que l'on comble avec un substitut osseux, de préférence dense et non résorbable (comme le BioSS) pour éviter/limiter les résorptions vestibulaires de la table externe (mis en évidence par les travaux Araujo et de Joseph Kan : consensus actuelle sur extraction et implantation immédiate).

En résumé dans le cadre de l'esthétique et surtout du fonctionnel dans la région antérieure, que ce soit une crête édentée ou sur le protocole d'extraction/implantation immédiate, il faut respecter 2 mm en vestibulaire.



**Figure 3 : distance minimum entre implant et dent et entre deux implants (13)**



**Figure 4 et 5 : Distance de sécurité de 2mm de chaque côté de l'implant (14)**

Le profil d'émergence et la restauration prothétique dépendent du bon positionnement sagittal de l'implant. 2 mm d'os en vestibulaire sont nécessaire afin d'avoir une restauration et un profil d'émergence optimale.

Un implant placé en position trop vestibulaire va entraîner une limite vestibulaire de la future prothèse, un mauvais profil d'émergence. Un implant positionné trop en palatin augmentera la distance surface vestibulaire de l'implant et le point le plus antérieur de la restauration prothétique : on aura une prothèse déformée en sagittal.

### 3. Verticalement

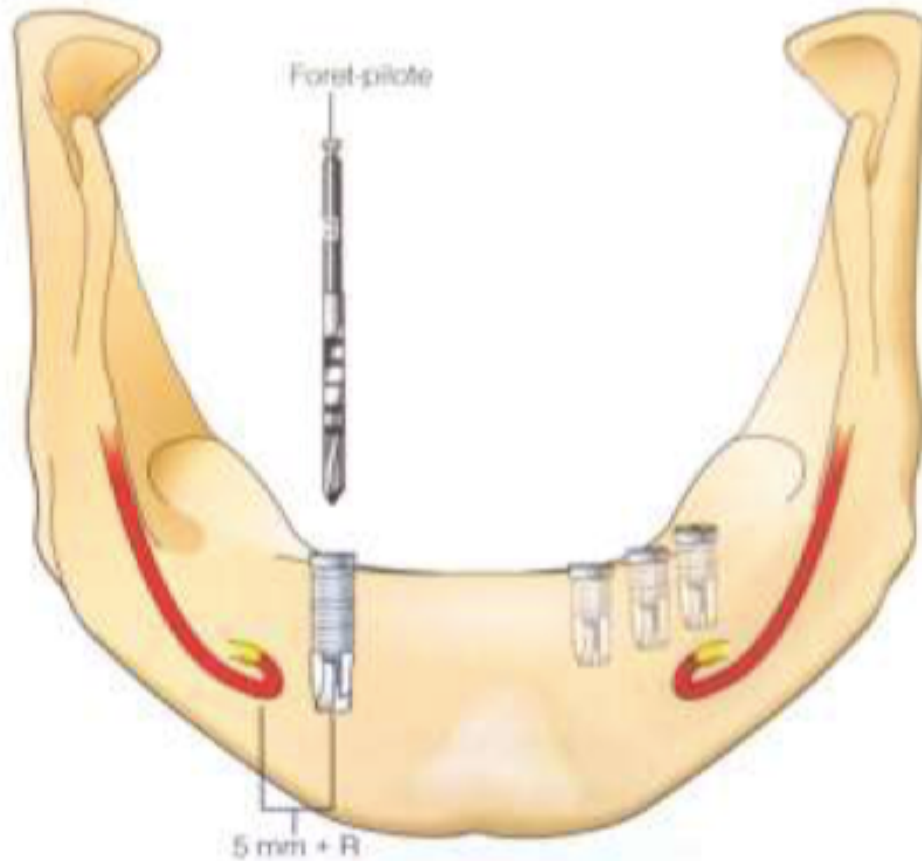
La longueur de l'implant est choisie en fonction du risque anatomique.

- la longueur conditionne la biomécanique
- la profondeur conditionne l'esthétique

La distance de sécurité par rapport au cross du nerf alvéolaire inférieur est de 2 mm au-dessus et de 2 mm en avant.

Il faut faire attention à bien localiser le nerf en décollant le lambeau.

Il est important de savoir que le nerf mentonnier décrit une boucle antérieure qui croise le foramen mentonnier vers le bas et vers l'avant, avant de bifurquer vers l'arrière pour s'en échapper. Le nerf peut être situé plus de 3mm en avant du foramen. Attention donc à la position de l'implant en mésial du foramen si l'implant le dépasse en profondeur. Une distance de sécurité d'au moins 5mm entre la partie distale de l'implant et la partie mésiale du foramen doit être respectée (3mm pour la boucle antérieure du nerf et 2mm de marge de sécurité plus le rayon de l'implant).



**Figure 6 : distance de sécurité à respecter lors de l'implantation dans la région du foramen mentonnier. (14)**

Au niveau du sinus maxillaire, il est bon de rester à 1 mm du plancher sinusien ; la distance de sécurité est donc de 1 mm, mais on peut être 1 mm à l'intérieur du sinus.

Pendant longtemps, le sinus était une zone anatomique à éviter au détriment d'une réhabilitation prothétique de qualité.

Hilt Tatum, en 1980, en véritable précurseur, a montré qu'au contraire le sinus pouvait être utilisé pour étendre les indications d'implantologie en y plaçant l'apex de l'implant ou en y réalisant des apports osseux. En effet, l'engagement léger d'un implant dans la corticale osseuse de la base du sinus va apporter un blocage primaire de meilleure qualité et augmenter le taux de succès immédiat des implants (Wesseling et coll, 1990).

La membrane de Schneider recouvrant le plancher sinusien, a la propriété de se soulever de quelques

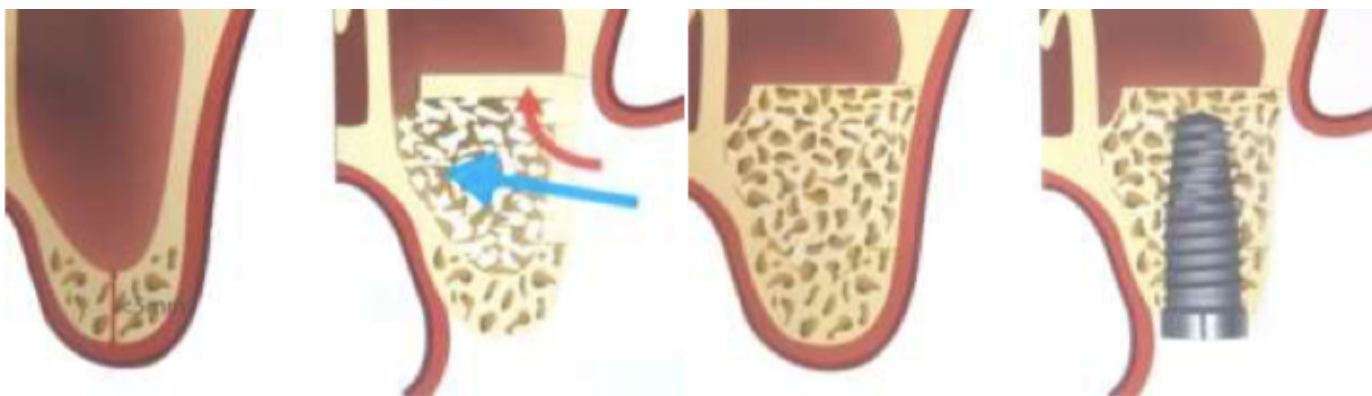


millimètres sans se perforer, permettant ainsi à long terme une néoformation osseuse à l'apex de l'implant. Cependant, une pénétration trop importante d'un implant dans la paroi sinusienne peut entraîner de graves complications (migration implantaire, infection...).

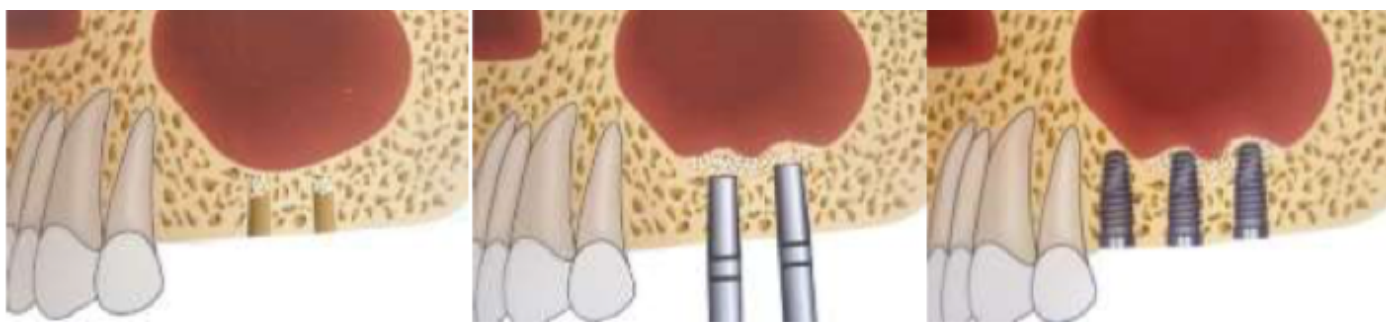
Une chirurgie pré-implantaire d'élévation du plancher sinusien peut être programmée en cas de hauteur insuffisante d'os sous-sinusal (inférieure à 6mm). L'élévation du plancher sinusien ou sinus lift peut être réalisée de deux manières différentes :

- Par voie crestale : technique de Summers (le praticien utilise le site d'ostéotomie pour surélever le plancher sinusien et la membrane de Schneider)
- Par voie latérale (le praticien réalise une fenêtre osseuse latérale afin de placer lui-même l'apport osseux sous la membrane sinusienne).

L'implant peut être posé dans la même séance que la chirurgie lors du soulèvement de sinus par voie crestale, contrairement à celui par voie latérale où une période de cicatrisation de 3 à 6 mois est nécessaire.



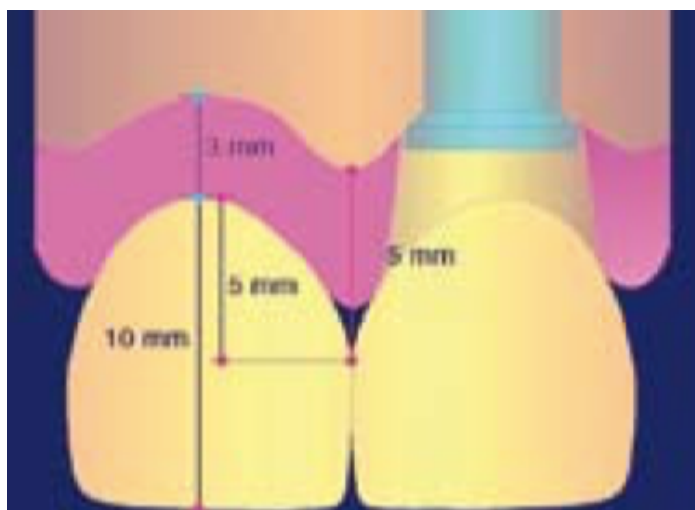
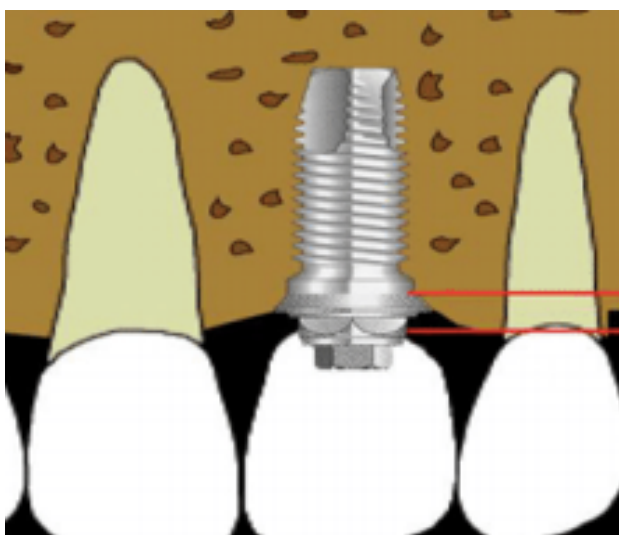
**Figure 7 : coupe oblique avec volume osseux sous sinusien réduit et mise en place d'un comblement osseux par voie latérale. Cicatrisation tissulaire et mise en place d'un implant (14)**



**Figure 8 : Technique de Summers : comblement osseux sinusien par voie crestale, et pose implantaire dans la séance (14)**

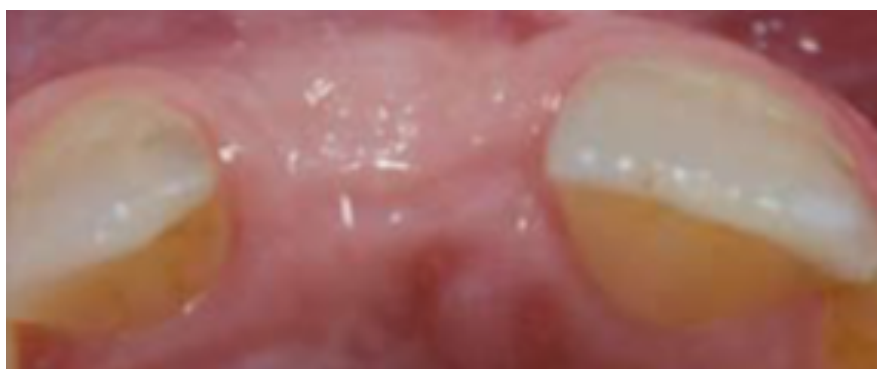L'enfouissement standard d'un implant est de 3 mm par rapport à la Jonction Email Cément JEC des dents adjacentes.

En effet, une bonne profondeur signe une bonne esthétique.

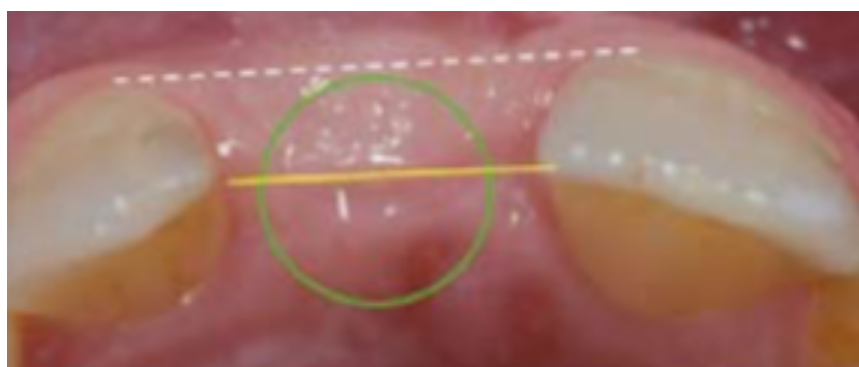


**Figure 9 Figure 10 : enfouissement d'un implant par rapport à la JEC ; schéma de Tarnow modifié.(15)**

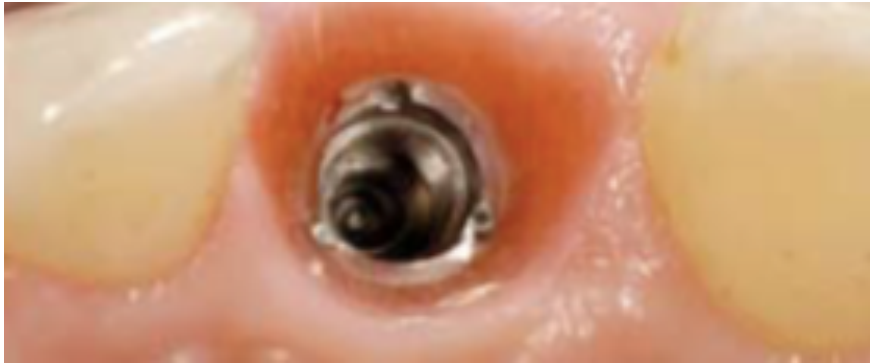Cet exemple extrait du Fil dentaire du docteur Mongeot Marc et Tracol J.J illustre le bon positionnement horizontal, sagittal et vertical. (15)



**Figure 11 : Situation pré implantaire (15)**



**Figure 12 : Règle du positionnement sagittal et horizontal (15)**



**Figure 13 : Bonne position, bonne réaction tissulaire (15)**

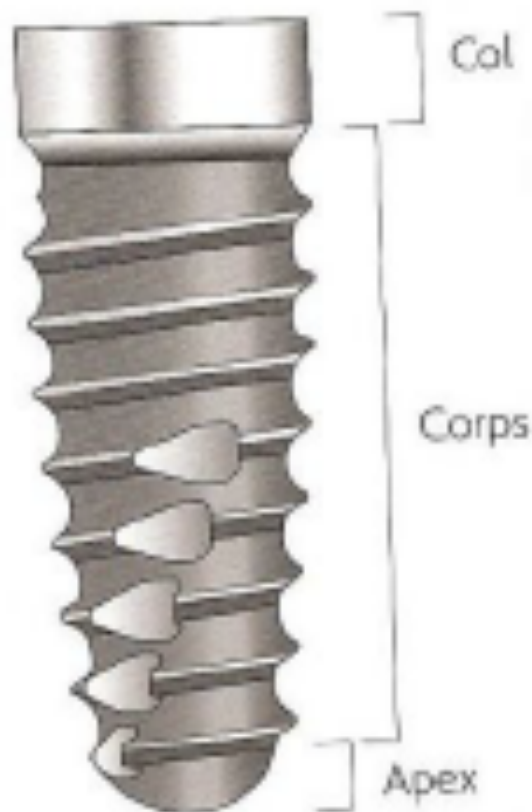
## **D. Choix de l'implant**

Branemark introduit en 1971 les implants à vis.

Mais de nombreux implants ont vu le jour depuis, avec des traitements de surface comme le mordantage ou le sablage pour une meilleure ostéointégration.

### **1. Forme de l'implant**

Un implant se compose de trois parties : le col, le corps et l'apex.



**Figure 14 : description des parties constitutives d'un implant (16)**

### **a) Le col de l'implant**

Le col de l'implant est en contact avec les tissus mous et durs ; et réalise une connexion avec le pilier implantaire.

Sa morphologie, son état de surface et sa hauteur influencent la forme et le choix de l'implant.

Le col est situé dans la partie coronaire de l'implant et est donc en contact avec l'environnement buccal ; dont la salive, porteuse d'éléments constituant la plaque bactérienne à l'origine de phénomènes inflammatoires.

Il existe plusieurs types de cols :

- col droit : utilisé en pratique courante
- col évasé : indiqué en cas d'os de faible densité ; extraction implantation immédiate ; ou une mise en charge immédiate
- col large : indiqué pour le remplacement de molaires sans avoir besoin d'utiliser un implant WP
- col à conicité inversé : le diamètre du col est inférieur au corps
- col intégrant le Platform switching : il existe une discontinuité entre le diamètre du col de l'implant et celui du corps, le col étant inférieur. Cela crée un décalage entre les deux structures qui évite la perte osseuse verticale
- col avec micro spires : permet une meilleure rétention de l'os cristallin
- col trans gingival : jonction implant pilier se situe en juxta gingival

La surface du col implantaire doit facilement être nettoyable, et ne doit pas permettre d'adhésion de plaque.

Les fabricants ont pendant longtemps estimé que le col de l'implant devait être fabriqué poli pour ne pas permettre de dépôts bactériens et préserver la santé de l'implant. Mais, une rugosité est souhaitable afin d'avoir un meilleur ancrage à l'os et à la gencive, et ainsi créer un manchon protecteur et étanche au contact du col de l'implant (17)(18)

Plusieurs études semblent montrer que la présence d'une discontinuité entre le col implantaire et le pilier prothétique (Platform switching) favorise la bonne santé des tissus péri implantaires.

### **b) Le corps de l'implant**

Le corps de l'implant se situe entre le col et l'apex.

Ce corps implantaire est constitué de spires avec des caractéristiques différentes d'un système à l'autre.

Les premiers implants vissés avaient une morphologie de spires homogènes et régulières ; mais de nombreuses études ont fait évoluer ces spires en modifiant la profondeur des spires, leur angulation, la largeur, la topographie du pas de vis entre le col et l'apex.

Ces modifications ont permis une augmentation de la stabilité primaire des implants.

### ***c) L'apex***

L'apex de l'implant se situe dans la partie la plus apicale de l'implant. Elle peut être arrondie ou travaillante :

- apex arrondie : indiqué lorsque l'apex arrive proche d'une structure anatomique tel que le nerf alvéolaire, le sinus.
- Apex travaillant : permet de progresser d'avantage dans l'os en cas d'os dense ou de sous forage.

## **2. Le type d'implant**

### ***a) Titane***

Le type d'implant est choisi en fonction du volume osseux dont on dispose, de l'espace prothétique, et des contraintes mécaniques existantes. Une analyse chirurgicale et prothétique semble donc être indispensable au préalable.

Les paramètres caractérisant un implant sont : la morphologie, le diamètre du col et du corps, la longueur de l'implant, le type de connexion, et la résistance mécanique.

La morphologie d'un implant est définie selon la forme du corps (cylindrique ou conique), la forme du col (cylindrique ou évasé), et son architecture (une ou deux parties).

Ainsi, trois groupes sont identifiables :

- implants coniques (anatomiques) ou cylindriques (standard)
- implants enfouis endo-osseux ou juxta-osseux
- implants non enfouis (supra-osseux)

(1) Premier groupe : implant conique ; cylindrique



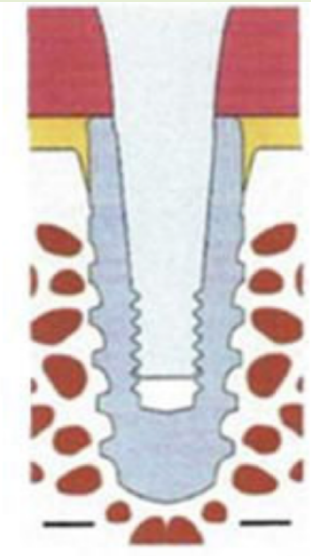

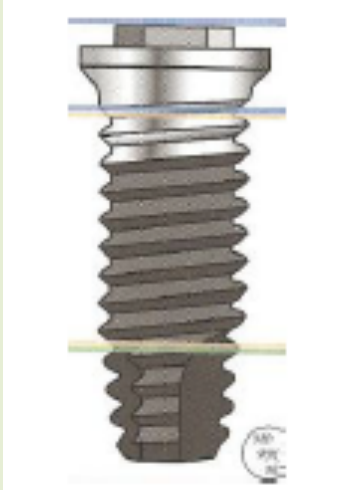
<b>Implant conique ou anatomique</b>	<b>Implant cylindrique ou standard</b>
<ul style="list-style-type: none"><li>- morphologie proche d'une racine dentaire</li><li>- implants auto taraudants</li><li>- la forme conique s'adapte au site du forage</li><li>- meilleure stabilité primaire dans un os de densité faible ou pour une mise en charge immédiate.</li></ul>	<ul style="list-style-type: none"><li>- bon recul clinique</li><li>- implant cylindrique avec un filetage externe sur toute la hauteur du corps de l'implant</li><li>- implant auto taraudant</li><li>- col implantaire évasé ou de diamètre égale au corps</li></ul>
	
<p>Figure 15 : Implants à corps coniques (16)</p>	<p>Figure 16 : Implants à corps cylindriques (16)</p>

Tableau 2 : implants coniques/cylindriques (19)

(2) Deuxième groupe ; implant enfouis

	<b>Endo-osseux</b>	<b>Juxta-osseux</b>
<p><b>Implants enfouis</b></p>  <p><b>Figure 17 : Schéma d'un implant enfoui (19)</b></p>	<ul style="list-style-type: none"> <li>- pas de col implantaire</li> <li>- implant avec des microspires</li> <li>- un implant endo-osseux améliore donc le profil d'émergence en zone antérieure</li> </ul>  <p><b>Figure 18 : implant à microspires (19)</b></p>	<ul style="list-style-type: none"> <li>- implant avec un col lisse</li> <li>- deux cols implantaire existent : droit (Branemark) ou évasé.</li> <li>- Le col lisse doit être au niveau gingival, et la surface rugueuse du corps de l'implant ancré dans l'os.</li> </ul>  <p><b>Figure 19 : implant à col évasé (19)</b></p>

**Tableau 3 : Implants enfouis : endo-osseux/ juxta-osseux (19)**

(3) Troisième groupe : implant non enfoui

**Implant non enfoui : trans-gingivale ou supra-osseux**

- également appelé implant monobloc
- ces implants possèdent un col long qui se prolonge à travers la gencive, avec un pilier supra crestal plus court.
- La forme des implants est semblable aux implants standard
- Simplification des étapes prothétiques



**Figure 20 et 21 : implant transgingival et son schéma (19)**

**Tableau 4 : implant non enfoui : implant transgingival (19)**



**b) Zircono**

Les implants en zircono sont des implants mono corps ou monobloc c'est à dire qu'ils ne présentent pas de connexion. Contrairement aux implants titane constitués d'une partie endo-osseuse (l'implant) et d'une partie émergeant dans la cavité buccale (le pilier), les 2 parties étant reliées par un système d'attachement, les implants en zircono sont formés d'un seul bloc.



**Figure 22 : A gauche : implant monobloc zircono ;  
A droite : implant titane et son pilier (20)**

Ils sont également formés d'une partie endo-osseuse, d'un col et d'une partie secondaire qui est au contact de la cavité buccale et qui reçoit la prothèse. La partie endo-osseuse est rugueuse ; le col et le pilier sont lisses.

Il existe également des prototypes d'implants en zircono en deux parties. Ils ont fait l'objet à ce jour de peu d'études d'évaluation et se sont avérés moins résistants lors d'un test de résistance à la rupture masticatoire que les implants monoblocs.

Leur stabilité biomécanique est pour le moment jugée insuffisante pour un usage clinique, c'est pourquoi ils ne seront pas développés davantage dans cette thèse.



**Figure 23 : A gauche : implant monobloc zircone  
A droite : implant et pilier réuni entre eux par collage (20)**

## E. Choix du matériau implantaire : zircono versus titane

	titane	zircono
Traitement de surface implantaire	Bon traitement de surface implantaire	Traitement de surface de la zircono plus difficile
Ostéointégration	Bonne ostéointégration	Bonne ostéointégration (semblable au titane)
Vieillessement	Pas de phénomènes de vieillessement	Vieillessement de la zircono dans le temps
Taux de survie	Taux de survie élevé (98% à 10 ans)	Taux de survie semble être proche du titane
Module de Young	Absorption des contraintes plus importante que la zircono par un module de Young plus faible.	Absorption des contraintes plus importante que le titane par un module de Young plus élevé.
Recul clinique	Plus grand recul clinique	Pas de recul clinique
Développement/commercialisation	Nombreux implants titane commercialisés avec près de 1300 implants titane différents.	Implants zircono peu développée à ce jour
Cout	Cout plus faible que la zircono (deux fois moins), car elle se trouve en quantité sur notre planète	Cout plus élevé que le titane
Réactions allergiques	Réactions allergiques rares, mais existantes	Pas de réaction allergique ou de cytotoxicité
Poly métallisme	Poly métallisme	Pas de poly métallisme
Adhésion bactérienne	Adhésion bactérienne pouvant causer des péri-implantites.	Pas d'adhésion bactérienne à la surface, donc pas de réactions inflammatoire
Colorations	Coloration grisâtre des tissus mous possible	Esthétique améliorée en présence d'un parodonte fin, de récession gingivale.
Artéfacts lors d'un Scanner/IRM	Artéfacts lors d'un scanner/IRM	Pas d'artéfacts lors d'un scanner/IRM
Micro gaps	Micro gaps possible entre l'implant et le pilier.	Structure monobloc permettant l'absence de micro gaps.
Type de chirurgie	Chirurgie plus invasive, en une ou deux étapes.	Approche chirurgicale peu invasive, car technique chirurgicale sans lambeau (flapless) et implants monoblocs.

Tableau 5 : choix de matériau implantaire : zircono vs titane

### III. La zircone (Littérature scientifique des implants zircone)

#### A. Généralités

##### 1. Définition

La zircone a été découverte en 1789 par le chimiste allemand Martin Heinrich Klapoth.

Il a aussi découvert l'Uranium (1789) et le Cérium (1803).

Le terme Zircone vient de l'arabe Zargon (doré), qui provient de deux mots persans : Zar (or) et Gun (couleur).

Les céramiques classiques sont : le verre, la porcelaine, la faïence.

La zircone appartient à la famille des céramiques. Elles regroupent les composés poly-cristallins obtenus par frittage (agglomération de poudres par chauffage).

Les céramiques regroupent tous les matériaux contenant l'élément chimique zirconium (Zr), numéro atomique 40.

La zircone est située en 4<sup>ème</sup> position dans le tableau périodique des éléments du tableau de Mendeleïev.

Le tableau périodique de Mendeleïev est présenté avec les éléments classés par numéros atomiques. L'élément Zr (Zirconium) est entouré d'un cercle rouge. Les groupes sont étiquetés en haut du tableau : IA, IIA, IIIA, IVA, VA, VIA, VIIA, VIIIA, IIIB, IVB, VB, VIB, VIIB, VIII, IB, IIB. Les périodes sont numérotées de 1 à 7 à gauche. Les lanthanides (La à Lu) sont indiqués par un astérisque (\*) et les actinides (Ac à Lr) par deux astérisques (\*\*).

Figure 24: Tableau périodique de Mendeleïev (21)

Le nom est tiré du zircon minéral, la source la plus importante de zirconium.

C'est un élément qui ressemble à l'hafnium et au titane. La zircone, le titane et l'hafnium, font partie du groupe des métaux de transition. Le zirconium forme des composés inorganiques. (22)

La Zirconie dont la formule chimique est  $ZrO_2$  encore appelé dioxyde de zirconium est un composé inorganique, un solide blanc réfractaire.

La zirconie s'obtient sous la forme d'une poudre blanche après un certain nombre de réactions chimiques et thermiques.

Le dioxyde de zirconium est appelé zirconie, et est souvent utilisé dans l'aérospatiale ou comme outil de coupe dans l'industrie horlogère. Cette zirconie a des propriétés mécaniques exceptionnelles, telles qu'une grande résistance aux rayures et à la corrosion. C'est un produit stable et hautement biocompatible.

La zirconie est utilisée depuis de nombreuses années dans l'industrie notamment en aéronautique et dans les secteurs de la mécanique et de la chimie.

Après de premiers travaux dans les années 60, elle a été utilisée en 1985 comme bio-céramique en orthopédie : tête fémorale pour les prothèses de hanche, prothèse de genou et de doigt ; ce qui la qualifie comme biocéramique inerte implantable.

La zirconie a également été utilisée dans d'autres applications du secteur dentaire : tenons radiculaires, implants, brackets orthodontiques.

Cinq isotopes sont présents naturellement, dont trois sont stables.

Trois phases cristallines différentes sont déterminées: une phase monoclinique, une phase cubique et une phase tétragonale. Ce dernier est celui qui est cliniquement utilisé.

L'yttrium, élément chimique portant le symbole Y et le numéro atomique 39 est ajouté pour la résistance au vieillissement et ainsi Ytria Tetragonal Zirconia Polycrystal (YTZP) est formé.

C'est un matériau bioinerte aux propriétés mécaniques élevées: il est 6 fois plus dur que l'acier inoxydable.

#### **a) Fabrication de la zirconie**

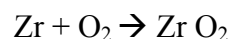
##### **(1) Source et production de la zirconie**

La zirconie minérale se trouve dans les roches volcaniques tel que les schistes, gneiss, granites.

La nature de ces roches nécessite le retrait des éléments indésirables pour obtenir de la zirconie pure.

L'oxyde de zirconium est extrait de deux minéraux naturels : la baddeleyite et le zircon ; qui est la source principale.

Elle est obtenue par une réaction chimique d'oxydation par brûlage :



La céramique zirconie est donc obtenue par décomposition thermique des composés oxygénés du zirconium.

##### **(2) Structure cristalline de la zirconie**

La zirconie est composée de cristaux arrangés en cellules cristallines ; qui selon la température sont répertoriées en trois phases cristallographiques : monoclinique, tétragonale, et cubique.

La zirconie peut exister sous trois structures allotropiques différentes :

- La structure monoclinique en phase monoclinique
- La structure tétragonale en phase quadratique
- La structure cubique en phase orthorhombique

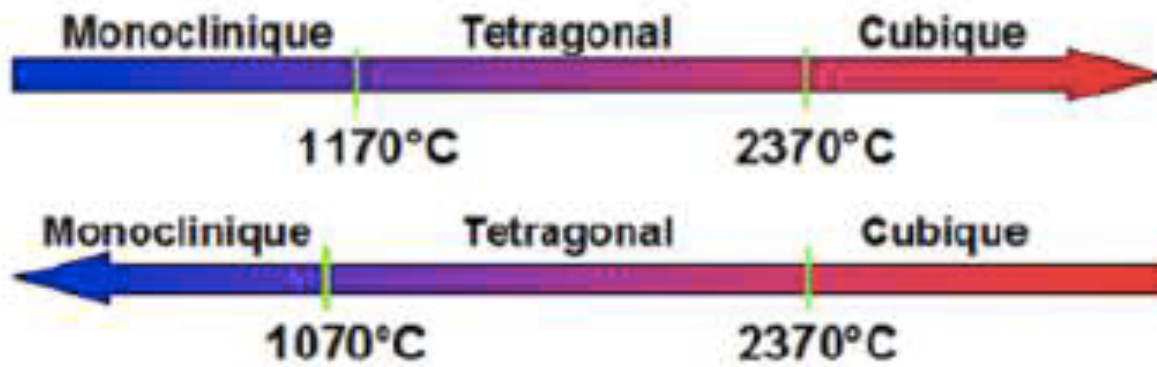


Figure 25: Température de transformation de phases de la zircone (23)

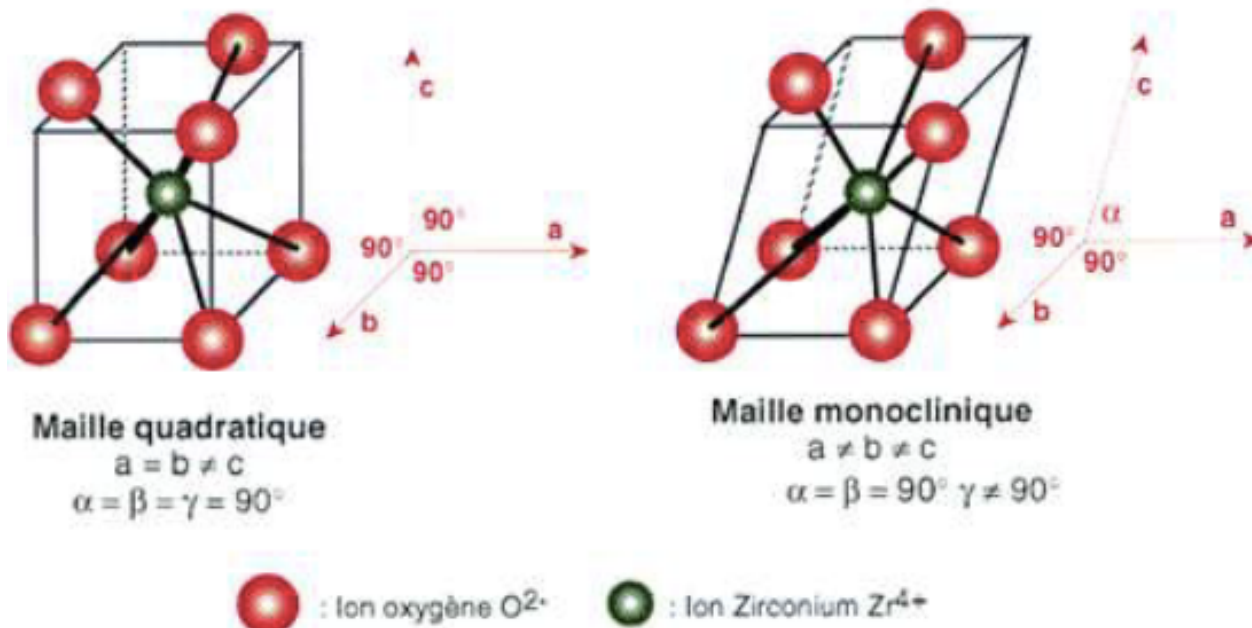


Figure 26 : Schémas des structures cristallographiques quadratique (ou tétragonale) et monoclinique (23)

La cristallographie de la zircone évolue donc en fonction de la température où elle se trouve. (22)(24)

La phase monoclinique stable est la phase de la zircone pure, trouvée à une température allant jusqu'à 1170°C ; elle est principalement retrouvée dans la baddeleyite.

La phase quadratique ou tétragonale est une phase s'observant de 1170°C à 2370°C ; et c'est sous cette forme que la zircone présente les propriétés mécaniques recherchées en odontologie.

La structure cubique s'observe de 2370°C jusqu'à son point de fusion, à savoir 2680°C.

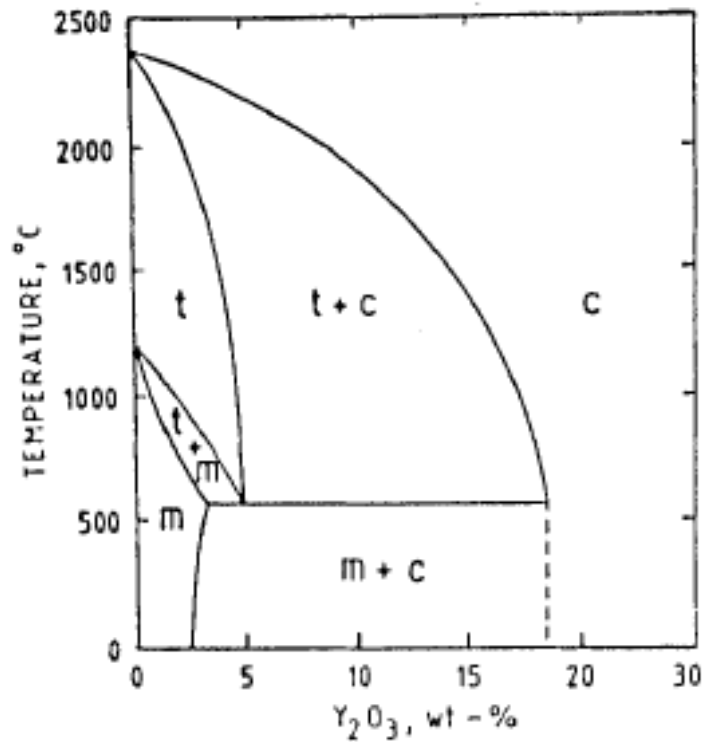


Figure 27 :  $ZrO_2$ - $Y_2O_3$ . Phase diagram : t=tétragonal phase ; m=monoclinic phase ; c=cubic phase (24)

(a) Phase monoclinique :

La zirconite se trouve sous forme naturelle en phase monoclinique.

Les ions  $Zr^{4+}$  sont coordonnés par sept ions  $O^{2-}$ , avec une organisation tétraédrique à côtés parallélépipédiques. Un seul angle est notablement différent des angles dans un tétraèdre.

Sous cette forme, la zirconite ne présente pas de propriétés mécaniques intéressantes.

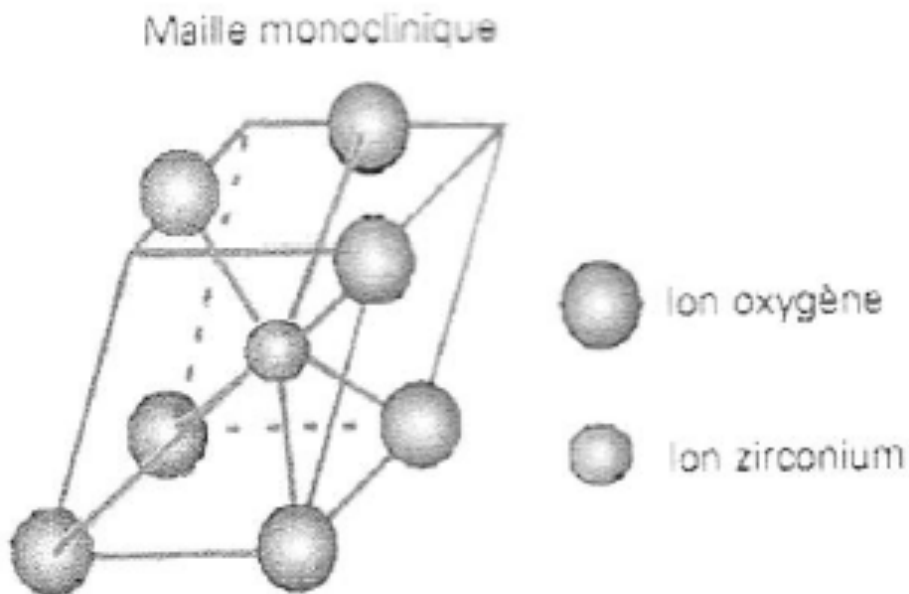


Figure 28 : Cristal monoclinique (25)

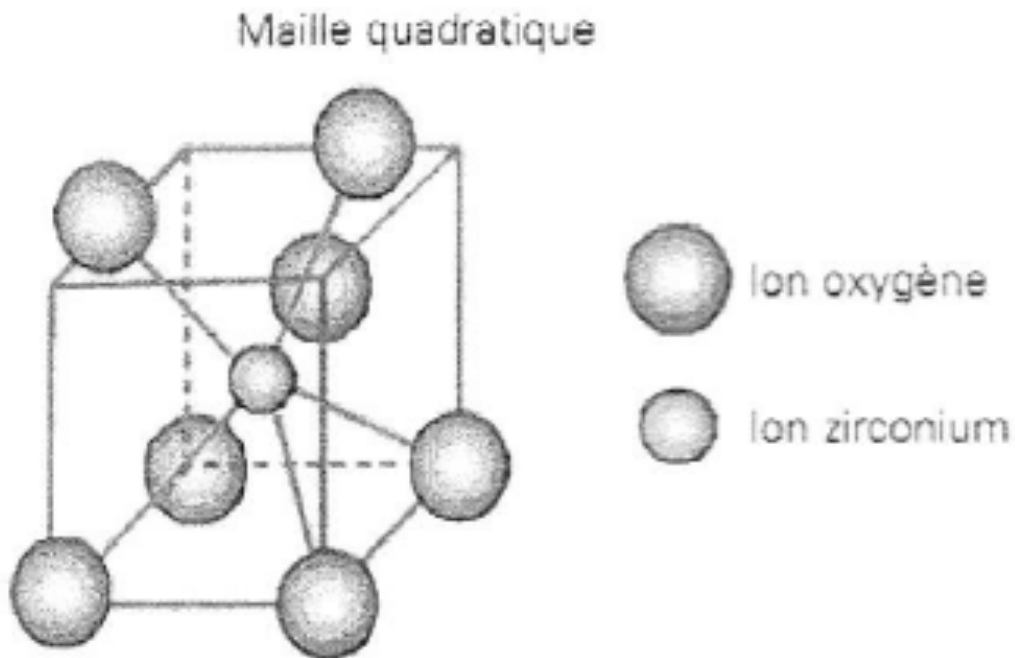
(b) Phase quadratique

La phase quadratique est la phase métastable et la zirconite est organisée en cristaux tétragonaux avec des angles droits. Les ions Zr ont une coordination de 8 :

- 4 ions  $O^{2-}$  forment un tétraèdre aplati
- 4 ions  $O^{2-}$  forment un tétraèdre allongé tourné de  $90^\circ$  par rapport au précédent.

C'est cette phase qui possède des propriétés mécaniques les plus importantes à nos yeux.

Concernant les propriétés optiques : phase tétragonale > phase cubique > phase monoclinique.



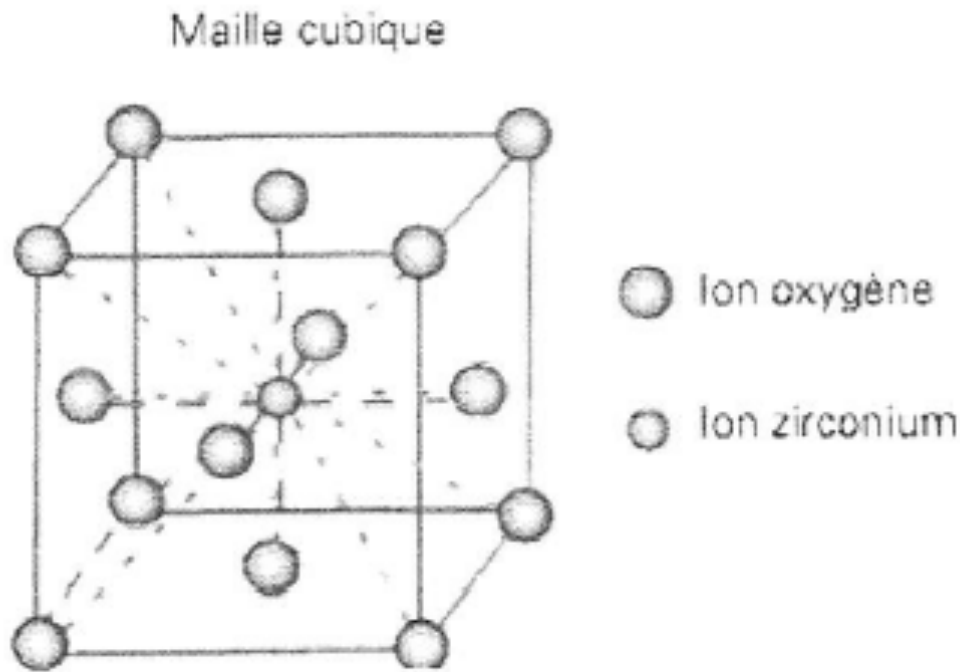
**Figure 29: Cristal quadratique (25)**

(c) Phase cubique

La structure est de type fluorite cubique à face centrée ; chaque ion Zr est entouré de 8 ions O formant deux tétraèdres réguliers.

Sous cette forme, la zirconite ne présente pas de propriétés mécaniques intéressantes.





**Figure 30 : Cristal cubique (25)**

### (3) Stabilisation de phases

La préparation des implants se fait par un procédé de frittage vers 1400-1500°C.

Lors du frittage, le passage de la phase monoclinique vers tétragonale s'accompagne d'une diminution de volume de 5%.

Lors du refroidissement après frittage, on a la réaction inverse : le passage de la phase tétragonale vers monoclinique s'accompagne d'une augmentation de volume de 3 à 5%. (24)

Cette expansion dépasse les propriétés élastiques de la céramique, et l'accommodation de cette dilatation se traduit par des craquelures fragilisant la pièce.

Ainsi, pour conserver les propriétés mécaniques de la zircone, il faudra empêcher la transformation de la phase tétragonale à monoclinique lors du refroidissement, et donc empêcher cette expansion de volume.

L'ajouts d'oxydes comme nous allons le voir permet de stabiliser la zircone à température ambiante.

Deux types de zircone peuvent être obtenus :

- zircone partiellement stabilisée
- zircone totalement stabilisée

#### (a) Zircone non stabilisée

La zircone non stabilisée est soumise lors du refroidissement au passage de phase quadratique vers monoclinique.

Les propriétés mécaniques sont nulles.

(b) *La zircone totalement stabilisée (FSZ)*

Ainsi, en odontologie nous n'utiliserons la zircone que sous sa forme quadratique ou tétragonale.

La zircone pure ne peut pas exister à température ambiante sous sa forme monoclinique.

Pour maintenir la structure quadratique à température ambiante, il est possible de stabiliser la zircone par ajout d'oxydes dits stabilisants ; dont les deux plus courants sont : oxyde d'yttrium ( $Y_2O_3$ ) et l'oxyde de cérium ( $CeO_2$ ).

L'addition d'un faible pourcentage d'oxydes permet de maintenir artificiellement la phase cubique à température ambiante ; on se retrouve alors avec une zircone stabilisée.

Cette zircone en **phase cubique** est appelée FSZ (Fully Stabilised Zirconia).

(c) *La zircone partiellement stabilisée (PSZ)*

Il s'agit d'une zircone stabilisée par des oxydes stabilisants afin d'obtenir une zircone PSZ. (24)

Cette zircone PSZ contient un **mélange de phase cubique et quadratique**.

Une zircone partiellement stabilisée en phase quadratique est encore appelée TZP (tetragonal zirconia polycrystal).

Un nombre et/ou une lettre précédent l'acronyme PSZ pour indiquer la nature et la quantité de stabilisants.

En odontologie, la zircone quadratique est stabilisée par 3% de moles d'oxydes d'yttrium ; donc cela s'écrira 3Y-TZP.

Le terme « stabilisation de la zircone » est un abus de langage ; en effet la zircone fabriquée est métastable, et est maintenue à température ambiante sous sa forme quadratique

Elle devait être en structure monoclinique, mais peut être maintenue sous sa forme tétragonale.

On parle ainsi de PSZ (Partially Stabilised Zirconia) lorsque la zircone est à la fois sous sa forme quadratique et monoclinique.

À la température à laquelle la zircone est frittée (1500 °C), les phases quadratiques et cubiques coexistent.

Si nous maintenons la phase quadratique à basse température, nous obtenons un matériau composé majoritairement de phase quadratique, mais contenant également de la phase cubique, un taux de 15 % environ pour la 3Y-TZP.

La zircone obtenue est alors métastable : tout apport d'énergie (un choc ou une contrainte mécanique par exemple) pourra la faire évoluer vers l'état stable (la phase monoclinique).

La propagation d'une microfissure, apport de l'énergie, et la phase quadratique se transforme immédiatement en phase monoclinique stable thermodynamiquement. Ainsi l'énergie de la fissure est absorbée.

Cette dernière est en même temps «coincée», ce qui la stoppe rapidement. De plus, un gonflement local pince la fissure et sa propagation : la résistance mécanique et la ténacité sont accrues.

## **b) La zircone yttrée 3Y-TZP : fabrication**

Il s'agit d'une zircone stabilisée en phase tétragonale par l'ajout de 3% de mole d'oxyde d'yttrium.

### (1) Le chauffage

Un mélange de zircone et de nitrate d'yttrium suivi d'une augmentation de température aux alentours de 1200°C obtenir la zircone yttrée.

Le nitrate d'yttrium se décompose en laissant une couche d'oxyde d'yttrium autour des grains de zircone.

Une température de 1600°C pendant plusieurs heures permet la diffusion de l'oxyde d'yttrium dans la zircone.

Nous avons précédemment vu que la zircone se présente sous la forme d'une poudre blanche ; celle-ci doit avoir la granulométrie la plus fine possible, et une homogénéité de ses grains parfaite afin d'obtenir une densité de tassement la plus élevée possible.

La transformation des petits grains de la phase tétragonale vers la phase monoclinique est empêchée par l'existence de contraintes exercées par les grains voisins.

La phase tétragonale est maintenue artificiellement.

Si on enlevait la contrainte élastique, la transformation tétragonale vers monoclinique se produirait ; c'est pourquoi la phase tétragonale est appelée phase métastable.

### (2) Le préfrittage

Le préfrittage permet d'obtenir une zircone microporeuse ou « crue ».

Cette étape consiste à cuire des blocs de zircone pressés à une température inférieure à celle permettant d'obtenir une densification totale du matériau.

On élimine ainsi tout l'espace entre les grains, permettant d'obtenir une matière homogène.

On obtient ainsi un bloc homogène, dense avec une bonne cohésion.

### (3) Le frittage

Le frittage a pour but d'obtenir la densité théorique du matériau, un porosité nulle par l'élimination de tous les pores intercrystallins.

La présence de pores résiduels serait un facteur diminuant les propriétés mécaniques du matériau par fragilisation.

On obtient donc une zircone très pure où les contraintes internes sont minimales améliorant les propriétés mécaniques.

### (4) L'usinage

L'usinage est la dernière étape de traitement.

On a deux moyens d'usinages :

- Usinage avant frittage
- Usinage après frittage

	avantages	inconvénients
Usinage avant frittage	<ul style="list-style-type: none"> <li>- cout modéré à la production, et moins de maintenance des machine, car les fatigue moins.</li> <li>- rapidité (environ 15 min)</li> <li>- use moins de fraises diamantées</li> </ul>	<ul style="list-style-type: none"> <li>- retrait et déformation par fluage</li> <li>- retrait d'environ 22%.</li> <li>- Méthodes pour réduire ce retrait existant, mais qui diminuent les propriétés mécaniques</li> </ul>
Usinage après frittage	<ul style="list-style-type: none"> <li>- gestion du retrait éliminée, car a lieu avant le frittage</li> </ul>	<ul style="list-style-type: none"> <li>- cout de production très élevé</li> <li>- production lente (45 min)</li> <li>- fatigue des machines → maintenance accrue</li> <li>- fatigue des fraises diamantées</li> </ul>

**Tableau 6 : avantages et inconvénients de l'usinage avant frittage et de l'usinage après frittage**

## 2. Propriétés de la zircone yttrée

### a) Propriétés physiques

Les propriétés mécaniques compensent les inconvénients de l'alumine.

	Y-TZP	référence	conclusion
densité	6,05 g/cm <sup>3</sup>	Eau : 1 g/cm <sup>3</sup> Titane : 4,5 g/cm <sup>3</sup>	Il s'agit d'un matériau très dense
porosité	0,1%		Faible porosité
Granulométrie	0,2 microns	ISO : <0,6 microns	Très fine granulométrie
Phase monoclinique	1%	ISO : <5%	Bonne propriétés mécaniques
Module élasticité	200 GPa		Déformation élastique importante
Résistance compression et flexion	1200 MPa		Résistance à la compression et à la flexion très importante
tenacité	6 à 10 MPa.m <sup>1/2</sup>		

**Tableau 7 : Propriété physique d'Y-TZP (23)**

Y-TZP possède ainsi de nombreux avantages de par ses propriétés physiques : (26) (27)

- faible porosité
- petite granulométrie
- haute densité
- résistance importante à la compression et à la flexion (28)
- module d'élasticité faible
- bonne tenacité.
- Stabilité chimique

La zircone, électriquement neutre ne peut subir de réaction d'oxydo-réduction et a donc une pérennité dans le temps.

Le vieillissement de la zircone correspond au passage de la phase tétragonale à monoclinique.

La résistance et la stabilité de la zircone stabilisée par de l'oxyde d'yttrium peut être influencée par les étapes de laboratoire notamment de polissage/finition ; mais aussi par les conditions dans la cavité buccale (température, contraintes occlusales, mastication présence de salive). (29)

Cependant, certaines études concluent à une différence non significative entre le groupe témoins et le groupe soumis à des conditions de vieillissement et des contraintes. La zircone conserve donc sa stabilité dans des conditions buccales. (30)

De plus, tout matériau placé dans la cavité buccale va subir une réaction de corrosion ou d'hydrolyse.

Le titane, en réaction à cette hydrolyse, formera une couche de dioxyde de titane de 3 à 5 mm d'épaisseur, alors que la zircone sera soumise à une hydrolyse beaucoup plus lente que le titane.

En effet, la densité de la zircone, et sa transformation de phase font de la zircone la céramique la plus avantageuse avec une corrosion très lente.

Concernant la conduction thermiques des métaux, le titane favorise cette propriété physique par micro dilatation et micro rétraction du métal ; même si cet effet reste très faible sur les implants en titane.

La zircone quand-à elle, a une conduction thermique beaucoup plus faible.

## **b) Propriétés mécaniques (31)**

### (1) Rigidité

La rigidité est définie par son module de Young E qui représente ainsi le rapport entre la contrainte appliquée et la déformation mesurée.

De plus, les céramiques sont dites élastiques fragiles : la déformation est proportionnelle à la contrainte appliquée (caractère linéaire élastique), et lorsqu'on impose des contraintes supérieures à leur résistance mécanique, les céramiques cassent de manière brutale (caractère fragile). A l'inverse, lorsqu'on impose une contrainte supérieure à la limite d'élasticité, les métaux se déforment de manière permanente avant de rompre (plasticité).

On peut donc conclure qu'une forte rigidité entraîne une faible déformabilité sous contrainte.

Voici quelques exemples de valeurs de modules de Young E de matériaux utilisés en odontologie :

	3Y-TZP	alumine	titane	email	dentine
Rigidité (GPa)	220	400	120	84	18

**Tableau 8 : Valeurs des modules élastiques traduisant le degré de rigidité de différents matériaux et tissus (32)**

(2) Dureté

Les céramiques ont une dureté élevée, ce qui traduit une forte résistance à l'abrasion, donc peu d'usure.

Il faudra cependant faire attention aux points de contacts occlusaux avec les dents antagonistes pour éviter l'attrition des dents naturelles.

(3) Résistance à la rupture

Les céramiques sont en général plus résistantes en compression qu'en traction.

La zircone est bien plus résistante que la céramique d'oxyde d'alumine ou que le titane.

Le tableau ci dessous nous montre une résistance à la flexion en faveur de la zircone ; en voici les valeurs :

	3Y-TPZ	alumine	titane
Résistance à la flexion (MPa)	1100	300 à 600	400

**Tableau 9 : Valeurs de la résistance à la flexion traduisant le degré de résistance à la rupture de différents matériaux et tissus. (32)**

La zircone comme toutes les céramiques est un matériau au comportement dit à rupture fragile contrairement aux alliages métalliques comme le titane qui sont des matériaux ductiles c'est-à-dire qu'ils passent par une phase de déformation élastique puis une déformation plastique irréversible. (33) (34)

En 2011, Kohal et coll. ont testé la résistance d'implants monoblocs aux cycles masticatoires. Ils ont conclu que les implants testés étaient capables de résister durablement aux forces masticatoires exercées in situ. (35)

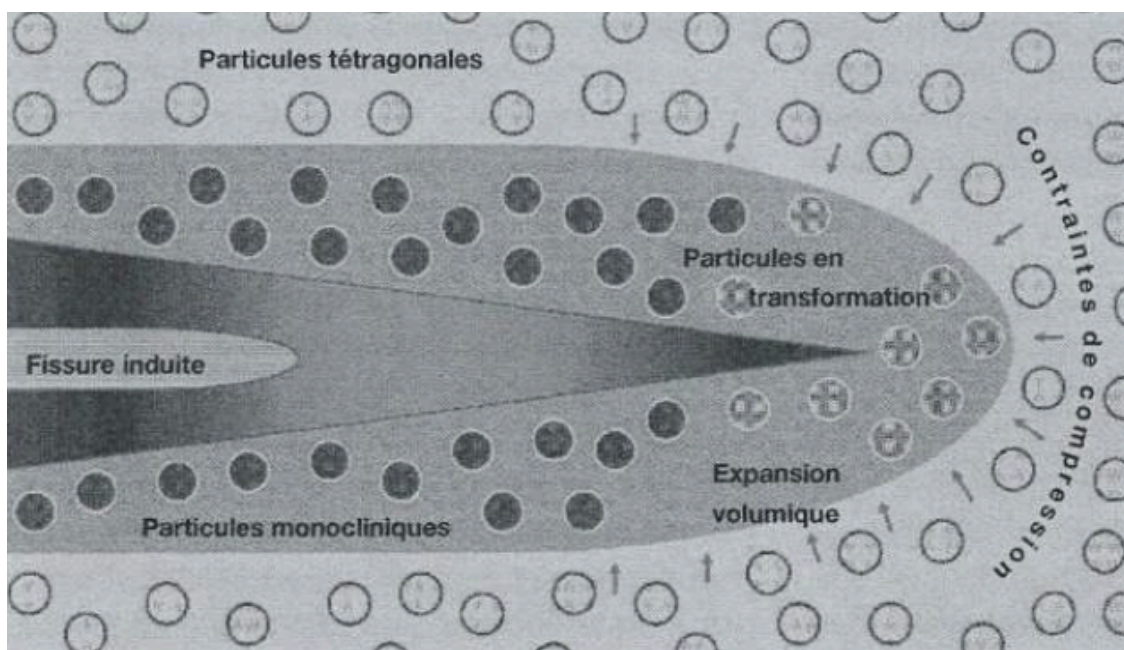
En 2011, Silva et coll. ont testé la résistance à la fracture d'implants monoblocs zircone en comparaison avec des implants titane. Ils n'ont constaté aucune différence quant à l'énergie requise pour provoquer la fracture entre les deux types d'implants. (36)

#### (4) Renforcement par transformation de phases

Comme nous l'avons vu précédemment, l'adjonction d'oxydes d'yttrium permet d'obtenir une céramique précontrainte ; et le fait de maintenir la zircone à température ambiante en phase quadratique améliore les propriétés mécaniques.

Ce phénomène a été découvert par Garvie et collen 1975 lors d'une expérience sur une propagation de fissure au sein d'un matériau. Deux phénomènes se produisent : les grains tétraonaux sont transformés en grain monocliniques par relaxation (il n'y a plus de grains voisins comprimant les autres, et empêchant la réaction) et il y a une expansion volumique des grains de l'ordre de 3% comprimant ainsi les berges de la fissure, et bloquant la propagation de la fissure.

Tout ceci conduit à des contraintes de compression près de la fissure induite. (33)



**Figure 31 : Illustration de la transformation martensitique au cours de la fissure (23)**

Un système d'absorption des chocs est mis en place, car l'énergie en tête de la fissure est consommée, afin d'alimenter la transformation de type martensitique.

La stabilité de phase tétraonale est due à une énergie de surface plus faible que pour la phase monoclinique.

Il faut donc une énergie supplémentaire afin que la propagation de la fissure se produise.

Ce mécanisme d'absorption d'énergie est aussi appelé renforcement par transformation de phases.

Ses propriétés mécaniques élevées sont dues à la ténacité importante de 3Y-TZP.

La zircone stabilisée avec 20% d'oxyde d'yttrium est totalement stabilisée, n'offre pas les avantages d'une céramique précontrainte, et n'a pas la capacité d'absorber les chocs par transformation martensitique (contrairement à la zircone partiellement stabilisée).

→ La zircone est donc un matériau capable de résister aux fissures et donc aux fractures. (36)

## (5) Vieillessement (37) (38)

En 1991, SWAB décrit les 6 étapes principales du vieillissement :

- l'intervalle de température le plus critique dans le mécanisme du vieillissement est compris entre 200 et 300°C
- les effets du vieillissement sont : la réduction de la résistance, la diminution de la dureté et de la densité, et une augmentation de la phase monoclinique.
- La diminution des propriétés mécaniques due au changement de phase tétragonale vers monoclinique se manifeste par des fissures micro et macroscopique au sein du matériau.
- La transition tétragonale-monoclinique commence sur la surface du matériau et progresse dans la masse du matériau.
- La réduction de la taille des grains et/ou l'augmentation de concentrations d'oxydes stabilisateurs réduit le taux de transformation
- La transformation tétragonale-monoclinique est augmentée dans l'eau ou dans la vapeur.

Nous savons que l'eau agit sur un matériau comme un corrosif.

La zircone, comme tout matériau est très sensible à l'eau et donc à la corrosion, étant donné que celle-ci est fortement ionisée.

Au contact de l'eau, 3Y-TZP peut passer de la phase tétragonale à monoclinique.

Cette transformation de phase est aussi appelée « dégradation à faible température (LTD) »

Cependant, la zircone yttrée (3Y-TZP) est la moins sensible des céramiques à la corrosion, et améliore donc le vieillissement du matériau.

La phase monoclinique est la structure stable des céramiques zircone à température ambiante.

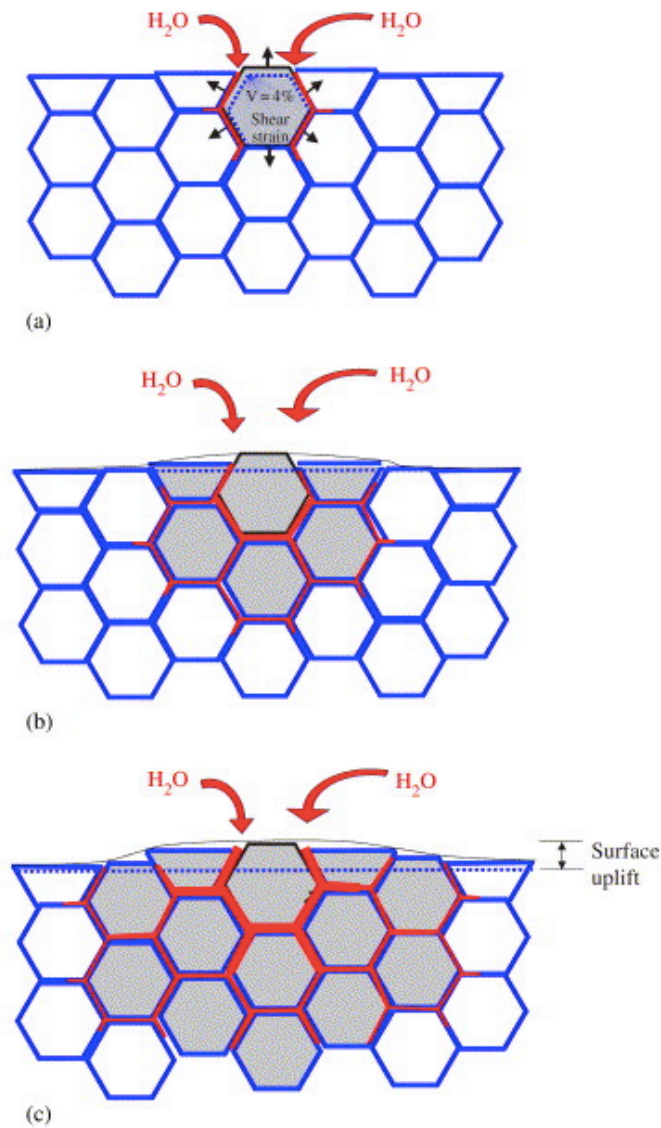
Lorsque celle-ci est stabilisée avec l'oxyde d'yttrium, la céramique de zircone peut conserver sa structure tétragonale haute température, ce qui est métastable à température ambiante. Le vieillissement se produit par une lente transformation de surface à la phase monoclinique stable en présence d'eau ou de vapeur d'eau.

La transformation commence en premier en grains isolés à la surface par un mécanisme de type stress corrosion. (39)

La transformation initiale des grains spécifiques peut être liée à leur état de déséquilibre, c'est-à-dire soit à une taille plus grande (39), un contenu inférieur d'oxyde d'yttrium (39) une orientation spécifique de la surface (40) la présence de résidus stress (39) ou même la présence de phase cubique (41) qui a été sous-estimé dans la plupart de la littérature existante. Schématiquement décrites sur la figure ci-dessous, cette nucléation de la transformation entraîne alors une cascade d'événements qui se produisent de voisin à voisin : la transformation d'un grain conduit à une augmentation de volume soulignant les grains voisins et vers microfissures.

Cela offre un chemin pour l'eau de pénétrer vers le bas dans l'échantillon. La transformation se fait donc par un processus de nucléation et de croissance, bien décrit par Mehl – Avrami – Johnson.





**Figure 32 : Schéma du processus de vieillissement qui se produit dans une section transversale, montrant la transformation de voisin à voisin, b la nucléation sur un grain particulier à la surface, conduisant à la microfissuration et contraintes pour les voisins, (b) croissance de la zone transformée, menant à une vaste microfissuration et rugosité de surface. Les céréales transformées sont gris. Le chemin rouge représente la pénétration de l'eau en raison de la microfissuration autour des grains transformés.(39)**

Le stade de croissance dépend encore de plusieurs modèles de microstructure : porosité, contraintes résiduelles, granulométrie, etc. Il est clair à ce stade que nucléation et croissance seront fortement les processus associés.

Le tableau ci dessous résume l'effet potentiel des étapes de processus différent sur la microstructure de la zircone et par conséquent sur le vieillissement. (39)

<b>Étapes du processus</b>	<b>Effet potentiel sur la microstructure</b>
<b>Poudre initial</b>	Teneur en oxyde d'yttrium et distribution, présence d'additifs (menant à phases secondaires)
<b>Formant</b>	Distribution des pores de poudriers verts et par conséquent porosité des derniers éléments ?
<b>Durée et température de frittage</b>	Densité, granulométrie, quantité de phase cubique
<b>Taux de refroidissement après frittage</b>	Phase de partitionnement, contraintes résiduelles
<b>Isostatique à chaud</b>	Augmenter la densité, assemblage de phases, offres d'emploi de l'oxygène, contraintes résiduelles
<b>Blanchissant</b>	Diminution de lacunes d'oxygène, modification des contraintes résiduelles
<b>Usinage et rectification</b>	Rugosité de surface, contraintes résiduelles, initial contenu monoclinique
<b>Nettoyage, stérilisation</b>	Contenu initial monoclinique

**Tableau 10 : élaboration et mise en forme des implants dentaire zircone. (42)**

On trouvera une comparaison critique des méthodes pour la détermination de la sensibilité du vieillissement de la zircone. (43)

L'analyse de la diffraction des rayons x (DRX) a été utilisée traditionnellement pour suivre quantitativement la transformation. Cependant, cette technique souffre de certaines limites comme une mauvaise précision durant les premiers stades du vieillissement (quand le contenu monoclinique mesuré par DRX est généralement inférieur à 5 %) et l'absence d'informations locales sur le processus de vieillissement. Toutefois, en raison de sa simplicité, cette technique est une première étape pour étudier la sensibilité du vieillissement d'une zircone particulière.

Cette transition tétragonale-monoclinique est ainsi responsable de rugosités, usure, fêlures, fissures, fractures.

Le changement de la taille des grains conditionne ainsi les propriétés mécaniques et le vieillissement de la zircone.


→ Une diminution de la taille des grains réduit la ténacité de la zircone et donc sa capacité à résister à la propagation de fissures, mais améliore sa résistance au vieillissement.

A l'inverse une augmentation de la taille des grains améliore la ténacité du matériau et donc sa capacité à résister à la propagation de fissures, mais diminue sa résistance au vieillissement.

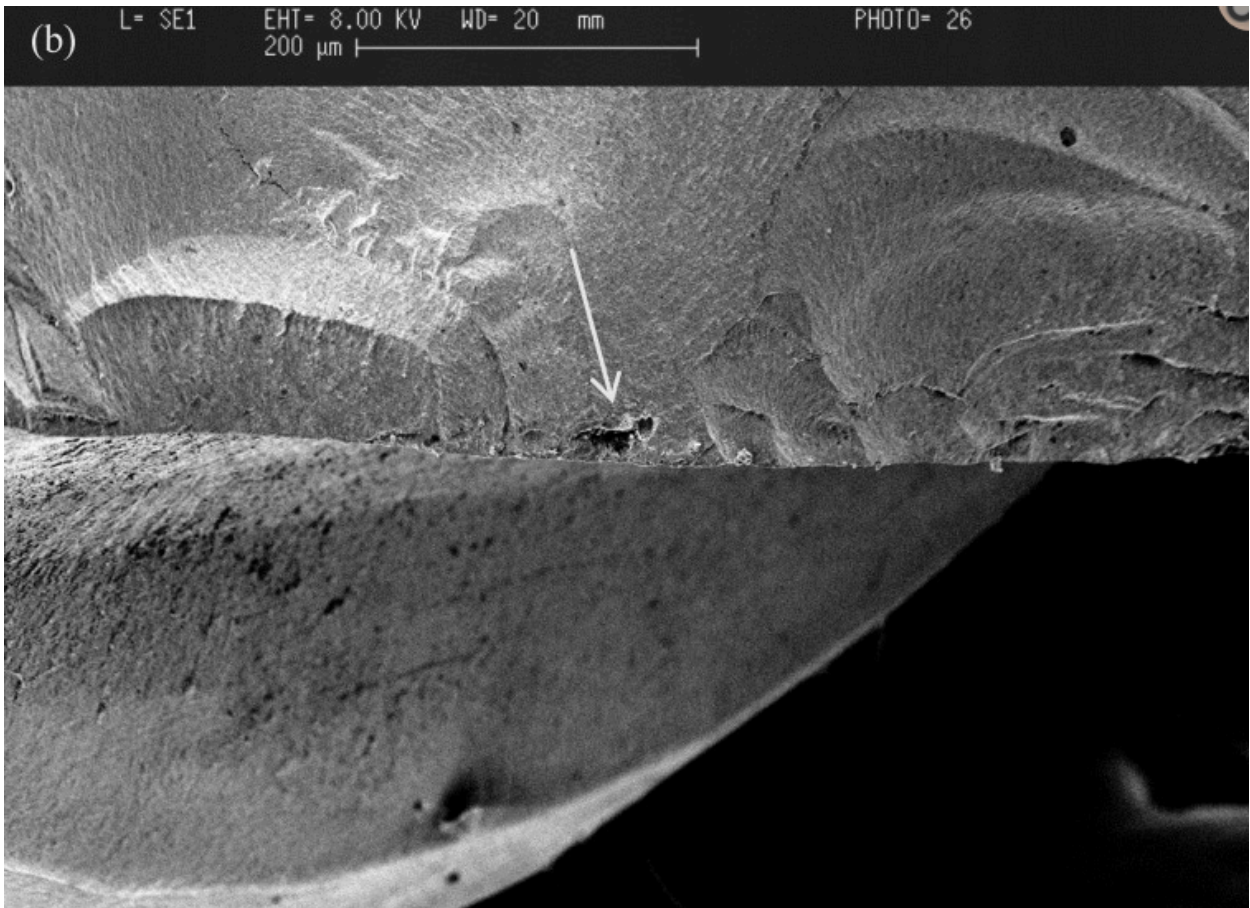

Le vieillissement de la zircone est cause principale d'échecs notamment par le phénomène de dégradation à basse température. (44) (45) (46)


Ces échecs ont été constatés dans les implants orthopédiques ; en effet au début des années 2000, plus de 400 têtes fémorales en zircone ont cassés en raison d'un vieillissement accéléré du matériau. (39) (47)

Une défaillance mécanique peut se produire pendant la mise en place chirurgicale de l'implant ou lors de son chargement fonctionnel avec la prothèse, cela se manifeste par une fracture de l'implant comme on peut le voir sur les figures ci dessous 26 et 27 (48)



**Figure 33 : Des exemples cliniques d'implants zircone fracturés : (a,b) implants fracturés au cours de la chirurgie : (c) les implants fracturées après chargement prothétique. (48)**





**Figure 34 : Images de SEM à différents grossissements de divers fracturé les implants zircone montrant des porosités (flèches blanches) a souligné que la cause de la rupture de l'implant : (a) le facteur de grossissement :  $\times 250$  ; le facteur de grossissement (b) :  $\times 500$  ; (c) facteur de grossissement :  $\times 800$ . (48)**

*c) Propriétés biologiques (31)*

(1) Biocompatibilité

La biocompatibilité se définit comme « la capacité d'un matériau à induire une réponse appropriée de l'hôte dans une application spécifique » selon la European Society of Biomaterials.

Un matériau est biocompatible s'il n'entraîne pas de réaction immunitaire, inflammatoire, allergique ou cytotoxique.

Comparaison de la biocompatibilité des différents matériaux :

	Implants aciers	Implants en alliage métallique	Implants en titane	Implants à bague zircone
biocompatibilité	Aucune biocompatibilité : → péri implantite.	Biocompatibilité possible, mais mauvaise.	Bonne Biocompatibilité	Biocompatibilité optimale

**Tableau II : comparaison de la biocompatibilité des différents matériaux (42)**

De nombreuses études visant à tester la biocompatibilité de la zircone ont été réalisées ; ces études ont faites sur des ostéoblastes, fibroblastes, macrophages, monocytes, et lymphocytes.

En présence de zircone, la prolifération cellulaire et la synthèse de protéines des ostéoblastes sont semblables avec les cellules témoins c'est à dire celles qui n'ont pas été mis en contact avec de la zircone.

En 2008, une étude montre les effets distincts de la composition de surface des implants titane et zircone.

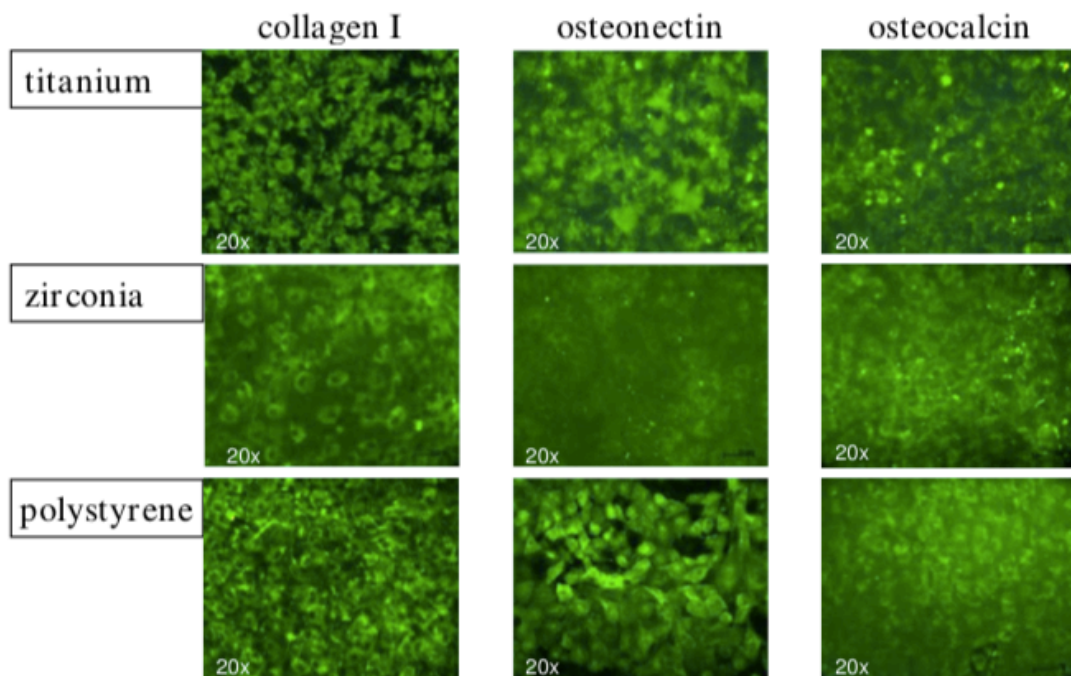
La zircone améliore la prolifération cellulaire de façon significative durant les premiers jours de culture, mais elle n'améliore pas la force d'adhérence. Le titane et la zircone sont semblables en ce qui concerne la synthèse protéique ou l'apparence structurelle des ostéoblastes. (49)

Des observations au microscope électronique ont permis de mettre en évidence un contact étroit entre les ostéoblastes et la zircone : leur morphologie et leur capacité adhésives sont préservées.

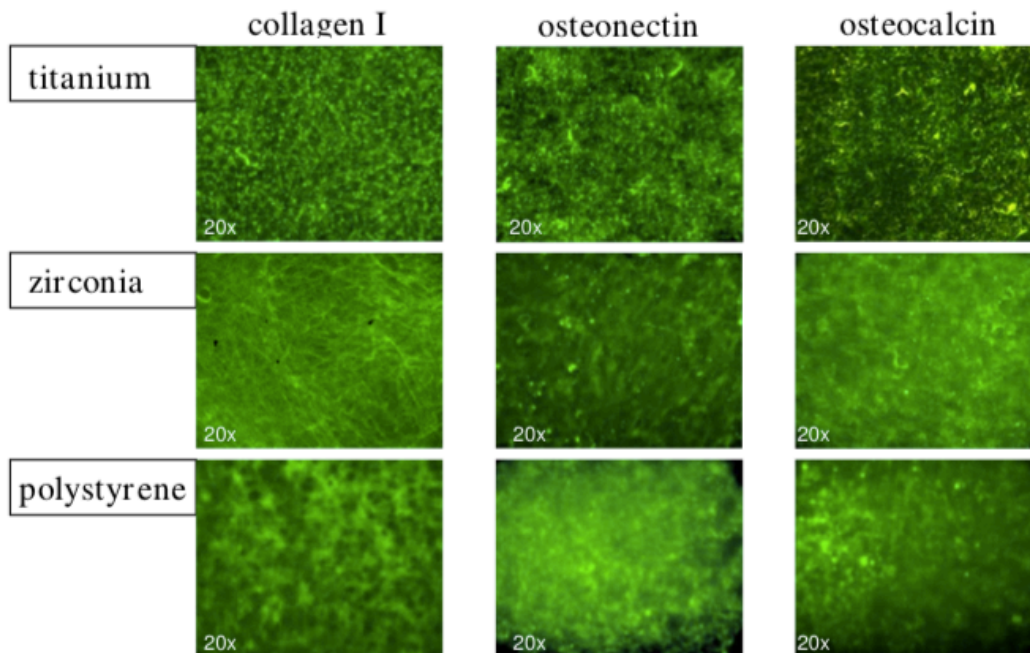
Kohal et al n'ont pas mis en évidence de différence significative sur la production et synthèse d'ostéoblastes entre le titane et la zircone. (50)

Des études par immunohistochimie ont montré qu'en présence de zircone les ostéoblastes synthétisent une matrice extracellulaire riche en protéines (collagène, Ostéocalcine, fibronectine) (51)

Les résultats ont démontré que le taux de prolifération des cellules était significativement plus élevé sur les surfaces de la zircone que sur les surfaces en titane ( $p < 0,05$  ; De Student *t*-test) (49)



**Figure 35 : immunocytochemical analysis of characteristic bone derived proteins. After 7 days extracellular expression of collagen I and osteonectin is evident on all different surfaces examined. Scattered expression of osteocalcin is demonstrated (magnification 20-fold) (49)**



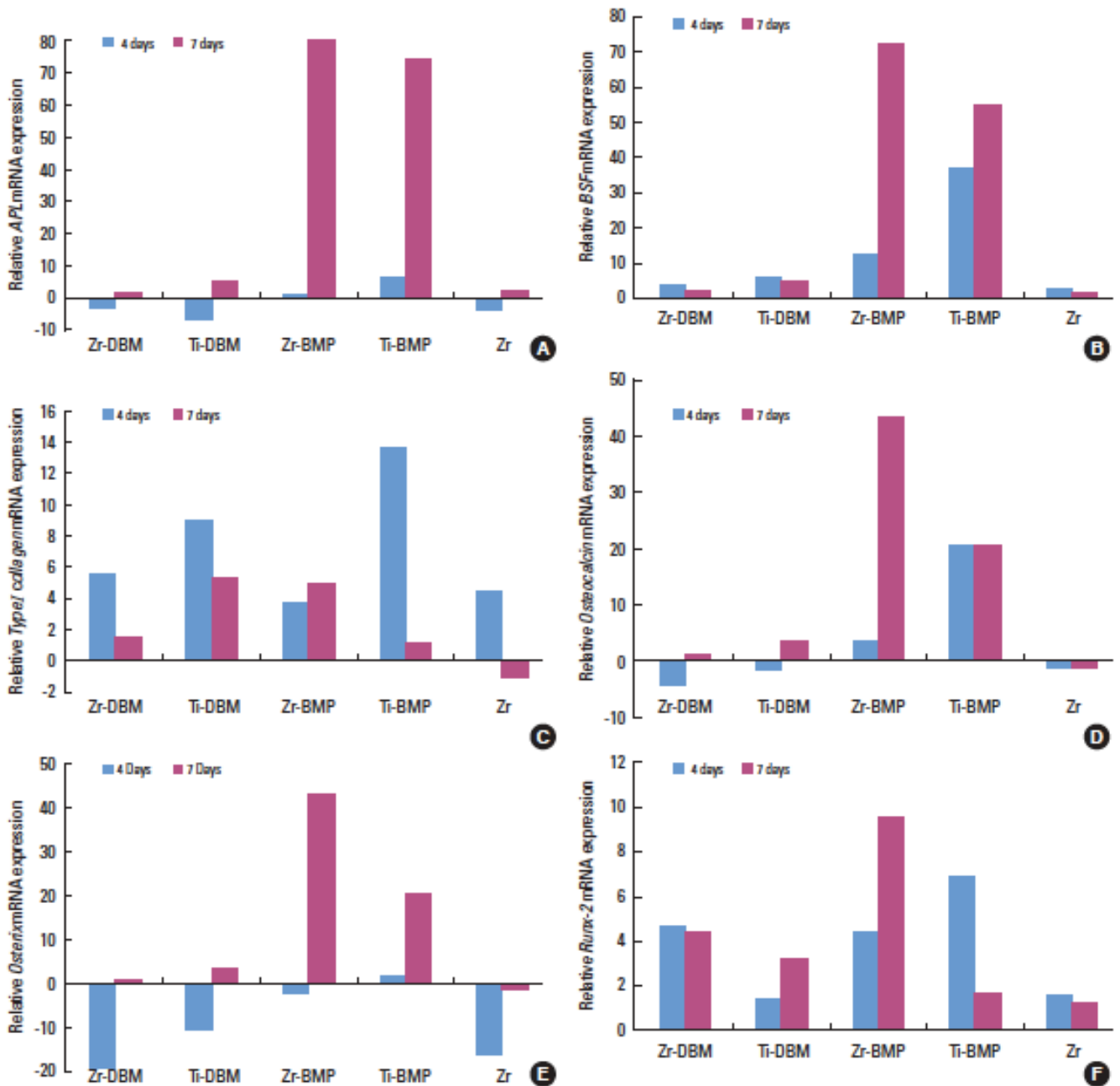
**Figure 36 : immunocytochemical analysis of characteristic bone derived proteins. After 7 days extracellular expression of collagen I and osteonectin is evident on all different surfaces examined. Scattered expression of osteocalcin is demonstrated (magnification 20-fold) (49)**

En 2011, une étude menée par Seung-Hee Han a permis de comparer le comportement des ostéoblastes sur la zircone et le titane mis en culture avec BMP-2 (bone morphogenetic protein-2).

Avec la sialoprotéine osseuse, l'Ostéocalcine, l'expression génique Runx-2 et osterix, l'activité ALPase des cellules sur zircone ou titane avec gel BMP-2 était beaucoup plus élevée que le titane sans gel au jour 7.

Le niveau d'expression génique des cellules cultivées sur la zircone avec BMP-2 était plus élevé que celui sur le titane avec BMP-2 au jour 7. Les données de cette étude démontrent que la fixation des cellules ostéoblastiques et la prolifération de la zircone étaient comparables à celles du titane.

Avec la stimulation de BMP-2, la zircone a un effet plus prononcé sur la prolifération et la différenciation des cellules ostéoblastiques par rapport au titane. (52)



**Figure 37: Expression levels of the osteogenic genes were measured by real-time reverse transcription-polymerase chain reaction and normalized to that of the I&rRNA gene. The relative gene expression level was calculated by the 2 formula and that may be interpreted as the expression of the gene of interest relative to the internal control (I&rRNA) in a treated sample compared with the untreated control (in this study, titanium disc. (A) Alpase. (B) BSP. (C) Type I Collagen. (D) Osteocalcin. (E) Osterix. (F) Runx-2. DBM : demineralized bone matrix. BMP : Bone morphogenic protein. (52)**



Concernant la réponse inflammatoire de l'hôte, Ligare et al se sont intéressés sur la production d'interleukine 1 et 6 (IL1 et IL6), ainsi que sur le métabolisme de l'acide arachidonique. En présence de zircon, il n'y a pas de modification de la synthèse des interleukines 1 et 6, ni du métabolisme de l'acide arachidonique. Ils n'ont pas d'incidence dans les réactions inflammatoires de l'hôte. (53)

Une autre étude menée par Digeti et al en 2010 a montré une activité inflammatoire moins importante autour des vis de cicatrisation zircon comparée à ceux en titane. Les critères de jugements principaux étaient l'activité bactérienne, la densité des capillaires, l'expression du facteur de croissance VEGF. (54)

Carinci et al en 2004 ont montré que la zircon joue un rôle dans l'immunité par la régulation de certains gènes, mais aussi un rôle dans la régulation du cycle cellulaire, et dans la prolifération des ostéoblastes. (55)

Une autre étude menée par Sterner et al s'intéresse à la réponse inflammatoire des macrophages mis en contact avec de la zircon, alumine, et du titane, via l'excrétion du TNF-alpha. Par rapport au modèle témoin, les particules d'alumines provoquent une réponse inflammatoire 4 fois supérieur au groupe témoin, alors que le titane 17 fois supérieur. La zircon quand-à elle ne provoque aucune réponse inflammatoire. (56)

Degidi et coll. ont étudié la gencive autour des coiffes de cicatrisation en titane et en zircon.

Le résultat montre que l'infiltrat inflammatoire est inférieur dans les tissus de l'attache muqueuse à la zircon par rapport aux tissus péri-implantaires des dispositifs en titane. (57)

En 2008, Wiltfang et coll. ont étudié les germes présents dans l'attache gingivale de 24 implants en zircon. Il en ressort une concentration moindre en pathogènes parodontaux dans les poches de sondage autour des implants en zircon par rapport aux implants en titane. (Wiltfang, 2008)

En 2017, une étude menée par Thi Vu Van comparé différents types de surface de zircon : zircon non traitée (Z), zircon dépolie (ZE), zircon avec verre infiltrée (ZG) et zircon verre infiltré dépoli (ZGE). Rugosité, topographie de surface, morphologie de la surface et la dureté Vickers de spécimens ont été évalués. Pour le test de la réponse biologique, fixation des cellules MC3T3-E1 et prolifération sur la surface des échantillons ont été examinés. Le groupe ZGE a montré la rugosité de surface plus élevée ( $R_a = 1,54 \mu m$ ) par rapport aux autres groupes. La dureté du groupe Z a été significativement supérieure à ceux des autres groupes. La fixation des cellules et la prolifération des cellules étaient significativement plus élevées dans le groupe ZGE. La rugosité apparente sur zircon pourrait être faite par traitement après infiltration de verre de mordantage à l'acide. Cette surface a montré la réponse des cellules ostéoblastes sensiblement renforcée. (58)

Les résultats suggèrent que la céramique zircon est biocompatible (59) (60)

## (2) Ostéointégration

Le succès thérapeutique en implantologie repose sur l'ostéointégration; qui se définit comme une connexion directe entre l'implant et le tissu osseux sans interposition de tissus mous.

A l'origine, Branemark définit l'ostéointégration comme une « une apposition osseuse directe sur la surface implantaire sans interposition de tissu fibreux » (1977)

En 1991, Zarb et Albrektsson définissent l'ostéointégration comme « le processus par lequel est obtenue une connexion rigide et cliniquement asymptomatique entre un matériau inerte et l'os. Cette connexion est maintenue sous une charge fonctionnelle.

L'ostéointégration est sous la dépendance de 6 facteurs définis par Albrektsson :

- les matériaux utilisés : le titane est aujourd'hui le matériau le plus utilisé en France.
- La forme des implants : il existe deux formes d'implants : vis ou cylindres. Les résultats ont montré une plus grande stabilité avec les vis.
- L'état de surface : une surface rugueuse par sablage et mordantage permet une meilleure adhérence à la fibrine permettant une meilleure apposition osseuse.
- L'état du site implantaire : les conditions osseuses et muqueuses en bouche.
- La technique chirurgicale : l'os ne supporte pas une température inférieure à 47°, donc le fraisage de l'os ne doit pas dépasser cette température. De plus, les forets doivent être de taille croissante, sous irrigation et à une vitesse inférieure à 1200 tour/min.
- Conditions de mise en charge : à l'origine, Branemark conseillait une mise en charge des implants avec un délai de mise en charge de 3 à 8 mois.

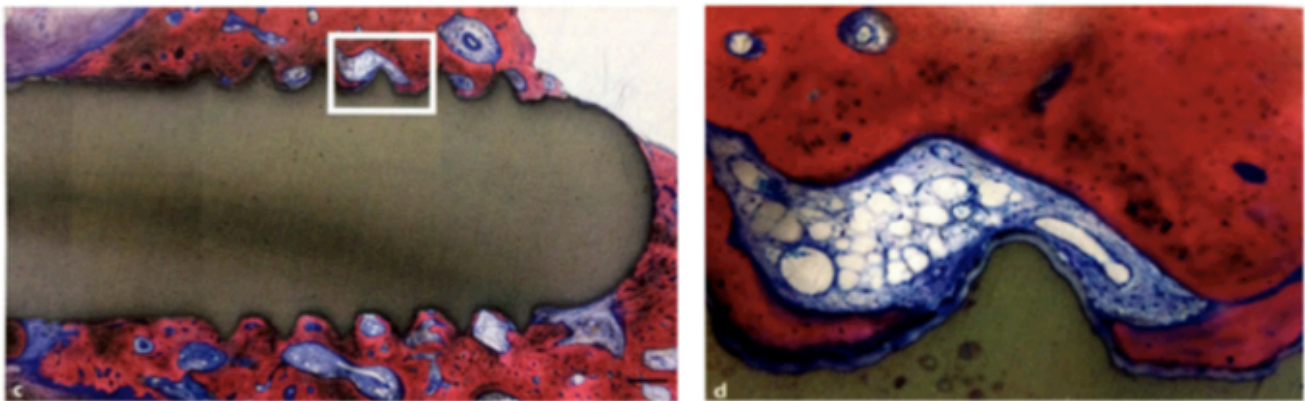
En 1986, Albrektsson, Zarb, Worthington et Eriksson ont défini les critères de succès des implants : (61)

- l'implant doit rester immobile quand celui-ci est testé cliniquement
- à la rétroalvéolaire l'absence d'image radio claire autour de l'implant
- la perte osseuse doit être inférieure à 0,2 mm entre deux séances d'examen espacées de 1 an.
- De nombreux signes cliniques subjectifs et objectifs, persistants et/ou irréversibles doivent être absents : douleur, infection, nécrose tissulaire, paresthésie, communication bucco-sinusienne ou bucco-nasale, effraction du canal dentaire inférieur
- Le taux de réussite à 5 ans doit être de 85% et de 80% à 10 ans pour parler de succès implantaire.

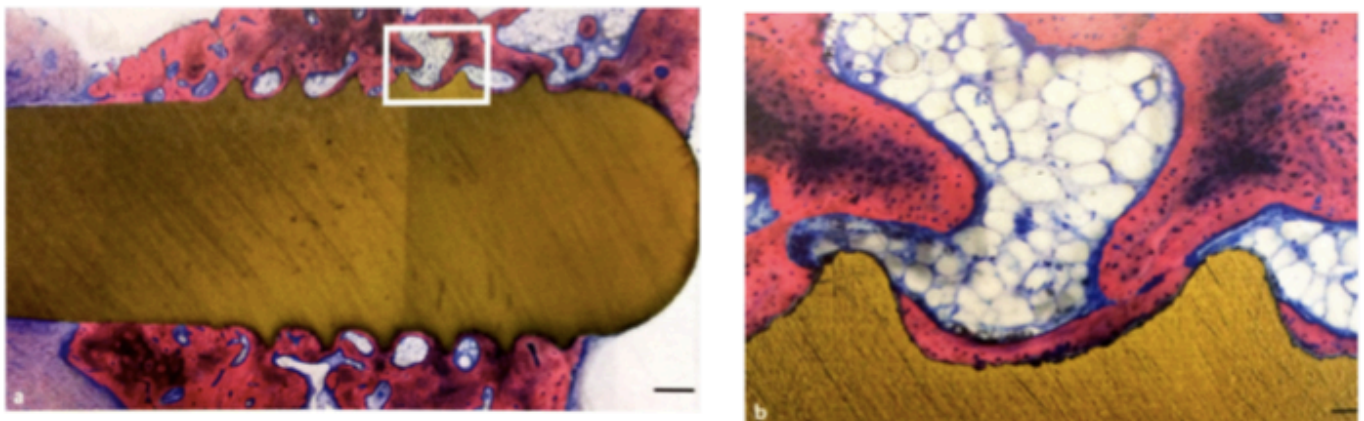
Avant d'aller plus loin, deux termes sont à définir :

- BIC (Bone Implant Contact= contact os-implant) : pourcentage de surface du corps implantaire en connexion directe avec le tissu osseux.
- RTQ (Removal Torque Test) : repose sur la mesure des forces nécessaires au retrait de l'implant hors de l'os. Cela permet d'évaluer la qualité de l'ostéointégration d'un implant. Une valeur importante signifiera un implant mieux ancré dans l'os.

De nombreuses études précliniques d'évaluation de la qualité d'ostéointégration c'est à dire la hauteur de contact os-implant ont été menées pour les implants zircon.



**Figure 38: coupe histologique de l'ostéointégration sur le titane (62)**



**Figure 39: coupe histologique de l'ostéointégration sur la zircon (62)**

L'ostéointégration des implants zircon est prometteuse. (63)

Solazzo et al ont mis en évidence dans leur étude que l'ajout d'un revêtement en zircon à la surface d'un implant titane, placés dans des tibias de lapins, possède un BIC plus important que les implants titane témoins. (64)

Akagawa et al n'ont pas révélé de différence significative de BIC entre des implants zircon mis en fonction (69,8%) et des implants zircon non mise en fonction ( 81,9%) sur des chiens. (65)


En 2011, une étude menée par Andriolotelli a permis de montrer qu'il n'y a aucune différence dans le taux de l'ostéointégration entre les différents matériaux de l'implant (alumine, céramique, zircon, titane) dans l'expérimentation animale. Les implants en alumine, d'après cet examen, ne sont pas une alternative viable aux implants en titane. Actuellement, les données scientifiques et cliniques pour les implants en céramique en général et pour les implants zircon en particulier ne sont pas suffisantes pour recommander les implants en céramique pour utilisation clinique de routine.

La zircone, cependant, peut avoir le potentiel pour être un matériau réussie de l'implant, même si c'est encore non pris en charge par des investigations cliniques. (66) (67)

Des études menées sur la mâchoire de cochons nains par Stadlinger ont comparé l'ostéointégration d'implants titane et zircone, submergés et non submergés.

Pour les implants de zircone et de titane submergés, la surface de l'implant présentait une connexion intime avec l'os voisin, les deux types atteignant un BIC de 53%.

Pour les implants de zircone non submergée, une certaine diminution de la croissance épithéliale crestal a pu être détectée, avec un BIC résultant de 48%. Les valeurs les plus élevées de rapport volume osseux/densité ont été trouvées pour la zircone submergée (80%), suivie du titane (74%) et de la zircone non submergée (63%). Les résultats suggèrent que les implants en zircone et en titane non chargé se sont ostéointégrés de façon comparable, pendant la période de cicatrisation étudiée. (68)



**Figure 40 : Etude de Stadlinger et al :**

**A gauche : implant zircone submergé ; pas de résorption osseuse observée, le contact os-implant est plus intime.**

**A droite : implant zircone non submergé, on observe la prolifération d'un tissu conjonctif autour du col implantaire. (68)**

En 2002, une étude menée sur des implants en titane et en zircon stabilisé à l'yttrium a été menée par Kohal et al. La répartition des contraintes est semblable aux implants titane et aux implants zircon ; elles sont bien réparties tout le long de l'interface os/implant. Ils concluent à une utilisation des implants zircon pour des réhabilitations esthétiques antérieures. (69)

Une étude menée en 2016 a étudié l'ostéointégration des implants zircon en étudiant les cellules géantes multi nucléées (MNGC) au contact de l'os. Bien qu'ils soient présents sur toutes les surfaces d'implants testées, les MNGC n'étaient pas associés à un infiltrat cellulaire inflammatoire ou à une encapsulation fibreuse. Les MNGC étaient moins nombreux sur les implants en titane (plage: 3,9-5,2%) par rapport aux implants en céramique (plage: 17,6-30,3%,  $p < 0,0001$ ).

Même si les valeurs de l'os nouvellement formé et de l'os vierge en contact direct avec les surfaces de l'implant étaient élevées à 4 semaines (tBIC: Ti = 82,3%, TZP = 64,3%, ATZ = 70%), une corrélation négative a été observée des MNGC et de l'os nouvellement formé à la surface de l'implant ( $p < 0,001$ ).

Les différences dans la présence de MNGC et les paramètres BIC entre titane et les implants en céramique semblent être un phénomène cellulaire local qui est restreint à l'interface implant-moelle osseuse et n'affecte pas la formation osseuse péri-implantaire. (70)

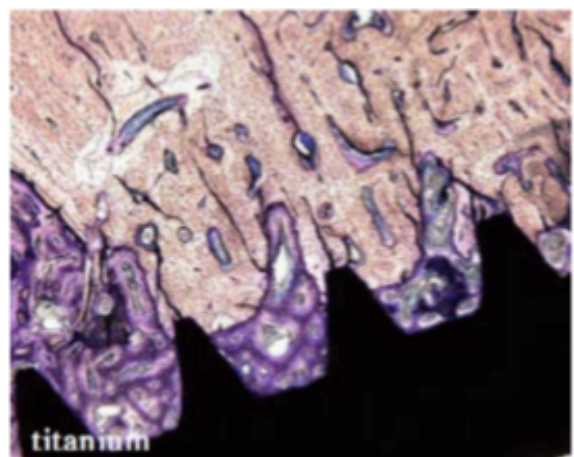
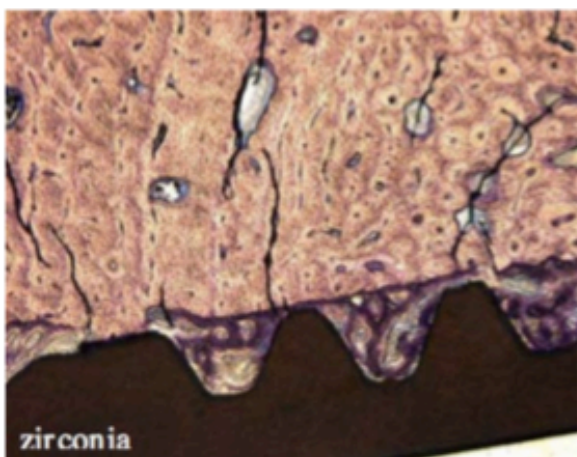
En 2008, Hoffman réalise une étude sur des animaux avec des implants à surface modifiée par sablage et évalue la réponse du tissu osseux autour des implants zircon.

Il conclue que l'apposition osseuse autour des implants en zircon est très prometteuse.

Il n'y a pas de différence significative avec les implants en titane. (71)

En 2008, Deprich et coll. réalisent une autre étude consistant à la mise en place de 48 implants en zircon et en titane dans les tibias de 12 mini-porcs.

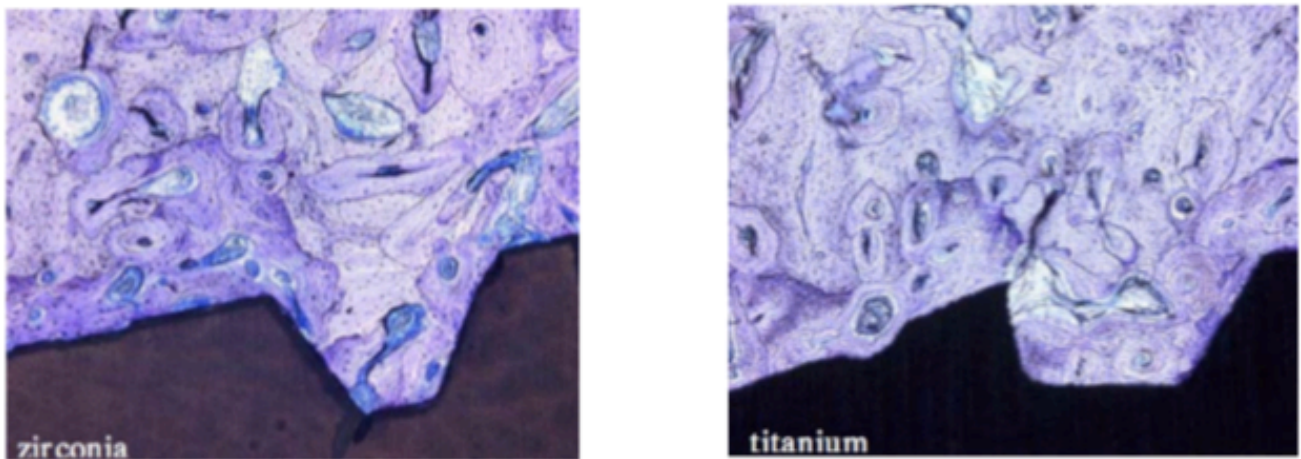
Au bout de une, quatre et douze semaines, les mini-porcs sont euthanasiés (quatre à chaque fois) et les implants analysés au microscope et de manière histologique. (72) (73)



**Figure 41: Coupe histologique de l'ostéointégration des implants zircon (à gauche), et titane (à droite) à quatre semaines. (72)**

Quatre semaines après implantation, on peut observer une néoformation osseuse et un contact proche entre l'os et la surface des deux types d'implants.

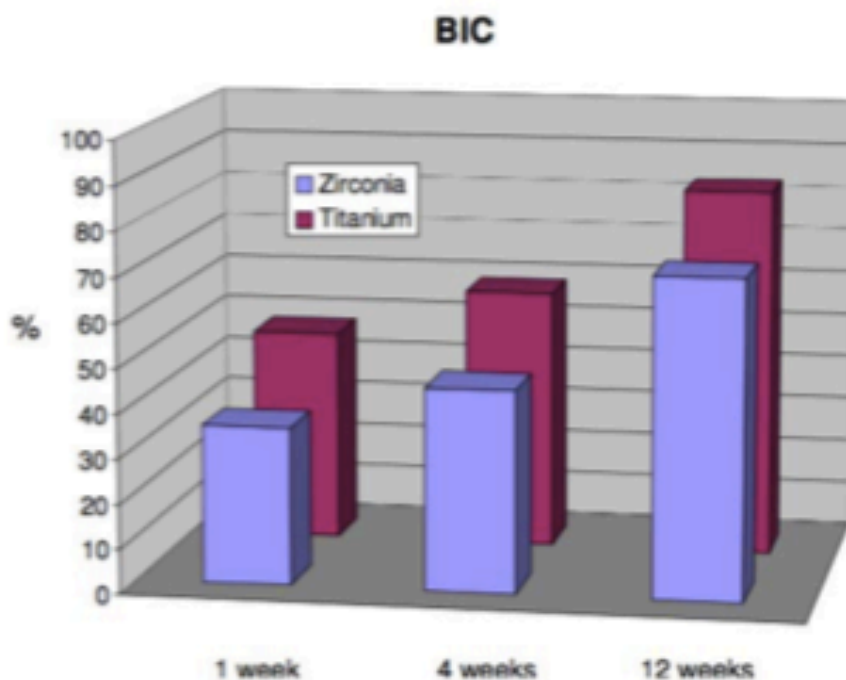
Le taux de contact os-implant pour les implants en zircone est de  $45,3\% \pm 15,7$  et de  $58,6\% \pm 9,5$  pour les implants en titane.



**Figure 42: Coupe histologique de l'ostéointégration des implants zircone (à gauche), et titane (à droite) à douze semaines. (72)**

A douze semaines, on observe un os lamellaire en contact direct avec la surface des implants en zircone et en titane ; aucune réaction inflammatoire et pas différence histologique entre les deux coupes.

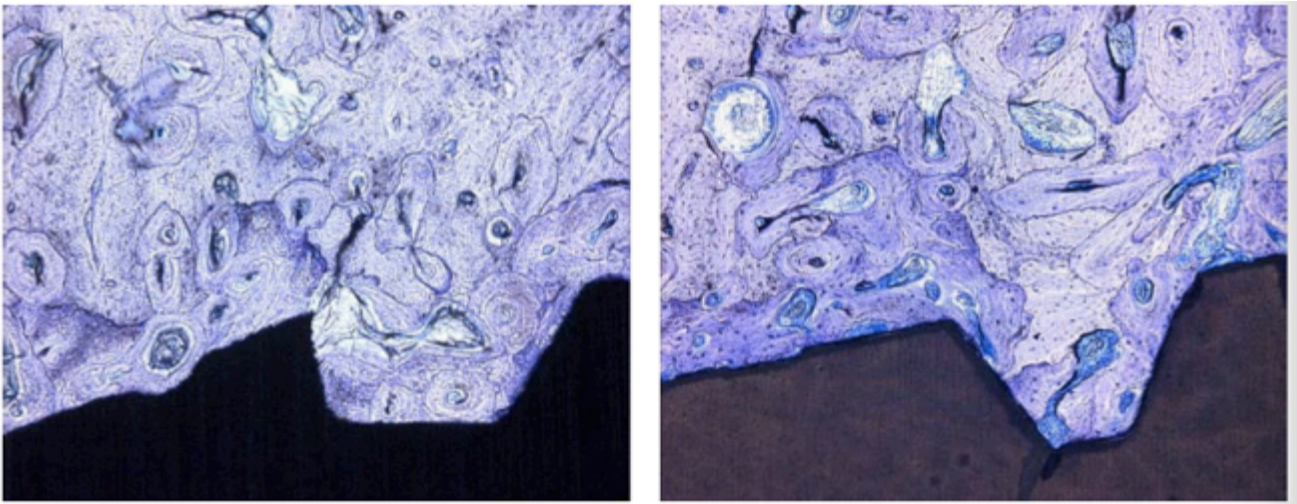
Le taux de contact os-implant pour les implants en zircone s'élève à  $71,4\% \pm 17,8$  contre  $82,9\% \pm 10,7$  pour les implants en titane.



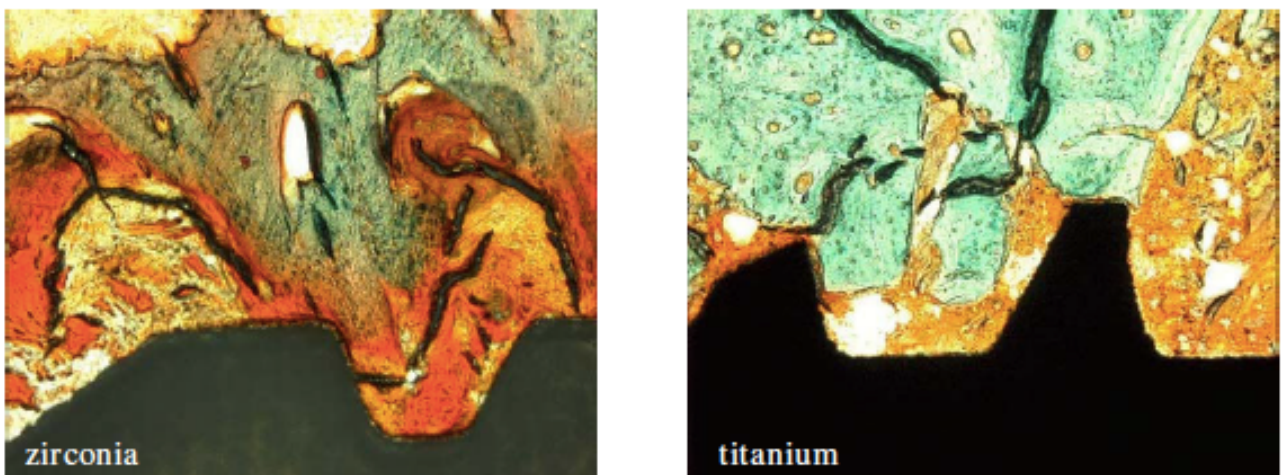
**Figure 43: Diagramme illustrant le taux de contact os-implant à 1, 4, 12 semaines pour les implants en zircone (en violet), et en titane (en rouge) (72)**

L'étude conclue qu'il n'existe aucune différence significative concernant l'ostéointégration des implants titane et zircone et que le taux de contact os-implant entre les implants en zircone est comparable à celui des implants en titane. (72) (73)

En 2008 et 2009, deux études menées par Deprich et al, ainsi que Gahlert et al montrent qu'il n'existe pas de distinction entre l'ostéointégration des implants titane et zircone. (72) (74)



**Figure 44 : Etude de Deprich et al :**  
**Coupes histologiques montrant le contact intime entre l'os et l'implant à 12 semaines d'observation.**  
**Implant titane à gauche ; et implant zircone à droite. (74)**



**Figure 45: Micrograph showing matrix-rich regeneration tissue (orange) between the implant and bone (green).**  
**Zirconia implant (left), Titanium implant (right) (Masson-Trichrome-Goldner, 100-fold). (73)**

Cet auteur compare dans une même étude l'ostéointégration des implants zircone usinés, des implants zircone sablés, à des implants titane sablés puis mordancés (technologie SLA) sur des cochons nains.

Une apposition osseuse est observée et des implants sont soumis au test de dépose RTQ.

Dans cette étude, les implants titane présentaient un RTQ plus élevé que les implants zircone.

Cependant, les implants zircone mordancés ont une meilleure ostéointégration que les implants zircone usinés.

Les auteurs concluent à l'importance du traitement de surface des implants, mais aussi par l'utilisation de ces implants en zone esthétique antérieur. (74)

Zechner et al montrent que le traitement de surface des implants accélère l'apposition osseuse, et permet donc une meilleure stabilité primaire à court terme.

Un implant zircone lisse représente un inconvénient. (75)

Lee et al en 2009 compare les implants TiUnite et ZiUnite et évalue la réponse du tissu osseux autour des implants en mesurant le pourcentage de contact os/implant.

Les surfaces TiUnite et ZiUnite ont un excellent résultat concernant l'ostéointégration ; il n'y a pas de différence significative entre les différentes surfaces d'implants. Les dépôts de CaP nanostructuré n'apportent aucune amélioration. (76)

En 2017, Hafezeqoran et Koodaryan ont mené une étude pour comparer le contact os-implant (BIC) avec les valeurs de couple de retrait (RTQ) des implants dentaires en titane et usiné. Aucune différence significative dans les valeurs BIC a été observée entre le titane et les implants zircone usinée ( $p = 0,373$  ; 95 % CI :-0.166 à 0,443). Les implants zircone non modifiées ont montré des valeurs BIC favorables par rapport aux implants zircone à surface modifiée ( $p = 0,021$  ; 95 % CI :-0.973 à -0.080). (77)

En 2012, Hoffmann et coll. réalisent une étude sur les lapins dans laquelle ils mesurent le contact os-implant à six et douze semaines avec des implants ayant différents états de surface.

Les implants en zircone frittés ont un BIC à 6 semaines de 33% et un BIC à 12 semaines de 34%.

Les implants en zircone à surface modifiée au laser ont un BIC de 40%, et de 44% à 12 semaines.

Les implants en zircone sablés ont un BIC de 40% à 6 semaines, et de 41% à 12 semaines.

Les implants en titane mordancés ont un BIC de 34% à 6 semaines, et de 35% à 12 semaines. (78)

En 2014, G de Manzano et son équipe montrent que les différences significatives en termes de BIC et RTQ étaient attribuables aux différents traitements de surface et microporosités des surfaces de l'implant, pas aux matériaux eux-mêmes (zircone ou titane). Les valeurs pour les BIC et RTQ des implants zircone dans la plupart des études analysées ne montrent pas de différences significatives par rapport aux implants en titane. (79)

Il ressort de la littérature récente que les qualités d'ostéointégration d'implants en zircone à surface rugueuse sont comparables à celles d'implants en titane.

Les surfaces micro-rugueuses ont abouti à une ostéointégration des implants zircone avec des taux de succès de 95% ; ces résultats étant considérés comme la norme sur titane.

Une autre étude menée par Bachle et al a été réalisée dans le but d'étudier le comportement de CAL72, qui est une cellule proche de l'ostéoblaste humain ; mis en culture avec des implants zircone usinées, implants zircone stabilisées, implant zircone sablés et mordancées, et implant titane sablé et mordancé ; qui est notre implant témoin. Aucune différence significative n'a été démontrée entre les implants zircone et titane au 6 et 12<sup>ème</sup> jour.



Néanmoins, une prolifération cellulaire plus importante est observée pour les implants zircone traités par sablage et mordantage, par rapport aux implants zircons usinés. (80)

Fergusson et al dans une autre étude analysent les propriétés mécaniques de six surfaces implantaires ; et ils ont conclu que la zircone avait le résultat le plus faible. Le RTQ semble donc être amélioré après modification de l'état de surface des implants zircone ; mais sans atteindre les valeurs du RTQ observées avec le titane. Les auteurs ont conclu que les résultats obtenus avec la zircone sont suffisants pour obtenir une stabilité primaire. (81)

En 2017, Martins R et son équipe ont réalisés une étude comparant l'ostéointégration des implants zircone usinés contenant de l'oxyde d'yttrium (M -Y-TZP) avec usinés (M-Ti) et les implants en titane (GAR-Ti).

Tous les implants étaient favorables à la formation osseuse et donc promouvoir la stabilité primaire. La formation osseuse autour du filetage est plus rapide dans le GAR-Ti et M -Y-TZP implants que dans les implants de M-Ti, mais le remodelage de l'os limité avec M -Y-TZP implants au fil du temps peut avoir des effets importants sur la stabilité secondaire, ce qui suggère la mise en garde pour son utilisation comme un substitut alternatif aux implants en titane.(82)

### (3) Toxicité et allergie (83) (84) (27)(85)

Les recherches de Josset ont montré une absence de cytotoxicité de la zircone au contact de tissus osseux humain.

D'autres études ont confirmé l'absence d'effet cytotoxique de la zircone par une prolifération et différenciation des ostéoblastes semblables aux cellules témoins.

En présence de zircone, les lymphocytes, monocytes et macrophages n'entraînent ni toxicité, ni réponse inflammatoire de l'hôte.

La prolifération et la différenciation des ostéoblastes en présence de zircone ont été évalués et confirment l'absence de cytotoxicité. (86) (87)

Les résultats sur les fibroblastes, les lymphocytes, les monocytes, les macrophages, le tissu conjonctif, les tissus immunologiques et osseux ont révélé que les diverses formes de zircone testées sur des tissus in vitro n'induisent aucun effet indésirable ou effets toxiques globaux. (88)

Des tests in vitro ont montré que la zircone yttrée pouvait être utilisée en odontologie par son absence d'effet toxique, mutagène, et oncogène.

### (4) Propriétés thermiques, électriques et optiques

Les céramiques sont, en général, de mauvais conducteurs thermiques et électriques ; ceci peut donc expliquer l'absence de corrosion par galvanisme ou électrochimie dans la cavité buccale.

#### (a) Inertie chimique (27)

Les céramiques sont quasi électriquement neutres ; elles présentent une inertie chimique. Ceci est dû aux liaisons covalentes qu'elle possède ; elles présentent donc une grande stabilité chimique.

(b) *Prolifération bactérienne (27)*

Le titane provoque de petites érosions érythémateuses de l'épithélium sulculaire, mais n'engendrent aucun processus inflammatoire.

Des études réalisées à la surface d'échantillons en zircone et en titane de rugosité similaire, montre une plus grande colonisation bactérienne pour les échantillons en titane.

Les échantillons en zircone entraînent une moins grande réaction inflammatoire. (89) (90) (91)

Lorsque l'adhésion de la plaque a été étudiée plus en détail, seulement quelques tiges courtes ont été trouvés sur les surfaces de zircone ; les micro-organismes n'ont pas été détectés. (92)

Il a également été constaté que l'adhésion précoce et la colonisation des bactéries sur les surfaces en zircone était beaucoup moins importante que sur les surfaces en titane.

Ces caractéristiques conduisent à une cicatrisation favorable et nette des tissus mous autour de la zircone. (93)

L'acceptation tissulaire de la zircone est bien plus grande que le titane.

En effet, en cas de contact tissu conjonctif-zircone, un cerclage plus serré et donc plus efficace se met en place.

Si la partie trans gingivale d'un implant est recouverte de zircone, l'accroche bactérienne sera plus difficile, et permettra un meilleur nettoyage que le titane.

L'hygiène bucco-dentaire reste primordiale et le patient doit être motivé à une hygiène bucco dentaire rigoureuse.

(c) *Esthétique/optique*

Le titane ne permet aucune diffusion de la lumière, provoquant ainsi des propriétés optiques nulles.

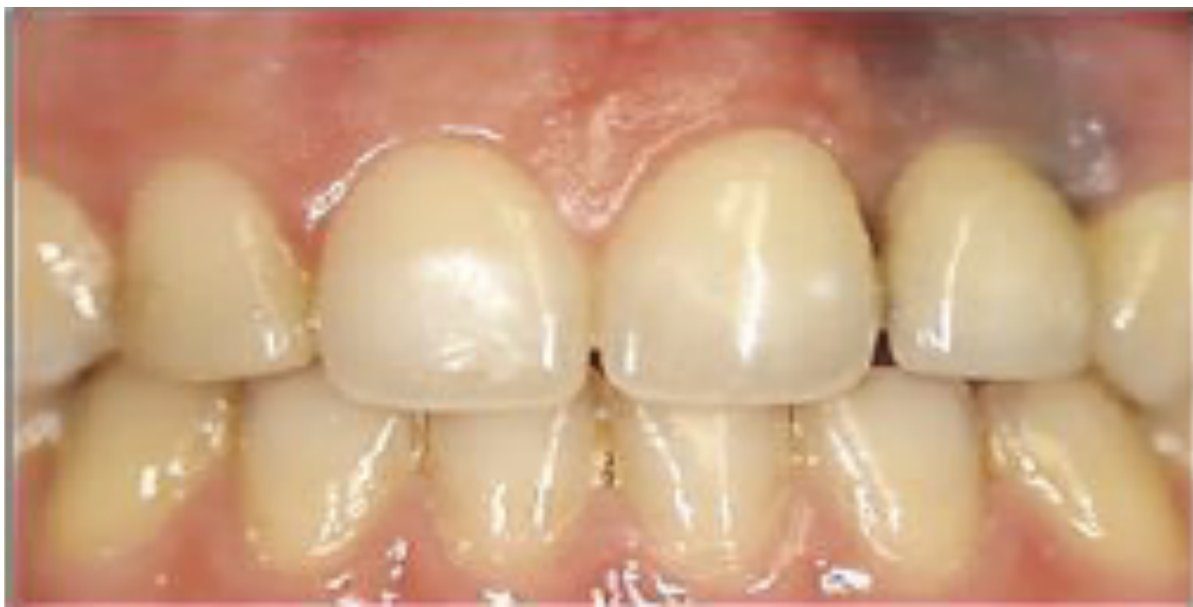La zircone s'intègre parfaitement dans la cavité buccale du fait de sa couleur blanche.

Celle ci peut être de deux types :

- HIP : elle sera opaque, blanche, permettant à la lumière de se réfracter. On obtient ainsi un rendu gingival plus naturel que le titane et sans coloration grisâtre.
- Infiltrée de phase vitreuse : la zircone est translucide, permet de réfracter la lumière, mais modifie aussi la colorimétrie.

Il est tout de même important de noter que le positionnement spatial de l'implant joue un rôle primordial dans la réussite esthétique du projet thérapeutique.

Lorsque les tissus péri-implantaires sont fins, des colorations gingivales grisâtres peuvent apparaître et ainsi donner un aspect inesthétique au sourire.



**Figure 46: Aspect inesthétique du sourire causé avec un implant titane. (42)**

## **B. Histoire de la zircone en implantologie (94) (95) (96)**

Au début des années 70, les implants dentaires en céramiques sont élaborés à partir d'alumine. Ils sont alors considérés comme une alternative aux implants classiques.

Le premier implant en alumine est l'implant « CERASAND » produite par Sandhaus.

En 1969, le professeur S. Sandhaus commercialise le premier implant céramique, plus précisément en alumine : implant CBS : Crystalline Bone Screw, Suisse, qui comptabilise 25% de taux de succès à 5 ans.

Dans les années 70, d'autres implants alumines sont commercialisés :

- implant FRIALIT 1 ou implant TUBIGEN (Friadent, Allemagne) proposé par Schulte et Heimke dans le cadre d'une implantation immédiate en zone esthétique antérieure.
- implants SAPHIRE (Bioceram, Kyocera, Japon)
- Au milieu des années 80, a été produit le CERAMIC ANCHOR IMPLANT par Brinkman.

Sous sa forme monocristalline, l'alumine a permis l'élaboration des implants SAPPHIRE.

Malgré une bonne ostéointégration, les implants à base d'alumine ont été retirés du marché.

En effet, ils possèdent de faibles propriétés mécaniques, entraînant des fractures, et limitant ainsi leur utilisation sur le long terme.

En effet, le matériau est dit « friable » en raison de son module d'élasticité et de sa dureté ; et la faible ténacité et résistance à la compression confère à ce matériau une prédisposition accrue au risque de fracture comme nous l'avons dit.

En 1977, le professeur P. Branemark décrit le phénomène d'ostéointégration avec comme matériau le titane.

Le titane est actuellement le « gold standard » en implantologie avec un taux de succès de 96% sur 10 ans.

De nos jours, la demande esthétique est de plus en plus accrue de la part de nos patients, et la sensibilisation la notion de biocompatibilité ont conduit à développer des matériaux céramiques répondant à la fois aux besoins esthétiques et aux sollicitations mécaniques inhérentes à la mastication.

L'avancée des techniques chirurgicales et le développement de matériaux permettent un essor de l'implantologie au 20<sup>ème</sup> siècle.

Puis en 1987, l'implant SIGMA (Incerned, Suisse) est le premier implant en zircone commercialisé.

Ainsi, d'après Sandhaus, 3 générations d'implants en céramique se sont succédés : (97)

- 1<sup>ère</sup> génération : implant CBS en alumine entre les années 1962 et 1972
- 2<sup>ème</sup> génération : implant CRESSAND en alumine entre 1972 et 1987
- 3<sup>ème</sup> génération : implant SIGMA en zircone en 1987

A partir des années 2000, Straumann développe les implants Roxolid réalisés à partir d'un alliage de titane et de zircone. Ils sont composés de 85% de titane et 15% de zircone. D'après une étude de Kobayashi et al, cela leur confère une résistance mécanique plus élevée par rapport aux implants titane pur. Ikarashi et al, ont démontré que les implants composés d'un alliage titane-zircone présentent une meilleure biocompatibilité que les implants titane. Ces deux spécificités permettent d'utiliser des implants de diamètre inférieur et ainsi de couvrir plus d'options thérapeutiques.

Puis les fabricants se sont intéressés à la réalisation d'implants complètement composés de zircone.

Puis une zircone plus performante est utilisée actuellement : la zircone 3Y-TZP obtenue par HIT (Hot Isostatic Pressing) avec les implants Z-LOOK au début des années 2000.

La zircone tétragonale partiellement stabilisée à l'yttrium a été découverte par Kobayashi.

Hautement résistants, et avec de bons résultats à long terme, Y-TZP a été suggéré comme une alternative fiable au titane pour les implants dentaires.

Ainsi, plusieurs entreprises européennes assurent la production et la distribution des implants zircone.

Depuis 2014, l'entreprise Suisse Straumann, numéro 1 en dentisterie implantaire, propose des implants en zircone avec une teinte naturelle proche de la dentine (CIM Implant)

De nos jours, une dizaine de fabricants propose des implants en zircone s'adressant principalement au marché européen.



**Figure 47: L'implant CBS (Crystalline Bone Screw), Premier implant dentaire en céramique, élaboré en 1969 par S.Sandhaus (98)**



**Figure 48: Implant Frialit I (Friadent, Allemagne) (98)**



**Figure 49: implant Z-LOOK (Z-Systems, Allemagne) ; Premier implant en zircone 3Y-TZP issu du procédé HIP Crédit photo : Clément Peponnet (Zsystems France) (42)**



**Figure 50: CIM implant (Straumann, Suisse)**  
**Implant en zircone 3Y-TZP ayant une teinte ivoire pour une adaptation encore plus naturelle. (42)**

## C. Implants zircons commercialisés

Bien que les normes ISO doivent être revues, il a été constaté que les implants dentaires en zircone (Y-TZP) montrent un avenir prometteur. La zircone augmente la longévité de la réhabilitation buccale en raison de la diminution de l'adhésion bactérienne. Les systèmes d'implant zircone suivants ont été trouvés dans les études: CeraRoot, Sigma, Z-Systems, Ziterion Zit-Z, Easy-Kon, Zeramax, White Sky, les implants Denti Circon, Zimplant-Biosyr, Omnis-Creamed, les implants blancs et Ziraldent.

Parmi les inconvénients, citons un coût de production élevé, le besoin de protecteurs pendant la cicatrisation et la dégradation hydrothermique potentielle du matériau. Sur la base des publications scientifiques internationales, il a été conclu que les implants dentaires zircone (Y-TZP) sont maintenant un substitut viable du titane, bien qu'ils ne soient pas encore recommandés pour la pratique clinique de routine. (99)

Actuellement, 9 systèmes d'implants dentaires zircone sont disponibles dans le commerce :(100)

- L'implant Sigma (Sandhaus, Incermed, Lausanne, Suisse), développé en 1987, et a été le premier système d'implant dentaire zircone
- Le système CeraRoot (Iceberg orale, Barcelone, Espagne),
- le système de réimplanter (réimplanter, Hagen, Allemagne),
- le système de White Sky (Bredent Medical, Senden, Allemagne),
- le système Goei Goei Inc (Akitsu-Hiroshima, Japon)
- le KONUS système (Konus dentaire, Bingen, Allemagne),
- les systèmes Z (Z-systems, Konstanz, Allemagne)
- le système de Ziterion (Ziterion, Uffenheim, Allemagne).

### 1. Implant ZiUnite (Nobel biocare)

De nombreuses études avaient été réalisées, mais cet implant n'est plus commercialisé et a disparu de la littérature.

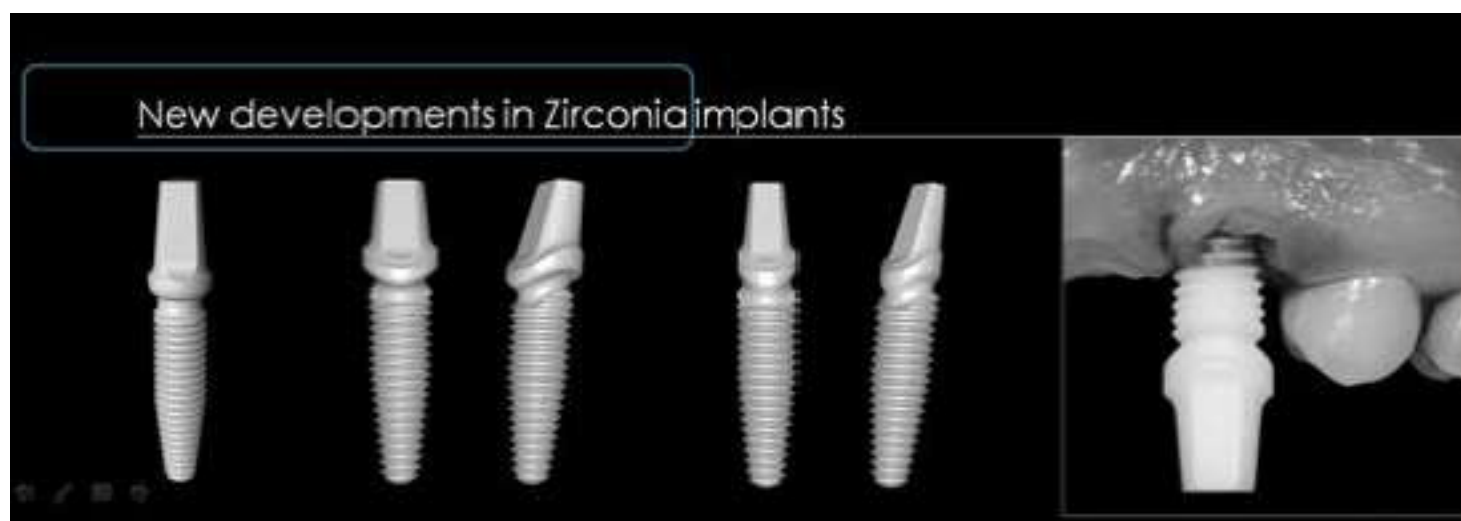

Figure 51 : Implant ZiUnite (23)



## 2. Implant Zi-ROC

Cet implant permet de compenser les axes implantaires et prothétique grâce à 3 piliers de choix : 0° ; 9° ; 18°.

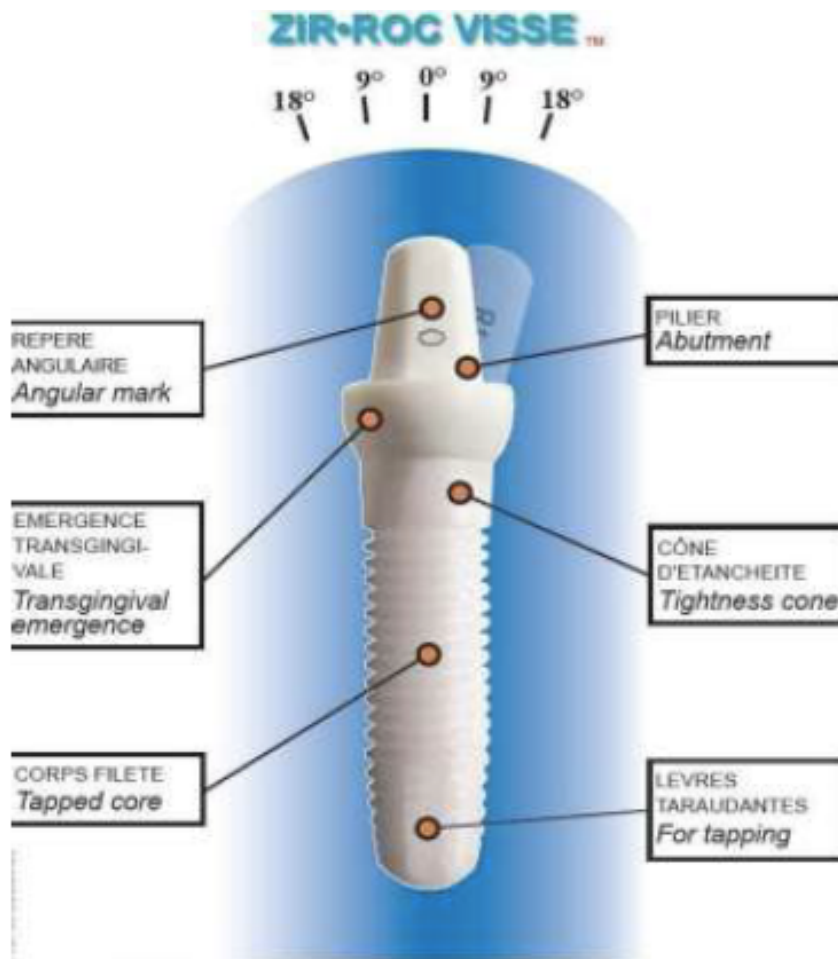


Figure 52 : Implant Zi-ROC Vissé (23)

## 3. Implant SIGMA

L'implant SIGMA constitue la troisième génération d'implant zircone derrière l'implant CBS et CERASAND.

Il s'utilise selon la technique en un temps chirurgical. (96)

#### 4. Tableau comparatifs de quelques implants zircones

Exemples d'implants	fabricants	Géométrie de l'implant	Diamètre de l'implant	Technique de mise en forme	Etat de surface implantaire	Caractéristiques de l'implant
CIM implant	Straumann, Suisse	Implant monobloc	4,1 mm	Injection/moulage	Traitement de type mordançage par de l'acide	
Zi-Roc implant	Paris implant, France	Implant monobloc	3 mm 4 mm 5 mm 7 mm	Implant usiné	Traitement de type sablage	3 angulations possibles : <ul style="list-style-type: none"> <li>• 0°</li> <li>• 9°</li> <li>• 18°</li> </ul> permet ainsi une compensation axe implantaire/axe prothétique
White Sky implant	Bredent Medical, Allemagne	Implant monobloc	4 mm 5 mm 6 mm	Implant usiné	Traitement de type sablage	Indiqué que pour des édentements antérieurs unitaires. L'implant peut être retouché au niveau de l'émergence et du pilier.
Sigma implant	Incerned, Suisse	2 pièces	3,4 mm 3,6 mm 4,2 mm			Nombreux piliers existants Mis en forme en forme par fraisage Stabilisation osseuse optimales
Zeramex T	DentalPoint, Suisse	2 pièces		Implant usiné	Traitement de type sablage, puis mordançage	
CeraRoot implant	Oral Iceberg, Espagne	Implant monobloc	3,5 mm 4,1 mm 4,8 mm 6 mm 6,5 mm	Implant usiné	Traitement de type mordançage	Il existe 5 formes d'implants CeraRoot ou l'épaulement permet une stimulation des épines osseuses interproximales. Cet implant ne peut pas être retouché.
White implant	White implants, Development Corp, Hollande	2 pièces	4 mm 5 mm 6 mm	Injection/moulage	Technique de mise en forme par injection-moulage. Surface rugueuse de l'implant.	

**Tableau 12 : Tableau comparatifs de quelques implants dentaires en zircone 3Y-TZP (42)**

## D. Apport de la zircone en implantologie ; illustration cliniques

Nous justifions l'emploi de la céramique pour les raisons suivantes: (101)

- En introduisant une céramique dans la cavité orale, on ne rajoute pas au polymétallisme ambiant.
- En plus de sa biocompatibilité, l'emploi de la céramique à la place du titane permet d'éviter les problèmes esthétiques qui ne manqueront pas de surgir dès la rétraction gingivale.
- L'implant céramique a le même biomimétisme qu'une dent naturelle.
- L'implant en céramique possède une qualité intrinsèque au niveau des tissus mous, car son aspect gingival est meilleur que celui obtenu avec le titane. C'est pourquoi certains implants préconisent l'emploi d'une bague céramique au niveau de l'émergence des tissus mous;
- Depuis longtemps, il a été démontré que la flore bactérienne était différente selon que le titane ou la céramique était utilisé, son adhérence est moindre sur la céramique. Les quantités de fluide sulculaire mesurées autour de divers implants ont confirmé ces observations.
- Pas d'adhésion bactérienne sur le zircone comparativement au titane ; donc pas d'inflammation gingivale, et donc moins de risque de péri-implantite.
- Le traitement prophylactique de la plaque dentaire par instruments rotatifs ou manuels est facilité, car la céramique ne subit pas la moindre altération de surface lors du maintien de l'hygiène.
- Elle annule la question du choix d'un matériau de reconstitution prothétique car la céramique n'est pas soumise à la corrosion galvanique. De ce fait, le choix du matériau de la supra structure n'est pas à effectuer par rapport au pilier implanté. En effet, alors qu'il est couplé galvaniquement avec un autre métal, le titane peut être soit anode soit cathode. Si le titane joue le rôle de cathode, le matériau de la supra structure se corrodera et la reconstitution prothétique pourra se fragiliser. Si le titane joue le rôle d'anode, une corrosion accélérée pourra se mettre en place dans le site osseux induisant un relargage supplémentaire de titane. Avec l'or, le titane joue le rôle de cathode, le sulcus se basifie et peut perturber l'écosystème de la flore bactérienne. C'est pourquoi, pour le sulcus gingival, reconstituer une supra structure sur l'implant en céramique, équivaut à poser une couronne sur la racine d'une dent naturelle.
- Sur le plan prothétique, l'implant en céramique fait preuve d'une grande souplesse, car il permet de mener la reconstruction prothétique sur implant au même titre qu'un soin conventionnel sur dent naturelle.

On a vu que la zircone apportait de nombreux avantages concernant les propriétés optiques, biologiques, esthétiques, et physico-chimiques ; et nous allons le percevoir au moyen de quelques cas cliniques réalisés par différents praticiens.

### 1. Cas clinique 1 : Implant en zircone : remplacement entièrement sans métal d'une deuxième prémolaire maxillaire (102)

Le patient de 45 ans présentait une restauration défectueuse d'une prémolaire supérieure gauche et des antécédents de traitement canalaire (*Fig. 53*).

L'incisive centrale supérieure droite avait également été remplacée quelques années auparavant, et après la pose de l'implant et la restauration, le patient avait éprouvé de la fatigue et souffert d'éruptions cutanées sur le visage, au-dessous de la paupière droite. Les symptômes de fatigue s'étaient dissipés au bout d'une année et l'utilisation de stéroïdes topiques permettait de traiter les éruptions cutanées, mais celles-ci réapparaissaient après un arrêt prolongé des médicaments.

Les antécédents médicaux et dentaires ont été notés et des examens cliniques et radiologiques réalisés.

Ils ont révélé une mobilité de classe II au niveau de la seconde prémolaire supérieure gauche et une récurrence carieuse sous-gingivale (*Fig. 54*). L'examen des coupes sagittales et coronaires obtenues par tomographie volumique à faisceau conique (CBCT) a confirmé les résultats cliniques.

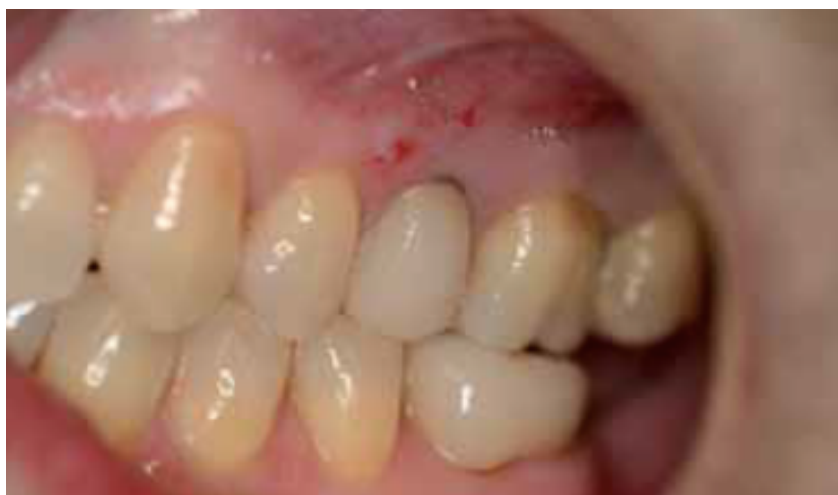Le patient a été informé que la dent ne pouvait être sauvée et une extraction, suivie d'une greffe osseuse alvéolaire et du remplacement par un implant dentaire était donc recommandée.

Les antécédents médicaux indiquaient une sensibilité à divers objets métalliques tels que bijoux, boucles de ceinture et mêmes boutons métalliques des pantalons.

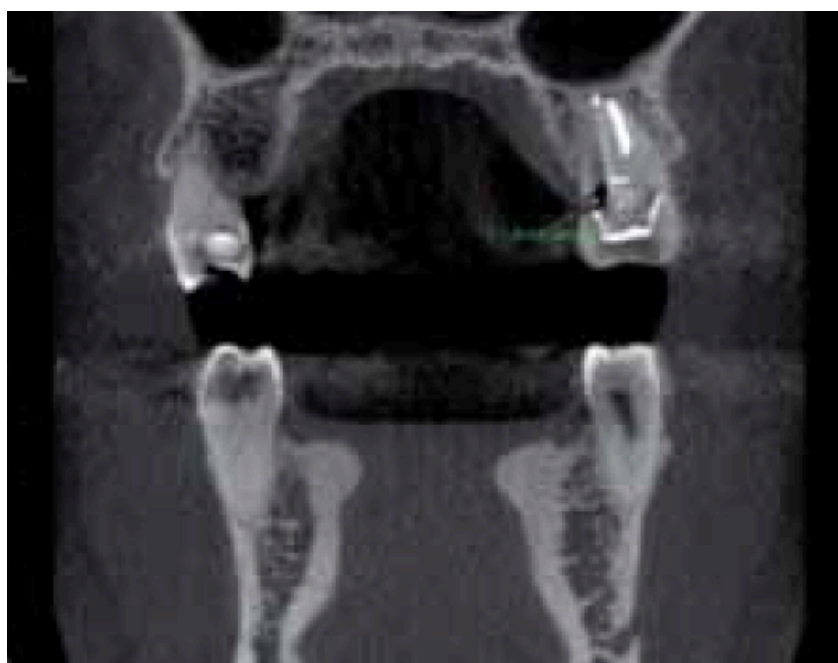Le patient a demandé qu'un implant non-métallique soit utilisé et a refusé la dépose de l'implant remplaçant l'incisive centrale supérieure droite.

L'évaluation des images acquises par CBCT a permis de déterminer qu'un implant monobloc en zircone (Zirkolith AG) ayant un diamètre de 4,0 mm, une plateforme de 4,8 mm et une longueur de 10 mm était le mieux adapté au site et au remplacement de la dent 25 (Fig. 55).

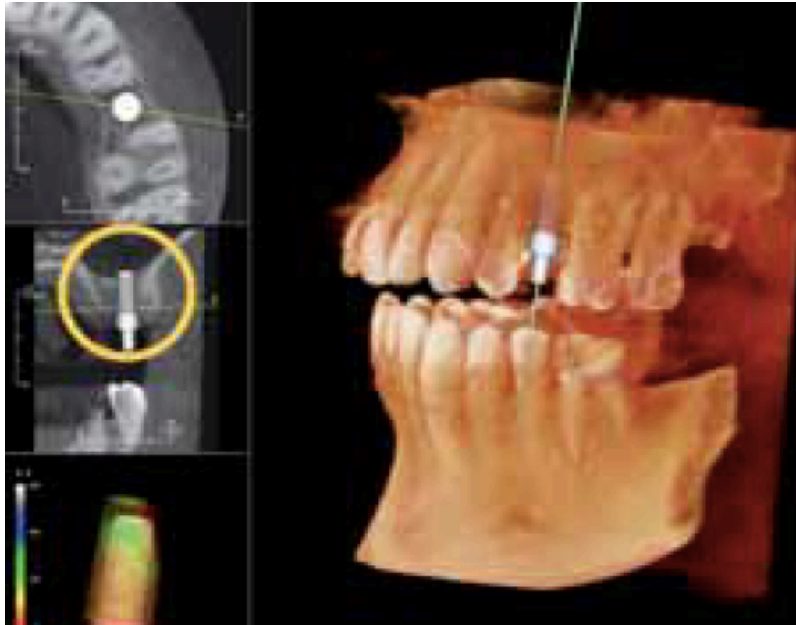
Cette configuration de l'implant a été choisie afin d'optimiser l'esthétique dentaire tout comme l'esthétique gingivale.



**Figure 53 : Vue intra-oral préopératoire (102)**



**Figure 54 : vue axiale préopératoire acquise par CBCT. (102)**



**Figure 55 : Plan virtuel du traitement implantaire (102)**

Le patient a reçu 5 carpules d'anesthésie dentaire type lidocaine avec adrénaline.

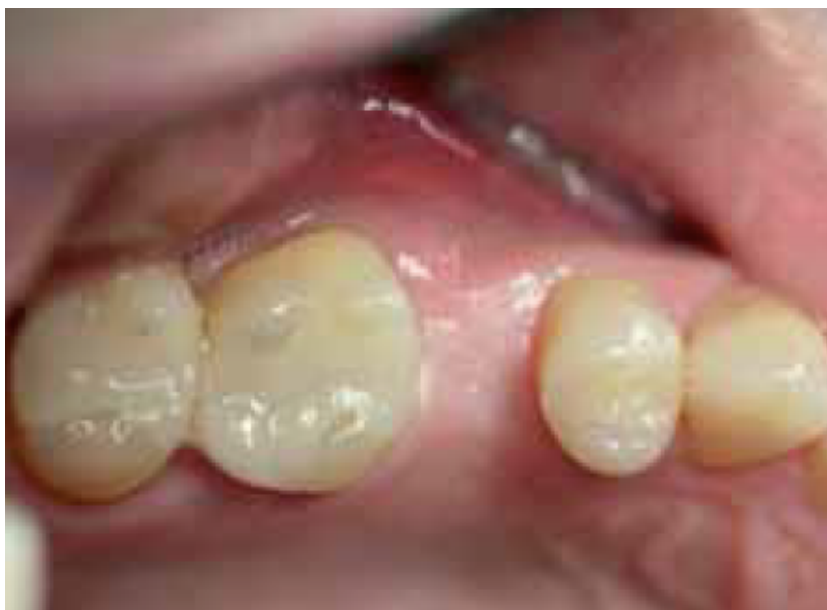Pour l'extraction de la dent, une incision intrasuculaire a été pratiquée entre la face mésiale de 27 et la face mésiale de la 24. Les racines ont été décollées à l'aide d'un périotome.

Aucune luxation n'a été nécessaire ; et la dent, sans séparation coronaire a été extraite.

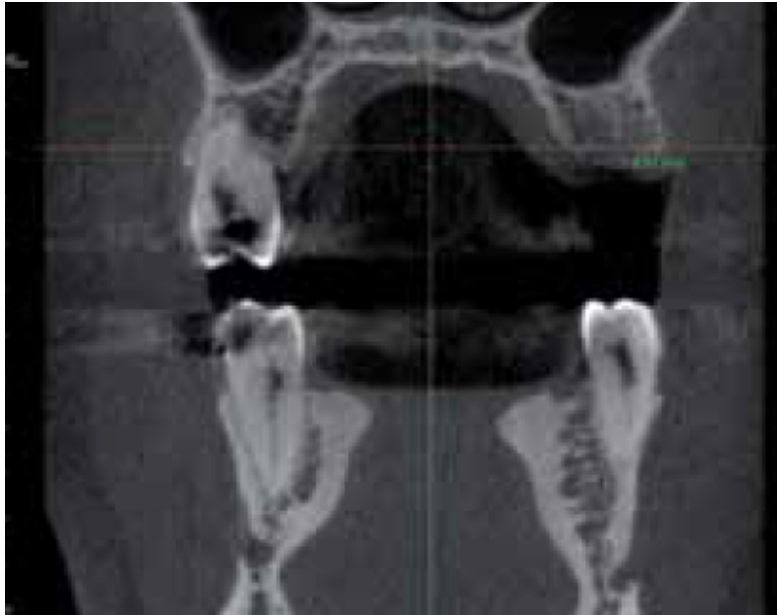Un curetage alvéolaire ainsi qu'une greffe alvéolaire ont été réalisés au moyen d'un substitut osseux et d'une membrane résorbable.

12 semaines après la greffe, on observe la cicatrisation en vue de pratiquer la pose d'implant. (Fig. 56) ;

Un CBCT a de nouveau été réalisé afin d'apprécier l'alvéole greffé, ainsi que les structures anatomiques. (Fig. 57)



**Figure 56 : Crête 12 semaines après la greffe (102)**



**Figure 57 : Vue axiale après extraction et greffe. (102)**

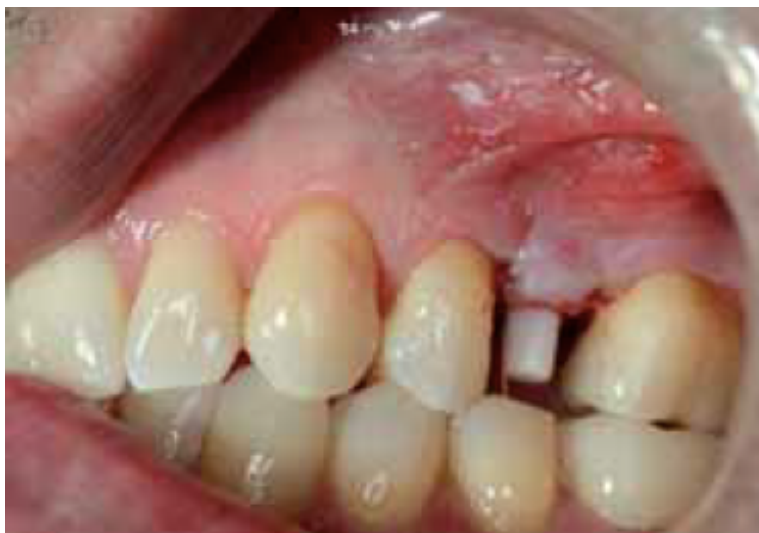Ainsi, nous arrivons à l'étape implantaire.

Le patient a de nouveau été anesthésié, et une incision crestale a été réalisée sur l'os nouvellement formé.

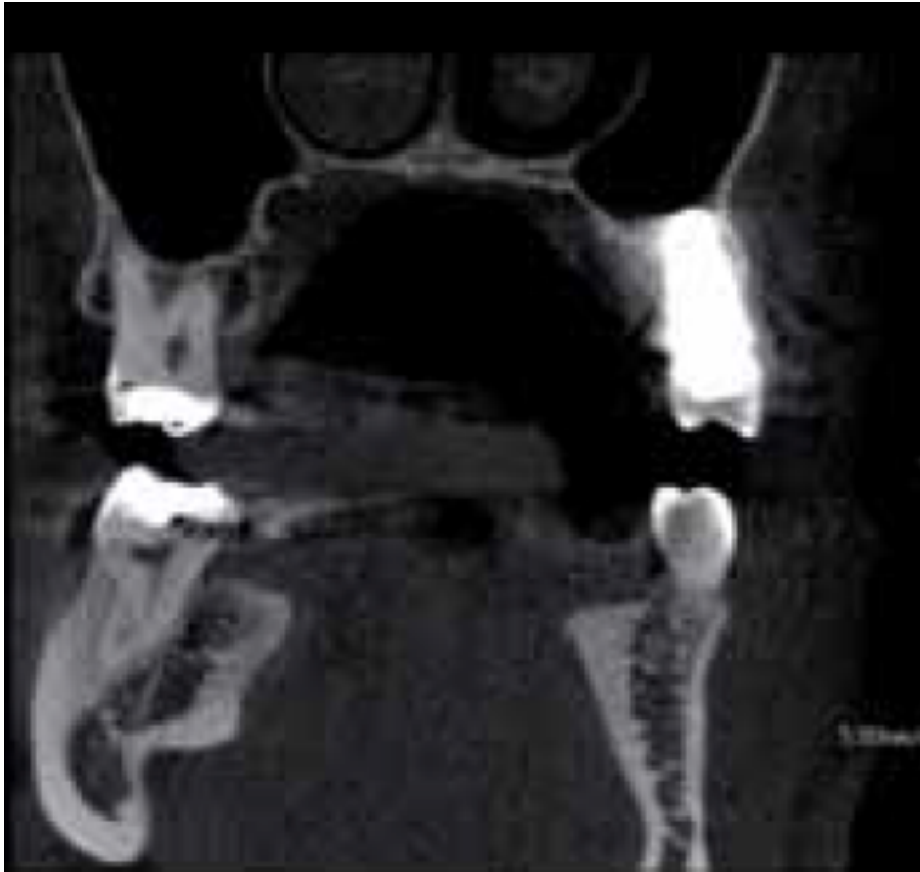L'ostéotomie a été effectuée au moyen de la trousse chirurgicale Zirkolith adapté au système d'implant choisi.

Durant les premières phases de l'intervention, une évaluation subjective a conclu à une qualité osseuse de classe 3, c'est la raison pour laquelle l'ostéotomie a été sous-dimensionnée, afin de garantir une stabilité primaire de l'implant.

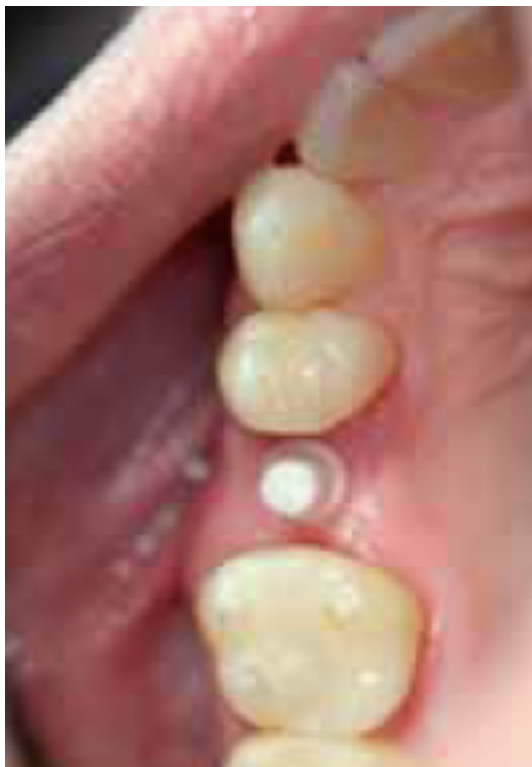Deux sutures ont été réalisées de chaque côté de la plateforme de l'implant. (Fig. 58)



**Figure 58 : Vue de la situation immédiatement après la pose d'implant. (102)**

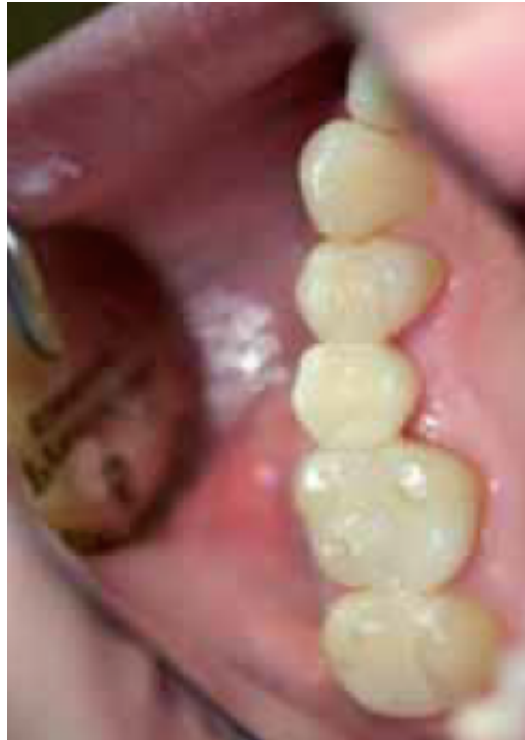

**Figure 59 : Vue axiale de l'implant (102)**



**Figure 60 : Implant après quatre mois : vue occlusale (102)**

Quatre mois après la pose d'implant (*Fig. 60*), la stabilité de l'implant, et l'examen clinique ont mené à la décision d'utiliser une couronne en zircone-céramique, afin d'obtenir une restauration à la fois fonctionnelle et esthétique. (*Fig. 61*).



**Figure 61 : couronne sur implant : vue occlusale. (102)**

Ainsi, ce cas illustre bien le fait que les implants dentaires constituent la solution de choix pour remplacer une dent absente. Les résultats sont prévisibles et excellents.

Le titane et les alliages ont longtemps été considérés comme le matériau de référence en implantologie ; mais de nombreuses études ont cherché un matériau avec une meilleure réponse dans le milieu buccale ; c'est ce qui a conduit aux implants zircone.

Les alliages métalliques placés dans l'organisme ou le milieu buccal subissent une oxydation au fil du temps.

Les produits de cette oxydation/corrosion peuvent entraîner une toxicité des métaux, un échec implantaire, et des problèmes de santé.

Les recherches sur la zircone ont montré un matériau plus stable, moins toxique, esthétique, qui ne subit pas de corrosion.

## **2. Cas 2 : Implants zircone et restaurations tout céramique pour le remplacement esthétique d'une incisive centrale maxillaire. (103)**

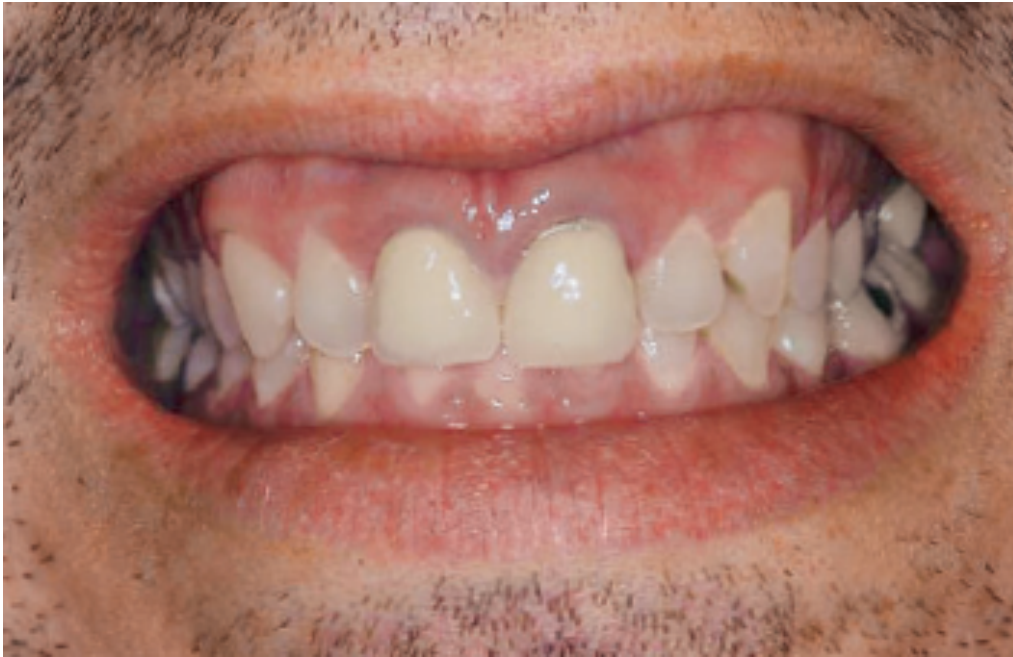Patient de 28 ans non fumeur et en bonne santé générale venant en consultation pour douleur sur l'incisive centrale maxillaire gauche et qui avait perdu les couronnes de ses deux incisives maxillaires.



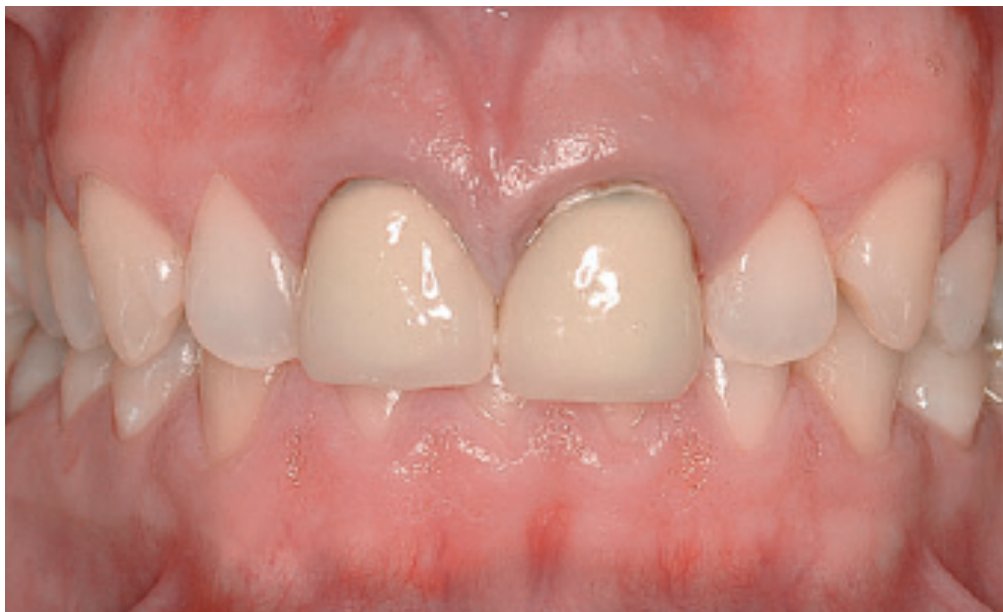L'historique dentaire révèle qu'il avait cassé ses deux incisives centrales en jouant au basketball l'âge de 18 ans.

Les traitements canaux, ainsi que des couronnes céramo-métalliques avaient été réalisés. (Fig. 62 et 63)

Le patient signale qu'il avait été voir plusieurs fois le dentiste ayant réalisé ces couronnes, car mécontent de l'esthétique. Il avait réclamé ainsi des restaurations sans métal.



**Figure 62 : Le patient a une grande ligne du sourire, un joint noir cervical est visible entre la gencive et la dent. (103)**



**Figure 63 : Vue intra oral de la situation préopératoire. (103)**

L'examen clinique a révélé une fracture de l'incisive maxillaire gauche ; elle était aussi très mobile avec la lésion périapicale chronique. (Fig. 64 et 65).

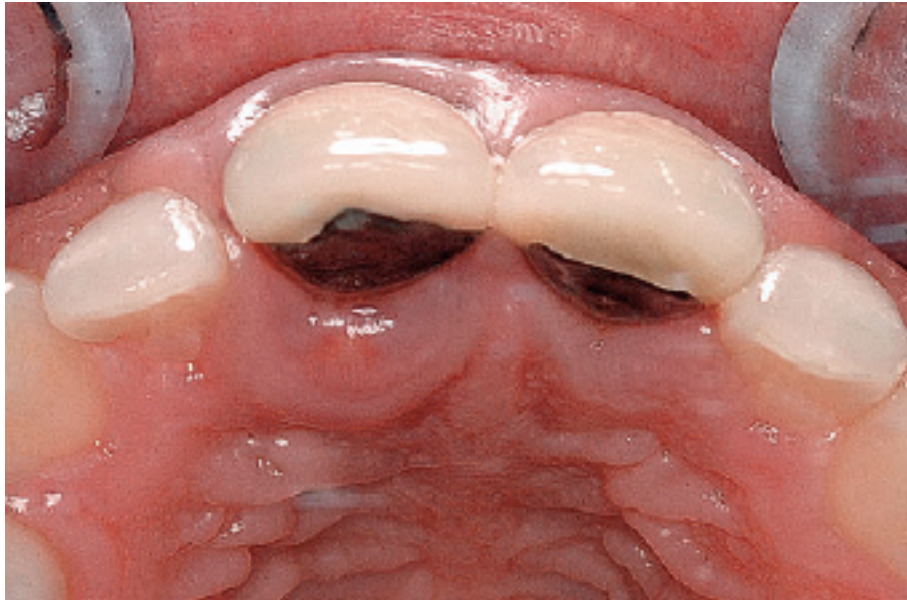
Esthétiquement, le métal de la restauration est visible, et un liseré noir est visible à travers la gencive.

Des antibiotiques ont été administrés 4 jours avant la chirurgie et 7 jours après la chirurgie.

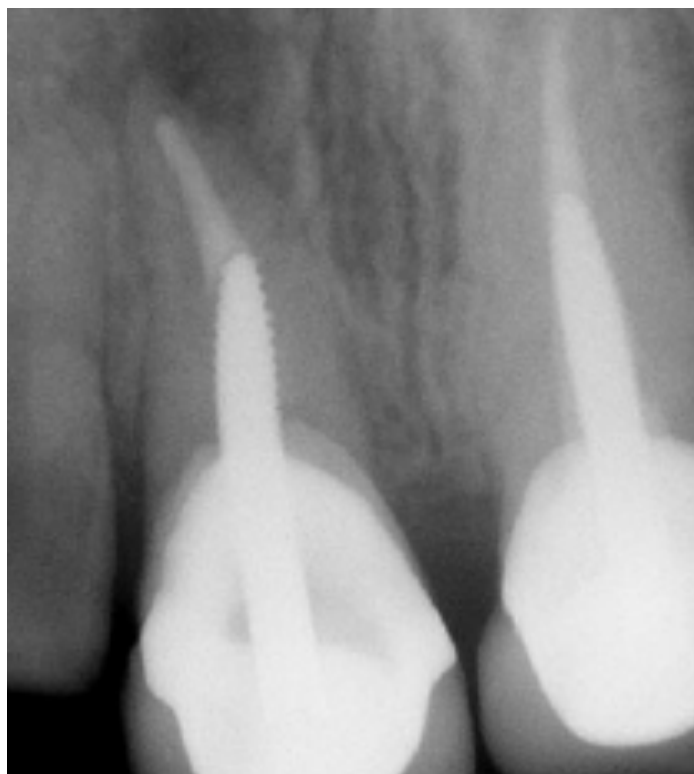Le patient était informé de la possibilité de restauration sans métal, ainsi que des implants zircone.

L'option thérapeutique des implants zircone comme solution de remplacement a été proposée et choisie par le patient.


L'implant zircone CeraRoot a été utilisé dans ce cas. (Fig. 66)



**Figure 64 : Vue occlusale montrant une inflammation palatine. (103)**



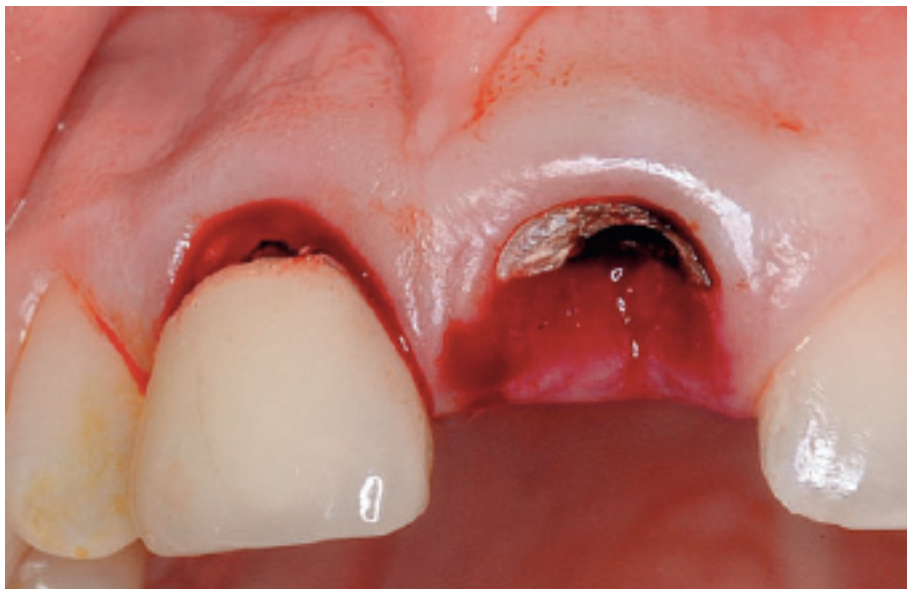
**Figure 65 : rétroalvéolaire montrant une lésion apicale sur l'incisive maxillaire gauche (103)**



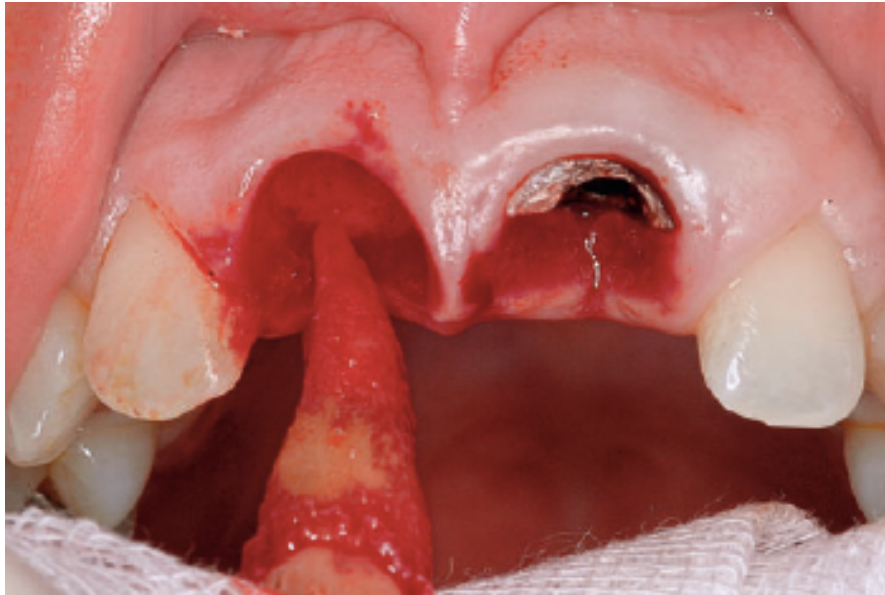
**Figure 66 : CeraRoot Zirconia implant (103)**

Le traitement chirurgical a commencé avec l'extraction atraumatique des deux incisives centrales maxillaires. (Fig. 67, 68, 69)

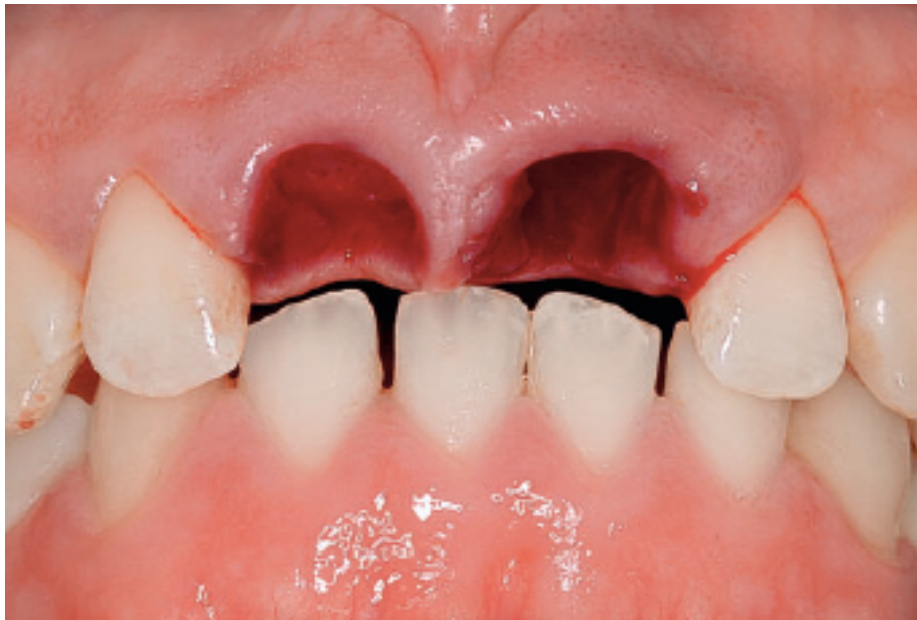La lésion chronique périapicale a été extraite elle aussi.



**Figure 67 : vue intra oral pendant l'extraction des dents (103)**



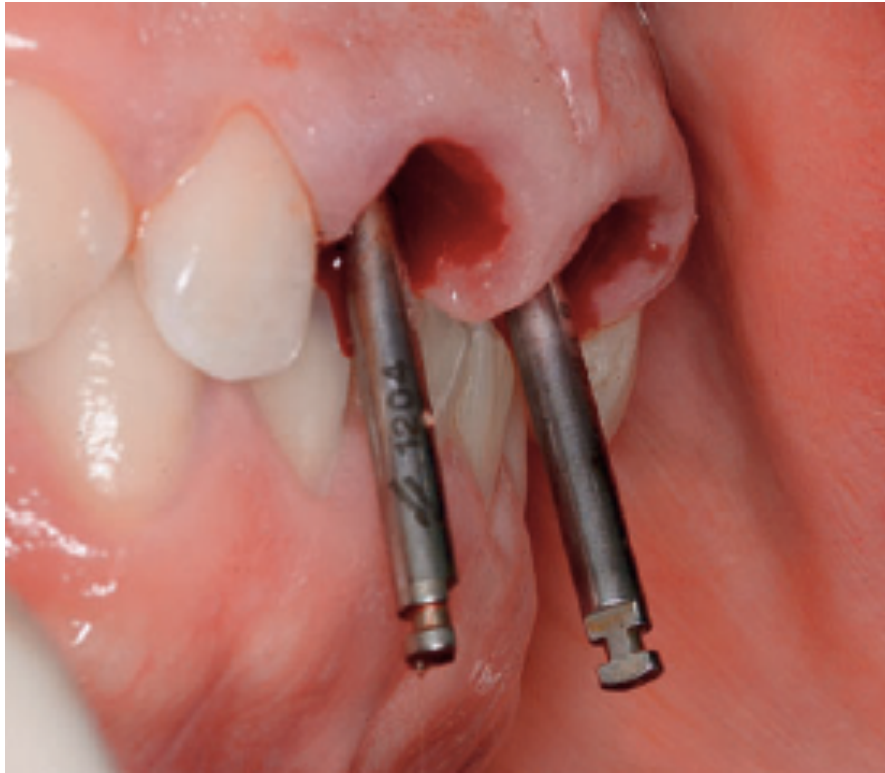**Figure 68 : extraction de l'incisive droite. (103)**



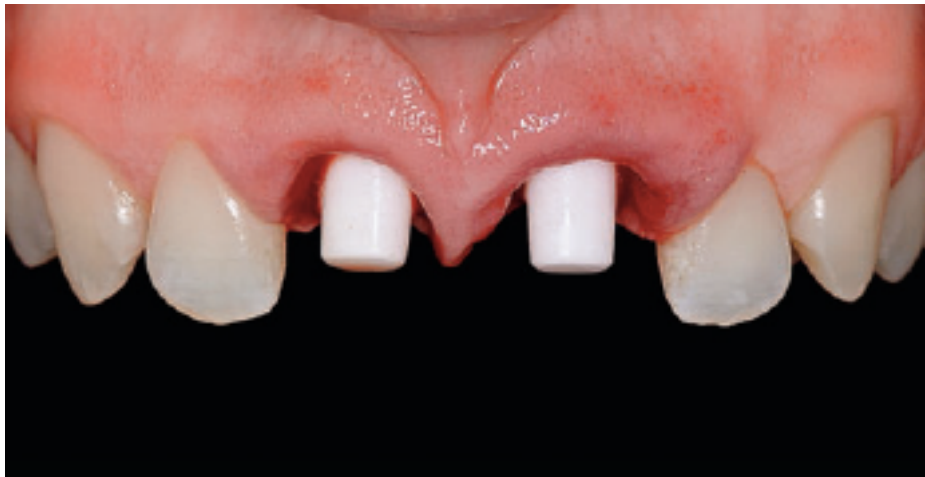**Figure 69 : vue frontale pendant l'extraction des incisives. (103)**

La séquence de forage a été réalisée, deux forêts ont été utilisées ; on peut observer sur la figure 70 l'axe et l'orientation implantaire.

Puis, les deux implants CeraRoot ont été placés. (Fig. 71)

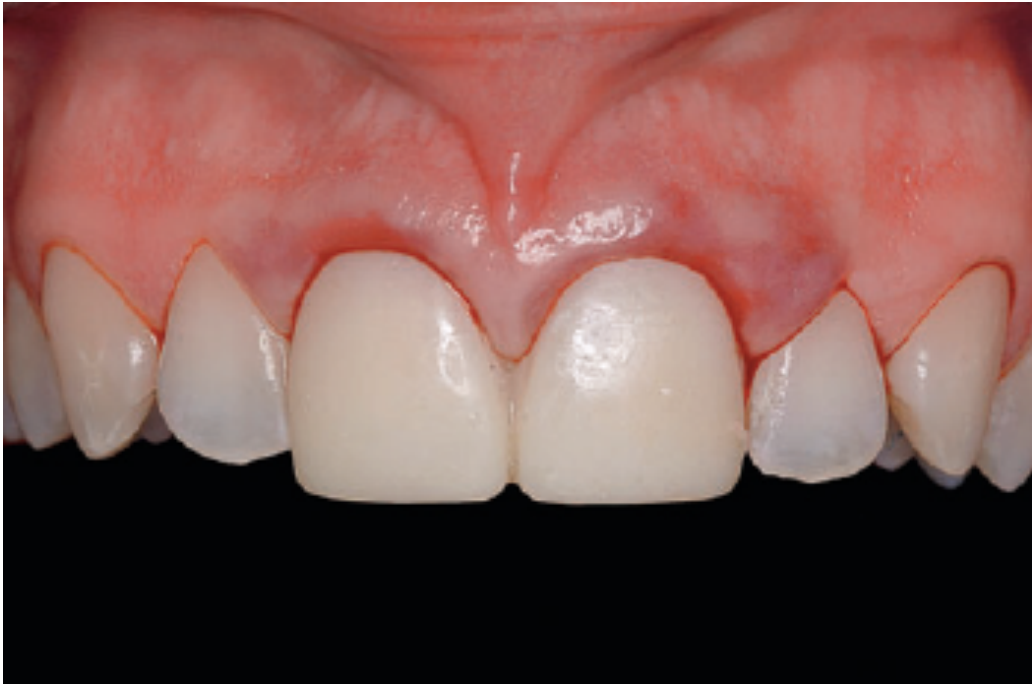

**Figure 70 : axe implantaire pour les couronnes futures. (103)**

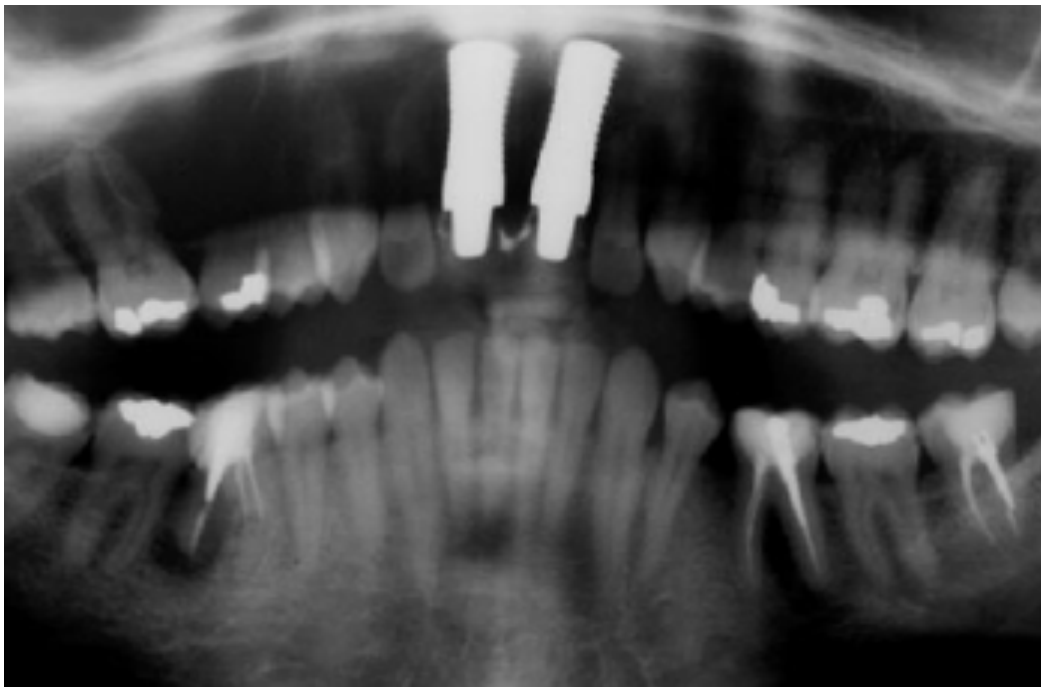

**Figure 71 : implants zircone en place. Notons la conservation de la papille du aux extractions atraumatiques. (103)**

Des provisoires en résine étaient fabriqués avant la chirurgie puis placés après celle-ci. (Fig. 72 et 73)  
Le patient était informé qu'il ne devait pas utiliser ces provisoires pendant 1 mois.



**Figure 72 : Provisoires en place : l'apparence esthétique est acceptable juste après la chirurgie. (103)**

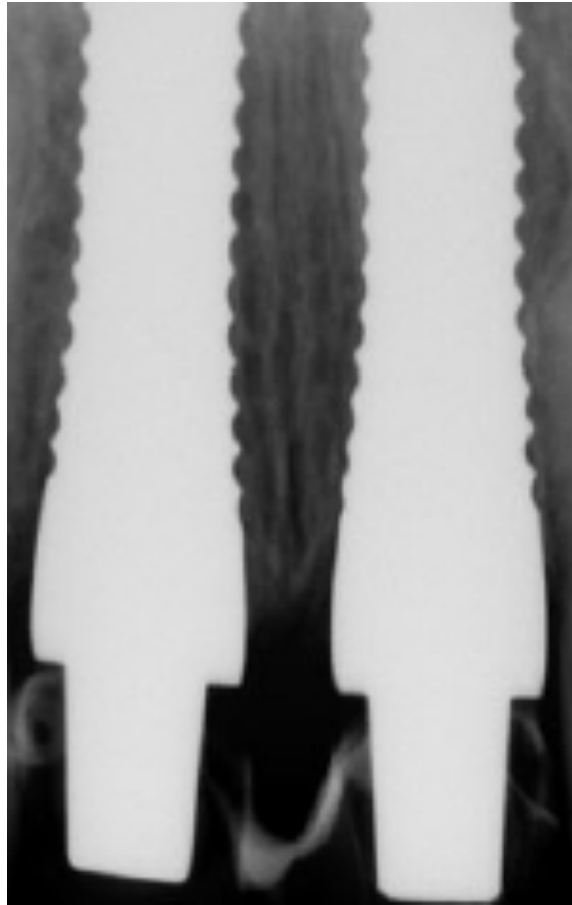

**Figure 73 : radiographie panoramique de contrôle provisoires en place. (103)**

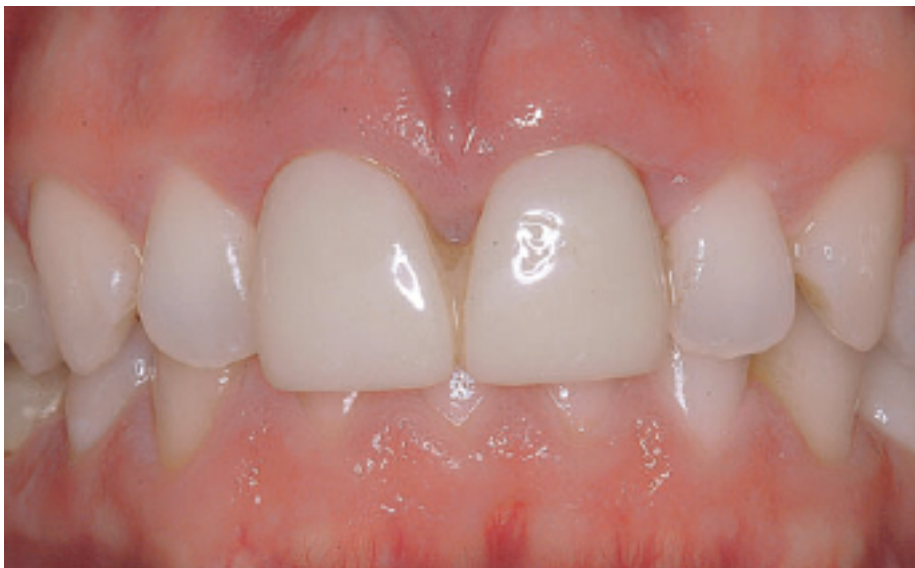15 jours après la chirurgie, l'apparence des tissus était excellente, et très peu d'inflammation était visible. (Figure 74, 75)

Le patient a signalé sa satisfaction, car il n'a pas ressenti pas de douleurs, et n'a pas saigné.

Pas de problèmes ont été signalés 3 mois après la chirurgie.



**Figure 74 : radio rétroalvéolaire 15 jours après la chirurgie. (103)**



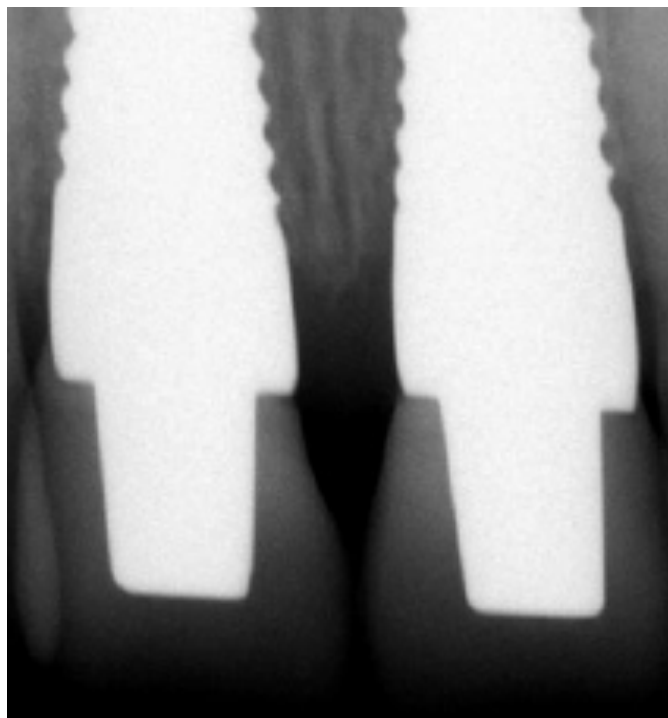
**Figure 75 : Pas d'inflammation gingivale, bonne cicatrisation 15 jours après la chirurgie. (103)**

Trois mois après la chirurgie, les provisoires ont été enlevés ; les tissus mous s'étaient parfaitement intégrés autour des implants zircone et des provisoires.

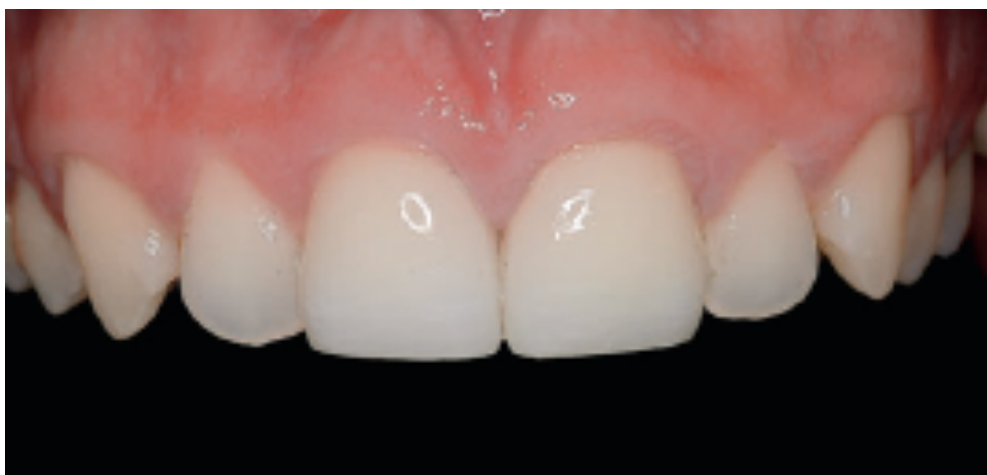Pas d'inflammation ou de sang était visible près des implants.

Des couronnes e-max ont été réalisés et posés au patient. (*Figure 76*).

La *figure 77* montre le résultat 1 an après la pose des couronnes tout céramiques.



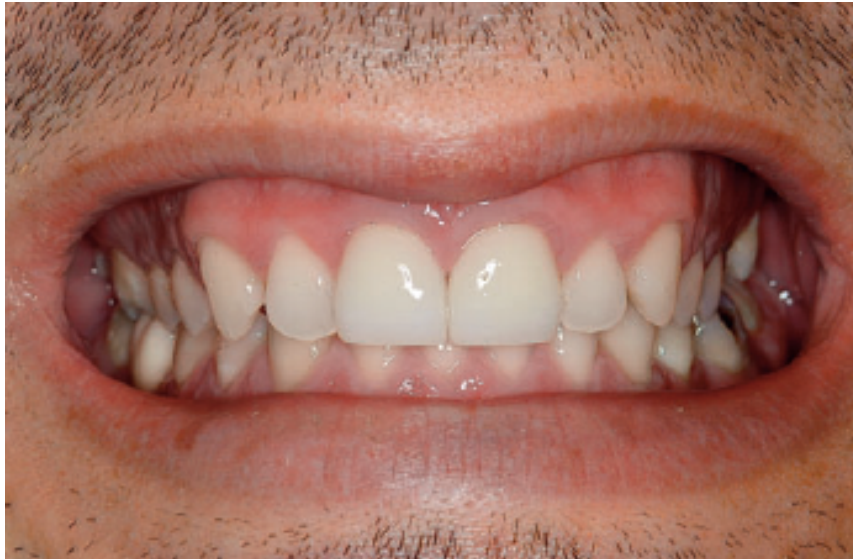**Figure 76 : restaurations finales céramiques sur implant : rétroalvéolaire de contrôle. (103)**



**Figure 77 : photographie 1 an après la pose des couronnes tout céramiques. (103)**

Un an après, on observe une haute stabilité des implants, le patient ne signale pas de symptômes ou de complications. L'apparence esthétique rapporté par le patient est très bonne (*Figure 77 et 78*)





**Figure 78 : Les restaurations tout céramiques : aspect naturel (103)**

Ainsi, les implants zircone peuvent être utilisés pour remplacer les implants titane.

La biocompatibilité des implants zircone a été démontrée dans de nombreuses études comme nous l'avons précédemment montré.

Les propriétés optiques sont comparables à ceux des tissus dentaires, ce cas illustre bien l'intégration biologique et esthétique de la zircone au sein de la cavité buccale.

Les implants zircone sont donc une bonne alternative dans le cas de remplacements des dents en secteur antérieur ; cependant d'autres études sont nécessaires pour évaluer la zircone sur le long terme.

### **3. Discussion/synthèse**

Ainsi, de nombreux articles que nous avons précédemment exposés nous permettent d'affirmer que la zircone est une réelle préoccupation et représente un réel progrès. (104)

Tous les auteurs ont des arguments pour justifier l'emploi de la zircone en implantologie.

Des implants monoblocs en zircone ont été créés pour avoir une chirurgie en une seule étape, donc moins invasive, mais où le bon positionnement de l'implant est primordial, car on ne pourra rattraper l'axe lors de la restauration prothétique.

L'utilisation des implants zircones permettrait donc de s'affranchir du positionnement palatin des implants en zone esthétique, et en cas de parodonte fin, contrairement au titane.

La grande majorité des études ont été réalisées sur des implants monoblocs, donc en une seule pièce ; leur fracture impose donc la dépose de tout l'implant. Des implants zircone en 2 pièces ont été ajoutés sur le marché, mais avec un risque de voir apparaître des « microgaps » entre l'implant et le pilier, et donc une perte d'étanchéité à l'origine des péri-implantites.

L'usage des implants zircones a permis d'améliorer l'esthétique, mais aussi la gestion des tissus mous péri-implantaires.

La zircone a cependant certaines limites, notamment ses propriétés mécaniques qui sont inférieures à celles du titane, et supérieures à celles des autres céramiques.

Le vieillissement des implants zircone dans le temps, l'aptitude à stopper des fissures ; ou des fractures occasionnelles sont observés, l'aptitude à changer de phase comme nous l'avons vu sont des inconvénients majeurs.

Le taux de survie des implants zircone était significativement inférieur à celui des implants en titane couramment utilisés. Cependant, pour certaines conditions cliniques, comme un biotype gingival mince ou dans la zone antérieure très esthétique, les implants zircone peuvent offrir un certain avantage par rapport aux implants en titane. (105)

Malgré l'absence de preuves suffisantes à long terme pour justifier l'utilisation d'implants zircone, les céramiques à base de zircone pourraient potentiellement être l'alternative au titane pour une solution implantaire non métallique. Cependant, d'autres études cliniques sont nécessaires pour établir des résultats à long terme et pour déterminer le risque de complications techniques et biologiques.

D'autres essais cliniques contrôlés randomisés examinant des systèmes d'implants en zircone en deux parties sont également nécessaires pour évaluer leurs taux de survie et de réussite en comparaison avec le titane ainsi que les implants en zircone monobloc. Les implants en zircone offrent une alternative potentielle aux implants en titane. Cependant, les cliniciens doivent être conscients du manque de connaissances concernant les résultats à long terme et les raisons spécifiques de l'échec. (106)

De plus, la dégradation à faible température (LTD) représente le principal handicap des implants dentaires en zircone.

Cette LTD serait à l'origine de la perte progressive d'oxyde d'yttrium ; et donc la zircone ne se trouverait plus dans sa phase tétragonale stable. (107)

L'absence d'études in vivo chez l'homme et chez l'animal, ne permet pas d'obtenir des certitudes face à la dégradation à faible température de la zircone.

Certains auteurs pensent que la zircone reste cependant un matériau de choix, et que les problèmes rencontrés avec la zircone sont dus aux techniques employées pour les mettre en forme ; même si ces dernières sont semblables à celles utilisées avec le titane.

En conclusion nous pouvons dire que l'absence de données clinique chez l'homme concernant l'ostéointégration et les propriétés mécaniques, mais aussi l'absence de données sur le vieillissement de la zircone chez l'homme ne permettent pas d'affirmer et d'assumer une utilisation courante de la zircone en implantologie.

Les expérimentations actuelles aimeraient intégrer la zircone dans la conception microstructurel de l'implant :

- base titane pour le corps de l'implant
- titane et zircone pour la partie intermédiaire
- zircone en fine couche à la surface de l'implant
- tête de l'implant entièrement en zircone.

Cette conception la augmenterait la biocompatibilité de l'implant, et diminuerait l'usure par frottement entre la connexion et l'implant. Ces études n'ont pas encore été menées, et ne sont que des projets futurs.

## **E. Indications et contre-indications de l'implant zirconie :**

### **1. Indications**

Ainsi, on peut dire que les implants en zirconie peuvent être utilisés dans les conditions suivantes :

- Si il s'agit d'une réhabilitation fixe et non amovible.
- Si le patient est allergique au titane
- Si le patient est sensible au poly métallisme du titane
- En cas de réhabilitation en zone esthétique en présence de parodonte fin ou de récession gingivale
- concept « metal free » : contexte non métallique voulu par les patients.
- Implantation non enfouie : chirurgie en une étape (implants monoblocs)

#### ***a) Allergie au titane***

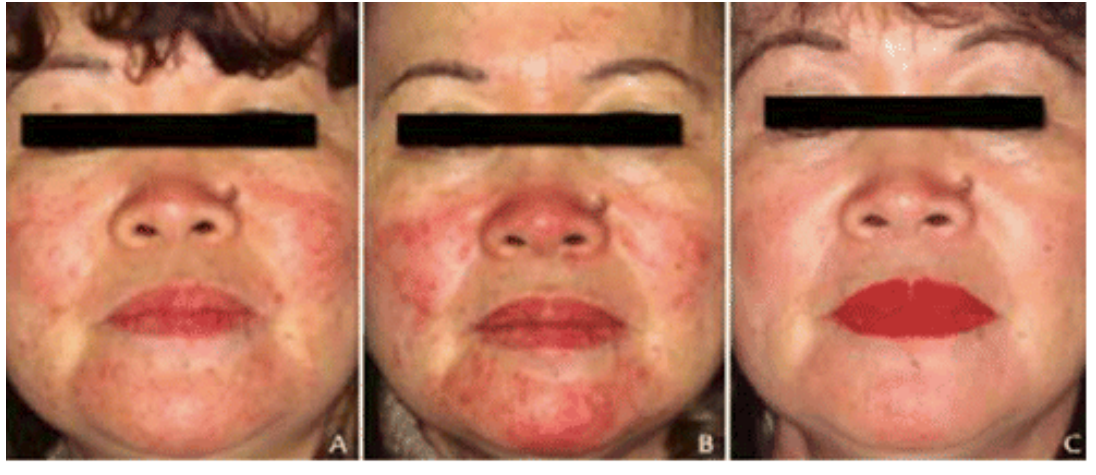
En dentisterie, les réactions allergiques aux implants en titane n'ont pas été étudiées ni prises en compte par les professionnels de santé. Le placement d'implants dentaires métalliques permanents chez des patients allergiques peut provoquer des réactions de type IV ou I. Plusieurs symptômes ont été décrits, allant d'éruptions cutanées et d'échec d'implant, à une immunosuppression non spécifique.

Une étude menée en 2008 a étudié trente-cinq sujets sur 1500 patients implantés traités et / ou examinés entre 2002 et 2004 ; ils ont été sélectionnés pour l'analyse allergique au titane. Neuf des 1500 patients ont présenté des réactions positives (0.6) aux tests d'allergie au titane.

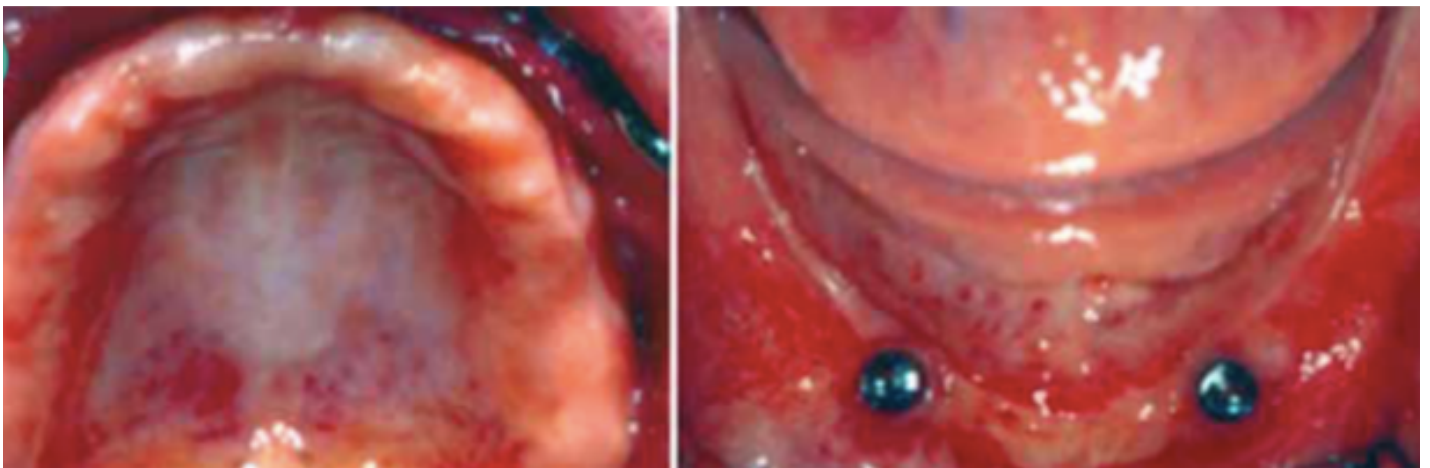
Ils ont conclu que l'allergie au titane peut être détectée chez les patients porteurs d'implants dentaires, même si sa prévalence estimée est faible (0,6%). Un risque significativement plus élevé de réaction allergique positive a été observé chez les patients présentant une réponse allergique post-opératoire ; auquel cas des tests allergogènes pourraient être recommandés. (108)

Egusa et al ont réalisé une étude sur un patient féminin japonais de 50 ans qui présentait un eczéma facial persistant et douloureux suite à la mise en place de deux implants mandibulaires CPTi (titane pure).

Une résolution complète des lésions inflammatoires a été observée lors de l'ablation chirurgicale des implants. Fait intéressant, dans ce dernier cas, l'eczéma de patients s'est aggravé immédiatement après le retrait de l'implant avant de finalement remiser. Les auteurs ont suggéré que ceci a été déclenché par des débris de titane créés pendant l'opération de retrait d'implant. (109)



**Figure 79 : Eczéma du visage a duré pendant deux ans suivant le placement de l'implant dentaire. Une semaine après le retrait des implants dentaires, les symptômes de l'eczéma temporairement se sont aggravés. Dix mois après le retrait des implants dentaires. Reproduit avec la permission du professeur Egusa et Elsevier Publishing (109)**



**Figure 80 : vue endobuccal de la photographie A et B de la figure 42. (109)**

Bien que la littérature dentaire disponible décrivant les caractéristiques cliniques d'hypersensibilité titane soit clairessemée, les associations suivantes ont été systématiquement décrites :

- dermatite
- eczéma du visage
- chéilites exfoliatrices
- hyperplasie gingivale
- rougeur, prurit et urticaire
- mucite douloureuse des tissus péri-implantaires
- gonflements en sillon sous-mental et labial
- bouche brûlante.

Actuellement, il semble que les cas de sensibilité aux implants titane sont rares.

Les rapports de cas et études publiées jusqu'à présent reflètent les incertitudes diagnostiques dans l'évaluation du titane soupçonné d'hypersensibilité.

En conséquence, la prévalence réelle de la sensibilité aux implants titane peut être sous-estimée. (110)

### ***b) Parodonte fin***

Plusieurs auteurs décrivent un inconvénient esthétique survenant en cas de parodonte fin : l'apparition d'une « ombre » gris foncé ayant des répercussions très négatives sur le résultat esthétique global. Ils ont défini une épaisseur minimale critique de gencive de 1,5mm. En dessous de cette épaisseur, un impact visuel du matériau sous jacent est perceptible à l'oeil nu au niveau de la muqueuse.

En présence d'un biotype gingivale fin, la zircone est le matériau qui obtient les meilleurs résultats esthétiques et qui dénature le moins la teinte rose de la gencive.

Il permet d'éviter cette coloration inesthétique grise de la gencive.

La couleur blanche des implants zircone constitue leur principal avantage.

En effet, leurs teintes se rapprochent de celle de la dent en comparaison aux implants titane, ce qui leur confère un aspect plus naturel.

De plus, des récessions gingivales peuvent apparaître au fil du temps rendant visible le pilier métallique ;

Ce même phénomène peut également se produire sur des implants en zircone, rendant également le matériau visible au niveau des collets mais ce différentiel de teinte est probablement moins gênant pour le patient.

## **2. Contre-indications**

Les implants zircone ne peuvent pas être utilisés dans les cas suivants :

- Patient à haut risque d'endocardite infectieuse
- Les implants zircone ne peuvent pas être utilisés pour rattraper un axe avec un pilier angulé ; les implants zircone étant monobloc
- Volume osseux insuffisant
- allergie ou hypersensibilité aux composants chimiques du matériau à base de dioxyde de zirconium : dioxyde de zirconium (ZrO<sub>2</sub>), oxyde d'yttrium (Y<sub>2</sub>O<sub>3</sub>), dioxyde de hafnium (HfO<sub>2</sub>), oxyde d'aluminium (Al<sub>2</sub>O<sub>3</sub>)

## IV. Conclusion

La zircone constitue une alternative de choix pour la sélection du matériau implantaire.

Depuis les dernières décennies, face à la demande accrue des patients du concept « metal free » ou alors du « tout céramique » l'esthétique s'est imposée comme un critère essentiel au succès thérapeutique implantaire. On comprend pourquoi la demande des praticiens et des patients est de plus en plus accrue sur ce sujet.

Actuellement, seuls des implants monoblocs zircone existent, dans les années à venir des implants zircone « two piece » verront le jour, et permettront de s'affranchir des contraintes du monobloc.

Les réhabilitations implantaires en secteur antérieur constituent un défi pour le praticien qui doit faire face aux éventuels préjudices esthétique produits par les implants titane.

L'ensemble des études énumérées dans ma thèse semblent mettre la zircone en avant pour satisfaire les impératifs esthétiques, optiques, fonctionnels, mécanique, physique, et biologique.

En effet, la zircone pallie aux défauts du titane : coloration des tissus mous, bimétallisme...

On pourra considérer qu'à partir de ces résultats, pour une épaisseur inférieure ou égale à 2 mm de tissus mous cervicaux, l'usage d'un implant zircone en remplacement d'une dent en secteur antérieur esthétique sera indiquée ; indication d'autant plus valable que la ligne de sourire est haute, dévoilant la gencive : sourire gingival (classe 4 PARODONTIA), biotype gingival et parodontal fin.

Actuellement, le titane est encore la référence en implantologie.

L'apport de la zircone dans la gestion des tissus mous péri implantaire est indéniable ; néanmoins, par rapport au titane elle ne peut être qualifiée que d'évolution et non de révolution, sauf pour l'esthétique.

Ainsi, un compromis peut être fait, et est fait chez de nombreux praticiens :

- utiliser un implant titane
- utiliser un pilier implantaire titane avec une bague de céramique autour de la gencive.

La littérature scientifique s'intéresse à étudier plus précisément les inconvénients de la zircone, à savoir sa dégradation à faible température, son vieillissement qui reste l'inconvénient majeur, mais aussi le risque de fracture, fissures, et propagation de fissures qui est élevé ; tout ceci dans le but de pouvoir mieux les utiliser au quotidien dans notre pratique quotidienne en implantologie, mais aussi en dentisterie générale.

## V. Bibliographie

1. Goudot P, Lacoste JP. Guide pratique d'implantologie. Issy-les-Moulineaux-Elsevier Masson p 236. 2013.
2. Klineberg I, Murray G. Osseoperception: sensory function and proprioception. *Advances in dental research*. 1999;13(1):120–129.
3. Dahiya V, Sharma P, Kaur P. Kinesthetic ability with osseointegrated implants. *Journal of Dental Implants*. 2012;2(1):42.
4. Bakshi P, Thakur S, Kulkarni S. Perception by Osseointegrated Dental Implants Supporting a Fixed Prosthesis: A Prospective Study. *The International Journal of Oral & Maxillofacial Implants*. nov 2017;32(6):1346-50.
5. Hsieh WW, Luke A, Alster J, Weiner S. Sensory discrimination of teeth and implant-supported restorations. *International Journal of Oral & Maxillofacial Implants*. 2010;25(1).
6. Weiner S, Sirois D, Ehrenberg D, Lehrmann N, Simon B, Zohn H. Sensory responses from loading of implants: a pilot study. *International Journal of Oral & Maxillofacial Implants*. 2004;19(1).
7. Jacobs R, van Steenberghe D, Manders E, Van Looy C, Lembrechts D, Naert I. Evaluation of speech in patients rehabilitated with various oral implant-supported prostheses. *Clinical Oral Implants Research*. avr 2001;12(2):167-73.
8. Gilbert C, Pauline S, Radovan K, Raed A, Khaldou A. Digital Engineering of Bio-Adaptable Dental Implants. In: Turkeyilmaz I, éditeur. *Implant Dentistry - A Rapidly Evolving Practice* [Internet]. InTech; 2011 [cité 18 juill 2018]. Disponible sur: <http://www.intechopen.com/books/implant-dentistry-a-rapidly-evolving-practice/digital-engineering-of-bio-adaptable-dental-implants>
9. Yamasaki Y, Kuwatsuru R, Tsukiyama Y, Oki K, Koyano K. Objective assessment of mastication predominance in healthy dentate subjects and patients with unilateral posterior missing teeth. *Journal of Oral Rehabilitation*. août 2016;43(8):575-82.
10. Razaghi R, Biglari H, Karimi A. Dynamic finite element simulation of dental prostheses during chewing using muscle equivalent force and trajectory approaches. *Journal of Medical Engineering & Technology*. 19 mai 2017;41(4):314-24.
11. Massoumi F, Taheri M, Mohammadi A, Amelirad O. Evaluation of the Effect of Buccolingual and Apicocoronal Positions of Dental Implants on Stress and Strain in Alveolar Bone by Finite Element Analysis. *J Dent*. :11.

12. Touati B., L'implant et son positionnement, Titane, HS Sept 2009, p5-8pdf.
  
13. Garnier V. les implants en ceramique: indications et intèrets: Thèse d'exercice en chirurgie dentaire [Internet]. 1989. Disponible sur: [http://docnum.univ-lorraine.fr/public/BUPHA\\_TD\\_2015\\_GARNIER\\_VALENTINE.pdf](http://docnum.univ-lorraine.fr/public/BUPHA_TD_2015_GARNIER_VALENTINE.pdf)
  
14. Garet J. Gestion des complications en implantologie: Thèse d'exercice en chirurgie dentaire [http://docnum.univ-lorraine.fr/public/BUPHA\\_TD\\_2015\\_GRATET\\_JOHANNA.pdf](http://docnum.univ-lorraine.fr/public/BUPHA_TD_2015_GRATET_JOHANNA.pdf) [Internet]. 2015. Disponible sur: [http://docnum.univ-lorraine.fr/public/BUPHA\\_TD\\_2015\\_GRATET\\_JOHANNA.pdf](http://docnum.univ-lorraine.fr/public/BUPHA_TD_2015_GRATET_JOHANNA.pdf)
  
15. Mongeot M, Tracol J.J: Le juste positionnement des implants dentaire. Le fil dentaire, numéro 50, Fevrier 2010 .pdf.
  
16. Davarpanah M, Szmukler-Moncler S, Rajzbaum Ph, Davarpanah K, Demurashvili G (. Manuel d'implantologie clinique : concepts, intégration des protocoles et esquisse de nouveaux paradigmes. Rueil Malmaison : CdP, p. 6-275. 2012.
  
17. Koodaryan R, Hafezeqoran A. Evaluation of Implant Collar Surfaces for Marginal Bone Loss: A Systematic Review and Meta-Analysis. BioMed Research International. 2016;2016:1-10.
  
18. Glauser R, Zembic A, Hammerle CHF. A systematic review of marginal soft tissue at implants subjected to immediate loading or immediate restoration. Clinical Oral Implants Research. oct 2006;17(S2):82-92.
  
19. Escamilla Agathe. Analyse des concepts implantaires sur le secteur antérieur. Thèse d'exercice en chirurgie dentaire. [Internet]. 2012. Disponible sur: <http://thesesante.ups-tlse.fr/29/1/2012TOU33069.pdf>
  
20. Kohal, Ralf. Implants en céramique : connaissances actuelles, exemples cliniques. Titane II (hors série) : 4-28. 2014.
  
21. Tableau périodique de Mendeleïev [Internet]. Disponible sur: <https://www.superprof.fr/ressources/physique-chimie/tout-niveau/tableau-periodique/oxyde-zircon.html>
  
22. Piconi C, Maccauro G. Zirconia as a ceramic biomaterial. Biomaterials. 1999;20(1):1-25.
  
23. Brodriez Pierre. Intérêt et limites des implants zircone : Revue de la littérature. Thèse d'exercice de chirurgie dentaire. [Internet]. 2013. Disponible sur: [https://www.google.com/url?sa=t&rct=j&q=&esrc=s&source=web&cd=1&cad=rja&uact=8&ved=2ahUKEwjlpJL-mcfcAhULO8AKHTwPA-wQFjAAegQIABAC&url=http%3A%2F%2Farchive.bu.univ-nantes.fr%2Fpollux%2Ffichiers%2Fdownload%2Fa7337e89-56b8-4ba6-ba90-c45ed2aa3146&usq=A0vVaw39tanOLwCUnPUU\\_oCh\\_tT7](https://www.google.com/url?sa=t&rct=j&q=&esrc=s&source=web&cd=1&cad=rja&uact=8&ved=2ahUKEwjlpJL-mcfcAhULO8AKHTwPA-wQFjAAegQIABAC&url=http%3A%2F%2Farchive.bu.univ-nantes.fr%2Fpollux%2Ffichiers%2Fdownload%2Fa7337e89-56b8-4ba6-ba90-c45ed2aa3146&usq=A0vVaw39tanOLwCUnPUU_oCh_tT7)



24. Christel P, Meunier A, Heller M, Torre JP, Peille CN. Mechanical properties and short-term in vivo evaluation of yttrium-oxide-partially-stabilized zirconia. *Journal of Biomedical Materials Research Part A*. 1989;23(1):45–61.
25. Stephanus Didier. L'apport de la zircone dans la gestion des tissus mous péri-implantaires. Thèse d'exercice en chirurgie dentaire [Internet]. 2011. Disponible sur: [http://docnum.univ-lorraine.fr/public/SCDPHA\\_TD\\_2011\\_STEPHANUS\\_DIDIER.pdf](http://docnum.univ-lorraine.fr/public/SCDPHA_TD_2011_STEPHANUS_DIDIER.pdf)
26. Patil R. Zirconia versus titanium dental implants: A systematic review. *Journal of Dental Implants*. 2015;5(1):39.
27. Bollen C. Zirconia: The Material of Choice in Implant Dentistry? An Update. *Journal of Dental Health, Oral Disorders & Therapy* [Internet]. 31 mars 2017 [cité 22 juill 2018];6(6). Disponible sur: <http://medcraveonline.com/JDHODT/JDHODT-06-00219.php>
28. Chai J, Chu F, Chow TW, Liang BM. Chemical solubility and flexural strength of zirconia-based ceramics. *International Journal of Prosthodontics*. 2007;20(6).
29. Kohal RJ, Wolkewitz M, Tsakona A. The effects of cyclic loading and preparation on the fracture strength of zirconium-dioxide implants: an in vitro investigation: Stability of zirconia implants. *Clinical Oral Implants Research*. août 2011;22(8):808-14.
30. Silva NRFA, Coelho PG, Fernandes CAO, Navarro JM, Dias RA, Thompson VP. Reliability of one-piece ceramic implant. *Journal of Biomedical Materials Research Part B: Applied Biomaterials*. févr 2009;88B(2):419-26.
31. Manicone PF, Rossi Iommetti P, Raffaelli L. An overview of zirconia ceramics: Basic properties and clinical applications. *Journal of Dentistry*. nov 2007;35(11):819-26.
32. Ashby M, Jones RH, Brechet Y, Courbon J, Dupeux M. *Matériaux 2, Microstructure et mise en oeuvre*. Paris : Edition Dunod. 1991.
33. Silva NRFA, Coelho PG, Fernandes CAO, Navarro JM, Dias RA, Thompson VP. Reliability of one-piece ceramic implant. *Journal of Biomedical Materials Research Part B: Applied Biomaterials*. févr 2009;88B(2):419-26.
34. Kohal R-J, Wolkewitz M, Mueller C. Alumina-reinforced zirconia implants: survival rate and fracture strength in a masticatory simulation trial: Alumina-reinforced zirconia implants. *Clinical Oral Implants Research*. déc 2010;21(12):1345-52.

35. Kohal RJ, Wolkewitz M, Tsakona A. The effects of cyclic loading and preparation on the fracture strength of zirconium-dioxide implants: an in vitro investigation: Stability of zirconia implants. *Clinical Oral Implants Research*. août 2011;22(8):808-14.
36. Silva NRFA, Nourian P, Coelho PG, Rekow ED, Thompson VP. Impact Fracture Resistance of Two Titanium-Abutment Systems Versus a Single-Piece Ceramic Implant: Impact Fracture Resistance on Implants. *Clinical Implant Dentistry and Related Research*. juin 2011;13(2):168-73.
37. Kosmač T, Kocjan A. Ageing of dental zirconia ceramics. *Journal of the European Ceramic Society*. août 2012;32(11):2613-22.
38. De Souza GM, Zykus A, Ghahnavyeh RR, Lawrence SK, Bahr DF. Effect of accelerated aging on dental zirconia-based materials. *Journal of the Mechanical Behavior of Biomedical Materials*. janv 2017;65:256-63.
39. Chevalier J. What future for zirconia as a biomaterial? *Biomaterials*. févr 2006;27(4):535-43.
40. Deville S, Guénin G, Chevalier J. Martensitic transformation in zirconia. *Acta Materialia*. nov 2004;52(19):5697-707.
41. Chevalier J. Critical effect of cubic phase on aging in 3mol% yttria-stabilized zirconia ceramics for hip replacement prosthesis. *Biomaterials*. nov 2004;25(24):5539-45.
42. Sanon Clarisse. Limite sur la zircone 3Y-TZP utilisée en implantologie orale : étude de la relation entre la microstructure et la durabilité. Thèse de doctorat 2014. [Internet]. 2014. Disponible sur: <http://theses.insa-lyon.fr/publication/2014ISAL0138/these.pdf>
43. Deville S, Gremillard L, Chevalier J, Fantozzi G. A critical comparison of methods for the determination of the aging sensitivity in biomedical grade yttria-stabilized zirconia. *Journal of Biomedical Materials Research Part B: Applied Biomaterials*. 15 févr 2005;72B(2):239-45.
44. Pereira GKR, Venturini AB, Silvestri T, Dapieve KS, Montagner AF, Soares FZM, et al. Low-temperature degradation of Y-TZP ceramics: A systematic review and meta-analysis. *Journal of the Mechanical Behavior of Biomedical Materials*. mars 2016;55:151-63.
45. Lugh V, Sergio V. Low temperature degradation -aging- of zirconia: A critical review of the relevant aspects in dentistry. *Dental Materials*. août 2010;26(8):807-20.
46. Kohorst P, Borchers L, Stempel J, Stiesch M, Hassel T, Bach F-W, et al. Low-temperature degradation of different zirconia ceramics for dental applications. *Acta Biomaterialia*. mars 2012;8(3):1213-20.

47. Piconi C, Maccauro G, Pilloni L, Burger W, Muratori F, Richter HG. On the fracture of a zirconia ball head. *Journal of Materials Science: Materials in Medicine*. 2006;17(3):289–300.
48. Osman R, Swain M. A Critical Review of Dental Implant Materials with an Emphasis on Titanium versus Zirconia. *Materials*. 5 mars 2015;8(3):932-58.
49. Depprich R, Ommerborn M, Zipprich H, Naujoks C, Handschel J, Wiesmann H-P, et al. Behavior of osteoblastic cells cultured on titanium and structured zirconia surfaces. *Head & Face Medicine* [Internet]. déc 2008 [cité 23 janv 2018];4(1). Disponible sur: <http://head-face-med.biomedcentral.com/articles/10.1186/1746-160X-4-29>
50. Kohal RJ, Bächle M, Att W, Chaar S, Altmann B, Renz A, et al. Osteoblast and bone tissue response to surface modified zirconia and titanium implant materials. *Dental Materials*. juill 2013;29(7):763-76.
51. Josset Y, Oum'Hamed Z, Zarrinpour A, Lorenzato M, Adnet J-J, Laurent-Maquin D. In vitro reactions of human osteoblasts in culture with zirconia and alumina ceramics. *Journal of Biomedical Materials Research*. 1999;47(4):481–493.
52. Han S-H, Kim K-H, Han J-S, Koo K-T, Kim T-I, Seol Y-J, et al. Response of osteoblast-like cells cultured on zirconia to bone morphogenetic protein-2. *Journal of Periodontal & Implant Science*. 2011;41(5):227.
53. Liagre B, Moalic S, Vergne P, Charissoux JL, Bernache-Assollant D, Beneytout JL. Effects of alumina and zirconium dioxide particles on arachidonic acid metabolism and proinflammatory interleukin production in osteoarthritis and rheumatoid synovial cells. *Bone & Joint Journal*. 2002;84(6):920–930.
54. Fanali S, Perrotti V, Riccardi L, Piattelli A, Piccirilli M, Ricci L, et al. Inflammatory Infiltrate, Microvessel Density, Vascular Endothelial Growth Factor, Nitric Oxide Synthase, and Proliferative Activity in Soft Tissues Below Intraorally Welded Titanium Bars. *Journal of Periodontology*. mai 2010;81(5):748-57.
55. Carinci F, Pezzetti F, Volinia S, Francioso F, Arcelli D, Farina E, et al. Zirconium oxide: analysis of MG63 osteoblast-like cell response by means of a microarray technology. *Biomaterials*. janv 2004;25(2):215-28.
56. Hatton A, Nevelos JE, Matthews JB, Fisher J, Ingham E. Effects of clinically relevant alumina ceramic wear particles on TNF- $\alpha$  production by human peripheral blood mononuclear phagocytes. *Biomaterials*. 2003;24(7):1193–1204.
57. Degidi M, Artese L, Piattelli A, Scarano A, Shibli JA, Piccirilli M, et al. Histological and immunohistochemical evaluation of the peri-implant soft tissues around machined and acid-etched titanium healing abutments: a prospective randomised study. *Clinical Oral Investigations*. juin 2012;16(3):857-66.

58. Vu VT, Oh G-J, Yun K-D, Lim H-P, Kim J-W, Nguyen TPT, et al. Acid etching of glass-infiltrated zirconia and its biological response. *The Journal of Advanced Prosthodontics*. 2017;9(2):104.
59. Ichikawa Y, Akagawa Y, Nikai H, Tsuru H. Tissue compatibility and stability of a new zirconia ceramic in vivo. *The Journal of prosthetic dentistry*. 1992;68(2):322–326.
60. Li J, Liu Y, Hermansson L, Soremark R. Evaluation of biocompatibility of various ceramic powders with human fibroblasts in vitro. *Clinical materials*. 1993;12(4):197–201.
61. Albrektsson T, Zarb G, Worthington P, Eriksson A R. The long-Term Efficacy of currently used dental implants : A review and proposed criteria of success ; janv 1986 ;21(11).pdf.
62. Gahlert, Michael. Implants en céramique : preuves scientifiques, applications cliniques Titane II (Hors série) : 31-38. Titane II (Hors série) : 31-38; 2014.
63. Kim H-K, Woo KM, Shon W-J, Ahn J-S, Cha S, Park Y-S. Comparison of peri-implant bone formation around injection-molded and machined surface zirconia implants in rabbit tibiae. *Dental Materials Journal*. 2015;34(4):508-15.
64. Sollazzo V, Pezzetti F, Scarano A, Piattelli A, Bignozzi C, Massari L, et al. Zirconium oxide coating improves implant osseointegration in vivo. *Dental Materials*. mars 2008;24(3):357-61.
65. Akagawa Y, Hosokawa R, Sato Y, Kamayama K. Comparison between freestanding and tooth-connected partially stabilized zirconia implants after two years' function in monkeys: a clinical and histologic study. *Journal of Prosthetic Dentistry*. 1998;80(5):551–558.
66. Andreiotelli M, Wenz HJ, Kohal R-J. Are ceramic implants a viable alternative to titanium implants? A systematic literature review. *Clinical Oral Implants Research*. sept 2009;20:32-47.
67. HOCHSCHEIDT CJ, ALVES EDM, BERNARDES LAB, HOCHSCHEIDT ML, HOCHSCHEIDT RC. Zirconia dental implants: An alternative for today or for the future?(Part II). *Dental Press Implantology*. 2012;6(4).
68. Stadlinger B, Hennig M, Eckelt U, Kuhlisch E, Mai R. Comparison of zirconia and titanium implants after a short healing period. A pilot study in minipigs. *International Journal of Oral and Maxillofacial Surgery*. juin 2010;39(6):585-92.
69. Kohal R-J, Papavasiliou G, Kamposiora P, Tripodakis A, Strub JR. Three-Dimensional Computerized Stress Analysis of Commercially Pure Titanium and Yttrium–Partially Stabilized Zirconia Implants. *International Journal of Prosthodontics*. 2002;15(2).


70. Chappuis V, Cavusoglu Y, Gruber R, Kuchler U, Buser D, Bosshardt DD. Osseointegration of Zirconia in the Presence of Multinucleated Giant Cells: Osseointegration of Zirconia Implants. *Clinical Implant Dentistry and Related Research*. août 2016;18(4):686-98.
71. Hoffmann O, Dr Med Dent, Angelov N, Gallez F, E Jung R, R Weber F : The zirconia implant-bone interface : A Preliminary Histologic Evaluation in Rabbits ; *The international journal of oral et maxillofacial implant ; 2008.pdf*.
72. Depprich R, Zipprich H, Ommerborn M, Naujoks C, Wiesmann H-P, Kiattavorncharoen S, et al. Osseointegration of zirconia implants compared with titanium: an in vivo study. *Head & Face Medicine [Internet]*. déc 2008 [cité 23 janv 2018];4(1). Disponible sur: <http://head-face-med.biomedcentral.com/articles/10.1186/1746-160X-4-30>
73. Depprich R, Zipprich H, Ommerborn M, Mahn E, Lammers L, Handschel J, et al. Osseointegration of zirconia implants: an SEM observation of the bone-implant interface. *Head & Face Medicine [Internet]*. déc 2008 [cité 13 févr 2018];4(1). Disponible sur: <http://head-face-med.biomedcentral.com/articles/10.1186/1746-160X-4-25>
74. Gahlert M, Gudehus T, Eichhorn S, Steinhauser E, Kniha H, Erhardt W. Biomechanical and histomorphometric comparison between zirconia implants with varying surface textures and a titanium implant in the maxilla of miniature pigs. *Clinical Oral Implants Research*. oct 2007;18(5):662-8.
75. Zechner W, Tangl S, Furst G, Tepper G, Thams U, Mailath G, Watzek G : Osseous charecteristics of three different implant types : a histologic and histomorphometric study in mini-pigs. *March 2002 (25).pdf*.
76. Lee J, Sieweke JH, Rodriguez NA, Schüpbach P, Lindström H, Susin C, et al. Evaluation of nano-technology-modified zirconia oral implants: a study in rabbits. *Journal of Clinical Periodontology*. juill 2009;36(7):610-7.
77. Hafezeqoran A, Koodaryan R. Effect of Zirconia Dental Implant Surfaces on Bone Integration: A Systematic Review and Meta-Analysis. *BioMed Research International*. 2017;2017:1-12.
78. Hoffmann O, Angelov N, Zafiropoulos G-G, Andreana S. Osseointegration of zirconia implants with different surface characteristics: an evaluation in rabbits. *International Journal of Oral & Maxillofacial Implants*. 2012;27(2).
79. Manzano G, Herrero LR, Montero J. Comparison of Clinical Performance of Zirconia Implants and Titanium Implants in Animal Models: A Systematic Review. *The International Journal of Oral & Maxillofacial Implants*. 2014;29(2):311-20.

80. Bächle M, Butz F, Hübner U, Bakaliniš E, Kohal RJ. Behavior of CAL72 osteoblast-like cells cultured on zirconia ceramics with different surface topographies. *Clinical Oral Implants Research*. févr 2007;18(1):53-9.
81. Ferguson SJ, Langhoff JD, Voelter K, Rechenberg B von, Scharnweber D, Bierbaum S, et al. Biomechanical comparison of different surface modifications for dental implants. *The International journal of oral & maxillofacial implants*. 2008;23(6):1037.
82. Martins R, Cestari TM, Arantes RVN, Santos PS, Taga R, Carbonari MJ, et al. Osseointegration of zirconia and titanium implants in a rabbit tibiae model evaluated by microtomography, histomorphometry and fluorochrome labeling analyses. *Journal of Periodontal Research* [Internet]. 17 oct 2017 [cité 23 janv 2018]; Disponible sur: <http://doi.wiley.com/10.1111/jre.12508>
83. Covacci V, Bruzzese N, Maccauro G, Andreassi C, Ricci GA, Piconi C, et al. In vitro evaluation of the mutagenic and carcinogenic power of high purity zirconia ceramic. *Biomaterials*. 1999;20(4):371–376.
84. Piconi C, Maccauro G. Zirconia as a ceramic biomaterial. *Biomaterials*. 1999;20(1):1–25.
85. BOLLEN CM(2017) Zirconia : The Material of choice in implant Dentistry ? An Update. *J Dent Oral Discord Ther* 6(6), 00219. DOI : 10.15406/jdhodt.2017.06.00219.pdf.
86. Torricelli P, Verné E, Vitale Brovarone C: Biological glass coating on ceramic materials : in vitro evaluation using primary osteoblast cultures from healthy and osteopenic rat bone. *Biomaterials* 2001 (22), 2535-2543pdf.
87. Bächle M, Butz F, Hübner U, Bakaliniš E, Kohal RJ. Behavior of CAL72 osteoblast-like cells cultured on zirconia ceramics with different surface topographies. *Clinical Oral Implants Research*. févr 2007;18(1):53-9.
88. Patil R. Zirconia versus titanium dental implants: A systematic review. *Journal of Dental Implants*. 2015;5(1):39.
89. Scarano A, Piattelli M, Caputi S, Favero GA, Piattelli A. Bacterial Adhesion on Commercially Pure Titanium and Zirconium Oxide Disks: An In Vivo Human Study. *Journal of Periodontology*. févr 2004;75(2):292-6.
90. de Oliveira GR, Pozzer L, Cavalieri-Pereira L, de Moraes PH, Olate S, de Albergaríá Barbosa JR. Bacterial adhesion and colonization differences between zirconia and titanium implant abutments: an *in vivo* human study. *Journal of Periodontal & Implant Science*. 2012;42(6):217.

91. Degidi M, Artese L, Scarano A, Perrotti V, Gehrke P, Piattelli A. Inflammatory Infiltrate, Microvessel Density, Nitric Oxide Synthase Expression, Vascular Endothelial Growth Factor Expression, and Proliferative Activity in Peri-Implant Soft Tissues Around Titanium and Zirconium Oxide Healing Caps. *Journal of Periodontology*. janv 2006;77(1):73-80.
92. Bollen C M L, Papaloanno W, Eldere J, Schepers E, Quirynen M, Van Steenberghe D : The influence of abutment surfaces roughness on plaque accumulation and peri-implant mucositis. *Clin Oral Implant Research* 1996 : 7 : 201-211.pdf.
93. Hisbergues M, Vendeville S, Vendeville P. Zirconia: Established facts and perspectives for a biomaterial in dental implantology. *Journal of Biomedical Materials Research Part B: Applied Biomaterials*. févr 2009;88B(2):519-29.
94. Patil R. Zirconia versus titanium dental implants: A systematic review. *Journal of Dental Implants*. 2015;5(1):39.
95. Kohal R-J, Att W, Bächle M, Butz F. Ceramic abutments and ceramic oral implants. An update. *Periodontology* 2000. 2008;47(1):224–243.
96. Sandhaus S, Pasche K : Utilisation de la zircone en implantologie : l'implant SIGMA d'après Sandhaus. *Forum odontologicum implantologie*, 1999.pdf.
97. Sandhaus S, Pasche K. Utilisation de la zircon en implantologie: I. implant Sigma d. apres Sandhaus. *Revista Romana de Stomatologie*. 1999;27(1):71–83.
98. Piconi C, Rimondini L, Cerroni L. *La zirconia in odontoiatria* ; Elsevier Masson, Milano. 2008.
99. HOCHSCHEIDT CJ, ALVES EDM, BERNARDES LAB, HOCHSCHEIDT ML, HOCHSCHEIDT RC. Zirconia dental implants: An alternative for today or for the future?(Part II). *Dental Press Implantology*. 2012;6(4).
100. Özkurt Z, Kazazoğlu E. Zirconia Dental Implants: A Literature Review. *Journal of Oral Implantology*. juin 2011;37(3):367-76.
101. Sandhaus S, Pasche K. Utilisation de la zircon en implantologie: I. implant Sigma d. apres Sandhaus. *Revista Romana de Stomatologie*. 1999;27(1):71–83.
102. Dr Noubissi Sammy: Implants en zircone: remplacement entièrement sans métal d'une deuxième prémolaire maxillaire. *Dental Tribune, Le magazine* 3; 2015 .pdf.

103. Olivia J, Olivia X, Olivia JD: Zirconia implants and all-ceramics restorations for the esthetic replacement of the Maxillary central incisors. The european journal of esthetic dentistry, Volume 3 number 2, summer 2008.pdf.
104. Soni A, Kharbanda P, Kumar A. Search For A Viable Alternative To Titanium Implants-A Literature Review. Indian Journal of Dental Sciences. 2013;5(3).
105. Elnayef B, Lázaro A, Suárez-López del Amo F, Galindo-Moreno P, Wang H-L, Gargallo-Albiol J, et al. Zirconia Implants as an Alternative to Titanium: A Systematic Review and Meta-Analysis. The International Journal of Oral & Maxillofacial Implants. mai 2017;32(3):e125-34.
106. Hashim D, Cionca N, Courvoisier DS, Mombelli A. A systematic review of the clinical survival of zirconia implants. Clinical Oral Investigations. sept 2016;20(7):1403-17.
107. Pereira G, Amaral M, Cesar P, Bottino M, Kleverlaan C, Valandro L. Effect of low-temperature aging on the mechanical behavior of ground Y-TZP. Journal of the Mechanical Behavior of Biomedical Materials. mai 2015;45:183-92.
108. Sicilia A, Cuesta S, Coma G, Arregui I, Guisasola C, Ruiz E, et al. Titanium allergy in dental implant patients: a clinical study on 1500 consecutive patients. Clinical Oral Implants Research. août 2008;19(8):823-35.
109. Campbell S, Crean SJ, Ahmed W. Titanium allergy: fact or fiction? Faculty Dental Journal. janv 2014;5(1):18-25.
110. Siddiqi A, Payne AGT, De Silva RK, Duncan WJ. Titanium allergy: could it affect dental implant integration?: Titanium allergy review. Clinical Oral Implants Research. juill 2011;22(7):673-80.





## SERMENT MEDICAL

En présence des Maîtres de cette Faculté, de mes chers condisciples, devant l'effigie d'HIPPOCRATE.

Je promets et je jure, d'être fidèle aux lois de l'honneur et de la probité dans l'exercice de la Médecine Dentaire.

Je donnerai mes soins à l'indigent et n'exigerai jamais un salaire au-dessus de mon travail, je ne participerai à aucun partage clandestin d'honoraires.

Je ne me laisserai pas influencer par la soif du gain ou la recherche de la gloire.

Admis dans l'intérieur des maisons, mes yeux ne verront pas ce qui s'y passe, ma langue taira les secrets qui me seront confiés et mon état ne servira pas à corrompre les mœurs ni à favoriser le crime.

Je ne permettrai pas que des considérations de religion, de nation, de race, de parti ou de classe sociale viennent s'interposer entre mon devoir et mon patient.

Même sous la menace, je n'admettrai pas de faire usage de mes connaissances médicales contre les lois de l'humanité.

J'informerai mes patients des décisions envisagées, de leurs raisons et de leurs conséquences. Je ne tromperai jamais leur confiance et n'exploiterai pas le pouvoir hérité des connaissances pour forcer les consciences.

Je préserverai l'indépendance nécessaire à l'accomplissement de ma mission. Je n'entreprendrai rien qui dépasse mes compétences. Je les entretiendrai et les perfectionnerai pour assurer au mieux les services qui me seront demandés.

Respectueux et reconnaissant envers mes Maîtres, je rendrai à leurs enfants l'instruction que j'ai reçue de leur père.

Que les hommes m'accordent leur estime si je suis fidèle à mes promesses.

Que je sois déshonoré et méprisé de mes confrères si j'y manque.



SMADJA Nethanel- Implant zircone : propriétés et indications

Th. : Chir. dent. : Marseille : Aix –Marseille Université : 2018

Rubrique de classement : Odontologie Prothétique

Résumé :

En quelques décennies, les implants dentaires en titane sont devenus une solution de choix pour le remplacement d'un édentement.

Mais, devant la demande accrue des patients en matière d'esthétique, de nombreuses études se sont centrées sur un matériau : le zircone.

En effet, il s'agit d'un matériau de choix en prothèse par ses propriétés mécaniques, optiques, physiques et biologiques.

La première partie expose des rappels sur le complexe implantaire.

La deuxième partie traite de la zircone, son origine, son procédé de fabrication, ses propriétés, mais aussi sur les indications de la zircone en implantologie.

Mots clés : Implants – Zircone – Titane – ostéointégration – Biocompatibilité – Esthétique

SMADJA Nethanel- Implant zircone : properties and indications

Abstract:

In just a few decades, titanium dental implants have become the best solution for the replacement of a toothless tooth.

But, in view of the increased demand of patients for estetic, many studies have focused on a material: zirconia.

Indeed, it is a material of choice in prosthesis by its mechanical, optical, physical and biological properties.

The first part exposes reminders about the implant complex.

The second part deals with zirconia, its origin, its manufacturing process, its properties, but also on the indications of zirconia in implantology.

MeSH : Implants – Zirconia – Titan – osteointegration – Biocompatibility – Esthetic

Adresse de l'auteur :

56 Boulevard Michelet  
13008 MARSEILLE