HAL open science

Manifestations buccales des leucémies et des lymphomes. Volume 1, Diagnostic précoce

Mathilde Gérand

To cite this version:

Mathilde Gérand. Manifestations buccales des leucémies et des lymphomes. Volume 1, Diagnostic précoce. Sciences du Vivant [q-bio]. 2018. dumas-01944645

HAL Id: dumas-01944645

https://dumas.ccsd.cnrs.fr/dumas-01944645v1

Submitted on 4 Dec 2018

HAL is a multi-disciplinary open access archive for the deposit and dissemination of scientific research documents, whether they are published or not. The documents may come from teaching and research institutions in France or abroad, or from public or private research centers.

L'archive ouverte pluridisciplinaire **HAL**, est destinée au dépôt et à la diffusion de documents scientifiques de niveau recherche, publiés ou non, émanant des établissements d'enseignement et de recherche français ou étrangers, des laboratoires publics ou privés.

Distributed under a Creative Commons Attribution - NonCommercial - NoDerivatives 4.0 International License

UNIVERSITÉ PARIS DESCARTES

MEMBRE DE
USPC
Université Sorbonne Paris Cité

AVERTISSEMENT

Cette thèse d'exercice est le fruit d'un travail approuvé par le jury de soutenance et réalisé dans le but d'obtenir le diplôme d'État de docteur en chirurgie dentaire. Ce document est mis à disposition de l'ensemble de la communauté universitaire élargie.

Il est soumis à la propriété intellectuelle de l'auteur. Ceci implique une obligation de citation et de référencement lors de l'utilisation de ce document.

D'autre part, toute contrefaçon, plagiat, reproduction illicite encourt toute poursuite pénale.

Code de la Propriété Intellectuelle. Articles L 122.4

Code de la Propriété Intellectuelle. Articles L 335.2 - L 335.10

UNIVERSITÉ PARIS DESCARTES

FACULTÉ DE CHIRURGIE DENTAIRE

Année 2018 **N° 051**

THÈSE

POUR LE DIPLÔME D'ÉTAT DE DOCTEUR EN CHIRURGIE DENTAIRE

Présentée et soutenue publiquement le : 25 juin 2018

Par

Mathilde GÉRAND

Manifestations buccales des leucémies et des lymphomes.

Volume 1, Diagnostic précoce

Dirigée par M. le Docteur Thông Nguyen

JURY

Mme le Professeur Tiphaine Davit-Béal	Président
M. le Docteur Thông Nguyen	Assesseur
M. le Docteur Arabelle Vanderzwalm	Assesseur
M. le Professeur Philippe Casassus	Assesseur

Tableau des enseignants de la Faculté

DÉPARTEMENTS	DISCIPLINES	PROFESSEURS DES UNIVERSITÉS	MAÎTRES DE CONFÉRENCES
1. DÉVELOPPEMENT, CROISSANCE ET PRÉVENTION	ODONTOLOGIE PÉDIATRIQUE	Mme DAVIT-BÉAL Mme VITAL	M. COURSON Mme DURSUN Mme JEGAT Mme SMAIL-FAUGERON Mme VANDERZWALM
	ORTHOPÉDIE DENTO-FACIALE		Mme BENAHMED M. DUNGLAS Mme KAMOUN-GOLDRAT Mme LE NORCY
	PRÉVENTION, ÉPIDEMIOLOGIE, ÉCONOMIE DE LA SANTÉ ET ODONTOLOGIE LÉGALE	Mme FOLLIGUET	Mme GERMA M. PIRNAY M. TAVERNIER
2. CHIRURGIE ORALE, PARODONTOLOGIE, BIOLOGIE ORALE	PARODONTOLOGIE	Mme COLOMBIER Mme GOSSET	M. BIOSSE DUPLAN M. GUEZ
	CHIRURGIE ORALE	M. MAMAN Mme RADOI	Mme EJEIL M. GAULTIER M. HADIDA M. MOREAU M. NGUYEN
	BIOLOGIE ORALE	Mme CHAUSSAIN M. GOGLY Mme SÉGUIER Mme POLIARD M. ROCHEFORT (PU associé)	M. ARRETO Mme BARDET (MCF) Mme CHARDIN Mme CHERIFI (MCU associée) M. FERRE M. LE MAY
3. RÉHABILITATION ORALE	DENTISTERIE RESTAURATRICE ENDODONTIE	Mme BOUKPESSI Mme CHEMLA	Mme BERÈS (MCU associée) Mme BESNAULT M. BONTE Mme COLLIGNON (MCU associée) M. DECUP Mme GAUCHER
	PROTHÈSES	M. POSTAIRE	M. CHEYLAN M. DAAS M. DOT M. EID Mme FOUILLOUX-PATEY Mme GORIN M. RENAULT M. RIGNON-BRET M. TIRLET M. TRAMBA Mme WULFMAN
	FONCTION-DYSFONCTION, IMAGERIE, BIOMATÉRIAUX		M. ATTAL Mme BENBELAID Mme BENOÎT A LA GUILLAUME (MCF) M. BOUTER M. CHARRIER M. CHERRUAU M. FLEITER Mme FRON CHABOUIS Mme MANGIONE (MCU associée) M. SALMON Mme TILOTTA
	PROFESSEURS ÉMÉRITES	M. BÉRENHOLC Mme BRION M. LASFARGUES M. LAUTROU M. LEVY	M. PELLAT M. PIERRISNARD M. SAFFAR Mme WOLIKOW

Mise à jour le 18 décembre 2017

Remerciements

À Mme le Professeur Tiphaine Davit-Béal

Docteur en Chirurgie dentaire

Spécialiste qualifiée en Médecine bucco-dentaire

Ancien Interne des Hôpitaux

Docteur de l'Université Pierre et Marie Curie

Habilitée à Diriger des Recherches

Professeur des Universités, Faculté de Chirurgie dentaire Paris Descartes

Praticien Hospitalier, Assistance Publique-Hôpitaux de Paris

Qui m'a fait l'honneur de présider ce jury de thèse. Je vous témoigne toute ma gratitude pour avoir accepté la présidence de ce jury. Veuillez trouver ici l'expression de mon plus profond respect.

À Monsieur le Docteur Thông Nguyen

Docteur en Médecine

Spécialiste qualifié en Chirurgie Plastique, Reconstructrice et Esthétique

Spécialiste qualifié en Chirurgie Maxillofaciale et Stomatologie

Maitre de Conférences des Universités, Faculté de Chirurgie dentaire Paris Descartes

Praticien Hospitalier, Assistance Publique-Hôpitaux de Paris

Médecin à la Commission médicale nationale de la Fédération Française du Sport Universitaire

Qui m'a fait l'honneur de diriger cette thèse. Merci pour vos enseignements et pour votre aide précieuse. Veuillez trouver ici l'expression de ma plus profonde gratitude.

À Madame le Docteur Arabelle Vanderzwalm

Docteur en Chirurgie dentaire

Docteur de l'Université Paris Descartes

Maitre de Conférences des Universités, Faculté de Chirurgie dentaire Paris Descartes

Praticien Hospitalier, Assistance Publique-Hôpitaux de Paris

Qui m'a fait l'honneur de participer à ce jury de thèse. Merci pour vos enseignements, votre aide précieuse et pour m'avoir donné le goût de la pédodontie. Je souhaite de tout cœur vous témoigner mon plus profond respect et mon admiration.

À M le Professeur Philippe Casassus

Docteur en Médecine

Spécialiste en Hématologie

Professeur des Universités

Praticien Hospitalier de Thérapeutique, Université Paris 13

Qui m'a fait l'honneur de participer à ce jury de thèse. Je vous témoigne toute ma gratitude pour avoir accepté de participer à ce jury. Veuillez trouver ici l'expression de mon plus profond respect.

À Maman, merci pour tout ce que tu as fait pour moi durant toutes ses années, tu as toujours été là dans les moments difficiles. Je ne te remercierais jamais assez pour ta présence, ta disponibilité et ton amour. Tu t'es toujours sacrifié pour nous donner le meilleur. Tu m'as permis de devenir la personne que je suis avec mes valeurs.

À Papa, merci pour ta présence dans ma vie. J'admire ton courage face à tous les obstacles. Merci pour ton aide précieuse pour les heures passées ensembles sur la correction de cette thèse.

À Mamy-Nou et à Papy-François, merci pour l'amour que vous m'offrez chaque jour. Merci pour votre soutien précieux. Je n'oublierais jamais les heures passées à réviser chez vous dans toutes les pièces de la maison avec le casque anti-bruit, les milliers de sms envoyés, les voyages passés ensembles, les repas du mercredi…. Vous avez toujours été là pour moi.

À Papy et Mamy du Luc, merci pour votre amour, pour les vacances passées ensembles tous les ans. Merci d'être ma confidente Mamy, la personne qui écoute tout sans jamais répéter et juger. J'espère rester toujours votre petite Mathilde.

À ma sœur Margaux, toujours là dans les moments les plus difficiles. Je te souhaite beaucoup de bonheur avec **Paulo**. Toujours généreuse et à l'écoute des autres, tu feras une formidable infirmière.

À Emilien, le dernier de la famille, même si cela t'ennuie tu resteras toujours le petit dernier adoré. Je te souhaite le meilleur, continue de rester aussi passionné par tout ce que tu entreprends. Reste la personne que tu es.

À Flavie, Didier, Antoine et Tiphaine, merci pour votre soutien, votre compréhension malgré tous les repas de famille manqués à cause des révisions. Le sourire de famille continuera sur toutes les photos.

À Samer, c'est avec tout mon amour que je te remercie d'être présent auprès de moi. Les petits pois ont été un tournant décisif dans ma vie.

À Sophie, merci pour ta présence depuis plus de 10 ans, tes conseils, ta disponibilité, ton amitié. Tu me pousses vers le haut avec ton optimisme et tu m'as permis de traverser un grand nombre d'épreuves. Merci encore.

À Clotilde, partenaire de voyage et de thèse. Merci pour tous ces voyages avec toi à l'autre bout du monde. Je n'oublierais jamais l'île de Kow-Lanta et sa traversée épique, notre superbe voyage humanitaire au Cambodge et la rencontre avec Firmin qui a bouleversé nos vies.

À Elza, mon vieux chien, ma zazou, ma voyageuse, comment oublier notre rencontre en première année de médecine. Tant de soirées passées avec toi. Tu habites à l'autre bout du monde mais notre relation ne changera jamais je le sais. Je te souhaite le meilleur et il me tarde d'explorer la Tanzanie avec toi.

À Clovis, merci pour ces deux ans de colocation avec toi, pour avoir supporté mes affaires qui trainaient et les grains de riz permanents dans l'évier. Je n'oublierais jamais les moments passés ensembles et notre complicité. Je te souhaite d'être heureux.

À Tania, la rencontre qui a marqué le début de mes études à Colombes. Ta rencontre a été un tournant dans ma vie. Tu es l'amie qui a toujours été là et qui m'a permis d'affronter un grand nombre de choses. Les TP de prothèse passés ensembles, les vacances au Portugal organisées à la dernière minute, les vacances à Punta-Cana, tant de souvenirs qui resteront gravés dans ma mémoire. Tu es l'amie que tout le monde rêverait d'avoir, j'espère un jour être là pour toi autant que tu l'as été pour moi. J'admire ton courage, ton ambition et ta gentillesse. Je te souhaite beaucoup de bonheur et de réussite dans ta vie future.

À Sandrine, merci pour tous ses moments passés ensembles. J'admire le courage dont tu as fait preuve ces dernières années et ton éternelle joie de vivre. Tu es une personne formidable, compétente, ambitieuse et je te souhaite de réussir tout ce que tu entreprendras.

À Jacques, mon binôme. Merci de m'avoir supporté pendant ces trois années, d'avoir accepté que notre planning se remplisse peu à peu d'enfants. J'admire ton éternel sourire. Tu seras un formidable dentiste. Je suis contente de t'avoir rencontré.

À tous les Colombiens, **Charlène, Camille, Melissa, Aurélien, Laeticia, Chloé,** merci de m'avoir permis de rendre ces années à l'hôpital agréables. Je suis heureuse de vous avoir rencontré et je vous souhaite le meilleur pour les années à venir.

À mes amies du lycée, **Emma, Margaux et Eloïse**, je voulais vous remercier d'être là depuis un grand nombre d'années. On ne se voit pas souvent mais cela reste un immense plaisir de vous retrouver.

Au Docteur Grégoire Kuhn, merci pour tout ce que vous m'apportez chaque jour. Merci pour votre patience, votre disponibilité à répondre à mes incessantes questions. Je progresse avec vous comme je n'aurais jamais espéré. J'admire la personne que vous êtes, votre manière de travailler, votre ambition et votre dynamisme.

À Aurélie, une assistante hors-pair mais avant tout une amie. La K-clinique ne serait pas la même sans toi. Tu es une personne merveilleuse, toujours disponible. Tu ferais n'importe quoi pour les personnes que tu aimes, reste comme tu es. Je suis heureuse d'avoir fait ta rencontre.

À Valérie, Marie-Pascale et Sébastien, merci pour tous les Samedis passés à vous assister pendant plusieurs années. Vous m'avez permis de savoir ce que je voulais et ce que je ne voulais pas dans ce métier. J'ai passé de superbes moments au sein de votre cabinet à Nation.

À Kaouther, merci pour ton aide précieuse pour la rédaction de cette thèse. Je te souhaite beaucoup de bonheur.

Table des matières

INTRODUCTION **3**

1. RAPPELS ET GÉNÉRALITÉS **4**

1.1 L'HÉMATOPOÏÈSE 4

1.2 LES ÉLÉMENTS FIGURÉS DU SANG 6

1.2.1 Les globules rouges *7*

1.2.2 Les plaquettes *8*

1.2.3 Les globules blancs *8*

2. LES HÉMOPATHIES MALIGNES **14**

2.1. DÉFINITION 14

2.2. CLASSIFICATION 14

2.3. LES LEUCÉMIES 15

2.3.1. Leucémie aiguë lymphoblastique (LAL) *15*

2.3.2. Leucémie aiguë myéloïde (LAM) *19*

2.3.3. Leucémie lymphoïde chronique (LLC) *22*

2.3.4. Leucémie myéloïde chronique (LMC) *24*

2.4. LES LYMPHOMES 26

2.4.1. Maladie de Hodgkin *27*

2.4.2. Lymphome non-hodgkinien *30*

3. DÉMARCHE DIAGNOSTIQUE SPÉCIFIQUE EN ODONTOLOGIE **33**

4. MANIFESTATIONS BUCCALES DES LEUCÉMIES ET DES LYMPHOMES **36**

4.1. MANIFESTATIONS GINGIVALES 37

4.1.1. Gingivorragies *38*

4.1.2. Hypertrophie gingivale *40*

4.1.3. Gingivite ulcéro-nécrotique *44*

4.1.4. Pâleur gingivale *44*

4.2. MANIFESTATIONS MUQUEUSES 45

4.2.1. Lésions rouges *45*

4.2.2. Glossites *47*

4.2.3. Ulcérations *48*

4.2.4. Ictère des muqueuses *53*

4.3 MANIFESTATIONS DENTAIRES 53

4.3.1 Nécroses pulpaires *53*
4.3.2 Mobilités dentaires *53*
4.3.3 Péricoronarites *56*
4.4 MANIFESTATIONS OSSEUSES 57
4.5 AUTRES MANIFESTATIONS 58
4.5.1 Tuméfaction *58*
4.5.2 Manifestations neurologiques : anesthésies et paresthésies *64*
4.5.3 Infections fongiques, virales ou bactériennes *64*
4.5.4 Trismus *65*
5. TRAITEMENT DES MANIFESTATIONS BUCCALES 66
CONCLUSION 68
BIBLIOGRAPHIE 69
TABLE DES FIGURES 74
TABLE DES TABLEAUX 76
ANNEXES 77

Introduction

Les hémopathies malignes peuvent être à l'origine de manifestations buccales, à la fois muqueuses et parodontales, qui réalisent un tableau clinique riche et diversifié.

Ces lésions buccales n'ayant aucun caractère pathognomonique d'une hémopathie maligne, celles- ci doivent être replacées dans un contexte clinique et biologique précis. Le diagnostic étiologique ne se fera qu'après des examens appropriés mais la détection précoce d'une lésion buccale peut permettre une orientation et une prise en charge thérapeutique adaptées et donc une amélioration du pronostic vital du patient.

Barnfield avait ainsi montré dès 1945 que les patients consultent fréquemment le chirurgien-dentiste en première intention et que les signes d'une leucémie sont souvent confondus avec des pathologies d'origine dentaire ou parodontale.[1]

L'odontologiste a donc dans sa pratique quotidienne un rôle très important dans le dépistage des manifestations buccales des hémopathies malignes et doit apprendre à les identifier, à prescrire si nécessaire les examens complémentaires nécessaires pour une meilleure prise en charge pluridisciplinaire du patient ou à orienter le patient vers un autre professionnel de santé. [2]

Après un rappel sur l'hématopoïèse et les principales hémopathies malignes lymphoïdes et myéloïdes, nous décrirons les différentes lésions buccales pouvant être révélatrices de ces pathologies et nous les illustrerons à l'aide de cas cliniques rapportés par la littérature. Pour chacune de ces lésions buccales, il sera intéressant de rechercher les différents diagnostics différentiels possibles ainsi que la démarche à entreprendre par le chirurgien-dentiste. La dernière partie sera consacrée au traitement de ces lésions buccales.

[1] Duffy et Driscoll, « Oral manifestations of leukemia ».
[2] Silva et al., « Oral manifestations leading to the diagnosis of acute lymphoblastic leukemia in a young girl ».

1. Rappels et généralités

1.1 L'hématopoïèse

L'hématopoïèse, dont le nom signifie « formation du sang », correspond à la fabrication des cellules sanguines. Elle comprend l'érythropoïèse, la granulopoïèse et la lymphopoïèse. Avant la naissance, elle se fait au niveau du sac vitellin, du foie et de la rate alors qu'après la naissance, elle se fait uniquement au niveau de la moelle osseuse. C'est ici que se trouvent les cellules souches hématopoïétiques à savoir les progéniteurs des cellules myéloïdes et des cellules lymphoïdes. [3]

Il existe plusieurs types de cellules souches en fonction de leur capacité de différenciation :

Tableau 1 : Types de cellules souches

Cellules souches totipotentes	Ce sont les cellules de l'ovule fécondé jusqu'au quatrième jour de fécondation. Elles sont les seules à permettre le développement d'un individu complet à condition d'être placées in vivo. Elles peuvent donner l'ensemble des types cellulaires.
Cellules souches pluripotentes	Elles ne peuvent pas produire un organisme entier mais elles peuvent se différencier en cellules issues de n'importe lequel des trois feuillets embryonnaires (endoderme, mésoderme, ectoderme) y compris les cellules germinales.
Cellules souches multipotentes	Ce sont les cellules souches présentes dans l'embryon ou l'organisme adulte. Ce sont des cellules déterminées et différenciées bien qu'elles conservent leur capacité à s'auto-renouveler. L'auto-renouvèlement et la différenciation sont les deux caractéristiques clés de ces cellules.
Cellules souches unipotentes	Elles ne peuvent produire qu'un seul type cellulaire

Source : Auteur, définition des différents types de cellules souches, 2018

[3] Mehta et al., *Hématologie*.

Au cours de l'embryogénèse, l'auto-renouvèlement se fait selon une division cellulaire d'expansion c'est-à-dire une division symétrique (une cellule souche donnera deux cellules souches identiques pour accroitre le pool de cellules). Après la naissance, l'auto-renouvèlement est dit de maintien et non d'expansion car la division cellulaire est asymétrique et va permettre de former une cellule souche et une cellule progénitrice qui s'engagera dans la voie de la différenciation.

Les cellules souches médullaires primitives sont capables de se répliquer, de proliférer et de se différencier pour donner naissance à des cellules progénitrices de plus en plus différenciées qui formeront après d'autres divisions cellulaires des précurseurs et enfin des cellules matures fonctionnelles sanguines :

- Les érythrocytes ou hématies ou globules rouges
- Les plaquettes ou thrombocytes
- Les globules blancs ou leucocytes (granulocytes, monocytes, lymphocytes) [4]

Les précurseurs sont habituellement dans les organes hématopoïétiques mais en raison de la perméabilité séparant les compartiments médullaires et sanguins, ils passent parfois dans la circulation sanguine.

[4] Haferlach et al., *Atlas de poche hématologie : diagnostic pratique morphologique et clinique*.

Figure 1 : Schéma de l'hématopoïèse

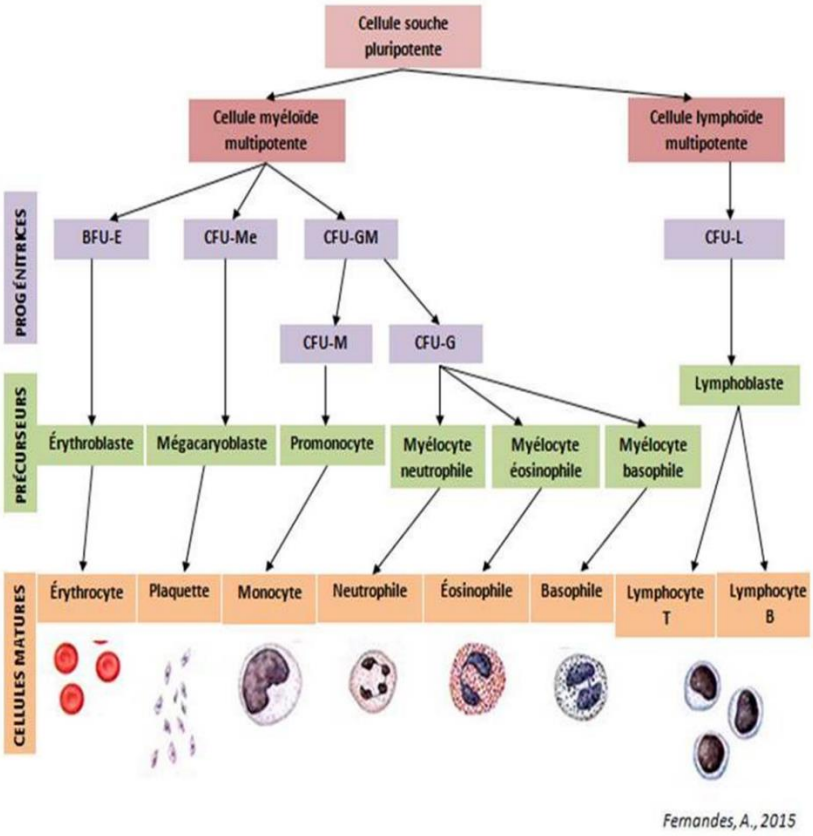

Source : Fernandes, « Sciences de la vie et de la terre, biologie, hématologie », 2015

Lorsque l'hématopoïèse est fonctionnelle, ce qui n'est plus le cas lors des hémopathies malignes, il y a un équilibre entre le renouvellement des cellules souches et la différentiation en cellule sanguines matures.

L'hématopoïèse peut ainsi être évaluée cliniquement par un examen du sang périphérique mais également par une ponction de moelle pour évaluer les stades finaux de la maturation des cellules hématopoïétiques.

1.2 Les éléments figurés du sang

Le sang est une suspension cellulaire qui comprend divers éléments dont les globules rouges qui donnent la couleur rouge au sang, les plaquettes et les globules blancs (granulocytes, monocytes et lymphocytes). Ces cellules sont en suspension dans le plasma qui est un mélange complexe d'eau, de sels minéraux et de molécules organiques.

Les éléments du sang sont indispensables pour assurer différentes fonctions comme la respiration (hématies), la fluidité plasmatique et la coagulation (plaquettes), les défenses contre des agents pathogènes et la réponse immunitaire (leucocytes).

Leur présence à des concentrations adéquates est indispensable pour assurer le maintien en vie de l'individu. Cela implique donc une régulation fine et contrôlée car ces cellules ont une durée de vie très courte dans la circulation sanguine. Si ces concentrations sont perturbées, elles engendrent de lourdes conséquences pour la santé de l'individu, ce qui est le cas lors des hémopathies malignes ainsi que lors du traitement de ces pathologies. Ainsi, le bon fonctionnement de l'hématopoïèse est indispensable.

Les cellules sanguines sont des indicateurs facilement accessibles sur des anomalies qui ont lieu au niveau des sites de production ou de destruction. Leur étude quantitative et qualitative permet de nous renseigner sur le fonctionnement correct de la moelle osseuse.

1.2.1 Les globules rouges

Il y a en moyenne 5 millions de globules rouges par mm^3 de sang [5] soit environ 5.10^{12}/L de sang.[6] La production quotidienne est de 200 milliards. Ce sont les cellules les plus abondantes de la circulation sanguine. Leur durée de vie est limitée à 120 jours et elles sont ensuite détruites par les macrophages du système réticulo-endothélial.[7]

Les hématies permettent le transport de l'oxygène et du dioxyde de carbone grâce à l'hémoglobine. La production de ces cellules est permise grâce à l'érythropoïétine qui est produite au niveau du rein principalement mais aussi dans le foie et dans d'autres organes. Sa sécrétion est stimulée en cas de baisse d'apport en oxygène.

Les hématies ont une forme de disque biconcave, une taille uniforme avec un diamètre moyen de 8 microns et une coloration gris-rosé avec un centre plus clair.[8] Les érythrocytes mûrs sont dépourvus de noyau, de ribosomes et de mitochondries contrairement aux érythroblastes dans la moelle qui ont encore leur noyau. Le fait de ne pas en avoir permet de transporter une quantité maximale de molécules d'oxygène. Ils ont une grande capacité de déformation ce qui leur permet de circuler dans les vaisseaux sanguins.

---

[5] Fortin, Descroix, et Fricain, *Analyses biologiques d'intérêt en odontologie : prescrire et interpréter pour les pathologies générales et lésions de la muqueuse buccale*.
[6] Haferlach et al., *Atlas de poche hématologie : diagnostic pratique morphologique et clinique*.
[7] Mehta et al., *Hématologie*.
[8] Haferlach et al., *Atlas de poche hématologie : diagnostic pratique morphologique et clinique*.

Figure 2 *:* Observation au microscope d'hématies, d'un lymphocyte et de quelques plaquettes

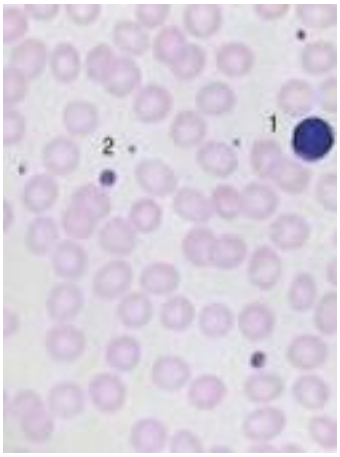

Source : Haferlach et al., *Atlas de poche hématologie : diagnostic pratique morphologique et clinique*, 2013.

1.2.2 Les plaquettes

Le taux normal de plaquettes est de 140 à 400.10^9/L de sang.[9] Elles ont une durée de vie de 6 à 8 jours et sont ensuite détruites au niveau de la rate et du lit vasculaire pulmonaire.

Elles proviennent de la fragmentation du cytoplasme des mégacaryocytes et gagnent le sang périphérique. Les mégacaryocytes sont des grandes cellules polynucléées qui dérivent des cellules souches hématopoïétiques. Leur production est stimulée par la thrombopoïétine qui est synthétisée au niveau du foie.

Les plaquettes peuvent adhérer aux surfaces endothéliales lésées et ainsi s'agréger entre elles et permettre la coagulation avec l'aide de facteurs de la coagulation solubles.

Les thrombocytes sont les plus petites cellules sanguines avec un diamètre moyen de 1 à 2 microns.

Sur un frottis, elles ont une forme arrondie avec des contours irréguliers, une coloration gris-clair avec de fines granulations roses ainsi qu'une absence de noyau (Figure 2).

1.2.3 Les globules blancs

Les leucocytes représentent 0.2 % des cellules du sang soit 4000 à 10000 cellules par mm^3 ou 4 à 10 G/L de sang.[10] La durée de vie moyenne des leucocytes est de 6 à 18 heures dans le sang et de 4 à 5 jours dans les tissus.

Selon la forme du noyau, il existe les cellules polynucléaires ou granulocytes et les cellules mononucléaires, à savoir les lymphocytes et les monocytes. Les granulocytes n'ont qu'un seul noyau mais il est polylobé. Les leucocytes peuvent également être différenciés en cellules granulaires et

[9] Fortin, Descroix, et Fricain, *Analyses biologiques d'intérêt en odontologie : prescrire et interpréter pour les pathologies générales et lésions de la muqueuse buccale*.
[10] Fortin, Descroix, et Fricain.

cellules agranulaires. Les cellules mononucléaires sont des cellules agranulaires contrairement aux polynucléaires.

- Les Granulocytes

Les polynucléaires basophiles sont les granulocytes les moins nombreux dans le sang périphérique. Ils représentent moins de 1 % d'une numération leucocytaire normale soit moins de 0.5 G/L de sang.[11] Le diamètre moyen est de 12 microns. Ils possèdent des granules de grande taille de couleur pourpre foncé pouvant occulter leur noyau. Le contenu contient de l'histamine et de l'héparine et est libéré notamment suite à la liaison des immunoglobulines E (produites par les cellules lymphoïdes lors d'un premier contact avec un antigène) avec des récepteurs superficiels. Ils jouent un grand rôle dans l'hypersensibilité immédiate. Les substances vasoactives libérées vont permettre d'augmenter la perméabilité vasculaire et de réguler ainsi l'afflux d'autres cellules inflammatoires.

Figure 3 : Observation d'un polynucléaire basophile au microscope

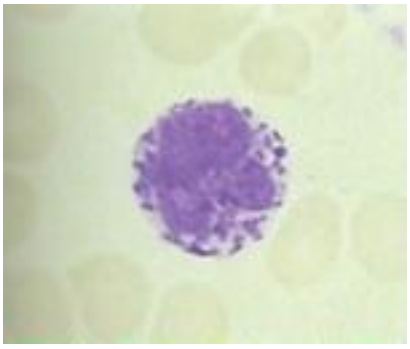

Source : Mehta et al., *Hématologie,* 2003

Les polynucléaires neutrophiles forment la majorité des leucocytes mûrs présents dans le sang périphérique (50 à 75 %). Il en existe en moyenne 2-8 G/L de sang.[12] Une grande partie des neutrophiles est fixée aux parois des vaisseaux sanguins et migre ensuite dans les tissus par chimiotactisme. Leur diamètre moyen est de 12 à 15 microns. Sur le plan morphologique, le noyau est polylobé avec une chromatine dense et sans nucléole. Le cytoplasme contient de fines granulations avec des lysosomes particulièrement riches en myélopéroxydase.

Leur rôle principal est la défense de l'organisme en jouant sur la fonction de phagocytose. C'est une défense cellulaire aspécifique.

[11] Fortin, Descroix, et Fricain.
[12] Fortin, Descroix, et Fricain.

Figure 4: Observation d'un polynucléaire neutrophile

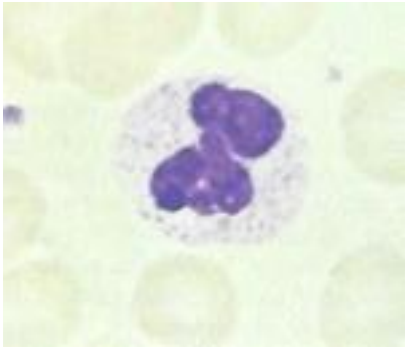

source : Mehta et al., *Hématologie,* 2003.

Les polynucléaires éosinophiles jouent un rôle particulièrement important dans les phénomènes parasitaires et allergiques. Il en existe en moyenne entre 0.1 et 0.5 G/L de sang. Ils représentent 1 à 3 % des leucocytes sanguins.[13] Leur diamètre est compris entre 12 et 15 microns.[14] Ils ont un noyau bilobé ou trilobé caractéristique avec une chromatine dense et contiennent des granules riches en histamine colorables en rouge/orangé. Ils présentent un aspect de « sac de billes ». Ils ont une action cytotoxique directe sur les parasites.

Figure 5: Observation d'un polynucléaire éosinophile

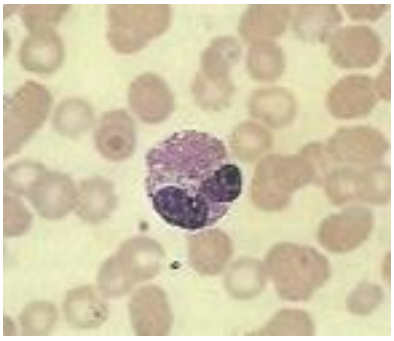

Source : Mehta et al., *Hématologie,* 2003.

[13] Fortin, Descroix, et Fricain.
[14] Ifrah et Cahn, *Hématologie*.

❖ Les cellules mononuclées : lymphocytes et monocytes

Les monocytes circulent pendant 20 à 40 heures dans le sang et rentrent ensuite dans les tissus où ils deviennent des macrophages ou des cellules dendritiques et exercent leur fonction. Leur nombre est compris entre 0.2 et 1 G/L de sang et ils représentent 4 à 8 % des leucocytes sanguins.[15]

Ce sont des éléments mononucléaires avec un cytoplasme grisâtre contenant des vacuoles et des granules. Leur noyau est encoché mais non polylobé. Dans les tissus, ils ont de grands prolongements cytoplasmiques qui leur permettent de communiquer avec d'autres cellules. Ce sont les plus grandes cellules du sang avec une grande capacité d'étalement lors de la réalisation des frottis sanguins. Elles peuvent mesurer jusqu'à 40 microns de diamètre.

Leur fonction principale est la phagocytose extravasculaire. Ils interviennent dans la défense contre les bactéries, les champignons, les virus et les substances étrangères à l'organisme.

Figure 6: Observation d'un monocyte au microscope

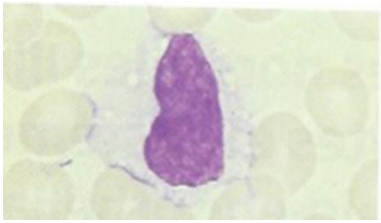

Source : Mehta et al., *Hématologie*, 2003.

Le système réticulo-endothélial désigne l'ensemble des cellules qui dérivent des monocytes et sont réparties dans de nombreux organes et tissus comme le foie, les reins et la rate. Le but est d'assurer la phagocytose des débris cellulaires et des pathogènes, la production de cytokines inflammatoires et la présentation des antigènes aux cellules lymphoïdes. Le système réticulo-endothélial est par conséquent particulièrement présent dans les cellules proches des éléments extérieurs du corps et des agents pathogènes.

Les lymphocytes dérivent des cellules souches hématopoïétiques et participent à la réponse immunitaire. Il existe différents types de lymphocytes (lymphocyte T, lymphocyte B et cellules NK principalement).

L'ensemble des étapes qui transforment les lymphocytes T et B en cellules très spécifiques d'une action immune correspond à l'immunopoïèse.

[15] Fortin, Descroix, et Fricain, *Analyses biologiques d'intérêt en odontologie : prescrire et interpréter pour les pathologies générales et lésions de la muqueuse buccale*.

La réaction immunitaire implique une interaction entre les lymphocytes et les cellules présentatrices d'antigène qui vont interagir avec une immunoglobuline de surface sur les lymphocytes B et un récepteur sur les lymphocytes T.

Parmi les lymphocytes circulants il existe environ 70 % de lymphocytes T, 20 % de lymphocytes B et 10 % de cellules NK.[16] Chez l'adulte, les valeurs normales pour les lymphocytes se situent entre 1.5 et 4.0 G/L de sang.

La durée de vie d'un lymphocyte dépasse celle des autres leucocytes et certains d'entre eux comme les lymphocytes T ou B « mémoire » peuvent vivre pendant de nombreuses années.[17]

Les lymphocytes ont un diamètre d'environ 9 microns avec un noyau rond ou ovale et une chromatine dense et disposée en mottes.

Figure 7: Observation d'un lymphocyte au microscope

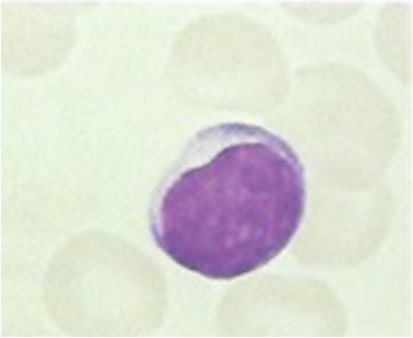

Source : Mehta et al., *Hématologie*, 2003.

Le lymphocyte B est le médiateur de l'immunité immédiate humorale ou contrôlée par les anticorps. Sa maturation se fait principalement dans la moelle osseuse. Les lymphocytes qui n'ont jamais été en contact avec un antigène sont appelés « lymphocytes naïfs » et quittent la moelle pour le sang. Ils représentent 10 % des lymphocytes B circulants.

Face à un antigène, les lymphocytes B naïfs vont devenir matures, en se différenciant en lymphocytes B mémoires ou en regagnant la moelle où ils se différencient en plasmocytes sécréteurs d'anticorps appartenant à cinq groupes différents d'immunoglobulines (IgG, IgM, IgA, IgD et IgE). C'est le système immunitaire acquis.

Le lymphocyte T est le médiateur de l'immunité contrôlée par les cellules. Ils sont plus nombreux que les lymphocytes B. Sa maturation se fait principalement au niveau du thymus avant sa régression mais elle se fait aussi comme les lymphocytes B au niveau de la rate, du foie, des nœuds lymphatiques et

[16] Haferlach et al., *Atlas de poche hématologie : diagnostic pratique morphologique et clinique*.
[17] Mehta et al., *Hématologie*.

du système réticulo-endothélial. Les lymphocytes T acquièrent dans le thymus la capacité à réagir uniquement aux antigènes étrangers et à tolérer les auto-antigènes leucocytaires humains. C'est le système HLA.

Il existe plusieurs types de lymphocytes T :

- Les lymphocytes T auxiliaires (T helpers, TCD4+ et TCD3+) : ils sécrètent des cytokines pour activer d'autres populations cellulaires
- Les lymphocytes T cytotoxiques comme les TCD3+ et TCD8+ qui induisent la mort de certaines cellules

Il y a peu de différences morphologiques entre les lymphocytes B et T et c'est l'immunophénotype réalisé par cytométrie de flux qui permet de faire la différence et de quantifier chacun de ces types cellulaires.

Les lymphocytes T NK (Natural Killer) sont des grandes cellules impliquées dans l'élimination des cellules étrangères à l'organisme de manière indépendante par rapport aux antigènes et sans activation préalable comme les lymphocytes T et B. Elles font partie du système immunitaire inné. Histologiquement, ces cellules contiennent souvent des granulations ponctiformes violettes.

Figure 8: Interaction antigènes/anticorps

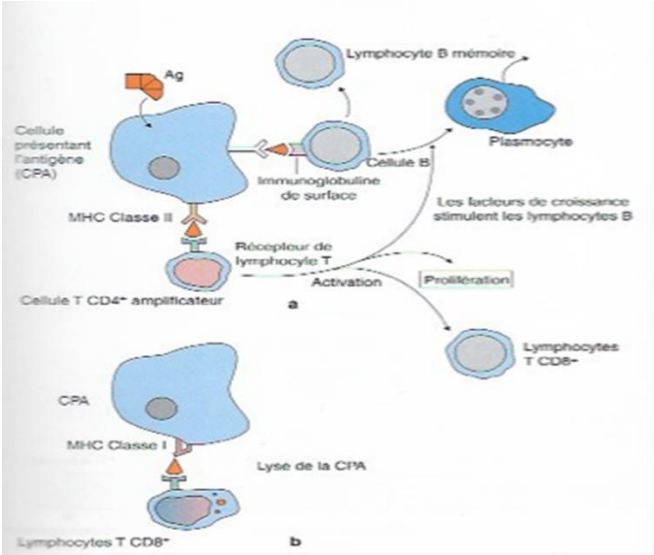

Source : Mehta et al., *Hématologie, 2003*.

2. Les hémopathies malignes

2.1. Définition

Une hémopathie désigne toute pathologie du sang et de ses composants. Celle-ci peut être bénigne ou bien maligne, ce qui est l'objet de notre thèse. Nous allons tout particulièrement nous intéresser aux leucémies et aux lymphomes.

Une hémopathie maligne est un trouble des tissus hématopoïétiques qui va engendrer une différenciation anormale des cellules du thymus, de la moelle osseuse ou du système périphérique. Ces cellules mutées vont par la suite proliférer excessivement et/ou résister aux phénomènes apoptotiques. Ce sont des cellules néoplasiques c'est-à-dire des cellules issues d'un développement anormal sans bénéficier d'une fonction ou d'une structure utile à l'organisme.

Cette prolifération de cellules malignes va peu à peu envahir les organes responsables du renouvellement du sang et donc engendrer un déficit de production des cellules constituant celui-ci. Cela aura pour conséquences des troubles hématologiques pouvant mettre en danger la vie du patient.

Trois mécanismes peuvent être impliqués dans le processus de transformation maligne : l'expression d'oncogènes, gènes normaux modifiés codant des protéines provoquant une transformation néoplasique de la cellule, l'élimination des anti-oncogènes tels que p53 empêchant la suppression de la croissance cellulaire et enfin la capacité des cellules malignes à résister à l'apoptose.[18]

La néoplasie de ces cellules provient d'interactions entre des mécanismes génétiques et environnementaux. Des prédispositions génétiques, une infection virale, des rayonnements ionisants ou bien encore la prise de certains médicaments peuvent être des éléments déclencheurs d'une mutation cellulaire.[19]

2.2. Classification

La classification des hémopathies malignes se fait tout d'abord en considérant la cellule progénitrice touchée. Il y a des donc des hémopathies malignes lymphoïdes et d'autres myéloïdes. De plus, les pathologies aigues peuvent être distinguées des chroniques. Suivant que la cellule mutée provienne de cellules immatures ou plus différenciées, la symptomatologie de la maladie différera. Les pathologies aiguës sont causées par des cellules figées à un stade de différenciation précoce tandis que celles chroniques proviennent de cellules clonales à un stade plus avancé.

[18] Mehta et al.

[19] Silva et al., « Oral manifestations leading to the diagnosis of acute lymphoblastic leukemia in a young girl ».

Parmi les hémopathies malignes lymphoïdes, il existe la leucémie lymphoblastique aiguë, la leucémie lymphocytaire chronique, les lymphomes hodgkiniens et non hodgkiniens et le myélome multiple.

Parmi les hémopathies malignes myéloïdes, il existe la leucémie myéloïde aiguë et chronique, la myélodysplasie ainsi que les affections myéloprolifératives.

Seuls les leucémies et les lymphomes seront décrits dans la suite de notre thèse.

2.3. Les leucémies

Les leucémies sont des cancers du sang caractérisés par la prolifération incontrôlée dans le tissu médullaire de cellules à l'origine des globules blancs du sang : les leucoblastes. La fabrication en trop grand nombre de ces cellules par l'organisme contribue à affaiblir le système immunitaire, ces dernières n'ayant pas le temps d'arriver à maturité.
Les leucémies se classent selon leur forme clinique, aiguë ou chronique et selon les caractéristiques cytologiques des cellules atteintes, lymphoïdes ou myéloïdes. Selon la classification de l'Organisation Mondiale de la Santé, une leucémie est qualifiée d'aiguë lorsque la présence de blastes dans la moelle osseuse est supérieure à 20 %.

Les leucémies touchent entre 3.7 à 9 personnes pour 100 000 habitants et sont responsables de 4 % des mortalités dues à une pathologie maligne dans le monde.[20]
Elles représentent 30 % de tous les cancers diagnostiqués chez les enfants de moins de 15 ans.[21]

D'après Stafford et Al, les symptômes oraux sont plus fréquents dans les leucémies aiguës que dans les leucémies chroniques.[22]

2.3.1. Leucémie aiguë lymphoblastique (LAL)

❖ Définition

La leucémie aiguë lymphoblastique est l'affection maligne la plus fréquente dans l'enfance avec une incidence maximale à 4 ans[23] mais elle peut également survenir chez l'adulte (2ème pic de fréquence

[20] Babu et al., « An undiagnosed case of acute myeloid leukemia ».
[21] Francisconi et al., « Leukemic oral manifestations and their management ».
[22] Stafford et al., « Oral pathoses as diagnostic indicators in leukemia ».
[23] Silva et al., « Oral manifestations leading to the diagnosis of acute lymphoblastic leukemia in a young girl ».

entre 60 et 70 ans[24]). Elle représente 75 % des leucémies chez l'enfant et 25 % des cancers pédiatriques.[25]

La leucémie aiguë lymphoblastique est une pathologie maligne provoquée par une prolifération anarchique dans le tissu médullaire de cellules immatures monoclonales de la lignée lymphoïde, arrêtées au stade de lymphoblastes de la voie normale de différenciation. La maladie est dite aiguë de par son évolution très rapide.[26]

L'invasion soudaine des lymphoblastes dans le tissu médullaire empêche celui-ci de fonctionner normalement. En effet, ces blastes n'atteignent jamais leur maturité et sont par conséquent incapables de jouer leur rôle de défense du système immunitaire. Quant aux cellules hématopoïétiques normales préexistantes, elles sont inhibées par ces blastes, ce qui entraine une insuffisance médullaire. Les cellules leucémiques peuvent par la suite envahir le sang ou les ganglions, les reins et le système nerveux central.

La LAL est létale à court terme en absence de traitement approprié, soit par insuffisance médullaire, soit par la complication des troubles viscéraux engendrés. L'anémie et les infections sont les principales causes de décès chez les patients leucémiques. Sans traitement, les patients avec une leucémie aiguë meurent dans les 6 mois ou moins après le diagnostic.[27]

❖ Classification

La classification des LAL repose sur des critères morphologiques, immunologiques, cytochimiques et cytogénétiques.

Il existe 2 classifications, une franco-américano-britannique (FAB) et une autre de l'OMS mise à jour en 2016. Cette dernière est la classification la plus utilisée car elle permet de classer la LAL avec davantage de précision.

- *Classification FAB*

Cette classification est basée sur l'observation des cellules leucémiques au microscope. Elle se base sur la morphologie (taille, forme et structure) des cellules. Elle permet de distinguer 3 types de leucémies aiguës lymphoblastiques :

➢ L1 : petites cellules, rapport noyau/cytoplasme élevé (supérieur à 80 %)

➢ L2 : grandes cellules, rapport noyau/cytoplasme variable (inférieur à 80 %)

[24] Francisconi et al., « Leukemic oral manifestations and their management ».
[25] Javed et al., « Oral health status in children with acute lymphoblastic leukemia ».
[26] Anil et al., « Gingival enlargement as a diagnostic indicator in leukaemia. Case report ».
[27] Babu et al., « An undiagnosed case of acute myeloid leukemia ».

- ➢ L3 : blastes vacuolaires basophiles (leucémie de Burkitt)[28]

Les types L1 et L2 peuvent correspondent à des proliférations de précurseurs de lymphocytes T ou B avec des degrés variables de différenciation tandis que la forme L3, plus rare, correspond toujours à des marqueurs de prolifération B.
La forme L1 représente la forme prédominante chez l'enfant tandis que la forme L2 est celle prédominante chez l'adulte.[29]

- *Classification de l'OMS*

Il s'agit d'une nouvelle classification (2008) qui prend en compte, en plus de l'aspect cytologique, les données du caryotype. Il existe ainsi les :

- ➢ Leucémies aiguës / lymphomes lymphoblastiques B
  - Leucémies aiguës / lymphomes lymphoblastiques B sans autre spécification
  - Leucémies aiguës / lymphomes lymphoblastiques B avec anomalies cytogénétiques récurrentes
- ➢ Leucémies aiguës / lymphomes lymphoblastiques T
- ➢ Leucémies aiguës de lignée ambiguë

Figure 9: Observation microscopique de blastes dans une leucémie aiguë lymphoblastique

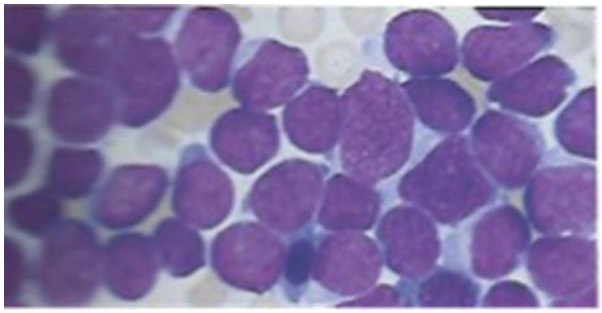

Source : Mehta et al., *Hématologie, 2003*.

❖ Caractéristiques cliniques

La présentation clinique est très souvent aiguë avec des manifestations qui apparaissent brutalement. La majorité de ces signes révèlent une urgence thérapeutique pouvant engager le pronostic vital du patient.

[28] Mehta et al., *Hématologie*.
[29] Ifrah et Cahn, *Hématologie*.

La leucémie aiguë lymphoblastique se manifeste par :

- Un syndrome d'insuffisance médullaire : **anémie** avec notamment une pâleur cutanée et muqueuse causée par la diminution du nombre de globules rouges mais aussi des palpitations, une asthénie, des vertiges et des essouflements, **neutropénie** avec syndromes infectieux dus à la baisse du nombre de globules blancs fonctionnels et **thrombopénie** avec syndromes hémorragiques dus à la baisse du nombre de plaquettes.
- Une altération de l'état général : fièvre d'origine inflammatoire ou causée par la neutropénie, anorexie, asthénie.
- Un syndrome tumoral lié à une infiltration tumorale tissulaire avec une prolifération des blastes : adénopathies plus ou moins profondes, splénomégalie, hépatomégalie, néphromégalie, atteinte du système nerveux si les blastes passent dans le liquide céphalo-rachidien, leucémides (lésions cutanées liées à la leucémie), hyperplasies gingivales, douleurs osseuses et articulaires liées l'envahissement des os par les blastes, odontalgies et infiltrations testiculaires.

L'atteinte de la muqueuse buccale est beaucoup moins fréquente que dans les leucémies aigües myéloblastiques.[30]

❖ Diagnostic

Le diagnostic va s'effectuer principalement à l'aide d'un hémogramme et d'une ponction médullaire afin de réaliser un examen cytologique, le myélogramme. Le prélèvement médullaire permet également de réaliser d'autres examens comme des tests cytogénétiques et de biologie moléculaire. Elle permet également la cryoconservation des blastes et des cellules. Elle se réalise systématiquement même si les différents tests de diagnostic peuvent être réalisés sur les blastes circulants.

L'hémogramme permet de mettre en évidence :

- Une anémie, parfois profonde
- Un nombre anormal de leucocytes, que ce soit une hyperleucocytose majeure constituée essentiellement de blastes ou bien une cytopénie franche avec absence de blastes
- Une neutropénie fréquente avec parfois une agranulocytose d'emblée (nombre de polynucléaires neutrophiles inférieur à 0.3 G/L de sang)
- Une possible hyper-éosinophilie
- Une thrombopénie majeure dans la plupart des cas

[30] Kuffer, *La muqueuse buccale : de la clinique au traitement*.

- Un nombre normal ou diminué de lymphocytes [31]

L'examen du frottis sanguin ne révèle pas de dysmyélopoïèse (anomalies morphologiques) au diagnostic. L'étude morphologique des blastes permet notamment de distinguer les leucémies aiguës lymphoblastiques des leucémies aiguës myéloïdes. En effet, dans le cas des LAL, les blastes sont de petite ou de moyenne taille avec un cytoplasme peu volumineux. En revanche, dans le cas d'une LAM, les blastes présentent des granulations avec des bâtonnets rouges appelés « corps d'Auer ». De plus, ce sont des cellules réactives à la myélopéroxidase.[32]

Figure 10: Observation au microscope d'un blaste d'une LAM avec un corps d'Auer

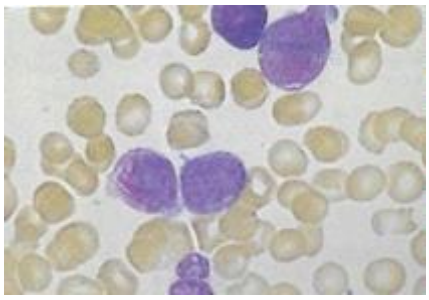

Source : Mehta et al., *Hématologie, 2003*.

Le frottis médullaire ou myélogramme montre un pourcentage de blastes malins habituellement supérieur à 90 % (pouvant parfois atteindre 100 %).[33]

L'immunophénotypage correspond à la recherche de l'expression de certains marqueurs à la surface des cellules leucémiques pour déterminer la nature B ou T de la prolifération. Il est indispensable pour confirmer le diagnostic et mettre en place ensuite un traitement approprié. Il se réalise par le biais de la cytométrie de flux, l'examen classique cytologique n'étant pas suffisant.

La réalisation d'un caryotype pour rechercher une anomalie cytogénétique va permettre de mettre en évidence des anomalies chromosomiques acquises dans les cellules leucémiques. Celles-ci influent sur la nature du traitement et conditionnent le pronostic.

2.3.2. Leucémie aiguë myéloïde (LAM)

❖ Définition

La leucémie aiguë myéloïde (LAM) est un ensemble de proliférations malignes aboutissant à l'accumulation dans la moelle, le sang et éventuellement d'autres organes, de progéniteurs des cellules

[31] Ifrah et Cahn, *Hématologie*.
[32] Ifrah et Cahn.
[33] Ifrah et Cahn.

sanguines de nature myéloïde qui ont perdu totalement ou partiellement leur capacité à se différencier et restent bloqués au stade de blastes.

Les leucémies aiguës myéloblastiques touchent chaque année 4 personnes sur 100 000 habitants.[34]

En 2010, sur 591 patients diagnostiqués avec une leucémie en Nouvelle Zélande, 185 souffrent d'une LAM.[35] Elle représente moins de 3 % de toutes les pathologies malignes.[36]

L'âge moyen au moment du diagnostic est de 65 ans. Elle est rarement diagnostiquée avant 40 ans. L'incidence augmente avec l'âge.[37]

❖ Classification

Tout comme pour la leucémie aiguë lymphoblastique, il existe deux classifications, la classification FAB et celle de l'OMS.

- *Classification FAB*

Elle met en évidence huit types de LAM notées de 0 à 7. Ces différents types se distinguent principalement par les caractéristiques des cellules anormales observées grâce au myélogramme. Il s'agit donc d'une définition morphologique et cytochimique des anomalies du sang et de la moelle osseuse. Sont décrites les formes granulocytaires, bloquées au stade myéloblastique (MO, M1, M2) ou promyélocytaires (M3), les formes monocytaires (M4 et M5), érythroblastiques (M6) et enfin mégacaryocytaires (M7).

- LAM0 : LAM avec différenciation minime
- LAM1 : LAM sans maturation
- LAM2 : LAM avec maturation
- LAM3 : LAM dite à promyélocytes
- LAM4 : Leucémie myélomonocytaire aiguë
- LAM5 : Leucémie aiguë monoblastique
- LAM6 : érythroleucémie
- LAM7 : Leucémie aiguë mégacaryocytaire

[34] Ifrah et Cahn.
[35] Guan et Firth, « Oral manifestations as an early clinical sign of acute myeloid leukaemia : a case report ».
[36] Francisconi et al., « Leukemic oral manifestations and their management ».
[37] Guan et Firth, « Oral manifestations as an early clinical sign of acute myeloid leukaemia : a case report ».

- *Classification de l'OMS*

La classification de l'OMS ajoute aux données morphologiques et cytochimiques des données cliniques, phénotypiques, cytogénétiques et moléculaires.

Il est décrit 4 grands types :

- LAM avec anomalies génétiques récurrentes
- LAM avec signes de dysplasie touchant plusieurs lignées
- LAM secondaires à des thérapeutiques
- LAM autres

Figure 11: Observation microscopique de blastes dans une leucémie aiguë myéloïde

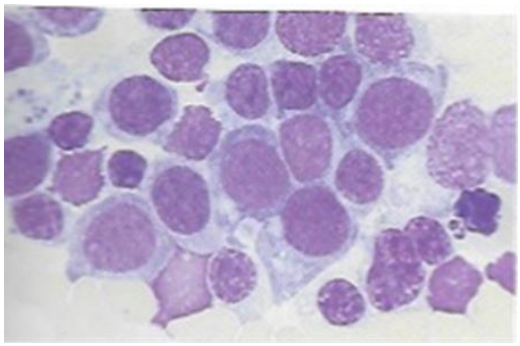

Source : Mehta et al., *Hématologie, 2003*.

❖ Caractéristiques cliniques

Les caractéristiques cliniques sont la conséquence de la prolifération des blastes dans le tissu médullaire puis de leur accumulation éventuelle dans un ou plusieurs organes.

Tout comme pour la LAL, il existe une cytopénie sanguine même si celle-ci exprime des caractères cliniques parfois moins marqués. La LAM est également caractérisée par un syndrome médullaire anémique, infectieux et hémorragique.

L'atteinte ganglionnaire et splénique est moins fréquente et celle du système nerveux central est exceptionnelle. Des hyperplasies gingivales ainsi que des leucémides, en particulier dans le cas de leucémie aiguë de forme monocytaire (LAM 4 et LAM 5) peuvent être détectées.[38]

1 à 8 % des patients avec une LAM sont affectés par un sarcome myéloïde aussi appelé « chloroma ». C'est une tumeur extra-médullaire rare composée de cellules myéloïdes immatures.[39]

Les manifestations orales sont particulièrement nombreuses dans la LAM.[40]

[38] Kuffer, *La muqueuse buccale : de la clinique au traitement*.
[39] Francisconi et al., « Leukemic oral manifestations and their management ».
[40] Francisconi et al.

❖ Diagnostic

De même que pour la LAL, le diagnostic s'effectue essentiellement par une numération de formule sanguine permettant de quantifier les différentes cellules sanguines et de détecter les anomalies présentes, ainsi que par un myélogramme. Une analyse du liquide céphalo-rachidien peut être réalisée dans certains cas pour rechercher une éventuelle atteinte neurologique.

La numération de formule sanguine va mettre en évidence :

- Une anémie quasi constante arégénérative (réticulocytes bas)
- Des leucocytes en nombre très variables, de la leucopénie franche à l'hyperleucocytose majeure.
- Une neutropénie avec agranulocytose fréquente.
- Des lymphocytes souvent en quantité normale.
- Une thrombopénie fréquente et très souvent majeure

Le myélogramme est souvent richement cellulaire et met en évidence un nombre de blastes médullaire compris entre 20 et 100 %.[41]

La recherche des anomalies cytogénétiques et moléculaires est essentielle pour obtenir un diagnostic précis. Les caractéristiques génotypiques ont par ailleurs une forte valeur pronostique. Ces recherches se font à l'aide de puces à ADN. Enfin, l'immunophénotype est déterminé à l'aide d'anticorps monoclonaux fluorescents pour confirmer le diagnostic de LAM et mettre en évidence certaines LAM rares.[42]

2.3.3. Leucémie lymphoïde chronique (LLC)

❖ Définition

La LLC est une prolifération lymphoïde monoclonale, responsable d'un envahissement médullaire, sanguin et parfois ganglionnaire, constituée de lymphocytes matures de morphologie normale et de phénotype B.

Elle représente 25 à 35 % de tous les types de leucémies avec un taux d'incidence annuel de 5 à 15 nouveaux cas pour 100 000 habitants.[43]

Il s'agit d'une pathologie touchant essentiellement les personnes âgées, avec un âge médian au diagnostic de 72 ans. Plus fréquente chez l'homme, son évolution est chronique avec une survie allant

[41] Ifrah et Cahn, *Hématologie*.
[42] Ifrah et Cahn.
[43] Francisconi et al., « Leukemic oral manifestations and their management ».

de moins d'1 an à 20 ans mais reste encore majoritairement incurable. C'est la leucémie la plus fréquente chez l'adulte, elle ne touche pas les enfants.[44]
Seulement 5 % des LLC s'accompagnent de manifestations buccales.[45]
Le diagnostic des LLC est très difficile et beaucoup restent non diagnostiquées à cause de la similitude de cette pathologie maligne chronique avec d'autres maladies.[46]

❖ Classification

Le système de classification de Binet permet une évaluation clinique de la LLC. Il repose sur une évaluation de l'augmentation de volume des nœuds lymphatiques unilatéraux ou bilatéraux au niveau de la tête, du cou, des régions axillaires et inguinales, de la rate et du foie.

Il existe 3 stades : [47]

- **Stade A** : lymphocytose (augmentation du nombre de lymphocytes dans le sang) mais absence d'anémie et de thrombocytopénie, moins de 3 régions lymphatiques impliquées
- **Stade B** : lymphocytose mais absence d'anémie et de thrombocytopénie, au moins 3 régions lymphatiques impliquées
- **Stade C** : lymphocytose, anémie et thrombocytopénie

Suivant le stade, la survie médiane diminue grandement.

La cause principale de mortalité de LLC est la survenue d'infections bactériennes, virales ou opportunistes liées au déficit immunitaire et/ou à la neutropénie. Il peut y avoir une transformation immunoblastique terminale (lymphome de haut grade) ou syndrome de Richter suite à une longue phase initiale étalée généralement sur 5 à 10 ans.[48]

❖ Caractéristiques cliniques

L'exploration d'un syndrome tumoral peut mettre en évidence des adénopathies multiples, bilatérales et généralement symétriques, superficielles, fermes, indolores et mobiles. Une splénomégalie est souvent présente et plus rarement une hépatomégalie.[49] Une hypogammaglobulinémie et une

[44] Ifrah et Cahn, *Hématologie*.
[45] Francisconi et al., « Leukemic oral manifestations and their management ».
[46] Francisconi et al.
[47] Ifrah et Cahn, *Hématologie*.
[48] Kuffer, *La muqueuse buccale : de la clinique au traitement*.
[49] Kuffer.

diminution de l'immunité cellulaire prédisposent aux infections bactériennes et virales. Des pathologies auto-immunes peuvent également se développer.
Les patients rapportent de manière inconstante des sueurs nocturnes ainsi qu'une perte de poids.

❖ Diagnostic

La découverte d'une LLC se fait souvent de manière fortuite du fait du caractère chronique de cette hémopathie.
Dans plus de 50 % des cas, c'est un hémogramme de routine qui détecte une lymphocytose chronique isolée avec : [50]

- Une hyperleucocytose et une hyperlymphocytose B supérieure à 5000/mm^3 de sang. Le diagnostic de LLC est évoqué dès qu'est détectée une hyperlymphocytose chronique stable ou augmentant au-delà de 3 mois [51]
- Une diminution de l'hémoglobine dans un tiers des cas
- Un nombre de plaquettes normal chez la majorité des patients
- Un nombre parfois augmenté de réticulocytes

Un immunophénotypage est réalisé afin d'affirmer la nature B des lymphocytes, grâce à la cytométrie de flux. Le myélogramme n'est pas utile pour le diagnostic de la LLC de même que la biopsie ostéo-médullaire et la biopsie ganglionnaire. Les lymphocytes ne présentent pas d'anomalies morphologies à l'examen microscopique. Ils ont une petite taille avec un aspect monomorphe et un cytoplasme très peu volumineux. Ce sont des cellules très fragiles lors de la réalisation du frottis sanguin.

2.3.4. Leucémie myéloïde chronique (LMC)

❖ Définition

La leucémie myéloïde chronique est une maladie à l'étiologie inconnue résultant en la prolifération maligne de la lignée granulocytaire et sans blocage de la maturation. Elle fait partie des syndromes myéloprolifératifs chroniques.
Une anomalie cytogénétique est constamment associée à la maladie. Celle-ci se caractérise par la translocation de l'oncogène ABL du chromosome 9 vers la zone des points de cassure du chromosome 22 pour former un gène de fusion BCR-ABL1. Ce chromosome anormal est nommé chromosome de Philadelphie (Ph). Le gène de fusion du chromosome Ph aboutit à la synthèse d'une protéine anormale avec une activité tyrosine kinase bien plus importante que celle de la protéine ABL normale.

[50] Ifrah et Cahn, *Hématologie*.
[51] Ifrah et Cahn.

Cette maladie trouve son origine dans les cellules souches puisqu'on retrouve le chromosome Ph dans les précurseurs érythroïdes, granulocytaires, mégacaryocytaires et lymphoïdes T.

Figure 12: Schéma d'un chromosome de Philadelphie

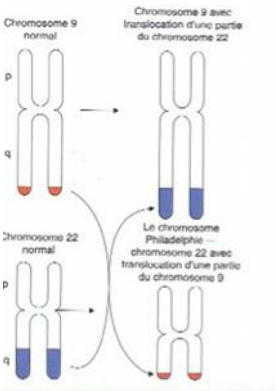

Source : Mehta et al., *Hématologie, 2003*.

❖ Caractéristiques cliniques

Il s'agit d'une maladie survenant aussi bien chez l'homme que la femme et plus fréquente chez l'adulte de plus de 60 ans. Elle représente environ 20 % de tous les cas de leucémies et est l'un des désordres myéloprolifératifs les plus importants entre 30 et 50 ans.[52]

Dans plus de 50 % des cas, la découverte est fortuite lors d'une NFS de routine.[53]

Une splénomégalie est quasi constante mais asymptomatique dans la moitié des cas. Le volume de la rate est alors modéré à très important, indolore, mobile avec la respiration. Une hépatomégalie est fréquemment constatée.[54]

Une perte de poids, des sueurs nocturnes, un prurit, une douleur dans l'hypochondre gauche et de la goutte sont parfois observés.

La cause principale de décès est la transformation de la LMC en leucémie aiguë myéloïde ou lymphoblastique.

Les manifestations orales sont rares et ont surtout lieu pendant la phase d'accélération terminale de la maladie.[55] La symptomatologie devient alors identique à celle d'une LAM.[56]

---

[52] Francisconi et al., « Leukemic oral manifestations and their management ».
[53] Ifrah et Cahn, *Hématologie*.
[54] Kuffer, *La muqueuse buccale : de la clinique au traitement*.
[55] Francisconi et al., « Leukemic oral manifestations and their management ».
[56] Kuffer, *La muqueuse buccale : de la clinique au traitement*.

❖ Diagnostic

La plupart des cas de LMC est diagnostiquée grâce à l'hémogramme et à la détection du chromosome de Philadelphie. Cependant, un prélèvement médullaire est indispensable pour obtenir un caryotype complet et pour confirmer morphologiquement la phase chronique.

A l'hémogramme il est constaté :

- Une anémie modérée
- Une hyperleucocytose formée principalement de polynucléaires neutrophiles et de myélocytes
- Une polynucléose neutrophile avec myélémie importante (passage dans le sang de cellules immatures de la lignée granulocytaire)
- Un excès quasi constant de polynucléaires basophiles
- Une numération plaquettaire augmentée dans 50 % des cas [57]

Le myélogramme est nécessaire au diagnostic pour pouvoir définir la quantité de blastes et déterminer le stade de la maladie (débutante ou en accélération). Le frottis médullaire est richement cellulaire avec une augmentation du rapport myéloïdes/érythroïdes. Les mégacaryocytes sont en nombre normal ou augmenté, souvent de taille réduite et avec un noyau peu segmenté. Une hyperplasie globale de la lignée granuleuse est retrouvée, habituellement sans excès de blastes sauf dans les cas de phase d'accélération.

2.4. Les lymphomes

Un lymphome ou lymphosarcome est un cancer du système lymphatique qui se développe aux dépends des lymphocytes. Il est caractérisé par la prolifération incontrôlée de lymphocytes B anormaux. Cette multiplication a lieu généralement dans les nœuds lymphatiques mais peut également s'étendre à n'importe quelle autre partie du système lymphatique, comprenant la moelle osseuse, la rate, le thymus et les vaisseaux lymphatiques. Le point de départ est donc périphérique et non au niveau de la moelle comme dans les cas de leucémies vus précédemment.

La découverte d'un lymphome se fait souvent suite à la présence d'une adénopathie augmentée de volume et non douloureuse.

Il existe une douzaine de sous-types de lymphomes. Les 2 catégories principales sont les lymphomes Hodgkiniens (LH) et les lymphomes non -hodgkinien (LNH).

[57] Ifrah et Cahn, *Hématologie*.

Le lymphome de Hodgkin et les autres lymphomes peuvent survenir à tout âge. Leur fréquence est en augmentation constante dans les pays développés et a doublé au cours des vingt dernières années. L'incidence actuelle est en moyenne de 12 pour 100 000 habitants. Ils sont favorisés par un état d'immunodépression mais surviennent généralement en dehors de toute altération du système immunitaire.[58]

2.4.1. Maladie de Hodgkin

❖ Définition

Le lymphome de Hodgkin (LH) est une forme de cancer du système lymphatique dans lequel est observée une prolifération anormale des lymphocytes. Le LH est caractérisé par la présence systématique de grandes cellules anormales, les cellules de Reed-Sternberg, issues de la lignée lymphoïde B1, qui le différencient de tous les autres lymphomes auxquels sont donnés alors le nom de "lymphomes non hodgkiniens". Les cellules tumorales de Reed-Sternberg ne représentent le plus souvent qu'une faible partie de la masse tumorale, majoritairement constituée d'un infiltrat cellulaire réactionnel non malin (lymphocytes, plasmocytes, histiocytes, éosinophiles). Celui-ci entraine une augmentation de volume des ganglions lymphatiques.[59] Les lymphocytes ne fonctionnent plus correctement. L'organisme perd donc une partie de son système de défense contre les virus et les bactéries et, par conséquent, des infections opportunistes surviennent plus facilement.
La prévalence du lymphome de Hodgkin est plus importante chez l'homme que la femme avec un sexe ratio de 1.5 à 2 pour 1. C'est un cancer touchant le plus souvent des sujets jeunes avec une incidence maximum entre 15 et 40 ans.[60] Il existe deux pics de fréquence, l'un entre 15 et 35 ans et l'autre après 55 ans.[61]

❖ Classification

Le lymphome de Hodgkin peut être classé en quatre sous types histologiques. L'OMS distingue ainsi :

- La forme avec sclérose nodulaire
- La forme riche en lymphocytes
- La forme mixte
- La forme avec déplétion lymphoïde

[58] Ifrah et Cahn.
[59] Mehta et al., *Hématologie*.
[60] Mehta et al.
[61] Kuffer, *La muqueuse buccale : de la clinique au traitement*.

Afin de déterminer le traitement le plus adéquat et d'établir le pronostic de la maladie, le LH a été stadifié grâce à la classification d'Ann Arbor :

- Stade I : implication d'une seule région ou structure des nœuds lymphatiques
- Stade II : implication de deux régions lymphatiques ou plus du même côté du diaphragme
- Stade III : implication de régions lymphatiques ou de structures situées des deux côtés du diaphragme
- Stade IV : implication d'autres organes comme le foie ou la moelle osseuse

A ces stades il est rajouté des lettres :

- A : absence de symptômes
- B : présence de signes cliniques biologiques d'inflammation
- E : envahissement d'un organe extra-lymphatique ou des séreuses (plèvre, péricarde) par contiguïté à partir d'un ganglion envahi
- S : envahissement de la rate

❖ Caractéristiques cliniques

Le lymphome de Hodgkin est diagnostiqué fréquemment suite à l'apparition d'adénopathies. Celles-ci sont généralement unilatérales, fermes mais indolores (sauf à l'ingestion d'alcool dans certains cas), de taille fluctuante et non inflammatoires. Elles sont localisées le plus souvent au niveau des aires ganglionnaires cervicales, sus-claviculaires ou axillaires et plus rarement au niveau des aires inguinales ou crurales. Une splénomégalie et/ou une hépatomégalie peuvent apparaître.[62]

Certains symptômes peuvent être secondaires à la présence de ganglions profonds tels que des signes pulmonaires (toux chronique et sèche voire dyspnée) et des signes cardiaques (syndrome cave supérieur en cas d'adénopathies médiastinales compressives).

La maladie n'est habituellement pas extra-nodale mais les poumons, le système nerveux central, la peau, le squelette et la moelle osseuse peuvent être atteints. La parotide ou l'amygdale palatine sont parfois atteintes. Les localisations au niveau de la gencive ou de l'os alvéolaire sont exceptionnelles.[63]

Environ 25 % des malades présentent des signes généraux [64] :

- Amaigrissement (significatif s'il est supérieur à 10 % du poids du corps)
- Asthénie

[62] Mehta et al., *Hématologie*.
[63] Kuffer, *La muqueuse buccale : de la clinique au traitement*.
[64] Mehta et al., *Hématologie*.

- Fièvre (significative si > 38° pendant au moins 7 jours)
- Sueurs nocturnes et abondantes (significatives si elles imposent de changer son linge)
- Prurit isolé

❖ Diagnostic

Le diagnostic de la maladie de Hodgkin est établi formellement à partir d'une biopsie ou d'une exérèse d'un des ganglions lymphatiques atteint.

L'étude anatomopathologique du tissu prélevé révèle l'association de la présence de grandes cellules malignes dites de Reed-Sternberg, binucléées, avec des nucléoles proéminents ainsi qu'une destruction de l'architecture normale du ganglion. Il existe également une importante réaction cellulaire faite de lymphocytes T, d'histiocytes et de polynucléaires éosinophiles.

Figure 13 : Observation de cellules de Reed-Sternberg au microscope

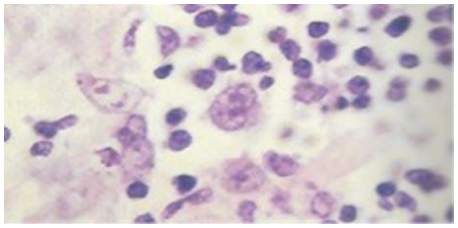

Source : Mehta et al., *Hématologie,* 2003.

Le diagnostic une fois posé, l'hématologue réalise un bilan d'extension de la maladie comprenant :

- Un examen clinique complet avec palpation de toutes les aires ganglionnaires
- Des examens d'imageries complémentaires comprenant une radiographie du thorax, une échographie abdominale, un scanner cervical, thoracique et abdomino-pelvien ainsi qu'une tomographie par émission de positons (TEP Scan) permettant de détecter les ganglions atteints avec plus de précision que l'imagerie classique
- Un bilan sanguin avec dosage des LDH (indicateur de pronostic), un hémogramme (anémie et leucocytose fréquentes), une électrophorèse des protides et un bilan inflammatoire, hépatique et ferrique.
- Une ponction biopsie du foie ou une ponction biopsie pleurale.
- Plus rarement une biopsie ostéomédullaire

Suivant le stade du LH au diagnostic, le pronostic peut être très bon, plus de 90 % de rémission pour les stades I et II ou plus critique avec 50 % de rémissions pour les stades IV. La présence de symptômes et la déplétion lymphocytaire sont des critères de pronostic plus mauvais.[65]

2.4.2. Lymphome non-hodgkinien

❖ Définition

Les LNH sont des cancers fréquents, ils touchent des patients de tous les âges avec néanmoins une prévalence accrue après 60 ans. Environ deux hommes pour une femme sont atteints. Ce sont des cancers cinq fois plus développés que les lymphomes de Hodgkin. Leur fréquence est en augmentation constante dans les pays développés.[66]

La cause des lymphomes non hodgkiniens est inconnue mais l'augmentation de son incidence est probablement liée au vieillissement de la population. Ils sont favorisés chez les sujets immunodéprimés comme chez les individus séropositifs.

Les lymphomes non hodgkiniens (LNH) sont des néoplasies développés à partir des tissus lymphoïdes. Ils se développent à partir d'un groupe de ganglions lymphatiques ou dans les tissus lymphatiques d'organes tels que l'estomac, le cerveau, l'intestin ou la peau. Ce sont alors des lymphomes extra-ganglionnaires, beaucoup plus fréquents que dans le cas de la maladie de Hodgkin.[67] La tumeur peut être localisée dans un seul ganglion ou bien dans plusieurs à la fois. Les lymphocytes anormaux ont la capacité de circuler dans toute la circulation sanguine et lymphatique. Le lymphome non hodgkinien peut donc apparaitre à un endroit puis s'étendre dans le reste de l'organisme, il est alors disséminé.

Il n'existe pas un seul lymphome non hodgkinien mais plutôt une trentaine étroitement liés. Ils affectent tout le système lymphatique mais les cellules tumorales vont avoir un développement et un impact différent sur l'organisme.

Les LNH sont ainsi divisés en 2 sous-groupes principaux :

- Lymphomes à cellules B, représentant la majorité des LNH (environ 85 %)
- Lymphomes à cellules T (environ 15 %) [68]

La vitesse d'évolution de la tumeur, appelée grade, permet de distinguer les lymphomes indolents (à évolution lente) des lymphomes agressifs (à évolution rapide).

---

[65] Mehta et al.
[66] Kuffer, *La muqueuse buccale : de la clinique au traitement*.
[67] Kuffer.
[68] Kuffer.

Le lymphome de Burkitt est une forme rare de lymphome malin non hodgkinien qui présente fréquemment des répercussions buccales. Il se présente comme une tumeur ostéolytique du maxillaire ou de la mandibule et dont la croissance rapide provoque la mobilisation et la chute des dents.

Dans les lymphomes de Burkitt endémiques, il y aurait une participation des maxillaires dans 60 à 70 % des cas avec un rapport maxillaire/mandibule de 2 pour 1 tandis que dans les zones non endémiques, cette participation ne représenterait pas plus de 15 à 30 % des cas et ce plus fréquemment à la mandibule.[69]

❖ Classification

La classification des LNH fait intervenir 3 étapes :

- La Détermination du type de LNH
- La Détermination du stade (ampleur de la propagation)
- Le Degré de différenciation (agressivité) : Le LNH peut-être indolent, mal différencié, à croissance lente ou agressif, différencié avec une croissance rapide.

Tableau 2 : Entités des lymphomes non hodgkiniens T et B selon l'OMS

Tableau 1. Liste des entités de lymphomes non hodgkiniens T et B selon la future classification OMS

Lymphomes B	Lymphomes T et NK
Cellules B précurseurs	**Cellules T précurseurs**
• Lymphomes/leucémies B lymphoblastiques	Lymphome/leucémie T lymphoblastiques T
Proliférations B matures (périphériques)	**Proliférations T matures (périphériques)**
• Leucémie lymphoïde chronique (LLC) B/lymphome lymphocytiques	Leucémie prolymphocytaire T
• Leucémie prolymphocytaire B	Leucémie lymphocytaire T à grains
• Lymphome lymphoplasmocytaire	Leucémie agressive NK
• Lymphome splénique de la zone marginale	Leucémie lymphome T de l'adulte (HTLV1+)
(± cell. villeuses)	Syndrome de Sézary/mycosis fongoïde
• Leucémie à tricholeucocytes	Lymphome T angio-immunoblastique
• Myélome/plasmocytome	Lymphome T périphérique, sans autre précision
• Lymphome extraganglionnaire de la zone marginale de type MALT	Lymphome anaplasique à grandes cellules
• Lymphome de la zone marginale ganglionnaire	(T/null), de type systémique
(± monocytoïde)	Lymphome NK/T extraganglionnaire, de type nasal
• Lymphome folliculaire	Lymphome T type entéropathie
• Lymphome à cellules du manteau	Lymphome T γδ hépatosplénique
• Lymphome diffus à grandes cellules B	Lymphome T sous-cutané type panniculite
Lymphome à grandes cellules B médiastinal	Lymphome anaplasique à grandes cellules (T/nul), cutané primitif
Lymphome des séreuses	
• Lymphome de Burkitt/leucémie de Burkitt	

Source : Gaulard, « Classification des lymphomes non hodgkiniens », 2000.

[69] Tsui, Wong, et Lam, « Burkitt's lymphoma presenting as mandibular swelling : report of a case and review of publications ».

❖ Caractéristiques cliniques

Les symptômes des LNH varient selon leurs types, la localisation du lieu de naissance du lymphome et son degré d'évolution.

Tout comme pour le LH, le signe d'appel le plus fréquent est le gonflement d'un des ganglions lymphatiques, généralement indolore.

Les caractéristiques cliniques du LNH sont similaires à celles du LH mais le LNH est plus souvent extra nodal. Ainsi, les lymphomes du système gastro intestinal, du système ORL, du système nerveux central, de la peau, des organes endocriniens, du poumon et de l'œil présentent des caractéristiques propres aux tumeurs affectant ces organes.

❖ Diagnostic

De même que pour le LH, le diagnostic de LNH se fait à partir d'une biopsie du tissu lymphatique atteint associé à une analyse anatomopathologique. Le degré d'étendue de la tumeur se détermine à l'aide des examens radiologiques tels que le scanner et le TEP-SCAN.

3. Démarche diagnostique spécifique en odontologie

Lors de toute consultation, le praticien se doit de réaliser une démarche diagnostique spécifique et hiérarchisée afin de permettre un diagnostic précoce de la pathologie. Cela permet d'optimiser le traitement afin d'avoir le meilleur pronostic possible et permet ainsi d'éviter « une perte de chance » pour le patient.

La consultation se déroule systématiquement d'une manière similaire :

- Entretien clinique
- Examen clinique exobuccal
- Examen clinique endobuccal
- Examens complémentaires

L'entretien clinique et l'examen clinique exobuccal et endobuccal seront conduits de la même manière que lors de toute consultation dentaire.
Nous nous intéresserons dans la suite de notre thèse aux différents examens complémentaires prescrits par le chirurgien-dentiste en cas de suspicion d'un problème hématologique. L'objectif est alors d'établir un diagnostic positif suite aux différentes hypothèses diagnostiques envisagées par la synthèse des signes et des symptômes réalisée lors de la consultation.
Le plus souvent, des examens biologiques sont prescrits en premier lieu. Ils comprennent :

- Des examens hématologiques qui analysent les cellules et les différents éléments figurés du sang
- Des examens biochimiques qui mesurent la quantité de certains constituants dans le sang
- Des examens sérologiques qui mesurent la quantité d'anticorps dans les liquides biologiques.

Afin de déceler des anomalies quantitatives ou qualitatives du sang, une NFS sera prescrite et comprend :

- La numération des différentes cellules sanguines
- Le dosage de l'hémoglobine
- La mesure de l'hématocrite
- Le calcul des différentes catégories de globules blancs

Il pourra également être prescrit un examen de la vitesse de sédimentation VS et de la protéine C réactive. Un examen de numération plaquettaire sera réalisé.

Selon les cas, le patient sera adressé pour la réalisation d'une biopsie, d'un myélogramme et d'un immunophénotypage.

Ci-joint les valeurs usuelles des examens sanguins :

Tableau 3 : Valeurs usuelles du taux d'hémoglobine

Nouveau-né	140-195g/L
Femme	120-160g/L
Homme	130-170g/L

Source : Fortin, Descroix et Fricain, « Analyses biologiques d'intérêt en odontologie », 2014.

Une anémie est définie par la baisse du taux d'hémoglobine en-dessous de 130g/L chez l'homme, 120g/L chez la femme et 110g/L chez la femme enceinte.

Tableau 4 : Valeurs usuelles de l'hématocrite selon le sexe

Homme	40 à 47 %
Femme	37 à 47 %

Source : Fortin, Descroix et Fricain, « Analyses biologiques d'intérêt en odontologie », 2014.

Valeurs usuelles de la numération plaquettaire : 150 000 à 400 000 plaquettes/Ul soit 150-400 G/L

La thrombopénie se définie comme une diminution du nombre de plaquettes en-dessous de 150 G/L

Au-dessus de 400 000 plaquettes/Ul on parle d'hyperplaquettose appelée aussi thrombocytose.

Tableau 5 *: V*aleurs usuelles de la formule sanguine

Type de leucocytes	Valeur absolue G/L	Pourcentage
Polynucléaire neutrophile	2-8	50-75
Polynucléaire éosinophile	0.1-0.5	1-3
Polynucléaire basophile	Inférieur à 0.5	0-0.5
Lymphocytes	1.5-3	20-40
Monocytes	0.2-1	4-8
Lymphocytes TCD4	0.5-1	

Source : Fortin, Descroix et Fricain, « Analyses biologiques d'intérêt en odontologie », 2014.

La neutropénie est définie par une quantité de polynucléaires neutrophiles en-dessous du seuil de 1.5 G/L. Elle est dite sévère en-dessous de 0.5G/L. Une agranulocytose est définie par un nombre de neutrophiles inférieur à 0.3G/L.

Tableau 6 : Valeurs usuelles de la VS

	Moins de 50 ans	Plus de 50 ans
Homme	Inférieur à 15	Inférieur à 20
Femme	Inférieur à 20	Inférieur à 30

Source : Fortin, Descroix et Fricain, « Analyses biologiques d'intérêt en odontologie », 2014.

La concentration de la protéine C réactive, en dehors de toute situation inflammatoire, est inférieure à 6mg/L.

4. Manifestations buccales des leucémies et des lymphomes

Il est indispensable pour le chirurgien-dentiste de savoir repérer les manifestations buccales des hémopathies malignes pour savoir adresser le patient afin qu'il reçoive la meilleure prise en charge possible. Cela permet de conduire à une augmentation de l'espérance de vie du patient et à une diminution de la fréquence et de la sévérité des complications.

Bien que les lésions élémentaires observées dans les différentes pathologies hématologiques ne soient pas pathognomoniques d'une entité spécifique, elles peuvent orienter le plus souvent le diagnostic de manière très précoce. Le diagnostic d'hémopathie maligne ne sera posé que suite aux résultats des examens complémentaires.

Une étude menée par Stafford et ces associés en 1980, en accord avec l'étude de Lynch et Ship en 1967, montre que chez 65 % de leurs patients atteints d'une hémopathie maligne, une anomalie au niveau de la cavité buccale représentait leur motif de consultation initial.[70]

Les odontologistes seraient responsables du diagnostic de 25 % des patients avec une leucémie aiguë myéloblastique et 33 % des patients avec une leucémie aiguë myélomonocytique, d'où l'importance de savoir reconnaitre ces lésions.[71]

Pour chacune de ces lésions buccales, il faudra procéder étape par étape en recherchant en premier lieu des causes locales. En absence de facteurs locaux, des étiologies générales seront recherchées à l'aide d'examens complémentaires.

[70] Bressman et al., « Acute myeloblastic leukemia with oral manifestations. Report of a case ».
[71] Stafford et al., « Oral pathoses as diagnostic indicators in leukemia ».

4.1. Manifestations gingivales

Les lésions gingivales peuvent être dues à une infiltration directe des cellules néoplasiques ou à des conséquences des effets de la maladie ou des traitements qui entrainent une anémie, une neutropénie et une thrombopénie qui auront des répercussions buccales.[72]

Selon Lynch and Ship, les principales manifestations buccales retrouvées dans une étude rétrospective de 10 ans menée sur 155 patients sont les saignements gingivaux et muqueux (56 %), les ulcérations (53 %) et les hypertrophies gingivales (36 %).[73]

Figure 14: Complications orales des ALL et des AML

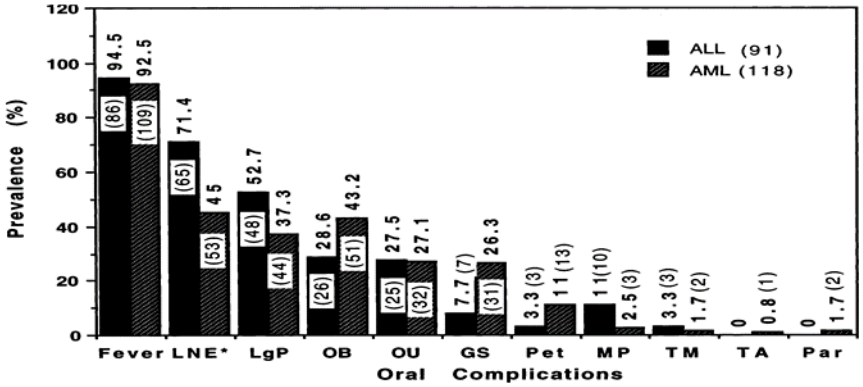

Source : Hou, Huang, et Tsai, « Analysis of oral manifestations of leukemia : a retrospective study », 1997.

Figure 15: Complications orales des CLL et des CML

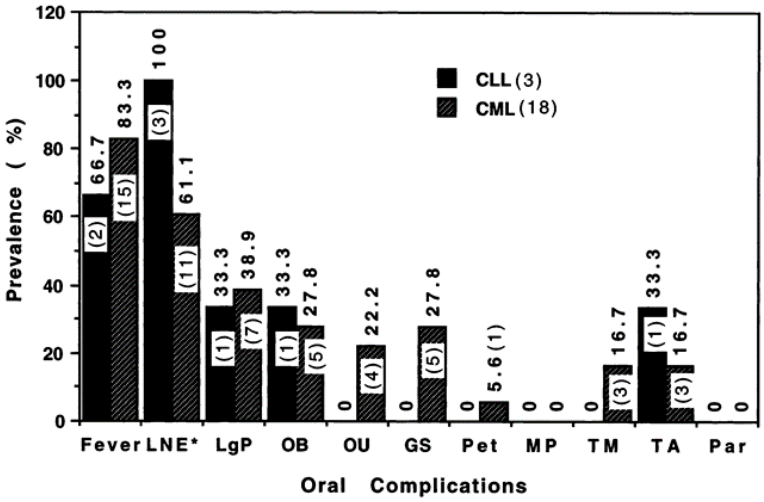

Source : Hou, Huang, et Tsai, « Analysis of oral manifestations of leukemia : a retrospective study », 1997.

[72] Silva et al., « Oral manifestations ».

[73] Lynch et Ship, « Oral manifestations of leukemia : a postdiagnostic study ».

Figure 16: Complications orales des leucémies

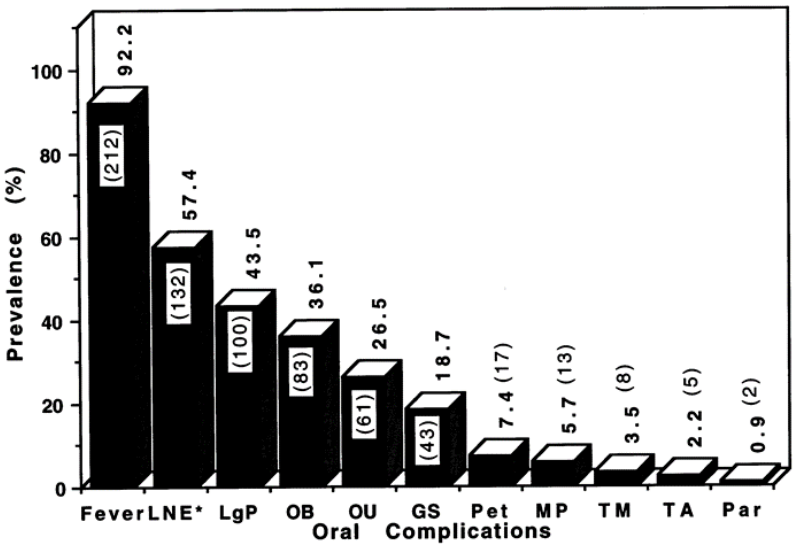

Source : Hou, Huang, et Tsai, « Analysis of oral manifestations of leukemia : a retrospective study », 1997.

4.1.1. Gingivorragies

Ce sont des saignements de la gencive qui peuvent être provoqués ou spontanés et qui touchent uniquement la gencive. Il n'y a pas d'atteinte du parodonte profond. La couleur de la gencive peut aller du rouge foncé jusqu'au violet. Lorsque les saignements dépassent la localisation gingivale, il s'agit alors d'une gingivostomatite.

Une étude récente menée par Angst et Coll a recherché une corrélation entre le taux de plaquettes et l'inflammation gingivale à travers la mesure du GI (gingival index), PI (plaque index), PD (Pocket depth) et BOP (bleeding on probing) mais aucun lien significatif n'a été prouvé ce qui montre que l'hémopathie seule ne peut pas expliquer l'inflammation gingivale.[74]

[74] Angst et al., « Gingival inflammation and platelet count in patients with leukemia : preliminary results ».

Figure 17: Gencive inflammatoire, rouge sombre avec des papilles oedématiées et boursouflées

Source : Dr. Pecorari, consultation d'urgences Hôpital Louis Mourier, 2017.

Lors de la consultation, il faut tout d'abord évaluer l'hygiène du patient et la quantité de plaque et de tartre en bouche avant de rechercher des causes générales pouvant expliquer ces saignements. Différents diagnostics différentiels doivent être successivement éliminés avant de conclure à un désordre hématologique, les saignements gingivaux étant l'une des premières manifestations des processus inflammatoires :[75]

- Gingivite chronique
- Gingivite agressive
- Malpositions dentaires facilitant l'accumulation de plaque entrainant une inflammation gingivale
- Déficit en vitamine K ou vitamine C
- Changements hormonaux comme la puberté ou la grossesse
- Traumatisme au niveau de la gencive
- Prise de médicaments comme les anti-vitamines K ou les antiagrégants plaquettaires
- Troubles de l'hémostase primaire avec atteinte des plaquettes ou anomalie vasculaire (maladie de Rendu-Osler, purpura rhumatoïde ou syndrome de Schoenlein-Henoch)
- Troubles de la coagulation : hémophilie, maladie de Willebrand
- Thrombopénies acquises comme le purpura thrombopénique idiopathique, les trombopénies associées aux pathologies auto-immunes, les thrombopénies virales et bactériennes, les trombopénies médicamenteuses
- Hémopathies malignes : leucémies, lymphomes, syndromes myéloprolifératifs

[75] Gleeson, « Spontaneous gingival haemorrhage ».

Ainsi, tout saignement gingival persistant suite à la thérapeutique étiologique initiale doit faire l'objet d'investigations supplémentaires. Un cas clinique en 2002 de l'Australian Dental Journal rapporte le cas d'un homme de 77 ans qui consulte pour des saignements gingivaux depuis 12 à 13 heures. Le diagnostic d'une parodontite aiguë est posé et la thérapeutique étiologique parodontale menée. Les saignements persistants et s'aggravant, des examens sanguins ont été réalisés par la suite et le diagnostic de leucémie aiguë myéloblastique a été posé.[76]

Selon Lynch and Ship, la présence de saignements oraux chez les malades avec des leucémies aiguës joue un rôle significatif sur le taux de survie. En effet, sur un échantillon de 155 patients souffrants d'une leucémie, ils ont trouvé que sur une période de 12 mois, 25 % des patients sans saignements oraux étaient vivants alors qu'aucun avec des saignements n'était vivant.[77]

4.1.2. Hypertrophie gingivale

Il s'agit d'une augmentation du volume de la gencive qui commence au niveau de la papille interdentaire avant de gagner la gencive libre marginale et la gencive attachée.[78] Dans les cas les plus sévères, la gencive peut aller jusqu'à recouvrir la face occlusale des dents.[79] Il y a une perte du piqueté caractéristique de la gencive.

L'hypertrophie gingivale est un signe clinique et sera à différencier de l'hyperplasie gingivale (augmentation du nombre de cellules) suite à une analyse histologique.

Dans le cas des hémopathies, le principal phénomène mis en jeu est l'hyperplasie gingivale, s'accompagnant ou non d'inflammation.

Selon Dreizen et Al, les infiltrations gingivales représentent 5 % des manifestations initiales des leucémies aiguës myéloïdes et parmi elles, 66.7 % sont des leucémies aiguës monocytiques, 18.5 % des leucémies aiguës myélomonocytiques et 3.7 % des leucémies aiguës myéloblastiques (Étude menée sur 1076 patients souffrants de leucémies).[80]

Le développement de cet infiltrat gingival n'est pas prédictible mais certains auteurs suggèrent que celui-ci se développerait davantage chez les individus avec des hauts taux de leucocytes sanguins.[81] Cela s'oppose à une étude menée par Dreizen en 1960 qui montrait que l'infiltration gingivale chez les

[76] Gleeson.
[77] Lynch et Ship, « Oral manifestations of leukemia : a postdiagnostic study ».
[78] Cooper, Loewen, et Shore, « Gingival hyperplasia complicating acute myelomonocytic leukemia ».
[79] Hasan, Khan, et Reddy, « Leukemic gingival enlargement : report of a rare case with review of literature ».
[80] Dreizen et al., « Malignant gingival and skin "infiltrates" in adult leukemia ».
[81] Guan et Firth, « Oral manifestations as an early clinical sign of acute myeloid leukaemia : a case report ».

patients souffrant de leucémie n'était pas corrélée de manière significative au nombre de cellules blanches dans le sang périphérique.[82]

Les infiltrations gingivales peuvent précéder les manifestations sanguines et médullaires. C'est le cas d'un homme de 47 ans qui consulte pour une masse gingivale. Les examens sanguins et de moelle sont normaux mais la biopsie révèle un infiltrat de cellules leucémiques au niveau de la gencive.[83]

L'étude de Cooper (2000) a montré que les infiltrats de cellules leucémiques ne sont pas observés chez les patients édentés, suggérant qu'un facteur local d'irritation ou de traumatisme associé avec la présence des dents peut jouer un rôle dans la pathogénèse de cette anormalité. L'hémopathie est un facteur prédisposant et aggravant mais il faut une irritation locale pour induire une modification au niveau de la muqueuse orale.[84]
Néanmoins, Dreizen a montré que les hyperplasies gingivales se produisaient également chez des patients avec une excellente hygiène bucco-dentaire, montrant ainsi que les infiltrations de cellules leucémiques ne sont pas forcément dues à des facteurs irritants locaux. Une mauvaise hygiène orale prédispose à une infiltration de cellules leucémiques mais ne suffit pas à l'expliquer.[85]

Figure 18: Hyperplasie gingivale généralisée

Source : Anil et al., « Gingival enlargement as a diagnostic indicator in leukaemia. Case report », 1996.

[82] Dreizen et al., « Malignant gingival and skin "infiltrates" in adult leukemia ».
[83] Bergmann, Philipsen, et Ellegaard, « Isolated gingival relapse in acute myeloid leukaemia ».
[84] Cooper, Loewen, et Shore, « Gingival hyperplasia complicating acute myelomonocytic leukemia ».
[85] Dreizen et al., « Malignant gingival and skin "infiltrates" in adult leukemia ».

Figure 19: gencive rouge bleutée, oedématiée

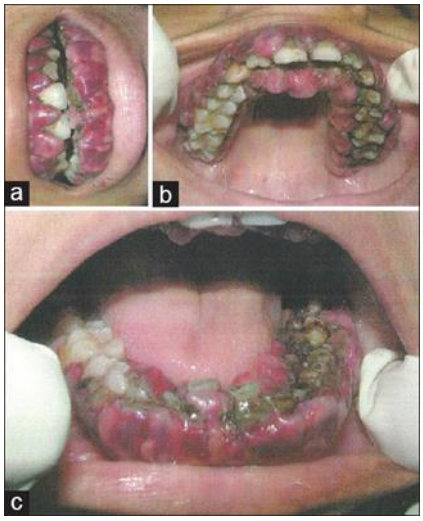

Source : Hasan, Khan, et Reddy, « Leukemic gingival enlargement : report of a rare case with review of literature », 2015.

Le lymphome de Burkitt se présente rarement avec une hyperplasie gingivale comme lésion primaire mais un cas a été décrit dans la littérature en 2015 en Inde.[86] Un homme de 38 ans s'est présenté au département de pathologie et microbiologie orale pour des saignements gingivaux depuis 6 mois accompagnés d'une hyperplasie gingivale. Cette hyperplasie initialement présente dans la région maxillaire antérieure a progressivement diffusé dans les régions alentours avec un saignement gingival généralisé à la mastication et au brossage. L'examen clinique a révélé une hypertrophie ferme et granuleuse dans certaines régions, un saignement au sondage ainsi que des ganglions submandibulaires. Malgré un traitement prophylactique, le gonflement a progressé en taille 7 jours après le traitement. Une biopsie a par la suite permis de mettre en évidence un lymphome de Burkitt.

[86] Sethi et al., « An unusual case of burkitt's lymphoma presenting as a gingival enlargement ».

Figure 20: Elargissement gingival antérieur maxillaire

Source : Sethi et al., « An unusual case of burkitt's lymphoma presenting as a gingival enlargement », 2015.

Il parait donc ici essentiel que le chirurgien-dentiste soit méfiant face à un élargissement gingival local ou généralisé et continuant à augmenter de taille malgré un traitement prophylactique oral.

Lorsque l'hyperplasie gingivale est locale, il conviendra d'éliminer différents diagnostics différentiels :

- Epulis fibreux
- Granulome pyogénique
- Granulome périphérique à cellules géantes
- Kyste gingival

Lorsque l'hyperplasie gingivale est généralisée, l'étiologie sera à rechercher parmi ces principaux diagnostics différentiels :

- Médications (antiépileptiques, inhibiteurs calciques, ciclosporine)
- Inflammation liée à une mauvaise hygiène bucco-dentaire
- Cause génétique (fibromatose gingivale héréditaire)
- Cause idiopathique
- Cause hormonale liée à certains états comme la grossesse
- Cause liée à une carence en vitamine C
- Inflammation liée à une respiration buccale
- Cause liée à une maladie systématique (maladie de Crohn, sarcoïdose, granulomatose de Wegener, tuberculose)[87]

[87] Agrawal, « Gingival enlargements: differential diagnosis and review of literature ».

Dans le cas des hémopathies malignes, la gencive est ferme et saigne facilement au contact. Elle est tendue et perd en élasticité.[88] Généralement, des ulcérations nécrotiques et hémorragiques apparaissent rapidement sur ces zones hyperplasiées.

4.1.3. Gingivite ulcéro-nécrotique

Il s'agit d'une gingivite aiguë se mettant en place chez un individu immunodéprimé. Cliniquement, elle se caractérise par une inflammation gingivale sévère avec la présence d'un enduit pseudomembraneux et une décapitation des pointes papillaires. Les saignements sont importants. Elle s'accompagne de douleurs, d'une halitose et fréquemment de fièvre.

Des antibiotiques seront prescrits afin d'éliminer une étiologie locale. Si aucune amélioration n'est observée après quelques jours, un trouble systémique majeur sera recherché et notamment une infection au virus de l'immunodéficience humaine (VIH) ou une hémopathie maligne. En cas de suspicion d'une leucémie, il convient de réaliser un hémogramme et un bilan d'hémostase et de contacter le médecin traitant pour mettre en place un suivi hématologique.

Figure 21: Ulcérations nécrotiques recouvertes d'un enduit fibrino-leucocytaire

Source : Lafon et al., « Leucémie aiguë myéloïde : le tableau clinique est parfois trompeur », 2010.

4.1.4. Pâleur gingivale

La pâleur gingivale est un signe quasi pathognomonique de l'anémie, qui dans le cas d'une hémopathie peut-être une anémie inflammatoire (dans le cas des lymphomes hodgkiniens par exemple) ou une anémie par insuffisance médullaire quantitative.

La pâleur est souvent très marquée dans les phénomènes malins aigus comme les leucémies aiguës lymphoblastiques.

[88] Babu et al., « An undiagnosed case of acute myeloid leukemia ».

Toute pâleur des muqueuses doit donc faire suspecter un trouble sanguin que le chirurgien-dentiste devra explorer en réalisant une NFS et en adressant le patient à son médecin généraliste.
Cette photo est un cas clinique de Gordon publié en 1985 qui rapporte un manque de couleur au niveau de la gencive d'un patient avec un excellent contrôle de plaque et où cette pâleur gingivale était la seule manifestation initiale de la leucémie aiguë.[89]
La pâleur n'est pas uniquement présente au niveau de la gencive mais peut également être présente au niveau des muqueuses et de la peau.

Figure 22: Pâleur extrême gingivale

Source : Gordon, O'Neal, et Woodyard, « A variation from classic oral manifestations associated with acute myeloblastic leukemia. A case report », 1985.

4.2. Manifestations muqueuses

4.2.1. Lésions rouges

Plusieurs lésions rouges peuvent se manifester au niveau de la muqueuse buccale. Elles témoignent d'une vasodilatation ou d'une extravasation de sang dans les tissus.
L'érythème est la première réaction à une irritation locale et est produit par une augmentation du flux sanguin avec une dilatation des capillaires.
Les pétéchies sont des petites macules qui ne blanchissent pas sous la pression et qui correspondent à l'accumulation de sang sous la muqueuse. Leur couleur peut aller du rouge foncé au violet. Elles traduisent généralement une thrombocytopénie c'est-à-dire une diminution du nombre de plaquettes en-dessous du seuil de 150 000/mm^3.
Le purpura et les ecchymoses sont également la manifestation d'accumulation de sang sous la muqueuse mais dont les volumes dépassent respectivement 3 mm et 1 cm. Ils sont habituellement causés par un traumatisme des tissus mous ayant endommagé les capillaires sanguins, permettant par conséquent au sang de diffuser dans les tissus avoisinants.

[89] Gordon, O'Neal, et Woodyard, « A variation from classic oral manifestations associated with acute myeloblastic leukemia. A case report ».

Figure 23: Erythème gingival linéaire

Source : Gandolfo, Scully, et Carrozzo, *Oral medicine,* 2006.

Figure 24: Ecchymoses et pétéchies

Source : Gandolfo, Scully, et Carrozzo, *Oral medicine,* 2006.

En présence d'une lésion buccale, il est essentiel de chercher en premier lieux des causes locales. Dans le cas des pétéchies, il n'y a pas de causes locales mais de multiples étiologies générales. Suite à l'interrogatoire et à l'examen clinique, le dentiste doit chercher à éliminer les causes non malignes des pétéchies.

Parmi celles-ci on peut citer :

- Une vaccination récente (notamment au vaccin rougeole/rubéole/oreillons)
- Une infection virale récente (3 à 6 semaines)
- La prise de médicaments anti-vitamine K (AVK) ou antiagrégant plaquettaire (AAP)
- Une chimiothérapie récente
- Des antécédents de vascularite

En l'absence de l'une de ces causes, il est important de soupçonner l'existence d'une hémopathie maligne ou non, telle qu'une leucémie.
Le chirurgien-dentiste doit alors prescrire une NFS et orienter le patient vers son médecin généraliste à l'aide d'un courrier relatant les signes observés (nombre, taille et localisation des pétéchies).

En observant cliniquement une ecchymose, l'odontologiste doit déterminer l'existence ou non d'un traumatisme local :
-En présence d'un traumatisme, il convient d'en éliminer la cause puis de vérifier la résorption de l'ecchymose dans un délai de 7 à 15 jours. La persistance ou l'augmentation de la lésion indique la nécessité d'orienter le patient vers un spécialiste qui recherchera une hémopathie à l'aide d'examens complémentaires tels que la NFS, la VS ou l'hématocrite.
-En absence de traumatisme, le patient doit être immédiatement orienté vers un spécialiste.

4.2.2. Glossites

Bien que plus rarement que la gencive, la langue est parfois impliquée dans des cas de leucémies sous la forme d'une glossite ulcérative. La langue est alors enflammée et présente un gonflement. Il s'agit, comme dans le cas des hyperplasies gingivales, de l'infiltration de l'épithélium lingual par des cellules néoplasiques.[90]

Figure 25: Photographie de la langue montrant un gonflement épithélial

Source : Zussman, « Monocytic leukemic glossitis. Report of a case », 1966.

[90] Zussman, « Monocytic leukemic glossitis. Report of a case ».

4.2.3. Ulcérations

Une ulcération est une perte de substance profonde avec destruction à la fois de l'épithélium et du chorion. C'est une lésion élémentaire secondaire qui fait le plus souvent suite à une bulle ou à une vésicule.

Elles peuvent traduire une neutropénie par insuffisance médullaire (taux de PNN inférieur à 1500/mm$^{3)}$. Les ulcérations neutropéniques s'accompagnent rarement d'une inflammation et elles sont recouvertes par un enduit blanchâtre. Ces lésions se résolvent d'elles-mêmes avec l'augmentation du nombre de polynucléaires neutrophiles dans la circulation sanguine.[91]

Les lymphomes, en particulier non hodgkiniens, s'expriment fréquemment sous la forme de lésions ulcératives chroniques (plus de 3 semaines sans cicatrisation) isolées inflammatoires de la muqueuse buccale.

En cas de traumatisme local, le chirurgien-dentiste doit éliminer la cause et surveiller la cicatrisation de l'ulcération. Si celle-ci ne disparait pas en 8 à 15 jours ou si une autre étiologie est privilégiée, il est nécessaire de réaliser des examens complémentaires, surtout si elle est associée à des adénopathies, de la douleur et de la fièvre.

Différents diagnostics différentiels sont ainsi à envisager face à une ulcération buccale :

- Origine traumatique
- Origine infectieuse (herpès, varicelle, zona, tuberculose, syphilis, HIV)
- Origine maligne (hémopathie maligne, carcinome)
- Origine bactérienne (gingivite ulcéro-nécrotique)

A travers quelques cas cliniques nous allons exposer les différentes hémopathies pouvant causer des ulcérations orales.

❖ Maladie de Hodgkin

La maladie de Hodgkin, dans sa forme rare extra-nodale, peut se présenter sous la forme d'une masse généralement tendue, ulcérée et sans rapport avec l'os comme le rapporte Kinnman et al.[92]

Dans ce cas clinique, un patient de 19 ans se présente avec une masse non douloureuse au niveau de la région médiane linguale, qui s'est rapidement ulcérée avec l'apparition d'une fièvre légère et d'une douleur au toucher. Un an après l'apparition des symptômes, le patient présente un mauvais état de

[91] Barrett, « Gingival lesions in leukemia. A classification ».
[92] Kinnman, Shin, et Wetteland, « Hodgkin's disease of the tongue. Report of a case in a korean male ».

santé général, l'ulcère s'est étendu et mesure 3x4 cm avec une extension de 1.5 cm au niveau du milieu de la langue. La biopsie a révélé une invasion du tissu musculaire par des cellules lymphocytaires néoplasiques ainsi que par des cellules de Reed-Sternberg, permettant le diagnostic de maladie de Hodgkin.

Figure 26 : Ulcération linguale

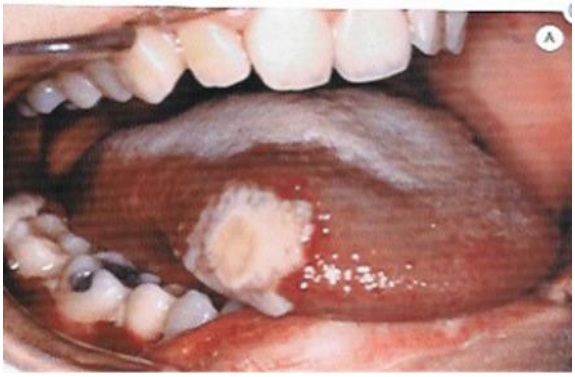

Source : Gandolfo, Scully, et Carrozzo, *Oral medicine,* 2006.

❖ Lymphomes non-hodgkiniens

Dans le cas des lymphomes non-hodgkinien, l'ulcération peut également être l'une des manifestations principales de la maladie, même si cette ulcération est généralement accompagnée d'une masse.
Piatelli et al rapportent ainsi le cas d'une femme de 82 ans, adressée par son chirurgien-dentiste suite à l'extraction de deux dents mandibulaires ayant permis de détecter une lésion radio-claire au niveau du corps de la mandibule. A l'examen clinique deux mois après les avulsions, une large lésion ulcérée est découverte sur le rebord alvéolaire et une tuméfaction au niveau de la mandibule est observée. La biopsie de cette ulcération a permis de poser le diagnostic de lymphome non hodgkinien de type B.[93]

Figure 27 : Panoramique préalable à l'extraction de 44 et 45

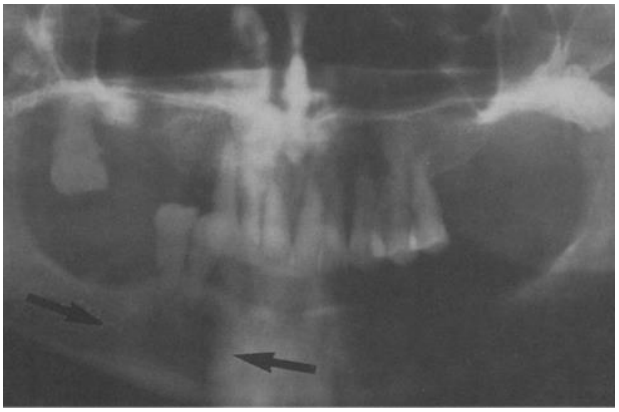

Source : Piatelli et al., « Primary non-hodgkin's lymphoma of the mandible : a case report », 1997.

[93] Piatelli et al., « Primary non-hodgkin's lymphoma of the mandible : a case report ».

Figure 28 : Augmentation de la destruction osseuse 2 mois plus tard

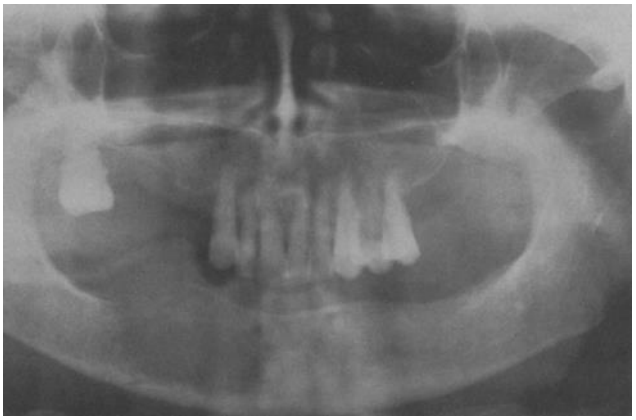

Source : Piatelli et al., « Primary non-hodgkin's lymphoma of the mandible : a case report », 1997.

Plus rarement, la présence de plusieurs lésions ulcérées peut être mise en évidence et ce sans présence de masse tumorale. Richards et al rapportent ainsi le cas d'un homme de 61 ans se présentant avec de sévères ulcérations au niveau du maxillaire antérieur et subissant depuis plusieurs années des épisodes sporadiques d'ulcérations linguales douloureuses persistants une semaine. Le diagnostic initialement posé était celui d'une stomatite aphteuse sévère mais malgré le traitement prescrit, l'état du patient ne s'est pas amélioré. Les lésions ulcératives ont progressé jusqu'à conduire à la dénudation de l'os sous -jacent. La biopsie a alors permis de diagnostiquer un lymphome non-hodgkinien à cellules T.[94]

Figure 29 : Ulcération irrégulière en regard du rebord alvéolaire maxillaire gauche

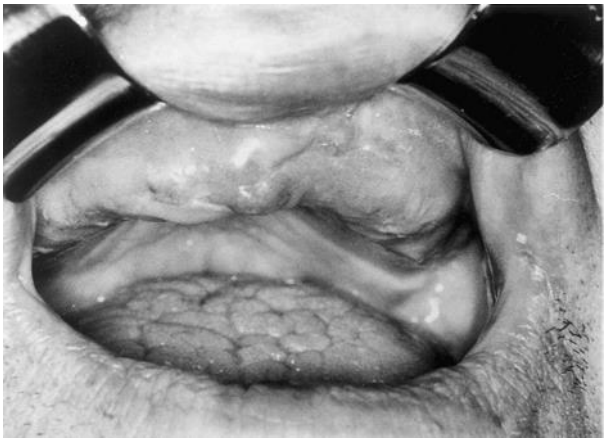

Source : Richards et al., « Oral mucosal non-hodgkin's lymphoma : a dangerous mimic », 2000.

Le mycosis fongoïde ou lymphome cutané primitif à cellules T peut également se manifester oralement sous la forme de lésions ulcérées. Seule une trentaine de cas ont été rapportés dans la littérature. Les

[94] Richards et al., « Oral mucosal non-hodgkin's lymphoma : a dangerous mimic ».

zones les plus touchées sont la gencive, le palais, la langue, les lèvres, la muqueuse buccale et enfin la région amygdalienne. Lorsque la gencive est touchée, la lésion peut apparaitre initialement sous la forme d'une érosion érythémateuse et œdémateuse se transformant en masse par la suite. Les lésions de la langue apparaissent, elles, sous la forme de nodules qui confluent pour former une large tumeur s'ulcérant en son centre par la suite, tandis que les lésions palatines se manifestent, elles, couramment par des plaques ulcérées ou par des tumeurs.[95]

Figure 30 : Large tumeur gingivale ulcérée

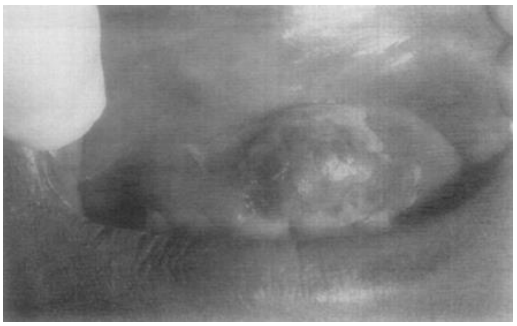

Source : Sirois et al., « Oral manifestations of cutaneous t-cell lymphoma. A report of eight cases », 1993.

Figure 31 : A / Plaque linguale ulcérée B/ Nodules coalescents

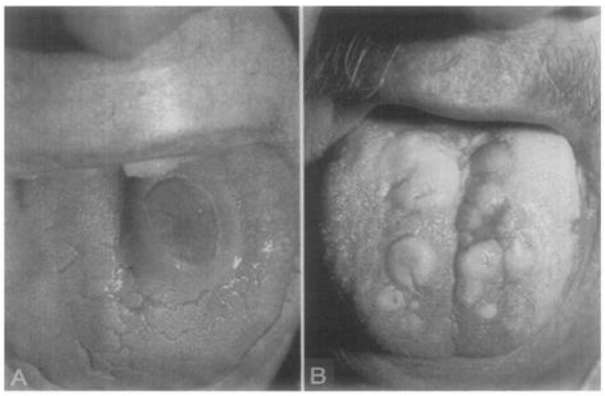

Source : Sirois et al., « Oral manifestations of cutaneous t-cell lymphoma. A report of eight cases », 1993.

Bien que peu rapporté par la littérature, le lymphome de Burkitt peut lui aussi se présenter sous la forme d'une ulcération.[96]

[95] Sirois et al., « Oral manifestations of cutaneous t-cell lymphoma. A report of eight cases ».
[96] Ardekian et al., « Burkitt's lymphoma of the oral cavity in Israel ».

Figure 32 : Lymphome de Burkitt apparaissant comme un ulcère palatin

Source : Ardekian et al., « Burkitt's lymphoma of the oral cavity in Israel », 1999.

❖ Leucémies

Des cas d'ulcérations ont été également décrits dans la littérature chez des patients souffrants de leucémie.[97]

Figure 33 : Ulcération de la muqueuse linguale dans la région de 46

Source : Dean, Ferguson, et Marvan, « Acute leukaemia presenting as oral ulceration to a dental emergency service », 2003.

D'après Semenzato et al (1997), les ulcérations buccales existent chez 4.6 % des patients avec des désordres lymphoprolifératifs au niveau des granulocytes.[98]

[97] Dean, Ferguson, et Marvan, « Acute leukaemia presenting as oral ulceration to a dental emergency service ».
[98] Francisconi et al., « Leukemic oral manifestations and their management ».

4.2.4. Ictère des muqueuses

Un ictère correspond à une coloration jaune des téguments suite à une accumulation de bilirubine libre ou conjuguée dans les tissus. La bilirubine est issue de la destruction des globules rouges. Quand la destruction des hématies augmente, il y a un excès de bilirubine ce qui confère aux tissus une teinte jaune.

Quelques cas d'ictères ayant révélés une leucémie sont rapportés dans la littérature. Dans la plupart des cas, la cause est l'infiltration de la vésicule biliaire par des cellules leucémiques obstruant les canaux excréteurs.[99]

Parmi les étiologies différentielles de l'ictère des muqueuses, on peut citer :

- Une infection avec septicémie
- Une maladie immuno-allergique
- La prise de certains médicaments (chloropromazine)

4.3 Manifestations dentaires

4.3.1 Nécroses pulpaires

L'infiltration orale par des cellules leucémiques implique principalement la gencive mais il arrive cependant que dans certains cas, cet infiltrat vienne se positionner dans la région du péri-apex et au niveau de la pulpe dentaire, imitant alors les signes d'une pulpite aigue irréversible, comment le rapportent Samson et coll dans un article de 1999 publié dans Réalités Cliniques (Hémopathies et Médecine Buccale).

4.3.2 Mobilités dentaires

Un des principaux signes cliniques du lymphome de Burkitt est la présence de mobilités dentaires, impliquant souvent plusieurs dents. Ces mobilités peuvent s'accompagner de déplacements dentaires et d'extrusions. Ce phénomène peut être expliqué radiographiquement par la destruction de l'os alvéolaire, la perte précoce de la lamina dura puis l'élargissement du ligament alvéolo dentaire. Le patient se plaint ainsi souvent de difficultés à mastiquer.[100]

Le cas d'un jeune chinois de 14 ans rapporté par Rong-Sen Liu est intéressant pour mettre en exergue la rapidité d'évolution de ce type de lymphome. Ce jeune garçon s'est présenté pour des douleurs à la mastication depuis une semaine avec une augmentation de la mobilité de ses dents. L'examen clinique

[99] Lee et al., « Acute myeloid leukemia presenting as obstructive jaundice caused by granulocytic sarcoma ».
[100] Tsui, Wong, et Lam, « Burkitt's lymphoma presenting as mandibular swelling : report of a case and review of publications ».

a révélé une mobilité généralisée modérée et la présence d'une zone de perte osseuse péri-apicale entre 11 et 12, une alvéolyse généralisée modérée et un élargissement des cryptes osseuses des troisièmes molaires. Après traitement pour une infection parodontale et un ajustement de l'occlusion, le patient a été revu 17 jours plus tard en raison de la détérioration rapide de son état dentaire. L'examen oral a alors révélé une mobilité extrême des toutes ses dents et la radiographie a mis en évidence une destruction sévère de l'os alvéolaire donnant une impression de dents flottant dans le vide (« dents fantômes ») L'histopathologie a permis de diagnostiquer un lymphome de Burkitt.[101]

Cette mobilité pourrait s'expliquer par l'envahissement du ligament et de l'os alvéolaire par les mêmes cellules néoplasiques qui auraient infiltré la gencive. De plus, dans certains troubles hématologiques, certains facteurs activateurs des ostéoclastes seraient produits, entrainant une destruction de l'os environnant.

L'hémopathie peut ainsi mimer une maladie parodontale et retarder le diagnostic positif et ainsi le traitement du cancer.

Figure 34 : A/ Rétro alvéolaire J-1 B/ J-17

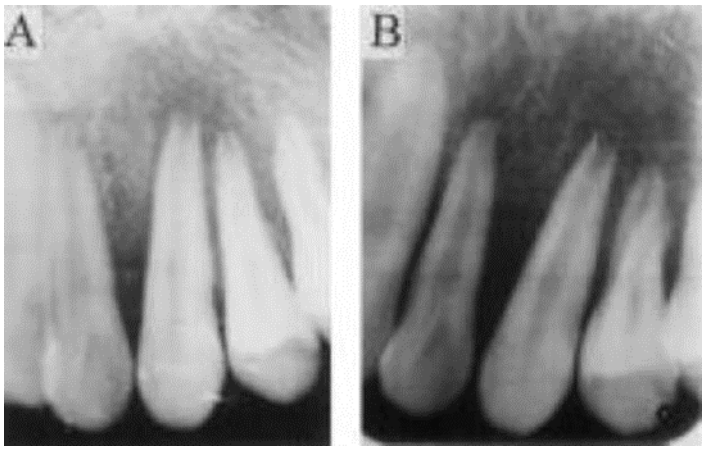

Source : Liu et al., « Burkitt's lymphoma presenting with jaw lesions », 2000.

Figure 35 : Radio panoramique J-1

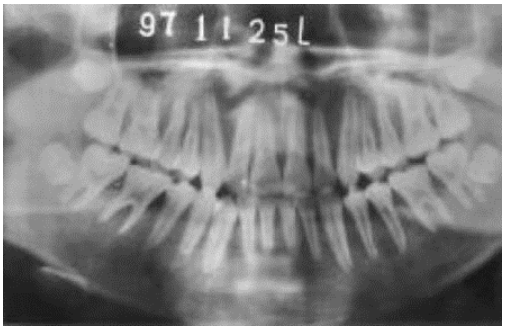

Source : Liu et al., « Burkitt's lymphoma presenting with jaw lesions », 2000.

[101] Liu et al., « Burkitt's lymphoma presenting with jaw lesions ».

Figure 36 : Radio panoramique J-17

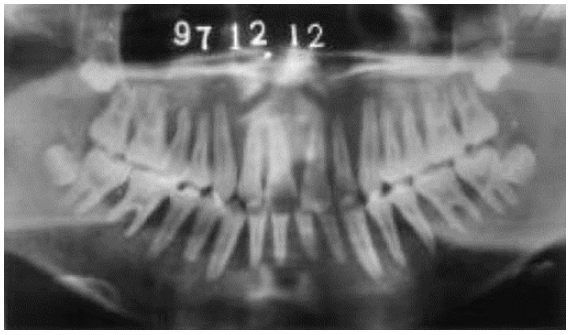

Source : Liu et al., « Burkitt's lymphoma presenting with jaw lesions », 2000.

Il est important de noter que le lymphome de Burkitt est l'une des rares tumeurs à infiltrer les tissus dentaires (pulpe, ligament alvéolo-dentaire et follicule dentaire en développement) mais qu'après la chimiothérapie, les tissus dentaires précédemment infiltrés redeviennent sains.[102]

Une mobilité dentaire peut également être présente dans le cas du lymphome hodgkinien comme le rapportent Forman et al. Dans ce cas clinique, le patient se plaignait de douleurs dans la région postérieure mandibulaire droite. L'examen clinique a montré une muqueuse saine sans tuméfaction. 46 47 et 48 étaient anormalement mobiles contrairement au reste de sa dentition et il y avait une poche parodontale profonde autour de 48 qui était douloureuse à la percussion. Une adénopathie était palpable dans la région submandibulaire droite. La radiographie a révélé une importante radio-clarté apicale en regard des dents mobiles et une carie sur 46. Après extraction de 48 et examen histologique de la gencive en regard, le diagnostic de maladie de Hodgkin a été posé.[103]

Figure 37 : Radio panoramique montrant une image radio-claire en regard de 48 et 47

Source : Forman et Wesson, « Hodgkin's disease of the mandible », 1970.

[102] Tsui, Wong, et Lam, « Burkitt's lymphoma presenting as mandibular swelling : report of a case and review of publications ».
[103] Forman et Wesson, « Hodgkin's disease of the mandible ».

4.3.3 Péricoronarites

Les péricoronarites sont fréquemment traitées par les professionnels de santé. Il s'agit d'une inflammation de la muqueuse autour des dents en éruption partielle ou totale. La majorité des cas implique les dents de sagesse pendant l'adolescence. Dans certaines situations, des bactéries opportunistes peuvent envahir la zone chez des individus immunodéprimés. C'est le cas chez un jeune homme de 18 ans dont la leucémie aiguë lymphoblastique s'est manifestée par une péricoronarite.[104]

Figure 38 : Photographie intraorale de l'inflammation gingivale en regard de 38

Source : Aronovich et Connolly, « Pericoronitis as an initial manifestation of acute lymphoblastic leukemia : a case report », 2008.

Figure 39 : Panoramique montrant l'angulation médiale de 38 et 48

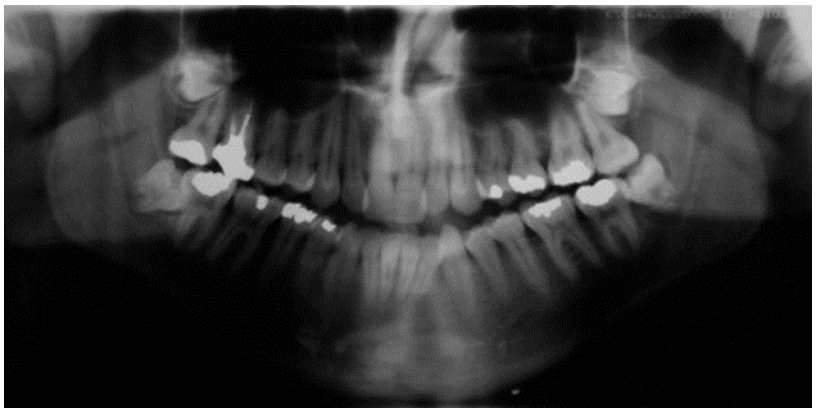

Source : Aronovich et Connolly, « Pericoronitis as an initial manifestation of acute lymphoblastic leukemia : a case report », 2008.

[104] Aronovich et Connolly, « Pericoronitis as an initial manifestation of acute lymphoblastic leukemia : a case report ».

Dans ce cas-là, les diagnostics différentiels suivants ont été évoqués :

- Péricoronarite
- Problème d'évolution de la gaine épithéliale de Hertwig
- Inflammation liée à l'accumulation de la plaque
- Kératokyste odontogénique
- Traumatisme occlusal
- Tumeur de novo
- Métastase

Seuls les examens complémentaires ont permis de poser le diagnostic final.

4.4 Manifestations osseuses

A un stade avancé, l'implication osseuse est assez fréquente mais elle est rarement localisée au niveau des maxillaires. Dans une étude de 1973 publiée par Wood & Coltman, les auteurs ont estimé que seuls 0.2 % des cas auraient une implication primaire des maxillaires.[105]

Dans les cas de maladie de Hodgkin des maxillaires, la littérature décrit des lésions ulcérées accompagnées de dénudations osseuses. La lésion est alors très douloureuse, l'os est dénudé de la muqueuse et prend une apparence nécrotique grisâtre. La muqueuse adjacente est ulcérée et œdémateuse et un gout putride peut être rapporté par le patient. La localisation mandibulaire serait plus fréquente que la localisation maxillaire.[106]

Figure 40 : Nécrose et destruction de l'alvéole maxillaire

Source : Lello et Raubenheimer, « Hodgkin's disease presenting in the maxilla. A case report », 1989.

[105] Wood et Coltman, « Localized primary extranodal hodgkin's disease ».
[106] Lello et Raubenheimer, « Hodgkin's disease presenting in the maxilla. A case report ».

A la radiographie, un motif trabéculaire anormal avec des zones de radio-clarté est visible. L'os devient friable par envahissement de cellules lymphatiques atypiques parmi lesquelles les cellules de Reed-Sternberg sont retrouvées permettant de poser le diagnostic de maladie de Hodgkin.
Cette fragilité peut aller jusqu'à entrainer la fracture du corps de la mandibule.[107]

Figure 41 : Corps de la mandibule d'aspect nécrotique

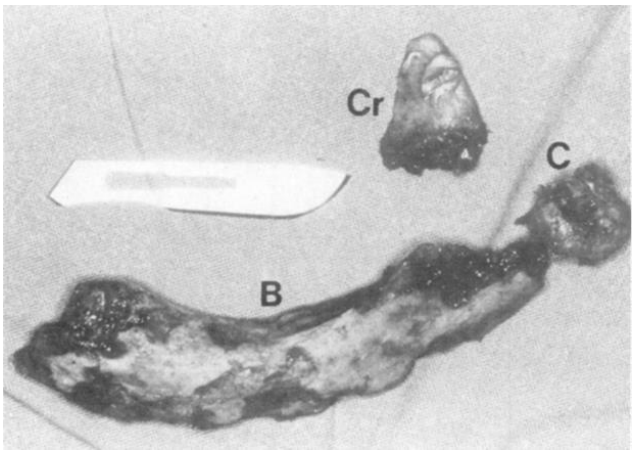

Source : Cohen, Bender, et Struthers, « Hodgkin's disease of the jaws. Review of the literature and report of a case », 1984.

4.5 Autres manifestations

4.5.1 Tuméfaction

Les manifestations orales des lymphomes non hodgkinien sont rarement primaires, il s'agit le plus souvent de signes secondaires de la maladie correspondant à la propagation de celle-ci. Ces signes sont essentiellement des tuméfactions tendres, diffuses, avec une ulcération superficielle et qui touchent en premier lieu l'anneau de Waldeyer (53 % des cas) et en particulier les amygdales.[108] La cavité orale et les glandes salivaires sont les lieux les plus atteint au niveau de la région maxillo-faciale après l'anneau de Waldeyer. Dans la cavité orale, le palais est l'endroit le plus touché alors qu'il s'agit de la parotide dans le cas des glandes salivaires.

❖ Lymphomes non hodgkiniens :

Alors que le lymphome de Burkitt atteint préférentiellement les maxillaires, le reste des LNH se manifeste peu à cet endroit. Les symptômes les plus fréquents sont une tuméfaction locale, bilatérale

[107] Cohen, Bender, et Struthers, « Hodgkin's disease of the jaws. Review of the literature and report of a case ».
[108] Epstein et al., « Characteristics of oral and paraoral malignant lymphoma : a population-based review of 361 cases ».

ou non, sans douleur et ulcérée ou non. La muqueuse peut être érythémateuse et l'aspect clinique est assez semblable à un carcinome épidermoïde. Un lymphome siégeant dans les amygdales provoque généralement une sensation de corps étranger et une dysphagie.[109]

Figure 42 : Tuméfaction bilatérale palatine ulcérée

Source : Kolokotronis et al., « Localized b-cell non-hodgkin's lymphoma of oral cavity and maxillofacial region : a clinical study », 2005.

- Lymphome de Burkitt

Cliniquement, le lymphome de Burkitt se caractérise souvent par une masse exophytique ou un gonflement facial. Cette masse est généralement non fluctuante, ferme, plutôt non douloureuse et les gencives sont non affectées dans la majorité des cas. Dans les zones non endémiques, l'élargissement est souvent contenu dans un seul quadrant mandibulaire tandis qu'une manifestation généralisée touchant les 4 quadrants buccaux est la manifestation la plus courante du lymphome de Burkitt endémique, où 83 % des patients ont plus d'un quadrant touché.[110]

Figure 43 : Masse tumorale asymptomatique dans la zone prémolaire mandibulaire

Source : Freitas, Veras Barros, et Quinderé, « Oral burkitt's lymphoma : case report », 2008.

[109] Kolokotronis et al., « Localized b-cell non-hodgkin's lymphoma of oral cavity and maxillofacial region : a clinical study ».
[110] Durmuş et al., « Intraosseous mandibular lesion ».

Figure 44 : Tuméfaction jugale gauche

Source : Ardekian et al., « Burkitt's lymphoma of the oral cavity in Israel », 1999.

Les diagnostics différentiels les plus fréquents sont :

- L'abcès dentaire alvéolaire aigu
- L'ostéomyélite
- Le Fibrome ossifiant
- Le kyste dentigère

Certaines études indiquent un taux d'erreur de diagnostic initial de 48 % et Sariban et al., dans leur étude sur 16 patients atteints de lymphome de Burkitt, indiquent que pour 10 d'entre eux, le diagnostic initial était une infection dentaire.[111]

Bien que le diagnostic de lymphome de Burkitt soit compliqué, il est essentiel que le chirurgien-dentiste fasse preuve de suspicion face à une volumineuse masse exophytique. En effet, cette maladie implique souvent les maxillaires dès le stade précoce et il a été prouvé que le taux de rémission du lymphome de Burkitt est hautement dépendant du stade auquel la maladie est détectée. Ainsi, un diagnostic précoce est impératif pour un pronostic favorable.[112]

❖ Sarcome myéloïde

Les sarcomes myéloïdes (appelés en anglais chloroma ou sarcoma) sont des tumeurs malignes extra-médullaires composées de cellules myéloïdes immatures, selon la classification de l'OMS des néoplasies lymphoïdes et myéloïdes. Ce sont des tumeurs très rares. Ces tumeurs se retrouvent

[111] Durmuş et al.

[112] Ugar et al., « Childhood craniofacial burkitt's lymphoma presenting as maxillary swelling : report of a case and review of literature ».

principalement dans les leucémies aiguës myéloïdes, les maladies chroniques myéloprolifératives et les syndromes myélodysplasiques. Les sarcomes ne sont présents que dans 1 à 8 % des LAM et surtout dans les sous-types myéloblastiques et myélomonoblastiques.[113]

Selon Rodriguez et al, chez la plupart des patients avec un sarcome myéloïde non diagnostiqué, la LAM se développe dans les 10 mois.[114] L'intervalle de temps entre le diagnostic de sarcome myéloïde et l'apparition de la LAM est en moyenne entre 1 et 49 mois.[115]

Ce sont des dépôts de cellules myéloïdes avec une teinte blanche ou verte et avec une synthèse de myélopéroxydase.[116]

Les sites préférentiels de cette tumeur sont les tissus mous, le périoste, l'os, la peau et les ganglions lymphatiques.[117] Elle est retrouvée parfois au niveau des gencives et des lèvres mais cela reste rare.[118] Seulement deux cas ont été décrits jusqu'en 2010 pour décrire un sarcome myéloïde touchant simultanément la gencive maxillaire et mandibulaire.[119]

La majeure partie des cas est retrouvé chez les femmes.[120] En effet, l'étude de Koudstaal en 2006 révèle que sur des patients pédiatriques affectés par un sarcome myéloïde, 67 % sont des filles. De plus, selon cette même étude, les personnes âgées sont plus fréquemment touchées. [121] En effet, 39 % des patients ont plus de 60 ans, 37 % ont entre 19 et 59 ans et 24 % ont entre 1 et 8 ans.[122]

Une biopsie doit être réalisée afin de retrouver une expression positive à CD45 pour confirmer l'origine hématologique de la tumeur. De plus, il faut retrouver l'expression positive à un ou plusieurs marqueurs myéloïdes comme CD13, CD14, CD33, CD34, CD68 et C-Kit, le marqueur du lysozyme ou de la myélopéroxidase.[123] Les cellules constituant la tumeur ne sont pas réactives aux antigènes lymphoïdes comme CD3 et CD20.[124]

---

[113] Papamanthos et al., « Acute myeloid leukaemia diagnosed by intra-oral myeloid sarcoma. A case report ».
[114] Rodriguez, Arranz, et Forcelledo, « Isolated granulocytic sarcoma : report of a case in the oral cavity ».
[115] Kim, Velez, et Rubin, « A rare case of granulocytic sarcoma in the mandible of a 4-year-old child: a case report and review of the literature ».
[116] Francisconi et al., « Leukemic oral manifestations and their management ».
[117] Zappia et al., « Facial nerve paresis as the presenting symptom of leukemia ».
[118] Moshref et al., « Granulocytic sarcoma (chloroma) presenting as multiple sites in oral cavity : report of a case ».
[119] Eisenberg, Peters, et Krutchkoff, « Granulocytic sarcoma (chloroma) of the gingiva : report of a case ».
[120] Moshref et al., « Granulocytic sarcoma (chloroma) presenting as multiple sites in oral cavity : report of a case ».
[121] Koudstaal et al., « Granulocytic sarcoma (chloroma) of the oral cavity : report of a case and literature review ».
[122] Kim, Velez, et Rubin, « A rare case of granulocytic sarcoma in the mandible of a 4-year-old child: a case report and review of the literature ».
[123] Moshref et al., « Granulocytic sarcoma (chloroma) presenting as multiple sites in oral cavity : report of a case ».
[124] Xie et al., « Intraoral granulocytic sarcoma presenting as multiple maxillary and mandibular masses : a case report and literature review ».

Les sarcomes myéloïdes apparaissent chez plusieurs types de patients :

- Un patient déjà diagnostiqué d'une leucémie aiguë myéloïde
- Un patient avec une leucémie chronique myéloïde qui s'intensifie avec une transformation blastique terminale
- Un patient avec un désordre myéloprolifératif
- Un patient sans pathologie connue [125]

La présence de cette tumeur est un facteur de mauvais pronostic car c'est une tumeur très agressive. Le taux de survie est bas et les rechutes sont fréquentes.

Le diagnostic d'un sarcome myéloïde est très difficile car il apparait souvent avant même des signes hématologiques. De plus, les diagnostics différentiels sont nombreux :

- Lymphome non hodgkinien
- Carcinome
- Tumeur métastasique
- Sarcome d'Ewing
- Abcès parodontal
- Granulome géant périphérique
- Granulome pyogénique
- Infiltration de cellules leucémiques

Le cas d'une petite fille de 4 ans chez laquelle un sarcome myéloïde a été diagnostiqué a été bien décrit dans la littérature. Elle consulte pour un gonflement au niveau de la région maxillaire gauche avec une douleur au niveau de la dernière molaire de lait à la mastication. C'est une patiente en rémission d'une leucémie aiguë myéloblastique depuis 12 mois. Une mobilité 2 de la première molaire déciduale gauche est notée. La joue est épaissie et rouge sombre et la pupille est élevée avec une atteinte de l'œil. Le vestibule est comblé en bouche. La radiographie met en évidence la présence d'une masse qui gêne le développement de la molaire et la présence d'une oblitération du sinus maxillaire gauche. Les examens sanguins sont normaux.
Une biopsie a été réalisée sous anesthésie générale et a permis de noter la présence de blastes dans le prélèvement, ce qui a posé le diagnostic de sarcome myéloïde.[126]

[125] Moshref et al., « Granulocytic sarcoma (chloroma) presenting as multiple sites in oral cavity : report of a case ».
[126] Barker et Sloan, « Maxillary chloroma : a myeloid leukaemic deposit ».

Figure 45 : Vue intraorale de la tuméfaction en regard de 65

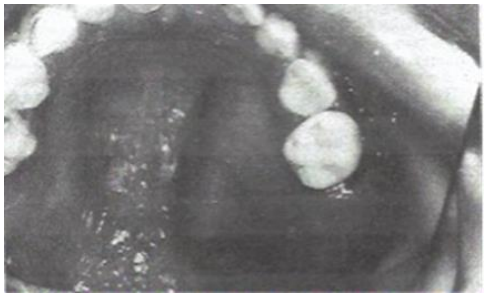

Source : Barker et Sloan, « Maxillary chloroma : a myeloid leukaemic deposit », 1988.

Un cas de leucémie aiguë myéloblastique diagnostiqué par un sarcome myéloïde au niveau d'une alvéole dentaire mandibulaire a été décrit en 2010 par Papamanthos.[127]

Figure 46 : Sarcome myéloïde au niveau d'une alvéole dentaire mandibulaire

Source : Papamanthos et al., « Acute myeloid leukaemia diagnosed by intra-oral myeloid sarcoma. A case report », 2010.

Figure 47 : Gonflement de la région droite du palais

Source : Moshref et al., « Granulocytic sarcoma (chloroma) presenting as multiple sites in oral cavity : report of a case », 2014.

[127] Papamanthos et al., « Acute myeloid leukaemia diagnosed by intra-oral myeloid sarcoma. A case report ».

Figure 48 : Prolifération gingivale généralisée

Source : Moshref et al., « Granulocytic sarcoma (chloroma) presenting as multiple sites in oral cavity : report of a case », 2014.

4.5.2 Manifestations neurologiques : anesthésies et paresthésies

Une paresthésie est un trouble de la sensibilité de tous les organes innervés par le nerf.

Une anesthésie est une perte totale de la sensibilité d'un organe innervé par le nerf.

Une anesthésie ou une paresthésie du nerf alvéolaire inférieur ou du nerf maxillaire est assez souvent retrouvée dans les lymphomes de Burkitt avec gonflement jugal ou présence d'une masse exophytique.

Une paresthésie labiale due à une compression du nerf alvéolaire inférieur peut être la manifestation précoce d'un lymphome non hodgkinien. Il est alors essentiel de réaliser des radiographies afin d'évaluer la lésion et son évolutivité et d'éliminer le plus rapidement possible les diagnostics différentiels les plus fréquent tels que l'ostéomyélite ou encore l'abcès dentaire.

L'implication symptomatique du nerf facial est très rare. Un cas a été décrit en 1989 chez une enfant de 6 ans où une paralysie du nerf facial a conduit au diagnostic de leucémie.[128]

6 cas ont été rapportés en 2009 de paralysies faciales associées à une leucémie et dans 5 cas, la paralysie était due à une compression du nerf par la tumeur.[129]

4.5.3 Infections fongiques, virales ou bactériennes

Du fait du déficit immunitaires des patients atteints d'hémopathies malignes, des infections virales comme l'herpès, fongiques comme la candidose ou opportunistes par des bactéries GRAM – peuvent se développer.

Les manifestations orales peuvent-être le reflet d'infections disséminées dans l'organisme entier.

[128] Zappia et al., « Facial nerve paresis as the presenting symptom of leukemia ».

[129] Kim, Velez, et Rubin, « A rare case of granulocytic sarcoma in the mandible of a 4-year-old child: a case report and review of the literature ».

Une étude menée par Greenberg à l'université de Pennsylvanie a cherché à établir des liens entre les infections et les bactéries orales. Il a montré que sur 9 cas de septicémie, quatre avaient une origine orale et les bactéries retrouvées étaient principalement klebsiella peneumoniae, enterobacter aerogenes et staphylococcus epidermidis. Greenberg a également montré que certaines bactéries comme klebsiella étaient retrouvées au niveau des poches parodontales et d'autres au niveau de la muqueuse des dents de sagesse dans le cas de péricoronarites.[130]

4.5.4 Trismus

Les hémopathies malignes peuvent se manifester par des trismus c'est-à-dire une contraction involontaire et durable des muscles masticateurs qui diminue ou empêche l'ouverture buccale.

Un cas de Katz et Peretz en 2002 rapporte un cas de LAL diagnostiqué de manière précoce chez un enfant de 6 ans grâce à un trismus. Celui-ci peut s'expliquer par l'infiltration des cellules leucémiques dans la partie profonde des muscles masticateurs.[131]

Cette étude témoigne de la nécessité d'éliminer les foyers infectieux avant les traitements des hémopathies malignes, la plupart des bactéries opportunistes se développant étant des bactéries commensales.[132]

[130] Greenberg et al., « The oral flor as a source of septicemia in patients with acute leukemia ».
[131] Francisconi et al., « Leukemic oral manifestations and their management ».
[132] Gowda et al., « Gingival enlargement as an early diagnostic indicator in therapy-related acute myeloid leukemia : a rare case report and review of literature ».

5. Traitement des manifestations buccales

Certaines des manifestations buccales décrites précédemment peuvent être prises en charge par le chirurgien-dentiste tandis que d'autres ne trouveront leur résolution que lorsque la cause sous-jacente, à savoir l'hémopathie maligne, aura été traitée.

- Gingivorragies :

  La mise en place d'une hygiène bucco-dentaire efficace est essentielle pour diminuer les causes locales d'inflammation. Une brossa à dent à poils très souples doit être privilégiée pour ne pas traumatiser davantage les tissus. En cas de gingivorragies trop prononcées, la prescription d'un bain de bouche à base de Chlorhexidine peut remplacer temporairement le brossage et des anti-fibrinolytiques (Exacyl, Capramol) peuvent être appliqués à l'aide d'une compresse.[133]

- Hypertrophie gingivale :

  Il convient de mettre en place une hygiène bucco-dentaire adaptée afin de ne pas favoriser le développement d'une inflammation sur le tissu hypertrophique ou hyperplasique. La cause n'étant pas inflammatoire mais liée à l'hémopathie, le traitement de celle-ci suffit en général à retrouver un état parodontal sain sans avoir recours à une ablation gingivale.[134]

  Les traitements parodontaux (détartrage, surfaçage) ne seront menés qu'après l'obtention d'une bonne hygiène bucco-dentaire et si les conditions hématologiques le permettent.

- Gingivite ulcéro-nécrotique :

  Le chirurgien-dentiste doit associer à un détartrage sus-gingival sous anesthésie locale la mise en place d'une antibiothérapie au métronidazole dans un premier temps. Il est essentiel de revoir le patient rapidement une fois la phase algique terminée pour procéder à un détartrage supra et sous-gingival permettant d'éliminer efficacement les bactéries.

[133] Hasan, Khan, et Reddy, « Leukemic gingival enlargement : report of a rare case with review of literature ».
[134] Demirer et al., « Gingival hyperplasia as an early diagnostic oral manifestation in acute monocytic leukemia: a case report ».

- Ulcérations :

  En dehors de la nécessité de biopsier ou d'effectuer un prélèvement, le chirurgien-dentiste peut mettre en place une antibiothérapie s'il existe un risque de surinfection. De même, une crème anesthésiante à base de lidocaïne ainsi qu'un gel buccal à base de Chlorhexidine peuvent être prescris pour diminuer l'inconfort et maintenir une hygiène appropriée. Du Hyalugel peut également être prescrit. En cas de douleurs importantes, des corticoïdes locaux peuvent être prescris en bain de bouche.

- Sarcome myéloïde : Le stomatologue doit réaliser une biopsie afin de déterminer la nature de l'infiltration tumorale puis un traitement antinéoplasique sera mis en place.

- Trismus :

  Le chirurgien-dentiste doit réaliser un traitement étiologique grâce à des décontractants musculaires et à de la kinésithérapie.

- Infections bactériennes, fongiques et virales :

  Des antibiotiques, des antifongiques et des antiviraux seront prescrits pour prévenir ou guérir les différentes infections.

Conclusion

Le diagnostic précoce des hémopathies malignes est essentiel pour le chirurgien-dentiste afin d'améliorer le pronostic et le taux de guérison des patients.

Celui-ci devra, après l'anamnèse et l'examen clinique exobuccal et endobuccal, rechercher des causes pour faire plusieurs hypothèses étiologiques.

Suite à la réalisation d'examens complémentaires, un diagnostic positif sera retenu et la thérapeutique la plus appropriée sera mise en place.

Cette thèse souligne l'importance du caractère multidisciplinaire de la prise en charge du patient malade. Plus le patient intègre vite la chaine de soin et meilleures seront ses chances de guérison.

Il faudrait donc instaurer une meilleure communication entre les professionnels de santé pour une prise en charge plus efficace et davantage appropriée.

A l'établissement du diagnostic, comme nous l'expliquerons lors de la deuxième thèse, le chirurgien-dentiste devra mettre en place des démarches spécifiques lors des soins de ces patients.

Bibliographie

Agrawal, A. A. « Gingival enlargements : differential diagnosis and review of literature ». *World journal of clinical cases* 3, nº 9 (2015) : 779‑88. https://doi.org/10.12998/wjcc.v3.i9.779.

Angst, P. D. M., D. A. M. Dutra, C. H. C. Moreira, et K. Z. Kantorski. « Gingival inflammation and platelet count in patients with leukemia : preliminary results ». *Brazilian oral research* 25, nº 6 (2011) : 544‑49.

Anil, S., L. P. Smaranayake, R. G. Nair, et V. T. Beena. « Gingival enlargement as a diagnostic indicator in leukaemia. Case report ». *Australian dental journal* 41, nº 4 (1996) : 235‑37.

Ardekian, L., A. Rachmiel, D. Rosen, I. Abu-el-Naaj, M. Peled, et D. Laufer. « Burkitt's lymphoma of the oral cavity in Israel ». *Journal of cranio-maxillo-facial surgery* 27, nº 5 (1999) : 294‑97. https://doi.org/10.1054/jcms.1999.0074.

Aronovich, S., et T. W. Connolly. « Pericoronitis as an initial manifestation of acute lymphoblastic leukemia : a case report ». *Journal of oral and maxillofacial surgery* 66, nº 4 (2008) : 804‑8. https://doi.org/10.1016/j.joms.2006.10.062.

Babu, S. P. K. K., V. Kashyap, P. Sivaranjani, et S. Agila. « An undiagnosed case of acute myeloid leukemia ». *Journal of indian society of periodontology* 18, nº 1 (2014) : 95‑97. https://doi.org/10.4103/0972-124X.128257.

Barker, G. R., et P. Sloan. « Maxillary chloroma : a myeloid leukaemic deposit ». *The british journal of oral & maxillofacial surgery* 26, nº 2 (1988) : 124‑28.

Barrett, A. P. « Gingival lesions in leukemia. A classification ». *Journal of periodontology* 55, nº 10 (1984) : 585‑88. https://doi.org/10.1902/jop.1984.55.10.585.

Bergmann, O. J., H. P. Philipsen, et J. Ellegaard. « Isolated gingival relapse in acute myeloid leukaemia ». *European journal of haematology* 40, nº 5 (1988) : 473‑76.

Bressman, E., J. A. Decter, A. I. Chasens, et R. S. Sackler. « Acute myeloblastic leukemia with oral manifestations. Report of a case ». *Oral surgery, oral medicine, and oral pathology* 54, nº 4 (1982) : 401‑3.

Cohen, M. A., S. Bender, et P. J. Struthers. « Hodgkin's disease of the jaws. Review of the literature and report of a case ». *Oral surgery, oral medicine, and oral pathology* 57, nº 4 (1984) : 413‑17.

Cooper, C. L., R. Loewen, et T. Shore. « Gingival hyperplasia complicating acute myelomonocytic leukemia ». *Journal (canadian dental association)* 66, nº 2 (2000) : 78‑79.

Dean, A. K., J. W. Ferguson, et E. S. Marvan. « Acute leukaemia presenting as oral ulceration to a dental emergency service ». *Australian dental journal* 48, nº 3 (2003) : 195‑97.

Demirer, S., H. Ozdemir, M. Sencan, et I. Marakoglu. « Gingival hyperplasia as an early diagnostic oral

manifestation in acute monocytic leukemia: a case report ». *European journal of dentistry* 1, nº 2 (2007) : 111‑ 14.

Dreizen, S., K. B. McCredie, M. J. Keating, et M. A. Luna. « Malignant gingival and skin “infiltrates” in adult leukemia ». *Oral surgery, oral medicine, and oral pathology* 55, nº 6 (1983) : 572‑ 79.

Duffy, J. H., et E. J. Driscoll. « Oral manifestations of leukemia ». *Oral surgery, oral medicine, oral pathology* 11, nº 5 (1958) : 484–490.

Durmuş, E., G. Oz, N. Güler, M. Avunduk, U. Calişkan, et R. H. Blanchaert. « Intraosseous mandibular lesion ». *Journal of oral and maxillofacial surgery* 61, nº 2 (2003) : 246‑ 49. https://doi.org/10.1053/joms.2003.50031.

Eisenberg, E., E. S. Peters, et D. J. Krutchkoff. « Granulocytic sarcoma (chloroma) of the gingiva : report of a case ». *Journal of oral and maxillofacial surgery* 49, nº 12 (1991) : 1346‑ 50.

Epstein, J. B., J. D. Epstein, N. D. Le, et M. Gorsky. « Characteristics of oral and paraoral malignant lymphoma : a population-based review of 361 cases ». *Oral surgery, oral medicine, oral pathology, oral radiology, and endodontics* 92, nº 5 (2001) : 519‑ 25. https://doi.org/10.1067/moe.2001.116062.

Forman, G. H., et C. M. Wesson. « Hodgkin’s disease of the mandible ». *The british journal of oral surgery* 7, nº 3 (1970) : 146‑ 52.

Fortin, T., V. Descroix, et J. -C. Fricain. *Analyses biologiques d’intérêt en odontologie : prescrire et interpréter pour les pathologies générales et lésions de la muqueuse buccale*. Rueil-Malmaison : Éditions CdP, 2014.

Francisconi, C. F., R. J. Caldas, L. J. Oliveira Martins, C. M. Fischer Rubira, et P. S. da Silva Santos. « Leukemic oral manifestations and their management ». *Asian pacific journal of cancer prevention* 17, nº 3 (2016) : 911‑ 15.

Freitas, R. D. A., S. S. Veras Barros, et L. B. Quinderé. « Oral burkitt’s lymphoma : case report ». *Brazilian journal of otorhinolaryngology* 74, nº 3 (2008) : 458‑ 61.

Gleeson, P. « Spontaneous gingival haemorrhage : case report ». *Australian dental journal* 47, nº 2 (2002) : 174‑ 75.

Gordon, M. R., R. B. O’Neal, et S. G. Woodyard. « A variation from classic oral manifestations associated with acute myeloblastic leukemia. A case report ». *Journal of periodontology* 56, nº 5 (1985) : 285‑ 87. https://doi.org/10.1902/jop.1985.56.5.285.

Gowda, T. M., R. Thomas, S. M. Shanmukhappa, G. Agarwal, et D. S. Mehta. « Gingival enlargement as an early diagnostic indicator in therapy-related acute myeloid leukemia : a rare case report and review of literature ». *Journal of indian society of periodontology* 17, nº 2 (2013) : 248‑ 52. https://doi.org/10.4103/0972-124X.113090.

Greenberg, M. S., S. G. Cohen, J. C. McKitrick, et P. A. Cassileth. « The oral flor as a source of septicemia in patients with acute leukemia ». *Oral surgery, oral medicine, and oral pathology* 53, nº 1 (1982) :

32‑36.

Guan, G., et N. Firth. « Oral manifestations as an early clinical sign of acute myeloid leukaemia : a case report ». *Australian dental journal* 60, nº 1 (2015) : 123‑27. https://doi.org/10.1111/adj.12272.

Haferlach, T., U. Bacher, H. Theml, H. Diem, M. Engels, K. Gunzer, et M. Leporrier. *Atlas de poche hématologie : diagnostic pratique morphologique et clinique*. 3e éd. Paris : Médecine sciences publications-Lavoisier, 2013.

Hasan, S., N. I. Khan, et L. B. Reddy. « Leukemic gingival enlargement : report of a rare case with review of literature ». *International journal of applied & basic medical research* 5, nº 1 (2015) : 65‑67. https://doi.org/10.4103/2229-516X.149251.

Hou, G. L., J. S. Huang, et C. C. Tsai. « Analysis of oral manifestations of leukemia : a retrospective study ». *Oral diseases* 3, nº 1 (1997) : 31‑38.

Ifrah, N., et J.-Y. Cahn. *Hématologie*. Issy-les-Moulineaux : Elsevier-masson., 2014.

Javed, F., A. Utreja, F. O. Bello Correa, M. Al-Askar, M. Hudieb, F. Qayyum, et A. Al-Rasheed. « Oral health status in children with acute lymphoblastic leukemia ». *Critical reviews in oncology/hematology* 83, nº 3 (2012) : 303‑9. https://doi.org/10.1016/j.critrevonc.2011.11.003.

Kim, K., I. Velez, et D. Rubin. « A rare case of granulocytic sarcoma in the mandible of a 4-year-old child: a case report and review of the literature ». *Journal of oral and maxillofacial surgery* 67, nº 2 (2009) : 410‑16. https://doi.org/10.1016/j.joms.2008.04.008.

Kinnman, J., H. I. Shin, et P. Wetteland. « Hodgkin's disease of the tongue. Report of a case in a korean male ». *The laryngoscope* 79, nº 3 (1969) : 446‑57. https://doi.org/10.1288/00005537-196903000-00011.

Kolokotronis, A., N. Konstantinou, I. Christakis, P. Papadimitriou, A. Matiakis, T. Zaraboukas, et D. Antoniades. « Localized b-cell non-hodgkin's lymphoma of oral cavity and maxillofacial region : a clinical study ». *Oral surgery, oral medicine, oral pathology, oral radiology, and endodontics* 99, nº 3 (2005) : 303‑10. https://doi.org/10.1016/j.tripleo.2004.03.028.

Koudstaal, M. J., K. G. H. van der Wal, K. H. Lam, C. A. Meeuwis, L. Speleman, et M. D. Levin. « Granulocytic sarcoma (chloroma) of the oral cavity : report of a case and literature review ». *Oral oncology extra* 42, nº 2 (2006) : 70‑77. https://doi.org/10.1016/j.ooe.2005.09.003.

Kuffer, R. *La muqueuse buccale : de la clinique au traitement*. Paris : Éditions med'com., 2009.

Lee, J. Y., W. S. Lee, M. K. Jung, S. W. Jeon, C. M. Cho, W. Y. Tak, et Y. O. Kweon. « Acute myeloid leukemia presenting as obstructive jaundice caused by granulocytic sarcoma ». *Gut and liver* 1, nº 2 (2007) : 182‑85. https://doi.org/10.5009/gnl.2007.1.2.182.

Lello, G. E., et E. Raubenheimer. « Hodgkin's disease presenting in the maxilla. A case report ». *International journal of oral and maxillofacial surgery* 18, nº 1 (1989) : 7‑9.

Liu, R. S., H. C. Liu, J. Q. Bu, et S. N. Dong. « Burkitt's lymphoma presenting with jaw lesions ». *Journal*

of periodontology 71, nº 4 (2000) : 646‑ 49. https://doi.org/10.1902/jop.2000.71.4.646.

Lynch, M. A., et I. I. Ship. « Oral manifestations of leukemia : a postdiagnostic study ». *Journal of the american dental association* 75, nº 5 (1967) : 1139‑ 44.

Mehta, A. B., A. V. Hoffbrand, M. Rocour, A. Bosly, et A. Ferrant. *Hématologie*. Paris : De Boeck., 2003.

Moshref, M., A. Lotfi, F. Mashhadi-Abbas, et N. Kargahi. « Granulocytic sarcoma (chloroma) presenting as multiple sites in oral cavity : report of a case ». *Iranian journal of cancer prevention* 7, nº 1 (2014) : 53‑ 57.

Papamanthos, M. K., A. E. Kolokotronis, H. E. Skulakis, A. -M. A. Fericean, M. T. Zorba, et A. T. Matiakis. « Acute myeloid leukaemia diagnosed by intra-oral myeloid sarcoma. A case report ». *Head and neck pathology* 4, nº 2 (2010) : 132‑ 35. https://doi.org/10.1007/s12105-010-0163-9.

Piatelli, A., A. Croce, S. Tete, et L. Artese. « Primary non-hodgkin's lymphoma of the mandible : a case report ». *Journal of oral and maxillofacial surgery* 55, nº 10 (1997) : 1162‑ 66.

Richards, A., M. A. Costelloe, J. W. Eveson, C. Scully, G. H. Irvine, et N. Rooney. « Oral mucosal non-hodgkin's lymphoma : a dangerous mimic ». *Oral oncology* 36, nº 6 (2000) : 556‑ 58.

Rodriguez, J. C., J. S. Arranz, et M. F. Forcelledo. « Isolated granulocytic sarcoma : report of a case in the oral cavity ». *Journal of oral and maxillofacial surgery* 48, nº 7 (1990) : 748‑ 52.

Sethi, N., S. Patankar, R. Jain, et A. Mehta. « An unusual case of burkitt's lymphoma presenting as a gingival enlargement ». *Journal of indian society of periodontology* 19, nº 5 (2015) : 573‑ 77. https://doi.org/10.4103/0972-124X.156880.

Silva, B. A., C. R. B. Siqueira, P. H. S. Castro, S. S. Araújo, et L. E. R. Volpato. « Oral manifestations leading to the diagnosis of acute lymphoblastic leukemia in a young girl ». *Journal of the indian society of pedodontics and preventive dentistry* 30, nº 2 (2012) : 166‑ 68. https://doi.org/10.4103/0970-4388.100003.

Silva, T. D. B., C. B. T. Ferreira, G. B. Leite, J. R. de Menezes Pontes, et H. S. Antunes. « Oral manifestations of lymphoma: a systematic review ». *Ecancermedicalscience* 10 (2016) : 665. https://doi.org/10.3332/ecancer.2016.665.

Sirois, D. A., A. S. Miller, R. D. Harwick, et E. C. Vonderheid. « Oral manifestations of cutaneous t-cell lymphoma. A report of eight cases ». *Oral surgery, oral medicine, and oral pathology* 75, nº 6 (1993) : 700‑ 705.

Stafford, R., S. Sonis, P. Lockhart, et A. Sonis. « Oral pathoses as diagnostic indicators in leukemia ». *Oral surgery, oral medicine, and oral pathology* 50, nº 2 (1980) : 134‑ 39.

Tsui, S. H., M. H. Wong, et W. Y. Lam. « Burkitt's lymphoma presenting as mandibular swelling : report of a case and review of publications ». *The british journal of oral & maxillofacial surgery* 38, nº 1 (2000) : 8‑ 11. https://doi.org/10.1054/bjom.1999.0358.

Ugar, D. A., S. Bozkaya, I. Karaca, B. Tokman, et G. Pinarli. « Childhood craniofacial burkitt's lymphoma

presenting as maxillary swelling : report of a case and review of literature ». *Journal of dentistry for children* 73, nº 1 (2006) : 45‑ 50.

Wood, N. L., et C. A. Coltman. « Localized primary extranodal hodgkin's disease ». *Annals of internal medicine* 78, nº 1 (1973) : 113‑ 18.

Xie, Z., F. Zhang, E. Song, W. Ge, F. Zhu, et J. Hu. « Intraoral granulocytic sarcoma presenting as multiple maxillary and mandibular masses : a case report and literature review ». *Oral surgery, oral medicine, oral pathology, oral radiology, and endodontics* 103, nº 6 (2007) : e44-48. https://doi.org/10.1016/j.tripleo.2006.12.028.

Zappia, J. J., F. A. Bunge, C. F. Koopmann, et K. D. McClatchey. « Facial nerve paresis as the presenting symptom of leukemia ». *International journal of pediatric otorhinolaryngology* 19, nº 3 (1990) : 259‑ 64.

Zussman, W. V. « Monocytic leukemic glossitis. Report of a case ». *Oral surgery, oral medicine, and oral pathology* 21, nº 2 (1966) : 205‑ 9.

Table des figures

Figure 1 : Schéma de l'hématopoïèse 6
Figure 2 : Observation au microscope d'hématies, d'un lymphocyte et de quelques plaquettes..... 8
Figure 3 : Observation d'un polynucléaire basophile au microscope 9
Figure 4: Observation d'un polynucléaire neutrophile 10
Figure 5: Observation d'un polynucléaire éosinophile..... 10
Figure 6: Observation d'un monocyte au microscope 11
Figure 7: Observation d'un lymphocyte au microscope..... 12
Figure 8: Interaction antigènes/anticorps..... 13
Figure 9: Observation microscopique de blastes dans une leucémie aiguë lymphoblastique 17
Figure 10: Observation au microscope d'un blaste d'une LAM avec un corps d'Auer..... 19
Figure 11: Observation microscopique de blastes dans une leucémie aiguë myéloïde 21
Figure 12: Schéma d'un chromosome de Philadelphie 25
Figure 13 : Observation de cellules de Reed-Sternberg au microscope 29
Figure 14: Complications orales des ALL et des AML 37
Figure 15: Complications orales des CLL et des CML 37
Figure 16: Complications orales des leucémies 38
Figure 17: Gencive inflammatoire, rouge sombre avec des papilles oedématiées et boursouflées 39
Figure 18: Hyperplasie gingivale généralisée 41
Figure 19: gencive rouge bleutée, oedématiée..... 42
Figure 20: Elargissement gingival antérieur maxillaire 43
Figure 21: Ulcérations nécrotiques recouvertes d'un enduit fibrino-leucocytaire 44
Figure 22: Pâleur extrême gingivale 45
Figure 23: Erythème gingival linéaire 46
Figure 24: Ecchymoses et pétéchies..... 46
Figure 25: Photographie de la langue montrant un gonflement épithélial 47
Figure 26 : Ulcération linguale 49
Figure 27 : Panoramique préalable à l'extraction de 44 et 45 49
Figure 28 : Augmentation de la destruction osseuse 2 mois plus tard 50
Figure 29 : Ulcération irrégulière en regard du rebord alvéolaire maxillaire gauche 50
Figure 30 : Large tumeur gingivale ulcérée 51
Figure 31 : A / Plaque linguale ulcérée B/ Nodules coalescents 51

Figure 32 : Lymphome de Burkitt apparaissant comme un ulcère palatin 52
Figure 33 : Ulcération de la muqueuse linguale dans la région de 46 52
Figure 34 : A/ Rétro alvéolaire J-1 B/ J-17 54
Figure 35 : Radio panoramique J-1 54
Figure 36 : Radio panoramique J-17 55
Figure 37 : Radio panoramique montrant une image radio-claire en regard de 48 et 47 55
Figure 38 : Photographie intraorale de l'inflammation gingivale en regard de 38 56
Figure 39 : Panoramique montrant l'angulation médiale de 38 et 48 56
Figure 40 : Nécrose et destruction de l'alvéole maxillaire 57
Figure 41 : Corps de la mandibule d'aspect nécrotique 58
Figure 42 : Tuméfaction bilatérale palatine ulcérée 59
Figure 43 : Masse tumorale asymptomatique dans la zone prémolaire mandibulaire 59
Figure 44 : Tuméfaction jugale gauche 60
Figure 45 : Vue intraorale de la tuméfaction en regard de 65 63
Figure 46 : Sarcome myéloïde au niveau d'une alvéole dentaire mandibulaire 63
Figure 47 : Gonflement de la région droite du palais 63
Figure 48 : Prolifération gingivale généralisée 64

Table des tableaux

Tableau 1 : Types de cellules souches 4
Tableau 2 : Entités des lymphomes non hodgkiniens T et B selon l'OMS 31
Tableau 3 : Valeurs usuelles du taux d'hémoglobine 34
Tableau 4 : Valeurs usuelles de l'hématocrite selon le sexe 34
Tableau 5 *: V*aleurs usuelles de la formule sanguine 34
Tableau 6 : Valeurs usuelles de la VS 35

Annexes

Annexe 1 : arbre décisionnel des pétéchies

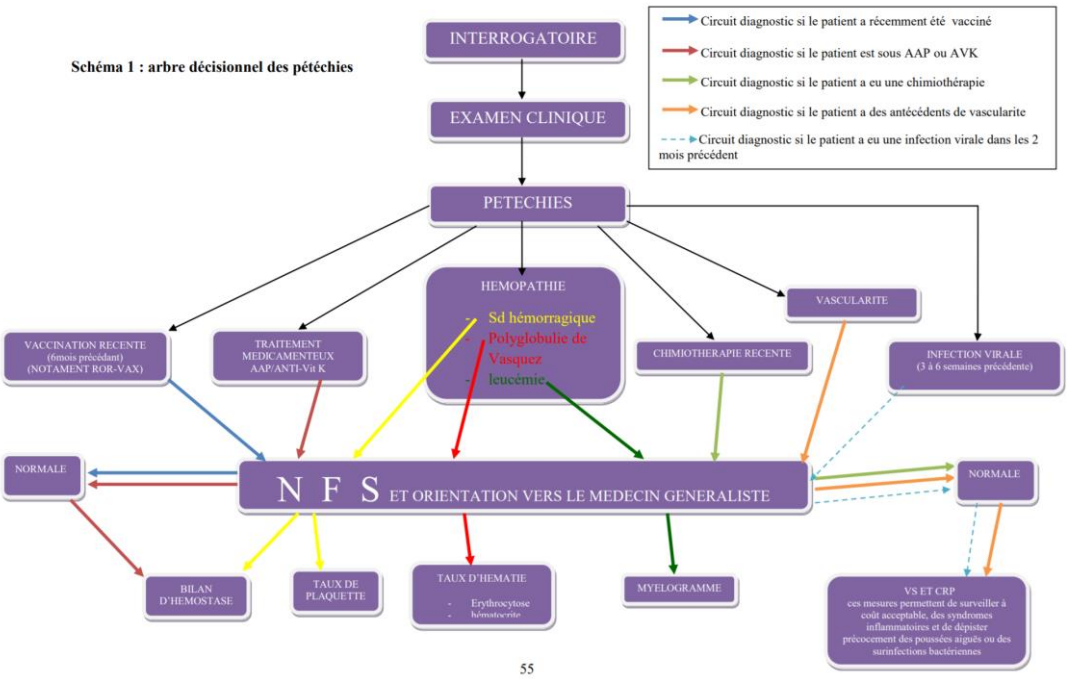

Annexe 2 : arbre décisionnel des ecchymoses

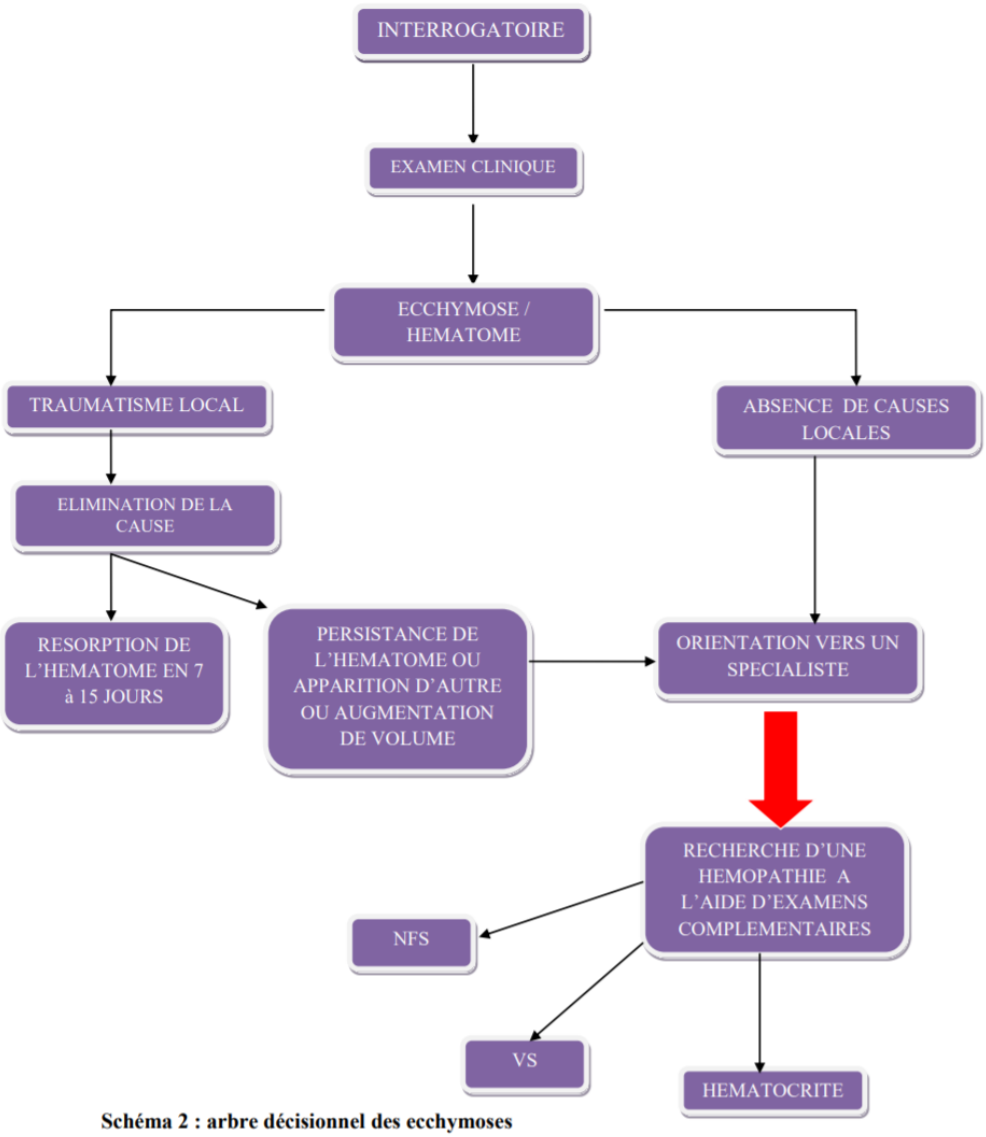

Schéma 2 : arbre décisionnel des ecchymoses

Annexe 3 : arbre décisionnel d'une ulcération

Schéma 4 : arbre décisionnel d'une ulcération

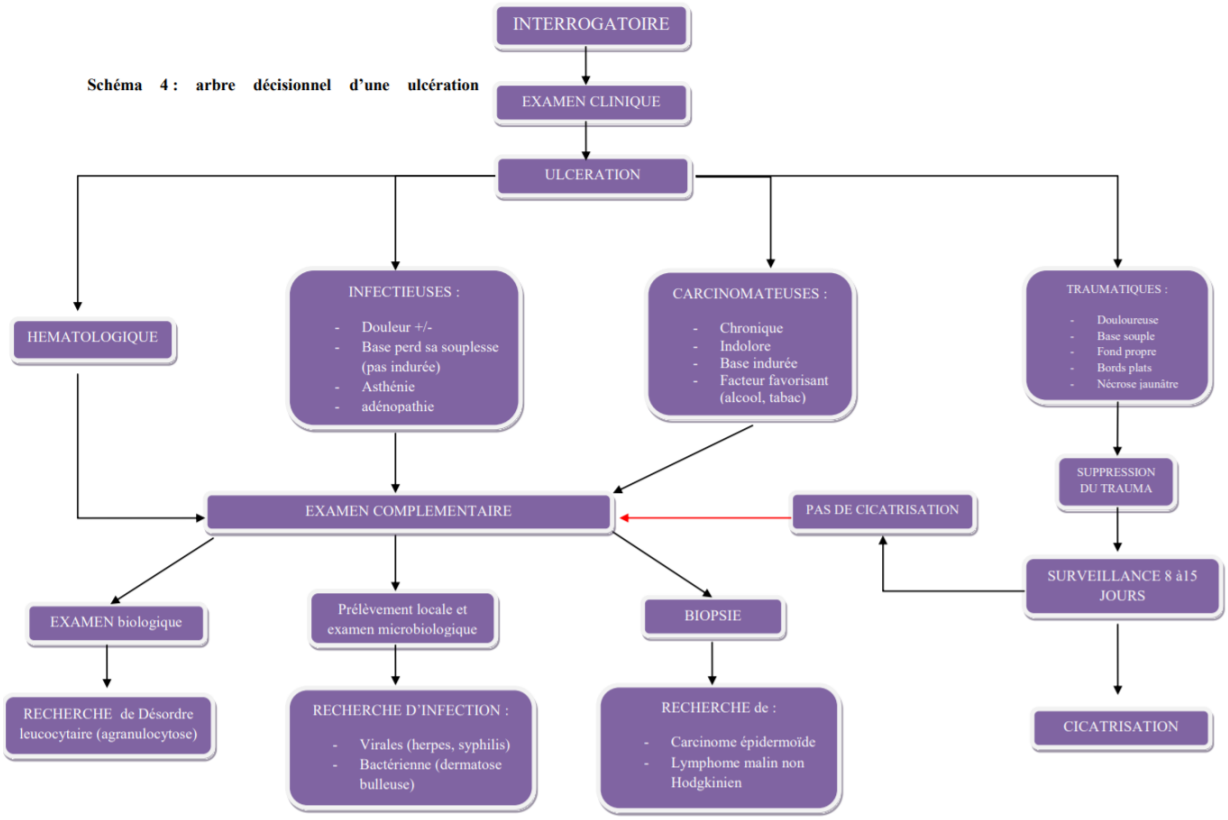

Annexe 4 : arbre décisionnel d'une gingivorragie

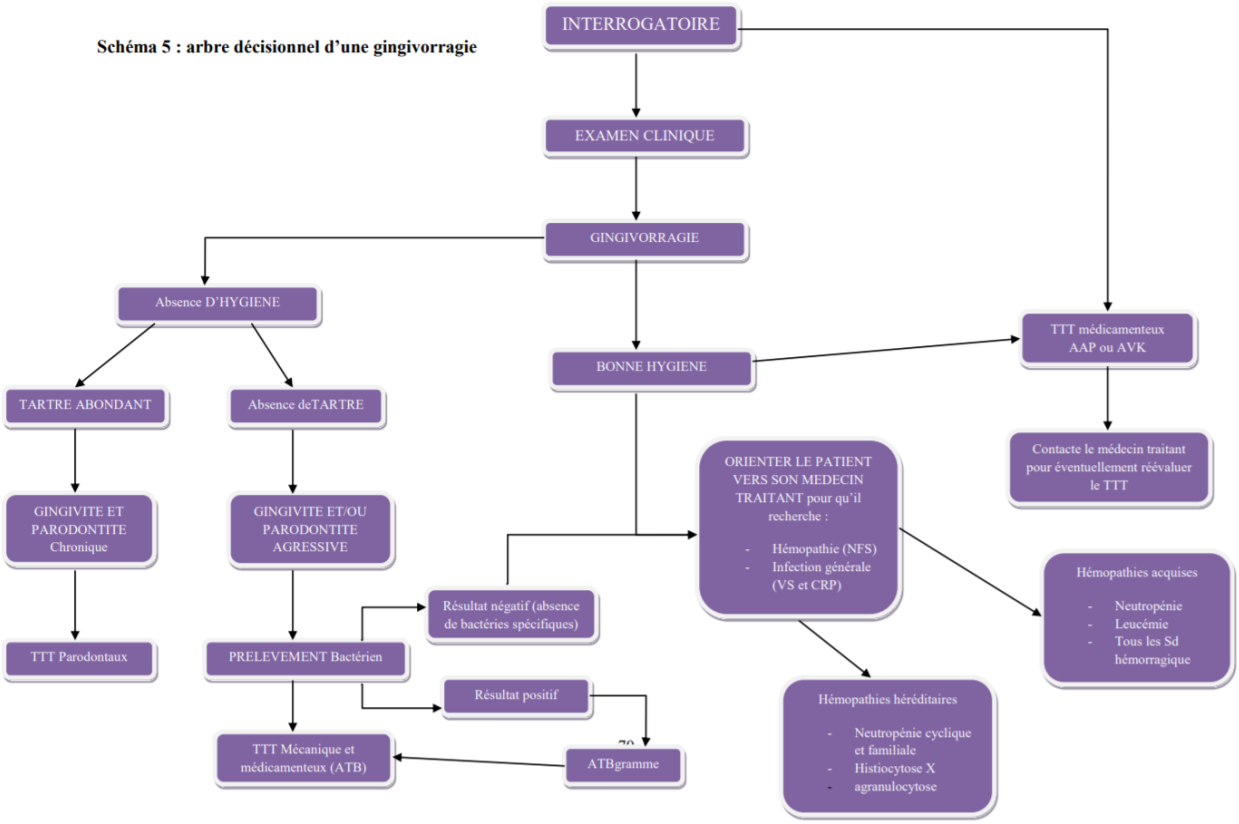

Annexe 5 : arbre décisionnel d'une hyperplasie et inflammation gingivale

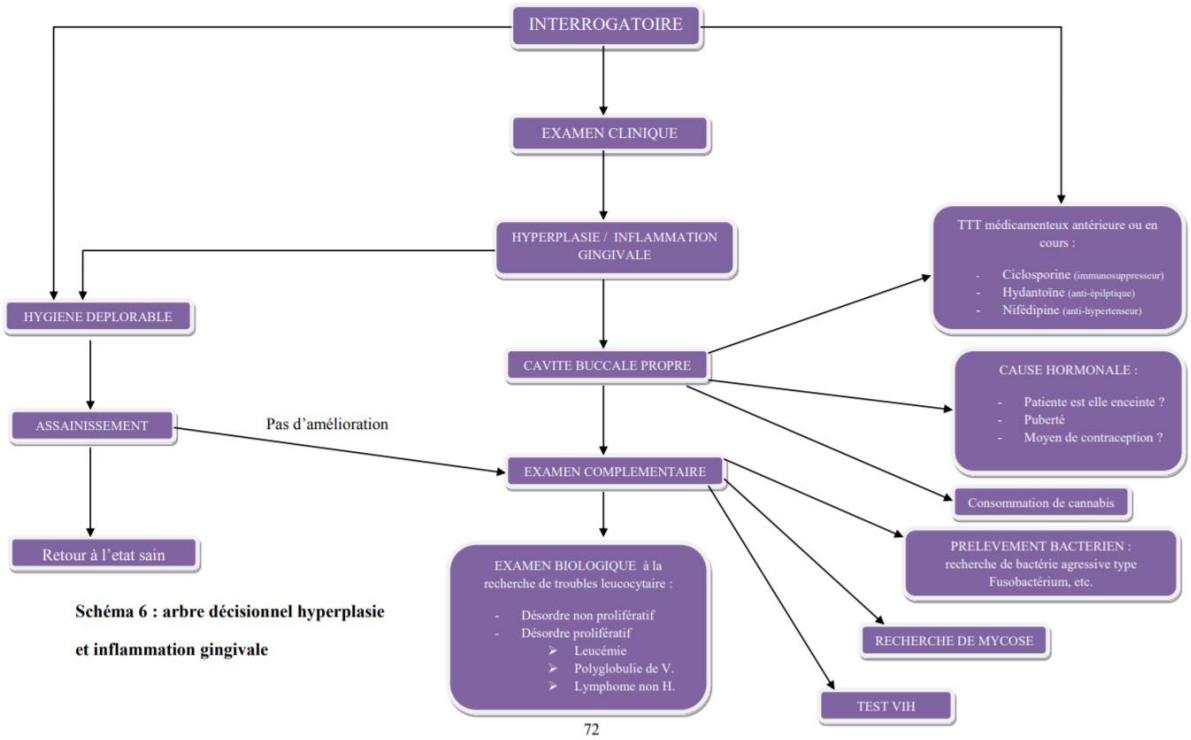

Schéma 6 : arbre décisionnel hyperplasie et inflammation gingivale

Source des annexes 1 à 5 : Mohamed Ali, Manifestations buccales des hémopathies : diagnostic précoce. Thèse d'exercice : chirurgie dentaire : 2011, Université de Nantes.

Vu, le Directeur de thèse

Vu, le Doyen de la Faculté de Chirurgie dentaire
de l'Université Paris Descartes

Docteur Thông NGUYEN

Professeur Louis MAMAN

Vu, le Président de l'Université Paris Descartes
Professeur Frédéric DARDEL
Pour le Président et par délégation,

Le Doyen Louis MAMAN

Manifestations buccales des leucémies et des lymphomes.

Volume 1, Diagnostic précoce

Résumé :

Les hémopathies malignes sont à l'origine de manifestations buccales, à la fois muqueuses et parodontales, qui réalisent un tableau clinique riche et diversifié et qui peuvent permettre de poser le diagnostic de manière précoce.

Ces lésions buccales n'ont aucun caractère pathognomonique d'une hémopathie maligne et doivent être replacées dans un contexte clinique et biologique précis. Le diagnostic étiologique ne se fera qu'après des examens sanguins appropriés mais le diagnostic précoce d'une lésion buccale peut permettre une orientation et une prise en charge thérapeutique adaptées et donc une amélioration du pronostic du patient.

C'est pourquoi le chirurgien-dentiste a un rôle très important dans sa pratique quotidienne dans la détection des manifestations buccales des hémopathies malignes et doit apprendre à les identifier, prescrire les examens complémentaires nécessaires ou orienter le patient vers un autre professionnel de santé, pour une meilleure prise en charge pluridisciplinaire du patient.

A travers cette thèse, notre objectif est de permettre aux chirurgiens-dentistes de mieux appréhender dans leur activité quotidienne les manifestations buccales des hémopathies malignes.

Discipline :

Médecine buccale

Mots clés fMesh et Rameau :

Manifestations buccales -- Dissertations universitaires ; Leucémies -- Dissertations universitaires ; Hémopathies malignes -- Thèses et écrits académiques ; Lymphomes -- Thèses et écrits académiques

Université Paris Descartes

Faculté de Chirurgie dentaire

1, rue Maurice Arnoux

92120 Montrouge