



HAL
open science

Embolisation artérielle des reins polykystiques en alternative à la néphrectomie ergonomique en pré greffe rénale : étude monocentrique rétrospective sur 15 cas

Romain Saljoghi

► To cite this version:

Romain Saljoghi. Embolisation artérielle des reins polykystiques en alternative à la néphrectomie ergonomique en pré greffe rénale : étude monocentrique rétrospective sur 15 cas. Urologie et Néphrologie. 2017. dumas-01944694

HAL Id: dumas-01944694

<https://dumas.ccsd.cnrs.fr/dumas-01944694>

Submitted on 4 Dec 2018

HAL is a multi-disciplinary open access archive for the deposit and dissemination of scientific research documents, whether they are published or not. The documents may come from teaching and research institutions in France or abroad, or from public or private research centers.

L'archive ouverte pluridisciplinaire **HAL**, est destinée au dépôt et à la diffusion de documents scientifiques de niveau recherche, publiés ou non, émanant des établissements d'enseignement et de recherche français ou étrangers, des laboratoires publics ou privés.



Université de Picardie Jules Verne

UFR de Médecine

AMIENS

Année 2017

n°2017-134

Thèse pour le Diplôme d'État de Docteur en Médecine

(Spécialité Chirurgie Urologique et Transplantation)

**Embolisation artérielle des reins polykystiques en alternative à
la néphrectomie ergonomique en pré greffe rénale
Étude monocentrique rétrospective sur 15 cas**

Présentée et soutenue publiquement le 13 octobre 2017

Par SALJOGHI Romain

Président du jury : **Monsieur le Professeur VILLERS**

Membres du jury : **Monsieur le Professeur SAINT**

Monsieur le Professeur NOËL

Directeur de Thèse : **Monsieur le Docteur BOUYÉ**

*« Je ne me suis jamais privé de donner mon temps aux sciences
Par la science j'ai dénoué les quelques nœuds d'obscurs secrets
Après soixante-douze années de réflexion sans jour de trêve
Mon ignorance, je la sais... »*

Omar Khayyam, Rubāiyat (quatrains), XII^{ème} siècle.

Je dédie tout particulièrement cette thèse

À mon Maître, Juge et Président du jury,

Monsieur le Professeur Arnauld VILLERS

Professeur des Universités – Praticien hospitalier

Coordonnateur et Chef du service d’Urologie,

Service d’Urologie – Hôpital Claude Huriez – CHRU de Lille

Faculté de Médecine Henri Warembourg, Université Lille 2

Vous me faites le grand honneur de présider le jury de cette thèse.

Je vous remercie sincèrement de m’avoir accueilli dans votre service à l’occasion de mon inter-CHU et de m’avoir offert la possibilité de réaliser une partie de mon post internat dans votre centre de référence. Les mois passés à vos côtés ont été riches en enseignement. J’admire l’aisance avec laquelle vous conjuguez leadership, bienveillance et disponibilité. Les grandes qualités humaines qui sont les vôtres honorent cette profession.

Veillez trouver en ces lignes, l’expression de ma reconnaissance et de mon profond respect.

À mon Maître et Juge

Monsieur le Professeur Fabien SAINT

Professeur des Universités-Praticien Hospitalier

Chef de Service « Urologie-Transplantation »

Pôle "Médoco-chirurgical digestif, rénal, infectieux, médecine interne et endocrinologie" (D.R.I.M.E)

Vous me faites l'honneur de juger mon travail.

Je vous remercie pour votre enseignement durant ces cinq années d'internat à Amiens. Votre dynamisme, vos connaissances aiguisées et votre expérience m'ont permis de progresser dans ma prise en charge des malades.

Veillez trouver en ces lignes, l'expression de ma reconnaissance et de mon profond respect.

À mon Maître et Juge

Monsieur le Professeur Christian NOËL,
Professeur des Universités – Praticien Hospitalier,
Coordonnateur et Chef du service de Néphrologie,
Service de Néphrologie – Hôpital Claude Huriez – CHRU de Lille
Faculté de Médecine Henri Warembourg, Université Lille 2,
Chevalier de la Légion d’Honneur,

Vous m’accordez le plaisir et l’honneur de juger mon travail. L’exigence qui caractérise votre admirable parcours et la disponibilité dont vous faites preuve en prenant part à ce jury en dépit de vos nombreux engagements, m’invitent à vous adresser ici mes plus sincères remerciements.

Veillez trouver en ces lignes, l’expression de ma reconnaissance et de mon profond respect.

À mon Maître, Juge et directeur de thèse

Monsieur le Docteur Sébastien BOUYÉ,

Praticien hospitalier,

Service d'Urologie – Hôpital Claude Huriez – CHRU de Lille,

Vous me faites l'honneur de juger et d'avoir dirigé ce travail,

Je vous suis reconnaissant pour la pertinence de vos conseils et votre disponibilité. Pouvoir découvrir l'univers de la transplantation rénale à vos côtés fut extrêmement enrichissant. Votre rigueur chirurgicale, votre souci du détail et surtout vos qualités humaines sont pour moi un exemple. Votre approche unique de la relation au patient, basée sur l'écoute et la pédagogie reste une source de grande inspiration pour moi. Merci de la confiance que vous m'avez accordée.

Veillez trouver en ces lignes, l'expression de ma reconnaissance et de mon profond respect.

Table des matières

RESUME	8
ABSTRACT	9
INTRODUCTION	11
MATERIEL ET METHODE	14
RESULTATS	23
DISCUSSION	25
CONCLUSION.....	33
ANNEXE.....	34

Résumé

Introduction Le but de cette étude était d'évaluer rétrospectivement la décroissance du volume rénal total après embolisation de l'artère rénale (EAR) dans une cohorte de patients atteints de polykystose rénale autosomique dominante en contre-indication temporaire de greffe pour des raisons ergonomiques.

Matériel et méthode Entre novembre 2014 et mars 2017, 15 patients (11 hommes, 4 femmes) ont bénéficié d'une EAR dans un contexte de préparation à la greffe. Tous les patients étaient atteints de polykystose autosomique dominante (PKRAD) en insuffisance rénale sévère ou terminale.

Résultats Le volume rénal total (VRT) moyen initial était de $2550,6 \text{ cm}^3 \pm 1771$ ($1102 \text{ cm}^3 - 7310 \text{ cm}^3$). Le VRT moyen à 3 mois était de $1684 \text{ cm}^3 \pm 1539$ ($648 \text{ cm}^3 - 6930 \text{ cm}^3$) avec une réduction moyenne de 33% du volume (5,2 % - 83,9 %) (IC95% 0.229 – 0.436) ($p < 0,01$), et de 1632 ± 1743 ($599 \text{ cm}^3 - 6758 \text{ cm}^3$) à 6 mois avec une réduction moyenne de 40,7% (7,6 % - 64,1 %) (IC95% 0.306-0.508) ($p < 0,01$). Sur 15 patients, 13 (86,6%) ont vu leur contre-indication ergonomique levée, et 7 (46,6%) ont été greffés sans difficultés à ce jour. Un échec résultait d'un volume initial très élevé (7310 cm^3) et nécessitait une néphrectomie secondaire. Aucun syndrome post embolisation n'a été relevé, 2 complications mineures sont survenues (13%) avec une reprise difficile du transit et un cas d'hématurie.

Conclusion L'EAR est une procédure mini invasive qui doit avoir sa place dans la stratégie ergonomique pré-transplantation chez les sujets atteints de PKRAD, avec un faible taux de complications et une efficacité élevée. Les indications de la néphrectomie pré greffe doivent donc être reconsidérées en raison d'un risque post opératoire important. Nos résultats confirment ceux retrouvés dans les plus grandes cohortes. Néanmoins ils nécessitent d'être confirmés par une étude prospective randomisée de grande ampleur.

Mots clefs : polykystose rénale autosomique dominante ; embolisation de l'artère rénale ; dialyse ; transplantation rénale ;

Abstract

Purpose: This study aims at providing a retrospective assessment of the decrease in renal volume after renal artery embolization (RAE) among a group of patients with autosomal dominant polycystic renal disease and for whom transplantation, for ergonomic reasons was temporarily advised against.

Material and methods: Between November 2014 and March 2017, as part of pre-transplantory procedure 15 patients, including 11 men and 4 women benefited from renal embolization (RAE) in a context of preparation for transplant in Lille University Hospital. All of the patients were suffering from autosomal dominant polycystic renal disease (ADPKD) at a severe or terminal stage of renal disease.

Results: The original mean total kidney volume (TKV) was $2550,6 \text{ cm}^3 \pm 1771$ (1102 cm^3 ; 7310 cm^3), the average TKV at 3 months was $1684 \text{ cm}^3 \pm 1539$ (648 cm^3 ; 6930 cm^3) with an average decrease of 33% in the volume (5,2 % ; 83,9 %) (95% confidence interval (0.229 – 0.436)) ($p < 0,01$) and 1632 ± 1743 (599 cm^3 ; 6758 cm^3) at 6 months with an average decrease of 40,7% (7,6 % ; 64,1 %) (IC95% 0.306-0.508) ($p < 0,01$). Among the 15 patients, 13 had their contraindication removed and to date 7 have had successful transplants. One failure due to a very high initial volume (7310 cm³) required a secondary nephrectomy. No post-embolization syndrome has been noticed, 2 minor complications occurred (13%) involving a difficult resumption of transit and there was one case of hematuria.

Conclusion: ERA procedures must have a place in the ergonomic transplant strategy of patients with ADPKD with a low complication rate and a high efficiency. Nephrectomy indications before transplantation must therefore be reconsidered due to a major post operative risk. Our results are in line with larger scale studies. Nevertheless, these results need to be confirmed by a large scale randomized prospective study.

Keywords : Renal contraction therapy ; transcatheter arterial embolisation ; renal transcatheter arterial embolisation ; autosomal dominant polycystic kidney disease (ADPKD) ; dialysis patient ; intravascular coil

Liste des abréviations

EAR	Embolisation artérielle rénale
EVA	Echelle visuelle analogique
IRT	Insuffisance rénale terminale
PKRAD	Polykystose rénale autosomique dominante
QDV	Qualité de vie
SPE	Syndrome post embolisation
VRT	Volume rénal total

Introduction

La Polykystose Rénale Autosomique dominante (PKRAD) est l'une des maladies génétiques les plus répandues dans le monde avec 4 à 6 millions de personnes touchées. Elle est beaucoup plus fréquente que bon nombre de maladies génétiques bien connues du public. En France, elle touche plus d'une personne sur mille soit entre 80 000 et 100 000 personnes. Elle serait responsable de 7 à 10 % (1)(2) des recours à l'hémodialyse. Une mutation dans un des deux gènes (PKD1 et PKD2) en est la cause. Elle représente, en fréquence, le troisième motif de transplantation rénale avec environ 15 % des patients en attente de transplantation rénale en France en 2013. Au moins la moitié des patients vont évoluer jusqu'à l'insuffisance rénale terminale (IRT) avant 60 ans. Néphropathie héréditaire la plus fréquente, elle est l'une des étiologie urologique classique d'insuffisance rénale terminale (3). Elle se manifeste par l'apparition progressive de kystes le long du tubule rénal. Ils forment de petits sacs remplis de liquide, qui en grossissant détruisent les reins et conduisent à une insuffisance rénale partielle puis terminale (figure 1).

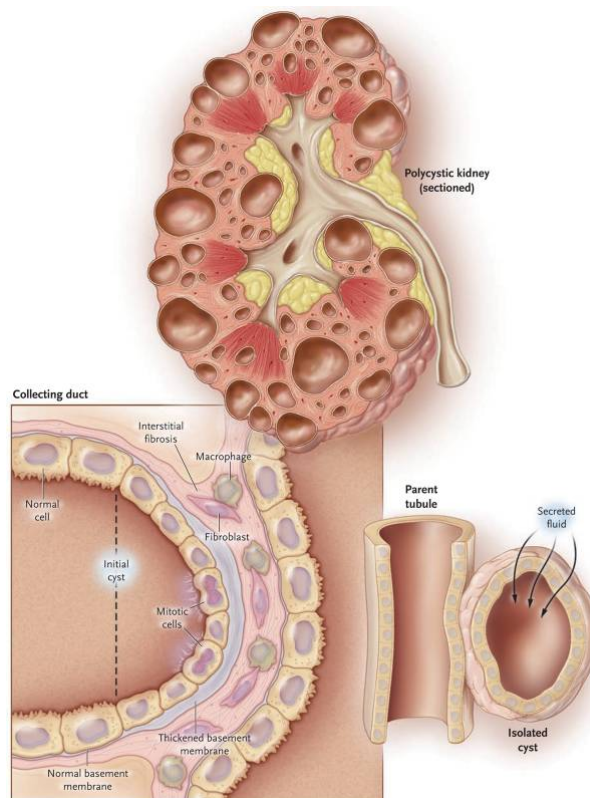


Figure 1 : Développement du kyste le long du tubule rénal (4)

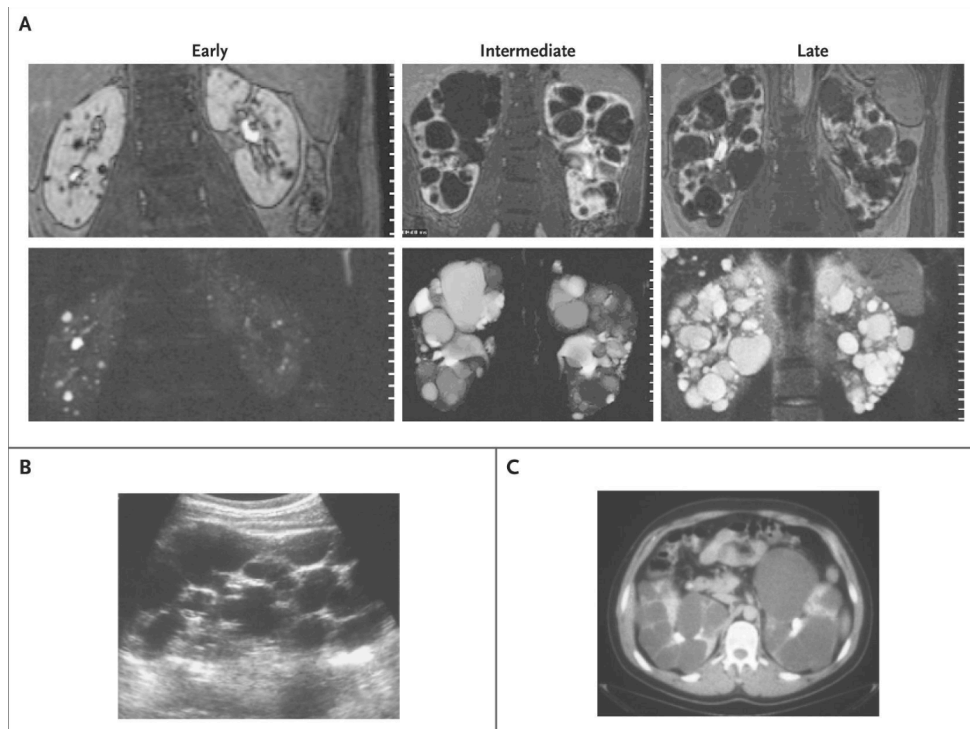


Figure 2 : A) Imagerie IRM de patients PKRAD pondérée T1 et T2 à différents stades B) Imagerie échographique C) Imagerie scannographique (4)

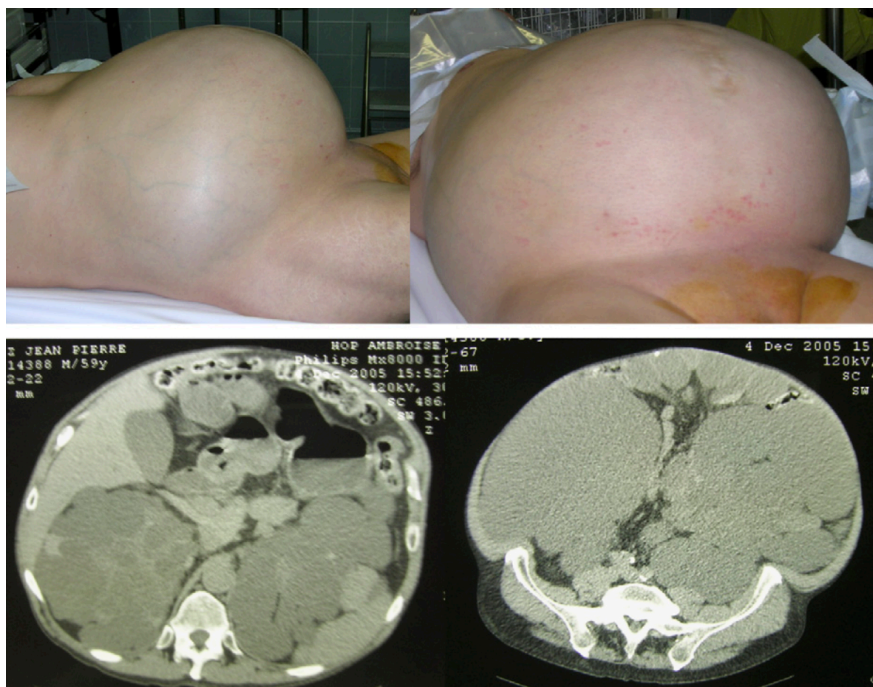


Figure 3 : Bilan morphologique (5). L'occupation des fosses iliaques rend l'implantation d'un greffon rénal impossible sans geste ergonomique préalable.

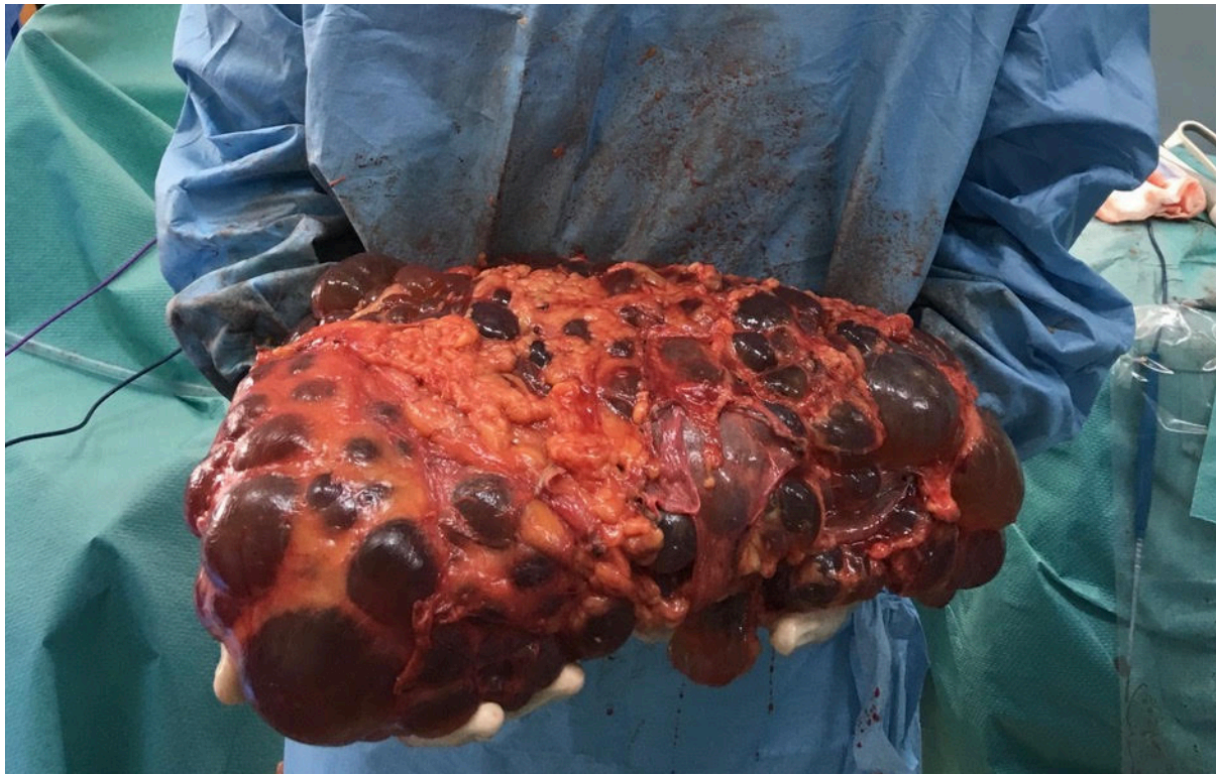

Figure 4 : Rein polykystique après néphrectomie, pièce opératoire

L'augmentation du volume rénal est souvent proportionnelle au degré de détérioration de la fonction rénale (6). Cette affection systémique s'accompagne aussi de manifestations rénales et extrarénales, de type kystique ou non. Elle est souvent associée à une polykystose hépatique, des diverticules coliques, des anévrysmes intra cérébraux ou de l'aorte abdominale, ou encore à des pathologies valvulaires cardiaques. La douleur, la distension abdominale, la dyspepsie, le reflux gastro œsophagien, la satiété précoce, la dyspnée, l'orthopnée, les hémorragies intra kystiques, les hématuries, les infections de kystes et les troubles fonctionnels intestinaux sont aussi des symptômes récurrents affectant la qualité de vie de ces patients. Toutefois, la présence de kystes rénaux est la manifestation principale sur laquelle repose le diagnostic. Chez ces patients, une transplantation rénale peut être compromise par la taille des kystes. Il est donc nécessaire d'envisager une solution pour créer de l'espace dans le pelvis pour le futur transplant afin de réduire le risque de perte du greffon lié à des phénomènes compressifs (7). Un accès sans difficulté aux vaisseaux iliaques afin de réaliser une anastomose adéquate est aussi primordial au bon déroulement de l'intervention (8). La néphrectomie sur rein natif, en pré greffe rénale est historiquement souvent proposée. Cependant, les complications liées à la

chirurgie sont nombreuses, et certaines alternatives paraissent plus adaptées. L'embolisation de l'artère rénale a été développée au Japon dans les années 1990 par Ubara et al (9) comme une alternative à la néphrectomie lors d'hématuries ou de douleurs chez les patients très symptomatiques. L'occlusion artérielle induisait une diminution du volume rénal avec une disparition des douleurs. Cette solution mini-invasive permettait d'éviter un geste chirurgical lourd ; le but étant par un mécanisme d'obstruction vasculaire, de réduire le volume sanguin rénal avec comme conséquence, une baisse de volume et moins de douleurs. L'embolisation réduit le volume rénal car le volume d'expansion des kystes dépend lui-même d'un mécanisme cellulaire énergivore requérant l'expansion d'un réseau capillaire dans la paroi du kyste secondairement à l'augmentation de VEGF (vascular endothelial growth factor) (10,11). Le rôle de la vascularisation rénale, à mesure que l'insuffisance rénale s'installe, va évoluer péjorativement vers un entretien et une expansion des kystes ; ces derniers occupant la majeure partie du parenchyme rénal. Les indications des embolisations sont multiples ; post biopsies rénales, fistules artério veineuses, « graft intolerance syndrom », exclusions fonctionnelles, angiomyolipomes dans les scléroses tubéreuses de Bourneville, anévrismes artériels, traumatismes ouverts ou fermés, embolisation de cytoréduction avant chirurgie du rein ou encore embolisation palliative pour masse inextirpable. L'extension des indications dans les années 2000 résulte de l'avancée des techniques endovasculaires. L'objectif principal de cette étude était d'évaluer la perte du volume rénal total (VRT) à court terme (3 et 6 mois) dans une population de patients sur liste d'attente de transplantation rénale et atteints de PKRAD. Le critère de jugement principal était la levée de la contre-indication temporaire à 6 mois.

Matériel et Méthodes

- **Concept de l'étude :**

Il s'agit d'une étude monocentrique, rétrospective d'une série continue d'un service hospitalier universitaire (CHRU Lille).

- **Population étudiée**

Nous avons inclus une série continue de 15 patients (11 hommes, 4 femmes) (figure 2) PKRAD en attente d'une première ou deuxième transplantation rénale d'un donneur cadavérique. 13

patients sur 15 étaient dialysés (1 en dialyse péritonéale et 12 en hémodialyse), 2 étaient sur liste d'attente de manière préemptive (insuffisance rénale sévère). Tous étaient atteints de PKRAD. Le diagnostic était généralement établi sur des critères d'imagerie (échographiques, scannographiques ou imagerie par résonance magnétique) (figure 2) selon les critères de Pei et al (12). Tous étaient inscrits sur liste d'attente de transplantation rénale, et en contre-indication temporaire. Cette étude s'est déroulée entre le 4 novembre 2014 et le 14 mars 2017. La greffe était considérée comme difficile lorsque le pôle inférieur du rein était en dessous de la ligne bi-iliaque sur l'évaluation scannographique pré greffe. La décision d'embolisation était prise par le chirurgien. La confrontation des données scannographiques et cliniques lors de la consultation de chirurgie pré-greffe permettait au chirurgien de poser l'indication, lorsqu'il était nécessaire de libérer de l'espace dans la fosse iliaque. Généralement, un pôle inférieur rénal descendant en dessous de la crête iliaque ou de la bifurcation aortique était considéré comme rendant difficile l'implantation du greffon rénal. Il était donc alors proposé systématiquement deux possibilités, une néphrectomie ergonomique, ou en alternative, une embolisation artérielle rénale. Etaient exposés pour les deux techniques, les bénéfiques risques, avantages et inconvénients des deux techniques, avec une information claire et détaillée sur les deux options. Etaient exclus les patients aux antécédents de pyélonéphrites, ou les suspicions de tumeurs rénales kystiques ou solides. Dans ces deux cas, la néphrectomie était d'emblée retenue. Tous les patients bénéficiaient d'une consultation avec le chirurgien, l'anesthésiste et le radiologue interventionnel. Lors de la consultation en radiologie, les modalités pratiques de réalisation et de programmation du geste en hospitalisation étaient détaillées. Le geste n'était programmé qu'après l'initiation de l'épuration extra rénale afin d'éviter de précipiter le patient vers une insuffisance terminale de manière prématurée, sauf pour les patients déjà porteurs d'un premier greffon rénal, en attente d'une seconde greffe. Les patients étaient prévenus de l'amputation d'une partie de leur diurèse résiduelle après l'embolisation. Le côté de l'embolisation était déterminé par le chirurgien en fonction du volume des reins natifs, de l'état des axes artériels iliaques (calcifications...), des antécédents médicaux chirurgicaux, notamment de greffe rénale antérieure. Une évaluation clinique et la relecture du scanner étaient réalisées systématiquement. Les patients étaient placés sur la liste de contre-indication temporaire à la greffe en raison du volume des reins natifs. Le choix du côté embolisé était fait en fonction des antécédents médicaux chirurgicaux du patient et du volume rénal initial, à l'appréciation du chirurgien. Cette contre-indication reposait sur des critères cliniques et radiologiques. Classiquement, un pôle inférieur descendant en dessous de la crête iliaque et de la bifurcation aortique au scanner était facteur de mauvais pronostic en raison d'une loge de greffe de

mauvaise qualité. De même qu'un examen clinique patient debout et allongé, permettait, à la palpation de reconnaître les difficultés anatomiques, le rein polykystique étant aisément palpé. Les patients étaient discutés au cours d'une réunion de concertation multidisciplinaire d'urologie et de néphrologie.

Variable	Valeur	
Nombre total de patients/Nombre de procédures	15/15	
Dialysés Hémodialyse / Dialyse péritonéale	13 12 / 1	
Sexe	Hommes 11	Femmes 4
Âge moyen (années)	54 (min 32 - max 71)	
Indication	1ère greffe (n= 12) / 2 ^{ème} (n= 3)	
Côté	Droit (11)	Gauche (4)
Nombre d'artères embolisées	1 (7) 2 (2) 3 (2)	1 (4) 2 (0) 3 (0)
Rang de la greffe	1 ^{ère} (12) 2 ^{ème} (3)	

Figure 5 : caractéristiques des patients ayant bénéficié d'une EAR

Figure 6 : caractéristiques volumétriques (voir annexe)

Figure 7 : Caractéristiques péri-opératoires (voir annexe)

- **Imagerie avant embolisation**

Tous les patients bénéficiaient d'un scanner abdomino-pelvien non injecté afin d'évaluer, la volumétrie (cm³) (figure 3), la topographie, le nombre d'artères rénales, la distance du pôle inférieur par rapport à la crête iliaque. Chaque volume était calculé en utilisant la formule ellipsoïde : $a \times b \times c \times \pi/6$ avec a comme mesure du plus grand axe rénal, b et c comme les plus grandes largeurs dans le plan transversal. Des reconstructions multiplanaires (MPR) nous permettaient d'établir ces mesures.

- **Procédure**

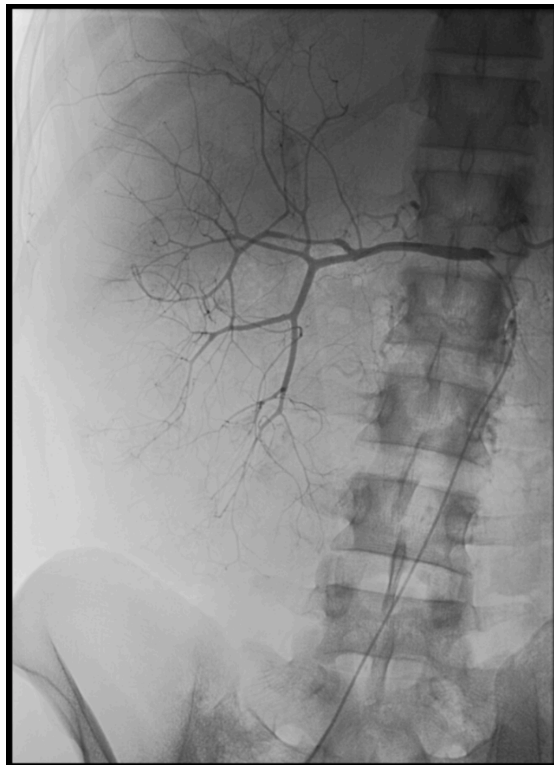

Figure 8 : cartographie artérielle rénale droite

Toutes les procédures étaient réalisées selon le même protocole utilisé par l'équipe de Grenier et al. (13) sur la même unité d'angiographie (GE Healthcare ®) avec un accès via l'artère

fémorale droite par la technique de cathétérisation selon Seldinger's, sous anesthésie générale. Après cannulation de l'artère fémorale, une artériographie rénale sélective était réalisée pour cartographier les vaisseaux rénaux (figure 4). Chaque artère rénale était cathétérisée sélectivement en utilisant un cathéter cobra (Cook ®, Bloomington, IN, USA) 4 F ou 5 F ainsi qu'un guide hydrophile (Glidecath ® ; Terumo, Tokyo, Japon). La procédure débutait par l'embolisation du lit distal, avec l'utilisation de microsphères (figures 5 & 6) produites à partir d'un hydrogel à base d'alcool polyvinylique biocompatible (Bead Block ®) ou des microsphères composées d'un polymère acrylique et de gélatine d'origine porcine et colorées par de l'or colloïdal, en suspension dans du chlorure de sodium, stérile, apyrogène (Embogold ®, BioSphere Medical S.A.) de 100 à 700 µm de diamètre. Nous n'utilisons pas d'éthanol dans notre expérience. Enfin, l'embolisation du lit artériel proximal marquait la fin de la procédure (figure 7a & 7b). Il nécessitait l'utilisation de coils (Tornado ®, Cook Europe, Bjaeverskov, Danemark) ou plugs vasculaires (Amplatzer Vascular Plug ®, Saint-Jude Medical, St Paul, Minn, Etats-Unis). Les matériaux d'embolisations étaient choisis au cours de la procédure à la discrétion du radiologue interventionnel. Dans tous les cas, une artériographie rénale complète était effectuée afin de confirmer une occlusion réussie de l'artère rénale proximale après embolisation. L'intervention était considérée comme techniquement satisfaisante lorsque le flux sanguin du ou des artères rénales proximales était interrompu à la fin de la procédure. 2 patients ont bénéficié d'une embolisation de 2 artères rénales (1 tronc principal et 2 polaires) et 2 de 3 artères (1 principale 2 polaires). Aucun patient n'a bénéficié d'une deuxième procédure d'EAR.

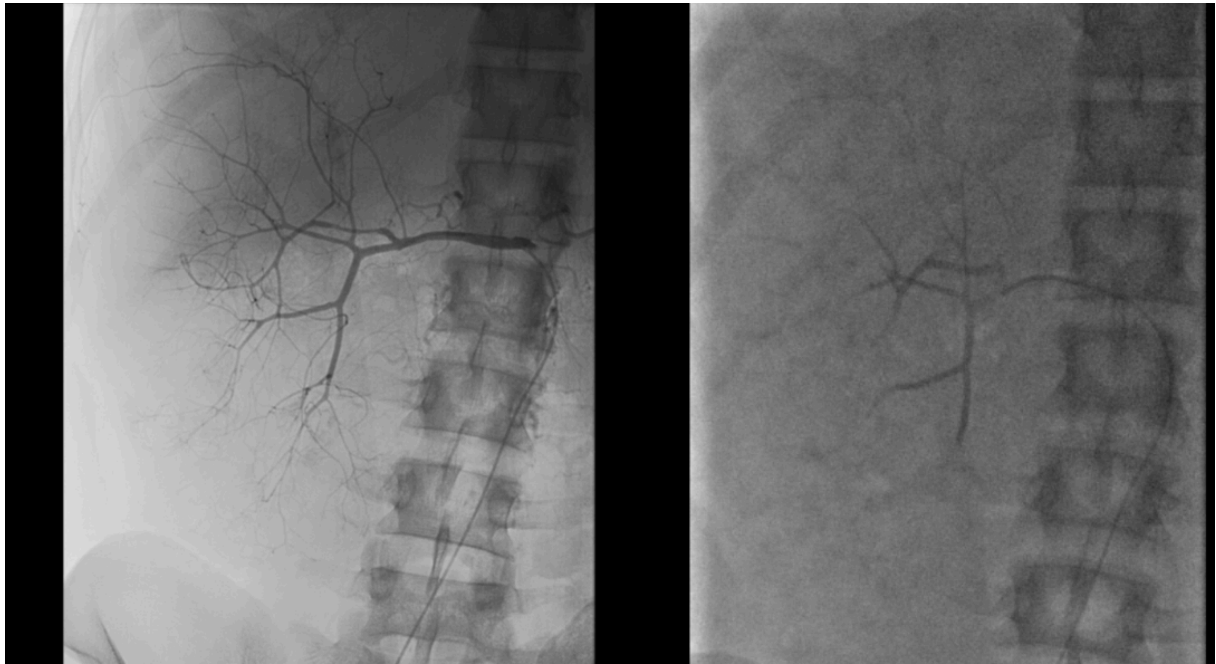


Figure 9 : Embolisation distale (microparticules, microsphères)

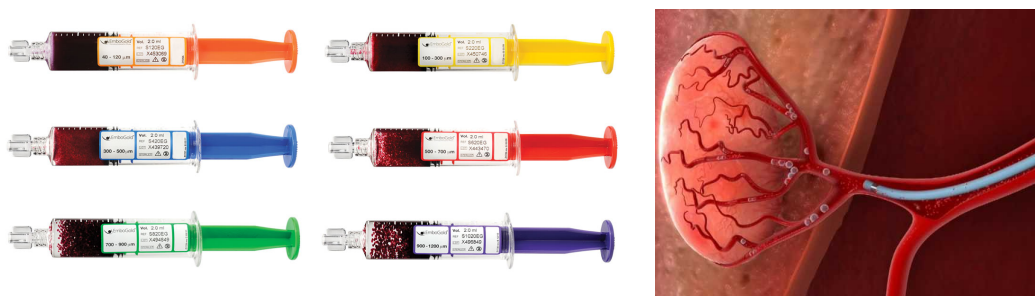

Figure 10 : Exemple de microspheres utilisées : EmboGold®, Merit Medical Systems, Inc. (South Jordan, Utah, États-Unis)

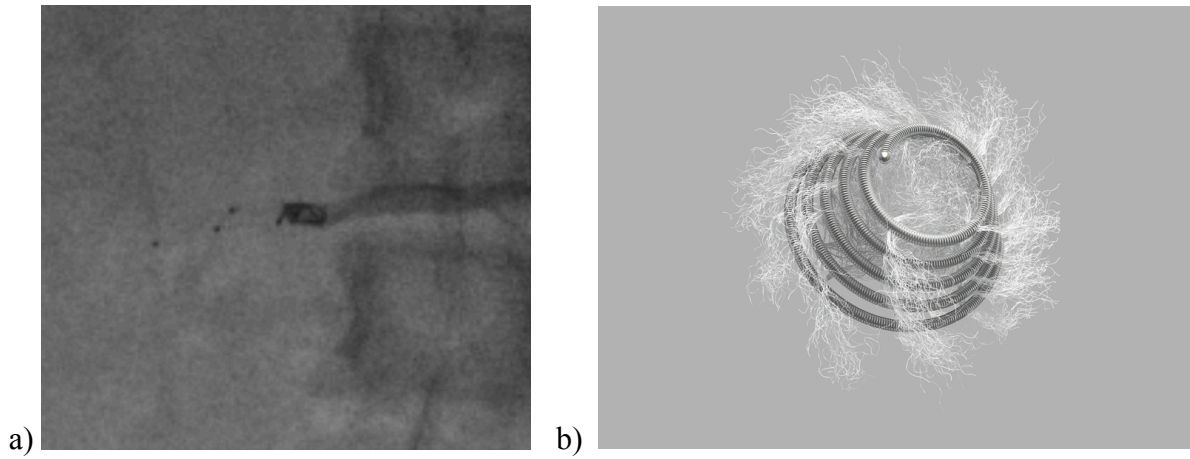


Figure 11a : embolisation proximale (Coils ou plugs) **Figure 11b** : Coil Tornado® - Cook Medical (Bloomington, Indiana, États-Unis)

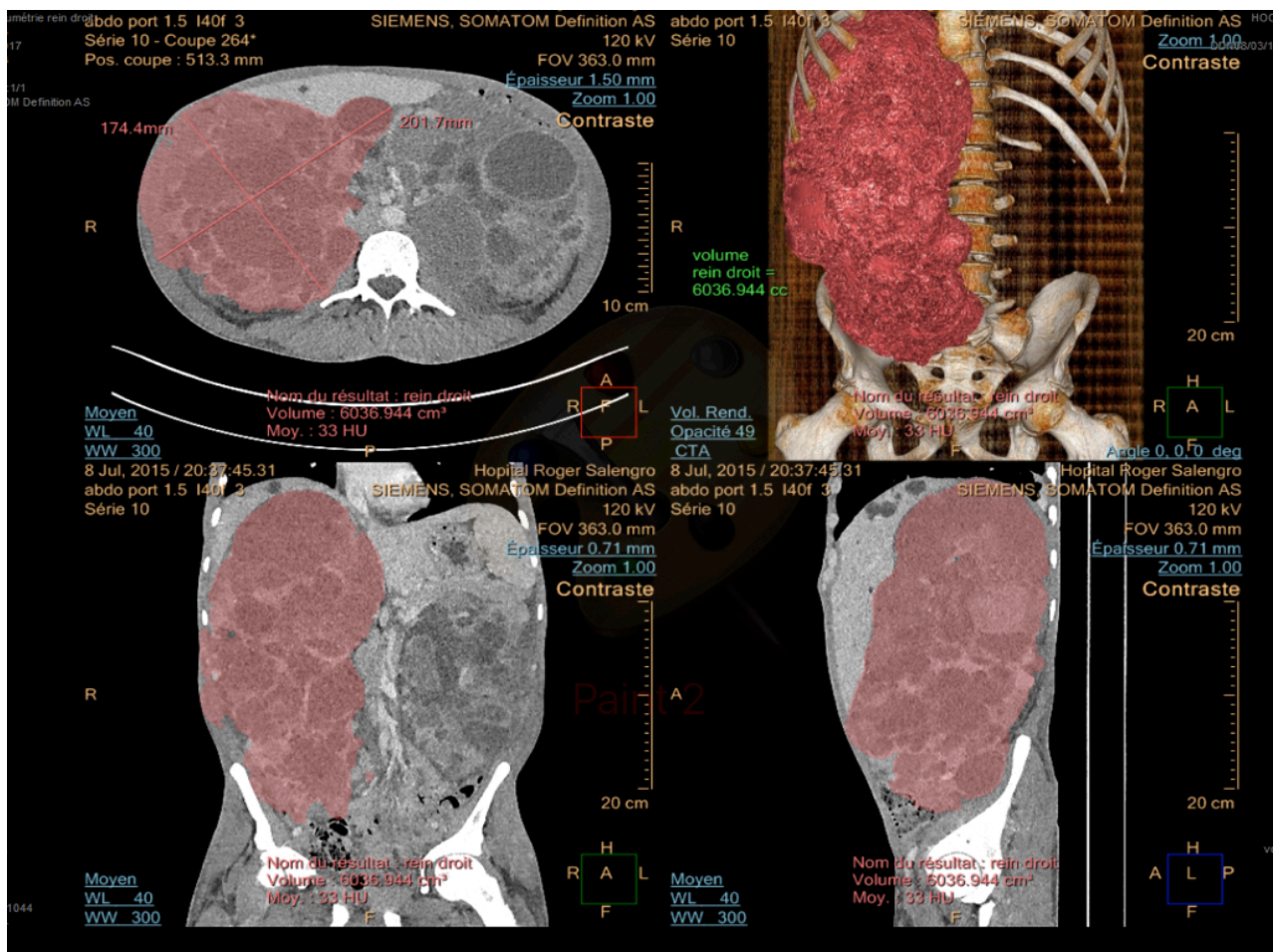


Figure 12 : Imagerie pré embolisation

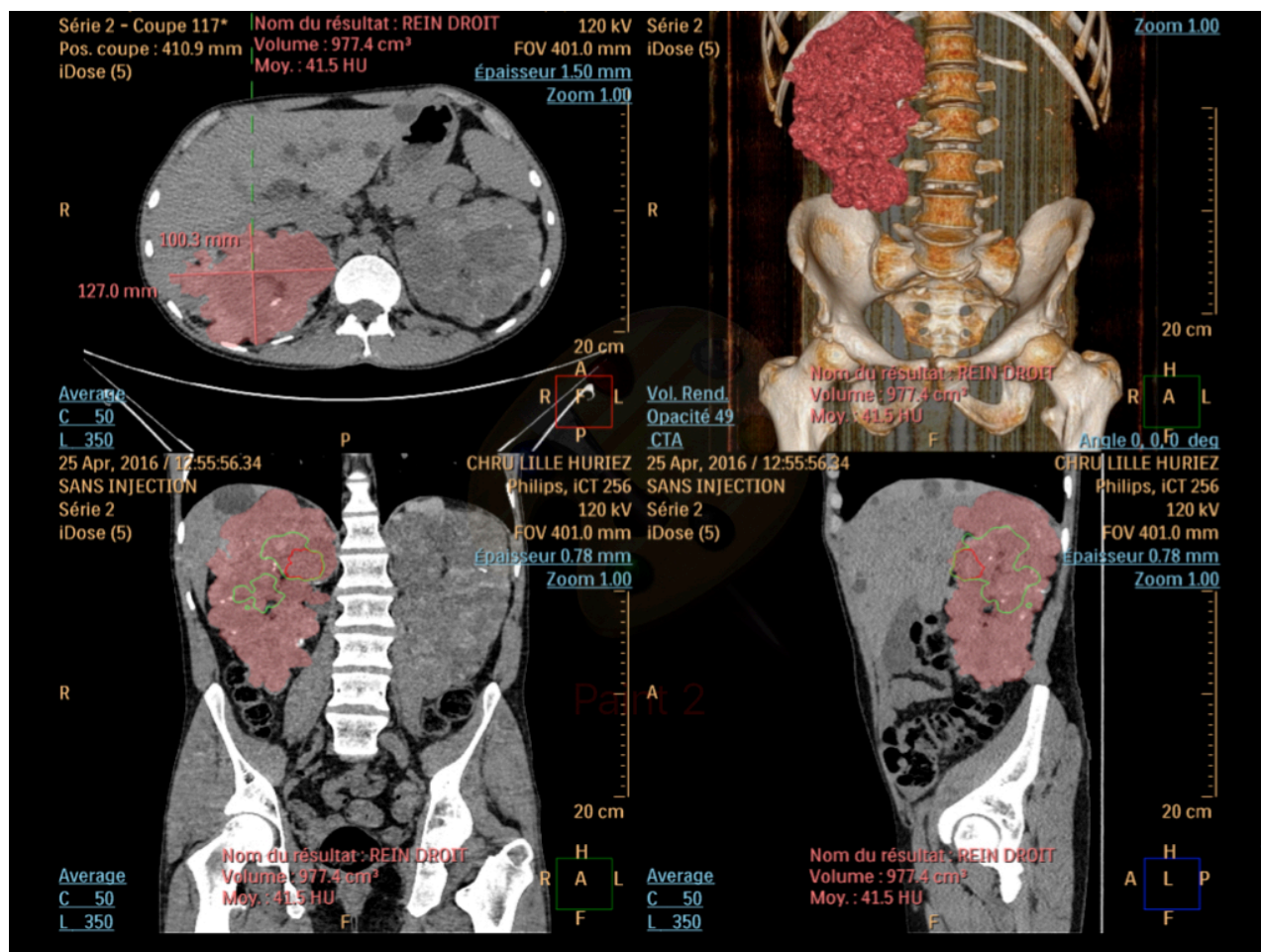


Figure 13 : imagerie à 6 mois

- **Suites**

L'attention était portée sur la minimisation du risque de syndrome post embolisation (SPE), complication fréquente dans toutes les séries de la littérature. Ce syndrome comprend une association de fièvre, nausées/vomissements, et douleurs lombaires. Il apparaît généralement dans les premières 72 heures après l'embolisation et disparaît en moyenne 72 heures après les premiers symptômes. Pour le prévenir, notre protocole nécessitait une hospitalisation la veille. Deux heures avant l'embolisation, en intra veineux, étaient réalisées une injection de methylprednisolone 1 mg/kg, de paracetamol 1g, d'esomeprazole 20 mg, ainsi qu'une antibioprophylaxie par céphazoline 2 g (sauf allergies au céphalosporines) 30 minutes avant l'embolisation. Sous anesthésie générale, pendant l'embolisation, était administré 100 mg de kétoprofène en intraveineux. Après l'embolisation, une analgésie contrôlée par PCA de sufenta-

droleptant (5 µg par 7 minutes sans dose de charge ni débit continu). Une corticothérapie intraveineuse pendant huit heures (methylprednisolone, 1 mg/kg) était administrée. Les complications étaient identifiées et classées selon Clavien et Dindo (14) et la Société de Radiologie Interventionnelle (SIR. (15)). L'évaluation visuelle analogique de la douleur était réalisée à J0, J2 et à la sortie par l'équipe soignante.

- **Suivi clinique et imagerie**

Chaque patient bénéficiait d'une consultation à 3 et 6 mois, dans les suites des imageries de contrôles proposées dans ces mêmes délais. Un examen clinique complet était alors réalisé. Tous les patients bénéficiaient d'un scanner non injecté, pré opératoire, avant embolisation. Etaient évalués, la présence de calcification des axes vasculaires et le volume rénal. Le volume de chaque rein était calculé en utilisant la même formule énoncée ci-dessus.

- **Data analysis**

Toutes les datas ont été traitées rétrospectivement par un seul radiologue à partir des images scannographiques. Les données médicales ont été recueillies par un seul chirurgien sénior du CHRU de Lille.

- **Critères de jugement**

Le critère de jugement principal était la levée de la contre-indication temporaire à 6 mois de l'embolisation.

- **Analyse statistique**

Le recueil des données et les analyses statistiques ont été réalisés grâce au logiciel SPSS® (IBM v24.0, Chicago, USA). Les résultats sont exprimés comme moyenne +/- écart type. La comparaison des valeurs avant et après embolisation a été réalisée à l'aide d'une analyse de variance non paramétrique type Kruskal-Wallis rank sum test (Kruskal-Wallis Chi-squared = 9.6425, df = 2, p-value = 0.008057). Les différences à $p < 0,05$ ont été considérées comme significatives. Les données volumétriques avant et après ont été comparées par une analyse de variables non paramétriques type Wilcoxon.

Résultats

11 hommes, 4 femmes, étaient inclus dans l'étude. L'âge moyen était de 54 ans (âge min 32 - max 71 ans). La durée moyenne de la procédure était de 70 minutes (57 - 98), sous anesthésie générale. L'embolisation rénale a été considérée comme un succès dans (13/15) soit 86,6 % des reins embolisés. A noter un patient en contre-indication pour raison carcinologique (adénocarcinome prostatique opéré), mais pour lequel l'objectif principal de l'étude était atteint. La contre-indication temporaire a donc été levée à 6 mois pour 14 patients. Le volume rénal total (VRT) moyen initial était de 2550,6 cc \pm 1771 (1102 cc - 7310 cc). Le VRT moyen à 3 mois était de 1684 cc \pm 1539 (648 cc - 6930 cc) avec une réduction moyenne de 33% du volume (5,2 % - 83,9 %) (IC95% 0.229 – 0.436) ($p < 0,01$), et de 1632 \pm 1743 (599 cc - 6758 cc) à 6 mois avec une réduction moyenne de 40,7% (7,6 % - 64,1 %) (IC95% 0.306-0.508) ($p < 0,01$). Un échec résultait d'un volume initial très élevé (7310 cm³) et nécessitait une néphrectomie secondaire. Aucun syndrome post embolisation n'a été relevé dans notre étude. Deux hématuries macroscopiques ne nécessitant pas de prise en charge particulière ont été relevées en post opératoire et deux ré-hospitalisations pour des complications de type I selon la classification de Clavien. Il s'agissait pour l'un d'une reprise difficile du transit, et pour l'autre de douleurs abdominales non spécifiques. La réduction du volume était évaluée par scanner non injecté avant, à 3 et 6 mois. Le traitement était bien toléré pour tous les sujets sans exception sans complications immédiates ou différées. L'évaluation de la douleur se faisait par échelle visuelle analogique (EVA). L'EVA moyen à J0 était à 3 (0 – 7), 4 à J2 (0 – 10), et 1 à la sortie. 1 seul patient était sorti sous pallier 3. Les autres nécessitaient, pour 6 patients la prescription d'un pallier 1 et pour 8 d'un pallier 1 + 2. La durée de séjour moyen était de 4,2 jours. Aucune complication post opératoire liée au geste ne fut retrouvée. Aucun patient ne dut bénéficier de transfusion en post opératoire. Aucun des patients n'a développé de surinfection de kyste rénal au cours du suivi. Le délai d'attente moyen pour une transplantation était de 14,3 mois dans notre série, à partir de la date d'embolisation.

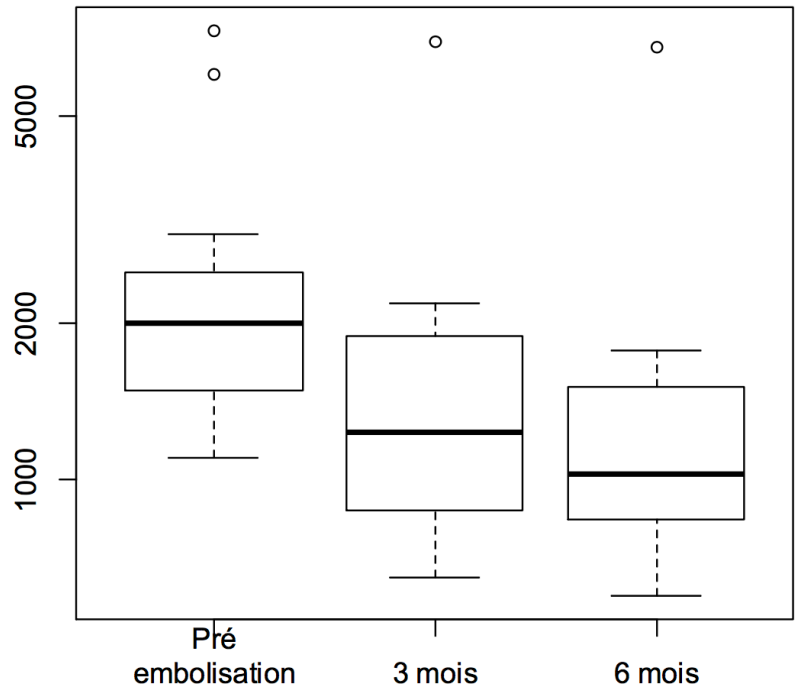


Figure 14 : Box-plot

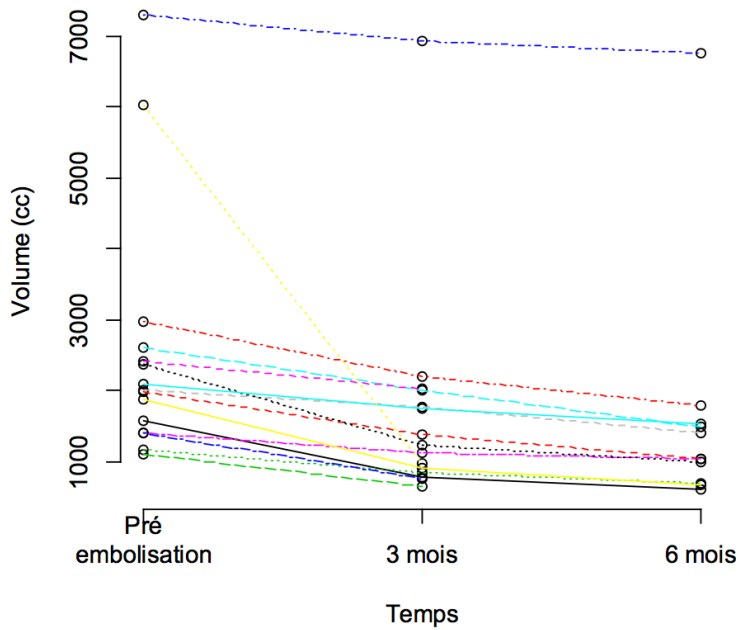


Figure 15 : courbe temps-volume. Au cours du suivi, la baisse du VRT est significative ($p < 0,001$).

Discussion

L'EAR thérapeutique a été pour la première fois mentionnée en 1969 par Lalli et al. (16) qui initièrent leurs travaux sur modèle animal. C'est avec les progrès de la radiologie interventionnelle, de l'imagerie en général, mais surtout des agents emboligènes qu'ont pu être développées les techniques actuelles d'embolisation. La prise en charge des reins natifs dans la PKRAD reste non consensuelle et souvent controversée. Lorsque l'ablation du rein natif est indiquée, plusieurs risques sont non négligeables. La perte du dernier capital néphronique peut aggraver l'insuffisance rénale, du stade sévère à terminal, nécessitant un recours à la dialyse plus précoce. Ainsi, il a été montré chez le patient dialysé, que l'anurie pouvait amener à plus de désordre hydro-électrolytique (potassium et phosphore), et à un mauvais entretien de la capacité et de la fonction vésicale (17).

Initialement, plusieurs méthodes de réduction de volume rénal furent décrites. Ponction aspiration de kyste avec injection d'agents sclérosants, chirurgie de décompression de kyste (18), fenestration laparoscopique de kystes, néphrectomie laparoscopique (19) ou par voie ouverte.

La première étude publiée sur l'embolisation rénale et polykystose date de 2002, au Japon, par l'équipe d'Ubara et al. (9). Dans cette étude, furent inclus 64 patients PKRAD, anuriques, dont la qualité de vie (QDV) était affectée par des symptômes importants. C'est en 2010, que l'équipe de Cornelis décide d'élargir les indications lors d'une étude pilote. Dans sa cohorte de patients atteints de PKRAD, lorsque le volume du rein compromettait l'implantation du transplant, une embolisation rénale était systématiquement proposée ; l'avantage étant d'occlure les vaisseaux rénaux, proximaux ou distaux, avec pour ces derniers, un impact réduit sur la fonction rénale en comparaison avec les réductions chirurgicales.

On savait déjà que l'EAR avait prouvé son efficacité et sa sécurité dans le traitement des hématuries récurrentes, dans les traumatismes rénaux, et dans les tumeurs rénales inopérables (20)(21)(22). Chez Wang et al, 83 patients candidats à une embolisation rénale en urgence pour hémorragie rénale étaient analysés rétrospectivement. 29 traumatismes fermés, 10 ouverts, 14 après néphrolithotomie percutanée, 11 après biopsies rénales, 3 après néphrostomies, 9 pour angiomyolipomes, et 7 pour cancer. Le taux de succès était de 95% à 2 ans, sans aucune complication majeure. Les auteurs insistaient ici sur l'importance de l'agent d'embolisation. Guzinski et al. (22) ont analysé rétrospectivement 33 cas d'EAR (30 carcinomes à cellules claires (11 en palliatif, 19 en pré-chirurgical et 3 angiomyolipomes). Dans cette étude étaient réalisées 61% (20) d'embolisations sélectives et 39% (13) de supra sélectives. Aucun effet

secondaire n'était décrit hormis le SPE. On notait surtout une amélioration significative de la qualité de vie. Pour, May et al. (23), l'embolisation pré chirurgicale rénale était associée à moins de pertes sanguines en per opératoire sans aucune différence significative sur les autres paramètres. Néanmoins, il n'y avait pas d'influence sur la survie globale des patients.

Plusieurs types de complications de l'embolisation existent. Les complications inhérentes au cathétérisme artériel (hématomes, fistules artério-veineuses, dissections artérielles) ; et les complications spécifiques liées à la procédure d'embolisation. Elles sont encore moins fréquentes et dominées par l'infarctus rénal segmentaire, soit par inadvertance, soit de manière intentionnelle. La migration de matériels d'embolisation, type coils s'observait dans des cas extrêmes d'embolisation de fistules artério veineuses ou de malformations. L'embolisation proximale nécessite l'occlusion de larges vaisseaux, contrairement à l'embolisation distale qui nécessite une embolisation des artérioles ou des capillaires. Rouvière et al. (24) dans un article de 2015, rapportent que les artères accessoires sont fréquemment retrouvées de manière unilatérale chez 30% des patients, et bilatérale dans 10% des patients. Ils décrivent plusieurs types de complications. Les non spécifiques, liées à la procédure ; comme l'hématome, la dissection artérielle ou la thrombose, le choc anaphylactique ou encore la néphropathie de contraste, et les complications spécifiques, comme l'embolisation d'un territoire adjacent (intestins, moelle, ...). Néanmoins la majorité de ces incidents furent reportés dans les années 1970 et sont de nos jours anecdotiques. A noter, bien qu'ayant un effet direct sur la destruction de l'endothélium et une dénaturation protéique avec pour conséquence une occlusion vasculaire permanente et efficace au long terme, l'injection d'éthanol n'était pas utilisée dans notre étude ; cette dernière pouvant provoquer hémolyse, bronchospasmes, hypertension, coagulation intravasculaire disséminée, choc cardiogénique (25)(26). Dans la littérature, on retrouvait un cas de migration de coil au niveau de l'aorte abdominale. La complication la plus fréquente dans toutes les études confondues restait, dans les embolisations proximales, le syndrome post embolisation (SPE). Ce dernier est caractérisé par une réponse inflammatoire avec fièvre et douleurs lombaires pouvant durer jusqu'à 3 jours en moyenne (27). Chez la majorité des patients, aucune douleur n'est observée après 2 semaines (13). Selon les auteurs, entre 40 et 90% des patients développent un SPE. Maxwell et al. (28) observent 42% de SPE, et seulement 5% nécessitaient la prescription d'analgésiques, 26% de syndromes fébriles, et des nausées/vomissements dans 10% des cas. Dans d'autres séries comme celle de May et al. (23), on observait plus de 89% de syndrome post embolisation avec pour prédominance des douleurs lombaires (100%) ainsi que de la fièvre (49%). Dans notre cohorte, afin de réduire ces troubles,

un protocole à base de corticostéroïdes ainsi que d'antalgiques et d'inhibiteur de pompe à protons était administré (voir protocole).

La plus grande cohorte (n = 449) de patients ayant bénéficié d'une EAR à ce jour (29) a été menée par Suwabe, en 2015 au Japon. Cette dernière reporte 3 décès associés à la EAR. Un décès était dû à une arythmie sévère et insuffisance cardiaque aigue le 3^{ème} jour, mis sur le compte de l'inflammation et de l'accumulation rapide de toxiques anti-arythmiques généralement excrétés par le rein pour lequel la concentration sérique après embolisation augmente rapidement. Le second patient avait un antécédent de cancer de vessie avec résection complète. Les auteurs concluaient en une possible métastase rénale avec syndrome de lyse tumoral. Il est décédé 8 jours après l'embolisation. Le 3^{ème} patient est décédé d'une perforation digestive survenue au 5^{ème} jour. Le décès est survenu 2 mois plus tard. Dans la deuxième plus grande cohorte, Petitpierre et al. (13), sur 82 procédures d'embolisation de patients PKRAD, retrouvent 11% (8/82) de complication, cinq de grade I (Clavien & Dindo), et quatre de grade II (une embolie pulmonaire, une thrombose de la veine iliaque commune, un pseudo anévrysme de l'artère fémorale et une infection de kyste), sans aucune nécessité de transfusion, et sans aucun échec de dialyse péritonéale. Ces chiffres de mortalité et taux de complications sont plus faibles qu'après néphrectomie bilatérale (29), néphrectomie laparoscopique (30) ou voie ouverte (5). De plus, Petitpierre et al (13) montrent sur 8 cas d'échec, que la néphrectomie après embolisation n'était pas un challenge chirurgical.

Référence	Indication	Population (n)	Baisse du VRT (%)	Succès clinique (%)	Critère de succès	Complications
Suwabe et al. (29)(2)	Symptômes	449 dialysés	46 (M12)			15 décès (3 EAR associés)
Petitpierre et al. (11)	Pré transplantation	76 dialysés	40 (M3) ; 59 (M21)	90	Transplantation	Evènement sérieux 4,9% PES 18,3%
Cornelis et al. (6)(3)	Pré transplantation	25 dialysés	42 (M3) 54 (M6)	84	Transplantation	Aucune complication majeure ; 20 PES
Ubara et al. (9)(8)	Symptômes	64 dialysés	26 (M3) 38 (M6) 46 (M12)	100	Réduction des symptômes	Aucune complication majeure PES

Figure 16 : Principales caractéristiques des études sur l’EAR et PKRAD selon Versteeg et al. (31)

Dans l’étude de Scalabre et al. (30), les auteurs évaluent, à travers la plus grande série publiée à ce jour, la faisabilité et la morbidité de la néphrectomie laparoscopique chez les patients atteints de PKRAD. On dénombrait sur 68 patients et 72 reins opérés (2 bilatérales) 20 complications post opératoires avec un décès au 50^{ème} jour suite à un abcès de la loge rénale. Au total 9 complications de grade I de Clavien (6 hématomes rétro péritonéaux, 2 abcès de paroi, 1 hématome de paroi), 8 de grade II (5 thromboses de fistules artério veineuses, 2 pyélonéphrites aiguës, 1 prostatite), 1 de grade III (1 éventration sur orifice de trocart), 1 de

grade IV (1 pancréatite aiguë) et 1 de grade V (1 décès), et une plaie splénique per opératoire. La durée moyenne d'hospitalisation était de $8,3 \pm 6,1$ jours (3—50), le taux de conversion chirurgical à 10%. Le taux de morbidité globale était de 29 % ; ce dernier étant bien supérieur aux chiffres de nos séries d'embolisation. D'autres séries laparoscopiques rapportent des plaies de veine cave inférieure (32)(33), des iléus, péritonites, reprises pour suspicion de plaie digestive (32), brèches pleurales(33) et hémorragies du parenchyme rénal (32). La durée opératoire importante (218 ± 74 min) exposait à un risque plus élevé de thrombose de fistule artério veineuse. Par laparotomie, lombotomie ou voie sous costale, les études retrouvaient des taux de morbidité allant de 14% pour Fuller (34) à 38% pour Bennett (35). Cohen et al. (5) en 2008 sur une série de 38 laparotomies, rapportait un taux de morbidité globale de 36,6% (1 splénectomie d'hémostase, 1 choc hypovolémique, 1 péritonite stercorale, 4 pneumopathies infectieuses, 2 abcès de paroi, 1 éventration opérée à 6 mois, 1 infection de liquide d'ascite, 2 fièvres inexplicables à J2, 1 thrombose de fistule artério veineuse et 1 embolie pulmonaire). Ces complications sont bien plus importantes que celles retrouvées dans toutes les séries d'embolisation, de par leur fréquence et leur gravité. La chirurgie expose donc à des complications graves, fréquentes et non prévisibles. Au-delà de la cicatrice et du risque d'occlusion sur bride commun à toutes les chirurgies transpéritonéales, elle expose à un risque élevé d'éventration post opératoire ; la morbidité pariétale chez ces patients à l'abdomen distendu par les kystes, et à la paroi abdominale de mauvaise qualité étant plus élevée. Le saignement per et post opératoire nécessite souvent le recours à la transfusion, et augmente donc le risque d'allo immunisation.

Par ailleurs, on sait aussi que l'alternative chirurgicale expose au risque d'abandon de la voie de dialyse péritonéale. Néanmoins cette dernière méthode a longtemps été considérée comme peu appropriée aux patients PKRAD, pour des raisons de volume de diffusion, et de risque de hernie lié à l'hyperpression abdominale (36). Cependant, les travaux de Kumar et al. (37) ont montré que la survie en dialyse péritonéale chez ces patients atteints de PKRAD n'était pas différente du groupe témoin.

Concernant la réduction du volume rénal total (VRT), un certain temps est nécessaire. Dans la littérature, la majeure partie de la réduction survient à 3-6 mois avec une réduction d'environ 50% en moyenne. Pour Cornelis et al. (6), sur une cohorte de 25 patients, la réduction du VRT était de 42% à 3 mois, et de 54% à 6 mois. 5 cas de SPE étaient rapportés. Il n'y avait aucune douleur résiduelle au bout de 2 semaines, et aucune transfusion nécessaire. Une levée de contre-indication à 6 mois était effective pour 84% des patients. Plus récemment en 2015, Petitpierre et al. (13) réalisaient 82 EAR, sur 76 reins chez 73 patients. L'intervention était un succès dans

89,5% des cas, avec une levée de contre-indication pour 65 patients. Le volume de réduction moyen était de 40% à 3 mois, et de 59% à 6 mois. Le SPE était présent dans 18,3% des cas. Le taux de complication majeur était de 4,9%. Il s'agissait d'une embolie pulmonaire, une thrombose de la veine iliaque commune, un pseudo-anevrisme de l'artère fémorale, et une infection de kyste.

On sait aussi que le volume du rein continue à se réduire à long terme après embolisation comme le montrent Ubara et al. (9). Mais il s'agit de ne pas trop retarder le délai de transplantation, raison pour laquelle, dans les différentes études, le délai de 6 mois est admis comme raisonnable. Cependant, même sans embolisation, le VRT des reins polykystiques cesse d'augmenter et parfois même, se réduit chez les patients PKRAD en insuffisance rénale terminale. Jung et al. (38) ont comparé EAR et régression du VRT spontané après greffe. Ils reportent une diminution du VRT après transplantation rénale de 20% la première année, et 46% après 10 ans.

Ubara et al. (9) réalisent sur 64 patients PKRAD symptomatiques, en hémodialyse avec diurèse résiduelle < 500 ml, une embolisation rénale. Le critère de jugement principal était la réduction des symptômes. Chez la majorité des patients, une réduction des symptômes était relevée à 1 ou 2 semaines après traitement, et pour tous, à 1 mois, même chez les patients avec hépatomégalie sévère.

En 2017 l'équipe japonaise de Suwabe (29) décide d'analyser l'impact de l'EAR sur la qualité de vie des patients à l'aide du questionnaire SF-36. Seules la transplantation rénale et la néphrectomie bilatérale ont été prouvées comme améliorant la QDV chez les patients PKRAD. Sur une cohorte de 188 volontaires symptomatiques atteints de PKRAD avec diurèse résiduelle < 500 ml, était réalisée une embolisation bilatérale rénale. Entre août 2010 et juillet 2014, un questionnaire SF36 + 15 items spécifiques aux symptômes de PKRAD avec notamment la distension abdominale et les troubles du sommeil était réalisé. Le SF36 est un questionnaire généraliste validé évaluant la santé physique et mentale d'un individu. Il catégorisait 8 dimensions de la santé (activités physiques, activités sociales, résistance morale, physique et émotionnelle pour accomplir les tâches quotidiennes, douleur physique, santé mentale générale, vitalité, perception de l'état de santé en général). L'évaluation se faisait à 1 et 3 et 6 et 12 mois après EAR. Leurs résultats montraient que même à 1 mois après EAR, la qualité de vie s'améliorait de manière significative. Concernant le VRT, la réduction était de 26% à 3 mois et de 38% à 6 mois. A l'examen physique, la palpation rugueuse et élastique du rein devenait lisse et spongieuse, suggérant une baisse du volume des kystes. Le péristaltisme abdominal devenait plus fluide avec une utilisation moindre de laxatifs. L'hématurie macroscopique disparaissait

chez les 11 patients concernés. Ces derniers décrivent cependant plusieurs limites. L'EAR était plus effective chez les patients de plus de 60 ans ou ceux atteints d'artériosclérose. En effet, l'élasticité artérielle des patients plus jeunes conduisait à un risque plus élevé de recanalisation. Les auteurs conseillaient d'insérer les coils le plus distal possible dans les petites branches artérielles.

La survenue d'évènements néoplasiques est une cause majeure de morbi-mortalité dans la population des patients transplantés. Les facteurs de risque sont multiples : durée de dialyse, immunosuppression, infections virales, modulés par les risques traditionnels (exposition solaire, tabac, âge). En 2013, Piselli (39) étudie le risque de cancer de novo après transplantation. Sur une cohorte de 7217 patients transplantés rénaux entre 1997 et 2007, le risque cumulatif pour tout cancer était de 4,8% et 9,9% à 5 et 10 ans respectivement avec un risque global 1,7 fois plus élevé que la population générale. Le cancer du rein était, dans cette cohorte la 3^{ème} tumeur solide la plus fréquente observée (taux d'incidence standardisé de 4,9). Wisgerhof et al. (40) reportaient une mortalité plus importante pour les mêmes stades et grades de malignité des patients transplantés par rapport à ceux de la population générale. La majorité des cancers rénaux chez le transplanté survenaient sur rein natif (90%), alors que 10% survenaient sur le greffon (41). En 2012, Ploussard et Al (42) suivent une cohorte de 2396 transplantés rénaux. 12 patients ont développé une lésion maligne sur le greffon, avec un délai de survenue moyen de 13 ans après chirurgie. Dans la population générale, le risque de cancer du rein en Europe est, pour l'homme de 5-20 pour 100 000 habitants, pour la femme, de 2-11 pour 100 000 habitants (43). L'avantage évident de la néphrectomie, serait de s'affranchir de ce risque. Dans la littérature, peu d'études ont mesuré le risque oncologique chez les patients PKRAD. Le rôle de cette maladie, comme facteur de risque bien défini de néoplasie rénale n'a pas clairement été établi. Le diagnostic de lésions suspectes est encore moins aisé ; l'architecture rénale étant totalement remaniée et les symptômes totalement aspécifiques. Plusieurs études sur pièces de néphrectomies rapportent une incidence plus élevée de cancer du rein chez les patients PKRAD transplantés rénaux (44)(45). Néanmoins, plusieurs facteurs confondants existent. En effet, l'insuffisance rénale terminale, lorsqu'elle est plus étroitement associée à l'apparition de kystes rénaux acquis, est un facteur de risque reconnu de survenue de cancer du rein (46)(47). En 2014, Wetmore et al. (48) comparent sur une cohorte de 100 000 patients greffés, l'incidence de survenue de cancers rénaux chez les patients PKRAD versus patients insuffisants rénaux non PKRAD. Après ajustement, les patients PKRAD avaient 16% moins de risque de développer un cancer en général. La différence était majeure pour le cancer rénal avec 49 cancers rénaux sur 101 660 patients PKRAD versus 610 cancers rénaux sur 107

339 patients non PKRAD. Ceci irait dans le sens d'une étude récente de 2011 qui montrait que la mutation PKD1 était un facteur protecteur ($p < 0.0002$) contre le cancer colo rectal. Ces éléments sont à nuancer et peuvent s'expliquer par la grande prévalence de patients PKRAD néphrectomisés. En effet, 20 à 30 % des patients PKRAD auront au moins une néphrectomie dans leur vie (49,50). En France, la haute autorité de santé, dans son rapport de novembre 2007, recommande la réalisation d'une échographie des reins natifs une fois par an afin de diagnostiquer précocement une tumeur rénale.

On ne retrouve pas dans la littérature de données concernant le risque néoplasique rénal chez les patients embolisés, même s'il serait aisé de penser que l'occlusion artérielle serait un frein au développement de processus tumoraux. Ce mécanisme est déjà utilisé pour le carcinome hépatocellulaire, avec la réalisation d'une chimio-embolisation (association d'une embolisation artérielle et d'une injection intra-artérielle d'agent anticancéreux à l'aide d'un vecteur) pour les carcinomes hépatocellulaires de stade intermédiaire B de la classification de Barcelone (51).

L'objectif principal de notre étude était atteint pour 13 des 15 patients suivis soit 86% des patients. Cornelis en 2010 retrouve une réduction moyenne de volume du rein embolisé de $42\% \pm 18\%$ à 3 mois et $54\% \pm 17\%$ à 6 mois ($p = 0.001$) sur 25 patients (6) avec un risque d'échec pour les reins de taille supérieure à 5000 cm^3 . Dans notre étude, nous constatons un cas d'échec. Il s'agissait d'un rein de très grande taille (7310 cm^3) avec à 3 et 6 mois une diminution de 5,2 et 7,6%. L'hypothèse, au-delà de l'argument évident de taille, pouvait se résumer à la mauvaise évaluation, ou à la présence de branches accessoires non retrouvées initialement à l'artériographie. Ces chiffres laissent à penser que les résultats de notre étude sont liés au faible nombre de patients, au caractère rétrospectif et à l'absence d'imagerie injectée de contrôle en cas d'échec. En effet, certains auteurs réalisaient systématiquement une nouvelle imagerie en cas d'échec, voire une nouvelle embolisation. Notre étude confirme les résultats rapportés sur d'autres cohortes.

Dans notre série, le risque d'allo-immunisation HLA est faible. Chez ces patients en attente de transplantation, aucune transfusion n'a été nécessaire alors qu'il n'est pas rare de transfuser lors d'une néphrectomie. Cet effet survient lorsque la néphrectomie est faite avant la transplantation et non dans le même temps (52). Le rôle de la transfusion de concentrés globulaires dans le développement d'anticorps anti-HLA et son implication dans l'accessibilité aux greffons ont bien été étudiés (53). En 1980, Opelz et al. (54) rapportent 28% d'incidence d'anticorps anti-HLA chez les patients ayant bénéficié de transfusions avant la transplantation. Dans les années 1990, la transfusion de produits déleucocytés et l'introduction de l'érythropoïétine ont permis la baisse de cette incidence (55,56). Néanmoins, la présence de

leucocytes résiduels dans les concentrés globulaires expose toujours au risque d'allo-immunisation HLA. L'hyper immunisation est responsable d'un allongement de la durée d'attente, de difficultés particulières de choix d'un donneur compatible et expose à un risque de rejet du greffon plus élevé (57,58). Selon l'agence de biomédecine, en 2015, parmi les nouveaux inscrits sur liste d'attente, 13,3% étaient hyper immunisés avec un taux de greffons incompatibles supérieur à 85%. Le taux de malades hyperimmunisés était de 25,3% parmi les malades restant en attente sur liste au 1^{er} janvier 2015.

L'avantage principal de l'EAR était donc l'innocuité de la technique, le faible taux de complications, et aussi le faible risque d'allo-immunisation HLA. De plus, le délai d'attente moyen était de 14,3 mois avec une durée médiane à 15, à partir de l'embolisation. La durée médiane en France était de 18,4 mois pour les inscrits entre 2003 et 2008. Il n'y avait donc pas de retard à la prise en charge. A ce jour, les études se sont concentrées sur deux principaux centres, un en France et un au Japon. Aucun essai randomisé n'a encore été réalisé. L'intérêt serait de comparer l'EAR à la néphrectomie mais aussi à la régression spontanée après le début de la dialyse. Malgré nos résultats encourageants et superposables aux études avec un plus grand effectif, notre étude est limitée par son faible nombre de patients et son caractère rétrospectif.

Conclusion

L'EAR est une procédure simple, mini invasive courte et à faible risque de complications. Pourtant, la néphrectomie sur rein natif en pré greffe reste encore le traitement à visée ergonomique de référence. Les séries actuelles nous montrent avec un recul suffisant, l'innocuité et surtout l'efficacité de cette technique. Sur le plan radiologique, malgré un taux de succès satisfaisant, une réflexion sur les matériaux d'embolisation ainsi qu'une attitude consensuelle permettraient d'approcher un taux de succès technique de 100%. Enfin, même si les arguments sont forts, aucune étude prospective randomisée, en comparaison avec la néphrectomie ipsilatérale et la régression du VRT après initiation de la dialyse n'a été réalisée. Cette étude préliminaire s'inscrit dans le cadre d'un programme hospitalier multicentrique de recherche clinique national, comparant l'embolisation à la chirurgie.

PATIENT	DUREE PROCEDURE (MIN)	EVA J0	EVA J2	EVA SORTIE	EVA J15	DUREE HOSPITALISATION (JOURS)	COMPLICATIONS (CLAVIEN)	HEMATURIE	REHOSPITALISATION
1	65	5	5	0	0	10	1	Non	Non
2	60	6	4	3	3	5	1	Oui	Non
3	98	7	5	0	0	2	0	Non	Non
4	64	4	5	0	0	-	0	Non	J4
5	85	0	8	0	0	-	0	Non	Non
6	-	-	-	0	0	2	0	Non	Non
7	73	6	3	0	0	-	0	Non	Non
8	60	0	0	0	0	2	0	Oui	Non
9	-	-	-	-	-	3	0	Non	Non
10	75	0	2	-	-	2	0	Non	Non
11	57	2	10	-	-	-	0	Non	Non
12	-	03	3	-	-	4	0	Non	Non
13	-	0	-	0	0	13	0	Non	Non
14	-	0	0	0	0	2	1	Non	J7
15	-	-	-	3	3	6	0	Non	Non

Figure 6 : Caractéristiques péri-opératoires

PATIENT	VOLUME REIN EMBOLISE	VOLUME A 3 MOIS (CM³)	REDUCTION A 3 MOIS (%)	VOLUME A 6 MOIS (CM³)	REDUCTION A 6 MOIS (%)	LEVEE DE CONTRE- INDICATION	DATE DE GREFFE	DISTANCE POLE INFERIEUR / LIGNE BI- ILIAQUE A 3 MOIS (MM)	DISTANCE POLE INFERIEUR / LIGNE BI- ILIAQUE 6 MOIS (MM)
1	1563	764	52	599	62	Oui	07/2015	-15	0
2	1991	1378	30,8	1025	48,6	Oui	02/2016	-62	-48
3	1172	847	27,8	690	41,2	Oui	02/2016	-20	-15
4	7310	6930	5,2	6758	7,6	Non	-	-70	-65
5	2600	1999	23,2	1493	42,6	Oui	-	-36,5	-31
6	1402	1129	19,5	1023	27,1	Oui	02/2017	-25	-11
7	1870	898	52	673	64,1	Oui	09/2016	-36	-20
8	2004	1770	11,7	1391	30,6	Oui	08/2017	-50	-36
9	2359	1232	47,8	997	57,8	Oui	-	-17	-16
10	2968	2188	26,3	1778	40,1	Oui	-	-31	-16
11	1102	648	41,2	-	-	Oui	-	-20	-
12	1400	760	45,8	-	-	Oui	-	-30	-
13	2081	1736	16,6	1529	26,6	Oui	-	-70	-70
14	2401	2018	16	-	-	Oui	-	-34	-
15	6036	977	83,9	-	-	Oui	03/2017	-18	-

Figure 7 : caractéristiques volumétriques

1. Torres VE, Harris PC, Pirson Y. Autosomal dominant polycystic kidney disease. *Lancet Lond Engl*. 14 avr 2007;369(9569):1287-301.
2. Grantham JJ. Clinical practice. Autosomal dominant polycystic kidney disease. *N Engl J Med*. 2 oct 2008;359(14):1477-85.
3. Bradshaw SE. Polycystic kidney disease: Renal transplantation in patients with ADPKD-the good, the bad and ugly. *Nat Rev Nephrol*. mai 2011;7(5):244.
4. Grantham JJ. Autosomal Dominant Polycystic Kidney Disease. *Ann Transplant Q Pol Transplant Soc*. 2009;14(4):86-90.
5. Cohen D, Timsit M-O, Chrétien Y, Thiounn N, Vassiliu V, Mamzer M-F, et al. [Place of nephrectomy in patients with autosomal dominant polycystic kidney disease waiting for renal transplantation]. *Progres En Urol J Assoc Francaise Urol Soc Francaise Urol*. nov 2008;18(10):642-9.
6. Cornelis F, Couzi L, Le Bras Y, Hubrecht R, Dodré E, Geneviève M, et al. Embolization of Polycystic Kidneys as an Alternative to Nephrectomy Before Renal Transplantation: A Pilot Study: Kidney Embolization in PKRD Before Graft. *Am J Transplant*. 14 sept 2010;10(10):2363-9.
7. Dinckan A, Kocak H, Tekin A, Turkyilmaz S, Hadimioglu N, Ertug Z, et al. Concurrent unilateral or bilateral native nephrectomy in kidney transplant recipients. *Ann Transplant*. 20 déc 2013;18:697-704.
8. Akoh JA. Current management of autosomal dominant polycystic kidney disease. *World J Nephrol*. 6 sept 2015;4(4):468-79.
9. Ubara Y, Tagami T, Sawa N, Katori H, Yokota M, Takemoto F, et al. Renal contraction therapy for enlarged polycystic kidneys by transcatheter arterial embolization in hemodialysis patients. *Am J Kidney Dis*. mars 2002;39(3):571-9.
10. Wilson PD. Polycystic kidney disease. *N Engl J Med*. 8 janv 2004;350(2):151-64.
11. Bello-Reuss E, Holubec K, Rajaraman S. Angiogenesis in autosomal-dominant polycystic kidney disease. *Kidney Int*. juill 2001;60(1):37-45.
12. Pei Y, Obaji J, Dupuis A, Paterson AD, Magistroni R, Dicks E, et al. Unified criteria for ultrasonographic diagnosis of ADPKD. *J Am Soc Nephrol JASN*. janv 2009;20(1):205-12.
13. Petitpierre F, Cornelis F, Couzi L, Lasserre AS, Tricaud E, Le Bras Y, et al. Embolization of renal arteries before transplantation in patients with polycystic kidney disease: a single institution long-term experience. *Eur Radiol*. nov 2015;25(11):3263-71.
14. Dindo D, Demartines N, Clavien P-A. Classification of surgical complications: a new proposal with evaluation in a cohort of 6336 patients and results of a survey. *Ann Surg*. août 2004;240(2):205-13.

15. Cardella JF, Kundu S, Miller DL, Millward SF, Sacks D, Society of Interventional Radiology. Society of Interventional Radiology clinical practice guidelines. *J Vasc Interv Radiol JVIR*. juill 2009;20(7 Suppl):S189-191.
16. Lalli AF, Peterson N, Bookstein JJ. Roentgen-guided infarctions of kidneys and lungs. A potential therapeutic technic. *Radiology*. août 1969;93(2):434-5.
17. Tillou X, Timsit M-O, Sallusto F, Culty T, Verhoest G, Doerfler A, et al. Prise en charge de la polykystose rénale autosomique dominante avant transplantation rénale. *Prog En Urol*. nov 2016;26(15):993-1000.
18. Uemasu J, Fujihara M, Munemura C, Nakamura E, Kawasaki H. Cyst sclerotherapy with minocycline hydrochloride in patients with autosomal dominant polycystic kidney disease. *Nephrol Dial Transplant Off Publ Eur Dial Transpl Assoc - Eur Ren Assoc*. mai 1996;11(5):843-6.
19. Elzinga LW, Barry JM, Torres VE, Zincke H, Wahner HW, Swan S, et al. Cyst decompression surgery for autosomal dominant polycystic kidney disease. *J Am Soc Nephrol JASN*. janv 1992;2(7):1219-26.
20. Wang HL, Xu CY, Wang HH, Xu W. Emergency Transcatheter Arterial Embolization for Acute Renal Hemorrhage. *Medicine (Baltimore)*. oct 2015;94(42):e1667.
21. Sam K, Gahide G, Soulez G, Giroux M-F, Oliva VL, Perreault P, et al. Percutaneous embolization of iatrogenic arterial kidney injuries: safety, efficacy, and impact on blood pressure and renal function. *J Vasc Interv Radiol JVIR*. nov 2011;22(11):1563-8.
22. Guziński M, Kurcz J, Tupikowski K, Antosz E, Słowik P, Garcarek J. The Role of Transarterial Embolization in the Treatment of Renal Tumors. *Adv Clin Exp Med Off Organ Wroclaw Med Univ*. oct 2015;24(5):837-43.
23. May M, Brookman-Amisshah S, Pflanz S, Roigas J, Hoschke B, Kendel F. Pre-operative renal arterial embolisation does not provide survival benefit in patients with radical nephrectomy for renal cell carcinoma. *Br J Radiol*. août 2009;82(981):724-31.
24. Muller A, Rouvière O. Renal artery embolization-indications, technical approaches and outcomes. *Nat Rev Nephrol*. mai 2015;11(5):288-301.
25. Loffroy R, Guiu B, Cercueil J-P, Krausé D. Endovascular therapeutic embolisation: an overview of occluding agents and their effects on embolised tissues. *Curr Vasc Pharmacol*. avr 2009;7(2):250-63.
26. Su L, Wang D, Han Y, Wang Z, Zheng L, Fan X. Absolute Ethanol Embolization of Infiltrating-diffuse Extracranial Arteriovenous Malformations in the Head and Neck. *Eur J Vasc Endovasc Surg*. 1 juill 2015;50(1):114-21.
27. Vora A, Brodsky R, Nolan J, Ram S, Richter L, Yingling C, et al. Incidence of postembolization syndrome after complete renal angioinfarction: a single-institution experience over four years. *Scand J Urol*. juin 2014;48(3):245-51.

28. Maxwell NJ, Saleem Amer N, Rogers E, Kiely D, Sweeney P, Brady AP. Renal artery embolisation in the palliative treatment of renal carcinoma. *Br J Radiol.* févr 2007;80(950):96-102.
29. Suwabe T, Ubara Y, Mise K, Ueno T, Sumida K, Yamanouchi M, et al. Suitability of Patients with Autosomal Dominant Polycystic Kidney Disease for Renal Transcatheter Arterial Embolization. *J Am Soc Nephrol JASN.* juill 2016;27(7):2177-87.
30. Scalabre A, Patard J-J, Delreux A, Roumiguié M, Gamé X, Bensalah K, et al. Néphrectomie laparoscopique pour reins polykystiques : principes et résultats. *Prog En Urol.* 1 juin 2014;24(7):463-9.
31. Versteeg IB, Casteleijn NF, Gansevoort RT. Transcatheter arterial embolization: an underappreciated alternative to nephrectomy in autosomal dominant polycystic kidney disease? *Nephrol Dial Transplant.* juill 2017;32(7):1075-8.
32. Bendavid Y, Mooloo H, Klein L, Burpee S, Schlachta CM, Poulin EC, et al. Laparoscopic nephrectomy for autosomal dominant polycystic kidney disease. *Surg Endosc.* mai 2004;18(5):751-4.
33. Desai MR, Nandkishore SK, Ganpule A, Thimmegowda M. Pretransplant laparoscopic nephrectomy in adult polycystic kidney disease: a single centre experience. *BJU Int.* janv 2008;101(1):94-7.
34. Fuller TF, Brennan TV, Feng S, Kang S-M, Stock PG, Freise CE. End stage polycystic kidney disease: indications and timing of native nephrectomy relative to kidney transplantation. *J Urol.* déc 2005;174(6):2284-8.
35. Bennett WM, Elzinga L, Golper TA, Barry JM. Reduction of cyst volume for symptomatic management of autosomal dominant polycystic kidney disease. *J Urol.* avr 1987;137(4):620-2.
36. Alam A, Perrone RD. Management of ESRD in patients with autosomal dominant polycystic kidney disease. *Adv Chronic Kidney Dis.* mars 2010;17(2):164-72.
37. Kumar S, Fan SL-S, Raftery MJ, Yaqoob MM. Long term outcome of patients with autosomal dominant polycystic kidney diseases receiving peritoneal dialysis. *Kidney Int.* oct 2008;74(7):946-51.
38. Jung Y, Irazabal MV, Chebib FT, Harris PC, Dean PG, Prieto M, et al. Volume regression of native polycystic kidneys after renal transplantation. *Nephrol Dial Transplant Off Publ Eur Dial Transpl Assoc - Eur Ren Assoc.* janv 2016;31(1):73-9.
39. Piselli P, Serraino D, Segoloni GP, Sandrini S, Piredda GB, Scolari MP, et al. Risk of de novo cancers after transplantation: results from a cohort of 7217 kidney transplant recipients, Italy 1997-2009. *Eur J Cancer Oxf Engl 1990.* janv 2013;49(2):336-44.
40. Wisgerhof HC, van der Geest LGM, de Fijter JW, Haasnoot GW, Claas FHJ, le Cessie S, et al. Incidence of cancer in kidney-transplant recipients: a long-term cohort study in a single center. *Cancer Epidemiol.* avr 2011;35(2):105-11.

41. Tsaour I, Obermüller N, Jonas D, Blaheta R, Juengel E, Scheuermann E-H, et al. De novo renal cell carcinoma of native and graft kidneys in renal transplant recipients. *BJU Int.* juill 2011;108(2):229-34.
42. Ploussard G, Chambade D, Meria P, Gaudez F, Tariel E, Verine J, et al. Biopsy-confirmed de novo renal cell carcinoma (RCC) in renal grafts: a single-centre management experience in a 2396 recipient cohort. *BJU Int.* janv 2012;109(2):195-9.
43. Black RJ, Bray F, Ferlay J, Parkin DM. Cancer incidence and mortality in the European Union: cancer registry data and estimates of national incidence for 1990. *Eur J Cancer Oxf Engl* 1990. juin 1997;33(7):1075-107.
44. Hajj P, Ferlicot S, Massoud W, Awad A, Hammoudi Y, Charpentier B, et al. Prevalence of renal cell carcinoma in patients with autosomal dominant polycystic kidney disease and chronic renal failure. *Urology.* sept 2009;74(3):631-4.
45. Jilg CA, Drendel V, Bacher J, Pisarski P, Neeff H, Drognitz O, et al. Autosomal dominant polycystic kidney disease: prevalence of renal neoplasias in surgical kidney specimens. *Nephron Clin Pract.* 2013;123(1-2):13-21.
46. Hughson MD, Buchwald D, Fox M. Renal neoplasia and acquired cystic kidney disease in patients receiving long-term dialysis. *Arch Pathol Lab Med.* juill 1986;110(7):592-601.
47. Denton MD, Magee CC, Ovuworie C, Mauyyedi S, Pascual M, Colvin RB, et al. Prevalence of renal cell carcinoma in patients with ESRD pre-transplantation: a pathologic analysis. *Kidney Int.* juin 2002;61(6):2201-9.
48. Wetmore JB, Calvet JP, Yu ASL, Lynch CF, Wang CJ, Kasiske BL, et al. Polycystic kidney disease and cancer after renal transplantation. *J Am Soc Nephrol JASN.* oct 2014;25(10):2335-41.
49. Sulikowski T, Tejchman K, Zietek Z, Rózański J, Domański L, Kamiński M, et al. Experience with autosomal dominant polycystic kidney disease in patients before and after renal transplantation: a 7-year observation. *Transplant Proc.* févr 2009;41(1):177-80.
50. Patel P, Horsfield C, Compton F, Taylor J, Koffman G, Olsburgh J. Native nephrectomy in transplant patients with autosomal dominant polycystic kidney disease. *Ann R Coll Surg Engl.* juill 2011;93(5):391-5.
51. Nordenstedt H, White DL, El-Serag HB. The changing pattern of epidemiology in hepatocellular carcinoma. *Dig Liver Dis Off J Ital Soc Gastroenterol Ital Assoc Study Liver.* juill 2010;42 Suppl 3:S206-214.
52. Nunes P, Mota A, Alves R, Figueiredo A, Parada B, Macário F, et al. Simultaneous renal transplantation and native nephrectomy in patients with autosomal-dominant polycystic kidney disease. *Transplant Proc.* oct 2007;39(8):2483-5.

53. Leffell MS, Kim D, Vega RM, Zachary AA, Petersen J, Hart JM, et al. Red blood cell transfusions and the risk of allosensitization in patients awaiting primary kidney transplantation. *Transplantation*. 15 mars 2014;97(5):525-33.
54. Opelz G, Terasaki PI. Dominant effect of transfusions on kidney graft survival. *Transplantation*. févr 1980;29(2):153-8.
55. Vella JP, O'Neill D, Atkins N, Donohoe JF, Walshe JJ. Sensitization to human leukocyte antigen before and after the introduction of erythropoietin. *Nephrol Dial Transplant Off Publ Eur Dial Transpl Assoc - Eur Ren Assoc*. août 1998;13(8):2027-32.
56. Grimm PC, Sinai-Trieman L, Sekiya NM, Robertson LS, Robinson BJ, Fine RN, et al. Effects of recombinant human erythropoietin on HLA sensitization and cell mediated immunity. *Kidney Int*. juill 1990;38(1):12-8.
57. Scornik JC, Meier-Kriesche H-U. Blood transfusions in organ transplant patients: mechanisms of sensitization and implications for prevention. *Am J Transplant Off J Am Soc Transplant Am Soc Transpl Surg*. sept 2011;11(9):1785-91.
58. Macdougall IC, Obrador GT. How important is transfusion avoidance in 2013? *Nephrol Dial Transplant Off Publ Eur Dial Transpl Assoc - Eur Ren Assoc*. mai 2013;28(5):1092-9.

Nom de l'auteur : **SALJOGHI ROMAIN**

Titre de thèse : **Embolisation artérielle des reins polykystiques en alternative à la néphrectomie ergonomique en pré greffe rénale. Étude monocentrique rétrospective sur 15 cas**

Thèse, Médecine, Amiens, 2017, n°134

Mots clés : polykystose rénale autosomique dominante ; embolisation de l'artère rénale ; dialyse ; transplantation rénale ;

Résumé :

Introduction Le but de cette étude était d'évaluer rétrospectivement la décroissance du volume rénal total après embolisation de l'artère rénale (EAR) dans une cohorte de patients atteints de polykystose rénale autosomique dominante en contre-indication temporaire de greffe pour des raisons ergonomiques.

Matériel et méthode Entre novembre 2014 et mars 2017, 15 patients (11 hommes, 4 femmes) ont bénéficié d'une EAR dans un contexte de préparation à la greffe. Tous les patients étaient atteints de polykystose autosomique dominante (PKRAD) en insuffisance rénale sévère ou terminale.

Résultats Le volume rénal total (VRT) moyen initial était de $2550,6 \text{ cm}^3 \pm 1771$ ($1102 \text{ cm}^3 - 7310 \text{ cm}^3$). Le VRT moyen à 3 mois était de $1684 \text{ cm}^3 \pm 1539$ ($648 \text{ cm}^3 - 6930 \text{ cm}^3$) avec une réduction moyenne de 33% du volume (5,2 % - 83,9 %) (IC95% 0.229 – 0.436) ($p < 0,01$), et de 1632 ± 1743 ($599 \text{ cm}^3 - 6758 \text{ cm}^3$) à 6 mois avec une réduction moyenne de 40,7% (7,6 % - 64,1 %) (IC95% 0.306-0.508) ($p < 0,01$). Sur 15 patients, 13 (86,6%) ont vu leur contre-indication ergonomique levée, et 7 (46,6%) ont été greffés sans difficultés à ce jour. Un échec résultait d'un volume initial très élevé (7310 cm^3) et nécessitait une néphrectomie secondaire. Aucun syndrome post embolisation n'a été relevé, 2 complications mineures sont survenues (13%) avec une reprise difficile du transit et un cas d'hématurie.

Conclusion L'EAR est une procédure mini invasive qui doit avoir sa place dans la stratégie ergonomique pré-transplantation chez les sujets atteints de PKRAD, avec un faible taux de complications et une efficacité élevée. Les indications de la néphrectomie pré greffe doivent donc être reconsidérées en raison d'un risque post opératoire important. Nos résultats confirment ceux retrouvés dans les plus grandes cohortes. Néanmoins ils nécessitent d'être confirmés par une étude prospective randomisée de grande ampleur.