



HAL
open science

Traitement des lésions carieuses profondes sur dent temporaire : coiffage pulpaire indirect ?

Yousra Berrehal

► **To cite this version:**

Yousra Berrehal. Traitement des lésions carieuses profondes sur dent temporaire : coiffage pulpaire indirect ?. Sciences du Vivant [q-bio]. 2018. dumas-01946117

HAL Id: dumas-01946117

<https://dumas.ccsd.cnrs.fr/dumas-01946117>

Submitted on 5 Dec 2018

HAL is a multi-disciplinary open access archive for the deposit and dissemination of scientific research documents, whether they are published or not. The documents may come from teaching and research institutions in France or abroad, or from public or private research centers.

L'archive ouverte pluridisciplinaire **HAL**, est destinée au dépôt et à la diffusion de documents scientifiques de niveau recherche, publiés ou non, émanant des établissements d'enseignement et de recherche français ou étrangers, des laboratoires publics ou privés.



Distributed under a Creative Commons Attribution - NonCommercial - NoDerivatives 4.0 International License



UNIVERSITÉ
PARIS
DESCARTES

MEMBRE DE

U-S-PC
Université Sorbonne
Paris Cité

AVERTISSEMENT

Cette thèse d'exercice est le fruit d'un travail approuvé par le jury de soutenance et réalisé dans le but d'obtenir le diplôme d'État de docteur en chirurgie dentaire. Ce document est mis à disposition de l'ensemble de la communauté universitaire élargie.

Il est soumis à la propriété intellectuelle de l'auteur. Ceci implique une obligation de citation et de référencement lors de l'utilisation de ce document.

D'autre part, toute contrefaçon, plagiat, reproduction illicite encourt toute poursuite pénale.

Code de la Propriété Intellectuelle. Articles L 122.4

Code de la Propriété Intellectuelle. Articles L 335.2 - L 335.10



UNIVERSITÉ
PARIS
DESCARTES

MEMBRE DE

U-S-PC
Université Sorbonne
Paris Cité

UNIVERSITÉ PARIS DESCARTES

FACULTÉ DE CHIRURGIE DENTAIRE

Année 2018

N° 064

THÈSE

POUR LE DIPLÔME D'ÉTAT DE DOCTEUR EN CHIRURGIE DENTAIRE

Présentée et soutenue publiquement le : 26 juin 2018

Par

Yousra BERREHAL

Traitement des lésions carieuses profondes sur dent temporaire : coiffage pulpaire indirect ?

Dirigée par Mme le Docteur Aurélie Marcel

JURY

Madame le Professeur Tiphaine Davit-Béal
Madame le Docteur Arabelle Vanderzwaln
Monsieur le Docteur Jean-Claude Tavernier
Madame le Docteur Aurélie Marcel

Président
Assesseur
Assesseur
Assesseur



Tableau des enseignants de la Faculté

| DÉPARTEMENTS | DISCIPLINES | PROFESSEURS DES UNIVERSITÉS | MAÎTRES DE CONFÉRENCES |
|--|---|--|---|
| 1. DÉVELOPPEMENT, CROISSANCE ET PRÉVENTION | ODONTOLOGIE PÉDIATRIQUE | Mme DAVIT-BÉAL Mme VITAL | M. COURSON Mme DURSUN Mme JEGAT Mme SMAIL-FAUGERON Mme VANDERZWALM |
| | ORTHOPÉDIE DENTO-FACIALE | | Mme BENAHMED M. DUNGLAS Mme KAMOUN-GOLDRAT Mme LE NORCY |
| | PRÉVENTION, ÉPIDÉMIOLOGIE, ÉCONOMIE DE LA SANTÉ ET ODONTOLOGIE LÉGALE | Mme FOLLIGUET | Mme GERMA M. PIRNAY M. TAVERNIER |
| 2. CHIRURGIE ORALE, PARODONTOLOGIE, BIOLOGIE ORALE | PARODONTOLOGIE | Mme COLOMBIER Mme GOSSET | M. BIOSSE DUPLAN M. GUEZ |
| | CHIRURGIE ORALE | M. MAMAN Mme RADOI | Mme EJEIL M. GAULTIER M. HADIDA M. MOREAU M. NGUYEN |
| | BIOLOGIE ORALE | Mme CHAUSSAIN M. GOGLY Mme SÉGUIER Mme POLIARD M. ROCHEFORT (PU associé) | M. ARRETO Mme BARDET (MCF) Mme CHARDIN Mme CHERIFI (MCU associée) M. FERRE M. LE MAY |
| 3. RÉHABILITATION ORALE | DENTISTERIE RESTAURATRICE ENDODONTIE | Mme BOUKPESSI Mme CHEMLA | Mme BERÈS (MCU associée) Mme BESNAULT M. BONTE Mme COLLIGNON (MCU associée) M. DECUP Mme GAUCHER |
| | PROTHÈSES | M. POSTAIRE | M. CHEYLAN M. DAAS M. DOT M. EID Mme FOUILLOUX-PATEY Mme GORIN M. RENAULT M. RIGNON-BRET M. TIRLET M. TRAMBA Mme WULFMAN |
| | FONCTION-DYSFONCTION, IMAGERIE, BIOMATÉRIAUX | | M. ATTAL Mme BENBELAID Mme BENOÎT A LA GUILLAUME (MCF) M. BOUTER M. CHARRIER M. CHERRUAU M. FLEITER Mme FRON CHABOUIS Mme MANGIONE (MCU associée) M. SALMON Mme TILOTTA |
| | PROFESSEURS ÉMÉRITES | M. BÉRENHOLC Mme BRION M. LASFARGUES M. LAUTROU M. LEVY | M. PELLAT M. PIERRISNARD M. SAFFAR Mme WOLIKOW |

Mise à jour le 18 décembre 2017

Remerciements

Madame le Professeur Tiphaine Davit-Béal

Docteur en Chirurgie dentaire

Spécialiste qualifiée en Médecine bucco-dentaire

Ancien Interne des Hôpitaux

Docteur de l'Université Pierre et Marie Curie

Habilitée à Diriger des Recherches

Professeur des Universités, Faculté de Chirurgie dentaire Paris Descartes

Praticien Hospitalier, Assistance Publique-Hôpitaux de Paris

Qui m'a fait l'honneur d'accepter la présidence de ce jury de thèse. Pour votre gentillesse, votre aide et votre pédagogie durant mes années universitaires. Je tiens à vous exprimer tous mes remerciements pour la qualité de vos enseignements à la Faculté comme à l'hôpital durant mon cursus universitaire. Pour m'avoir transmis votre amour de la pédodontie, j'espère ne jamais vous décevoir dans l'exercice de ma profession. Veuillez trouver ici le témoignage de ma plus grande gratitude et de ma profonde admiration.

Madame le Docteur Arabelle Vanderzwalm

Docteur en Chirurgie-dentaire

Docteur de l'Université Paris Descartes

Maître de Conférences des Universités, Faculté de Chirurgie dentaire Paris Descartes

Praticien Hospitalier, Assistance Publique-Hôpitaux de Paris

Qui me fait l'honneur de participer au jury de cette thèse. Pour la qualité de vos enseignements durant mon cursus universitaire. Pour l'intérêt que vous porterez à ce travail. Je vous prie de trouver ici le témoignage de ma sincère gratitude et de mon profond respect.

Monsieur le Docteur Jean-Claude Tavernier

Docteur en Chirurgie dentaire

Docteur de l'Université Paris Descartes

Maître de Conférences des Universités, Faculté de Chirurgie dentaire de Paris

Praticien Hospitalier, Assistance Publique-Hôpitaux de Paris

Chevalier de l'ordre national du mérite

Officier de l'ordre des palmes académiques

Qui me fait l'honneur de participer au jury de cette thèse. Pour votre gentillesse infinie, votre bienveillance et patience en toute circonstance. Pour l'intérêt que vous porterez à ce travail. Je vous prie de trouver ici le témoignage de ma gratitude et mon respect les plus sincères.

Madame le Docteur Aurélie Marcel

Docteur en Chirurgie dentaire

Assistant Hospitalo-Universitaire, Faculté de Chirurgie dentaire Paris Descartes

Qui m'a fait l'honneur d'accepter de diriger cette thèse. Pour m'avoir guidée avec patience et rigueur. Pour votre gentillesse et votre pédagogie à l'hôpital Charles Foix j'ai beaucoup appris à vos côtés, merci infiniment. Veuillez trouver ici le témoignage de mes sincères remerciements et de mon plus grand respect.

Table des matières

| | |
|---|-----------|
| INTRODUCTION | 3 |
| 1 : INFLAMMATION PULPAIRE | 4 |
| 1.1 DESCRIPTION DE L'INFLAMMATION PULPAIRE..... | 4 |
| 1.1.1. <i>La réponse inflammatoire aiguë</i> | 4 |
| 1.1.2. <i>La réponse inflammatoire chronique</i> | 11 |
| 1.2 FACTEURS INFLUENÇANT LA RÉPONSE INFLAMMATOIRE AU NIVEAU DE LA DENT TEMPORAIRE | 12 |
| 1.2.1 <i>La localisation de la lésion carieuse</i> | 12 |
| 1.2.2 <i>Le degré d'atteinte carieuse</i> | 13 |
| 1.2.3 <i>Le stade physiologique de la dent</i> | 14 |
| 1.2.4 <i>Le type de lésion carieuse</i> | 15 |
| 2 : DIAGNOSTICS PULPAIRES | 17 |
| 2.1. DIAGNOSTICS PULPAIRES DE LA DENT TEMPORAIRE EN PRATIQUE | 17 |
| 2.1.1. <i>La pulpe saine</i> | 17 |
| 2.1.2. <i>L'inflammation pulpaire réversible</i> | 18 |
| 2.1.3 <i>L'inflammation pulpaire irréversible</i> | 21 |
| 2.1.4. <i>La nécrose pulpaire</i> | 24 |
| 2.2. DIFFICULTÉS DIAGNOSTICS DE LA DENT TEMPORAIRE | 26 |
| 2.2.1 <i>L'entretien clinique</i> | 27 |
| 2.2.2 <i>L'examen clinique</i> | 28 |
| 2.2.3 <i>Les tests de sensibilités pulpaires</i> | 29 |
| 2.2.4 <i>Les moyens d'exploration de la vascularisation pulpaire</i> | 31 |
| 2.2.5. <i>L'examen radiographique</i> | 32 |
| 3 : THÉRAPEUTIQUES PULPAIRES DE LA DENT TEMPORAIRE | 33 |
| 3.1. LA PULPOTOMIE..... | 33 |
| 3.2. LE COIFFAGE PULPAIRE INDIRECT | 35 |
| 4 : PROTOCOLE D'ÉTUDE | 39 |
| 4.1. TITRE ET JUSTIFICATION DE L'ÉTUDE | 39 |
| 4.1.1 <i>Titre de l'étude</i> | 39 |
| 4.1.2 <i>Justification de l'étude</i> | 39 |
| 4.2. PROBLÉMATIQUE ET IDENTIFICATION DU PHÉNOMÈNE BIOLOGIQUE..... | 39 |
| 4.2.1 <i>Problématique</i> | 39 |

| | |
|--|-----------|
| 4.2.2 <i>Identification du phénomène biologique</i> | 40 |
| 4.3. OBJECTIF, BÉNÉFICES ET RISQUES DE L'ÉTUDE..... | 40 |
| 4.3.1. <i>Objectif</i> | 40 |
| 4.3.2. <i>Bénéfices</i> | 40 |
| 4.3.3 <i>Risque</i> | 40 |
| 4.4. MÉTHODOLOGIE | 41 |
| 4.4.1 <i>Type d'étude</i> | 41 |
| 4.4.2. <i>Schémas d'étude</i> | 41 |
| 4.4.3 <i>Durée et lieu d'étude</i> | 41 |
| 4.4.4. <i>Caractéristiques de la population</i> | 41 |
| 4.4.5. <i>Modalités de recrutement</i> | 43 |
| 4.4.6 <i>Critères d'évaluation</i> | 43 |
| 4.4.7. <i>Résultats attendus</i> | 44 |
| 4.4.8. <i>Analyse des données</i> | 44 |
| 4.5. DESCRIPTION DES TRAITEMENTS..... | 44 |
| 4.5.1. <i>Protocole opératoire de la pulpotomie</i> | 44 |
| 4.5.2. <i>Protocole opératoire de coiffage pulpaire indirect</i> | 44 |
| 4.6. SCHÉMA RÉCAPITULATIF | 46 |
| CONCLUSION | 47 |
| BIBLIOGRAPHIE | 48 |
| TABLE DES FIGURES | 51 |
| TABLE DES TABLEAUX | 52 |

Introduction

En dépit des efforts et des progrès réalisés dans la prévention bucco-dentaire, la carie dentaire reste une pathologie fréquente au niveau des dents temporaires et beaucoup de dents sont encore extraites prématurément pour cause de carie. Cette pathologie est un problème majeur puisque la perte prématurée des dents temporaires a des conséquences non négligeables sur le développement des fonctions oro-faciales et sur la mise en place de la denture adulte.

La carie des dents temporaires chez l'enfant a tendance à progresser rapidement, atteignant bien souvent la pulpe. Bien que les avis divergent concernant le meilleur traitement à réaliser en cas de lésion carieuse profonde, la pulpotomie reste néanmoins le traitement conventionnel actuellement enseigné et pratiqué car c'est celui qui semble être le plus sûr et pour lequel on dispose le plus de recul clinique.

Cependant certaines études affichent des résultats satisfaisants concernant le traitement des lésions carieuses profondes par coiffage pulpaire indirect. Mais aucune étude n'a prouvé une efficacité supérieure ou égale à la pulpotomie. C'est pourquoi, certains praticiens hésitent toujours à appliquer l'un ou l'autre des traitements.¹

L'objectif de cette thèse sera de dresser un état des lieux de la littérature sur cette question. Cette revue est précédée d'un rappel sur la physiopathologie de l'inflammation pulpaire.

Nous aborderons dans un premier temps les mécanismes de l'inflammation pulpaire, puis nous parlerons des diagnostics et thérapeutiques pulpaires de la dent temporaire et enfin nous proposerons un protocole d'étude.

¹ Smaïl-Faugeron et al., « Indirect pulp capping versus pulpotomy for treating deep carious lesions approaching the pulp in primary teeth : a systematic review ».

1 : Inflammation pulpaire

1.1 Description de l'inflammation pulpaire

En cas de lésion carieuse profonde, des phénomènes inflammatoires plus ou moins intenses se mettent en place au sein du tissu pulpaire. Pour comprendre l'origine des divergences concernant les thérapeutiques pulpaires, il est essentiel de connaître la biologie pulpaire et les limites de réparation pulpaire de la dent temporaire. C'est pourquoi nous allons étudier dans cette partie les réactions inflammatoires pulpaires occasionnées par la carie.

Compte tenu du manque d'études histologiques et moléculaires approfondies sur l'inflammation pulpaire de la dent temporaire et le fait que cette dernière présente une physiologie semblable à la dent permanente², on peut considérer que les mécanismes de l'inflammation pulpaire de la dent temporaire sont similaires à ceux de la dent permanente. Toutefois, l'inflammation du tissu pulpaire temporaire présente des spécificités que nous aborderons aussitôt après la description de l'inflammation pulpaire.

D'un point de vue histologique et moléculaire, on distingue deux types d'inflammation : l'inflammation aiguë et l'inflammation chronique, chacune présente des mécanismes sensiblement différents. L'inflammation aiguë utilise des récepteurs pour reconnaître les schémas moléculaires communs aux bactéries et déclencher la phagocytose des micro-organismes³ ; contrairement à l'inflammation chronique qui est à prédominance cellulaire et faiblement exsudative.

1.1.1. La réponse inflammatoire aiguë

1.1.1.1. L'initiation de la réponse inflammatoire

Dès lors que la jonction amérodentinaire est franchie par les bactéries, leurs toxines transitent via les canalicules dentinaires et une réaction inflammatoire débute au niveau pulpaire⁴. Ces agents pathogènes présentent des motifs moléculaires PAMPs (Pathogen-associated molecular pattern). Les récepteurs de reconnaissance de motifs moléculaire ou Pattern recognition receptors (PRR) ont pour ligands les PAMPs. Les PRR les plus représentés sont ceux de la famille des TLR (Toll Like Receptor)⁵.

² Fortier et Demars, *Abrégé de pédodontie*.

³ Hahn et Liewehr, « Innate immune responses of the dental pulp to caries ».

⁴ Piette et Goldberg, *La dent normale et pathologique*.

⁵ Farges et al., « Odontoblasts in the dental pulp immune response ».

Les odontoblastes expriment les gènes des TLRs⁶. De par leur position à l'entrée de la chambre pulpaire, ils agissent comme les initiateurs de la réaction inflammatoire. L'activation des TLRs régule les effecteurs moléculaires de l'immunité innée via la voie de signalisation du facteur NF-KB (nuclear factor-kappa B)⁷.

1.1.1.2. Les modifications tissulaires

a. Changements au niveau dentinaire

- Diminution du nombre d'odontoblastes

Avant même que des changements de type inflammatoire apparaissent au niveau pulpaire, il y a une réduction générale du nombre et de la taille des corps cellulaires des odontoblastes. Les odontoblastes sont normalement des cellules hautes et cylindriques. En regard d'une carie, ils apparaissent altérés et certains disparaissent par nécrose. Ensuite, on constate qu'une ligne hyperchromatique se développe le long de la marge pulpaire de la dentine. La formation de cette ligne marque l'endroit où la rangée d'odontoblastes primaires a succombé en regard de la carie et a été ensuite remplacée par des nouvelles cellules provenant du mésenchyme sous-jacent, richement cellulaire et élaborant la dentine réactionnelle.⁸

- Diminution de la perméabilité dentinaire

Des réactions de défense tentent d'empêcher la pénétration des irritants bactériens : sclérose dentinaire et formation de dentine réactionnelle⁹.

Au niveau de la couche odontoblastique située en regard de la lésion, on observe :

Une sclérose dentinaire à la périphérie de la lésion carieuse. Elle protège la pulpe de la diffusion d'irritants bactériens. Les tubules dentinaires sont obturés partiellement ou complètement par des sels phosphocalciques sous forme d'apatite. La sclérose dentinaire a pour effet de diminuer la perméabilité de la dentine formant ainsi un bouclier vis-à-vis des agresseurs bactériens.

Une formation de dentine réactionnelle en regard de la lésion carieuse. C'est un mécanisme physiologique limitant la diffusion des substances toxiques en direction de la pulpe. Elle diminue la perméabilité de la dentine, principalement en augmentant son épaisseur face aux stimuli irritants.

⁶ Durand et al., « Lipoteichoic acid increases TLR and functional chemokine expression while reducing dentin formation in in vitro differentiated human odontoblasts ».

⁷ Hahn et Liewehr, « Update on the adaptive immune responses of the dental pulp ».

⁸ Piette et Goldberg, *La dent normale et pathologique*.

⁹ Piette et Goldberg.

C'est une réaction tardive et lente (apposition de 3µm par jour) qui de ce fait ne peut supprimer sur le champ la pénétration des irritants.

Cette réaction physiologique des odontoblastes reste insuffisante face à la progression de la carie, les toxines et enzymes bactériennes diffusent malgré tout via les larges tubuli dentinaires. Ainsi une réaction inflammatoire localisée débute au niveau pulpaire. D'où la présence de foyers inflammatoires localisés en regard de la lésion carieuse, le reste de la pulpe reste sain¹⁰.

b. Changements vasculaires

L'inflammation pulpaire va se caractériser tout d'abord par une vasodilatation et une augmentation de la perméabilité vasculaire qui va permettre le recrutement des cellules immunitaires par diapédèse. La vasodilatation va induire une augmentation du flux sanguin et du volume vasculaire au sein de la pulpe. La pulpe étant localisée dans une cavité non extensible, la moindre variation de volume va immédiatement créer une augmentation de la pression intra-tissulaire qui sera à l'origine :

- d'une réabsorption des fluides dans les capillaires ou dans les vaisseaux lymphatiques
- d'un flux continu de fluide en passant par la dentine exposée en direction centripète qui, par phénomène de filtrage a tendance à repousser vers l'extérieur les agents pathogènes qui migrent par phénomène de diffusion de l'extérieur vers l'intérieur¹¹.

La réaction vasculaire peut être réversible et sa variabilité va plus dépendre de la sévérité de l'agression que de son type : pour une faible agression, les veinules deviennent plus perméables pour permettre le passage de fluides et de produits sanguins, tandis que pour une agression sévère, ce sont les capillaires, veinules et artérioles qui subissent ce changement¹².

La surpression tissulaire s'accompagne d'une augmentation de la perméabilité capillaire et d'une fuite de fluide interstitiel et de macromolécules. L'élimination de cet œdème joue un rôle dans la réparation des tissus, elle est assurée par les vaisseaux lymphatiques. Lorsque le système de drainage est dépassé, l'œdème persistant et la libération en parallèle de neuropeptides vont contribuer à la douleur et à la formation de micro abcès locaux qui initie le processus de nécrose graduelle. D'abord localisé à une zone sous-jacente à l'agression, et avec la persistance de l'infection, le processus inflammatoire va s'étendre à l'ensemble de la pulpe camérale puis radiculaire aboutissant à la nécrose tissulaire¹³.

¹⁰ Piette et Goldberg.

¹¹ Simon et al., « Understanding pulp biology for routine clinical practice ».

¹² Trowbridge et Emling, *Inflammation : a review of the process*.

¹³ Heyeraas, Sveen, et Mjör, « Pulp-dentin biology in restorative dentistry. Part 3, Pulpal inflammation and its sequelae ».

c. Changements au niveau des cellules immunitaires

Les cellules immunitaires présentes dans une pulpe saine non inflammée ne contiennent que des cellules dendritiques immatures, des macrophages et des lymphocytes T et constituent 8 % de la population totale des cellules pulpaire. Le reste étant principalement des odontoblastes, des fibroblastes et des cellules mésenchymateuses¹⁴.

Des données expérimentales ont montré qu'une pulpe saine contient une variété de cellules immunitaires : polymorphonucleaires, macrophages, lymphocytes CD3+, lymphocytes B, mastocytes. Ces cellules et les anticorps spécifiques aux bactéries sont les initiateurs et médiateurs de la réponse immunitaire induisant des réactions inflammatoires contre les antigènes et participent à la régulation de la physiologie pulpaire¹⁵.

Lors d'un processus inflammatoire d'origine infectieuse, 2 systèmes immunitaires se mettent en place : l'immunité innée et l'immunité acquise.

- L'immunité innée

Les cellules de l'immunité innée pulpaire sont celles retrouvées dans la plupart des tissus : les neutrophiles, les phagocytes (monocytes et macrophages), les Natural Killer(NK), les lymphocytes T (LT) et les cellules dendritiques¹⁶.

Les phagocytes incluent majoritairement les neutrophiles et monocytes. Les neutrophiles et les macrophages sont issus respectivement des leucocytes et monocytes du flux sanguin. Ils prennent le nom de neutrophiles et de macrophages une fois dans les tissus.

La phagocytose est à l'origine de la production de radicaux libres dérivés de l'oxygène.

Le rôle principal des neutrophiles est d'éliminer les agents infectieux de manière non spécifique. La production de radicaux libres et la libération d'enzymes lysosomales vont être délétères pour les tissus environnants. Après phagocytose de l'agent pathogène, les neutrophiles meurent par apoptose et sont à leur tour éliminés par les macrophages par phagocytose.

Les macrophages sont des cellules mobiles à longue durée de vie. Ils sont activés par des médiateurs tels que l'interféron gamma (IFN-gamma), le GM-CSF (Granulocyte Macrophage Colony Stimulating Factor), l'interleukine 2 (IL-2) et le Tumor Necrosis factor (TNF). Une fois activé, le macrophage produit : des enzymes, des cytokines (IL-1 et TNF), des facteurs de croissance pour les fibroblastes et les vaisseaux sanguins, des radicaux libres dérivés de l'oxygène, des prostaglandines, des leucotriènes¹⁷.

¹⁴ Jontell et al., « Immune defense mechanisms of the dental pulp ».

¹⁵ Trowbridge, « Immunological aspects of chronic inflammation and repair ».

¹⁶ Hahn et Liewehr, « Innate immune responses of the dental pulp to caries ».

¹⁷ Trowbridge et Emling, *Inflammation : a review of the process*.

Les cellules NK sont des cellules capables d'éliminer directement les cellules infectées par lyse cellulaire. Elles sont attirées sur le site inflammatoire par les mêmes chimiokines que pour les cellules dendritiques, ces deux types cellulaires coopèrent par une activation réciproque et une production augmentée de cytokines¹⁸. Les cellules NK activées favorisent la maturation des cellules dendritiques et la production de cytokines qui entraînent la prolifération des cellules NK, la production d'IFN-gamma et leur cytotoxicité. L'IFN-gamma est connu pour activer les macrophages. Il semble que les cellules NK et les cytokines induites par le *S. mutans* au stade précoce de la carie orientent la réponse immunitaire vers une activité de phagocytose intense¹⁹.

Dans une pulpe saine les LT du Cluster of Differentiation 8+ (CD8+) sont majoritairement présents par rapport au LT CD4+. Le ratio CD4+/CD8+ augmente significativement au cours du processus inflammatoire en comparaison avec la pulpe saine²⁰.

Les cellules immunitaires vont être à l'origine de dégâts tissulaires pulpaire collatéraux en plus de leur activité antimicrobienne. En effet, les dommages tissulaires pulpaire vont être causés par :

- Le relargage de métalloprotéases matricielles
- La libération des ROS (Reactive Oxygen Species) et autres enzymes
- Les effets directs des enzymes bactériennes

L'action de ces enzymes induit des micro-abcès, qui, de par son extension, entrainera une nécrose pulpaire.

- Immunité acquise

Le système immunitaire développe également une stratégie cellulaire élaborée pour éliminer l'agent pathogène de manière spécifique. La réponse immunitaire innée est en lien avec la réponse immunitaire acquise dès le stade de la reconnaissance des pathogènes par les cellules accessoires²¹. Ces cellules sont appelées cellules présentatrices de l'antigène (CPA) car elles présentent l'antigène aux LT helper (LTh). Les CPA incluent les monocytes, les macrophages et les cellules dendritiques. Cette fonction de présentation de l'antigène est assurée par les molécules du complexe majeur d'histocompatibilité (CMH).

Les cellules filles des lymphoblastes vont former 2 populations : les cellules effectrices et les cellules mémoires.

¹⁸ Male et al., *Immunologie*.

¹⁹ Hahn et Liewehr, « Innate immune responses of the dental pulp to caries ».

²⁰ Simon et al., « Understanding pulp biology for routine clinical practice ».

²¹ Farges et al., « Odontoblasts in the dental pulp immune response ».

Concernant les cellules effectrices, lorsque les récepteurs du LB ou du LT reconnaissent l'Ag auquel la cellule est pré-engagée :

- La reconnaissance de l'Ag stimule le lymphocyte
- Le lymphocyte subit une transformation blastique et se divise
- Les cellules dérivées du LT ou LB stimulées deviennent effectrices

Concernant les cellules mémoires, la prochaine exposition à l'Ag pourra induire une réaction plus grande. Ceci concerne les LB et les LT. Ces cellules quittent le nœud lymphatique et entrent dans la circulation avec les autres lymphocytes circulants. De façon périodique, elles quittent la circulation en entrant dans les tissus comme des cellules de surveillance immunologique puis retournent dans la circulation²².

Que ce soit dans la pulpe enflammée de façon « réversible ou irréversible », des lymphocytes B et T ont été identifiés. Les LT représentent 90 % de l'infiltrat lymphocytaire par rapport aux LB au stade de pulpite réversible. Le ratio CD4+/CD8+ est à 0,56. Les LT CD8+ inhiberaient le processus inflammatoire. Plusieurs auteurs ont constaté une prédominance des LB par rapport aux LT dans les pulpes à inflammation irréversible²³.

Il semble que les LT augmentent dès les premiers stades de la carie dentinaire tandis que les plasmocytes augmentent seulement dans les pulpes réagissant à une lésion carieuse profonde. Si les LB et les plasmocytes apparaissent plus tardivement que les LT au site de la lésion carieuse, alors le LT doit jouer un rôle central dans l'initiation de la réponse spécifique pulpaire. Les signaux du LT doivent probablement permettre l'activation d'autres cellules effectrices telles que les LB²⁴.

La prédominance des LT4+ par rapport aux LT8+ (ratio de 1,14) dans les pulpites irréversibles confirme le rôle des lymphocytes TCD4+ dans la régulation des LB²⁵.

Concernant la dent temporaire, d'autres auteurs affirment qu'il n'y a pas d'augmentation des pourcentages de lymphocytes T, B et CD4+ dans une pulpe inflammée comparée à une pulpe saine. Cependant, le nombre de lymphocytes CD8+ et macrophages diminue avec la progression de l'inflammation. Bien que le ratio CD4+/CD8+ augmente avec la sévérité de l'inflammation pulpaire, le ratio B/T reste stable²⁶.

²² Male et al., *Immunologie*.

²³ Hahn, Falkler, et Siegel, « A study of T and B cells in pulpal pathosis »; Jontell et al., « Immune defense mechanisms of the dental pulp ».

²⁴ Jontell et al., « Immune defense mechanisms of the dental pulp ».

²⁵ Hahn, Falkler, et Siegel, « A study of T and B cells in pulpal pathosis ».

²⁶ Durutürk, Sarı, et Şengül, « Immunocompetent cell level as a diagnostic reference for pulpal pathosis of primary teeth ».

En résumé, dans le cas du modèle de la lésion carieuse, le nombre de neutrophiles, macrophages et de lymphocytes B et T augmente proportionnellement à la profondeur de la carie²⁷. Cette augmentation devient significative lorsque la lésion carieuse est à 1,5mm de la pulpe. L'immunité adaptative interviendrait dans le cas de pulpite aiguë irréversible lorsque la lésion est distante de 2mm de la pulpe²⁸.

De plus il a été mis en évidence qu'en cas de pulpite irréversible, le nombre de cellules LB et LTCD4+ augmente significativement²⁹. Toutefois peu d'études ont été réalisées à ce sujet.

1.1.1.3. Les modifications moléculaires

- Augmentation de bradykinine

L'exsudat plasmatique s'accompagne de la libération de médiateurs chimiques : le système des kinines. Ce système va permettre la libération de la bradykinine qui sera responsable de :

- La dilatation des vaisseaux sanguins
- L'augmentation de leur perméabilité vasculaire
- Du processus douloureux³⁰

- Augmentation des défensines

Les défensines sont des peptides impliqués dans la rupture de l'intégrité de la membrane des micro-organismes. In vitro, l'expression de la Beta-Defensine 2 (BD-2) est augmentée lorsque l'odontoblaste est stimulé par le LPS³¹.

- Augmentation du taux de Wnta

Le taux de Wnt5a est multiplié par 8 dans les cellules pulpaires après stimulation par TNF- α . Wnt5a induit l'expression des cytokines, particulièrement celle de IL-8³².

- Augmentation des cytokines proinflammatoires IL-1 et IL-8

²⁷ McLachlan et al., « S100 and cytokine expression in caries »; Jontell et al., « Immune defense mechanisms of the dental pulp ».

²⁸ McLachlan et al., « S100 and cytokine expression in caries ».

²⁹ Hahn et Liewehr, « Update on the adaptive immune responses of the dental pulp ».

³⁰ Trowbridge et Emling, *Inflammation : a review of the process*.

³¹ Farges et al., « Odontoblasts in the dental pulp immune response ».

³² Zhao et al., « Wnt5a promotes inflammatory responses via nuclear factor κ B (NF- κ B) and mitogen-activated protein kinase (MAPK) pathways in human dental pulp cells ».

Les cytokines sont des protéines libérées par les cellules du système immunitaire qui agissent comme des médiateurs intercellulaires dans la génération d'une réponse immunitaire. L'odontoblaste est capable de produire des cytokines lorsqu'il est stimulé³³.

D'autres auteurs ont trouvé qu'après une agression pulpaire et détection d'agents microbiologiques ou chimiques potentiellement pathogènes, les fibroblastes de la dent temporaire synthétisent IL-8 et IL-1b³⁴ et d'autres médiateurs (Wnt5a, TNF-a).

L'interleukine 8 (IL-8) est une chimiokine pro-inflammatoire synthétisée par plusieurs types cellulaires. Son rôle principal est d'assurer le recrutement des polynucléaires neutrophiles sur le site de l'infection par la création d'un gradient chimiotactique. Cette cytokine peut initier et augmenter le processus inflammatoire lors d'une contamination pulpaire³⁵.

L'interleukine 1b (IL-1), forme active et prédominante de IL-1 est également une cytokine pro-inflammatoire sécrétée par les macrophages, monocytes permettant d'augmenter l'adhésion sur les cellules endothéliales et faciliter la transmigration des leucocytes sur le site de l'infection. Elle a un rôle important dans la progression de l'inflammation et la cicatrisation³⁶.

1.1.2. La réponse inflammatoire chronique

La persistance du facteur irritant est la principale cause de l'inflammation chronique. La présence de tissu nécrotique est aussi un facteur irritant. La réaction inflammatoire induite par la lésion carieuse dans la pulpe sous-jacente peut se développer sur plusieurs années. Au départ, les lymphocytes, les macrophages et les plasmocytes infiltrent le tissu sous la lésion carieuse. Ces cellules s'accumulent en réponse à l'influx de composants bactériens antigéniques diffusant vers la pulpe depuis le processus carieux. Lorsque les bactéries approchent la pulpe, les neutrophiles deviennent les cellules inflammatoires prédominantes dans la lésion³⁷.

La réponse inflammatoire chronique consiste essentiellement en :

- La prolifération des éléments vasculaires
- La prolifération des fibroblastes et de la fibrose
- L'augmentation du nombre de mastocytes³⁸

Les lymphocytes T et les macrophages présents dans les pulpes à inflammation chronique sécrètent des cytokines comme IL-1 connues pour être impliquées dans la prolifération des fibroblastes. IL-1beta

³³ Farges et al., « Odontoblasts in the dental pulp immune response ».

³⁴ Ferreira, Brito, et Cavalcanti, « Cytokine production from human primary teeth pulp fibroblasts stimulated by different pulpotomy agents ».

³⁵ Yang et al., « Induction of interleukin-8 gene expression by black-pigmented bacteroides in human pulp fibroblasts and osteoblasts ».

³⁶ Abbas, Lichtman, et Pillai, *Cellular and molecular immunology*.

³⁷ Trowbridge, « Immunological aspects of chronic inflammation and repair ».

³⁸ Trowbridge et Emling, *Inflammation : a review of the process*.

a un rôle dans la fibrose en stimulant la synthèse de collagène de type 1 par les fibroblastes pulpaire. Ce sont les cytokines sécrétées par les lymphocytes T et les macrophages qui permettent la prolifération des fibroblastes, la production de collagène et la néovascularisation. Ainsi tous les éléments de la réparation sont présents dans l'inflammation pulpaire chronique mais la guérison ne peut être complète tant que l'agent causal n'a pas été totalement éliminé³⁹.

1.2 Facteurs influençant la réponse inflammatoire au niveau de la dent temporaire

1.2.1 La localisation de la lésion carieuse

Il semblerait que l'inflammation pulpaire soit plus importante dans les dents à lésions carieuses proximales que celles à lésions carieuses occlusales lorsque la profondeur de la lésion carieuse est supérieure ou égale à la moitié de l'épaisseur dentinaire⁴⁰.

Tableau 1 : Distribution des dents selon leur degré d'inflammation pulpaire et la localisation de la lésion carieuse (proximale/occlusale)

| Inflammatory class | Caries site | |
|--|----------------|----------------|
| | Occlusal n (%) | Proximal n (%) |
| Class I: normal pulp | 3 (6.3) | 1 (3.0) |
| Class II: inflammatory changes limited to the odontoblast layer | 20 (41.7) | 8 (22.8) |
| Class III: inflammatory changes limited to pulp horn at caries site | 18 (37.5) | 13 (37.1) |
| Class IV: inflammatory changes limited to coronal pulp | 6 (12.5) | 13 (37.1) |
| Class V: widespread inflammatory changes extending to radicular pulp | 1 (2.0) | 0 (0.0) |
| Total | 48 | 35 |

Source : Kassa et al, « Histological comparison of pulpal inflammation in primary teeth with occlusal or proximal caries », 2009

Si l'inflammation pulpaire est différente selon qu'il s'agisse d'une carie proximale ou occlusale, il faudra prendre ce critère en compte lors de la prise de décision d'une thérapeutique de conservation pulpaire. Mais actuellement, pas plus d'études que celle-ci ont comparé l'inflammation pulpaire en fonction de la localisation de la lésion carieuse.

³⁹ Trowbridge, « Immunological aspects of chronic inflammation and repair ».

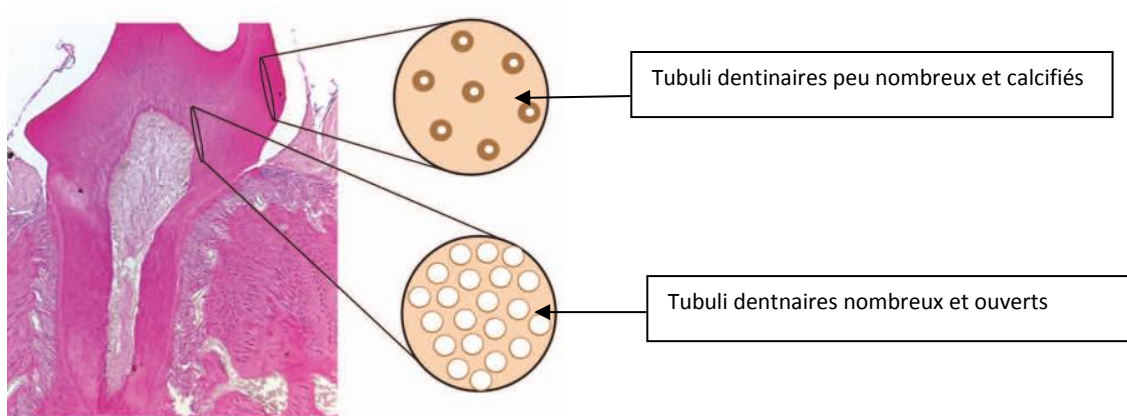
⁴⁰ Kassa et al., « Histological comparison of pulpal inflammation in primary teeth with occlusal or proximal caries ».

Si l'inflammation pulpaire est moindre en cas de lésion carieuse occlusale, les thérapeutiques de conservation de la vitalité pulpaire pourraient montrer de meilleurs résultats sur les dents à lésion carieuse occlusale que les dents à lésion carieuse proximale.

1.2.2 Le degré d'atteinte carieuse

Les tubuli dentinaires ont un diamètre plus important à proximité de la chambre pulpaire qu'en périphérie. La densité des tubuli dentinaires varie avec la profondeur de la dentine.

Figure 1 : Variation de la densité des tubuli dentinaires en fonction de la profondeur de la dentine et de sa proximité de la chambre pulpaire



Source : Simon et al, «Understanding pulp biology for routine clinical practice », 2009

De plus, la dent temporaire présente des caractéristiques morphologiques particulières la rendant plus sensible à la carie et à ses complications.

Notamment :

- sa faible épaisseur des tissus durs (émail et dentine)
- son diamètre des tubuli dentinaires plus important
- ses cornes pulpaires plus longues et plus effilées

Ainsi la pénétration et propagation bactérienne est favorisée⁴¹.

Une dent présentant une lésion carieuse profonde devrait présenter une inflammation pulpaire plus importante qu'une dent à lésion carieuse moins profonde car :

- Le temps d'exposition aux toxines bactériennes est plus long
- La quantité de toxines bactériennes diffusant au sein du tissu pulpaire est plus importante.

⁴¹ Naulin-lfi, *Odontologie pédiatrique clinique*.

La corrélation entre degré d'atteinte carieuse et nature des réactions pulpaires reste un sujet de recherche. Une connaissance précise des mécanismes inflammatoires et réparateurs aux différents stades de progression de la lésion, en particulier pour les caries profondes, permettrait de poser un pronostic pulpaire fiable⁴².

1.2.3 Le stade physiologique de la dent

L'état physiopathologique de résorption des racines est un indicateur d'une modification du potentiel de cicatrisation de la pulpe⁴³.

En effet lors des deux premiers stades (Maturation et Stabilité), la dent temporaire présente :

- un potentiel cellulaire (cellules mésenchymateuses) important,
- tissu conjonctif lâche, richement vascularisé et innervé.
- une dentinogénèse intense
- capacité à réagir face aux stimuli physiologiques
- une physiologie comparable à une dent permanente immature et mature

Sa région centrale est richement vascularisée. Les constituants cellulaires et fibreux sont représentés par les fibroblastes, les histiocytes, cellules endothéliales, cellules mésenchymateuses, les fibres fines et fibres collagènes. Tous ces éléments permettent à la pulpe de remplir ses multiples fonctions (induction, formation, nutrition, protection, défense et réparation).

Sa région périphérique avec la couche odontoblastique, la zone de Weil qui représente l'endroit de mobilisation et de remplacement des odontoblastes, la zone cellulaire riche contenant les fibroblastes et les cellules mésenchymateuses non différenciées.⁴⁴

Ces stades s'étendent aux alentours de 0 à 4-5 ans pour les incisives, et de 1 à 6-7 ans pour les molaires. En revanche, au dernier stade (Rhizalyse), la dent temporaire présente une physiologie comparable à une dent permanente sénescence. Les cellules mésenchymateuses diminuent au profit des cellules clastiques.

Un état inflammatoire s'installe progressivement au niveau de la dent temporaire en phase expulsive. On peut ainsi observer la présence de cellules multinucléées à l'intérieur des structures dentinaires au fur et à mesure que progresse le phénomène de résorption. Il y a conjointement à la résorption, une atteinte de l'attache épithéliale et l'on peut établir une corrélation entre l'inflammation pulpaire et l'atteinte parodontale⁴⁵.

⁴² Lasfargues et Colon, *Odontologie conservatrice et restauratrice. Tome 1, Une approche médicale globale*.

⁴³ Naulin-Ifi, *Odontologie pédiatrique clinique*.

⁴⁴ Fortier et Demars, *Abrégé de pédodontie*.

⁴⁵ Fortier et Demars.

Ce stade s'étend de 4 à 7 ans pour les incisives et de 7 à 11 ans pour les molaires.

1.2.4 Le type de lésion carieuse

En denture temporaire, il est particulièrement important de distinguer les deux formes les plus courantes : la carie active et la carie arrêtée, ce qui a un impact sur leur prise en charge. En effet l'état pulpaire n'est pas le même selon qu'il s'agisse d'une carie active ou arrêtée, la réponse pulpaire face aux thérapeutiques de conservation pulpaire risque d'être également différent.

Une lésion carieuse dite active est évolutive et progresse rapidement vers la pulpe. Elle est peu étendue en surface mais se propage en profondeur. La formation de dentine réactionnelle est minimale⁴⁶. Le métabolisme du biofilm cariogène est intense. La destruction cavitaire de l'émail et de la dentine se produit rapidement. La production continue d'acides fait obstacle aux précipitations. Il en résulte des destructions rapides des odontoblastes sans oblitération sclérotique des canalicules. Les réactions inflammatoires pulpaires seront plus intenses. En l'absence du traitement, des lésions pulpaires apparaissent en permanence et l'inflammation se généralise à toute la pulpe⁴⁷.

Lorsque la lésion est présente depuis longtemps et ne montre aucune progression, elle est considérée comme inactive ou arrêtée. Elle est très étendue en surface mais en général, elle n'atteint pas la pulpe qui réagit par apposition de dentine⁴⁸. Cette évolution lente permet aux réactions de défense de se faire. On observe des réactions d'hyperminéralisation de la dentine péricanaliculaire et des précipitations intracaniculaires sous la forme de cristaux d'hydroxyapatite. Cette réduction de la perméabilité dentinaire a pour effet de limiter la diffusion des agents et antigènes bactériens à l'origine des réactions inflammatoires de la pulpe⁴⁹.

Ceci dit, peu d'études ont analysé l'état pulpaire de la dent temporaire en fonction du type de lésion carieuse.

Les états pulpaires de la dent temporaire ont été fictivement découpés en différents stades progressifs de l'inflammation pouvant se caractériser par des signes cliniques et radiographiques. Ainsi en pratique, chaque dent se verra attribuer un diagnostic correspondant

⁴⁶ De La Dure, « Carie et ses complications chez l'enfant ».

⁴⁷ Lasfargues et Colon, *Odontologie conservatrice et restauratrice. Tome 1, Une approche médicale globale*.

⁴⁸ De La Dure, « Carie et ses complications chez l'enfant ».

⁴⁹ Lasfargues et Colon, *Odontologie conservatrice et restauratrice. Tome 1, Une approche médicale globale*.

à un niveau inflammatoire ou infectieux définis. Et à chaque degré inflammatoire ou infectieux, un traitement différent sera recommandé.

2 : Diagnostics pulpaire

2.1. Diagnostics pulpaire de la dent temporaire en pratique

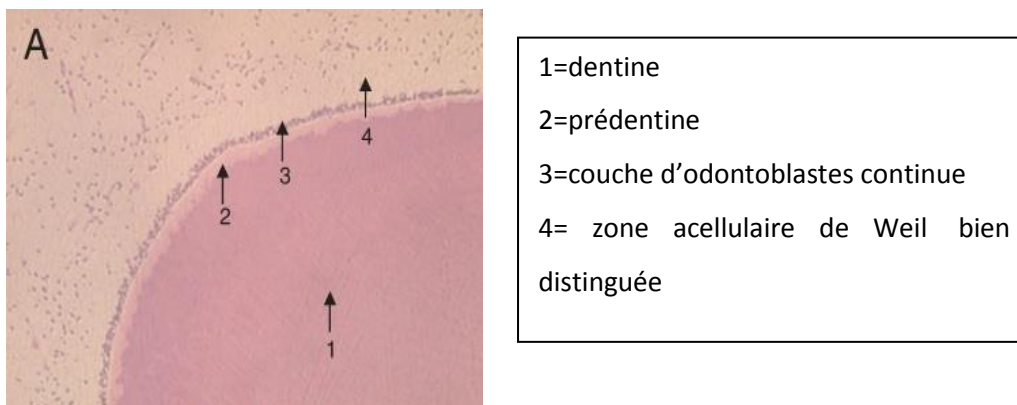Pour les atteintes pulpaire des dents temporaire on parlera plutôt d'inflammation pulpaire et non pas de pulpite qui est un terme plus adapté aux dents permanente car les critères diagnostique sont différent.

2.1.1. La pulpe saine

Se caractérise,

Histologiquement :

Figure 2: Coupe histologique d'une pulpe saine issue d'une dent temporaire.



Source : Kassa et al, « Histological comparison of pulpal inflammation in primary teeth with occlusal or proximal caries », 2009

Cliniquement :

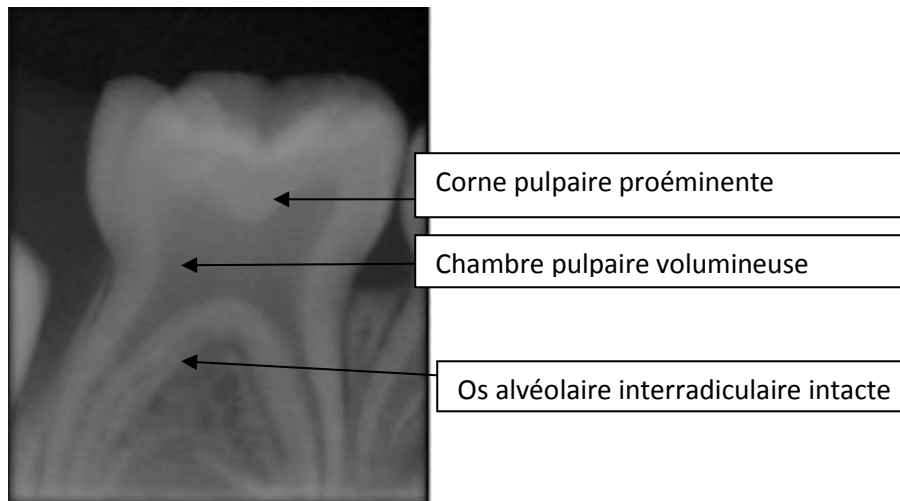
- Dent asymptomatique
- Absence de lésion carieuse, ou lésion carieuse limitée à la couche amélaire
- Absence de signes infectieux parodontaux (abcès, fistule)
- Mobilité physiologique. Cette mobilité peut être augmentée pour les dents aux stades physiologiques de Maturation et de Rhizalyse.

Radiographiquement :

- Lésion carieuse absente ou superficielle, n'ayant pas atteint la couche dentinaire

- Absence de signe d'infectieux (lésions périapicales, atteinte de la furcation)

Figure 3 : Radiographie rétroalvéolaire de 85



Source : Dr Jégat, 2016

2.1.2. L'inflammation pulpaire réversible

C'est une inflammation aigue ou chronique du tissu conjonctif pulpaire causée par des toxines bactériennes ayant pénétré la chambre pulpaire grâce au larges tubuli dentinaires à partir d'une lésion carieuse dentinaire. D'abord limitée à la corne pulpaire en regard de la lésion, puis s'étend progressivement au reste de la pulpe camérale.

Le terme de réversibilité est un critère clinique (si l'hémostase est contrôlée ou non). Bien que certains auteurs aient constaté des différences histologiques entre inflammation réversible et irréversible (prédominance de lymphocytes B par rapport aux lymphocytes T, et de LT4+ par rapport aux LT8+ lors d'une inflammation pulpaire irréversible) peu d'études ont prouvé ces tendances.

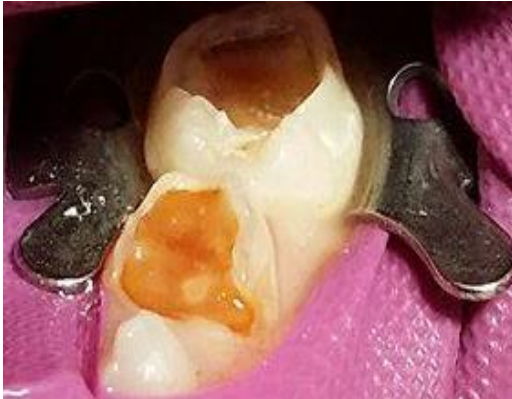Toutefois si l'inflammation est dite réversible, c'est qu'il est à priori toujours possible de retrouver un état pulpaire sain après suppression de la cause et mise en place d'une thérapeutique pulpaire.

Peut se caractériser,

Cliniquement :

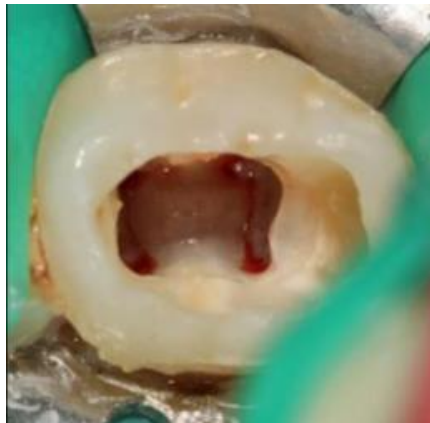- la présence d'une lésion carieuse plus ou moins étendue (ICDASS ≥ 3), sans effraction pulpaire
- absence de signes infectieux parodontaux (abcès, fistule)
- une douleur ou sensibilité dentaire provoquée, cédant aux antalgiques survenant en général après les repas pouvant être liée au tassement alimentaire interproximal ou une stimulation des fibres nerveuses pulpaire (syndrome du septum)
- saignement pulpaire contrôlé après suppression de la pulpe camérale

Figure 4 : Vue clinique de lésions carieuses occlusales étendues et profondes SISTA 1.4 sur 75 et 74.



Source : Auteur, 2017

Figure 5 : Vue clinique péropératoire d'une pulpotomie de 84 durant laquelle l'hémostase physiologique de la pulpe radriculaire a été obtenu.

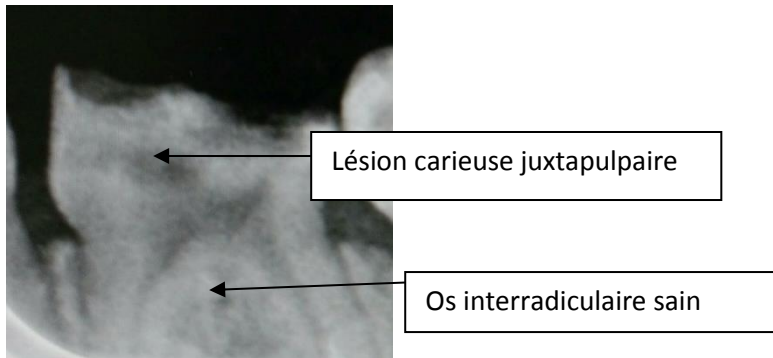


Source : Dr Jégat, 2016

Radiographiquement :

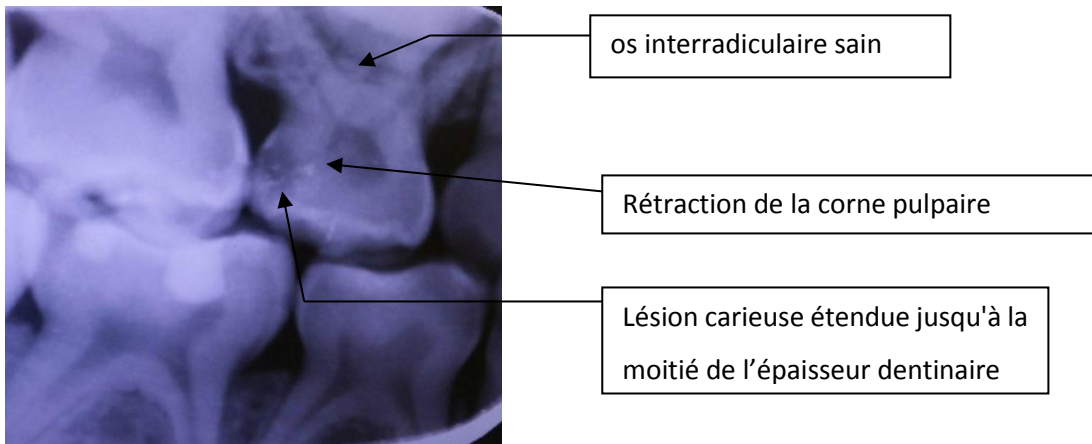
- la présence d'une lésion carieuse étendue à la couche dentinaire
- absence d'élargissement desmodontal de la furcation
- l'absence d'image radioclaire périradiculaire, ou d'atteinte de la furcation
- diminution ou non du volume pulpaire caméral (en rapport avec la synthèse de dentine réactionnelle)

Figure 6 : Radiographie rétroalvéolaire de 74.



Source : Kamowsky, 2018

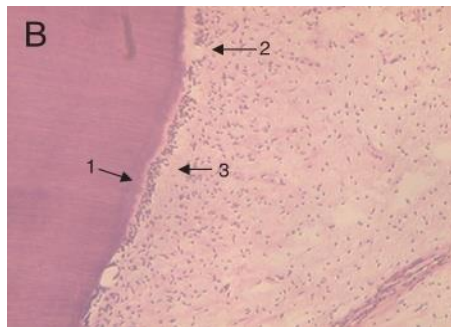
Figure 7 : Radiographie rétrocoronaire des secteurs 5/6



Source : Auteur, 2017

Histologiquement :

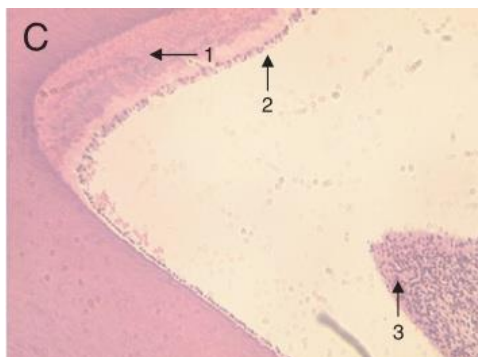
Figure 8 : Coupe histologique d'une pulpe à inflammation limitée à la couche odontoblastique issue d'une dent temporaire.



- 1 : dentine réparatrice
- 2 : couche d'odontoblastes discontinue
- 3 : zone acellulaire perturbée

Source : Kassa et al, « Histological comparison of pulpal inflammation in primary teeth with occlusal or proximal caries », 2009

Figure 9 : Coupe histologique d'une pulpe à inflammation limitée à la corne pulpaire en regard de la lésion carieuse issue d'une dent temporaire.



- 1 : dentine réparatrice
- 2 : couche d'odontoblastes discontinue
- 3 : zone acellulaire indistinguible avec signes de fibrose et infiltration modérée de cellules inflammatoires

Source : Kassa et al, « Histological comparison of pulpal inflammation in primary teeth with occlusal or proximal caries », 2009

2.1.3 L'inflammation pulpaire irréversible

Si l'hémorragie pulpaire est incontrôlable lors de l'ouverture de la pulpotomie, cela signifiera que l'inflammation pulpaire s'est propagée jusque dans la pulpe radiculaire, il s'agira alors d'une inflammation irréversible.

Une inflammation pulpaire irréversible peut se caractériser :

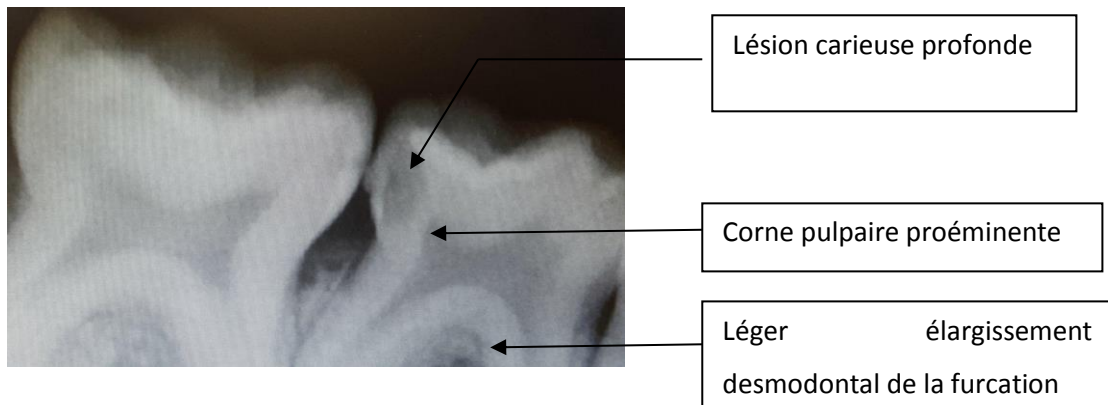
Cliniquement :

- douleur spontanée insomnante fugace cédant aux antalgiques
- présence d'une lésion carieuse profonde (ICDASS >3)
- absence de signes infectieux parodontaux (abcès, fistule)
- saignement pulpaire non contrôlé après suppression de la pulpe camérale

Radiologiquement :

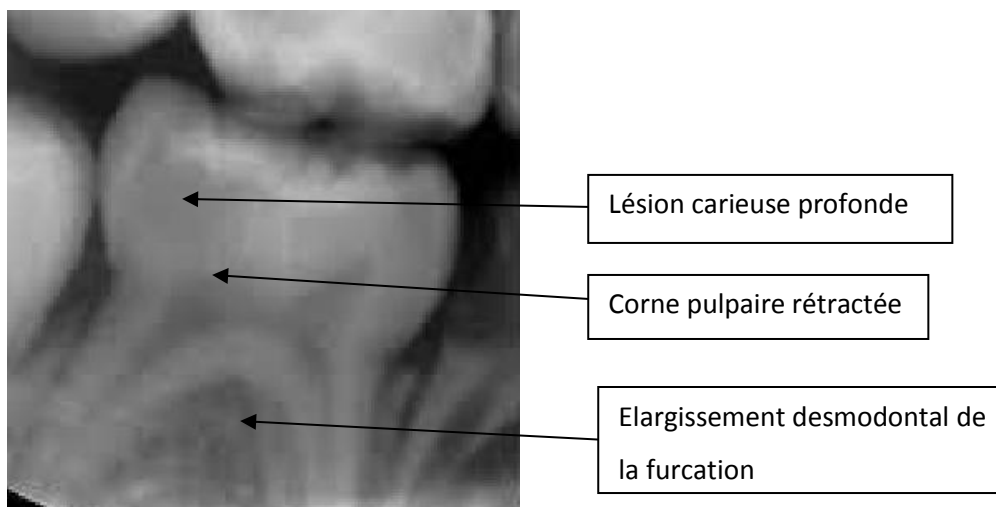
- la présence d'une lésion carieuse profonde (au-delà de la moitié dentinaire)
- avec ou sans image d'élargissement desmodontal de la furcation

Figure 10: Radiographie rétroalvéolaire de 84/85



Source : Dr Vu, 2018

Figure 11 : Radiographie rétroalvéolaire de 85



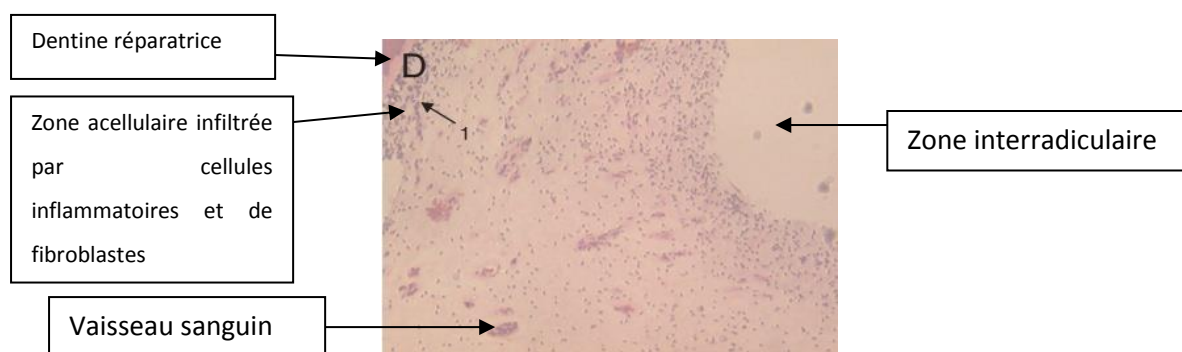
Source : Dr Jégat, 2016

Histologiquement :

Lorsque les bactéries arrivent très proche de la pulpe, les caractéristiques de l'inflammation aiguë deviennent manifestes :

- une congestion active des vaisseaux avec vasodilatation
- augmentation de la perméabilité des vaisseaux sanguins
- une réponse cellulaire, où les polynucléaires exsudent en abondance.
- une prédominance de lymphocytes B par rapport aux lymphocytes T.
- une prédominance de LT4+ par rapport aux LT8+ lors d'une inflammation.

Figure 12 : Coupe histologique d'une dent temporaire présentant une inflammation étendue dans l'ensemble du tissu pulpaire coronaire.



Source : Kassa et al, « Histological comparison of pulpal inflammation in primary teeth with occlusal or proximal caries », 2009

Cependant au fur et à mesure que la zone d'exposition pulpaire s'élargit, permettant un nombre croissant de bactéries d'y pénétrer, les mécanismes de défense risquent d'être débordés.

En réponse à la présence de micro-organismes dans la dentine, diverses cellules inflammatoires se mobilisent et leurs concentrations augmentent au fur et à mesure que la carie progresse en direction de la pulpe.

Si l'inflammation a atteint toute la pulpe camérale, c'est-à-dire si la pulpe est principalement composée de cellules et molécules inflammatoires détruisant le tissu pulpaire et plus rarement voire plus du tout de cellules mésenchymateuses et fibroblastiques, on peut supposer que son potentiel de réparation est nul, donc aucune thérapeutique de conservation de la vitalité pulpaire ne peut être envisagée.

2.1.4. La nécrose pulpaire

La nécrose pulpaire est un état pathologique qui désigne la mort des cellules et donc du tissu qu'elles constituent. Les tissus nécrosés ne peuvent plus tenir leur fonction normale. Il existe différents types de nécroses :

- la nécrose ischémique qui est liée à un arrêt de la circulation sanguine par strangulation des vaisseaux sanguins apicaux, causée par la compression de l'œdème inflammatoire.
- la nécrose par liquéfaction qui résulte de la digestion des cellules mortes, et aboutit à la formation de pus et est généralement causée par une infection bactérienne.

On parle aussi de nécroses septiques et aseptiques, dans notre cas il s'agira de nécroses septiques compte tenu de l'origine infectieuse de la carie.

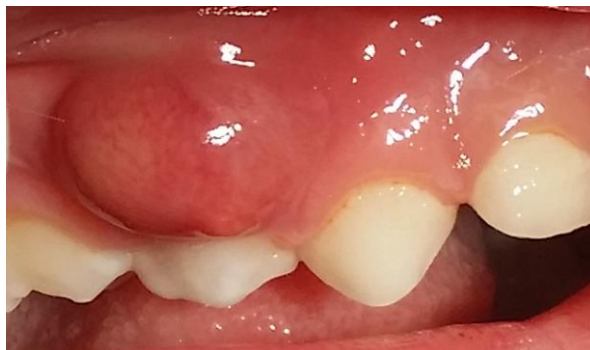Cependant cet état de nécrose pulpaire ne survient pas d'emblée, mais progressivement de la pulpe périphérique à la pulpe centrale puis de la pulpe radiculaire coronaire à la pulpe radiculaire apicale.⁵⁰

Elle peut se caractériser,

Cliniquement :

- la présence d'une lésion carieuse
- avec ou sans antécédents de douleurs
- souvent associée à une manifestation aiguë (abcès ou cellulite) ou chronique (fistule ou drainage par voie alvéolaire)
- Mobilité augmentée lorsque l'infection s'étend au parodonte
- Douleurs à la mastication
- Absence de saignement, ou saignement très faible lors de l'ouverture de la chambre pulpaire.

Figure 13 : Vue clinique d'un abcès dentaire sur 54



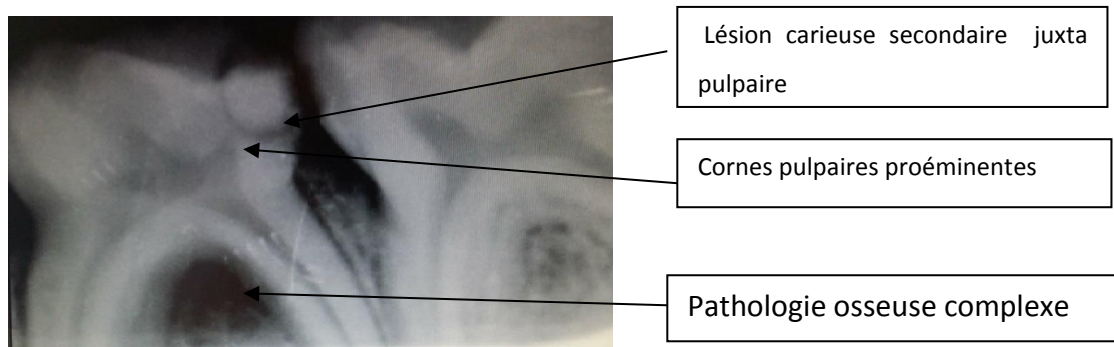
Source : Auteur, 2017

⁵⁰ Piette et Goldberg, *La dent normale et pathologique*.

Radiologiquement :

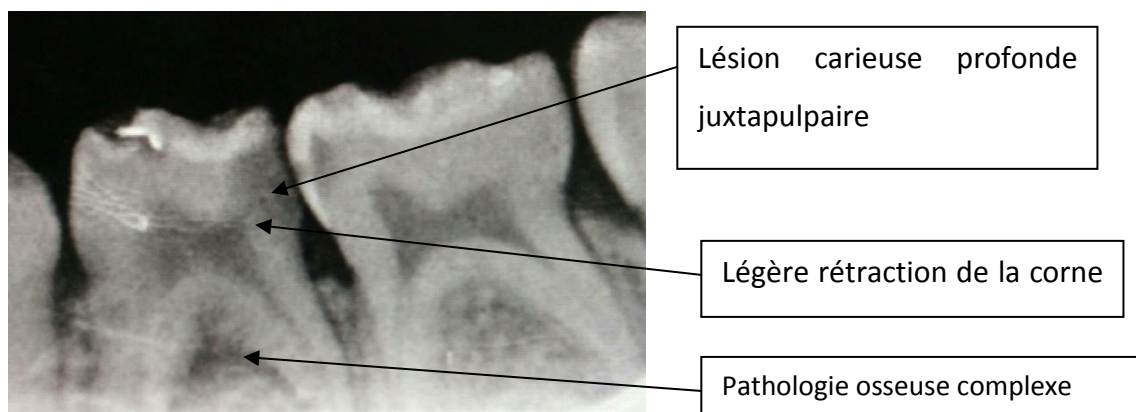
- lésion carieuse profonde (au-delà de la moitié dentinaire)
- avec ou sans pathologie osseuse(simple ou complexe)
- signes de résorptions internes et externes plus ou moins avancées avec ou sans résorptions osseuses.
- Résorption pathologique

Figure 14: Radiographie rétroalvéolaire de 74/75



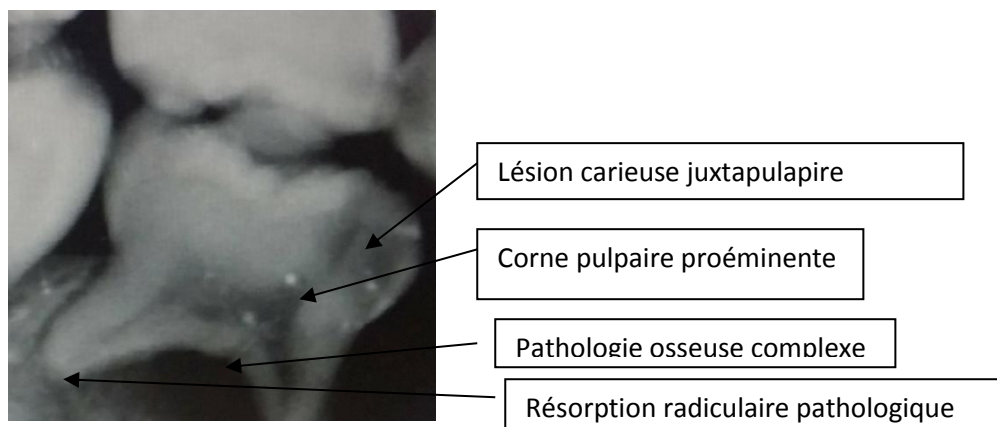
Source : Auteur, 2017

Figure 15: Radiographie rétroalvéolaire de 74/75



Source : Kamowski, 2018

Figure 16: Radiographie rétroalvéolaire de 85



Source : Auteur, 2017

Histologiquement :

La libération d'enzymes lysosomaux provenant de nombreux leucocytes désintégrés provoque fréquemment la formation de micro-abcès dans la pulpe, ce qui provoque la digestion des tissus environnants sous forme de nécrose liquéfiante. Ce pus a une pression osmotique plus élevée que les tissus environnants. Cette différence de pression peut expliquer, au moins en partie, les douleurs engendrées par les abcès.

La pulpe n'a qu'un apport sanguin limité. Par conséquent lorsque la demande d'éléments inflammatoires (polynucléaires neutrophiles) dépasse les possibilités de transport par voie sanguine, vers le site de pénétration bactérienne, les bactéries deviennent trop nombreuses par rapport au système de défense. Elles sont alors capables de proliférer sans aucune restriction. Ceci mène finalement à la nécrose pulpaire⁵¹.

Elle peut intéresser tout ou partie de la pulpe et être responsable d'une pathologie mixte associant des signes d'inflammation pulpaire et de nécrose⁵².

2.2. Difficultés diagnostics de la dent temporaire

Il n'a pas encore été trouvé de corrélation entre l'état histopathologique de la pulpe et les résultats des examens cliniques, radiographiques et des tests de sensibilité. Cela rend difficile la détermination de l'état réel de la pulpe au moment de l'examen. La corrélation entre clinique et histopathologie reste approximative et pragmatique.

⁵¹ Piette et Goldberg.

⁵² Naulin-lfi, *Odontologie pédiatrique clinique*.

2.2.1 L'entretien clinique

Le recueil des symptômes du patient constitue le premier élément qui permet d'appréhender le statut inflammatoire de la pulpe. La douleur dentaire présente des caractéristiques sémiologiques qui peuvent orienter le praticien. Bien que ces caractéristiques soient bien détaillées et décrites dans la littérature pour les dents permanentes, elles le sont beaucoup moins pour les dents temporaires.

Une sensibilité persistant quelques secondes après stimulation par du chaud, du froid ou du sucré peut indiquer une sensibilité dentinaire ou une pulpite réversible. Si la douleur persiste au-delà d'une minute après le retrait du stimulus, ou si elle survient spontanément, ou si elle réveille le patient la nuit, cela peut indiquer qu'il s'agisse d'une pulpite irréversible. Un gonflement et une sensibilité à la mastication peut indiquer la perte de la vitalité pulpaire et la présence d'une parodontite périapicale. De plus, il est important de rappeler que beaucoup de pathologies pulpaires et périapicales peuvent ne pas présenter de symptômes⁵³.

Une douleur vive et spontanée peut correspondre à :

- un syndrome du septum
- une inflammation irréversible
- Une nécrose pulpaire avec complications parodontales

Une douleur provoquée d'intensité faible à modérée peut correspondre à :

- une inflammation réversible
- une nécrose pulpaire sans complication parodontales⁵⁴

Lors de l'entretien, le praticien doit avoir une attitude calme et sympathique et s'adresser directement à l'enfant et aux parents. Ne doit pas trop insister ni utiliser des termes trop techniques au risque de créer une distance ou de la peur vis-à-vis du jeune patient.

La qualité de l'entretien dépend beaucoup de l'âge et de la maturité de l'enfant, ainsi que son niveau d'anxiété et stress. Pour les dents temporaires, des antécédents des douleurs fournissent rarement des informations claires, mais la présence de douleurs spontanées corrèle bien avec une inflammation avancée, voire irréversible⁵⁵.

Au niveau des dents temporaires, les caractéristiques de la douleur ne permettent pas d'évaluer clairement l'état pulpaire.

⁵³ Welbury, *Paediatric dentistry*.

⁵⁴ Naulin-Iffi, *Odontologie pédiatrique clinique*.

⁵⁵ Welbury, *Paediatric dentistry*.

De plus chez le jeune enfant l'identification et l'évaluation de la douleur est difficile par manque d'objectivité, de vocabulaire ou par peur.

2.2.2 L'examen clinique

Le temps de l'examen clinique comprend l'inspection des tissus dentaires et muqueux.

L'examen clinique permet de visualiser la présence de lésions carieuses mais ne nous informe pas pour autant de l'état pulpaire. Seuls dans les cas extrêmes où les signes infectieux sont clairement visibles (cellulite, abcès), on peut déduire que le tissu pulpaire est infecté et nécrosé.

- Aspect physique de la dent et du parodonte entourant la dent :

A l'examen des gencives, des abcès ou fistules seront classiquement recherchés, leurs présences peuvent indiquer une nécrose pulpaire de la dent concernée.

Seules les lésions carieuses cavitaires peuvent être diagnostiquées d'emblée, dans les autres cas, l'examen clinique doit être plus avancé, c'est-à-dire réalisé après un nettoyage minutieux des dents⁵⁶.

- Mobilité de la dent :

Les dents temporaires nécrosées avec une inflammation periradiculaire sont fréquemment mobiles et douloureuses à la mastication. La sensibilité et la mobilité de la dent à diagnostiquer devraient être évaluées avec le bout des doigts, non pas avec le manche d'un miroir de bouche, et la réponse sera comparée avec la dent controlatérale. Diverses causes de mobilité devront être exclues : la résorption physiologique, la fracture radulaire⁵⁷.

La mobilité des dents temporaires doit toujours être considérée en tenant compte de l'âge de l'enfant. Son origine physiologique ou pathologique doit être recherchée. Quel que soit le type de la dent, elle est évaluée par pression digitale⁵⁸.

- Le test de percussion :

La percussion est effectuée dans le sens vertical et horizontal à l'aide du manche d'un miroir métallique. Elle permet de vérifier l'état inflammatoire du péri-apex d'une dent. Une percussion axiale positive révèle une inflammation desmodontale et périapicale. Une percussion transversale positive peut révéler une souffrance pulpaire.

⁵⁶ Naulin-Ifi, *Odontologie pédiatrique clinique*.

⁵⁷ Welbury, *Paediatric dentistry*.

⁵⁸ Naulin-Ifi, *Odontologie pédiatrique clinique*.

Le test de percussion ne permet pas de détecter précisément les pulpopathies. De plus chez le jeune patient, l'interprétation des résultats de ce test reste difficile voire aléatoire.

2.2.3 Les tests de sensibilités pulpaire

Le tissu pulpaire est considéré comme vivant si la vascularisation pulpaire est toujours présente. La vascularisation pulpaire peut être indirectement évaluée en stimulant les fibres nerveuses pulpaire. Les fibres sensibles du nerf trijumeau pénètrent la pulpe en grand nombre. Au niveau des dents matures, prédominent deux types de neurones :

- Les fibres myélinisées A δ à transmission rapide sont les plus nombreuses. Leur seuil d'excitabilité est bas, elles transmettent des douleurs aiguës caractéristiques des sensibilités dentinaires et inflammations pulpaire réversibles.
- Les fibres C non myélinisées qui ont un seuil d'excitabilité élevé, ceux-ci transmettent des douleurs intenses caractéristiques d'une inflammation pulpaire avancée voire irréversible⁵⁹.

Il est intéressant de remarquer que les fibres A δ ne pénètrent pas la pulpe avant que la dent fasse son éruption. Ceci peut en partie expliquer l'éventuelle absence de sensibilité des dents temporaires immatures (stade M) aux tests de sensibilité et lors de préparation de cavité⁶⁰.

Les stimulations thermiques et électriques des dents à pulpe vitale donnent des réponses positives. Bien qu'il soit souvent possible de déterminer si une dent est vivante ou pas, les tests de sensibilité donnent rarement une image claire de l'étendue de l'inflammation pulpaire, c'est pourquoi les résultats de ces tests doivent être interprétés avec précaution⁶¹.

Les enfants anxieux peuvent donner une réponse exagérée à une faible stimulation d'une dent saine. De plus, les dents immatures étant faiblement innervées, leurs stimulations peuvent restée sans réponses même en présence d'une inflammation avancée⁶².

- Les tests thermiques :

Les tests thermiques indiquent s'il existe une réponse nerveuse provenant de la pulpe. L'application d'un stimulus thermique sur une dent vitale entraîne une sensation plus ou moins douloureuse selon l'intensité et la durée du stimulus et selon la sévérité de la pathologie pulpaire. Cette sensation disparaît avec le stimulus dans le cas d'une pulpe saine⁶³.

⁵⁹ Welbury, *Paediatric dentistry*.

⁶⁰ Welbury.

⁶¹ Welbury.

⁶² Welbury.

⁶³ Jafarzadeh et Abbott, « Review of pulp sensibility tests. Part I, General information and thermal tests ».

Les tests thermiques vont activer les fibres A δ ou les fibres C. en l'absence de pathologie pulpaire inflammatoire sévère, les fibres nerveuses A δ sont stimulées en premier car elles sont situées en périphérie et ont des seuils d'excitabilité plus faibles que les fibres C. L'application d'un stimulus froid pendant quelques secondes entraîne un mouvement sortant de fluide dentinaire ; un stimulus chaud entrainera un mouvement entrant. Ces deux mouvements de fluide vont activer les fibres A δ . La douleur ressentie est fugace et aigue. En cas de pathologie pulpaire inflammatoire, ce sont les fibres C qui seront stimulées. La douleur est plus sourde et intense. Cette sensation peut persister après la cessation du stimulus. La vitalité pulpaire peut être évaluée par un test de sensibilité au froid. Ce test consiste à appliquer une boulette de coton givré sur la dent. On notera si la douleur est immédiate et si elle persiste longtemps après retrait du coton. Un test au froid sur une dent à pulpe saine doit être positif : le patient ressent une sensation de gêne ou de douleur légère limitée dans le temps. Une douleur vive, intense et durable par rapport aux dents témoins permet d'orienter le diagnostic vers une inflammation pulpaire irréversible. Une douleur diminuée par le froid ou l'absence de douleur peut correspondre à une nécrose pulpaire.

Chez le sujet moins jeune, le test au froid est classiquement réalisé avec une boulette de coton sur laquelle a été vaporisé du tétrafluoréthane et il précède toujours le test au chaud éventuellement réalisé à l'aide d'un morceau de gutta-percha réchauffée. Les tests de sensibilités thermiques sont peu fiables chez le sujet jeune, en particulier en denture temporaire⁶⁴.

- Le test électrique :

L'application d'un courant électrique à la surface de la dent entraîne un changement ionique du fluide dentinaire à l'intérieur des tubules provoquant une dépolarisation locale et la génération d'un potentiel d'action des fibres nerveuses A δ ⁶⁵. La réponse est traduite de manière binaire : présente ou absente⁶⁶. L'absence de réponse est le plus souvent associée à une pulpe nécrotique.

L'objectif de ces tests est de discriminer une dent à pulpe vitale d'une dent à pulpe nécrosée. Les réponses obtenues donnent des informations sur la sensibilité pulpaire et non sur la vitalité pulpaire : ce sont des tests sensitifs qui stimulent le réseau nerveux sensitif pulpaire, tandis que la vitalité pulpaire est définie au sens propre par sa vascularisation.

De plus chez l'enfant ces tests restent difficiles à interpréter vu qu'ils nécessitent une compréhension et coopération suffisante de leur part. Par ailleurs la fiabilité de ces tests est mise à mal par l'immaturation des fibres nerveuses pulpaires des dents temporaires.

⁶⁴ Naulin-Ifi, *Odontologie pédiatrique clinique*.

⁶⁵ Pantera, Anderson, et Pantera, « Reliability of electric pulp testing after pulpal testing with dichlorodifluoromethane ».

⁶⁶ Cohen, Hargreaves, et Berman, *Cohen's pathways of the pulp*.

2.2.4 Les moyens d'exploration de la vascularisation pulpaire

Les méthodes d'évaluation de la vitalité pulpaire, ne dépendant ni du potentiel du stimulus ni de la présence de nerfs sensitifs fonctionnels, sont certainement nécessaires et peuvent être finalement fournies par des méthodes plus sophistiquées et non invasives tel que le laser Doppler⁶⁷.

- **La fluxométrie laser Doppler**

C'est la fonction vasculaire qui est prépondérante dans le maintien de la vitalité pulpaire. La FLD est une méthode diagnostique non invasive, qui a pour objectif de mesurer le flux de cellules sanguines à l'intérieur d'un tissu. Elle repose sur le principe de l'effet Doppler et la transmission de la lumière par les tissus dentaires. Un faisceau laser incident est émis à la surface de la dent, transmis à travers l'émail puis les tubules dentinaires jusqu'à la pulpe. Il est réfléchi par les cellules sanguines en mouvement et capté par un récepteur. L'analyse du décalage de fréquence entre le faisceau incident et le faisceau réfléchi permet de mesurer la vitesse du mouvement et donc le flux sanguin.

En revanche, l'épaisseur des tissus durs, leur capacité à transmettre la lumière, la présence de carie et le volume pulpaire sont des facteurs limitant l'amplitude du signal. Cependant en raison de ses limitations techniques, des difficultés d'utilisation au cabinet dentaire en routine et de son coût, elle reste utilisée essentiellement à des fins de recherches⁶⁸.

- **Oxymétrie pulsée**

Le principe de l'oxymétrie pulsée repose sur le fait que l'absorption de la lumière par un soluté dépend de sa concentration à une longueur d'onde donnée. L'oxymétrie pulsée utilise les propriétés de l'hémoglobine dans le rouge et l'infrarouge : l'oxyhémoglobine absorbe plus de lumière dans l'infrarouge que la désoxyhémoglobine, et vice versa dans le rouge visible. Les changements pulsatiles de volume sanguin induisent donc des variations dans la lumière absorbée qui permettent de déterminer la saturation sanguine en oxygène⁶⁹. Gopikrishna a établi une sensibilité de 100 %.⁷⁰ Cependant, comme pour la technique de débimétrie laser Doppler, les caractéristiques optiques de la dent sont des limitations à son utilisation comme l'est l'importance de la source du signal. Un flux trop faible ne permettant pas de mesures fiables⁷¹. De plus les mouvements incontrôlés du jeune patient ou de la sonde ne permettent pas son utilisation courante.

⁶⁷ Welbury, *Paediatric dentistry*.

⁶⁸ Simon, Machtou, et Pertot, *Endodontie*.

⁶⁹ Simon, Machtou, et Pertot.

⁷⁰ Gopikrishna, Tinagupta, et Kandaswamy, « Evaluation of efficacy of a new custom-made pulse oximeter dental probe in comparison with the electrical and thermal tests for assessing pulp vitality ».

⁷¹ Gopikrishna, Pradeep, et Venkateshbabu, « Assessment of pulp vitality : a review ».

2.2.5. L'examen radiographique

Chez l'adulte, l'inflammation pulpaire est évaluée en fonction des symptômes décrits par le patient, des tests cliniques et signes radiographiques. Mais chez l'enfant les dires des parents/enfant et les tests cliniques ne sont pas très fiables par manque d'objectivité ou de vocabulaire. Donc, le seul outil « fiable » et objectif restant à notre disposition est la radiographie. L'examen radiographique permet d'apprécier le stade physiologique, de visualiser la morphologie radiculaire et la proximité pulpaire de la lésion carieuse et, enfin, d'objectiver les résorptions ou les atteintes péri-apicales ou de la furcation.

- La radiographie panoramique dentaire permet d'évaluer l'état général de la bouche. Bien qu'il puisse manquer certains détails, plusieurs dents affectées peuvent être enregistrées en même temps.
- Les clichés rétroalvéolaires et rétrocoronaires fournissent de précieuses informations sur la présence et l'étendue de la carie, l'étendue des précédentes restaurations et la présence de pathologies apicales ou de la furcation. Ils sont souvent le seul moyen permettant de diagnostiquer la présence d'une résorption. Une attention particulière devra être faite pour les dents temporaires où l'état d'imaturité ou de résorption physiologique de la racine pourrait être faussement interprétées comme une pathologie apicale⁷².

Or il n'existe pas de corrélation formelle entre ces critères radiographiques et l'état inflammatoire de la pulpe.

En pratique, on estime que :

- Une lésion carieuse s'étendant en deçà de la moitié dentinaire présenterait une inflammation réversible,
- Une lésion carieuse s'étendant au-delà de la moitié dentinaire peut présenter une inflammation pulpaire réversible, irréversible ou même une nécrose pulpaire.

Le seul moyen permettant d'évaluer correctement le degré d'inflammation pulpaire est l'examen histologique, ce qui est en pratique impossible.

Le diagnostic sera confirmé/infirmé seulement en per-opératoire : la présence et les caractéristiques d'un saignement incontrôlable après exérèse de la pulpe camérale confirmeront une inflammation pulpaire irréversible (inflammation étendue jusqu'au tissu pulpaire radiculaire), un saignement contrôlé indiquera une inflammation réversible et l'absence de saignement indiquera une nécrose pulpaire.

⁷² Welbury, *Paediatric dentistry*.

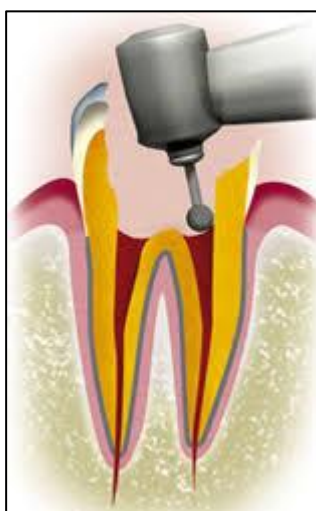3 : Thérapeutiques pulpaire de la dent temporaire

3.1. La pulpotomie

Actuellement, le traitement conventionnel face à une lésion carieuse profonde, à pulpe vitale, est la pulpotomie⁷³.

Cette technique consiste à supprimer la pulpe camérale jugée trop inflammée, et mettre en place un matériau d'obturation dans la chambre pulpaire, dans le but de maintenir la vitalité de la pulpe radulaire.

Figure 17: Schéma d'une pulpotomie



Source : Dr Nunzi, 2015

Ce traitement est réalisable uniquement s'il est possible d'obtenir une hémostase autrement, il faudra également supprimer la pulpe radulaire. L'avantage de ce traitement est qu'on peut visualiser directement l'état pulpaire, et éventuellement réorienter notre thérapeutique.

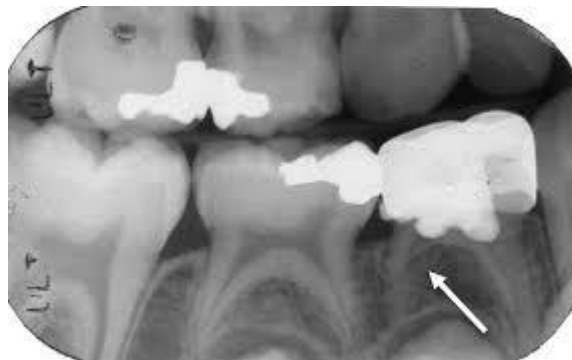Bien que ce traitement d'usage soit convenable pour traiter une dent temporaire il présente néanmoins certaines limites :

- destruction tissulaire importante en plus de la perte de substance liée à la lésion carieuse
- nécessité dans la majeure partie des cas de réaliser par la suite une coiffe pédodontique
- nécessité d'avoir une anesthésie efficace pour réaliser ce soin
- difficultés techniques
- temps de travail plus long qu'un coiffage pulpaire indirect

⁷³ Blanchard et Boynton, « Current pulp therapy options for primary teeth ».

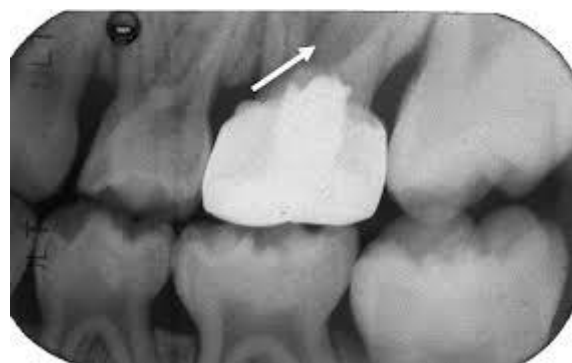- suppression des capacités de défense physiologique
- taux de succès limité dans le temps (taux de succès à 90 % sur 6 à 12mois, puis 70 % sur 36 à 40mois)⁷⁴.
- taux de succès à 24 mois varie de 94 à 78 % en fonction du matériau utilisé⁷⁵.
- sur 60 dents traitées par oxyde de zinc eugenol après pulpotomie, 9 échecs ont eu lieu entre le 12iem et 18iem mois post-op⁷⁶.

Figure 18: Radiographie rétroalvéolaire montrant une résorption radiculaire sur 84



Source : Dumais-Pelletier, « Étude rétrospective sur l'efficacité du peroxyde d'hydrogène dans les pulpotomies de molaires primaires », 2016

Figure 19 : Radiographie rétroalvéolaire montrant une radioclarité interradiculaire au niveau de 65



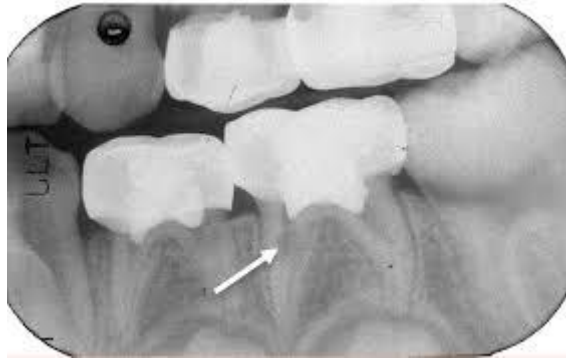
Source : Dumais-Pelletier, « Étude rétrospective sur l'efficacité du peroxyde d'hydrogène dans les pulpotomies de molaires primaires », 2016

Figure 20 : Radiographie rétroalvéolaire montrant une résorption interne au niveau de 75

⁷⁴ Coll, « Indirect pulp capping and primary teeth : is the primary tooth pulpotomy out of date ? »

⁷⁵ Yildirim et al., « Clinical and radiographic evaluation of the effectiveness of formocresol, mineral trioxide aggregate, portland cement, and enamel matrix derivative in primary teeth pulpotomies : a two year follow-up ».

⁷⁶ Gonzalez-Lara et al., « Zinc oxide–eugenol pulpotomy in primary teeth : a 24-month follow-up ».



Source : Dumais-Pelletier, « Étude rétrospective sur l'efficacité du peroxyde d'hydrogène dans les pulpotomies de molaires primaires », 2016

Or nous avons vu que la dent temporaire a comme la dent permanente, un potentiel de réparation pulpaire, donc pourquoi ne pas envisager une thérapeutique moins invasive (coiffage pulpaire) ?

3.2. Le coiffage pulpaire indirect

Concernant ce sujet, une publication Cochrane ⁷⁷ a comparé 3 techniques : le coiffage direct, la pulpotomie, et la pulpectomie. La conclusion est qu'aucune preuve ne permet d'identifier un médicament et une technique clairement supérieure pour les pulpotomies. En ce qui concerne les autres comparaisons pour les pulpectomies ou les coiffages pulpaire directs, le petit nombre d'études effectuant une même comparaison limite toute interprétation. De plus cette publication n'a pas pris en compte les traitements par coiffage pulpaire indirect.

L'American Association of Pediatric Dentistry (AAPD) recommande indifféremment ces 3 traitements : le coiffage pulpaire indirect, le coiffage direct et la pulpotomie en cas de lésion carieuse profonde sur dent temporaire à pulpe diagnostiquée vitale. L'AAPD n'a pas pu recommander une thérapeutique en particulier car peu d'études comparent directement ces 3 interventions⁷⁸.

Le coiffage pulpaire direct étant une thérapeutique déconseillée voire contre-indiquée par plusieurs auteurs, le coiffage pulpaire direct de la dent temporaire reste une technique exceptionnelle et est indiquée uniquement pour les dents saines dont la pulpe est exposée accidentellement de façon très ponctuelle. Il est contre indiqué sur les dents cariées⁷⁹. Une inflammation pulpaire persiste et évolue en nécrose pulpaire ou résorption interne⁸⁰; on s'intéressera par la suite uniquement au coiffage pulpaire indirect.

⁷⁷ Smail-Faugeron et al., « Pulp treatment for extensive decay in primary teeth ».

⁷⁸ American academy of pediatric dentistry, « Use of vital pulp therapies in primary teeth with deep caries lesions ».

⁷⁹ Naulin-lfi, *Odontologie pédiatrique clinique*.

⁸⁰ Welbury, *Paediatric dentistry*.

Le coiffage pulpaire indirect est recommandé pour les dents présentant une lésion carieuse profonde, à proximité de la pulpe et sans signe d'inflammation irréversible ni de nécrose.

L'objectif est de maintenir la vitalité pulpaire en :

- Arrêtant l'évolution carieuse
- Préservant la dentine sclérotique
- Stimulant la formation de dentine tertiaire
- Reminéralisant la dentine cariée

La dentine cariée est éliminée sans effraction pulpaire. La dentine cariée pariétale, proche de la jonction avec l'émail, doit être totalement éliminée pour satisfaire aux critères d'étanchéité du matériau de restauration choisi. Dans le cas d'un manque de coopération de l'enfant à l'anesthésie locale, le coiffage pulpaire indirect est décrit comme pouvant se faire sans anesthésie par infiltration⁸¹. Bien que certains auteurs soutiennent qu'il est possible de réaliser un coiffage pulpaire indirect sans anesthésie, aucune n'a prouvé que ce soin était indolore. De plus, compte tenu de la proximité pulpaire de la lésion carieuse, du risque d'exposition pulpaire et de la vulnérabilité des jeunes patients, par précaution il est préférable de toujours réaliser une anesthésie avant ce type de soins.

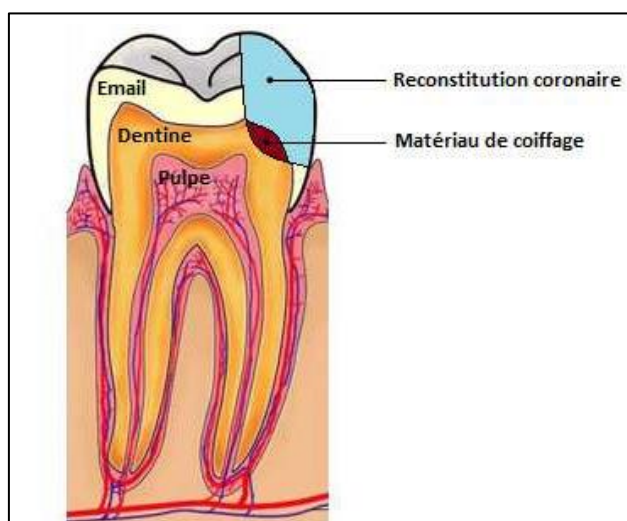
Après élimination de la dentine cariée, plusieurs matériaux de coiffage ont été recommandés.

- Le ciment à l'oxyde de zinc-eugénol et la pâte d'hydroxyde de calcium sont les plus couramment utilisés. Cependant, certains auteurs affirment qu'il nécessite une réintervention entre 3 et 6 mois après, pouvant faire courir le risque d'une effraction pulpaire si la dentine tertiaire n'est pas suffisante.
- Les ciments verre ionomère, de par leurs propriétés antimicrobiennes, créent des conditions de reminéralisations satisfaisantes. Ils sont indiqués comme base de coiffage pulpaire indirect depuis une vingtaine d'années et ne nécessitent pas de réintervention en raison de leurs adhésions à la dentine⁸².

⁸¹ Naulin-Ifi, *Odontologie pédiatrique clinique*.

⁸² Naulin-Ifi.

Figure 21 : Schéma d'un coiffage pulpaire indirect sur dent temporaire



Source : Guyomard, 2013

Avantages du coiffage pulpaire sur la dent temporaire :

- Conservation de la vitalité pulpaire, donc l'évolution physiologique de la dent se fera normalement
- Pas de perte prématurée
- Conservation des tissus dentaires sains, délabrement à minima
- Traitement plus simple et plus rapide (intéressant lorsque la coopération du patient est limitée (3-5ans))

Justification de l'efficacité du coiffage pulpaire sur les dents temporaires :

- Potentiel réparateur important : l'idée de réaliser un coiffage pulpaire indirect vient du fait que le tissu pulpaire (aux stades 1 et 2) contient une quantité importante de cellules mésenchymateuses et a ainsi la capacité de reformer un complexe dentino-pulpaire et de retrouver un état sain après suppression de la cause.
- Il s'agit également d'un traitement recommandé sur les dents permanentes avec lésion carieuse profonde sans signe ou symptôme de dégénération pulpaire⁸³. Donc si la dent temporaire a une physiologie comparable à celle de la dent permanente, et que le coiffage indirect est une thérapeutique indiquée pour le traitement des lésions carieuses profondes sur la dent permanente, pourrait-on l'étendre à la dent temporaire ?

Une récente méta-analyse évaluant les résultats des traitements pulpaire sur dents temporaires affiche un taux de succès de 94.4 % pour le coiffage pulpaire indirect et 88.2 % pour la pulpotomie⁸⁴.

⁸³ Thompson et al., « Treatment of deep carious lesions by complete excavation or partial removal ».

⁸⁴ Coll et al., « Primary tooth vital pulp therapy : a systematic review and meta-analysis ».

Ceci dit, malgré le taux de succès du coiffage pulpaire indirect dans le traitement des lésions carieuses profondes sur dents temporaires, les praticiens hésitent toujours à l'appliquer à cause du manque de preuves et d'études sur le sujet⁸⁵.

Le manque de recul clinique, le manque de preuve d'efficacité supérieure de ce traitement par rapport à la pulpotomie, et surtout la difficulté d'établir un diagnostic précis de l'état pulpaire de la dent temporaire ne permettent pas aux praticiens de préférer le coiffage pulpaire à la pulpotomie.

Bien que le coiffage pulpaire indirect semble être une thérapeutique satisfaisante pour le traitement des lésions carieuses profondes sur dent temporaire, le nombre et la qualité des études concernant ce sujet est insuffisant.

Dans la quatrième partie, on présentera un protocole d'étude qui permettrait de lever les insuffisances méthodologiques des précédentes études.

⁸⁵ Smaïl-Faugeron et al., « Indirect pulp capping versus pulpotomy for treating deep carious lesions approaching the pulp in primary teeth : a systematic review ».

4 : Protocole d'étude

4.1. Titre et justification de l'étude

4.1.1 Titre de l'étude

Évaluation radiographique de l'efficacité du coiffage pulpaire indirect aux ciments verre ionomère dans le traitement des lésions carieuses profondes sur dent temporaire versus pulpotomie.

4.1.2 Justification de l'étude

Malgré le taux de succès du traitement des lésions carieuses profondes sur dent temporaire par coiffage pulpaire indirect, les praticiens hésitent encore à pratiquer cette thérapeutique à cause du manque de preuves et d'études sur ce sujet. Ainsi, pour des preuves plus solides, les investigateurs sont encouragés à réaliser des essais cliniques randomisés comparant l'efficacité du coiffage pulpaire indirect et la pulpotomie dans le traitement des lésions carieuses profondes sur dent temporaire.⁸⁶

4.2. Problématique et identification du phénomène biologique

4.2.1 Problématique

Actuellement face à une lésion carieuse profonde sur dent temporaire, la thérapeutique préconisée est la pulpotomie. Malgré un taux de succès plutôt satisfaisant, le coiffage pulpaire indirect sur dent temporaire autrefois contre-indiqué se répand de plus en plus et semble vouloir concurrencer la thérapeutique conventionnelle bien qu'aucune étude scientifique n'ait prouvé une efficacité au moins équivalente. Le coiffage pulpaire indirect étant une thérapeutique plus préservatrice des tissus dentaire et pulpaire et ayant déjà fait ses preuves sur la dent permanente, serait-il au moins aussi efficace que la pulpotomie ?

⁸⁶ Smaïl-Faugeron et al.

4.2.2 Identification du phénomène biologique

Les réactions de l'organe dentino-pulpaire dépendent non seulement de la nature et de l'étendue de la lésion carieuse, mais également du stade de développement physiologique de la dent de lait. La dent temporaire aux stades physiologiques I et II présente toujours des cellules mésenchymateuses indifférenciées en quantité importante qui ont la possibilité de se différencier en odontoblastes en cas d'agression pulpaire et participer à la formation de dentine tertiaire.

4.3. Objectif, bénéfices et risques de l'étude

4.3.1. Objectif

L'hypothèse de travail est : le coiffage pulpaire indirect est une thérapeutique au moins aussi efficace que la pulpotomie.

L'objectif principal de cette étude sera donc de prouver qu'il n'y a pas de différence significative entre la pulpotomie et le coiffage pulpaire indirecte.

4.3.2. Bénéfices

Les bénéfices attendus de cette thérapeutique seraient :

- une préservation des tissus dentaires et ainsi repousser l'indication de la coiffe pédodontique préformée ou restauration partielle collée.
- une préservation des tissus pulpaires et de la préservation des capacités de défense naturelle de la dent (construction d'une barrière dentinaire)
- un soin plus rapide et plus simple que la pulpotomie

4.3.3 Risque

Le risque attendu pour les participants serait une nécrose de la pulpe des dents traitées par coiffage pulpaire indirect. Ce risque existe plus à cause des difficultés à poser un diagnostic précis de l'état pulpaire (pulpite réversible ou irréversible) que du traitement lui-même. En cas d'apparition de signes infectieux (abcès, fistule, atteinte de la furcation), la dent sera extraite pour éviter toute altération du germe dentaire sous-jacent et un mainteneur d'espace sera réalisé afin de limiter le préjudice de la perte prématurée d'une dent temporaire.

4.4. Méthodologie

4.4.1 Type d'étude

Il s'agira d'un essai clinique randomisé et contrôlé en simple aveugle.

L'aveugle ne pourra concerner que le patient.

Dans cette situation le double aveugle n'est pas possible car le protocole des deux traitements est différent.

Il y aura deux groupes. Le groupe de dents témoins qui recevra le traitement de référence « la pulpotomie », et le groupe de dents expérimentales qui recevra le nouveau traitement « le coiffage pulpaire indirect ».

4.4.2. Schémas d'étude

L'étude se fera en groupe croisés.

Chaque sujet recevra les deux traitements, d'une part la pulpotomie et d'autre part le coiffage pulpaire indirect.

Les dents nécessitant une CPP après pulpotomie auront une CPP.

Ainsi chaque sujet sera son propre témoin. Cette technique permet de réduire le nombre de participants, et de supprimer les biais de confusion.

4.4.3 Durée et lieu d'étude

L'étude durera jusqu'à l'exfoliation naturelle ou extraction de la dent (3 à 5 ans).

Fréquence de suivi : à 3 mois, 6 mois, 1 an, 1,5 ans, 2ans, 2,5 ans, 3 ans, 3,5 ans, 4 ans, 4,5 ans, 5 ans .

L'étude sera multicentrique et concernera les centres dentaires hospitalo-universitaires d'Ile-de-France.

4.4.4. Caractéristiques de la population

Critères d'inclusion :

Du sujet : patients âgés entre 3 et 7 ans coopérants (avec ou sans moyen de sédation) avec consentement des parents. 3 ans car c'est l'âge où les molaires temporaires font leur éruption et donc susceptible d'être cariées.

7 ans car c'est l'âge où la première dent temporaire entre en phase de rhizolyse, phase où son potentiel de réparation diminue. Cet état physiologique peut fausser le résultat attendu sur les dents d'âge physiologique inférieur.

Ne présentant pas de pathologie chronique non traitée (diabète, insuffisance rénale), ni de pathologie à risque d'endocardite infectieuse. Disponible dans les 3 années à venir. Chaque patient devra présenter au moins 2 dents à inclure.

Des dents : molaires temporaires cariées supposées vitales ne présentant :

- aucun signe d'infection clinique (abcès, fistule), mobilité normale ;
- aucun signe d'infection radiographique (radioclarité périapicale, périradiculaire ou interradiculaire), et ne présentant aucun signe de résorption pathologique.

La dent doit présenter une lésion carieuse dépassant la moitié de l'épaisseur dentinaire mais doit persister au moins 0,5mm d'épaisseur de dentine résiduelle en regard de la pulpe. En deçà de la moitié de l'épaisseur dentinaire, on estime que l'inflammation pulpaire est négligeable ; un curetage et restauration directe conviendrait. Au delà de 0,5mm on considère qu'il y a une contamination bactérienne de la pulpe, et que toute tentative de conservation de vitalité pulpaire est risquée. Dans ce cas il sera préférable de réaliser une pulpotomie.

Les dents en question ne concerneront que les molaires temporaires.

Critères de non-inclusion :

Du sujet : tout patient non coopérant, un des parents non consentant. Patient présentant une maladie chronique non stabilisée ou une pathologie à risque d'endocardite.

De la dent : dent jugée trop délabrée ne pouvant être restaurée par restauration directe ou indirecte.

Dent présentant une infection visible cliniquement (fistule, abcès) ou radiographiquement (atteinte de la furcation, lésions osseuses ou radiculaires).

Critères d'exclusion :

Du patient : patient n'honorant pas ces rendez-vous de contrôle.

De la dent :

Au moment du traitement : en cas d'exposition pulpaire lors du curetage. (l'infection bactérienne lors de l'effraction involontaire réduit le pronostic du traitement quel qu'il soit).

En cas de reprise carieuse sous la restauration, la dent sera exclue et retraitée. En cas d'apparition d'un signe infectieux, la dent sera exclue et l'extraction sera réalisée.

4.4.5. Modalités de recrutement

Patients consultant aux services d'odontologie pour une prise en charge globale

Chaque patient en consultation pédodontique aura 2 clichés rétrocoronaires à partir desquels on évaluera les dents potentiellement éligibles.

Une paire de dent homologue (54/64 ; 55/65 ; 74/84 ; 85/75) présentant une lésion carieuse de même localisation (occlusale ou proximale). Etant donné que chaque dent va être comparée à son homologue. (On évitera de comparer une première molaire à une deuxième molaire, ou une molaire maxillaire à une molaire mandibulaire car les molaires mandibulaires ont une physiologie légèrement plus avancée que les molaires maxillaires, ainsi que les premières molaires par rapport aux deuxième molaires.)

Puis on réalisera des clichés rétro-alvéolaires sur les dents présélectionnées pour s'assurer de l'absence de toutes autres pathologies (résorption pathologique, atteinte de la furcation, pathologie apicale).

Puis on expliquera le protocole d'étude aux parents afin d'obtenir leur consentement.

Une première séance de soins sera réalisée sur une autre dent afin d'évaluer la coopération du patient.

Puis chaque patient se verra attribuer les 2 traitements aléatoirement.

Les deux traitements devront être réalisés à moins d'un mois d'intervalle (car plus le temps passe, plus la carie évolue et plus la pathologie pulpaire sera avancée sur la deuxième dent à traiter, donc le pronostic sera plus défavorable pour celle-ci).

4.4.6 Critères d'évaluation

Principal :

Absence de lésions radioclares au niveau de la furcation et périapical. L'absence de ces lésions sur la dent évaluée sera considérée comme un succès. Leur présence sera considérée comme un échec.

Secondaires :

Cliniques : apparition d'une fistule ou abcès, mobilité, exfoliation prématurée de la dent.

Radiographiques : résorptions osseuses ou dentaires pathologiques.

4.4.7. Résultats attendus

Les dents traitées par CPI évolueraient de la même manière voire mieux que les dents traitées par pulpotomie.

4.4.8. Analyse des données

L'analyse des données se fera en intention de traiter en considérant les sujets exclus comme ayant évolué de la manière défavorable afin de diminuer le biais d'attrition.

4.5. Description des traitements

4.5.1. Protocole opératoire de la pulpotomie

Analyse du cliché radiographique (localisation de la carie et sa profondeur)

Anesthésie (méthode et molécule anesthésique à adapté en fonction de l'âge du patient)

Pose d'un champ opératoire (digue)

Curetage de la lésion carieuse d'abord à l'aide d'une fraise diamantée puis d'une fraise en carbure de tungstène.

Réaliser l'effraction pulpaire et la cavité d'accès à l'aide d'une fraise diamantée stérile.

Réaliser une compression au sein de la chambre pulpaire (1min) pour obtenir une hémostase.

Obturation de la chambre avec un eugénate à prise rapide

Obturation finale au CVI ou composite en fonction de la situation

Radiographie rétroalvéolaire post-opératoire

4.5.2. Protocole opératoire de coiffage pulpaire indirect

Analyse du cliché radiographique

Anesthésie

Pose d'un champ opératoire

Curetage de la lésion carieuse parfaitement au niveau des parois, à minima au niveau du plafond pulpaire avec excavateur manuel ou rotatif.

Mise en place en fond de cavité d'une couche de CVI

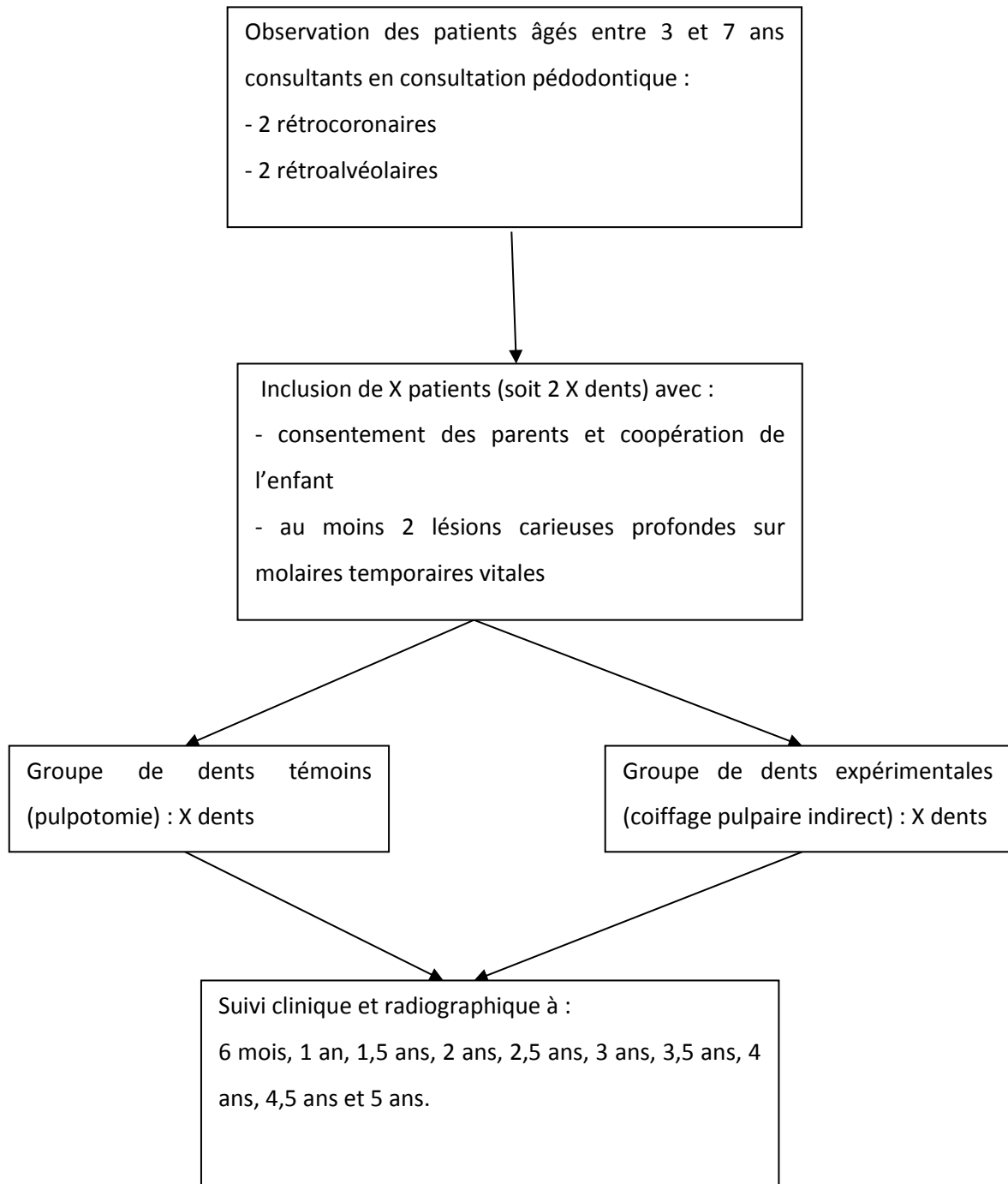
Obturation au composite, ou CVI (en fonction des conditions opératoires)

Lors des séances ultérieures :

Les dents ayant reçues une pulpotomie et nécessitant une CPP (destruction ou affinement de plus de 2 parois dentaires) auront une CPP

Les dents dont la restauration coronaire directe aura été usée seront réparées par ajout d'une couche de CVI ou de composite.

4.6. Schéma récapitulatif



Conclusion

Le coiffage pulpaire indirect sur dent temporaire est une technique permettant de conserver la vitalité pulpaire, dont la mise en œuvre est plutôt aisée et rapide. Bien que son taux de succès soit satisfaisant, nous attendons toujours plus de preuves pour l'appliquer plus couramment dans notre pratique. Par ailleurs ce travail a permis de souligner le manque d'études sur les dents temporaires tant sur le plan histologique que sur les moyens diagnostics, obligeant ainsi les praticiens à extrapoler certains résultats obtenus sur les dents permanentes aux dents temporaires. Il existe toujours de multiples interrogations sur les mécanismes de défense de la pulpe temporaire face à des lésions carieuses profondes. La connaissance précise des réactions immunitaires pulpaires est un facteur clef pour déterminer la capacité d'un tissu pulpaire à se défendre face à un stimulus d'origine carieuse. Ainsi une étude analysant le tissu pulpaire de la dent temporaire sur le plan cellulaire et moléculaire, exposée à différentes profondeurs et localisations de lésion carieuse, permettrait d'évaluer théoriquement les situations pour lesquelles une pulpe temporaire inflammée serait suffisamment équipée pour se défendre et cicatriser de manière favorable.

Bibliographie

Abbas, A. K., A. H. Lichtman, et S. Pillai. *Cellular and molecular immunology*. 8th ed. Philadelphia : Elsevier Saunders, 2015.

American academy of pediatric dentistry. « Use of vital pulp therapies in primary teeth with deep caries lesions », 2017. http://www.aapd.org/media/Policies_Guidelines/G_VPT.pdf.

Blanchard, S., et J. Boynton. « Current pulp therapy options for primary teeth ». *The journal of the Michigan dental association* 92, n° 1 (2010) : 38, 40-41.

Cohen, S., K. M. Hargreaves, et L. H. Berman, éd. *Cohen's pathways of the pulp*. 11th ed. St. Louis : Elsevier, 2016.

Coll, J. A. « Indirect pulp capping and primary teeth : is the primary tooth pulpotomy out of date ? » *Journal of endodontics* 34, n° Suppl. 7 (2008) : S34-39. <https://doi.org/10.1016/j.joen.2008.02.033>.

Coll, J. A., N. S. Seal, K. Vargas, A. A. Marghalani, S. Al Shamali, et L. Graham. « Primary tooth vital pulp therapy : a systematic review and meta-analysis ». *Pediatric dentistry* 39, n° 1 (2017) : 16-27.

De La Dure, M. « Carie et ses complications chez l'enfant ». *EMC Médecine buccale*. 49166. Paris : Elsevier Masson, 2012. <http://www.em-premium.com.frodon.univ-paris5.fr/article/1098243/>.

Durand, S.-H., V. Flacher, A. Roméas, F. Carrouel, E. Colomb, C. Vincent, H. Magloire, et al. « Lipoteichoic acid increases TLR and functional chemokine expression while reducing dentin formation in in vitro differentiated human odontoblasts ». *Journal of immunology* 176, n° 5 (2006) : 2880-87.

Durutürk, L., Ş. Sarı, et A. Şengül. « Immunocompetent cell level as a diagnostic reference for pulpal pathosis of primary teeth ». *Archives of oral biology* 58, n° 10 (2013) : 1517-22. <https://doi.org/10.1016/j.archoralbio.2013.04.010>.

Farges, J.-C., J.-F. Keller, F. Carrouel, S.-H. Durand, A. Romeas, F. Bleicher, S. Lebecque, et M.-J. Staquet. « Odontoblasts in the dental pulp immune response ». *Journal of experimental zoology* 312B, n° 5 (2009) : 425-36. <https://doi.org/10.1002/jez.b.21259>.

Ferreira, D. C., D. G. Brito, et B. N. Cavalcanti. « Cytokine production from human primary teeth pulp fibroblasts stimulated by different pulpotomy agents ». *Journal of dentistry for children* 76, n° 3 (2009) : 194-98.

Fortier, J.-P., et C. Demars. *Abrégé de pédodontie*. 2e éd. Paris : Masson, 1987.

Gonzalez-Lara, A., M. S. Ruiz-Rodriguez, M. Pierdant-Perez, J. A. Garrocho-Rangel, et A. J. Pozos-Guillen. « Zinc oxide–eugenol pulpotomy in primary teeth : a 24-month follow-up ». *Journal of clinical pediatric dentistry* 40, n° 2 (2016) : 107-12. <https://doi.org/10.17796/1053-4628-40.2.107>.

Gopikrishna, V., G. Pradeep, et N. Venkateshbabu. « Assessment of pulp vitality : a review ». *International journal of paediatric dentistry* 19, n° 1 (2009) : 3-15. <https://doi.org/10.1111/j.1365-263X.2008.00955.x>.

Gopikrishna, V., K. Tinagupta, et D. Kandaswamy. « Evaluation of efficacy of a new custom-made pulse oximeter dental probe in comparison with the electrical and thermal tests for assessing pulp vitality ». *Journal of endodontics* 33, n° 4 (2007) : 411-14. <https://doi.org/10.1016/j.joen.2006.12.003>.

Hahn, C.-L., et F. R. Liewehr. « Innate immune responses of the dental pulp to caries ». *Journal of endodontics* 33, n° 6 (2007) : 643-51. <https://doi.org/10.1016/j.joen.2007.01.001>.

Hahn, C.-L., et F.-R. Liewehr. « Update on the adaptive immune responses of the dental pulp ». *Journal of endodontics* 33, n° 7 (2007) : 773-81. <https://doi.org/10.1016/j.joen.2007.01.002>.

Hahn, Falkler, et Siegel. « A study of T and B cells in pulpal pathosis ». *Journal of endodontics* 15, n° 1 (1989) : 20-26. [https://doi.org/10.1016/S0099-2399\(89\)80093-7](https://doi.org/10.1016/S0099-2399(89)80093-7).

Heyeraas, K. J., O. B. Sveen, et I. A. Mjör. « Pulp-dentin biology in restorative dentistry. Part 3, Pulpal inflammation and its sequelae ». *Quintessence international* 32, n° 8 (2001) : 611-25.

Jafarzadeh, H., et P. V. Abbott. « Review of pulp sensibility tests. Part I, General information and thermal tests ». *International endodontic journal* 43, n° 9 (2010) : 738-62. <https://doi.org/10.1111/j.1365-2591.2010.01754.x>.

Jontell, M., T. Okiji, U. Dahlgren, et G. Bergenholtz. « Immune defense mechanisms of the dental pulp ». *Critical reviews in oral biology and medicine* 9, n° 2 (1998) : 179-200.

Kassa, D., P. Day, A. High, et J. M. Duggal. « Histological comparison of pulpal inflammation in primary teeth with occlusal or proximal caries ». *International journal of paediatric dentistry* 19, n° 1 (2009) : 26-33. <https://doi.org/10.1111/j.1365-263X.2008.00962.x>.

Lasfargues, J.-J., et P. Colon. *Odontologie conservatrice et restauratrice. Tome 1, Une approche médicale globale*. Rueil-Malmaison : Editions CdP, 2009.

Male, D. K., J. Brostoff, D. B. Roth, et I. M. Roitt. *Immunologie*. Issy-les-Moulineaux : Elsevier Masson, 2007.

McLachlan, J. L., A. J. Sloan, A. J. Smith, G. Landini, et P. R. Cooper. « S100 and cytokine expression in caries ». *Infection and immunity* 72, n° 7 (2004) : 4102-8. <https://doi.org/10.1128/IAI.72.7.4102-4108.2004>.

Naulin-Ifi, C. *Odontologie pédiatrique clinique*. Rueil-Malmaison : Éditions CdP, 2011.

Pantera, E. A., R. W. Anderson, et C. T. Pantera. « Reliability of electric pulp testing after pulpal testing with dichlorodifluoromethane ». *Journal of endodontics* 19, n° 6 (1993) : 312-14.

Piette, E., et M. Goldberg. *La dent normale et pathologique*. Bruxelles : De Boeck Université, 2001.

Simon, S., P. Cooper, A. Berdal, P. Lumley, P. Tomson, et A. J. Smith. « Understanding pulp biology for routine clinical practice ». *Endodontic practice today* 3, n° 3 (2009) : 171-84.

Simon, S., P. Machtou, et W.-J. Pertot. *Endodontie*. Rueil-Malmaison : Editions CdP, 2012.

Smaïl-Faugeron, V., F. Courson, P. Durieux, M. Muller-Bolla, A.-M. Glenny, et H. Fron Chabouis. « Pulp treatment for extensive decay in primary teeth ». *Cochrane database of systematic reviews*, n° 8 (2014) : CD003220. <https://doi.org/10.1002/14651858.CD003220.pub2>.

Smaïl-Faugeron, V., A. Porot, M. Muller-Bolla, et F. Courson. « Indirect pulp capping versus pulpotomy for treating deep carious lesions approaching the pulp in primary teeth : a systematic review ». *European journal of paediatric dentistry* 17, n° 2 (2016) : 107-12.

Thompson, V.-T., R.-G. Craig, F.-A. Curro, W.-S. Green, et J.-A. Ship. « Treatment of deep carious lesions by complete excavation or partial removal ». *The journal of the american dental association* 139, n° 6 (2008) : 705-12. <https://doi.org/10.14219/jada.archive.2008.0252>.

Trowbridge, H. O., et R. C. Emling. *Inflammation : a review of the process*. 5th ed. Chicago : Quintessence Publishing Co Inc, 1997.

Trowbridge, H. O. « Immunological aspects of chronic inflammation and repair ». *Journal of endodontics* 16, n° 2 (1990) : 54-61. [https://doi.org/10.1016/S0099-2399\(06\)81564-5](https://doi.org/10.1016/S0099-2399(06)81564-5).

Welbury, R. *Paediatric dentistry*. Oxford: Oxford University Press, 2001.

Yang, L.-C., F.-M. Huang, C.-S. Lin, C.-M. Liu, C.-C. Lai, et Y.-C. Chang. « Induction of interleukin-8 gene expression by black-pigmented bacteroides in human pulp fibroblasts and osteoblasts ». *International endodontic journal* 36, n° 11 (2003) : 774-79.

Yildirim, C., F. Basak, O. M. Akgun, G. G. Polat, et C. Altun. « Clinical and radiographic evaluation of the effectiveness of formocresol, mineral trioxide aggregate, portland cement, and enamel matrix derivative in primary teeth pulpotomies : a two year follow-up ». *Journal of clinical pediatric dentistry* 40, n° 1 (2016) : 14-20. <https://doi.org/10.17796/1053-4628-40.1.14>.

Zhao, Y., C.-L. Wang, R.-M. Li, T.-Q. Hui, Y.-Y. Su, Q. Yuan, X.-D. Zhou, et L. Ye. « Wnt5a promotes inflammatory responses via nuclear factor κ B (NF- κ B) and mitogen-activated protein kinase (MAPK) pathways in human dental pulp cells ». *The journal of biological chemistry* 292, n° 10 (2017) : 21028-39. <https://doi.org/10.1074/jbc.A113.546523>.

Table des figures

| | |
|--|----|
| Figure 1 : Variation de la densité des tubuli dentinaires en fonction de la profondeur de la dentine et de sa proximité de la chambre pulpaire..... | 13 |
| Figure 2: Coupe histologique d'une pulpe saine issue d'une dent temporaire. | 17 |
| Figure 3 : Radiographie rétroalvéolaire de 85..... | 18 |
| Figure 4 : Vue clinique de lésions carieuses occlusales étendues et profondes SISTA 1.4 sur 75 et 74. | 19 |
| Figure 5 : Vue clinique péropératoire d'une pulpotomie de 84 durant laquelle l'hémostase physiologique de la pulpe radiculaire a été obtenu..... | 19 |
| Figure 6 : Radiographie rétroalvéolaire de 74..... | 20 |
| Figure 7 : Radiographie rétrocoronaire des secteurs 5/6 | 20 |
| Figure 8 : Coupe histologique d'une pulpe à inflammation limitée à la couche odontoblastique issue d'une dent temporaire. | 21 |
| Figure 9 : Coupe histologique d'une pulpe à inflammation limitée à la corne pulpaire en regard de la lésion carieuse issue d'une dent temporaire. | 21 |
| Figure 10: Radiographie rétroalvéolaire de 84/85..... | 22 |
| Figure 11 : Radiographie rétroalvéolaire de 85..... | 22 |
| Figure 12 : Coupe histologique d'une dent temporaire présentant une inflammation étendue dans l'ensemble du tissu pulpaire coronaire..... | 23 |
| Figure 13 : Vue clinique d'un abcès dentaire sur 54 | 24 |
| Figure 14: Radiographie rétroalvéolaire de 74/75 | 25 |
| Figure 15: Radiographie rétroalvéolaire de 74/75..... | 25 |
| Figure 16: Radiographie rétroalvéolaire de 85..... | 26 |
| Figure 17: Schéma d'une pulpotomie | 33 |
| Figure 18: Radiographie rétroalvéolaire montrant une résorption radiculaire sur 84 | 34 |
| Figure 19 : Radiographie rétroalvéolaire montrant une radioclarité interradiculaire au niveau de 65 | 34 |
| Figure 20 : Radiographie rétroalvéolaire montrant une résorption interne au niveau de 75 | 34 |
| Figure 21 : Schéma d'un coiffage pulpaire indirect sur dent temporaire | 37 |

Table des tableaux

| | |
|---|----|
| Tableau 1 : Distribution des dents selon leur degré d'inflammation pulpaire et la localisation de la lésion carieuse (proximale/occlusale)..... | 12 |
|---|----|

Vu, le Directeur de thèse

Vu, le Doyen de la Faculté de Chirurgie dentaire
de l'Université Paris Descartes

Docteur Aurélie MARCEL

Professeur Louis MAMAN

Vu, le Président de l'Université Paris Descartes

Professeur Frédéric DARDEL

Pour le Président et par délégation,

Le Doyen Louis MAMAN

Traitement des lésions carieuses profondes sur dent temporaire : coiffage pulpaire indirect ?

Résumé :

Face à une dent temporaire supposée vitale présentant une lésion carieuse profonde, le traitement de choix a longtemps été la pulpotomie. Grâce à la compréhension de la biologie pulpaire, de nouvelles thérapeutiques de conservation de la vitalité pulpaire tel que le coiffage pulpaire indirect ont émergé. Cependant le manque d'études réalisées sur les dents temporaires comparant la pulpotomie au coiffage pulpaire indirect ainsi que la difficulté à poser un diagnostic précis chez le jeune enfant n'encouragent pas les praticiens à pratiquer le coiffage pulpaire indirect avec confiance.

L'objectif de cette thèse est d'établir un état des lieux de la littérature sur cette question et de proposer un protocole d'étude qui permettrait de prouver l'efficacité ou non de cette thérapeutique.

Discipline :

Odontologie pédiatrique

Mots clés fMesh et Rameau :

Pulpe dentaire -- immunologie -- Dissertations universitaires ; Dent de lait -- action des médicaments et substances chimiques -- Dissertations universitaires ; Pulpe de la dent -- Inflammation -- Thèses et écrits académiques ; Pédodontie -- thèses et écrits académiques

Université Paris Descartes
Faculté de Chirurgie dentaire
1, rue Maurice Arnoux
92120 Montrouge