HAL open science

Gestion des modifications physio-pathologiques du complexe dentino-pulpaire dans la réalisation de la cavité d'accès endodontique

Olivier Monéry

To cite this version:

Olivier Monéry. Gestion des modifications physio-pathologiques du complexe dentino-pulpaire dans la réalisation de la cavité d'accès endodontique. Sciences du Vivant [q-bio]. 2018. dumas-01946138

HAL Id: dumas-01946138

https://dumas.ccsd.cnrs.fr/dumas-01946138

Submitted on 5 Dec 2018

HAL is a multi-disciplinary open access archive for the deposit and dissemination of scientific research documents, whether they are published or not. The documents may come from teaching and research institutions in France or abroad, or from public or private research centers.

L'archive ouverte pluridisciplinaire **HAL**, est destinée au dépôt et à la diffusion de documents scientifiques de niveau recherche, publiés ou non, émanant des établissements d'enseignement et de recherche français ou étrangers, des laboratoires publics ou privés.

Distributed under a Creative Commons Attribution - NonCommercial - NoDerivatives 4.0 International License

UNIVERSITÉ PARIS DESCARTES

MEMBRE DE
USPC
Université Sorbonne Paris Cité

AVERTISSEMENT

Cette thèse d'exercice est le fruit d'un travail approuvé par le jury de soutenance et réalisé dans le but d'obtenir le diplôme d'État de docteur en chirurgie dentaire. Ce document est mis à disposition de l'ensemble de la communauté universitaire élargie.

Il est soumis à la propriété intellectuelle de l'auteur. Ceci implique une obligation de citation et de référencement lors de l'utilisation de ce document.

D'autre part, toute contrefaçon, plagiat, reproduction illicite encourt toute poursuite pénale.

Code de la Propriété Intellectuelle. Articles L 122.4

Code de la Propriété Intellectuelle. Articles L 335.2 - L 335.10

UNIVERSITÉ PARIS DESCARTES

MEMBRE DE
USPC
Université Sorbonne Paris Cité

UNIVERSITÉ PARIS DESCARTES

FACULTÉ DE CHIRURGIE DENTAIRE

Année 2018 **N° 054**

THÈSE

POUR LE DIPLÔME D'ÉTAT DE DOCTEUR EN CHIRURGIE DENTAIRE

Présentée et soutenue publiquement le : 03 juillet 2018

Par

Olivier MONÉRY

Gestion des modifications physio pathologiques du complexe dentino-pulpaire dans la réalisation de la cavité d'accès endodontique

Dirigée par Mme le Professeur Tchilalo Boukpessi

JURY

Mme le Professeur Tiphaine Davit-Béal	Président
Mme le professeur Tchilalo Boukpessi	Assesseur
Mme le Docteur Marion Florimond	Assesseur
M. le Docteur Maxime Perois	Assesseur
M. le Docteur Jean-Claude Tavernier	Invité

CC BY NC ND

Tableau des enseignants de la Faculté

DÉPARTEMENTS	DISCIPLINES	PROFESSEURS DES UNIVERSITÉS	MAÎTRES DE CONFÉRENCES
1. DÉVELOPPEMENT, CROISSANCE ET PRÉVENTION	ODONTOLOGIE PÉDIATRIQUE	Mme DAVIT-BÉAL Mme VITAL	M. COURSON Mme DURSUN Mme JEGAT Mme SMAIL-FAUGERON Mme VANDERZWALM
	ORTHOPÉDIE DENTO-FACIALE		Mme BENAHMED M. DUNGLAS Mme KAMOUN-GOLDRAT Mme LE NORCY
	PRÉVENTION, ÉPIDEMIOLOGIE, ÉCONOMIE DE LA SANTÉ ET ODONTOLOGIE LÉGALE	Mme FOLLIGUET	Mme GERMA M. PIRNAY M. TAVERNIER
2. CHIRURGIE ORALE, PARODONTOLOGIE, BIOLOGIE ORALE	PARODONTOLOGIE	Mme COLOMBIER Mme GOSSET	M. BIOSSE DUPLAN M. GUEZ
	CHIRURGIE ORALE	M. MAMAN Mme RADOI	Mme EJEIL M. GAULTIER M. HADIDA M. MOREAU M. NGUYEN
	BIOLOGIE ORALE	Mme CHAUSSAIN M. GOGLY Mme SÉGUIER Mme POLIARD M. ROCHEFORT (PU associé)	M. ARRETO Mme BARDET (MCF) Mme CHARDIN Mme CHERIFI (MCU associée) M. FERRE M. LE MAY
3. RÉHABILITATION ORALE	DENTISTERIE RESTAURATRICE ENDODONTIE	Mme BOUKPESSI Mme CHEMLA	Mme BERÈS (MCU associée) Mme BESNAULT M. BONTE Mme COLLIGNON (MCU associée) M. DECUP Mme GAUCHER
	PROTHÈSES	M. POSTAIRE	M. CHEYLAN M. DAAS M. DOT M. EID Mme FOUILLOUX-PATEY Mme GORIN M. RENAULT M. RIGNON-BRET M. TIRLET M. TRAMBA Mme WULFMAN
	FONCTION-DYSFONCTION, IMAGERIE, BIOMATÉRIAUX		M. ATTAL Mme BENBELAID Mme BENOÎT A LA GUILLAUME (MCF) M. BOUTER M. CHARRIER M. CHERRUAU M. FLEITER Mme FRON CHABOUIS Mme MANGIONE (MCU associée) M. SALMON Mme TILOTTA
	PROFESSEURS ÉMÉRITES	M. BÉRENHOLC Mme BRION M. LASFARGUES M. LAUTROU M. LEVY	M. PELLAT M. PIERRISNARD M. SAFFAR Mme WOLIKOW

Mise à jour le 18 décembre 2017

Remerciements

À Mme le Professeur Tiphaine Davit-Béal

Docteur en Chirurgie dentaire

Spécialiste qualifiée en Médecine bucco-dentaire

Ancien Interne des Hôpitaux

Docteur de l'Université Pierre et Marie Curie

Habilitée à Diriger des Recherches

Professeur des Universités, Faculté de Chirurgie dentaire Paris Descartes

Praticien Hospitalier, Assistance Publique-Hôpitaux de Paris

Pour l'honneur que vous me faites en acceptant de présider cette thèse, pour votre bienveillance et votre soif d'enseigner tout au long de nos formations.

À Mme le Professeur Tchilalo Boukpessi

Docteur en Chirurgie dentaire

Docteur de l'Université Paris Descartes

Docteur en Sciences odontologiques

Habilitée à Diriger des Recherches

Professeur des Universités, Faculté de Chirurgie dentaire Paris Descartes

Praticien Hospitalier, Assistance Publique-Hôpitaux de Paris

Pour m'avoir fait le plaisir d'accepter de diriger cette thèse, pour votre gentillesse et votre bonne humeur communicative, pour la qualité de votre enseignement, la confiance que vous m'avez accordée et l'énergie que vous apportez à Charles-Foix.

À M. le Docteur Jean-Claude Tavernier

Docteur en Chirurgie dentaire

Docteur de l'Université Paris Descartes

Docteur en Sciences odontologiques

Maître de Conférences des Universités, Faculté de Chirurgie dentaire Paris Descartes

Praticien Hospitalier, Assistance Publique-Hôpitaux de Paris

Chevalier de l'ordre national du mérite

Officier de l'ordre des palmes académiques

Pour avoir accepté de siéger au jury de cette thèse, pour votre gentillesse et ces nombreuses anecdotes historiques (++) au fil des années.

À Mme le Docteur Marion Florimond

Docteur en Chirurgie dentaire

Assistant Hospitalo-Universitaire, Faculté de Chirurgie dentaire Paris Descartes

Pour m'avoir fait l'amitié de participer à ce jury, pour le plaisir que j'ai à continuer à me former à vos côtés à Charles-Foix.

À M. le Docteur Maxime Perois

Docteur en Chirurgie dentaire

Assistant Hospitalo-Universitaire, Faculté de Chirurgie dentaire Paris Descartes

Pour m'avoir fait la sympathie d'accepter avec enthousiasme de siéger dans ce jury.

À mes parents,

Pour m'avoir toujours poussé sans jamais m'étouffer, pour l'éducation que vous m'avez donnée, pour la liberté que vous m'avez offerte. Pour m'avoir toujours dit « tu feras ce que tu veux » et surtout les « mais donne t'en les moyens ». Pour Hawaii, LA, les pti' navions, les stages de moto cross mais aussi pour SFA ou Mme Volait… Il semble aujourd'hui que vos choix aient été les bons.

Plus globalement pour les parents exceptionnels que vous êtes, pour nous avoir toujours fait passer avant tout le reste, pour votre amour.

À mon frère,

Pour m'avoir toujours protégé, pour avoir toujours été là, pour avoir été le premier et m'avoir permis d'avoir le pinball et le scooter bien plus tôt que toi. Pour le BW's justement, mort avec les honneurs, la béquille limée comme il se doit, je n'ai qu'un regret : ne pas avoir été le grand frère pour t'apprendre à piloter comme il se doit.

Au clan qui s'agrandit, Price et Constance et à tout ce qui nous reste à partager.

À Elissa,

Pour ces cinq années merveilleuses et les 80 prochaines, pour tous les souvenirs et les défis relevés mais aussi pour ceux qui arrivent : Biarritz, le Gr20, le Montblanc, surfer la planète entière… deux fois, la terre de feu. A tous nos rêves qui se réaliseront.

« Been around the world twice, talked to everyone once »

Aux Pignolos,

Ce n'est que le début…

Aux copains,

Ceux qui sont là depuis 20 ans, les nouveaux qui ne le seront plus vraiment dans 30ans, les médecins de PO, les dentistes de Montrouge, le CEOPV, la faluche, ceux de la fonte, du skate, les roses, ma mougig, Aurel, ma fillote, ~~Mr T.~~ Mr B., mon petit binôme tout en muscle…

Table des matières

INTRODUCTION **3**

1 : SITUATIONS PHYSIOPATHOLOGIQUES À L'ORIGINE D'OBSTACLES LORS DE LA RÉALISATION DE LA CAVITÉ D'ACCÈS ENDODONTIQUE **4**

1.1 HISTOLOGIE PULPO DENTINAIRE 5

1.1.1. Histologie pulpaire *5*

1.1.2. Histologie dentinaire *6*

1.2 LA DENTINOGÉNÈSE 8

1.2.1 La dentine primaire *9*

1.2.2 La dentine secondaire *9*

1.2.3 La dentine tertiaire *9*

1.3. LES ANOMALIES PHYSIO PATHOLOGIQUES 11

1.3.1 Les pulpolithes *11*

1.3.2 Oblitération camérales et canalaire PCO *14*

1.3.3 Conséquences pour le patient *19*

2 : LA CAVITÉ D'ACCÈS **20**

2.1. OBJECTIFS DE LA CAVITE D'ACCES 20

2.1.1. Etablir une forme anatomo respectueuse *20*

2.1.2. Eliminer le contenu de la chambre pulpaire *20*

2.1.3. Créer un reservoir pour la solution d'irrigation *21*

2.1.4. Etablir un accès visuel et instrumental direct aux orifices canalaires *21*

2.1.5. Placer une obturation coronaire provisoire *21*

2.2. RÉALISATION DE LA CAVITÉ D'ACCÈS 22

2.2.1 Matérialisation du plafond pulpaire *23*

2.2.2 Création de la cavité d'accès idéale *24*

2.2.3 Approfondissement de la cavité en direction de la chambre pulpaire *24*

2.2.4 Suppression du plafond pulpaire *25*

2.2.5 Finition de l'aménagement coronaire *26*

3 : PROBLÉMATIQUES CLINIQUES LIÉES AUX DENTS PRÉSENTANT DES CALCIFICATIONS : PROTOCOLE OPÉRATOIRE, CAS CLINIQUES ET MOYENS OPÉRATOIRES **28**

3.1. FACTEURS PRÉ OPERATOIRES 28

3.1.1. Clinique : une connaissance parfaite de l'anatomie *28*

3.1.2. Radiographies 2D *30*

3.1.3. Radiographie 3D *31*
3.1.4.. Visuel *32*
3.2. FACTEURS PER OPÉRATOIRES 34
3.2.1. La carte dentinaire *34*
3.2.2. Hémorragie *34*
3.2.3. Résistance homogène *34*
3.2.4. Les concepts d'éliminations *35*
3.2.5. Nécéssité de surseoir *40*
3.3. FACTEUR POST OPERATOIRE : LE PRONOSTIC 41
4 : CRITERES INFLUENCANT LE TAUX DE REUSSITE 42
4.1. LE PATIENT 42
4.2. LE CAS CLINIQUE 43
4.3. LE CONTEXTE CLINIQUE 44
CONCLUSION 45
BIBLIOGRAPHIE 46
TABLE DES FIGURES 50
ANNEXES 51

Introduction

Le succès d'un traitement endodontique est étroitement lié à différents facteurs, l'établissement d'un diagnostic approprié, une profonde compréhension des principes biologiques de la pathologie endodontique et des aptitudes à réaliser un traitement efficace. La connaissance approfondie de l'anatomie du réseau endo canalaire conventionnel est primordiale, tout autant que celle des variations et aberrations anatomiques.

La découverte et l'accessibilité des canaux endodontiques sont des éléments majeurs du taux de réussite du traitement endodontique. Un canal non trouvé et donc non instrumenté augmente significativement le taux d'échec du traitement endodontique.

La cavité d'accès est donc une étape déterminante ouvrant la voie au réseau intra canalaire. Elle permet l'accès des différents instruments servant à la désinfection chimique, à la mise en forme et à l'obturation du réseau.

Plusieurs facteurs peuvent compliquer la réalisation de la cavité d'accès. Tout obstacle physiologique ou pathologique masquant ou gênant l'accès aux canaux augmente la difficulté du traitement et réduit donc dans certains cas le taux de succès.

Ce travail de thèse a comme objectif de mettre en évidence les situations physiopathologiques pouvant générer des obstacles lors de la réalisation du traitement endodontique orthograde ainsi que les moyens à mettre en œuvre pour réaliser une cavité d'accès optimale.

Dans un premier temps, nous nous pencherons sur les rappels histologiques permettant de comprendre les différents mécanismes de formations de dentines secondaires et tertiaires puis nous nous intéresserons à leurs répercussions sur le traitement endodontique et les difficultés que ces obstacles peuvent représenter.

1 : Situations physiopathologiques à l'origine d'obstacles lors de la réalisation de la cavité d'accès endodontique

Lors de la réalisation de la cavité d'accès endodontique, le praticien crée une cavité au travers des différentes couches constitutrices de la dent pour mettre en évidence les orifices canalaires ouvrant la voie à la désinfection du système endo canalaire. Celles-ci sont constituées de l'émail, de la dentine puis de la pulpe.

Figure 1 : La dent et le parodonte

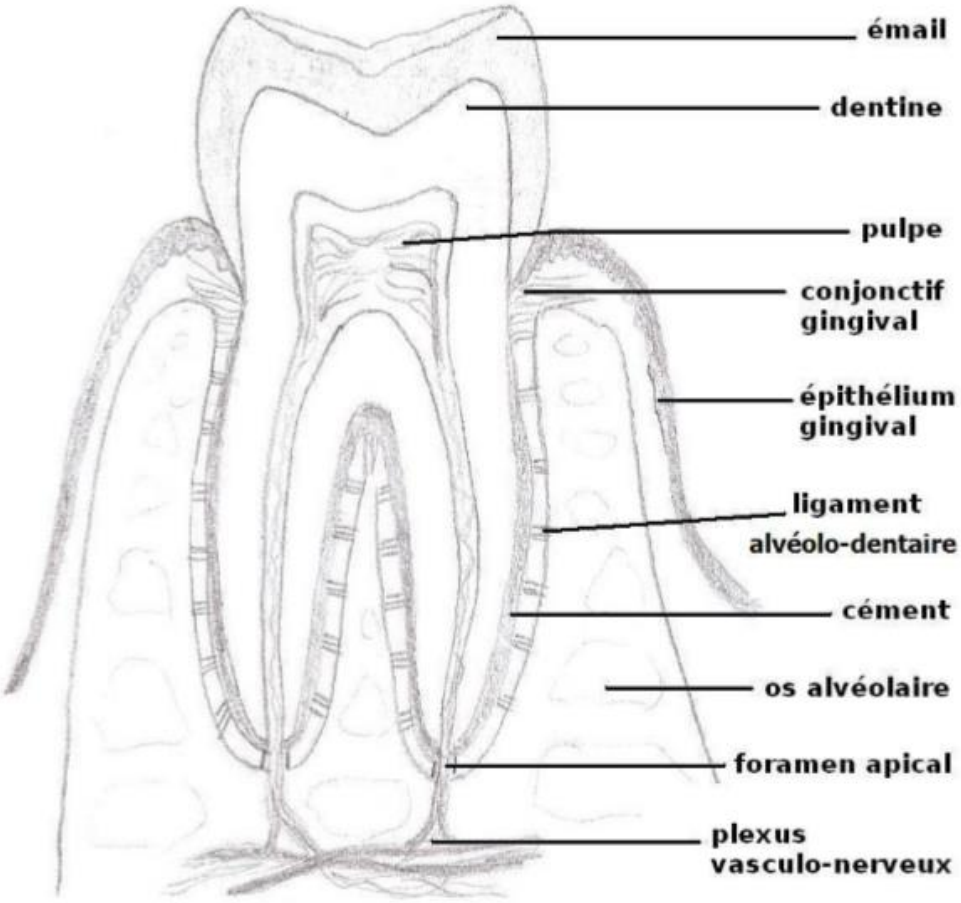

Source : Piette et Goldberg, *La dent normale et pathologique*, 2001

1.1 Histologie pulpo-dentinaire

1.1.1. Histologie pulpaire

1.1.1.1. Rappels histologiques

La pulpe est un tissu conjonctif lâche situé au cœur de la dent, elle est la couche la plus interne de la dent. Elle occupe un espace clos et inextensible reparti cliniquement en deux volumes, la pulpe camérale et la pulpe radiculaire. Cette distinction est purement clinique et n'a aucune valeur histologique.

Elle contient les odontoblastes, cellules responsables de la sécrétion des différentes dentines.
Le tissu pulpaire est également le seul tissu de l'organe dentaire à être vascularisé et innervé.
De nombreuses cellules cohabitent au sein du tissu pulpaire tel que : les odontoblastes, les fibroblastes, les fibres nerveuses, les cellules vasculaires, des cellules de défense ainsi que des cellules mésenchymateuses indifférenciées jouant un rôle dans certain mécanisme de défense de la pulpe.[1]

1.1.1.2. Organisation du tissu pulpaire

Le tissu pulpaire est un tissu composé d'une matrice extracellulaire hydratée contenant de nombreux groupe cellulaire.

Histologiquement, on repartit le tissu pulpaire en deux zones : une zone périphérique et une zone centrale :

- La région centrale contient les cellules de défense, les éléments de la vascularisation et de l'innervation ainsi que des cellules mésenchymateuses indifférenciées

[1] Piette et Goldberg, *La dent normale et pathologique*, 2001.

- La zone périphérique subdivisée en 3 zones correspond au front de formation des différentes dentines, de la plus profonde à la plus superficielle :

    - La zone au contact direct de la pulpe : la couche sous odontoblastique de Höhl. C'est une couche fine riche en fibroblastes, en cellules dendritiques et mésenchymateuses indifférenciés.

    - La zone centrale est acellulaire, on la retrouve au niveau des cornes pulpaires. La couche acellulaire de Weil comprend le plexus capillaire sous odontoblastiques et les branches terminales du plexus de Raschkow (branches terminales sensitives et autonomes).

    - La zone la plus externe est uniquement constituée d'odontoblastes et est responsable de la formation des dentines. [2]

L'origine embryologique commune et l'interdépendance de la pulpe et de la dentine crée une seule et même entité fonctionnelle : le complexe pulpo-dentinaire, bien que ces deux tissus possèdent chacun leurs caractéristiques propres.

1.1.2. Histologie dentinaire

1.1.2.1. La dentine

Elle occupe la plus grande partie de la dent, la dentine n'est pas directement innervée ni vascularisée mais contient le prolongement des corps cellulaires des cellules sécrétrices de la dentine : les odontoblastes. Physiologiquement, la dentine est formée à 70 % d'une phase minérale, à 20 % de matrice organique et à 10 % d'eau. La dentine est majoritairement le produit de sécrétion des odontoblastes, dans certains cas pathologiques d'autres cellules peuvent également secréter de la dentine[3]

[2] Goldberg et Smith, « Cells and extracellular matrices of dentin and pulp ».
[3] About et al., « Human dentin production in vitro ».

1.1.2.2. Organisation du tissu dentinaire

La dentine comprend histologiquement une phase organique, une phase minérale et une phase de transition appelée prédentine.

- La phase minérale : Elle est constituée à 97 % de collagène I et à 3 % de collagène III, elle est également formée de phosphoprotéines, de protéoglycanes, d'albumine ainsi que de phosphoprotéines en petites quantités.

- La prédentine : Elle correspond à l'endroit où la future matrice dentinaire s'apprête à être minéraliser, elle est donc encore aminéral à cet endroit. Elle est d'une épaisseur constante de 15/20µm au niveau de la couronne dentaire.

- La phase organique : La matrice organique de la dentine physiologique est constituée de 86 à 90 % de collagènes, principalement de type I et de type III. Le reste est constitué de protéines telles que les phosphoprotéines dentinaires.[4]

1.1.2.3. Architecture dentinaire

La couche la plus externe, le manteau dentinaire, est dépourvu de tubules. En dessous se trouve la dentine circumpulpaire constituée de trois éléments : les tubules dentinaires, la dentine péritubulaire et la dentine inter tubulaire. Au cours de la sécrétion de la matrice dentinaire le développement des tubules dentinaires se met en place. La majeure partie du corps cellulaire de l'odontoblaste se retire en direction de la pulpe et il ne va rester dans la dentine que le prolongement odontoblastique. En découle l'élément de base de la dentine : le tubule dentinaire[5].
A l'exception du manteau dentinaire, la totalité de l'épaisseur dentinaire est traversée de tubules, avec une densité en tubule décroissante de la profondeur vers la jonction amélo-cementaire[6].
Les tubules sont tapissés de dentine intra tubulaire et sont séparés les uns des autres par la dentine inter tubulaire. Au sein de chaque tubule se trouve un prolongement cytoplasmique odontoblastique ainsi que des fibrilles de collagènes, des fibres nerveuses et du fluide dentinaire à l'origine de la théorie hydrodynamique de Brännström.[7]

---

[4] Goldberg, « Histologie du complexe dentinopulpaire ».
[5]Goldberg.
[6] Goldberg.
[7] Auriol et Le Charpentier, « Histologie du parodonte ».

Figure 2 : Architecture dentinaire en MEB



Source: Misra et Spencer, «Parametric study of the effect of phase anisotropy on the micromechanical behaviour of dentin–adhesive interfaces», 2005

1.2 La dentinogénèse

La dentinogénèse est le processus de sécrétion de la dentine. Il est continu tout au long de la vie de la dent bien que la cinétique soit variable avec des phases de sécrétion importante et des phases de latence. Elle est le résultat des activités de synthèse, de sécrétion et de dégradation des cellules odontoblastiques. Les odontoblastes synthétise la trame collagénique de la dentine puis secrètent la matrice dans le milieu extracellulaire ou la minéralisation secondaire a lieu[8]. Sous le manteau dentinaire, il existe 3 types de dentines circumpulpaires : la **dentine primaire,** la **dentine secondaire** et la **dentine tertiaire**.

Deux types de dentines vont se succéder au cours de la formation de l'organe dentaire et ce de manière physiologique. La dentine primaire et la dentine secondaire toujours organisées en deux contingents distincts : la dentine péritubulaire et la dentine inter tubulaire.

[8] Piette et Goldberg, *La dent normale et pathologique*, 2001.

1.2.1 La dentine primaire

La **dentine primaire** correspond à la dentine qui est secrétée par les odontoblastes primaires issus du développement embryonnaire. La synthèse de dentine primaire commence dès le début de la formation de la dent in utero et se termine à la mise en fonction de l'organe sur l'arcade.
Elle constitue la part la plus importante de la couche dentinaire globale. Elle a une épaisseur de 150 ùm et contient dans sa portion périphérique le manteau dentinaire[9].

1.2.2 La dentine secondaire

La **dentine secondaire** est secrétée tout au long de la vie par les odontoblastes primaires tout comme la dentine primaire, en dehors de tout processus pathologique. Elle apparait dès la mise en fonction de la dent sur l'arcade lorsque la racine est édifiée. La structure tubulaire de la dentine secondaire est en continuité avec les tubules de la dentine primaire. Elle est localisée en périphérie de la chambre pulpaire et est plus fortement minéralisée que la dentine primaire[10].

1.2.3 La dentine tertiaire

Contrairement aux dentines primaires et secondaires, la dentine tertiaire n'est pas physiologique, elle est l'une des réponses de la dent à une agression mécanique ou chimique.
La **dentine tertiaire** est formée au cours d'un processus pathologique. Les odontoblastes peuvent être modifiés ou altérés en cas d'agression, ces agressions peuvent être de diffèrent types : le front de déminéralisation d'une lésion carieuse, un stimuli mécanique chronique : l'attrition. Cette agression peut également être d'origine iatrogène, le pic de chaleur produit par la fraise en friction contre la dentine, la proximité d'un composite non biocompatible.
Elle n'est présente que sur des dents ayant subi une agression. Elle est plus dense que les dentines physiologiques et peut être plus difficile à éliminer lorsqu'elle interfère avec la réalisation de la cavité d'accès idéale.
Deux types de dentines tertiaires existent. C'est la durée et l'intensité du stimulus qui conduira à la formation de dentine réactionnelle ou de dentine réparatrice.

---

[9] Auriol et Le Charpentier, « Histologie du parodonte ».
[10] Auriol et Le Charpentier.

1.2.3.1 La dentine réactionnelle

Dans le cas d'un processus lent, type lésion d'usure ou lésion carieuse à cinétique faible, la dentine réactionnelle est sécrétée par les odontoblastes primaires encore sains. Ils sont réactivés par le stimulus, ceux-ci ont le temps de secréter cette dentine dans la même direction et le même sens que le processus irritant afin de s'en éloigner et de s'en protéger[11]. La **dentine réactionnelle** est élaborée en présence d'un processus carieux à évolution lente à modérée ou lors d'un processus d'usure et est située derrière une ligne calcio-traumatique.[12]

1.2.3.2 La dentine réparatrice

La dentine réparatrice est secrétée par les odontoblastes secondaires après la mort des odontoblastes primaires détruit par le stimulus.[13] Ces odontoblastes sont issus des cellules souches de la région sous-odontoblastique qui suite à leur activation par un stimulus se divise et migre au contact de la zone agressée en se différenciant en odontoblastes secondaires. Ils vont alors secréter une matrice extracellulaire riche en collagène de type I et III et en fibronectine. La dentine secrétée physiologiquement par l'odontoblaste est une ortho dentine : il s'agit d'une dentine ou les corps cellulaires des cellules polarisées sont situés à l'extérieur du tissu calcifié. **La dentine réparatrice** est de type ostéodentine, les cellules sont enchâssées dans la matrice comme dans l'os, à l'inverse de la dentine[14]

[11] Goldberg et Smith, « Cells and extracellular matrices of dentin and pulp ».
[12] Arana-Chavez L.; et Massa, F., « Odontoblasts ».
[13] Goldberg et al., « Bioactive molecules and the future of pulp therapy ».
[14] Carvalho et Lussi, « Assessment of root caries lesion activity and its histopathological features ».

1.3. Les anomalies physio pathologiques

1.3.1 Les pulpolithes

1.3.1.1 Définition

Le pulpolithe est un type de calcification présent au sein du tissu pulpaire, il est le plus souvent retrouvé au sein de la pulpe camérale mais peut exceptionnellement se situer plus apicalement dans les canaux, il existe trois types de pulpolithes : les pulpolithes vrais, les pulpolithes faux et les pulpolithes diffus.

Ils sont un obstacle majeur à la réalisation de la cavité d'accès endodontique et en particulier à la mise en évidence des orifices canalaires qu'ils obstruent fréquemment.

1.3.1.2 Composition

Les pulpolithes sont une structure hétérogène et possèdent une composition chimique propre, en effet une étude récente à montrer une proportion de Zn et Cu plus importante dans les dentines composant les pulpolithes que dans la dentine saine. [15]

1.3.1.3 Épidémiologie

La découverte des pulpolithes est presque toujours fortuite, parfois lors d'un examen général type panoramique, il est le plus souvent objectivable sur une radio rétro coronaire, ce cliché permettra l'évaluation de sa taille, son étendue, son rapport aux parois dentinaires et évidemment les difficultés attendues pour la mise en évidence des orifices canalaires.

Une étude menée à l'école dentaire de Shiraz en Iran, en 2015 nous révèle que 46.6 % des sujets étudiés présente au moins une dent avec un pulpolithe (échantillon = 652), sur les 8244 dents postérieures examinés, 11.25 % présentaient des pulpolithes.[16] Sur cette population : il semble que les dents maxillaires soient légèrement plus impactées que les dents mandibulaires et que les femmes en présentent plus que les hommes sans toutefois que les différences ne soient réellement significatives.

---

[15] Berès et al., « Comparative physicochemical analysis of pulp stone and dentin ».
[16] Ravanshad, Khayat, et Freidonpour, « The prevalence of pulp stones in adult patients of shiraz dental school, a radiographic assessment ».

Une deuxième étude de Janvier 2018 montre que 9.6 % des dents permanentes présentaient un pulpolithe visible sur un cliché retro alvéolaire. En tout 31.5 % des patients adultes en présentaient. Les femmes sont significativement plus touchées que les hommes (40.5 vs 23.9 %, chi $p < 0.001$)[17]

L'ensemble des études actuelles semblent montrer que les molaires sont plus susceptibles d'être touchées que les prémolaires.[18]

Un nombre plus important de pulpolithes est retrouvé sur des dents cariés que sur des dents saines. Enfin il semble y avoir une corrélation avec l'âge, les sujets âgés sont plus susceptibles de présenter ce type de calcifications.

Les pulpolithes sont retrouvés chez environ 50 % de la population, plus d'une dent sur dix est susceptible d'en présenter un.

1.3.1.4 Étiologie

A l'heure actuelle, la littérature tend à montrer que la genèse de ces formations calciques est essentiellement idiopathique[19] Au cours de la vie, la dent est continuellement exposée à de nombreux composants chimiques, à des contraintes dues à la mastication, à la para fonction, à l'usure naturelle.

L'usure de la dent réduit la couche d'email protectrice au fil du temps et expose des couches de plus en plus profondes d'émail puis de dentine provoquant la formation de dentine secondaire : de manière physiologique avec la sécrétion centripète de dentine secondaire venant obstruer petit à petit la lumière canalaire mais également des formations de structures dentinaires plus ponctuelles type pulpolithe.

Certaines causes semblent accroitre le risque pour une dent donnée de développer un pulpolithe, les traumas par exemple y sont statistiquement corrélés, l'âge également ainsi que les dents agressées par d'autres facteurs comme une lésion carieuse.

Des études tendent même à démontrer qu'une force d'intrusion / d'extrusion orthodontique crée des changements vasculaires à l'origine de la formation de fibrose et calcifications[20].

Il semble donc que le mécanisme de formation des pulpolithes bien que pas encore totalement compris soit étroitement lié à celui de la dentine réactionnelle.

---

[17] Kuzekanani et al., « Pulp stones, prevalence and distribution in an iranian population ».
[18] Ravanshad, Khayat, et Freidonpour, « The prevalence of pulp stones in adult patients of shiraz dental school, a radiographic assessment ».
[19] Goga, Chandler, et Oginni, « Pulp stones ».
[20] Lazzaretti et al., « Histologic evaluation of human pulp tissue after orthodontic Intrusion ».

A noter que bien que le mécanisme de formation des pulpolithes et celui des calculs rénaux ou biliaires semble apparenté aucune étude n'a permis d'établir de corrélation statistique entre ces deux phénomènes. [21]

1.3.1.5 Classification

On distingue les pulpolithes : [22]

- En fonction de leur composition :
    - Pulpolithes vrais : ils présentent des tubulis comme la dentine, sont essentiellement composé de prolongements odontoblastiques et de peu d'odontoblastes.
    - Pulpolithes faux : ils sont composés de couches concentriques de tissus calcifiés avec une zone cellulaire centrale qui peut être nécrotique.
- En fonction de leur rapport à la dentine :
    - Adhérents
    - Libres
    - Diffus (Pourrait être déclenchée par des troubles vasculaires liés au vieillissement)

Plusieurs études histologiques tendent à démontrer que dans certains cas, en particulier pour les molaires présentant des chambres pulpaires larges, plusieurs pulpolithes de faibles volumes peuvent au cours de leur croissance venir fusionner pour ne plus former qu'un pulpolithe de grande taille[23] par un mécanisme centripète. Même s'ils sont le plus souvent situés dans la chambre pulpaire sous la forme de pulpolithe libre ou adhérent aux parois dentinaires, ils sont peuvent également être retrouvés dans le tiers coronaire des canaux et plus rarement se prolonger apicalement dans le canal. Leur taille peut varier de la particule microscopique au pulpolithe oblitérant la totalité de la chambre pulpaire, leur localisation va s'avérer déterminante dans le bon déroulement du traitement endodontique.

[21] Patil, « Prevalence of and relationship between pulp and renal stones ».
[22] Goga, Chandler et Oginni, « Pulp stones ».
[23] Deva et al., « Radiological and microscopic aspects of the denticles ».

1.3.1.6 Rapport à l'anamnèse

Une étude de décembre 2016 menée au Brésil sur 382 patients montre que les dents porteuses de restaurations sont plus susceptibles de présenter des pulpolithes que les dents saines (13 % vs 6.4 %), en revanche la profondeur de la restauration classée en 3 niveaux de profondeur (moins que le 1/3 de la dentine, 1/3 au 2/3, plus que 2/3 sans exposition dentinaire) ne semble pas être corrélée à la présence de pulpolithe[24]. La seule présence de pulpolithe ne doit pas amener au traitement endodontique de la dent concernée[25]

1.3.1.7 Localisation des dents

Les dents maxillaires sont plus susceptibles d'être touchées que les dents mandibulaires, à noter que la molaire maxillaire est la dent ayant la prévalence de pulpolithe la plus élevé.
Lorsqu'on se replace dans un contexte préopératoire en vue d'un traitement endodontique sur une molaire maxillaire, la recherche des difficultés préopératoires s'avère d'autant plus pertinente aux vues de ces éléments, prenant en compte qu'il s'agit d'une dent particulièrement difficile à traiter du fait de sa position au maxillaire (vue indirecte), la présence d'un deuxième canal mésio-vestibulaire dans au moins 60 % des cas[26], si une obstruction partielle ou totale vient s'ajouter, le traitement peut devenir particulièrement périlleux.

1.3.2 Oblitération camérales et canalaire PCO

1.3.2.1 Étiologie

Les dents qui présentent des canaux oblitérés représentent un challenge pour le praticien du fait de de la difficulté à repérer les orifices canalaires, l'oblitération peut être la conséquence d'un phénomène physiologique comme le vieillissement et la sénescence ou être due à une évolution réactionnelle ou réparatrice face à une dégénérescence calcique ou une agression extérieure. La manifestation clinique de l'oblitération pulpaire ne renseigne pas nécessairement sur le statut histologique pulpaire, en effet la disparition lente et progressive de la lumière canalaire ne doit pas être confondue avec le phénomène de calcification intra canalaire comme le pulpolithe. L'apposition

[24] Silva et al., « Assessing pulp stones by cone-beam computed tomography ».
[25] Goga, Chandler, et Oginni, « Pulp stones ».
[26] Olczak et Pawlicka, « The morphology of maxillary first and second molars analyzed by cone-beam computed tomography in a polish population ».

de dentine liée au phénomène d'oblitération entraine une disparation progressive de la lumière canalaire et ou pulpaire et un jaunissement progressif de la dent, diminuant la translucidité de la dent.

1.3.2.2 Sénescence

Le processus de sénescence désigne le vieillissement physiologique d'un tissu entrainant la perte de fonction de l'organe[27]. Au niveau de la pulpe dentaire, il est caractérisé par différents mécanismes :

- L'apparente perte de volume pulpaire due à la sécrétion de dentine secondaire au cours de la vie
- La fibrose pulpaire liée à l'augmentation du taux de fibres de collagènes
- La diminution des éléments vasculaires et nerveux entrainant une diminution du métabolisme pulpaire et une baisse du potentiel de défense et de réparation

Ces phénomènes limitent de façon importante le potentiel de cicatrisation et de réparation du tissu pulpaire, la sécrétion de dentine peut même aller jusqu'à l'oblitération totale de la cavité pulpaire.

Entre 20 et 60 ans, la chambre pulpaire perd 50 % de sa hauteur initiale, cette sécrétion affecte toutes les parois : des cornes pulpaires au plafond, le tout en direction centripète[28].

1.3.2.3 Mécanique

Il est important de différencier les agressions mécaniques aigues (traumatismes, chute, coups…) des agressions mécaniques chroniques (attrition, abrasion, érosion).

Des agressions mécaniques comme une préparation profonde dentinaire, l'élimination de la structure dentaire sans refroidissement correct, un choc traumatique, une occlusion traumatique ou même un curetage parodontal profond peuvent altérer la pulpe sous-jacente [29]

[27] Piette et Goldberg, *La dent normale et pathologique*, 2001.
[28] Nemsi et al., « Age assessment in canine and premolar by cervical axial sections of cone-beam computed tomography ».
[29] Torabinejad et al., *Endodontie: principes et pratiques* 2016.

1.3.2.4 Traumatique

Une étude récente de McCabe indique que 4 à 24 % des dents traumatisées développent à des degrés variables des oblitérations pulpaires qui se caractérisent par une diminution du volume pulpaire ainsi qu'une coloration jaunâtre de la couronne dentaire.[30]

Une autre étude nous révèle que la dégénérescence calcique résulte de la modification du statut pulpaire après la luxation d'une dent traumatisée, ces modifications ne touchent pas toutes les dents traumatisées. Sur une population de 637 dents luxées, seulement 15 % ont présenté des complications type oblitération pulpaire[31].

Cette même étude indique également que l'inévitable manque de réponse de la dent aux différents tests diagnostiques du statut pulpaire n'est pas forcement relié à la vitalité de la dent. Seul 7 à 27 % des dents présentant des PCO développent effectivement une nécrose pulpaire avec signes associés au péri apex et donc plus de 75 % des dents présentant des PCO sont totalement asymptomatiques et ne nécessitent aucun traitement autre que la surveillance clinique et radiographique régulière[32].

La question des dents permanentes immatures ayant subi une extrusion est également traitée par la littérature. Contrairement aux autres traumas, l'extrusion entraine systématiquement une rupture du paquet vasculo-nerveux pouvant compliquer la cicatrisation pulpaire.

D'après une revue systématique de 2015, 32.9 % des dents réimplantées présentent une guérison alors que 67.1 % nécrosent, sur le pourcentage de dents dont la pulpe cicatrise plus de 96 % présentent des signes de PCO à une moyenne de 9.5 mois[33]. L'oblitération est aujourd'hui considérée comme le mécanisme permettant à la pulpe de cicatriser après une réimplantation. L'oblitération survient très rapidement et peut être observée aisément sur un cliché radiographique rétro coronaire[34].

---

[30] McCabe et Dummer, « Pulp canal obliteration ».
[31] Andreasen et Pedersen, « Prognosis of luxated permanent teeth — the development of pulp necrosis », 1985.
[32] Torabinejad et al., *Endodontie*, 2016.
[33] Abd-Elmeguid, ElSalhy, et Yu, « Pulp canal obliteration after replantation of avulsed immature teeth ».
[34] Andreasen et Pedersen, « Prognosis of luxated permanent teeth — the development of pulp necrosis »

1.3.2.5 Agression mécanique chronique

L'usure dentaire est physiologique, elle est inhérente à l'utilisation normale de l'organe dentaire, les couches les plus superficielles de l'émail voire de la dentine sont délitées. Toutefois cette usure peut être accélérée dans certains cas, selon le type d'usure on parlera d'abrasion (3 corps), d'attrition (2 corps) ou d'érosion (chimique).[35] Elles ne sont que très rarement à l'origine de pulpite et de nécrose, du fait de la faible cinétique de ces processus, les moyens de défense pulpaire ont ici le temps de jouer leur rôle de protection en apposant des couches de dentines réactionnelle visant à compenser les couches de dentines superficielles détruites par l'agression

Les para fonctions type bruxisme, prématurités et autres traumatismes occlusaux entrainent une augmentation des forces subies par les dents et peuvent provoquer une inflammation pulpaire.[36]

1.3.2.6 Bactérienne

Lorsque la lésion carieuse atteint la dentine, une réaction inflammatoire se déclenche au niveau pulpaire, les processus de défense pulpaire se mettent en place grâce à la riche vascularisation pulpaire. Les réactions de défense de la pulpe vont viser à empêcher la pénétration des toxines bactériennes. A mesure que la lésion carieuse progresse, le stress subit par le complexe dentino-pulpaire augmente. Lorsque le stress dépasse le point critique, le complexe n'est plus en mesure de se défendre et la pulpe nécrose[37]. Du fait de l'augmentation de la densité de canalicules en direction pulpaire, plus la lésion devient profonde plus elle intéresse de canalicule dentinaire, véritable autoroute bactérienne vers la pulpe[38].

Le défaut d'étanchéité d'une restauration d'usage ou provisoire peut également entrainer une percolation bactérienne à l'origine de sclérose dentinaire.

---

[35] Green, « Prevention and management of tooth wear ».
[36] Carvalho et Lussi, « Age-related morphological, histological and functional changes in teeth ».
[37] Piette et Goldberg, *La dent normale et pathologique*, 2001.
[38] Torabinejad et al., *Endodontie*, 2016.

1.3.2.7 Thermique

Un échauffement supérieur à 46° entraine des dégâts pulpaires irréversibles[39], un fraisage appuyé excédant quelques secondes peut induire des températures très élevés provoquant l'évaporation du fluide canaliculaire qui entraine en réaction un afflux de liquide provenant de la chambre pulpaire[40]. Ceci met en évidence l'importance de l'irrigation des instruments rotatifs lors de leur utilisation. Lors du curetage d'une lésion carieuse profonde, l'instrument rotatif peut également sectionner les prolongements odontoblastiques et entrainer une inflammation pulpaire.

Certaines résines utilisées lors de travaux de réhabilitation ont des réactions de prises exothermiques libérant des quantités de chaleur importante (+70°C). De même lors de la polymérisation d'un composite de moyenne étendue à l'aide d'une lampe à photopolymériser, la température de la pulpe peut augmenter de plus de 5°C.[41]

1.3.2.8 Chimique

Les substances chimiques agressives sont utilisées quotidiennement dans notre profession.

La progression vers la pulpe de ces substances dépend de l'état de la dentine, les irritants sont dilués dans les tubules dentinaires, plus la dentine est importante plus le volume dans lequel une certaine quantité de produit sera dilué est important, de plus les parois des denticules permettent l'adsorption des différentes molécules et la neutralisation des acides.

Les résines TEGDMA et HEMA sont connues pour diffuser de nombreuses substances cytotoxiques dans les canalicules dentinaires[42], si ces substances semblent rarement la cause de nécrose pulpaire. L'inflammation aseptique du tissu pulpaire est avérée et les réactions de défense qui l'accompagnent également. [43]

---

[39] Piette et Goldberg, *La dent normale et pathologique*, 2001.
[40] Cohen et Schwartz, « Endodontic complications and the law ».
[41] Vinall et al., « Intrapulpal temperature rise during light activation of restorative composites in a primary molar ».
[42] Caplan, Reams, et Weintraub, « Recommendations for endodontic referral among practitioners in a dental HMO ».
[43] Alizadehgharib, Östberg, et Dahlgren, « Triethylene glycol dimethacrylate ».

1.3.3 Conséquences pour le patient

Les motifs de consultations des patients en rapport avec l'oblitération pulpaire sont souvent identiques d'un patient à l'autre. Le motif de consultation principal est la dyschromie acquise due à l'augmentation de la proportion de dentine dans la dent, en effet l'épaisseur de la dentine croissante modifie les propriétés optiques : elle apparait plus jaune, des douleurs lancinantes ont également été rapportées.

2 : La cavité d'accès

2.1. Objectifs de la cavité d'accès

La cavité d'accès est l'étape primordiale du traitement endodontique, elle est l'étape permettant l'identification, la localisation et le dégagement des orifices canalaires. Elle consiste à réaliser une voie d'accès intra coronaire de forme, de dimension et de position pré définie qui doit permettre un passage direct et sans contraintes des outils permettant l'exploration, la mise en forme et la désinfection canalaire. C'est un compromis entre la conservation maximale des structures tissulaires coronaires pour des raisons mécaniques et la configuration permettant l'exploration et la mise en forme canalaire.

Les Objectifs de la cavité d'accès sont [44] :

- Etablir une forme de contour respectant l'anatomie et permettant les manœuvres instrumentales
- L'Élimination complète du contenu de la chambre pulpaire.
- Constituer un réservoir pour la solution d'irrigation.
- Établir l'accès visuel et instrumental direct aux orifices canalaires, c'est à dire une vision claire nette et précise de l'orifice.
- Créer une cavité rétentive et résistante pour l'obturation coronaire provisoire.

2.1.1. Établir une forme anatomo respectueuse

Il s'agit de respecter la topographie du plafond pulpaire sur la table occlusale. C'est-à-dire que le contour de la pulpe doit être en regard du plafond de la chambre pulpaire.

2.1.2. Éliminer le contenu de la chambre pulpaire

Elle se fait de manière mécanique (par fraisage et à l'aide d'instruments ultra sonores) mais aussi chimique par l'utilisation d'hypochlorite de sodium de 2.5 à 3 %.

Elle comprend :

[44] Torabinejad et al., *Endodontie*, 2016.

- L'éviction du tissu pulpaire camérale qui cliniquement est un tissu mou inflammatoire ou nécrosé. A noter que l'hémorragie pulpaire lors de la perforation du plafond pulpaire n'est pas une constante, il peut être diminué ou absent dans le cas de pulpe nécrosée mais aussi de pulpes âgées.
- L'élimination des calcifications intra pulpaires

La morphologie de la chambre pulpaire varie avec l'âge et le dépôt de dentine secondaire et éventuellement tertiaire. [45]

La dentine secondaire se dépose préférentiellement dans la zone inter radiculaire ce qui réduit la distance entre le plafond et le plancher de la chambre pulpaire [46]

2.1.3. Créer un reservoir pour la solution d'irrigation

La solution d'Hypochlorite de Sodium à 3 % amorce la désinfection canalaire par pénétration passive, elle a également une action lubrifiante sur les instruments de cathétérisme et de mise en forme.

Il est nécessaire d'obtenir une cavité d'accès à 4 parois afin de permettre le maintien et le renouvellement de l'hypochlorite et ce par le biais d'une reconstitution pré endodontique si nécessaire. Dans les cas de dents très délabrées, la technique de la bague de cuivre peut être utilisée afin de garantir l'étanchéité du traitement et le réservoir d'irrigation.

2.1.4. Établir un accès visuel et instrumental direct aux orifices canalaires

L'accès visuel aux orifices autorise l'accès instrumental direct sans interférences, cela permet de réduire fortement les risques de butée, de déplacement apical ou de perforation.

Une insuffisance d'aménagement de la cavité d'accès peut mener à un échec du traitement.

2.1.5. Placer une obturation coronaire provisoire

L'obturation provisoire doit être étanche et résistante afin de protéger l'intérieur de la dent de la recontamination bactérienne. D'après la littérature elle doit faire 4mm d'épaisseur minimum.

---

[45] Torabinejad et al.

[46] Shaw et Jones, « Morphological considerations of the dental pulp chamber from radiographs of molar and premolar reeth ».

Figure 3 : Matérialisation du plafond pulpaire

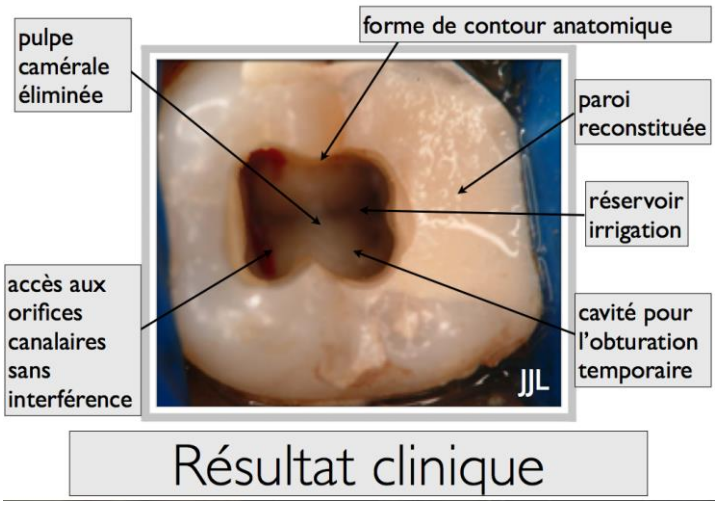

Source : Lasfargues, Cours « cavité d'accès » 2013

2.2. Réalisation de la cavité d'accès

Avant de débuter le traitement endodontique, le praticien aura pris soin de corréler l'ensemble des informations recueillies concernant la dent à traiter. Cela comprend les données cliniques : position et axe de la dent sur l'arcade, la morphologie coronaire de la dent, la présence de lésion carieuse mais surtout radiographiques : volume, forme pulpaire, situations présupposées des cornes pulpaires, la topographie et le nombre de canaux.

De plus la réalisation de la cavité d'accès endodontique est régie par un certain nombre de règles [47]:

- Il est nécessaire de déposer et éliminer l'ensemble des éléments supposés septiques : tissus cariés, composites infiltrés afin de permettre une meilleure interprétation radiographique ainsi qu'une inspection visuelle totale des structures restantes (recherche de fracture, lésion carieuse non curetées).
- Les restaurations type amalgames doivent être déposées sous peine de transport des particules métalliques dans les canaux et d'erreur sur le localisateur d'apex, instrument mesurant l'impédance entre le canal dentaire et le parodonte pour localiser précisément le foramen apical de de la dent.

[47] Bergenholtz, Hørsted-Bindslev, et Reit, *Textbook of endodontology*. 2003

- La digue est mise en place afin d'assurer un champ opératoire stable, étanche et dégager afin d'éviter la recontamination de l'endodonte

La réalisation de la cavité se déroule en 5 étapes :

2.2.1 Matérialisation du plafond pulpaire

Grace aux connaissances anatomiques, le praticien dessine le contour de la cavité d'accès en repérant les axes mésio-distaux et vestibulo-palatin afin de pouvoir placer la cavité d'accès sur la face occlusale, situer la chambre par projection et respecter l'anatomie.

Figure 4 : Matérialisation du plafond pulpaire

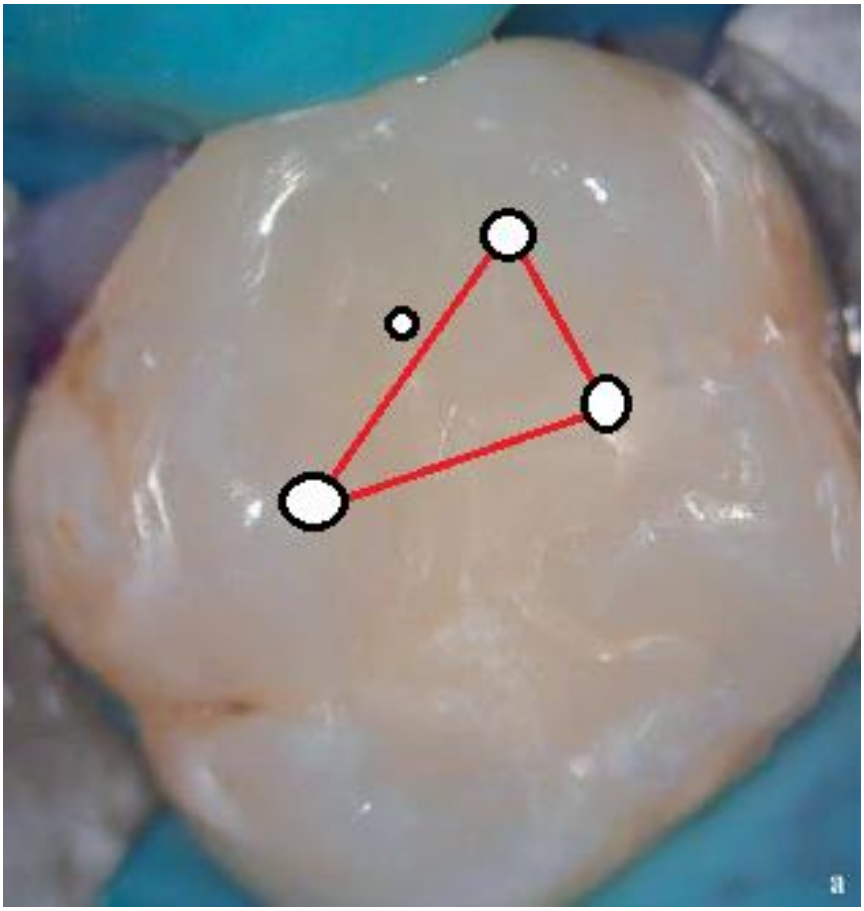

Source: Auteur, d'après Patel et Rhodes «A practical guide to endodontic access cavity preparation in molar teeth», 2007

2.2.2 Création de la cavité d'accès idéale

A l'aide d'une fraise boule diamantée montée sur turbine, l'opérateur va approfondir le dessin réalisé lors de l'étape précédente afin de créer une première cavité correspondant à la zone déterminée. Cette cavité traversera donc la couche amélaire pour devenir une cavité amélo-dentinaire jusqu'à effraction de l'une des cornes pulpaires.

2.2.3 Approfondissement de la cavité en direction de la chambre pulpaire

La chambre pulpaire est exposée dans la région ou les cornes pulpaires sont les plus coronaires, le tunnel créée au sein de l'émail puis de la dentine débouche donc au niveau de la chambre pulpaire.
Lors de l'effraction pulpaire une hémorragie peut être observée, aidant le praticien à se repérer. Toutefois ce saignement est inconstant puisqu'il dépend du statut pulpaire de la dent mais aussi de facteur comme l'âge du patient. En effet, la pulpe d'un sujet âgé est moins susceptible de saigner que celle d'un sujet jeune, de plus une pulpe nécrosée ne saigne pas non plus.

Figure 5 : Effraction pulpaire lors de l'approfondissement en direction pulpaire

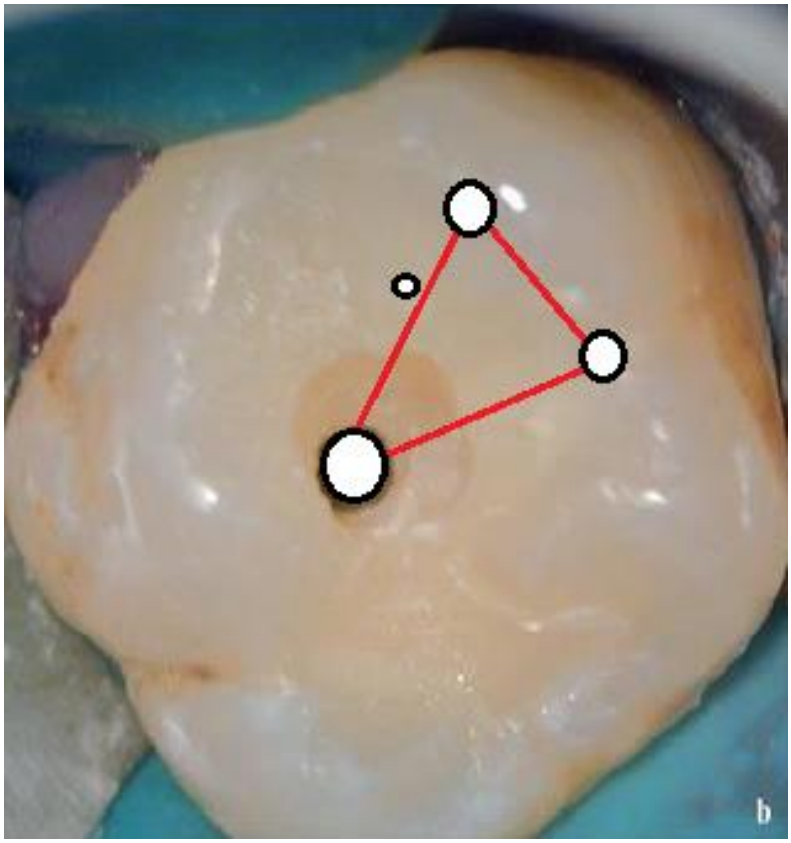

Source : Patel et Rhodes, «A practical guide to endodontic access cavity preparation in molar teeth», 2007

2.2.4 Suppression du plafond pulpaire

Une fois l'effraction pulpaire obtenue, les tissus résiduels du plafond sont supprimés à l'aide d'une fraise conique à bout mousse type Zekrya endo ou d'une fraise Endo z et la finition de la cavité est faite de façon conventionnelle. Il n'est pas nécessaire d'obtenir une mise en dépouille des parois, il faut cependant veiller à ce que tout le plafond de la chambre soit bien supprimé[48]. Contrairement aux étapes précédentes, cette étape ne consistera plus en un approfondissement mais en l'élimination du plafond pulpaire préalablement objectivé lors de l'exposition pulpaire ponctuelle. Pour ce faire, le praticien utilise une fraise cylindro-conique endodontique à pointe mousse montée sur turbine. L'objectif est l'élargissement de la cavité et non son approfondissement.

Figure 6 : Suppression du plafond pulpaire en cours

Source : Patel S. Rhodes J, «A practical guide to endodontic access cavity preparation in molar teeth», 2007

[48] Simon et Pertot, *Le traitement endodontique*, 2003.

2.2.5 Finition de l'aménagement coronaire

Egalement avec une fraise Zekrya ou à l'aide d'inserts ultrasonores spécifiques, cette dernière étape consiste à éliminer les appositions de dentine tertiaire, calcifications, surplombs dentinaires qui gênent l'accès visuel aux canaux.[49] Le contenu de la chambre canalaire est éliminé à l'aide de fraises carbure de Tungstène montées sur contre angle bague bleue, une première irrigation à l'hypochlorite est alors réalisée à l'aide de seringue d'irrigation endodontique.

L'application des lois de symétrie de Krasner et Rankow permet également la recherche de canaux. En effet, sur la molaire mandibulaire par exemple, les canaux seront toujours symétriques par rapport aux axes médians de la dent, si un canal ne se trouve pas sur la ligne médiane alors il aura un canal associé symétriquement à cet axe. [50]

Figure 7 : La cavité d'accès ouvre la voie au réseau endo-canalaire

Source : Patel et Rhodes, «A practical guide to endodontic access cavity preparation in molar teeth», 2007

[49] Patel et Rhodes, « A practical guide to endodontic access cavity preparation in molar teeth ».
[50] Krasner et Rankow, « Anatomy of the pulp-chamber floor ».

Figure 8 : Les règles de symétrie de Krasner et Rankow

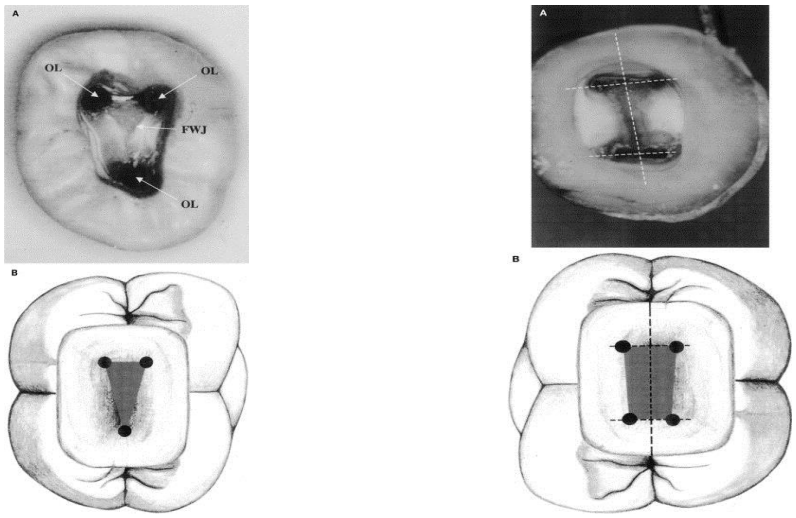

Source : Krasner, DDS et Rankow, «Journal of endodontics, Anatomy of the Pulp-Chamber Floor», 2004

Loi de symétrie 1 : à l'exception des molaires maxillaires, les orifices canalaires sont équidistants de la droite mésio distale passant par le milieu du plancher pulpaire.

Loi de symétrie 2 : à l'exception des molaires maxillaires, les orifices canalaires sont sur une ligne perpendiculaire à la ligne de la loi n°1

Les orifices canalaires s'ils ne sont pas évident sont repérés à l'aide d'une sonde de Rhein.
Les surplombs et autres obstacles au niveau des orifices canalaires peuvent être repérés grâce à l'observation d'une sonde 17 insérée dans le canal, si l'axe est vertical et libre alors la cavité d'accès remplit ses conditions, si à l'inverse l'axe est contraint les orifices doivent être mieux dégagés à l'aide de foret de Gates.
Les forêts de Gates s'utilisent toujours en appuis pariétaux et dans l'ordre décroissant, les utiliser pour pénétrer le canal peut entrainer un stripping allant jusqu'à la perforation. [51]

[51] Ford, Ford, et Rhodes, *Endodontics*. 2002

3 : Problématiques cliniques liées aux dents présentant des calcifications : protocole opératoire, cas cliniques et moyens opératoires

3.1. Facteurs pré operatoires

3.1.1. Clinique : une connaissance parfaite de l'anatomie

Le praticien doit connaitre l'anatomie endodontique de la dent à traiter.

Les cartes dentinaires sont parfaitement connues grâce à des auteurs comme Krasner et Rankow qui sur des grands échantillons de dents extraites ont étudié la position des orifices canalaires grâce à des coupes anatomiques.

Figure 9 : Anatomie endodontique et cavité d'accès

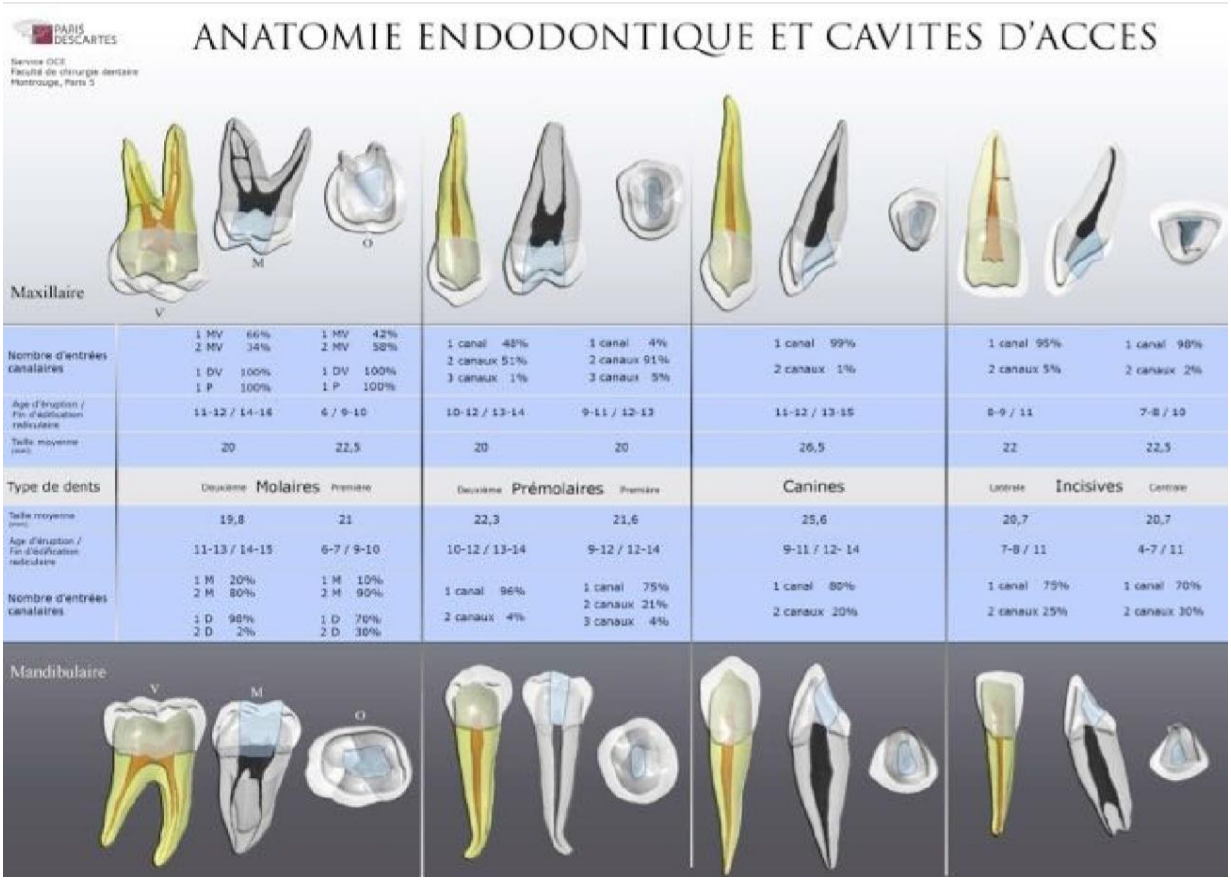

Source : Decup et Tison, Hôpital Charles Foix, 2010

3.1.1.1. Symptomes

Les calcifications et oblitérations pulpaires réduisent le volume pulpaire. Cette diminution du volume pulpaire entraine des inflammations pulpaires moins symptomatiques, la douleur peut être atténuée voir absente chez le patient.

Les patients se plaignent également souvent de colorations. Les pulpolithes provoquent des dyschromies acquises endogène, ce phénomène s'explique par l'oblitération progressive de la chambre pulpaire par de la dentine secondaire ou tertiaire.
En augmentant la proportion de dentine dans la composition de la dent, une modification du ratio émail/dentine se produit, de par l'obstruction progressive de la lumière canalaire, la lumière traverse davantage de dentine que sur la dent physiologique et apparait donc plus jaune[52]

3.1.1.2. Signes cliniques

De par le volume que le pulpolithe peut occuper dans les différentes parties de la pulpe, que ce soit la pulpe camérale ou bien la pulpe du complexe radiculaire, il peut être à l'origine de difficultés de diagnostic.

D'un point de vue clinique, la présence de calcifications peut perturber les tests de sensibilités (test au froid, test électrique). Le taux de faux négatifs augmente, la sensibilité des tests diminue.
Le chirurgien-dentiste doit donc rechercher et prendre en compte la présence de calcifications pulpaires dans sa démarche diagnostique

Si le pulpolithe n'indique en rien la nécessité du traitement endodontique, la problématique se pose lorsqu'une dent nécessitant un traitement endodontique présente ce genre de calcifications.

La présence d'un pulpolithe peut avoir des répercussions sur le bon déroulement du traitement endodontique. Dans les cas simples, l'élimination de la calcification peut ne prendre que quelques secondes et ne pas présenter de difficultés particulières, il peut dans les cas les plus difficiles indiquer le recours à un spécialiste pour la réalisation du traitement endodontique.

[52] Connert et al., « Microguided endodontics ».

Plus généralement, le pulpolithe a tendance à allonger l'étape de la cavité d'accès et du dégagement des orifices canalaires, si le pulpolithe est plus profond l'étape du cathétérisme et de la mise en forme sera plus compliquée elle aussi.

3.1.2. Radiographies 2D

3.1.2.1. Types de clichés

Le cliché gold standard en endodontie est le cliché retro alvéolaire, il permet en effet d'apprécier sur un même cliché :

- Le volume caméral
- La proximité du plafond et du plancher pulpaire
- Les calcifications intra pulpaires
- La position des cornes pulpaires
- La distance carie restauration / pulpe
- Les pathologies : anomalies, résorptions

Le cliché retro coronaire (bite wing) peut aussi être utilisé pour l'étape de la cavité d'accès, il permet en effet une angulation orthogonale plus facile que le cliché retro alvéolaire. Dans le cas d'une dent ayant subi une rétraction importante du volume de la chambre pulpaire, le bite wing permet de mieux définir le volume pulpaire et la présence de calcifications.

Il est possible de distinguer sur un cliché rétro alvéolaire, deux racines qui se superposent grâce à la règle de Clark.

La règle de Clark stipule qu'en angulant le cône du générateur radio de 20° en mésial ou distal par rapport à la position orthogonale, la structure qui se déplace le plus est celle de la structure la plus éloigné du capteur radiographique, c'est-à-dire la structure vestibulaire.

3.1.2.2. L'intérêt de l'angulateur

Le principe de l'angulateur repose sur la technique des plans parallèles : le rayon directeur issu du générateur radio doit être orthogonal au grand axe de la dent et au film radiographique.

Pour cela on utilise une tige guide solidaire d'un anneau de visée, cela permet d'assurer l'orthogonalité entre le faisceau et le capteur.

Cette technique nécessite l'utilisation d'un long cône puissant (60 à 70Kv) mais les avantages sont nombreux : réduction importante des déformations, absences de projections de structures

avoisinantes, une meilleure visualisation des structures dentaires sur environ 3 à 4 mm autour de la dent, il est parfois nécessaire de prendre 2 radiographies parfaitement horizontal mais angulé de 10 à 15° en mésial ou en distal afin de défiler les canaux superposés[53]

De plus, l'usage de l'angulateur permet un suivi fiable et reproductible dans le temps en permettant une reproductibilité des clichés dans le temps.

Pour obtenir un cliché parfaitement reproductible, il est possible de prendre un mordu du patient à l'aide de silicone sur l'angulateur afin de le repositionner de manière reproductible dans le temps.

3.1.3. Radiographie 3D

3.1.3.1. Le CBCT

L'endodontie a connu une première révolution avec l'avènement de la tomodensitométrie qui permet l'abord tridimensionnelle des racines dentaires et la mise en évidence de pathologie qui peuvent passer inaperçues en imagerie deux dimensions.

La deuxième fut l'arrivée du Cone Beam Computed Tomodensitometry (CBCT) de haute résolution qui permet la mise en évidence des canaux dentaires, des oblitérations pulpaires, des pulpolithes, des résorptions.[54] Il permet aussi la caractérisation de la lésion inflammatoire d'origine endodontique (LIPOE). Son intérêt est donc multiple : diagnostique, préopératoire, per-opératoire et post opératoire.[55]

De nombreuses études ont montré que la sensibilité du CBCT est également bien plus importante, les clichés rétro alvéolaires détectent deux fois plus de lésions que les panoramiques, les CBCT, quatre fois plus que la panoramique. [56]

En per-opératoire, il peut permettre de localiser un instrument fracturé, un dépassement de pate d'obturation ou bien d'aider à la localisation d'un canal difficile à trouver. En cas d'échec, le chirurgien-dentiste peut également se servir du CBCT pour évaluer un traitement qui parait suffisant sur un cliché 2D.

---

[53] Patel et Barnes, *The principles of endodontics*. 2005

[54] Cavézian et Pasquet *Cone beam : Imagerie diagnostique en odontostomatologie,* 2011.

[55] Patel et al., « The Potential applications of cone beam computed tomography in the management of endodontic problems ».

[56] Bonnet, « Approche l'imagerie 3D en endodontie ».

Figure 10 : Visualisation d'une lésion péri apicale par CBCT reconstruit

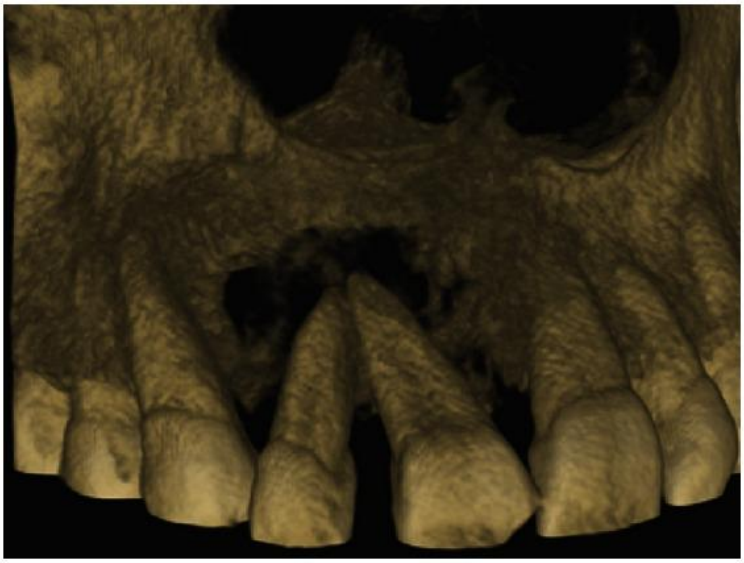

Source : Shekhar et Shashikala, «Cone Beam Computed Tomography evaluation of the diagnosis, treatment planning, and long-term followup of large periapical lesions treated by endodontic surgery: two case Reports», 2013

3.1.4 Visuel

L'utilisation du microscope en endodontie remonte à la fin des années 1960, il faut attendre la contribution du Dr Gary Carr pour commencer le développement de microscopes dentaires, par la suite de grands endodontistes tel que Ruddle, Stopko ou Kim vont promouvoir l'intérêt du microscope dans le traitement orthograde et des chirurgies endodontiques. [57]

Il faut rappeler qu'en endodontie le travail s'effectue à l'échelle sub-millimétrique sur des profondeurs de 10 à 30 mm, il apparait évident qu'une acuité visuelle accrue est un facteur déterminant du succès.

Le microscope endodontique répond à un cahier des charges strict[58] :

- Grossissement de x4 à x21 pour une profondeur de champs de 65mm à 10mm
- Distance de travail de 200 à 300mm
- Une vision binoculaire
- Une source lumineuse puissante

[57] Mamoun, « The maxillary molar endodontic access opening ».
[58] Laurent Arbona « Le microscope operatoire en endodontie. ».

Le microscope permet de profiter de l'image agrandie, d'optimiser détail, de préserver une vision sans fatigue, de conserver une position ergonomique. [59]

Dans un cas de cavité d'accès sur dent présentant des oblitérations ou des pulpolithes l'éclairage donne de précieuses informations tel que :

- Les surplombs de dentine secondaire ou tertiaire
- Le saignement du tissu pulpaire à l'entrée canalaire
- Les calcifications
- Le tissu pulpaire digéré par l'hypochlorite pouvant indiquer un canal discret (canal mésio vestibulaire 2)

Figure 11 : Microscope opératoire ZEISS Pentero 900

Source : Zeiss

[59] Carr et Murgel, « The use of the operating microscope in endodontics ».

3.2. Facteurs per opératoires

3.2.1. La carte dentinaire

Comme vu précédemment, la cavité d'accès fait appel à de nombreux repères visuels.

S'ils sont bien établis dans le cas de la cavité d'accès idéale, ils peuvent être perturbés par la présence de dentine secondaire ou pathologique, par le pulpolithe par exemple.

Les différences de teinte visibles grâce à la lumière du microscope guideront pour éliminer la dentine oblitérante et retrouver la topographie du plancher pulpaire [60]

- Une dentine d'aspect bleu nacré borde les entrées canalaires
- Une dentine de couleur plus brune rejoint les entrées canalaires
- Une dentine d'un blanc crayeux délimite le plancher pulpaire

La dentine physiologique et le pulpolithe ont des couleurs différentes : le pulpolithe est désaturé, de teinte plus jaunâtre, il se distingue légèrement de la dentine physiologique, ce qui facilite son élimination. [61]

3.2.2. Hémorragie

Le pulpolithe est souvent entouré d'un liseré hémorragique correspondant au tissu pulpaire sous-jacent, sous microscope opératoire cela permet de localiser la frontière délimitant le pulpolithe et la dentine des parois camérales.

3.2.3. Résistance homogène

Lors de la réalisation standard de la cavité d'accès, au moment où le praticien perfore le plafond de la chambre pulpaire, le changement de milieu de la dentine au parenchyme pulpaire bien moins dense entraine une sensation de chute, d'absence de résistance qui indique au praticien que l'effraction pulpaire a eu lieu et l'incite à arrêter la rotation de son instrument. Dans le cas d'une pulpe âgée, la distance plancher plafond est fortement réduite, réduisant à son tour la sensation de chute que peut ressentir le praticien, de même un pulpolithe oblitérant totalement la chambre pulpaire peut tromper le praticien. Si le fraisage est excessif, le praticien met en danger le plancher pulpaire et risque de le perforer.

---

[60] Simon et Pertot, *Le traitement endodontique*, 2003.
[61] Caron et Martin, « Oblitérations canalaires : les pulpolithes ».

3.2.4. Les concepts d'éliminations

3.2.4.1. Camérale

En présence de calcification, le principal objectif est leur élimination complète afin d'accéder à l'ensemble du réseau canalaire. L'élimination des pulpolithes et autres formes de calcification repose sur l'établissement d'une cavité d'accès idéale. L'étendue du pulpolithe est le plus souvent délimité par une démarcation colorimétrique entre la dentine des parois canalaires et le tissu calcifié des pulpolithes.

La démarcation est élargie à l'aide d'inserts ultra sonores (ET18D, ET20D Satelec, Start X 3 Dentsply maillefer) ou sonique (Kavo 67) sous contrôle visuel constant.

Figure 12 : Kit endo success d'Acteon Satelec

Source : Acteon Satelec

Cette étape se réalise sans irrigation afin de garder un contrôle visuel suffisant, l'US ne doit pas être utilisé a plus de 30/40 % de la puissance de l'unit bien qu'il soit préférable d'utilisé un générateur dédié. De plus son usage sans eau permettant un meilleur contrôle visuel impose son utilisation en courte séquence afin de lui permettre de refroidir. A noter qu'ils peuvent tous être utilisés avec irrigation.

Figure 13 : Kit Endo Success © de Satelec

Source : Acteon Satelec

L'insert ET18D (a) est un exemple d'insert US diamanté de longueur moyenne (18mm) utilisé pour le retrait de gros bloc dentinaire, pour modifier l'angle d'accès aux canaux ou pour effondrer une portion du mur dentinaire surplombant un canal MV2

L'insert ET20 (b) est utilisé pour instrumenter le tiers coronaire du canal, pour éliminer le matériau d'obturation du canal, une calcification profonde.

L’insert ET25 (c) est lui en Titane-Niobium, ce qui lui confère une grande souplesse, il peut être utilisé dans le tiers médian voir apical du canal.

L’insert ET25S (d) (pour short) est identique au 25 classique si ce n’est sa longueur, il est l’instrument de choix pour l’exploration d’isthme.

L’insert ETBD (e) est une fraise boule diamantée montée sur US, elle permet un contrôle très précis de l’élimination de calcifications ou d’exploration du plancher à la recherche des orifices canalaires.

Une fois le pulpolithe circonscrit, l’objectif sera alors de le mobiliser afin de le sortir d’un bloc. L’éviction totale du pulpolithe permet d’obtenir un plancher indemne et de retrouver l’ensemble des entrées canalaires. L’irrigation à l’hypochlorite 3 % est alors prématuré et ne présente pas d’intérêt, l’irrigation de l’instrument suffit à éliminer les résidus de fraisage.

Dans certains cas, malgré les manœuvres de détourage la mobilisation du pulpolithe demeure impossible. L’objectif devient alors non plus la dépose mais la destruction du pulpolithe. A l’aide d’inserts diamantés ou d’une fraise long col montée sur contre angle à basse vitesse. Les entrées canalaires seront dégagées prioritairement afin de pouvoir estimer l’épaisseur du pulpolithe. Une fois celle-ci estimée, la destruction de la partie centrale peut débuter avec grande prudence pour ne pas fragiliser ou perforer le plancher pulpaire.

Figure 14 : Dépose d'un pulpolithe

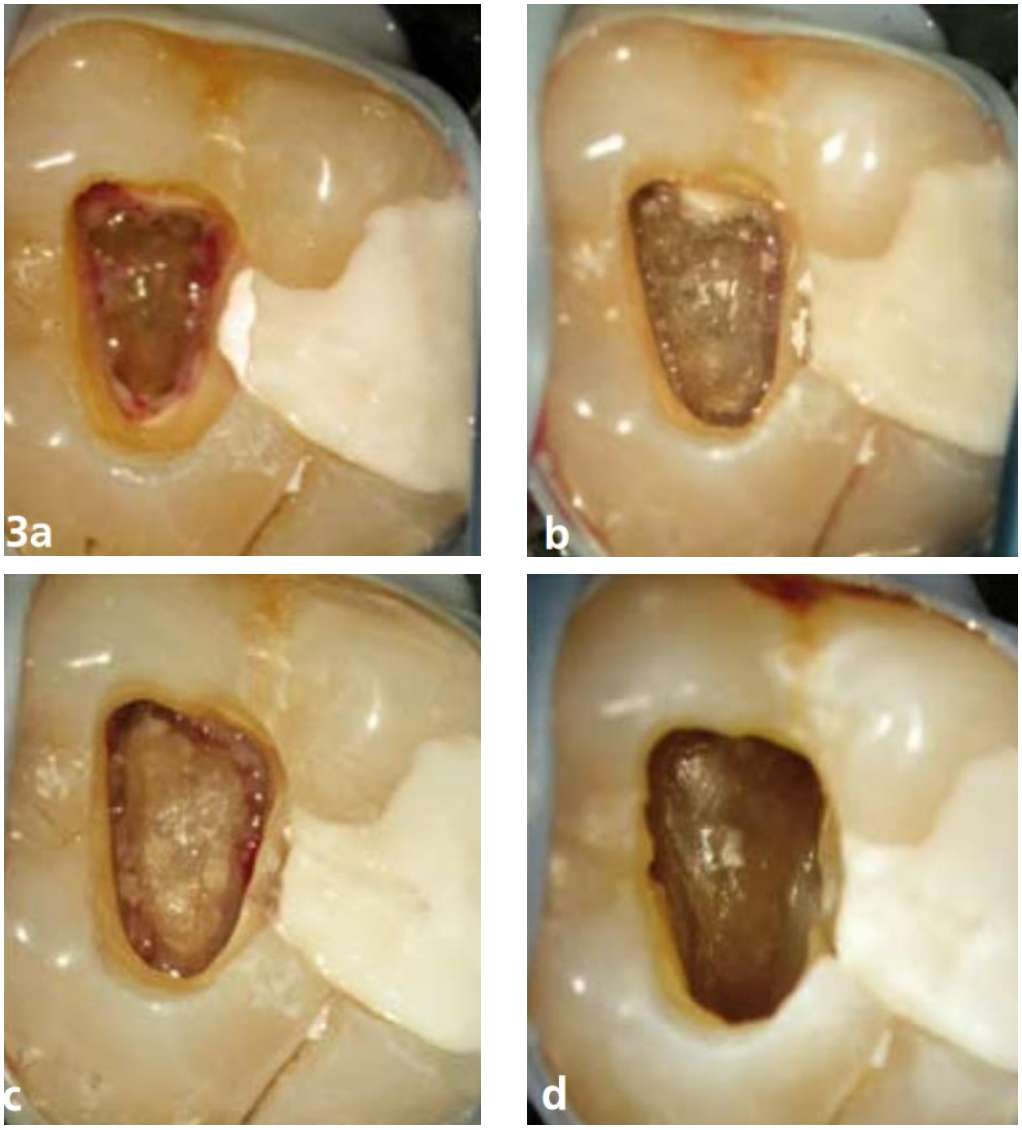

Source : Caron et Martin, «Oblitération pulpaire : les pulpolithes», 2010

(a) Les contours du pulpolithe sont mis en évidence par l'exsudat hémorragique de la pulpe sous jacente sous microscope opératoire.

(b) et (c) La zone de démarcation entre le pulpolithe et les parois canalaires est approfondie et élargie à l'aide d'inserts ultrasonores.

(c) Vue du plancher apres élimination du pulpolithe

Figure 15 : Localisation et dégagement d'un orifice canalaire MV2

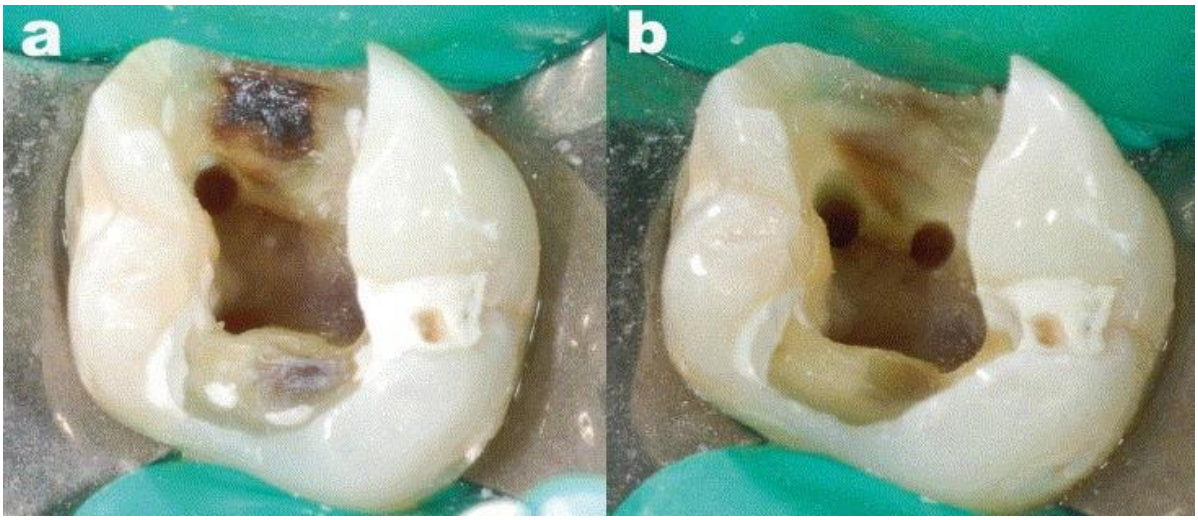

Source: Plotino et al, «Ultrasonics in endodontics : a review of the literature», 2006

3.2.4.2. Canalaire

L'élimination des obstacles intra canalaires repose sur l'insertion initiale de limes de petit diamètre (K06, K08, K010) pré courbées associée à une irrigation per opératoire à l'hypochlorite de sodium 2.5 à 5 %. De longs inserts US peuvent également être utilisés à l'image de l'ET 25 de Satelec ou du SP1S de Kerr Dental.

L'action solvante du NaOCl permet une digestion des substances organiques participant à l'adhérence du pulpolithe. Les limes manuelles et inserts ultra sonores favorisent la mobilisation du pulpolithe par un mouvement de va et vient une fois la partie apicale du pulpolithe dépassée. Dans les cas d'oblitérations pulpaires, la répétition de cette séquence de lime manuelle croissante permet l'évasement du trajet canalaire et favorise le reflux coronaire du pulpolithe canalaire et son élimination par l'aspiration opératoire. Un gel chélatant EDTA permet de lubrifier les instruments pour une insertion plus aisée et une réduction importante du risque de fracture instrumental. L'EDTA présente un pouvoir déminéralisant permettant d'initier l'élimination des calcifications diffuses et de faciliter la désinfection des canaux calcifiés. L'EDTA peut être agité à l'aide d'inserts ultra sonores (Irisafe) augmentant l'efficacité du processus d'agitation. [62]

[62] Retsas et al., « Uncontrolled removal of dentin during In vitro ultrasonic irrigant activation in curved root canals ».

L'utilisation en alternance avec l'hypochlorite permet une élimination des débris efficaces, l'effervescence produite par le contact des deux produits peut également aider au repérage de canaux non découvert par apparition de bulles visible au microscope sur la pulpe encore présente.

Figure 16 : Pulpolithe situé dans le tiers coronaire

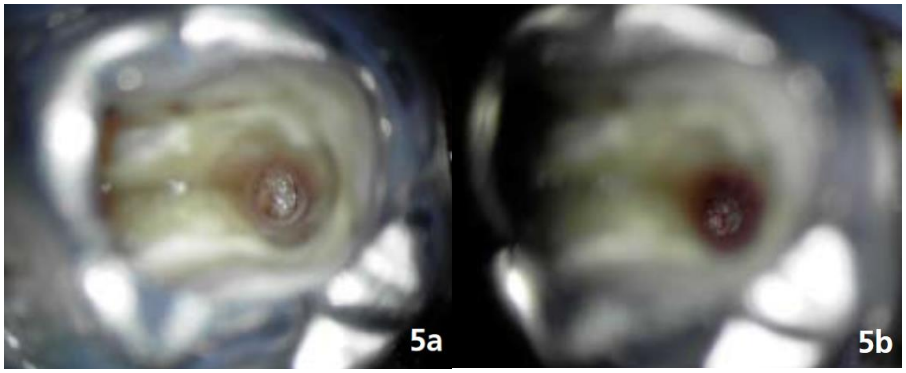

Source : Caron et Martin, «Oblitération pulpaire : les pulpolithes», 2010

3.2.5. Nécéssité de surseoir

Dans le cas de la réalisation d'une cavité d'accès sur pulpe vivante inflammatoire comme dans le cas d'un traitement sur une dent en pulpite aigue irréversible, la présence d'une calcification peut comprimer la pulpe déjà inflammatoire et augmenter l'hémorragie liée à l'acte. Si le pulpolithe s'avère difficile à déposer, la présence de saignement complique l'accès visuel et peut contraindre à repousser le soin pour qu'il soit opéré dans de meilleures conditions.

Dans ces conditions des médications anti inflammatoires peuvent être prescrites en complément de la pulpotomie partielle déjà réalisée.

Parmi la pharmacopée disponible les anti-inflammatoires non stéroïdiens sont les plus efficaces pour réduire les douleurs per et post op[63] Parmi ces molécules on citera par exemple l'ibuprofène, l'acide méfénamique ou l'acide niflumique.

[63] Descroix, Boucher, et Bronnec, « Prévention et traitement de la douleur postopératoire en endodontie ».

3.3. Facteur post operatoire : le pronostic

Le rapport de la Haute autorité de santé sur le traitement endodontique fait état d'un taux de succès global à long terme compris entre 82 % et 97.8 % pour des dents ne présentant pas de lésions au péri apex contre 74 % à 86 % pour une dent présentant déjà en pré op une lésion péri apicale.

Parmi les facteurs les plus influents dans le taux de succès du traitement, on trouvera le statut pulpaire et du péri apex, la possibilité d'instrumenter le canal jusqu'à la constriction apicale, une obturation dense et étanche ainsi qu'une restauration coronaire étanche.

La présence de calcifications n'est jamais citée comme un élément déterminant du taux de réussite du traitement endodontique. On ne peut toutefois nier son fort impact sur l'accès, la mise en forme et donc la désinfection du canal. Il est l'un des facteurs intervenant dans la possibilité d'instrumentation jusqu'au péri apex mais reste malgré tout mineur.

4 : Critères influencant le taux de réussite

Lors de l'évaluation du traitement endodontique, un certain nombre de facteurs doivent être pris en compte afin de guider le dentiste dans la préparation et la bonne conduite du traitement en attirant son attention sur les détails pertinents. [64]

4.1. Le patient

- **L'histoire médicale du patient**
  - Problèmes systémiques sévères
  - Restriction de fonction et de mobilité
  - Histoire médicale complexe : nombreux échecs de traitement, état bucco-dentaire délabré.

- Difficultés d'**anesthésie**
  - Vasoconstricteur contre indiqué dans le cas de certaines pathologies (phéochromocytome, arythmie, irradiation sphère orale)

- **Coopération du patient**
  - Patient phobique
  - Absence de compliance

- **Capacité d'ouverture buccale** :
  - Trismus
  - Séquelles de cancer oro-pharyngé

- **Reflexe d'étouffement :**
  - Digue

- **Situation d'urgence** :
  - Anesthésie difficile si état inflammatoire

[64] Canadian academy of endodontics « Standards of practice 2017 ».

4.2. Le cas clinique

- **Établissement du diagnostic**
  - Difficultés de diagnostic (douleurs chroniques, odontalgies atypiques, névralgiques)

- **Prise et interprétation de clichés radiographiques**
  - Superpositions des structures anatomiques
  - Reflexe nauséeux

- **Situation de la dent sur l'arcade**
  - M2 et M3 ont des taux de succès les moins bons
  - Distopies
  - Versions supérieures à 30° : risque de fausse route importante

- **Isolement de la dent par la digue** :
  - Dent à l'état de racine (bague de cuivre)

- **Morphologie coronaire :**
  - Restauration
  - Axe élément prothétique/ radiculaire
  - Anomalie coronaire : dens invaginatus, fusion, taurodontisme, malformation liée à la dentinogénèse imparfaite

- **Morphologie radiculaire et canalaire** :
  - Courbure (> 30°) simple ou double plan.
  - Monoradiculées à plusieurs canaux
  - Canaux apex ouvert > 1,5 mm de diamètre, problème
  - Racines longues > 25 mm

- **Apparences radiographiques**
  - Chambre et/ou canal invisible (oblitération, calcification, pulpolithe)

- **Présence de résorptions**
  - Si la résorption est extériorisée avec une communication pulpo-parodontale
  - Résorption interne

4.3. Le contexte clinique

- Contexte traumatique
  - Traitement des dents immatures
  - Fracture radiculaire, associée ou non à des luxations
  - Fracture alvéolaire
  - Intrusion, extrusion
  - Avulsion
- **ATCD de traitement endodontique** : soit par voie orthograde, soit par voie chirurgicale.

- **Contexte et relations endo-parodontales**
  - Fêlures avec complication parodontale

Chaque item représente un certain nombre de points, en fonction de la somme de ces points le résultat donne une estimation de la difficulté attendue du traitement endodontique.[65]

- **Classe 1 risque modéré (15-17 unités**) : Indique que la condition préopératoire est de complexité moyenne ou routinière. Un praticien expérimenté devrait atteindre un résultat de traitement prévisible.
- **Classe 2 : risque élevé (18-25 unités**) Indique que la condition préopératoire est compliquée. Atteindre un résultat de traitement prévisible sera difficile pour un praticien expérimenté.
- **Classe 3 risque très élevé (>25 unités)** Indique que la condition préopératoire est exceptionnellement compliquée. Atteindre un résultat prévisible sera difficile même pour les praticiens hautement qualifiés

[65] Bronnec , Machtou et Martin, «Evaluation préopératoire de la difficulté en endodontie ».

Conclusion

Les minéralisations pulpaires sont un vestige de souffrance pulpaire, elles indiquent que la pulpe a subi un stress chronique pendant une longue période.
Si elles sont généralement découvertes de manière fortuite c'est qu'elles sont la manifestation d'une réaction pulpaire à ces agressions, la pulpe qui par ses mécanismes de défense va secréter de la dentine tertiaire de manière centripète afin d'épaissir la barrière mécanique et ainsi de "s'éloigner" de l'agression.
Ces minéralisations en elles même n'ont pas de valeurs diagnostiques, l'intérêt de les connaitre et de savoir les gérer se manifeste lorsque les mécanismes de défense du complexe pulpo-dentinaire sont dépassés ou que la dent a besoin d'être traitée endodontiquement pour assurer sa fonction de manière pérenne sur l'arcade dentaire.
Dans ces situations, aux difficultés classiques de la cavité d'accès viennent s'ajouter les répercussions de ces mécanismes de défense : pulpolithes et oblitérations canalaires.

Aux vues de la prévalence extrêmement importante de ces manifestations pulpaires, l'omnipraticien doit savoir faire face à ces difficultés. Que ce soit dans l'anticipation du traitement ou lors de sa mise en œuvre, il doit disposer des connaissances et du plateau technique suffisant nécessaire au succès du traitement.

Bibliographie

Abd-Elmeguid, A., M. ElSalhy, et Yu, D. C. « Pulp canal obliteration after replantation of avulsed immature teeth: a systematic review ». *Dental traumatology* 31, nº 6 (2015) : 437‑41. https://doi.org/10.1111/edt.12199.

About, I., Bottero, M. J., de Denato P., Camps, J., Franquin, J. C., et Mitsiadis, T. A. « Human dentin production in vitro ». *Experimental cell research* 258, nº 1 (2000) : 33‑41. https://doi.org/10.1006/excr.2000.4909.

Alizadehgharib, S., Östberg, A. K., et Dahlgren, U. « Triethylene glycol dimethacrylate : adjuvant properties and effect on cytokine production ». *Acta biomaterialia odontologica scandinavica* 4, nº 1 (2018) : 1‑9. https://doi.org/10.1080/23337931.2017.1409075.

Andreasen, F. M., et Pedersen, B. V. « Prognosis of luxated permanent teeth : the development of pulp necrosis ». *Dental traumatology* 1, nº 6 (1985) : 207‑20. https://doi.org/10.1111/j.1600-9657.1985.tb00583.x.

Arana-Chavez, L., et Massa, F. « Odontoblasts : the cells forming and maintaining dentine ». *The international journal of biochemistry & cell biology* 36, nº 8 (2004) : 1367‑73. https://doi.org/10.1016/j.biocel.2004.01.006.

Auriol, M., et Le Charpentier, Y. « Histologie du parodonte ». *Encyclopédie Médico-chirurgicale : Médécine buccale*. [28-115-P-10]. Paris : Elsevier Masson, 2008. http://www.em-consulte.com/article/20211/histologie-du-parodonte.

Arbona. L, « Le microscope operatoire en endodontie ». *ID. L'information dentaire* 98, n°10 (2016) : 18-26

Berès, F., J. Isaac, L. Mouton, S. Rouzière, A. Berdal, S. Simon, et A. Dessombz. « Comparative physicochemical analysis of pulp stone and dentin ». *Journal of Endodontics* 42, nº 3 (2016) : 432‑38. https://doi.org/10.1016/j.joen.2015.11.007.

Bergenholtz, G., P. Hørsted-Bindslev, et C. Reit. *Textbook of Endodontology*. 2nd Edition. Oxford, Wiley-Blackwell, 2009.

Bonnet, E. « Approche l'imagrie 3D en endodontie ». *Lefildentaire magazine dentaire* (blog), 2016. https://www.lefildentaire.com/articles/clinique/endodontie/approche-l-imagerie-trois-d-en-endodontie/.

Canadian Academy of Endodontics « Standards of practice 2017 ». 2017 https://www.caendo.org/wp-content/uploads/2017/10/Standards-of-Practice-2017_FR.pdf.

Caplan, D. J., G. Reams, et J. A. Weintraub. « Recommendations for endodontic referral among practitioners in a dental HMO ». *Journal of endodontics* 25, nº 5 (1999) : 369‑75. https://doi.org/10.1016/S0099-2399(06)81174-X.

Caron, G., et Martin, D. « Oblitérations canalaires : les pulpolithes ». *ID. L'information dentaire* 92, n°1: (2010) 10-15.

Carr, G. B., et Murgel C. A. F.. « The use of the operating microscope in endodontics ». *Dental clinics of north america* 54, nº 2 (2010) : 191‑214. https://doi.org/10.1016/j.cden.2010.01.002.

Carvalho, T. S., et A. Lussi. « Age-related morphological, histological and functional changes in teeth ». *Journal of oral rehabilitation* 44, nº 4 (2017) : 291‑98. https://doi.org/10.1111/joor.12474.

———. « Assessment of root caries lesion activity and its histopathological features ». *Monographs in oral science* 26 (2017) : 63‑69. https://doi.org/10.1159/000479346.

Cavézian, R., et Pasquet, G. *Cone beam : Imagerie diagnostique en odontostomatologie* . Issy-les-moulineaux : Elsevier Masson, 2011

Cohen, S., et Schwartz, S. « Endodontic complications and the law ». *Journal of Endodontics* 13, nº 4 (1987) : 191‑97. https://doi.org/10.1016/S0099-2399(87)80139-5.

Connert, T., M. S. Zehnder, M. Amato, R. Weiger, S. Kühl, et G. Krastl. « Microguided endodontics: A method to achieve minimally invasive access cavity preparation and root canal location in mandibular incisors using a novel computer-guided technique ». *International endodontic journal*, 2017. https://doi.org/10.1111/iej.12809.

Descroix, V., Boucher, Y. et Bronnec, F. « Prévention et traitement de la douleur postopératoire en endodontie », Haute autorité de santé, 2005. https://www.has-sante.fr/portail/upload/docs/application/pdf/douleur_chirurgie_buccale_recos.pdf

Deva, V., L. Mogoantă, H. Manolea, O. A. Pancă, M. Vătu, et M. Vătăman. « Radiological and microscopic aspects of the denticles ». *Romanian journal of morphology and embryology* 47, nº 3 (2006) : 263–268.

Ford, T. R. P., H. E. P. Ford, et J. S. Rhodes. *Endodontics: problem-solving in clinical practice*. 1 London : Informa Healthcare, 2002.

Goga, R., N. P. Chandler, et A. O. Oginni. « Pulp stones: a review ». *International endodontic journal* 41, nº 6 (2008) : 457‑68. https://doi.org/10.1111/j.1365-2591.2008.01374.x.

Goldberg « Histologie du complexe dentinopulpaire ». *Encyclopédie médico chirurgicale : médecine buccale*. [77543]. Paris: Elsevier Masson, 2016. http://www.em-premium.com.frodon.univ-paris5.fr/article/1098395/resultatrecherche/9.

Goldberg, M., N. Six, F. Decup, J. J. Lasfargues, E. Salih, K. Tompkins, et A. Veis. « Bioactive molecules and the future of pulp therapy ». *American journal of dentistry* 16, nº 1 (2003) : 66‑76.

Goldberg, M. et A. Smith. « Cells and extracellular matrices of dentin and pulp: a biological basis for repair and tissue engineering». *Critical reviews in oral biology and medicine* 15, nº 1 (2004) : 13‑27.

Green, J. I. « Prevention and management of tooth wear: The role of dental technology ». *Primary dental journal* 5, nº 3 (2016) : 30‑33.

Krasner, P, et H Rankow. « Anatomy of the pulp-chamber floor ». *Journal of endodontics* 30, nº 1 (2004) : 5‑16. https://doi.org/10.1097/00004770-200401000-00002.

Kuzekanani, M., J. Haghani, L. J. Walsh, et M. Estabragh. « Pulp stones, prevalence and distribution in an iranian population ». *The journal of contemporary dental practice* 19, nº 1 (2018) : 60‑65.

Lazzaretti, D. Nardi, G., Lauren F., Renésio A., et Mateus S. « Histologic evaluation of human pulp tissue after orthodontic intrusion ». *Journal of endodontics* 40, nº 10 (2014) : 1537‑40. https://doi.org/10.1016/j.joen.2013.10.039.

Machtou, P., et Martin, D. « Evaluation préopératoire de la difficulté en endodontie », *ID. L'information dentaire* 91, n°5 (2009) : 221-27

Mamoun, J. S. « The maxillary molar endodontic access opening: a microscope-based approach ». *European journal of dentistry* 10, nº 3 (2016) : 439‑46. https://doi.org/10.4103/1305-7456.184153.

McCabe, P. S., et Dummer P. M. H. « Pulp canal obliteration: an endodontic diagnosis and treatment challenge ». *International endodontic journal* 45, nº 2 (2012) : 177‑97. https://doi.org/10.1111/j.1365-2591.2011.01963.x.

Nemsi, H., N. Haj Salem, I. Bouanene, S. Ben Jomaa, et M. Belhadj. « Age assessment in canine and premolar by cervical axial sections of cone-beam computed tomography ». *Legal Medicine* 28 (2017) : 31‑36. https://doi.org/10.1016/j.legalmed.2017.07.004.

Olczak, K., et Pawlicka H. « The morphology of maxillary first and second molars analyzed by cone-beam computed tomography in a polish population ». *BMC medical imaging* 17, nº 1 (2017) : 68. https://doi.org/10.1186/s12880-017-0243-3.

Patel, S., et Barnes, J. J. *The principles of endodontics*. 2nd. ed. Oxford : Oxford University Press, 2013.

Patel, S., Dawood, T., Ford, P. et Whaites, E. « The potential applications of cone beam computed tomography in the management of endodontic problems ». *International endodontic journal* 40, nº 10 (2007) : 818‑30. https://doi.org/10.1111/j.1365-25,91.2007.01299.x.

Patel, S., et Rhodes, J. « A practical guide to endodontic access cavity preparation in molar teeth ». *British dental journal* 203, nº 3 (2007) : 133‑40. https://doi.org/10.1038/bdj.2007.682.

Patil, S. R. « Prevalence of and relationship between pulp and renal stones: A radiographic study ». *Journal of oral biology and craniofacial research* 5, nº 3 (2015) : 189‑92. https://doi.org/10.1016/j.jobcr.2015.06.010.

Piette, E., et Goldberg, M. *La dent normale et pathologique*. Bruxelles : De Boeck université, 2001.

Ravanshad, S., Khayat, S. et Freidonpour, N. « The prevalence of pulp stones in adult patients of shiraz dental school, a radiographic assessment ». *Journal of dentistry* 16, nº 4 (2015) : 356‑61.

Retsas, A., Koursoumis, A., Tzimpoulas, N. et Boutsioukis, C. « Uncontrolled removal of dentin during in vitro ultrasonic irrigant activation in curved root canals ». *Journal of endodontics* 42, nº 10 (2016) : 1545‑49. https://doi.org/10.1016/j.joen.2016.07.006.

Shaw, L., et Jones, A. « Morphological considerations of the dental pulp chamber from radiographs of molar and premolar teeth ». *Journal of dentistry* 12, nº 2 (1984) : 139‑45.

Silva, E., Danieli M., Brasil, F. et Haiter-Neto, F. « Assessing pulp stones by cone-beam computed tomography ». *Clinical oral investigations*, 2016, 1‑7. https://doi.org/10.1007/s00784-016-2027-5.

Simon, S., et Pertot W. J. *Le traitement endodontique*. Paris : Quintessence international, 2003.

Torabinejad, M., R. E. Walton, A. Fouad, et G. Lévy. *Endodontie : Principes et pratique*. Issy-les-Moulineaux : Elsevier Masson, 2016.

Vinall, C. V., Garcia-Silva T. C., Lou, J., Wells, M., Tantbirojn, D., et Versluis, A. « Intrapulpal temperature rise during light activation of restorative composites in a primary molar ». *Pediatric dentistry* 39, nº 3 (2017) : 125‑30. https://doi.org/NO_DOI.

Table des figures

Figure 1 : La dent et le parodonte 4
Figure 2 : Architecture dentinaire en MEB 8
Figure 3 : Matérialisation du plafond pulpaire 22
Figure 4 : Matérialisation du plafond pulpaire 23
Figure 5 : Effraction pulpaire lors de l'approfondissement en direction pulpaire 24
Figure 6 : Suppression du plafond pulpaire en cours 25
Figure 7 : La cavité d'accès ouvre la voie au réseau endo-canalaire 26
Figure 8 : Les règles de symétrie de Krasner et Rankow 27
Figure 9 : Anatomie endodontique et cavité d'accès 28
Figure 10 : Visualisation d'une lésion péri apicale par CBCT reconstruit 32
Figure 11 : Microscope opératoire ZEISS Pentero 900 33
Figure 12 : Kit endo success d'Acteon Satelec 35
Figure 13 : Kit Endo Success © de Satelec 36
Figure 14 : Dépose d'un pulpolithe 38
Figure 15 : Localisation et dégagement d'une orifice canalaire MV2 39
Figure 16 : Pulpolithe situé dans le tiers coronaire 40

Annexes

Annexe 1 : Charte d'évaluation de la difficulté clinique du traitement endodontique

Tableau I – Charte d'évaluation de la difficulté clinique (adaptée d'après les systèmes canadien et américain).			
Critère et sous-critère	1 point par item	2 points par item	
A. Facteurs liés au patient			
Anamnèse médicale Anesthésie Coopération	❑ Pas de problème médical (ASA 1) ❑ Pas d'ATCD de problème anesthésique ❑ Coopération	❑ Un ou + probl. méd. (ASA 2) ❑ Vasoconstricteur CI ❑ Allergie aux métabisulfites ❑ Anxiété ❑ Difficulté à tenir le film	
Ouverture buccale/ATM	❑ Pas de limitation	❑ Limitation légère (25-35 mm) ❑ Luxation discale réductible	
Réflexe nauséeux	❑ Absent	❑ Occasionnel pendant le Tt ou la prise de Rx	
Urgence	❑ Douleur/tuméfaction absente	❑ Douleur/tuméfaction modérée	
Diagnostic	❑ ∑s + ∑mes cohérents avec résultat de l'examen clinique/Rx	❑ Δg différentiel difficile	
Radiographie (Réalisation/interprétation)	❑ Difficulté minimale	❑ Difficulté modérée (plancher ou palais peu profonds)	
B. Facteurs diagnostiques et thérapeutiques			
Position de la dent	❑ Antérieure/PM ❑ Version < 10° ❑ Rotation < 10°	❑ 1re ou 2e Mol. ❑ Version 10-30° ❑ Rotation 10-30°	
Isolation	❑ Couronne intacte ❑ Mise en place de la digue aisée ❑ Crampon stable	❑ Reconstitution préendo simple ❑ Simple modification de la technique ❑ Crampon difficile à stabiliser	
Morphologie coronaire	❑ Forme originale normale ❑ Obturation coronaire simple	❑ Incisive riziforme, taurodontisme ❑ Couronne coulée/CCM ❑ Reconstitution coronoradiculaire par matériaux plastique	
Morphologie radiculaire	❑ Courbure absente/légère (<10°) ❑ Ant./PM avec 1 canal	❑ Courbure modérée (10-30°) ❑ Angulation corono-radiculaire ❑ Ant./PM avec 2 cx ❑ Mol. avec 3 cx ou – ❑ Division canalaire 1/3 coronaire	
Apparence radiographique des canaux	❑ Canal visible ❑ Apex mature	❑ Réduction volume chambre/canaux ❑ Pulpolithe ❑ Foramen > 1 mm	
Résorption radiculaire	❑ Absente	❑ Résorption apicale ❑ Résorption interne sans communication parodontale	
C. Facteurs supplémentaires			
Traumatologie	❑ Fracture coronaire simple ❑ Fracture radiculaire ❑ 1/3 apical • concussion	❑ Fracture coronoradiculaire (dent mature) ❑ Fracture radiculaire 1/3 moyen ❑ Sub-luxation	
Antécédent endodontique	❑ Absent	❑ Pulpotomie/ectomie sans incident	
Relations endo-parodontales	❑ Parodonte sain	❑ Maladie parodontale	
Total =	... x 1 =	... x 2 =	

Source : Bronnec, Evaluation préopératoire de la difficulté en endodontie, 2009

Annexe 2 : Charte d'évaluation de la difficulté clinique du traitement endodontique

	5 points par item
	❑ État de santé compromis (ASA 3-5) ❑ Handicap majeur ❑ ATCD de difficulté anesthésique ❑ Non-coopération ❑ Difficulté à supporter la position allongée
	❑ Limitation significative (<25 mm) ❑ Douleur ❑ Trismus
	❑ Toujours présent ayant déjà compromis la réalisation de soin
	❑ Douleur/tuméfaction sévère
	❑ Données de l'examen clinique/Rx contradictoires avec ∑s + ∑mes ❑ ATCD de douleur chronique orofaciale
	❑ Difficulté extrême (superposition de structures anatomiques)
	❑ 3e Mol. ❑ Version > 30° ❑ Rotation > 30°
	❑ Élongation coronaire +/- reconstitution préendo complexe indispensable(s) ❑ Modification importante de la technique
	❑ Altération importante de la morphologie coronaire (Dens in Dente, Couronnes fusionnées) ❑ La restauration ne reflète pas l'anatomie idéale ou Pilier de bridge ❑ Inlay-core
	❑ Courbure extrême (>30°) ❑ Double courbure ❑ Ant./PM Mb avec 2 Rc ❑ PM Mx avec 3 Rc ❑ Mol. avec 4 cx ou + ❑ Division canalaire 1/3 moyen ou apical ❑ Racine très longue (>30 mm) ❑ Canal en C
	❑ Disparition apicale image canalaire ❑ Oblitération canalaire ❑ Apex ouvert > 1,5 mm
	❑ Résorption interne avec communication parodontale ❑ Résorption externe
	❑ Fracture coronoradiculaire (dent immature) ❑ Fracture radiculaire 1/3 coronaire ❑ Fracture alvéolaire ❑ Luxation ❑ Expulsion
	❑ Perforation ❑ Butée/bouchon ❑ Fracture instrumentale ❑ ATCD de Tt endo orthograde
	❑ Alvéolyse avancée ❑ Dent fissurée ❑ Lésion endoparodontale combinée ❑ Amputation radiculaire
	... x 5 =

Source : Bronnec, Evaluation préopératoire de la difficulté en endodontie, 2009

Vu, le Directeur de thèse

Professeur Tchilalo BOUKPESSI

Vu, le Doyen de la Faculté de Chirurgie dentaire
de l'Université Paris Descartes

Professeur Louis MAMAN

Vu, le Président de l'Université Paris Descartes
Professeur Frédéric DARDEL
Pour le Président et par délégation,

Le Doyen Louis MAMAN

Gestion des modifications physio pathologiques du complexe dentino-pulpaire dans la réalisation de la cavité d'accès endodontique

Résumé :

La cavité d'accès est le premier élément déterminant du traitement endodontique, il conditionne en grande partie l'accès des instruments au réseau endo canalaire ainsi que sa désinfection. De nombreux obstacles peuvent gêner la réalisation de la cavité d'accès optimale. Ils peuvent être, physiologiques, pathologiques ou iatrogènes. Pour la bonne réalisation de cette étape déterminante du traitement endodontique, le praticien doit prendre en compte ces modifications physiopathologiques et ainsi anticiper les difficultés opératoires potentielles qu'il pourrait rencontrer. Ce travail de thèse aura pour objectif après avoir rappelé les différentes difficultés per opératoires causées par les modifications physio pathologiques du complexe dentino-pulpaire, de dégager un protocole pour lever ces différents obstacles lors de la réalisation de la cavité d'accès endodontique. Ce travail sera illustré par différents cas cliniques.

Discipline :

Endodontie

Mots clés fMesh et Rameau :

Calcification pulpaire -- prévention et contrôle -- Dissertations universitaires ; Maladies de la pulpe dentaire -- Dissertations universitaires ; Endodontie clinique -- Thèses et écrits académiques ; Recommandations pour la pratique clinique -- Thèses et écrits académiques

Université Paris Descartes

Faculté de Chirurgie dentaire

1, rue Maurice Arnoux

92120 Montrouge