



**HAL**  
open science

# Les péri-implantites : données actuelles et évolutions récentes

Floriane Trébuchet

► **To cite this version:**

Floriane Trébuchet. Les péri-implantites : données actuelles et évolutions récentes. Sciences du Vivant [q-bio]. 2018. dumas-01946158

**HAL Id: dumas-01946158**

**<https://dumas.ccsd.cnrs.fr/dumas-01946158v1>**

Submitted on 5 Dec 2018

**HAL** is a multi-disciplinary open access archive for the deposit and dissemination of scientific research documents, whether they are published or not. The documents may come from teaching and research institutions in France or abroad, or from public or private research centers.

L'archive ouverte pluridisciplinaire **HAL**, est destinée au dépôt et à la diffusion de documents scientifiques de niveau recherche, publiés ou non, émanant des établissements d'enseignement et de recherche français ou étrangers, des laboratoires publics ou privés.



Distributed under a Creative Commons Attribution - NonCommercial - NoDerivatives 4.0 International License



UNIVERSITÉ  
**PARIS**  
**DESCARTES**

MEMBRE DE

**U-S-PC**  
Université Sorbonne  
Paris Cité

## **AVERTISSEMENT**

Cette thèse d'exercice est le fruit d'un travail approuvé par le jury de soutenance et réalisé dans le but d'obtenir le diplôme d'État de docteur en chirurgie dentaire. Ce document est mis à disposition de l'ensemble de la communauté universitaire élargie.

Il est soumis à la propriété intellectuelle de l'auteur. Ceci implique une obligation de citation et de référencement lors de l'utilisation de ce document.

D'autre part, toute contrefaçon, plagiat, reproduction illicite encourt toute poursuite pénale.

Code de la Propriété Intellectuelle. Articles L 122.4

Code de la Propriété Intellectuelle. Articles L 335.2 - L 335.10



UNIVERSITÉ  
**PARIS**  
**DESCARTES**

MEMBRE DE

**U-PC**  
Université Sorbonne  
Paris Cité

## UNIVERSITÉ PARIS DESCARTES

FACULTÉ DE CHIRURGIE DENTAIRE

Année 2018

N° 047

THÈSE

POUR LE DIPLÔME D'ÉTAT DE DOCTEUR EN CHIRURGIE DENTAIRE

Présentée et soutenue publiquement le : 04 juillet 2018

Par

**Floriane TRÉBUCHET**

### **Les péri-implantites : données actuelles et évolutions récentes**

Dirigée par M. le Docteur Adrian Brun

JURY

M. le Professeur Louis Maman

Président

M. le Docteur Charles-Daniel Arreto

Assesseur

M. le Docteur Nicolas Eid

Assesseur

M. le Docteur Adrian Brun

Assesseur

Mme le Docteur Marie Carite

Invité





## Tableau des enseignants de la Faculté

| DÉPARTEMENTS   | DISCIPLINES   | PROFESSEURS<br>DES UNIVERSITÉS   | MAÎTRES DE<br>CONFÉRENCES   |
|--|---|--|---|
| 1. DÉVELOPPEMENT,<br>CROISSANCE ET<br>PRÉVENTION         | ODONTOLOGIE PÉDIATRIQUE   | Mme DAVIT-BÉAL<br>Mme VITAL  | M. COURSON<br>Mme DURSUN<br>Mme JEGAT<br>Mme SMAIL-FAUGERON<br>Mme VANDERZWALM  |
|  | ORTHOPÉDIE DENTO-FACIALE  |  | Mme BENAHMED<br>M. DUNGLAS<br>Mme KAMOUN-GOLDRAT<br>Mme LE NORCY  |
|  | PRÉVENTION, ÉPIDÉMIOLOGIE,<br>ÉCONOMIE DE LA SANTÉ ET<br>ODONTOLOGIE LÉGALE | Mme FOLLIGUET  | Mme GERMA<br>M. PIRNAY<br>M. TAVERNIER  |
| 2. CHIRURGIE ORALE,<br>PARODONTOLOGIE,<br>BIOLOGIE ORALE | PARODONTOLOGIE  | Mme COLOMBIER<br>Mme GOSSET  | M. BIOSSE DUPLAN<br>M. GUEZ   |
|  | CHIRURGIE ORALE   | M. MAMAN<br>Mme RADOI  | Mme EJEIL<br>M. GAULTIER<br>M. HADIDA<br>M. MOREAU<br>M. NGUYEN   |
|  | BIOLOGIE ORALE  | Mme CHAUSSAIN<br>M. GOGLY<br>Mme SÉGUIER<br>Mme POLIARD<br>M. ROCHEFORT (PU associé) | M. ARRETO<br>Mme BARDET (MCF)<br>Mme CHARDIN<br>Mme CHERIFI (MCU associée)<br>M. FERRE<br>M. LE MAY   |
| 3. RÉHABILITATION ORALE                                  | DENTISTERIE RESTAURATRICE<br>ENDODONTIE                                     | Mme BOUKPESSI<br>Mme CHEMLA  | Mme BERÈS (MCU associée)<br>Mme BESNAULT<br>M. BONTE<br>Mme COLLIGNON (MCU associée)<br>M. DECUP<br>Mme GAUCHER   |
|  | PROTHÈSES   | M. POSTAIRE  | M. CHEYLAN<br>M. DAAS<br>M. DOT<br>M. EID<br>Mme FOUILLOUX-PATEY<br>Mme GORIN<br>M. RENAULT<br>M. RIGNON-BRET<br>M. TIRLET<br>M. TRAMBA<br>Mme WULFMAN  |
|  | FONCTION-DYSFONCTION,<br>IMAGERIE,<br>BIOMATÉRIAUX                          |  | M. ATTAL<br>Mme BENBELAID<br>Mme BENOÎT A LA GUILLAUME (MCF)<br>M. BOUTER<br>M. CHARRIER<br>M. CHERRUAU<br>M. FLEITER<br>Mme FRON CHABOUIS<br>Mme MANGIONE (MCU associée)<br>M. SALMON<br>Mme TILOTTA |
|  | PROFESSEURS ÉMÉRITES  | M. BÉRENHOLC<br>Mme BRION<br>M. LASFARGUES<br>M. LAUTROU<br>M. LEVY                  | M. PELLAT<br>M. PIERRISNARD<br>M. SAFFAR<br>Mme WOLIKOW   |
| <i>Mise à jour le 18 décembre 2017</i>                   |   |  |   |



## Remerciements

---

**À Monsieur le Professeur Louis Maman**

*Docteur en Chirurgie dentaire*

*Spécialiste qualifié en Chirurgie orale*

*Habilité à Diriger des Recherches*

*Professeur des Universités, Faculté de Chirurgie dentaire Paris Descartes*

*Praticien Hospitalier, Assistance Publique-Hôpitaux de Paris*

*Doyen de la Faculté de Chirurgie dentaire Paris Descartes*

Qui me fait l'honneur de présider le jury de cette thèse, pour la qualité de l'enseignement au sein de notre faculté de chirurgie dentaire, je vous remercie très sincèrement.





**À Monsieur le Docteur Charles-Daniel Arreto**

*Docteur en Chirurgie dentaire*

*Docteur de l'Université Paris Descartes*

*Maître de Conférences des Universités, Faculté de Chirurgie dentaire Paris Descartes*

*Praticien Hospitalier, Assistance Publique-Hôpitaux de Paris*

Qui me fait l'honneur de participer à mon jury de thèse, pour votre bienveillance pendant ces années à Bretonneau, pour votre gentillesse et votre humanité, je vous remercie et vous adresse mon profond respect.



**À Monsieur le Docteur Nicolas Eid**

*Docteur en Chirurgie dentaire*

*Docteur de l'Université Paris Descartes*

*Maître de Conférences des Universités, Faculté de Chirurgie dentaire Paris Descartes*

*Praticien Hospitalier, Assistance Publique-Hôpitaux de Paris*

Qui me fait l'honneur de participer à mon jury de thèse, pour votre enseignement, vos conseils et votre patience, je vous remercie.



**À Monsieur le Docteur Adrian BRUN**

*Docteur en Chirurgie dentaire*

*Assistant Hospitalo-Universitaire, Faculté de Chirurgie dentaire Paris Descartes*

Qui me fait le plaisir et l'honneur de diriger cette thèse, pour votre investissement dans nos enseignements cliniques, pour m'avoir transmis votre envie de soigner aux mieux nos patients, pour votre confiance, et pour votre implication dans ce travail, je vous adresse mes profonds remerciements et toute ma considération.



**À Madame le Docteur Marie Carite**

*Docteur en Chirurgie dentaire*

*Assistant Hospitalo-Universitaire, Faculté de Chirurgie dentaire Paris Descartes*

Qui me fait l'honneur de participer à mon jury de thèse, merci pour votre implication clinique, votre rigueur et votre gentillesse. Vous m'avez donné confiance en moi et transmis l'envie d'apprendre. Pour cela, je vous suis sincèrement reconnaissante.

## Un immense merci

À ma **Maman**, pour être toujours présente pour nous, et pour nous aimer si fort. Quelle chance et quel bonheur d'être ta fille. Tu es exceptionnelle. Je t'aime

À mon **Papa**, pour tout ce que tu fais pour nous 4, pour être le meilleur Papa qui soit et de loin le plus courageux. Je t'aime

À **Rose**, ma *petite* sœur qui me dépasse depuis des années... Je suis fière de la belle jeune femme que tu deviens, je serai toujours là pour ~~t'embêter~~ t'embêter toi mon abicot. Je t'aime

À **Zied**, mon amoureux, mon meilleur ami, merci d'être toujours là pour moi, de me supporter et de m'aimer comme tu le fais. Merci pour tout, pour ces moments ici et au bout du monde, pour tout ce qu'il nous reste à faire (activités...). Je t'aime

À **Kim**, pour ces 10 ans d'amitié de folie, merci d'être toi et de ne pas changer. Pour tous nos fous rires, nos conneries et nos moments à refaire le monde encore et toujours, je te dis merci d'être ma meilleure amie (il faudrait des pages pour résumer ce que tu sais déjà). EKFT

À **Manue**, pour nos soirées de dingue et le reste, je trinque à notre amitié de longue date. Merci d'être toi, si douce, si vive et si drôle. Ne change rien

À **Jacques**, mon meilleur ennemi. Merci pour nos milliers de fous rires mon Jacko. À **BenCo** pour nos anniversaires de fous, **Fatim**, **Miz**, **Solal**, **Louis**, **Adam** et **Ilane** pour nos inoubliables vacances à Chypre, nos mémorables soirées, et pour le reste.

À mes amies d'enfance **Marianne** et **Romane**, pour ces TP de chimie incroyables, ces vacances à Venosc, ces lancés de couscous, et tous ces souvenirs depuis la 6<sup>ème</sup>.

Aux copains de Bret' : **Ben** mon binôme, **Alix Alex** et **Steph** pour nos déjeuners-potins et tout le reste, **Stephou** pour ces jeudis après-midi de T1, **Pauline**, **Salomé**, **Emilie**, et les autres. Aux copains de la série B : **Blanche**, **Paul**, **Julien**, **Jérèm** et les autres.



À ma promo manquée, mes petits vieux je vous remercie chacun sincèrement, **Titi** et **Alex** mes Sheitan préférés (coucou **Marine**), **Lamia**, **Daphné**, **Zeyad**, **Oriane**, **Jojo** l'English, **Max**, **Raja** et les autres 😊

À **Minas** et **Seray** pour votre simplicité et votre gentillesse , beaucoup de bonheur à tous les deux.

À l'**ensemble des enseignants de la faculté de Chirurgie Dentaire de Paris Descartes**, en particulier à ceux de l'hôpital Bretonneau qui m'ont tant appris, et à toute l'équipe de cet hôpital.

Au **Dr. Julien** et **Dr. Sebbagh**, merci tout simplement. Au **Dr. Arav** pour sa confiance et aux filles pour leur gentillesse. Au **Dr. Leconte**, pour sa disponibilité, sa générosité et le partage de son expérience.

Et pour finir, encore un très grand merci au **Dr. Adrian Brun** pour votre simplicité, votre implication, votre générosité et pour l'ensemble des valeurs humaines que vous transmettez. Je vous souhaite beaucoup de réussite.



# Table des matières

---

|  |           |
|--|-----------|
| <b>INTRODUCTION</b> .....  | <b>3</b>  |
| <b>1 : LES PÉRI-IMPLANTITES</b> .....  | <b>4</b>  |
| 1.1 DÉFINITION .....   | 4         |
| 1.2 HISTOPATHOLOGIE .....  | 5         |
| 1.3. PRÉVALENCE .....  | 6         |
| 1.4. ETIOLOGIES.....   | 8         |
| 1.4.1 <i>La flore bactérienne</i> .....                                      | 8         |
| 1.4.2 <i>Les facteurs de risques généraux</i> .....                          | 9         |
| 1.4.3 <i>Les facteurs de risques locaux</i> .....                            | 14        |
| 1.5 DIAGNOSTIC.....  | 20        |
| 1.5.1 <i>Examen clinique</i> .....   | 20        |
| 1.5.2 <i>Examen radiographique</i> .....                                     | 24        |
| 1.5.3 <i>Examen microbiologique</i> .....                                    | 25        |
| 1.6 DIAGNOSTIC DIFFÉRENTIEL .....  | 26        |
| <b>2 : LES TRAITEMENTS DES PÉRI-IMPLANTITES</b> .....                        | <b>28</b> |
| 2.1. OBJECTIFS ET DIFFICULTÉS DE TRAITEMENT .....                            | 28        |
| 2.2. LES TRAITEMENTS NON CHIRURGICAUX .....                                  | 29        |
| 2.2.1 <i>Procédés mécaniques</i> .....                                       | 29        |
| 2.2.2 <i>Procédés chimiques</i> .....  | 32        |
| 2.2.3 <i>Association des traitements chimiques et mécaniques</i> .....       | 34        |
| 2.3. LES TRAITEMENTS CHIRURGICAUX .....                                      | 34        |
| 2.3.1 <i>Chirurgie d'accès simple</i> .....                                  | 35        |
| 2.3.2 <i>Chirurgie résectrice</i> .....                                      | 36        |
| 2.3.3 <i>Chirurgie régénératrice</i> .....                                   | 37        |
| 2.3.4 <i>Traitement combiné</i> .....  | 38        |
| 2.3.5 <i>Explantation</i> .....  | 38        |
| 2.4 PRÉVENTION .....   | 40        |
| 2.4.1 <i>Thérapeutique péri-implantaire de soutien individuelle</i> .....    | 41        |
| 2.4.2 <i>Thérapeutique péri-implantaire de soutien professionnelle</i> ..... | 43        |
| <b>3 : DISCUSSION</b> .....  | <b>44</b> |
| 3.1. POINTS FORTS ET POINTS FAIBLES DES DIFFÉRENTES THÉRAPEUTIQUES.....      | 44        |
| 3.1.1. <i>Thérapeutiques non chirurgicales</i> .....                         | 44        |

|  |           |
|--|-----------|
| 3.1.2. <i>Thérapeutiques chirurgicales</i> .....             | 45        |
| 3.2. PRÉVENIR LE RISQUE DE PÉRI-IMPLANTITES.....             | 48        |
| 3.2.1. <i>Le choix de l'implant</i> .....                    | 48        |
| 3.2.2. <i>L'influence du protocole chirurgical</i> .....     | 56        |
| 3.2.3. <i>L'importance de la réflexion prothétique</i> ..... | 57        |
| 3.2.4 <i>Le profil patient</i> .....                         | 60        |
| <b>CONCLUSION</b> .....                                      | <b>62</b> |
| <b>BIBLIOGRAPHIE</b> .....                                   | <b>63</b> |
| <b>TABLE DES FIGURES</b> .....                               | <b>74</b> |
| <b>TABLE DES TABLEAUX</b> .....                              | <b>76</b> |
| <b>ANNEXES</b> .....   | <b>77</b> |

## Introduction

---

Depuis la définition du concept d'ostéointégration par Branemark en 1985, l'implantologie orale est devenue une alternative incontournable à la prothèse conventionnelle, permettant d'offrir à des patients partiellement ou totalement édentés une solution thérapeutique fixe, unitaire ou plurale.

Chaque année, plus de 10 millions d'implants sont posés dans le monde. Alors que l'implantologie orale est en plein essor, les maladies péri-implantaires – mucosites et péri-implantites – suivent elles aussi une courbe exponentielle. Les taux de succès implantaires varient entre 95 et 98% mais ils ne préjugent en rien du devenir de l'ensemble implant/restauration prothétique à moyen et long terme. En 2008, Zitzmann et coll. ont mis en évidence que la mucosite concernait 80% des patients et 50% des implants ; la péri-implantite concernait quant à elle 28 à 56% des patients et 12 à 43% des implants<sup>1</sup>.

La péri-implantite est une maladie multifactorielle d'étiologie infectieuse, modulée par la réponse de l'hôte. Elle se définit comme une inflammation de la muqueuse autour d'un implant ostéointégré et en fonction, avec atteinte du support osseux et constitue un échec implantaire secondaire<sup>2</sup>.

L'objectif de ce travail mené sur la recherche de données bibliographiques, est de présenter cette pathologie, ses traitements et sa prévention. Ainsi après avoir succinctement posé les bases du diagnostic et rappelé les différentes étiologies des péri-implantites, nous discuterons des différents traitements proposés. Nous tenterons alors de dégager les conclusions des études sur le sujet, en mettant en lumière les conditions qui influencent le développement des péri-implantites et des possibles choix qui s'offrent à nous pour prévenir les causes de cet échec. Nous essaierons de répondre aux questions « Peut-on agir en amont pour limiter l'apparition d'une péri-implantite ? » et « Devons-nous sélectionner les patients candidats à l'implantation ? »

---

<sup>1</sup> Zitzmann et Berglundh, « Definition and prevalence of peri-implant diseases ».

<sup>2</sup> Lang, Berglundh, et Working group 4 of seventh european workshop on periodontology, « Periimplant diseases : where are we now ? Consensus of the seventh european workshop on periodontology ».

# 1 : Les péri-implantites

---

## 1.1 Définition

Lors du séminaire européen de parodontologie de 1994 les infections péri-implantaires ont été classées en deux entités distinctes : les mucosites et les péri-implantites.

La mucosite se définit comme une inflammation réversible des tissus mous autour d'un implant en fonction, sans perte d'attache ni perte osseuse associée. On retrouve certaines caractéristiques de la gingivite : rougeur, œdème discret, saignement au sondage ; poches inférieures à 4 mm ; pas de perte osseuse visible radiographiquement. Lorsque le processus inflammatoire progresse, il aboutit à la péri-implantite.

La péri-implantite a été définie lors de l'*European Workshop on Periodontology* comme un processus inflammatoire d'origine infectieuse qui atteint les tissus durs et mous autour d'un implant (Figure 1) ostéointégré et en fonction, et qui résulte en la perte du support osseux<sup>3</sup>.

La revue d'articles de Lang et Berglundh publiée en 2011 montre que la définition de la péri-implantite reste très variable selon les auteurs. Pour eux, elle correspond à une profondeur de sondage supérieure à 6 mm associée à une perte osseuse de 2,5 mm objectivée radiographiquement<sup>4</sup>.

Dans un premier temps, les implants demeurent cliniquement stables, sans qu'aucun signe de mobilité ne soit mis en évidence.

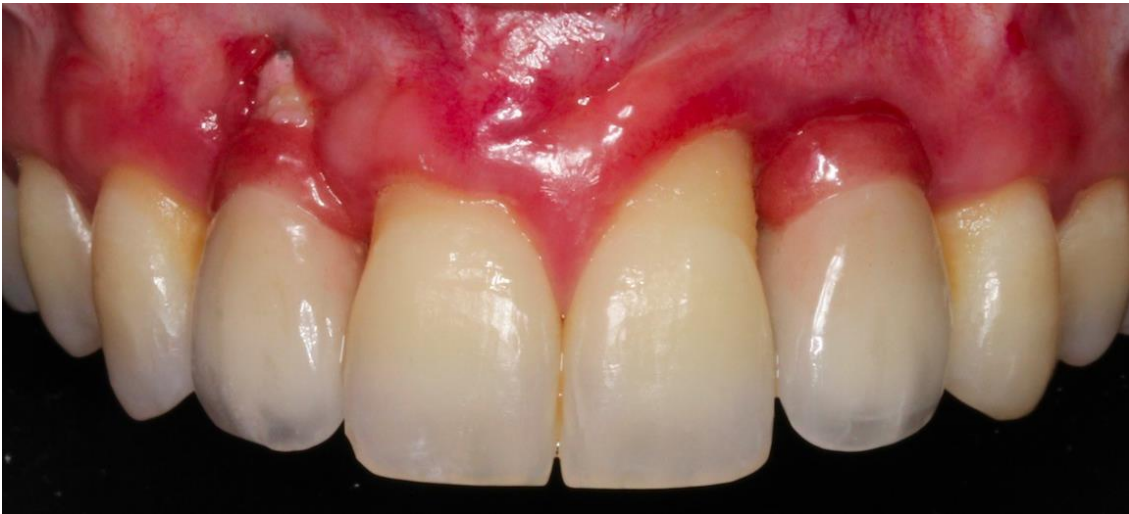En l'absence d'un traitement efficace, la lyse osseuse se poursuit, pouvant conduire à une perte totale d'ostéointégration et alors à la mobilité de l'implant. La péri-implantite est donc considérée comme un échec implantaire secondaire.

---

<sup>3</sup> Brägger, « Maintenance, monitoring, therapy of implant failures ».

<sup>4</sup> Lang, Berglundh, et Working group 4 of seventh european workshop on periodontology, « Periimplant diseases : where are we now ? Consensus of the seventh european workshop on periodontology ».

Figure 1 : Vue clinique d'une péri-implantite sur 12



Source : Dr. Leconte, Péri-implantite sur 12, 2017

## 1.2 Histopathologie

D'un point de vue histologique, rappelons que les tissus mous péri-implantaires présentent des caractéristiques similaires à celles des tissus gingivaux autour des dents naturelles.

Néanmoins, on souligne l'absence de ciment et de ligament sur la surface implantaire ainsi que l'absence de vaisseaux desmodontaux (Figure 2). Ces différences sont fondamentales pour ce qui est de l'orientation et de l'attache des fibres du tissu conjonctif : pas d'attache tangentielle, pas de fibres de Sharpey.

La muqueuse péri-implantaire est constituée d'un épithélium de jonction long d'environ 2 mm et d'une zone de tissu conjonctif d'une hauteur de 1,2 mm. Cette muqueuse « cicatricielle » est riche en collagène, pauvre en cellules, et organisée en fibres parallèles ce qui explique la rapidité et la sévérité de la destruction osseuse autour des implants.

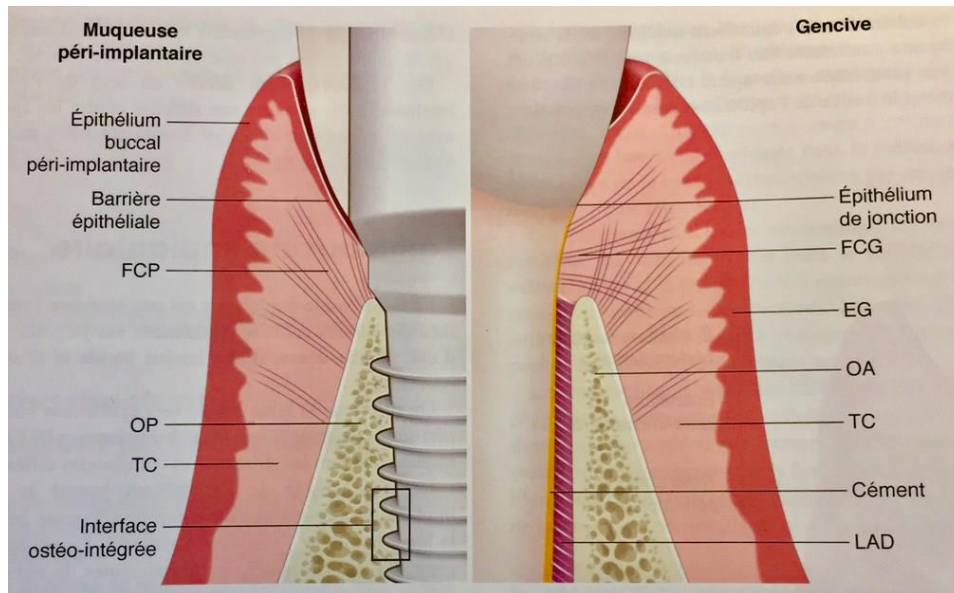
En 1992, Ericsson et coll ont réalisé une étude comparant par biopsie les tissus parodontaux et péri-implantaires suite à l'accumulation de plaque dentaire pendant 90 jours. Les résultats montrent que l'extension de la lésion est plus importante au niveau des tissus mous péri-implantaires, s'étendant jusqu'aux tissus supracrestaux<sup>5</sup>.

---

<sup>5</sup> Ericsson et al., « Long-standing plaque and gingivitis at implants and teeth in the dog ».

D'après Wennström, la muqueuse péri-implantaire serait moins à même d'encapsuler une lésion associée à la plaque et ne représenterait qu'une défense médiocre contre les irritations exogènes<sup>6</sup>.

Figure 2 : Schémas comparatifs des tissus parodontaux et péri-implantaires sains



Source : Bouchard, *Parodontologie et dentisterie implantaire. Volume 2, Thérapeutiques chirurgicales*, 2015

### 1.3. Prévalence

En 2008, Zitzmann et Berglundh ont publié une revue de littérature sur la prévalence des péri-implantites. Ils concluent qu'après dix ans de mise en fonction en moyenne, on retrouve une péri-implantite chez 28 à 56% des patients, correspondant à 12 à 43% des sites implantés. Par ailleurs, les mucosites concerneraient approximativement 79% à 90% des sujets et 50% des implants<sup>7</sup>.

Depuis 2008, d'autres études ont été menées sur le sujet et en 2017, Lee et coll. ont publié une revue systématique et méta-analyse concernant la prévalence des péri-implantites et des mucosites. 47 études ont ainsi été sélectionnées – réalisées entre 2005 et 2016 – et la prévalence des maladies péri-implantaires a été analysée.

---

<sup>6</sup> Wennström et Derks, « Is there a need for keratinized mucosa around implants to maintain health and tissue stability ? »

<sup>7</sup> Zitzmann et Berglundh, « Definition and prevalence of peri-implant diseases ».



Pour obtenir la prévalence groupée, une estimation de l'hétérogénéité a été incorporée en utilisant la méthode de DerSimonian et Laird. Cette étude est donc mathématiquement plus poussée que celle de 2008. Il en ressort que la prévalence moyenne pondérée des implants et des sujets atteints de péri-implantites est respectivement de 9,25% et 19,83%<sup>8</sup>.

Bien sûr, ce sont des valeurs moyennes qui ne prennent pas en compte les facteurs de risques et qui font souvent référence à des patients suivis régulièrement. On peut donc soupçonner – à juste titre – que le pourcentage de péri-implantites est largement sous-estimé par rapport à la réalité de la pratique habituelle.

De plus, les études à moyen et à long terme sur les péri-implantites sont encore peu nombreuses et la définition retenue parfois différente, ce qui explique les variations importantes observées d'une étude à l'autre.

Il est aussi important de souligner l'importance de la maintenance péri-implantaire dans la prévention des péri-implantites (Tableau 1).

Tableau 1 : Prévalence de péri-implantite chez des patients qui suivent ou non un programme de maintenance péri-implantaire. Résultats à 5 ans.

|   | Sans maintenance | Avec maintenance |
|---|------------------|------------------|
| <b>Patients qui développent une péri-implantite (poches &gt; 4 mm avec saignement et/ou suppuration au sondage et alvéolyse) dans les 5 ans après la mise en fonction</b> | 43,9 %           | 18,0 %           |

Source : Auteur d'après Costa et al., « Peri-implant disease in subjects with and without preventive maintenance : a 5-year follow-up », 2012

<sup>8</sup> Lee et al., « Prevalences of peri-implantitis and peri-implant mucositis: systematic review and meta-analysis ».

## 1.4. Etiologies

### 1.4.1 La flore bactérienne

La flore microbienne retrouvée autour des implants est la même que celle située au niveau des dents naturelles. Ainsi, les micro-organismes présents dans la cavité buccale au moment de la pose des implants auront un impact important sur la composition du biofilm péri-implantaire.

Différentes études *in vitro* ont mis en évidence une affinité de certaines souches bactériennes pour les surfaces implantaire en titane notamment *Porphyromonas gingivalis* ou encore *Prevotella intermedia* (Figure 3). Ces espèces anaérobies sont capables de se lier facilement au titane et augmentent le risque de développer des pathologies péri-implantaires. Les contrôles de plaque – individuel et professionnel – sont donc déterminants pour assurer la longévité des implants.


Dès 1998, Mombelli et Lang ont mis en évidence 5 points essentiels en faveur de l'étiologie bactérienne des péri-implantites<sup>9</sup> :

- L'accumulation de plaque autour d'un implant induit une inflammation de la muqueuse péri-implantaire ;
- Les flores bactériennes liées à un succès implantaire sont différentes de celles retrouvées lors de la péri-implantite ;
- Chez l'animal, la pose d'une ligature autour d'un implant entraîne une modification de la flore bactérienne et l'apparition de mucosite péri-implantaire ;
- Le traitement antimicrobien améliore les signes cliniques des patients atteints de péri-implantites ;
- Le niveau d'hygiène orale est très lié sur le long terme au succès implantaire.

---

<sup>9</sup> Mombelli et Lang, « The diagnosis and treatment of peri-implantitis ».

Figure 3 : Distribution bactérienne en fonction de la profondeur de poches (méthodes de diagnostic moléculaire)



Source : Weidmann et Attias, « Flore bactérienne dans la péri-implantite et les parodontites : quelles spécificités », 2017

### 1.4.2 Les facteurs de risques généraux

L'ensemble des facteurs de risque des péri-implantites a fait l'objet de nombreuses études mais à ce jour, seule une faible quantité de données scientifiques est disponible pour valider tous les indicateurs de risque existants. Ainsi, chaque praticien doit être particulièrement attentif aux facteurs de risque identifiés chez un patient donné sans omettre les facteurs potentiels.

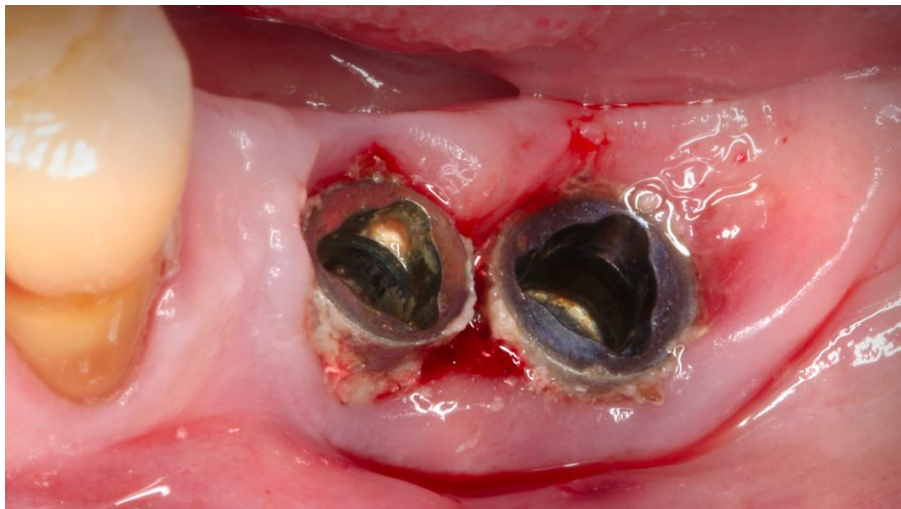
#### - Hygiène orale

L'importance de l'hygiène bucco-dentaire est sans doute la première chose à expliquer au patient candidat à l'implantation. En effet, lorsque celle-ci est insuffisante, le risque de développer une péri-implantite – dont rappelons le, l'étiologie est bactérienne – est multipliée par 4.

L'aptitude du patient à maintenir un bon niveau d'hygiène orale est essentielle pour assurer le succès implantaire sur le long terme : Si la plaque dentaire s'accumule autour d'un implant, une mucosite se développe et peut évoluer en péri-implantite (Figure 4). Toutes les études prouvent qu'il existe un lien entre une mauvaise hygiène orale et la présence de péri-implantite.

Dans presque 50% des cas de péri-implantites, on constate un manque d'accessibilité autour des prothèses à l'origine d'une incapacité à assurer une hygiène orale suffisante<sup>10</sup>. Il est indispensable de tout mettre en œuvre – avant, pendant et après la thérapeutique implantaire et prothétique – pour faciliter les manœuvres d'hygiène orale.

Figure 4 : Accumulation de plaque dentaire et de tartre autour d'implants



Source : Dr. Leconte, Accumulation de plaque et tartre autour d'implants, 2017

- Antécédent de maladie parodontale

Au fil des années, l'approche est devenue globale en ce qui concerne les maladies parodontales, mais est appliquée avec beaucoup moins de rigueur lorsqu'il s'agit des protocoles implantaires : pendant des années, des implants ont donc été placés dans toutes les bouches, et chez tous les patients.

Or, des études ont montré que le développement d'une péri-implantite est plus fréquent, mais aussi plus rapide et plus sévère chez des patients à risque parodontal élevé.

---

<sup>10</sup> Serino et Ström, « Peri-implantitis in partially edentulous patients: association with inadequate plaque control ».

Selon certains auteurs, le risque de développer une péri-implantite est 6 à 9 fois plus élevé chez les patients avec des antécédents de maladies parodontales<sup>11</sup> et 14 fois plus si la parodontite est agressive<sup>12</sup>. En 2012, Swierkot et coll. expliquent que le taux de survie implantaire moyen s'abaisse à 83% en cas de parodontite agressive<sup>13</sup>.

Ces chiffres restent sujets à controverses en fonction des études, mais le lien entre péri-implantite et antécédents de maladie parodontale est lui clairement établi.

- Prédispositions génétiques

Le facteur déclenchant des maladies péri-implantaires est bactérien mais la destruction osseuse est elle essentiellement liée à la réponse de l'hôte. Il est important de prendre en compte la réponse immunitaire spécifique du patient dans la susceptibilité aux pathologies infectieuses.

Cependant, les données actuelles concernant l'influence des caractères génétiques sont contradictoires et ne permettent pas de recommander l'utilisation des tests génétiques pour détecter un risque de péri-implantite. Seules les études menées chez les patients porteurs du gène spécifique de l'IL-1 et fumant plus de 20 cigarettes par jour ont pu conclure à l'existence d'un risque élevé de perte osseuse péri-implantaire : une synergie d'action pourrait exister entre ces deux facteurs<sup>14</sup>.

- Tabac

Si on compare les patients fumeurs aux non-fumeurs, on constate qu'ils présentent une augmentation de la profondeur de poches au sondage, de l'indice de plaque, de l'indice de saignement et d'avantage de complications inflammatoires au niveau des tissus mous.

Selon les méta-analyses menées par Chrcanovic et Sgolastra en 2015, le tabac est un facteur de risque conduisant à une perte d'implant multipliée par 2 après 5 ans de mise en fonction<sup>15</sup>.

D'une part le tabac influence la microvascularisation de façon négative, d'autre part il modifie l'écologie bactérienne dans les tissus péri-implantaires encore sains.

---

<sup>11</sup> Chrcanovic, Albrektsson, et Wennerberg, « Periodontally compromised vs. periodontally healthy patients and dental implants: a systematic review and meta-analysis ».

<sup>12</sup> Swierkot et al., « Mucositis, peri-implantitis, implant success, and survival of implants in patients with treated generalized aggressive periodontitis ».

<sup>13</sup> Swierkot et al.

<sup>14</sup> Tosun et al., « Comparative evaluation of antimicrobial effects of er:yag, diode, and co<sub>2</sub> lasers on titanium discs : an experimental study ».

<sup>15</sup> Chrcanovic, Albrektsson, et Wennerberg, « Smoking and dental implants: a systematic review and meta-analysis ».

Si pour beaucoup de praticiens le tabac reste une contre-indication relative à la pose d'implants, notre rôle est au moins d'informer tout patient candidat à l'implantation des effets néfastes du tabac et de l'accompagner dans une démarche de sevrage tabagique.

- Alcool

Même si le rôle de l'alcool est peu mis en avant, la clinique quotidienne nous invite à considérer ce facteur comme un risque sérieux.

En 2005, une étude prospective a montré que lors d'une consommation quotidienne d'alcool supérieure à 10g (environ un verre de vin), la perte d'os marginal était significativement plus importante que lors d'une consommation de tabac seul<sup>16</sup>. En effet, la consommation d'alcool affecte de manière avérée la coagulation sanguine et diminue le métabolisme osseux.

En 2013, de Souza a confirmé qu'une consommation d'alcool supérieure à 2 verres par jour augmentait la perte osseuse autour des implants<sup>17</sup>.

- Diabète

Le lien entre maladies parodontales et diabète a été largement étudié et n'est plus à prouver. A l'inverse, concernant le lien entre diabète et péri-implantites, peu d'études ont été menées à ce jour. En Mai 2017, une revue systématique a donc cherché à déterminer l'existence d'un lien entre hyperglycémie ou diabète de type 2 et péri-implantites : 12 études étaient éligibles pour les analyses qualitatives et 7 pour les analyses quantitatives. Les méta-analyses ont révélées que le risque de péri-implantite était environ 50% plus élevé chez les personnes diabétiques. Les résultats ont également conclu que chez les sujets non-fumeurs présentant une hyperglycémie, le risque de péri-implantite était 3,39 fois plus élevé que chez les sujets présentant une normo-glycémie.

Il a été démontré que le taux de cytokines pro-inflammatoires est plus élevé au niveau des sites de péri-implantites chez les patients diabétiques, ce qui indique que la réaction inflammatoire est plus importante<sup>18</sup>.

---

<sup>16</sup> Galindo-Moreno et al., « Influence of alcohol and tobacco habits on peri-implant marginal bone loss: a prospective study ».

<sup>17</sup> Oliveira de Souza et al., « Impact of local and systemic factors on additional peri-implant bone loss ».

<sup>18</sup> Venza et al., « Proinflammatory gene expression at chronic periodontitis and peri-implantitis sites in patients with or without type 2 diabetes ».

- Cholestérol

Un taux élevé de cholestérol reste peu évoqué dans la littérature scientifique pour expliquer certains échecs d'ostéointégration ou une péri-implantite. Pourtant dès 1998, Krieger a mis en évidence chez les rats hyperlipidémiques, le fait que le nombre d'ostéoblastes diminue alors que l'activité ostéoclastique augmente ce qui entraîne une baisse du remodelage osseux<sup>19</sup>.

Ainsi, le praticien doit prendre en compte un taux de cholestérol augmenté avant de prendre la décision de poser un implant car l'ostéointégration est moindre et la croissance osseuse ralentie : le patient doit en être informé.

- Carences en vitamine D

Plusieurs études ont montré que la supplémentation en vitamine D chez les patients carencés avait des effets bénéfiques sur le renouvellement osseux et peut-être sur la régénération osseuse.

En 2012, Dvorak et coll indiquaient qu'un déficit en vitamine D chez les rats était responsable d'un défaut de formation osseuse corticale péri-implantaire mais pouvait être corrigé par un régime riche en vitamine D<sup>20</sup>. Depuis 2012, il est admis que tous les patients de plus de 65 ans doivent être systématiquement supplémentés en vitamine D. Chaque praticien peut prescrire à ses patients un bilan nutritionnel et vitaminique et prescrire des compléments alimentaires au besoin.

- Profil psychologique, stress

Bien qu'il n'existe actuellement aucune preuve scientifique de l'existence d'un lien direct entre stress et péri-implantite, il faut considérer que sous l'effet de facteurs psychologiques – tels que le stress, l'anxiété, la dépression – une personne peut modifier son hygiène de vie, ses habitudes alimentaires, sa consommation d'alcool ou de tabac, ce qui augmente le risque de développer une péri-implantite.

---

<sup>19</sup> Krieger, « The “best” of cholesterols, the “worst” of cholesterols: a tale of two receptors ».

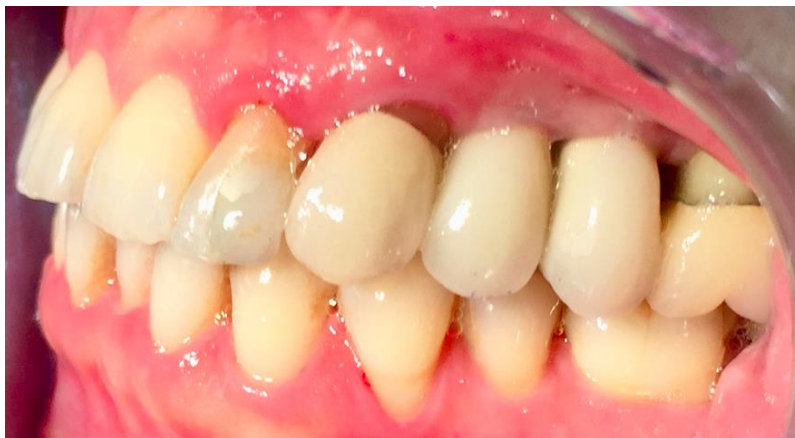<sup>20</sup> Dvorak et al., « Impact of dietary vitamin d on osseointegration in the ovariectomized rat ».

### 1.4.3 Les facteurs de risques locaux

- Forme des prothèses et accès à l'hygiène

La construction prothétique pensée par le praticien et réalisée par le prothésiste influence directement le pronostic du traitement implantaire. Les restaurations prothétiques doivent être sans surcontour pour ne pas causer une accumulation de plaque et la taille des embrasures doit permettre le passage des brossettes interdentaires (Figure 5), en particulier dans les secteurs postérieurs. Il est impossible d'espérer maintenir un contexte péri-implantaire sain si lors de la conception prothétique l'accessibilité à l'hygiène n'est pas correctement étudiée. L'accessibilité à l'hygiène dépend également du bon positionnement des implants.

Figure 5 : Embrasure retravaillée entre PIP sur 24 et 25



Source: Dr. Dreyfus-Schmitt et auteur, Embrasure entre deux PIP retravaillée, 2018

- Dents restantes atteintes de parodontites

La notion de « réservoir bactérien » concerne les dents atteintes de problèmes parodontaux dont les bactéries, peuvent contaminer la flore péri-implantaire par translocation bactérienne<sup>21</sup>. Ainsi, il est impératif que les dents jugées non conservables soient extraites avant la pose des implants.

De même, toute lésion parodontale mal contrôlée doit faire l'objet d'un suivi particulier, car à proximité d'un implant cela peut provoquer une contamination et le développement d'une péri-implantite.

---

<sup>21</sup> Cho-Yan Lee et al., « Residual periodontal pockets are a risk indicator for peri-implantitis in patients treated for periodontitis ».



Dans les 30 minutes après la pose des implants a lieu la colonisation bactérienne, il est donc indispensable de stabiliser la maladie parodontale avant d'entreprendre la chirurgie implantaire. Ce message doit être véhiculé auprès des patients : il est indispensable de prévenir et traiter la maladie parodontale avant de commencer un traitement implantaire.

- Etat de surface des implants et des parties transmuqueuses

Plusieurs auteurs ont cherché à déterminer l'impact de l'état de surface des implants sur le risque d'apparition de péri-implantite.

Les études concluent que :

- Les surfaces peu rugueuses montrent les plus faibles taux de péri-implantites : Etudes de Ravald et coll. (2013) ; Astrand et coll. (2002 et 2004) ; Eliasson et coll. (2000 et 2009) ; Jacobs et coll. (2010)
- Les résultats des surfaces moyennement rugueuses – les plus utilisées et donc les référencées – dépendent de leur traitement de surface : Etudes de Gheddaf et coll. (2013) ; Astrand et coll. (2003) ; Jacobs et coll. (2010) ; Ravald et coll. (2013)
- Les surfaces rugueuses ont les taux de péri-implantites les plus élevés : Etudes de Karoussis et coll. (2004) ; Chappuis et coll. (2013)

La majorité des implants disponibles sur le marché a une surface moyennement rugueuse (entre 1,0 et 2,0 microns) : les implants dont l'état de surface est proche de 1  $\mu\text{m}$  ont des taux de péri-implantites plus bas que ceux dont l'état de surface est proche de 2  $\mu\text{m}$ .

On retiendra ici que le taux de péri-implantites augmente avec la rugosité des surfaces<sup>22</sup> ; les états de surfaces, qu'ils soient sablés ou mordancés, favorisent l'intégration osseuse de par leur mouillabilité mais induisent plus de péri-implantites par rapports aux implants lisses. Il est communément admis qu'une surface rugueuse augmente le dépôt de plaque et rend son nettoyage plus difficile.

---

<sup>22</sup> Albouy, Abrahamsson, et Berglundh, « Spontaneous progression of experimental peri-implantitis at implants with different surface characteristics: an experimental study in dogs ».

- Interface pilier-implant et type de connexion

L'interface entre le pilier et l'implant crée un hiatus ou *micro-gap* dont l'épaisseur est le reflet de la précision du système implantaire. Lorsque ce hiatus est inférieur à 10 µm, il est considéré comme acceptable sur le plan mécanique et biologique. Il faut comprendre qu'un *micro-gap* constitue un réservoir idéal en particulier pour les bactéries parodontopathogènes.

Lors de la dynamique occlusale, il existe un mouvement de pompe des bactéries présentes dans ce hiatus, ce qui permet leur renouvellement et entretient les phénomènes inflammatoires autour de l'implant.

La littérature scientifique indique que les connexions internes présentent moins de risque de contamination bactérienne que les connexions externes<sup>23</sup>, cependant il est peu probable que la précision d'adaptation des pièces implantaires permette un jour de réduire à zéro cet effet délétère. La stratégie est donc d'éloigner cette zone critique loin du contour osseux :

- Les implants *tissue level* permettent de déplacer verticalement le joint pilier-implant
- Le concept du platform-switching permet de déplacer horizontalement ce joint et favorise l'intégration implant/prothèse/muqueuse mais rien ne prouve à ce jour un véritable effet protecteur contre la péri-implantite<sup>24</sup>.

- Présence d'un corps étranger sous-muqueux

En 2013, des rapports ont été publiés sur l'association entre des excès résiduels de ciment et le développement de lésions péri-implantaires par l'Académie américaine de parodontologie et l'Académie américaine de dentisterie restauratrice<sup>25</sup>.

Si les excès de ciment ne sont pas correctement éliminés (Figure 6), une réaction inflammatoire à l'origine d'une lyse osseuse peut apparaître : certains auteurs parlent de « cimentites ».

---

<sup>23</sup> Gracis et al., « Internal vs. external connections for abutments/reconstructions : a systematic review ».

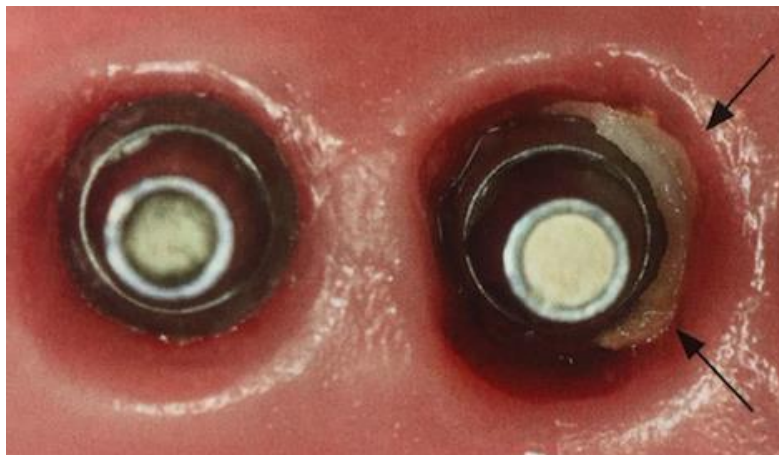
<sup>24</sup> Vandeweghe et De Bruyn, « A within-implant comparison to evaluate the concept of platform switching : a randomised controlled trial ».

<sup>25</sup> Donovan et al., « Annual review of selected dental literature: report of the committee on scientific investigation of the american academy of restorative dentistry ».

En 2009, dans une étude de cohorte prospective conduite sur 39 patients montrant des signes cliniques ou radiographiques d'inflammation péri-implantaire, Wilson conclut que des excès de ciment sont associés à des signes de péri-implantite dans 81% des cas. Après élimination des excès de ciment, plus aucun signe clinique de péri-implantite n'était observé pour 74% des implants tests<sup>26</sup>.

Pour traiter ce type de lésion, l'excès de ciment doit être éliminé et la surface implantaire correctement nettoyée, ce qui nécessite d'intervenir chirurgicalement.

Figure 6 : Excès de ciment au phosphate de zinc en distal de 26



Source : Wolfart et Kern, « Scellement des restaurations implantoportées », 2016

#### - Infections endodontiques des dents voisines

En 2003, aucune expérimentation animale n'avait pu montrer que les dents avec des lésions apicales pouvaient être à l'origine d'infection au niveau des implants voisins<sup>27</sup>. Il apparaît pourtant logique qu'il vaut mieux éviter de placer des implants à proximité d'une infection quelle qu'elle soit.

En 2005, un cas clinique humain a montré que la surface d'un implant pouvait être contaminée à partir d'une lésion endodontique d'une dent voisine<sup>28</sup>.

---

<sup>26</sup> Wilson, « The positive relationship between excess cement and peri-implant disease ».

<sup>27</sup> Shabahang et al., « Effect of teeth with periradicular lesions on adjacent dental implants ».

<sup>28</sup> Tseng et al., « Peri-implant pathology caused by periapical lesion of an adjacent natural tooth: a case report ».

- Site osseux implantaire

En termes de faisabilité, l'évaluation du site osseux implantaire est indispensable puisque le facteur osseux est clairement associé à la survie l'implant. Cependant, il s'inscrit dans un ensemble de facteurs de risque qui orientent le taux de succès. Ce dernier dépend de la qualité du site osseux directement lié à la quantité et à la qualité de l'os cortical et de l'os spongieux.

Aujourd'hui, aucune étude n'existe permettant de classer les profils à risque de péri-implantite selon le type d'os.

- Insuffisance de tissu kératinisé (< 2 mm)

En l'absence d'une hauteur de tissu kératinisé satisfaisante – supérieure à 2 mm – le contrôle de plaque est plus difficile ; il en résulte plus de saignement, des pertes d'attaches, des récessions et une inflammation plus marquée.

A ce jour, l'absence de tissu kératinisé n'est pas reconnue comme facteur de risque de péri-implantites même s'il est largement admis qu'elle favorise une inflammation locale largement impliquée dans l'apparition et l'évolution de la pathologie. Un minimum de 2 – 3 mm de tissu kératinisé épais autour des implants est fortement recommandé. Si le tissu est peu épais mais présente une hauteur suffisante, on réalisera une greffe type conjonctif enfoui pouvant être associée à un lambeau déplacé coronairement. Une greffe de type épithélio-conjonctive est possible dans d'autres situations (Figure 7).

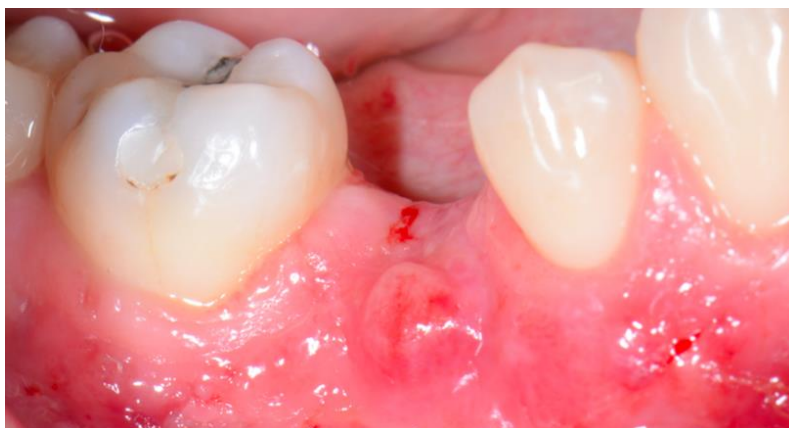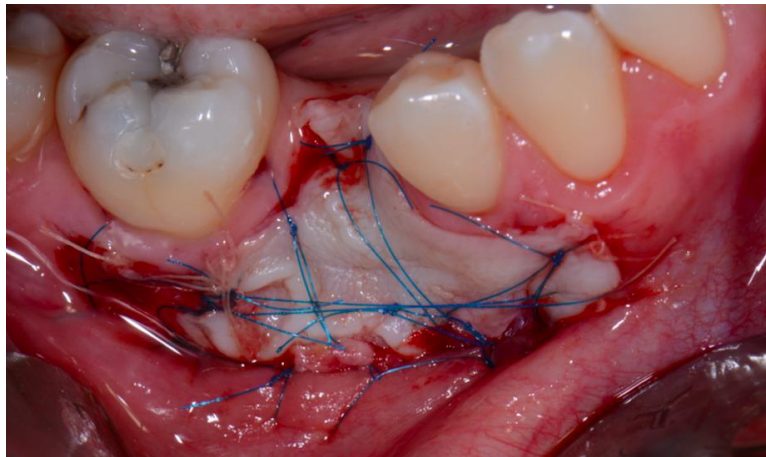
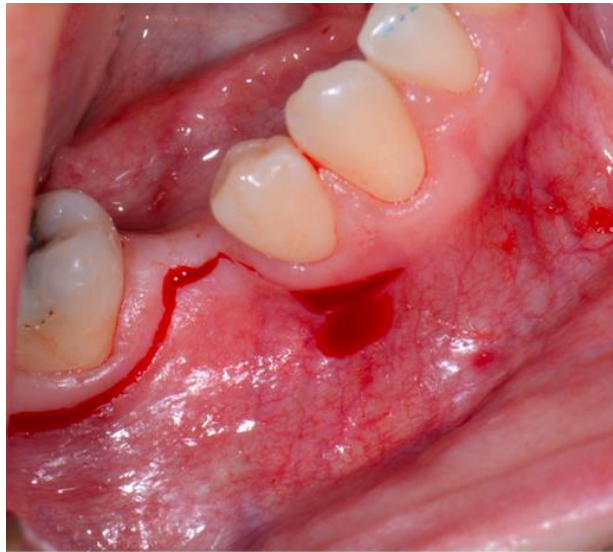
Ces chirurgies peuvent être réalisées avant ou pendant la pose des implants<sup>29</sup> mais il est déconseillé d'intervenir après la pose des implants car le risque d'échec est plus élevé.

L'aménagement des tissus mous facilite le contrôle de l'hygiène et autorise la maturation des tissus – durs et mous – dans de meilleures conditions.

---

<sup>29</sup> Thoma et al., « Efficacy of soft tissue augmentation around dental implants and in partially edentulous areas : a systematic review ».

Figure 7 : Aménagement des tissus mous par greffe épithélio-conjonctive avant pose d'un implant



Source : Dr. Brun et J. Guetta, Hôpital Bretonneau, 2017

## 1.5 Diagnostic

### 1.5.1 Examen clinique

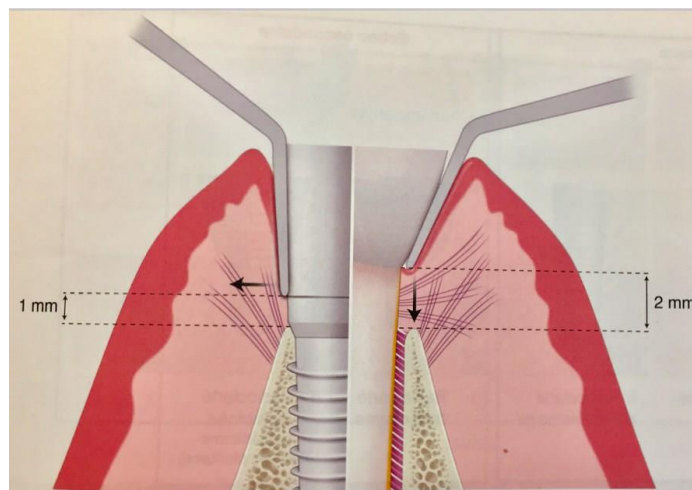
- Aspect des tissus mous péri-implantaires et indice de plaque

L'aspect visuel des tissus mous péri-implantaires est important et avant de sonder, le praticien peut déjà repérer certains signes « douteux » : rougeur, œdème, saignement, suppuration, altération de la forme de contour ou encore perte de tissu kératinisé. L'indice de plaque doit aussi être noté pour adapter les techniques d'hygiène.

- Profondeur au sondage

Le sondage est un élément essentiel du diagnostic réalisé avec des sondes fines en titane ou plastique et avec des forces légères inférieures à 0,25N (Figure 8). En 2002, l'étude de Etter et coll. indique que l'attache épithéliale se reforme entièrement après 5 jours à condition que les forces soient bien inférieures à 0,25N ce qui permet de maintenir des conditions saines autour des implants<sup>30</sup> (Figure 9). Il est recommandé de réaliser cet examen délicat annuellement pour détecter la maladie le plus précocement possible.

Figure 8 : Différences entre le sondage parodontal et le sondage péri-implantaire

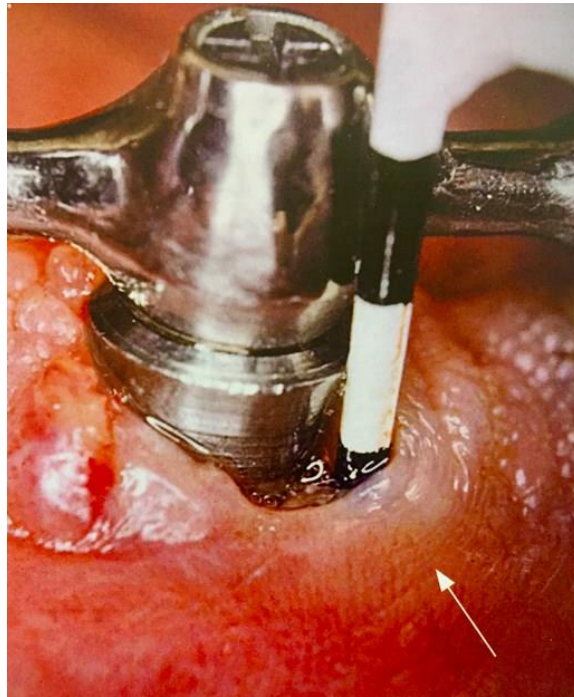

Source : Bouchard, *Parodontologie dentisterie implantaire. Volume 1 Médecine parodontale*, 2014

---

<sup>30</sup> Kullman et al., « Comparison of radiographic bone height assessments in panoramic and intraoral radiographs of implant patients ».

Figure 9 : Sondage péri-implantaire de 6 mm réalisé avec une sonde plastique autour d'un implant atteint d'une péri-implantite



Source : Bouchard, *Parodontologie dentisterie implantaire. Volume 1 Médecine parodontale*, 2014

- Saignement au sondage

Le saignement au sondage est caractérisé par la présence de sang après pénétration avec une force légère et standardisée comprise entre 0,2 et 0,25 N de la sonde parodontale dans le sulcus péri-implantaire. (Figure 10).

En 1986, les résultats de l'étude conduite par Lang et coll. objectivent la présence de saignement au sondage associée à une perte d'attache dans 30% des cas et l'absence de saignement au sondage associée à l'absence de perte d'attache dans 100% des cas<sup>31</sup>.

En 2000, l'étude longitudinale de Luterbacher et coll. menée sur les implants aboutit aux mêmes résultats : l'absence de saignement au sondage témoigne de la bonne santé parodontale<sup>32</sup>.

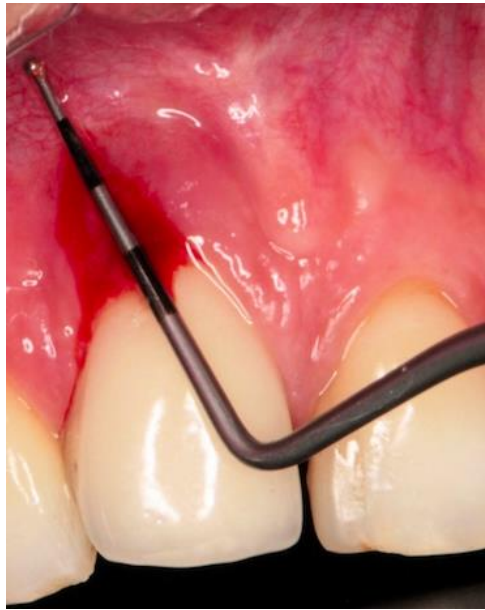
Il est important de souligner que le saignement au sondage autour d'un implant en fonction indique une inflammation des tissus mous péri-implantaires mais n'implique pas de façon systématique le passage à la péri-implantite voir l'échec implantaire.

---

<sup>31</sup> Lang et al., « Bleeding on Probing. A Predictor for the Progression of Periodontal Disease? »

<sup>32</sup> Luterbacher et al., « Diagnostic characteristics of clinical and microbiological tests for monitoring periodontal and peri-implant mucosal tissue conditions during supportive periodontal therapy (SPT) ».

Figure 10 : Saignement après sondage autour d'un implant atteint de péri-implantite



Source : Dr. Leconte, Saignement après sondage, 2017

- Suppuration

Lorsqu'une pression digitale est exercée sur la muqueuse environnante, il est possible d'observer un suintement purulent lors d'une péri-implantite.

La présence d'une suppuration autour d'un implant est un signe pathognomonique de péri-implantite qui n'est jamais retrouvée lors d'une mucosite. Cette suppuration signe une lésion infectieuse avancée associée à une destruction des tissus péri-implantaires notamment une lyse osseuse d'une valeur supérieure à 3 spires<sup>33</sup>.

- Mobilité

Les études ont montré que le mouvement physiologique d'une dent en bonne santé est de l'ordre de 28  $\mu\text{m}$  en direction apicale et jusqu'à 108  $\mu\text{m}$  dans le sens horizontal. Pour un implant, le mouvement vertical est de 2 – 3  $\mu\text{m}$  dans le sens vertical et est principalement lié aux propriétés viscoélastiques de l'os sous-jacent.

---

<sup>33</sup> Heitz-Mayfield, « Diagnosis and management of peri-implant diseases ».



Le premier critère de succès implantaire évoqué par Albrektsson est « qu'un implant isolé et indépendant doit être immobile lorsqu'il est testé cliniquement »<sup>34</sup>. Ce critère a été revu par Zarb et coll. en 1989 qui précisent qu'il reste possible de mobiliser un implant correctement ostéointégré grâce à l'élasticité de l'os – et ce particulièrement au maxillaire<sup>35</sup>.

Selon ces auteurs, le test le plus fiable pour évaluer la mobilité implantaire est la percussion avec un manche métallique et l'écoute du son émis : un son clair correspond à l'absence de mobilité ; un son mat révèle la présence de tissu fibreux.

Enfin, l'utilisation du Periotest permet aussi d'évaluer la mobilité : les valeurs relevées augmentent avec la mobilité de l'implant.

Il faut garder à l'esprit que l'implant peut demeurer immobile même lorsque la péri-implantite progresse du fait du remaniement direct de l'os en contact avec l'implant. Il arrive aussi que l'implant soit très stable, bien qu'il soit maintenu uniquement par l'os entourant ses derniers millimètres.

L'échelle de mobilité implantaire a été réalisée dès 1998, et évalue la mobilité de l'implant dans le sens horizontal et vertical en appliquant une force vestibulo-lingual de 500g sur l'implant pris entre 2 manches d'instruments rigides (Tableau 2).

Tableau 2 : Echelle de mobilité implantaire

| Score | Description  |
|-------|--|
| 0     | Absence de mobilité clinique dans toutes les directions              |
| 1     | Léger mouvement horizontal détectable                                |
| 2     | Mouvement horizontal modéré jusqu'à 0.5 mm                           |
| 3     | Mouvement horizontal sévère > 0.5 mm                                 |
| 4     | Mouvement horizontal modéré à sévère associé à un mouvement vertical |

Source : Traduction de l'auteur d'après Misch, *Dental Implant prosthetics*, 2015

<sup>34</sup> Albrektsson et al., « The long-term efficacy of currently used dental implants : a review and proposed criteria of success ».

<sup>35</sup> Zarb, « Implant prosthodontics : the advent of osseointegration ».

### 1.5.2 Examen radiographique

L'examen radiographique est complémentaire de l'examen clinique : il permet d'estimer la perte osseuse autour des implants.

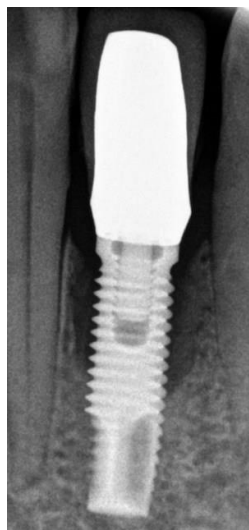
Le succès implantaire se caractérise radiographiquement par l'absence de zone radio-claire autour de l'implant, et une condensation osseuse croissante avec le temps.

Toute image radioclaire indique la présence de tissu fibreux et signe un échec implantaire même en l'absence d'autres signes cliniques. On admettra un petit pourcentage de zones radio-claires du fait que l'ostéointégration soit considérée par Branemark comme un succès dès lors qu'il existe un contact direct os-implant sur 90% de la surface implantaire.

La radiographie rétro-alvéolaire en incidence orthogonale est l'examen radiographique de référence dans l'établissement du diagnostic et dans le suivi de la péri-implantite<sup>36</sup> (Figure 11) ; en l'absence de signe clinique d'infection, il est recommandé de le réaliser chaque année.

Selon Albrektsson et al., une perte osseuse crestale variant de 1,5 mm la première année à 0,2 mm les années suivantes, est considérée comme normale et reste compatible avec les critères de succès. La perte osseuse autour d'un implant unitaire est toujours circonférentielle ou cratériforme. Selon la morphologie initiale de la crête et le degré d'atteinte, une lyse horizontale peut être observée .

Figure 11 : Radiographie rétro-alvéolaire d'une lyse osseuse cratériforme autour d'un implant



Source : Dr Leconte, Péri-implantite incisive mandibulaire, 2016

---

<sup>36</sup> Kullman et al., « Comparison of radiographic bone height assessments in panoramic and intraoral radiographs of implant patients ».

Cet examen en 2 dimensions sous-estime souvent l'importance de la lésion et ne permet pas d'apprécier la morphologie exacte du défaut osseux. De plus, l'évolution de la maladie ou sa stabilisation après traitement ne peut être évaluée que par des radiographies parfaitement superposables.

Le recours à un examen en 3 dimensions de type CBCT permet de combler partiellement ces lacunes et offre la possibilité d'observer :

- Le nombre de murs osseux résiduels
- La morphologie du défaut osseux
- Le nombre de spires implantaire exposées
- Ses rapports avec les piliers adjacents, les corticales et les obstacles anatomiques
- Un site parodontal mal contrôlé

Attention, même avec un CBCT la morphologie du défaut osseux peut être mal évaluée, la présence d'artefacts pouvant gêner l'analyse : la levée d'un lambeau reste le moyen le plus fiable pour décider de la stratégie thérapeutique.

### **1.5.3 Examen microbiologique**

Le facteur bactérien à moyen et long terme représente l'étiologie primaire de la péri-implantite. La plaque bactérienne retrouvée au niveau des sites actifs de péri-implantite est majoritairement constituée de bâtonnets mobiles, de bactéries fusiformes et de spirochètes (Aa, Pg, Pi, Fn)<sup>37</sup>.

Les cultures réalisées montrent que les micro-organismes présents sont des Gram moins anaérobies à 40% – ce qui est incompatible avec la santé parodontale. A l'inverse, la flore retrouvée dans la plaque bactérienne des implants sains est constituée principalement de bactéries *cocci* Gram plus, aérobies et peu mobiles – compatibles avec une bonne santé parodontale.

On constate que le type de flore retrouvée lors de péri-implantite est toujours le même ce qui nous permet de conclure qu'un examen microbiologique n'apporte rien puisqu'on s'attend à ce qu'on va retrouver.

---

<sup>37</sup> Mombelli et Lang, « Microbial aspects of implant dentistry ».

Des espèces telles que des staphylocoques, des entérocoques ou des levures ont été isolées et permettent de dire que l'étiologie associée à la péri-implantite est plus complexe qu'il n'y paraît.

La présence d'*Aggregatibacter actinomycetemcomitans*, de *Prevotella intermedia*, de *Porphyromonas gingivalis* et de *Treponema denticola* permet de confirmer le diagnostic de progression de la maladie soupçonné à partir d'un saignement au sondage.

## 1.6 Diagnostic différentiel

Il faut bien différencier incidents biomécaniques et incidents infectieux, pour autant faire la distinction entre ces deux types d'échecs n'est pas évident et souvent le diagnostic ne pourra être posé que lors de la dépose de la supra-structure prothétique (Tableau 3).

La surcharge occlusale – processus non infectieux – peut être à l'origine d'un phénomène irréversible : une « désostéointégration » liée à l'accumulation de microfractures au niveau de l'interface os-implant qui aboutit à la formation progressive de tissu fibreux pouvant se surinfecter secondairement et alors se manifester cliniquement de la même façon qu'une péri-implantite.

Cependant, d'après les données actuellement disponibles, les contacts prématurés ne compromettent pas l'ostéointégration des implants déjà intégrés. On note uniquement une augmentation de la densité des trabéculations osseuses autour de ces implants. Par contre, il est important de préciser qu'associer à une péri-implantite, ces contacts prématurés tendent à augmenter la résorption osseuse.

Chez le chien, une étude expérimentale a montré que l'application d'une charge latérale statique utilisant des forces contrôlées n'était pas nuisible pour les implants<sup>38</sup>. Pour autant, il a été admis que les traumatismes occlusaux peuvent être considérés comme des facteurs aggravants dans les cas les plus avancés de péri-implantites<sup>39</sup>.

---

<sup>38</sup> Isidor, « Loss of osseointegration caused by occlusal load of oral implants. a clinical and radiographic study in monkeys ».

<sup>39</sup> Gotfredsen, Berglundh, et Lindhe, « Bone reactions at implants subjected to experimental peri-implantitis and static load : a study in the dog ».

Tableau 3 : Diagnostic différentiel entre le trauma occlusal et l'infection bactérienne péri-implantaire

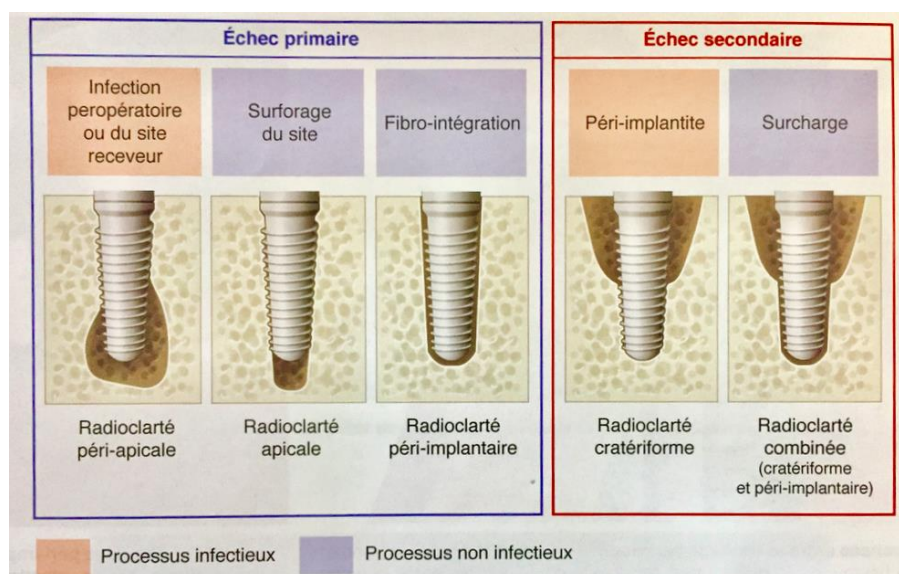
| Paramètres cliniques | Trauma occlusal            | Infection bactérienne                          |
|----------------------|----------------------------|--|
| Saignement           | -                          | ++   |
| Exsudat              | -                          | +/-  |
| Plaque               | - (+)                      | ++   |
| Mobilité             | oui                        | non (sauf si perte totale autour de l'implant) |
| Radiographie         | Perte le long de l'implant | Perte horizontale ou circonférentielle         |

Source : Dr Yves Lauverjat, « Éléments de diagnostics différentiels : maladies parodontales – pathologies péri-implantaires », 2011

Par ailleurs, un praticien ne doit pas faire l'erreur de confondre une péri-implantite – échec secondaire correspondant à une perte d'ostéointégration – avec une infection peropératoire du site receveur, un surforage du site ou encore une fibro-intégration qui sont eux des échecs primaires.

Pour rappel, un échec primaire se définit comme un défaut d'ostéointégration : autrement dit, 12 à 24 semaines après la pose de l'implant, le praticien n'observe pas de formation osseuse au contact direct de l'implant sans interposition de tissu fibreux (Figure 12).

Figure 12 : Présentation des différents types d'échecs implantaires



Source : Bouchard, *Parodontologie dentisterie implantaire. Volume 1 Médecine parodontale*, 2014

## 2 : Les traitements des péri-implantites

---

### 2.1. Objectifs et difficultés de traitement

Les péri-implantites ont un caractère complexe et multifactoriel qui fait de leur traitement un des défis quotidiens pour les chirurgiens-dentistes.

Si le traitement non chirurgical est suffisant pour traiter les mucosites péri-implantaires, il se doit d'être associé à un traitement chirurgical – afin de débrider la lésion et d'éliminer le tissu de granulation – pour les péri-implantites<sup>40</sup>.

L'objectif premier du traitement est la maîtrise de l'infection ce qui impose de mettre en place des stratégies thérapeutiques permettant de débrider la lésion tissulaire et de décontaminer la surface implantaire. Les objectifs secondaires sont de favoriser la régénération osseuse et la reformation d'une attache épithéliale autour de l'implant.

La première difficulté de traitement est liée à l'existence de spires et à la rugosité de la majorité des surfaces implantaires : cet état de surface facilite l'ostéointégration mais rend plus difficile la réduction de la charge bactérienne.

L'autre problème majeur concerne le design des constructions prothétiques lorsqu'il est inadapté : il diminue l'efficacité du brossage par le patient, favorise l'accumulation de plaque et rend le traitement autour des implants infectés plus complexe en ralentissant la cicatrisation.

Enfin, il est essentiel mais parfois difficile d'obtenir l'implication du patient dans le traitement, car sans hygiène orale efficace, l'infection ne pourra jamais être maîtrisée et les résultats ne pourront pas être maintenus dans le temps.

Les traitements se composent de trois phases : traitement étiologique ; traitement chirurgical et traitement de soutien implantaire. Il est recommandé au praticien de toujours commencer par une approche non chirurgicale pour évaluer la réponse tissulaire ainsi que la coopération du patient.

---

<sup>40</sup> Lindhe, Meyle, et Group D of European Workshop on Periodontology, « Peri-implant diseases: consensus report of the sixth european workshop on periodontology ».

## 2.2. Les traitements non chirurgicaux

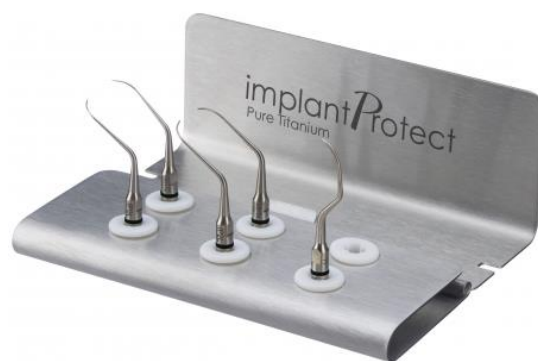Les traitements chimiques ou mécaniques utilisés seuls ne sont pas satisfaisants selon les études publiées dans la littérature scientifique<sup>41,42</sup> mais leur association peut permettre l'élimination des bactéries et du tissu de granulation infecté. Ils devront être systématiquement complétés d'une thérapeutique chirurgicale.

### 2.2.1 Procédés mécaniques

- Débridement non chirurgical : Il complète le détartrage et correspond à la phase initiale du traitement, permettant d'évaluer la réponse tissulaire. L'objectif est de désorganiser le biofilm microbien sous-gingival. Afin de ne pas rayer la surface des implants, une instrumentation spécifique est fortement recommandée : inserts ultrasonores (Figure 13), curette en titane ou curettes en matériau composite.

En 2009, Renvert et coll. indiquent que le débridement mécanique permet de réduire la quantité de plaque en sous-gingival et de diminuer le saignement au sondage mais reste sans impact significatif sur la profondeur de poche ou sur l'élimination bactérienne<sup>43</sup>. En 2010, l'étude réalisée par Persson et coll. conclue que le débridement de site atteint de péri-implantite sans levée de lambeau doit au minimum s'accompagner d'une antibiothérapie et d'une irrigation des poches<sup>44</sup>.

Figure 13 : Ultrasons en titane



Source : Fauque, « La péri-implantite chez le patient traité par PACSI mandibulaire et après ? », 2017

<sup>41</sup> Thöne-Mühling et al., « Comparison of two full-mouth approaches in the treatment of peri-implant mucositis: a pilot study ».

<sup>42</sup> Heitz-Mayfield et al., « Anti-infective treatment of peri-implant mucositis : a randomised controlled clinical trial ».

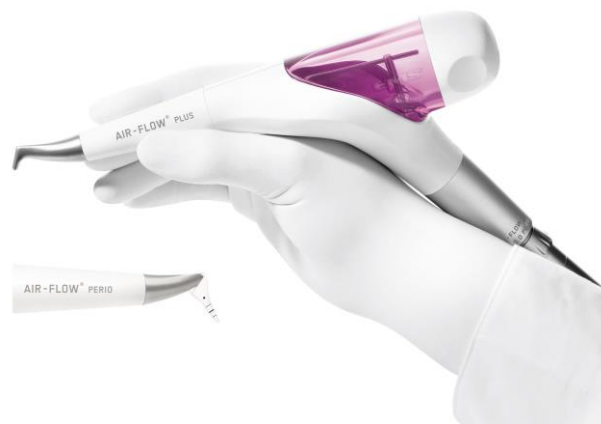<sup>43</sup> Renvert et al., « Mechanical non-surgical treatment of peri-implantitis : a double-blind randomized longitudinal clinical study. i : clinical results ».

<sup>44</sup> Persson et al., « Mechanical non-surgical treatment of peri-implantitis : a single-blinded randomized longitudinal clinical study. ii. microbiological results ».

- Aéropolisseurs: Ces dispositifs fonctionnent par projection de poudre abrasive sur les surfaces dures dans le but les nettoyer. Certains aéropolisseurs améliorent l'état de surface par lissage tandis que d'autres créent des impacts et abîment la surface implantaire<sup>45</sup>.

Le Perio-Flow<sup>®</sup> - qui utilise une poudre de glycine de granulométrie 25 µm- donne de bons résultats sur le ressenti du patient – mais ne présente pas de différence significative sur le plan microbiologique par rapport au détartrage associé au débridement sous-gingival (Figure 14).

Figure 14 : Système aéropolisseur portable utilisant de la poudre de glycine



Source : EMS, « Aéropolisseur Air-Flow Handy 3.0 », 2018

- Laser : Il existe différents types de laser utilisés en tant qu'adjuvants dans le traitement de la péri-implantite afin de décontaminer la surface implantaire et d'éliminer le tissu de granulation. Ils ont aussi pour but de stimuler la cicatrisation et la ré-attache tissulaire tout en assurant une hémostase locale. De façon générale, les lasers semblent présenter la même efficacité que les aéropolisseurs sur les paramètres cliniques, sans altération de la surface implantaire<sup>46</sup>.

---

<sup>45</sup> Kreisler et al., « In vitro evaluation of the biocompatibility of contaminated implant surfaces treated with an er: yag laser and an air powder system ».

<sup>46</sup> Renvert et al., « Treatment of peri-implantitis using an er:yag laser or an air-abrasive device : a randomized clinical trial ».



En 2016, Lerario observe une diminution du saignement au sondage, de la profondeur de poche et du nombre de sites atteints grâce à l'utilisation du laser diode mais ces résultats doivent faire l'objet d'autres études cliniques randomisées pour être validés<sup>47</sup>.

Selon Meyle, le laser Er : YAG serait le plus adapté à la décontamination implantaire<sup>48</sup> mais à ce jour, aucune étude ne prouve l'efficacité du laser Er : YAG au long terme<sup>49</sup>.

- Thérapie photodynamique : En odontologie, elle offre une action antimicrobienne, des effets anti-inflammatoires et améliore la cicatrisation tissulaire. Son principe repose sur l'utilisation d'une source de lumière qui active un agent photo-sensibilisant appliqué localement ce qui libère des dérivés oxygénés actifs.

Les résultats de différentes études cliniques randomisées concluent que seule, la thérapie photodynamique n'est pas efficace pour traiter des résorptions osseuses initiales importantes, offrant donc peu d'intérêt dans le traitement de la péri-implantite<sup>50</sup>.

En 2013, les résultats de l'étude réalisée par Marotti suggèrent que la thérapie photodynamique en association avec un traitement mécanique et chirurgical serait plus efficace que le laser seul pour réduire l'action bactérienne sur les surfaces implantaires, offrant ainsi une alternative intéressante<sup>51</sup>.

- Implantoplastie : Elle consiste à lisser les spires de la portion du corps implantaire supra-crestale ou supra-gingivale, de l'implant qui présente une péri-implantite (Figure 15). L'idée est de réduire le filetage pour créer une surface implantaire la plus lisse possible, afin de faciliter le nettoyage mécanique et la détoxification de surface. Cette technique s'effectue à la fraise montée sur turbine.

---

<sup>47</sup> Lerario et al., « Non-surgical periodontal treatment of peri-implant diseases with the adjunctive use of diode laser : preliminary clinical study ».

<sup>48</sup> Meyle, « Mechanical, chemical and laser treatments of the implant surface in the presence of marginal bone loss around implants ».

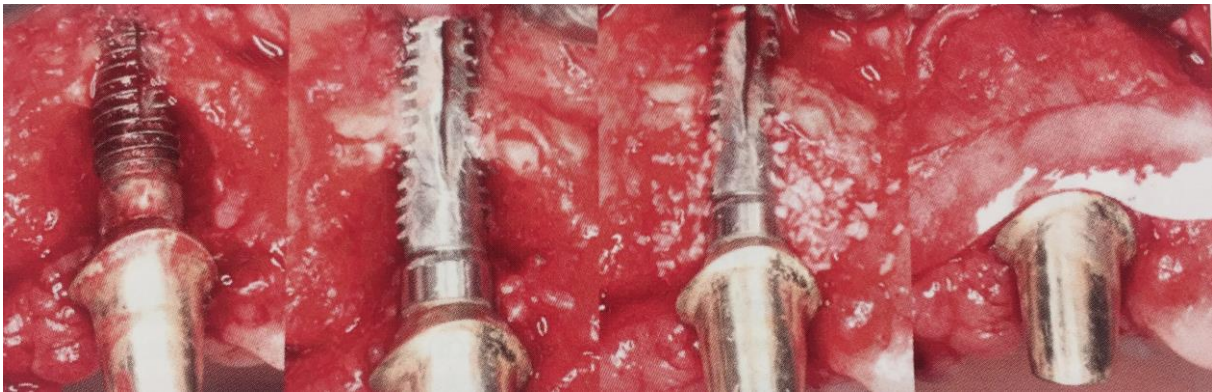<sup>49</sup> Meyle.

<sup>50</sup> Esposito et al., « The adjunctive use of light-activated disinfection (LAD) with FotoSan is ineffective in the treatment of peri-implantitis : 1-year results from a multicentre pragmatic randomised controlled trial ».

<sup>51</sup> Marotti et al., « Decontamination of implant surfaces by means of photodynamic therapy ».

Bien que cette technique montre de bons résultats à 3 ans<sup>52</sup> – associée à la chirurgie résectrice des poches, au cours de l'intervention ou après cicatrisation et exposition des spires – elle présente plusieurs limites : création de microrugosités, fragilisation de l'implant, projection de débris impossibles à éliminer autour de l'implant, risque d'échauffement local pour les tissus<sup>53</sup>. Elle est donc très utilisateur-dépendante.

Figure 15 : Traitement chirurgical combiné d'une péri-implantite par implantoplastie associée au comblement du défaut osseux par du Bio-Oss® et membrane Bio-Gide®.



Source : Lalmand avec l'autorisation du Dr. Frank Scharz, « Traitement de la péri-implantite : analyse de la littérature », 2017

### 2.2.2 Procédés chimiques

- Les antiseptiques : Leur utilisation sous forme d'irrigation permet de détoxifier la surface implantaire – après débridement total du tissu de granulation. Ils ne doivent pas empêcher la cicatrisation tissulaire, ni provoquer de corrosion de la couche d'oxyde de titane.

La chlorhexidine est la molécule antiseptique la plus fréquemment utilisée et permettrait d'améliorer les paramètres cliniques : profondeur de poches, saignement au sondage et attache clinique<sup>54</sup>. En raison de l'inhibition de la chlorhexidine par le sang et le pus, certains praticiens préféreront utiliser la povidone iodée pour irriguer le site péri-implantaire infecté.

---

<sup>52</sup> Romeo et al., « Therapy of peri-implantitis with resective surgery. a 3-year clinical trial on rough screw-shaped oral implants. part II : radiographic outcome ».

<sup>53</sup> Sharon et al., « Efficiency and thermal changes during implantoplasty in relation to bur type ».

<sup>54</sup> Machtei et al., « Treatment of peri-implantitis using multiple applications of chlorhexidine chips: a double-blind, randomized multi-centre clinical trial ».

- Les antibiotiques : *Per os*, l'antibiothérapie complète le débridement mécanique de la lésion en utilisant des molécules à large spectre. L'antibiothérapie systémique privilégiée associe amoxicilline et métronidazole pendant 7 jours<sup>55</sup> – en l'absence de contre-indication.

L'antibiothérapie peut aussi être appliquée *localement* – gels à libération retardée de molécules de type doxycycline ou des billes de minocycline – mais seules des concentrations basses sont autorisées en France. Certains praticiens ont pris l'habitude de broyer des comprimés de métronidazole, qu'ils mélangent avec du sérum physiologique avant de le placer autour de l'implant.

L'antibiothérapie seule présente des effets intéressants sur l'inflammation tissulaire mais ne suffit pas : En 2012, Van Winkelhoff indique qu'il est encore impossible de mettre en place une procédure reproductible dans la prescription des antibiotiques dans la prise en charge des péri-implantites<sup>56</sup>. De plus, la revue de la littérature affirme que l'antibiothérapie a un impact uniquement sur les implants à surface modifiée. Il importe d'adapter les prescriptions, sans oublier que la résistance bactérienne est au cœur des préoccupations actuelles en matière de santé publique.

- Les anti-inflammatoires : Le recours aux anti-inflammatoires dans le traitement de péri-implantites est encore très peu décrit dans la littérature. Cependant en 2013, Sannino et coll. publient les résultats d'une étude comparative rétrospective : l'ajout d'anti-inflammatoires permettrait d'améliorer les chances de guérison<sup>57</sup> mais cette hypothèse doit encore être confirmée.
- La détoxification : Au niveau du site infecté et de la lyse osseuse, la surface implantaire est colonisée par des endotoxines bactériennes. Afin de « détoxifier » cette surface, certains auteurs recommandent le sérum physiologique ou l'eau oxygénée<sup>58</sup>. D'autres préconisent le recours à la chloramine-T à 1%, à l'acide citrique à 40%, ou encore à de l'EDTA 24%.

---

<sup>55</sup> Heitz-Mayfield et Mombelli, « The therapy of peri-implantitis : a systematic review ».

<sup>56</sup> Van Winkelhoff, « Antibiotics in the treatment of peri-implantitis ».

<sup>57</sup> Sannino et al., « Combination therapy including serratiopeptidase improves outcomes of mechanical-antibiotic treatment of periimplantitis ».

<sup>58</sup> Renvert, Roos-Jansåker, et Claffey, « Non-surgical treatment of peri-implant mucositis and peri-implantitis: a literature review ».

### **2.2.3 Association des traitements chimiques et mécaniques**

Pour avoir une efficacité maximale, les traitements chimiques et mécaniques décrits ci-dessus doivent être associés.

Le 3<sup>ème</sup> consensus de l'EAO conclue qu'à court terme, lorsqu'on associe une antibiothérapie systémique, un débridement sous-gingival, un aéropolissage ou un passage au laser Er : Yag les résultats sont meilleurs comparativement à ceux obtenus suite à un simple débridement mécanique avec irrigation à la chlorhexidine<sup>59</sup>.

### **2.3. Les traitements chirurgicaux**

Le traitement des péri-implantites nécessite toujours une phase chirurgicale qui intervient après le traitement étiologique et sa réévaluation. La phase chirurgicale consiste à lever un lambeau pour accéder directement à la lésion et décontaminer au mieux la surface implantaire avant d'envisager éventuellement une chirurgie résectrice ou régénératrice.

Il est important de préciser que le choix du traitement chirurgical – chirurgie résectrice ou régénératrice – dépend de la sévérité de l'atteinte osseuse et de la morphologie du défaut, ce qui ne peut être précisément évalué qu'après la levée d'un lambeau et l'élimination du tissu de granulation.

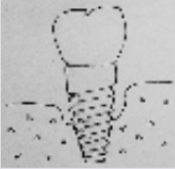

Ainsi, en 2007, Schwartz et coll. ont proposé une classification de la morphologie des défauts osseux autour des implants (Figure 16) distinguant ainsi :

- Les lésions de classe I : associées à des défauts intra-osseux ; pour lesquelles les techniques de régénération osseuse sont recommandées si le nombre de parois résiduelles et l'angle du défaut le permettent
- Les lésions de classe II : caractérisées par une perte osseuse horizontale ; pour lesquelles il est préférable d'envisager des techniques résectrices.

---

<sup>59</sup> Muthukuru et al., « Non-surgical therapy for the management of peri-implantitis: a systematic review ».

Figure 16 : Morphologie des lésions osseuses des péri-implantites

|   |   |
|---|---|
| <p><b>Classe I</b></p> <p><b>Composante intra-osseuse</b></p>  | <b>la</b> : déhiscence vestibulaire   |
|   | <b>lb</b> : déhiscence vestibulaire + pertes osseuses proximales  |
|   | <b>lc</b> : déhiscence vestibulaire + pertes osseuses proximales et linguales, sans déhiscence linguale |
|   | <b>ld</b> : déhiscence vestibulaire + déhiscence linguale et perte osseuses proximales                  |
|   | <b>le</b> : perte osseuse circonférentielle sans déhiscence vestibulaire ni linguale                    |
| <p><b>Classe II</b></p> <p><b>Composante horizontale</b></p>   |   |

Source : Lallam et al., « Les péri-implantites. Pourquoi ? Comment les limiter ? », 2018

### 2.3.1 Chirurgie d'accès simple

La chirurgie d'accès simple n'est indiquée qu'en présence d'un défaut osseux de très faible volume permettant de décontaminer la surface implantaire tout en conservant les tissus mous autour de l'implant infecté. Une antibiothérapie par voie générale est le plus souvent associée à ce protocole chirurgical.

Le protocole est le suivant :

1. Incision intra-sulculaire vestibulaire et palatine *ou* linguale.

*Les incisions de décharge sont à éviter (perturbation de la vascularisation), sauf si la situation clinique le nécessite. On préférera élargir le lambeau aux dents adjacentes.*

2. Réflexion d'un lambeau de pleine épaisseur, ne dépassant pas la ligne muco-gingivale.

*Permettant un accès direct au site d'intérêt.*

3. Elimination du tissu de granulation.

*A l'aide de curettes de Gracey.*

4. Débridement mécanique et décontamination chimique.

*En utilisant des inserts à ultra-sons, un aéropolisseur ou un laser et de la chlorhexidine, de la povidone iodée, de l'eau oxygénée, de l'acide citrique, de la chloramine-T, de l'EDTA, des antibiotiques locaux ou du sérum physiologique.*

5. Repositionnement des tissus dans une position similaire à celle de départ.

6. Sutures de type matelassier sans tension pour ne pas comprimer les tissus.

*Avec du fil de suture 3.0 ou 4.0 résorbable, pour éviter de devoir les retirer.*

Les résultats de l'étude menée par Heitz-Mayfield permettent de conclure qu'un tel protocole représente une option thérapeutique efficace<sup>60</sup> : 36 patients présentant une péri-implantite modérée à avancée ont été traités par ce protocole chirurgical – décrit ci-dessus – combiné à l'association d'amoxicilline et de métronidazole par voie générale. A 1 an, 92 % des patients présentent une hauteur d'os crestal stable, et tous une réduction de la profondeur de poche ; 47 % ont une résolution complète du saignement au sondage.

### **2.3.2 Chirurgie résectrice**

La chirurgie résectrice est indiquée pour les implants qui présentent une perte osseuse horizontale généralisée dépassant la première spire et lorsque la régénération ne semble pas envisageable. Elle a pour objectif de réduire la profondeur des poches en utilisant un lambeau repositionné apicalement ainsi qu'une ostéoplastie éventuelle.

Pour les secteurs non concernés par l'esthétique, la chirurgie résectrice et le repositionnement apical du lambeau représentent l'option thérapeutique de choix.

La chirurgie résectrice laisse parfois à nu une partie de l'implant qui devrait être au contact osseux ; cette surface exposée est le plus souvent rugueuse et constitue des niches écologiques pour les bactéries pathogènes que le praticien peut éliminer par fraisage puis polissage minutieux.

#### Description de la technique résectrice :

Le protocole est identique à celui de la chirurgie d'accès, à la différence que l'étape 4 est suivie d'une ostéoplastie réalisée pour créer une architecture positive. L'autre différence concerne le lambeau, qui est décollé au-delà de la ligne muco-gingivale et apicalisé.

Le traitement résectif apporte des résultats satisfaisants mais d'autres études randomisées de grande étendue doivent les confirmer.

---

<sup>60</sup> Heitz-Mayfield et al., « Anti-infective surgical therapy of peri-implantitis. a 12-month prospective clinical study ».

### 2.3.3 Chirurgie régénératrice

Cette technique associe un lambeau d'accès à une régénération osseuse après décontamination de la surface de l'implant. Elle est indiquée dans les cas de lésions osseuses verticales avec des défauts en forme de cratères. L'objectif est d'obtenir une diminution de la profondeur de poche associé à une réparation de l'attache, permise par le matériau, qui sert alors de support à la cicatrisation.

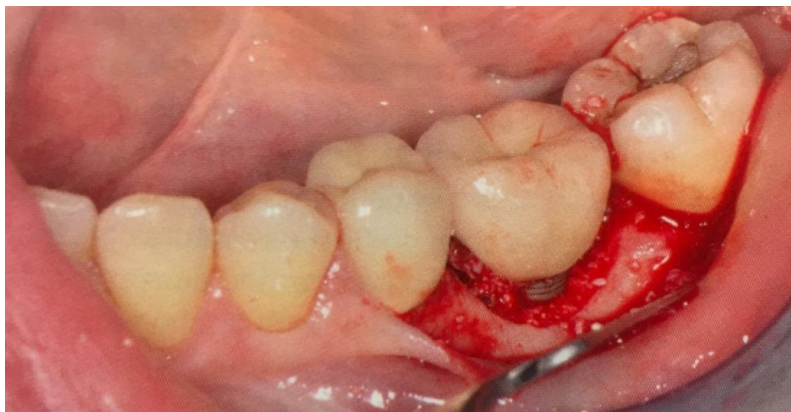De la même façon que dans la régénération osseuse autour des dents naturelles, plus le nombre de parois osseuses résiduelles est important plus le potentiel de cicatrisation est élevé.

C'est donc bien la morphologie du défaut osseux et le nombre de parois résiduelles qui déterminent le choix thérapeutique.

#### Description de la technique régénératrice :

Le protocole est semblable à celui décrit pour la chirurgie d'accès, à ceci près qu'à l'issue de l'étape 4, un greffon osseux (os autogène et, ou d'origine bovine) est placé dans le défaut (Figure 17) puis recouvert du lambeau, permettant son maintien. Une membrane résorbable peut être interposée entre le greffon et le lambeau, mais les études ne montrent aucun bénéfice réel. L'implant peut être réenfoui pour favoriser la cicatrisation. La prothèse supra-implantaire devra alors avoir été préalablement démontée.

Figure 17 : Bio-Oss® placé dans le défaut osseux péri-implantaire



Source : Lallam et al., « Les péri-implantites. Pourquoi ? Comment les limiter ? », 2018

Les résultats des études montrent que :

- L'état de surface des implants a un impact sur les résultats cliniques<sup>61</sup>
- L'utilisation ou non d'une membrane ne modifie pas les résultats cliniques<sup>62</sup>
- La xéno greffe d'origine bovine semble montrer une légère supériorité<sup>63</sup>

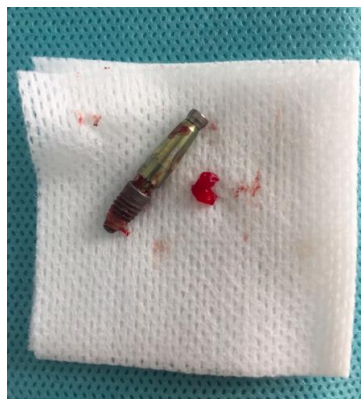### 2.3.4 Traitement combiné

Dans certains cas de péri-implantites, les approches résectrice et régénératrice peuvent être associées. Cette combinaison semble apporter des résultats satisfaisants en diminuant la profondeur au sondage et en améliorant le remplissage osseux des sites osseux détruits. Ce traitement combiné trouve son intérêt dans le traitement des lésions péri-implantaires avancées à court terme sans nuire à l'esthétique<sup>64</sup>.

### 2.3.5 Explantation

Dans le cas d'une péri-implantite sévère – caractérisée par une alvéolyse supérieure à la moitié de la longueur de l'implant – ou face à une situation de péri-implantite ne répondant pas favorablement au traitement, la dépose de l'implant (Figure 18) est nécessaire pour préserver le capital osseux et permettre le remplacement de l'implant : l'explantation doit être considérée comme une option thérapeutique.

Figure 18 : Implant déposé et tissu de granulation



Source : Auteur, Hôpital Bretonneau, 2018

---

<sup>61</sup> Rocuzzo et al., « Surgical therapy of peri-implantitis lesions by means of a bovine-derived xenograft : comparative results of a prospective study on two different implant surfaces ».

<sup>62</sup> Roos-Jansåker et al., « Long-term stability of surgical bone regenerative procedures of peri-implantitis lesions in a prospective case-control study over 3 years ».

<sup>63</sup> Aghazadeh, Rutger Persson, et Renvert, « A single-centre randomized controlled clinical trial on the adjunct treatment of intra-bony defects with autogenous bone or a xenograft : results after 12 months ».

<sup>64</sup> Schwarz, Sahm, et Becker, « Combined surgical therapy of advanced peri-implantitis lesions with concomitant soft tissue volume augmentation. A case series ».



Il existe différentes techniques d'explantation, chacune présentant des avantages et des inconvénients (Tableau 4).

Tableau 4 : Avantages et inconvénients des différentes techniques de dépose implantaire

| Techniques            | Avantages   | Inconvénients   |
|-----------------------|---|---|
| <b>Davier*</b>        | <ul style="list-style-type: none"> <li>- Pas d'achat de matériel spécifique à l'implant (cher)</li> <li>- Simple</li> </ul>   | <ul style="list-style-type: none"> <li>- Indication limitée aux implants non ostéointégrés ou en combinaison avec une autre technique</li> <li>- Risque de fracture (implant ou os)</li> </ul>              |
| <b>Porte implant</b>  | <ul style="list-style-type: none"> <li>- Pas d'achat de matériel spécifique à l'implant (cher)</li> <li>- Rapide &amp; Simple</li> <li>- Conservateur</li> </ul>  | <ul style="list-style-type: none"> <li>- Indication très limitée (car couple très limité)</li> </ul>  |
| <b>Trépan</b>         | <ul style="list-style-type: none"> <li>- Assure une coupe circulaire (emporte-pièce)</li> <li>- Pas d'échauffement de l'os</li> </ul>   | <ul style="list-style-type: none"> <li>- Difficile, attention à l'axe pour ne pas fraiser trop de titane</li> <li>- Parfois nécessaire de fraiser l'os jusqu'à l'apex avant de déposer l'implant</li> </ul> |
| <b>Piézochirurgie</b> | <ul style="list-style-type: none"> <li>- Plus conservateur que fraise ou trépan</li> <li>- Echauffe peu l'os</li> <li>- Combine les effets d'incisions et de vibration</li> <li>- Permet la dépose d'un implant ostéointégré</li> <li>- Indications larges</li> </ul> | <ul style="list-style-type: none"> <li>- Moins conservateur que tourne à gauche ou davier</li> <li>- Nécessite achat d'une pièce à main spécifique</li> </ul>   |

---

|                        |  |  |
|------------------------|--|--|
|                        | - Meilleures suites opératoires qu'avec une fraise à os                            |  |
| <b>Tourne à gauche</b> | - Conservateur<br>- Manipulation aisée<br>- Facile à trouver<br>- Grande précision | - Indications limitées<br>- Risque de fracture du filetage interne<br>- Souvent à usage unique<br>- Instrument cher                                  |
| <b>Fraise à os</b>     | - En dernier recours   | - Très peu conservatrice<br>- Chronophage<br>- Echauffement os ++<br>- Suites opératoires douloureuses<br>- % de repose implant à court terme réduit |

---

Source : Molinié, « Influence de la configuration du défaut osseux péri-implantaire sur les thérapeutiques chirurgicales régénératives des péri-implantites », 2014

\*L'utilisation du davier seul peut être suffisante lorsque la perte d'un implant est liée à une surcharge occlusale car dans cette situation, la fonte osseuse est complète autour de l'implant. A contrario, lorsque la perte de l'implant est liée à une péri-implantite, il est nécessaire d'avoir recours à d'autres techniques d'explantation car l'implant est le plus souvent encore ostéointégré sur sa partie apicale.

La dépose d'un implant est le plus souvent associée une antibioprophylaxie – 1g d'amoxicilline 30 minutes avant la chirurgie poursuivie pendant 6 jours – et à l'administration d'anti-inflammatoires et d'antalgiques.

## 2.4 Prévention

On connaît l'étiologie bactérienne des maladies péri-implantaires dont le traitement est beaucoup moins prédictible et satisfaisant que celui des parodontites. La prévention et le dépistage précoce des maladies péri-implantaires sont des conditions *sine qua non* pour assurer la réussite du traitement prothétique implanto-porté.

En 2015, la gestion des mucosites en tant que précurseurs des péri-implantites a été admise comme la première mesure de prévention lors du 11<sup>ème</sup> Workshop Européen.

En effet les chiffres sont sans équivoque : En l'absence de suivi, 5 ans après la mise en fonction des implants, 44% des mucosites évoluent en péri-implantites versus 18% lors d'une maintenance régulière. Il est admis que les patients non suivis ont 6 fois plus de risque de développer une péri-implantite<sup>65</sup>.

Cette maintenance est duale : en partie sous la responsabilité du patient – dans la qualité de l'hygiène bucco-dentaire et dans le fait d'honorer ses rendez-vous de maintenance – d'autre part sous contrôle du praticien qui doit fixer un programme rigoureux de suivi du patient.

#### **2.4.1 Thérapeutique péri-implantaire de soutien individuelle**

L'idée à retenir d'après Giovannoli est de créer chez les patients, une « addiction positive » à l'hygiène orale. Pour cela, le patient doit être convaincu qu'une mauvaise hygiène bucco-dentaire entraîne une accumulation de plaque et conduit à la maladie péri-implantaire. Le praticien est tenu à ce rôle d'informateur et doit sans cesse évaluer la motivation du patient. Il est important de commencer en amont l'accompagnement des patients à l'hygiène orale, qui doit être de qualité dans l'ensemble de la cavité buccale et pas seulement au niveau des implants.

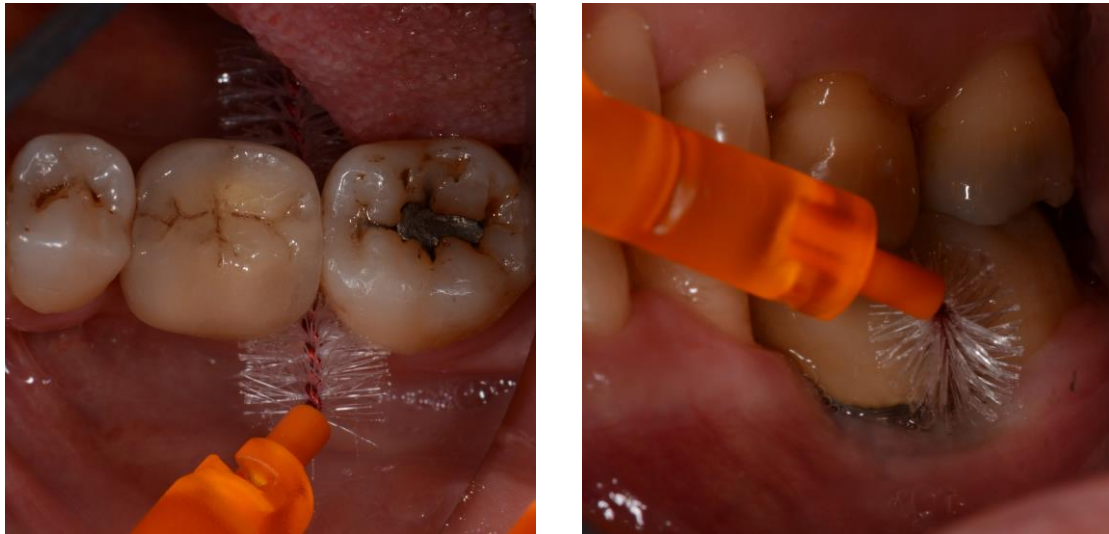Bien sûr, un patient ayant un facteur de risque « supplémentaire » tel qu'un diabète mal équilibré ou un antécédent de maladie parodontale doit être informé de sa plus grande susceptibilité aux maladies péri-implantaires.

Le matériel d'hygiène orale – brosse à dents et brossettes interdentaires – prescrit par le chirurgien-dentiste doit être adapté et faire l'objet d'une démonstration au fauteuil (Figures 19 et 20).

---

<sup>65</sup> Salvi et Zitzmann, « The effects of anti-infective preventive measures on the occurrence of biologic implant complications and implant loss: a systematic review ».

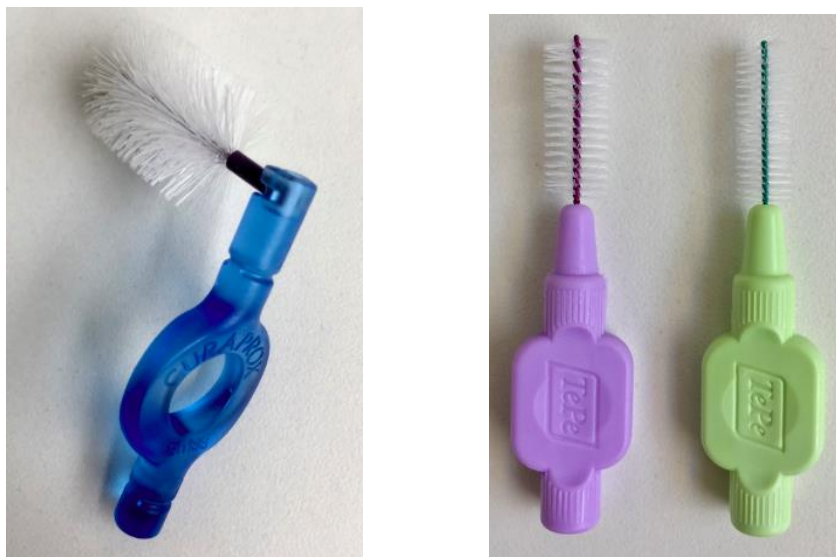Figure 19 : Utilisation de brossettes interdentaires



Source : Auteur et Dr. Biosse-Duplan, Séance de maintenance implantaire et parodontale, 2018

L'usage quotidien d'un bain de bouche antiseptique – à la chlorhexidine 0,2% - au long cours n'est pas recommandé mais peut être indiqué sur une courte période, au moindre signe d'inflammation, en complément des séances de débridement professionnel et de la reprise d'un brossage efficace par le patient.

Figure 20 : Exemple de matériel d'hygiène parodontale et péri-implantaire



Source : Auteur, Brossettes interdentaires Curaprox® et TePe®, 2018

## 2.4.2 Thérapeutique péri-implantaire de soutien professionnelle

La clé de la maintenance péri-implantaire est l'élaboration d'un profil-patient déterminé par ses facteurs de risques (susceptibilité de l'hôte, diabète, tabac, bruxisme, design prothétique) qui permet de fixer la fréquence du suivi. En fonction des besoins individuels, les études concluent qu'un délai de 3 – 6 mois est suffisant pour intercepter les complications péri-implantaires<sup>66</sup>.

Le rendez-vous de maintenance péri-implantaire doit se dérouler de façon systématisée afin de ne pas passer à côté d'éventuels signes précurseurs d'une maladie péri-implantaire.

Après actualisation du questionnaire médical et comportemental – indispensable puisque tout changement de l'histoire médicale du patient peut avoir des conséquences sur l'apparition ou l'évolution d'une maladie péri-implantaire – le praticien réalise un examen clinique visuel minutieux complété par un sondage péri-implantaire doux : la profondeur de poche et le saignement au sondage sont des éléments caractéristiques de la présence et de l'évolutivité de la péri-implantite.

L'examen radiographique – clichés rétro-alvéolaires réalisés avec un angulateur de Rinn pour assurer la reproductibilité des radiographies – est annuel en l'absence de signes suspects. Les contacts occlusaux seront aussi évalués de même que la mobilité.

Enfin, même en l'absence de dépôts visibles ou de signes d'inflammation, l'instrumentation du site péri-implantaire fait partie intégrante de la séance de maintenance. L'objectif du nettoyage professionnel est d'éliminer le tartre et de désorganiser le biofilm supra et sous-gingival en prenant soin de ne pas abimer la surface implantaire.

Rappelons que l'efficacité du nettoyage professionnel est intimement liée à la position de l'implant, au design prothétique et à l'environnement muco-gingival qui influencent l'accessibilité aux sites implantaires.

Il n'existe aujourd'hui aucun consensus sur la fréquence des séances de maintenance péri-implantaire mais l'Académie américaine de parodontologie recommande de suivre les patients tous les 3 – 4 mois la première année puis la fréquence est similaire à celle adoptée pour la maintenance parodontale.

---

<sup>66</sup> Monje et al., « Impact of maintenance therapy for the prevention of peri-implant diseases : a systematic review and meta-analysis ».

## 3 : Discussion

---

### 3.1. Points forts et points faibles des différentes thérapeutiques

#### 3.1.1. Thérapeutiques non chirurgicales

Concernant les thérapeutiques non chirurgicales, le débridement seul n'est pas efficace dans le traitement des péri-implantites : aucune diminution de la profondeur de poche et pas d'élimination bactérienne sur la surface implantaire.

Associée au débridement mécanique, la décontamination chimique offre un certain intérêt. L'étude de Machtei et al. conclut que l'utilisation de puces de chlorhexidine dans des sites atteints de péri-implantites offre une amélioration notable dans la diminution de la profondeur de poche, le saignement au sondage et le gain d'attache clinique<sup>67</sup>.

Van Winkelhoff conclue dans une revue systématique que le recours à une antibiothérapie locale améliore les paramètres cliniques avec des résultats comparables aux autres traitements non chirurgicaux. Pour les lésions sévères, l'effet reste insuffisant<sup>68</sup>. Cette affirmation est « contredite » par une autre revue systématique qui montre qu'en comparaison à un débridement associé à une irrigation sous-gingivale de chlorhexidine, l'administration locale d'antibiotiques offre une diminution de la profondeur de poche supérieure de 0,4 mm à 3 mois et de 0,3 mm à 6 mois<sup>69</sup>. Si ces valeurs sont statistiquement significatives, représentent-elles un réel intérêt clinique d'autant que la question de la résistance aux antibiotiques est plus que d'actualité ?

Concernant l'antibiothérapie systémique, une étude indique qu'en association avec un débridement mécanique non chirurgical, elle permettrait de réduire le saignement gingival, la suppuration et la profondeur des poches mais que près de 40% des implants ne retrouveraient pas leur stabilité<sup>70</sup>.

---

<sup>67</sup> Machtei et al., « Treatment of peri-implantitis using multiple applications of chlorhexidine chips: a double-blind, randomized multi-centre clinical trial ».

<sup>68</sup> Van Winkelhoff, « Antibiotics in the treatment of peri-implantitis ».

<sup>69</sup> Muthukuru et al., « Non-surgical therapy for the management of peri-implantitis: a systematic review ».

<sup>70</sup> Javed et al., « Clinical efficacy of antibiotics in the treatment of peri-implantitis ».

Le traitement laser est bien documenté. Il joue un rôle dans la désinfection et la bio-stimulation<sup>71</sup>. Pour l'instant, les lasers – diode et Er : YAG – n'ont fait l'objet d'études que sur de brèves périodes et sur des échantillons limités ce qui ne permettent pas de conclure à leur éventuelle supériorité. Ainsi, bien que le laser montre un effet bactéricide et semble améliorer les signes cliniques des péri-implantites, on ne peut actuellement établir aucune conclusion.

Pour conclure sur les thérapeutiques non chirurgicales, l'ensemble des auteurs admet aujourd'hui le rôle majeur de l'hygiène orale et de la maintenance dans la prise en charge des péri-implantites dans la mesure où aucun des traitements non chirurgicaux cités ne montre une efficacité supérieure au simple débridement mécanique sous-gingival associée à l'application locale de chlorhexidine<sup>72,73</sup>.

Ces thérapeutiques non chirurgicales permettent de résoudre l'inflammation chronique et de prévenir la progression ou la récurrence. Elles ont pour objectif d'éviter toute perte osseuse supplémentaire.

Le traitement non chirurgical reste un préalable indispensable mais force est de constater lors de la réévaluation à 8 semaines la nécessité de la mise en place d'un traitement chirurgical en particulier dans la prise en charge des péri-implantites avancées, associées à des lésions osseuses supérieures à 3 mm.

### **3.1.2. Thérapeutiques chirurgicales**

L'objectif principal de la chirurgie est d'obtenir un accès visuel et instrumental direct à la lésion pour décontaminer au mieux la surface implantaire en tenant compte de la macrostructure de l'implant.

Par ailleurs, il apparaît pour l'instant qu'un traitement résectif apporte des résultats satisfaisants lorsque la prise en charge est précoce ou si la lésion initiale est mineure.

D'autre part, la méta-analyse publiée par Chan et al. en 2014 montre que la régénération osseuse guidée (ROG) à travers l'utilisation de matériaux osseux de comblement permet de réduire la profondeur de poche et d'augmenter le remplissage osseux radiographique d'une façon plus importante que lors d'un lambeau d'accès avec débridement ou d'une chirurgie résectrice<sup>74</sup>. Les indications ne sont cependant pas les mêmes.

---

<sup>71</sup> van As, « Lasers in implant dentistry, part 2 ».

<sup>72</sup> Listl et al., « Cost-effectiveness of non-surgical peri-implantitis treatments ».

<sup>73</sup> Meyle, « Mechanical, chemical and laser treatments of the implant surface in the presence of marginal bone loss around implants ».

<sup>74</sup> Chan et al., « Surgical management of peri-implantitis : a systematic review and meta-analysis of treatment outcomes ».

Lors d'un traitement chirurgical, le laser, la thérapie photodynamique et les aéropolisseurs montrent des résultats identiques : aucune de ces différentes techniques de décontamination mécaniques ne semblent prévaloir<sup>75,76</sup>.

Concernant l'approche régénératrice, une seule étude randomisée contrôlée démontre une efficacité supérieure du BioOss® comparativement à l'os autogène pour le comblement osseux d'un défaut péri-implantaire<sup>77</sup>. Cependant, le taux de succès est limité et discutable.

Plusieurs auteurs ont choisi de comparer l'efficacité du traitement non chirurgical et chirurgical. Notre analyse de la littérature met en évidence que le traitement non chirurgical est insuffisant et n'apporte pas de guérison acceptable malgré une amélioration de certains signes cliniques. Pour certains auteurs, seules les lésions mineures sans suppuration et avec des poches inférieures à 5 mm peuvent être traitées non chirurgicalement.

En effet, plusieurs revues ont démontré que le traitement non chirurgical n'est suffisant que dans la prise de la mucosite et largement insuffisant pour la péri-implantite<sup>78,79</sup>.

Les auteurs soulignent la grande hétérogénéité des protocoles chirurgicaux étudiés qui ne permettent pas de proposer de réelles recommandations. Cela ne veut pas dire que les techniques décrites ne sont pas efficaces mais que pour obtenir des résultats comparables et tirer de vraies conclusions des études menées, ces dernières devraient s'accorder sur les mêmes critères issus du 7<sup>ème</sup> Workshop européen de parodontologie.

Cependant, face à une péri-implantite avérée, une conduite à tenir semble se dégager de l'ensemble des données publiées :

- ‡ Si cela est nécessaire, démonter les prothèses supra-implantaires pour accéder au site atteint
- ‡ Lever un lambeau de pleine épaisseur
- ‡ Eliminer entièrement le tissu de granulation
- ‡ Décontaminer le site osseux et la surface implantaire (*mécaniquement et chimiquement*)

---

<sup>75</sup> Mailloa et al., « Clinical outcomes of using lasers for peri-implantitis surface detoxification : a systematic review and meta-analysis ».

<sup>76</sup> Renvert, Polyzois, et Claffey, « Surgical therapy for the control of peri-implantitis ».

<sup>77</sup> Aghazadeh, Rutger Persson, et Renvert, « A single-centre randomized controlled clinical trial on the adjunct treatment of intra-bony defects with autogenous bone or a xenograft : results after 12 months ».

<sup>78</sup> Romanos et Weitz, « Therapy of peri-implant diseases. Where is the evidence ? »

<sup>79</sup> Figuero et al., « Management of peri-implant mucositis and peri-implantitis ».

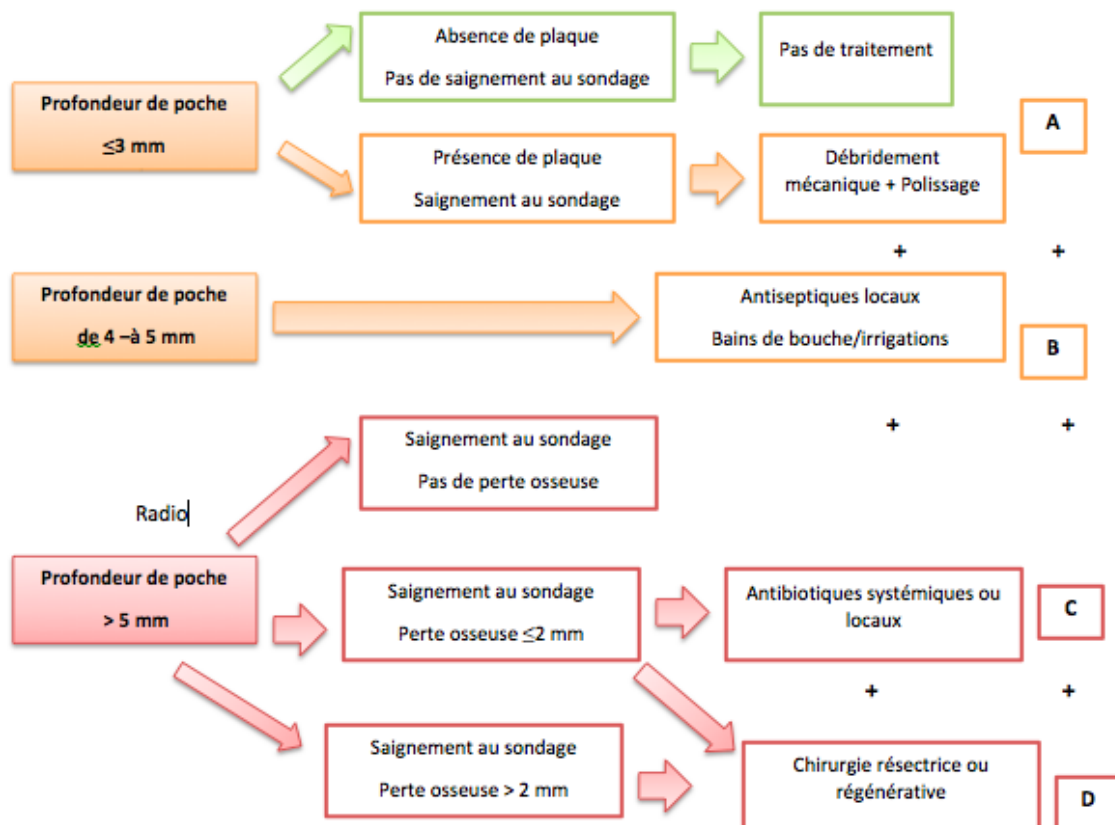


- ‡ Comblent les défauts osseux avec un biomatériau associé ou non à une membrane résorbable lorsque cela est possible et suturer (*enfouissement de l'implant ou repositionnement du lambeau dans sa position initiale*)
- ‡ Lorsque le comblement est impossible, repositionner apicalement le lambeau, associé ou non à une implantoplastie
- ‡ Prescrire des antiseptiques locaux en bain de bouche et des antibiotiques *per os*.
- ‡ Eliminer la consommation de tabac, contrôler le diabète et retravailler les prothèses inadaptées.
- ‡ S'assurer qu'une hygiène orale efficace est possible et réalisée par le patient

En 2004, Lang et coll. ont proposé un arbre décisionnel : le CIST pour Cumulative Interceptive Supportive Therapy (Figure 21).

En fonction des signes cliniques et radiographiques, les soins réalisés sont : débridement mécanique, antiseptiques locaux, antibiothérapie et traitement chirurgical. Chaque stratégie s'additionne à la précédente.

Figure 21 : Cumulative Interceptive Supportive Therapy de Mombelli et Lang



Source : Auteur traduction de Stuart J. Froum, *Dental implant complications*, 2016

En 2014, Heitz-Mayfield et coll. ont proposé de nouvelles recommandations : pré-traitement, débridement non chirurgical, réévaluation, accès chirurgical et monitoring clinique et radiographique. Cette démarche progressive permet ainsi de systématiser la prise en charge des maladies inflammatoires péri-implantaires. Bien sur, les traitements chirurgicaux sont réservés aux péri-implantites.

Dans une situation d'échec absolu, c'est à dire lorsque l'ensemble des thérapeutiques (protocole A, B, C, D) se révèle inefficace, il faut savoir prendre la décision de déposer l'implant avant que la perte osseuse ne soit trop importante pour autoriser la pose d'un nouvel implant. Pour limiter la destruction osseuse autour de l'implant lors de l'explantation, de nouveaux instruments utilisant le système du torque inversé ont fait leur apparition.

Parmi les inconvénients de cette technique on retrouve principalement le sentiment d'échec du praticien et la difficulté à faire admettre au patient la nécessité de déposer l'implant – qui peut être parfaitement immobile – ; d'attendre le temps nécessaire à la reconstruction osseuse et la suppression des facteurs de risque avant d'envisager la pose d'un nouvel implant.

En conclusion, les implants ont révolutionné la prise en charge de l'édentement et constituent une vraie alternative à la prothèse conventionnelle. Cependant, face à l'augmentation constante du nombre de péri-implantites dont les traitements restent peu prédictibles, l'attention doit se porter sur la prévention ainsi que sur la sélection des situations cliniques justifiant d'une implantation.

## **3.2. Prévenir le risque de péri-implantites**

### **3.2.1. Le choix de l'implant**

Les caractéristiques d'un implant – matériau, état de surface, type de connexion, profil d'émergence – sont des éléments influençant le succès ou l'échec implantaire.

#### **- Le matériau :**

Le titane est le matériau de référence en implantologie de par sa biocompatibilité, sa résistance à la corrosion, son faible poids et la possibilité de modifier sa surface.

Il présente une couche de passivation stable et protectrice d'oxyde qui se forme lorsqu'il est en contact avec l'oxygène.

La contamination voire la destruction de cette couche conduit à une perte d'ostéointégration. En 2009, Mouhyi et coll. ont montré le rôle pathogène de la destruction de la couche d'oxydation passive dans la survenue des péri-implantites.

Face à une demande esthétique toujours plus grande et au développement d'un mouvement « *metal free* » un nouveau matériau prometteur a fait son apparition il y a quelques années : la céramique zircon. Ce matériau constitue déjà une alternative à la conception du pilier implantaire sur implant titane (Figure 22). Ces piliers se différencient par leur bonne compatibilité tissulaire, leur faible accumulation de plaque et leur esthétisme.

Figure 22 : Pilier en zircon Nobel Biocare®



Source : Procera esthetic abutment, Nobel Biocare®, 2018

Les implants en zircon (Figure 23) peuvent subir des traitements de surface destinés à les rendre rugueux. Actuellement la majorité des auteurs admet le fait que cela améliore l'ostéointégration des implants céramiques.

Il est intéressant de noter que la structure monobloc des implants céramiques permet de supprimer les microgaps à la jonction corps – col transgingival à l'origine de la percolation bactérienne mais impose une chirurgie en une seule étape.

Figure 23 : Implant en zircone Straumann®



Source : Implant PURE Ceramique design monotype, Straumann®, 2018

Deuxièmement, le risque de péri-implantite pourrait être limité grâce aux meilleures propriétés anti-plaque avec moindre adhérence bactérienne au contact de la zircone comparée au titane.

Enfin, la radio-opacité élevée de la zircone permet une meilleure évaluation radiographique de l'intégrité marginale ce qui offre la possibilité de mieux contrôler l'élimination des excès de ciment et donc de diminuer le risque de péri-implantites<sup>80</sup>.

Il convient de tempérer ces éléments et de retenir que seul un recul clinique suffisant des performances validées in vivo permettra de décider de l'avenir des implants céramiques.

- L'état de surface :

Initialement, les surfaces implantaire étaient lisses. Au début des années 2000, il a été constaté que l'augmentation de la rugosité permettait d'augmenter la rapidité et la qualité de l'ostéointégration des implants notamment dans l'os peu dense<sup>81</sup> et dans les greffes sinusiennes<sup>82</sup> ce qui a conduit les fabricants à utiliser de nouveaux procédés de traitement de surface pour créer de nouveaux implants avec une forte rugosité. Malheureusement, l'augmentation de la rugosité crée des creux plus profonds qui favorisent le développement bactérien et augmentent le risque de péri-implantites.

La problématique soulevée ici est : Peut-on déterminer une valeur de rugosité optimale ?

---

<sup>80</sup> Egilmez, « Light transmittance of zirconia as a function of thickness and microhardness of resin cements under different thicknesses of zirconia ».

<sup>81</sup> Shalabi et al., « Implant surface roughness and bone healing : a systematic review ».

<sup>82</sup> Del Fabbro et al., « Systematic review of survival rates for implants placed in the grafted maxillary sinus ».

Une première étude prospective, randomisée, *splitmouth* qui cherchait à étudier l'apparition de phénomènes infectieux péri-implantaires avec des implants à surface rugueuse de type TPS ( $Sa > 2 \mu\text{m}$ ) a montré que 10% de ces implants présentaient une péri-implantite seulement 3 ans après leur mise en fonction ce qui a conduit les fabricants à retirer du marché ce type d'implants<sup>83</sup>.

Concernant les surfaces modérément rugueuses ( $1 - 2 \mu\text{m}$ ) aucun consensus n'a été établi à ce jour. Différentes études prospectives<sup>84,85</sup> montrent qu'il n'y a pas de différence entre les surfaces modérément rugueuses et les surfaces lisses mais les patients inclus font l'objet d'une maintenance très stricte. Dans les études rétrospectives<sup>86,87</sup> où les patients sont suivis moins rigoureusement – ce qui se rapproche de notre réalité clinique – les résultats montrent que la péri-implantite est plus précoce et plus fréquente avec les implants à surface modérément rugueuse.

Cependant, à partir de 5 ans post-implantation, l'écart entre surfaces lisses – surfaces rugueuses diminuerait : les surfaces usinées seraient concernées par un développement tardif de la maladie<sup>88</sup>. Plusieurs auteurs s'accordent à dire que les implants rugueux avec un col lisse doivent être préconisés – en particulier chez les patients ayant des antécédents de maladies parodontales. En effet, les surfaces usinées auraient une meilleure tolérance à l'exposition bactérienne engendrée par une inflammation. L'utilisation d'implants hybrides – surface rugueuse uniquement pour la partie apicale – est donc au cœur du débat actuel.

En 2015, le GERRP – groupe expert de réflexion et de recommandations sur la péri-implantite – a publié certaines directives :

- Envisager le choix d'une surface implantaire usinée chaque fois que le patient présente un facteur de risque de péri-implantite
- Envisager le choix d'une surface implantaire usinée si le patient est susceptible d'être peu rigoureux pour la maintenance

---

<sup>83</sup> Astrand et al., « A three-year follow-up report of a comparative study of iti dental implants and brånemark system implants in the treatment of the partially edentulous maxilla ».

<sup>84</sup> Matarasso et al., « A 10-year retrospective analysis of radiographic bone-level changes of implants supporting single-unit crowns in periodontally compromised vs. periodontally healthy patients ».

<sup>85</sup> Wennström et al., « Oral rehabilitation with implant-supported fixed partial dentures in periodontitis-susceptible subjects. a 5-year prospective study ».

<sup>86</sup> Charalampakis et al., « Clinical and microbiological characteristics of peri-implantitis cases : a retrospective multicentre study ».

<sup>87</sup> Mir-Mari et al., « Prevalence of peri-implant diseases. A cross-sectional study based on a private practice environment ».

<sup>88</sup> Charalampakis et al., « Clinical and microbiological characteristics of peri-implantitis cases : a retrospective multicentre study ».

- Le type de connexion :

La connexion implantaire relie le pilier prothétique à l'implant. Actuellement, 2 grands types de connexion existent : à hexagone externe (les plus anciennes) et à hexagone interne. Pour rappel, on parle de connexion externe lorsque la pièce femelle est au niveau du pilier prothétique et de connexion interne lorsqu'elle se situe au niveau de l'implant. Il est certain que le type de connexion influence la survenue de péri-implantite.

Les systèmes d'implants présentent inévitablement des microgaps à l'interface implant-pilier : l'intérieur des connexions représente alors un réservoir bactérien idéal pour le développement des bactéries anaérobies identifiées dans la pathologie péri-implantaire. On considère qu'un « micro-gap » supérieur à 10 µm est un facteur de risque hautement prédictif de péri-implantite. De plus, une inflammation chronique peut être créée par l'ensemble des micro-mouvements du pilier qui expulse les bactéries vers l'os environnant.

Plusieurs études ont donc été conduites dans le but de déterminer si un design de connexion en particulier permettait d'assurer une meilleure étanchéité. Rapidement, les industriels se sont écartés du modèle de référence de l'hexagone externe pour développer d'autres systèmes avec des microgaps réduits et notamment le principe du *platform switching*<sup>89</sup> - aussi appelé *platform shifting*, *connective contour*, *tissue care connection* (Figure 24).

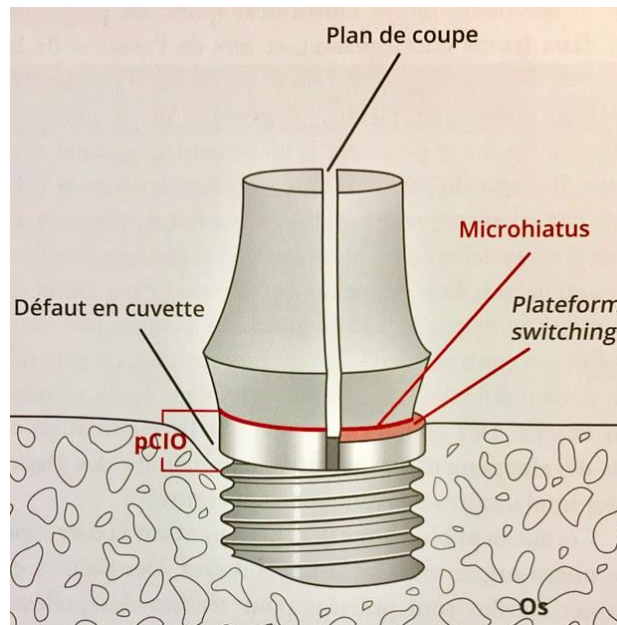
Pour rappel, c'est en 2006 que Lazzara et Porter ont introduit le terme de *platform switching* pour définir l'utilisation d'un pilier de diamètre réduit par rapport au col de l'implant ce qui assure un recentrage horizontal de la connexion implant-pilier : ceci permettrait de maintenir les éléments inflammatoires à distance du rebord osseux et ainsi de diminuer la perte osseuse de 54,5%<sup>90</sup>. Historiquement, ce concept date de 1985, lorsque le système Ankylos® a proposé un pilier conique de diamètre inférieur à celui de la plate-forme implantaire.

---

<sup>89</sup> Lazzara et Porter, « Platform switching: a new concept in implant dentistry for controlling postrestorative crestal bone levels ».

<sup>90</sup> Siffert, « Le concept "platform-switching" ».

Figure 24 : Schéma d'une connexion sans (gauche) et avec (droite) *platform switching*




Source : Wolfart, *La prothèse en implantologie : Le patient au centre du traitement*, 2017

A ce jour, aucun des systèmes de connexion disponible n'est parfaitement étanche mais les auteurs s'accordent à dire que la connexion hexagonale externe est la moins étanche ; a contrario, le système de *platform switching* semble présenter les meilleurs résultats devant même l'hexagone interne<sup>91</sup>.

On constate notamment que lorsque deux implants sont placés à distance inférieure à 3 mm l'un de l'autre, le système conventionnel est à l'origine d'une intersection des lyses osseuses circonférentielles autour des implants qui atteint la crête osseuse inter-implantaire avec risque de perdre la papille. Le concept de *platform switching* permet de réduire ce risque en maintenant la crête osseuse inter-implantaire grâce à une plus faible résorption osseuses péri-implantaire circonférentielle (Figure 25).

<sup>91</sup> Teixeira et al., « Microleakage into and from two-stage implants: an in vitro comparative study ».

Figure 25: Comparaison de la lyse osseuse péri-implantaire lors d'une distance inter-implant inférieure à 3 mm avec des piliers conventionnels vs. piliers type *platform switching*



Source : Rignon-Bret, « Le concept de platform switching : revue de synthèse », 2013

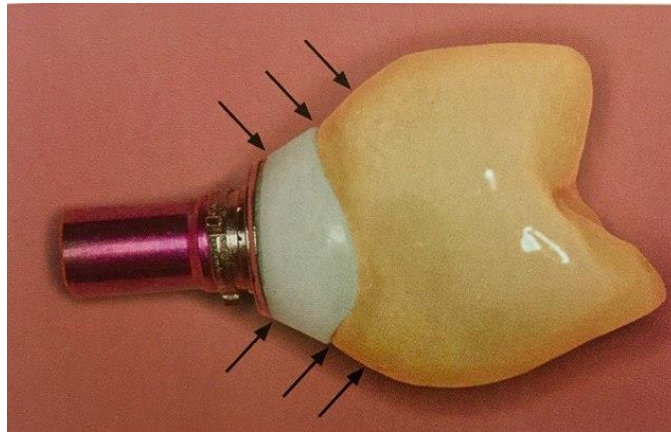
- Le profil d'émergence :

Le profil d'émergence est la transition entre le diamètre circulaire du col implantaire et les contours coronaires. Il se situe au niveau des tissus mous péri-implantaires, et est généralement modelé par le pilier.

Lorsque le profil d'émergence est « optimal » il permet la pose d'une couronne biomimétique qui apporte un soutien harmonieux du collet gingival et assure un résultat esthétique (Figure 26).



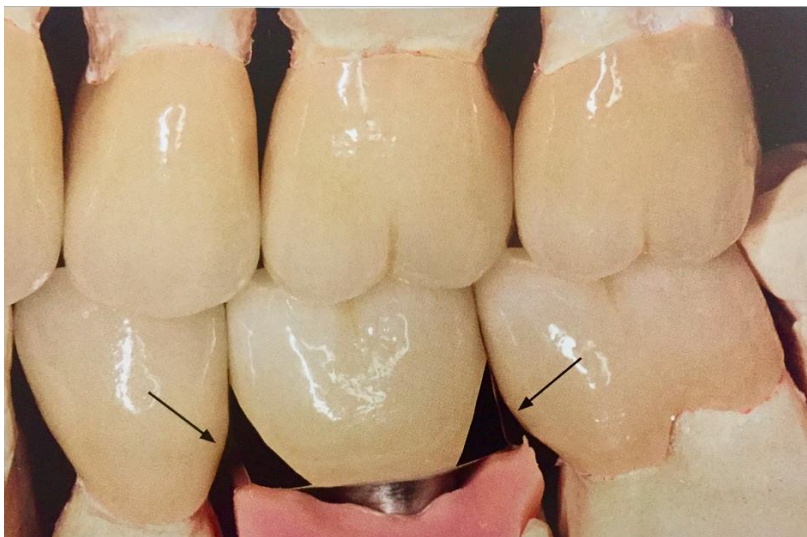Figure 26 : Profil d'émergence d'une couronne implanto-portée



Source : Wolfart, *La prothèse en implantologie : Le patient au centre du traitement*, 2017

A contrario, lorsque le profil d'émergence est trop bombé, il complique l'hygiène orale et entraîne l'accumulation de plaque dentaire. Pour améliorer un profil d'émergence défaillant, il faut modifier la forme de la couronne ce qui peut entraîner l'apparition de « triangles noirs » à l'origine de tassements alimentaires et donc de problèmes de maintenance (Figure 27).


Figure 27 : Modification du profil d'émergence entraînant l'apparition de « trous noirs » à l'origine de tassements alimentaires



Source : Wolfart, *La prothèse en implantologie : Le patient au centre du traitement*, 2017

Afin de transférer efficacement le profil tissulaire vers la prothèse, le praticien peut utiliser des piliers – en titane ou en zircone – personnalisés (Figure 28). De même, les restaurations provisoires jouent un rôle important dans le guidage des tissus mous péri-implantaires.

Figure 28 : Comparaison pilier standard (*gauche*) et pilier personnalisé (*droite*)



Source : Wolfart, *La prothèse en implantologie : Le patient au centre du traitement*, 2017

### 3.2.2. L'influence du protocole chirurgical

La chirurgie de mise en place des implants comme facteur de risque de péri-implantites n'a encore été testée par aucune étude. Pourtant, certaines situations « limites » pour la maintenance et la pérennité des implants sont à relier directement à la position de l'implant dans les 3 plans de l'espace, à l'axe et à la direction lors de la pose de l'implant.

Afin de réduire le remaniement osseux post-opératoire et de préserver les tissus mous, la technique *flapless* – chirurgie sans lambeau – s'est développée. Cette technique présente bien des avantages mais complique le contrôle du site osseux et limite le geste opératoire.

En 2014, Chrcanovic et coll. ont comparé la technique *flapless* au lambeau classique totalement décollé. L'étude conclue que les échecs implantaires sont significativement plus élevés avec la technique *flapless*. Par ailleurs, aucune différence n'a été démontrée concernant la perte d'os marginal ou les infections postopératoires.

Selon l'article publié en novembre 2017 dans JPIO « il n'y a aucun consensus établissant que les chirurgies en un temps ou en deux temps ou que les chirurgies d'addition horizontales ou verticales représentent un risque pour la survenue de péri-implantites »<sup>92</sup>.

### 3.2.3. L'importance de la réflexion prothétique

Le succès du traitement implantaire reste incomplet en l'absence d'une conception prothétique réfléchie, qu'elle soit transvissée ou scellée. Serino et Ström confirment que le risque de développer une péri-implantite augmente de 65% si la conception prothétique est inadaptée<sup>93</sup>. La première chose à faire avant de passer à la phase prothétique est d'évaluer l'ostéointégration de l'implant et la notion de « *bone to implant contact* ».

Il devrait être impensable dans l'esprit de chaque praticien d'envisager la phase prothétique en l'absence d'une ostéointégration parfaite et du bon positionnement de l'implant. Si le praticien s'aperçoit qu'il a fait une erreur lors de la pose de l'implant – erreur de forage, erreur de positionnement de l'implant – il doit faire preuve d'humilité, déposer l'implant, laisser cicatriser et recommencer l'intervention après plusieurs mois de cicatrisation.

#### - Prise d'empreinte :

L'une des premières règles fondamentales en prothèse implanto-portée est d'éviter les erreurs au moment de la prise d'empreinte.

En effet, un modèle de qualité – issu d'une empreinte réussie – est indispensable pour réaliser une prothèse bien adaptée.

L'accumulation de plaque est favorisée lors d'un mauvais ajustement entre la prothèse et l'implant – en rapport avec un défaut de fabrication – et peut être à l'origine de mucosite ou de péri-implantite.

Actuellement, la littérature scientifique fait état de plusieurs éléments<sup>94</sup> :

- ‡ D'un à trois implants, aucune différence de précision n'est observée en fonction de la technique d'empreinte.
- ‡ A partir de 3 implants, la technique emportée offre une plus grande précision.

---

<sup>92</sup> Lallam et al., « Les péri-implantites. Pourquoi ? Comment les limiter ? »

<sup>93</sup> Serino et Ström, « Peri-implantitis in partially edentulous patients: association with inadequate plaque control ».

<sup>94</sup> Lee et al., « The accuracy of implant impressions: a systematic review ».

- ‡ La solidarisation des transferts améliore la précision de l’empreinte lorsque des implants à connexion interne sont impliqués.
  - ‡ Aucune différence n’apparaît entre le polyéther et le polyvinylsiloxane.
  - ‡ Les auteurs ne concluent rien quant à l’influence des axes implantaires relatifs.
- Transvissage ou scellement ?

Il n’est pas rare d’entendre que le scellement est à l’origine des péri-implantites. Cette affirmation fait écho à l’article de Wilson pour qui les fusées de ciment sont la cause majeure des péri-implantites, retrouvées dans 81% des cas<sup>95</sup>. L’auteur conclut sur l’association positive entre excès de ciment et signes cliniques de péri-implantites, préconisant fortement le recours aux prothèses transvissées lorsque le joint implanto-prothétique est sous-gingival.

Et pourtant, plusieurs publications notamment l’étude de De Brandao (2013)<sup>96</sup>, la revue systématique de Wittneben et coll., (2014)<sup>97</sup> ou encore la revue systématique associée à une méta-analyse de Lemos et coll., (2016)<sup>98</sup>, indiquent qu’il n’est pas justifié d’incriminer directement l’assemblage prothétique par scellement dans l’apparition de péri-implantites.

Paradoxalement, malgré les limites de l’argumentation scientifique, il est difficile de réfuter la responsabilité des excès de ciments dans les lésions tissulaires péri-implantaires. Ainsi, certains principes sont à respecter :

En 2015, Korsch préconise l’utilisation du ciment oxyde de zinc-eugénol type *Temp Bond* pour sceller les couronnes implanto-portées : sa biocompatibilité et sa plus grande solubilité dans les fluides sulculaires engendrerait des conséquences inflammatoires moindres comparé à un ciment verre ionomère en cas de fusée dans le sulcus<sup>99</sup>. De plus, les ciments à base d’oxyde de zinc sont les plus radio-opaques ce qui permet de contrôler l’absence de fusée après scellement par cliché radiographique<sup>100</sup>.

---

<sup>95</sup> Wilson, « The positive relationship between excess cement and peri-implant disease ».

<sup>96</sup> de Brandão, Vettore, et Vidigal Júnior, « Peri-implant bone loss in cement - and screw-retained prostheses : systematic review and meta-analysis ».

<sup>97</sup> Wittneben, Millen, et Brägger, « Clinical performance of screw - versus cement-retained fixed implant -supported reconstructions : a systematic review ».

<sup>98</sup> Lemos et al., « Evaluation of cement-retained versus screw-retained implant-supported restorations for marginal bone loss ».

<sup>99</sup> Korsch et Walther, « Peri-implantitis associated with type of cement : a retrospective analysis of different types of cement and their clinical correlation to the peri-implant tissue ».

<sup>100</sup> Wadhvani et al., « A descriptive study of the radiographic density of implant restorative cements ».

Pour faciliter l'élimination des excès de ciments :

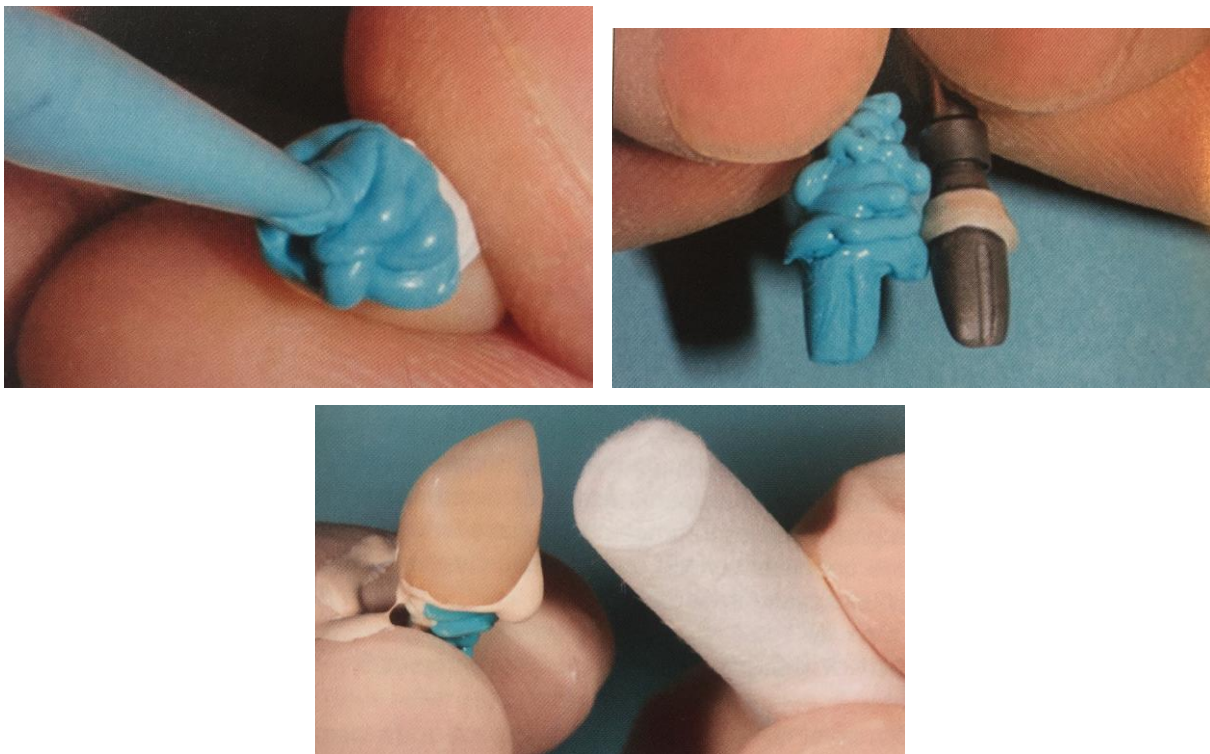
- Dans les secteurs esthétiques la limite prothétique sera très légèrement sous-gingivale
- Dans les autres secteurs on réalisera une limite juxta voire supra-gingivale

Le recours à la CFAO trouve ici tout son intérêt puisqu'elle permet de réaliser des piliers individualisés qui offrent la possibilité de créer un profil d'émergence optimisé.

En 2012, Wadhvani et Pineyro ont exposé une méthode fiable et judicieuse pour éviter tout débordement de ciment en dehors de l'intrados des couronnes ou des bridges :

L'intrados de la couronne est tapissé avec du Téflon qui joue un rôle d'espaceur puis un « die » en silicone (réplique du faux moignon qui sera posé en bouche) est réalisé. Le ciment est placé dans la couronne, le die est inséré dans la couronne, ce qui permet de refouler les excès de ciment hors de la couronne. Le die doit être rapidement retiré, le praticien s'assure de la répartition homogène du ciment dans l'intrados et positionne la couronne en bouche sur son faux moignon déjà transvissé (Figure 29).

Figure 29 : Etapes de la technique décrite par Wadhvani et Pineyro pour le scellement des PIP



Source : Liberman et Missika, « Visser ou sceller en prothèse implantaire », 2017

En cas de prothèses vissées, l'importance du couple de serrage et les actions répétées de vissage/dévisage influent la pénétration bactérienne.

Statistiquement, les taux de succès sont comparables entre les prothèses scellées et vissées. Ainsi, le choix de chaque chirurgien-dentiste entre vissage ou scellement doit se faire en fonction de la situation clinique, des attentes du patient, de son expérience personnelle et des données bibliographiques actualisées. Retenons que la validité à long terme dépend principalement de la qualité de l'exécution que du choix lui-même et notons qu'il est évidemment plus facile de réintervenir lorsque l'élément prothétique est vissé en particulier lors d'un bridge ou d'éléments solidarités.

- Unitaires ou solidarités

Le débat est encore d'actualité : faut-il solidariser pour répartir les contraintes sur plusieurs implants ? En effet, la solidarisation des implants permettrait de diminuer les contraintes sur chaque implant et de simplifier la gestion des points de contact. L'implant est ankylosé dans l'os et ne se déplace pas contrairement à la dent naturelle : le réglage des points de contact interproximaux est donc difficile et un point de contact défectueux sera à l'origine de tassements alimentaires et d'une accumulation de plaque sur l'implant entretenant une inflammation de la zone, et pouvant causer une mucosité voire une péri-implantite.

### **3.2.4 Le profil patient**

L'intérêt pour le praticien dans la réalisation d'un entretien pré-implantaire détaillé avec chaque patient n'est pas de sélectionner les sujets les moins à risque, mais plutôt de détecter les facteurs de risque afin de tout mettre en œuvre pour les corriger.

Pour déterminer le risque individuel d'échec implantaire, il faut prendre en compte les pathologies générales du patient, et rechercher des facteurs de prédisposition.

Les facteurs de risque d'échec implantaire à court terme sont :

- Patient âgé de plus de 60 ans
- Fumeur
- Diabétique non équilibré
- Antécédents de radiothérapie de la sphère orofaciale

Actuellement, les données scientifiques ne sont pas suffisantes pour affirmer que d'autres troubles médicaux généraux influencent le risque d'échec implantaire. Cependant, comme nous l'avons évoqué, des taux élevés de cholestérol ou des carences vitaminiques peuvent induire des troubles du remodelage osseux : il est donc recommandé aux praticiens d'explorer de façon systématique le cholestérol LDL et le taux sérique de vitamine D chez les patients hypertendus, diabétiques ou allergiques et si besoin de corriger les anomalies détectées en supplémentant ces patients.

Par ailleurs, une hygiène orale insuffisante est un facteur évident de péri-implantite. Il est donc indispensable d'inclure les patients dans un protocole de maintenance pour diminuer le risque de complications biologiques et fonctionnelles des prothèses implantaires fixes. La coopération du patient doit être évaluée dès le début du traitement.

Sans contrôle des infections bucco-dentaires, parodontales, endodontiques et sans stabilisation de lésions dermatologiques buccales telles que le lichen, aucun implant ne devrait être posé.

Plusieurs sous-facteurs sont donc à considérer pour établir un « profil patient » et déterminer s'il est à risque faible ou élevé d'échec implantaire.

Enfin, le devoir d'information est un élément fondamental et il est très conseillé de formaliser le consentement du patient par un document signé.

## Conclusion

---

Les implants se sont imposés comme une alternative de choix à la prothèse fixée conventionnelle et se sont « démocratisés » : de plus en plus de praticiens posent des implants à un nombre toujours plus large de patients. En réponse à ce phénomène, le taux de péri-implantites n'a de cesse d'augmenter et constitue pour nous, chirurgiens-dentistes, un enjeu d'aujourd'hui et de demain. Chaque praticien qui décide de poser des implants doit se sentir concerné.

Les péri-implantites, véritable problème de santé publique constituent des échecs implantaires tardifs dont le traitement ne fait état d'aucun consensus.

L'expérience clinique nous montre qu'il est possible de maintenir un implant atteint de péri-implantite en diminuant la profondeur de poches et en réparant les tissus détruits. Cependant, l'hétérogénéité des échantillons, la grande variabilité des systèmes d'implants et la divergence des critères de guérison définis dans chaque étude ne permettent pas de les comparer et de déterminer un protocole fiable et reproductible de prise en charge bien que certains grands axes se détachent (Annexe 1).

Pour répondre à notre question « Peut-on agir en amont pour limiter l'apparition d'une péri-implantite » la réponse est oui. A ce jour, la prise en charge la plus efficace des péri-implantites reste la prévention qui impose d'informer le patient sur son risque individuel et de le former à une hygiène orale efficace.

Il ne s'agit pas là de « sélectionner les patients » puisque le patient parfait n'existe pas, mais d'accompagner au mieux les patients et de contrôler l'ensemble des facteurs de risque identifiés pour éviter autant que possible l'apparition de pathologies péri-implantaires.

L'avenir se trouve aussi dans le développement de nouvelles générations d'implants, avec des états de surfaces différents, des connectiques plus étanches, des piliers plus adaptés et des réalisations prothétiques plus consciencieuses.



## Bibliographie

---

Aghazadeh, A., G. Rutger Persson, et S. Renvert. « A single-centre randomized controlled clinical trial on the adjunct treatment of intra-bony defects with autogenous bone or a xenograft : results after 12 months ». *Journal of clinical periodontology* 39, n° 7 (2012) : 666-73. <https://doi.org/10.1111/j.1600-051X.2012.01880.x>.

Albouy, J. -P., I. Abrahamsson, et T. Berglundh. « Spontaneous progression of experimental peri-implantitis at implants with different surface characteristics: an experimental study in dogs ». *Journal of clinical periodontology* 39, n° 2 (2012) : 182-87. <https://doi.org/10.1111/j.1600-051X.2011.01820.x>.

Albrektsson, T., G. Zarb, P. Worthington, et A. R. Eriksson. « The long-term efficacy of currently used dental implants : a review and proposed criteria of success ». *The international journal of oral & maxillofacial implants* 1, n° 1 (1986) : 11- 25.

As, G. A. van. « Lasers in implant dentistry, part 2 ». *Dentistry today* 34, n° 8 (2015) : 94, 96- 99.

Astrand, P., B. Engquist, B. Anzén, T. Bergendal, M. Hallman, U. Karlsson, S. Kvint, et al. « A three-year follow-up report of a comparative study of iti dental implants and brånemark system implants in the treatment of the partially edentulous maxilla ». *Clinical implant dentistry and related research* 6, n° 3 (2004) : 130- 41.

Brägger, U. « Maintenance, monitoring, therapy of implant failures ». In *European Workshop on Periodontology : 1st proceedings of the 1st European Workshop on periodontology, Charter House at Ittingen, Thurgau, Switzerland, February 1 - 4, 1993*, édité par N. P. Lang et T. Karring, 345- 64. London: Quintessence Publishing, 1994.

Brandão, M. L. de, M. V. Vettore, et G. M. Vidigal Júnior. « Peri-implant bone loss in cement - and screw-retained prostheses : systematic review and meta-analysis ». *Journal of clinical periodontology* 40, n° 3 (2013) : 287- 95. <https://doi.org/10.1111/jcpe.12041>.

Chan, H. -L., H. -H. Lin, F. Suarez, M. MacEachern, et H. -L. Wang. « Surgical management of peri-implantitis : a systematic review and meta-analysis of treatment outcomes ». *Journal of periodontology* 85, n° 8 (2014) : 1027- 41. <https://doi.org/10.1902/jop.2013.130563>.

Charalampakis, G., A. Leonhardt, P. Rabe, et G. Dahlén. « Clinical and microbiological characteristics of peri-implantitis cases : a retrospective multicentre study ». *Clinical oral implants research* 23, n° 9 (2012) : 1045- 54. <https://doi.org/10.1111/j.1600-0501.2011.02258.x>.

Cho-Yan Lee, J., N. Mattheos, K. C. Nixon, et S. Ivanovski. « Residual periodontal pockets are a risk indicator for peri-implantitis in patients treated for periodontitis ». *Clinical oral implants research* 23, n° 3 (2012) : 325- 33. <https://doi.org/10.1111/j.1600-0501.2011.02264.x>.

Chrcanovic, B. R., T. Albrektsson, et A. Wennerberg. « Periodontally compromised vs. periodontally healthy patients and dental implants: a systematic review and meta-analysis ». *Journal of dentistry* 42, n° 12 (2014) : 1509- 27. <https://doi.org/10.1016/j.jdent.2014.09.013>.

———. « Smoking and dental implants: a systematic review and meta-analysis ». *Journal of dentistry* 43, n° 5 (2015) : 487- 98. <https://doi.org/10.1016/j.jdent.2015.03.003>.

Del Fabbro, M., T. Testori, L. Francetti, et R. Weinstein. « Systematic review of survival rates for implants placed in the grafted maxillary sinus ». *The international journal of periodontics & restorative dentistry* 24, n° 6 (2004) : 565- 77.

Donovan, T. E., M. Anderson, W. Becker, D. R. Cagna, G. B. Carr, J. P. Albouy, J. Metz, et al. « Annual review of selected dental literature: report of the committee on scientific investigation of the american academy of restorative dentistry ». *The journal of prosthetic dentistry* 110, n° 3 (2013) : 161- 210. [https://doi.org/10.1016/S0022-3913\(13\)60358-3](https://doi.org/10.1016/S0022-3913(13)60358-3).

Dvorak, G., A. Fügl, G. Watzek, S. Tangl, P. Pokorny, et R. Gruber. « Impact of dietary vitamin d on osseointegration in the ovariectomized rat ». *Clinical oral implants research* 23, n° 11 (2012) : 1308- 13. <https://doi.org/10.1111/j.1600-0501.2011.02346.x>.

Egilmez, F. « Light transmittance of zirconia as a function of thickness and microhardness of resin cements under different thicknesses of zirconia ». *Medicina oral patología oral y cirugía bucal*, 2013.

[http://www.academia.edu/15600864/Light\\_transmittance\\_of\\_zirconia\\_as\\_a\\_function\\_of\\_thickness\\_and\\_microhardness\\_of\\_resin\\_cements\\_under\\_different\\_thicknesses\\_of\\_zirconia](http://www.academia.edu/15600864/Light_transmittance_of_zirconia_as_a_function_of_thickness_and_microhardness_of_resin_cements_under_different_thicknesses_of_zirconia).

Ericsson, I., T. Berglundh, C. Marinello, B. Liljenberg, et J. Lindhe. « Long-standing plaque and gingivitis at implants and teeth in the dog ». *Clinical oral implants research* 3, n° 3 (1992) : 99- 103.

Eposito, M., M. G. Grusovin, N. De Angelis, A. Camurati, Michele C., et P. Felice. « The adjunctive use of light-activated disinfection (LAD) with FotoSan is ineffective in the treatment of peri-implantitis : 1-year results from a multicentre pragmatic randomised controlled trial ». *European journal of oral implantology* 6, n° 2 (2013) : 109- 19.

Figuro, E., F. Graziani, I. Sanz, D. Herrera, et M. Sanz. « Management of peri-implant mucositis and peri-implantitis ». *Periodontology 2000* 66, n° 1 (2014) : 255- 73. <https://doi.org/10.1111/prd.12049>.

Galindo-Moreno, P., M. Fauri, G. Avila-Ortiz, J. E. Fernández-Barbero, A. Cabrera-León, et E. Sánchez-Fernández. « Influence of alcohol and tobacco habits on peri-implant marginal bone loss: a prospective study ». *Clinical oral implants research* 16, n° 5 (2005) : 579- 86. <https://doi.org/10.1111/j.1600-0501.2005.01148.x>.

Gotfredsen, K., T. Berglundh, et J. Lindhe. « Bone reactions at implants subjected to experimental peri-implantitis and static load : a study in the dog ». *Journal of clinical periodontology* 29, n° 2 (2002) : 144- 51.

Gracis, S., K. Michalakis, P. Vigolo, P. Vult von Steyern, M. Zwahlen, et I. Sailer. « Internal vs. external connections for abutments/reconstructions : a systematic review ». *Clinical oral implants research* 23 Suppl 6 (2012) : 202- 16. <https://doi.org/10.1111/j.1600-0501.2012.02556.x>.

Heitz-Mayfield, L. J. A. « Diagnosis and management of peri-implant diseases ». *Australian Dental Journal* 53 Suppl 1 (2008) : S43-48. <https://doi.org/10.1111/j.1834-7819.2008.00041.x>.

Heitz-Mayfield, L. J. A., et A. Mombelli. « The therapy of peri-implantitis : a systematic review ». *The international journal of oral & maxillofacial implants* 29 Suppl (2014) : 325- 45.

Heitz-Mayfield, L. J. A., G. E. Salvi, D. Botticelli, A. Mombelli, M. Faddy, N. P. Lang, et Implant Complication Research Group. « Anti-infective treatment of peri-implant mucositis : a randomised controlled clinical trial ». *Clinical oral implants research* 22, n° 3 (2011) : 237-41. <https://doi.org/10.1111/j.1600-0501.2010.02078.x>.

Heitz-Mayfield, L. J. A., G. E. Salvi, A. Mombelli, M. Faddy, N. P. Lang, et Implant Complication Research Group. « Anti-infective surgical therapy of peri-implantitis. a 12-month prospective clinical study ». *Clinical Oral Implants Research* 23, n° 2 (2012) : 205- 10. <https://doi.org/10.1111/j.1600-0501.2011.02276.x>.

Isidor, F. « Loss of osseointegration caused by occlusal load of oral implants. a clinical and radiographic study in monkeys ». *Clinical oral implants research* 7, n° 2 (1996) : 143- 52.

Javed, F., A. S. T. Alghamdi, A. Ahmed, T. Mikami, H. B. Ahmed, et H. C. Tenenbaum. « Clinical efficacy of antibiotics in the treatment of peri-implantitis » 63, n° 4 (2013) : 169-76. <https://doi.org/10.1111/idj.12034>.

Korsch, M., et W. Walther. « Peri-implantitis associated with type of cement : a retrospective analysis of different types of cement and their clinical correlation to the peri-implant tissue ». *Clinical implant dentistry and related research* 17 Suppl 2 (2015) : e434-443. <https://doi.org/10.1111/cid.12265>.

Kreisler, M., W. Kohnen, A. B. Christoffers, H. Götz, B. Jansen, H. Duschner, et B. d'Hoedt. « In vitro evaluation of the biocompatibility of contaminated implant surfaces treated with an er: yag laser and an air powder system ». *Clinical oral implants research* 16, n° 1 (2005) : 36-43. <https://doi.org/10.1111/j.1600-0501.2004.01056.x>.

Krieger, M. « The “best” of cholesterol, the “worst” of cholesterol: a tale of two receptors ». *Proceedings of the national academy of sciences of the united states of america* 95, n° 8

(1998) : 4077- 80.

Kullman, L., A. Al-Asfour, L. Zetterqvist, et L. Andersson. « Comparison of radiographic bone height assessments in panoramic and intraoral radiographs of implant patients ». *The international journal of oral & maxillofacial implants* 22, n° 1 (2007) : 96- 100.

Lallam, C., A. Blanc, C. Barbant, et C. Pantchenko. « Les péri-implantites. Pourquoi ? Comment les limiter ? » *Journal de parodontologie et d'implantologie orale*, 2017.

Lang, N. P., T. Berglundh, et Working group 4 of seventh european workshop on periodontology. « Periimplant diseases : where are we now ? Consensus of the seventh european workshop on periodontology ». *Journal of clinical periodontology* 38 Suppl 11 (2011) : 178- 81. <https://doi.org/10.1111/j.1600-051X.2010.01674.x>.

Lang, N. P., A. Joss, T. Orsanic, F. A. Gusberti, et B. E. Siegrist. « Bleeding on Probing. A Predictor for the Progression of Periodontal Disease? » *Journal of Clinical Periodontology* 13, n° 6 (juillet 1986) : 590- 96.

Lazzara, R. J., et S. S. Porter. « Platform switching: a new concept in implant dentistry for controlling postrestorative crestal bone levels ». *The international journal of periodontics & restorative dentistry* 26, n° 1 (2006) : 9- 17.

Lee, C. T, Y. W. Huang, L. Zhu, et R. Weltman. « Prevalences of peri-implantitis and peri-implant mucositis: systematic review and meta-analysis ». *Journal of dentistry* 62 (2017) : 1- 12. <https://doi.org/10.1016/j.jdent.2017.04.011>.

Lee, H., J. S. So, J. L. Hochstedler, et C. Ercoli. « The accuracy of implant impressions: a systematic review ». *The journal of prosthetic dentistry* 100, n° 4 (2008) : 285-91. [https://doi.org/10.1016/S0022-3913\(08\)60208-5](https://doi.org/10.1016/S0022-3913(08)60208-5).

Lemos, C. A., V. E. de Souza Batista, D. A. Almeida, J. F. Santiago Júnior, F. P. Verri, et E. P. Pellizzer. « Evaluation of cement-retained versus screw-retained implant-supported restorations for marginal bone loss : a systematic review and meta-analysis ». *The journal of prosthetic dentistry* 115, n° 4 (2016) : 419- 27. <https://doi.org/10.1016/j.prosdent.2015.08.026>.

Lerario, F., M. Roncati, A. Gariffo, E. Attorresi, A. Lucchese, A. Galanakis, G. Palaia, et U. Romeo. « Non-surgical periodontal treatment of peri-implant diseases with the adjunctive use of diode laser : preliminary clinical study ». *Lasers in medical science* 31, n° 1 (2016) : 1-6. <https://doi.org/10.1007/s10103-015-1785-7>.

Lindhe, J., J. Meyle, et Group D of European Workshop on Periodontology. « Peri-implant diseases: consensus report of the sixth european workshop on periodontology ». *Journal of clinical periodontology* 35, n° 8 Suppl (2008) : 282- 85. <https://doi.org/10.1111/j.1600-051X.2008.01283.x>.

Listl, S., N. F., B. Dannewitz, C. Weis, Y. -K. Tu, H. -J. Chang, et C. M. Faggion. « Cost-effectiveness of non-surgical peri-implantitis treatments ». *Journal of clinical periodontology* 42, n° 5 (2015) : 470- 77. <https://doi.org/10.1111/jcpe.12402>.

Luterbacher, S., L. Mayfield, U. Brägger, et N. P. Lang. « Diagnostic characteristics of clinical and microbiological tests for monitoring periodontal and peri-implant mucosal tissue conditions during supportive periodontal therapy (SPT) ». *Clinical oral implants research* 11, n° 6 (décembre 2000) : 521- 29.

Machtei, E. E., S. Frankenthal, G. Levi, R. Elimelech, E. Shoshani, O. Rosenfeld, B. Tagger-Green, et B. Shlomi. « Treatment of peri-implantitis using multiple applications of chlorhexidine chips: a double-blind, randomized multi-centre clinical trial ». *Journal of clinical periodontology* 39, n° 12 (2012) : 1198- 1205. <https://doi.org/10.1111/jcpe.12006>.

Mailoa, J., G. -H. Lin, H. -L. Chan, M. MacEachern, et H. -L. Wang. « Clinical outcomes of using lasers for peri-implantitis surface detoxification : a systematic review and meta-analysis ». *Journal of periodontology* 85, n° 9 (2014) : 1194- 1202. <https://doi.org/10.1902/jop.2014.130620>.

Marotti, J., P. Tortamano, S. Cai, M. Ribeiro, J. Franco, et T. Campos. « Decontamination of implant surfaces by means of photodynamic therapy ». *Lasers in medical science* 28 (2013).

Matarasso, S., G. Rasperini, V. Iorio Siciliano, G. E. Salvi, N. P. Lang, et M. Arrieta. « A 10-year retrospective analysis of radiographic bone-level changes of implants supporting single-unit crowns in periodontally compromised vs. periodontally healthy patients ». *Clinical oral implants research* 21,

n° 9 (2010) : 898- 903. <https://doi.org/10.1111/j.1600-0501.2010.01945.x>.

Meyle, J. « Mechanical, chemical and laser treatments of the implant surface in the presence of marginal bone loss around implants ». *European journal of oral implantology* 5 Suppl (2012) : S71-81.

Mir-Mari, J., P. Mir-Orfila, R. Figueiredo, E. Valmaseda-Castellón, et C. Gay-Escoda. « Prevalence of peri-implant diseases. A cross-sectional study based on a private practice environment ». *Journal of clinical periodontology* 39, n° 5 (2012) : 490-94. <https://doi.org/10.1111/j.1600-051X.2012.01872.x>.

Mombelli, A., et N. P. Lang. « Microbial aspects of implant dentistry ». *Periodontology* 2000 4 (1994) : 74- 80.

———. « The diagnosis and treatment of peri-implantitis ». *Periodontology* 2000 17 (1998) : 63- 76.

Monje, A., L. Aranda, K. T. Diaz, M. A. Alarcón, R. A. Bagramian, H. L. Wang, et A. Catena. « Impact of maintenance therapy for the prevention of peri-implant diseases : a systematic review and meta-analysis ». *Journal of dental research* 95, n° 4 (2016) : 372- 79. <https://doi.org/10.1177/0022034515622432>.

Muthukuru, M., A. Zainvi, E. O. Esplugues, et T. F. Flemmig. « Non-surgical therapy for the management of peri-implantitis: a systematic review ». *Clinical oral implants research* 23 Suppl 6 (2012) : 77- 83. <https://doi.org/10.1111/j.1600-0501.2012.02542.x>.

Oliveira de Souza, J. G., A. R. Lopes Pereira Neto, G. Schuldt Filho, H. Renata Dalago, J. Moisés de Souza Júnior, et M. Aurélio Bianchini. « Impact of local and systemic factors on additional peri-implant bone loss ». *Quintessence international* 44, n° 5 (2013) : 415- 24. <https://doi.org/10.3290/j.qi.a29152>.

Persson, G. R., E. Samuelsson, C. Lindahl, et S. Renvert. « Mechanical non-surgical treatment of peri-implantitis : a single-blinded randomized longitudinal clinical study. ii. microbiological results ». *Journal of clinical periodontology* 37, n° 6 (2010) : 563- 73. <https://doi.org/10.1111/j.1600-051X.2010.01561.x>.

Renvert, S., C. Lindahl, A. M. Roos Jansåker, et G. R. Persson. « Treatment of peri-implantitis using an er:yag laser or an air-abrasive device : a randomized clinical trial ». *Journal of clinical periodontology* 38, n° 1 (2011) : 65- 73. <https://doi.org/10.1111/j.1600-051X.2010.01646.x>.

Renvert, S., I. Polyzois, et N. Claffey. « Surgical therapy for the control of peri-implantitis ». *Clinical oral implants research* 23 Suppl 6 (2012) : 84- 94. <https://doi.org/10.1111/j.1600-0501.2012.02554.x>.

Renvert, S., A. M. Roos-Jansåker, et N. Claffey. « Non-surgical treatment of peri-implant mucositis and peri-implantitis: a literature review ». *Journal of clinical periodontology* 35, n° 8 Suppl (2008) : 305- 15. <https://doi.org/10.1111/j.1600-051X.2008.01276.x>.

Renvert, S., E. Samuelsson, C. Lindahl, et G. R. Persson. « Mechanical non-surgical treatment of peri-implantitis : a double-blind randomized longitudinal clinical study. i : clinical results ». *Journal of clinical periodontology* 36, n° 7 (2009) : 604- 9. <https://doi.org/10.1111/j.1600-051X.2009.01421.x>.

Roccuzzo, M., F. Bonino, L. Bonino, et P. Dalmaso. « Surgical therapy of peri-implantitis lesions by means of a bovine-derived xenograft : comparative results of a prospective study on two different implant surfaces ». *Journal of clinical periodontology* 38, n° 8 (2011) : 738- 45. <https://doi.org/10.1111/j.1600-051X.2011.01742.x>.

Romanos, G. E., et D. Weitz. « Therapy of peri-implant diseases. Where is the evidence ? » *The journal of evidence-based dental practice* 12, n° 3 Suppl (2012) : 204- 8. [https://doi.org/10.1016/S1532-3382\(12\)70038-6](https://doi.org/10.1016/S1532-3382(12)70038-6).

Romeo, E., D. Lops, M. Chiapasco, M. Ghisolfi, et G. Vogel. « Therapy of peri-implantitis with resective surgery. a 3-year clinical trial on rough screw-shaped oral implants. part II : radiographic outcome ». *Clinical oral implants research* 18, n° 2 (2007) : 179- 87. <https://doi.org/10.1111/j.1600-0501.2006.01318.x>.

Roos-Jansåker, A. -M, C. Lindahl, G. R. Persson, et S. Renvert. « Long-term stability of surgical bone regenerative procedures of peri-implantitis lesions in a prospective case-control study over 3 years ». *Journal of clinical periodontology* 38, n° 6 (2011) : 590- 97. <https://doi.org/10.1111/j.1600->



051X.2011.01729.x.

Salvi, G. E., et N. U. Zitzmann. « The effects of anti-infective preventive measures on the occurrence of biologic implant complications and implant loss: a systematic review ». *The international journal of oral & maxillofacial implants* 29 Suppl (2014) : 292- 307.

Sannino, G., P. Gigola, M. Puttini, F. Pera, et C. Passariello. « Combination therapy including serratiopeptidase improves outcomes of mechanical-antibiotic treatment of periimplantitis ». *International journal of immunopathology and pharmacology* 26, n° 3 (2013) : 825- 31. <https://doi.org/10.1177/039463201302600332>.

Schwarz, F., N. Sahm, et J. Becker. « Combined surgical therapy of advanced peri-implantitis lesions with concomitant soft tissue volume augmentation. A case series ». *Clinical oral implants research* 25, n° 1 (2014) : 132- 36. <https://doi.org/10.1111/clr.12103>.

Serino, C., et C. Ström. « Peri-implantitis in partially edentulous patients: association with inadequate plaque control ». *Clinical oral implants research* 20, n° 2 (2009) : 169- 74. <https://doi.org/10.1111/j.1600-0501.2008.01627.x>.

Shabahang, S., K. Bohsali, P. J. Boyne, N. Caplanis, J. Lozada, et M. Torabinejad. « Effect of teeth with periradicular lesions on adjacent dental implants ». *Oral surgery, oral medicine, oral pathology, oral radiology, and endodontics* 96, n° 3 (2003) : 321- 26. <https://doi.org/10.1016/S1079210403003676>.

Shalabi, M. M., A. Gortemaker, M. A. Van't Hof, J. A. Jansen, et N. H. J. Creugers. « Implant surface roughness and bone healing : a systematic review ». *Journal of dental research* 85, n° 6 (2006) : 496- 500. <https://doi.org/10.1177/154405910608500603>.

Sharon, E., L. Shapira, A. Wilensky, R. Abu-Hatoum, et A. Smidt. « Efficiency and thermal changes during implantoplasty in relation to bur type ». *Clinical implant dentistry and related research* 15, n° 2 (2013) : 292- 96. <https://doi.org/10.1111/j.1708-8208.2011.00366.x>.

Siffert, F. « Le concept "platform-switching" ». Thèse d'exercice : Médecine. Chirurgie dentaire, Université de Strasbourg, 2010.

Swierkot, K., P. Lottholz, L. Flores-de-Jacoby, et R. Mengel. « Mucositis, peri-implantitis, implant success, and survival of implants in patients with treated generalized aggressive periodontitis: 3- to 16-year results of a prospective long-term cohort study ». *Journal of periodontology* 83, n° 10 (2012) : 1213- 25. <https://doi.org/10.1902/jop.2012.110603>.

Teixeira, W., R. F. Ribeiro, S. Sato, et V. Pedrazzi. « Microleakage into and from two-stage implants: an in vitro comparative study ». *The international journal of oral & maxillofacial implants* 26, n° 1 (2011) : 56- 62.

Thoma, D. S., B. Buranawat, C. H. F. Hämmerle, U. Held, et R. E. Jung. « Efficacy of soft tissue augmentation around dental implants and in partially edentulous areas : a systematic review ». *Journal of clinical periodontology* 41 Suppl 15 (2014) : S77-91. <https://doi.org/10.1111/jcpe.12220>.

Thöne-Mühling, M., K. Swierkot, C. Nonnenmacher, R. Mutters, L. Flores-de-Jacoby, et R. Mengel. « Comparison of two full-mouth approaches in the treatment of peri-implant mucositis : a pilot study ». *Clinical oral implants research* 21, n° 5 (2010) : 504- 12. <https://doi.org/10.1111/j.1600-0501.2009.01861.x>.

Tosun, E., F. Tasar, R. Strauss, D. G. Kivanc, et C. Ungor. « Comparative evaluation of antimicrobial effects of er :yag, diode, and co<sub>2</sub> lasers on titanium discs : an experimental study ». *Journal of oral and maxillofacial surgery* 70, n° 5 (2012) : 1064- 69. <https://doi.org/10.1016/j.joms.2011.11.021>.

Tseng, C. C., Y. H. M. Chen, I. C. Pang, et Hans-Peter Weber. « Peri-implant pathology caused by periapical lesion of an adjacent natural tooth : a case report ». *The international journal of oral & maxillofacial implants* 20, n° 4 (2005) : 632- 35.

Van Winkelhoff, A. J. « Antibiotics in the treatment of peri-implantitis ». *European journal of oral implantology* 5 Suppl (2012) : S43-50.

Vandeweghe, S., et H. De Bruyn. « A within-implant comparison to evaluate the concept of platform switching : a randomised controlled trial ». *European journal of oral implantology* 5, n° 3 (2012) : 253- 62.

Venza, I., M. Visalli, M. Cucinotta, G. De Grazia, D. Teti, et M Venza. « Proinflammatory gene expression at chronic periodontitis and peri-implantitis sites in patients with or without type 2 diabetes ». *Journal of periodontology* 81, n° 1 (2010) : 99-108. <https://doi.org/10.1902/jop.2009.090358>.

Wadhvani, C., T. Hess, T. Faber, A. Piñeyro, et C. S. K Chen. « A descriptive study of the radiographic density of implant restorative cements ». *The journal of prosthetic dentistry* 103, n° 5 (2010) : 295-302. [https://doi.org/10.1016/S0022-3913\(10\)60062-5](https://doi.org/10.1016/S0022-3913(10)60062-5).

Wennström, J. L., et J. Derks. « Is there a need for keratinized mucosa around implants to maintain health and tissue stability ? » *Clinical oral implants research* 23 Suppl 6 (2012) : 136-46. <https://doi.org/10.1111/j.1600-0501.2012.02540.x>.

Wennström, J. L., A. Ekestubbe, K. Gröndahl, S. Karlsson, et J. Lindhe. « Oral rehabilitation with implant-supported fixed partial dentures in periodontitis-susceptible subjects. a 5-year prospective study ». *Journal of clinical periodontology* 31, n° 9 (2004) : 713-24. <https://doi.org/10.1111/j.1600-051X.2004.00568.x>.

Wilson, T. G. « The positive relationship between excess cement and peri-implant disease : a prospective clinical endoscopic study ». *Journal of periodontology* 80, n° 9 (2009) : 1388-92. <https://doi.org/10.1902/jop.2009.090115>.

Wittneben, J. -G., C. Millen, et U. Brägger. « Clinical performance of screw - versus cement-retained fixed implant -supported reconstructions : a systematic review ». *The international journal of oral & maxillofacial implants*, 2014, 84-98.

Zarb, G. A. « Implant prosthodontics : the advent of osseointegration ». *Journal canadian dental association* 55, n° 5 (1989) : 335.

Zitzmann, N.U., et T. Berglundh. « Definition and prevalence of peri-implant diseases ». *Journal of clinical periodontology* 35, n° 8 Suppl (2008) : 286-91. <https://doi.org/10.1111/j.1600-051X.2008.01274.x>.

## Table des figures

---

|   |    |
|---|----|
| Figure 1 : Vue clinique d'une péri-implantite sur 12.....   | 5  |
| Figure 2 : Schémas comparatifs des tissus parodontaux et péri-implantaires sains .....  | 6  |
| Figure 3 : Distribution bactérienne en fonction de la profondeur de poches (méthodes de diagnostic moléculaire).....  | 9  |
| Figure 4 : Accumulation de plaque dentaire et de tartre autour d'implants.....  | 10 |
| Figure 5 : Embrasure retravaillée entre PIP sur 24 et 25 .....  | 14 |
| Figure 6 : Excès de ciment au phosphate de zinc en distal de 26 .....   | 17 |
| Figure 7 : Aménagement des tissus mous par greffe épithélio-conjonctive avant pose d'un implant.  | 19 |
| Figure 8 : Différences entre le sondage parodontal et le sondage péri-implantaire .....   | 20 |
| Figure 9 : Sondage péri-implantaire de 6 mm réalisé avec une sonde plastique autour d'un implant atteint d'une péri-implantite.....   | 21 |
| Figure 10 : Saignement après sondage autour d'un implant atteint de péri-implantite .....   | 22 |
| Figure 11 : Radiographie rétro-alvéolaire d'une lyse osseuse cratériforme autour d'un implant.....  | 24 |
| Figure 12 : Présentation des différents types d'échecs implantaires .....   | 27 |
| Figure 13 : Ultrasons en titane .....   | 29 |
| Figure 14 : Système aéropolisseur portable utilisant de la poudre de glycine .....  | 30 |
| Figure 15 : Traitement chirurgical combiné d'une péri-implantite par implantoplastie associée au comblement du défaut osseux par du Bio-Oss® et membrane Bio-Gide® .....                        | 32 |
| Figure 16 : Morphologie des lésions osseuses des péri-implantites.....  | 35 |
| Figure 17 : Bio-Oss® placé dans le défaut osseux péri-implantaire .....   | 37 |
| Figure 18 : Implant déposé et tissu de granulation.....   | 38 |
| Figure 19 : Utilisation de brossettes interdentaires.....   | 42 |
| Figure 20 : Exemple de matériel d'hygiène parodontale et péri-implantaire.....  | 42 |
| Figure 21 : Cumulative Interceptive Supportive Therapy de Mombelli et Lang .....  | 47 |
| Figure 22 : Pilier en zircone Nobel Biocare® .....  | 49 |
| Figure 23 : Implant en zircone Straumann® .....   | 50 |
| Figure 24 : Schéma d'une connexion sans ( <i>gauche</i> ) et avec ( <i>droite</i> ) <i>platform switching</i> .....   | 53 |
| Figure 25: Comparaison de la lyse osseuse péri-implantaire lors d'une distance inter-implant inférieure à 3 mm avec des piliers conventionnels vs. piliers type <i>platform switching</i> ..... | 54 |
| Figure 26 : Profil d'émergence d'une couronne implanto-portée .....   | 55 |

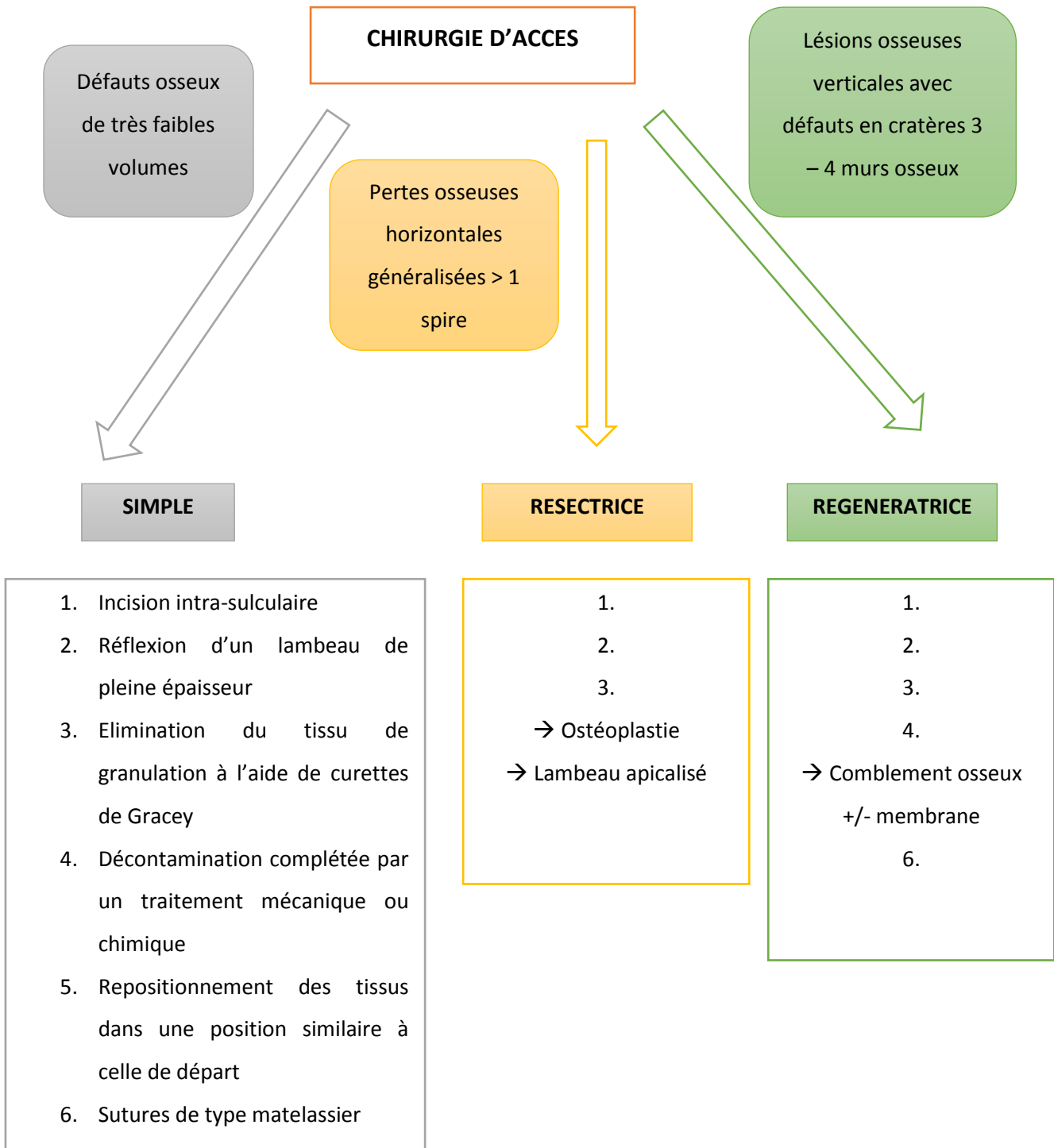
|  |    |
|--|----|
| Figure 27 : Modification du profil d'émergence entraînant l'apparition de « trous noirs » à l'origine de tassements alimentaires ..... | 55 |
| Figure 28 : Comparaison pilier standard ( <i>gauche</i> ) et pilier personnalisé ( <i>droite</i> ) .....                               | 56 |
| Figure 29 : Etapes de la technique décrite par Wadhvani et Pineyro pour le scellement des PIP .....                                    | 59 |

## Table des tableaux

---

|   |    |
|---|----|
| Tableau 1 : Prévalence de péri-implantite chez des patients qui suivent ou non un programme de maintenance péri-implantaire. Résultats à 5 ans..... | 7  |
| Tableau 2 : Echelle de mobilité implantaire.....  | 23 |
| Tableau 3 : Diagnostic différentiel entre le trauma occlusal et l'infection bactérienne péri-implantaire .....                                      | 27 |
| Tableau 4 : Avantages et inconvénients des différentes techniques de dépose implantaire .....   | 39 |

## Annexes



Annexe : Protocole de prise en charge des péri-implantites en fonction de la sévérité des défauts osseux





Vu, le Directeur de thèse

Vu, le Doyen de la Faculté de Chirurgie dentaire  
de l'Université Paris Descartes

Docteur Adrian BRUN

Professeur Louis MAMAN

Vu, le Président de l'Université Paris Descartes  
Professeur Frédéric DARDEL  
Pour le Président et par délégation,

Le Doyen Louis MAMAN



# Les péri-implantites : données actuelles et évolutions récentes

## Résumé :

Dans notre société où l'espérance de vie augmente, le bien vivre devient primordial : mastiquer, sourire sont des éléments essentiels à une bonne qualité de vie. Ainsi, depuis plus de 25 ans, les implants dentaires sont utilisés dans le traitement des sujets partiellement ou totalement édentés. Leur taux de succès est de 90 % à 95 % sur une période de 5 à 10 ans. La péri-implantite a été décrite en 2008 lors de la 6<sup>ème</sup> conférence de consensus européenne en Parodontologie comme une inflammation de la muqueuse associée à une perte osseuse péri implantaire survenant parfois de nombreuses années après une ostéointégration réussie. C'est une maladie infectieuse, provoquée par des bactéries spécifiques comme cela peut être le cas pour les parodontites. Elle est aujourd'hui considérée comme *une des principales causes* de morbidité des implants. Si des traitements de ces péri-implantites sont actuellement mis en œuvre quand la situation l'exige, nous manquons de recul clinique sur leur efficacité. Beaucoup de traitements étant proposés, il est parfois difficile pour le clinicien de s'y retrouver et certains préfèrent en l'état actuel des connaissances déposer l'implant pour en poser un nouveau quelques temps après. Nous nous proposons à travers cette revue systématique de la littérature de faire l'état des lieux des données scientifiques à ce sujet afin de proposer une grille de lecture claire et documentée à tout praticien ayant une activité implantaire afin qu'il puisse gérer au mieux cette pathologie qui concernerait jusqu'à 56 % des patients.

## Discipline :

Implantologie

## Mots clés fMesh et Rameau :

Prothèse dentaire implanto-portée -- Dissertations universitaires ; Péri-implantite -- thérapie -- Dissertations universitaires ; Implants dentaires -- Thèses et écrits académiques ; Parodontologie -- Thèses et écrits académiques

Université Paris Descartes  
Faculté de Chirurgie dentaire  
1, rue Maurice Arnoux  
92120 Montrouge